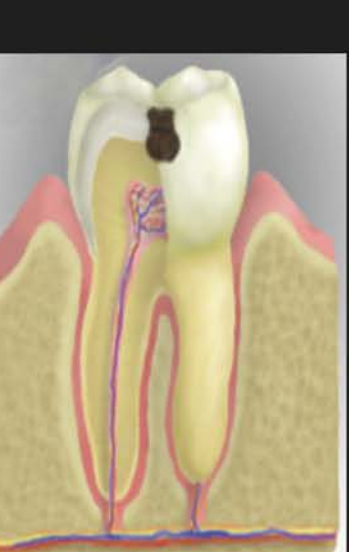
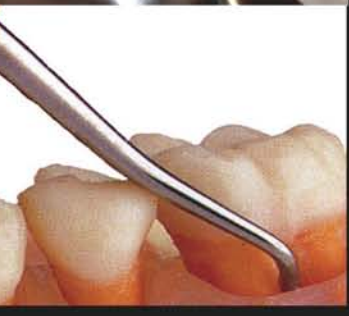
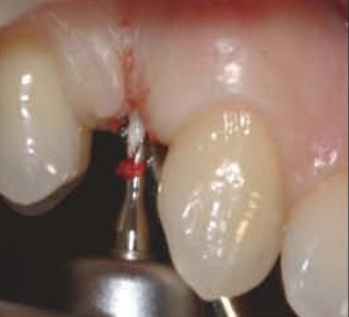
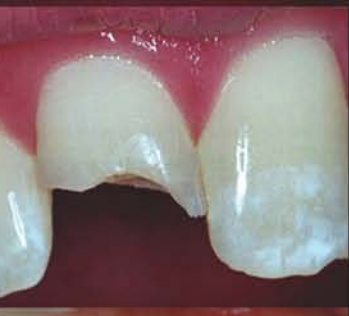
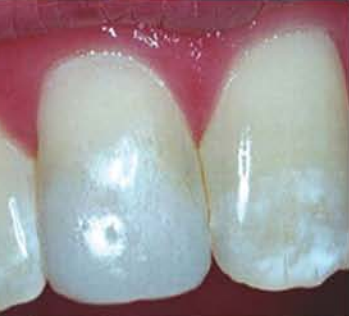مؤسسة الكويت للتقدم العلمي



مركز تعريب العلوم الصحية

معجم مصطلحات أمراض الفم والأسنان

إعداد

د. فتحي عبدالمجيد وفا

مراجعة

د. محمد براء الجندي

د. سامي إبراهيم باشا

د. أيمن درويش سيد

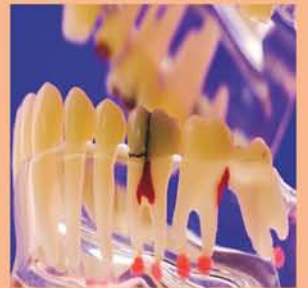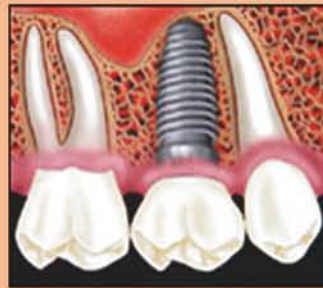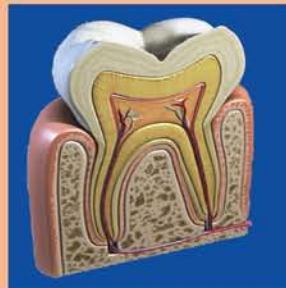
د. محمد فؤاد الذاكري

د. سعيد نسيب أبو سعدة

د. توفيق مفيد حمصي

تحرير

مركز تعريب العلوم الصحية



سلسلة المعاجم الطبية المتخصصة

تقديم الأمين العام

تلعب المعاجم الطبية دوراً رئيساً في تعريب التعليم الطبي، وتحقيق الهدف المأمول من تعريب التعليم الطبي والصحي في الجامعات العربية، والمعجم الذي بين أيدينا من المعاجم الطبية التخصصية المؤلفة التي يصدرها المركز ويضم مقابلات عربية لأهم المصطلحات المستخدمة في مجال طب الأسنان والتخصصات المتعلقة بها، مثل جراحة الفم والأسنان، وجراحة الوجه والفكين، وكذلك التخصصات المساعدة لطب الأسنان، مثل علم الأشعة والتراكيبات السنية؛ ولم يكتف المؤلف بذكر المقابلات العربية للألفاظ الأجنبية المستخدمة في مجال طب الأسنان وتخصصاته الفرعية، بل زود المصطلحات بشروح وافية باللغة العربية؛ لتقريب المعنى وزيادة استيعاب الطلاب والممارسين على حد سواء، وإلى كل من يريد التعمق في هذا التخصص الطبي الهام.

وأملنا أن يفيد المعجم طلاب كليات الطب والأطباء الممارسين، العاملين في حقل التعريب الطبي، وأن يكون لبنة أخرى في صرح تعريب التعليم الطبي.

والله ولي التوفيق،،

الدكتور عبدالرحمن عبدالله العوضي

الأمين العام

تقديم الأمين العام المساعد

إن المعلومات المتجمعة عن حالات الاضطرابات اللغوية تؤكد العلاقة الوثيقة بين اللغة والاستجابة، ففي الاضطراب اللغوي لا يستطيع الدماغ أن يقوم بالعمليات التي تتطلب تدخلات الرموز والمصطلحات لبناء اللغة اللفظية، فالقدرة العالية لفهم المعلومات الصادرة من الأشكال والصور والبيانات تعتمد على القدرة على فهم الكلمات التي تفسرها وتعكس معانيها الحقيقية..

هناك من يرى أن شدة الاستجابات للأشياء تعتمد على تنمية التفكير للأشكال والأحجام والتصورات وغيرها، وأن تنمية التفكير أو القدرة الذهنية عند الفرد تبدأ عادة مع سن التاسعة أو العاشرة أو الحادية عشرة، والسؤال المطروح هو، ما أثر هذه القدرة الذهنية في غياب اللغة؟ هل يمكن أن يدرك الإنسان معنى كلمة «واجب» أو «مسئولية» أو «انتماء» أو غيرها إذا كانت هذه الكلمات غير معروفة أصلاً لديه؟ إن ذلك يعني أن العلاقة بين اللغة والفكر علاقة وثيقة وضرورية، ولا يمكن فصل أحدهما عن الآخر، فلا معنى للكلمة بغير فكر ومعنى، ولا قيمة للفكرة إذا لم يستطع التعبير اللغوي إيضاحها.

وإذا كانت هناك علاقة وطيدة بين اللغة والفكر فإن هناك أيضاً علاقة بين اللغة والذكاء العام، فكلاهما متداخلان بدرجة واضحة، ويمكن ملاحظة تلك العلاقة لدى الأشخاص الأذكياء الذين يعبرون عن أفكارهم ومفاهيمهم بلغة سليمة ومعبرة، لكن ذلك لا يعني أن اللغة والذكاء يتطوران معاً وفق معدل ودرجة واحدة عند الشخص؛ فالمتمكن من اللغة يعتمد عامة على تنمية القوى العقلية التي هي نتاج الذكاء، كما أن التقدم اللغوي عند الأطفال يُعتقد أنه نتاج القدرة على استخدام الكلمات مع النمو في الطلاقة والدقة اللغوية...

والله ولي التوفيق،،

الدكتور يعقوب أحمد الشراح

الأمين العام المساعد

مقدمة المؤلف

العلوم في مختلف المجالات تتطور في السنوات الأخيرة بشكل سريع يكاد يكون يومياً وخاصة العلوم الطبية وعلى وجه الخصوص في مجال علوم طب الأسنان وتخصصاته المختلفة والتي تشمل جراحة الوجه والفكين، وعلاج أقنية الجذور، والإستعاضة الإصطناعية من تركيبات ثابتة (التيجان والجسور) وتركيبات متحركة، والعلاج التحفظي، وعلاج الأطفال، وعلاج أمراض اللثة، وتقويم الأسنان، وزراعة الأسنان، ولم يكن التطور في هذا وحسب بل شمل أيضاً الأجهزة والأدوات والمواد المستخدمة في طب الأسنان؛ وفي طرق التشخيص وعلاج أمراض الفم والأسنان. من أجل ذلك كان هناك حاجة ملحة لعمل معجم في طب الأسنان ليشمل الكلمات والمصطلحات المتداولة في جميع تخصصات طب الأسنان المختلفة؛ أيضا طب الأسنان المساعد باللغتين العربية والإنجليزية.

ولقد وفقني الله سبحانه وتعالى على مدى سنوات طويلة في جمع العديد من المصطلحات الطبية في مجال طب الأسنان، وبأحدث المعاجم الطبية المحلية والعالمية والتي ظهرت حديثاً ومسترسداً في ذلك بالإنجازات المستجدة في المنشورات لمجامع اللغة العربية بالأقطار العربية المختلفة.

وسيالاحظ القارئ العزيز أنني اكتفيت بمرادف واحد لكل مصطلح إنجليزي حسب المعجم الطبي الموحد، وأحياناً أورد عدة مرادفات للمصطلح الإنجليزي الواحد لإعطاء الباحث مجالاً لانتقاء اللفظ المناسب الذي يعبر عن المعنى المقصود، وألفت القارئ العزيز، إلى أنني في إعطاء المقابلات العربية فصلت المرادف عن سابقة بفاصلة؛ ولقد أضفت شرحاً وافياً لكل مصطلح حتى تتحقق الفائدة للباحث والمطلع حتى أصبح المعجم شبه موسوعة في طب الأسنان بجميع تخصصاته المختلفة وطب الأسنان المساعد.

وقد حرصت على إدراج أشهر السوابق واللواحق اللاتينية واليونانية في مواقعها (ألفبائياً) من المعجم، وفي ملحق خاص شامل، مع إعطاء معانيها العربية المختلفة، حيث أن معرفة هذه السوابق واللواحق ضرورية لكونها تسهل الكثير في فهم معاني الكلمات المركبة، وحينما تكون سابقة للكلمة يشار إليها (سابقة)، وحينما تكون لاحقة للكلمة يشار إليها (لاحقة)، أيضاً الكلمات اللاتينية يشار إليها (لاتينية). وحرصت أن أضيف إلى المعجم ملحقاً شاملاً بالمختصرات الطبية المتداولة والتي تتكرر في الكتابات والممارسات الطبية. وأيضاً أضفت إلى هذا المعجم عدة ملاحق للعمر الزمني لنمو ويزوغ الأسنان ومعدل أطوالها، وكذلك نظم ترميز الأسنان المختلفة، ورسم تخطيطي وشرح وافٍ لأهم النقاط في الصورة الشعاعية السيفالومترية والبانورامية.

ويسعدني في خاتمة مقدمتي أن أهدي خالص إمتناني وحيي لزوجتي الفاضلة وأولادي نادين وريم وكريم الذين عانوا وتحملوا الساعات والأيام بل السنوات التي كنت منشغلاً فيها بين عملي وبين البحث والإطلاع من أجل العمل على تأليف هذا المعجم حتى يخرج إلى حيز الوجود في هذه الصورة حتى يتحقق الأمل المنشود من تأليف هذا المعجم وهو تشجيع الباحثين لعمل الأبحاث والمنشورات الطبية باللغة العربية في جميع تخصصات طب الأسنان وبذلك أكون قد ساهمت بقدر قليل في إثراء اللغة العربية، والتأكيد على أهمية التعليم الطبي باللغة العربية.

المؤلف

الدكتور فتحي عبد المجيد وفا

- دكتوراه طب الأسنان في التيجان والجسور والحشو وعلاج الجذور - كلية طب الفم والأسنان - جامعة القاهرة - نوفمبر 1977.
- دبلوم الدراسات العليا في التيجان والجسور والحشو وعلاج الجذور - كلية طب الفم والأسنان - جامعة القاهرة - أبريل 1971.
- بكالوريوس طب وجراحة الفم والأسنان - كلية طب الفم والأسنان - جامعة القاهرة - مايو 1966.
- أستاذ التيجان والجسور - كلية طب الفم والأسنان - جامعة القاهرة (سابقاً).
- استشاري التيجان والجسور - وحدة التيجان والجسور - مركز طب الأسنان - وزارة الصحة - دولة الكويت.
- رئيس وحدة التيجان والجسور بالفترة المسائية - مركز طب الأسنان - وزارة الصحة - دولة الكويت.
- أستاذ محاضر منتدب للتدريس لمساعدات عيادات الأسنان - وزارة الصحة دولة الكويت من سنة 1992 حتى سنة 1995.
- عضو الجمعية المصرية لجراحي الأسنان.
- عضو الجمعية الكويتية لأطباء الأسنان.
- عضو الجمعية العالمية للمعالجة بأشعة الليزر.
- نشر العديد من الأبحاث العلمية في المجالات العلمية المحلية والعالمية.

المراجعون

الدكتور محمد براء الجندي

- سوري الجنسية.
- اختصاصي طب الأسنان - الكويت.

الدكتور محمد فؤاد الذاكري

- سوري الجنسية.
- اختصاصي طب الأسنان - حلب - سوريا ،
- وباحث في التراث الطبي العربي.

الدكتور سامي إبراهيم باشا

- سوري الجنسية.
- اختصاصي طب الأسنان .

الدكتور سعيد أبو سعدة

- سوري الجنسية.
- اختصاصي طب الأسنان - الكويت.

الدكتور أيمن درويش سيد

- سوري الجنسية.
- اختصاصي طب الأسنان .

الدكتور توفيق مفيد حمصي

- سوري الجنسية.
- اختصاصي طب الأسنان .

A = angstrom	A° = أنجستروم
	رمز الأنجستروم (وحدة قياس) .
A = anode	A = القطب الموجب = المصعد
	اختصار أنود .
A = A point = subspinale	النقطة A = النقطة تحت الشوكية
aa = ana	من كل منها
	تستعمل في كتابة الوصفة الطبية .
a- , an-	لا ، انعدام ، بلا ، لا
aaa = Amalgam	[مختصر] ملغم ، ملمغم
	خليطة يدخل في تركيبها الزئبق تستعمل في حشو الأسنان
ABC=Axiobuccocervical	[مختصر] محوري شدقي عنقي
ABC Fibers = Gingivodental Fibers	ألياف محورية شدقية
	عنقية = ألياف لثوية سنية
	ألياف غروية لثوية تحيط بجذر السن في المناطق الشفهية
	واللسانية وبين الأسنان ، ترتبط بالعظم السنخي من ناحية
	وبملاط السن من الناحية الأخرى .
ABG = Axiobuccogingival	[مختصر] محوري شدقي لثوي
ABL = Axiobuccolingual	[مختصر] محوري
	شدقي لساني
abs. feb. = absente febre	بدون حمى ، بدون ارتفاع في
	الحرارة
	تستعمل في كتابة الوصفة الطبية .
AC = Axiocervical	[مختصر] محوري عنقي
a.c. = ante cibum	قبل الأكل
	تستعمل في كتابة الوصفة الطبية .
A.C.E. = Alcohol :	[مختصر] كحول : كلوروفورم : إثير
Chloroform : Ether	
	خليط مخدر يحتوي على الكحول والكلوروفورم
	والإثير .
ACTH = Adrenocorticotropic	[مختصر] الهرمون المغذي
hormone	لقشر الكظر
AD = Axiodistal	[مختصر] محوري وحشي
ad. = adde = add	أضف
	تستعمل في كتابة الوصفة الطبية .
ad hib. = ad hibendus	يعطى الدواء التالي
	تستعمل في كتابة الوصفة الطبية .
ad lib = ad libitum	حسب الكمية المطلوبة
	تستعمل في كتابة الوصفة الطبية .

ADC = Axiodistocervical	[مختصر] محوري وحشي
	عنقي
ADG = Axiodistogingival	[مختصر] محوري وحشي
	لثوي
ADI = Axiodistoincisal	[مختصر] محوري وحشي قاطعي
ADO = Axiodisto-occlusal	[مختصر] محوري وحشي
	إطباق
aeq. = aequales = equal	يساوي
	تستعمل في كتابة الوصفة الطبية .
aet. = aetas = age	عمر أو سن
	تستعمل في كتابة الوصفة الطبية .
AG = Axiogingival	[مختصر] محوري لثوي
Ag = Silver	الفضة
	الرمز الكيميائي للفضة .
A.H.G. = Antihaemophilic globulin	[مختصر] جلوبيولين
	مضاد للناعور
AIDS = Acquired	[مختصر] مرض الإيدز = متلازمة العوز
immunodeficiency syndrome	المناعي المكتسب
AI = Axioincisal	[مختصر] محوري قاطعي
AL = Axiolingual	[مختصر] محوري لساني
AL = Aluminium	ألومنيوم
	الرمز الكيميائي للألومنيوم .
Ala = Axiolabial	[مختصر] محوري شفوي
AlaG = Axiolabiogingival	[مختصر] محوري شفوي لثوي
ALaL = Axiolabiolingual	[مختصر] محوري شفوي
	لساني
ALC = Axiolinguocervical	[مختصر] محوري لساني
	عنقي
ALG = Axiolinguogingival	[مختصر] محوري لساني
	لثوي
ALO = Axiolinguo-occlusal	[مختصر] محوري لساني
	إطباق
alt. dieb. = alternis diebus	يوم بعد يوم
	تستعمل في كتابة الوصفة الطبية .
alt. hor. = alternis horis	ساعة بعد ساعة
	تستعمل في كتابة الوصفة الطبية .
AMC = Axiomesiocervical	[مختصر] محوري إنسي
	عنقي

AMD = Axioesiodistal	[مختصر] محوري إنسي وحشي
AMG = Axioesioingival	[مختصر] محوري إنسي لشوي
AMI = Axioesioincisal	[مختصر] محوري إنسي قاطعي
AMO = Axioesio-occlusal	[مختصر] محوري أنسي إطباقني
AO = Axio-occlusal	[مختصر] محوري إطباقني
AP = Axio-pulpal	[مختصر] محوري لبي
APF = acidulated phosphate fluoride	[مختصر] فوسفات الفلوريد المحمص
	شكل من الفلوريد يستعمل في التطبيق الموضوعي .
aq. = aqua = water	الماء
aq. dest. = aqua destillata = distilled water	الماء المقطر
Au = Aurium = Gold	الذهب
	الرمز الكيميائي للذهب .
A point = subspinale	نقطة A = النقطة تحت الشوكية الأنفية
aasmus	ربو
ab-	(سابقة) بعيد عن ، مُجاف ، مُبعد ، مُجتنب
aback	إلى الوراء ، إلى الخلف
abacterial	لا بكتيري ، لا جرثومي ، خال من البكتيريا أو الجراثيم
abajou = cheek pouch	جيب الخد
abalienated	مجنون ، شاردا الفكر
abandon	يهجر ، يتخلى عن ، يترك
abandonment	تخل عن ، هجر ، ترك
abapical	بعيد عن ذروة جذر السن ، بعيد عن القمة
abaptista = abaptiston	مثقب لثقب الجمجمة لا ينفذ إلى الدماغ .
abarthrosis = diarthrosis	مفصل زليلي ، مفصل متحرك
abarticular	بعيد عن المفصل ، لا يصيب المفصل ، مُجافي المفصل
abarticulation = diarthrosis	خلع المفصل ، مفصل زليلي
abate	يخفف ، يُخمد ، يُضعف ، يُقلل
	يطبق على أعراض المرض أو الألم . الخ .
abatment	خمود أو خفة حدة الألم
abaxial = abaxile	بعيد عن المحور ، خارج عن المحور ، مُجافي المحور

Abbe Estlander's operation	عملية أب إستلاندر
	نسبة إلى روبرت أب (Robert Ab) ، جراح أمريكي ، وجاكوب أ . إستلاندر (Jakob A. Estlander) ، جراح فنلندي .
	عملية تطعيم جراحي للنسج الحية تتم بأخذ شريحة كاملة الشخانة من إحدى الشفاه لترميم عيب في الشفة الأخرى ، مع تأمين تغذية شريانية لتأمين حيوية الطعم .
abbreviation	اختصار
abdomen	البطن ، الجوف
	ذلك الجزء من الجسم الواقع بين الحجاب الحاجز للصدر والمنطقة الأربية ، يحتوي التجويف البطني على كل من الجزء السفلي من المريء ، المعدة ، الأمعاء ، الكبد ، الطحال ، البنكرياس (المعثكلة) ، الأعضاء الأخرى من الأحشاء . يُبطّن جدار التجويف البطني الغشاء البريتوني .
abdominal	بطني ، جوفي
	نسبة للبطن .
abdominal cavity	التجويف البطني
	هو الفراغ الواقع ضمن الجدران البطنية بين الحجاب الحاجز ومنطقة الحوض ، ويحتوي على الأعضاء الكبرى الهاضمة ، وهي الكبد ، المعدة ، الأمعاء ، والطحال ، والكليتين ، والأنسجة والأوعية الدموية المصاحبة .
abdominal wall	الجدار البطني
abduce	يُبعد ، يُقصي
abducens	مُبعد ، مُقصي
abducens Labiorum	العضلة المُبعدة الفموية
abducens muscle	عضلة مبعدة
	العضلة المستقيمة الجانبية خارج المقلة التي تُحرّك المقلة باتجاه الخارج .
abducens nerve	العصب المبعد
	العصب القحفي السادس (Six cranial nerve) . ينشأ من الجسر ، قرب البطين الرابع ، تاركاً عنق الدماغ بين النخاع المستطيل والجسر ، ليمر من خلال الجيب الكهفي والشق الحجاجي العلوي . يتحكم في العضلة المستقيمة الجانبية ، ويوجه العين للخارج . يُسمى أيضاً العصب المُبعد (Abducent nerve) .
abducens oculi = lateral rectus muscle of the eye	العضلة المُبعدة للعين = عضلة العين المستقيمة الجانبية (الوحشية)
abducens oris muscle = levator anguli oris	العضلة الرافعة لزواوية الفم
abducent	مُبعد ، يفصل ، مُبعد عن المحور

abducent muscle	العضلة المبعدة	abirritant	مُقلل للتهيج ، مُلطّف
abducent nerve = nervus abducens	العَصَبُ المَبْعَدُ		1- يخفف التهيج ، ملطف .
	هو العصب القحفي السادس ويُعَصَّب عضلة العين		2- أية مادة تسكن التخريش .
	المستقيمة الجانبية «الوحشية» . انظر عصب مبعد (Nervus abducens) .	abirritation	تقليل التهيج ، تلطيف ، تسكين التخريش
abducent nerve lesion	آفة العصب المبعد	abirritative	ملطف للتهيج ، مخفف للتخريش ، مُسكن
	يسبب شلل العصب المبعد الذي يعصب العضلة البطنية	ablate	يَسْتَأْصِل ، يَجْتَذ ، يَقْلَع (جراحياً)
	الجانبية التي تبعد العين ، حيث يؤثر على حركة العين وعدم	ablatio = ablation	استئصال ، جَذ ، قلع ، انفصال
	حركتها للجهة المصابة .	ablatio retinae	انفصال الشبكية
abducent nucleus	نواة العصب المبعد	ablation = ablatio	استئصال ، جَذ ، انفصال
abduct	يُبْعَد (عن خط النصف)		الاستئصال الجراحي للجزء المريض أو للنسيج الميت
	يحركه بعيداً عن المستوى المنصّف للجسم .		(قُطِعَ بواسطة مشرط حاد) ، وتستخدم في ذلك طرق
abduction	تبعيد ، إبعاد (عن المركز الأصلي أو عن المحور)		متعددة مثل جراحة التبريد (بالتبريد) أو المعالجة بالأشعة أو
	تحريك الأطراف بعيداً عن الجسم .		بالحرارة النافذة (الحرق) أو المعالجة بالليزر .
abduction ,total	إبعاد كلي		يتم استئصال الغدة الدرقية بواسطة نَظائِر الأيودين المشع .
abduction splint	جبيرة الأبعاد	ablepharia = ablepharon =	المَرَط ، انعدام الأجفان
	جبيرة تعمل على إبعاد العضو عن الجسم .	ablephary	كلياً أو جزئياً
abductor	مُبْعَد ، مَبْعَدَة	ablepharous	أَمْرَط ، عديم الأجفان
abductor muscle	عَضَلَة مَبْعَدَة	ablephary	المَرَط ، الغيبة الخلقية للجبون
	عضلة تسحب جزءاً من الجسم بعيداً عن الخط المنصّف		كلياً أو جزئياً
	للجسم أو تبعد أحد الأجزاء عن الآخر .	abluent = detergent	مطهّر ، منظّف ، غَسول
aberrancy	شُرود ، زَيْغ		مادة منظفة أو مطهرة .
aberrant	ضال ، منحرف ، زائغ	ablution	تطهير ، غُسْل ، وضوء
	ينحرف عن الشكل أو الاتجاه الطبيعي .		عملية التطهير أو الغسل .
aberrant artery	شريان زائغ أو ضال	abnormal	شاذ ، لاقياسي ، غير طبيعي ، غير سوي
aberrant frenum	لجام زائغ		1- غير عادي ، غير طبيعي في النمو أو التطور .
	سوء ارتباط الأسجة الرابطة الليفية أو العضلية مع الحافة		2- في الإحصاء = الخروج عن متوسط التوزيع .
	السنخية مما يسبب شداً غير طبيعي ينتج عنه تراجع بالثة	abnormal anomalies	شذوذات غير طبيعية
	أو ابيضاضها أو كلاهما ، وحصول مسافة بين الأسنان ،	abnormal development	نمو شاذ ، تطور شاذ
	كما يؤدي في الحالات الشديدة إلى الحد من حركة اللسان	abnormal labial frenum	اللجام الشفوي الشاذ
	أو الشفة أو الاثنين معاً . انظر لجام (Frenum) .	abnormal ligual papillae	الخليعات اللسانية الشاذة
aberratio = aberration	انحراف ، شذوذ ، زَيْغ	abnormal occlusion	إطباق شاذ
aberration = aberratio	انحراف ، شذوذ ، زَيْغ	abnormal phenomena	ظواهر شاذة
	1- اختلاف عن الطبيعي في الشكل أو السلوك ،	abnormal resorption	امتصاص غير طبيعي
	انحراف عما هو طبيعي أو سوي .		يحدث امتصاص جذور الأسنان الأولية بشكل طبيعي ،
	2- انعكاس غير متكافئ للموجات الضوئية من		حيث يعتبر امتصاصاً طبيعياً ، ويعتبر كل ما عدا ذلك
	خلال العدسة .		امتصاصاً غير طبيعياً ، ينتج عن أسباب رضية ذات طبيعة
aberration , lateral	انحراف جانبي ، زَيْغ وحشي		ميكانيكية أو كيميائية أو حرارية . كما في الامتصاص
aberration , longitudinal	انحراف رأسي		الحاصل في الأسنان المنظرة ، وكما قد يحدث الامتصاص
aberration , mental	اختلال عقلي ، زَيْغان عقلي		

تدخين الغليون ، أو عادة مهنيّة مثل إمساك الخيوط ، ودبابيس الشعر والإبر أو المسامير بالأسنان ؛ أو الاحتكاك الشديد لمشبكة جهاز سني جزئي متقلقل .
3 - كَشَطٌ أو تَسْلُجُ الجلد أو الغشاء المخاطي للّفم .

abrasion , dental = abrasio dentium **سَحْجُ السن ، تآكل السن ، انسحال السن**

تآكل مادة السن أو حشوة السن بواسطة عوامل أخرى لا علاقة لها بإطباق الأسنان كما في تفريش الأسنان الخاطيء .

المناطق الأكثر إصابة هي سطح الجذر ، والأسطح الأمامية للنباب والضواحك التي تجاور اللثة مباشرة . تكون الحفر التي تنشأ عن السحل حساسة للطعام أو الشراب البارد أو الحار ، وقد تحتاج لاستعمال معجون أسنان مانع للحساسية أو حمايتها بمادة رابطة أو حشوة .

abrasions **سحجات ، كَشُوط**

abrasions , patterned **سَحْجات نمُوذجية ، سحجات مثالية ، سحجة**

سَحْجات تأخذ شكل الأداة المحدثة لها .

abrasive **كاشط ، ساحج ، مادة ساحلة**

مادة ذات قدرة على سَحْجِ الأسطح بواسطة الاحتكاك

abrasive action **حركة ساحلة ، فعل ساحج**

abrasive agent **مادة ساحلة**

مادة تُستخدم لإزالة التلون وتلميع الأسنان الطبيعية ، والأجهزة التعويضية السنية ، والحشوات والحشوات المصبوبة .

abrasive-coated instruments **أدوات مُغطاة بمادة ساحلة**

abrasive cutting tool **أداة قاطعة ساحلة**

abrasive disc = abrasive disk **قُرص ساحج ، قرص ساحل**

قُرص مُسَطَّح ذو ثخانة رفيعة مصنوع من المعدن ، أو البلاستيك أو الورق ، تلتصق على أحد سطحيه أو كليهما مادة دقيقة ساحلة مثل :الجرانيت ، أو أكسيد الألومنيوم ، أو الرمل .

abrasive paste **عجينة ساحلة ، عجينة ساحجة**

عجينة تحتوى عادة على مادة كربيد السيليكون وتستخدم لسحل الأسطح الطاحنة للأسنان (سطح الإطباق) .

abrasive point **رأس ساحل ، رأس ساحج**

abrasive , rotary **مادة ساحجة دوارة**

عند إعادة زرع سن مقلوعة بسبب الفشل في إعادة الزرع . قد يسبب التهاب لب السن امتصاصاً داخلياً لأنسجة السن الداخلية الصلبة ، الذي لاتصاحبه أعراضاً تذكر ، لكن يعود ظهور اللون الوردي إلى تحلل نسيج اللب داخل السن . يتم تشخيص الامتصاص الشاذ بواسطة الصور الشعاعية . وتعد المعالجة اللبية السريعة عملية ضرورية لإيقاف تقدم الامتصاص الداخلي للسن .

abnormalism **الشذوذ ، اللاسوية**

abnormalities **عيوب ، شذوذات**

abnormalities , dentofacial **عيوب وجهية سنية**

abnormality = abnormity **شذوذ ، لاسوي ، عيب**

1 - أية حالة شاذة ، أي تشوه أو سوء تكوّن جسدي ، اضطراب عقلي أو سوء تصرف غير طبيعي .

2 - العضو الناقص أو المشوّه ، أي تغيير عن الطبيعي في التركيب أو الوظيفة للخلية أو النسيج أو للعضو .

abocclusion **لاإطباق ، عدم الانغلاق**

هي حالة من عدم إطباق الأسنان العلوية مع السفلية

aborad = aboral **مُبتعد عن الفم ، مُجافي الفم**

aboral = aborad **مُجافي الفم ، مُبتعد عن الفم**

abort **أوقف النمو ، يُجهض ، يَقمع (سَير المرض)**

aborted **الجهيـض ، السَقَط**

aborticide **عقار مُجهض ، مادة مُجهضة ، قَتَل الجنين داخل الرحم**

abortifacient drugs **عقاقير مُجهضة**

abortion **إجهاض (طبيعي أو مرضي)**

abradant = abrasive **ساحج ، كاشط (مادة ساحلة)**

abrade **يَسْحَل ، يَحْك ، يسحج ، يكشط**

abrasio = abrasion **سحج ، كشط**

abrasio dentium = dental abrasion **سَحْج الأسنان ، سحل الأسنان ، تآكل الأسنان**

abrasion **سحل ، انسحال ، سَحْج ، تآكل ، كَشَط**

1 - تآكل مكونات السن بوسائل ميكانيكية كما في عملية مضغ الطعام وتفريش الأسنان الخاطيء أو بسبب حالة مرضية - في طب الأسنان - كما في صرير الأسنان (Bruxism) ، وهو عبارة عن احتكاك شديد بين الأسنان بدون طعام ؛ ويسمى أيضاً التآكل المرضي (Pathological wearing) للأنسجة السنية الصلبة الناتج عن الاحتكاك .

2 - تآكل غير طبيعي للأسنان نتيجة عادة سيئة مثل

ساحجات صغيرة دوارة تستخدم بواسطة القبضة اليدوية «آلة الحفر» ؛ مثال ذلك ماسات دقيقة مُركبة على مادة الكاربوراندم .

abrasive strip شريط ساحل ، شريط ساحل
شريط من المعدن أو الكتان أو البلاستيك مُغطى بالمواد الساحلة على سطح واحد أو كلا السطحين ، ذو ثخانات مختلفة يستخدم لتعديل وتلميع أسطح الأسنان أو الحشوات .

abrasive tools أدوات ساحلة
abrasive wheel قرص ساحل ، عجلة ساحجة
أداة دوارة فُرصية الشكل تحتوى على مواد ساحلة ملصقة بقاعدة مطاطية تستخدم لتشكيل وتلميع الحشوات المعدنية والتركيبات المتحركة .

abrasor مكشط ، محك ، مبرد (جراحي) ، سحاجة
abscess = abscessus خُراج
تجمع قيحي في تجويف ينتج عن انحلال الأنسجة العظمية أو الأنسجة الرخوة بسبب البكتيريا المولدة للقيح ، وقد يكون حاداً أو مزمناً . يلتئم الخُراج عادة حينما يتم تصريف الصديد ؛ إذا كان الخُراج في عمق الأنسجة ، يحدث التصريف عن طريق قناة جيبيه متصلة بالسطح الخارجي .

abscess , acute خُراج حاد
خُراج ذو مدى قصير مترافق بالتهاب موضعي مؤلم وارتفاع في درجة الحرارة .

abscess , alveolar خُراج سنخي ، خُراج دُرْدُري
خُراج يصيب العظم السنخي .

abscess , antral خُراج جيبي
abscess , apical خُراج ذُرُوي ، خُراج قمي
خُراج يتكون عند قمة جذر السن .

abscess , bicameral خُراج ثنائي الجوف ، خُراج ذو حجرتين
خُراج يحتوي على حجرتين .

abscess , blind خُراج أعمى ، خُراج بلا فتحة ناسورية
abscess , brain خُراج الدماغ
abscess , buccinator Space خُراج المسافة المبوقة
abscess , canine space خُراج المسافة النابية
abscess , carotid space خُراج المسافة السباتية
abscess , caseous خُراج مُتجبن
خُراج يحتوي تجويفه على مادة تشبه الجبن .

abscess , chronic خُراج مُزمن

أي خُراج يتكون ببطء وخلال مدة طويلة ؛ يمكن أن ينشأ أصلاً كخُراج بارد ، أو ينجم عن عدم تمام الشفاء لخُراج حاد سابق ، أو ينتج عن جراثيم قيحية ضعيفة الحدة ؛ يكون مصحوباً بتشكيل القيح والتهاب خفيف وقد يتم تصريف القيح من خلال ناسور .

abscess , circumtonsillar = peritonsillar abscess خُراج حول اللوزة
abscess , cold خُراج بارد
خُراج ذُرُوي بطنى التكون يتشكل عادة في العظم أو المفصل مصحوباً بالتهاب خفيف .

abscess , collar-button = shirt-stud abscess خُراج بُرعمي = خُراج زُرري
abscess , collar-stud خُراج مضاعف الجوف ، خُراج مضاعف الجيب
خُراج سطحي متصل بخُراج آخر أكبر وأعمق بواسطة مجرى ناسوري .

abscess , congestive خُراج احتقاني
خُراج يتكون بعيداً عن مكان الالتهاب وذلك بسبب مقاومة الأنسجة التي تمنع تكونه وتجمعه .

abscess , cornual خُراج قرني
abscess , cutaneous dental خُراج سني جلدي
abscess , dental خُراج سني
(أي خُراج له علاقة بالسن)
تجويف مليء بالصديد ، يتكون في النسيج حول السن ، إما حينما تهاجم الجراثيم لب السن (تجويف مركزي داخل السن يشتمل على الأعصاب والأوعية الدموية) مسببة تموته ، حيث يحدث ذلك كثيراً نتيجة للتسوس السني الذي يدمر ميناء وعاج السن مما يسمح للبكتيريا بالوصول لللب السن ، كما قد تصل البكتيريا إلى اللب مباشرة عند إصابة السن بالكسر أو عن طريق الأوعية الدموية ، فينتشر إثنان اللب إلى الأنسجة المحيطة بالجذر فيتكون الخُراج ؛ كما يحدث الخُراج نتيجة لمرض حول سني ، حيث تتجمع البكتيريا في الجيوب اللثوية العميقة المتشكلة بين الأسنان واللثة .

علاماته وأعراضه : ألم نابض في السن المصابة ، يزداد عند العض أو المضغ ، كما تصبح اللثة حول السن مؤلمة عند اللمس وقد تتورم وتحمر .

ينفتح الخُراج غير المعالج للخارج عند سطح اللثة من خلال ناسور يسير عبر عظم الفك مكون دمل اللثة (Gumboil) الذي قد ينفث ليخرج الصديد فيقلل الشعور بالألم . قد

تتضخم العقد اللمفية الموجودة في الرقبة وجانبي الوجه إذا انتقل الخراج إلى الأنسجة المحيطة والعظم محدثة أعراضاً مثل الصداع وارتفاع درجة الحرارة .

العلاج : تتم معالجة الخراج بتصريف الصديد وإعطاء المضادات الحيوية ثم يتم حشو أقنية الجذر للسن المصابة ، انظر معالجة قناة الجذر (Root- canal treatment)

أما إذا فشلت المعالجة اللبية في شفاء الخراج يصبح من الضروري قلع السن المصابة لإزالة مصدر الإلتان وتصريف القيح ويتم إعطاء المضادات الحيوية لإتمام عملية الشفاء .

أما خراج الجيب حول السني فتتم معالجته بتجريف الجيب لإزالة النسيج المتموتة وبقياء الخراج ، وقد تضطر أحياناً إلى عمل شق صغير في الجيب للوصول إلى الخراج ، وإذا فشلت هذه المعالجة بسبب شدة المرض حول السن وفقدان العظم الداعم للسن والرباط حول السني فلا بد من قلع السن .

abscess , dentoalveolar خُراج سني سنخي ، خُراج سني دردي خُراج يتكوّن في الأنسجة حول قمة جذر السن غير الحية .

abscess , dry خُراج جاف خُراج يخفني دون أن يتكون له رأس أو ينفّث .

abscess , encysted خُراج مُتكيس خراج يكون فيه الصديد محصوراً في التجويف المصلي .

abscess , embolic خُراج صمّي خُراج يحدث في مواضع تجلّط الدم .

abscess , evacuation of تفريغ الخُراج ، تصريف الصديد

abscess , extradural خُراج خارج الجافية

abscess , fungal خُراج فُطري

abscess , gangrenous خُراج مُتموت

abscess , gingival خُراج لثوي خراج يصيب الأنسجة الرخوة ويصيب الحافة اللثوية أو اللثة مابين الأسنان ويتكون في جيب ما حول السن .

abscess , gravitation = gravity abscess خُراج ثقلي

abscess , hemorrhagic خُراج دموي ، خُراج نازف

abscess ,hot خُراج التهابي ، خُراج حار

abscess , hypostatic = wandering abscess خُراج مُتجول ، خُراج استلقائي خُراج يتكوّن ويصل إلى موقعه نتيجة تأثير الجاذبية الأرضية .

abscess , idiopathic (خُراج مجهول السبب)

abscess , incision and drainage of شق وتفريغ الخُراج فتح الخراج جراحياً وتفريغ محتوياته من الصديد المتبقي بواسطة أنبوب .

abscess , interradicular خُراج بين الجذور خراج يتجمع فيه القيح بين جذور السن .

abscess , lateral خُراج جانبي

abscess , lung خُراج الرئة

abscess , metastatic خُراج نقيلي

abscess , migrating = wandering abscess خُراج مهاجر ، خُراج متجول

abscess , miliary خُراج دُخني واحد من مجموعة من الخراجات الصغيرة ، ويشبه حبوب الدخن .

abscess , palatal خُراج حنكي خُراج ذروي يتكوّن عند قمة جذر القاطع الجانبي العلوي أو الجذور الحنكية للأسنان العلوية الخلفية ويظهر رأس الخراج على قبة الحنك .

abscess , palatal space خُراج المسافة الحنكية

abscess , panfacial خُراج وجهي شامل

abscess , parietal خُراج جداري خُراج ما حول السن يتكوّن عند أي جزء من سمحاق السن بعيداً عن منطقة قمة الجذر .

abscess , parodontal خُراج الأنسجة الداعمة ، خراج ما حول السن خُراج ينشأ في الرباط السني السنخي .

abscess , partial خُراج جزئي

abscess , periapical خُراج ما حول القمة أو الذروة خُراج حول قمة جذر سن ذات لب تالف يتكوّن نتيجة تعفن اللب الذي يؤدي إلى التهاب حاد أو مزمن مع تلف للأنسجة وتكوّن الصديد داخل السنخ حول قمة الجذر .

abscess , pericemental خُراج ما حول الملاط ، خُراج رباطي خُراج يصيب الأنسجة الداعمة للسن لا ينشأ من لب تالف ، إنما كامتداد لجيب في الأنسجة الداعمة .

abscess , pericoronal خُراج ما حول التاج خراج ينشأ حول تاج سن لم يكتمل بزوغها .

abscess , peridental = periodontal abscess خُراج ما حول السن ، خُراج الأنسجة الداعمة

abscess , periodontal = periodental abscess	خُراج الأنسجة الداعمة ، خُراج ماحول السن خُراج يصيب الأنسجة الداعمة للسن ، ينتج عن امتداد العدوى من الجيب حول السن إلى الأنسجة الداعمة . أي حدوث التهاب حاد أو مزمن في منطقة محدودة من اللثة يرافقه تقيح فيها وفي الأنسجة الداعمة للسن على جانبي الجذر أو حواف الأنسجة الرخوة المحيطة بجيب ماحول السن .	abscess , septic abscess , septicemic	خُراج عَفَن ، خُراج خميج ، خُراج إنتاني خُراج تسممي ، خُراج إنتاني دموي يتسبب في تسمم الدم .
abscess , peritonsillar = quinsy	خُراج ماحول اللوزة ، خُراج خَلْف اللوزة ، التهاب اللوزة التقيحي الحاد امتداد لالتهاب حاد مُتقيح في اللوزة ينتج عنه خُراج في النسيج الضام المغلف للوزة .	abscess , shirt-stud = collar-button abscess	خُراج خَرَجِي ، خُراج زراري (يشبه زر القميص)
abscess , phoenix	خُراج العنقاء إصابة ذروية نشأت كامتداد حاد لالتهاب ذروي مُتقيح مزمن في النسيج الداعم للسن أو لخُراج سنخي مُزمن .	abscess , sterile abscess , stitch abscess , subcut abscess , subcranial abscess , subdural abscess , subpericranial	خُراج عقيم (خال من الجراثيم) خُراج الغرزة الجراحية ، خُراج القطبة خُراج تحت الحاد ، خُراج شبه الحاد خُراج تحت القحف خُراج تحت الجافية خُراج تحت سمحاق الجمجمة خُراج سطحي خُراج ودي
abscess , point of abscess , primary	رأس الخُراج ، عَين الخُراج خُراج أولي خُراج ينشأ في موضع العدوى .	abscess , sympathetic	خُراج ثانوي يظهر على مسافة من بؤرة الإلتان الأصلية .
abscess , pulp = pulpal abscess	خُراج لب السن ، خُراج لُبي التهاب حاد أو مزمن لللب السن مصحوب بأنسجة متموتة وصديد . يمكن أن يحدث في المرحلة الأولى من التهاب اللب الحاد .	abscess , traumatic abscess , tuberculous abscess , wandering	خُراج رضحي ، خُراج كدمي خُراج دَرَنِي ، خُراج تَدْرَنِي خُراج شارد ، خُراج مُتجول خُراج يَبْدأ من مكان ثم يسلك مساراً من خلال الأنسجة ويظهر في مكان آخر يبعد عن مكانه الأصلي .
abscess , pyemic	خُراج قِيحي (مصحوب بتسمم دموي)	abscession	بَتر ، قَطح ، اقتطاع استئصال بالقطع الجراحي
abscess , radicular = apical granuloma	خُراج جذري = ورم حبيبي ذروي	absconsio	تجويف عَظْمي ، حُقْ مَفْصلي ، طبقة الاستئصال
abscess , residual	خُراج شمالي ، خُراج متخلف ، خُراج متبقي خُراج ينشأ قريباً من بقايا التهاب سابق .	absconsio	بعيد عن المجال ، بعيد عن مرمى الأشعة متعلق بتأثر الأنسجة البعيدة غير المطلوب تعرضها للأشعة حينما يكون مطلوباً إجراء تصوير شعاعي لأنسجة من عضوما .
abscess , retropharyngeal	خُراج خَلْف البلعوم	absence	غياب
abscess , root = apical granuloma	خُراج جَذْري = ورم حبيبي ذروي	absent uvula	غياب اللهاة
abscess , secondary	خُراج ثانوي خُراج نشأ نتيجة لعدوى من خُراج موجود .	absentia	غياب ، غَيْبوبة
abscess , septal	خُراج حجابي ، خُراج حاجزي خُراج يتكوّن على أحد جانبي الجذر بين الحجاب العظمي الفاصل بين الجذرين أو السنين المتجاورين في السنخ وبين جدار الجذر الملاصق .	absentia epileptica	غياب صَرعي ، غَيْبوبة صرعية
		absolute	مُطلق ، صرف ، تام
		absolute adjustment	تصحيح مُطلق
		absolute alcohol	كُحول مُطلق التركيز ، الكحول الصَرَف
		absolute temperature	درجة الحرارة المطلقة
		absorb	يمتص ، يشرب ، يمص
		absorbability	امتصاصية ، قابلية الشرب

absorbable قابل للامتصاص أو التشرّب
المواد التي يمكن ان يمتصها الجسم .

absorbable gauze شاش قابل للامتصاص
مادة شبيهة بالشاش تنتج من السيليولوز المؤكسد القابل
للامتصاص . توضع مباشرة على الأنسجة النازفة لإيقاف
النزف .

absorbable root-filling paste عجينة حشوة قناة الجذر
القابلة للامتصاص
عجينة ظليلة للأشعة ، تحتوي عادة على اليودوفورم
الذي يُستخدم في حشو قناة الجذر ، وتُسمى هكذا
لأن العجينة تزول بواسطة الامتصاص من أنسجة
ماحول الجذر .

absorbable surgical suture خيوط جراحية قابل للامتصاص
خيوط مصنوعة من مادة يمكن للجسم امتصاصها تماماً .

absorbed dose جرعة ممتصة
(في علم الأشعة) : هي كمية الطاقة الإشعاعية التي تمتص
فعالياً بواسطة الأنسجة . كان يقاس سابقاً حسب النظام
التقليدي بالجرعة الإشعاعية الممتصة [Radiation absorbed
dose(rad)] أما بحسب النظام العالمي للوحدات [Le Systeme
International d'unites (SI unites)] فإن وحدة قياسه هي
جراي (Gray) ويرمز لها بالرمز Gy حيث يساوي
1Gy=100 rad .

absorbefacient مساعد للامتصاص ، معزز الامتصاص
عامل (عقار) مُساعد على الامتصاص .

absorbent ماصّ ، ممتص
1- قادر على الامتصاص .
2- أي عقار أو مادة تسرع الامتصاص .
3- مادة تجذب وتمتص الغازات أو السوائل .

absorbent cotton قطن ماصّ

absorbent dressing ضمادة ماصة
ضمادة من أية مادة توضع على الجرح أو القطع لامتصاص
الإفرازات الناتجة .

absorbent gauze شاش ماصّ

absorbent organ عضو ماصّ
عبارة عن نسيج وعائي يوجد بين جذور الأسنان اللبنية وبين
الأسنان الدائمة البديلة لها وذلك أثناء عملية امتصاص جذور
الأسنان اللبنية .

absorbent paper point = قمع ورقي ماصّ = قمع ماصّ =
absorbent point = paper point قمع ورقي

أفماع ورقية تتوفر بأحجام مختلفة وتستخدم في تجفيف قناة
الجذر السني .

absorbent point = absorbent = قمع ماصّ = قمع ورقي ماصّ =
paper point = paper point قمع ورقي

absorbing power امتصاصية ، قوة الامتصاص

absorptio = absorption امتصاص ، تشرّب

absorption = absorptio = resorption امتصاص ، مصّ

1- امتصاص السوائل أو المواد الأخرى بواسطة الجلد ، أو
الأسطح المخاطية ، أو الأوعية الماصة أو المواد السنية .
2- امتصاص مادة بواسطة مادة أخرى . مثال : امتصاص
النموذج أو المثال الجبسي للماء .
3- اندماج سائل أو غاز أو أية مادة داخل مادة أخرى أو
نسيج آخر .
4- (في علم الأشعة) : انخفاض حدة الأشعة
السينية حينما تمر خلال مادة أو جسم .

absorption , alveolar امتصاص سنخي ،
ارتشاف سنخي

absorption , buccal امتصاص شفوي ،
فجوة امتصاص ، جوبة امتصاصية

absorption lacuna = resorption lacuna ثغرة امتصاص ،
ممتص ، ماصّ (قادر على الامتصاص) ،
امتصاصي

abstract خلاصة ، مُستخلص ، مجردّ

abstraction استخلاص ، تجريد ، استخراج

abstraction of the jaws تباعد الفكّين ، شُرود الفكّين
شكل من أشكال سوء الإطباق يكون فيه الفكّان
متباعدين بمسافة شاذة .

abundance وفرة ، غزارة

abundant وفير ، غزير ، كثير

abuse سوء استعمال ، انتهاك

abut يُجاور ، يُلاصق ، يرتكز على ، يتاخم

abutment دعامة ، ركيزة

1- داعم يستقبل ضغطاً جانبياً أو أفقياً .
2- (في طب الأسنان) : سن أو جذر أو غرسة سنية ،
يُستخدم لدعم واتزان وتثبيت جهاز تعويضي ثابت أو
جهاز تعويضي متحرك .
3- الأسنان الموجودة على جانبي مكان السن المقلوعة .

abutment , auxillary = دعامة مساعدة =
secondary abutment دعامة إضافية

abutment , bridge دعمة الجسر

abutment , implant دعمة مغروسة ، دعمة مزروعة

ذلك الجزء من الغرسة الموجودة في العظم السنخي والتي تبرز من خلال اللثة داخل الفم ، تُستخدم كدعامة لجهاز سني صناعي .

abutment , intermediate = isolated abutment دعمة متوسطة = دعمة منعزلة

سن طبيعية أو جذر سن أو غرسة سنية منعزلة تستخدم كدعامة متوسطة لجهاز صناعي ثابت بالإضافة إلى دعامتين عند الأطراف .

abutment , isolated دعمة معزولة ، دعمة منفصلة ،

intermediate abutment دعمة متوسطة

abutment , multiple دعمة مضاعفة ، دعمة متعددة

ربط أو تثبيت مجموعة من الأسنان الطبيعية معاً لتستخدم كدعامة .

abutment , primary دعمة أولية ، دعمة رئيسية

سن تستخدم كدعامة رئيسية لتثبيت واتزان جهاز أسنان متحرك أو لتثبيت جسر ثابت .

abutment , secondary دعمة تالية ، دعمة ثانوية

سن تُستخدم كدعامة إضافية لجهاز صناعي متحرك .

abutment , subperiosteal implant دعمة مغروسة تحت السمحاق

ذلك الجزء من الغرسة الذي يبرز من خلال الطبقة المخاطية في التجويف الفموي لتثبيت أو دعم تاج أو جهاز سني ثابت أو متحرك .

abutment , terminal دعمة أخيرة ، دعمة نهائية

سن تستخدم لتثبيت أو دعم أحد أطراف الجهاز السني .

abutment teeth أسنان داعمة

abutment tooth سن داعمة

سن تُستخدم كدعامة لسن صناعية أو لإحدى نهايتي جسر ثابت .

abuttals تُخوم ، حدود

abutting مُتآخم ، مُحاذ ، مُلاصق

abutting teeth أسنان مُتآخمة ، أسنان مُحاذية

Acacia سنط ، أفاقيا

شجرة السنط (Acacia tree) يُستخرج منها الصمغ العربي (Arabic gum) ؛ الذي يستخدم كمزيج مُعلق أو مُستحلب في الأدوية .

Acacia gum = arabic gum صمغ السنط = صمغ عربي

مادة صمغية جافة مُستخرجة من شجرة السنط .

acalcerosis فاقه الكالسيوم ، نقص الكلس

نقص مقدار الكالسيوم في الجسم .

acalcicosis عوز الكالسيوم ،

نقص المتناول من الكالسيوم

acanthion شوكة ، النقطة الشوكية

(في علم تقويم الأسنان) : نقطة ناتئة صغيرة في قاعدة الشوكة الأنفية الأمامية . وهي إحدى نقاط قياس الجمجمة .

acanth- , acantho- (سابقة) شوكة ، شوك

acanthoameloblastoma ورم أرومات الميناء الشائكة

نوع من ورم أرومات الميناء يحتوي على خلايا حرشفية .

acanthoid شوكاني ، شبه شوكي

acantholysis انحلال شوكي ، انحلال الأشواك

ضمور وسقوط الطبقة الجلدية الشوكية .

انفصال مَرَضِي للخلايا الظهارية نتيجة تحطم الأجسام الرابطة فيؤدي إلى التحوصل أو التنفط ، كما يحدث في مرض الفقاع (Pemphigus) .

acanthoma ورم شوكي ، ورم شائكي ، شوكوم

ورم سرطاني حرشفي مُتقرن بالجلد ، حميد أو سرطاني ينشأ من طبقة الخلايا الشائكة في بشرة الجلد .

acanthosis شووك

زيادة ثخانة طبقة الخلايا الشائكة في بشرة الجلد ، نجدها واضحة بشكل نموذجي في داء الإكزيما (Eczema) وداء الصدفية (Psoriasis) .

acanthosis nigricans الشواك الأسود

acapsular عديم المحفظة

acatoposis صعوبة البلع ، تعذر الإزدرد

accelerant = catalyst مُعجّل ، مُسرّع ، محفز

acceleration إسرار ، تعجيل

accelerator مسرّع ، معجّل ، عامل منشط

مادة تستخدم بكميات قليلة لزيادة معدل سرعة التفاعل الكيميائي مثل إضافة الملح «كلوريد الصوديوم» أو «سلفات البوتاسيوم» إلى مخلوط من جبس باريس والماء لتسريع التصلب .

accelerator catalyst مادة مُحفزة ، مادة مُسرّعة

accelerator , linear مُسرّع خطي ، مُعجّل خطي

access مأتى ، اقتراب ، مُدخل ، إتاحة

access cavity حفرة الدخول ، حفرة الولوج

فتحة تاجية في السن تؤدي إلى حجرة اللب تسمح بتنظيف وتطهير وحشو قناة العصب خلال المعالجة اللبية .

access - preparation تحضير المنفذ

تجهيز المنفذ للوصول لإزالة التسوس أو لإزالة عصب السن .

access , surgical الاقتراب جراحيا

تحضير الأنسجة الرخوة والصلبة للسماح بالرؤية والمداخلة بالأدوات الجراحية في مكان العملية الجراحية .

accessorius = accessory إضافي ، ثانوي ، مُساعد

accessory = accessorius إضافي ، مُساعد ، مُلحق ، ثانوي

يُطلق على الأعضاء الصغرى التي تُساعد الأعضاء الأكبر وتساهم معها في الوظيفة المنوطة بها . مثال ذلك الأعضاء التناسلية الثانوية في الرجال والنساء ، والأعضاء الملحقة بالجلد وهي الشعر والأظافر والغدد الجلدية .

accessory artery شريان إضافي

accessory canal = lateral canal قناة إضافية = قناة جانبية

قناة إضافية تتفرع من قناة الجذر الرئيسية وهي توجد بشكل عام في النصف السفلي من جذر السن أو في منطقة تشعب الجذور .

accessory cusp حُدبة زائدة (إضافية)

accessory ganglion عقدة عصبية إضافية

accessory gland غدة إضافية

accessory groove نَم إضافي

accessory jaw فك إضافي

accessory ligament رباط إضافي

accessory meningeal artery == شريان سحائي إضافي

meningeal accessory artery شريان جناحي سحائي

accessory meningeal artery == شريان سحائي إضافي

artery pterygomeningea شريان جناحي سحائي

accessory movement حركة إضافية

accessory nasal sinuses جيوب أنفية إضافية

الجيوب جنيب الأنف التي توجد كفراغات ضمن الجمجمة ، حيث تُفتح في الحفرة الأنفية وهي مبطنة بغشاء مخاطي متصل بالغشاء المخاطي الأنفي .

accessory nerve عَصَب إضافي ، عَصَب مُلحق

العصب القحفي الحادي عشر . ويعصب العضلات المخططة في البلعوم والحنجرة والعضلة القصية الترقوية والعضلة شبه المنحرفة .

يختلف العصب الإضافي عن الأعصاب القحفية الأخرى ، لأن جزءاً صغيراً منه ينشأ من المخ ، ويعصب كثيراً من عضلات الحنك والبلعوم (الحلق) والحنجرة . يؤدي تلف أو إصابة هذا الجزء من العصب إلى حدوث حَشْرَجَة الصوت (صعوبة التكلم) ، وعُسْر البلع (صعوبة البلع) . أما الجزء الآخر من العصب والناشئ من الحبل الشوكي ، فيعصب بعض العضلات الكبيرة في الرقبة والظهر . ومنها العضلة القصية الخشائية (تمتد من عظم القص إلى جانب الرأس) ، والعضلة المنحرفة [العضلة المثلثية (Triangular muscle) كبيرة في الظهر العلوي ، والكتف ، والرقبة] . تؤدي إصابة أو تلف الألياف الشوكية من هذا العصب إلى شلل هذه العضلات . ينتج مثل هذا التلف عادة عن جراحة استئصال ورم خبيث في الرقبة . يُسمى أيضاً العصب الحادي عشر (Eleventh nerve) ، والعصب الإضافي الشوكي (Spinal accessory nerve) .

accessory palatine foraminae ثُقوب حَنَكِيَّة إضافية

accessory parotid gland غدة نكفية إضافية

accessory process عملية إضافية ، طريقة مساعدة

accessory root جذر إضافي

accessory root canal قناة جذرية إضافية

تفرع جانبي للقناة اللبية في السن ، توجد عادة في الثلث الذروي من جذر السن .

accessory salivary gland غدة لعابية إضافية

accessory sinus of the nose جيب إضافي أنفي

انظر الجيب جنيب الأنف (Paranasal sinus) .

accessory tooth = سن إضافية = سن زائدة

supernumerary tooth

سن زائدة لاتماثل السن الطبيعية في الحجم أو الشكل أو في وضعها في الفم .

accident حادث ، عارض ، طارئ

accident , cerebral طارئٌ مُخِي

accident , cerebral vascular طارئٌ وعائيٌ مخي ،

داء الصرع ، سكتة مخية (دماغية)

accidental حادثي ، عارض ، طارئ

accidental haemorrhage نَزف عارض ، نَزف حادّي
accidental trauma رضح عارض
acclimatation = acclimation = تأقلم ، أقلمة ، تكيف
acclimatization
acclimate يتأقلم ، يتكيف
accommodate يتكيف
accommodation 1- تكيف ، تهيؤ ، تكيف
2- مطابقة
تغيرات في حدقة العين ناتجة عن تغيرات في الإضاءة .
accrementition نمو ، نمو مماثل ومُتزايد
accretion ارتكام ، تنمي
1- ترسب تدريجي تراكمي للمواد الغريبة على سطح الأسنان مثل القلح ، أو المادة البيضاء من فضلات الطعام واللويحة المخاطية حول عُنق الأسنان .
2- يتغير سطح العظم في الحجم والشكل نتيجة النمو التراكمي للعظم الناتج عن نشاط الخلايا البانية للعظم المترافق بعملية امتصاصه .
accretion lines = incremental خطوط النمو = خطوط التَطَبُّق = خطوط رتزيوس
lines = Retzius lines
accumulate يتراكم ، يتجمّع
accumulation تراكم ، تجمّع
accuracy دقة ، ضَبْط ، إحكام ، إتقان
accurate دقيق ، مُتقن ، مضبوط ، مُحكم
acellular بدون خلايا ، خال من الخلايا ، لا خَلَوِي
acellular cementum ملاط لا خَلَوِي
acentric لا مركزي ، مُنحرف عن المركز
acentric occlusion إطباق لا مركزي
انظر إطباق مُنحرف ، إطباق لا مركزي (Eccentric occlusion)
acephalia = acephalism = acephaly عديم الرأس ، غياب الرأس
acephalo- (سابقة) عديم الرأس
acephalobrachia عديم الرأس والذراعين
شُدوذ خلقي ، يتصف بغياب الرأس واليدين عند الجنين .
acephaly = acephalia = acephalism= عَدَم الرأس ، غيبة
acephalic الرأس ، اللارأسية
عيب خلقي ، يتصف بغياب الرأس أو أن تكون الرأس غير مكتملة النمو .
acet- (سابقة) مُتحد مع ، مُشتق من حمض الخليك

acetic خَلِي
acetic acid حامض الخليك ، حمض الأسيتيك
aceto- (سابقة) مُتحد ، مُشتق من حمض الخليك
acetone = acetoneum أسيتون ، خَلُون
سائل كيتوني أصفر كهرباني اللون سريع الاشتعال وله رائحة مميزة ، يستخدم كمذيب للأجسام الدهنية والراتين والسيليولوز ، ينتج من تخمر بكتيريا الشعير أو من عملية إزالة الهيدروجين من الكحول الأيزوبروبيلي .
acetyl أسيتيل ، خليل
acetylsalicylic acid = aspirin حامض خليل
الصفصاف = الأسبرين
حامض ساليسيلات الأسيتيل من خواصه تسكين الألم مع تخفيف الحمى والالتهاب يسبب تهيجاً عند 7% من السكان ويتظاهر بأعراض غثيان وقيء وألم ونزف معدي . يجب عدم تناول أقراص الأسبرين حينما تكون المعدة خالية من الطعام . أقراص الأسبرين القابلة للإذابة فئة 300 ميلليجرام تسبب تهيجاً أقل للمعدة لكن يُفضل الباراسيتامول عليها .
acetylsalicylic acid burn = حرق حامض الصفصاف
الخلي = حرق الأسبرين
إذا ترك قرص الأسبرين على الغشاء المخاطي بالفم فإنه يسبب حرقاً خلال نصف ساعة .
ache ألم مُستمر ، وجع ثابت مستمر
ache , head ألم الرأس ، صداع
ache , tooth ألم مستمر بالسن ، وجع بالسن
acheilia = achilia غياب الشفة أو الشفتين الخلقى
acheilous = achilous عديم الشفتين ، فاقد الشفتين
acheilus = achilus شخص عديم الشفة أو الشفتين
achondroplasia نقص التعظم الغضروفي ، الودانة ، عدم تشكّل الغضاريف
مرض خلقي يُصيب نمو الهيكل العظمي ويؤدي إلى القزامة ؛ وهو اعتلال نادر لنمو العظم يبدأ من الولادة ويؤدي إلى القزامة . تصاب به العظام الطويلة للذراعين والرجلين ، حيث يتحول الغضروف الذي يصل كل عظم بالكردوس (Epiphysis) (منطقة النمو عند قمتها) إلى عظم في وقت مبكر جداً ، ولذلك يتوقف نمو الأطراف . تكون أغلب العظام الأخرى قادرة على النمو بشكل طبيعي . الأشخاص المصابون لديهم أطراف قصيرة قوية وجذع قوي النمو . ورأس بحجم طبيعي ولكن ذو جبهة بارزة .

achondroplastic ، مُصاب بنقص التعظم الغضروفي ،
 دَحْدَحِي ، مودُون
 قصير العنق وضيق المنكبين وقصير اليدين .
achondroplastic dwarf قزم مصاب بنقص التعظم
 الغضروفي ، قزم مودُون
 النوع الأكثر شيوعاً للقرامة ، يتميز بقصر الأطراف المتباين ،
 وجذع ذو حجم طبيعي ورأس كبير مع إنخفاض جسر
 الأنف ، ووجه صغير ، ويد جُذامية (يد قصيرة وغلظطة) ،
 وإنحناء الفقرات القطنية للأمام . تحدث هذه الحالة نتيجة
 لعيب وراثي في تشكل النسيج العظمي وتترافق مع عيوب
 أخرى أو شذوذات ، مع عدم إصابة الجهاز العصبي المركزي
 حيث يكون طبيعياً .
 انظر أيضاً نقص التعظم الغضروفي (Achondroplasia) .
achorion الشعرورية
 جنس من الفطريات الطفيلية من فصيلة الطوقيات .
acid = acidum حمض
 مركب كيميائي من الهيدروجين مع واحد أو أكثر من
 المعادن ، حامضي المذاق ، يُحوّل ورقة عباد الشمس
 الزرقاء الى الأحمر ، له خواص الحامض ، قادر على
 مُعادلة القواعد وتكوين الأملاح .
acid attack مُهاجمة الحمض
 تأثير الحامض الناتج عن اللويحة الجرثومية على ميناء السن .
acid base balance التوازن الحمضي القاعدي
acid bath حمام حمضي
acid , acetic حمض الأسيتيك
acid , diluted acetic حامض الخليك المخفّف
acid , acetylsalicylic = aspirin حمض الأسيتيل ساليسيليك = الأسبرين
acid , amino حمض أميني
acid , ascorbic حمض الأسكوربيك
acid , boric = boracic acid حمض البوريك
acid , carbolic حمض الكربوليك
acid , citric حمض الستريك
acid , deoxyribonucleic حمض الديزوكسي
 ريبونوكليك
acid , essential fatty حمض دهني ضروري
acid , fatty حمض دهني
acid , hydrochloric حمض الهيدروكلوريك ،
 حمض كلور الماء

حمض اللاكتيك
 حمض النيتريك
 حمض الفوسفوريك
 حمض الريبونوكليك =
 الحمض الريبي النووي
 حمض الساليسيليك
 حمض الكبريتيك
 حمض التانيك
 حمض الطرطريك ، حمض الدردري
 تخريش ميناء السن بالحامض
 هي عملية تعديل سطح ميناء السن بواسطة وضع
 حامض الفوسفوريك ، أو حامض اللاكتيك أو مادة
 خُطافية «كُلابية» مثل حامض إيثيل ثنائي أمين
 تيتراألستيتيك (EDTA) بحيث يُصبح سطح الميناء
 نظيفاً ذا مسام دقيقة تستخدم للثبث الميكانيكي
 للحشوة التجميلية أو لمادة الربط لتثبث الطوق
 التقويمي .
acid etch technique أسلوب التخريش بالحامض
 أسلوب للربط يُخرش فيه ميناء السن للحصول على السطح
 الخشن الضروري للربط الميكانيكي ، والربط الميكانيكي
 المجهري .
acid etching التخريش بالحامض
 هي إزالة جزئية للأملاح المعدنية من مساحة محددة
 من ميناء السن باستعمال محلول حمضي مخفف ،
 ولمدة محددة من الوقت ليظهر سطح نظيف ذو مسام
 دقيقة تستخدم للثبث الميكانيكي لأنواع مختارة من
 مواد الحشو مثل الراتين المركب وأسمت الأيونومر
 الزجاجي .
acid-etching splint جبيرة التخريش بالحمض
 جبيرة خارج التاج تثبت باستخدام مادة للتخريش
 وهي 50٪ حامض الفوسفوريك وأية مادة ربط للثبث
 المؤقت .
acid bath = pickling حمام حمضي
 يُستخدم محلول حامض الهيدروكلوريك أو
 حامض السلفوريك (حمض الكبريت) لتنظيف سطح
 المعدن المصبوب من طبقة الأوكسيد الخارجية .
 يوضع المعدن المصبوب في أنبوب اختبار يحتوي
 الحامض ويسخن ؛ يجب تحاشي غليان الحامض
 حتى لا يتبخّر .

acid-forming	مُولّد الحمض	Acker's clasp	مشبكة إيكِر ، المشبكة العادية
acidic	حَمَضِي	acclusion	عَدَمُ إطْباق ، لاإطباق
	منسوب للحامض لأن الباهاء (pH) يكون أقل من 7 .		عدم التقاء أسنان الفك العلوي مع أسنان الفك السفلي ؛ وهو عكس إطباق (Occlusion) .
acidity	حُمُوضَة	acou- , acou-	(سابقة) سَمْع ، سَمْعِي ، أو الصوت المسموع
acidifier	مُحمض (مادة تُستخدم لزيادة الحموضة)	acoustic	سَمْعِي ، صوتي
	مُرَكَّب كيميائي يتكون عادة من حامض الأسيتيك (حمض الخل) يُستخدم في عملية تبيض الأفلام المصورة بالتصوير الضوئي والتصوير بالأشعة السينية .	acoustic area	مِساَحة سَمْعِيَة ، باحة سَمْعِيَة
acidogenic	مُولّد الحمض ، مُتَج الحمض ، مُكوّن الحمض	acoustic holography	تصوير مجسامي صَوْتِي
	نَظْرِيَة إنتاج الحمض ، نَظْرِيَة مُولّد الحموضة	acoustic meatus	الصمّاخ السمعي
acidogenic theory	نَظْرِيَة إنتاج الحمض ، نَظْرِيَة مُولّد الحموضة		إما القناة الخارجية أو القناة الداخلية للأذن .
	أكثر النظريات قبولاً لتوضيح أسباب تسوس الأسنان ، طُرحت بواسطة الدكتور ميلر (Miller) في سنة 1980 . فحسب افتراض ميلر ، تؤيِّض مكروبات الصفيحة السنية المواد الكربوهيدراتية لإنتاج حمض يزيل بدوره الأملاح المعدنية لبناء السن ويسبب حدوث التسوس .	acoustic nerve = auditory nerve	عَصَب سَمْعِي
acidophil = acidophile	مُحِبّ للحمض ، أليف للحمض		واحد من زوج من الأعصاب القحفية (Cranial nerves) يضم أليافاً من العصب القوقعي (Cochlear nerve) والعصب الدهليزي (Vestibular nerve) وجزء العصب الدهليزي القوقعي (Vestibulocochlear nerve) في الأذن الداخلية ؛ ينقل نبضات الإحساس بالسمع ، والإحساس بالاثزان . يُسمّى أيضاً العصب القحفي الثامن (Eighth cranial nerve)
acidoresistant	مُقاوم للحمض	acoustic neuroma	وَرَم العَصَب السمعي
acidulated	مُحمّض	acquired = acquisitus	مُكتَسَب
	يصير حامضياً عند التفاعل .	acquired cuticle	قُشْبِرَة مُكتَسَبة ، جُلَيْدَة مكتسبة
acidulated phosphate fluoride = APF	فلوريد الفوسفات المحمّض	acquired deformity	تَشَوُّه مُكتَسَب ، عَيْب مُكتَسَب
	محلول غروي أو مادة هلامية مُحضّرة توضع على سطح الأسنان بعد تنظيفها غالباً لمدة 4 دقائق وذلك لتقليل مُعدّل التسوس للأسنان .	acquired enamel cuticle	جُلَيْدَة المِينا المكتسبة ، قشيرة المِينا المكتسبة
acidulous	قليل الحمض ، مُحمّض	acquired idea	فِكرَة مُكتَسَبة
acinar	عُنَيْبِي ، حُويصلي ، سنخي	acquired immunity	مِناعة مُكتَسَبة
acinar cell	خَلِيَة عُنَيْبِيَة ، خَلِيَة حُويصليَة	acquired immunodeficiency	مُتلازمة عوز المِناعة
acini	عُنَيْبِيَات ، حُويصلات		المكتسبة = مرض الإيدز
	جمع عنيبة .	syndrome = AIDS	ينتج مرض الإيدز عن الإصابة بفيروس نقص المِناعة في الإنسان (HIV) الذي يغزو خلايا اللمفاويات التائية (T.cells) المسؤولة عن المِناعة ، حيث تندمج جينات الفيروس في المادة الجينية للخلية المِناعية . يهاجم الفيروس أنواعاً معينة من الخلايا المِناعية فيسبب تحطيم قدرة الجسم على مقاومة العدوى لذلك يصبح مريض الإيدز عرضة للأمراض المعدية مثل الالتهاب الرئوي الطفيلي الحويصلي ولأنواع معينة من السرطان مثل ساركومة كابوزي . ينتقل مرض الإيدز عن طريق الدم والمنى والإفرازات المهبلية الملوثة . ويتم انتقال المرض من خلال :
acinic cell tumour	وَرَم الخلية العُنَيْبِيَة		1 - الاتصال الجنسي الطبيعي والشاذ .
	وَرَم ظهاري يصيب الغدد اللعابية ، مكوّن من خلايا مماثلة للخلايا المصليّة لهذه الغدد .		
aciniform	عُنَيْبِي الشكل ، حُويصلي الشكل		
acinus	عُنَيْبَة (ج عنيبات)		
	أحد الأكيّاس الدقيقة ذات التجويف الأنبوبي الضيق تمثل هذه العناقيد عُدد الإفراز أو الإفراغ للغدد المركّبة .		

2- الدم : نقل الدم أو منتوجات الدم الملوثة ، استعمال الحقن الملوثة بين متعاطي المخدرات ، المعدات والأدوات الملوثة بالدم والمستخدمة في حالات ثقب الأذن ، الوشم ، طب الأسنان ، الإبر الصينية ، الشفرت وحتى فرش الأسنان .

3- الأم المصابة بالعدوى إلى جنينها : قد ينتقل الفيروس أثناء الحمل أو أثناء الولادة أو بعدها عن طريق حليب ثدي الأم .

acquired pellicle ، غشاء مُكتسَب ، قشرة مُكتسَبة ، طهاوة مكتسبة

غشاء خفيف من مادة عضوية يتراكم على سطح الأسنان بعد بزوغها في الفم ، وهو قشرة رقيقة شفافة عديمة اللون ، تتكون من مُركب من جزيئات البروتين والسكر وتتكون طبيعياً على الأسنان بعد دقائق من تنظيفها أيضاً .

acrania ، عَيبُة الجمجمة ، بدون جمجمة ، انعدام القحف (خلقي)

acranial = acranus ، عديم الجمجمة (للجنين) ، عديم القحف

acid ، حَرَّاق ، لاذع ، مهيج (في كل من الشم والتذوق)

acr- , acro- (سابقة) طَرَف ، قَمَّة ، نهاية

acrocephalia = acrocephly ، تسنم الرأس ، تأنف الرأس ، جُمجمة مخروطية الشكل

acrocephalic ، مُسنَّم الرأس ، مُؤنَّف الرأس ، مخروط الجمجمة ، مُسنَّم

crocephalic skull ، جمجمة مُسنَّمة

acrocephalosyndactylia = تسنم الرأس وارتفاق الأصابع (تَشَوُّه خلقي)

acrocephalous = acrocephalic ، مُسنَّم الرأس ، مُدبَّب الرأس ، مؤنَّف الرأس

acrocephaly = acrocephalia ، تسنم الرأس ، تسنم الرأس جمجمة مخروطية الشكل .

acrodont ، نَظرف الأسنان ، ذو أسنان طَرفية ، بَزوغ هاجر وجود الأسنان على حافة الفكين خارج الأسناخ وارتباطها مباشرة بعظام الفك بواسطة النسيج الضام كما في الزواحف .

acromegalia = acromegaly ، ضخامة الأطراف ، عمَلقة ، ضخامة النهايات

acromegalic ، متعلق بمرض ضخم الأطراف ،

العمَلقة ، ضخم النهايات

acromegalogigantism ، عملقة وضخامة الأطراف

acromegaloidism ، شبه ضخامة النهايات

لا يتسبب عن اختلال الغدة النخامية .

acromegaly = acromegalia ، عمَلقة ، ضخامة

الأطراف ، ضخامة النهايات

1- حالة مرضية مصاحبة لزيادة نشاط الغدة النخامية في إفراز هرمون النمو ، وتتميز بضخامة العظام والأنسجة الرخوة للرأس والفكين .

2- مرض نادر الحدوث ، يتميز خارجياً بضخامة الرأس ، والفك واليدين والرجلين .

السبب والأعراض : تنتج العمَلقة عن الإفراز الغزير لهرمون النمو من الغدة النخامية الأمامية الموجودة في قاعدة الدماغ نتيجة لورم حميد في الغدة النخامية . ينتج عن حدوث هذا الورم خلال العشر سنوات الأولى من العمر ، زيادة في الطول (يكون النمو سريعاً) فقط بدون حدوث ضخامة . أما الأكثر شيوعاً ، فهو حدوث الورم بعد توقف النمو في العظام الطويلة في الأطراف ، وذلك يؤدي إلى الضخامة ؛ إلا أن علامات وأعراض المرض لا تظهر قبل مرور سنوات عدة .

علامات وأعراض العمَلقة أو الضخامة تضم ضخامة اليدين والأقدام ، خشونة سحنة الوجه ، ضخامة الأذنين والأنف ، بروز الفك السفلي ، وطول الوجه . ومن الأعراض الأخرى الممكنة حدوث أورام في المخ .

التشخيص : يتم التشخيص بقياس مستوى هرمون النمو في الدم قبل وبعد إعطاء المصاب كمية من الجلوكوز ، حيث يمنع الجلوكوز عادة إفراز هرمون النمو ، أما إذا لم يكن له تأثير على مستوى الهرمون في الدم ، فذلك يؤكد إفراز الهرمون دون تحكّم الغدة النخامية . كما يوضح التصوير الإشعاعي المقطعي أو التصوير بالرنين المغناطيسي إصابة الغدة النخامية بورم أو بفرط النمو .

العلاج : يستأصل الورم جراحياً أو يعالج إشعاعياً . يقلل العلاج بعقار سوماتاتين (Somastatin) من إنتاج هرمون النمو ، كما يخفض عقار بروموكريبتين (Bromocriptine) إفراز هرمون النمو أحياناً .

acropis ، عيب بالنطق بسبب عيب في اللسان (مُصطلح قديم)

acrylic = acrylic resin = أكريليك = راتين أكريليك acrylic polymer

نسبة للأكريليك المُصنَّع الذي ينشأ من حامض الأكريليك ويستخدم في صناعة التركيبات الصناعية في الطب وطب الأسنان ، وتشمل الأجهزة المتحركة وأجهزة التثبيت في العلاج التقويمي .

acrylic , clear	أكريليك شفاف
acrylic , cold curing	أكريليك يتصلَّب بالبرودة
acrylic crown	تاج أكريليك
acrylic curing	تصلب الأكريليك ، تصلب الأكريليك
acrylic denture = acrylic resin denture	جهاز سني أكريليك (طقم أسنان)
acrylic filling	حشوة أكريليك
acrylic , heat curing	أكريليك يتصلَّب بالحرارة
acrylic jacket crown	تاج جاكيت أكريليك
acrylic mould = acrylic stent	قالب أكريليك = واقية الطعم الأكريليك
	قالب أكريليك يُصنَّع خصيصاً لضمان ثبات وحماية الطعم الجلدي داخل الفم في جراحة الفم التجميلية .
acrylic plate	صفيحة أكريليك
acrylic resin	راتين أكريليك
	أي نوع من مجموعة من الراتينات التي تتحوَّل بالحرارة وتُصنَّع بواسطة تَبَلُّمُ إسترات حمض الأكريليك أو حمض الميثيل أكريليك ، وتستخدم في صناعة الراتين الأكريليك ، وأجهزة الأسنان والأسنان الصناعية التي تُصنَّع من الراتين الأكريليك ، إلخ .
acrylic resin base	قاعدة راتينية أكريليك
	في طب الأسنان : قاعدة الجهاز السني المصنوع من الراتين الأكريليك .
acrylic resin dental cement	اسمنت سني راتيني أكريليك
	أسمنت سني لحشو أو لترميم الأسنان التالفة . يشتمل على مسحوق من ميثيل ميتا أكريليت المتعدد كمادة مالئة ومُلدنة ، وبادئ للتماثر ؛ ومُحلول يحتوي على ميثيل ميتا أكريليت مع مُثبِّط ومُنشِّط .
acrylic resin monomer	راتين أكريليك موحودي
acrylic resin splint	جبيرة راتينية أكريليك
acrylic restoration	حشوة أكريليك ، ترميم أكريليك ، تعويض أكريليك
acrylic selfcuring	أكريليك ذاتي التصلَّب
acrylic splint = acrylic stent	جبيرة أكريليك = واقية الطعم الأكريليك

	تُستخدم لتجبير كسور الفك أو لضمان ثبات وحماية طعم عظمي للفك في الجراحة التجميلية بالوجه .
acrylic stent = acrylic mould	واقية الطعم الأكريليك = قالب أكريليك = جبيرة أكريليك
acrylic splint	قالب أكريليك
acrylic table	مستوى راتيني أكريليك
acrylic trimmer	مُشدِّب الأكريليك
	أداة دوَّارة تستخدم لإزالة أو تشكيل الأكريليك ، وتُصنَّع بأشكال مختلفة إما من الصلب أو المادة الساحلة .
acrylic veneer crown	تاج ذو وجه أكريليك
	تاج معدني يُغطى سطحه الخارجي طبقة من الأكريليك ليأخذ الشكل واللون الطبيعي للسن المجاورة .
act	فعل ، عمل ، قانون
ACTH = adrenocorticotropic hormone = corticotropin	[مختصر الهرمون] الموجه لقشر الكظر = كورتيكوتروپين
	يفرز الفص الأمامي للغدة النخامية الهرمون الموجَّه لقشر الكظر لتنبيه الغدة الكظرية لإفراز ستيرويدات الكورتيزول . الستيرويد الكظري المُصنَّع على هيئة هيدروكورتيزون أو بردينيزون يمكن استعماله كحقن أو على هيئة هلام كعامل مُضاد للالتهاب .
actinic	شُعاعي ، شعبي ، أكتيني ، سافع
	شُعاعي كيميائي التأثير - منسوب للأشعة فوق البنفسجية .
actinic carcinoma	سرطانة تسفعية ، سرطان شعبي
	(=) سرطانة الخلايا القاعدية في الجلد ، يُصيب الأجزاء المعرضة بكثرة لأشعة الشمس المباشرة مثل الوجه .
actinic cheilitis	التهاب الشفة السفعي
actinic lesion	آفة شعاعية ، آفة شعبية ، آفة سفعية
actinic rays	أشعة أكتينية ، أشعة سافعة
actiniform	شُعاعي الشكل ، مشع
actino-	(سابقة) شُعاع ، أشعة ، شعاعي الشكل
actinomyces	الفطر الشعبي ، الشعبيّة
	جنس من العائلة الفطرية الشعبية من الجراثيم ، وهو فُطر طُفيلي حامل ، لابوغي ، غير متحرك ، لاهوائي ، وموجب الجرام ، يشاهد على هيئة وردة ذات خيوط متفخخة الأطراف .
	قد تسبب بعض أجناسها مرضاً للإنسان ، مثل الشعبية الإسرائيلية (<i>Actinomyces israeli</i>) ، ويوجد عادة في الفم والحلق . انظر أيضاً داء الشعبيات (<i>Actinomycosis</i>) .

actinomycetaceae الشعبيات (جراثيم)

actinomycetales الشعباوات (جراثيم)

رتبة من الفطريات الانشقاقية التي لها خاصية التفرع ،
توجد في التربة والماء ، توجد بعض أشكالها عادة في
التجويف الفموي .

actinomycosis داء الفطر الشعبي ، داء الشعبيات

مرض مزمن يسببه الفطر الشعبي البقري (*Actinomyces bovis*) أو الإسرائيلي (*Actinomyces israeli*) يصيب
الماشية وهو مرض قليل الشيوع في الإنسان حيث
يتواجد في الفم ، فيصيب الفكين كما يمكن أن
يصيب اللسان والرئتين أو الأمعاء ؛ حيث يدخل
الفطر من خلال الجروح إلى الأنسجة فيتكون نسيج
حبيبي وتقيح يصرف من خلال عدة جيوب .
وتتميز الإصابة بالتهاب صديدي مزمن مفرز لصديد
أصفر سميك يحتوي على بلورات الكبريت .
يُعرف أيضاً بداء الفك المتخشّب (*Wooden jaw*) أو
الفك المتيسس أو المتكتل (*Lumpy jaw*) . لاينتشر المرض من
شخص لآخر أو من الحيوان للإنسان . توجد أربعة أنواع
رئيسية من داء الفطر الشعبي :

داء الشعبيات العنقي الوجهي (*Cervicofacial actinomycosis*)
ينتشر الفطر داخل الأنسجة تحت الجلد
للفم والحلق والرقبة ، نتيجة لعدوى سنية أو عدوى باللوزة ؛
يبدأ بتورم صلب عند زاوية الفك السفلي والعنق ، وتتكون
قنوات جيبية يُصرف من خلالها الصديد إلى الجلد . يشعر
المريض بألم خفيف يصاحب هذه الخراجات ، حتى
ولو كانت عميقة وممتدة إلى عظم الفك .

داء الشعبيات الصدري (*Thoracic actinomycosis*) : قد
يسببه انتشار البكتيريا من الأخرجة العنقية الوجهية إلى
المرىء أو قد ينتج عن استنشاق البكتيريا داخل الشعب
الهوائية . تنتشر العدوى خلال الرئتين ، لتصل إلى الغشاء
المحيط بالرئتين أو خلال المرىء داخل المنصف والأضلاع
والقلب وقد تصاب الأوعية الدموية الكبيرة . يتميز هذا النوع
من المرض بالحمى والسعال وجيوب التصريف وفقد الوزن
والعرق الليلي .

داء الشعبيات الجوفي (*Abdominal actinomycosis*) : عادة
يتبعه التهاب حاد في المعدة والأمعاء .

داء الشعبيات العام (*Generalized actinomycosis*) : قد
يشمل الجلد والدماغ والكبد والجهاز البولي التناسلي .
تعالج كل أنواع الداء الشعبي الفطري بحقن البنسيلين
بجرعات كبيرة يومياً لمدة ستة أسابيع على الأقل . من

الضروري إجراء الاستئصال الجراحي أو الشق وتصريف
الأخرجة الكبيرة والعميقة . يُشفى داء الشعبيات الجوفي
بنسبة 40% من الحالات ، وداء الشعبيات الصدري بنسبة
80% ، وداء الشعبيات العنقي الوجهي بنسبة 90% .

action فعل ، عمل ، نشاط ، تأثير

action potential جُهد الفعل

action , antagonistic فعل مضاد

action , buffer فعل دَرُئي ، فعل منظم

action , calorigenic فعل حراري ، فعل مولد للحرارة

action , cumulative فعل تراكمي

action , capillary فعل شعيري
متعلق بالخاصة الشعرية .

action , involuntary فعل لإرادي

action , impulsive فعل مُحَرَّض ، فعل اندفاعي

action , local فعل موضعي

action , mass فعل الكتلة

action , reflex فعل انعكاسي ، فعل مُنعكس

action , specific فعل نوعي ، فعل خاص

action , specific dynamic فعل مُحَرَّك نوعي

action , thermogenic فعل مُولّد للحرارة

action , trigger فعل مُفاجئ ، فعل زنادي

action , vital فعل حيوي

action , voluntary فعل إرادي

activate يُنشِط ، يفعل

(في تقويم الأسنان) : هو عملية ضبط الجهاز التقويمي
لإحداث ضغط على سن أو مجموعة أسنان من أجل
إنجاز تحريكها للوضع المطلوب .

activated resin راتين مُنشِط

activation تنشيط ، تفعيل

(في تقويم الأسنان) : عملية تعديل جزء من الجهاز التقويمي
من حالته الساكنة لإحداث نظام ضغط داخل الفم ينتقل
بواسطة الجهاز إلى الأسنان مثال : شدّ الطوق المطاطي .

activation site موضع التنشيط

(في تقويم الأسنان) : المكان داخل الفم الذي تجري فيه
عملية التنشيط ، ويتضمن نقل نظام الضغط التقويمي إلى
الأسنان .

activator 1- مُنشِط ، مُفعّل

العامل الذي يجعل المواد الكيميائية قادرة على
التفاعل مع المواد الكيميائية الأخرى .

2- جهاز موحد

(في تقويم الأسنان) : يُقصد به أي جهاز وظيفي عضلي تقويمي متحرك ، مثل : جهاز أندريسن (Andresen's appliance) ، أو الجهاز الموحد المنشط (Monobloc appliance) أو جهاز فرينكل (Fraenkel's appliance) أو الجهاز التقويمي المتحرك الموجه للنمو (Removable growth guidance orthodontic appliance) الذي صممه أصلاً بير روبن Pierre Robin وفيجو أندريسن Vigo Andersen و كارل هوبل Karl Haupl ثم عدله لاحقاً كل من شوارز Schwarz وبملمر Bimler وبلترز Balters وفرانكر Franker وفليشر - بيترز Fleisher- Peters . ويسمى أيضاً الجهاز الوظيفي (Functional appliance) .

وهو جهاز تقويمي متحرك مُصنَّع من الأكريليك والأسلاك يقوم بتصحيح سوء الإطباق الهيكلي لعظام الفكين أو سوء الإطباق السني أو كليهما معاً بواسطة تحويل القوى الناتجة عن العضلات من خلاله إلى عمل تقويمي . وفي الوقت نفسه يعدل الجهاز وضع الفك السفلي للأمام ، ويشجع على بزوغ الأسنان في علاقة أمامية خلفية صحيحة . يَحْتُ التنشيط نظرياً على نمو الفك السفلي ويؤخر نمو الفك العلوي من أجل تحقيق تناسق هيكلي .

active	نشيط ، فاعل ، نَشَط
active anaphylaxis	تَأَقُّ فاعل
	حالة من الحساسية يسببها تفاعل جهاز المناعة في الجسم عند الحقن ببروتين غريب . انظر تأق (Anaphylaxis) .
active congestion	احتقان فاعل
active eruption	بزوغ إيجابي ، بزوغ فاعل
	الحركة الطبيعية لبزوغ السن داخل الفم .
active hyperemia	تبيغ فاعل
	زيادة انسياب الدم في جزء بعينه من الجسم .
active immunity	مناعة فاعلة
	نوع من المناعة المكتسبة طويلة الأمد تحمي الجسم من العدوى الجديدة بفعل أجسام مضادة تتواجد طبيعياً في الجسم بعد العدوى الأولى أو بعد التطعيم الصناعي .
active movement	حركة فاعلة ، حركة نَشَطَة
	فعل عضلي عند المفصل نتيجة جهد إرادي دون أية مساعدة خارجية .
active orthodontic treatment	مُعالجة تقويمية نَشَطَة
active phase	طُور فعال ، طُور نشط
active tooth movement	حركة السن النَشَطَة

active treatment	معالجة فعالة
activity	نشاط ، فعالية
activity , optical	نشاط ضوئي ، نشاط بصري
activity , radio-	نشاط إشعاعي
actual	حقيقي ، فعلي
actual cautery	كَيّ فعلي ، ميسم حقيقي
	أداة كهربائية تستخدم للقطع الجراحي للثة ، تعتمد على الحرارة في قطع الأنسجة - والقاطع له أشكال مختلفة ، وتتميز هذه الجراحة بعدم حدوث النزف .
acu-	(سابقة) إبرة ، إبري
acupuncture	وَحْز إبري ، الوخز بالإبر الصينية
	علم وفن شرقي لتنظيم الوظائف الفيزيولوجية وتخفيف الألم بواسطة إدخال إبر خاصة دقيقة من الفولاذ أو الذهب في أماكن مختلفة مختارة من سطح الجسم مما يسمح بتخفيف الألم وهروب السوائل ويعمل كمضاد للتهيج . تُستخدم في الصين لتسكين الألم خلال العمليات الجراحية . ويُعتقد بأنها تؤثر على الجهاز العصبي التلقائي .
acus	إبرة جراحية ، تأتي إبري الشكل
acusection = electrosection	القطع الإبري
	الجراحة بواسطة القطع بالإبرة الجراحية الكهربائية
acusticus	عَصَب سَمْعِي ، العصب القحفي الثامن
acute	حاد ، سريع (عكس مُزْمَن)
	لوصف حالة ذات بداية شديدة وسريعة على المدى القصير ، مثل ألم شديد وحاد .
acute abscess	خُرَاج حاد
	خُرَاج ذو مدى قصير شديد الالتهاب يتسبب بألم موضعي حاد مصحوب بارتفاع في درجة الحرارة
acute angle	زاوية حادة
	أية زاوية قياسها أقل من 90 درجة .
acute arthritis	التهاب مفصلي حاد
acute atrophy	ضُمور حاد
acute attack	نوبة حادة ، أزمة حادة
acute bacterial sialadenitis	التهاب الغدة اللعابية الجرثومي الحاد
acute candidosis	داء المبيضات الحاد
acute disease	مرض حاد ، مرض قصير الأمد عنيف الأعراض
acute gingivitis	التهاب اللثة الحاد
acute inflammation	التهاب حاد
acute lymphadenitis	التهاب العقد اللمفية الحاد

يحدث التهاب العقد اللمفية الحاد نتيجة لانتشار عدوى من بؤر جرثومية في منطقة النرح من العقد اللمفاوية الوجهية .
البؤر الجرثومية عبارة عن آفة صغيرة في الأنف أو الفم .

التهاب اللثة التقرحي **acute necrotizing ulcerative**

الناخر الحاد **gingivitis =ANUG**

عدوى جرثومية مؤلمة ، وتُصنّف تحت التهاب اللثة ، لأنها ترافق حالات ضعف المقاومة للعدوى مثل نقص التغذية ، والإجهاد الشديد ، وإهمال صحة الفم والأسنان ، وتحدث بشكل أكثر شيوعاً في حالات ازدحام الأسنان ، ويعاني المرضى المصابون بمرض الإيدز من التهاب اللثة التقرحي النخري الحاد ، الذي يتميز بإحساس عام بالمرض والفتور ، والنفس التنن ، وظهور تقرحات الرمادية أو الرمادية المصفرة على الحافة اللثوية واللثة ما بين أسطح الأسنان الملاصقة (اللسينات اللثوية) . تُغطّي التقرحات بغشاء كاذب رقيق قد يتكسّر لتظهر القرحة كمنطقة ملتهبة سهلة النزف ومؤلمة جداً ويصبح من الصعب مضغ الطعام أو تفريش الأسنان ، يصاحبها تقرحات في الخلق ، وحُمى وتضخم العقد اللمفية بالرقبة . يشمل العلاج : غسول (بروكسيد) للفم ، والمضادات الحيوية ، ومُسكنات الألم والعناية بالأسنان . يسمى أيضاً الفم الخندق (Trench mouth) ، ذبحة فنسان (Vincent's angina) ، عدوى فنسان (Vincent's infection) .

التهاب العظم والنقي الحاد **acute osteomyelitis**

ألم حاد **acute pain**

ألم شديد يحدث بعد عملية جراحية أو إصابة أو يكون مصاحباً لاحتشاء عضلة القلب أو حالات أو أمراض أخرى . من الصعب تخفيف الألم الحاد الذي يحدث في الـ 24 أو 48 ساعة الأولى بعد إجراء العملية الجراحية ، حتى مع إعطاء الأدوية المسكنة . ينشأ الألم الحاد عند الأشخاص الذين يعانون من مشاكل في العظم من السمحاق ، والأسطح المفصالية ، وجدران الشرايين . كما ينتج ألم العضلات الذي يصاحب جراحة العظم عن نقص الدم المغذي للعضلة وليس بسبب شدّ العضلة .

التهاب حاد للأسجة ما حول التاج ، **acute pericoronitis**

التهاب حوائط التاج الحاد

التهاب دواعم السن الحاد **acute periodontitis**

التهاب البلعوم الحاد **acute pharyngitis**

التهاب شديد مفاجئ في البلعوم .

تسمم حاد **acute poisoning**

التهاب الزليل الحاد **acute synovitis**

رَضْح حاد **acute trauma**

التهاب اللثة التقرحي **acute ulcerative gingivitis = AUG** الحاد

التهاب الفم التقرحي الحاد **acute ulcerative stomatitis**

مقبض الإبرة الجراحي **acutenaculum**

مقبض هوليهان للإبر **acutenaculum , Hullihan's**

أضف **ad. = adde**

تُستعمل في كتابة الوصفة الطبية .

(لاحقة) نحو ، في اتجاه **- ad**

(سابقة) إلى ، باتجاه ، متجه نحو **ad-**

بحسب الرغبة ، حسب المراد **ad libitum = ad lib.**

تستعمل في كتابة الوصفة الطبية .

نقص الدمع ، غياب الدمع ، انقطاع الدمع **adacrya**

ميناء السن ، ميناء الأسنان **adamant**

ميناء السن (لاتينية) **adamantina**

مينائي (متعلق بميناء السن) ، شديد الصلابة **adamantine**

سرطانة ميناوية **adamantinocarcinoma**

ورم مينائي ، ورم أرومات الميناء **adamantinoma = adamantoma**

= ameloblastoma

ورم العظام الطويلة المينائي **adamantinoma of long bones**

ورم ظهاري مينائي **adamantinum , epithelioma**

مولدة الميناء ، بانية الميناء **adamantoblast = ameloblast**

(خلية) ، مُصوِّرة الميناء ، أرومة الميناء

ورم الأرومات الميناوية **adamantoblastoma = ameloblastoma**

كاسرة الميناء (خلية) **adamantoclast**

ورم مولدات الميناء ، **adamantoma = adamantinoma**

ورم مينائي ، ورم أرومات الميناء **= ameloblastoma**

ميناء السن **adamas dentis = tooth enamel**

ورم سنني مينائي **adamanto-odontoma**

خلية مصورة للميناء **adamentoblast**

تفاحة آدم ، نتوء حنجري ، بروز حنجري ، **adam's apple**

الخرقة ، القردحة

بروز في مقدمة الرقبة ، تحت الجلد مباشرة على العضروف

الدريقي ؛ وهو جزء من الخنجرة ، ويكبر عند الذكور في فترة

المراهقة .

مشبكة رأس السهم لآدم **Adam's arrowhead clasp**

Adam's clasp	مشبكة آدم (في تقويم الأسنان) : مشبكة تثبيت صممت بواسطة س . فيليب آدم c.philip adam (اختصاصي في تقويم الأسنان بريطاني معاصر ، قام بتطوير وتعديل مشبكة رأس السهم لاستخدامها في تثبيت الأجهزة التقويمية المتحركة) ؛ وهي عبارة عن مشبكة من السلك الفولاذي صممت لتثبيت الجهاز التقويمي المتحرك عن طريق رأسي سهم يرتكز كل منهما في ثلم غائر مثبت في موضع إنسي خدي ووحشي خدي على الأرحاء والضواحك .
Adam's clasp , double	ضعف مشبكة آدم ، مشبكة آدم المزدوجة ، مشبكة آدم الثنائية تعديل في مشبكة آدم لتمتد وتشمل ضرسين متجاورين .
Adam's crib	ضمّة آدم ، حاجز آدم ، مشبكة آدم
adapt	يُوائِم ، يُكَيِّف
adaptability	تكيّف ، قابلية للتهيئة ، مُلاصقة
adaptation	تلاؤمية ، مُلاءمة ، مُلاصقة ، مُطابقة
	1- الإحكام الصحيح لجهاز الأسنان الاصطناعي (طقم الأسنان) في الفم . 2- ضَبط وتعديل الطوق (شريط محيط بتاج السن) حول السن . 3- الرصّ أو الدك الصحيح لمادة الحشو داخل الحفرة السنية المجهزة .
adaptation , color	ملاءمة اللون ، تهايوّ اللون
adaptation , dark	تهايوّ الظلام ، ملاءمة الظلام
adaptation , epithelial	تكيّف ظهاري ، انطباق ظهاري
adaptation , light	ملاءمة النور
adaptation , retinal	تهايوّ الشبكية ، ملائمة الشبكية
adapter	ملئِم ، مهائِي ، موقِّق ، الوصلة أداة للربط بين جزئين من جهاز أو لتعديل جهاز لغرض لم يكن له في الأصل .
adaptor,band = band adaptor	مهائِي الطوق ، مُكَيِّف الطوق ، مُلائِم الطوق أداة تقويمية تُمسك باليد تُستخدم لصَقْل وإحكام الطوق التقويمي ليلتصق ويَتطابق حول المحيط اللثوي لتاج السن لتثبيته بالأسمنت .
adaxial	قريب من المحور ، مُجاور للمحور ، متجه نحو المحور
Adcortyl in orabas =	أدكورتيل في قاعدة فَموية
triamcinolone acetonide dental paste	

مرهم يحتوي على كورتيكوستيرويد مضاد للالتهاب ، للاستعمال الموضعي في الفم للقرحة القلاعية الناكسة أو المتكررة .	
add = adde	يُضَف ، أضف
adde = ad.	أضف
addict	تُستعمل في كتابة الوصفة الطبية . مُدمن ، يُدمن مُخدرا
addict , alcohol	مُدمن للكحول (الخمر)
addict , drug	مُدمن على المخدرات
addiction	إدمان
Addison's disease	مرض أديسون ، داء أديسون (القصور الكظري الأولي) نسبة إلى سير توماس أديسون 1860- 1793 Thomas ، Addison ، طبيب إنجليزي . مرض ناشئ عن اضطراب الغدة الكظرية ، يتميز بالوهن الشديد والهزال ونقص في الوزن ، وانخفاض في ضغط الدم ، وتصبغ غير طبيعي . تتظاهر المراحل الأولى للمرض بتصبغ جلد الوجه ومخاطبة الفم . وتشمل المساحات المصبوغة بالأزرق الداكن مُعظم الغشاء المخاطي للخد ، الشفاة ، واللسان ، ويمكن أن تصاب قبة الحنك واللثة أيضاً .
addition	إضافة ، زيادة ، مُلحَق (شيء مضاف إلى)
addition , polymerization	بلمرة إضافية تكرار اتحاد جزئين أو أكثر لتكوين وتشكيل مُركب دون تغيير في التركيب .
additional	إضافي
additive	إضافي ، مُضاف ، جمعي مادة تُضاف إلى أخرى بمقدار معين لإعطائها خصائص مرغوب بها أو لطمس خصائص غير مرغوبة .
adducens oculi	مُقَرَّبَة المقلة عضلة العين المستقيمة الإنسية .
adducent	مُقَرَّب
adduct	يُقَرَّب يتحرك ناحية خط الوسط أو المحور الطولي للجسم
adduction	تقريب ، إيصال السحب باتجاه المركز أو خط الوسط . حركة الذراع أو الرجل نحو محور الجسم ، عكس تبعيد .
adductor	مُقَرَّب ، مُقَرَّبَة

adductor muscle	العضلة المقربة	adenitis , acute salivary	التهاب الغدد اللعابية الحاد
	عضلة تعمل على سحب جزء أو عضو من الجسم ناحية الخط المنتصف للجسم .	adenitis, acute suppurative	التهاب العقد العنقية الحاد المتقيح
aden- , adeno-	(سابقة) عُذَّة ، عُذِّي	adenitis , cervical	التهاب العقد اللمفية العنقية
adenalgia	ألم العُدَّة ، وَجَع العُدَّة	adenitis , generalized	التهاب العقد اللمفية العام
adenectopia	انتباز العُدَّة ، زَحَل عُذِّي ، غدة في غير موضعها	adenitis , lacrimal	التهاب الغدة الدمعية
adenia	تضخّم غدي	adenitis , paratracheal	التهاب العقد المجاورة للرغامى
adenia , simple = Hodgkin's disease	تضخّم بسيط للغدد اللمفية = داء هودجكن	adenitis , primitive syphilitic	التهاب عُذِّي زُهري أولي
adenic	عُذِّي	adenitis , syphilitic	التهاب العقد الزُهري
adeniform	عُذِّي الشكل	adenitis , tuberculous	التهاب العقد السَّلِّي
adenitis	التهاب الغدد اللمفية	adenoacanthoma = adenocarcinoid	وَرَم عُذِّي حُرشفي
	يحدث التهاب الغدد اللمفية العنقية (Cervical adenitis) (ورم وألم عند ضغط الغدد اللمفية في الرقبة) في بعض حالات العدوى مثل الالتهابات التي تسببها بكتيريا المكورات العقدية (Streptococcal bacteria) (خاصة التهاب اللوزات (Tonsillitis) ، وداء وحيدات النواة العدواني (Infectious mononucleosis) (الحُمى الغُدِّيَة Glandular fever) . في الماضي كان التهاب الغدد اللمفية يحدث دائماً نتيجة لدرن العقد اللمفية العنقية (عدوى بالدرن Tuberculous infection تصيب الغدد اللمفية العنقية) .		ورم أورومات الميناء الغدي = ورم سني المنشأ شبيه الغدي الورم شبيه الغدي سني المنشأ أورومة عُذِّيَّة ، جَدعة عُذِّيَّة
	التهاب العقد اللمفية المساريقية (Mesentric lymphadenitis) هو التهاب العقد اللمفية الصفاقية (نسبة إلى الصفاق وهو الغشاء المغلف للأعضاء) تسببه عدوى فيروسية . يظهر التهاب العقد اللمفية العنقية الحاد كالتهاب في البلعوم ، وتصلب الرقبة ، ويشبه النكاف (التهاب الغدة النكفية Mumps) عندما يكون شديداً ؛ ويكون عادة مؤشراً لعدوى ثانوية فَمَوِيَّة أو بلعومية أو أُذنيَّة . قد تسبب الحمى القرمزية (Scarlet fever) التهاب العقد العنقية الحاد المتقيح . يحدث تورم العقد اللمفية خلف الرقبة دائماً نتيجة لعدوى في فروة الرأس . ويعد التهاب العقد اللمفية العام من الأعراض الثانوية لداء الزهري .	adenomatoid odontogenic tumour	ورم غدي كيسي ، قيلة غدية ورم كيسي مؤلف من أنسجة عُذِّيَّة متورمة .
	يتم علاج التهاب الغدد اللمفية باستعمال الأدوية المسكنة (عقاقير قاتلة للألم) ، والضمادات الساخنة ، وتعطى المضادات الحيوية إذا كانت العدوى جرثومية . عادة ما يختفي الالتهاب في خلال أيام . وفي حالات نادرة يكون الشق الجراحي وتصريف الصديد ضرورياً . يسمى أيضاً التهاب الغدد اللمفية (Lymphadenitis) .	adenoblast	أورومة عُذِّيَّة ، جَدعة عُذِّيَّة
		adenocarcinoma	سرطانة عُذِّيَّة ، ورم عُذِّي سرطاني
			وَرَم عُذِّي ظهاري خبيث ، ينشأ من النسيج الغُدِّي ، تكوينه يُماثل العضو الناشئ منه . ينطبق أيضاً على الأورام التي لها نمط نمو غدي الشكل .
		adenocoele	وَرَم غدي كيسي ، قيلة غدية ورم كيسي مؤلف من أنسجة عُذِّيَّة متورمة .
		adenocellulitis	التهاب هكلي غدي ، التهاب الغدة والهلل
		adenochondroma	ورم عُذِّي غضروفي
		adenochondrosarcoma	سَارَكومة غدية غضروفية ورم خبيث للخلايا الغدية والأنسجة الغضروفية . يُسمى أيضاً الورم الغدي الغضروفي (Chondroadenoma) .
		adenocyst = adenocystoma	كيسة عُذِّيَّة = ورم كيسي غدي
		adenocystic carcinoma	سرطانة غدية كيسية ورم خبيث يتكون من سلاسل من الخلايا المتماثلة المنتظمة والمصفوفة بشكل نموذج المنخل حول فراغات كيسية تحتوي غالباً على المخاط ، يحدث الورم بكثرة في الغدد اللعابية ، والثدي والغدد المخاطية في المجرى التنفسي العلوي والسفلي وفي الغدد دهليزية المنفذ أحياناً . يميل النمو البطيء الخبيث للانتشار من خلال الأعصاب ، مسبباً تلف عَصَبِي . يسبب الورم السرطان الغدي الكيسي للغدة اللعابية حدوث شللاً وجهياً ؛ ويحدث الانتشار المتقول بالدم إلى العظام والكبد .
		adenocyte	خلية عُذِّيَّة

adenodysplasia = adenalgia وَجَعُ الغُدَّةِ ، ألمٌ غُدِّي
 adenectomy = adenoidectomy بَتْرَ الغُدَّةِ ، اسْتِئْصَالُ
 الغُدَّةِ
 adeno-epithelioma وَرَمٌ ظَهَارِيٌّ غُدِّيٌّ ، ظَهَارُومٌ غُدُومِيٌّ ،
 وَرَمٌ خَبِيثٌ مَوْلفٌ مِنْ خَلَايَا غُدِّيَّةٍ وَخَلَايَا ظَهَارِيَّةٍ .
 adenofibroma = cystadenofibroma وَرَمٌ لَيْفِيٌّ غُدِّيٌّ =
 وَرَمٌ لَيْفِيٌّ غُدِّيٌّ كَيْسِيٌّ
 ورم مؤلف من الأنسجة اللمفية والغدية .
 adenofibrosis تَلْسِيفٌ غُدِّيٌّ
 adenogenous غُدِّيٌّ الْمُنْشَأُ
 adenography تَصْوِيرُ الغُدَّةِ (شُعَاعِيًّا) ، وَصْفُ الغُدَّةِ
 adenoid شَبِيهِ الغُدَّةِ ، غُدَانِيٌّ ، نَامِيَّةٌ غُدِّيَّةٌ
 تَجْمَعُ النَسِيجَ الغُدَّانِيَّ فِي الجِدَارِ الخَلْفِيِّ لِلْبَلْعُومِ ،
 غَالِبًا مَا يَصِيبُ الأَطْفَالَ .
 adenoid cystic carcinoma السَّرطَانَةُ الكَيْسِيَّةُ الغُدِّيَّةُ
 adenoid gland غُدَّةٌ غُدَّانِيَّةٌ ، غُدَّةٌ شَبَهُ الغُدَّةِ
 adenoidectomy اسْتِئْصَالُ الغُدَّانِيَّاتِ
 اسْتِئْصَالُ اللَّحْمِيَّةِ أَوْ اللُّوزَتَيْنِ جِرَاحِيًّا .
 adenoiditis التَّهَابُ الغُدَّانِيَّاتِ ، التَّهَابُ الغُدَّانِيَّةُ
 التَّهَابُ اللَّحْمِيَّةِ أَوْ اللُّوزَتِيَّاتِ الْبَلْعُومِ .
 adenolymphoma وَرَمٌ لَمْفِيٌّ غُدِّيٌّ ، لَمْفُومٌ غُدُومِيٌّ
 1- وَرَمٌ كَيْسِيٌّ حَمِيدٌ فِي الغُدِّ اللَّعَابِيَّةِ يَحْتَوِي
 أَنْسَجَةً ظَهَارِيَّةً وَمَلْفِيَّةً .
 2- وَرَمٌ ظَهَارِيٌّ حَمِيدٌ يَحْدُثُ فِي الغُدِّ اللَّمْفِيَّةِ .
 adenoma وَرَمٌ غُدِّيٌّ ، غُدُومٌ
 وَرَمٌ ظَهَارِيٌّ حَمِيدٌ غُدِّيٌّ الْمُنْشَأُ ، يَوْصَفُ كَمُتَعَدِّدِ
 الأشْكَالِ (مُرَكَّبٌ) أَوْ وَحِيدِ الشَّكْلِ بِالاعْتِمَادِ عَلَى
 تَرَكِيبِهِ الهِسْتُولُوجِيِّ ، انظُرْ أَيْضًا السَّرطَانَةَ الغُدِّيَّةَ
 (Adenocarcinoma) .
 adenoma,acidophilic = oxyphilic adenoma وَرَمٌ غُدِّيٌّ
 حَمَضِيٌّ ، غُدُومٌ حَمَضِيٌّ
 adenoma,oxyphilic = وَرَمٌ غُدِّيٌّ صَبُوغٌ بِالْحَمِضِ ،
 acidophilic adenoma غُدُومٌ حَمَضِيٌّ
 وَرَمٌ غُدِّيٌّ حَمِيدٌ مَحْدَدٌ مُغْلَفٌ يَصِيبُ عَادَةً
 الغُدَّةَ النَكَفِيَّةَ فَقَطْ وَيَحْدُثُ فِي الأَشْخَاصِ الْمُسْنِينِ أَوْ
 الْمُتَقَدِّمِينَ فِي العَمْرِ .
 adenomatoid شَبِيهِ الوَرْمِ الغُدِّيِّ ، غُدُومَانِيٌّ
 adenomatoid hyperplasia فَرَطُ التَّنْسِجِ شَبِيهِ الوَرْمِ الغُدِّيِّ
 adenomatome = adenotome مَقْطَعُ الغُدِّ ، مَبْضَعُ الغُدِّ

أداة جراحية تستعمل لإستئصال الورم الغُدَّانِيَّ
 «اللحمية أو لوزتي البلعوم» .
 adenomatosis أورام غُدِّيَّةٌ مُتَعَدِّدَةٌ ، وَرَامٌ غُدِّيٌّ
 adenomatosis oris أورام غُدِّيَّةٌ مُتَعَدِّدَةٌ فِي الفَمِ ،
 وُرَامٌ غُدِّيٌّ فَمُويٌّ
 تورم الغدد المخاطية للشفة بدون التهاب أو إفرازات .
 adenomatous نسبة للورم الغُدِّيِّ
 adenolymphoma = لَمْفُومَةٌ غُدِّيَّةٌ ، تَضَخُّمُ العَقْدِ اللَّمْفِيَّةِ
 adenopathy كَبْرُ حَجْمِ الغُدِّ اللَّمْفِيَّةِ نَتِيجَةً لِمَرَضٍ .
 adenosarcoma سَارْكُومَةٌ غُدِّيَّةٌ
 adenotome = adenomatome مَقْطَعُ غُدِّيٌّ ، مَبْضَعُ غُدِّيٌّ
 adenotonsillectomy اسْتِئْصَالُ اللُّوزَتَيْنِ وَالغُدَّانِيَّاتِ ،
 قَطْعُ اللُّوزَتَيْنِ وَالغُدَّانِيَّاتِ
 adhere يَلْتَصِقُ ، يَلْتَحِمُ بـ
 adherence التَصَاقُ ، التَّحَامُ
 adherent مُتَلَصِّقٌ ، مُلْتَصِقٌ ، سَرِيعُ التَّصَاقِ
 adherent tongue لِسَانٌ مُلْتَصِقٌ
 التصاق اللسان بقاع الفم وجوانبه بواسطة المخاطية
 adhesion التَصَاقُ ، التَّحَامُ ، تَمَاسِكٌ ، التَّامُّ
 1- (التجاذب الطبيعي) لجزئين غير متشابهين .
 2- (عملية التصاق) بالانجذاب الجزيئي لجزئيات
 غير متشابهة بواسطة لزوجة الأسطح أو
 بالشرارة .
 3- (في الجراحة) : التحام شاذ لجزئين منفصلين
 طبيعيًا برباط من نسيج جديد نتيجة الالتهاب .
 4- (في طب الأسنان) : القوة التي تحفظ طقم الأسنان
 العلوي (الجهاز السني العلوي الاصطناعي) في
 مكانه دون استعمال مواد لاصقة لثوية أو
 مساعدة ميكانيكية مثل قرص جاذب «قمع
 مطاطي» .
 adhesion , fibrinous التَّحَامُ تَلْيِيفِيٌّ
 adhesion , fibrous التَّحَامُ لَيْفِيٌّ
 adhesion , palatopharyngeal التَّحَامُ حَنْكِيٌّ بُلْعُومِيٌّ
 التَّحَامُ خَلْقِيٌّ لِلجِزءِ الخَلْفِيِّ لِلحَنْكِ الرِّخْوِ (الجزء
 اللين الخلفي في قبة الحنك) والبلعوم ؛ يُمْكِنُ أَنْ
 يَحْدُثَ نَتِيجَةً لِتَنَدُّبِ الأنسِجَةِ بَعْدَ شَفَائِهَا مِنْ
 الجِرَاحَةِ .
 adhesion , primary التَّحَامُ أَوَّلِيٌّ ، التَّحَامُ بَدئِيٌّ

adhesion , secondary التحام ثانوي ، التحام تال (تالي)

adhesion , sublabial التحام تحت الشفوي

التحام شاذ للغشاء المخاطي للميزاب الشفوي العلوي بالتواء السنخي ، كما في شق الشفة العلوي .

adhesiotomy قطع الالتصاق ، فصل الأعضاء المتصقة

adhesive لاصق ، لصوق ، لزج

1- يلصق بإحكام .

2- مادة لزجة تسبب التصاق المواد ، يمكن ان تستخدم في طب الأسنان لمنع مواد الطبع من الانفصال عن الطابع عند نزعها من الفم بعد إجراء الطبعة للأسنان .

adhesive bonding تثبيت بالإصاق

adhesive , dental لاصق سني

يستخدم للصلق البدلة المتقلقلة في الفم .

adhesive foil رقاقة لاصقة

رقاقة معدنية ، أحد وجهيها مغطى بطبقة لاصقة مثل الصمغ العربي تبلل وتوضع فوق ضماد حديث للأنسجة الداعمة السنية بعد الجراحة حتى تحافظ على هيئته وتترك له الفرصة للتصلب بالشكل المطلوب .

adhesive gum لصاق اللثة ، اللثة الملتصقة

مواد لاصقة لثوية .

adhesive sealant ساد لاصق (مادة سادة لاصقة)

مادة لاصقة تستعمل لختم ميازيب الأسنان الخلفية .

adhesive tape شريط لاصق ، شريط عازل

adhesive , water soluble لاصق يذوب بالماء

adhesive wax شمع لصق ، شمع الإصاق

adhesiveness لُصوقية ، لزوجة ، تماسك

adip- , adipo- (سابقة) شحمي ، شحم

adipose شحمي

adipose cell خلية شحمية

adipose tissue نسيج شحمي

نسيج ضام يحتوي على ألياف وكمية كبيرة من الخلايا الدهنية يستخدم كطبقة عازلة وكمخزن للطاقة .

adjacent مُتاخِم ، مُجاوِر ، مُقارِب

adjacent teeth أسنان مُتجاوِرة

تجاور الأسنان يزيد من ثباتها في القوس السنية . تصطف الأسنان في القوس السنية بشكل متجاور ومتلامس مع

الأسنان المجاورة لها ، ما عدا الضرس الأخير (الرحى الثالثة أو ضرس العقل) . عند قلع أي سن تميل الأسنان المجاورة باتجاه الفراغ الناجم عن القلع .

adjunct مُلحق ، مُساعد ، تابع ، إضافي

جهاز ملحق يضاف أو يُستعمل مع جهاز التقويم من أجل تعديل أو تعزيز عمل الجهاز التقويمي الأولي .

adjust يُكَيِّف ، يُعدِّل ، يضبط ، يُنظِّم

adjustable anterior guide دليل أمامي قابل للتعديل

دليل أمامي يوجد في المفصلة يسمح بالانفصال المرغوب بين سطح الأسنان للقلب العلوي والسفلي في مختلف حالات العلاقة الإطباقية اللامركزية .

adjustable articulator مطبق قابل للتعديل

adjustable axis face-bow = قوس وجهية ذات محور

kinematic face bow = hinge axis قابل للتعديل

locating face-bow = hinge bow

قوس وجهية ذات نهايات متدرجة ، يمكن تعديلها وضبطها ، تُستخدم مع مطبق معدّل لتسجيل علاقة المحور المفصلي المتراجع للفك السفلي .

adjustable band طوق قابل للتعديل ، شريط تصحيحي

adjustable horizontal connector رابط أفقي قابل للتعديل

adjustable occlusal pivot مرتكز إطباقي قابل للتعديل

مرتكز إطباقي يمكن ضبطه رأسياً بواسطة مسمار ملولب أو أية وسيلة أخرى .

adjustable orthodontic band طوق تقويمي قابل للتعديل

طوق معدني رقيق الثخانة ، مصنوع من الفولاذ الصامد مجهز بمسمار محكزن يسمح بتكليف حجمه ، ويعدّل لينطبق حول السن بإحكام ، يستخدم كمرتكز لجهاز تقويمي . انظر طوق تقويمي (Orthodontic band) .

adjustment ضَبَط ، تعديل ، تصحيح ، إحكام

ضبط وتعديل الجهاز السني الصناعي أو الجهاز التقويمي قبل وبعد استعمال المريض له .

adjustment , fine ضَبَط دقيق

adjustment , occlusal = تصحيح الإطباق ، إحكام ،

occlusal equilibration ضبط الإطباق ، ضبط وتعديل الإطباق ، موازنة الإطباق

سحل انتقائي للأسنان لإزالة تماس الأسنان والتداخل الإطباق غير المرغوب فيه لتأمين الإطباق المستقر وبذلك نقلل من الشد العضلي وصرير الأسنان المؤلم .

adjustment , post-retention تكييف (تعديل) ما بعد التثبيت

بعد إتمام العلاج التقويمي تتحرك الأسنان حركة قليلة لتتكيف مع الوضع الجديد .

adjuvant مساند ، مُساعد ، مادة مُساعدة

إضافة مادة للدواء لجعل الدواء أشد تأثيراً .

ad libitum = ad lib وقت ما يريد ، حسب الرغبة ، بحسب المراد

تستعمل في كتابة الوصفة الطبية .

administer يُعطي دواء ، يصف دواء

admit يدخل ، يسمح له

admit to hospital يسمح له بدخول المستشفى للعلاج

admix يمزج ، يخلط

admix alloy = dispersed phase alloy خليطة ممزوجة = خليطة مرحلة التشتت

خليطة الأمलगم ؛ حيث تضاف الأجزاء الكروية من الفضة والنحاس إلى الخليطة الاعتيادية المقطعة بالمخرطة .

admixture امتزاج ، اختلاط ، مزيج دوائي

adnasal قرب الأنف ، باتجاه الأنف ، مجاور للأنف

adolescence المراهقة ، سن المراهقة ، اليافعة

هي فترة من زمن النمو تسبق سن البلوغ وتستمر حتى سن البلوغ . يحدث فيها تغيرات هرمونية وفيزيولوجية ، كما تتغير فيها التصرفات .

adolescent يافع ، مُراهق ، شاب

1 - متعلق بالفترة من بدء البلوغ حتى اكتمال النمو الجسدي .

2 - الشخص خلال هذه الفترة من حياته .

adolescent dentition الأسنان اليافعة

(في تقويم الأسنان) : الأسنان الموجودة بعد الفقد الطبيعي لكل الأسنان الأولية وقبل توقف النمو الذي قد يؤثر على المعالجة التقويمية.

adontia غياب الأسنان ، فقد الأسنان

adoral قرب الفم ، باتجاه الفم

adrenal كُظري ، مجاور الكلية ، الكُظُر

adrenal body الجسم الكُظري (الغدة الكظرية)

adrenal cortex قشرة الكُظُر

adrenal gland = suprarenal gland غدة كظرية = غدة فوق الكلية

غدة فوق الكلبيتين واقعة في عمق التجويف البطني . والغدة عبارة عن نخاع محاط بقشرة خارجية . تفرز القشرة الخارجية الهرمونات الصماء المختصة باستقلاب الكربوهيدرات ، والمعادن والماء وإنتاج الهرمونات الجنسية . أما النخاع فيفرز هرمونات الأدرينالين ، والنورأدرينالين سريعاً في الدم في حالات الضغط العصبي ، حتى يهيب الجسم لاتخاذ موقف ما .

adrenalin = epinephrine (الإبينيفرين) = أدرينالين

هرمون يفرز بواسطة نخاع (لب) الغدة الكظرية أو يُحضّر صناعياً ، مُنشّط قوي للجهاز العصبي الودي وقابض للأوعية الدموية ، يرفع ضغط الدم ويُحفّز الجسم حتى يستطيع القدرة على الطيران أو القتال . يستعمل كمحلول موضعي (جزء لكل 1,000) لتقليل النزف ، وفي الخيط المستخدم في تبييد اللثة ، كما يضاف إلى بعض محاليل المخدر الموضعي (1 في 80,000 أو أقل) لإطالة مدة التخدير بسبب تأثيره المقبض للأوعية الدموية .

adrenergic أدريناليني الفعل (محاكي الودي)

adrenocortical قشري كُظري ، قشر كُظري

adrenocortical insufficiency قصور قشري كُظري

adrenodontia تسنن كُظري

مظاهر شكلية نتيجة لزيادة نشاط الغدد الكُظرية ، تتميز بأنياب ضخمة كبيرة وأسنان ذات أسطح إطباقية بنية اللون .

adsorbate محتذب ، ممتز ، مزازة

adsorbent جاذب ، ماز

له خاصية الامتصاص .

adsorption تشرب ، امتزاز ، امتصاص

ظاهرة تلتصق فيها الذرات أو الجزيئات لمادة ما على سطح سائل أو مادة صلبة .

خاصية تتميز بها مواد معينة بامتصاصها للسوائل .

adstringent قابض

adult بالغ ، راشد ، كاهل

adult dentition أسنان البلوغ ، أسنان الرشد

(في تقويم الأسنان) : الأسنان الموجودة بالفم بعد توقف النمو الذي قد يؤثر في المعالجة التقويمية

adulteration شوب ، غش ، تزيف ، زغل

إضافة مادة رديئة أو غير ضرورية تخفض أو تحط من قدر المادة بزيادة ماتضمنة من معدن خسيس . هي عادة عملية احتيال أو خداع .

adumbration تكون الظل ، نشر الظل (أشعة) صورة غير محددة الحواف في الفيلم الشعاعي ، ناتجة عن اهتزاز الأشعة . انظر أيضاً شبه الظل ، الظل الناقص (Penumbra) .

advantages مزايا ، فوائد

adventitia برآنية ، برآنية الأوعية ، الغلالة البرآنية طبقة النسيج الخارجية المكونة للغلاف الخارجي للعضو .

adventitia , tunica غلالة برآنية للأوعية الدموية الغلاف الخارجي للشرايين والأوردة .

adventitious 1- مكتسب ، طارئ ، دخيل ، براني (عكس طبيعي أو وراثي) .
2- ناشئ في موضع غير مُعتاد وجوده فيه .

adventitious cyst كيسة عَرَضِيَّة ، كيسة غلالية برآنية

adventitious dentine = عاج عَرَضِي = عاج ثانوي أو تالي

secondary dentine

adventitious ligaments أربطة عَرَضِيَّة

adverse مُضاد ، مُعاكس

advitant = vitamin فيتامين (اسم قديم)

adynamic = asthenic لا ديناميكي ، عديم القوة

Aeby's muscle = Krause's عضلة آبي = عضلة كراوز = عضلة الشفة

muscle = lip muscle نسبة إلى س . ت . آبي . 1885-1835 C.T.Aeby أخصائي تشريح ألماني .

-aemia (لاحقة) دم ، دَمَوِي

aequales = aeq. يُساوي (لاتينية) تُستعمل في كتابة الوصفة الطبية .

aer- , aero- (سابقة) هَوَاء ، هوائي ، غاز

aer = atoms ضغط جوى ، وحدة ضغط الهواء (داين / سم³)

aerobe هوائي ، معتاش بالأكسجين كائن دقيق ينمو ويكبر فقط بوجود الهواء أو الأكسجين .

aerobic هوائي ، معتاش بالهواء يحتاج الهواء أو الأكسجين من أجل أن يحيا وينمو .

aerobic microbes ميكروبات هوائية ، جراثيم هوائية

aerobic oxidation أكسدة هوائية

aerocele ورم كيسى هوائي ، قيلة هوائية

نوع من الورم ينشأ بتوسع كيسي طارئ يُملاً بالهواء أو الغاز .

aerodontalgia = aerodontodynia ألم سننى هوائي ، ألم سننى طيراني ألم سننى يرتفأى ، ألم سننى طيراني ألم سننى ينشأ بسبب انخفاض الضغط الجوى فى حالة الطيران على ارتفاعات عالية ، مما يسبب تمدد الهواء داخل حجرة لب السن .

aerodontia = aerodontics طب الأسنان الهوائي ، طب أسنان الطيران

فرع من فروع طب الأسنان يختص بالعناية والعلاج للحالات المرضية الناشئة عن الطيران على ارتفاعات شاهقة .

aerodontodynia = aerodontalgia ألم الأسنان الهوائي ، ألم الأسنان الارتفأى ، ألم الأسنان الطيراني

aeromedicine طب الطيران ، الطب الجوى مبحث الطب فى فرع الأمراض الناشئة عن الطيران فى الأجواء العليا .

aero-odontalgia = ألم الأسنان الهوائي ، ألم الأسنان الارتفأى ، ألم الأسنان الطيراني

aero-odontodynia = ألم ألم الأسنان الهوائي ، ألم الأسنان الارتفأى ، ألم الأسنان الطيراني

aerophagia ابتلاع الهواء

يعد ابتلاع الهواء سبباً شائعاً لوجود الهواء في المعدة . يتلع الشخص كمية قليلة من الهواء حينما يأكل أو يشرب ، كما يسبب الأكل أو الشرب السريع ، ومضغ العلكة ، والتدخين ، والأجهزة السنية المتقلقة زيادة واضحة في ابتلاع الهواء .

aerophilic = aerophilous مُحب للهواء ، ميال للهواء ، أليف للهواء

aerosinusitis التهاب الجيب الهوائي ، التهاب الجيوب الضغطي أعراض تصيب الجيب ، خاصة الألم ، ينتج عن تغير الضغط الجوي عند الارتفاع أو الانخفاض بالطائرة . يسمى أيضاً التهاب الجيوب الضغطي (Barosinusitis) أو رضح الجيب الضغطي (Sinus barotrauma).

aerospace dentistry طب أسنان الفضاء

aerospace medicine طب الفضاء

aerosol رذاذ ، ضَبوب ، حَلالة هوائية «جهاز»

1- مُعلق من المواد في البخار أو الغاز ، كما فى رذاذ الماء يقذف من القنبضة التوربينية فى الهواء .

2- رذاذة - حلاله هوائية «جهاز» تحتوي على المادة
الدوائية بحيث يمكن أن تطلق كذاذ دقيق تحت
الضغط .

aether = ether	إثير
aesthesia	حس ، إدراك ، تنبه الإحساس ، القدرة على الشعور
aesthetic = esthetic	تجميلي ، جمالي
aesthetics = esthetics	علم الجمال
	يختص بجمال الشكل واللون ، والجانب المقبول لمكونات المواد المستخدمة في الأسنان ، والمظهر الخارجي لحشوات الأسنان .
aetiologic = aetiological	تعليلي ، سببي
	منسوب لعلم أسباب المرض أو تعليل سبب المرض .
aetiology = etiology	علم أسباب المرض
	يبحث في سبب وتاريخ المرض وبيان الماضي الطبي للمريض .
AFD (anode-to-film distance) =	[مختصر] المسافة بين
FFD (focus-to-film distance) =	المصعد «الأنود» والفيلم
	البعد البؤري عن الفيلم
	في التصوير الإشعاعي المسافة بين المركز البؤري إلى حافطة الفيلم .
afebrile	بدون حمى ، لا حموي ، غير مصحوب بحمى
affect	يؤثر في ، عاطفة
affected	مصاب ، متأثر
affection	داء ، مرض ، إصابة ، آفة ، علة
afferent	وارد ، مُورد
	ناقل من الأطراف إلى المركز ، جاذب إلى المركز . عكس مصدر (Efferent) . نسبة للأعصاب الحسية التي توصل النبضات الحسية إلى الدماغ من المستقبل في نهاية العصب الداخلية والخارجية . يطلق أيضاً على الأوعية الدموية واللمفية التي تعيد محتوياتها إلى القلب أو الأوعية الدموية .
afferent artery	شريان وارد
afferent axon	ليف عصبي وارد ، محور عصبي وارد
afferent fibre	ليف وارد
afferent nerve	عصب وارد
	أي عصب ينقل النبضات من الأطراف العصبية إلى الدماغ .
afferent neuron	خلية عصبية واردة ، عصبون وارد
fferent vein	وريد وارد

afferent vessel	وعاء وارد (دموى أو لمفى)
afferentia	أوعية واردة (دموية أو لمفية)
affinity	مُجاذبة ، ألفة ، قرابة ، مُطابقة ، تجاذب
	ميل المواد للتفاعل معاً وتكوين مركب جديد .
afibrillar	بدون ليفات ، بدون ألياف صغيرة
afibrinogenaemia	نقص مُولّد الفيبرين في الدم (فقد فيبرينوجين الدم)
	اعتلال تحلّط الدم ينشأ عن غياب الفيبرينوجين ، يمكن أن يسبب النزف المستمر بالثة والنزف بعد الخلع .
African jaw lymphoma	ورم الفك الأفريقي اللمفاوي ، لمفومة الفك الأفريقية
after	بعُد ، تال
after-action	فعل تلوى ، فعل تال ، فعل لاحق
after-care = after-treatment	عناية تالية (نقاهة) ، عناية بعد الجراحة
after effect	تأثير تال
after-pain	ألم تال
	ألم ناتج عن أساليب مُداواة الأسنان مثل : الترميم السني والجراحة السنية .
after surgery	العناية بعُد العملية الجراحية
after-treatment = after-care	مُعالجة تالية ، مُعالجة نقاهية = عناية تالية
agar	أغار ، غراء
	مادة عديدة السكريد تُستخلص من الطحالب البحرية من جنس الجليديوم (Gelidium) . وهى المادة الأساسية للغرويات المائية التى تستخدم في إجراء الطبغات للأسنان (الغرويات العكوسة واللا عكوسة) . يُستخدم أيضاً على هيئة هلامية كوسط لاستنبات الجراثيم مخبرياً .
agar-agar = reversible hydrocolloid	أجار أجار = غروي مائي عكوس
agar , blood	أجار الدم
agar , hydrocolloid = hydrocolloid	أجار غروي مائي = غروي مائي
	مادة طابغة مرنة مُصنّعة من الآغار وأملاح حامض الألجينييك تستخدم لإجراء طبعة الأسنان .
agar , irreversible	أجار غروي مائي غير عكوس = ألجينات
hydrocolloid = alginate	مادة طابغة مرنة تُستعمل لأخذ طبعة للأسنان ،

تتصلب بالتفاعل الكيميائي ، لا يمكن إعادة استخدامها . وتسمى ألبينات (Alginate) .

agar plate صَفِيحَة آجَار

agar , reversible hydrocolloid = آجَار عَرُوي مَائِي

agar-agar عَكُوس = آجَار آجَار

مادة طابعة مرنة تستعمل لإجراء طبعة للأسنان ، يمكن تكرار استخدامها لأنها تتلين بالحرارة وتتصلب بالبرودة .

agate عَقِيْق ، صَقْل

حَجَر كَرِيْم غَايَة فِي الصَّلَابَة ، يُسْتخدَم لِعَمَل شَفْرَة المَلُوقَة (أداة المزج) لتقاوم التآكل عند مزج بعض المواد المستعملة في حشو الأسنان ، مثل : حشوة السيليكات ، والراتين المركب المليء بالكوارتز ، والأيونومير الزجاجي .

age عُمُر ، سَن

يُحَسَبَ عَمْر الإنسان بوحدة الساعات ، الأيام ، الشهور ، السنوات .

age , achievement العَمْر التَحْصِيْلِي

age , anatomic العَمْر التَشْرِيحِي

age , bone عُمُر العِظْم

قياس نوعي للعمر الفيزيولوجي على أساس خطوات متعددة من النضج تحدث لنمو العظم عند مقارنتها بالنمو الطبيعي (المتوسط) للفرد . تقييم عمر العظم يكون عادة بالأشعة السينية .

age , chronologic عُمُر زَمَنِي

العمر التالي للولادة بالسنوات والشهور والأيام .

age , dental عُمُر سَنِي

قياس نوعي للعمر الفيزيولوجي على أساس مراحل متعددة تحدث خلال نمو الأسنان اللبنية أو الدائمة . العمر السنّي يمكن تقييمه سرياً بتحديد وقت بزوغ الأسنان ، أو بالتصوير الشعاعي لقياس نمو أنسجة السن (تكوين أو امتصاص أنسجة السن) أو كليهما معاً .

age , developmental عُمُر النَمُو ، عُمُر التَطَوُّر

يُقاس تَقَدُّم الشَخْص نحو النضج على أساس تقييم النمو الفيزيولوجي لأجهزة الجسم بالنسبة للعمر الزمني . يشمل نظام قياس عمر النمو الهيكل العظمي (رُسْغ اليَد ، الرَكْبَة ، رُسْغ القَدَم ، الأسنان) والطول والوزن (عمر التشكّل) والخصائص الجنسية الثانوية .

عُمُر عَقْلِي

يشير إلى المستوى العقلي وقدرة الذكاء والنمو العقلي .

Age , mental

عُمُر التَشْكِك ، العَمْر التَشْكِكِي ، age , morphologic

العمر الشكلي

نظام لتقييم النضج ، مبني على القياسات الجسدية مثل الارتفاع والوزن .

عَمْر فِيزِيُولُوجِي ، عُمُر وَظِيفِي

age , physiologic

عُمُر الفِرد بِحَسَب نَضْج أَجْهَزَة الجِسم بِالنسبة للعمر الزمني . انظر عُمُر النَمُو (Developmental age) .

عُمُر خِصَائِص

age , secondary sex characteristics

الجنس الثانوية

نظام لتقييم النضج على أساس نمو الخصائص الجنسية الثانوية .

عُمُر الهِيكَل العِظْمِي

age , skeletal

انظر العمر العظمي (Bone age) .

عُمُر عَقْلِي

age , mental

سَن الشَيْخُوخَة ، هَرَم

age , old

عَدَم النَمُو ، قِصُور النَمُو ،

agenesis = agenesia

عدم التخلق

نقص تكوّن أو تشكّل النسيج ، أو عدم تخلّق .

1- عَامِل

agent

2- دَوَاء

مادة دوائية تُحدث تأثيراً طبيعياً ، أو كيميائياً أو حيوياً في الجسم .

عَامِل التَبْيِيض

agent , bleaching

أية مادة تُستعمل للتبييض أو لإزالة التلوّن .

عَامِل حَقَّاز ، عَامِل وَسِيط

agent , catalytic

مادة مَفْقَدَة الحَيَويَة ، عَامِل مِمِيت

agent , devitalizing

عَامِل كَاشِف

agent , disclosing

مادة ملونة ، مثل أقراص تَمْضِغ أو مَضْمَضَة «غسول للفم» ؛ عندما تلامس أسطح الأسنان ، تلتصق باللويحة الجرثومية ، فيظهر اللون مغايراً للون الطبيعي لميناء السن .

عَامِل مَوْكُسد

agent , oxidizing

عَامِل مُخْتَزَل

agent , reducing

فَقْدَان حَاسَة التَذُوق ، اللَاتَذُوق

ageusia = ageusia

ضَعِيف القُدْرَة عَلى التَذُوق ،

ageusic

فَاقِد حَاسَة الذُوق

عَامِل مُؤكسد ، نَابِرَة أَنْفِيَة

agger

agger nasi بروز أنفي ، نتوء أنفي ، كُدس أنفي ،
نابرة الأنف
الجزء الأمامي من العُرف الغربالي على عظم الفك العلوي .

agglutination تلازُن ، تراص ، التصاق
تجمّع الجزيئات المعلقة في سائل لتكوّن كتلة لَدنة من الجزيئات ، كما في عملية التّام الجروح .

agglutination reaction تفاعل تلازُنّي ، تفاعل تراصّي

agglutinin ملزن ، مُلصق ، مادة مُلزنة ، راصة
أيّ جسم مضاد لديه خاصية دفع الخلايا مولدة الضد الخاصة به على الاتحاد في مجموعات .

aggregation تجمّع ، تكدّس

aging الكبر ، تقدّم في العمر ، شيخوخة ، هرم
تقدم في العمر يؤدي إلى قصور أداء الوظيفة في خلايا الجسم ، أو قصور قدرة الجسم على إنتاج خلايا جديدة تحل محلّ الخلايا الهالكة والميتة .

agitate يُحرّك ، يهز

aglandular لا عُدي

aglossia غياب اللسان ، بلالسان (عيب خلقي) ،
انعدام اللسان

aglossostomia غياب اللسان وفتحة الفم (عيب خلقي)

aglossus بلالسان ، بدون لسان

aglutition صُعوبة البلع ، عُسر البلع ، تعذر البلع
حالة من عدم القدرة على البلع ، أو معاناة صعوبة كبيرة في البلع .

agmatology علم الكسور ، مَبْحَث الكسور
علم دراسة كسور العظام .

agnathia غياب الفك (عيب خلقي) ، انعدام
الفك ، اللافكية
قصور كلي في نمو الفك أو الفكين .

agnathus عديم الفك ، عديم الفك السفلي

agomphiasis = agomphosis 1- تَقْلُقُ الأسنان
2- الغياب الكلي للأسنان (دَرَد) .

agomphious عديم الأسنان ، فاقد الأسنان ،
أدرد (عيب خلقي)

agomphosis = agomphiasis 1- تَقْلُقُ الأسنان
2- الغياب الكلي للأسنان (دَرَد) .

- agra (لاحقة) ألم

agranular بلا حُبيبات ، بدون حُبيبات ، لا محبّب

agranulocyte كرية لا حُبيبية ، خلية لا مُحبّبة

agranulocytopenia نقص أو فقد الكريات المُحبّبة

agranulocytosis = agranulosis داء غيبية أو نُدرّة
الكريات البيض المحببة ، ندرّة المحببات
حالة مَرَضِيّة يسببها مرض ندرّة أو قلة الكريات البيض ، حيث يوجد تقرّح نموذجي بالفم ،
واللثة والبلعوم .

agyria غياب خلقي لتلافيف المخ ، اللاتلافيف

agyric عديم تلافيف المخ ، لاتلغيفيّ

Ainsworth's punch = مَثقاب أينزورث =
rubber-dam punch مَثقاب الحاجز المطاطي
نَسْبة إلى ج. س. أينزورث 1852-1948 G.C.
Ainsworth . طبيب أسنان أمريكي .

aid مُساعدة ، إسعاف ، إعانة

aid , deaf- مُساعدة الأصم أو الأطرش

aid , first إسعاف أوليّ

aid , hearing جهاز صناعي للمساعدة على السَّمع

aid , speech مُساعدة للنطق ، إصلاح النطق ، عون
نُطقي

aid , speech-prosthetic تعويض اصطناعي للنطق
سدادة حنكية للمساعدة على تصحيح عيوب
النطق .

AIDS = acquired immune [مختصر] مَرَض الإيدز =
متلازمة فقد
المناعة المكتسبة ، متلازمة العَوَز
المناعي المكتسب

يعاني مريض الإيدز من نقص في المناعة الخلوية بسبب الإصابة بفيروس عوز المناعة البشري (Human Immundeficiency Virus (HIV) الذي يصيب الخلايا المناعية الرئيسية في الجسم والمسماة خلايا T اللمفية حيث يتكاثر ويسبب تدمير جهاز المناعة في الجسم تاركاً الجسم عرضة للإصابة بالعدوى أو بالسرطان مما يتسبب في موت المريض المصاب بالإيدز .

ينتقل فيروس عوز المناعة أو فيروس الإيدز (HIV) من خلال الاتصال الجنسي ، أو عن طريق الدم عند تعاطي المخدرات بالحقن الوريدي بنفس الحقنة ، أو الإبر الملوثة . قد تحدث العدوى بواسطة نقل الدم الملوث أو منتجاته الملوثة لمريض سليم . ويعتبر مرضى الهيموفيليا الأكثر عُرضة للعدوى بسبب احتياجهم لعامل خاص بالتجلط يُستخرج

من الدم . يتم فحص دم المتبرع بالدم ، فإذا اكتشف وجود أجسام مضادة لفيروس الإيدز ، يكون ذلك دليلاً على حدوث العدوى بمرض الإيدز ، ويجب التخلص من الدم . قد تمر عينات الدم الملوثة بفيروس الإيدز عند فحصها دون أن يُكتشف المرض ، فالأجسام المضادة لفيروس الإيدز قد لا تظهر في الدم لمدة قد تصل من 3-6 أشهر بعد حدوث العدوى . قد لا يعرف المرضى المصابون بعدوى فيروس الإيدز أنهم مصابون به ، لأن أعراض المرض تظهر بعد عامين إلى خمسة أعوام من انتقال العدوى . تظهر أولى أعراض مرض الإيدز على شكل إسهال وحمى وإعياء وفقدان الشهية ونقص الوزن وقروح بالفم والتهاب بالثثة وإصابات بالجلد وتورم العقد اللمفية وتضخم الكبد أو الطحال أو الاثنين معاً . قد تكون أعراض المرض الأولي ، ظهور ما يسمى بحالات العدوى الانتهازية أو السرطان ، وقد يصاب اللسان بالسلاق الناتج عن المبيضات البيض ، وقد تحدث الإصابة بالطفيليات المعوية ، ويشير ذلك إلى تدهور الجهاز المناعي للجسم . وتظهر الإصابة بالتهاب الرئوي بالمتكيسة *[Pneumocystis carinii pneumonia (PCP)]* ، الذي يسببه الطفيلي المتكيس الرئوي الكاريني *(Pneumocystis carini)* ، وأيضاً الإصابة بسرطان جلدي يُسمى ساركومة كابوزي (Kaposi's sarcoma) وهو نادر الحدوث عند غير المصابين بالإيدز ، والإصابة بفيروس إيشتين-بار [Epstein-Barr's Virus (EBV) ، وفيروس السيتوميغالو [Cytomegalovirus (CMV) ، وفيروس الهربس البسيط [Herpes Simplex Virus (HSV)] .

Aids-related complex = ARC مُركب الحالات المتعلقة
بالإيدز
الأعراض التي تُصاحب مرض عدوى الإيدز . انظر مرض الإيدز (AIDS) .

air هواء
مزيج غازي عديم اللون والرائحة يُكوّن الغلاف الجوي للأرض ، يحتوي على جزء أكسجين مع أربعة أجزاء نيتروجين ، وكمية قليلة من عناصر أخرى .
air bearing دَفْع هوائي
air bed سرير هوائي
air borne محمول بالهواء ، منقول بالهواء
airbrasive ساحل هوائي ، ساحج هوائي
جهاز حفر الأسنان ، يُستخدم لعمل حفرة

سنية بواسطة خليط من الرمل وأكسيد الألومينيوم ، تدفع بتيار من الغاز تحت ضغط فائق الشدة .

airbrasive technique ، طريقة السّحل بالهواء ، أسلوب السّحج بالهواء

طريقة لسحج الأنسجة السننية الصلبة دون الإحساس بضغط أو اهتزاز أو حرارة ، وذلك بواسطة تيار من جزيئات أكسيد الألومينيوم الساحل (هذه الطريقة ظهرت سنة 1951 ولم يُعمّم استخدامها بسبب الرؤية المحدودة وصعوبة إنجاز الزوايا وحواف الحفرة السننية) .

air bubble فقاعة هوائية

احتباس فقاعة هوائية على أسطح الطبقات أو النماذج الشمعية أو النماذج غير المصبوبة أو الأمثلة التي تحتوي تفاصيل السطح المراد أخذ طبعة له حيث تترك فجوات على أسطح الطبقات السالبة ، وتكون نتيجتها نقاطاً زائدة من مادة الحشو النهائية أو المثال ، أو النموذج .

air chamber = vacuum chamber = حجرة الهواء = حجرة التفريغ

تقعّر أو انخفاض في المنطقة الحنكية للجهاز التعويضي السني العلوي تساعد على ثباته على الفك العلوي ، وذلك نتيجة اختلاف الضغط داخل هذه المنطقة أو الحجرة عن الضغط الجوي ، تسمى أيضاً حجرة التفريغ .

air-cool تبريد بالهواء

air compressor ضاغط الهواء

air conditioning تكييف الهواء
(ضبط درجة الحرارة والرطوبة) .

air cushion وسادة هوائية

air disinfection تطهير بالهواء

air driven يدور بالهواء

air-dry جاف بالهواء

air embolism انصمام هوائي

air hunger عَوَز الهواء

air , minimal أقلّ هواء ، الهواء الأدنى

air motor مُحرك هوائي ، قوة محرّكة بالهواء

محرك يكتسب حركته بدفع الهواء ، منفصل عن القبضة لكنه يمكن أن يتصل بها مباشرة بدون الأبواب الناقل للحركة من المحرك إلى القبضة .

airmotor handpiece قبضة ذات مُحرك هوائي
قبضة سننية صُممت سنة 1956 . تسمح بانسياب الهواء المضغوط من خلال صندوق مُنظَّم عن طريق أنبوب مرّن إلى مؤخرة القبضة فيعمل على تحريك زعانف العنفة (التوربين) وتصل سرعة دورانها إلى 100,000 - 300,000 دورة كل دقيقة تقريباً .

Air-powder polishing technique أسلوب تلميع وتنظيف بالمسحوق مع الهواء
أسلوب تنظيف باستخدام قبضة يدوية خاصة ، ذات فتحة تسمح بخروج مخلوط من المسحوق مكوّن من بيكربونات الصوديوم وماء دافئ مع الهواء ، لإزالة اللويحة وتلون الأسنان . يمكن أن تُستخدم أيضاً في تحضير الأسنان لاستقبال المادة السادة أو حشوة الراتين الرابطة . معدل انسياب المخلوط يمكن ضبطه أو التحكم فيه ، وذلك للتحكم في معدل سَحْل السن .

air-powered handpiece قبضة تعمل بضغط الهواء
هواء احتياطي

air , reserve الهواء المُتبقّي ، الهواء الشُّمالي

air , residual الدوّار بالهواء =

air rotor = turbine handpiece قبضة توربينية
قبضة بها مُحرك دَوْراني عالي السرعة مدفوع بالهواء .

air sinus جيب الهواء

air space مسافة هوائية ، فراغ هوائي

air spray مرذاذ الهواء

air syringe محقنة الهواء
محقنة لدفع الهواء المضغوط خلال تحضير الحفرة بالسن ، أو بقناة الجذر لتجفيفها أو إزالة بقايا الحفر أو الأنسجة الموجودة .

air pump مضخة الهواء

air tight كَتيم للهواء ، مُحكم السّد

air turbine = air rotor توربين هوائي

air water spray مرذاذ هوائي مائي

airway ممر هوائي ، مَسلك هوائي

1- قناة لمرور الهواء من وإلى الرئتين أثناء التنفس .

2- أنبوب أنفي بلعومي أو فموي بلعومي يدخل في القناة الهوائية للمحافظة عليها من الانسداد لضمان مرور الهواء للرئتين .

airway , nasal ممر هوائي أنفي

airway , oral مجرى هوائي فموي

airway , pharyngeal مجرى هوائي بلعومي

airway shadow ظل مجرى الهواء
شريط مُنفذ للأشعة ، يعبر رَأْد الفك السفلي (الجزء الصاعد من الفك السفلي) في الأشعة البانورامية (أفلام الأشعة من خارج الفم) .

akanthion = acanthion شويكة ، حُسيكة

ala جناح (لاتينية)
زائدة عظمية تشبه الجناح ، مثل جناح الأنف .

ala cerebelli جناح المخيخ

ala cinerea جناح سنجابي ، الجناح الرمادي
المنطقة المثلثة بقاع البطن الرابع للمخ ، حيث تنشأ الألياف العصبية التلقائية للعصب المبهم .

ala crista galli جناح عُرف الديك «عظم»

ala lobuli centralis cerebelli جناح الفصيص المركزي للمخيخ

ala major ossis sphenoidalis الجناح الكبير للعظم الوتدي

ala magna ossis sphenoidalis الجناح الكبير للعظم الوتدي

ala minor ossis sphenoidalis الجناح الصغير للعظم الوتدي

ala nasi = ala of the nose جناح الأنف ، عُرن الأنف
طرف يشبه الجناح في الجانب الخارجي لكل من فتحتي الأنف .

ala ossis ilii جناح عظم الحرقفة

ala parva ossis sphenoidalis الجناح الصغير للعظم الوتدي

ala-tragal line = ala-tragus الخط الجناحي الزئمي =
خط كامبر

خط وهمي يمتد من الحافة السفلية لجناح أو عُرن الأنف (الناحية الجانبية لفتحة الأنف الخارجية) إلى الحافة العلوية لوتدة الأذن (بروز أمام الصماخ السمعي الخارجي) ؛ يُستخدم كمستوى دكيلي في تقويم الأسنان ، والتصوير الشعاعي ، والتعويض السني المتحرك في حالة تحديد المستوى الإطباق ،

لأنه يكون موازياً لمستوى الإطباق ، يسمى خط كامبر (Camper's line) .

ala vomeris جَنَاح الميكَعة (عظم)

alae أجنحة ، غُرُون

alalia فُقَد النطق ، بُكْم ، خُرْس ، تعذر الكلام

alalic أبكْم ، أخرس ، مصاب بتعذر الكلام

alar جناحي ، غُرُنِي (منسوب للغُرْن) ، إبطي

alar cartilage الغضروف الجناحي

غُضروف على شكل U يكوّن مقدمة الأنف .

alar ligament رباط جناحي

واحد من زوج من الأربطة التي تربط الفقرة العنقية الثانية بالعظم القفوي (القدالي) ، يحد من دَوْران القحف .

alar process of ethmoid الناتي الجناحي الغربالي

بروز من الصفيحة الغربالية للعظم الغربالي يتمفصل مع العظم الجبهي .

alba أبيض - مادة النخاع البيضاء

albatron تبييض

عملية إزالة تَلَوْن السن أو أي مادة تُزيل اللون .

Albers-Schonberg's disease = داء أو مرض ألبرس

شونبرج = تحجر العظم ، تَصَخْر العظم

نسبة إلى هـ .إ . ألبرس شونبرج ، 1865 - 1921

H.E.Albers -Schonberg أخصائي أشعة ألماني .

Albrecht's bone عظم ألبريخت

نسبة إلى ك .م .ب . ألبريخت ، 1851-1894 K.M.P.

Albrecht ، طبيب ألماني مختص بالتشريح .

هي عَظِيْمَة بين قاعدة العظم الوتدي ، وقاعدة العظم القدالي .

Albright's Syndrome متلازمة ألبرايت

albumin زُلال ، ألبومين

albumin , serum آح المَصَل ، زلال المَصَل ، ألبومين المَصَل

albumin gland غُدّة زُلالية

albuminoptysis زُلال اللعاب ، لعاب زلالي

alcohol كُحول ، غَوَل (ج : أغوال)

المصطلح الصحيح هو كحول الإيثيل أو كحول الإيثانول يحتوي على 95% كحول و5% ماء . يمكن الحصول عليه بتأثير الخميرة على محلول سكري مثل سكر الجلوكوز أو سكر العنب . يستخدم في طب الأسنان كمادة مُذيبة أو مُطهّر جِراحي وفي تنظيف حفرة السن .

alcohol injection حقن بالكحول

حقن كميات صغيرة من الكحول الصرّف في العقدة العصبية ، أو الألياف العصبية لتحسين الأمراض العصبية المختلفة التي لا تُشفى بأية وسائل أخرى . مثال لذلك التخريب أو الهدم المُنظم أو المنضبط للأتسجة العصبية بواسطة الوسائل الكيميائية .

alcohol lamp مصباح كُحولي

alcohol , absolute كُحول صرّف ، كحول مُطلق

كحول لا تتعدى نسبة الماء فيه 1% .

alcoholism تسمّم كُحولي

(إدمان الكحول أو المسكرات) .

Alexander's crown تاج ألكسندر

نسبة إلى س .ل . ألكسندر . C.L.Alexander , 1923

طبيب أسنان أمريكي .

تاج معدني يُستعمل كدعامة لجسر .

Alexander's gold ذهب ألكسندر

خليط من الذهب مع مادة شمعية تجعله لدناً

لاستخدامه في أنواع معينة من الحشوات

الذهبية .

alg- , algi- , algo- (سابقة) ألم ، وجع

algisia حساسية للألم ، فرط حسّ الألم

algescic = algetic مُؤلم ، مُوجع

algisiogenic مُحدث للألم ، مُولّد الألم ، مُؤلم

algesthesia = algesthesia حسّ الوجع ، الشعور بالألم

algetic = algescic مُؤلم ، مُوجع

- algia (لاحقة) ألم

alginate = irreversible hydrocolloid لدينة - ألجينات =

مادة غروانية مائية لا عكوسة

مادة غروانية مائية لا عكوسة تحتوي على أملاح حامض

الألجينيك ، تستخرج من رماد عشب البحر (Marine

kelp) ، تخلط مع كمية مقننة من الماء فينتج مادة

هلامية غروانية غير قابلة للعكس ، وتستخدم

لإجراء الطبعة السنية وعمل النماذج السنية .

alginate impression material مادة الألجينات

الطابعة

انظر مواد الطبع (Impression material) أو مواد الطبع

الغروية المائية اللاعكوسة (Irreversible hydrocolloid) .

alginate mixing instruments أدوات مزج الألجينات

alginate acid	حامض الألجينيك	قوي لأن الكثير منها عالي السمية ، حتى بجرعات صغيرة .
allogophobia	رَهبة الأَلم ، خوف الأَلم (المرضي) ، رُهَاب الأَلم	يُسكِّن الأَلم
align = aline	يُصَف الأَسنان ، يُنضِّد الأَسنان ، يُصحح إطباق الأَسنان	مشبكة أو ضَمَّة مصبوبة بالكامل
	1- (في التركيبات السنية) : يَصِف أو يُنضِّد الأَسنان وفق قوس طبيعية لعمل جهاز أسنان اصطناعي .	شريط محيط ، طوق كامل الإحاطة
	2- (في تقويم الأَسنان) : تحريك الأَسنان لتصحيح ترتيبها في وضع إطباق صحيح يُرتَّب الأَسنان في القوس السنية .	شريط أو طوق من المعدن يلتف حول السن .
alignment = alinement	صَف ، تنضيد ، تنظيم ، تصحيح	طُعْم اصطناعي ، طُعْم متقارب
alimentary	غذائي ، هضمي	طُعْم مادته ليست من المعطي أو من الحيوان . مثال : الراتين الاصطناعي ، خليطة الفولاذ غير القابل للصدأ . انظر الطُعْم (Graft) .
alimentary duct = alimentary tract = alimentary canal	قناة هضمية ، مجرى غذائي ، سبيل هضمي (الجهاز الهضمي)	اسمنت أَلن
alimentary tract = alimentary canal	مجرى غذائي = القناة الهضمية	نسبة إلى ج . أَلن ، 1892-1810 ، J.Allen ، طبيب أسنان أمريكي . اسمنت سيليكوني مُنصهر يُستخدم للصق الأَسنان الخزفية بالصفحة القاعدية لجهاز الأَسنان الاصطناعي .
	مجرى أنبوبي يمر من خلاله الطعام من الفم إلى المريء ، والمعدة ، والأمعاء الدقيقة والغليظة والقولون خلال عملية الهضم ثم الامتصاص والإخراج .	اسمنت أَلن للجذور
alimentation	تغذية ، إطعام	نسبة إلى أ . ب . أَلن 1862 – 1943 ، A.B. Allen ، طبيب أسنان أمريكي . ملقط خاص صمم لرفع وإزالة القطع الصغيرة المكسورة من جذر السن أثناء خلع السن .
alimentation , artificial	تغذية اصطناعية	مسبب الحساسية ، مستأرج
alimentation , parenteral	تغذية عن غير طريق الفم	مادة تثير الحساسية .
aline = align	يَصَف ، يُنضِّد ، يُنظِّم ، يَرضِّ	حَسَّاس ، أَرَجِي ، مُؤرِّج (منسوب للحساسية) .
alkali	قلوي ، مادة قلوية	حساسية ، شدة الحساسية لبعض المواد ، الأرجية
	مركب يذوب سريعاً في الماء ، وينتج المحلول الكاوي أو الأَكَال ، ويعادل الأحماض لتكوين الأملاح . في المحلول المائي ، تتفكك القلويات وتكون أيونات الهيدروكسيل . والقلويات تحول لون عباد الشمس إلى لون أزرق .	رد فعل مبالغ فيه غير طبيعي ، لمادة طبيعية غير ضارة تم إدخالها في الجسم أو استعملت موضعيًا على سطح الجسم ، تُسمى المستضد . يحفز المستضد الاستجابة المناعية المتمثلة في إفراز الجسم للأضداد . مؤلِّد الضِّد الذي يسبب حالة من الحساسية يعرف باسم المستأرج ، ويكون على شكل دواء أو طعام . وهي حالة تغير ارتكاسية في أنسجة الجسم أو حساسية مفترطة أو زائدة لمولِّدات الضد ، قد تحدث في الحال أو متأخرة أو تراكمياً ، حينما يتعاطى المريض جرعات صغيرة من المضاد الحيوي .
alkaline	قلوي	يُخَفِّف ، يُسكِّن ، يَلطِّف
	(منسوب إلى أوله خواص القلويات) .	allo-
alkalinity	قلوية	(سابقة) اختلاف ، تباين
	(له الخاصية القلوية) .	
alkaloid = alcaloid	قلواني (شبه قلوي)	
	واحد من مجموعة كبيرة من المواد العضوية الموجودة في النباتات ، يستخدم كأدوية ذات مفعول	

allograft طعم خيفي
طعم مأخوذ من مانح من نفس الجنس ، لكنه مختلف في البنية الوراثية أو التركيب الوراثي . مثل نقل نسيج بين شخصين غير توأمين . يسمى أيضاً طعم مُتجانس (Homograft) .

alloplast طعم لاعضوي
مادة غير حية توضع جراحياً لتعويض الأنسجة المفقودة .

alloplastic material مادة مُقومة مُغايرة ، مادة ترقيع مُغايرة

alloplastic material , perforated مادة مُقومة مُغايرة ذات ثقوب

alloplasty رأب بالطعم الخيفي
الرأب باستعمال طعم خيفي .

all-or-none يحدث أو لا يحدث

all-or-none low قانون الكل أو العدم
من مبادئ علم فيزيولوجيا الأعصاب أن النبضة العصبية تبدأ حينما يكون المنبه قوياً ، بحيث يكون أعلى من مستوى حد التنبيه. لا يحدث المنبه الضعيف أي انفعال ؛ أي أن المنبه ينبغي أن يكون قوياً بما فيه الكفاية لإحداث النبضة العصبية ، أو لا تحدث .

لكي تقبض العضلة القلبية يجب أن يصل المنبه إلى مستوى حد التنبيه بحيث تستجيب العضلة بأقصى انقباضة ، أو أنها لا تقبض إطلاقاً .

allograft عُرس مُغاير ، زرع الطعم الخيفي
زرع عضو من شخص لآخر .

allotriodontia زرع الأسنان
1 - نقل الأسنان من شخص لآخر .
2 - وجود السن في مكان غير طبيعي مثل وجودها في كيس أو ورم .

allotrope شكل مُتأصل ، شكل تآصلي

allotropic تآصلي
موجود بشكلين مختلفين أو أكثر .

allotropic form شكل مُتأصل

allotropic changes تغيرات تآصلية

allotropy = allotropism التآصل
وجود مادة (أو عنصر) بشكلين مختلفين أو أكثر .

alloy سبيكة ، خليطة ، مزيج معدني
1 - مادة مكونة من معدنين أو أكثر يمزجون معاً في حالة منصهرة .

2- ناتج انصهار واندماج عدة معادن - عادة ماتحضر كرقاقات وتخلط بالزئبق . انظر خليطة الأملغم (Amalgam alloy) .

alloy , admixed = خليطة ممزوجة =
dispersed-phase alloy خليطة مرحلة التشتت

alloy , amalgam خليطة الأملغم
رقاقات أو برادة خليطة معدنية تخلط مع الزئبق لتكوّن سبيكة الأملغم .

alloy , base metal خليطة عنصرها الأساسي من المعدن

alloy , cobalt-chromium = خليطة (سبيكة) كروم كروم
chrome-cobalt alloy خليطة صلبة ومقاومة للتآكل من الكروم والكروم ، تستعمل أساساً في بنية الجهاز الجزئي أو الكلي الصناعي للأسنان .

alloy , contour خليطة محيطية ، خليطة كفافية
خليطة مناسبة للاستعمال في حشو الحفر السنية المحيطية ، حيث يمكن أن تشكل المحيط التشريحي للسن .

alloy , conventional خليطة اعتيادية
خليطة معروفة المكونات سابقاً وليس بها جديد .

alloy , copper amalgam خليطة الأملغم النحاسية
خليطة تسخن في ملعقة على اللهب لإخراج الزئبق قبل سحقه ، أو سحنه ، أو طحنه . كانت تُستخدم سابقاً لحشو حفر التسوس المنتشر في الأسنان اللبنية .

alloy , copper-rich خليطة غنية بالنحاس

alloy , dispersed-phase = خليطة مرحلة التشتت = خليط
ممزوجة
خليطة الملمغم التي تحتوي على جزيئات كروية الشكل من الفضة والنحاس مضافة إلى خليطة النحاس الاعتيادية المقطعة بالمخرطة .

alloy , encapsulated خليطة مغلّفة
كميات مُعايرة من خليطة المعادن والزئبق منفصلين في كبسولة ، بحيث يكون الزئبق معزولاً تحت رقاقة معدنية تفتح أو تتمزق لتسمح بمزج الخليطة مع الزئبق ، لإنتاج مملغمة ذات خواص قياسية .

alloy , eutectic خليطة أصهريّة ، خليطة صّهورة
خليطة أحد عناصرها له درجة حرارة ذوبان أقل من العناصر الأخرى المحتوية عليها . وهي خليطة هشّة وتآكل وتصدأ بسهولة . (في طب الأسنان) :

الخلائط الصهورة يمكن أن تستخدم لتقليل درجة حرارة انصهار سبيكة اللحام .	alloy , wrought	خليطة مطوعة ، خليطة قابلة للتشكيل
خليطة دقيقة القطع ، خليطة ناعمة	alloy , fine-cut	خليطة يمكن أن تُصَب بأشكال مختلفة .
خليطة صهورة ، خليطة قابلة للصر	alloy , fusible	خليطة أملمغم بلازك ،
خليطة الذهب	alloy , gold	خليطة الأملمغم الخالي من الزنك
خليطة من المعادن ، المكوّن الرئيسي لها هو الذهب .		غياب الزنك يقلل التأثير الضار لتلوّث خليطة الأملمغم بالرطوبة واللعب .
خليطة الأملمغم النحاسية ،	alloy , high copper	نسبة الخليطة إلى الزئبق
خليطة الأملمغم ذات النحاس العالي	amalgam	هي نسبة الخليطة المعدنية إلى الزئبق في الحشوات المستخدمة في طب الأسنان ، وهي 5-8 بالوزن . لكن يمكن أن تختلف حسب العوامل الطبيعية .
خليطة يحلّ النحاس فيها محلّ القصدير بنسبة عالية لتقليل التآكل .		تأشيب ، سبّك ، تحضير الخليطة
خليطة ذات درجة انصهار عالية	alloy , high-fusing	عملية سبّك المعادن أو تحضير الخليطة .
خليطة الأملمغم الفضية ،	alloy , high silver amalgam	تأشيب ، سبّك ، تحضير الخليطة
خليطة الأملمغم ذات الفضة العالية		تغيير ، تبدل ، تعديل
خليطة تحتوي على أكثر من 65٪ فضة .		يوم بعد يوم
سبيكة الأملمغم المُفطّع	alloy , lathe-cut amalgam	تُستعمل في كتابة الوصفة الطبية .
بالمخرطة		ساعة بعد ساعة
سبيكة تُقَطّع بالمخرطة لتُنتج القطع الصغيرة المتعرجة الشكل التي تخلط مع الزئبق .		تُستعمل في كتابة الوصفة الطبية .
خليطة ذات درجة انصهار منخفضة	alloy , low-fusing	الشبّ ، حَجَر الشبّ
خليطة الأملمغم ذات الفضة المنخفضة	alloy , low silver amalgam	الألومنيوم ،
خليطة تحتوي على أقل من 65٪ فضة مع القصدير .		أكسيد الألومنيوم
خليطة (سبيكة) النيكل	alloy , nickel chromium-	الأكسجين
كروم الفولاذية	stainless steel	شكل من أكسيد الألومنيوم يستخدم كمادة مُقوية للخزف السني ، يُستعمل أيضاً كمادة ساحلة .
تستخدم بشكل أساسي في تصنيع أدوات طب الأسنان .		خزف ألومنيومي
خليطة خالية من الزنك «الخارصين»	alloy , non-zinc	خزف سني تضاف إليه كمية معلومة من بلورات الألومينا (أكسيد الألومنيوم) ، من أجل زيادة قوة الحشو النهائية .
خليطة الفضة	alloy , silver	الألومنيوم ، معدن الشب AL = aluminium =
خليطة الفضة القصديرية	alloy , silver tin	معدن أبيض اللون خفيف سهل السحب والتشكيل بالطرق ، الرمز الكيميائي (AL) . كان يُستخدم سابقاً كقاعدة للبدلة السنية (طقم الأسنان) .
خليطة تحتوي على فضة وقصدير مع كميات صغيرة من النحاس والزنك «التوتياء» .		أو أكسيد الألومنيوم
خليطة كروية	alloy , spherical	مادة ساحلة ، تستخدم في بعض الأحيان كمادة صاقلة (مُلمّعة) وتضاف الآن للخزف السني ومسحوق الإسمنت لزيادة قوة الحشو النهائية .
خليطة الأملمغم الكروية	alloy , spherical amalgam	قشرة ألومنيوم ، صدقة ألومنيوم
خليطة على شكل خرزات كروية .		سيليكات الألومنيوم
خليطة غائصة	alloy , submarine	
خليطة يمكن أن تُستعمل في الحفر السنية التي لا يمكن تحفيفها من اللعب .		
خليطة أونيون	alloy , Onion	
خليطة يمكن صهرها بسهولة		

aluminosilicate glass powder	مسحوق سيليكات الألومينيوم الزجاجي	السفلي وقاع الفم والغشاء المخاطي للفم ، والشريان السنخي العلوي يُغذّي الأسنان العلوية والغشاء المخاطي الجببي .
aluminous	1- ألومينيومي منسوب إلى الألومينيوم . 2- شَبَبِي منسوب إلى الشَّب .	الضمور السنخي إحصار سنخي سفلي = إحصار سني سفلي (تخدير العصب الفكي السفلي)
aluminous porcelain	خزف ألومينيومي خزف يُقوَّى بالألومينا (أكسيد الألومينيوم) . خزف يُستخدم لبناء تاج خزف ويحتوي على كمية من الألومينا ، أكثر من أي خزف سني آخر ولذلك يطلق عليه اسم الخزف الألومينيومي .	طريقة تخدير موضعي بحقن المخدر حول العصب السنخي السفلي ، قبل دخوله في عظم الفك السفلي .
aluwax	شمع ألومينيومي الاسم التجاري «أليواكس» ، رقائق من الشمع مُشَبَّعة بالألومينيوم ، تُستخدم لتسجيل العضة .	عظم سنخي عظم الشاخصة الدرديرة بالفك العلوي والسفلي التي تحيط وتدعم جذور الأسنان ، وتتكوّن من عظم كثيف ، إسفنجي وقشري . انظر ناتئ سنخي (Alveolar process)
alundum	الألندم الألومينيوم مقاوم للحرارة . 1- الاسم التجاري لنوع من المادة الساحلة هي السامور . 2- نوع خاص من الألومينيوم يُستخدم في صناعة الأجهزة المقاومة للحرارة .	عظم سنخي بالخاصة بنية العظم السنخي قناة سنخية أي من القنوات في الفك العلوي التي تمر من خلالها الأوعية الدموية السنخية العلوية الخلفية والأعصاب لتصل إلى الأسنان العلوية ؛ تُسمى أيضاً القناة السنية (Dental canal)
alvealgia = alveoalgia = dry socket	ألم سنخي (بعد الخلع) ، التهاب السنخ الجاف	عظم سنخي بالخاصة بنية العظم السنخي قناة سنخية أي من القنوات في الفك العلوي التي تمر من خلالها الأوعية الدموية السنخية العلوية الخلفية والأعصاب لتصل إلى الأسنان العلوية ؛ تُسمى أيضاً القناة السنية (Dental canal)
alveolar cleft	فك سنخي ، فلع سنخي نوع من الفلج الحنكي يمتد فيه عدم التحام الحنك ليشمل الحيد السنخي .	فك سنخي وحيد الجانب فك سنخي ثنائي الجانب نتوء سنخي ، عرف سنخي نتوءات من العظم السنخي بين الأسنان .
alveolar cleft , unilateral	فك سنخي وحيد الجانب	ألياف النتوء السنخي ، ألياف عرفية سنخية جزء من الألياف الأساسية للرباط السنخي السني تمتد من الملاط تحت الرباط الظهاري إلى النتوء السنخي .
alveolar cleft , bilateral	فك سنخي ثنائي الجانب	كيسة سنخية
alveolar crest	نتوء سنخي ، عرف سنخي نتوءات من العظم السنخي بين الأسنان .	ألياف سنخية الألياف الكولاجينية البيضاء الكثيرة في الرباط حول السني المتدة من العظم السنخي إلى الضفيرة المتوسطة ، حيث تتحد أو تتشابك نهاياتها مع الألياف الملاطية .
alveolar crest fibers	ألياف النتوء السنخي ، ألياف عرفية سنخية	ناسور سنخي ، ناسور سني
alveolar	سنخي منسوب إلى سنخ .	
alveolar abscess	خُراج سنخي	
alveolar absorption	امتصاص سنخي	
alveolar air	هواء سنخي	
alveolar angle	زاوية سنخية	
alveolar arch	قوس سنخية	
alveolar artery = dental artery	شريان سنخي = شريان سني	
	الشريان السنخي السفلي يُغذّي أسنان الفك	

مَرَّ غير طبيعي من المنطقة الذُّروية حول السنية للسن إلى سطح الغشاء المخاطي الفموي ، يسمح بتصريف المواد الالتهابية أو المواد القيحية . ينفتح الخُراج السنخي إلى الخارج من خلال الناسور الدُرْدُري . يسمى أيضاً ناسور سني (Dental fistula) .

alveolar foramen ثُقْبَةُ سَنَخِيَّة
alveolar fracture كَسْرَ سَنَخِي
alveolar fundus قَاعِ السَّنَخِ
alveolar gingiva لثة سَنَخِيَّة

لثة تُغْطِي العظم السنخي والناثئ السنخي في الفك العلوي والفك السفلي ؛ وهي ملتصقة بشدة بالعظم وملاط الأسنان . تسمى أيضا لثة ملتصقة (Attached gingiva) .

alveolar index دليل سَنَخِي ، منسب سَنَخِي

alveolar line خط سَنَخِي
(في قياسات الجمجمة) : هو الخط من النقطة السنخية إلى النقطة الأنفية .

alveolar margin = marginal bone حافة سَنَخِيَّة = عظم حفاقي

الجزء العلوي من الناثئ السنخي التي تكون أسنخ الأسنان .

alveolar mucosa مُخاطِية السَنَخِ

مُخاطِية تُغْطِي قاعدة الناثئ السنخي وقاع الفم وهي مرتبطة بالسّمحاق العظمي وتتمتع بحركة كبيرة ، وهي نسيج غير مُتَقَرّن يوجد أسفل الملتقى المخاطي اللثوي ، وتتمادى مع الأغشية المخاطية للخد ، وقاع الحفرة الفموية .

alveolar mucous membrane غشاء مخاطي سَنَخِي

alveolar nerve = dental nerve عَصَب سَنَخِي = عَصَب سَنِي

عصب يغذي الأسنان والنتوءات السنخية .

alveolar osteitis التهاب العظم السنخي

alveolar osteomyelitis التهاب العظم والنقي السَنَخِي (الرعال) .

alveolar pericementitis التهاب ما حول الملاط السنخي

alveolar periosteum سمحاق سَنَخِي

alveolar periostitis التهاب السمحاق السنخي ، (تقيح دواعم السن والسَنَخِ)

alveolar plate صَفِيحَة سَنَخِيَّة

alveolar plate, outer صَفِيحَة سَنَخِيَّة خَارِجِيَّة

نُقْطَة سَنَخِيَّة (السَنَخِي) alveolar point = prosthion
نقطة في منتصف المسافة بين القاطعين المركزيين على القوس السنخية العلوية ، وهي علامة حدودية في قياسات الجمجمة .

الناتئ السنخي ، الناثئ السنخي

ذلك الجزء من الفك العلوي أو السفلي الذي يحتوي على مغارز بزوغ الأسنان وجراب أو حويصلات الأسنان النامية ، وهو الداعم للأسنان الدائمة ؛ كما يشكل كل من الغطاء القشري للناثئ السنخي مع العظم الكثيف لجسم الفك العلوي والفك السفلي مع العظم الإسفنجي الأقواس السنية العلوية والسفلية لجسم الفكين . يُسمى أيضا الحيد السنخي (Alveolar ridge) . انظر عظم سَنَخِي (Alveolar bone) .

الناثئ سنخي سَنِي alveolar process , dental

امتصاص سنخي ، ارتشاف سنخي alveolar resorption

حرف سنخي ، حافة سنخية alveolar ridge

الارتفاع العظمي أو النتوء أو الناثئ السنخي من الفك العلوي أو السفلي التي تحتوي على الأسنخ (مغارز الأسنان) ، أو الإرتفاع العظمي الباقي من الناثئ السنخي بعد الخلع . انظر أيضا ناتئ سنخي (Alveolar process) .

حرف سنخي متبقٍ alveolar ridge , residual

الارتفاع العظمي الذي يبقى بعد قلع الأسنان .

حاجز سنخي alveolar septum

حاجز من العظم يفصل بين مغارز الرحي متعددة الجذور .

مَغْرَز سَنَخِي ، تجويف سنخي alveolar socket

حُفْرَة في العظم السنخي في الفك العلوي والفك السفلي تحتوي على السن .

بنية سنخية ، تركيب سنخي alveolar structure

نسيج سنخي alveolar tissue

وريد سنخي alveolar vein

تثبيت سنخي بالسلك alveolar wiring

تثبيت كسور الفك العلوي أو السفلي بالسلك من خلال العظم السنخي في حالة عدم وجود أسنان (الدرد) .

نقطة سنخية = (السَنَخِي) نقبطة سنخية = alveolare = prosthion

سنخي (لائينية) alveolaris

تقيح اللثة السنخي alveolaris , pyorrhea =

(تقيح دواعم السن السنخي) pyorrhoea alveolaris

ذو سنوخ ، ذو نخاريب ، مُنخرب alveolate

alveolectomy = alveolomerotomy ، استئصال السنخ ،
 نزع السنخ ، بتر جزء من السنخ ، قطع السنخ
 استئصال أو بتر جزء من عظم الناتئ السنخي في الفك
 العلوى أو السفلي للمساعدة على قلع السن أو
 الأسنان ؛ أو لتعديل المحيط السنخي بعد قلع الأسنان أو
 لتحضير الفم لاستقبال جهاز سني تعويضي ؛ أو الإصلاح
 الجراحي للعيوب العظمية في الناتئ السنخي .
alveoli أسناخ (جمع سنخ)
alveoli dental periosteum سمحاق أسناخ الأسنان
periodentium
alveoli dentalis = dental alveoli أسناخ سنّية ، مَعَارِز سنّية
alveoli of glands حُويصلات الغُدَد
alveoli , teeth أسناخ الأسنان
alveolingual = alveololingual لساني سنخي
 متعلق بالناتئ السنخي واللسان .
alveolingual complex مجموعة لسانية سنخية (غُدَد)
alveolingual groove ميزاب لساني سنخي ،
 أخذودٌ لساني سنخي ، تلم لساني سنخي
 ميزاب بين الناتئ السنخي واللسان .
alveolingual sulcus ميزاب لساني سنخي ،
 تلم لساني سنخي
alveolitis التهاب السنخ
 التهاب مَعْرِز السن أو الناتئ السنخي نتيجة لعدوى
 بكتيرية ، أو بسبب عدم تخثر الدم بعد قلع السن ؛ ويشعر
 المريض بألم شديد بسبب التهاب العظم السنخي . يسمى
 أيضا : التهاب السنخ الجاف (Dry socket) أو التهاب
 عظمي (Osteitis) .
alveolo- (سابقة) سنخي ، السنخ
alveolobasilar line خط قاعدي سنخي
 خط من النقطة السنخية إلى النقطة القاعدية ، في
 قياسات الجمجمة .
alveolocapillary سنخي شعيري
alveoloclasia تشَعَث سنخي ، انتقاص السنخ
 تحطُّم الناتئ السنخي بالتحلل أو بالامتصاص ينتج عنه
 تخلخل الأسنان .
alveolocondylar = alveolocondylean لُقَمِي سنخي
 منسوب إلى السنخ ولُقمة مَفصل الفك السفلي .
alveolocondylean = alveolocondylar لُقَمِي سنخي
alveolodental سني سنخي
 منسوب إلى الشاخصة السنخية والأسنان .

alveolodental canal قناة سنّية سنخية
 تسميّة قديمة للقناة السنّية (Dental canal) .
alveolodental ligament رباط سني سنخي
alveolodental membrane غشاء سني سنخي
alveologingival لثوي سنخي
alveologingival collagen fibres ألياف كولاَجينة لثوية
 سنخية
alveoglossal لساني سنخي
alveoglossal sulcus تلم سنخي لساني
alveololabial شَفوي سنخي
 منسوب إلى الناتئ السنخي والشفة .
alveololabialis = buccinator muscle العضلة السنخية
 الشفوية = العضلة المَبوَّقة
alveololingual = alveolingual لساني سنخي
alveololingual sulcus =
alveolingual sulcus تلم سنخي لساني
alveolomaxillary سنخي فكيّ علوي
 نسبة إلى الناتئ السنخي للفك العلوي .
alveolomaxillary muscle =
buccinator muscle عضلة سنخية فكية علوية =
 العضلة المَبوَّقة
alveolomerotomy = alveolectomy بتر جزء من السنخ
 استئصال جراحي لجزء من الناتئ السنخي .
alveolonasal أنفي سنخي
 مصطلح لقياس الجمجمة ، متعلق بالنقطة السنخية
 والنقطة الأنفية .
alveolonasal line خط أنفي سنخي
alveolopalatal حَنكي سنخي
 متعلق بالناتئ السنخي والحنك .
alveoloplasty رأب السنخ ، تصنيع السنخ ، تقويم السنخ
 تعديل وتحسين الارتفاع السنخي جراحيا لاستقبال
 الجهاز الاصطناعي السني (طقم الأسنان) .
alveolosubnasal سنخي تحت الأنفي
 مصطلح في قياسات الجمجمة ، متعلق بالنقطة
 السنخية والنقطة الشوكية .
alveolotomy بتر السنخ ، قطع السنخ ، تشذيب السنخ ،
 فتح السنخ
 تشذيب وتشكيل الصفيحة الخارجية للناتئ
 السنخي ، مصحوب باستئصال جزء من الحاجز
 السنخي من أجل تحسين الشكل الجمالي للجهاز
 الاصطناعي السني (طقم الأسنان) .

alveolus	سنخ	amalgam alloy , conventional lathe cut	خليطة أملغم
	جُراب عظمي يحيط ويدعم جذور الأسنان في الناتئ السنخي في الفك العلوي والسفلي ، وهو امتداد للفك ؛ ويتكون من صفيحة قشرية خديّة ولسانية تحيط بقلب إسفننجي يحيط بجذر أو بجذور الأسنان ، وتثبت الأسنان داخل السنخ بواسطة الأسجة الرابطة الداعمة حول السنية .		اعتيادية مقطّعة بالمخرطة
alveolus , bulbous	سنخ بصلي	amalgam alloy , lathe cut	خليطة أملغم مُقطّعة بالمخرطة
alveolus , dental	سنخ سني ، مغرّز سني	amalgam alloy , spherical	خليطة الأملغم ذات جزيئات نحاسية وفضية كروية
	هو أحد أسنخ الأسنان في الناتئ السنخي في الفكين العلوي أو السفلي ، يثبت فيه جذر السن بالأربطة السنخية السنية . يُستخدم هذا المصطلح بشكل خاطئ في بعض الأحيان لوصف الناتئ السنخي .	silver copper particles	خرزات الأملغم
alveolus , maxillary	سنخ الفك العلوي	amalgam beads	أملغم ثنائي
alveolysis	انحلال السنخ	amalgam , binary	أملغم يحتوي على زئبق ومعدن واحد آخر .
	(امتصاص العظم السنخي) .	amalgam , bonded	أملغم رابط ، أملغم ملتحم
alveoplasty = alveoloplasty	رأب سنخي ، جراحة تقويمية سنخية	amalgam , bulk of	كتلة الأملغم
	عملية جراحية لتعديل السنخ والنسيج الرخو المغطّي له ، وتجري عادة عند التحضير لجهاز صُنعي سني كامل أو جهاز سني جزئي ، وهو مُصطلح عام يُستخدم لوصف إعادة التشكيل الجراحي للناتئ السنخي .	amalgam burnisher	مصقلّة الأملغم ، أداة صقل الأملغم
alveoplasty , interradicular	رأب سنخي بين الجذور	amalgam capsule	كبسولة الأملغم
	تعديل السنخ بواسطة إزالة العظم المتواجد بين الأسنان .		وعاء بلاستيكي أو معدني صغير مصمم لمساعد على مزج الكمية المعيرة من الخليطة والزئبق بواسطة جهاز مزج الأملغم .
amalgam	أملغم ، مملغم ، ملغم	amalgam carrier = amalgam gun	حامل الأملغم ، ناقل الأملغم = مدفع الأملغم (تسمية قديمة)
	سبيكة لحشو الأسنان تتكوّن من خلط الزئبق مع عدة معادن ، وهي سبيكة لدنة تتصلّب بعد حشوها داخل السن ، تستخدم عادة لحشو الأضراس الخلفية . الأملغم هو أقدم مواد الحشو السنخية والأكثر استعمالاً . الأملغم حديث المزج يكون ليناً أو لدناً ، يمكن دكه داخل الحفرة المحضرة . يتصلب الأملغم بسرعة ليصبح حشوة قوية قادرة على تحمل قوى المضغ الطاحنة للطعام على الأسنان الخلفية ، ويستخدم أيضاً كقلب مملغم لتجهيز قاعدة لاستقبال تاج كامل على السن .		أداة يدويّة معدنية أو بلاستيكية شبيهة بالمحقنة ، تُستخدم لنقل كميات صغيرة من الأملغم في حالته اللدنة ووضعها في الحفرة المُحضّرة بالسن داخل الفم ، وبعد الاستعمال يُرمى الأملغم الزائد من فوهته مباشرة لمنع انسداده عند اتصاله . معظم مدافع الأملغم ثنائية الطرف لنقل كمية كبيرة من الأملغم بأحد طرفيها وكمية صغيرة بالطرف الآخر .
amalgam , admixed	أملغم ممزوج ، أملغم مخلوط	amalgam carver	منحّنة الأملغم ، مُشدّبة الأملغم
amalgam alloy	خليطة الأملغم ، خليطة الأملغم		أداة صُممت خصيصاً بطرف حاد تُستعمل لتشذيب الحواف وتشكيل حشوة الأملغم بحالته اللدنة لإعطاء الشكل التشريحي الطبيعي للسن .
	رُقاقات أو برادة من سبيكة معدنية تُخلط بالزئبق لتكوّن الأملغم .	amalgam carving	نحت الأملغم
		amalgam compaction	حشو الأملغم ، تكديس الأملغم
		amalgam condensation	رص الأملغم ، حشو الأملغم ، تكثيف الأملغم
		amalgam condenser = plugger	راصة الأملغم ، أداة تكديس الأملغم
			أداة يدوية أو ميكانيكية لحشو الأملغم . لها رأس مستوية ناعمة أو مُسنّنة تستعمل لحشو وتكثيف الخليطة اللدنة من الأملغم داخل الحفرة المحضرة في السن داخل فم المريض .
		amalgam condensing	رص الأملغم ، تكثيف الأملغم

amalgam contouring	ضبط حواف الأملغم ، إحكام حواف الأملغم	amalgam , hand condensation of	رصّ الأملغم اليدوي ، دكّ الأملغم اليدوي
amalgam , conventional	أملغم مألوف ، أملغم تقليدي	amalgam , hand mixing of	خلط الأملغم اليدوي
amalgam , copper	أملغم نحاسي	amalgam , high copper	أملغم عالي المحتوى من النحاس
	سبيكة أملغم تحتوي أساساً على نحاس وزئبق .	amalgam insertion	إدخال الأملغم ، حشو الأملغم
amalgam , copper-rich	أملغم غني بالنحاس	amalgam kneading	تدليك الأملغم ، عجن الأملغم
	نوع من الأملغم السني يحتوي على نسبة عالية من النحاس .	amalgam manipulator =	مُشكّل الأملغم =
amalgam core	قلب أملغم	amalgam carver	منحّنة الأملغم
	حشوة أملغم تستخدم كقاعدة صلبة أو دعامة لتثبيت تاج مصبوب . يُستخدم قلب الأملغم لتعويض تاج سن تالف ، يثبت عادة بالسن بواسطة غُور مثبت أو شق ضيق أو دبائيس أو وتد أو باستخدام حجرة اللب في سن معالجة لبياً . انظر قلب (Core) .		أداة لتهديب وتشكيل حواف حشوة الأملغم .
amalgam delayed expansion	تمدد الأملغم المتأخر ، تمدد الملمغم الأجل	amalgam matrix = matrix band	مسندة الأملغم = شريط أو طوق رابط
amalgam , dental	أملغم سني		شريط من الفولاذ لا يصدأ ، تتراوح ثخائته من 0.0015 إلى 0.003 بوصة ، وعرضه ما بين 1/8 إلى 5/8 بوصة ، يحيط بتاج السن لتعويض الجدار المفقود من الحفرة السنية ، بحيث يُمكن حشو الأملغم اللدن دون انزلاقه إلى النسيج اللثوي .
	أي أملغم يستخدم في حشو الحفر السنية ، يحتوي عادة على الأقل 65٪ فضة و 25٪ قصدير كحد أدنى و 6٪ نحاس وبعض الأحيان زنك (توتياء) مع الزئبق .	amalgam , mechanical	تكثيف الأملغم الميكانيكي
amalgam die	مثال الأملغم ، نموذج الأملغم ، قالب الملمغم	condensation of	أملغم مجهري القطع ، أملغم دقيق القطع
	قالب الأملغم المصبوب من طبعة ، ويُستخدم لعمل الحشوات أو التيجان المعدنية .	amalgam , micro-cut	أملغم دقيق القطع
amalgam dispenser	مُوزع الأملغم	amalgam mixing	خلط الأملغم ، مزج الأملغم
	أداة أو جهاز لمعايرة تدفق بودرة الفضة أو أقراص الفضة مع كمية محسوبة من الزئبق داخل الكبسولات .	amalgam mixture	خليط الأملغم ، مزيج الأملغم
amalgam , dry mix	أملغم جاف الخلط	amalgam mortar	هاون الأملغم
	أجزاء متساوية بالوزن من الخليطة والزئبق .	amalgam milling = amalgam mulling	سحن الأملغم ، تدليك الأملغم
amalgam expansion	تمدد الأملغم		وضع الأملغم بعد سحقه في غمد مطاطي ، أولفه بحاجز مطاطي نظيف وجاف ، وتدليكه بين أصابع اليد بزمن لا يتجاوز خمس ثوان (عملية مُكمّلة لسحق الأملغم) .
amalgam , fast-set	أملغم سريع التصلب	amalgam , non-gamma-II	أملغم خال من جاما2
amalgam file	مبّرد الأملغم	amalgam , non-zinc	أملغم خال من الزنك
amalgam filling	حشوة الأملغم ، حشوة ملغمية	amalgam overhang	نتوء الأملغم ، طوائف الملمغم
amalgam , fine-cut	أملغم دقيق القطع ، أملغم ناعم		أملغم زائد خارج حدود الحفرة السنية .
amalgam , finger squeezing of	عصر الأملغم بالإصبع	amalgam , partially amalgamated	أملغم مُلمغم جزئياً
	المطاطي لطرد الزئبق الزائد من الحشوة		مدقة الأملغم ، مسحن الأملغم
amalgam finishing	إنهاء الأملغم ، إنجاز الأملغم	amalgam pestle	راصّ الأملغم ، مدكّ أو
amalgam flash	زوائد الأملغم ، شرائر الأملغم	amalgam plugger = amalgam condenser	ضاغط الأملغم
amalgam , flow of	انسياب الأملغم		أداة يدوية مزدوجة النهاية ، طرفها إما دائري أو
amalgam gun = amalgam carrier	مدفع الأملغم = ناقل الأملغم		

بيضوي مُسنَن أو أملس من جهة السطح الضاغط
للأملغم ، تستخدم لذلك وتكثيف الأملغم داخل
الحفرة المُحضّرة في السن .

amalgam polishing صقل الأملغم ، تلميع الأملغم
amalgam powder مسحوق الأملغم
جزئيات دقيقة جافة من خليطة الفضة ، تمزج وتُسحق
مع الزئبق فينتج الأملغم .

amalgam , pre-amalgamated أملغم مملغم جزئياً ، أملغم
سابق التلمغم

amalgam properties خواص الأملغم ، الصفات المميزة
للأملغم

amalgam proportioner مُعايير الأملغم
جهاز لمعايرة نسبة خليطة الأملغم إلى الزئبق .

amalgam proportioning معايرة الأملغم
ضبط نسبة خليطة الأملغم إلى الزئبق .

amalgam , quaternary أملغم رباعي
أملغم يحتوي على الزئبق وثلاثة معادن أخرى .

amalgam , quinary أملغم خماسي
أملغم يحتوي على الزئبق وأربعة معادن أخرى .

amalgam , regular-set أملغم اعتيادي التصلب ، أملغم
مألوف التصلب

amalgam , reinforced أملغم مُدعم ، أملغم مُقوي
amalgam reinforcement تقوية الأملغم ، تدعيم الأملغم
amalgam requirements مُتطلبات الأملغم

amalgam restoration حشوة الأملغم ، حشوة ملغمية
amalgam scrap فُتات الأملغم ، فضلات الأملغم
amalgam , silver أملغم الفضة ، ملغمة الفضة
نوع من الأملغم السني يتألف أساساً من الفضة والزئبق ،
ويحتوي على نسبة عالية من الفضة .

amalgam , silver tin أملغم الفضة والقصدير
amalgam , slow-set أملغم بطيء التصلب
amalgam , spherical أملغم كروي
amalgam spoon ملعقة الأملغم
amalgam , squeezing of عصر الأملغم
بعد سحن الأملغم ، يُعصر بواسطة قطعة من الكتان
لتخليصه من الزئبق الزائد .

amalgam squeeze cloth قماش عصر الأملغم
قطعة من الكتان تستخدم لحمل وعصر الأملغم ، أو حملة
فقط حمايته من رطوبة اليد .

amalgam tablets أقراص الأملغم
أقراص صغيرة مصنعة من خليطة الأملغم تسحق مع
الزئبق لتكوين الأملغم .

amalgam tattoo وشم الأملغم
تلون على شكل بقع بنية أو سوداء مائلة إلى الزرقة ،
تصنع اللثة أو مخاطية الفم ، نتيجة انطمار عرّضي
لجزئيات الأملغم في الأنسجة بغير قصد .

amalgam trituration سحن الأملغم ، سحق الأملغم
أملغم فائق القطع (شديد النعومة)
amalgam , ultra-cut
amalgam , ultrasonic condensation of دك أو رص
الأملغم فوق الصوتي

amalgam , ultrasonic vibrator of هزاز الأملغم فوق
الصوتي
أداة تُحدث الاهتزاز فوق الصوتي للأملغم .

amalgam vibrating instruments أدوات الأملغم الهزازة
أدوات لرص ودك الأملغم داخل الحفرة في السن
ميكانيكياً ، عن طريق الاهتزاز .

amalgam vibrator هزاز الأملغم
جهاز لمزج خليطة الأملغم والزئبق بالاهتزاز .

amalgam well بئر الأملغم
أسطوانة معدنية ، الجزء العلوي منها قمعي الشكل ،
لاستقبال خليطة الأملغم اللدنة بعد خلطها أو مزجها ،
حيث يُعبأ منها ناقل الأملغم ، ثم تنقل إلى داخل
الحفرة السنية ؛ وعاء يعبأ منه ناقل الأملغم .

amalgam , wet mix أملغم مُبلل الخلط
خمسة أجزاء من وزن السبيكة إلى ثمانية أجزاء من وزن
الزئبق .

amalgamated مُلغم
amalgamated , partially مملغم جزئياً
amalgamation تلمغم ، ملغمة
مزج خليطة الأملغم والزئبق معاً لتكوين الأملغم . انظر
سحن ، سحق (Trituration) .

amalgamator مُلغم ، ملغم ، جهاز مزج الأملغم
جهاز كهربائي آلي غالباً ما يكون مُزوداً بمعايير للأملغم
والزئبق ، يعمل على اهتزاز أو دوران كبسولة الأملغم على
شكل حرف (8) لمزج خليطة الأملغم بالزئبق . مُزود أيضاً
بساعة وقت (مؤقت) للتحكم في زمن المزج ، وحيث أن
المُملغم له سرعات متعددة لذلك يجب ضبطه على
السرعة وزمن المزج المناسبين ، وذلك باتباع الإرشادات

المصاحبة للأملغم . يُستخدم أيضاً لمزج بعض من أنواع الأسمنت (Cements) .	بروز هيولى الخلية ، من خلية الميناء وحدوث تكلسها .
amasesis عجز المَضغ ، فقد القدرة على المَضغ ، تعذر المَضغ	ورم أرومات الميناء ameloblastoma = adamantinoma
amb- , ambi- , ambo- (سابقة) كلتا ، كلا ، على كلا الجانبين ، بالجهتين	ورم خبيث موضعي يحدث في الفك السفلي ، في منطقة الأرحاء غالباً ، ينشأ من الظهارة المكونة للسن ، ويصنف على أنه جراحي أو صفيري الشكل أو حشفي متقرن أو ذو خلايا قاعدية أو خلايا حبيبية اعتماداً على الشكل التشريحي للنسيج .
Ambu bag = resuscitator حقيبة أمبو = السحبي ، منعاش ، جهاز يُستخدم للإنتقاذ من الاختناق ، جهاز للإنعاش	ساركومة أرومات الميناء ، ameloblastosarcoma ساركومة أرومية مينائية
جهاز تنفس صناعي مُتنقل يشمل حقيبة قابلة للطي تُستعمل لإعادة الحياة للجهاز التنفسي . يوضع القناع على فم المريض ويبدأ ضغط الحقيبة بخفة لمدة 15-20 مرة لكل دقيقة من أجل إدخال الهواء إلى الرئتين ؛ يمكن وصلها مع أسطوانة أكسجين عند الحاجة .	ورم خبيث ينشأ من الأنسجة الظهارية سنية المنشأ . amelocemental = cemento-enamel مينائي ملاطي = ملاطي مينائي نسبة إلى الميناء والملاط .
ambulance سيارة إسعاف ، منقلة ، نقالة	amelodontal junction = الملتنقى المينائي العاجي
ambulant سيّار ، جائل ، مُتجول	dentinoenamel junction الملتنقى بين ميناء السن والعاج حيث يتكون الميناء .
ambulatorium مركز إسعافات	amelogenesis تكوّن الميناء ، تشكّل الميناء ، تخلق الميناء
ambulatory إسعافي ، مُتنقل ، سيّار	amelogenesis imperfecta تكوّن الميناء المعيب ، تخلق الميناء الناقص
ambulatory treatment of fracture علاج إسعافي للكسور	عيب سني وراثي في تكون ميناء السن ، يتميز بنقص تكوّن الميناء ، حيث تتآكل الأسنان حتى مستوى اللثة ، وتتلوّن باللون البني الداكن ؛ أو نقص تكلس ميناء السن حيث يكون سطح ميناء السن ليناً ومنقراً طباشيرياً وملوناً ، وتغيب في بعض الأحيان مناطق من ميناء السن . يُسمى أيضاً ميناء السن البني الوراثي ، (Hereditary brown enamel) ، أو نقص تكون ميناء السن الوراثي (Hereditary enamel hypoplasia) . انظر أيضاً نقص تكلس ميناء السن (Enamel hypocalcification) ، نقص تكون ميناء السن (Enamel Hypoplasia) .
amebic = amoebic أميبي ، مُتحول	مكون ميناء السن ، متعلق بتخلق الميناء amelogenic
amebic abscess خُراج أميبي	amelogenins = young enamel proteins بروتين الميناء الفتية = أميلوجينين
ameboid أميباني	البروتين المصنّع بواسطة أرومات الميناء خلال عملية تكون ميناء السن حديث التشكل ويكون جزءاً من نسيج الميناء .
ameboid wandering cell خلية مُتحولة جواله	amino group مجموعة أمينية
amel- , amelo- (سابقة) ميناء السن	amino acid حمض أميني
amelification = amelogenesis تكوّن ميناء الأسنان ، تشكّل ميناء الأسنان ، تخلق الميناء	مواد تنشأ من تحلل بروتين الطعام خلال عملية الهضم وهي مسؤولة عن النمو بتعويض الأنسجة .
ameloblast أرومة الميناء خلايا تنشأ من الطبقة الخارجية الظهارية ، وهي المسؤولة أساساً عن تكوين وبناء ميناء السن .	
ameloblastic أرومي	
ameloblastic fibroma = ورم أرومات الميناء الليفي ، fibroadamantinoblastoma ورم أرومات الميناء الليفي	
ameloblastic haemangioma = ورم أرومات الميناء العرقي الدموي	
haemangioameloblastoma (ورم وعائي أرومي مينائي)	
ameloblastic odontoma ورم سني أرومي مينائي	
ameloblastic process عملية تخلق الميناء ، عملية تصوّر الميناء	

amiosis	انقسام لاَنَمَطي	amphidiarthrosis	مفصل ثُنائي مَحَدود الحركة ، مَفصل متقابل
amitosis	انقسام لاَفَتيلي ، انقسام لا تفتلي		مَفصل رُزي الحركة ، مثل : المفصل الفكي الصدغي .
ammoniacal silver nitrate	نترات الفضة النُشاردي ، الفضة الأُمونياكي	ampicillin	أَمبِيسيلين
	انظر ، طريقة هاو (Howe) لمحلول نترات الفضة .		مضاد حيوي واسع الطيف مشتق من البنسلين على شكل أقراص . يمكن أن يسبب الطفح (التهاب حاد بالجلد) وهو نشط ضد الجراثيم موجبة الجرام .
amalgamia	تَناسي الأَلم ، تسكين الأَلم بالنسيان وسيلة لِحو الأَلم بالأدوية أو التنويم .	ampoule = ampule = ampul	أَمبولة ، حُبابة ، مَجَل ، مَجَلَة أنبوب زجاجي صغير مُعَمَّم ومقفل بإحكام فيه كمية مُقنَّنة من الدواء .
amnesia	فقدان الذاكرة ، نَسِيان	ampule = ampoule = ampul	أَمبولة ، حُبابة ، مَجَل ، مَجَلَة ، قارورة
amoeba = ameba	أَميبا ، مُتحوِّلة ، مُتَمَوِّرة جراثيم أو عضويات دقيقة ذات خلية وحيدة كبيرة نسبياً قادرة على الحركة والتحول ، تجمع غذاءها بواسطة دفع أحد أعضائها للخارج .	ampullary = ampullar	أَمبُولِي ، حَبَابِي
amoeba buccalis = amoeba gingivalis = entamoeba gingivalis	أَميبا شَدَقِيَّة = المتحوِّلة اللثوية	ampullary nerve	عَصَب أنبوري ، عَصَب حَبَابِي يغذي مَجَلَة القنوات نصف الدائرية .
amoeboid	شبه الأَميبِي شبيه الأَميبا أو المتحوِّلة في الشكل وطريقة الحركة .	amputation	بَتر ، اسْتِئْصال استئصال جُزئي أو كامل لأي جزء بارز .
amorphous = amorphus	عديم الشكل ، غير مُتبلور ، متعدد الهيئة ، لا شكلي ليس له شكل مُحدد أو هيئة مُحددة .	amputation , pulp = pulpotomy	بَتر لب السن
amorphous ground substance	مادة أساسية عديمة الشكل	amputation , root	بَتر الجذر استئصال جراحي لقمة جذر السن .
amoxycillin = amoxyl	أموكسيسيلين = أموكسيل مضاد حيوي واسع المدى سريع الامتصاص . يوزع على شكل أقراص أو مسحوق ذواب في الماء .	amputation , subperiosteal	بَتر تحت السُمْحَاقِي بتر الجزء البارز من العظم تحت طبقة السمحاق .
amoxyl = amoxycillin	أموكسيل = أموكسيسيلين الاسم التجاري للمضاد الحيوي أموكسيسيلين .	amygdala = tonsil	لَوْزَة الحلق ، اللَوْزَة
amph- , amphi-	(سابقة) كلا ، من كلا الجهتين أو الجانبين ، من كلا النوعين ، متقابل ، على الجانبين	amygdaloglossus	عضلة لسانية لوزية العضلة رافعة قاعدة اللسان .
amphetamine	أَمفيتامين (منبه عصبي) دواء يؤدي للشعور بالنشاط والحيوية غير المحدودة ، ويُسرِّع نشاط الجسم عن طريق تنبيه الجهاز العصبي .	amylase = ptyalin	أَمِيلاز ، مُحلِّل النُشا إنزيم تفرزه الغدة النكفية والغدة تحت الفكية والبنكرياس ؛ يُحلل النُشا إلى جزيئات صغيرة . خَميرة في اللعب والعصارة البنكرياسية تساعد على تحويل النشا إلى سكر .
amphiarthrosis = cartilaginous joint	مَفصل ارتفَاقِي ، ارتفاق = مفصل غُضروفي مصطلح قديم لمفصل غضروفي .	amyl nitrite	أَمِيل نيتريت ، نترات الأَمِيل سائل صاف مُصَفَّر قابل للاشتعال ، يُبلَّل قطعة شاش داخل أَمبولة مُحكمة ، عند كسر الأَمبولة ، يُستنشق البخار لتخفيف التقلصات كما في الذبحة الصدرية ؛ يُسبب تمدد الأوعية الدموية أيضاً ، وينشط القلب .
amphicone	مَخرَوطِي الجانبين ، قمعي الجانبين الحدبة الشدقية الخارجية لمثلث الأرحاء العلوية في الثدييات البدائية . مُصطلح يُستخدم في علم التشريح السني المقارن .	amylo-	(سابقة) نَشَوِي ، النشا
		amyloblast = ameloblast	مُولدة الميناء ، أرومة الميناء
		amylogenic	مُولد النشا

amyloid نَشَوَانِي
بروتين أبيض عديم الذوبان ، يوجد في الأنسجة كراسب شاذ .

amyloid degeneration تنكس نشواني

amyloidosis الداء النشواني

amyloiditic محللّ النشاء ، حالّ النشاء
متعلق بهضم النشاء أو يسبب هضم النشاء .

amylosis الداء النشواني

amylorrhoea غياب المخاط ، نقص إفراز المخاط ،
انعدام إفراز المخاط

an- , a- (سابقة) لا ، بدون ، غياب ، فقْد

ana = aa من كل منها ، من كل بمقدار مُتساو
تستعمل في كتابة الوصفة الطبية .

ana- (سابقة) إلى فوق ، إلى الخلف ، إلى الزيادة أو التكرار

anabolic بنائِي ابتنائي
متعلق بالبناء .

anabolism بناء ، ابتناء
عملية تمثيل المواد الغذائية وتحويلها إلى أنسجة حية .

anachoresis انهزام ، تراجع
اجتذاب الميكروبات المحمولة بالدم إلى بعض الإصابات النسيجية الموضعية ، بينما تظهر بقية الجسم مناعة ضد العدوى .

anaemia = anemia فقْر الدم
حالة مرضية يصاب فيها الدم بتقص في عدد خلايا الدم الحمراء أو زيادة في خلايا الدم البيضاء ، أو نقص في كمية الهيموجلوبين في خلايا الدم الحمراء ، مما يؤدي إلى نقص كمية الأوكسجين التي يحملها الدم ، فيصبح الجلد والغشاء المخاطي شاحباً ؛ وأعراض الأيميا هي : ضعف عام وصداع وآلام في الرأس ونقص في النشاط . وهي أعراض لكثير من الحالات المرضية التي تحدث نقصاً في إنتاج أو تكوين كريات الدم الحمراء أو التي تؤدي إلى تكسير سريع لكريات الدم الحمراء ، قد ينتج فقر الدم عن استخدام الأدوية ، والقرحات المعوية ، والالتهابات المزمنة ، والبواسير ، والاضطرابات الهرمونية ، والعدوى ، والنزف ، وأمراض نقص التغذية وبشكل خاص عوز الحديد وحمض الفوليك والفيتامين B₆ و B₁₂ وكذلك اضطرابات الغدة الدرقية ، وأمراض النخاع الشوكي ، والنزف الشديد الذي يرافق الدورة الشهرية عند

المرأة أي فرط الطمث ، وقد يكون نتيجة لاضطراب هرموني ، أو ورم ليفي أو سرطان في الرحم . ويعتبر السبب الأكثر شيوعاً لفقر الدم هو نقص الحديد إما بسبب نقص تعاطي الحديد أو نقص امتصاصه ، حيث أن الحديد يدخل في تكوين الهيموجلوبين ، أو بسبب فقدان كبير للدم . وتشمل علامات فقر الدم : فقدان الشهية ، والإمساك ، والصداع ، وصعوبة التركيز ، والضعف الشديد والاكنتئاب ، والدوار ، والإجهاد ، وبرودة الأطراف ، وشحوب عام يظهر خاصة عند الأطراف التي تكون شاحبة ومتقصفة .

anaemic مصاب بفقر الدم ، ضعيف ، فاقد الحيوية ،
شحابي
متعلق بفقر الدم أو مصاب به .

anaerobe لا هوائي ، يحيا بدون هواء
كائن دقيق يمكنه الحياة بدون أكسجين أو هواء .

anaerobic لا هوائي
قادر على الحياة والنمو بدون الحاجة للهواء أو للأكسجين .

anaerobic microbes جراثيم لا هوائية

anaerobic organisms عضويات لا هوائية

anaesthesia = anesthesia تخدير ، تنبيج ، الخُدار ، خَدَر
فقدان الحس أو الشعور في بعض أجزاء الجسم ، ناتج عن اعتراض النبضة العصبية بوسيلة ميكانيكية أو باستخدام الدواء المخدر .

anaesthesia , acupuncture التخدير بالوخز الإبري
استعمال الإبر الصينية بغرزها في مواضع معينة لتخدير الجزء المراد تخديره .

anaesthesia , audio- تخدير صوتي
تخدير الإحساس بالألم السني بواسطة الصوت .

anaesthesia , block = تخدير ناحيوي ، تخدير حاجزي ،
تخدير إحصاري = تخدير مناطقي
تخدير انتقالي = تخدير مناطقي ، تخدير ناحي

anaesthesia , electric تخدير كهربائي

anaesthesia , epidural تخدير فوق الجافية ، تخدير خارج الجافية

anaesthesia , extra-oral تخدير من خارج الفم

anaesthesia , facial تخدير وجهي
فقد الحس في منطقة ما من الوجه نتيجة إصابة ، أو حالة

مرضية تؤثر في الجهاز العصبي المركزي ، أو في الأعصاب الحسية المغذية لهذه المنطقة .	تخدير عام بإدخال المادة المخدرة في مجرى الدم بالحقن مباشرة في الوريد .
anaesthesia , frost تخدير بالتشليح ، تخدير بالصقيع	anaesthesia , local = local analgesia = تخدير موضعي
anaesthesia , general تخدير عام ، تخدير كُلي	مُسكن موضعي
تخدير كُلي للجسم مصحوب بفقدان الوعي الكلي ، ناتج عن الحقن أو استنشاق الدواء المُخدِّر .	تخدير موضعي لمنطقة محددة من الجسم أو الفم .
anaesthesia , hypnosis خُدار تنويمي ، تخدير بالتنويم	anaesthesia , mixed تخدير ممزوج ، تخدير مختلط
anaesthesia , hypothermic خُدار مع خفض الحرارة ، خُدار تبريدي	anaesthesia , nerve blocking = تخدير مباشر للعصب ،
anaesthesia , infiltration خُدار ارتشاحي ، تخدير بالتشريب	regional anaesthesia = تخدير بإحصار العصب
تخدير موضعي ينتج عن ارتشاح أو تشرب المادة المُخدِّرة من الأنسجة المحيطة بالمنطقة المراد تخديرها .	تخدير ناحي
anaesthesia , inhalation تخدير استنشاق ، تخدير بالإنشاق	anaesthesia , neural = تخدير عَصبي =
تخدير عام يحدث باستنشاق مواد مخدرة غازية أو سائلة طيارة .	block anaesthesia تخدير إحصاري
anaesthesia , intraligamentary تخدير داخل الرباط حول السني	anaesthesia , paraneural تخدير بجانب العصب
تخدير موضعي يتم بحقن المخدر داخل الرباط حول السني مباشرة تحت الضغط باستخدام محقن خاص .	anaesthesia , permeation تخدير إنفاذي ، تخدير تَخَلُّلي ، تخدير سطحي
anaesthesia , intra-oral التخدير داخل الفم	anaesthesia , primary تخدير أولي
تخدير موضعي يتم بالحقن في الأنسجة الفموية داخل الفم .	anaesthesia , refrigeration تخدير بالتبريد
anaesthesia , intra-osseous التخدير داخل العَظْم	anaesthesia , regional تخدير ناحي ، تخدير منطقي
تخدير سني بحقن المادة المخدرة مباشرة داخل العظم السنخي في منطقة قمة الجذر .	تخدير موضعي بحقن المادة المخدرة في العصب الرئيسي أو حوله .
anaesthesia , intrapapillary تخدير داخل الحُلَيْمة اللثوية ، تخدير داخل اللُّسَيْنة اللثوية	anaesthesia , spraying تخدير إرذاذي
تخدير موضعي يتم بحقن المخدر داخل الحُلَيْمة اللثوية ببطء من الناحية الإنسية والوحشية بزاوية 45 درجة ، بحيث ينتشر المخدر تحت الضغط إلى الرباط حول السني ، وداخل العظم ما بين الأسنان ، ويصل في النهاية إلى حزمة العصب الذروية .	تخدير سطحي أو موضعي برش المادة المخدرة على مخاطية الفم قبل الحقن .
anaesthesia , intrapulpal تخدير داخل اللب	anaesthesia , surface تخدير سطحي ، تخدير السطح
تخدير سني بحقن المادة المُخدِّرة مباشرة داخل اللب السني .	تخدير موضعي بوضع المادة المخدرة على سطح المنطقة المراد حقنها ، أو المراد إجراء عملية فيها ، قد تكون مؤلمة مثل قَتَح خُرَاج .
anaesthesia , intraseptal تخدير داخل الحاجز	anaesthesia , topical = تخدير موضعي =
anaesthesia , intravenous تخدير داخل الوريد	surface anaesthesia تخدير سطحي
	anaesthesiologist = anesthesiologist طبيب تخدير ، خبير بعلم التخدير
	anaesthesiology = علم التخدير ، مَبْحَث التخدير
	anesthesiology تخدير موضعي
	علم دراسة التخدير والمواد المُخدِّرة .
	anaesthetic = anesthetic مُخدِّر ، مادة مخدرة
	منسوب للتخدير أو يحمل علامة تدل على أنه مُخدِّر .
	أي دواء يُسبب التخدير أو فقدان الإحساس بالألم .
	anaesthetic agent مادة مُخدِّرة
	anaesthetic apparatus جهاز التخدير
	anaesthetic , basal مُخدِّر تحضيري

anaesthetic block ، مُخدِّر إحصاري ، مُخدِّر حاجِزي ، مُخدِّر ناحي
anaesthetic gases غازات مُخدِّرة
anaesthetic , general مُخدِّر عام (عمومي)
anaesthetic , inhalation مُخدِّر استنشاقِي ، مُخدِّر
بالانِشاق

مادة مخدرة على شكل غاز أو بخار ، تستنشق عن طريق مجرى التنفس مثل أكسيد النيتروز (Nitrous oxide) ، على أن تصاحبها نسبة لا تقل عن 22٪ من الأوكسجين ؛ لتهيئة وإعداد المريض قبل التخدير عادة ما يعطى عقار مهدئ قبل إجراء التخدير .

anaesthetic , intravenous مُخدِّر داخل الوريد
طريقة تخدير بإدخال المحلول المسكن «المخدِّر» مباشرة في الوريد بالحقن ، مثل ميثوهيكسيتون (Methohexitone) لجعل المريض يغيب عن الوعي .

anaesthetic , local مُخدِّر موضعي

anaesthetic solution محلول مُخدِّر

anaesthetic syringe محقنة (حقنة) التخدير

anaesthetic tube أنبوب تخدير

anaesthetist أخصائي تخدير

طبيب متخصص يقوم بعملية التخدير .

anaesthetization تخدير ، إبطال الحسّ

anaesthetize يُخدِّر ، يُبطل الحسّ

analeptic = stimulant مُنشِّط ، مُقوِّ - عقار مُنشِّط أو مُقوِّ ، منعش

1 - عقار مُنشِّط للجهاز العصبي المركزي .

2 - أي عقار يستعمل لتنشيط فاعلية بعض الأدوية .

analgesia = analgesic تسكين الألم ، فقد الاحساس بالألم

عدم الاحساس بالألم مع تمتع المريض بالوعي الكامل .

وإحساسه باللمس والضغط .

analgesia , audio تسكين بالصوت

تسكين من خلال الصوت .

analgesia , block = تسكين إحصاري = تسكين توصيلي

conduction analgesia حقن المُسكِّن في مكان مؤثر ، ليوقف انتقال النبضات

العصبية من مستقبلات الأطراف العصبية ، مثل

التخدير الإحصاري لعصب الفك السفلي .

analgesia , central تسكين مركزي

استعمال أدوية خاصة لمنع إدراك الدماغ لحس الألم بدون فقد

الوعي .

analgesia , conduction = تسكين انتقالي = تسكين منطقي
regional anaesthesia

analgesia , dental تسكين سني

analgesia , epidural تسكين فوق الجافية

يحدث بحقن المحلول المسكن ، داخل الحيز المحيط

بالنخاع الشوكي خارج الأم الجافية .

analgesia , general تسكين عام

analgesia , infiltration تسكين ارتشاحي

وسيلة لحدوث التسكين في منطقة محدودة بحقن

المحلول المسكن ، الذي يمتص وينتشر خلال الأنسجة

ليؤثر على النهايات العصبية - وهو عكس حقن

المحلول عند العصب الرئيسي .

analgesia , intra-osseous تسكين داخل العظم

حقن المحلول المُسكِّن داخل العظم السنخي بجوار

السن

analgesia , intravascular تسكين داخل الوعاء الدموي

analgesia , local = local anaesthesia = تسكين موضعي

تخدير موضعي

وسيلة للتخدير الموضعي وإبطال الإحساس بالألم في

أنسجة الجسم .

analgesia , refrigeration تسكين بالتبريد

وسيلة لتخفيف الألم بخفض درجة حرارة الأنسجة

مثل رش كلوريد الإثيل (Ethyl chloride) على المنطقة

المراد تخديرها بالحقن .

analgesia , regional تسكين منطقي

يقاف التوصيل العصبي بوسيلة كيميائية ، وبالتالي

منع الاحساس بالألم في منطقة من الجسم فقط وليس في

كل الجسم ، وذلك باستعمال الأدوية المسكنة بعيداً عن

الدماغ .

analgesia , relative تسكين نسبي

طريقة تسكين تقلل الإحساس بالألم باستنشاق خليط

من الأوكسجين ونسبة من غاز أكسيد النيتروز من خلال

غطاء أنفي بحيث يبقى المريض واعياً وقادراً على التعاون

خلال إجراء العملية الجراحية ؛ يمكن أن يُحقن

المحلول المخدر موضعياً عند الحاجة .

analgesia , surface = topical تسكين سطحي = تسكين

موضعي = تخدير

موضعي

التسكين أو التخدير بوضع مرهم أو محلول مُسكِّن -

مثل مرهم الزيلوكين على سطح المنطقة المؤلمة .

analgesia , topical = تسكين موضعي =
 surface anaesthesia تخدير سطحي
 analgesic = analgetic مُسكّن للألم ، مُخفّف الألم

أي دواء يستخدم لتسكين الألم ، يمكن أن يكون على شكل محاليل للحقن (كالخدر الموضعي Local anaesthetic) ، أو مراهم ، أو على هيئة رذاذ أو حبوب استحلاب (للمص). بحيث تعوق هذه العقاقير توصيل النبضات من مستقبلات العصب إلى الدماغ «المخ». هناك مُسكّنات أخرى تُقلل الاحساس بالألم وذلك بتأثيرها على الدماغ دون الغياب عن الوعي ، مثل :الأسبرين (Aspirin) ، والكودين (Codeine) ، والباراسيتامول (Paracetamol) والبيتيدين (Pethidine) .

analgesic solution محلول مُسكّن

تأثيره موضعي ويُعيق مرور نبضات الألم إلى الدماغ ، ويمكن أن يستعمل لحقن العمود الفقري ، أو حقن خارج «فوق» الأم الجافية ، يستعمل في تسكين الألم السني ، وفي العمليات الجراحية . تعباً محاليل التسكين السنية في أمبولات زجاجية عبوة 1.8 مل أو 2 مل ومحتواها الرئيسي محلول رنجر (Ringer's solution) متساوي التوتر ، مع المادة المُسكّنة وأملاح مُعادلة ونسبة قليلة من المُطهر ، وقد يضاف إليها مادة قابضة للأوعية الدموية مثل الأدرينالين (Adrenalin) أو الأوكتوبرسين (Octopressin) ؛ من أمثلة المحاليل المسكّنة السنية : نوفوتكس (Novutox) وسيتانيسست (Citanest) ؛ يمكن أن يحتوي المحلول على 2٪ أو 3٪ مادة مُسكّنة .

analgetic = analgesic مُسكّن للألم ، مُبطل الألم ، مُفقد الألم

analgia انعدام الألم ، غيبة الألم ، بطلان الألم
 analgic مُسكّن الألم ، بدون ألم ، مُهدّئ للألم ، فاقد الاحساس بالألم

analog يُشابه ، يُماثل ، يُناظر ، مضاهي

analog image صورة مشابهة
 صورة تدخل حاسوب تؤخذ مباشرة من صورة شعاعية أو صورة ضوئية ، ويعتمد وضوحها على وضوح الصورة الأصلية .

analogous متشابه ، مُتماثل (في العمل أو الوظيفة) ، مضاهي

analogous structures تراكيب مُتماثلة

analogous tissue أنسجة مُتشابهة
 analysis تحليل (كيميائي أو فيزيائي)

1- فصل المحتويات المختلفة لمُركب والتعرّف على مُكوناته .
 2- تطبيق التحليل الإحصائي على البيانات الرقمية

analysis , clinical تحليل إكلينيكي

analysis , colorimetric تحليل لوني

analysis , organic تحليل عضوي

analysis , qualitative تحليل كيميائي (نوعي)

analysis , quantitative تحليل كمي

analysis , volumetric تحليل حجمي

anamnesis = anamnesia ذاكرة ، سوابق المريض
 1- الذاكرة ، عن ما سبق .

2- تاريخ الحالة المرضية السابقة للمريض .

anandia = aphemia عجز النطق ، تعذر الكلام

anaphylactic تآفي

anaphylactic shock صدمة تآفية

تفاعل تحساسي عام حاد ، يمكن أن يكون شديداً ، وفي بعض الأحيان مميتاً ، يعالج بحقن مضاد للحساسية (Antihistamine) وهيدروكورتيزون (Hydrocortisone) . تحدث هذه الحالة ، نتيجة لمادة مسببة للحساسية الشديدة مثل : عقار ، أو لقاح ، أو بعض الأطعمة ، أو مصل ، أو سم تفرزه حشرة ، أو مواد كيميائية . تحدث هذه الحالة في خلال ثوان من التعرض للعامل التحساسي ، وتتميز بهبوط عام مفاجئ للأوعية الدموية وضائقة تنفسية ، أعراضه الأولى : قلق شديد ، وضعف ، وتعرّق ، وتنفس سريع . يمكن حدوث أعراض أخرى كانخفاض ضغط الدم ، والصدمة ، وعدم انتظام في إيقاع القلب ، واحتقان تنفسي ، ووذمة في الحنجرة ، وغثيان ، وإسهال .

العلاج: حينما يكون المريض واعياً وطبيعي التوتر ، يحقن مباشرة بالأدرينالين في العضل أو تحت الجلد مع تدليك شديد لمكان الحقن للتأكد من سرعة إنتشار العقار .

أما إذا كان المريض فاقداً للوعي ، فيحقن بالأدرينالين في الوريد ، مع الحفاظ على المجرى الهوائي مفتوحاً ، ويجب ملاحظة المريض للانتباه إلى حدوث أية علامة للوذمة في الحنجرة ، مثل : ضيق النفس ، والصرير ، وبُحة بالصوت ، وفي هذه الحالة يجب إدخال أنبوب داخل القصبة الهوائية أو عمَل ثقب في القصبة الهوائية ، والعلاج بالأكسجين . قد يكون من الضروري في حالة توقف القلب عمل إنعاش قلبي تنفسي يشمل التدليك المغلق للقلب والصدر .

anaphylaxis تَأَق ، صدمة تأقية ، فرط الحساسية
تفاعل الأجسام المضادة مع مُوَلدات الضد ، نتيجة حقن
بعض البروتينات الغريبة التي تسبب حدوث فرط
الحساسية مما يؤدي إلى حدوث صدمة تأقية .

anaplasia = anaplastia تحوّل تراجمي ، الكشم
anaplasia of tooth enamel سوء تكوّن ميناء السن
الارتدادي ، كشم ميناء السن
عيب أو خلل في نمو ميناء السن ، يمتد من الحد
القاطع ، أو قمة الحدية حتى الملتقى الملاطي المينائي .

anaplastic مُقوم ، مهيكَل ، مرَقع (جراحياً) ، كشمي
anaplasty = plastic surgery تقويم جراحي ، رأب جراحي
(ترقيع) ، تصنيع

anaraxia = malocclusion سوء إطباق ، إطباق شاذ
anastomoses تَفَاعُرات
anastomosis تَفَاغِر ، مُفَاغِرَة
التحام مباشر أو غير مباشر بين أنبوبين ، أو عضوين
أجوفين منفصلين طبيعياً ، مثل الأوعية الدموية أو
الأععاء ، إما بسبب مرض ما أو بسبب جراحي .

anastomosis , arteriovenous تَفَاغِر وريدي شرياني
anastomosis of blood vessels تَفَاغِر الأوعية الدموية
anastomotic تَفَاغِرِي ، تَفَاغِمِي
anatomic = anatomical تَشْرِيحِي
منسوب للتشريح (الشكل أو التركيب) .

anatomic age العمر التشريحي
anatomic articulation تَمْفَصَل تَشْرِيحِي
ملتقى صلّب أو متحرك بين جزأين عظميين .

anatomic crown تاج تشريحي
جزء السن الطبيعية ، الذي يمتد من الملتقى المينائي
العاجي إلى السطح الإطباق ، أو الحد القاطع ، وهو
الجزء المغطى بالميناء ويؤدي وظيفته الطبيعية في الفم .

anatomic feature سمة تشريحية
anatomic height of contour قَمَة ارتفاع المحيط
التشريحي
خط يَطوِّق تاج السن عند أعلى ارتفاع مُحيطي . في
التركيبات الصناعية الجزئية المتحركة : يوجد تحت
هذا الخط (البروز أو التواء) ميل أو عُور لتثبيت صَمَة
الجهاز المتحرك . يُسمى أيضاً قمة الارتفاع المحيطي
المخطط (Surveyed height of contour) . انظر أيضاً
ارتفاع المحيط (Height of contour) .

anatomic landmarks علامات تشريحية
anatomic pathway مسار تشريحي ، مجرى تشريحي
anatomic points نُقاط تشريحية
anatomic root جذر تشريحي
ذلك الجزء من السن المغطى بالملاط .

anatomic structure بنية تشريحية
anatomic teeth أسنان تشريحية
1- أسنان صناعية مُطابقة للشكل التشريحي
للأسنان الطبيعية .
2- أسنان لها حُدبات على السطح الماضغ صُممت
لتطابق الأسنان الطبيعية ، أو الصناعية المقابلة
لها .

anatomical = anatomic تشريحي
متعلق بالتشريح .

anatomical age عُمر تشريحي
العمر المُقدّر لشخص ما ، حسب مرحلة نموه بمقارنته
بشخص آخر في نفس عمره .

anatomical articulator مفصلة تشريحية
مطبق يحاكي حركة الفك السفلي في علاقته بالفك
العلوي .

anatomical cavity حُفرة تشريحية
anatomical crown تاج تشريحي
ذلك الجزء من السن المغطى طبيعياً بالميناء ، انظر
أيضاً تاج صناعي (Artificial crown) ، تاج إكلينيكي
(Clinical crown) (تاج السن الطبيعية) ، تاج جزئي (Partial
crown) .

anatomical impression tray طابع الطبعة التشريحي
طابع يُصنع خصيصاً ليلائم الشكل التشريحي للفك
العلوي أو السفلي للمريض .

anatomical root جذر تشريحي
ذلك الجزء من السن المغطى بالملاط .

anatomical surface سطح تشريحي
anatomical tooth سن تشريحية
سن صناعية تاجها يماثل تاج السن الطبيعية .

anatomical wedge وُتد تشريحي
anatomicro pathological مُتعلّق بالتشريح المرَضِي
(متعلق بالباثولوجية التشريحية)

anatomist مُشْرَح ، أَحْصَائِي تشريح
anatomy تشريح ، علم التشريح

1- دراسة تركيب الكائنات الحية .
 2- (في الطب): دراسة ووصف شكل وتركيب جسم الإنسان .

تشريح تطبيقي anatomy , applied
 تشريح مُقارن anatomy , comparative
 تشريح ووصفي anatomy , descriptive
 التشريح السني anatomy , dental
 دراسة تركيب وعمل الجهاز الفموي الفكي من كل الجوانب ، والعلاقة المتبادلة بينه وبين أجهزة الجسم الأخرى .

تشريح عياني anatomy , macroscopical
 تشريح مجهري anatomy , microscopical
 سطح إطباق تشريحي anatomy , occlusal
 تشريح مرضي (باثولوجي) anatomy , pathological
 تشريح ناحية anatomy , regional
 تشريح سطحي anatomy , surface
 تشريح جراحي anatomy , surgical
 مُثبَّت ، مُرتكز anchor
 كل ما يُثبَّت شيئاً بإحكام .
 طوق مُثبَّت ، شريط anchor band = orthodontic band
 مُثبَّت = طوق تقويمي
 طوق يوضع حول السن يُستخدم كمرتكز لتحريك سن أخرى خلال علاج الأسنان التقويمي .

وتد مُثبَّت ، وتد ارتكاز anchor post
 جبيرة مُثبته ، جبيرة مُرتكزة anchor splint
 جبيرة معدنية لعلاج كسور الفكين ، بها فتحات لثبيتها على الأسنان .

سن مُثبته anchor tooth
 إرساء ، تثبيت anchorage
 1- وسيلة تثبيت حشوة .
 2- وسيلة تثبيت جسر أو تاج اصطناعي .
 3- (في العلاج التقويمي للأسنان) : استخدام المقاومة الطبيعية لسن أو أكثر كدعامة أو مُرتكز لوحدها أو بمعاونة جهاز تقويمي من أجل التحكم في تحريك الأسنان المراد تحريكها ، وفي هذه الحالة يكون الارتكاز من داخل الفم ، أما الارتكاز من خارج الفم فيكون بمثابة حزام الرأس التقويمي .

إرساء بيكر ، التثبيت بطريقة بيكر anchorage , Baker's
 (في تقويم الأسنان) : نظام للتثبيت من خلال استخدام

أربطة مرنة تربط عناصر مختلفة من القوس السنية لمحاولة تحقيق تعادل عكسي متبادل للقوى .

قاعدة إرساء ، قاعدة تثبيت anchorage base
 إرساء عنقي ، تثبيت عنقي anchorage , cervical
 (في تقويم الأسنان): مُرتكز للقوى المؤثرة الناشئة (بشكل أساسي) عن تنشيط جهاز خارج الفم في منطقة وظهر العنق .

التصنيف من النمط الأول للإرساء anchorage , class I
 (في تقويم الأسنان) : باستخدام تثبيت بيكر ، لتحقيق تبادل متعادل للقوى داخل الفك العلوي .

التصنيف من النمط الثاني للإرساء anchorage , class II
 (في تقويم الأسنان) : التثبيت بالتوزيع المتعادل للقوى لبيكر بين الفكين ، يربط الأسنان الأمامية العلوية بالأسنان الخلفية السفلية ، وتستخدم لإصلاح أو تعديل التصنيف الثاني لسوء العلاقة السنية (Class II dental malrelationship) .

التصنيف من النمط الثالث للإرساء anchorage , class III
 (في تقويم الأسنان) : التثبيت بالتوزيع المتعادل للقوى لبيكر بين الفكين يربط الأسنان الخلفية العلوية بالأسنان الأمامية السفلية . ويُستعمل لتعديل العلاقة السنية الموجودة في التصنيف الثالث لسوء الإطباق (Class III malocclusion) .

إرساء قحفي anchorage , cranial
 (في تقويم الأسنان) : مُرتكز للقوى المؤثرة الناشئة (بشكل أساسي) عن تنشيط جهاز خارج الفم ، وهو الجزء الخلفي والجزء العلوي من الرأس .

إرساء مُركب anchorage , compound
 استخدام مجموعة من الأسنان ، كدعامة لها قيمة تثبيت عالية ، لتحريك أسنان ذات قيمة تثبيت منخفضة .

إرساء خارج الفم anchorage , extra-oral
 استخدام أنواع مختلفة من الأجهزة لتطبيق قوة مُوجهة من خارج الفم ، لتحريك سن تقويمياً داخل الفم . غالباً ما نحصل على التثبيت التقويمي من خارج الفم عادة من الرأس أو الرقبة انظر حزام الرأس (Headgar) .

إرساء بين الفكين anchorage , intermaxillary
 1- نقط ارتكاز للتثبيت توضع على الفكين ، حيث يتم استخدام القوة بينهما .
 2- شكل من التثبيت التقويمي حيث تكون نقط التثبيت

في أحد الفكين مرتكزاً لتحريك سن في الفك الأخر .

إرساء ضمن الفك العلوي ، anchorage , intramaxillary
إرساء داخل الفك العلوي
وحدات التثبيت تكون في الفك العلوي .

إرساء داخل الفم ، إرساء ضمن anchorage , intraoral
الفم
(في تقويم الأسنان) : يتم التثبيت باستعمال الأسنان كوحدة مقاومة ، مثل تثبيت بيكر (Baker's anchorage) أو من خلال تنشيط جهاز تقويمي ثابت إضافي ، يوجد ضمن التجويف الفموي .

إرساء مُتعدد ، إرساء مضاعف anchorage , multiple
شكل من أشكال التثبيت التقويمي ، ويستخدم فيه أكثر من نوع من التثبيت كدعامة أو مقاومة .

إرساء قفوي ، إرساء قذالي anchorage , occipital
(في تقويم الأسنان) : مُرتكز للقوة المؤثرة الناشئة عن تنشيط (بشكل أساسي) جهاز تقويمي خارج الفم ، وهي المنطقة القذالية من الرأس .

تحضير الإرساء anchorage preparation
(في تقويم الأسنان) : عملية تهيئة الأسنان في وضعية بحيث أنه حينما يتم تحريك سن ، تتحرك جميع الأسنان في حركة جسمية .

إرساء متبادل ، إرساء تبادلي anchorage , reciprocal
1- وحدات سنوية متساوية في الحجم والشكل ، تستخدم كمُثبتات تبادلية لتخليق حركة عكسية متساوية .
2- دعم مشترك من سنين ، أو مجموعة من الأسنان خلال العلاج التقويمي .
3- نوع من التثبيت التقويمي ، يتم فيه تحريك سنين أو أكثر ليكافئ تحريك سن أو أكثر في الجهة المقابلة .

إرساء مُقوّى ، إرساء مُدعّم ، anchorage , reinforced =
إرساء مُعزّز = إرساء متعدّد anchorage , multiple
إرساء بسيط anchorage , simple
1- التثبيت التقويمي باستخدام أسنان كبيرة ، أو مجموعة من الأسنان لتساعد في إمالة الأسنان الصغيرة .
2- استخدام أكثر من سن كدعامة مقاومة لإتمام تحريك سن أخرى ، وكلما زاد عدد الأسنان المستخدمة كدعامة تكون حركتها أقل ، بينما تكون حركة الأسنان المراد تحريكها أكبر ، وبشكل مُحكم . تتعلق القيمة النسبية

للأسنان كدعامة مثبتة بمساحة سطح جذورها ، ويُفترض أن يتم تحريك السن بالإمالة .

إرساء ساكن (ثابت) ، إرساء anchorage , stationary
غير مُتحرك

1- تثبيت تقويمي يُعطي مقاومة ضد حركة الأسنان بسبب أسلوب الربط الصلب .
2- استخدام أجهزة للتخلص من حركة أسنان التثبيت ، أو التسبب في حركتها حركة جسمية بشكل أساسي (أو جميعها معاً) .

قُدرة الإرساء ، قيمة الإرساء anchorage value
المقاومة النسبية لسن بالمقارنة بالأسنان الأخرى ، والتي تعتمد عادة على مقارنة مساحة سطح الجذر .

تصلّب المفصل ، التصاق anchylosis = ankylosis
المفصل ، القسّط

مُساعد ، مُلحَق ، إضافي ancillary
عُقدة أنديرش Andersch's ganglion
نسبته إلى س. إس. أنديرش ، 1777-1732 ،
C.S.Andersch ؛ مُشرّح الماني .
العقدة العصبية السفلية على العصب البلعومي اللساني .

جهاز أندريسين =
جهاز عضلي وظيفي myofunctional appliance =
نسبة إلى ف. أندريسين - V.Andresen طبيب أسنان دانمركي مُعاصر - أخصائي تقويم (Orthodontist) .
جهاز تقويم عضلي وظيفي يُستخدم لعلاج حالات الصنف الثاني من حالات سوء الإطباق خاصة القسم الأول منها ، وفي بعض حالات الصنف الثالث .

فَقْر الدم anemia = anaemia
يحدث داء فقر الدم حينما ينخفض مستوى الهيموجلوبين في الدم أقل من المعدل الطبيعي إلى 4.2 مليون/مم³ وهو 6.1 مليون/مم³ . قد يحدث فقر الدم نتيجة لانخفاض إنتاج خلايا الدم الحمراء أو فقد الدم . تُصنّف الأنيميا في نظام التصنيف الشكلي اعتماداً على :
أ- كمية الهيموجلوبين في كريات الدم الحمراء .
- سوي الهيموجلوبين (Normochromic) (كريات ذات لون سوي) .
- ناقص الهيموجلوبين (Hypochromic) (كريات شاحبة اللون) .
ب- اختلاف في حجم كريات الدم الحمراء .

- سوية الكريات الحمر (Normocytic) (فقر الدم سوي الكريات) .
 - كبر الكريات الحمر (Macrocytic) (كثرة الكريات الحمر الكبيرة في الدم) .
 - صغر الكريات الحمر (Macrocytic) (فقر الدم صغير الكريات) .
 انظر أيضاً فقر الدم الانحلالي (Hemolytic anemia) ، فقر الدم ناقص النمو (Hypoplastic anemia) ، فقر الدم بعوز الحديد (Iron deficiency anemia) .

anemia , acute	فقر الدم الحاد
anemia , aplastic	فقر الدم اللاتنسجي
anemia , cerebral	فقر الدم الدماغى
anemia , idiopathic	فقر الدم مجهول السبب
anemia , pernicious	فقر الدم الويبل
anemic = anaemic	مُصاب بفقر الدم
anesthesia = anaesthesia	تخدير ، فقدان الحسّ ، الخُدار فقد الإحساس المؤقت .
anesthesia , block	تخدير ناحى ، تخدير إحصارى
anesthesia , dissociative	تخدير افتراقى
	طريقة تخدير باستعمال عقاقير مختلفة تجعل المريض ينفصل عقلياً عن المحيط الذي حوله وبذلك يحدث تسكين تام للألم وفقدان للذاكرة .
anesthesia , general	تخدير عام
anesthesia , inferior	تخدير ناحى للعصب السنخى
alveolar block	السفلى ، تخدير إحصارى للعصب السنخى السفلى
anesthesia , inhalation	تخدير استنشاقى ، تخدير بالانثاق
	إدخال المادة المخدرة إلى مجرى الدم عن طريق الرئتين .
anesthesia , intravenous	تخدير داخل الوريد
	إدخال المادة المخدرة مباشرة إلى مجرى الدم عن طريق الحقن في الوريد .
anesthesia , local	تخدير موضعى
anesthesia , nasopalatine	تخدير ناحى للعصب الأنفى
nerve block	الحنكى ، تخدير إحصارى للعصب الأنفى الحنكى
anesthesia , nerve block	تخدير ناحى للعصب ، تخدير إحصارى للعصب
anesthesia test	اختبار بالتخدير

قد لا يستطيع المريض أحياناً تحديد مصدر الألم ، فيما إذا كان سبب الألم في سن بالفك السفلى أو العلوى . في هذه الحالة ، يقوم طبيب الأسنان بحقن المريض بمخدر موضعى ، ويبدأ بالتخدير من الأمام إلى الخلف ؛ بمعنى أنه إذا كان المريض يتألم من منطقة الضواحك والأضراس في الفك العلوى ، فلتحديد مكان الألم ، تُخدّر الضواحك أولاً ثم الأضراس ثانياً وهكذا ؛ تُستخدم هذه الطريقة في الفك العلوى فقط ، ولا تستخدم في الفك السفلى لأن تخدير الأسنان السفلية في كل جهة يتم دفعة واحدة .

مُخدّر ، تخديري anesthetic
 مادة أو دواء يُستخدم بواسطة الطبيب ، أو طبيب الأسنان لتخدير الفم ، أو الجسم لمنع الإحساس بالألم أثناء المعالجة الفموية ، أو أثناء العمليات الجراحية .

anesthetic cartridge
 خرطوشة التخدير ، أمبولة التخدير
 يُعبأ محلول التخدير الموضعى في أمبولة زجاجية ذات سدادة مطاطية في طرفها ، وغطاء ألومنيوم مع حاجز مطاطى في الطرف الآخر لاستقبال إبرة الحقن ؛ يوجد نظام ألوان رمزي (كودي) للدلالة على نسبة الإينفرين في المحلول ، قد يكون الترميز اللوني في لون السدادة أو بشكل شريط ملون حول الأمبولة الزجاجية . يجب اتباع الاحتياطات الآتية :

- تخزين الأمبولة عند درجة حرارة الغرفة ، وحمايتها من التعرض لأشعة الشمس المباشرة (الحرارة والشمس مما قد يسبب تعكير المحلول ويجعله قليل التأثير) .
- عدم استعمال أمبولة التخدير التي تعرضت للتبريد أو التجمد (Frozen) أو بروز السدادة المطاطية (Rubber stopper) ، ويعد وجود فقاعات هواء كبيرة داخل المحلول دليل على التعرض للتبريد .
- عدم استعمال أمبولة التخدير التي بها شرخ أو كسر .
- عدم استعمال أمبولة التخدير التي بها محلول قد تغير لونه أو تعكّر ، أو انتهى مفعول صلاحيته (المحلول ليس له تأثير تخديري) .
- عدم ترك محقنة التخدير لفترة طويلة بعد وصل الإبرة بالأمبولة (مما قد يؤدي إلى تسرب الأيونات المعدنية من الإبرة إلى محلول التخدير ، وقد يُسبب ذلك الانتفاخ والتورم بعد استعمال المحلول) ، بل يجب استعمالها مباشرة بعد وضع الإبرة ، وحقن محلول التخدير ؛ أما إذا لم تستعمل ، فيجب رمي أمبولة التخدير حتى لو بقي فيها جزء من المحلول (إذا اخترقت الإبرة السدادة المطاطية لأمبولة التخدير ، قد ينشأ خطر تلوث المحلول) .

- يجب طرح أمبولة التخدير بعد الاستعمال ، وعدم توفيرها للاستعمال مرة أخرى ، حتى لو بقي جزء من محلول التخدير فيها (خطر تلوث المحلول) .
 - تتوفر أمبولة التخدير ومحتوياتها جاهزة التعقيم والتغليف ؛ وإذا انفضت تغليف فيجب تعقيم السدادة المطاطية للأمبولة قبل الاستعمال مباشرة ، بمسحها بقطعة من الشاش المبلل بنسبة 70٪ كحول إثيلي (Ethyl alcohol) أو كحول أيزوبروبيلي غير مخفف (Undiluted isopropyl alcohol) .

anesthetic syringe محقنة التخدير ، محقنة التخدير

anesthetic , topical مخدر موضعي

مادة كيميائية توضع على الجلد أو المخاطية ، لتجعل النهايات العصبية السطحية غير حساسة للألم .

aneurysm أنورزم ، تمدد وعائي مُتَكَبِّس ، تَضَخُّمٌ وعائي دموي

انتفاخ يشبه البالون في جدار الوعاء الدموي (شريان عادة) ، نتيجة عيب ، أو إصابة أو مرض بالشريان . يمكن أن يؤدي التضخم الوعائي الدموي للشريان الأورطي إلى انفجاره وحدوث وفاة مفاجئة .

aneurysm , arteriovenous أنورزم شريانية وريدية (أم الدم)

aneurysmal bone cyst = كيسة عظمية ذات شكل أنورزمي =

hemorrhagic idiopathic النزف مجهول السبب

آفة في العظم تظهر بالتصوير الإشعاعي شفيفة للأشعة ، ومكونة من خلايا عرطلية ، ونسيج وعائي على شكل منحنى جيبي .

angeitis = angiitis التهاب وعائي (التهاب وعاء الدم أو

اللمف) ، ذات العروق

angi- , angio- (سابقة) 1 - وعائي

2- وعاء دموي أو وعاء لمفي

angiitis = angeitis التهاب وعائي

(التهاب وعاء دموي أو لمفي)

angina دُبْحَة ، خُنْاق ، دُبَّاح

1- إحساس قابض للصدر ، يتميز بتشنُّج مزعج أو تقلُّص خائق مصحوب بالألم شديد .

2- مصطلح قديم لخراج حول اللوزة (Peritonsillar abscess) .

angina , agranulocytic ذبحة ندرة المحببات

angina , Ludwig's = cellulitis دُبَّاح لودفيج = التهاب

هكلي ، التهاب النسيج الخلوي

(تسمية سابقة لدُبَّاح لودفيج)

angina pectoris = cardiac = دُبْحَة قلبية = دُبْحَة صدرية

angina = angina of effort دُبْحَة جَهْدِيَّة

ألم شديد تحت القَصِّ ، وإحساس قابض في الصدر يمتد إلى الرقبة واليد اليسرى ، ناتج عن قصور في تدفق الدم إلى عضلة القلب . يحدث الألم عادة نتيجة جُهد أو إجهاد . يمكن أن يُخَفَّف أو يُمْنَع باستعمال الأدوية مثل : ثلاثي نيترييل الجليسرين (Trinitroglycerine) . وإذا كان العقار لا يؤثر بالجزء المسدود من الشريان التاجي ، فيمكن أن يعالج بتغيير مجرى الوعاء بطعم وريدي أو شرياني .

angina , Plaut's = Vincent's = دُبَّاح بلاوت = دُبَّاح فنسان

angina = acute ulcerative التهاب اللوزة التقرحي الحاد

tonsillitis

angioedema الوذمة الوعائية العصبية

angiofibroma ورم وعائي ليفي

ورم ليفي يحتوي على أوعية دموية أو أوعية لمفية .

angiology مَبْحَث الأوعية ، علم الأوعية أو العروق

دراسة الأوعية الدموية واللمفاوية .

angioma ورم وعائي أو عرقي ، وعاء دم

حميد مُكوِّن من الأوعية الدموية أو من الأوعية

الليمفية .

angioma , cavernous = ورم وعائي كَهْفِي

angioma cavernosum

angioma , central ورم وعائي مركزي

angioma , encephalic ورم وعائي دماغي

angiomatosis ورام وعائي

angioneurotic oedema = وذمة وعائية عصبية = وذمة

Quincke's oedema كوينكه

ورم حاد تحت الغشاء المخاطي أو تحت الجلد غير مؤلم يصيب الوجه والرقبة والشفاه والحنجرة واليدين والقدم . قد يحدث نتيجة لحساسية لطعام أو عقار أو عدوى أو لضغط انفعالي ، أو قد يكون من منشأ وراثي . يعتمد العلاج على المُسبب . حيث تستعمل للحالات الشديدة ، حقن الإبنفرين تحت الغشاء المخاطي ، والتنبيب (Intubation) للحفاظ على التنفس ، أو قد يكون ضرورياً ثقب الحنجرة لمنع انسداد مجرى التنفس ؛ وتسمى أيضاً استسقاء وعائي (Angioedema) .

angioplasty تقويم الأوعية جراحيا ، ترقيع الأوعية جراحيا ،

رَأَب الأوعية

angiopressure ضغط الشريان (لوقف النزيف)

angiorrhaphy خياطة الأوعية ، رفو وعائي

angiorrhexis تمزق الوعاء ، تهتك الوعاء

angiosarcoma ساركومة وعائية

ورم خبيث ينشأ من الطبقة المبطنة للأوعية الدموية .

angiosclerosis تصلب الأوعية الدموية ، تصلب وعائي

angiosialitis التهاب القناة اللعابية ، التهاب المسال اللعابي

angle زاوية

1- درجة الانفراج بين التقاء خطين أو مستويين مُقدراً بالدرجات .

2- نقطة التقاء خطين أو خط التقاء مستويين ، وتُسمى الزوايا النقطية (Point angles) حسب الخطين أو الخطوط الثلاثة المكونة لها ، وتُسمى الزوايا الخطية (Line angles) حسب السطحين أو الأسطح الثلاثة المكونة لها .

angle , acute زاوية حادة

angle , alveolar زاوية سنخية

(في قياسات الجمجمة) : هي الزاوية الواقعة عند التقاء الخط المار بالنقطة تحت الشوكة الأنفية وأكثر نقطة بارزة على الحافة السفلية للفك العلوي مع الخط الجمجمي الأفقي المار من النقطة الخلفية للجمجمة ومفرق الحاجبين .

angle , alveolar profile زاوية سنخية جانبية ، مظهر جانبي للزاوية السنخية

الزاوية الواقعة بين تلاقي الخط المار بين النقطة الشوكية الأنفية والنقطة السنخية ومستوى فرانكفورت (Frankfort plane) ؛ وهي قياس درجة ميل أو انحراف الهيكل الوجهي العلوي .

angle , axial زاوية محورية

angle , axial pulpal line زاوية خطية محورية لبية

الزاوية الخطية التي تتكون من التقاء الجدار المحوري ، مع الجدار اللبّي من الحفرة السنية المحضرة .

Angle's band طوق أنجل ، رباط أنجل

نسبة إلى إ. هـ. أنجل ، 1930-1835 ، E.H.Angle ، أخصائي تقويم أسنان أمريكي .

angle , Bennett's زاوية بينيت

نسبة إلى السير . ن . ج . بينيت 1947-1870 ، N.G.Bennett ، طبيب إنجليزي .

زاوية متكونة من النقطة الواقعة على رأس لقمة الفك

السفلي ، والخط السهمي المحاذي حينما تتحرك اللقمة للأمام والجانب خلال الحركة الانزلاقية الجانبية بدءاً من العلاقة المركزية .

angle , bevel زاوية الشطّ ، زاوية الميل

angle board زاوية جانبية

جهاز لتثبيت رأس المريض خلال إجراء التصوير الشعاعي لمفصل الفك الصدغي ، أو التصوير الشعاعي المائل للرأس .

angle , buccal زاوية شدقية

أية زاوية تتكون من التقاء سطح السن الخدي ، أو جدار خدي من حفرة محضرة في سن خلفية ، مع أي سطح آخر للسن أو جدار آخر للحفرة .

angle , buccoaxial-gingival point زاوية نُقطيّة محورية خديّة لثوية

زاوية نُقطيّة تتكون من التقاء الجدار الخديّ مع الجدار المحوري والجدار اللثوي لحفرة مُحضرة في السن .

angle , bucco-occlusal line زاوية خَطية خديّة طاحنة

خط وهمي يتكون بالتقاء السطح الطاحن ، مع الجانب الخارجي للحدبات الخدية للأسنان الخلفية في الفك السفلي ؛ متوافق مع خط الحفرة المركزية للأسنان الخلفية في الفك العلوي عند انغلاق الفكين .

angle , cavity زاوية الحفرة (التجويف)

الزاوية التي تتكون بالتقاء جدران حفرة السن ، وتسمى باسم الجدران المكوّنة لها .

angle , cavity line زاوية الحفرة الخطيّة

الزاوية الخطية التي تتكون بالتقاء سطحين في الحفرة السنية المحضرة .

angle , cavity point زاوية الحفرة النُقطيّة

نقطة التقاء ثلاثة أسطح من الحفرة السنية المحضرة .

angle , cavosurface زاوية الحفرة السطحية ،

زاوية الحفرة الخارجية

الزاوية التي تتكون من التقاء جدار الحفرة المُحضرة بالسن والسطح الخارجي للسن .

angle , cephalometric زاوية قياس الرأس

زاوية التقاء خطوط قياس الرأس ، أو مستويات قياس الرأس أو الاثنين معا . تستخدم في التحليل القياسي للرأس بغرض التشخيص التقويمي .

Angle , classification of تصنيف أنجل

نظام أو أسلوب لوصف العلاقة الأمامية - الخلفية

الأسنان التي توجد في معظم أنواع سوء الإطباق). (انظر تصنيف آنجل لسوء الإطباق) .

زاوية وجهية جُمُمية angle , craniofacial
(في قياسات الجمجمة) : الزاوية الواقعة بين المحور الجمجمي القاعدي والمحور الوجهي القاعدي عند الدرّز الوتدي الغربالي .

زاوية الحدبة angle , cusp
زاوية انحدار جانبي الحدبة (إما الشدقي اللساني أو الإنسي الوحشي) ، مع خط يُنصّف الحدبة عمودي على مستوى مار بقمة الحدبة ، وتُقاس إما من الاتجاه الشدقي اللساني أو الإنسي الوحشي .

زاوية مستوى الحدبة angle , cusp plane
زاوية خطية سنية angle , dental line
زاوية خطية تتكون بالتقاء سطحين من السن .

زاوية نُقطية سنية angle , dental point
زاوية نُقطية تتكون نتيجة التقاء ثلاثة أسطح من السن .

زاوية وحشية angle , distal
أية زاوية تتكون من التقاء السطح الوحشي للسن ، أو الجدار الوحشي للحفرة مع أي سطح آخر للسن ، أو جدار آخر للحفرة .

آنجل ، إدوارد هارتلي Angle , Edward Hartley
(1855-1930)
طبيب أمريكي ساعد في تأسيس وترسيخ علم تقويم الأسنان ، كأول تَخَصُّص في طب الأسنان .

زاوية الشطب الخارجية angle , external bevel
زاوية خطية خارجية angle , external line
زاوية وجهية angle , facial
(في قياسات الجُمُمة) : زاوية تلاقي الخط الواصل بين النقطة الأنفية والنقطة السنخية مع الخط المار خلال الفتحة الحجاجية والنقطة الأذنية ، وهي توضح درجة بروز الذقن أو تأخره .

مُشكّل الزاوية ، مكون الزاوية angle former
أداة يدوية سنية ، تشبه الإزميل ذا الزاوية المضاعفة ، لها حدّ قاطع للزاوية اليمنى واليسرى ، يمكن أن تستخدم بحركة دفع أو جذب لعمل ثلم غائر للتثبيت الميكانيكي في العاج ؛ ويُستخدم هذا الثلم الغائر كمثبت مرتكز لحشورقائق الذهب . يُستخدم أيضاً لإبراز الزوايا الخطية والزوايا النُقطية بالمحيط الداخلي للحفرة المحضرة بالسن . يسجّل على مقبض

الأدوات اليدوية القاطعة ومنها مُشكّل الزاوية أربعة أرقام مثل 10-14-7-8 .

الرقم الأول : عرض النّصل بالمليمترات العشرية .
الرقم الثاني : زاوية الحد القاطع للنصل (الطرف العامل) مع المحور الطولي لمقبض الأداة .
الرقم الثالث : طول النّصل بالمليمترات .
الرقم الرابع : زاوية النّصل مع مقبض الأداة .

مُشكّل الزاوية الحربي angle former , bayonet
(على شكل حرّبة)
أداة تُستخدم ليعمق أو يُبرز الزاوية ، عند تحضير حفرة الصنف الثالث .

زاوية ذُفنية angle , genial
زاوية تلاقي جسم الفك السفلي مع شعبته الصاعدة .

زاوية الفك السفلي ، زاوية فكّية angle , gonial = gonion
زاوية قاطعة angle , incisal
1- الزاويتان النقطيتان اللتان تنتهيان عند الحافة القاطعة للسن الأمامية .
2- أية زاوية مكونة من التقاء الحافة القاطعة ، أو جدار حفرة لسن أمامية مع أي سطح آخر للسن أو جدار آخر للحفرة .

زاوية مُرشدة قاطعة angle , incisal guidance
باستخدام المُستوى السهمي (Sagittal plane) ، هي الزاوية المُكونة من الخط الذي يصل قمة الأسنان السفلية مع الخط الذي يصل قمة الأسنان العلوية ، حينما تكون الأسنان في حالة إطباق مركزي .

زاوية المُرشد القاطع = مستوى = angle , incisal guide =
المُرشد القاطع incisal guide table
زاوية الميل للمُرشد القاطع في المفصلة .

زاوية نُقطية قاطعة angle , incisal point
زاوية شطب داخلي angle , internal bevel
زاوية خطية داخلية angle , internal line
زاوية شَفوية angle , labial
أية زاوية تتكون بالتقاء السطح الشفوي للسن ، أو جدار شفوي لحفرة في السن الأمامية مع أي سطح آخر للسن أو جدار آخر للحفرة .

زاوية جانبية angle , lateral
زاوية المرشد القاطع في المستوى الأمامي .

زاوية خطية angle , line
الزاوية المُتكوّنة من التقاء سطحين للسن أو جدارين لحفرة في السن .

angle , lingual	زاوية لسانية	angle , orifacial	زاوية وجهية إطباقية
	أية زاوية تتكون بالتقاء السطح اللساني لسنن ما ، أو جدار حُفرة لساني مع أي سطح آخر للسنن أو جدار آخر للحفرة .		(في قياسات الجمجمة) : الزاوية المُتكونة بالتقاء الخط الوجهي مع المستوى الإطباقى العلوي .
angle , mandibular	زاوية الفك السفلي	angle osteotomy	زاوية قُطع العظم
	زاوية بين جسم الفك السفلي والشُعبة الصاعدة للفك على كلا الجانبين .		استئصال قطعة عظم من منطقة زاوية الفك السفلي ، إما من جانب واحد أو من الجانبين لتصحيح بروز الفك .
angle , maxillary	زاوية الفك العلوي	angle , parietal	زاوية جدارية
	الزاوية المتكونة عند نقطة تماس القاطعين المركزيين العلويين ، مع تقاطع الخطوط من نقطة الحاجب وأعلى نقطة بارزة على الفك السفلي .		الزاوية المُتكونة من التقاء الخطوط التي تصل تلاقي الدررز التاجي بالدررز السهمي ، وتلاقي الدررز السهمي بالدررز اللامي ، مع أعلى نقطة على الانحناء السهمي فوق المستوى الأفقي المار بهم .
angle , mesial	زاوية إنسية	angle , point	زاوية نُقطيّة
	أية زاوية تتكون من التقاء السطح الإنسي للسنن أو الجدار الإنسي لحفرة مع أي سطح آخر أو جدار آخر .		زاوية مُتكونة من التقاء ثلاثة أسطح للسنن ، أو ثلاثة جدران للحفرة .
angle , nasal profile	زاوية جانبية أنفية	angle , protrusive	زاوية البرُوز
	الزاوية المتكونة من التقاء الخط الواصل بين شوكة الأنف مع نقطة الأنف ، مع مستوى فرانكفورت (Frankfort plane) . وهي تُستخدم لقياس درجة بُروز الفكين .		زاوية مُرشدة قاطعة في حالة المستوى السهمي .
angle , oblique	زاوية مائلة ، زاوية منحرفة	angle , ramus	زاوية الرأد ، زاوية فرع الفك السفلي
angle , obtuse	زاوية مُنفرجة	angle , right	زاوية قائمة
angle , occipital	زاوية قُصويّة ، زاوية قُدالية	angle , tooth	زاوية السن
	الزاوية المتكونة عند التقاء الخطوط من ملتقى الدررز السهمي بالدررز اللامي ، والنقطة من الحدبة القُدالية الوحشية مع النقطة على الانحناء السهمي للعظم القُدالي .		الزاوية المُتكونة من التقاء أسطح السن ، وتسمى وفقاً للأسطح المكوّنة للزاوية .
angle , occlusal	زاوية إطباقية	angle , total profile	زاوية جانبية شاملة أو إجمالية
	أية زاوية تتكون من التقاء السطح الطاحن لسنن أو جدار طاحن لحفرة ، مع أي سطح آخر للسنن أو جدار آخر للحفرة .		الزاوية المُتكوّنة من التقاء الخط الواصل بين النقطة الأنفية والنقطة السّنخية مع مستوى فرانكفورت ، وتُستخدم لتقييم بروز الفك .
angle of the eye	زاوية العين	angle , uranal	زاوية حنكية
	الزاوية الخارجية أو الداخلية للعين .		الزاوية المُتكوّنة من التقاء الخطوط التي تصل أعلى نقطة على الانحناء السهمي للحنك ونقطة طليعة الفك العلوي والشوكة الأنفية الخلفية .
angle of the mandible	زاوية الفك السفلي	angle , Weisbach's	زاوية فايزباخ
	زاوية التقاء الشعبة الصاعدة من الفك مع جسم الفك السفلي ، تسمى أيضاً زاوية فكية (Gonial angle) .	Angle's chin retractor	كابح أنجل للذقن ، مُرجع أنجل للذقن
angle of the mouth	زاوية الفم		غطاء معدني للذقن يتصل بغطاء أو قبعة للرأس بواسطة شرائط مطاطية .
	زاوية التقاء الشفة العليا مع الشفة السفلى على جانبي الفم .	Angle's classification	تصنيف أنجل
angle of twist	زاوية التّلي ، زاوية الفتل		تصنيف الإطباق لأخصائي تقويم أمريكي ، ويَعتمد على الوضع الإنسي الوحشي للقوس السنية السفلية ، نسبة إلى القوس السنية العلوية . يتعلق تصنيف
	(في تقويم الأسنان) : مقياس التشوّه بالليّ (المرتبة الثالثة Third-order) للسلك التقويمي .		

الإطباق في الوقت الحاضر أكثر بوضع الأسنان القاطعة الأمامية .

تصنيف آنجل لسوء الإطباق Angle's classification of malocclusion

هو نظام لوصف العلاقة الأمامية الخلفية للأسنان الموجودة في أغلب حالات سوء الإطباق ؛ وتسمى الفئات الأساسية «تصنيفات» حيث تتعلق بالعلاقة الأمامية الخلفية للأرحاء الأولى . يوجد في التصنيف «قسمان» لوصف الوضع الشفوي اللساني المحوري للأسنان الأمامية القاطعة المركزية ، أو الجانبية أو الأثنين معاً . يستخدم التقسيم إلى أجزاء أصغر «قسيم» لوصف التعارض من جانب واحد في العلاقة الأمامية الخلفية .

التصنيف الأول (Class I) : عبارة عن سوء إطباق ، تكون فيه الأضراس في حالة إطباق مُتعاادل «مُحايد» (Neutroclusion) (الحدبة الإنسية الخدية للضرس الأول في الفك العلوي تنطبق في الميزاب الخدي للضرس الأول في الفك السفلي) ، ولكن سوء الإطباق يقع على بقية الأسنان .

التصنيف الثاني (Class II) : عبارة عن سوء إطباق ، تكون فيه أرحاء الفك السفلي في حالة إطباق وحشي نسبياً (الحدبة الإنسية الخدية للضرس العلوي الأول تنطبق إنسياً في الميزاب الخدي للضرس السفلي الأول) ويمكن أن تكون سن مفردة أو مجموع الأسنان في وضع غير طبيعي .

التصنيف الثاني ، التقسيم الأول (Class II , division I) : عبارة عن الصنف الثاني من سوء الإطباق ، تكون فيه القواطع الأمامية العلوية بارزة للأمام (Proclined) مسببة البروز الأفقي المفرط (Horizontal overjet) .

التصنيف الثاني ، التقسيم الثاني (Class II , division 2) : عبارة عن الصنف الثاني من سوء الإطباق ، تكون فيه القواطع الأمامية العلوية متراجعة أو مائلة للخلف (Retroclined) عن طريق الإزاحة اللسانية للتيجان أو الإزاحة الخدية للجدور أو الأثنين معاً . وفي كثير من الحالات تبرز القواطع المركزية للخلف فقط والقواطع الجانبية للأمام . ويكون البروز الأفقي أقل ولكن يصبح تراكب العضة شديداً .

التصنيف الثالث (Class III) : عبارة عن سوء إطباق ، تكون فيه الأضراس السفلية في حالة إطباق إنسي

(Mesioclusion) (الحدبة الإنسية الخدية للضرس العلوي الأول في إطباق وحشي مع الميزاب الإنسي الخدي للضرس السفلي الأول) ويمكن أن تكون سن مفردة أو مجموع الأسنان في وضع غير طبيعي .

رباط آنجل للكسور = Angle's fracture bands =

جبيرة آنجل Angle's splint
أربطة تحتوي أماكن للتثبيت بالأسلاك ، أو أربطة مطاطية تستخدم كركيزة لتثبيت الكسور ما بين الفك العلوي أو السفلي .

جبيرة آنجل = رباط Angle's splint = Angle's fracture bands

أنجستروم Ångstrom = A

جزء من مئة مليون من السنتيمتر - وهي وحدة لقياس طول موجة الضوء .

زاوي (متعلق بالزاوية) angular

شريان زاوي angular artery

يغذي الجزء السفلي من العضلة الجفنية المدارية والكيس الدمعي .

التهاب الشفتين الزاوي ، صُماخ angular cheilitis

هي حالة تتميز بجفاف وحرقان وتشقق وتقرح زاوية الفم ، يمكن عزوها إلى عوز فيتامين B المركب ، أو إلى فقد البعد العمودي الإطباقي نتيجة فقد الأسنان ؛ تكون مصحوبة بسيلان اللعاب .

تشقق الشفة الزاوي ، صماغ angular cheilosis

دوران زاوي angular rotation

التهاب الفم الزاوي ، التهاب الفم الصَّواري angular stomatitis

الوريد الزاوي angular vein

واحد من زوج من الأوردة في الوجه تتكون من التقاء الوريد الجبهي مع الوريد فوق الحجاجي عند جذر الأنف ؛ بحيث يستقبل كل وريد زاوي انسياب الدم الوريدي من الأوردة ؛ تحت الحجاجي ، والجفني العلوي ، والجفني السفلي ، والوريد الأنفي الظاهر ، ليصبح الجزء الأول لأحد الوريدين الوجهيين .

زاوية الفم angularis oris

تزووية ، تزوي angulation

(جعل الشيء ذي زوايا) ، ميل

(في التصوير الشعاعي) : توجيه الأشعة المركزية السينية وقمع جهاز الأشعة باتجاه الأسنان والفيلم الشعاعي .

angulation , horizontal	تزاو أفقي ، ميل أفقي
angulis oris	زاوية الفم
angulus = angle	زاوية
angustidentate	دقيق الأسنان
anhydrous	جاف ، خال من الماء ، لامائي
anion	أنيون
anionic	أنيوني
	متعلق بالشوارد السالبة «جزيئات أو جسيمات دقيقة» التي تنجذب إلى قطب كهربائي موجب
anis- , aniso-	عدم التساوي
anisodont	أثعل ، الثعل
	شخص أو حيوان بأسنان غير منتظمة ، أو غير متساوية أو غير متماثلة في انتظامها أو عددها أو الأثين .
anisognathous	متباين الفكين ، مختلف الفكين
	الفك العلوي أكثر عرضاً من الفك السفلي .
anky- , ankylo-	تصلب
ankylocheilia = ankylochilia	التصاق الشفتين
ankyodontia	التصاق الأسنان
ankyloglossia = ankyloglossum	التصاق اللسان ، قيد اللسان

يحد التصاق اللسان من حركة اللسان ، ويمكن أن ينجم عن التحام اللسان بقاع الفم (التصاق كامل) ، أو عن قصر لجام اللسان الشاذ ، وينتج عنه تقييد حركة اللسان (التصاق جزئي) ويمكن أن يسبب إعاقة في الكلام . يمكن أن يُصحح جراحياً بواسطة قطع اللحم . يُسمى أيضاً ارتباط اللسان (Tongue-tie) .

ankylosis	تصلب ، تيبس ، قسط
	كلمة يونانية تعني مفصل متصلب (Stiff joint) ، ومعناها :
1-	التحام كامل أو جزئي لعضوين متحركين ، بواسطة نسيج ليفي أو عظمي .
2-	تيبس شاذ أو عدم حركة مع ثبات للمفصل نتيجة لمرض أو كدمة أو جراحة ، مثل المفصل الفكي الصدغي .
3-	نوع من التحام السن حيث يلتحم جذر السن مباشرة بالعظم السنخي للفك دون وجود النسيج الرخو بينهما . في مثل هذه الحالة يحل محل الرباط حول السن جسر عظمي يلصق جذر السن بالعظم السنخي للفك . يمنع القسط السني بزوغ الأسنان وحركة

السن التقيومية ، وإذا حدث عند الأطفال في مرحلة النمو فإنه يعيق البزوغ الطبيعي للسن ، وتكون السن المصابة منخفضة عن مستوى السن غير المصابة المجاورة لها ، التي تبرز بشكل طبيعي .	ankylosis , artificial	قسط صُنعي
	ankylosis , bony	قسط عظمي
		تثبيت كامل للمفصل وعدم حركته ، وذلك لالتحام عظام المفصل .
	ankylosis , condylar	قسط لقمي
	ankylosis , central	قسط مركزي
		ينشأ في المفصل .
	ankylosis , dental	قسط سني
		تثبيت صلب للسن بعظم الفك بسبب التحام أو اندماج ملاط الجذر مع العظم السنخي ، وامتلاء الرباط حول السن بالعظم .
	ankylosis , false	قسط كاذب
		عدم القدرة على فتح الفم نتيجة كزاز فكي وليس نتيجة مرض في المفصل الفكي الصدغي .
	ankylosis , fibrous	قسط ليفي ، التحام ليفي
		تيبس للمفصل بسبب التصاقات أو تليف في المفصل .
	ankylosis , glossopalatine	قسط لساني حنكي
		حالة يلتصق فيها طرف اللسان بالحنك الصلب .
	ankylosis , ligamentous	قسط رباطي
		نوع من أنواع تيبس المفصل يتسبب في تصلب أربطة المفصل .
	ankylosis , temporomandibular	التحام المفصل الفكي
	joint	الصدغي ، قسط المفصل الفكي الصدغي
		تحدد جزئي أو كامل لحركة المفصل الفكي الصدغي ، بواسطة النسيج العظمي أو النسيج الليفي . الأسباب التي تساهم في التصاق المفصل عديدة منها : عمر المريض ، رضخ الفك السفلي ، تآكل قرص المفصل ، وطول أو قصر فترة عدم تثبيت الفك السفلي بعد الكسر .
	ankylosis , tooth	قسط سني
		التحام شاذ للملاط أو العاج بالعظم السنخي . عند حدوث التحام السن بالعظم السنخي ، يتوقف نمو النسيج السنخي في المنطقة المصابة ، ويستمر نمو العظم السنخي ، وتحرك الأسنان المجاورة ، لتتطبق مع الأسنان المقابلة . مما ينتج عن ذلك ظهور السن الملتحمة بالعظم بوضع تحت الإطباق

بالنسبة للأسنان المجاورة لها ، وتميل الأسنان المجاورة في اتجاهها .

ankylosis , true = bony ankylosis = قَسَط حقيقي = قَسَط عظمي

ankylyotic قسطي متعلق بالقَسَط أو الالتصاق أو متأثر به .

ankylotomy قَطع لجام اللسان إجراء عملية جراحية لتحرير رباط اللسان .

anlage البُدءة ، البنية الأولى ، البداءة ، الجذم مجموعة من الخلايا الأولية يبدأ فيها تكوّن عضو أو جزء من الجنين .

anneal يلدن ، يُلين تليين المعدن بالتسخين والتبريد المنضبط لتسهيل تعديله وثنيه وتطريقه وتقليل قابليته للكسر .

annealing تليدين ، تليين تسخين وتبريد المعدن تحت ظروف قابلة للتحكم من أجل تعديل كل من صف الجزئيات الداخلية (تحرير الإجهاد) ودرجة صلابة أو مرونة المادة . تتم زيادة درجة صلابة الذهب بتسخين المعدن تقريبا حتى منتصف من درجة الانصهار ، ثم يُتبع بالتبريد السريع . ينظف سطح رقائق الذهب كُلياً من الغازات والأملاح أو أية شوائب طيارة أخرى لجعل الذهب النقي سريع الالتصاق والتماسك والالتحام .

annealing flame لهب التليين ، لهب التليدين

annular حلقي ، حلقي الشكل

annular type matrix band retainer مثبت شريط المسندة من النوع الحُلقي

anode = A قطب موجب (كهرباء) = المصعد (الأنود) القطب الكهربائي الموجب للبطارية أو الجهاز ، مثل جهاز الأشعة السينية حيث يحتوي الجانب موجب الشحنة من أنبوب جهاز الأشعة على معدن التنجستن (Tungste) كهدف تَنجّه إليه الإلكترونات السالبة أو الشحنة الكهربائية السالبة وتنبعث منه الأشعة السينية .

anodontia غياب الأسنان الحُلقي ، انعدام الأسنان غياب بعض الأسنان اللبنية أو الدائمة بسبب فقد براعم الأسنان الحُلقي ، ويسمى «درد جزئي» (Partial anodontia) أو غياب الأسنان كلها ويسمى «درد كلي تام» (Total anodontia) .

anodontia , partial درد جزئي

anodontia , total درد تام ، درد كلي

anodontism غيبة براعم الأسنان ، عدم الإثغار انعدام الأسنان

anodyne مُسكّن للألم ، مُخدّر أي دواء يُخفف أو يزيل الألم .

anomalo- (سابقة) شاذ ، غير مُنتظم ، غير قياسي

anomalous شاذ ، غير مُنتظم ، غير سوي مخالف للقاعدة عما هو سوي أو مُنتظم .

anomaly شذوذ ، عدم انتظام انحراف أو اضطراب أو عدم انتظام بالمقارنة مع العادي والطبيعي .

anomaly , developmental شذوذ النمو ، نشوء شاذ ، شذوذ التطور أو التكامل شذوذ بسبب عيب في نشأة العضو .

anomaly , facial عيب وجهي

anomaly , tooth شذوذ سني

anonymous عديم الاسم ، غير مُسمّى ، عُقل

anonymous vein = الوريد غير المُسمّى = الوريد العَضدي الرأسي

anorexia فقْد الشهية ، فُهَم فقْد الشهية الجزئي أو الكلي للطعام .

anorexia nervosa فقْد الشهية العصابي (القهم العصابي)

anosmia فقْد حاسة الشم ، حُشام ، اللاشميّة غياب جزئي أو كامل لحاسة الشم .

anostosis نقص النمو العظمي ، عدم التعظم

anoxia نقص الأكسجين ، عوز الأكسجين في الدم أو الأنسجة ويتميز الشخص بالزرقة .

anoxic ناقص الأكسجين متعلق بنقص الأكسجين أو مرتبط به .

ANS = anterior nasal spine [مختصر] شوكة أنفية أمامية

ansa عُروة مصطلح تشريحي يعني عُقدة ، أو حلقة أو أنشودة أو ما يشبه العُقدة أو الحلقة أو الأنشودة أو العروة .

ansa , Haller's عُروة هالر

ansa capitis = عُروة وجنية = القوس الوجنية

arcus zygomaticus

ansa cervicalis = ansa hypoglossi عُروة رقبية = عُروة تحت اللساني

مجموعة عقد أنشوطية من الأعصاب تغذي العضلة الكتفية اللامية ، والعضلة القصية اللامية والعضلة القصية الدرقية .	anterior bite plane	مستوى العَضَّة الأمامي
ansa hypoglossi = ansa cervicalis		جهاز متحرك من الأكريليك يسمح بإطباق الأسنان السفلية الأمامية بحيث تبقى الأسنان الخلفية غير منطبقة .
اللساني = عُرْوَة عُنُقِيَّة	anterior border	حافة أمامية
ansae (pl. of ansa)	anterior branches	شعبات أمامية
ansae nervorum spinalium	anterior cerebral vein	الوريد المخي الأمامي
عُرْوَات الأعصاب الشوكية ، عُرَى الأعصاب النخاعية	anterior cervical	عُنُقِي أَمَامِي
ansiform	anterior cervical ganglion	عُقْدَة عُنُقِيَّة أَمَامِيَّة
عُرْوِي الشَّكْلِ	anterior cervical sympathetic ganglion	عُقْدَة وِدِيَّة
ansotomy		عُنُقِيَّة أَمَامِيَّة
قَطْع العُرْوَة (العُرْوَة العَدَسِيَّة بالدَّمَاع)	anterior chamber	حجرة أمامية ، حجيرة أمامية
antagonism	anterior chamber of the eye	الحجيرة الأمامية للعين
تضاد ، تنافر ، تناقض ، عدا ، خصومة	anterior condylar canal =	قناة لُقمِيَّة أَمَامِيَّة =
antagonist	hypoglossal canal	القناة تحت اللسانية
مُضاد ، مُقاوم ، عامل مُضاد ، ضديد	anterior cranial base	قاعدة قحفية أمامية
1 - أي عضلة مقاومة لأخرى .		الجهة الأمامية لقاع القبة القحفية ، تُعَيَّن في قياسات الجمجمة : مركز السرج التركي (Sella Turcica) ، والنقطة الأنفية (Nasion) .
2 - دواء يعوق عمل دواء آخر مأخوذ في نفس الوقت .	anterior cranial fossa	حفرة قحفية أمامية
3 - سن في أحد الفكين تنطبق مع السن المقابلة لها في الفك المقابل .	anterior cross-bite	عضة متصالبة أمامية ، عضه معكوسة أمامية
antagonists	anterior dental artery	الشريان السني الأمامي
مُقابل ، مُضاد	anterior determin ants of cusp	المحدِّدات الأمامية للحدبة
(في طب الأسنان) : تعني الأسنان في الأقواس السنية المتقابلة التي تتقابل أسطحها الاطباقية مع بعضها .	anterior ethmoid foramen	الثقبية الغربالية الأمامية
ante-		قناة بين العظمين الغربالي والجبهي ، يمر خلالها الفرع الأنفي من العصب العيني والأوعية الغربالية الأمامية .
(سابقة) قَبْل	anterior facial vein	وريد وجهي أمامي
إما في المكان أو الزمان .	anterior fauces	الحلق الأمامي
ante cibum = a . c .	anterior fontanel	يافوخ أمامي
قَبْل الأَكْلِ (لاتينية)		منطقة ماسية الشكل بين العظم الجبهي والعظمين الجداريين فوق جبهة الطفل عند التقاء الدرر السهمي . انظر أيضاً يافوخ (Fontanel) .
تستعمل في كتابة الوصفة الطبية .	anteror guidance = incisal guide	دليل أمامي ، مرشد
antegenial notch		أمامي = دليل قاطع
الثلمة أمام زاوية الفك	anterior guide	دليل أمامي ، مُرشد أمامي
انخفاض أو تقعر يوجد عادة في الحافة السفلية للفك السفلي ، أمام زاوية الفك السفلي مباشرة ، وقرب ارتكاز الحافة الأمامية للعضلة الماضغة . عندما تكون الثلمة أمام زاوية الفك أعمق من الطبيعي ، فهي دليل على قصور في نمو الفك السفلي .		جزء من المطبق يرتكز عليه مسمار الدليل الأمامي ليحافظ على البعد العمودي للإطباق . والدليل الأمامي يؤثر على درجة انفصال القالب السني العلوي والسفلي في العلاقة اللامركزية .
antelabium = procheilon		
الحنَّعِيَّة ، الشامخَّة ، الطرمة		
التَّوَّء الأوسط للشفة العليا .		
antenatal		
قبل الولادة		
يتعلق بأي شيء يحدث قبل الولادة . انظر قبل الولادة (Prenatal) .		
anterior		
أمامي		
للدلالة على الأسنان والأنسجة التي توجد في مقدمة الفم ، وهي الأسنان القاطعة والأنياب .		
anterior belly of digastric muscle		
البطن الأمامي للعضلة ذات البطنين		

anterior guide , adjustable	دليل أمامي قابل للتعديل	anterior pillars	أعمدة أمامية ، سوِّقات أمامية
	دليل أمامي ، يتغير سطحه العلوي ليؤدي إلى فصل القلب	anterior pituitary fossa	حُفرة نخامية أمامية
	السني العلوي عن السفلي بالقدر المطلوب في مختلف العلاقات اللامركزية.	anterior pituitary gland	العُدَّة النخامية الأمامية
anterior guide pin	دبوس دليلي أمامي	anterior posterior	أمامي خلفي
anterior head cavities	التجاويف الأمامية للرأس	anterior-posterior projection	بروز أمامي خلفي
anterior inclined bite plane	مُسْتَوَى العَضَّة المائلة الأمامية	anterior posterior relationship	علاقة أمامية خلفية
anterior laryngeal nerve	عصب حنجري أمامي	anterior superior dental nerve	عَصَب سني علوي أمامي
anterior lingual gland = Blandin's gland	عُدَّة لسانية أمامية = غدة بلاندين	anterior teeth	أسنان أمامية
anterior lobe	فَصْ أمامي		القواطع والأنياب في الفك العلوي والسفلي ، تظهر عند الابتسام .
anteroir margin	حافة أمامية	anterior teeth arrangement	تعديل الأسنان الأمامية
anterior nasal aperture	فتحة أنفية أمامية		ترتيب وتنظيم الأسنان الأمامية لتحسين الشكل الجمالي ، أو لتحسين النطق .
anterior nasal spine = ANS	الشوكة الأنفية الأمامية	anterior tooth	سن أمامية
	قمة الشوكة الأنفية الأمامية كما تُرى في الأشعة الجانبية للرأس .	anterior tooth form	شكل السن الأمامية
	(في تقويم الأسنان) : نُتوء عظمي مؤنّف في الحافة السفلية للفتحة الكثرية الشكل . في التصوير الشعاعي السيفالومتري لقياس الجُمجمة ، تستخدم قمة النُتوء غالبا لتحديد النهاية الأمامية للمستوى الحنكي.		الشكل الخارجي المحيطي للسن الأمامية .
anterior occlusal projection = standard occlusal projection	بُرُوز إطباق أمامي = بروز إطباق قياسي	antero-	(سابقة) أمامي ، أمام
anterior open bite	عَضَّة مفتوحة أمامية	anterocclusion	إطباق أمامي
	في حالة الإطباق بين الأسنان ، تكون الأسنان الأمامية السفلية غير متداخلة أو مُتطابقة مع الأسنان الأمامية العلوية في المستوى العمودي ، بينما الأسنان الخلفية السفلية والعلوية في تطابق تام .		نوع من سوء الإطباق تكون فيه الأسنان السفلية متقدمة عن وضعها الطبيعي في القوس السنية .
anterior palatal region	منطقة الحنك الأمامية	anteroexternal	أمامي خارجي ، أمامي ظاهر
anterior palate	الحنك الأمامي	anteroinferior	أمامي سفلي
anterior palatine canal	قناة حَنَكِيَّة أمامية ، النفق الحنكي الأمامي	anterointernal	أمامي داخلي ، أمامي غائر
anterior palatine foramen	ثُقْبَة حَنَكِيَّة أمامية	anterointernal cusp	حدبة أمامية داخلية
anterior platine groove = incisive canal	تلم حَنَكِي أمامي = قناة قاطعة	anterolateral	أمامي جانبي
anterior pillar of fauces = palatoglossal arch	العماد الأمامي للحلق ، القاعدة الأمامية للحلق = القوس الحنكية اللسانية	anterolateral surface	سطح أمامي جانبي
	تسمى أيضا القوس اللسانية الحنكية (Palatoglossal arch) لأنها تتكون بواسطة العَضلة اللسانية الحنكية (Palatoglossus muscle) .	anteromedial	أمامي إنسي
		anteroposterior	أمامي خلفي
		anteroposterior malrelationship	علاقة أمامية خلفية شاذة
		anteroposterior radiograph	صورة شعاعية أمامية خلفية
		anteroposterior relationship	علاقة أمامية خلفية
		anteroposterior surface	سطح أمامي خلفي
		anterosuperior	أمامي علوي
		Ante's law	قانون آنت
			(في علم تعويض الأسنان) : المساحة الكلّية للدعامات السنية ، يجب أن تكون مساوية أو أكبر من المساحة الخالية من الأسنان المراد تعويضها .
		anthracosis linguae = black tongue	أسوداد اللسان = لسان أسود

anthrax الجَمْرَةُ الخبيثة

مرض مُعد خطير من أمراض الماشية والأغنام ، ينتقل إلى الإنسان بالاحتكاك المباشر بالصوف أو الجلود الملوثة بميكروب عَصِيَّة الجَمْرَة الخبيثة (Bacillus anthracis) وقد يؤدي إلى التهاب جلد الوجه ، وظهور بثور على سطحه تستمر لمدة عشرة أيام . قد تتسبب الجراثيم في إصابة داخلية تؤدي إلى ظهور التهاب رئوي ، ونزف يكون عادة مميتا . وتظهر أعراضه في الفم على شكل ورم وتخرب عظمي ، وبُثور حمراء غير داكنة على الغشاء المخاطي للفم . يعالج هذا المرض بالبنسيلين (Penicillin) .

anthropometric landmark علامة قياس الجسم البشري

Anthropometry الأثروبومترية ، قياس الإنسان

فرع من الأثروبولوجيا يبحث في قياس الجسم البشري للمقارنة المعيارية .

anti- (سابقة) ضدّ ، مضاد ، مُعكس ، مانع

antianxiety مضاد للقلق أو الاضطراب

antianxiety agents أدوية (عوامل) مُضادة للقلق

والاضطراب

تستعمل بشكل شائع في طب الأسنان قبل العلاج السنّي أو كمهدىء لتقليل الخوف أو القلق والاضطراب عند المريض . العقاقير المُضادة للقلق والاضطراب المستعملة في طب الأسنان هي : الديازيبام (Diazepam) ، الثالسيوم (Valium) ، والكلورديازيبوكسيد (Chlor diazepoxide) ، والليبريوم (Librium) ، واللورازيبام (Lorazepam) ، والأثيفان (Ativan) . حيث تُثبّط هذه الأدوية الجهاز العصبي المركزي (CNS depressants) ، وقد تُسبب كسلاً وخمولاً ، ويجب عدم تعاطي مُثبطات أخرى معها مثل الكحول .

antibacterial ضدّ البكتيريا ، مُضاد الجراثيم

أي عقار أو مادة تُدمّر أو توقف نمو البكتيريا أو الجراثيم .

antibiosis تَضاد حيوي ، تضاد الجراثيم

تضاد مُتعارض بين كائنين (جراثيم أو ميكروبات) أحدهما يُلحق الضرر بالآخر .

antibiotic مُضاد حيوي

1 - متعلق بالتضاد الحيوي للجراثيم .
2 - مدمّر لحيوية الجراثيم : دواء يمنع نمو أو يُدمر

الجراثيم مثل البنيسيلين الذي يُستخدم في علاج العدوى المُتسببة عن الجراثيم . بعض المُضادات الحيوية لها تأثير أكبر على بعض الجراثيم من أدوية أخرى ، واختيار العقار المناسب يتم بعد إجراء اختبارات حساسية للميكروب المُسبب للمرض . وتعطى المُضادات الحيوية عن طريق الحَقن في العَضَل أو بشكل أقراص تُؤخذ عن طريق الفم . ويجب إعطاء المُضادات الحيوية مُسبقاً للمريض قبل إجراء المعالجة السنّية في حالات الحمى الروماتزمية ومرض التهاب شغاف القلب الجرثومي تحت الحاد ؛ وقد أكتشف السير أليكسندر فليمنج Sir Alexander Fleming في سنة 1929 مصادفة أن تأثير المضادات الحيوية هو كايح حيوي أو مبيد للجراثيم .

antibiotic , bacteriocidal مُضاد حيوي مُبيد للجراثيم

antibiotic , bacteriostatic مُضاد حيوي كايح للجراثيم

antibiotic , broad-spectrum مُضاد حيوي واسع الطيف

مضاد حيوي يوقف أو يمنع نمو وتكاثر البكتيريا .

antibiotic resistance = drug resistance مقاومة المضاد

الحيوي = مقاومة العقار

قدرة الجراثيم والكائنات الحية الدقيقة الأخرى على مقاومة أو عدم التأثر بالمضاد الحيوي الذي كان يؤثر عليها سابقاً . تسمى أيضاً مقاومة للدواء (Drug resistance) .

antibiotics مُضادات حيوية ، صادات أو مرديات حيوية

antibody ضدّ ، جسم مضاد ، جسم ضديّ

1 - مادة بروتينية تُنتج بواسطة خلايا الجهاز اللمفاوي استجابة لوجود المستضد حيث تقوم بتضاده .

2 - جسم مُضاد يُنتج ضد عامل ما (مثل الجراثيم ، أو حبوب اللقاح أو كريات الدم الحمراء الغريبة) يكون الأساس لحدوث الحساسية والمناعة .

antibodies أضداد ، أجسام ضديّة

antibodies , hetero- أضداد مختلفة ، أضداد مُتغايرة

antibodies , heterogenetic أضداد مُختلفة المنشأ

anticalculous مُضاد القَلح ، مانع القَلح ، مضاد التحصي

يمنع تكوّن أو ترسّب القلح .

anticaries مُضاد التسوس ، مانع النخر

anticariogenic مُضاد لمُسبب التسوس ، مانع لمُسبب النخر

أي شيء يتعلّق بمنع أو إعاقة حدوث تسوس الأسنان .

anticarious	مُضاد التسوس ، مانع السَّخَر يمنع تسوس الأسنان .	نيستاتيين هو دواء مُضاد لفطر المبيّضات البيض يعطى عن طريق الفم ، ويمكث فترة في الفم قبل بلعه ، ويجب استمرار العلاج لفترة 48 ساعة على الأقل بعد الشفاء وزوال الأعراض لضمان عدم النكس .
anticatalyst = anticatalyzer	مُضاد الحفّاز ، ضد الوسيط	المستضد ، مُكوّن الضّد ، مُولد الضّد
anticephalalgic	مانع ألم الرأس ، شاف من ألم الرأس ، مُضاد الصداع	أية مادة تحث على تكوين أضداد نوعية لها عندما تدخل الجسم .
anticoagulant	مُضاد التَحَلُّط ، مانع التَخَثُّر 1 - مادة تمنع أو تؤخر تخَثُّر الدم . 2 - عقار يستخدم لمنع أو تأخير حدوث تَجَلُّط الدم خصوصاً في علاج حالة الخثار التاجي ، مثل : أدوية وارفارين (Warfarin) ، هيبارين (Heparin) ، أو سترات الصوديوم (Sodium citrate) .	antigen
anticonvulsant	مُضاد التشنُّج ، مُضاد الاختلاج عقار يستخدم لتقليل حدوث أو تخفيف شدة التشنجات في حالات الصرَع مثل دواء الفينيتون (Phenytoin) .	antigenic
anticus	أمام ، أمامي ، مُقدّم (لاتينية)	يتعلق بالمستضد .
antidepressant	مُضاد الاكتئاب ، مُضاد الإحباط عقار مضاد للإكتئاب يُستخدم لتقليل أعراض الاكتئاب مثل دواء الإمبرامين .	antihemolytic
antidiabetic	مُضاد السُّكري	مانع انحلال الدم ، ضدّ الانحلال
antidote	مُضاد السُّم ، ترياق ، ترياق عقار يُستخدم ليُعادل أو يمنع تأثير السُّم .	antihemophilic
antiemetic	مُضاد القيء عقار يستخدم لتقليل حدوث أو تخفيف شدة القيء أو الغثيان وجيشان المعدة .	antihemophilic globulin
anti-enzyme	مُضادّ الخميرة ، مضاد الإنزيم	جلوبولين مُضاد للناعور
antiepileptic	مُضادّ الصرَع	مُوقف النزف ، مانع النزف
antifebrile	مُضادّ الحمى ، مُخفّف الحمى	antihemorrhagic
antiflux	مُضادّ الانسياب ، مُضادّ التدفق ، مُضادّ التسييل مادة توضع على سطح المعدن ، من أجل تحديد انسياب مادة اللحم المنصهرة خلال عملية اللحام ، مثل الجرافيت (Graphite) .	antihistamine
antifungal	مُضادّ الفُطر ، مدمر الفُطر دواء يُستخدم لتدمير الجراثيم مثل فُطر المبيّضات البيض التي تسبب عدوى التهاب الشَّفة الزاوي والتهاب الفم الناتج عن الجهاز الصناعي ؛ مثل النيستاتين (Nystatin) والأمفوتيرسين (Amphotericin) .	أية مادة أو عقار تُستخدم لمنع أو تقليل تأثير الهستامين في الجسم ، ويُستخدم للسيطرة على تفاعلات الحساسية في أمراض مثل حُمى الخريف «حُمى الطلَع» (Hay fever) ، والحكة «الهُرَّاش» (Pruritus) والشرى أو «الطفح الجلدي» (Urticaria) . تعتبر بعض مضادات الهستامين أيضاً مضادات قوية للقيء وتُستعمل لتخفيف أمراض الحركة (Motion sickness) ، وتأثيراتها الجانبية الشائعة هي النعاس والحمول ويستعمل أحياناً لإطالة مدة النوم .
antifungal agent	دواء مُضاد للفُطر	antihypertensive
		خافض ضغط الدم
		antihypertensive drug
		دواء خافض ضغط الدم عقار يستخدم لتقليل ارتفاع ضغط الدم ، للمرضى الذين يعانون من ارتفاع ضغط الدم ، مثل جونثيدين أحادي السلفات (Guanethidine monosulphate) .
		anti-infectious
		مضاد العدوى
		anti-infective
		مُضادّ للعدوى ، مُضادّ الإنتان
		anti-inflammatory
		مضاد الالتهاب ، مانع الالتهاب
		antilethic
		ضدّ الحصى ، مُضاد لتكوّن القلح دواء يزيل أو يمنع تكوّن القلح .
		anti-monson's curve =
		عكس مُنحني مونسون = منحنى عكسي
		reverse curve
		مُنحني أو قوس الإطباق وهو مُقعر للأعلى .
		antimicrobial = antimicrobic
		مُضاد للجراثيم
		antinarcotic
		مُضادّ للتخدير ، مانع التخدير
		antineuralgic
		مُضادّ الألم العَصبي ، مُخفّف الألم العَصبي

antiodontalgic = antodontalgic	مسكن ألم الأسنان ، مانع لآلام الأسنان ، مخفّف لوجع الأسنان	عقار يُستعمل لعلاج العدوى بالفيروس مثل عقار إندوكسيريدين (Indoxuridine) .
antiphlogistic	1- مُضادّ للالتهاب	مُسكّن سني ، مُزي الألم السنّي ، مضاد ألم السن
antipyretic	2- دواء يُستعمل لِيُسكّن أو يُهدئ التهاب الحمّى	قيلة غارية (في الجيب الفكّي) antracela = antrocele
	مضاد الحمى	جيبّي (متعلق بالجيب الفكّي) ، غاريّ antral
	أية مادة أو عقار تمنع أو تخفض الحرارة مثل الأسبيرين أو أي شكل من أشكال العلاج لتقليل أو تخفيف الحرارة أو الحمّى .	سرطانة الجيب antral carcinoma
antiseptis	تطهير	ناسور غاري ، ناسور antral fistula = oro-antral fistula
	منع العفونة بتدمير أو إعاقة نمو الجراثيم المرصية .	غاري فموي
antiseptic	مُضاد العفونة ، مانع للعفونة ، مُطهّر	مُخاطية الغار antral mucosa
	مادة كيميائية غير سامة للأنسجة الحية ، توضع عليها لأنها تُدمر أو تمنع نمو الميكروبات المرصية . مثل الكحول (Alcohol) ، وصبغة الأكريدين (Acridine dye) والهكسامين (Hexamine) .	غشاء مُخاطي غاري antral mucous membrane
antiseptic dressing	ضُماد مانع للعفونة ، ضُماد مطهر	حشوّ غازي ، مادة الحشو الغازي antral packing
	ضُماد مانع العفونة . ضُماد مُعالج بمادة مُطهّرة يوضع على الجرح لمنع أو لمعالجة العدوى .	ضُماد وهو عبارة عن شريط من الشاش المغمور بورنيش وايتهد (Whitehead's varnish) ، أو المغمور في مستحلب من البارافين والفلافين ، يوضع لدعم قاع الجوف العظمي المكسور للعين أو لدعم جزء من عظم الوجنة ، أو لتقليل النزف .
antiseptic gargle	عَرغرة مُطهّرة	انترال بونچر antral puncture = antrostomy
antiseptic gauze	ضُمادة شاش مُطهّرة	تنظيف غاري ، غسيل غاري antral washout
	شاش مُبلل بمحلول مُطهر ومُغلف .	غسل الجيب الفكّي العلوي من الداخل .
antiseptic mouth wash	غسول مطهّر للفم	التهاب الجيب الفكّي antritis = maxillary sinusitis
antisialogogue	مانع التلعب ، مانع انسياب اللعاب ، مُضاد الإلعب	العلوي = التهاب الغار
	أية مادة أو دواء يُقلل أو يمنع إفراز اللعاب .	فموي جيبّي ، خدّي جيبّي ، غاريّ فموي antrobuccal
antisialic	مانع إفراز اللعاب ، مُضاد الإلعب	متعلق بالجيب الفكّي العلوي والتجويف الفموي .
antitetanus serum = ATS	مصل مُضاد للكزاز ، مصل ضدّ	قيلة غارية antrocele = antrocele
	التيتانوس	تجمّع السائل في الجيب الفكّي العلوي .
	مصل يُعطى عن طريق الحقن كوقاية للمناعة ضدّ الكزاز (Tetanosis) ، يمكن أن يسبب صدمة تأقية ولذلك يجب أن تسبقه جرعة اختبارية .	تحصّي الجيب antrolith
antitoxin = antitoxinum	ضدّ السذيفان	تكون حصّي في الجيب الفكّي العلوي .
	مادة يُفرزها الجسم ، كأجسام مضادة للسموم التي تُنتجها البكتيريا المهاجمة ، أو عقار يُحقن في الجسم ليُضاد سم معين ويعادله .	أنفي جيبّي ، غاريّ أنفي antronasal
antitrisimus	مُضاد الضّرز ، ضرز عكسي	متعلق بالجيب الفكّي العلوي والأنف .
	مانع انغلاق الفم أو الفكّين بتشنج عضلاتهما ، أو التقلص العضلي المستمر .	فموي غاري antro-oral
antiviral	مُضاد للفيروس	متعلق بالجيب الفكّي العلوي والفم .
		ناسور فموي جيبّي antro-oral fistula = oro-antral fistula
		منظار الجيب ، منظار الغار antroscope
		جهاز لفحص الجيب الفكّي العلوي .
		فغر الغار antrostomy
		إحداث فجوة في عظم جيب الفك العلوي جراحياً في أحد جوانبه من خلال الصّماخ الأنفي السفلي (تفميم جيبّي أنفي Nasal antrostomy) ، من أجل تأمين تصريف وتفريغ

محتوياته ونظافته . انظر عملية كولدول - لك
(Cald-well-luc operation) .

antrotome قاطع الجيب ، خازع الجيب ، مبضع الغار
أداة لإحداث فجوة في جيب الفك العلوي .

antrotomy خَرْع جِيبِي ، شَقَّ جِيبِي ، فتح الغار
الفتح الجراحي للجيب الفكي العلوي باختراق أحد جدران
لتصريف السوائل وتطهيره .

antrum = sinus جَيْبٌ ، جَوْفٌ ، غَارٌ
مصطلح تشريحي عام لحفرة أو حجرة هوائية داخل
العظم ، انظر جيب الفك العلوي (Maxillary sinus)

antrum , frontal جَيْبٌ جَبْهِي ، الغار الجبهي
يوجد في عظم الجبهة .

antrum , maxillary = maxillary sinus غار الفك لعلوي ، الجَيْبُ الفكيّ
غار هاييمور = جيب الفك العلوي
نسبة إلى ن . هييمور 1613-1685 N.Highmore مُشْرَحٌ
إنجليزي .

ANUG = acute necrotizing ulcerative gingivitis = Vincent's infection [مختصر] التهاب اللثة التقرحي
الناخر الحاد = عدوى فُتْسَان

anvil = incus سَنْدَانٌ
1 - كتلة من الحديد ذات وجه صلب ، تستعمل في مخابر
الأسنان لطرق المعادن لصنع التيجان المطروقة ؛ قاعدة
معدينة تطرّق عليها التيجان .
2 - إحدى عظيّمات الأذن الصغيرة التي تشبه السندان ،
وهي المتوسطة من العظيّمات الثلاث .

anxiety قَلَقٌ ، اضطراب ، ضيق ، حَيْرَةٌ

anxiolytic مُزِيلُ القلق
أية مادة أو عقار يُقلّل أو يمنع القلق .

aorta الأورطي
الشريان الرئيسي والأكبر ؛ يبدأ من البطن الأيسر للقلب
ويَصْخُحُ الدم المحتوى علي الأكسجين إلى الدورة الدموية
العامة . يشتمل الأورطي على أربعة أجزاء : الأورطي
الصاعد والقوس الأورطي ، والجزء الصدري من الأورطي
النازل ، والجزء البطني من الأورطي النازل . يبدأ بفتحة
الأورطي في البطن الأيسر حيث يكون قطره حوالي 3
سنتيمتر ، ويرتفع لمسافة قصيرة باتجاه الرقبة ، ثم ينثني
إلى اليسار وللخلف فوق جذر الرئة اليسرى ثم ينزل داخل

الصدر على الجانب الأيسر للعمود الفقري ويمر من خلال
فتحة الأورطي في الحجاب الحاجز إلى التجويف البطني .
وعند مقابل الحافة الذنبية للفقرة الرابعة يضيق قطره
إلى حوالي 1.75 سنتيمتر ، حيث يتفرع إلى فرعين هما
الشريانان الحرقفيان الأصليان (Common iliac arteries) .

apatite (مادة غير عضوية مُشَبَّعة بالمواد المعدنية)
فسفات الكالسيوم الموجود في الأسنان والعظم ؛ يذوب
في السوائل الحامضية والمواد الكربوهيدراتية المتخمرة ؛
وحيثما يعالج بمحلول الفلوريد ينتج الفلوروأباتيت
(Fluoro-apatite) الذي يُقاوم التأثير المُدمر للأحماض
والتسوس .

apectomy استئصال قمة الجذر

Apert's Syndrome = متلازمة أبُرت =

acrocephalosyndactyly تسنم الرأس وإرتفاق الأصابع
تتميز بالتعظم المبكر للدروز القحفية وجبهة عريضة مع تباعد
العينين منغولية الشكل مع التصاق المفاصل والتحام عظام
اليدين والقدمين وتشوهات حنكية في شق الحنك ونقص
تصنع الفك العلوي .

apertognathia تباعد إطباق ، عَضَّةٌ مفتوحة
عيب خلقي أو نشوئي أو مكتسب ، حيث لا تتطابق
الأسنان العلوية مع الأسنان السفلية . يمكن أن تحدث في
الأسنان الخلفية وتسمى (عَضَّةٌ مفتوحة خلفية Posterior
open bite) أو في الأسنان الأمامية وتسمى (عَضَّةٌ مفتوحة
أمامية Anterior open bite) .

apertognathia = open bite عَضَّةٌ مفتوحة ، إطباق منفتح

aperture = apertura مَنْفَذٌ ، فُتْحَةٌ

aperture , mold فُتْحَةُ القالب

aperture , mouth فُتْحَةُ الفم

aperture , nasal فُتْحَةُ الأنف

aperture , orbital فُتْحَةٌ حجاجية ، مَنْفَذٌ حجاجي
إحدى فتحات عظام الوجه وتحتوي المقلّة .

aperture of frontal sinus مَنْفَذُ الجيب الجبهي ،
فتحة الجيب الجبهي
فتحة وحشية للجيب الجبهي في التجويف الأنفي .

aperture of glottis مَنْفَذُ المزمار ، فتحة المزمار
فتحة بين الحبال الصوتية والغضاريف الطَّرْجِهالية.

aperture of larynx مَنْفَذُ الحنجرة ، فتحة الحنجرة
فُتْحَةٌ بين البلعوم والحنجرة .

aperture of maxillary sinus مَنْفَذُ الجيب الفكي ،
فتحة الجيب الفكي

aperture of sphenoid sinus ، مُنفذ الحبيب الوتدي ،

فتحة الحبيب الوتدي

فتحة مستديرة بين الحبيب الوتدي والتجويف الأنفي ، توجد أعلى محارة الأنف العلوية (قرين الأنف العلوي) مباشرة .

aperture , piriform فُتحة كُمشَريّة

فتحة كُمشَريّة الشكل في الجمجمة .

apex قِمة ، ذُروة ، أوج

1- قِمة جذر السن الأبعد عن التاج .

2- مصطلح تشريحي عام لقِمة جسم ، أو عضو ، أو جزء ، أو قِمة شيء مخروطي .

apexification = root end نمو قِمة الجذر المُستحث = تحفيز ،

closure induction حثّ نهاية الجذر على الانغلاق

في بداية بزوغ السن في الفم ، تكون الذروة غير مكتملة النمو ، وفتحة الجذر واسعة . إذا تعرضت السن الدائمة حديثة البزوغ إلى تلف شديد ، أو إلى إلتان باللب نتيجة إصابة أو رضخ ، يفقد لبّ الس حيويته ويموت قبل أن يكتمل نمو الجذر وتضيق فتحة قناة الجذر .

تشير عملية نمو الجذر المُستحث إلى علاج سن دائمة حديثة البزوغ ، ذات لبّ ميت ، ونمو غير كامل للجذر . الهدف من هذه الطريقة هو حثّ قِمة جذر السن الدائمة غير كاملة النمو ذات اللب الميت أو غير الحيّ على اكتمال النمو ، بإحداث مجال في قناة الجذر والأنسجة حول الذروية ، بعد موت اللب ، لاستمرار نمو الجذر وتكوينه ، حيث تسمح بتكوين حاجز كلسي أو جسر ملاطي أو إنتاج عاج عظمي أو ما يماثل النسيج الصلب عند الذروة المفتوحة ، بحيث يتحقق تضيق القناة أو انغلاق الذروة . هذه العملية تأخذ من الوقت عدّة أشهر إلى أكثر من سنة . ويتم هذا عادة بواسطة استعمال معجون هيدروكسيد الكالسيوم (Calcium hydroxide paste)

كضماد داخل قناة جذر السن . تشتمل الطريقة على الإزالة الكلية ل لب السن من حجرة اللب وقناة الجذر . تُغسل القنوات بمحلول هيبوكلوريت الصوديوم أو محلول ملحي غير مُهيج وبالمقارنة بالمعالجة اللبية الاعتيادية لا تُحشى القناة بالحشوة الاعتيادية من الكوتابركا ، ولكن بضماد معجون ماءات الكالسيوم (للحثّ على تكوّن جسر ملاطي) الذي يصل حتى فتحة قِمة قناة الجذر ؛ بعد ذلك تُوضع كُرة قُطن مُعقّمة على الضماد داخل تاج السن وتحشى الحفرة الإطباقية بحشوة سادّة . بعد تمام انغلاق فتحة قِمة الجذر يتم حشو قناة الجذر بالحشوة الاعتيادية

(الكوتابركا) ثم حشو الحفرة الإطباقية بحشوة دائمة .
المصطلح الأصح هو حثّ نهاية الجذر على الانغلاق (Root end closure induction) .

apexigraph = apexograph راسم الذروة ، ساير القِمة

أداة لتحديد نهاية وحجم الذروة .

apexogenesis تكوّن الذروة ، نُشوء الذروة

في بداية بزوغ السن في الفم ، تكون الذروة غير مكتملة النمو وفتحة الجذر تكون واسعة . إذا تعرضت السن الدائمة حديثة البزوغ إلى إصابة أو رضخ ، قد يتأثر لب السن ولكنه يبقى حياً قبل أن يكتمل نمو الجذر وانغلاق فتحة قناة الجذر . تشير عملية تكوّن الذروة إلى النمو الطبيعي لقِمة الجذر ، وذلك بمعالجة اللب الحي ، إما بواسطة تغطية اللب (تغطية اللب المباشرة أو تغطية اللب غير المباشرة) ، أو بواسطة بتر أو استئصال اللب من أجل إعطاء الوقت الكافي لنمو جذر السن واستمرار انغلاق الفتحة الذروية بشكل طبيعي ؛ إذا نجح العلاج يتم حشو السن بحشوة دائمة .

apexograph راسم الذروة ، ساير القِمة

أداة تُستعمل لتحديد ذروة السن .

APF = acidulated phosphate fluoride [مختصر] فوسفات الفلوريد المُحمّض

aphagia رفض الأكل ، عسر البلع

aphagapraxia صعوبة البلع

aphasia حُبْسَة ، عدم النطق

فقد القدرة على التعبير بالكلام أو الكتابة أو الإيماء ، واختلال الوظائف اللغوية نتيجة تلف الدماغ أو المرض .

aphemia تعذّر التعبير

aphonia = aphony بُحّة في الصوت ، فقد الصوت

aphtha قُلاع ، قرحة بيضاء ، طَفَح

بثرة أو قرحة صغيرة بيضاء غير منتظمة الشكل مؤلمة على الأغشية المخاطية للشفتين وداخل الفم ، إما مفردة أو في مجموعات ؛ وعادة ما تكون متكررة .

aphthae قُلاع ، قُرحة (جمع قُلاع)

aphthae anglosae قُلاع زاوية الحلق

aphthae , Bednar's قُلاع بيدنار

تقرح الحنك الصلب عند الأطفال .

aphthae , cachectic قُلاع دَنفي

يحدث تحّ اللسان ويصاحبه عادة الضعف العام في الجسم .

apthae , febriles	قُلاع حُمِّي	apical constriction	تضييق قميّ ، تضيق ذروي
apthae , Rigg's	قلاع ريج (حموي)		عبارة عن أضيّق قُطر من قناة الجذر في منطقة الجزء القميّ للجذر .ويمكن أن يكون ملامساً للملتقى الملاطي العاجي ، أو الملاط ، أو العاج فقط .
apthae , Sutton's = periodenitis	قُلاع سوتون = التهاب الغشاء المخاطي ماحول السن الناخر المتكرر	apical curettage	كشط ذروي ، كحت ذروي ، تجريف ذروي
mucosa necrotica recurrens	داء القُلاع ، القلاعية ، الداء القلاعي		كحت وإزالة جراحية لنسيج مُتوسّف مصاب بالتهاب مزمن يحيط بقمة الجذر .
apthosis	أية حالة تتميز بتكوين قُلاع .	apical cyst	كيسة قميّة ، كيسة ذروية
apthous	قلاعي	apical elevator	رافعة قميّة ، رافعة ذروية
	يتعلق ب ، أو يتميز بوجود القلاع .	apical fibers	ألياف ذروية ، ألياف قميّة
apthous stomatitis	التهاب الفم القُلاعي		ألياف الرباط حول السني المحيطة بجذر السن وذروته .
	حالة متكررة تتميز بتقرحات مؤلمة [تسميتها الشائعة قارحة الفم (Canker sore)] على الأغشية المخاطية للفم . سبب حدوثها غير معروف ، ولكن هناك دلائل على أنها تحدث نتيجة لتفاعل مناعي . انظر أيضاً قُرحة آكلة (Canker sore) .	apical foramen	ثُقبة قميّة ، ثُقبة ذروية
apthous ulcer	قُرحة قُلاعية		مدخل يقع في ذروة القمة القميّة للجذر أو الجذور من كل سن ، يستقبل لبّ السن من خلاله الأوعية الدموية والعصبية المغذّية .
	حويصلات منفردة تنفجر لتكون قرحات سطحية خلال يوم أو يومين ، وتستمر لمدة 10-14 يوماً . يمكن أن توضع أقراص هيدروكورتيزون موضعياً لتقليل امتداد التقرح . ثبت أن المضمضة بعَسول الكلورهيكسيدين جلوكونيت (Chlorhexidine gluconate) يُسرّع التام القُلاعية .	apical formation	تكوّن قميّ ، نمو قميّ ، نمو ذروي
apthous ulceration= apthous stomatitis = canker sores	تقرح قُلاعي	apical granuloma	ورم حبيبي قميّ (ذروي)
	نوع شائع من التقرح المخاطي الفموي (Oral mucosal ulceration)		ورم النسيج الحبيبي الالتهابي المزمن الذي يُصيب الثلث الأخير «قمة الجذر» من جذر السن .
apthous ulitis	التهاب اللثة القُلاعي	apical group	مجموعة قميّة ، مجموعة ذروية
apical	قميّ ، ذروي	apical half	النصف القميّ أو الذروي
	متعلق بقمة جذر السن أو ما يحيط بها أو يصيب قمة جذر السن .	apical infection	عدوى قميّة ، عدوى ذروية
apical abscess	خُراج قميّ ، خُراج ذروي	apical lesion	آفة قميّة ، آفة ذروية
apical angle	زاوية قميّة ، زاوية ذروية	apical migration	هجرة قميّة ، هجرة ذروية ، انزياح ذروي
apical base	قاعدة قميّة ، قاعدة ذروية		الهجرة الذرويّة للارتباط الظهاري (Epithelial attachment) الذي يحدث في حالة التهاب الأنسجة الداعمة السنّية (Periodontitis) .
	عظم الفك العلوي والفك السفلي الداعم والمتماذي مع النائيّ السنّخي ؛ (انظر أيضاً عظم قاعدي (Basal bone) ؛ على الرغم من عدم التمييز بين العظم السنّخي والعظم القاعدي ، إلا أن العظم القاعدي يقع بشكل عام عند مستوى قمم الجذور ؛ ونظرياً فإن قاعدة العظم في كل فك هي التي تمتص باتجاهها النواتيّ السنّخية بعد فقد الأسنان .	apical nerve bundle	حزمة عصبية ذروية
apical collagen fibers	ألياف الكولاجين الذروية	apical opening	فُتحة قميّة ، فُتحة ذروية
		apical periodontitis	التهاب الأنسجة الداعمة الذروية ، التهاب دواعم السن الذروي
			التهاب الأنسجة حول السنّية حول ذروة الجذر لسن ميتة ؛ يشعر المريض بألم من أقلّ ضغط يقع على السن . يكون التهاب الأنسجة الذروية الداعمة نتيجة لانتشار العدوى من اللبّ المريض من خلال الذروة إلى الأنسجة الرخوة والصلبة للفك .
		apical periodontium	الأنسجة الداعمة السنّية الذروية ، الأنسجة دواعم السن الذروية
		apical scar	ندبة قميّة ، ندبة ذروية

عبارة عن النفاذ الإشعاعي ، الذي يُرى حول الذروة لسن بلا عَصَب «معالجة لبيا في السابق» دون وجود أعراض ، ويمكن أن تمثل نسيجاً مُلتصماً لم يتكلس بعد نهائياً . انظر ندبة ما حول الذروة (Periapical scar) .

مسافة قميّة ، مسافة ذُروية ، حيز قمي ، apical space

حيز ذروي
ذُروياً ، جذرياً
باتجاه الذروة .
apically

إعادة الوضع ذُروياً
apically repositioning

استئصال الذروة ، بتر ذُروة
apicectomy = apicotomy =

الجذر
apiectomy = apicoectomy = root resection =

root amputation

الإزالة الجراحية لذرروة السن مع الأنسجة المحيطة به من خلال فتحة جراحية في العظم السنخي والنسيج اللثوي لقمة السن ، باستخدام سنبلّة شاقّة مُستدقة مركبة على قبضة يدوية عالية السرعة ، عادة ما تترافق مع تجريف ذروي ومعالجة قناة الجذر . ويجب حشو قناة الجذر قبل أو بعد إزالة الذروة مباشرة . وتُستخدم هذه العملية للمحافظة على السن ، حيث أن العلاج بالطريقة التقليدية قد لا ينجح للأسباب الآتية :

1- سدّ غير كامل لقناة الجذر

2- وجود قنوات جذرية إضافية

3- كسر قمة الجذر

4- فشل المعالجة اللبية وحدوث عدوى ذُروية .

تُسمى أيضاً قطع الجذر (Root amputation) ، بتر

الجذر (Root resection) وقد أهمل استعمالهما .

قسم ، ذري
apices

التهاب القمة
apicitis

(سابقة) قمة ، ذُروة
apico-

بتر الذروة ، إستئصال ذروة
apicoectomy = apicectomy =
الجذر

الإزالة الجراحية للجزء الذروي من الجذر ، من خلال فتح جراحي في النسيج اللثوي والعظم السنخي للذروة ، وذلك باستخدام سنبلّة شاقّة مُستدقة مركبة على قبضة يدوية عالية السرعة . وتجري هذه العملية في حال وجود كسر في الذروة أو في حالة فشل المعالجة اللبية وحدوث إصابة ذُروية نتيجة للسدّ غير محكم لقناة الجذر أو لوجود قنوات جذرية إضافية .

موضّعة الذُروة ، محددة الذُروة
apicolocator

أداة تُستخدم لتعيين موضع قمة جذر السن .

بتر الذروة ، استئصال الذروة
apicotomy = apicoectomy

عدم التنسج ، عدم تكوّن ، فقد تصنّع
aplasia = agenesis

1- عدم نمو أو نقص خلقي في نمو عضو أو نسيج من بدء

تكوين الجنين .

2- (في علم دراسة الدم) : قصور في النمو الطبيعي وتكاثر

الخلية . انظر أيضاً فقر الدم اللاتنسجي (Aplastic

anemia) .

عدم تنسج سني ، لا تكون سني
aplasia, dental

لا نموي ، لا تنسجي
aplastic

متعلق بعدم التنسج أو متأثر به .

فقر الدم اللاتنسجي
aplastic anemia

نقص كل مكونات الدم ؛ عدم قدرة نقي العظم على إنتاج

الخلايا الدموية نتيجة لورم خبيث أو تعرضه لتسمم

كيميائي أو أشعة مؤينة أو لتأثير بعض المضادات الحيوية أو

أدوية أخرى .

انقطاع النفس ، وقف التنفس المؤقت ،
apnea = apnoea

البُهر

توقف التنفس إما مؤقتاً (لمدة بضعة ثوان إلى دقيقة أو

دقيقتين) أو لفترة طويلة .

أسبابه : التنفس عملية آلية يتحكّم فيها مركز التنفس في

ساق الدماغ ، حيث يرسل مركز التنفس نبضات عصبية

تنظّم انقباض الحجاب الحاجز وعضلات الجدار الصدري ،

وبذلك يتحكّم في معدل وعمق التنفس .

قد يحدث انقطاع التنفس الطويل عند تلف ساق الدماغ

نتيجة السكتة الدماغية أو إصابة بالرأس ، كما قد يحدث

توقف النفس الطويل أيضاً نتيجة لتأثير بعض العقاقير أو

كنتيجة لانسداد المجرى التنفسي ، عادة بالطعام أو الشراب

أو القيء أو باستنشاق جسم غريب صغير .

يحدث انقطاع النفس المؤقت المتعمد أثناء نوبة إمساك النفس

وعند السباحة تحت الماء ، كما يحدث عادة أثناء النوم .

انظر توقف التنفس أثناء النوم (Sleep apnoea) .

التشخيص والعلاج : يجب علاج مسببات انقطاع النفس ،

فيوجه العلاج لإزالة أي انسداد في مجرى التنفس . ويشمل

استعمال المنهات التنفسية إذا أصيب مركز التنفس بجذع

الدماغ (Brainstem) .

انقطاع النفس أثناء البلع
apnoea , deglutition

انقطاع النفس الانعكاسي
apnoea , reflex

انقطاع النفس أثناء النوم (النومي)
apnoea , sleep

التوقف المؤقت للتنفس لمدة 10 ثوان أو أكثر أثناء النوم

الذي لا يسبب أية مشكلة للأفراد أثناء النوم بالليل، ولكن ينعكس عليهم في النهار، فيغلب عليهم النعاس وعدم القدرة على التركيز، وهذا يؤثر عليهم في عملهم وحياتهم الإجتماعية، وبالنسبة للأطفال يؤثر على أدائهم في المدرسة. بينما يؤدي انقطاع النفس الشديد أثناء النوم إلى حالة خطيرة، لأنه قد يسبب ارتفاع في ضغط الدم، وهبوط في القلب (انخفاض قدرة القلب على ضخ الدم)، واحتشاء عضلة القلب (نوبة قلبية) أو سكتة دماغية.

أنواع انقطاع النفس أثناء النوم:

1- انقطاع النفس الانسدادي أثناء النوم (Obstructive sleep apnoea): هذا النوع هو الأكثر شيوعاً ويحدث لأي شخص، ولكنه أكثر حدوثاً للرجال في متوسط العمر. الأشخاص الذين يعانون كثيراً هم ذوو الأوزان الثقيلة، والذين يعانون من الشخير الحاد. السبب الرئيسي لانقطاع النفس الانسدادي أثناء النوم هو الاسترخاء الزائد لعضلات الحنك الرخو في الحنجرة (الحلق)، بحيث تسد الممر الهوائي أثناء النوم. قد ينتج الانسداد أيضاً عن تضخم اللوزتين أو تضخم الغدانية أو كبر اللسان الشاذ أو صغر الفك. في كل الحالات يؤدي اعتراض حركة الهواء في المجرى التنفسي إلى صوت شخير عال، أما إذا حدث انسداد كامل، فيتوقف التنفس، ويستيقظ الشخص.

2- انقطاع النفس المركزي أثناء النوم (Central sleep apnoea): في هذا النوع، يتوقف التنفس نتيجة لتوقف الحجاب الحاجز وعضلات الصدر عن العمل مؤقتاً، بسبب اضطراب مركز تحكم التنفس بالدماغ؛ أسباب ذلك: شلل عضلات الحجاب الحاجز، أو اعتلال في جذع الدماغ. انقطاع النفس المختلط أثناء النوم (Mixed sleep apnoea): يضم هذا النوع اشتراك النوعين السابقين: حدوث توقف التنفس المركزي لفترة قصيرة يتبعها فترة طويلة من انقطاع النفس الانسدادي.

العلاج:

عند الأشخاص ذوو الوزن الثقيل، يجب العمل على إنقاص وزنهم. والامتناع عن تناول الكحوليات والأدوية المنومة، لأن كلاهما يعطل آلية التنفس، وقد يزيد من خطورة انقطاع النفس أثناء النوم. كما قد تساعد العقاقير المضادة للاكتئاب في شفاء الحالات الخفيفة. بعض المرضى الذين لديهم انقطاع النفس الوخيم أثناء النوم (Severe sleep apnoea) يستفيدون من العلاج بضغط الهواء المستمر في المجرى التنفسي (Continuous positive airway pressure).

(CPAP)، وفي هذه الطريقة يستخدم ضاغط هواء لإدخال الهواء تحت الضغط إلى المجرى التنفسي من خلال قناع يوضع على الأنف في بعض الحالات؛ ويصبح العلاج الجراحي ضرورياً لإزالة الانسداد؛ وقد يلزم استئصال اللوزتين أو استئصال الغدانية أو ثقب الحنجرة، حسب سبب المشكلة. في الحالات الفائقة الشدة يُوصى بعملية تقويم الحنجرة والحنك (Uvulo-palato-pharyngoplasty) (UPPP) لتقصير الحنك الرخو.

نقطة A = نقطة داون، النقطة = A point = Down's point

تحت الشوكية (ss) subspinale (ss)

وهي أكثر نقطة واقعة إلى الخلف على الحدود الأمامية للفك العلوي، في المستوى السهمي، ما بين التواء الأنفي الأمامي والحافة السفلية لسنخ الشية العلوية؛ وهذه النقطة متعلقة بشكل خاص بالعلامة الحدودية للمستوى السهمي لقياس الرأس.

apogee (سابقة) من، الانفصال apo-

طور شدة المرض، ذروة المرض، برحاء apogee (في الطب): المرحلة الأكثر شدة للمرض أو بلوغ ذروة المرض.

سفاق aponeurosis

غشاء مُنبسط يكسو العضلات، أو يقوم على ربط العضلات ببعضها أو بالعظم.

aponeurosis, epicranial = galea سفاق ظهارة الجمجمة

فوق القحفي، سفاق حول الجمجمة = of the scalp = galea

خوذة سفاقية، قَلَسوسة سفاقية aponeurotica

سفاق حنكي aponeurosis, palatine

عبارة عن الامتداد الليفي، للعضلات الحنكية المؤثرة والمكونة للجزء الأمامي من الحنك الرخو، والتي تتصل بها عضلات الحنك الأخرى.

أُتوء، شاخصة، ناتئ apophysis

نمو أو بروز يطلق بشكل خاص على الزوائد العظمية.

أُتوء قاعدي apophysis, basilar

ناتئ مُخي = الجسم الصنوبري apophysis, cerebral =

pineal body

توضّع apostition

خُراج apostema = apostem = abscess

جُرافة لثوية apoxemena

المواد التي تزال من الجيوب حول السنية عند معالجة التهاب الأنسجة الداعمة للسن.

apoxesis = curettage	تجريف تحت اللثة تسمية قديمة .	على إطالة الفك السفلي بالحث على النشاط العضلي الارتدادي وبذلك يُعدل النمو الهيكلي .
apparatus	جهاز ، آلة جهاز أو نظام يشتمل على أجزاء مختلفة ، تعمل مجتمعة لتؤدي وظيفة خاصة.	طبقة بيوناتور ، جهاز بيوناتور جهاز تقويمي سني عضوي متحرك مصنوع من الأكريليك «الراتين» والسلك والمرفاع اللولبي . هذا الجهاز يعمل بطريقة مماثلة للجهاز الوظيفي . يُفتح اللولب «البرغي» في محاولة لتحقيق نمو مستعرض للفكين .
apparatus , auditory	جهاز السمع	
apparatus , diathermy	جهاز إنقاذ حراري	
apparatus , lacrimal	جهاز الدمع	طبقة مستوى العضة
apparatus , masticatory	جهاز ماضغ ، جهاز مضغ	(جهاز رفع العضة)
apparatus , negative pressure	جهاز ذو ضغط سالب	سطح مستو من الأكريليك ، هو جزء من جهاز تقويمي متحرك أكريلكي لفصل الأسنان العلوية عن السفلية بدلاً من العلاقة الإطباقية الطبيعية .
apparatus , tooth	جهاز سني	
apparatus , vocal	جهاز الصوت	
appearance	مظهر ، مرئية	طبقة مستوى العضة
appliance	جهاز ، أداة ، طبقة مُصطلح يُستخدم لوصف الأجهزة المختلفة التي تُستخدم في الفم لتؤدي وظيفة محددة ، علاجية أو تجميلية أو كليهما ، أي جهاز يستخدم في الفم لتحريك أو تثبيت الأسنان من أجل تصحيح أو منع سوء الإطباق أو تعويض الأسنان المفقودة أو استخدامه كجهاز ساد (Obturator) .	الأمامية (جهاز رفع العضة الأمامي) سطح أكريلكي يضاف إلى الوجه الحنكي الأمامي من الجهاز التقويمي المتحرك في الفك العلوي ، بحيث ينطبق على الأسنان الأمامية في الفك السفلي ، فيعمل على عدم إطباق الأسنان الخلفية .
appliance , activator	طبقة مُنشّطة ، الجهاز الفعال	طبقة مستوى العضة
appliance , Andresen's	طبقة أندريسين = جهاز أندريسين	الخلفية ، (جهاز رفع العضة الخلفي) سطح أكريلكي يضاف إلى الجزء الخلفي من الجهاز التقويمي الأكريلكي المتحرك ، بحيث يُغطّي السطح الطاحن للأسنان الخلفية ، من أجل تحرير إطباق الأسنان الأمامية .
monobloc activator =	الجهاز الفعال الموحد = طبقة وظيفية	
myofunctional appliance	عضلية ، جهاز وظيفي عضلي	طبقة مُلتحمة
	جهاز وظيفي عضلي من الأكريليك لتحريك الأسنان .	طبقة تقويمية ثابتة من أي نوع من الأنواع ، التي تلتصق بسطح ميناء السن باستعمال أحد الأنواع المتعددة من حامض التخريش ، وإحدى مواد الراتين المركب .
appliance , Begg's	طبقة بيج ، جهاز بيج	طبقة عنقية
	جهاز تقويمي ثابت يشتمل على حاصرة وحيدة التماس ، تُثبت على السطح الوجهي للأسنان ما عدا الأجزاء الأولى ، التي يُستخدم لها حاصرة ذات أنبوب دهليزي أفقي . يتم تحريك الأسنان باستخدام الأقواس السلوكية المشتركة مع القوى المرنة والنوابض العمودية الإضافية ، وأجهزة العزم التدويرية . تمر الأقواس السلوكية في الشق العمودي الضيق للحاصرة من الناحية اللثوية ، وتثبت بدبابيس تثبيت معدنية ليّنة . وتدخل النوابض الإضافية في الشق العمودي للحاصرة الشفوية من ناحية القاعدة القوسية . تُلصق الوصلات مباشرة على الأسنان أو تُلحم على الأطواق المُلصقة على الأسنان .	انظر طبقة عنقية (Cervical appliance) .
appliance , Bimler's	طبقة بلمر ، جهاز بلمر	طبقة حزام الذقن (جهاز حزام الذقن)
	جهاز تقويمي متحرك مصنوع من الأكريليك «الراتين» والأسلاك ، يعمل بطريقة مماثلة للأجهزة الوظيفية الأخرى ،	طبقة تقويمية سنية عضوية متحركة ، تكبّح الأسطح الأمامية والسفلية من الذقن ، لمحاولة تأخير أو عكس نمو الفك السفلي للأمام أو الأسفل ، أو كليهما . ويستعمل عادة حزام الذقن مع قُبعة الرأس للتثبيت ، وشريط مرّن لتوليد القوة .
		طبقة شون - هن = جهاز ذو حاصرة مُركبة
		طبقة صفيحة كوفن (جهاز يحتوي على صفيحة كوفن)

أول نوع لجهاز تقويم بمسمار محلزن يستخدم لتوسيع الفك العلوي .

طبقة حاصرة مركبة = appliance , combination bracket
Chun-Hun's appliance = (جهاز ذو حاصرة مركبة)
طبقة شون هن

جهاز لتقويم الأسنان ، يستخدم حاصرة تحتوي على مواصفات نظامي (Edgewise و Begg) . ويُطبَّق العلاج المستخدم أيضاً فلسفة كلتا الطريقتين . وتعتبر أجهزة المرحلة الرابعة (Fourth stage) وفوجل ماجل (Fogel-Magil) وشون هن (Chun-Hun) وحاصرات كسلر (Kessler brackets) جميعها أجهزة من النوع المركب .

طبقة جُمجمية وجهية ، طبقة appliance , craniofacial
قحفية وجهية ، جهاز قحفي وجهي
نوع من الجبيرة تُستخدم إما خارجياً ، أو داخلياً لتثبيت كسور منتصف الوجه أو الفك السفلي .

طبقة كروزات ، جهاز كروزا appliance , Crozat's
جهاز تقويمي متحرك مصنوع عادة من أسلاك ذهبية بعد لحمها سوياً ، ثم تنشيطها ، تستخدم في إمالة الأسنان ، وفي بعض الأحيان لدوران الأسنان في التنضيد الإطباق ، من خلال استطالة وحدة السنخ السنية ؛ المؤيدون لجهاز كروزات لا يخلعون عادة الوحدات السنية .

طبقة جانبية ، جهاز جانبي appliance , edgewise
جهاز تقويمي ثابت صُمم بواسطة إ. هـ. أنجل E.H. Angle ؛ هو أساساً من أجهزة الدبوس والأنبوب والقوس الشريطية . يشتمل هذا النظام على حاصرات ذات شق مستطيل أو أنابيب أو كلا النوعين معاً ، وترتبط بالأسنان من خلال الأطواق أو التثبيت المباشر على الأسطح الوجهية أو الدهليزية أو كلاهما معاً . تكون أبعاد الشق 0.022×0.028 بوصة أو 0.018×0.022 بوصة أفقياً ، وتثبت الأسلاك المستطيلة المستخدمة لتنضيد الأسنان في الأبعاد الثلاثة على الحافة ، وهذا أفضل من أن تكون عمودية ، كما في طريقة القوس الشريطية (Ribbon arch technique) . هناك اختلافات عديدة في تصميم الشق الأساسي المستطيل تجعل هذا النظام حالياً أكثر الطرق استخداماً للجهاز التقويمي الثابت متعدد الأطواق . أنظمة (Edgewise و Begg) هما الشكلان الأكثر استخداماً بشكل واسع لهذا النوع من الأجهزة .

(في علم تقويم الأسنان) : الاسم الوصفي المستخدم لجهاز صُمم بواسطة الدكتور أنجل Angle . وهو يتميز بحاصرة

ذات شق لتمسك سلكاً مستطيلاً يوجد على حافتها (يكون الشق أكثر عمقاً من الجهة اللسانية الدهليزية إذا كان عالياً أي ثوبياً قاطعياً) .

طبقة ذات لولب توسيع ، appliance , expansion screw
جهاز تقويم ذو لولب موسع
طبقة خارج الفم ، جهاز خارج الفم appliance , extraoral
جهاز تقويمي متحرك يوضع خارج التجويف الفموي إما جزئياً أو كلياً . ويستخدم قمة أو خلفية الرأس أو الرقبة للتثبيت ؛ مثل حزام الرأس (Headgear) ، وحزام العنق (Cervical gear) وقلنسوة الذقن (Chin cups) وهي أمثلة على أنواع الأجهزة خارج الفم .

طبقة ضمة الوجه ، جهاز وجهي appliance , face crib
انظر ضمة الوجه (face crib) .

انطباق الجهاز appliance , fit
طبقة ثابتة ، جهاز ثابت appliance , fixed
جهاز تقويمي محكم على الأسنان بواسطة الأطواق الملوقة والوصلات المثبتة بمادة رابطة أو الإثنين معاً . بحيث لا يستطيع المريض أن ينزعه .

طبقة ثابتة متحركة ، جهاز appliance , fixed removable
جهاز تقويمي ثابت ، يمكن رفعه من مكانه لضبطه وتعديله ، ثم يتم إدخاله بدون رفع اللصاق أو الأطواق ، مثل : جهاز القوس اللسانية الثابت المتحرك (Lingual arch fixed removable appliance) وجهاز قوس جوشجاريان عبر الخنكي (Goshgarians' s transpalatal arch) .

طبقة فوجل - ماجل = appliance , Fogel-Magil's =
جهاز ذو حاصرة مركبة combination bracket appliance
طبقة المرحلة الرابعة = appliance , fourth stage =
جهاز ذو حاصرة مركبة combination bracket appliance
طبقة فرنكل = طبقة وظيفية = appliance , Fraenkel's =
عضلية ، جهاز وظيفي عضلي myofunctional appliance
جهاز تقويمي سني عضوي متحرك ، مصنوع من أسلاك من الصلب «الفولاذ الذي لا يصدأ» والأكريليك ، يعمل بطريقة مماثلة للجهاز الوظيفي ، لاستطالة الفك السفلي ؛ بالإضافة إلى أن جهاز فرنكل له حواجز دهليزية ووسادة الشفة السفلى لشد السمحاق في القمة الدهليزية في محاولة لحث الفكين على النمو العرضي ، أو الأمامي ، أو الاثنين معاً .

طبقة وظيفية = جهاز وظيفي عضلي = appliance , functional =
myofunctional appliance

العضوي للفكين أو التحريك التقويمي للأسنان في الفك العلوي عادة . انظر حزام الرأس (Headgear) .

طبقة القوس الكابحة = appliance , holding arch = قوس نانس الكابحة Nance's holding arch

جهاز فكي علوي ثابت صُمم من قِبَل الدكتور نانس Nance ، يشمل على قوس سلكية حنكية سميكة ملحومة في الجانب الحنكي من الأطواق المثبتة على الأرحاء الأولى ، وتكون القوس السلكية موجهة من الأرحاء للأمام والأعلى إلى عمق قبة الحنك ، حيث تستقر في قرص الأكريليك ذلك للدعم الإضافي ؛ يسمى أيضاً قوس نانس المثبتة (Nance's holding arch) .

طبقة المستوى المائل ، appliance , inclined plane ، جهاز المستوى المائل

جهاز تقويمي في الفك العلوي يُغطّي الأسنان الأمامية المركزية فقط ، أو الحنك مع الأسنان الأمامية المركزية ، بكتلة (Block) أو مستوى مائل (Inclined plane) (مائل باتجاه الحنك) ، حيث ينطبق على الأسنان الأمامية المركزية السفلية فقط . ويمنع إطباق الأسنان الخلفية . انظر أيضاً جهاز صفيحة العضة (Bite plate appliance) .

طبقة داخل الفم ، جهاز داخل الفم appliance , intraoral مجموعة من الأجهزة المتنوعة الثابتة أو المتحركة توضع في الفم وتعمل بالكامل داخله .

طبقة كسلر = appliance , Kessler's = combination جهاز ذو حاصرة مُركبة bracket appliance

طبقة لسانية شفوية ، appliance , labiolingual ، جهاز لساني شفوي

جهاز تقويمي يعتمد على ربط محدود للأسنان بأقواس سميكة قاعدية شفوية في الفك العلوي والسفلي ، ويتم تحريك السن من خلال إصبع ونوابض إضافية أخرى تُلحم بالقاعدة بأسلاك قوسية .

طبقة القوس اللسانية ، appliance , lingual arch ، جهاز القوس اللسانية

جهاز تقويمي يستخدم عادة في الفك السفلي ، ويشمل على أطواق حول الرحي الأولى أو الثانية السفلية ، وقوس سنّية سميكة مماسة للأسطح اللسانية للأسنان الخلفية ، والارتفاع اللساني اللثوي للأسنان الأمامية . أُستخدم أساساً بواسطة ميرشون (Mershon) كجهاز مثبت (Holding appliance) أو كجهاز ضبط المسافة (Space control appliance) . عدّله أتكنسون (Atkinson) وهيملي (Hemly) بإضافة النوابض

أي جهاز ، متحرك أو ثابت مُصمّم في المقام الأول لعمل تغيرات في الهيكل العظمي ، أو تغيرات سنّية عن طريق استخدام القوى العضلية العصبية للجملّة الفموية الفكية أي أنه الجهاز المُشط (Activator) .

طبقة جونسون ذات السلكين ، appliance , Johnson's twin wire ، جهاز جونسون ذو السلكين

جهاز تقويمي يُستخدم سلكين لهما قوى خفيفة .

طبقة مستوى الإرشاد ، appliance , guide plane ، جهاز مستوى الإرشاد

جهاز تقويمي فكي علوي متحرك ، أول من صممه أوليفر (Oliver) ؛ يستخدم مستوى العضة الأمامية المائلة لإطالة الفك السفلي إلى الأمام ، ويجعل الأسنان الخلفية أيضاً غير منطبقة

جهاز تصحيح العادات ، طبقة العادة appliance , habit

جهاز تقويمي يستخدم «لمساعدة» المريض في التغلب على بعض العادات مثل : مص الإصبع (Finger- sucking) أو مص الإبهام (Thumb - sucking) أو دفع اللسان (Tongue thrust) أو كلها معاً . هذه الأجهزة إما أن تكون ثابتة أو متحركة ، والنوع المتحرك هو الأكثر استخداماً . في الحالتين تشمل المواصفات الأساسية ، هيكلاً من السلك يمتد من المسافة الحنكية للأسنان الأمامية المركزية العلوية في الاتجاه السفلي والخلفي ، حتى الحافة الكَثوية اللسانية للأسنان المركزية السفلية . حيث يمنع الجهاز المصمم لكبح عادة مص الإصبع للمريض من وضع صُبعه في فمه مما يذكره بالتراجع عن هذه العادة . كما يوجه جهاز تصحيح عادة دفع اللسان (Tongue-thrust) طرف اللسان بعيداً عن السطح اللساني للأسنان المركزية الأمامية ، وعالياً إلى منطقة التجعدات بالحنك ، انظر حاجز اللسان ، حاجب اللسان (Tongue crib) .

طبقة هاولي ، جهاز هاولي appliance , Hawley's

جهاز تقويمي متحرك يضم قاعدة أكريلكية وضمّات مُثبتة وقوس شفوية بعُرّوات عمودية كبيرة في منطقة الأنياب ، ويستخدم عادة لتثبيت الأسنان بعد المعالجة التقويمية ؛ هذا النوع من الأجهزة يمكن تعديله حتى يؤدي العديد من الوظائف النشطة ، وغير النشطة « السالبة » من خلال إضافة سلك آخر ، أو أجزاء أكريلكية أو الاتنين معا على تصميم الجهاز الأولي .

طبقة حزام الرأس ، جهاز حزام الرأس appliance , headgear أحد أجهزة الفم الخارجية المتحركة ، التي تُستخدم للتحريك

الإضافية الملحومة لتؤدي إلى التحريك الوظيفي النشط للسن .

appliance , lingual arch-fixed طبقة القوس اللسانية الثابتة ، جهاز القوس اللسانية الثابت

القوس اللسانية التي تُلحَم بالأطواق ، ولا يمكن أن تُنزع إلا إذا نُزع الجهاز بأكمله .

appliance , lingual archfixed removable طبقة القوس اللسانية الثابتة المتحركة ، جهاز القوس اللسانية الثابت المتحرك

القوس اللسانية لها ميكانيكية تثبيت السلك في مكانه ، ولكنها تسمح بنزعه لضبطه وتعديله .

appliance , lip bumper طبقة كباغ الشفة ، جهاز كباغ الشفة

جهاز من السلك داخل الفم يرتبط عادة بالسطح الدهليزي « الخدي » للرحى الأولى السفلية ويشكل ضغطاً بواسطة الشفة السفلى يؤدي إلى تحريك الأسنان الخلفية .

appliance , modified removable = functional = bionator appliance طبقة بيوناتور

appliance , monobloc = myofunctional appliance الجهاز الموحد = طبقة وظيفية عضلية

appliance , myofunctional طبقة وظيفية عضلية ، جهاز وظيفي عضلي

جهاز تقويمي يستخدم قوة العضلات للعلاج . يُستخدم أساساً لمعالجة النمط الثاني class II - التقسيم الأول من سوء الإطباق ، وأحياناً لمعالجة النمط الثالث class III من سوء الإطباق . لا ينطبق بشدة على الأسنان ، ولكنه يتلامس معها أو بجزء منها في الفك السفلي والعلوي . وينحصر تأثيره في تنشيط العضلات المتواجدة بالفم أو حوله ونقل القوة الناتجة عنها إلى الأسنان والنُتوء السنخي . يُسمى أيضاً جهاز أندريسين (Andresen's appliance) ، الطبقة النرويجية (Norwegian appliance) ، والمُنشط (Activator) ، والجهاز الوظيفي (Functional appliance) ، أو الجهاز (الطبقة) الموحد (Monobloc appliance) .

appliance , myofunctional removable orthodontic طبقة تقويمية وظيفية عضلية نزوعة ، جهاز تقويمي وظيفي عضلي متحرك

appliance , Norwegian myofunctional appliance = الطبقة النرويجية = طبقة وظيفية عضلية

appliance , occlusal overlay طبقة تغطي السطح الإطباقية للأسنان ، جهاز يغطي السطح الإطباقية للأسنان

appliance , orthodontic طبقة تقويمية ، جهاز تقويم الأسنان أي جهاز ثابت أو متحرك يستخدم في العلاج التقويمي للتأثير على النمو أو وضع الأسنان إما بتحريكها أو الحفاظ عليها في الوضع المطلوب في العلاقة الصحيحة بين الفك العلوي والسفلي .

appliance , orthodontic retaining طبقة تثبيت تقويمية ، جهاز تثبيت تقويمي

appliance , orthodontic screw-adjusted لولبية الضبط ، جهاز تقويمي لولبي الضبط

appliance , orthopedic طبقة تجبيرية ، طبقة تقويمية ، جهاز تقويم أو تجبير أي جهاز (طبقة) يُستخدم للتأثير على نمو أو وضع العظام .

appliance , overlay طبقة كاسية لسطح الإطباق ، طبقة مغطّية لسطح الإطباق ، جهاز مغطي للسطوح شكل غطائي يُغطّي السطح الإطباقية للعديد من الأسنان يستخدم لتصحيح العضّة المقفلة (Closed bite) في طب الأسنان التعويضي ، أو كجيرة للأسنان الطبيعية لعلاج أمراض النُسج الداعمة وفي حالات صرير الأسنان (Bruxism) . انظر حشوة مصبوبة مغطّية (Overlay) .

appliance , plate طبقة الصفيحة ، جهاز صفيحي ذو الصفيحة مصطلح يُطلق على أي نوع من الأجهزة الأكريليكية المتحركة ، مثل المثبت (Retainer) أو الجهاز السنّي الصناعي (البدلة السنية) (Denture) .

appliance , pin and tube طبقة الأنبوب والدبوس ، جهاز الأنبوب والدبوس

جهاز تقويمي ثابت يشتمل على أنابيب عمودية ملحومة على الأسطح الوجهية للأطواق المحيطة بالأرحاء الثانية . يتم تحريك الأسنان باستخدام القوس السنية والدبابيس العمودية الملحومة بها التي تدخل داخل هذه الأنابيب . هذا النظام صممه أنجل Angle وقد حلّ محله طريقة القوس الشريطية (Ribbon arch technique) .

appliance , porter arch طبقة القوس الحمالة ، جهاز القوس الحمالة

جهاز تقويمي ثابت متحرك للفك العلوي . يشتمل على القوس عبر الحنكي (Transpalatal arch) ، بشكل حرف W . يُثبت بالأطواق المثبتة على الأرحاء بواسطة مسمار وأنبوب ونُظْم تثبيت . الجزء الأوسط على شكل حرف U يستخدم لتوسيع السنخ السني أو دوران الأرحاء أو الاثنين

تصحيح إطباق الأسنان . الجهاز الأكثر شيوعاً من هذا النوع هو جهاز (طبيقة) هولي المتحرك (Hawley's removable appliance) .

معاً . الأجزاء الخارجية للشكل W تتحكم بأجزاء الجهاز والأجزاء السنّية الدهليزية وتساعد في التوسيع .
طبقة تنضيد الأسنان ، appliance , positioner ،
جهاز تنضيد الأسنان

طبقة القوس الشريطية ، طبقة appliance , ribbon arch
القوس الأنشوطية ، جهاز ذو قوس شريطية
نوع أولي من جهاز تقويمي ثابت متعدد الأطواق ، طوره أنجل Angle من جهازه ذي الأنبوب والدبوس ، الذي يستخدم أقواساً سلكية مستطيلة الشكل مثبتة في الحاصرات ، حيث يوازي المحور الطولي للسلك المستطيل السطح الوجهي والسطح الدهليزي مثل « الشريط » .

جهاز تقويمي متحرك مصنّع من مادة بلاستيكية نصف لينة ، أو مطاطية على نماذج تقويمية حيث يُعاد تنضيد وترتيب الأسنان في علاقة مثالية ثلاثية الأبعاد . ويستخدم عادة كجهاز يمثل وضع الأسنان النهائي بعد رفع الجهاز التقويمي الثابت .
طبقة تعويضية ، appliance , prosthetic ،
جهاز تعويض الأسنان المفقودة

جهاز ضبط المسافة appliance,space control
طبقة مصّ الإبهام ، appliance , thumb-sucking ،
جهاز مانع لمص الإبهام .
انظر جهاز تصحيح للعادات (Habit appliance) .

جهاز تعويض الأسنان المفقودة ، ويمكن أن يكون ثابتاً (لا يمكن للمريض نزع أو متحركاً) (يمكن للمريض نزع وتثبيته في الفم مرة أخرى) .
طبقة توسيع الفك appliance , rapid maxillary expander ،
العُلوي السريع ، جهاز توسيع الفك العلوي السريع

طبقة دفع اللسان ، جهاز appliance , tongue thrusting
مانع لدفع اللسان
انظر جهاز تصحيح العادات (Habit appliance) .

جهاز تعويض الأسنان المفقودة ، ويمكن أن يكون ثابتاً (لا يمكن للمريض نزع أو متحركاً) (يمكن للمريض نزع وتثبيته في الفم مرة أخرى) .
طبقة توسيع الفك appliance , rapid maxillary expander ،
العُلوي السريع ، جهاز توسيع الفك العلوي السريع
جهاز تقويمي ثابت يُستخدم لفصل التحام درز منتصف الحنك والتوسيع التقويمي للفك العلوي دون تحريك الأسنان . ويشتمل الجهاز على جهاز المرفاع الكولبي (jackscrew apparatus) الذي يرتبط بأسلاك سميكة ملتحمة بأطواق تكون عادة مثبتة على الضواحك الأولى والأضراس الأولى . في بعض الحالات ، يُضاف الأكريليك على الوجه الحنكي للجهاز بجانب اللولب من أجل زيادة الدعم الجانبي .

طبقة العارضة عبر الحنكية ، appliance , transpalatal bar ،
جهاز ذو عارضة عبر الحنك
قوس سلكية ثابتة أو قوس ثابتة متحركة تعبر قبة الحنك ، ويرتبط بالأطواق المثبتة على الأرحاء الأولى والثانية حينما يكون الجهاز ثابتاً (ملحوماً) ؛ وتُستخدم العارضة عبر الحنكية لدعم التثبيت حينما يكون قوس ثابتة متحركة قوس جوشجاريان (Goshgarian's arch) . يمكن أن يُستخدم الجهاز أيضاً لتعديل الوضع اللساني الدهليزي والوضع المحوري للأرحاء المتصلة به .

طبقة توسيع الحنك appliance , rapid palatal expander ،
السريع ، جهاز توسيع الحنك السريع
انظر جهاز توسيع الفك العلوي السريع (Rapid maxillary expander appliance) .

طبقة ثنائية السلك ، طبقة ذات appliance , twin wire
سلك مزدوج ، جهاز ثنائي السلك

طبقة قابلة للنزع ، appliance , removable ،
جهاز متحرك
أي جهاز من الأجهزة العديدة التقويمية أو التعويضية المستخدمة لتحريك النشط للسن ، أو للتثبيت السلبي للأسنان ، أو لتعويض الأسنان المفقودة ، ويمكن للمريض نزع وإدخاله إلى الفم بسهولة .

جهاز تقويمي ثابت ، صمم بواسطة الدكتور جون جونسون John Johnson باستخدام الأطواق مع الوصلات عادة على الأسنان الست الأمامية والأرحاء الأولى الخلفية . وسُميت هذه الطريقة نسبة لاستخدام السلك المزدوج ذي قطر 0.010 بوصة وذو قوة الشد العالية لأنه يستخدم لمعظم عمليات تحريك الأسنان . يُعلّق السلك المزدوج في الحاصرات الأمامية وتثبت في مكانها بغطاء مُنزلق . تُثنى النهاية الخلفية وتضغط داخل أنبوب دهليزي سميك ، حيث تكون قادرة على الانزلاق داخل أنبوب دهليزي آخر ملحوم بأطواق مثبتة على الأرحاء .

جهاز تقويمي متحرك appliance , removable growth
موجه للنمو guidance orthodontic
طبقة التثبيت ، جهاز التثبيت appliance , retainer ،
جهاز متحرك أو ثابت يستخدم بعد العلاج التقويمي النشط ، وذلك للسماح بتكيف الأنسجة الرخوة والصلبة لتلائم مع

طبقة شاملة ، جهاز شامل appliance , universal

جهاز تقويمي مُتعدد الأطواق الثابتة ، وهو طريقة الربط التقويمي باستخدام الشقوق المستطيلة الشائبة المثبتة على السطح الوجهي والسطح الدهليزي للأسنان .صُمم هذا النظام سبنسر أتكنسون (Spencer Atkinson) ، ويحتاج سلكين مستطيلين بمواصفات المقطع المستطيل وتكون الأسلاك الأخرى بمواصفات القوس الشريطية (Ribbon arch) .

طبقة القوس بشكل W ، appliance , W arch

جهاز القوس بشكل W

قوس ثابتة للفتك العلوي على شكل W ويلحم بأطواق الأرحاء ، ويعمل بطريقة تماثل القوس الحمالة . انظر جهاز القوس الحمالة (Porter arch appliance) .

استعمال ، تطبيق application

أداة تطبيق ، محطاط ، كمس applicator

أداة يدوية ذات طرف كروي صغير تُستخدم لوضع الدواء أو الإسمت في مكان محدد .

محطاط ذو رأس كروية applicator , ball

أداة تطبيق هيدروكسيد الكالسيوم applicator , calcium hydroxide

موعد ، تعيين appointment

دمج ، إضافة ، تراكب ، نمو تراكي ، مقارنة apposition

1 - عملية إضافة عظم جديد ، أو عملية ترسيب الأساس العضوي للأنسجة السنية الصلبة .

2 - التماس بين سطحين متقابلين والتطابق بينهما .

نمو تراكي ، نمو مصاقب appositional growth

زيادة في الحجم بإضافة نسيج جديد ، كما في حالة تكوين طبقة جديدة من النسيج عند تشكل العظم أو تشكل السن .

اقتراب ، مأتى approach

مُجاور ، مُلاصق ، مُتقارب approximal = proximal

وجه مُلاصق approximal aspect

حُفرة ملاصقة approximal cavity

حفرة في السطح الإنسي أو السطح الوحشي للسن ، أو الاثنين معاً .

سطح ملاصق ، approximal surface = interstitial surface

سطح مُجاور ، سطح مُقارب

سطحان متجاوران لسنين في القوس السنية ؛ عادةً السطح الإنسي لسن والسطح الوحشي للسن التي تليها . في حالة القاطعين المركزيين يكون السطحان الأنسيان متجاورين .

أسطح مُجاورة ، أسطح ملاصقة ، approximal surfaces =

أسطح مُقاربة interproximal surfaces

سطحان متجاوران لسنين في القوس السنية . عادةً السطح الإنسي لسن والسطح الوحشي للسن التي تليها . في حالة القاطعين المركزيين يكون السطحان الأنسيان متجاورين .

مُلاصق ، مُقارب ، مُتقارب approximate

سطحان متقاربان ، ويطلق على أسطح الأسنان المتجاورة .

تقارب ، تلاصق ، تقرب ، مقارنة approximation

مئزر ، وُزرة ، مريلة ، غطاء واق مئزر صغير يقي الصدر والبطن .

مئزر المريض السني apron , dental patient

مئزر رصاصي apron , lead

مئزر رصاصي - مطاطي apron , lead -rubber

مئزر الطبيب ، مئزر الممارس ، apron , operator

واقي الممارس

مئزر رصاصي مُغطى apron , plastic-covered lead

بالبلاستيك

مئزر رصاصي مُغطى apron , rubber-covered lead

بالمطاط

نابض مُقوّ ، نابض مُؤازر apron spring

نابض تقويمي من السلك الرفيع ملفوف حول سلك آخر سميك أو قوس سلكية ، ويُعلق تحته لتوليد قوة دفع على الأسنان الأمامية .

ندرة اللعاب ، نقص اللعاب aptyalio = aptyalism

ندرة اللعاب ، غياب اللعاب ، aptyalism = hyposalivation

الطلي

غير مُتقيح ، بلاصديد ، لامقيح apyctous = apyous

غير صديدي ، غير مُكوّن للصدید ، لامقيح apyogenous

غير متقيح ، بدون صديد ، لامقيح apyous = apyctous

غياب الحمى ، انخفاض مؤقت للحمى ، إقلاع الحمى apyrexia

ماء (لاتينية)

ماء مُقطر (لاتينية) aqua = aq .

ماء مُلحي = aqua destillata = aq . dest .

ماء مُلحي = aqua regia = nitrohydrochloric acid

حامض نترات الهيدروكلوريك

سائل أكال متبخر ، لونه أصفر ، يُستخدم في إذابة المعادن (الذهب والبلاتين) ، ويُحضر بمزج 3 أو 4 أجزاء/ حجم من حمض الهيدروكلوريك مع جزء واحد من حمض النيتريك .

قناة فالوب = القناة aqueduct of Fallopius = facial canal

الوجهية ، (مسال فالوب)

مائي aqueous

متعلق بالماء أو مخلوط بالماء أو مُحضّر بالماء .

aquired pellicle طهاوة مكتسبة ، جليدة مكتسبة
طبقة عضوية لاخلوية تترسب فوق سطح السن بعد بزوغها .

arbor محوّر (محور العجّلة)
arbor , emery cloth محوّر قماش الصنّفرة
(الصقل أو الجلخ)

arch قوس
1- منحني أو قوسي الشكل .
2- شكل أو نوع من جهاز تقوي .
3- مصطلح يستخدم للدلالة على الأسنان أو العظم القاعدي في كلا الفكين ، أو كناية عن الفك العلوي أو الفك السفلي .

arch , alveolar قوس سنخية ، قوس دُرّدية
الشكل القوسي للنواتئ السنخي المحيط بالأسنان في كلا الفكين العلوي والسفلي .

arch bar عارضة قوسية ، سلك قوسي
1- جهاز تقوي مكوّن من سلك ممتد حول القوس السنية تُثبّت به الأسنان المراد تحريكها .
2- جبائر معدنية متعددة مصممة لتلائم الأسنان في كل قوس سنية ، تساعد على تثبيت واتزان الأسنان المقلقلة ، أو كسور العظام المصاحبة لها ، أو كليهما معاً .

arch bar fixation تثبيت بالعارضة القوسية ،
تثبيت بالسلك القوسي
طريقة جراحية لتثبيت كسر في الفك السفلي أو الفك العلوي ، بواسطة ثني عارضة معدنية لتطابق السطح الدهليزي «الخدّي» والسطح الوجهي للأسنان ، وتثبيت العارضة بالأسنان بواسطة رباط من السلك اللين مصنوع من الفولاذ الذي لا يصدأ ، يمرر حول أعناق الأسنان .

arch , basal قوس قاعدية
العظم القاعدي الذي يأخذ شكل حرف (U) للفك العلوي والسفلي .

arch , branchial قوس غلصمية ، قوس خيشومية
أقواس متتالية من نسيج اللحمية المتوسطة تقع بين البلعوم وطبقة الأديم الظاهر العنقي في الجنين ؛ تتكون منها التراكيب العضلية الهيكلية للرأس والرقبة .

arch bridge = span bridge جسر قوسي

arch bridge = fixed bridge جسر قوسي = جسر ثابت

arch , dental قوس سنية
انتظام وترتيب الأسنان في الفك السفلي والفك العلوي على شكل القوس .

تتكون القوس السنية من الأسطح الدهليزية والوجحية للأسنان حينما نشاهدها من السطح الإطباق ؛ ويختلف شكل القوس السنية من فرد إلى آخر بشكل كبير ، وعادة ما يكون وصفه كما يلي :

قطعي مكافئ (Parabolic) : له شكل القطع المكافئ ؛ له قوس أمامية وأجزاء الخلفية منفرجة قليلاً .

زائدي المقطع (Hyperbolic) : له شكل القطع الزائد ؛ له قوس أمامية مسطحة وأجزاء خلفية منفرجة بشكل واضح وملحوظ .

مُجسّم القطع الناقص (Ellipsoidal) : له شكل القطع الناقص ؛ الجزء الأمامي مقوس «منحني» والأجزاء الخلفية متقاربة بشكل خفيف .

مربع أو مُسطّح (Square or flat) : له شكل المربع ؛ والجزء الأمامي مُسطّح والأجزاء الخلفية متوازية نسبياً .

شكل حرف (Omega) : له شكل حرف (Ω) omega ؛ حيث الجزء الأمامي مقوس والأجزاء الخلفية متقاربة ثم منفرجة «متباعدة» .

arch , edentulous قوس دُرّدية ، قوس الدرد
الارتفاع السنخي المُتبقي بعد خلع جميع الأسنان .

arch , expansion قوس التوسيع ، قوس موسعة
جهاز تقوي (بدلة) سني يُستخدم في التحريك الجانبي للأسنان .

arch , fixed removable lingual قوس لسانية ثابتة متحركة

arch form قوسي الشكل ، شكل القوس
الشكل الهندسي للقوس السنية (مُستدقة الشكل Tapering ، بيضاوية الشكل Ovoid ، مُربّعة الشكل Square ، إلخ) أو سلك قوسي يُعدل ليُطابق شكل القوس السنية .

arch , glossopalatine = قوس حنكية لسانية
palatoglossal arch

arch , Goshgarian's transpalatal قوس جوشجاريان
عبرالحنكي

arch , gothic قوس سَهْمية

arch , holding قوس كابحة

arch , ideal قوس مثالية

عبارة عن سلك تقوي يُشكل على هيئة قوس بحيث أنه حينما يُركّب في جهاز تقوي ثابت ، يقوم بترتيب ورصف مثالي للأسنان في الأبعاد الثلاثة الفراغية .

arch , Johnson's twin wire قوس جونسون ثنائية السلك ،
قوس جونسون ذات السلك المزدوج

John Johnson جهاز تقويمي ثابت صمّمه جون جونسون
 تُكون من قوس سلكية تمتد حول القوس السنّية تُثبت بها
 الأسنان المقصود تقويمها ؛ انظر جهاز ثنائي (مزدوج) السلك
 (Twin wire appliance) .

arch length طول القوس
 قياس المسافة المتاحة أو المسافة المطلوبة التي نحتاجها
 لترتيب وصف الأسنان في القوس السنّية . انظر أيضاً طول
 القوس المتاح (Available arch length) .

arch length deficiency = قصور طول القوس =
arch length discrepancy تعارض طول القوس
 اختلاف المسافة المتاحة عن المسافة المطلوبة لصف وترتيب
 الأسنان .

arch , lingual قوس لسانية
 جهاز لتقويم الأسنان له سلك يطابق الناحية اللسانية للقوس
 السنّية . انظر جهاز القوس اللسانية (Lingual arch appliance) .

arch , mandibular قوس الفك السفلي
 1- هي القوس الغلصمية «الخيشومية» الأولى (First
 branchial arch) وينشأ منها الفك وأجزاء من الوجه .
 2- القوس السنّية للفك السفلي .

arch , maxillary قوس الفك العلوي
arch , nasal قوس أنفية
arch , palatal القوس الحنكية «سقف الفم»
arch , palatoglossal = القوس اللسانية الحنكية
glossopalatine arch دعامة الغندين الأماميتين .
arch , palatopharyngeal القوس البلعومية الحنكية
 دعامة الغندين الخلفيتين .
arch , partially edentulous القوس الدرّد الجزئية
 هي القوس السنّية التي تكون فيها بعض الأسنان مفقودة
 وليس كلها .
arch-retaining pins دبابيس تثبيت القوس
arch , ribbon قوس شريطية ، قوس أنشوطية
 جهاز تقويمي مُكون من سلك عريض مطابق للقوس السنّية ،
 يستعمل للارتكاز عند تحريك الأسنان ، وهو نوع من قوس
 التوسيع (Expansion arch) .
arch , supraciliary القوس فوق الهدبية ، القوس الحاجبية
 بروز صغير على الجزء الأوسط للحافة فوق الحاجبية للعظم
 الجبهي .

arch , transpalatal قوس عبر الحنكي ، قوس عبر الحنك
arch turret البرجبة القوسية
 أداة معدنية أنبوبية فيها أتلان بأحجام مختلفة ، تُستخدم
 لتشكيل أسلاك الأقواس التقويمية المستقيمة بالشكل
 القوسي .

arch width عرض القوس
 عرض القوس السنّية ، وتختلف بحسب المسافات بين
 الأسنان المتقابلة اليسرى واليمنى . يُحدد عرض القوس ،
 بالقياس المباشر بين الأنياب ، والأرحاء الأولى ،
 والضواحك الثانية . مجموع المسافات ما بين الأنياب ،
 وما بين الضواحك ، وما بين الأرحاء هو عرض القوس
 السنّية .

arch wire = archwire سلك قوسي
 سلك تقويمي يُثبت بسنين أو أكثر من خلال وصلات
 ثابتة بالأسنان ، يُستخدم لتحريك أو لتوجيه حركة السن .
 انظر أيضاً سلك قوسي كامل (Full archwire) ، سلك
 قوسي جزئي (Sectional archwire) .
 جزء من سلك رفيع فولاذي لا يصدأ يُكَيّف على القوس
 السنّية ، ويُثبت في الوصلات التقويمية الأخرى على الجانب
 الشفوي أو الدهليزي للأسنان ، ويستخدم في العلاج
 التقويمي لربط الأسنان ببعضها للتحكم في حركة السن أو
 لتثبيت الأسنان في وضع ثابت لمنع حركتها ، أو لمنع حركة
 أخرى إضافية ؛ يُستخدم في أغلب الأجهزة التقويمية الثابتة
 ذات الأطواق المتعددة ، أو النظم التقويمية الثابتة الملحومة
 بتخريش ميناء السن ذات المظهر الجمالي .

arch wire , continuous سلك قوسي مستمر
 (في تقويم الأسنان) : سلك مُثبت بالوصلات التاجية على
 كل الأسنان البازغة في القوس السنّية السفلية أو القوس
 السنّية العلوية .

archwire , full سلك قوسي كامل
 سلك يُثبت بالأسنان ، يمتد من منطقة الأرحاء من جانب
 القوس السنّية إلى الجانب الآخر ، يُستخدم لتحريك
 وتوجيه سن لتقويمها .

arch wire , sectional = سلك قوسي جزئي
segmental arch wire (في تقويم الأسنان) : سلك قوسي يُثبت على الوصلات
 التاجية لبعض الأسنان فقط ؛ يُثبت عادة على جانب واحد
 من القوس السنّية أو الجزء الأمامي منها . مثل القواطع
 الأربعة الأمامية أو الأرحاء الخلفية فقط .

arch wire , segmental = سلك قوسي جُزئي (قطعي)
 sectional arch wire
 arch , zygomatic قوس وجنية ، قوس عذارية
 «مصطلح متروك»
 القوس المكونة من العظم الوجني والنُتوء الوجني لل الفك
 العلوي والعظم الصدغي.
 arcon صفة المطبق
 تستخدم لوصف مطبق يشمل عناصر الأمامي في الجزء
 العلوي والعناصر الألفية في الجزء السفلي .
 arctation تَضيق
 ضيق أو انقباض القناة أو أي فتحة أخرى .
 arcus = arch قوس
 arcus alveolaris mandibulare قوس سنخي فكي سفلي
 arcus alveolaris maxillae قوس سنخي فكي علوي
 arcus dentalis قوس الأسنان
 arcus palati = قوس الحنك ، قوسا الأساليق
 the pillars of the fauces
 arcus zygomaticus قوس وجني
 area منطقة ، مساحة محدودة ، باحة
 area, acoustic باحة سمعية
 area, apical باحة قمية ، باحة ذروية
 area, auditory باحة سمعية
 area , basal seat باحة مستقر القاعدة ، منطقة السرج
 (مستقر الجهاز الإكريليكي)
 جزء من القوس السنية بدون أسنان يستقر عليه الجهاز السني
 الاصطناعي المتحرك أو الثابت .
 area , denture bearing = باحة ارتكاز البدلة السنية =
 basal seat area باحة مُستقر القاعدة ، منطقة السرج
 area , denture foundation = باحة استناد البدلة السنية =
 basal seat area باحة مستقر القاعدة ، منطقة السرج
 area , denture supporting = باحة دعم البدلة السنية =
 basal seat area باحة مستقر القاعدة ، منطقة السرج
 area , edentulous باحة الدرد ، باحة بلاأسنان ، سرج
 area , focal باحة بُؤري ، منطقة بُؤرية
 area , impression باحة الطبّعة ، منطقة الطبّعة
 عبارة عن ساحة تراكيب التجويف الفموي (الأسنان
 والارتفاع السنخي المتبقي) .
 area , pear-shaped الباحة كمثرية الشكل
 باحة الوسادة خلف الرحي الثالثة .

area , post-dam باحة السّد الخلفي ، منطقة السد الخلفي
 area , posterior palatal seal = باحة السّد الحنكي الخلفي
 post-dam area = باحة السّد الخلفي ، منطقة السد الخلفي
 هي باحة من الأنسجة الرخوة عند التحام الحنك الصلب مع
 الحنك الرخو ، تساعد على ثبات واستقرار البدلة السنية .
 area , pressure باحة ضغط ، منطقة ضغط
 area , radiolucent باحة مُنفذة للأشعة ، منطقة شافة للأشعة
 area , relief باحة تخفيف الضغط ، باحة إزالة الضغط ،
 منطقة تحرير الضغط
 area , rest باحة استناد ، منطقة استناد
 area , retromylohyoid الباحة خلف الضرسى اللامي ،
 منطقة خلف الضرسى اللامي
 area , rugae باحة التجاعيد الحنكية ، باحة الغُضون الحنكية
 منطقة التجاعيد الحنكية
 توجد ثنيات أو تجمّعات من الأنسجة في الجزء الأمامي من
 الحنك الصلب .
 area , stress-bearing باحة حاملة للضغط ، باحة
 = basal seat area حاملة للجهد = باحة مستقر القاعدة ،
 منطقة السرج
 انظر باحة المقرّ القاعدي (Basal seat area) .
 area , supporting باحة داعمة ، منطقة داعمة
 area , temporal باحة صدغية
 area , tissue-bearing باحة احتمال النسيج
 area , vestibular باحة دهليزية
 areola = areole هالة ، كعوة ، خلال ، فُرجة
 1 - أية فجوة صغيرة في نسيج .
 2 - حلقة مستديرة حمراء حول إصابة ملتهبة على الجلد .
 3 - مساحة مستديرة سوداء أو حمراء وردية حول حكمة
 الثدي .
 4 - مساحة الفَرْحِيّة المحيطة بحدقة العين .
 areolae هالات ، فُرجات
 areolar هالي ، لَعوي ، خلالي
 areolar tissue نسيج خلالي ، نسيج هالي
 argyria = argyrosis = تسمّم بأملح الفضة ، الانسمام
 argyriasis = argyris (التصبغ بالفضة) الفضي
 حالة تحدث للذين يستخدمون الأدوية أو المراهم المحتوية على
 الفضة ، أو العاملين في مجال صناعة الفضة . وتتميز هذه
 الحالة بتغيّر لون الجلد والأغشية المخاطية إلى الأزرق الرمادي
 وتصبغه موضعياً ؛ يكون التصبغ محصوراً في مكان معين أو
 يشمل الجسم كله .

arhinia = arrhinia عديم الأنف ، اللأنف
ariboflavinosis عوز الريبوفلافين ، نقص الريبوفلافين ، نقص فيتامين B2
الريبوفلافين هو أحد أنواع فيتامين ب المركب ونقصه يُسبب التهاب زوايا الفم ، وتشقق الشفتين وحرشفتها ، وتقرح البشرة الزهامي الحرشفي حول الأنف والعينين ، والتهاب اللسان إلخ.
Arkansas stone = polystone حَجَر أركانسو
حجر سليكوني خاص شديد الصلابة يستعمل لشحذ النهايات القاطعة للأدوات السنية ، كما يمكن تركيبه على حامل أقراص واستخدامه لسحل البورسلين أو حواف ميناء السن ؛ يسمى أيضاً بوليستون (Polystone) .
Arkovy's mixture مَزيج أركوفي
نسبة إلى ج أركوفي ، J. Arkovy 1923 طبيب أسنان مجري .
مُستحضر طبي يحتوي على 8 جرام فينول و 4 جرام كافور و 4 سنتيمتر مكعب من زيت الإيكالبتول ، يُستخدم في علاج أقنية الجذور العفنة .
arm ذراع ، ساعد ، عضد
arm clasp صَمّة ذات ذراع ، مشبكة ذات ذراع
arm rest سناد الذراع
arm , bar clasp الصَمّة ذات العارضة والذراع
arm , bracing ذراع مُقوية
ذلك الجزء من الجهاز السني الجزئي المصمم لمقاومة الحركة الجانبية أو الإزاحة .
arm , circumferential clasp صَمّة ذات ذراع محيطي ، مشبكة محيطية الذراع
arm , reciprocating ذراع تَرَدَدِيَّة
arm , retention ساعد التثبيت ، ذراع التثبيت
arm , retentive ذراع تثبتية ، ذراع مثبتة
armamentarium = armarium حَقِيبة الطبيب ، مُعدّات الطبيب
الأدوات والكتب والأجهزة والمواد والتجهيزات الأخرى ، التي يستعملها الطبيب الممارس أو طبيب الأسنان في مهنته .
Arnold's appliance جهاز (طبقة) أرنولد
Arnold's ganglion = otic ganglion عَقْدَة أرنولد = العُقْدَة الأذنية
ف أرنولد ، نسبة إلى F. Arnold ، 1890- 1803 ، مُشرّح ألماني .

Arnold's nerve = nerve auricularis = عَصَب أرنولد
الفرع الأذني للعَصَب المبهم (Nervi vagi) .
aromatic عطري
arrangement تَرتيب ، تَنضيد ، رَصَف ، نَظْم
arrest تَوَقَّف
arrest , cardiac تَوَقَّف القلب
arrest , circulatory تَوَقَّف الدوران ، تَوَقَّف دوران الدم
arrest , maturation تَوَقَّف النضج
arrested caries نَخر متوقف ، تسوس مُتوقف
آفة نخرية لا تبدي أية علامة على تقدّم النخر في السن .
arrested dental caries نخر سني متوقف
arrhythmia لا نظامية ، عدم انتظام نَظْم القلب ، اضطراب النظم
arrowhead = Gothic arch رأس السهم = قوس قوطية
arrow-head clasp مشبكة رأس السهم ، صَمّة رأس السهم
arrow-head clasp , modified مشبكة رأس السهم المُعدلة
arrow-point tracer راسمة سهمية نقطية
1- إبرة تستخدم لنسخ رسم شبيه بالقوس القوطية .
2- جهاز يُستخدم لرسم حركات الفك السفلي .
3- جهاز فيه نقطة ترسيم مُتصلة بأحد الفكين ولوحة رسم بياني أو لوحة رسم استشفافي مُتصلة بالفك الآخر ، يستخدم لتسجيل اتجاه ومدى حركات الفك السفلي .
انظر أيضاً راسمة القوس القوطية (Gothic arch tracer) .
arrow-point tracing = gothic راسمة سهمية نقطية =
arch tracing = needlepoint راسمة قوسية قوطية =
tracing = stylus tracing راسمة ذات نقطة إبرية =
الرسم بالراسمة المُسجّلة
عمل رسم يشابه رأس السهم أو القوس القوطية عن طريق جهاز مُتصل بالفكين المتقابلين . شكل الرسم يعتمد على العلاقة بين رأس الترسيم بالنسبة للوحة الرسم . وتمثل قمة رأس السهم المرسوم بدقة أقصى ارتداد للعلاقة غير المتوترة بين الفك العلوي والفك السفلي أي العلاقة المركزية .
arsenic زرنِيخ ، زرنِيخي (مُتعلق بالزرنِيخ) ، أرسنيكي ، (مُتعلق بالحمض الأرسنيكي)
arsenic stomatitis التهاب الفم الزرنِيخي
حالة فموية غير طبيعية تصاحب التسمم الزرنِيخي ، تتميز بجفاف واحمرار وتقرح مخاطية الفم المؤلمة ، وقرقرية (Purpura) ، وقلقلة الأسنان (Teeth mobility) . انظر أيضاً تسمم زرنِيخي (Arsenic poisoning) .

artefact = artifact	خطأ صُنعي ، نتاج اصطناعي	artery , afferent	شريان وارد
	يُستخدم هذا المصطلح في علم النُسيج ليعبر عن عيب أو تشوّه حدث بطريقة اصطناعية خلال تحضير العينة مُسبباً مظهراً مُضلاً .	artery , alveolar	شريان سنخي
artefactual gingival recession	انحسار اللثة الصناعي		الشريان السنخي العلوي الخلفي (Posterior superior alveolar artery) والشريان السنخي السفلي الخلفي (Posterior inferior alveolar artery) يُغذي الفك السفلي والأسنان السفلية .
arteria = artery	شريان	artery , angular	شريان زاوي
arteria alveolaris inferior = inferior alveolar artery	شريان سنخي سفلي	artery , arcuate	شريان قوسي
arteria auditiva = labyrinthine artery	شريان سمعي = شريان تيهي	artery , auditory	شريان سمعي
arterial	شرياني	artery , auricular	شريان أذني
	متعلق بالشرايين .	artery , buccal	شريان شديقي ، شريان خدي يُغذي الخدين .
arterial bleeding	نزف شرياني	artery , buccinator	شريان مبوق ، شريان فمي
arteriole	شُرِين	artery , carotid	شريان سُبّاتي
	فرع دقيق من شريان .		الشريان الرئيسي الذي يُغذي الرأس ، ويتفرع إلى فرعين ، شريان سبّاتي باطن (Internal carotid artery) وشريان سبّاتي ظاهر (External carotid artery) .
arteriorrhexis	تمزق الشريان	artery , cavernous	شريان كهفي
arteriosclerosis	داء تصلب الشرايين	artery , cerebellar	شريان مُخيخي
	حالة مرضية تُصيب الشرايين ، وتتميز بزيادة ثخانة جدار الشريان وفقد مرونته ؛ وهي حالة تصاحب مجموعة من الأمراض . وتصلب الشرايين ينتج عنه قلة أنسياب تدفق الدم الذي يؤثر على كفاءة عمل العضو .	artery , cerebral	شريان مُخيّ
arteriostenosis	تَضيق شرياني	artery , cervical	شريان رقبّي (عنقي)
	ضيق القطر الداخلي للشريان .	artery , common carotid	شريان سبّاتي عام ، شريان سبّاتي مشترك
arteriostosis	تعظّم الشريان	artery , coronary	شريان تاجي يُغذي عضلات القلب .
arteritis	التهاب الشريان ، التهاب شرياني	artery , cricothyroid	شريان حلقي درقي
arteritis, cranial	التهاب الشريان القحفي	artery , dental	شريان سني يُغذي الفكين والأسنان ؛ مثل الشريان السني الأمامي والشريان السني الخلفي والشريان السني السفلي .
	مرض خطير يتميز بالتهاب جدران الأوعية الدموية في الشريان القحفي عند المصابين الذين تكون أعمارهم فوق 50 سنة ، وقد يؤدي إلى العمى أو السكتة أو كليهما . يشخص المرض بواسطة خزعة (Biopsy) من الشريان .	artery , efferent	شريان صادر
arteritis , temporal	التهاب الشريان الصدغي	artery , elastic	شريان مرن
artery	شريان	artery , ethmoidal	شريان غربالي
	وعاء دموي يمر فيه الدم المؤكسج (Oxygenated blood) من القلب إلى الجسم . يتكون جداره من ثلاث طبقات : الطبقة الداخلية «غلالة باطنة Tunica interna» وهي بسماكة خلية واحدة ، والطبقة الوسطى «غلالة وسطى Tunica media» تتكون من نسيج مرن ، والطبقة الخارجية «غلالة خارجية أو برآنية Tunica adventitia» وتتكون من نسيج ليفي . حينما يُقطع الشريان يتدفق دم أحمر زاه ، ويمكن أن تشعر بانقباض الشرايين الكبيرة عند انقباض القلب .	artery , external carotid	شريان سبّاتي ظاهر
		artery , external maxillary	شريان فمقي ظاهر
		artery , facial	شريان وجهي يُغذي الوجه .
		artery forceps	ملقط شرياني
			أي ملقط يُستعمل للإمساك والضغط على نهاية الشريان أثناء ربطه . مثل الجفت الشرياني ذاتي الغلق ، والذي

يحتوي على مقبض شبيه بمقبض المقصّ . يُسمى أيضا الملقط الموقف للترّف (Hemostatic forceps) .

artery , frontal الشريان الجبهي

artery , greater palatine شريان حنكي كبير

artery , hyoid الشريان اللامي

artery , infraorbital الشريان تحت الحجاجي

artery , internal carotid الشريان السباتي الباطن

artery , internal maxillary الشريان الفكي السفلي

artery , labial شريان شفوي

الشريان الشفوي السفلي يُغذي الشفة السفلى والشريان الشفوي العلوي يُغذي الشفة العليا .

artery , lacrimal الشريان الدمعي

artery , laryngeal الشريان الحنجري

artery , lingual الشريان اللساني
يُغذي اللسان .

artery , mandibular الشريان الفكي السفلي

artery , masseteric الشريان الماضغي

artery , maxillary الشريان الفكي العلوي

يُغذي الفك العلوي ؛ مثل الشريان الفمقي الظاهر (External maxillary artery) والشريان الفمقي الباطن (Internal maxillary artery) .

artery , meningeal الشريان السحائي

artery , mental الشريان الذقني

artery , muscular شريان عضلي

artery , mylohyoid الشريان الضرسي اللامي

artery , nasal الشريان الأنفي

artery , nasopalatine الشريان الحنكي الأنفي
يُغذي الحنك .

artery , nutrient شريان مغذي

artery , occipital شريان قذالي ، شريان قذالي

artery of the pterygoid canal شريان القناة الجناحية ، شريان النفق الجناحي

شريان يُغذي العضلات الحنكية (Palatine muscles) والجزء العلوي من البلعوم (Pharynx) .

artery , ophthalmic شريان عيني

artery , palatine شريان حنكي

artery , palpebral شريان جفني

artery , pharyngeal شريان بلعومي

artery , pulmonary شريان رئوي

شريان ينقل الدم غير المؤكسد (الخالي من الأكسجين) ، من القلب إلى الرئتين .

artery , radial شريان كعبري

artery , radicular شريان جذري

artery , spheno- palatine شريان وتدي حنكي

artery , sternocleidomastoid شريان قصي ترقوي خشائي

artery , stylo mastoid شريان إبري خشائي

artery , subclavian شريان تحت الترقوة

artery , sublingual شريان تحت اللسان ، شريان تحت اللساني
يُغذي اللسان .

artery , submental شريان تحت الذقن

يغذي العضلة الضرسية اللامية (Mylohyoid muscle) والغدة اللعابية تحت الفك (Submandibular salivary gland) والغدة اللعابية تحت اللسانية (Sublingual salivary gland) والجلد حول الذقن .

artery , supraorbital شريان فوق الحجاج

artery , supratrochlear شريان فوق البكرة

artery , temporal الشريان الصدغي
وهما الأصدغان أو الأسدغان .

artery , thyroid شريان درقي

artery , tonsillar شريان لوزي

artery , transverse شريان مُستعرض

artery , tympanic شريان طبلي

artery , vertebral شريان فقري

artery , zygomatico- orbital شريان وجني حجاجي

arth- , arthro- (سابقة) مفصل ، مفصلي
مفصلي

متعلق بالمفاصل .

arthralgia ألم المفصل ، ألم مفصلي

arthritic ملتهب المفصل
متعلق بالتهاب المفاصل .

arthritis التهاب المفصل

arthritis , dental التهاب مفصلي سني
التهاب يؤثر على الرباط السنخي السني .

arthritis , osteo التهاب عظمي مفصلي

التهاب مزمن للمفصل كثير الحدوث في السن المتقدم عند معظم الرجال ، يصيب مفصل واحد أو أكثر فيسبب الألم والتيبس والتشوه والقصور في وظيفة المفصل . وينتج عن إصابة قديمة أو رضح أو مرض ؛ وتظاهر الحالة في الأشعة .

arthritis , rheumatic	التهاب المَفصل الروماتيزمي	قطع المَفصل المريض لإيجاد مسافة تسمح بتحريك المَفصل الملتهِم .
arthritis , rheumatoid	التهاب المَفصل الروماتويدي	تقويم المَفصل بالإقحام
	خلل التهابي في النسيج الضام يصيب العديد من المفاصل ، لا يوجد له سبب ، يبدأ في المراحل الأولى من العمر ويغلب في الإناث . والأماكن التي تغلب الإصابة فيها هي مفاصل الأصابع والقدم حيث تصبح مُتَيِّسَة ومُتورِّمة ومؤلمة . يصيب المَفصل الفكي الصدغي أيضاً .	وضع مواد ترقيع لعضوية أو مواد ذاتية مُثل : غضروف أو لفاة في منطقة المَفصل لمنع التحامه وتحسين حركته .
arthrocentesis	بَزَل المَفصل	تقويم مفصلي بالإبدال
	سحب السائل المحيط بالمَفصل ، ويتم عادة بالإبرة والمحقنة .	arthroplasty , replacement
arthrochondritis	التهاب العُضروف المَفصلي	arthroscopy
arthrodesis = arthrodesia =	إشاق المَفصل ، تثبيت المَفصل (جراحياً) = قَسَط صُنعي	استخدام المنظار لرؤية المَفصل الفكي الصدغي .
artificial ankylosis	مَفصل مُسَطَّح	arthroscopy , diagnostic
arthrodia	مُستطَح المَفصل ، مسطَّح المَفصل متعلق بالمَفصل المُسطَّح .	عملية جراحية ، تُجرى بإدخال المنظار داخل محفظة المَفصل الصدغي الفكي ، لفحص المَفصل بالنظر المباشر .
arthrodial	مفصل مُتسطَّح	arthroscopy , surgical =
arthrodial joint	مفصل يسمح بحركة منزلقة بين أجزاءه .	arthroscopic surgery
arthrodial movement	حركة تسطَّح المَفصل حركة انزلاقية .	عملية جراحية ، تُجرى بإدخال المنظار ، وأدوات جراحية دقيقة داخل محفظة المَفصل الصدغي الفكي للمعالجة الجراحية ، ويعتبر التنظير الجراحي بديلاً عندما تفشل المعالجة بالطرق غير الجراحية في إزالة أو تخفيف الأعراض التي تسبب الألم الشديد والمتعارضة مع ممارسة النشاط اليومي للمريض مثل الكلام .
arthrodynia = arthralgia	ألم المَفصل ، وجع المَفصل ، ظَّلَاع	arthrosis
	التصوير الشعاعي للمَفصل	فصال
arthrogram	التصوير الشعاعي المَفصلي الظليل ، تصوير المَفصل ، وصف المَفصل	arthrosteiti
arthrography	تصوير الحيز المحيط بالمَفصل الفكي الصدغي بالأشعة السينية ، بعد إدخال وسيط ظليل متباين مثل الصبغة داخل هذا الحيز ؛ وتظهر اللقمة والحفرة الحقانية أيضاً في الصورة الشعاعية .	arthrosynovitis
arthrolith	حَصاة مَفصلية	arthrotomy
	ترسبات كلسية في المَفصل .	شق المَفصل ، بَضْع المَفصل
arthrology	علم المفاصل ، مَبَحَث المفاصل	articular
arthropathy = arthropathia	اعتلال مفصلي	متعلق بالمفاصل .
arthroplasty	رَأب المَفصل ، تصنيع المَفصل ، تقويم المَفصل	articular bone
	1- جراحة رأبية للمَفصل : إعادة تشكيل جراحي لمَفصل مريض ليؤدي وظيفته الطبيعية ، وقد يحتاج إلى استعمال مواد ترقيع غير عضوية .	الفك السفلي للحيوانات الفقارية غير الثديية مثل الزواحف والطيور والأسماك .
	2- تركيب مفصل صناعي .	articular capsule
arthroplasty , excision	تقويم مفصلي بالإزالة	غلاف من النسيج يحيط بمفصل مُتحرِّك ، يتكون من طبقة خارجية مؤلفة من نسيج ليفي أبيض وغشاء زليلي داخلي ؛ أنظر أيضاً محفظة ليفية (Fibrous capsule) .
arthroplasty , gap	رَأب المَفصل لخلق فجوة	articular cartilage
		عُضروف مفصلي
		العُضروف الذي يُغطِّي عظم المَفصل ويحميه ، وهو نوع من النسيج الليفى الزجاجي يُغطِّي الأسطح المَفصلية ضمن المَفصل الزليلي . انظر غضروف (Cartilage) .
		articular covering
		غطاء مفصلي
		articular disc = articular disk =
		مُفْرَص مفصلي
		meniscus

صفيحة ليفية بين السطحين المنطبقين من عظم المفصل ،
تعمل كوسادة تتألف من نسيج ضام خاص متين يتكون من
الأدمة المتوسطة التي لا تمتص ، ضمن المفصل الفكي
الصدغي ؛ القرص المفصلي قد يصاب بالتلف نتيجة
لرُضح أو عدوى أو ورم خبيث.

articular eminence شامخة مفصلية
articular end طَرَف (نَهائية) مفصلي
articular fossa حَفرة مفصلية
articular fracture كَسر مفصلي
كسر يصيب الأسطح المفصلية.
articular membrane عَشَاء مفصلي
articular process نَتَائِج مفصلي ، شَاخِصَة مفصلية
articular space مَسَافَة مفصلية ، فَرَاغ مفصلي
المسافة بين الرباط المحفظي وبين أسطح الحفرة الحقائية
واللقمة.

articular surface سَطْح مفصلي
articular system نِظَام مفصلي ، جِهَاز مفصلي
يتعلق بنظام الجسم بمفاصل وعظام المجموعة الحركية .
articulare = Ar نُقْطَة مفصلية

- 1 - (في تقويم الأسنان) : علامة تُستخدم في التصوير الشعاعي لقياس المنطقة الجانبية لرأس المريض ، وتتكوّن بانطباق أو تراكب الجانب الخلفي لرأد الفك السفلي على السطح السفلي للعظم القذالي ، فتظهر الصورة بروز واضح للنقطة المفصلية نتيجة التراكب .
- 2 - نقطة تقاطع محيط الحافة الخلفية للفك السفلي والعظم الصدغي وهي علامة شعاعية «سيفالومترية» لقياس الرأس .
- 3 - نقطة تقاطع المحيط الخلفي للقمة الفك السفلي مع العظم الصدغي ، كما يظهر على فيلم جانبي سيفالومتري .
- 4 - نقطة التقاطع بين ظل القوس الوجنية والحافة الخلفية للشعبة الصاعدة بالفك السفلي .

articulate يَتِمَّفِصَل ، يَتَأَلَّفُظ بوضوح
1 - إطباق الأسنان الطبيعية أو الصناعية في علاقة إطباقية صحيحة .
2 - يَنطِق الكلام بشكل واضح وصحيح .
3 - يوصل أو يلتحم بمفصل .

articulated مُتَمَّفِصَل
articulated partial denture جِهَاز سَني تَعْوِضِي (بدلة) جزئي متمفصل
انظر جهاز سني جزئي (Partial denture) .

articulating يَعْض ، يَتَمَّفِصَل ، يُطَبِّق ، عَضّ
articulating eminence شَامِخَة مفصلية
articulating paper وِرق مِطَابِقَة الأَسْنَان ، وِرق إطباق

شريط مصبوغ باللون الأحمر أو الأزرق أو ورق فحمي «كربون» أو ورق سطحه مغطى بالجرافيت ، يستعمل للتأكد من درجة انطباق الأسطح الطاحنة للأسنان الطبيعية العلوية والسفلية المقابلة لها في حالة تصحيح الإطباق ، أو لتعليم نقاط الانطباق بين الأسنان الطبيعية أو التعويضية في حالة التركيبات الصناعية التعويضية .

articulating paper holder حَامِل وِرق المِطَابِقَة
يُمسِك وِرق الإطباق بواسطة حامل ورق إطباق معدني ؛ ويُستخدم ورق الإطباق لتحديد نقاط التماس .

articulatio = articulation مَفْصَل ، تَمَّفِصَل ، النُّطْق
«مخارج الحروف»

articulation = articulatio مَفْصَل ، تَمَّفِصَل ، تَطَابِق الأَسْنَان ، النُّطْق
« تلفظ الكلام بمخارج حروف واضحة»

- 1 - الإطباق بين الأسنان العلوية والسفلية وعلاقة أسطحها الطاحنة خلال حركتها المفصلية أثناء أداء وظيفتها .
- 2 - تنضيد الأسنان ؛ رَصْف وترتيب الأسنان في الجهاز الصناعي التعويضي لتماثل الأسنان الطبيعية في الفم أثناء أداء وظيفتها .
- 3 - مفصل (Joint) . انظر المفصل الفكي الصدغي (Temporomandibular joint) .
- 4 - نُقْطَة التَقَاء أو تماس بين عظمين ثابتين أو متحركين أو أكثر من عظمين من الهيكل العظمي .
- 5 - تَلْفُظ الكلمات بشكل واضح عند التكلم ، وهي عملية يُستخدم فيها اللسان والأسنان وبنية التجويف الفموي بالتوافق مع اهتزاز الهواء الخارج .

articulation , anatomic مَفْصَل تَشْرِيحِي
التحام صلب ، أو متحرك بين جزأين من العظم .

articulation , articulator مَفْصَلَة
استخدام جهاز يُجسّد حركة المفصل الفكي الصدغي صناعياً ، بحيث توضع الأمثلة الجبسية بطريقة مماثلة لوضع حركات الفك السفلي المتعددة .

articulation , balanced مَفْصَل متوازن ، مَفْصَل موازن
تماس الأسنان العلوية والسفلية المترامن من العلاقة المركزية إلى كل الحركات الانزلاقية ؛ انظر الإطباق (Occlusion) .

articulation , ball-and-socket مَفْصَل كُرَة وَجُوف ، مَفْصَل كروي

articulation , condylar	مفصل لقمي
articulation , dental	مفصل سني ، إطباق سني
	العلاقة الإطباقية بين الأسنان العلوية والسفلية حينما تتحرك أثناء الإطباق المركزي أو خارجه .
articulation , edge-to-edge	مفصل حدّ حدّ
	تطابق الحد القاطع للأسنان الأمامية العلوية والسفلية .
articulation , free	مفصل حرّ
	حالة من الإطباق الحر للأسنان ، لا يوجد فيها تعارض الحّدبات أو تداخلها .
articulation, hing	مفصلة رزية
articulation , mandibular	مفصل فكي سفلي
articulation , maxillary	مفصل فكي علوي
articulation ,pivot	مفصل صائري ، مفصل بكري ، مفصل سكي
articulation , plane	مفصل مُسطح
articulation , semi adjustable	مفصلة شبه ضبّوط
articulation , simple	مفصل بسيط
articulation , temporomandibular	مفصل فكي سفلي صدغي
	تمفصل التواء اللقمي للفك السفلي والقرص ضمن المفصل مع حفرة الفك السفلي للعظم الصدغي.
articulation,temporomaxillary	مفصل لقمي صدغي ، مفصل فكي علوي صدغي
articulator	1- مفصلة مطبق
	2- مطبق
	جهاز مخبري سني (Dental laboratory device) ميكانيكي (آلي) يمثّل المفصل الفكي الصدغي والفكين ، يُثبت به نموذج الفك العلوي والفك السفلي في علاقة إطباقية مركزية ، حيث يؤدي الأوضاع المسجله لحركة الفك السفلي وعلاقته بالفك العلوي ؛ وهو يساعد في دراسة الإطباق السني وعمل الأجهزة التعويضية السنية المتحركة والثابتة ، والحشوات الذهبية . انظر مطبق (Arcon) .
articulator , adjustable	مفصلة ضبّوط
	مفصلة أو مطبق يستخدم بواسطة فني الأسنان ، ويمكن ضبّطه بحيث يسمح بحركة النماذج لتلائم الكثير من أوضاع وحركات الفك السفلي بالنسبة للفك العلوي المسجّلة داخل الفم .
articulator , anatomical	مفصلة تشريحية

	مطبق أو مفصلة لمحاكاة العلاقة بين الفكين في كافة الحركات والأوضاع ، أي محاكاة الحركات الطبيعية للفك السفلي خلال مضغ الطعام .
articulator , crowns & bridges	مفصلة التيجان والجسور
articulator , dental	مفصلة سنية
articulator , full denture	مفصلة البدلة السنية الكاملة
articulator , Gysi's	مفصلة جيزي
articulator , hinge =	مطبق رزي ، مفصلة رزية ، مفصلة
plane line articulator	مستوى الحدّ الفاصل
	مفصلة بمفصل رزي للفتح والغلق فقط ، أي أنه لا يقوم بأي حركة جانبية أو حركة منزلقة .
articulator , partial denture	مفصلة الجهاز السنّي الجزئي
articulator , semi-adjustable	مفصلة شبه ضبّوط
articulator , simple	مطبق بسيط ، مفصلة بسيطة
articulatory	لفظي ، تلفظي
articulomachelian bar	عُضروف جنيني ينشأ منه الفك السفلي
artifact = artefact	1- عمَل صُنعي ، خادع ، إرب
	2- تبدّل صُنعي ، تشوّه
artificial	غير طبيعي ، اصطناعي ، صناعي ، مفتعل
artificial classification of cavities	تصنيف صناعي للحفر
	تصنّف أية حُفرة ضمن إحدى المجموعات الست الآتية ؛ (الخمسة الأوائل وضعت بواسطة ج . ف . بلاك (G.V.Black) :
	الصفن الأول Class 1 : حُفر مصاحبة لعيوب في النسيج السني في الأسطح الإطباقية للأسنان الخلفية .
	الصفن الثاني Class 2 : حُفر في الأسطح الملاصقة للضواحك والأضراس .
	الصفن الثالث Class 3 : حُفر في الأسطح الملاصقة للأنياب والقواطع ، لا تشمل الزاوية القاطعة .
	الصفن الرابع Class 4 : حُفر في الأسطح الملاصقة للأنياب والقواطع وتشمل الزاوية القاطعة .
	الصفن الخامس Class 5 : حُفر عدا حُفر الوهاد (Pits) (Cavities) في الثلث اللثوي للسطح الشفوي والسطح الخدّي والسطح اللساني للأسنان .
	الصفن السادس Class 6 : حُفر في الحواف القاطعة وقمم الحّدبات للأسنان (ليس موجوداً في تصنيف بلاك Black's classification) .
	انظر أيضاً تصنيف الحفر (Cavities classification) ، حفرة بسيطة (Simple cavity) ، حفرة السطح الأملس (Smooth surface cavity) .

artificial crown تاج اصطناعي
تعويض ثابت للجزء الأكبر أو لكامل تاج السن الطبيعية ،
عادة يكون من الذهب أو الخزف أو الراتين الأكريليكي .

artificial denture بدلة أو جهاز سني اصطناعي

artificial feeding of infants تغذية صناعية للأطفال

artificial full denture بدلة أو جهاز سني اصطناعي كامل

artificial joint مفصل اصطناعي

artificial partial denture بدلة أو جهاز سني اصطناعي جزئي

artificial palate حنك اصطناعي ، حنك صُنعي
تعويض صناعي لإغلاق شق قبة الحنك .

artificial respiration تنفس اصطناعي
عملية دفع الهواء - مع أو بدون أكسجين - داخل وخارج
الرئتين من أجل بدء دورة التنفس الطبيعي ، أو إعادته حينما
يتوقف ؛ ويجب أن تزال أولاً أية عوائق موجودة في مجرى
التنفس .

artificial saliva لعاب اصطناعي
مخلوط من كربوكسي ميثيل سيلولوز (Carboxymethyl cellulose) ، وسوربيتول (Sorbitol) ، وكلوريد الصوديوم
(Sodium chloride) ، وكلوريد البوتاسيوم (Potassium chloride) في محلول مائي . يتوفر في زجاجة للإرداذ
لعلاج جفاف الفم (فم جاف Dry-mouth) .

artificial stone حَجَر صناعي
مادة شديدة الصلابة من مشتقات الجبس يتصلب حينما
يُخلط مع الماء بنسبة معينة في شكل جبس له خواص
فيزيائية أفضل من جبس باريز لاستخدامه في عمل نماذج أو
أمثله خلال خطوات صناعة التيجان والجبسور ، أو التركيبات
الصناعية التعويضية .

artificial substitute بديل اصطناعي ، بديل صُنعي

artificial teeth أسنان اصطناعية ، أسنان صناعية

artificial vaccination تطعيم صناعي

artificial velum حَقَّاف اصطناعي ، شرع اصطناعي
سداد تعويضي صناعي لإغلاق شق الحنك الرخو .

artificial ventilation = تهوية اصطناعية

artificial respiration تنفس اصطناعي
عملية لإعادة التنفس الطبيعي بالوسائل اليدوية أو الوسائل
الآلية في حالة انقطاع التنفس الطبيعي أو توقفه تماماً . قد
تفشل التهوية المؤثرة للرئتين بسبب انسداد الحنجرة أو ابتلاع
جسم غريب أو زيادة الإفرازات أو ضعف عضلي عصبي أو
إصابة في جدار الصدر . قبل أية محاولة لعمل تنفس

صناعي أو تهوية صناعية للرئتين ، يجب فحص المجرى
التنفسى والتأكد من إزالة أي شيء يسده . يسمى أيضاً تنفس
صناعي (Artificial respiration) . انظر أيضاً إنعاش قلبي
رئوي (Cardiopulmonary resuscitation) ، إنعاش
(Resuscitation) ، جهاز تهوية (Ventilator) .

artificial wall جدار صناعي ، جدار اصطناعي

artifistulation نَاسور اصطناعي
عملية ثقب السمحاق المخاطي والصفيحة السنخية للعظم
جراحياً .

aryepiglottic folds طيَّات طَرَجَهالية فكية ،
الثنية الطَرَجَهالية اللسانية المزمارية

aryepiglotticus muscle عضله طَرَجَهالية فكية ،
العضلة الطَرَجَهالية اللسانية المزمارية
حزمة «لَفَّة» غير ثابتة من العضله الطَرَجَهالية المائلة
«المنحرفة» .

arytenoid = arytaenoid طَرَجَهالي

arytenoid cartilage عَضُروف طَرَجَهالي

arytenoid glands عُدُد طَرَجَهالية

arytenoid muscles عَضُله طَرَجَهالية
تُغلق مدخل الحنجرة وتقرّب العضاريف الطَرَجَهالية.

asbestos أسبست «حجر فتيلي» ، إميانت ، حرير
صخري ، كتان حريري
سيليكات الكالسيوم أو سيليكات المغنيزيوم اللبفي المقاوم
للاحتراق ، يُستعمل في بعض الضمادات ، ويُستعمل في
طب الأسنان ممزوجاً بالجبس كمادة كاسية في عمليات لحام
المعادن . مُنع استخدامه الآن في ضمادات الأسجة الداعمة
السنية وذلك لأسباب صحية . حيث يسبب استنشاق غبار
الأسبستوس التهاب الرئة (Pneumoconiosis) .

asbestos liner بطانة أسبستوس

asbestos soldering block قاعدة لحام أسبستوس

ascending صاعد

ascending branch فرع صاعد

ascending pharyngeal artery شريان بلعومي صاعد

ascending ramus of the mandible الرأد ، الفرع الصاعد
للفك السفلي

Ascher's syndrome متلازمة آشِر

ascorbic acid = vitamin C فيتامين C = فيتامين C
فيتامين ذواب في الماء ، مهم للحفاظ على حيوية جدران الخلية ،
وحيوية النسيج الضام ، يُستعمل لتسريع التئام الجروح ومنع

مرض الإسقربوط (Scurvy) (داء الحفر) الذي ينتج عن عوز فيتامين C . يؤخذ فيتامين C على شكل أقراص ، ويوجد في كثير من الخضروات والفواكه وخصوصاً الحمضيات ؛ وهو من أهم العناصر في الغذاء .

ase (لاحقة) إنزيم

asepsis تطهير ، عقامة
غياب وجود جراثيم حية ممرضة أو عفونة ؛ للدلالة العملية على الوسائل التي تهدف للقضاء على الكائنات الدقيقة الممرضة .

asepsis , integral عقامة متكاملة

aseptic طاهر ، مُعقَّم ، مُطهَّر
متعلق بالطهارة ، خال من العدوى أو مادة مُطهرة مُعقمة .

aseptic gauze شاش مُعقَّم
شاش طاهر مُجهز ومغلف للاستعمال الجراحي .

aseptic technique طريقة التعقيم
طريقة « اللامس » (Non-touch technique) تُستخدم في أي عملية ، حينما يوجد احتمال لتسرب جراثيم أو ميكروبات ممرضة من الأنسجة أو الدم . ويجب أن تُعقَّم كل أداة مُستخدمة في العملية ولا يقتصر على تنظيفها .

ash رَمَاد

Ash's dowel crown تاج أش ذو الوند
تاج مصنوع من الخبز المطبوخ على أنبوب بلاتنيوم يُثبت في مكانه بواسطة دسار مُحزَز (Fluted dowel) .

asialia = aptyalism نقص أو فقد اللعاب ، قلة اللعاب

asialia = asialorrhoea نقص اللعاب

aspect وجه ، هيئة ، منظر ، سَحْنَة

aspect , dorsal منظر ظهري

aspect , ventral منظر أمامي ، منظر بطني

asphyxia اختناق

حاله تُهدد الحياة ، تتمثل في عدم وصول الأكسجين إلى الرئتين ، نتيجة انسداد أو تلف أي جزء من الجهاز التنفسي وبذلك يتراكم غاز أول أكسيد الكربون في الدم ويسبب غيبوبة .

aspirate يَمص ، يَشْفُط ، يَمْتَص ، يَرشَف

1 - يسحب من أو يبلع أو يستشق .

2 - سحب السوائل أو الغازات من تجويف ما بالجسم بواسطة جهاز سيفوني (جهاز مَشبِي) (Syphonage) (apparat) .

aspirating needle إبرة ماصّة ، إبرة شَفْط

إبرة طويلة مُجوفة تستخدم لسحب السوائل من تجويف ما في الجسم .

aspirating syringe محقنة مَصّ ، محقنة شَفْط

1- شَفْط ، رشَف

أ - عملية سحب أو بزل لارتشاف أو إمتصاص الغاز أو السائل أو المواد نصف الصلبة من تجويف مغلق في الجسم (مثل شَفْط الدم من تجويف بالنسيج) .

ب - عملية سحب اللعاب من الفم أثناء المداخله السنيه بواسطة الشفاطة .

2- استنشاق ، تنفس

عملية التنفس .

aspiration biopsy عينة بزل ، خزعه شفطية

أخذ نسيج حي للفحص المجهرى عن طريق المصّ بواسطة إبرة دقيقة متصلة بمحقنة . تُستخدم هذه الطريقة في المقام الأول للحصول على خلايا من منطقة الآفة المحتوية على سائل أو حينما يتكوّن سائل في تجويف مصلي .

aspiration , artificial تنفس اصطناعي (صناعي)

aspirator ممص ، شفاطة ، ممصّة ، ماصّة ، سفاطة

آله أو أداة ماصّة ذات قدرة شفط عالية وتفريغ منخفض ، تُستخدم لمص الفضلات الناتجة عن علاج الأسنان أو اللعاب أو الدم من الفم بسرعة عالية أثناء مداواة الأسنان .

aspirator tip طَرَف الشفاطة ، ذروة أنبوب الشفط

أنبوب صغير من البلاستيك أو المعدن يناسب فم المريض يُثبت بأنبوب الممصّ ، يساعد على امتصاص السوائل ، والدم ، واللعاب ، والفضلات الناتجة من علاج الأسنان في الفم ، وتساعد على الحفاظ على صفاء مرآة طبيب الأسنان .

aspirator , low-volume شفاطة ذات شفط منخفض

aspirator , root canal ممص قناة الجذر

aspirator , surgical ممص جراحي ، شفاط جراحي

aspirin = acetylsalicylic acid أسبرين = حمض الأسيتيل ساليسيليك

يوصف الأسبرين لخفض درجات الحرارة والحُمى ، ولتخفيف الألم ، والالتهاب .

موانع الاستطباب : يمنع تناول الأسبرين في الاعتلالات النزفية ، والقرحة الهضمية ، والحمل ، كما يمنع تناوله مع مُضادات التجلط أو بوجود حساسية للسلسليات غير معروفة السبب .

asporous لا بوعي ، عديم الأبواغ

A-splint جبيرة A

جباير سلكية داخل الفم ، حيث يستخدم الأكريليك أو الكمبروزيت لتثبيت سلك لين على الأسنان المراد تثبيتها .

assay معايرة ، مقايسة ، اختبار قياس أو تحديد درجة نقاوة المعدن .

assay , biological معايرة حيوية

assay , microbiological مقايسة جرثومية حيوية

assemble جمع

assembly تجميع ، تركيب ، تعشيق

Assezat's triangle = facial triangle مثلث أسيزا = المثلث الوجهي

نسبة إلى ج ، أسيزا 1876-1836 ، J.Assezat ، عالم أنثروبولوجيا فرنسي .

مثلث قحفي مُحدد بخطوط تصل النقطة القاعدية والنقطة السنخية والنقطة الأنفية.

assimilable قابل للأبيض ، قابل للتمثل ، قابل للهضم

assimilate يتمثل ، يهضم ، يتأيض

assimilation تمثيل الغذاء ، ابتناء ، تمثّل ، أبيض

عملية امتصاص الطعام وتحويله إلى نسيج حي في الجسم .

assist يساعد ، يسعف

assistance مساعدة ، إسعاف ، عون

assistant مساعد

assistant , dental مساعد طبيب الأسنان

assistant , surgery مساعد الجراح

assorted مُنوع ، مُشكّل

assortment مُتنوعة ، مُشكلة ، تنسيق ، تصنيف ، تشكيلية مُنوعة

aster نجم ، كوكب (بنية خلوية نجمية)

asterion الكويكبة (النجمية)

1- نقطة ملتقى الدروز ، اللامي والجداري الخشائي والقذالي الخشائي .

2- نقطة على سطح الجمجمة تكوّن ملتقى العظم الصدغي والعظم القذالي والعظم الجداري . وهي علامة لقياس الرأس .

asthenic ضعيف ، مُتعب ، عديم القوة ، واهن

asthma ربو ، أزمة ، ضيق تنفس ، النّسمة

حاله من الحساسية تُسبب صعوبة التنفس . تحدث الأزمة نتيجة فرط حساسية لمادة غريبة أو قَلق عصبي .

asthmatic attack نوبة ربو ، هجمة ربو

astomatous عديم الفم ، بلا فم ، لا تُغري

astomia = astomus غيبة فتحة الفم ، فقد الفم ، عديم الفم غياب فتحة الفم الخلقية .

astrigent قابض ، مُقبّض ، دواء قابض ، قاطع للزلف ، عقول

1- دواء يحدث انقباضاً عضوياً أو يوقف الإفراز أو النزف أو جميعها .

2- مادة تستخدم لانقباض الأنسجة اللثوية بعيداً عن حواف السن المُضّر لتاج من أجل تسهيل إجراء الطبعة للسن المُضرة ، تستخدم أيضاً عند التثبيت الدائم للتاج .

asymmetrical غير مُتناظر ، غير مُتماثل ، عديم التناسق لا يمكن انقسامه إلى جزأين متماثلين .

asymmetry عدم التماثل ، اللاتناظر عدم التماثل ، أو التناسق بين جزئين متشابهين في العادة .

asymptomatic بدون أعراض ، لا عرضي ، عديم الأعراض

asynergia عدم التعاون ، اللاتعاون

asynergic عدم التعاون ، عديم التأزر

asynergy اللاتعاون ، اللاتأزر

ataxia رنج

قصور في التناسق العضلي يؤدي إلى حركات منتفضة غير منتظمة .

atelo- (سابقة) سوء تشكّل ، نمو غير كامل ، نقص التطور

atelocheilia سوء تكون الشفة ، نقص نمو الشفة ، عدم تكامل نمو الشفة

ateloglossia سوء تكون اللسان ، نقص النمو الخُلقي للسان

atelognothia سوء تكون الفك ، نقص نمو الفك الخُلقي

ateloprosopia سوء تكون الوجه ، عيب تكامل الوجه

قصور أو نقص في تكوين ونمو النواتئ الجنينية الوجهية .

atelostomia سوء تكون الفم ، نقص أو عيب في تكون الفم

atheroma عصيدة ، تصّلب الشرايين

مرض يصيب الوعاء الدموي حيث يضيق تجويفه بسبب ترسّب الكوليسترول ، ويتليّف بعد ذلك ويتصلّب .

athyroidea غيبة الغدة الدرّقية

atlantal فّهتي

متعلق بالفقرة العنقية الأولى .

atlantoaxial محوري فّهتي

متعلق بالفقرة الفهتية وهي الفقرة العنقية الأولى المتمفصلة مع الجمجمة ، والفقرة المحورية وهي الفقرة العنقية الثانية .

atlantoepistrophic = atlantoaxial محوري فّهتي

atlas	الفَهَقَة
	الفرقة الرقبية الأولى المتمفصلة مع العظم القُدالي للجُمجمة والمحور (Axis) «الفرقة العنقية الثانية» .
atmos	وَحْدَة الضَغَط الهوائِي ، ضَغَط جَوِّي عِياري
atmospheric	جَوِّي ، لَوحي ، متعلَق بالَغلاف الجَوِي
atmospheric pressure	ضَغَط جَوِي
atom	ذَرَة
	أصغر جزء في العنصر .
atom nucleus	نَوَاة الذَرَة
atomic	ذَرِّي
atomic number	العَدَد الذَرِي
atomic volume	الحِجْم الذَرِي
atomic weight	الوزن الذَرِّي
atomize	1 - يُرَدِّد : يحول إلى رذاذ دقيق 2 - يُذَرِّي : يفصل إلى ذرات
atomization	1 - التَرذِيذ : التحوُّل إلى رذاذ 2 - التَنذِرَة : الفِصل إلى ذَرَات
atomizer	مَرذَاذ ، مَرشَّة ، مَردَّة جهاز أو آلة تدفَع السائل على هيئة رذاذ دقيق .
atonic = atonied	وان ، مُتراخ ، خائر ، مُسترخ مُتعلَق بالعضلات التي تفقد نشاطها الطبيعي .
atoxic	عديم السمية ، لاسمِّي
atraumatic	لاإصابي ، غير مؤذي ، غير رضحي
atraumatic restorative treatment = A.R.T	المعالجة الترميمية اللارضية
	طريقة معالجة الأسنان المصابة بالتسوس تعتمد على مفهوم القطع السني المتحفظ ، طرحها لأول مرة منظمة الصحة العالمية في سنة 1994 ضمن برنامج الرعاية الفموية الصحية ؛ وتتميز بعدم استخدام الأدوات الدوارة (المثاقب Burs) واستخدام الأدوات اليدوية مثل أزميل الميناء (Chesils, hatchets) لإزالة ميناء السن غير المدعوم بالعاج والمجاريف (Excavators) لإزالة العاج المتسوس ، وبذلك تقلل الإحساس بالألم أثناء الحضير وعدم قطع كميات إضافية من النسيج السني . يتم حشو الحفرة بمادة الحشو المناسبة .
atria	أذِينان ، أذِينات (جمع أذِين)
atrium = auricle	أذِين القلب ، أذينة ، دهليز أو بهو
	إحدى الحجرتين العلويتين للقلب ، اللتين تضخان الدم من خلال صمامات القلب إلى البطينين . (في علم التشريح) : عبارة عن فراغ أو حُفرة تفتح على حفرة أو أكثر .

atrophic	ضامر ، ضُموري
	يتأثر أو يتعلَق بالضمُور (Atrophy) .
atrophic candidiasis =	داء المبييضات الضموري =
erythematous candidiasis	داء المبييضات الحُمَاموي
	يتميز بظهور بُعِّع ملساء حمراء على ظهر اللسان ، وقبة الحنك ، يحدث هذا النوع من داء المبييضات نتيجة لتعاطي مُضاد حيوي واسع الطيف لمدة طويلة ؛ فيشعر المريض بحرقة فموية . يعالج المريض باستعمال مُضادات الفطر حيث تزول العدوى عند معظم المرضى خلال يومين إلى ثلاثة أيام ، مع الشفاء التام بعد 10 إلى 14 يوم . إذا استمرت الإصابة أو تَكَسَّت مرة أخرى بعد وقت قصير ، يصبح من الضروري إجراء فحوصات أكثر لمعرفة إمكانية إصابة المريض باضطرابات الغدد الصماء أو عوز المناعة .
atrophic glossitis	التهاب اللسان الضموري
atrophied	ضامر ، ضَمَر
	متعلَق بالضمُور ، أو الانكماش ، يتضاءل في الوزن .
atrophy = atrophia	ضُمور
	نقص في حجم الأنسجة ، أو في حجم عضو ما نتيجة تضائل في الحجم أو عدد الخلايا ، إما أن يكون طبيعياً أي فيزيولوجياً ، حيث يتضاءل الحجم والوظيفة نتيجة قلة الاستعمال ، أو مرضياً كما في إصابة العصب أو الوعاء الدموي المُغذِّي للأنسجة . عكس : تضخّم ، ضخامة (Hypertrophy) .
atrophy , acute	ضُمور حاد
atrophy , adipose	ضُمور دهني ، ضُمور شحمي
	ضُمور ناتج عن نقص الأنسجة الدهنية .
atrophy , bone	ضُمور العَظْم
	امتصاص أو ارتشاف العظم داخلياً في كثافته ، وخارجياً في الشكل (من الارتفاع السنخي المُتبقي) .
atrophy , brain	ضُمور دماغِي
atrophy , cardiac	ضُمور القلب ، ضُمور قلبي
atrophy , compression	ضُمور بالانضغاط
atrophy , degenerative	ضُمور تنكسي
atrophy , disuse	ضُمور عدم الاستعمال
atrophy , facial	ضُمور وَجْهي
atrophy , muscular	ضُمور عَضلي
	تصاب الأنسجة العضلية بالهزال والضعف لعدم استعمالها .
atrophy , postmenopausal	ضُمور ما بعد سن اليأس ،
	ضُمور ما بعد انقطاع الطمث
	ترقُّق النسيج المُخاطي الفموي بعد انقطاع الحيض .

atrophy , presenile	ضمور كهلي	آية مشبكة تعمل على تثبيت الجهاز المتحركة الاصطناعي في الفم .
atrophy , senile	ضمور شيخوخي	مرتكز داخلي
ضمور طبيعي لكل أنسجة الجسم نتيجة الشيخوخة .		attachment , internal
atrophy , unilateral facial	ضمور وجهي وحيد الجانب	attachment , intracoronaral
Atropine = atropina	أتروبين ، قلوآني	مرتكز داخل التاج
دواء قلوآني يُستخرج من نبات ست الحسن (Belladonna) ، يُستعمل قبل إجراء الجراحة لمنع إفرازات الجهاز التنفسي والمعدة والمساعدة على استرخاء العضلات .		وُصلة دقيقة ، جزء منها داخل الحشوة الترميمية في السن .
Atropine sulfate	سلفات الأتروبين	attachment , key & keyway
تتحكم سلفات الأتروبين في إفراز اللعاب والمخاط ، فيصبح الفم والحلق جافاً ، حيث تضبط هذه العملية الإفراز اللعابي وتكون هامة أثناء معالجة الأسنان تحت التخدير العام .		مرتكز ذات مزلاج وميزاب ، وُصلة ذات مزلاج وميزاب
attached	ملتصق ، مرتبط	attachment level
attached cementicle	مُليطة ملتصقة	مرتكز العضلة
attached denticle	حصاة لبية جدارية ملتصقة	attachment , muscle
attached gingiva	لثة ملتصقة	attachment , precision
جزء اللثة الملتصق بالعظم السنخي وملاط السن ، نسيج كثيف يمتد من قاعدة الميزاب إلى الملتقى اللثوي المخاطي .		وُصلة الدقة ، وصلة إحكام
attached epithelial cuff	كفة ظهارية مرتبطة	وُصلة سابقة الصنع تُستخدم لتثبيت جسر أو جهاز سني جزئي ، وتشمل على جزئين متطابقين : ذكر وأنثى ، الأول متصل بالدمية أو بهيكل الجهاز السني المتحرك ، والثاني يكون عادة مثبتاً في محيط المثبات لجسر أو تاج مثبت على السن الداعم ، أو الجذر الداعم .
attachment	ارتباط ، التصاق ، رابط ، مرتكز	attachment , Roach
1 - وسيلة ارتباط بين شيئين .		مرتكز روتش ، ضمة روتش
2 - تعبير عام عن وُصلة إحكام دقيقة .		attachment , slotted
3 - مصطلح قديم لوصف أي مشبكة ، أو تاج ، أو حشوة مصبوبة تستخدم لتثبيت جهاز سني جزئي مع الأسنان الطبيعية .		مرتكز مشقوق
attachment apparatus	جهاز الربط ، جهاز ارتباط السن	attenuation
مجموعة الأنسجة التي تحيط وتدعم الأسنان ، وهي عبارة عن العظم ، والرباط السنخي حول السني ، وملاط السن . انظر الجهاز الماضغ (Masticatory system) .		إضعاف ، تشبيط ، تلطيف ، توهين (في علم الأشعة) : امتصاص أو إضعاف حزمة الأشعة أو تخفيض طاقتها أو قوتها نتيجة مرورها من خلال مادة .
attachment bar	عارضضة رابطة	attraction
عارضضة تصل سنين أو أكثر ، أو جذور السن لدعم وتثبيت جهاز صُنعي (بدلة) كامل .		جذب ، جاذبية ، اقتراب ، تقارب
attachment , Chayes's	وُصلة شايز	attraction of the jaws
attachment , epithelial	رباط ظهاري ، التصاق ظهاري (بين الخلايا الظهارية والأسنان)	اقتراب الفكين
النسيج الظهاري في قاعدة الميزاب اللثوي أو الجيب حول السني يلاصق السن ويربط اللثة مع السن ، ويُعتقد أنه ينشأ من خلايا الظهارة المينائية الضامرة .		نوع من سوء الإطباق ، حيث يكون الفك السفلي والعلوي أكثر تقارباً عن الطبيعي .
attachment , frictional	مرتكز احتكاكي	attrition
		انسحاح
		تآكل بالاحتكاك ، أي التآكل الميكانيكي لسطح الأسنان وفقد نسيج السن ، أو تآكل الحشوة نتيجة مضغ الطعام أو نتيجة تماس جانبي أو سطحي بين الأسنان .
		attrition , physiological
		انسحاح فيزيولوجي ، تآكل طبيعي
		التآكل التدريجي الاعتيادي لمادة السن نتيجة مضغ الطعام . تحدث في الأسطح القاطعة والأسطح الطاحنة والأسطح الملاصقة للأسنان .
		attrition , pathological
		انسحاح مرضي ، تآكل باثولوجي
		انسحاح غير طبيعي ينحصر في سن واحدة أو مجموعة أسنان ، ينتج عن وظيفة شاذة أو وضع غير طبيعي للأسنان . التآكل الحاد للأسطح الماضغة قد يكون نتيجة الصريف أو المضغ المستمر للدخان أو العلكة أو من العادات الفموية الأخرى .
		atypical
		غير نموذجي ، غير نمطي ، لانمطي
		مخالف للمألوف أو مخالف للطبيعي أو العادي .

atypical facial pain	الألم العصبي الوجهي اللائقذجي ، ألم وجهي غير نمطي انظر . . ألم وجهي غير معروف المنشأ (Facial pain of unknown origin)	غشاء سَمعي عَصَب سَمعي = العصب الدهلزي القوقعي أعضاء السَمع عُظيَمات سَمعية تُعرف بعظيَمات الأذن الوسطى ، وهي عظيَمات : الركاب (Stapes) ، والمطرقة (Malleus) ، والسندان (Incus = anvil) في الأذن الوُسْطى .
atypical odontalgia	ألم سني غير نمطي انظر . . ألم سني ذاتي الاعتلال (Idiopathic odontalgia)	تُعرف بعظيَمات الأذن الوسطى ، وهي عظيَمات : الركاب (Stapes) ، والمطرقة (Malleus) ، والسندان (Incus = anvil) في الأذن الوُسْطى .
audi- , audio-	سَمعي ، سَمع	سَمعي ، بوق سَمعي = النفير (نفير أوستاش)
audio-analgesia	تسكين سَمعي ، تسكين بالسمع وسيلة من وسائل تسكين الألم خلال علاج الأسنان ، وذلك بواسطة استماع المريض للموسيقى والأصوات الخفيفة من خلال المسَمع الأذني (سماعات الأذن) . انظر تسكين (Analgesia)	أنبوب سَمعي ، بوق سَمعي = النفير (نفير أوستاش)
audiologist	أخصائي أمراض السَمع	أنبوب سَمعي ، بوق سَمعي
audiology	علم السَمع ، مَبْحَث السمع	صماخ سَمعي خارجي ، قناة سَمعية خارجية
audiovisual	سَمعي بصري	زيادة ، ازدياد
auditory	سَمعي متعلق بالسَمع أو أعضاء السَمع .	العملية التي تُحفَظ المادة أو الآلية على زيادة مُعدل النشاط الحيوي . مثال ذلك زيادة سرعة انقسام الخلية أو زيادة سرعة ضربات القلب .
auditory apparatus	جهاز سمعي	زيادة العَظْم
auditory artery	شريان سمعي ، الشريان التيهي	مزدوج الفك ، ذو فكين سُفليين
auditory bones	عظام سمعية	جين ثنائي الفك السفلي ، وهي حالة من الشذوذ النادر .
auditory canal	قناة سمعية تشمل القناة السمعية الخارجية وتبدأ من الأذن الخارجية إلى الغشاء الطبلي وتستقبل النبضات الصوتية من الخارج لتصل إلى الأذن الداخلية ، والقناة السمعية الداخلية المتواجدة في العظم الصدغي ويمر فيها العصب السمعي ، الذي ينقل النبضات السَمعية من الأذن الداخلية إلى المخ .	أUG = acute ulcerative gingivitis [مختصر] التهاب اللثة
auditory canal , external	قناة سَمعية خارجية	التقرّح الحاد
auditory canal , internal	قناة سَمعية داخلية	أورة ، نَسَم ، نَسمة
auditory capsule	محفظة سَمعية	حسّ شخصي وتحذير داخلي يسبق نوبة اشتدادية مثل الشعور الذي ينتاب شخص يُعاني من الصرع وله تجربة به قبل حدوث النوبة .
auditory cavity	التجويف السَمعي	أذني ، سَمعي ، أوري ، نسَمي
auditory meatus = auditory canal	صماخ سَمعي = قناة سَمعية	متعلق بالأذن والسمع .
auditory meatus , external	الصماخ السَمعي الظاهر	دَهبي (لاتينية)
auditory meatus , internal	القناة السمعية الخارجية من محارة الأذن (Concha) إلى الغشاء الطبلي (Tympanic membrane) للأذن .	متعلق بالذهب ، أو يحتوي على الذهب .
auditory meatus , internal	الصماخ السَمعي الباطن	1- أدينة
	القناة السمعية من الغشاء الطبلي (Tympanic membrane) التي تمر من خلال الجزء الصَخري من العظم الصدغي (الصخرة) ويمر فيها العصب الوجهي والسَمعي والشريان السمعي الداخلي .	مُتعلق بأذينات القلب ، أحد التجويفيين العلويين من القلب اللذين يستقبلان الدم من الأوردة
		2- صيوان الأذن ، الأذن الظاهرة أو الأذن الخارجية ، صوان الأذن
		أديني ، أذني
		متعلق بالأذنين أو الأذن .
		شريان أذني
		يُغذي العضلة ذات البطنين وغيرها من العضلات ، والغدة

النكفية ، وصماخ الأذن الخارجي ، والخلايا الحشائية ، إلخ ،
ويتفرع إلى ثلاثة فروع : شريان أذني خلفي وشريان أذني
أمامي وشريان أذني عميق .

auricular fissure of temporal bone = tympanomastoid fissure شق أذني في العظم الصدغي = الشق الطبلي الحشائي

auricular muscle العضلة الأذنية
العضلة التي تسحب الأذن الخارجية أو صيوان الأذن (Pinna) للأمام أو للخلف أو ترفعها . انظر جدول العضلات (Muscles) ، ومدخل الأذنية (Auricularis) .

auricular nerve عصب أذني
يعصب صيوان الأذن (Auricle) وصماخ الأذن الخارجية ، انظر مدخل الأذنية (Auricularis) .

auriculare نقطة صوان الأذن (الأذني)
نقطة تتوسط الصماخ السمعي الخارجي (External auditory meatus) .

auricularis الأذنية
متعلق بالأذن (Ear) أو الأذنية (Auricle) .

auricularis muscle العضلة الأذنية

auriculo-infraorbital plane = Frankfort plane مستوى تحت الحجاج ، النقطة الأذنية = مستوى فرانكفورت

auriculo-nasal plane = Camper's plane المستوى الأنفي الأذني ، النقطة الأذنية = مستوى كامبر

auriculo-orbital plane = Frankfort plane مستوى حجاجي ، نقطة أذنية = مستوى فرانكفورت

auriculotemporal أذني صدغي

auriculotemporal nerve عصب أذني صدغي
يعصب الجلد فوق الصدغ وفروة الرأس . انظر مدخل أذني صدغي (Auriculotemporalis) .

auriculotemporal neuralgia ألم عصبي أذني صدغي

auriculotemporal syndrome = Frey's syndrome متلازمة صدغية أذنية ، تناذر صدغي أذني = متلازمة فراي
حالة تحدث أحياناً عقب إجراء العمليات الجراحية ، بسبب أمراض الغدة النكفية (Parotid gland) ، وتتميز بزيادة التعرق ، واحمرار الخدين في منطقة انتشار العصب الصدغي الأذني (Auriculotemporal nerve) .

aurification تذهيب

aurinasal أذني أنفي
متعلق بالأنف والأذن .

aurum ذهب

auto-, aut- (سابقة) ذاتي ، تلقائي

auto-activation تنشيط ذاتي ، تنشيط تلقائي

autoclave موصدة ، صاد موصد ، جهاز تعقيم
جهاز تعقيم بالبخار المضغوط ؛ انظر معقمة (Sterilizer) .

autogenous = autogenetic ذاتي المنشأ ، ذاتي التكوين
يتكون داخل الجسم نفسه ، أي ينشأ داخل جسم الكائن الحي مثل السم أو اللقاح .

autogenous bone عظم ذاتي التولد

autogenous bone graft طعم عظمي ذاتي المنشأ
طعم عظمي يؤخذ من منطقة أخرى من نفس المريض ، ويستخدم ليحث على تشكيل عظم جديد في منطقة أخرى معينة .

autogenous graft طعم ذاتي التكوين
نقل وزرع طعم جلدي ذاتي التكوين يؤخذ من مكان ويزرع في مكان آخر لنفس الشخص . انظر طعم (Graft) .

autogenous vaccine لقاح ذاتي التكوين
لقاح يتكون بسبب جراثيم مصاب بها المريض فعليا .

autograft طعم ذاتي ، ترقيع ذاتي
طعم يؤخذ من أحد أجزاء جسم المريض ، وينقل إلى جزء آخر من جسم نفس المريض . تُستخدم لإحلال الجلد المفقود في حالات الحروق والأنواع العديدة من حالات الجراحات التجميلية . انظر طعم (Graft) ، طعم ذاتي التكوين (Autogenous graft) .

auto-immunity مناعة ذاتية ، ذاتي المناعة
تفاعل مماثل للحساسية ، حيث تسبب بعض العوامل داخل الجسم في خلق صفات ذاتية ، تكون السبب في تكوين أضداد .

auto klutch contra angle قبضة الزاوية العكسية ذاتية القفل
قبضة ذات زاوية عكسية وسرعة بطيئة (فائقة البطء 300-500 لفة/ دقيقة) تُستخدم لتحضير الألفية في السن لتثبيت دبابيس لولبية بواسطة مثقب لولبي .

automallet = mechanical condenser مطرقة ذاتية = أداة
رص آلية ، محشاء آلي ، أداة تكثيف آلية

automatic آلي ، تلقائي ، أوماتيكي

automatic amalgam condenser راص الأملغم الآلي ، مكثف الأملغم الآلي
قبضة ذات قوة تتميز بإصدار ضربات متتالية مختلفة السرعة ، تُستخدم لذلك رص الأملغم داخل الحفرة المحضرة بالسن ، من أجل تكثيف وانطباق الأملغم على الجدران الداخلية للحفرة .

أداة الرص الآلية ، راص آلي ، **automatic condenser**
 أداة حشو آلية
 مُوزّع آلي **automatic dispenser**
 معالجة الفلم الشعاعي آلياً ، **automatic film processing**
 التظهير الآلي للفلم
 جهاز تظهير آلي للفلم الشعاعي **automatic film processor**
 جهاز آلي يتكون من مجموعة من الأحواض تحتوي على محاليل لمعالجة الفلم وإظهار الصور الشعاعية ، أي لتحميض الأفلام التي تحمل على حامل لتمرّ آلياً على أحواض إظهار وغسل وتثبيت الصور الشعاعية على التوالي ، تتراوح درجة حرارة محلول إظهار الفلم بين 85 إلى 105 درجة فهرنهايت ، حيث تُقلل من الزمن الكلي لإظهار الفلم وزمن عملية التحميض . لا تحتاج أجهزة التحميض الآلية المعدة للاستخدام في ضوء النهار غرفة مظلمة لأنها مزودة بمانع ضوء مُحكّم ، يتم من خلاله إدخال الأفلام حيث تفتح وتثبت في حامل الأفلام . أما المعالج الآلي للأفلام بدون مانع للضوء ، فيحتاج إلى غرفة مظلمة لرفع الغلاف عن الفلم ووضعها في الحامل . يجب ارتداء قفاز اليد أثناء عملية التحميض ، لتحاشي التأثير الضار لأحماض التظهير .

مطرقة آلية ، أداة رص أو تكثيف آلية **automatic mallet**
 أداة صُمّمت برأس راص «مُكثّف» مختلف الأشكال ، يعمل كالمطرقة لإيجاد ضغط على المادة المراد رصّها وتكثيفها ، مثل الذهب والألمغم داخل الحفرة المُحضرة في السن ، وتتولد الضربات إما يدوياً بواسطة نابض مضغوط أو كهربائياً بواسطة الهواء المضغوط .

مسندة ذاتية **auto matrix**
 مسندة تُستخدم في الحشوات الكبيرة من الألمغم ، شريطة أن يكون النسيج السني كافياً لإحكام طوق المسندة حول السن ، وبذلك يتحقق إحكام جيد لصنع حشوة جيدة ذات قوة احتمال عالية .

مستقل ، تلقائي ، مُستقل في أداء وظيفته ، **autonomic**
 أوتونومي
 عُقدة مستقلة **autonomic ganglion**
 عَصَب مستقل (أوتونومي) **autonomic nerve**
 أحد أعصاب الجهاز العصبي المستقل .
 جهاز عَصَبِي تلقائي ، جهاز **autonomic nervous system**
 عَصَبِي مُستقل
 نظام مستقل في الجسم ينضبط ذاتياً وليس إرادياً ، ويتحكم

بوظائف الجسم ، مثل نشاط الغدد وعملية هضم الطعام ونشاط العضلات اللاإرادية ويستمر هذا التحكم خلال النوم .

عصبون مستقل **autonomic neuron**
 طعم ذاتي ، رؤية ذاتية **autoplast = autograft**
 ذاتي الرأب **autoplastic**
 رأب ذاتي **autoplasty**
 عملية جراحية تجميلية باستخدام طعم ذاتي ، أو أجزاء من أنسجة المريض نفسه لتحل مكان مناطق الجسم التالفة بمرض أو إصابة ، أو لترميمها .

ذاتي التبللمر **autopolymer**
 حالة من تبللمر الذرات من نفس المادة بشكل ذاتي دون استخدام حرارة خارجية أو إضافة حافز أو مُنشط .

راتين ذاتي التماثر = راتين **autopolymer resin = activated**
 نشط = راتين يتصلب **resin = cold-curing resin =**
 بالبرودة = راتين سريع التصلب = **quick-cure resin =**
 راتين يتصلب ذاتياً **self-curing resin**
 راتين يتماثر ذاتياً بواسطة مُنشط وحفاز دون استعمال حرارة خارجية .

بلمرة ذاتية ، تبللمر ذاتي **autopolymerization**
 بلمرة تلقائية نتيجة إضافة مُنشط وحفاز دون استعمال حرارة خارجية (3 أجزاء بيسفينول (Bisphenola) أو ميثاكريليت جليسيديل (Glycidyl methacrylate) وجزء واحد ميثيل ميثاكريليت (Methyl methacrylate) ويتحقق التبللمر أو التماثر باستعمال بنزويل بروكسيد (Benzoyl peroxide) كحفاز .

وقاية ذاتية ، صيانة ذاتية **autoprotection**
 تشريح الجثة ، الصفة التشريحية **autopsy = autopsia**
 تشريح الجثة لأغراض طبية قانونية **autopsy , medico-legal**
 مُحول كهربائي ذاتي ، مُحول ذاتي **autotransformer**
 مُحول له لفة واحدة والعديد من الأفرع التي تسمح برفع أو خفض الفولت (الجهد Voltage) ومثاله المحول الذاتي الذي يضبط الجهد في جهاز الأشعة في دارة عالية التوتر .

انسام ذاتي **autotoxicosis = autotoxis**
 التسمم بمواد يولدها الجسم .

سم ذاتي **autotoxin**
 طعم ذاتي **autotransplant**
 زرع ذاتي **autotransplantation**
 نقب ذاتي ، حجج القحف **autotrepanation**

autotrophic = autotroph ذاتي التغذية
يتعلق بالكائنات الدقيقة التي تستطيع الحصول على غذائها من ثاني أكسيد الكربون في بيئة لاعضوية وهو عكس غيري التغذية (Heterotrophic) .

aux- , auxo- (سابقة) نمو ، تزايد ، تنامي

auxiliary إضافي ، مُساعد ، مُعاون

auxillary spring نابض إضافي

auxiliary , dental = dental therapist مُعاون سني ، مُساعد سني = خبير بالمداواة السنية ، خبير بالمعالجات السنية

available arch length طول القوس المتاح
الطول أو المسافة الموجودة ضمن القوس السنية لاحتواء الأسنان الطبيعية للشخص. أنظر أيضاً طول القوس (Arch length) ، نقص طول القوس (Arch length deficiency) ، عرض القوس (Arch width) .

avascular لا وعائي ، عديم الأوعية
لا يوجد له تغذية بالأوعية الدموية .

average مُعدّل ، مُتوسط ، نسبي ، قياسي ، وسطي

avitaminosis عوز الفيتامين
مرض ناتج عن نقص الفيتامينات مثل: الرخد (نقص فيتامين D) أو البثع (نقص فيتامين C) .

avulsed اقتلعت بالقوة

avulsed tooth سن مقلوعة ، سن اقتلعت
سن اقتلعت بالقوة من السنخ العظمي كلياً نتيجة رضخ . أو إصابة ، يمكن أن يُعاد زرعها في السنخ بدرجات مختلفة من النجاح . يحدث أكبر معدل لنجاح إعادة زرع الأسنان الدائمة حينما تُزرع السن خلال 30 دقيقة من حدوث القلع . عادة زرع الأسنان الأولية (البنية) ، تتزايد فرص النجاح في إعادة زرع السن المقتلعة ، إذا تمت بسرعة ، لذلك يجب على الأهل اتباع مايلي :
1 - انتشار السن المقتلعة في الحال .
2 - لف السن بشاش مُبلل .
3 - الذهاب إلى طبيب الأسنان مباشرة .
يقوم طبيب الأسنان بإجراء عملية إعادة زرع السن المقتلعة كما يلي :
1 - حقن المريض بالمخدر الموضعي في المنطقة المراد إعادة زرع السن بها .
2 - إجراء الصور الشعاعية ، غالباً صورة حول ذروية ، وصورة طباقية لبيان وجود أية شظايا سنية أو عظمية في السنخ .

3 - تنظيف السن من العوالق دون إلحاق الأذى بالرباط .
4 - إعادة غرس السن في مكانها وتثبيتها باستعمال الجبيرة المناسبة .
5 - متابعة الحالة لتقييم مدى ثبات السن ومدى الحاجة إلى المعالجة اللبية .

avulsed tooth , partially سن مقلوعة جزئياً
سن خرجت جزئياً من السنخ العظمي بحيث أنه مازال جزء من السن مُتصلاً بالأنسجة الرخوة والارتباط العظمي .

avulsion نتش ، قلع ، نزع
مصطلح يستخدم للدلالة على الأذى أو الضرر السني نتيجة رضخ أو صدمة أو كدمة حيث ينفصل السن تماماً عن السنخ .

avulsion , nerve = neurectomy قلع العصب = استئصال العصب
استئصال جراحي جزئي ، ونزع العصب أو جزء منه ، كما في استئصال العصب (Neurectomy) .

avulsion , phrenic قلع العصب الحجابي

axe بِلطة ، فأس

axial = axile محوري

axial angle زاوية محورية

axial inclination ميل محوري
زاوية ميل المحور الطولي للسن بالنسبة للقوى الطاحنة .

axial margins حواف محورية

axial pulpal line خط محوري لبي
انظر زاوية خطية محورية لبية (Axial pulpal line angle) .

axial spillway دحيلة محورية
يُعبّر الارتفاع الحدبي أو الارتفاع الحفافي ويمتد على السطح المحوري للسن . قارن مع الدحيلة بين السنية (Interdental spillway) ، الدحيلة الاطباقية (Occlusal spillway) .

axial surface سطح محوري
السطح الطولي للسن من السطح الطاحن أو الحافة القاطعة إلى الذروة . الأسنان الأمامية لها أربعة أسطح محورية وحافة قاطعة ؛ والأسنان الخلفية لها أربعة أسطح محورية وسطح إطباقى أو سطح أفقي .

axial wall جدار محوري
جدار في حفرة مُحضرة تقع في اتجاه المحور الطولي للسن ، أي قريبة من لب السن في الحفرة المحضرة في السطح المحوري للسن .

axio- (سابقة) محوري
متعلق بوضع الحفرة المعدّة والمحضرة في السن ، خصوصاً محور السن الطولاني .

axiobuccal = buccoaxial = محوري شدقي ، محوري فموي = محوري خدي

axiobuccocervical = gingivobuccoaxial = محوري شدقي عنقي = محوري قموي لثوي

axiobuccogingival = gingivobuccoaxial = محوري شدقي لثوي = محوري قموي لثوي

axiobuccolingual = محوري شدقي لساني = محوري قموي لساني

axiobuccolingual plane ، المستوى المحوري الشدقي اللساني ، المستوى المحوري الفموي اللساني

axiocclusal = axio-occlusal = محوري طاحن ، محوري عنقي = محوري لثوي

axiocervical = axiogingival = محوري عنقي = محوري لثوي

axiodistal = محوري وحشي متعلق بالجدار الوحشي والجدار المحوري لحفرة شدقية «خدّية» أو حفرة لسانية في رحي أو ضاحك .

axiodistal angle زاوية محورية وحشية الزاوية المتكونة من التقاء الجدارين المحوري والوحشي ، وهي زاوية خطية (Line angle) .

axiodisto-occlusal = محوري وحشي ، محوري وحشي طاحن متعلق بالجدار المحوري والوحشي والإطباق لحفرة شدقية «خدّية» أو حفرة لسانية في رحي أو ضاحك .

axiodisto-occlusal angle زاوية محورية وحشية إطباقية «طاحنة» الزاوية المتكونة من التقاء الجدار الثلاثة ، المحوري والوحشي والإطباقية «الطاحن» ، وهي زاوية نقطية (Point angle) .

axiodistocclusal = axiodisto-occlusal = محوري وحشي طاحن «إطباقية» محوري وحشي

axiodistocervical = axiodistogingival = محوري وحشي عنقي = محوري وحشي لثوي

axiodistogingival = محوري وحشي لثوي = محوري وحشي عنقي

axiodistocervical = محوري وحشي عنقي متعلق بالجدار المحوري والوحشي واللفثوي لحفرة شدقية «خدّية» أو حفرة لسانية في رحي أو ضاحك .

axiodistogingival angle زاوية محورية وحشية لثوية

الزاوية المتكونة من التقاء الجدران الثلاثة ، المحوري والوحشي واللفثوي ، وهي زاوية نقطية (Point angle) .

axiodisto-incisal = محوري وحشي قاطع متعلق بالجدار المحوري والوحشي والقاطع لحفرة شفوية أو حفرة لسانية في قاطع أو ناب .

axiodisto-incisal angle زاوية محورية وحشية قاطعة الزاوية المتكونة من التقاء الجدران الثلاثة ، المحوري والوحشي والقاطع ، وهي زاوية نقطية (Point angle) .

axiodisto-occlusal = axiodistocclusal = محوري وحشي إطباقية «طاحن» زاوية محورية وحشية إطباقية «طاحنة» الزاوية المتكونة من التقاء الجدران ، المحوري والوحشي والإطباقية ، وهي زاوية نقطية (Point angle) .

axiogingival = محوري لثوي متعلق بالجدار المحوري واللفثوي لحفرة أنسية أو حفرة وحشية أو حفرة جانبية طاحنة لسن أمامية مركزية «قاطع» ، أو ناب ، أو حفرة شدقية ، أو حفرة لسانية لرحى ، أو ضاحك .

axiogingival angle زاوية محورية لثوية الزاوية المتكونة من التقاء الجدران ، المحوري واللفثوي ، وهي زاوية خطية (Line angle) .

axiography تخطيط حركة المحور اللقمي

axioincisal = محوري قاطعي متعلق بالجدار المحوري والجدار القاطع لحفرة إنسية أو حفرة وحشية في قاطع أو ناب .

axioincisal angle الزاوية المحورية القاطعة الزاوية المتكونة من التقاء الجدار المحوري والقاطع ، إما أن تكون زاوية خطية أو زاوية نقطية .

axiolabial = محوري شفوي متعلق بالجدار المحوري والشفوي لحفرة إنسية أو حفرة وحشية أو حفرة جانبية قاطعة في قاطع أو ناب .

axiolabial angle الزاوية المحورية الشفوية الزاوية المتكونة بالتقاء الجدارين ، المحوري والشفوي ، وهي زاوية خطية (Line angle) .

axiolabiocervical = محوري شفوي عنقي = محوري شفوي لثوي

axiolabiogingival = محوري شفوي لثوي = محوري شفوي لثوي

axiolabiocervical = محوري شفوي عنقي

متعلق بالجدار المحوري والشفوي واللثوي لحفرة إنسية أو حفرة وحشية أو حفرة جانبية قاطعة في قاطع أو ناب .

الزاوية المحورية الشفوية اللثوية **axiolabioingival angle** زاوية متكونة من التقاء الجدران الثلاثة ، المحوري والشفوي واللثوي ، وهي زاوية نقطية (Point angle) .

محوري شفوي لساني **axiolabiolingual** هو الحد القاطع لسن .

المستوى المحوري الشفوي اللساني **axiolabiolingual plane**

وضع محوري شفوي لساني **axiolemma**

عمد محور العصب محوري لساني **axiolingual** متعلق بالجدار المحوري واللساني لحفرة إنسية أو حفرة وحشية ، أو حفرة جانبية قاطعة في قاطع أو ناب .

زاوية محورية لسانية **axiolingual angle** الزاوية المتكونة من التقاء الجدارين ، المحوري واللساني ؛ وهي زاوية خطية (Line angle) .

محوري لساني عنقي = **axiolinguocervical**

محوري لساني لثوي = **axiolinguogingival**

محوري لساني لثوي = **axiolinguogingival**

محوري لساني عنقي = **axiolinguocervical** متعلق بالجدار المحوري واللساني واللثوي لحفرة إنسية أو حفرة وحشية أو جانبية قاطعة لقاطع أو ناب.

الزاوية المحورية اللسانية اللثوية **axiolinguogingival angle** الزاوية المتكونة من التقاء الجدران ، المحوري واللساني واللثوي ، وهي زاوية نقطية (Point angle) .

محوري لساني إطباق «طاحن» = **axiolinguoocclusal**

محوري لساني إطباق «طاحن» = **axiolinguo-occlusal**

محوري لساني إطباق «طاحن» = **axiolinguoocclusal** متعلق بالجدار المحوري واللساني والإطباق لحفرة في السن .

محوري إنسي **axiomesial** متعلق بالجدار المحوري والإنسي لحفرة شدقية أو لسانية في رحي أو ضاحك .

زاوية محورية أنسية **axiomesial angle** الزاوية المتكونة من التقاء الجدارين المحوري والإنسي ؛ وهي زاوية خطية (Line angle) .

محوري إنسي إطباق «طاحن» = **axiomesioocclusal**

محوري إنسي عنقي «رقبي» = **axiomesio-occlusal**

محوري إنسي لثوي = **axiomesiogingival**

محوري إنسي وحشي **axiomesiodistal**

المستوى المحوري الإنسي الوحشي **axiomesiodistal plane**

محوري إنسي لثوي **axiomesiogingival** متعلق بالجدار المحوري والإنسي واللثوي لحفرة شدقية أو لسانية في رحي أو ضاحك .

الزاوية المحورية الإنسية اللثوية **axiomesiogingival angle** الزاوية المتكونة من التقاء الجدران الثلاثة ، المحوري والإنسي واللثوي ؛ وهي زاوية نقطية (Point angle) .

محوري إنسي قاطع **axiomesioincisal** متعلق بالجدار المحوري والإنسي والقاطع لحفرة شفوية أو لسانية في قاطع أو ناب .

الزاوية المحورية الإنسية القاطعية **axiomesioincisal angle** الزاوية المتكونة من التقاء الجدران الثلاثة ، المحوري والإنسي والقاطع ، وهي زاوية نقطية (Point angle) .

محوري إنسي إطباق «طاحن» **axiomesio-occlusal** متعلق بالجدار المحوري والأنسي والإطباق لحفرة شدقية أو لسانية في رحي أو ضاحك .

زاوية محورية إنسية إطباقية «طاحنة» **axiomesio-occlusal angle** الزاوية المتكونة من التقاء الجدران الثلاثة ، المحوري والإنسي والإطباق ، وهي زاوية نقطية (Point angle) .

النخاع والحبل الشوكي **axion**

محوري إطباق «طاحن» **axio-occlusal** متعلق بالجدار المحوري والإطباق لحفرة شدقية أو لسانية في رحي أو ضاحك .

الزاوية المحورية الإطباقية «الطاحنة» **axio-occlusal angle** الزاوية المتكونة من التقاء الجدارين ، المحوري والإطباق ، وهي زاوية خطية (Line angle) .

محوري لثوي **axiopulpal** متعلق بالجدار المحوري واللثوي في الجزء الدرسي للحفرة الجانبية الإطباقية في رحي أو ضاحك .

زاوية محورية لثوية **axiopulpal angle** الزاوية المتكونة من التقاء الجدارين ، المحوري واللثوي ؛ وهي زاوية خطية (Line angle) .

1- محور **axis** الخط الذي يدور حوله جسم ما ، أو قد يدور إذا ما أمكن ذلك ؛ كل جسم له ثلاثة محاور تمر خلال مركز كتلته . من الناحية التشريحية : خط مستقيم وهمي يمر بطول العضو (مثال : السن أو العظم) يُستخدم لوصف وضع أو اتجاه ؛ في

التصوير الشعاعي لقياس الرأس (Cephalometric radiography): الخط القياسي المستخدم في قياسات الزوايا لتقييم النمو وأهداف العلاج أو نتيجته أو الكل معاً .
انظر قياسات الرأس (Cephalometrics) .

2- المحور (الفقرة العنقية الثانية Second cervical vertebra) .

axis , hinge	محور رزي
axis , cerebrospinal	محور مخي شوكي
axis , condylar	محور الفم والفك ، محور لقمي
axis , condyle	محور لقمي ، محور اللقمة
axis , craniofacial	محور قحفي وجهي
axis of eye	محور العين
axis , optic	محور بصري
axis of rotation	محور الدوران
	نقطة يدور حولها أنبوب الأشعة والفلم لإجراء فحص مقطعي شعاعي وهي إما ثابتة أو متحركة .
axis of symmetry	محور التماثل ، محور التناظر
axis , long	محور طولي
	الخط الذي يمر بطول الشيء عبر مركزه .
axis , longitudinal	محور طولي ، محور طولاني
	خط وهمي أمامي خلفي يمر من خلال إحدى لقمتي الفك السفلي ويمكن أن يدور حوله الفك السفلي في حركة دورانية .

محور الفك السفلي = محور axis , mandibular = condylar
لقمي = محور اللقمة = محور axis = condyle axis = hinge
رزي ، محور بكرى = محور axis = transverse axis
مُعترض
خط وهمي يمر من خلال لقمتي الفك السفلي ، يمكن نظرياً أن يدور حوله الفك السفلي .

axis , sagittal	المحور السهمي
	خط عمودي وهمي يمر خلال لقمة الفك السفلي ، ويدور حوله الفك السفلي في حركة متعرجة أو حركة مسننة .
axis , transverse	محور مُعترض
axis of rotation	محور الدوران
	خط في الجسم (أو في امتداد الجسم) يدور الجسم حوله .
axis of symmetry	محور التماثل ، محور التناظر
axis vertebra	فقرة محورية عنقية ثانية ، المحور
axle tooth = azzle tooth	سن فأسية ، سن الجُزَع = سن آزل تسمية قديمة للرحى .
axon = axone	محوار
axon , afferent	محوار عَصَبِي وارد
axon , efferent	محوار عَصَبِي صادر
axon , motor	محوار عَصَبِي متحرك
axon , sensory	محوار عَصَبِي حَسَبِي
axone = axon	محوار
azze tooth = axle tooth	سن آزل = السرحي مصطلح قديم متروك للرحى .

B = buccal	[مختصر] شدقي ، خدي ، فمي
B = point B	نقطة B انظر النقطة B (Point B).
BA = buccoaxial	[مختصر] شدقي محوري ، محوري خدي
BAC = buccoaxiocervical	[مختصر] شدقي محوري عنقي ، محوري خدي عنقي
BAG = buccoaxiokingival	[مختصر] شدقي محوري لثوي ، محوري خدي لثوي
BC = buccocervical	[مختصر] شدقي عنقي ، عنقي خدي
BD = buccodistal	[مختصر] شدقي وحشي ، خدي وحشي
b.d. = bis die	مرتان في اليوم ، يوماً تُستعمل في كتابة الوصفة الطبية .
BG = buccogingival	[مختصر] شدقي لثوي ، خدي لثوي
b.i.d. = bis in die	مرتان في اليوم ، مرتان يومياً تُستعمل في كتابة الوصفة الطبية .
bib. = bibe	شرب تُستعمل في كتابة الوصفة الطبية .
BL = buccolingual	[مختصر] شدقي لساني ، خدي لساني
BIPP = bismuth iodoform paraffin paste	[مختصر] معجون بارافين بودوفورم بزومت يُستعمل في علاج أفنية الجذور .
BM = buccomesial	[مختصر] شدقي إنسي ، خدي إنسي
BO = bucco-occlusal	[مختصر] شدقي إطباق ، خدي إطباق
BP = buccopulpal	[مختصر] شدقي لبّي ، خدي لبّي
B.P. = British Pharmacopoeia	[مختصر] دستور الأدوية البريطاني يُستخدم في وصف العقاقير ، ليبيّن مصدر تركيب العقار في الوصفة الطبية .
B.P.C. = British Pharmaceutical Codex	[مختصر] مدونة دستور الأدوية البريطاني يُستخدم في وصف العقاقير ، ليبيّن مصدر تركيب العقار في الوصفة الطبية .
B.T.U. , B.TH.U. =	[مختصر] وحدة حرارية بريطانية
British Thermal Unit	وحدة لقياس الحرارة ؛ يمكن أن تكتب Btu .

B' point = supramentale	النقطة B = النقطة فوق الذقنية
	في المستوى الإنسي : تقع في أقصى الجزء الأمامي من قاعدة الفك السفلي وأقصى نقطة خلفية من المحيط الخارجي للثاني السنخي من الفك السفلي . وفي علم وصف الإنسان (Anthropology) : تُعرف بالنقطة فوق الذقنية وتقع بين النقطة تحت السنية ونقطة الشامخة الذقنية.
Babbitt's metal	معدن بابيت نسبة إلى أ. بابيت ، 1862-1799 ، I. Babbitt ، مخترع أمريكي . خليطة تُستعمل أحياناً في طب الأسنان ، وتحتوي على النحاس (Copper) والقصدير (Tin) والأنتيمون (Antimony) .
baby bottle mouth syndrome	متلازمة الرضاعة من الزجاجة (الرضاعة)
baby bottle tooth decay	تسوس السن بسبب الرضاعة من الزجاجة (الرضاعة)
	حالة سنّية تصيب الأطفال بين 12 شهر و3 سنوات من العمر ، بسبب رضاعتهم من زجاجة الرضاعة في وقت النوم ، مما يؤدي لتعرض الأسنان للحليب (اللبن) أو العصير لفترة طويلة . يحدث التسوس بسبب تجمع الحليب أو العصير في الفم أثناء الليل ، حيث تتحلل إلى حامض اللاكتيك مع المواد الأخرى المسببة للتسوس . لمنع حدوث مثل هذه الحالة ، يجب اتباع الإجراءات الوقائية والتي تشتمل على منع إطعام الطفل وقت النوم ، واستبدال الحليب أو العصير بالماء في زجاجة الرضاعة وقت الليل . كانت تُسمى سابقاً تسوس زجاجة الرضاعة (Nursing bottle caries) .
baby teeth = deciduous teeth	أسنان الطفل ، أسنان الرضيع = أسنان ساقطة ، أسنان لبنية
baby tooth brush	فرشاة أسنان الطفل
bacciform	توتّي الشكل ، عنبي الشكل شبيهة بثمر التوت (Berry) .
baccinator	المبوقة ، العضلة المبوقة الوظيفة : تضغط الخدين باتجاه الأسنان ، وتشد زوايا الفم . المنشأ : الجزء الخلفي للشوخاص السنخية بالعظم العلوي والعظم السفلي . الإرتكاز : ألياف العضلة المستديرة الشفوية (Orbicularis oris) عند زاوية الفم . التعصيب : العصب الوجهي (Facial nerve) .

bacillaceae العَصَوِيَّات ، فصيلة العَصَوِيَّات

عائلة من الكائنات الدقيقة عَصَوِيَّة الشكل تشكل أبواغ كُرُوِيَّة ، عادة متحركة ؛ تعيش بالهواء أو لا هوائية اختياريًا وغالباً ما تتواجد في التربة .

bacillary = bacillar عَصَوِي

متعلق بالعصيات أو الأشكال عَصَوِيَّة الشكل الأخرى أو مصاب بها .

bacilli عَصِيَّات

جمع عَصِيَّة (Bacillus) .

bacillicide مُبِيد العَصِيَّات ، قاتل العَصِيَّات

أي عقار يستخدم لقتل العصيات .

bacilliform عَصَوِي الشكل

bacillus عَصِيَّة ، عَصَوِيَّة

جنس من العائلة الباسيلية ، موجبة الجرام ، يعتاش بالهواء أو لاهوائي اختياريًا ، وهي كائنات دقيقة عَصَوِيَّة الشكل أو كُرُوِيَّة . الجمع : عَصِيَّات (Bacilli) .

bacillus , aerobic عَصِيَّة حيوانية ، عَصِيَّة هوائية

وهي تحتاج أكسجين لتعيش وتتكاثر .

bacillus , anaerobic عَصِيَّة لاهوائية

تنمو بقوة في عدم وجود هواء أو أكسجين ، تتميز العَصِيَّة الهوائية والعَصِيَّة اللاهوائية بتكوين الأبواغ ؛ أمثلة : الملبنة (Lactobacillus) ، والعقدية الطافرة (Streptococcus mutans) ، والمتفطرة (Tubercle bacilli) ، وعَصِيَّة الكزاز (Tetanus bacilli) .

bacillus fusiformis = العَصَوِيَّة المِعْزَلِيَّة = المِعْزَلِيَّة المُنَوَّاة

fusobacterium nucleatum

جراثيم سالبة الجرام .

bacillus , Vignal's = عَصِيَّات فينيال = الغفارية الفموية ،

leptotrichia buccalis العَصِيَّات الشعريَّة الرقيقة

back خلف ، ظهر

back action فعل خَلْفِي ، فعل راجع

back action clasp مَشْبِكَة ذات فعل خَلْفِي

back action condenser راصّ ذو فعل خَلْفِي ، مُكثِّف ذو

فعل خَلْفِي

أداة لرصّ وتكثيف الأمْلغم ، ذات عنق بشكل حرف U لتطبيق قوة تكثيف ناتجة عن حركة سحب ، وليس حركة دفع كما هو معتاد .

back action plugger أداة حشو ذات فعل خَلْفِي

أداة حشو ذات عنق صُمِّمت بزاوية بحيث يعود رد فعل ضربة المطرقة باتجاه الطبيب ، تُستخدم لرصّ وتكثيف رقائق الذهب على السطح الوحشي .

background خلفية

background radiation خلفية إشعاعية

إشعاع كلي الوجود ينبعث من مصادر طبيعية ؛ حيث توجد الأشعة في الطبيعة ، وتنبعث من مواد موجودة في التربة ، والمياه الجوفية ، ومواد البناء ، والمواد النشطة إشعاعياً في الجسم وخاصة البوتاسيوم 40 (40K) ، والأشعة الكونية من الفضاء الخارجي . مُعدَّل ما يتعرض له الشخص في كل عام من الأشعة الكونية 44 مللي راد (44 mrad) ، ومن الأشعة الأرضية الخارجية 44 مللي راد ، ومن منابع الأشعة النشطة الداخلية الموجودة طبيعياً 18 مللي راد (18 mrad) ؛ مستويات الخلفية الإشعاعية قد تختلف في أماكن كثيرة .

back pressure porosity مَسَام الضَّغَط الخَلْفِي ، تَخَلُّخُل

بالضغَط الخَلْفِي

حُدوث مَسَام في سبيكة المعدن المصبوب ، وذلك بسبب الضغَط العالي الخَلْفِي للغاز الناتج والمحصور داخل القالب عندما لا يوجد تصريف كاف لتحريره حين دخول سبيكة المعدن المنصهر في القالب .

back teeth = posterior teeth أسنان خلفية

backing ظهارة ، مسند

الخلفية المعدنية التي يتركز عليها الوجه الخزفي للتاج . صفيحة معدنية أو خلفية معدنية لحماية وتقوية وجه خزفي أو وجه أكريليكي لتاج أو جاسرة .

backing , lead خلفية رصاص ، مسند رصاص

خلفية الفيلم الشعاعي ، لتقليل الجرعة الإشعاعية على المريض .

backing , metal خلفية معدنية

backing , steel خلفية فولاذية

backscatter تَشَتَّتْ خَلْفِي ، تَبَدَّدْ خَلْفِي ، تَشَتَّتْ ارتدادي

ذلك الجزء من الأشعة المبعثرة أو المُشْتتة التي تنعكس بزاوية أكبر من 90 درجة من الشعاع المركزي للأشعة .

bacteraemia = bacteremia = bacteriemia تجرثم الدم

1 - حالة مرضية تَسْم بوجود جراثيم في مجرى الدم .
2 - أي مُداخلة سنية يمكن أن تتسبب فعلياً في تجرثم الدم ، على الرغم من أنها ليست دائماً السبب في حدوث التجرثم . وقد تكون هذه الحالة المرضية عابرة ، أو متقطعة أو مستمرة ، ويمكن أن يؤدي تجرثم الدم في حالات نادرة إلى إنتان دموي أو إلى التهاب الشغاف .

bacteria جراثيم ، بكتيريا

مفرد : جُرْثوم ، جُرْثومة ؛ مكروبات مجهرية نباتية وحيدة

الخلية ، وحيدة الصبغي ، ليس لها جدار خلية قوي ، تتواجد في كل مكان ومعظمها غير ضار بالأشخاص ، والمجموعة الضارة تسمى المجموعة المرضية (Pathogenic) ، وهي صغيرة يمكن صبغها ورؤيتها تحت المجهر ، وتوضع في مجموعات حسب أشكالها : العُصيات ، باسيلات ، وهي عَصوية الشكل ، أو المُكورات وهي مُكورة الشكل ، أو الخيوط ، أو اللولبية وهي لولبية الشكل ، وتتكاثر بسرعة بواسطة الانشطار الثنائي وتَتجمع في مستعمرات يمكن رؤيتها بالعين المجردة. بعض الجراثيم تبقى لسنوات في حالة سكون بشكل الأبواغ التي يمكن أن تبقى حية في الأحوال غير المواتية .

bacteriaceae الراجيَّات
رتبة من الفُطور المجزأة .

bacterial جُرثومي ، بكتيري
متعلق بالجراثيم أو البكتيريا .

bacterial cell خلية جُرثومية

bacterial culture مستنبت جُرثومي

bacterial endocarditis = التهاب الشغاف الجرثومي =

subacute bacterial endocarditis = التهاب الشغاف

infective endocarditis = الجرثومي دون الحاد =

التهاب شغاف القلب العدواني
التهاب الغشاء المُبطَّن للقلب (خصوصاً صمّامات القلب) ، وتسببه المكورات العُقديّة المُخضرة ، والتي يمكن أن تنساب في مجرى الدم . تحدث تغيرات التهابية تتمثل في ترسب الفبرين وصُفيحات الدم مشكلة النوبات (Vegetations) ؛ يجب أن تُعطى المضادات الحيوية للمرضى الذين يعانون من هذه الحالة (والتي يمكن أن تستمر لمدة طويلة) ويحتاجون إلى علاج أسنان حيث يحتمل أن تنتقل الجراثيم إلى مجرى الدم أثناء القلع أو تقليح الأسنان ، أو جراحة اللثة .

bacterial mucinous plaque لويحة سنية مخاطية جرثومية

bacterial plaque لويحة جرثومية ، لويحة سنية

غشاء أو طبقة تحتوي على كائنات دقيقة مع الطهاوة المكتسبة ، تلتصق بأسطح الأسنان مسببة التسوس والتهاب النسيج اللثوي . أحد مكونات اللويحة الأخرى هو المخاطين وتفرزه العُدُد اللعابية ؛ تختلف اللويحة الجرثومية من شخص لآخر في الشخانة والقوام حسب التمثيل الغذائي ، وصحة الأسنان والغذاء والعوامل البيئية المحيطة . يُسمى أيضاً . . . لويحة سنية (Dental plaque) .

bactericidal = bactericide مُبيد الجراثيم ، قاتل الجراثيم

bactericide = bactericidal مُبيد الجراثيم = عقار قاتل

للبيكتيريا أو للجراثيم

أي عقار طبيعي أو كيميائي أو حيوي يُستخدم لإبادة الكائنات الدقيقة .

bacteriogenic agglutination تراص جرثومي المنشأ

bacteriology علم الجراثيم ، البكتريولوجيا

bacteriolysis انحلال الجراثيم ، حلّ الجراثيم
تحطيم وإبادة أو تفتيت البيكتيريا .

bacteriolytic حال للجراثيم
متعلق بحل البيكتيريا أو الجراثيم .

bacteriophage العائية

كائنات دقيقة تهاجم الجراثيم ، وتنجح أحيانا في تحطيمها .

bacteriostasis كبحّ الجراثيم ، توقيف الجراثيم
عملية منع أو إعاقة نمو الجراثيم .

bacteriostat كابح للجراثيم

أي عقار يوقف نمو وتكاثر البيكتيريا مثل أي عنصر من مجموعة السلفوناميد (Sulphonamide group) .

bacteriostatic كابح للجراثيم

متعلق بتوقيف نمو الجراثيم . أي عقار يوقف نمو أو تكاثر الجراثيم .

bacteritic جرثومي

bacterium جرثومية ، جرثوم

الجمع : جراثيم . الاسم السابق لجنس من الكائنات الدقيقة ، سالبة الجرام تُرى كالمقطع الناقص أو عَصوية الشكل ؛ أما الآن فيطلق الاسم على العديد من الأجناس المختلفة من الكائنات الدقيقة .

bacteroid جُرثومي الشكل ، جرثوماني

bacteroidaceae العصوانيات

عائلة الجراثيم اللاهوائية ، سالبة الجرام غير قادرة على الحركة «ساكنة» ، وهي عُصيات غير بوغية .

bacteroides العصوانية

نوع من فصيلة العَصَوَانِيَّات ، سالبة الجرام ؛ كائنات دقيقة لاهوائية تُصاحب عادة عدوى الفم ، وتشمل أنواعاً مثل العَصَوَانِيَّة المِيلَانِينِيَّة (Bacteroides melanogenicus) ، والعَصَوَانِيَّة الهَشَّة (Bacteroides fragilis) ، والعَصَوَانِيَّة الفَمَوِيَّة (Bacteroides oralis) .

Baelz's disease داء بيلز

نسبة إلى إ. فون بيلز ، 1845-1913 ، E.von Baelz ، طبيب ألماني .

مرض يتميز بظهور حطاطات غير مؤلمة فوق الغشاء المخاطي الشفوي .

baffle 1- صارفة
2 - حاجز لمنع دخول الضوء إلى غرفة تبيض أفلام الأشعة .

bag-valve-mask resuscitator حقيبة إنعاش بقناع ذي صمام
جهاز يتكون من حقيبة بلاستيكية يمكن ضغطها يدوياً ، متصل بها مصدر الأكسجين من طرف صمام يسمح بمرور الأكسجين دون رجوعه وقناع ينطبق تماماً على الفم والأنف للشخص المراد إفاقته من الطرف الآخر . انظر أيضاً حقيبة أمبو (Ambu bag) .

Bailey's flask بوتقة بيلي
صندوق للكسو يُستخدم في طب الأسنان في تصنيع القوالب (Dies) والقوالب المعاكسة (Counter- dies) .

bake يخبز ، يُقَسَّى بالحرارة
عملية تصليب مادة الخزف السني بالحرارة في درجات حرارة يتم التحكم بها كهربائياً ، وذلك في فرن مُفَرَّغ من الهواء . عملية تفريغ الهواء في الفرن تُقلِّل من حدوث فقاعات هوائية داخل الخزف . يُخبز الخزف أولاً فيتحول إلى خزف غير مصقول ثم بعد ذلك يُصقل في درجات حرارة عالية .

Baker's anchorage إرساء بيكر ، التثبيت بطريقة بيكر
نظام للتثبيت يتم التحكم به من خلال استعمال أطواق مرنة ، تربط أجزاء مختلفة من القوس السنية في محاولة للوصول إلى توازن متبادل للقوى .

baking خَبَز ، ظَهَرَ ، مَسَّنَد
balance 1- ميزان
جهاز لوزن المواد أو المعادن مثل الذهب بدقة .
2- توازن
حالة الاتزان .

balance , alloy-mercury ميزان الخليطة والزئبق
balanced articulation تمفصل متوازن
الإطباق المتزامن للأسنان العلوية مع السفلية بانزلاتها فوق بعضها ، حينما يتحرك الفك السفلي من العلاقة المركزية إلى العلاقات اللامركزية المختلفة . انظر أيضاً إطباق متوازن (Balanced occlusion) .

balanced hand cutting instrument اتزان الأدوات
القاطعة اليدوية ، أدوات يدوية قاطعة مُترَنة
لاتزان إزميل قاطع يدوي تقوم الشركات المصنعة بتصنيع عنق الأداة بحيث يكون الحد القاطع أو الشفرة أو النصل بعيداً في حدود 2 ملليمتر عن المحور الطولي لساعد الأداة (إذا تجاوز

بعد الحد القاطع أكثر من 2 ملليمتر من المحور الطولي للأداة يمكن أن تدور في يد طبيب الأسنان عند استعمالها) .

balanced occlusion إطباق متوازن
1- يتمثل الإطباق المتوازن في التطابق المثالي للأسنان حيث توجد علاقة توافقية لإطباق أسطح الأسنان في الحركات المركزية ، أو الجانبية في حدود المدى الوظيفي لعملية المضغ وعملية البلع .
2 - في الاستعاضة الصناعية : التلامس المتزامن أو التلقائي للأسنان العلوية والسفلية من الناحية اليمنى واليسرى ، وفي المناطق الإطباقية الخلفية والأمامية في الأوضاع المركزية والجانبية ، مما يؤدي إلى التوازن ويُقلِّل أو يحد من ميل أو دوران قاعدة الجهاز السني بالنسبة للبنية الداعمة للفك . يتعلق هذا المصطلح في المقام الأول بالفم ، ولكنه قد يستخدم لاختبار إطباق الجهاز السني على المفصلة .

balanced occlusion , mechanically إطباق متوازن آلياً ،
إطباق متوازن ميكانيكياً
إطباق متوازن بغض النظر عن الاعتبارات الفيزيولوجية كما هو الحال في المفصلة .

balanced occlusion , physiologically إطباق متوازن فيزيولوجياً
إطباق متوازن متوافق مع دور فيزيولوجي طبيعي متوازن لكل من المفاصل الفكية الصُّدغية والجهاز العصبي العضلي .

balancing مُساوِز
balancing contact تماس مُساوِز
تماس بين الأسنان العلوية والسفلية الطبيعية أو الصناعية على الجانب المقابل للجانب العامل ، أي التماس على الجانب غير العامل للأسنان . انظر تماس الجانب غير العامل (Non- working side contacts) .

balancing extraction قَلْع مُساوِز
قلع سن من الجانب المقابل لفك فيه سن مقلوعة سابقاً ، من أجل موازنة النقص في المسافة بعد الخلع ، ومنع ميل الأسنان عن الخط المنصف للفك ، وبذلك يمكن الحفاظ على تناظر القوس السنية .

balancing interference تداخل مُساوِز
انظر تماس إطباق غير عامل (Non - working occlusal contact) .

balancing occlusal contact تماس إطباق مُساوِز
انظر تماس إطباق غير عامل (Non - working occlusal contact) .

balancing occlusion إطباق مُوازن

balancing side جانب مُوازن

مصطلح مُستخدم في دراسة الإطباق ، يعني الجانب غير الوظيفي للأسنان في الفم ، حينما يكون الفك السفلي في حركة انزلاقية جانبية .
الجانب الذي تكون فيه الأسنان الطبيعية أو الصناعية المقابلة للجانب العامل في الفم ، حينما يكون الفك السفلي في حركة انزلاق جانبية .

balancing side interferences تداخلات الجانب الموازن

bald tongue لسان أملس ، لسان أجَلَح

لسان بدون حليمات على سطحه ، يصاحب حالات عَوَز فيتامين B (Vitamin B) .

bald tongue , Sandwith's لسان سندويث الأملس

ball كُرة

ball and socket كُرة وتجويف

ball and socket joint مفصل الكرة والحفرة ، مفصل حُقِّي

نوع من المفصل الزليلي (Synovial joint) الذي يسمح بمدى واسع للحركة ، مثل مفصل الورك ، ومفصل الكتف يسمى أيضاً مفصل كروي (Spheroid joint) ، Spheroida ، ومفصل كرة وحق (Enarthrosis) .
مفصل الكرة والحفرة (Condyloid joint) ، ومفصل إرتكازي (Pivot joint) ، ومفصل سرجي (Saddle joint) .

ball applicator محطاط ذو رأس كُروية ،

أداة ذات رأس كروي

ball bearings كُرات التحميل (كُرات متدحرجة)

ball burnisher صقالة ذات كُرة ، مصقلة ذات كرة

ball clasp مشبكة ذات كُرة

ball-pointed periodontal probe مسبار حول سني ذو نهاية كُروية

balloon , sinus بالون الجيب

بالون من المطاط أو من البلاستيك يمكن أن يملأ بالهواء أو بالسائل ، ويُستخدم داخل الجيب الفكي العلوي لدعم كسور الناتيء الوجني الفكي .

balsam = Peru balsam بلسم = بلسم بيرو

البلسم ؛ مادة زيتية راتينية عشبية عطرية (تسيل من بعض الأشجار) ، تُستخدم في مُستحضر ورنيش وايتهد (Whitehead's varnish) ، وفي بعض لواقص أكسيد الزنك واليوجينول ، وسادات قناة الجذر .

يستخرج بلسم بيرو من شجر « بلسم بيرو » الأمريكي ويُستخدم في الطب وصناعة العطور .

band شريط ، طوق

1 - شريط معدني رقيق يحيط بتاج أو بجذر السن الطبيعية .
2 - مُصطلح يمكن أن يُطلق على المشبكة (Clasp) التي تُستخدم لتثبيت جهاز جزئي اصطناعي أو جهاز تقويمي مُتحرك .

band adapter مُعدّل الشريط ، مُهايء الشريط ، مُكيف الشريط

أداة للمساعدة في انطباق محيط الطوق التقويمي على السن ، وتُستخدم لإحكام الطوق التقويمي حول السن .

band , adjustable شريط قابل للضبط (ضبوط)

طوق ذو لولب أو طريقة أخرى لتعديل حجم الطوق حين تطبيقه على السن .

band , all-closing شريط كامل الإحاطة

طوق يحيط بكامل السن

band , anchor شريط ارتكاز ، شريط إرساء

(في تقويم الأسنان) : طوق يُثبت حول السن ، ويُستخدم كمرتكز لتحريك سن أخرى .

band and loop شريط وعُروة

band , Angle's شريط أنجل ، طوق أنجل

band , apron شريط منثري ، طوق منثري

طوق ارتكازي تقويمي ، له امتداد شفوي أو لشوي أو قاطعي للمساعدة في وضع وتثبيت الحاصرة .

band blank رباط معدني شريطي

قطعة من الشريط المعدني المصنوع من الفولاذ الذي لا يصدأ ، تستخدم لتشكيل شريط تقويمي باستعمال زردية تشكيل الطوق ؛ تتطابق حواف الطوق وتُلحم إما باللحام الذاتي أو بمادة لحام . تبدأ الشرائط المعدنية عادة من منتصف الشريط حتى تتطابق تماما مع السطح الشفوي أو السطح الخدي للأسنان . ويجعل خط اللحام على السطح اللساني أو السطح الحنكي .

تتوافر الشرائط المعدنية الطوقية بشخانات مختلفة ، باختلاف الأسنان المستخدمة :

الارتفاع	الثخانة	السن
0.125	0.004-0.003	الأسنان الأمامية (anterior teeth)
0.150	0.004	النايب والضاحك (canine & premolar)
0.200-0.180	0.006-0.005	الضرس (molar)

band , clamp	شريط ذو ملقاط	band , preformed	شريط مُسبق التشكيل
	شريط يثبت في مكانه بواسطة بُرغي (Screw) و صمولة (عزقة) (Nut) .		شريط من فولاذ صامد بلا لحم (مقطوع من أنبوب معدني) ، مُصنَّع بأشكال وأحجام مُتعددة من أجل مطابقتها التامة حول تيجان الأسنان التي يشملها الجهاز التقويمي الثابت العلاجي .
band , contoured	شريط حفافي	band pusher = band driver	دافع الشريط = مُوجّه الشريط
	طوق محيط بالسن يطابق شكل السن .		أداة تُستخدم لوضع وتوافق الطوق الفولاذي الصامد على السن .
band contouring pliers	زردية تشكيل حواف الشريط	band remover	نازع الشريط
	انظر زردية (Pliers) .		مطواة تقويمية صُممت لنزع الأطواق من على الأسنان .
band , copper	شريط نحاسي	band , rubber = elastic band	شريط مطاطي = شريط مرن
	يُستخدم لعمل حشوة مؤقتة في حالة وجود النخر أو التسوس في السطح الملاصق للسن وتمتد تحت اللثة أو في حالة الحاجة إلى دعم حذبة ضعيفة أو أكثر للسن .		
	يُستخدم الشريط النحاسي في التركيبات الثابتة لأخذ طبعة لسن مُحضّرة للتتويج .	band , seamless	شريط بدون لحام ، طوق جاهز
band-driver = band pusher	دافع الشريط ، موجه الشريط		عبارة عن طوق مقطوع من أنبوب من المعدن ليست به وُصلة أو لحام .
	أداة تُستخدم في تقويم الأسنان لجعل الطوق يستقر في مكانه على تاج السن .	band , seamless orthodontic	شريط تقويمي بلا لحم
band , head	شريط رأسي ، ضماد رأسي	band seater	دافع الشريط
band , lip furrow = vestibular lamina	شريط أخدودي شفوي = صفيحة دهليزية		أداة ذات حد مُسطح ، تُستخدم لدفع الأشرطة لتستقر على السن بواسطة قوة العضة ، أي عن طريق العضّ عليها .
band maintainer , loop	صائن الحيز ذو الشريط والعروة ، حافظ المسافة ذو الشريط والعروة	band - splitting pliers	مطواة شق الطوق
		band stretcher	مُوسّعة الطوق
band , matrix	شريط المسندة		أداة صُممت لتوسيع الطوق النحاسي ، أو الطوق التقويمي حتى نصف حجمها .
	شريط رقيق من المعدن يستخدم للتعويض المؤقت عن جدار زائل من السن ليكون دعامة ، أو سناداً أثناء عملية حشو السن .	band , vestibular	الشريط الدهليزي
band , orthodontic = anchor band	شريط تقويمي = شريط مثبت		خلايا ظاهرية ابتدائية .
	شريط رقيق السماكة في شكل طوق ، عادة من الفولاذ الذي لا يصدأ وأحياناً من الذهب ، يُستخدم كمرتكز تثبت به الوصلات التقويمية المختلفة على الأسنان. تتواجد الأطواق التقويمية عادة بأحجام وأشكال متعددة ويمكن إحكامها وضبطها على السن بحيث تكون مطابقة تماماً لأسطح السن وأعلى قليلاً عن الحافة اللثوية لتصل إلى مستوى أعلى من نقطة التماس وتكون موازية للحدّ القاطع أو الحدّ الإطباقية . ويمكن إحكام الأطواق مع الوصلات التقويمية الملحومة بها لتُطابق أسطح محيط السن بالمحاولة والتجربة وحينما تتطابق الأسطح ، تُلصق في مكانها بأسمنت لاصق .	bandage	ضماد ، رباط ، تضميد ، عصابة
band , pier	شريط داعم ، رباط داعم		شريط من الشاش ، أو من الموصلين (نسيج طبي رقيق) ، أو أي نسيج لين آخر - إما بشكل لفافة ، أو مثلثي الشكل ، ويربط حول جزء من الجسم للضغط على المكان لدعمه ومنعه من الحركة ، أو لتثبيت ضماد الجرح في مكانه .
	أي شريط يُحيط بسن داعمة بإحكام .	bandage , Barton's	ضماد بارتون
			رباط لدعم وتثبيت كسر الفك السفلي ، وهو عبارة عن زوج من الأربطة على شكل الرقم 8 ، يوضع حول الفك السفلي وقمة الرأس .
		bandage , jaw	ضماد الفك
		bandage , pressure	رباط ضاغط
			رباط يُستخدم للضغط على مكان جراحي ، لمنع تكوين ورم دموي .
		banding	تشكيل الشريط ، تطويق
			عملية إحكام وتثبيت الأطواق التقويمية على الأسنان

bands, Angle's fracture	أشرطة آجل للكسور	المشبكة حيث تكون الأذرع امتدادا مباشرا للعوارض الرابطة لطقم الأسنان .
bands, Hunter-Schreger's =	أشرطة هنتر شريجر = خطوط	أذرع مشبكة القضيب
Schreger's lines in enamel	شريجر في الميناء	ذراع المشبكة التي تنشأ من قاعدة الجهاز أو الوصلة الرئيسية وتشمل الذراع التي تعبر الأنسجة اللثوية وينتهي طرفها بملاصقة السن في الاتجاه اللثوي الإطباقي .
bang = bangle	بنج ، مادة مُخدّرة ، قنّب شائع ، حشيش	قضيب الوصلة
bar	1- بار	قضيب ثخانتة أكبر من عرضه بالمقارنة مع الوصلة الحنكية التي يكون عرضها أكبر من ثخانتها .
	وحدة لقياس الضغط الجوّي تساوي مليون « داين » في السنتيمتر المربع .	bar , connector
	2- عارضة ، قضيب ، سلك	bar connector
	قضيب معدني أو سلك يُستعمل في الأجهزة التقويمية ، كجزء من الجهاز أو يُستعمل في الأجهزة التعويضية المتحركة كوصيلة رئيسية لربط جزئي الجهاز ؛ أو يُستعمل كقضيب معدني يُثبت بسنين طبيعيتين أو أكثر ، أو يُثبّت بجذور الأسنان ، من أجل دعم وتثبيت جهاز كامل أو جهاز جزئي - مثال ذلك : عارضة دولدر (Dolder's bar) ، وعارضة لسانية (Lingual bar) .	bar , Dolder's
		bar , double lingual
		bar joint
bar , anterior palatal	قضيب حنكي أمامي ، عارضة أمامية خلفية	bar , Kennedy's =
	وصلة رئيسية (عارضة) بجهاز جزئي فكي علوي متحرك توجد في المنطقة الأمامية الحنكية وتقع في مستويين ، مستوى بطول سقف الحنك والمستوى الآخر على الحنك الأمامي .	continuous bar retainer
bar , anterior- posterior	قضيب أمامي - خلفي ، عارضة أمامية خلفية	
bar , arch	قضيب قوسي	
	جهاز تقويمي : سلك يمتد حول القوس السنية ويثبّت على الأسنان المعترضة .	
bar , articulomachelian	قضيب ماكيلين المفصلي	
	غُضروف جنيني ينشأ منه الفك السفلي .	
bar , attachment	القضيب الرابط	
	قضيب رابط لسنين أو أكثر أو لجذور الأسنان ، وذلك لدعم وتثبيت طقم الأسنان .	
bar bending pliers	زردية حني القضيب	
bar , buccal	قضيب دهليزي ، قضيب خدي ، قضيب فموي	
bar , clasp	قضيب المشبكة	
bar clasp	مشبكة القضيب	
	مشبكة من نوع العارضة ذات الأذرع تمتد من الوصلة الرئيسية أو من قاعدة جهاز الأسنان الصناعي بمحاذاة الأنسجة الرخوة ، وتقترب من نقطة التماس أو منطقة التماس في السن والاتجاه اللثوي الإطباقي ؛ أي هي نوع من	
		bar , labial
		bar , lingual
		bar , occlusal
		bar , occlusal rest
		bar , palatal
		bar , Passavant's = Passavant's
		pad = Passavant's ridge

بروز في الجدار البلعومي الخلفي يشكله الجزء العلوي من العضلة القابضة العلوية للبلعوم خلال عملية البلع أو إخراج الصوت .
حرف من نسيج مُتمدد على الجدار الخلفي للبلعوم.
bar retainer , continuous = = مشبات القضيب المستمر
Kennedy's bar قضيب كندي
عارضة معدنية تستقر عادة على الأسطح اللسانية للأسنان للمساعدة في تثبيتها ، وتعمل كمثبتة غير مباشرة .
عارضة معدنية تلتصق الأسطح اللسانية للأسنان الأمامية وتساعد في تثبيت الامتداد الوحشي لجهاز سني جزئي.
bar , splint قضيب الجبيرة
bar , sublingual قضيب تحت اللسان
الوصيلة المعدنية في جهاز جزئي سفلي التي تمتد تحت اللسان في قاع الفم .
bar , transpalatal قضيب عبر الحنك
barb 1- شوكة
2- شوكة المسك
في طب الأسنان : بروز دقيق على المقبض الخلفي للأداة السنوية لمنع انزلاقها عند الاستعمال .
barbiturate باربيتورات (دواء)
عقار من مجموعة الأدوية المنومة والمُسكنة والمهدئة للأعصاب ، تُؤثر على مراكز المخ بدون التسبب في فقدان الوعي ؛ تقلل القلق أو الاضطراب قبل إجراء العمليات الجراحية (تمهيد التخدير Premedication) ؛ تُوصف على شكل حبوب ، ويجب على المريض حين تناول هذه الأدوية الامتناع عن شرب الكحول أو قيادة السيارة . وتقسّم هذه الأدوية إلى : طويلة المفعول : أكثر من 8 ساعات ، وتستعمل كمسكنات وفي حالات الصرع ؛ ومتوسطة المفعول : من 2-3 ساعات وتستعمل كمُنومات ، وكأدوية قبل أو بعد الجراحة ؛ وذات مفعول قصير سريع المفعول : وتستعمل كمُخدر للحقن في الوريد ولإحداث تأثير مُنوم قبل التخدير العام بالغاز .
Barlow's disease داء بارلو ، داء الحفر الطُقْلي ، الإِسْقَرُوط عند الأطفال
baro- (سابقة) ضغط ، ثقل ، وزن
barodontalgia = aerodontalgia ألم سني طيراني
ألم في الأسنان ناتج عن انخفاض الضغط الهوائي نتيجة الارتفاعات الشاهقة .
barosinusitis التهاب الجيب الضغطي

1- جذع أسطواني ، برميل
خزانة المحقنة التي تملأ بالحلول .
2- طوق التاج السني المعدني
حاجز ، سد ، مانع ، عائق ، حائل
barrier مادة ماصّة للإشعاع كالرصاص (Lead) ، أو الأسمنت (Concrete) ، أو الجبس (Plaster) ، تستعمل لحماية منطقة من تأثير الإشعاع .
bartholinitis التهاب قناة بارثولين
نسبة إلى س . بارثولين ، 1655-1738 ، C.Bartholin ، مُشرّح دائمركي .
التهاب قناة بارثولين وهي أكبر القنوات اللعابية تحت اللسانية .
Bartholin's duct قناة بارثولين
أكبر قنوات الغدة اللعابية تحت اللسانية .
Barton's bandage ضماد بارتون
نسبة إلى ج . ر . بارتون ، 1794 - 1871 ، J.R.Barton ، جراح أمريكي .
ضماد على شكل رقم 8 يُستعمل في دعم وتثبيت كسور الفك السفلي .
basal = basilar قاعدي ، أساسي
مُتعلق بقاعدة ما .
basal bone عظم قاعدي
1- (في التركيبات الصناعية) : النسيج العظمي في الفك السفلي والفك العلوي الذي يقدم الدعم للأجهزة السنوية الصناعية .
2- (في تقويم الأسنان) : الأنسجة العظمية الثابتة التي تحدّ من حركة الأسنان لإيجاد إطباق مُستقر .
انظر قاعدة ذروية (Apical base) .
basal cell خلية قاعدية
أية خلية من الخلايا في أعماق طبقة من الظهارة الطبقيّة .
basal cell acanthoma الورم الشائكي قاعدي الخلايا
انظر ورم حُليمي قاعدي الخلايا (Basal cell papilloma) .
basal cell carcinoma سرطانة الخلايا القاعدية
ورم خبيث في الخلايا الظهارية ، يبدأ ببشرة تمتد محيطياً لتكون آفة مركزية ، ثم تتآكل وتتقشر وتنزف . انتشار المرض نادر ، ولكن انتشاره الموضعي يدمر الأنسجة التحتية والمجاورة في 90٪ من الحالات التي تصيب الوجه بين خط الشعر والشفة العليا . السبب الرئيسي للسرطان هو التعرض الشديد لأشعة الشمس أو الأشعة السينية .

العلاج : استئصال الإصابة جراحياً ، دائماً بواسطة التجفيف الكهربائي أو المداواة بالتبريد . تُسمى أيضاً ورم ظهاري قاعدي الخلايا (Basal cell epithelioma) ، سرطان قاعدي الخلية (Basiloma) ، سرطانة خلوية قاعدية (Basocellular carcinoma) . انظر قرحة قارضة ، قرحة أكلة (Rodent ulcer) .

basal cell papilloma الورم الحليمي قاعدي الخلايا
نمو ورمي ظهاري حميد يتميز بإصابات عديدة مرتفعة بيضوية صفراء أو بنية ، يحدث عادة في الأعمار المتوسطة . يسمى أيضاً الورم الحسكي بالخلايا القاعدية (Basal cell acanthoma) ، التقران المثير (Seborrheic keratosis) .

basal dysplasia خلل التنسج القاعدي ، عُسر النمو القاعدي
سوء علاقة في الهيكل العظمي متعلقة بعيب في حجم ، أو شكل أو وضع العظم القاعدي .

basal ganglia عُنْد قاعدية

basal ganglion عُنْد قاعدية

basal lamina = basement صَفِيحَة قاعدية

lamina = lamina basalis

الصفحة القاعدية التي تصل النسيج الظهاري بالأنسجة الضامة الواقعة تحته ، وهي تشمل الصفحة الشفافة والصفحة الكثيفة .

basal layer طبقة قاعدية

basal layer , Weil's طبقة ويل القاعدية

basal membrane الغشاء القاعدي

basal membrane, inner الغشاء القاعدي الداخلي

basal membrane, outer الغشاء القاعدي الخارجي

basal metabolic rate = BMR مُعدّل الأيض القاعدي ،

مُعدّل الأيض الأساسي ، مُعدّل الاستقلاب الأساسي

قياس معدل هضم الطعام وتحوله لبناء وإصلاح أنسجة الجسم ، والفضلات الناتجة من الجسم .

basal metabolism أيض قاعدي ، استقلاب أساسي

basal ridge = cingulum حرف قاعدي ، حافة قاعدية =

ارتفاع لساني لشوي

basal seat مركز قاعدي ، مقر قاعدي

بنية النسيج الفموي التي تدعم قاعدة الجهاز السني الجزئي أو

الكامل . انظر أيضاً حدود المُرْتَكز القاعدي (Basal seat

outline) .

basal seat area منطقة المُرْتَكز القاعدي

سطح النسيج المخاطي «مخاطية الفم» الذي تغطيه قاعدة الجهاز السني (البدلة السنية) الجزئي أو الكامل . يُسمى أيضاً منطقة تميل الجهاز السني (Denture-bearing area) ، منطقة تحميل الضغط (Stress-bearing area) .

basal seat outline حدود المُرْتَكز القاعدي ، حواف المقر

القاعدي ، مُحيط المُرْتَكز القاعدي

الحد الخارجي للمساحة الكلية التي تُغطى بواسطة قاعدة الجهاز السني المتحرك ، وتظهر على الغشاء المخاطي في الفم أو على المثال المصبوب .

الحدود المحيطية على الغشاء المخاطي أو على النموذج الجبسي لكل المنطقة الفموية ، التي سوف تُغطى بالجهاز السني . انظر أيضاً مُرْتَكز قاعدي (Basal seat) .

basal surface سطح قاعدي

عبارة عن سطح الجهاز السني (البدلة السنية) المتحرك ، حيث نسخت تفاصيل سطحه عن النموذج المصبوب وهي بدورها مأخوذة عن الطبعة .

basal surface denture = = سطح الجهاز السني القاعدي

impression surface سطح الطبعة

مساحة سطح الجهاز السني الذي يتحدد مُحيطه أو حدوده بواسطة الطبعة .

basal vein وريد قاعدي

يتكون الوريد القاعدي من اتحاد الوريد الدماغي الأمامي والوريد الخفي الأوسط العميق .

base قاعدة ، أساس

1- قاعدة الجهاز السني الكامل أو الجزئي المتحرك الذي يستقر على الناتئ السنجي ، وتثبت به الأسنان الصناعية .

2- طبقة عازلة ، تكون أحياناً من الإسمنت الممزوج بمادة

طبية «الإسمنت الطبي» ، توضع في الأماكن العميقة في

الخفرة المُحصّرة في السن ، لحماية لب السن وللمساعدة في

إزالة الغرور (Undercut) ، انظر إسمنت هيدروكسيد

الكالسيوم (Calcium hydroxide cement) ، إسمنت

متعدد الكربوكسيلات (Poly-carboxylate cement) ،

إسمنت أكسيد الزنك والبيوجينول (Zinc oxide-eugenol

cement) ، إسمنت فوسفات الزنك (Zinc phosphate

cement) .

3- قاعدة أو أساس يستقر عليها تعويض ما أُبْنِي عليها ؛ أو أسفل الشيء .

4- (في الكيمياء) : مادة تحتوي على مجموعة

الهيدروكسيل ، مثل : هيدروكسيد الصوديوم .

5- المواد الأولية مُركَّب ما أو العنصر الأساسي في مزيج .

base , acrylic resin قاعدة الراتين الأكريليكي

base , arch قاعدة قوسية

base , cavity قاعدة للحفرة ، أساس عازل للحفرة
نوع من أنواع الإسمنت ، يستخدم ليغطي قاع الحفرة المحضرة
في السن قبل وضع الحشوة الدائمة وذلك لحماية لب السن
من المؤثرات الخارجية .

base , cement = cavity base إسمنت قاعدي = أساس
عازل للحفرة

base , cranial قاعدة الجمجمة ، القاعدة القحفية
العظام الداعمة للدماغ ، وهي التي تفصل القحف عن
الهيكل العظمي الوجهي لتكون قاع التجويف الجمجمي .

base , denture قاعدة البدلة السنية
ذلك الجزء من البدلة السنية «طقم الأسنان» ، الذي يستقر
على الحيد السنخي ويمتد على الحنك وتثبت به الأسنان
الاصطناعية .

base , extension قاعدة ممتدة ، امتداد للقاعدة
امتداد خلفي بدون أسنان لقاعدة الجهاز السني الاصطناعي
المتحرك لتأمين الدعم الوحشي للخلف بدون أسنان .

base line خط قاعدي ، خط أساسي
خط رئيسي يتخذ أو يمثل قاعدة .

base material مادة القاعدة ، مادة أساسية
مادة تصنع منها قاعدة البدلة السنية مثل الراتين الأكريليكي ،
أو المطاط المَقسى «الفالكانيت» أو متعدد الإسترين
(الستيرين: Styrene مادة هيدروكربونية سائلة عطرية غير
مُشَبَّعة ، تُستخدم في صنع المطاط واللدائن) ، أو المعدن مثل
معدن الكروم كوبالت (Chrome cobalt) .

base , metal قاعدة معدنية
الجزء المعدني من البدلة الذي يستقر على المرتكز القاعدي ،
ويُستخدم لوصل الراتين (البلاستيك) بالأسنان . ويمكن أن
يكون من الذهب ، أو الكروم ، أو الفولاذ الذي لا يصدأ .

base metal معدن قاعدي

base metal alloy خليطة معدنية قاعدية
من الخلائط المستخدمة في طب الأسنان ، التي لا تحتوي على
أي معدن نفيس ؛ الخليطة التي تحتوي على الكوبالت
والكروميوم ، والنيكل بكميات مختلفة . السبائك القاعدية
الأكثر شيوعاً والمستخدمة في طب الأسنان هي : خليطة
النيكل كروم (Nickel-chrome alloy) ، وخليطة الكروم
كوبالت (Chrome-cobalt alloy) التي تستعمل في طب
الأسنان التحفظي ، وطب الأسنان التعويضي ، كبديل
رخيص عن الخلائط المعدنية النفيسة .

base metal foil رقاقة معدنية قاعدية

base of the skull قاعدة الجمجمة

أرضية الجمجمة وتشتمل على الحفرة القحفية الأمامية
والمتوسطة والخلفية والعديد من الثقوب مثل الثقبة
البصرية ، والثقبه البيضوية ، والثقبه الممزقة ، والثقبه
العظمي .

base plane مستوى القاعدة ، المستوى القاعدي
مستوى تخيلي يُستخدم لتقدير ثبات الأجهزة الاصطناعية عند
تصنيعها .

base , plastic قاعدة لدنة

قاعدة الجهاز السني المُصنَّعة من الراتين أو من البلاستيك .

base plate = record base = صفيحة القاعدة ، صفيحة قاعدية
temporary base = قاعدة التسجيل = قاعدة مؤقتة =
قاعدة التجربة = قاعدة البدلة denture base = trial base =
السنية

1 - قاعدة مؤقتة تمثل قاعدة الجهاز السني وتشتمل على
الراتين أو الأكريليك أو الشمع ، عليها ارتفاع شمعي
لتسجيل العلاقة بين الفكين ، أو لرصف وتنضيد الأسنان
الصناعية أو لتجربة جهاز سني فيه أسنان منضدة . يُسمى
أيضاً قاعدة تسجيل (Record base) ، قاعدة مؤقتة
(Temporary base) .

2 - (في تقويم الأسنان) : الجزء من الراتين الأكريليكي من
الجهاز التقويمي المتحرك ، الذي يطابق المخاطية وأعناق الأسنان
وتثبت به النوايض ، والأسلاك ، أو الضمّات .

baseplate gutta-percha صفيحة قاعدية طبرخية
baseplate , stabilized صفيحة قاعدية متوازنة ، صفيحة
قاعدية مُستقرة

صفيحة قاعدية من صمغ السلاك (Shellac baseplate) ،
تُبطن بمادة عالية الدقة بالنسبة للانطباق على سطح النسيج
الغصوي مثل : الراتين الأكريليكي ، وذلك لتحسين
الانطباق .

base , record = baseplate قاعدة التسجيل = صفيحة قاعدية

base , rubber قاعدة مطاطية

base , shellac قاعدة صمغ السلاك
صفيحة قاعدية ، مصنوعة من الراتين المُركب ، انظر
صفيحة قاعدية (Baseplate) .

base , soft قاعدة رخوة

base , sprue = crucible former قاعدة الصب = مُشكّل
البوتقة

قاعدة يُثبَّت عليها النموذج الشمعي ، وهي التي تُمثل الشكل النهائي لحفرة غائرة في المسحوق الكاسي في أسطوانة الصب ينصهر فيها المعدن ثم ينقل المعدن المنصهر إلى فتحة الصب . وتُعرف أيضاً بمشكّل البوتقة (Crucible . former)

base , stabilized قاعدة مُستقرة ، قاعدة مُتوازنة
صفحة قاعدية تُغطى أو تُبطن بمادة من البلاستيك لتحسين انطباقها التام على الحديد السنخي .

base , temporary قاعدة مؤقتة

base , tooth-borne قاعدة الاستناد السني
قاعدة الجهاز السني ، المرتكزة على الأسنان الداعمة على جانبي المنطقة عديمة الأسنان بحيث أن المنطقة الدرداء لا تدعم الجهاز السني .

base , tooth-tissue-supported قاعدة استناد نسيجي سني
قاعدة الجهاز السني المدعومة بالأسنان والمركز القاعدي .

base , trial قاعدة التجربة

base , vulcanite قاعدة المطاط الصلب

base wire سلك القاعدة ، سلك أساسي

basement membrane الغشاء القاعدي

basi- , basio- , baso- (سابقة) قاعدة ، قاعدي

basial = basialis قاعدي ، أساسي

basialveolar قاعدي سنخي ، قاعدي دُردي

basialveolar line خط سنخي قاعدي
(في قياسات الجمجمة) : الخط الموصل بين النقطة القاعدية والنقطة السنخية .

basibranchial قاعدي غلصمي (خيشومي)

basic قاعدي ، أساسي

basic life support = (BLS) الدعم الأساسي للحياة
إجراء التنفس القلبي الرئوي ، والعناية القلبية الطارئة لإعادة الوظيفة التنفسية أو وظيفة الدورة الدموية أو الاثنين معاً في المعالجة الطارئة للمريض الذي يُعاني من توقف القلب أو توقف التنفس .

basic parts أجزاء أساسية

basic procedures إجراءات أساسية ، عمليات أساسية
(حسب تصنيف تروجان Trojan's classification) تعتبر الحشوات الفضية (الألمغم) ، والحشوات المركبة والجراحة حول السنية ، وجراحة أقنية الجذور والجراحة الفموية إجراءات أساسية .

basicranial جمجمي قاعدي
متعلق بقاعدة الجمجمة .

basifacial وجهي قاعدي
متعلق بالجزء السفلي من الوجه .

basilar = basal قاعدي
متعلق بالقاعدة أو المنطقة القاعدية .

basilar artery الشريان القاعدي
الجذع الشرياني الخلفي المفرد ، يتكون بالتقاء الشرياني الفقاريين عند قاعدة الجمجمة ، ويمتد من الأسفل إلى الحافة العلوية من الجسر لينقسم إلى الشريان المخي الأيمن والشريان المخي الأيسر ليغذي الأذن الداخلية وأجزاء من الدماغ من خلال الفروع الخمسة لكل شريان ، وهي : الشريان الجسري ، والشريان التيهي ، والشريان المخي السفلي الأمامي ، والشريان المخي العلوي ، والشريان المخي الخلفي .

basilar index مؤشر قاعدي ، منسب قاعدي ، دليل قاعدي

basilar membrane غشاء قاعدي
بنية خلوية تكوّن قاعدة القناة القوقعية أو الحلزونية المدعومة بالتواءات الليفية والعظمية من الجدار القوقعي . وهي تمد عضو كورتي الحلزوني بقاعدة ليفية .

basilar pit نقرة قاعدية ، وهدة قاعدية
نقرة في تاج قاطع علوي فوق عنقه .

basilar plexus ضفيرة قاعدية
ضفيرة وريدية ، تتشابك بين طبقات الأم الجافية فوق الجزء القاعدي للعظم القذالي ، وهي تربط الجيبين الصخريين لتتصل مع الضفيرة الوريدية الفقارية ، وتفرض فيها الجيوب الصخرية السفلية . انظر مدخل ضفيرة قاعدية (Plexus basilaris)

basilar suture درز قاعدي

basilaris قاعدي الارتكاز

basilaris cranii قاعدة الجمجمة ، قاعدة القحف

basilomental دقني قاعدي
متعلق بالذقن وقاعدة الجمجمة .

basilosubnasal = basinasal قاعدي تحت الأنفي = قاعدي أنفي

basinasal قاعدي أنفي
متعلق بالنقطة القاعدية وهي النقطة المتوسطة على الحافة الأمامية للثقب العظمي ، ونقطة الأنف .

basinasal length طول قاعدي أنفي

basinasal line الخط الأنفي القاعدي
(في قياسات الجمجمة) : الخط الواصل بين النقطة الأنفية والنقطة القاعدية .

basioccipital	قاعدي قذالي	basophil leucocytes	كرية بيضاء قعدة وجبية
	متعلق بالجزء القاعدي أو النتوء القاعدي من العظم القذالي .	batch	رقم الوجيبة
basioglossus	قاعدي لساني	bath number	حَمَام ، ثَجَاج
	جزء من العضلة اللامية اللسانية .	bath	حمام قلوي
basisphenoid	قاعدة العظم الوتدي	bath , alkaline	حَمَام كيميائي
basitemporal	صدغي قاعدي	bath , chemical	حَمَام كهربائي
	متعلق بالجزء السفلي من العظم الصدغي .	bath , electric	حَمَام ساخن
basion	نقطة القاعدة ، قُويعة	bath , hot	حَمَام هواء ساخن
	(في تقويم الأسنان) : النقطة المتوسطة على الحافة الأمامية للثقبية العظمى في العظم القذالي ، مقابل النقطة الخلفية في منتصف الحافة الخلفية وهي علامة لقياس الرأس ، تُستخدم عادة كعلامة على الصورة السيفالومترية الجانبية للرأس .	bath , hot air	حَمَام غَطس
basirhinal	قاعدي أنفي	bath,immersion	حَمَام معدني
	متعلق بقاعدة المخ والأنف .	bath , metal	حَمَام حراري
basis	قاعدة ، أساس	bath , thermal	حَمَام بخاري
basis cranii externa	قاعدة الدماغ الخارجية	bath , vapor	حَمَام دافئ
basis cranii interna	قاعدة الدماغ الداخلية	bath , warm	حَمَام مائي
basis linguae	قاعدة اللسان	bath , water	حَمَام شمعي
basis pedunculi	قاعدة سويقة المخ	bath , wax	
basisphenoid	قاعدة العظم الوتدي	batrachoplasty	رأب الضفيدة ، تهيكّل الشَّرغوف
	جزء من العظم الوتدي الواقع بين الأجنحة الكبيرة.		جراحة تجميلية لعلاج ورم كيسي احتباسي تحت اللسان (ضفيدة) (Ranula) .
basitemporal	قاعدي صدغي	bayonet	حَرَبَة ، يطعن بالحربة
	متعلق بقاعدة العظم الصدغي .		زاوية مضاعفة لرأس أداة بحيث يكون موازياً لمقبض الأداة .
basket cell	خلية سلية ، خلية سبتية ، خلية شبيهة بالسلة	bayonet, angle former	حَرَبَة مُشكّلة للزاوية
basket crown	تاج شبيه بالسلة ، تاج سبتي		زوج من الأدوات القاطعة بشكل الفأس ، تُستخدم لتشكيل وإبراز الزوايا في تحضير حُفر الصنف الثالث ؛ حدها القاطع يشكّل زاوية مع محور النصل الموازي لمحور الساق ؛ يُسمّى أيضاً مُشكّل الزاوية ، مُكوّن الزاوية (Angle former) .
	عبارة عن ثلاثة أرباع تاج معدني مصبوب ، وهو تاج جزئي يستعمل كتاج مؤقت لأسنان مكسورة أو سيئة التشكل خصوصاً عند طلبه المدارس .	bayonet condenser	راص ذو حَرَبَة ، مُكثف ذو حَرَبَة
Bazin's disease = leukoplakia (buccalis)	داء بازن = اللطاخ الأبيض (الشدقي) ، الطلاوة ، الطلوان ، الصدف ، التقرن الأبيض (الشدقي)		أداة لرص وتكثيف مواد الحشو ، لها رأس ملتو وساق ذات زاوية قائمة تُثنى لتغيير خط القوة ، تُستخدم في المقام الأول لرص وتكثيف الذهب اللصاق مباشرة في الحفرة ، ويوجد العديد من الاختلافات في قطر وطول وزاوية الرأس .
	نسبة إلى أ.ب.بازن ، 1878-1807 ، A.P.E.Bazin ، طبيب فرنسي .	bayonet , bend	حَرَبَة مُلتوية ، حربة منحنية
basophil = basophile	قعدة ، أسسة		مجموعة ذات زاوية مضاعفة بانحنائين لأنها تثنى السلك التقويمي بعيداً عن بشكل مواز لاتجاهه الأصلي .
	إحدي خمسة أنواع من خلايا الدم البيض تحتوي على هيولى حبيبية ونواة من فصين أو ثلاثة فصوص ، تشغل حوالي نصف الخلية وتحتوي على الهستامين والهيبارين . لا يعرف إلا القليل عن هذه الخلايا ، لأنها قليلة الحركة .	banyonet forceps	ملقط بشكل الحربة ، كلابة بشكل الحربة
			أداة سنينة تُستخدم لقلع الأسنان الخلفية ، أو الجذور في الفك العلوي ، انظر الكلابات (Forceps) .

bayonet , gold foil condenser point حربة ذات رأس راص لرقائق الذهب تُستعمل لتصل إلى الزوايا النقطية القاطعة لرص ودك رقائق الذهب .

bead عُقدة ، خرزة ، كُرية ، حبة

bead , enamel عُقدة مينائية

bead , glass كُرية زُجاجية ، عُقدة زجاجية

beak رأس ، منقار ، قرن ، أنف (في طب الأسنان) : فكا الزردية (Pliers) أو الملقط (Forceps) .

beak , forceps منقار الملقط ، فكا الكلابية

beak , pliers منقار الزردية ، فكا الزردية أو المطواة

beak , tweezers منقار ملقط العيادة ، فكا الملقط

b.d.bis die مرتان يومياً ، مرتان في اليوم (لاتينية) تستعمل في كتابة الوصفة الطبية .

beam 1- عارض ، دعامة
2- حزمة شعاعية ، ضوء

beam , cantilever دعامة كابولية
دعامة ناتئة مثبتة من طرف واحد .

beam , central حزمة شعاعية مركزية

beam , continuous عارضة مستمرة ، دعامة متصلة ، دعامة متواصلة

beam diameter قطر الحزمة الشعاعية
أقصى قطر من حزمة الأشعة وتقاس عند نهاية مخروط جهاز الأشعة .

beam guiding instrument = أداة مرشدة للإشعاع ، أداة دليل الحزمة الشعاعية = position indicating device (PID)
جهاز بيان وضع فلم الأشعة
أداة تُستخدم في حالة اجراء صورة شعاعية داخل الفم لضبط الحزمة الشعاعية الموجهة إلى الفلم المثبت بالحامل .
ففي حالة استخدام الأشعة بطريقة التوازي يعمل الجهاز على توجيه مركز الحزمة الشعاعية بزاوية قائمة على محور الأسنان الطولي ، ويكون الفلم بزاوية قائمة على مستوى الأسنان .

beam , simple دعامة بسيطة
دعامة مستقيمة طرفها مثبتان على دعامين .

beam size حجم الحزمة الشعاعية
حجم الحزمة الشعاعية للأشعة عند نهاية مخروط جهاز الأشعة .

beam , X-ray حزمة الأشعة

Bean's crown = split-dowel crown تاج بين = تاج ذو وتد مُنفصل

bearing 1- احتمال ، القدرة على الاحتمال
2- سناد ، مُرتكز ، سطح ارتكاز ، مسند

bearing area منطقة ضَغط ، منطقة ارتكاز ، منطقة تحمّل

bearing , ball كرات التحميل ، كرات مُتدحرجة

bearing , central تحميل مركزي ، ضَغط مركزي

bearing device أداة ضَغط

bearing point نُقطة الضَغط ، نُقطة الارتكاز

bearing screw مسمار الضَغط ، مسمار الارتكاز

Bears' crown = Morrison's crown تاج بيرز = تاج موريسون
نسبة إلى ج. ب. بيرز J.B.Bears .

beaver tail burnisher صقالة ذات ذنب ناتئ

Bechterew بختريف
انظر بختريف (Bekhterev) .

Bechterew's nucleus نواة بختريف
النواة السمعية الإضافية .

Beclard's triangle مثلث بيكلارد
نسبة إلى ب. أ. بيكلارد ، 1825- 1785 ، P.A.Beclard ، مُشرّح فرنسي .
المساحة المحصورة بين الحافة الخلفية للعضلة اللامية اللسانية والقرن الكبير للعظم اللامي والبطن الخلفي للعضلة ذات البطنين .

Becquerel بيكريل
وحدة جديدة لقياس النشاط الإشعاعي الناتج عن تفكك العناصر غير المستقرة ، واستخدمت سنة 1985 لتحل محل الكوري (curie) (وحدة قياس النشاط الإشعاعي) .

Becquerel's rays أشعة بيكريل
أشعة مادة ذات نشاط إشعاعي .

Bednar's aphthae قُلاع بدنار
نسبة إلى ألويس بدنار ، قبل 1816 ، Alois Bednar ، طبيب أطفال نمساوي .
تقرح الحنك الصلب عند الأطفال : وهي قرحتان متماثلتان تظهران على جانبي خط الوسط للحنك الصلب وهي بُقع صغيرة صفراء مُتقرحة مرتفعة قليلاً ، توجد على الجزء الخلفي للحنك الصلب للأطفال الذين يضعون أشياء ملوثة في أفواههم . يعتقد بأنها تنتج عن رضاعة حلمة الثدي أو مص الإبهام أو مص أشياء صلبة . تكون مُصاحبة للسفلى

(Marasmus) . قارن مع لآليء إبشتاين (Epstein's pearls) ، سَلَق (Thrush) .

beechwood creosote كريبوزوت شجيرة الزان
مادة قوية مُضادة للجراثيم ، تستعمل غالباً في علاج الأسنان ذات اللب غير الحي ؛ محلول مُطهر ومُسكن خفيف يحتوي على مخلوط من الكريزول (Cresol) ، والجيكول (Guaicol) وفينولات أخرى (Phenols) ، تستعمل لتطهير اللب الجذري المتنخر خاصة بالأسنان اللبنية .

beeswax شَمع النحل
مادة صلبة هَشَّة ، ذات درجة ذوبان منخفضة تُفرز بواسطة النحل لبناء أعشاشها ، تُستخدم في طب الأسنان ضمن مركب مع مواد أخرى لتكوّن الشمع السني ؛ وهي المُركب الرئيسي في شَمع الإصاق (Sticky wax) .

Begg's Appliance طبَّيقة بيج ، جهاز بيج
طبَّيقة ثابتة صُممت بواسطة ب. ر. بيج P.R.Begg ، تستخدم أسلاكاً خفيفة أسطوانية ووصلات قوسية شريطية مُعدلة .

Begg' Raymond بيج ريموند
مكتشف الجهاز التقويمي الثابت ذي الأطواق المتعددة والمرتبطة ، والذي يحمل اسمه ، انظر طبَّيقة (Appliance) .

Begg technique طريقة بيج
طريقة للتقويم الثابت للأسنان ظهرت بواسطة الدكتور ب. ر. بيج Dr.P.R.Begg ، وبدأ تطبيقها في سنة 1950 . باستخدام الجرماين الفكين (Intermaxillary traction) .

Behet's syndrome= Behcet's disease متلازمة بهجت = مرض بهجت
نسبة إلى هـ . بهجت ، 1889 - 1948 ، H.Behet ، أخصائي أمراض جلدية تركي .
تتظاهر بتقرح قُلاعي في الشفتين ، واللسان ، والمخاطية الخدية ، أو الحنك مع إصابة أو مرض العين بالإضافة لآفات تقرحية للأعضاء التناسلية .

Bekhterev's reflex مُنعكس بختريف
نسبة إلى ف. م . بختريف ، 1857 - 1927 ، V.M.Bekhterev ، أخصائي أعصاب روسي .
يتظاهر بتهدج المخاطية في جانب واحد من الحفرة الأنفية ، أو التجويف الأنفي مسبباً لتقلص وجهي في نفس الجانب .

bell crown تاج ناقوسي ، تاج جرسِي
تاج اصطناعي لسن يكون فيها القطر الأنسي الوحشي ، أكبر عند زاوية السطح الإطباق مما هو عند العنق .

bell shape جرسِي الشكل ، ناقوسي الشكل
belladonna بلادونا ، سَت الحُسن
نبات يُستخرج منه الأتروبين ، يُستعمل لتنبية القلب وكمضاد للتشنج ، من الفصيلة الباذنجانية .

Bell's palsy شلل بل ، شلل العَصَب الوجهي ، الشلل الوجهي ، لَقوَّة
نسبة إلى السيرس بل . 1774 - 1842 ، Sir C.Bell ، عالم فيزيولوجي اسكتلندي .
شلل العصب الوجهي (Facial nerve paralysis) ؛ شلل مجهول السبب ، قد ينتج عن رضح العصب أو انضغاط العصب بسبب ورم أو ربما عدوى غير معروفة السبب ؛ وهو شلل مؤقت أو عابر في جانب واحد من الوجه ، يصيب فرعاً أو كل فروع العصب الوجهي ، وينتج عنه شلل نصفي وجهي ، فيصبح المريض غير قادر على إغلاق العين أو التحكم باللعاب في الجانب المصاب .

belly 1- البطن : التجويف المحتوي للأحشاء
2- بطن : الجزء البارز من العضلة

belly of a muscle بطن العضلة
الجزء المنتفخ من العضلة .

belt حزام ، خيط ، زُنَّار

belt and pulley driven يدور بوسيلة الخيط والبكرة

belt-driven يدور بوسيلة الحزام ، يعمل بواسطة حزام

belt , engine حزام المحرك ، محرك حزامي
من الجلد ، لتشغيل محرك آلة الأسنان .

bench, cooling طاولة التبريد ، منصَّة التبريد
تسمح للصبَّات السنية والأدوات الأخرى التي تصل إلى درجة حرارة عالية ، بأن تبرد إلى درجة حرارة الجو خلال فترة وجيزة من الزمن .

bend ينثني ، يَلوي ، يَحني
(في تقويم الأسنان) : تعديل أو توجيه السلك التقويمي وتغيير اتجاهه عن الأصل بغرض تكيفه مع الأسنان المراد تقويمها .

bend , first order ثنية المرتبة الأولى
(في تقويم الأسنان) : ثنيات (Bends) في سلك القاعدة لتغيير اتجاهه في المستوى الأفقي . تُستخدم أصلاً في الأسلاك القوسية الشفوية لمعادلة الاختلافات في الشخانة الشفوية اللسانية ، أو وضع الأسنان أو كلاهما ؛ مثال ذلك ثنية (Bend) بين الثنية (Central incisor) والرباعية (Lateral Incisor) في الفك العلوي أو ثنية (Bend) بين الرباعية والنانب (Canine) .

bend , second order ثنية المرتبة الثانية
(في تقويم الأسنان) : ثنيات لتغيير اتجاه سلك القاعدة في المستوى العمودي .

bend , third order ثنية المرتبة الثالثة
(في تقويم الأسنان) : ثنيات لتغيير الاتجاه الدوراني أو الليّ أو لتغيير مستوى سلك القاعدة . تسمى أيضاً عزم الليّ أو عزم التدوير (Torquing) .

bend , tip-back ثنية الإمالة إلى الخلف
(في تقويم الأسنان) : ثنية بالسلك التقويمي لإمالة الأسنان إلى الخلف .

bend , tip-forward ثنية الإمالة إلى الأمام
(في تقويم الأسنان) : ثنية بالسلك التقويمي لإمالة الأسنان إلى الأمام .

bend , gable = tent bend ثنية الجملون = ثنية خيمية
(في تقويم الأسنان) : ثنية السلك التقويمي في شكل خيمة لجعل الأسنان في وضع عمودي مكان السن المقلوعة .

bend , tent = gable bend ثنية خيمية ، ثنية الجملون

bend , V ثنية في شكل V
(في تقويم الأسنان) : توضع لتعليم وتحديد مكان اللّحام أو مكان ثني السلك

bend , aesthetic = beauty bend ثنية جمالية ، ثنية تجميلية
لوضع الأسنان الأمامية في أفضل شكل جمالي .

benign = benignant حميد ، غير خبيث ، سليم
وصف لورم غير خبيث أو غير ناكس أو غير مُتكرر ، لا يُهدد الحياة أو الصحة ، مثل الورم الحليمي (Papilloma) ، الذي لا يدمر الأنسجة التي ينشأ منها ، ولا ينتشر إلى أجزاء أخرى في الجسم عموماً ، ولا يعاود الظهور ثانياً بعد استئصاله .

benign masseteric hypertrophy تضخم العضلة المضغية الحميد

benign mucous membrane pemphigoid شبيهه الفقاع الحميد في الغشاء المخاطي

benign migratory glossitis = geographic tongue = erythema migrans linguae التهاب اللسان الهاجر الحميد = لسان جُغرافي = حُمّامي هاجرة لسانية

benign pemphigus الفقاع الحميد

benign syncope غشي سليم ، إغماء حميد

benign tumour ورم حميد

Bennett's angle زاوية بينيت

نسبة إلى السيرن ج. بينيت ، 1870-1947 ، Sir N.G.Bennett ، طبيب أسنان بريطاني .
الزاوية المتكوّنة بين المستوى السهمي ومسار اللقمة أثناء تقدمها خلال حركات الفك السفلي الجانبية كما تُشاهد في المستوى الأفقي ؛ أي الزاوية التي توجد خلال الحركة الجانبية للفك السفلي بين المستوى السهمي ومسار اللقمة .

Bennett's mandibular movement الحركة الفكية السفلية
لبينيت
انظر حركة بينيت (Bennett's movement) .

Bennett's movement = Bennett's shift = حركة بينيت = نقلة بينيت الانزلاقية
الحركة الكُلية الجانبية ، أو النقلة الجانبية للفك السفلي الناتجة عن حركة اللقمتين على طول الميل الجانبية لحُقَر الفك السفلي . النقلة الجانبية للّقمتين والأقراص المفصالية خلال انزلاق الفك الجانبية .

benzocaine بنزوكاين
دواء مُسكّن يُستعمل موضعياً على شكل حُبُوب استحلاب أو رذاذ أو مراهم لإزالة ألم فُرحة الفم ، أو لتسهيل أخذ الطّبّعات عند المرضى الذين لديهم قابلية القيء اللاإرادي .

benzoyl peroxide البنزويل بيروكساييد
مادة حافزة ، أو مُسرّعة للتفاعل ، تُستعمل في الراتين الأكريليك ذاتي البلمرة .

benzylpenicillin = penicillin G بنزبل بنسيلين = G
البنسيلين
أول أنواع البنسيلين ، يُحقن في العضل لتحقيق تركيز عال وسريع في الدم ، ويُفرز بسرعة من الجسم .

beriberi برّي برّي
مرضٌ عوزي ينشأ من عَوَز الفيتامين B . مع عدم توازن الكربوهيدرات (Carbohydrates) والثيامين (Thiamine) فيتامين B₁ (Vitamin B₁) .

Berry-Franceschetti's syndrome = mandibulo-facial dysostosis متلازمة بيرّي وفرانسيسيتي = خلل التّعظم الفكي الوجهي
نسبة إلى سيرج أ. بيرّي ، 1853-1940 ، Sir G.A.Berry ، أخصائيّ عيون إنجليزي ، وأ. فرانسيسيتي ، قبل 1896 ، A.Franceschetti .

between بين ، ما بين

bevel جلفة ، شطبة مائلة على سطح الحفرة
1- ميل أو انحراف ؛ زاوية ميل خط أو سطح بالنسبة لآخر بغير الزاوية القائمة .

2- (أثناء تحضير حُقرة في السن) ؛ قطع حافة السن لتشكيل زاوية أكبر من الزاوية القائمة مع جدار الحُقرة . مِيل حافة أو سطح أداة يدوية قاطعة .

جلفة حادة ، مِيل حاد ، شطبة حادة bevel , acute

زاوية الجلفة ، زاوية الميل ، زاوية الشطبة bevel angle

أداة قاطعة حدها ذو جلفة ، شطبة الحفرة الخارجية ثنائية الجانب bevel , bi-beveled cutting instrument

أداة يدوية قاطعة حدها ذو جلفة من الجانبين لتشكيل الحد القاطع . مثال ذلك كما في الفأس (Hatchet) .

جلفة الحُقرة الخارجية ، شطبة الحفرة الخارجية bevel , cavo surface

شطب أو مِيل الزاوية الخارجية الحُقرة مُحضرة بالنسبة لمستوى جدار المينا . يُقطع بزاوية منفرجة مع سطح السن من أجل إزالة العيدان المينائية القصيرة وسهلة التفتت .

جلفة معاكسة ، شطبة معاكسة bevel , contra = reverse bevel

دفع نَصَل الأداة باتجاه قاعدة الجيب حول السن ، بحيث يفصل النسيج الظهاري الخارجي عن الميزاب .

جلفة عميقة ، شطبة عميقة bevel , deep

جلفة الحافة ، شطبة الحافة bevel , edge

جلفة خارجية ، شطبة خارجية bevel , external

جلفة كاملة ، شطب كامل bevel , full

شطب يشمل جدار الحُقرة المُحضرة بالكامل ، أي يشمل مينا وعاج السن .

جلفة الأداة ، أداة ذات شطبة bevel , instrument

شطب على الجانب المقابل للجانب العامل للأداة .

جلفة داخلية ، شطبة داخلية bevel , internal

جلفة معكوسة ، جلفة مقلوبة ، شطبة معكوسة bevel , inverse

جلفة جانبية ، شطبة جانبية bevel , lateral

جلفة طويلة ، شطبة طويلة bevel , long

جلفة تشمل أكثر من ثلث جدار الحُقرة المحضرة في السن ، ولكن أقل من الثلثين .

جلفة مُلاصقة ، شطب مُلاصق bevel , proximal

جلفة عكسية ، شطبة عكسية bevel , reverse

جلفة قَصيرة ، شطبة قَصيرة bevel , short

جلفة لا تتعدى أكثر من ثلث جدار الحُقرة المحضرة في السن .

ثنائي الزاوية ، مُضاعف bi-

ثنائي الزاوية ، مُضاعف bi-angle

إزميل ذو زاوية مُضاعفة bi-angle chisel

صدرية ، صدار bib

صدرية المريض ، صدار المريض bib , patient

يشرب ، شراب (لأثينية) bibe = bib

تُستعمل في كتابة الوصفة الطبية .

ثنائي الجلفة ، مشطوب من الجانبين bibeveled = bibevelled

مشقب ثنائي الجلفة bibeveled drill

ثنائي الغرف ، مُضاعف الجيب ، ذو حجرتين bicameral

خُراج ذو غرفتين ، خُراج ثنائي الجوف bicameral abscess

حُقرة بيشا = حُقرة جناحية حنكية Bichat's fossa =

pterygo-palatine fossa

نسبة إلى م . ف . ز . بيشا ، 1771- 1802 ، M.F.X.Bichat ، مُشّح فرنسي .

حلقة بيكل ، حلقة والداير اللوزية Bickel's ring

نسبة إلى ج . بيكل G.Bickel ، طبيب ألماني عاش في القرن التاسع عشر .

تلك المنطقة من النسيج اللمفاوي التي تشمل اللوزتين البلعوميتين واللوزتين اللسانيتين والنسيج اللمفاوي في الحنك الرخو .

ثنائي التقرّر ، ذو سطحين مُقرّرين biconcave

ثنائي التحدّب ، ذو سطحين مُحدّبين biconvex

ثنائي الحدبة = ذو حدبتين = bicuspids = two-cusped tooth = ضاحك premolar

1- سن ذات حدبتين ، وهما اثنتان : السن الرابعة والسن الخامسة من منتصف الفم إلى الخلف ، تعتبران من الأسنان الخلفية ، وتستخدمان في طحن الطعام ، وتقعان بين الرحى الأولى والنباب ؛ تسمى الضواحك وعددها ثمانية ، اثنتان على كل من جانبي الفك العلوي والسفلي ، وهما الضاحك الأول والضاحك الثاني ، ويتوضعان بين الناب والرحى الأولى ؛ وهي أسنان بديلة للأضراس اللبنية (الضواحك العلوية لها حدبتان بينما الضواحك السفلية يمكن أن تكون لها حدبة واحدة إلى ثلاث حدبات .

2- ثنائي الشرف : الصمام المترالي للقلب الذي يقع بين الأذين والبطين وهو صمام ثنائي الشرف .

ثنائي الحدبة bicuspidal = bicuspidate

الضواحك bicuspids

ثنائي السن bidental = bidentate

منشطر ، مشقوق ، مُشقّ bifid = bifidus

منقسم إلى فرعين أو جزئين .

bifid tongue لسان مَشقوق
عيب في النمو ناتج عن عدم اكتمال التحام جزئي اللسان عند خط الوسط ابتداء من طرفه .

bifid uvula لهأة مشقوقة
ثنائي البؤرة

bifocal ثنائي البؤرة

biforate ذو فتحتين ، ذو ثقيبين

bifurcate ذو شعبتين ، ذو فرعين ، مُنشعب ، مَفروق ، أشعب

bifurcation انشعاب ثنائي ، ذو شعبتين ، مُفترق ، تشعب
الانقسام إلى فرعين أو شعبتين . ويحصل بانقسام النسيج إلى شعبتين ، كما في تفرع جذري الرحي ، أو حينما ينقسم الوعاء الدموي إلى فرعين أو شعبتين .

bifurcation , roots انشعاب الجذور ، تشعب الجذور

bihora ساعتان (لاتينية)
تُستعمل في كتابة الوصفة الطبية .

bilaminar ذو صفيحتين

bilaminar zone منطقة ذو صفيحتين
انظر رابط خلف المفصل الفكي الصدغي (Posterior attachment , TMJ) ، أنسجة خلف قرصية (Retrodiscal tissues) .

bilateral ثنائي الجانب ، مُضاعف الجانب
يحدث على الجانبين أو متعلق بالجانبين . عكس : وحيد الجانب (Unilateral) .

bilateral alveolar cleft فلع سنخي ثنائي الجانب

bilateral harelip العلمة المزدوجة

bilateral posterior open bite عضة مفتوحة خلفية ثنائية الجانب

bile = bilis الصفراء ، المرّة
سائل يُفرز من الكبد ، لونه بني مُصفر ويُخزن في المرارة ، يعمل على تحلل المواد الدهنية ويساعد على هضمها وامتصاصها ، ويمنع تفسخ محتويات الأمعاء .

biliary صفراوي

biligulate ثنائي اللسان

bilophodont مزدوج أعراف الأسنان
الارتفاعان أو الحيدان المستعرضان ويُشكلان التاج .

bimaxillary مُتعلق بكلا الفكّين
بشكل دقيق ، يخصص الفك العلوي الأيمن والأيسر . وبشكل غير دقيق ، وبالأخص في تقويم الأسنان ، لشرح ، أو وصف علاقة الفك العلوي بالفك السفلي .

bimaxillary dentoalveolar protrusion تبارز سنخي سني لكلا الفكّين

بروز محصور ضمن حدود الأسنان والنواتئ السنخية في كلا الفكّين .

bimaxillary protrusion تبارز كلا الفكّين ، اندفاع كلا الفكّين للأمام
بروز شاذ لكلا الفكّين ؛ أي أن النواتئ السنخية والأسنان تتعدى الحدود الطبيعية بالنسبة للقاعدة الجُمُمية .
وضع أمامي أو بارز للفكّين بالنسبة للبنية الوجهية والقحفية .

bimeter أداة مزدوجة للقياس

bimeter gnathodynamometer مقياس قوى المضغ
المزدوج = مقياس قوى المضغ

1 - أداة لقياس القُوّة المبذولة لإغلاق الفكّين .
2 - أداة تُستخدم لقياس ضغط العض .

Bimler's appliance طبقة بيملر ، جهاز بيملر
طبقة ناتجة عن تعديل طبقة وظيفية مُنشطة نزوعة ، انظر طبقة بيملر (Bimler's appliance) .

binangle ثنائي الزاوية ، ذو زاويتين ، زاوية مُضاعفة
أداة يدوية عنقها ذو زاويتان ، بحيث يكون الحدّ القاطع للأداة على بعد 3 ملليمتر من محور الساق ، مثال : بليطة الميناء (Enamel hatchet) ، أو القدم (Hoe) .

binangle of an instrument أداة بعنق ثنائي الزاوية

binangled ثنائية الزاوية ، زاوية مضاعفة
لوصف الأدوات اليدوية ، مثل بعض أزاميل الميناء ، ذوات العنق بزاوية مضاعفة ، بحيث يكون حدها القاطع بزاوية قائمة مع المحور الطولي للأداة .

binary ثنائي ، مُزدوج
1 - (في الكيمياء) : يشمل عُصرين .
2 - (في التشريح) : منقسم إلى فرعين أو جزئين .
3 - (في الرياضيات) : أي نظام رقمي يعتمد على 0 و 1 ويستخدم بشكل خاص في الحاسبات الرقمية .

binary amalgam أمْلغم ثنائي
يشمل عُصر الزئبق وعنصر آخر .

bind يربط ، رباط ، رَبط

binder رابط
مادة رابطة تساعد على تماسك أو التحام الجزيئات الصلبة لتكوين مزيج مُتماسك .

binding energy قوّة رابطة ، طاقة رابطة
القوة أو الطاقة ، مقاسة بالإلكترون فولت (Electron volts) التي تربط الإلكترونات في مدارها الخاص بها حول نواة الدّرة .

Bing's bridge جسر بينج
نسبة إلى ب. ج. بينج ، B.J.Bing ، طبيب أسنان أمريكي .
جسر لسن واحدة مثبت على سن مجاورة .

bi, bio- (سابقة) حياة ، حيوي ، أحيائي ، بيولوجي

bioactive منشط حيوي ، محرض عضوي

biochemistry = biological chemistry الكيمياء الحيوية
دراسة كيميائية للعضويات الحية والمواد المشتركة في أيها ،
وتعني أيضا الكيمياء الفيزيولوجية (Physiological chemistry)

biocidal يُدمر الحيوية ، مبيد الأحياء

biocompatibility التقبل الحيوي ، التقبل العضوي

biologic = biological بيولوجي

biological chemistry = biochemistry كيمياء بيولوجية

biological requirements مُتطلبات بيولوجية

bio-occlusion إطباق حيوي ، إطباق بيولوجي

biology علم الحياة ، علم الأحياء ، البيولوجيا
دراسة تركيب ووظائف ونظام العضويات الحية .

biomechanical ميكانيكي حيوي ، آلي حيوي

biomechanical preparation تحضير ميكانيكي حيوي ،
تحضير آلي حيوي ، تحضير بيولوجي ميكانيكي
انظر تحضير (Preparation) .

biomechanics = biophysics الآلية الأحيائية = الفيزياء
الأحيائية ، الميكانيكية البيولوجية

1- العلم الذي يتعامل مع القوى التي تؤثر على الخلايا الحية
للجسم .

2- العلاقة بين التصرف الحيوي للأنسجة الحية والتأثير
الفيزيائي الذي تتعرض له هذه الأنسجة .

biometry = biometrics علم قياس الحياة ، مبحث القياسات
الحيوية ، علم الإحصاء الحيوي
علم تطبيق الطرق الإحصائية على الحقائق البيولوجية
«الأحيائية» ، كالتحليل الرياضي للبيانات الحيوية .

biometrics = biometry علم قياس الحياة ، مبحث القياسات
الحيوية ، علم الإحصاء الحيوي
تطبيق الطرق الإحصائية على العلوم الحيوية .

bionator appliance طبقة بيوناتور ، جهاز بيوناتور
طبقة وظيفية نزوعة مُعدلة (Modified removable functional appliance)
ابتكرها بيترز Baitez لتحسين
التحكم بالجهاز العضلي الفموي . انظر طبقة بيوناتور
(Appliance , bionator) .

bio- oss عظم بيولوجي

biophysics = biomechanics الفيزياء الحيوية ، الفيزياء
الأحيائية = الآلية الإحيائية ، الميكانيكية البيولوجية

1- العلم الذي يتعامل مع القوى التي تؤثر على الخلايا
الحية للجسم .

2- العلاقة بين التصرف الحيوي للأنسجة الحية والتأثير
الفيزيائي الذي تتعرض له هذه الأنسجة .

3- العلاقة المتبادلة بين القانون الحيوي والقانون الآلي أو
الميكانيكي.

4- (في طب الأسنان) : تأثير الترميمات السنية على البنى
الفموية .

biophysics , dental = dental biomechanics الفيزياء الأحيائية السنية ، الفيزياء الحيوية =
السنية = الآلية الإحيائية السنية
العلاقة بين التصرف الحيوي للأنسجة الفموية والتأثير
الفيزيائي للترميمات السنية .

bioplasis = anabolism = تصور حيوي ، تصرف حيوي
إبتناء ، التماء الحيوي

biopsy خزعة ، عينة
نزع أو استئصال جزء صغير من نسيج مريض في الجسم من
أجل دراسته وفحصه مجهريا لتشخيص الحالة المرضية
الموجودة .

biopsy , aspiration خزعة شفطية
شفط نسيج سائل أو نسيج شبه سائل ، من الجسم تحت
ضغط ماص لإجراء تحليل مخبري.

biopsy , cytologic خزعة خلوية
أخذ النسيج الخلوي بواسطة كتح الخلايا من السطح
(جوف الفم أو عنق الرحم) ، أو من الآفة ، وذلك للتقييم
المجهري .

biopsy , excisional خزعة استئصالية
استئصال الآفة كليا وبعض من النسيج الطبيعي المجاور ،
وذلك لفحص النسيج المريض كجزء من المعالجة .

biopsy , incisional خزعة اقتطاعية (استئصالية)
استئصال جزء صغير من الآفة وبعض من النسيج الطبيعي
المجاور ، لفحص النسيج المريض . تعتمد المعالجة التالية للآفة
على نتيجة الفحص .

biopsy , needle خزعة بالإبرة

biopsy , punch خزعة بالمقرض

biopsy , surface خزعة سطحية

biopsy , surgical خزعة جراحية

biopsy , trephine	خزعة بالمنقب
	استئصال النسيج العظمي بواسطة أنبوب مُفَرَّغ قاطع ، حيث تُنزع قطعة صغيرة من العظم المريض ، أو من داخل العظم المريض .
biostability	ثبات عضوي
biostatic	سُكون حيوي ، علاقة الوظيفة بالبنية ، الإستاتيكيا البيولوجية
biostatistics	الإحصاءات الحيوية
biphase	ثنائي الطور
biphasic pin	دبوس ثنائي الطور
	انظر دبوس ثنائي الطور (Pin , biphasic) .
bipolar	ذو قطبين ، ثنائي القطب
BIPP = bismuth iodoform	مختصر عجينة بزموث يودوفورم
paraformaldehyde paste	بارافورمالدهيد
bird beak pliers	زردية منقار الطائر ، ملقط منقار الطائر
	انظر زردية (Pliers) .
birefringence	انكسار مزدوج ، انكسار مضاعف
bis in die = b.i.d.	مرتان يوميا ، مرتان في اليوم (لاتينية) تستعمل في كتابة الوصفة الطبية .
bis die = b.d.	مرتان يوميا ، مرتان في اليوم (لاتينية) تستعمل في كتابة الوصفة الطبية .
biscuit = bisque	بسكيت = خَزَف غير مصقول
	الخَزَف بعد خَبْزَه للمرة الأولى في الفرن وقبل صَقْلَه ، حيث يكون سطحه خشناً ، انظر أيضا الخَبز (Bake) .
bisect	يَشَطُر ، يُنصِّف ، يقسم
	يقطع إلى جزئين .
bisecting angle technique	طريقة تنصيف الزاوية
	(في علم الأشعة) : طريقة توجه فيها حزمة الأشعة عموديا على خط وهمي ، يُنصف الزاوية المتكونة بين مستوى الفيلم والمحور الطولي للسِّن المراد تصويرها ، انظر التصوير الإشعاعي (Radiography) .
bisection = hemisection	شَطْر ، تنصيف ، قسمة
	القسمة إلى جزئين بواسطة القَطْع .
bismuth iodoformaldehyde paste = BIPP	عجينة بزموث يودوفورم بارافورمالدهيد
	عجينة صفراء تستعمل كضمد في بعض العمليات الجراحية .
BIS-GMA	بيس - جما

	يتصلب الراتين ميثاكريليك (Methacrylicresin) الذي يُنتج اصطناعياً بواسطة تفاعل بيسفينول أ . (Pisphenol-A) وميثاكريليت الجليسريل (Glyceryl methacrylate) ، ويكون المركب الناتج المطرس في نظام الراتين المركب الترميمي (Composite restorative resin) .
bistoury	مَشْرَط ، مبضع ، مِبْرَغ
	مَشْرَط جِرَاحِي طَوِيل رَفِيع ، مستقيم أو مَقْوَس من الأمام ، يُستعمل في القَطْع من الداخل إلى الخارج .
bistoury , electrical	مَشْرَط كهربائي
bite	عَضَّة ، يَعْض
	1 - مصطلح غير مُحدد يطلق على إطباق الأسنان .
	2 - تَسْجِيل الإطباق بواسطة الشَّمْع ، أو أية مادة أخرى .
	3 - (في تقويم الأسنان) : مُصطلح يصف مختلف أصناف الإطباق .
	4 - إمساك أو قطع أي شيء بالأسنان .
	5 - إجراء طبعة بمادة لدنة للأسنان أو اللثة في وضع إطباق ، لتسجيل علاقة الفكين (المركزية) ، تُستخدم في عمل الأجهزة الاصطناعية .
	6 - جُرْح في الجلد ناتج عن عَضَّة بالأسنان .
	7 - الإطباق المركزي والتسجيل الإطباق لعلاقة الأسنان العلوية والأسنان السفلية أو علاقة الفكين حال انطباق الأسنان على بعضها .
	8 - الجزء اللساني لسن صناعية ما بين كتف السن والحد القاطع .
bite , anterior open	عَضَّة مفتوحة أمامية
	إطباق لا تتراكب فيه قواطع الفك السفلي مع قواطع الفك العلوي في المستوى العمودي ولا تتطابق معها حينما تكون الأسنان الخلفية في حالة إطباق .
bite , bilateral posterior open	عَضَّة مفتوحة خلفية
	ثُنائية الجانب
bite block = occlusal rim	عَضَّة الشمع ، حافة إطباقية
	1 - مصطلح قديم لم يعد يُستعمل الآن ، يطلق عادة لوصف كُتلة الشمع أو المركب الذي يثبت على الصفيحة القاعدية التي تُستخدم لتحديد العلاقة الإطباقية للفكين ولتنضيد الأسنان الصناعية حين تصنيع الجهاز السني الجزئي أو الكامل التعويضي . والمصطلح المُفضل الآن هو (Occlusal rim) . انظر حنار إطباق ، ارتفاع إطباق (Occlusal rim) .
	2 - بدلة سفلية أو علوية مُتحركة ، عادة تغطي الأسطح الإطباقية للأسنان ، تستخدم لضَبْط البُعد العمودي

لتصحيح مشاكل الاختلال الوظيفي للمفصل الفكي
الصُدغي . انظر طبقة مستوى العضة (Appliance bite
plane) .

bite , check = check record مفحص الإطباق

حرف شمعي رفيع ، يحتوي على رقاقة معدنية لينة ورفيعة
منظرة داخله ، يُستخدم لتسجيل العلاقة الإطباقية للأسنان
في الفكين في مختلف الأوضاع في الفم ، ومن ثم نقلها إلى
المطبّق . يُسخّن قبل الاستعمال ليلين ثم يُبرد بعد
الاستعمال .

bite , closed عضة مغلقة ، عضة منخفضة

نوع من سوء الإطباق حيث يوجد تراكب عميق شاذ للقواطع ،
حينما ينطبق الفك .

bite , counter- عضة مقابلة

bite , cross- = X-bite عضة معكوسة

نوع من سوء الإطباق لأحد أو كلا الجانبين للفكين ، يشمل
شذوذاً في العلاقة الجانبية لسن واحدة أو أكثر في القوس
السنية .

bite , deep عضة عميقة

سوء إطباق تتراب فيه الأسنان ، الأمامية خاصة ، عمودياً ،
(تراكب العضة) ، فتتجاوز الحد المقبول ؛ وكثيراً ما يترافق
بتناقص البعد العمودي وقصر ارتفاع الجزء السفلي الأمامي
من الوجه .

bite , dual عضة مضاعفة ، عضة مزدوجة

bite , edge-to-edge = end-to-end bite إطباق الحافة على

الحافة = عضة نهاية لنهاية ، عضة حد لحد
نوع من سوء الإطباق ، تتطابق فيه الأسنان الأمامية
(القواطع) بحدّها القاطع دون أن تتراكب . انظر تمفصل
(Articulation) .

bite , end-to-end = edge-to-edge bite عضة طرف لطرف =

إطباق الحافة على الحافة ، عضة نهاية لنهاية

bite gauge مقياس العضة

أداة مُصمّمة للمساعدة في الوصول إلى إطباق صحيح
خلال عمل الأجهزة التعويضية المتحركة في طب الأسنان .

bite guard حياء العضة

مصطلح قديم لطريقة تغطّي السطح الإطباقية للأسنان .
طريقة راتنجية تغطي الأسطح الإطباقية والأسطح القاطعة
للأسنان ؛ مُصمّمة لتثبيت واستقرار الأسنان بعد المعالجة
التقويمية ولتقديم صفيحة إطباقية للانزلاقات الفكية السفلية
الجانبية . يُسمّى أيضاً مُستوى العضة (Biteplane) .

bite guard splint الجبيرة الواقية للعضة

جهاز مصنوع من الراتين ، لتغطية الأسطح الإطباقية
والأسطح القاطعة للأسنان لحمايتها من القوى الإطباقية
الرضية أثناء عمليات تثبيت واستقرار الأسنان . انظر أيضاً
جَبيرة جننج (Gunning's splint) .

bite , jumping عضة قافزة

حركة قسرية نحو الأمام لفك سفلي مُتفهمقر ، من أجل
الوصول إلى إطباق طبيعي .

bite lock قفل العضة ، مقفل العضة

1- أداة يمكن تثبيتها بالارتفاع الشمعي للعضة في الأجهزة
التعويضية الصناعية المتحركة خلال تصنيعها ، وذلك لحفظ
العلاقة بين الفكين خارج الفم كما هي داخل الفم .

2- أداة سنوية للحفاظ على الحافة الإطباقية في نفس
العلاقة ، خارج الفم كما في داخل الفم .

bite , locked عضة مُقفلة

تشابك أو تداخل الأسنان أثناء الإطباق بشكل يمنع أو يحد
من الحركة الجانبية للفك السفلي .

bite , medium عضة متوسطة

bite , mush = squash bite عضة رقيقة ، عضة طرية =

عضة رخوة ، عضة لينة ، ارتفاع شمعي لين
تسجيل الإطباق المركزي (تسجيل إطباق) بواسطة كتلة من
الشمع اللين بين الفكين . أي تسجيل علاقة الحدبات بين
السطوح الإطباقية لأسنان الفكين .

bite , open عضة مفتوحة

نوع من سوء الإطباق لا تنطبق فيه مجموعة من الأسنان في
القوس السنوية العلوية مع مقابلتها في الفك السني السفلي .
في حالة الأسنان الأمامية تُسمّى عضة مفتوحة أمامية .
وعندما لا تنطبق الأسنان الخلفية من جانب واحد ، تُسمّى
عضة مفتوحة خلفية وحيدة الجانب وعندما لا تنطبق الأسنان
الخلفية من كلا الجانبين ، تُسمّى عضة مفتوحة خلفية ثنائية
الجانب (Bilateral posterior open bite) .

bite opening رفع العضة

bite , opening the رفع العضة ، فتح العضة

bite , over عضة فوقية ، تراكب العضة ، إطباق فوقي

الأسنان الأمامية العلوية (القواطع Isncisors) تُغطي القواطع
السفلية بالكامل .

bite , overcl osed عضة مفرطة الغلق

انظر فرط إطباق خلفي (Posterior overclosure) .

bite plane = occlusal plane = مستوى العضة = مستوى

bite plate الإطباق = صفيحة العضة

جهاز تقويمي من الراتين الأكريلكي يوضع على الأسطح الإطباقية للأسنان العلوية ، يستخدم لعلاج ألم المفصل الفكي الصدغي والعضلات المصاحبة . على الرغم من أنه نزوع ، يثبت الجهاز في مكانه بواسطة الأسلاك الشفوية والضّمات السلكية المكيّفة . انظر طبقة مستوى العضة (Bite plane appliance) ، المستوى الإطباق (Occlusal plane) .

bite plate = bite plane صفيحة العضة = مستوى العضة

1- صفيحة قاعدية مؤقتة من مادة صلبة ، تحمل الحرف الشمعي أو البلاستيكي (عضة الشمع) تُسجّل عليها العضة .

2- (في تقويم الأسنان) : طبقة تقويمية نزوعة ، صُممت لفتح العضة أو لمنع إطباق أسنان مختارة أو لكلا الغرضين ؛ أي لإصلاح علاقة غير سوية للقواطع الأمامية وذلك بإضافة نتوء أو صفيحة من المعدن أو المطاط المقيس أو الأكريليك على إحدى القوسين السنتين لتعضّ عليها القواطع المقابلة لها ، وحينما يكون النتوء ، أو الحافة ذات منحنى وليس بشكل مسطح مُستو (Flat) يُعرف هذا الجهاز بطبقة مستوى العضة (Bite plane) . قد يُستخدم أيضاً لتصحيح مشاكل المفصل الفكي الصدغي أو كجبيرة (Splint) لتعويض كامل للغم .

bite , posterior open عضة مفتوحة خلفية
حالة من سوء الإطباق لا تنطبق فيها الأسنان الخلفية على بعضها .

bite raising appliance طبقة رفع العضة ، جهاز رفع العضة
مصطلح قديم لطبقة تغطّي السطح الإطباقى للأسنان (Occlusal overlay appliance) .

bite reflex منعكس عضيّ
عض لا إرادي مفاجئ يحدث نتيجة استشارة في التجويف الفموي ؛ قد يكون من الصعب تحرير العضة في بعض الحالات ، مثل : عند وضع ملعقة أو خافض لسان في فم المريض .

bite registration تسجيل العضة

bite registration material مادة تسجيل العضة
انظر شمع العضة (Bite wax) .

bite , rest عضة الراحة ، إطباق الراحة

bite rim = occlusal rim حافة العضة = حافة إطباقية

bite , scissors عضة المقص ، إطباق مقصي
عضة عميقة من سوء الإطباق ، حيث تكون العضة متصالبة لسانياً بشكل كامل ، حيث تحتوي الأسنان العلوية والأسنان السفلية ، ولا يوجد بينهما إطباق للأسطح الطاحنة .

bite , shallow عضة ضحلة ، عضة سطحية ، عضة غير عميقة

bite , squash = mush bite عضة رقيقة ، عضة رخوة ، ارتفاع شمعي لين
تسجيل العلاقة بين حداث الأسنان العلوية والسفلية بدون تفاصيل واضحة للأسنان .

bite , underhung عضة بارزة ، عضة ناتئة
نوع من سوء الإطباق تنطبق فيه القواطع الأمامية السفلية على السطوح الشفوية للقواطع العليا المقابلة لها .

bite , unilateral posterior open عضة مفتوحة خلفية وحيدة الجانب
رقاقات العضة

bite wafers عضة الشمع ، عضة شمعية

bite , wax شمع العضة ، شمع الإطباق
انظر شمع (Wax) .

bite wax عضة عاملة

bite , working متعلق بالصدغين (معاً)

bitemporal متعلق بالصدغين أو بالعظام الصدغية .

bitewing عضة جناحية
(في التصوير الإشعاعي) : نوع من أفلام الأشعة ، يُثبت في مكانه في الفم بواسطة جناح مركزي أو عروة «لسان tab» تنطبق عليه الأسنان ، ويظهر في الصورة الشعاعية كل من تيجان الأسنان العلوية والسفلية بوضوح لفحصها .

bitewing film فلم العضة المجنحة ، فلم جناحي
نوع من الأفلام الشعاعية السنية له لسان مركزي أو جناح مركزي ، تعضّ عليه الأسنان للحفاظ على وضع الفيلم في الفم أثناء إجراء صورة شعاعية للأسنان . يُسمّى أيضاً فيلم ما بين الأسنان (Interproximal film) .

bitewing film holder حامل فلم العضة المجنحة

bitewing film projection = = صورة فلم العضة المجنحة =
صورة للأسطح المتلاصقة

interproximal projection صورة إشعاعية جناحية

bitewing radiograph التصوير الإشعاعي لكل من الأسنان العلوية والسفلية ، على نفس الفيلم داخل الفم . يُثبت الفيلم في وضعه الصحيح في الفم بإطباق الأسنان على جناح الفيلم المركزي خلال التصوير الإشعاعي . ويظهر الفيلم بعد تميّضه ، الأجزاء التاجية للأسنان العلوية والسفلية والتي تكشف وجود النخر أو التسوس في تيجان الأسنان ، والحواف الزائدة من الحشوة ، والقلم ، ومستوى الأعراف العظمية السنخية أو الحواجز بين السنية . انظر أيضاً صورة شعاعية إطباقية (Occlusal radiograph) .

bitewing x-rays صورة شعاعية ذات جناح
إجراء صورة بالأشعة السينية لتيجان الأسنان للتحقق من
وجود النخر في الأسطح الملاصقة .

biting عض ، قضم
1 - عملية تمزيق الطعام بالأسنان الأمامية بغرض مضغه
وطحنه .

2- عملية جرح شخص بواسطة استخدام الأسنان ، كسلاح
لاختراق وقطع وتمزيق أنسجة الجسم .

biting , cheek عض الخد
عبارة عن عادة يقوم فيها الشخص بمص الأنسجة الرخوة
للخد بين الأسطح الطاحنة للأسنان ثم يعضها ، وفي بعض
الأحيان يسبب ذلك تعطن الأنسجة .

biting , lip عض الشفة
عبارة عن عادة يقوم فيها الشخص بسحب شفته ، أو الشفتين بين
الأسنان ، ثم يعض أو يعضغ الأنسجة الرخوة ، وقد تصل إلى
حد تعطن الأنسجة .

biting pressure قوّة العضّة ، ضغط العض

bitter مر الطعم

bizygomatic وجني مزدوج
متعلق بأكثر النقاط بروزاً على القوس الوجنية على كل من
جانبي الوجه .

black أسود اللون

black copper cement إسمنت نحاسي أسود

إسمنت فوسفات الزنك يحتوي على أكسيد الكبريتك ينتج
عنه اللون الأسود الذي يميّزه . كان يستخدم في السابق في
ترميم الأسنان اللبنية ، وفي تثبيت الجبيرة ، والأشرطة
التقويمية .

black hairy tongue = nigrities لسان أسود مُشعر

بقع سوداء ، أو بنية على ظهر اللسان مُصاحبة لحليمات
خيوطية . ترافق هذه الحالة التدخين الشديد أو تناول
المضادات الحيوية واسعة الطيف . انظر أيضاً التهاب اللسان
الطفيلي (Parasitic glossitis (glossitis parasitica) ؛ انظر
أيضاً اللسان (Tongue) .

black lead = graphite رصاص أسود = جرافيت

شكل من أشكال الكربون الأسود ، طري ، تُصنع منه أقلام
الرصاص .

black spots film fault عيب البقع السوداء في فلم الأشعة

عيب في الصورة الشعاعية يظهر كبقعة سوداء ، بسبب
وجود جزيئات غبار أو نقطة صغيرة من المظهر على الفلم
الشعاعي قبل تظهيره أو بسبب انتهاء صلاحية الفلم .

black tongue = nigrities linguae لسان أسود
انظر التهاب اللسان الطفيلي (Parasitic glossitis) .

Black's amalgam = أملمغم بلاك = أملمغم رباعي
quaternary amalgam

نسبة إلى ج . ف . بلاك ، 1836 - 1915 ، G.V.Black ،
طبيب أسنان أمريكي .

Black's classification تصنيف بلاك

Black's classification of cavities تصنيف بلاك للحُفر

يعتمد تصنيف بلاك لحُفر الأسنان على نوع السن . ومكان
السن والأسطح المصابة بالنخر (التسوس) .

1- الصنف الأول Class I : أي تسوس بسيط في الأسطح
الطاحنة للأرجاء والضواحك ، والثلاثان الطاحنان من
الأسطح الخديّة ، أو الحنكية ، أو اللسانية من الأرجاء ،
وفي الأسطح اللسانية للقواطع العلوية وأحياناً في
الأسطح اللسانية للأرجاء العلوية . كما في نخور الوهاد
والشقوق وهي حُفر تبدأ من عيوب في التركيب النسيجي
للأسنان .

2- الصنف الثاني Class II : بسيط (Simple) : أي نخر في
السطح الإنسي أو السطح الوحشي للأضراس أو
الضواحك .

مُرَكَّب (Compound) : أي نخر أو حُفرة بسيطة في السطح
الإنسي ، أو الوحشي للأضراس ، أو الضواحك مع سطح
آخر .

3- التصنف الثالث Class III : حُفرة في الأسطح الوحشية
والإنسية للأنياب والقواطع ، لا تمتد إلى الزاوية القاطعة
(Incisal angle) .

4- الصنف الرابع Class IV : حُفرة في الأسطح الوحشية أو
الإنسية للأنياب والقواطع ، تمتد لتشمل الزاوية القاطعة .

5- الصنف الخامس Class V : حُفرة في الثلث اللثوي من
السطح الشفوي ، أو الخدي أو اللساني أو الحنكي لأي
سن .

Black's class I cavities حُفر الصنف الأول لبلاك

حُفر تبدأ في العيوب التركيبية للأسنان كالوهاد والشقوق
وتوجد على الأسطح الإطباقية للأسنان الخلفية ، وعلى
الثلاثين الإطباقيين للأسطح الشدّية واللسانية للظواحن ،
وعلى السطح اللساني للقواطع العليا .

Black's class II cavities حُفر الصنف الثاني لبلاك

حُفر الأسطح المتلاصقة للضواحك والأضراس (الأرجاء) .

Black's class III cavities حُفر الصنف الثالث لبلاك

حُفَر في الأسطح المتلاصقة للقواطع والأنياب ، لا تشمل الزاوية القاطعة .	نسبة إلى ب. ف. بلاندين ، 1849 - 1789 ، P.F.Blandin ، جرّاح فرنسي .
Black's class IV cavities حُفَر الصنف الرابع لبلاك	Blandin's gland = غُدّة بلاندين = الغُدّة اللسانية الأمامية
حُفَر في الأسطح المتلاصقة للقواطع والأنياب ، تمتد وتشمل الزاوية القاطعة ، وبذلك يلزم تعويض الزاوية القاطعة بالحشوة .	anterior lingual gland غُدّة لُعايية مُختلطة قرب طرف اللسان على سطحه السفلي ، وقد تُسمّى غُدّة نيهن (Nuhn's gland) .
Black's class V cavities حُفَر الصنف الخامس لبلاك	Blandin's operation عملية بلاندين
حُفَر (ليست وهاداً) في الثلث اللثوي من السطح الشفوي أو السطح الشدقي أو السطح اللساني للسن .	عملية جراحية لتصحيح شقّ الشفة المضاعف وذلك بقَطْع مثلث من عظم الميكة ، مع تصغير النائي الفكّي البارز .
Black's crown تاج بلاك	blank 1- عُفْل
نسبة إلى ج. ف. بلاك ، 1915 - 1836 ، G.V.Black ، طبيب أسنان أمريكي .	قطعة معدنية غير مُصنّعة (مُعَدّة لكي تصبح أداة ما ، كـمفتاح أو غيره) .
تاج ذو وجه خَرَفي للأسنان الأمامية ، يُثبت بواسطة وتَد مُحلّزَن داخل قناة الجذر المبطنة بالذهب .	2- رباط معدني ، شريط معدني . (في تقويم الأسنان) : شريحة من المعدن قصيرة ومقوّسة قليلاً ، تُستعمل في تشكيل شريط تقويمي .
Blake's universal gingivectomy knife سكين بلاك لقطع اللثة الجزئي المعمم	3- أبيض ، خال ، فَرَاغ .
انظر أدوات الأنسجة الداعمة السنّية (Periodontal instruments) .	blanks شرائط معدنية
blade نصل ، حد ، شَفرة ، نصلة	Blasius' duct = Stensen's duct قناة بلاسيوس = قناة سنّين «الغُدّة النكفية»
الحد القاطع للسكين ، أو نصل المقص المتقابل .	نسبة إلى ج. بلاسيوس ، أو بلاس G.Blasius , or Blaes ، 1682 - 1626 ، مُشرح هولندي .
الحدّ القاطع من الأداة السنّية الموصول بساعد الأداة بواسطة عنق الأداة ، أما في الأدوات السنّية غير القاطعة مثل أدوات الرصّ فيطلق عليه اسم الرأس ، أو الطرف (Nib) بدلاً من النصل أو الشفرة (Blade) ويسمى السطح العامل (Working surface) بالوجه (Face) .	blastoma ورم جذعي ، ورم أرومي ، ورم جرثومي ورم حقيقي ، يظهر كنمو مرضي موضعي مستقل .
blade,circular نصلة دائرية	bleach يُبيّض ، يُزيل اللون
blade,disc-like حد يُشبه القرص ، نصلة شبيهة القرص	1- يُبيّض عن طريق الكيماويات . الأسنان المتلونة يمكن علاجها بهذه الطريقة .
blade,flat حد مُسطح ، حد مستو ، نصلة مسطحة	2- أية مادة تُستعمل لهذا الغرض .
blade ,hollowed حد مُجوف ، شفرة مُجوّفة ، نصلة مجوّفة	bleaching تبييض ، إزالة اللون
blade ,pointed flat نصلة مُنبسطة مُستدقة	1 - إزالة البقع بواسطة استعمال مواد كيميائية مؤكسدة ، مثل فوق الأكسالات وبيروورات الصوديوم ، إما معاً أو كل على حدة .
blade,scalpel نصلة المشرط ، شفرة المشرط	2- (في طب الأسنان) : عملية تبييض الجزء التاجي لسن غير حية بواسطة وضع مواد مُبيّضة على أو في تاج السن مؤقتاً ، مثل بيروكسيد هيدروجين (الماء الأكسجيني) ، ويمكن أن تُسرّع عملية التبييض بواسطة استخدام الحرارة أو الضوء فوق البنفسجي .
blade, surgical نصل جراحي	bleaching powder مسحوق التبييض
blade,working نصلة عاملة	bleaching system أسلوب تبييض الأسنان
blanch يبيّض اللون ، يُشحب اللون	bleaching tooth paste معجون أسنان للتبييض
يصبح شاحباً أو يفقد لونه ، نتيجة لخوف أو برد أو انفعال قوي أو نتيجة لمرض .	
blanching تبييض اللون ، طلي بالقصدير	
bland مُلطف ، مُخفّف ، غير مُهيج	
Blandin's ganglion = عُقدة بلاندين =	
submandibular ganglion العُقدة العصبية تحت الفكّية	

bleb = bulla	فُقَاعَة ، نُفْطَة	blob	نُقْطَة ، صَوْت كَصَوْت انفجار الفقاع
1- نقطة جلدية ممتلئة بالدم أو بسائل مَصْلِي .			نقطة من شمع أو دهن أو سائل .
2- (في طب الأسنان) : كُرْبَة صغيرة معيبة تبرز على سطح صَبَّة المعدن تحدث نتيجة انحصار فقاعة هوائية بين النموذج الشمعي ومادة مسحوق الكساء ، بحيث يملأ هذا الفراغ الزائد بالمعدن المنصهر عند الصب		block	1-كُتْلَة
			2- حاجز ، إحصار ، إعاقَة
bleed	ينزف	block anaesthesia =	انظر تسكين الألم (Analgesia) .
bleeder	نازف ، نزَّاف ، نزوف ، نعر ، فاصد شخص تُصَيِّبه نوبات نزف مُتكررة . مُصطلح يُطلق على المرضى ذوي الاستعداد النَّزفي . يُستعمل عادة لوصف مريض يُعاني من زمن نزف شاذ أو غير طبيعي.	block anaesthesia =	تخدير إحصاري ، تخدير عَوَقِي =
bleeding = haemorrhage	نَزْف	regional anesthesia	تخدير ناحي
bleeding disorders	اضطرابات نزفية		اعتراض عصب مُعَدِّل لمنطقة ما بإصابة أو رضح أو جرح ، أو بأفة مرضية .
bleeding index	مؤشر دموي ، دليل دموي ، منسب نزفي	block out	سَدَّ ثلم غائر
bleeding points	نُقْطَات نَزْف		تقليل أو إزالة العُؤُورات من القلب الرئيسي لعمل جهاز تعويضي قبل نسخ المثال .
	عمل علامات ، أي نقاط نازفة على اللثة المُلتصقة بواسطة المسبر حول السني أو واصم الجيب حتى مستوى يوازي قاعدة الجيب . تُستخدم هذه العلامات النازفة كدليل عند قطع اللثة في قطع اللثة الجزئي .	blocking	حَجَز ، حَصْر ، إرتاج ، إحصار
bleeding tendency	استعداد (أهبة) للنزف	blood	دم
bleeding time	زمن النَّزْف		سائل أحمر لزج ينتقل من القلب إلى الأوعية الدموية ، يحمل المواد الغذائية والأكسجين إلى جميع أنسجة الجسم ، ويُزيل ثاني أكسيد الكربون والفضلات . يتكون الدم من ملايين الكريات الدموية (خلايا الدم Blood cells) التي تسبح في بلازما الدم . تحتوي الخلايا الحمراء (كُريَّات الدم الحمراء Erythrocytes) على الهيموجلوبين «خُصَّاب الدم» الذي يُعطي للدم لونه الأحمر . هذه الخلايا تحمل الدم المؤكسد والمستضدات التي تُعرف بعامل ريسوس . تتكون كريات الدم الحمراء في نقي العظام عند الأطفال ، وفي بعض العظام الطويلة عند البالغين . عُمر الكريات الحمراء الطبيعي أربعة أشهر ، ثم تُدمر أو تُتلف في الكبد أو الطحال ، ومحتوياتها من الحديد تحفظ لحين استعمالها . الخلايا البيضاء (كُريَّات الدم البيضاء Leucocytes) قليلة العدد نسبياً وتختص بالدفاع عن الجسم ضد الميكروبات . أعدادها تزداد إذا أصيب الجسم بالعدوى (Infection) . تختص صفيحات الدم (الصفائح الدموية Thrombocytes) بعملية تجلط الدم (التخثر الدموي) .
	الزمن منذ بدء نزف الدم حتى وقوف انسيابه بعد وَخز الإصبع . زمن النزف الطبيعي 3-4 دقيقة .	blood agar	أغار الدم
blennoid	شبيهه المُخاط ، نظير المُخاط ، مُخاطاني		وسط استنباتي يحتوي على دم وأغار مُغذ ، يُستخدم في علم الجراثيم لاستنبات بعض الكائنات الحيَّة الدقيقة مثل العُنُقودية البشرية ، والمكورة مزدوجة الرئوية ، والمطثية الحاطمة .
blennostasis	وقف الشر المخاطي ، توقّف السيلان المُخاطي وقف إفراز المُخاط المُفرط .	blood bank	بنك الدم
blepharal	جَفْنِي	blood- borne infection	عدوى محمولة بالدم
	متعلق بالجفون .	blood cells	خلايا دموية ، كريات دموية
blepharon = eyelid	جَفْن = جَفْن العين		
blepharospasm	تشنج الجَفْن		
blind	1- أعمى ، أكمه		
	2- غير نافذ ، مسدود من جانب واحد ، مغلق النهاية		
blind abscess	خُراج مقفل		
	خُراج بلا فتحة ناسورية .		
blind fistula	ناسور مقفل		
	ناسور ذو فتحة واحدة فقط عند أحد طرفيه .		
blister	نُفْطَة ، بَثْرَة		
	حُويصلة تنتج عن تجمُّع موضعي للسائل تحت الجلد .		

blood circulation	الدورة الدموية
blood clotting	تجلط الدم ، تخثر الدم
blood clotting factors	عوامل تجلط الدم ، عوامل تخثر الدم
blood corpuscles	كُريات دموية
blood count	تعداد كُريات الدم
	حساب عدد خلايا الدم في كل ميليمتر مكعب باستعمال المجهر .
blood culture	مُسْتَنْبَت دم ، مَزْرَعَة دم ، زَرَع الدم
blood group = blood type	زُمرَة الدم ، مجموعة الدم = فئَة الدم
	تَصْنِيف فئات الدم بالنسبة لنقل الدم :

الزمرة	زمرة دم الأشخاص الذين يمكن أن يتبرعوا إليهم دم من هذه الزمرة (المتلقي)	زمرة دم الأشخاص الذين يمكن أن يتبرعوا بدمهم من هذه الزمرة (الواهب)
A	A, AB	A, O
B	B, AB	B, O
AB	AB	A, B, AB, O
O	A, B, AB, O	O

يقسم الدم إلى زمرة مختلفة ، وتشمل A ، B ، AB ، O ، اعتماداً على وجود أو عدم وجود مُستضد خاص على سطح الخلية الحمراء ، قد تكون المُستضدات عالية التواتر أو منخفضة التواتر ، وترتبط الأهمية النسبية لهذه المُستضدات بأهميتها السريرية في المعالجة بنقل الدم ، وزراعة الأعضاء ، والتوافق الأمومي الجنيني ، والدراسات الوراثية .

blood group system نظام زُمرَة الدم
نظام تصنيف الفئات المتعددة من الدم الإنساني . في عمليات نقل الدم ، يجب أن تكون مجموعة دم المستقبل من نفس مجموعة دم المُعطي أو متوافقة معها ، وذلك لمنع أي تفاعل شديد يمكن أن يكون قاتلاً أو مميئاً . توجد أربع مجموعات رئيسية من الدم البشري : A ، B ، AB ، O . يعتبر الشخص ذو الدم من الزمرة O معطياً عاماً لكل الزمر .

blood plasma بلازما الدم
الجزء السائل من الدم ويتكون في الغالب من ماء (92٪) ، ويحتوي على البروتينات ، والأملاح ، والهرمونات ، والفضلات ، والمواد الغذائية ، و مواد التجلط (التخثر) ،

والأضداد ؛ يخزن في بنك الدم لنقله إلى المستشفيات لإعطائه لمن يحتاجه من المرضى .

blood platelets الصفائح الدموية
blood poisoning = septicaemia انسمام الدم ، تسمم الدم
blood pressure = B.P. ضغط الدم
الضغط في الدورة الدموية ، الذي يطبقه الدم على جدران الشرايين . ويعتمد ارتفاع ضغط الدم على قوة ضخّ الدم بواسطة القلب ، ومرونة جدران الأوعية الدموية ، ومقاومة الشعيرات الدموية وحجم ولزوجة الدم .

blood serum مصل الدم
سائل رائق مُصْفَر يفصل عن الدم عندما يتجلط (يتخثر) . خلال عملية تجلط الدم يتكون الفيبرينوجين من مصل الدم .

blood stream مجرى الدم

blood test فحص الدم ، اختيار الدم

blood transfusion نقل الدم

blood type = blood group فئة الدم ، زُمرَة الدم = مجموعة الدم

blood vessel وعاء دموي

أية قناة تحمل الدم خلال الجسم .

blood vessels أوعية دموية

تشمل : الشرايين ، والأوردة ، والشعيرات الدموية . الشرايين الصغيرة تُسمى : الشريينات (Arterioles) ، والأوردة الصغيرة تُسمى الوريدات (Venules) .

bloodless فاقد الدم ، شاحب

blow يَنْفُخ

blow line = flexure line خط النفخ = خط الانثناء

blower منفاخ ، نفاخ

blower , chip منفاخ الهواء

أنبوب معدني أجوف متصل بانتفاخ مطاطي يُستعمل لنفخ الهواء لإزالة اللُعباب أو الفضلات من حفرة في السن خلال تحضيرها .

blower , foot منفاخ القدم

blowpipe أنبوب نَفخ ، بوري ، حمّاح ، قصبَة النَّفخ

ملهب غاز مضغوط مع هواء ، يُستعمل في عمليات الإلحام التقويمي .

blue inlay wax شمع أزرق للحشوة المصبوبة

blue line = lead line خط أزرق في اللثة = خط رصاصي

خط يظهر على حافة اللثة في حالة التسمم بالرصاص .

blue tongue لسان أزرق

1- قناة البندقية القصيرة blunderbuss canal
مُصطلح يطلق على قنوات جذور الأسنان غير مكتملة النمو عند ثلثها الذروي لأن قناة الجذر تكون مُتسعة أكثر في الجزء العنقي ، انظر قناة (Canal) .

2 - قناة مختلطة

blunt كليل ، غير حاد
blunt dissection تشريح كليل
فصل الأنسجة بواسطة استعمال أداة غير حادة .

blunt end طرف غير حاد

blurred ضبابي ، غير واضح

blurred vision رؤية ضبابية ، عشاوة

blush dentin عجاج وردي

BMR = basal metabolic rate [مختصر] معدل الاستقلاب

القاعدي ، معدل الاحتراق ، معدل الاستقلاب الأساسي

Bochdalek's ganglion عقدة بوكدالك

نسبته إلى ف. أ. بوكدالك ، 1801 - 1883 ،
V.A.Bochdalek ، مُشَرَّح نمساوي .

العقدة العصبية الموجودة في الفك العلوي ، والمتكونة من
التقاء العصب السنخي الأوسط والعصب السنخي العلوي .

Bock's pharyngeal nerve = عصب بوك البلعومي =

pterygopalatine ganglion العقدة الجناحية الحنكية
نسبة إلى أ. س. بوك ، 1833 - 1782 ، A.C.Bock ، مُشَرَّح
ألماني .

Bocosan = sodium perborate بوكوسان = بيربورات

الصوديوم

Bodecker's index منسب بوديكر

النسبة بين عدد أسطح السن المصابة بالتسوس ، وعدد
الأسطح الكلية المعرضة للإصابة بالتسوس .

bodily جسمي

bodily movement حركة جسمية

حركة انتقالية للسن ، أو لمجموعة من الأسنان ، عادة ما
تكون عمودية على المحور الطولي للسن أو المحاور الطولية
للأسنان .

body جسم

1 - التركيب الكلي للشخص مع كل الأعضاء .

2- أكبر جزء ، أو الجزء الرئيسي لأي عضو ؛ مثل جسم
عظم الظنوط (Fibia) .

body cavities تجاويف الجسم ، أجواف البدن

يشتمل الجسم على تجاويف تحوي الأعضاء المختلفة الوظائف
وهي :

1 - التجويف الخلفي (الظهري) (Dorsal cavity) ويحتوي
على أنسجة الجهاز العصبي التي تُنسَق وظائف الجسم ؛
وينقسم إلى التجويف القحفي (Cranial cavity) : الذي
يحتوي على الدماغ ، والتجويف الشوكي (Spinal cavity)
الذي يحتوي على الحبل الشوكي .

2- س التجويف الأمامي (Ventral cavity) : يحتوي على
الأعضاء الحيوية للجسم ، وينقسم إلى التجويف الصدري
الذي يحتوي على القلب والرئتين وينقسم بدوره إلى
تجويف تاموري (Pericardial cavity) وتجويفين جنبيين
(Pleural cavities) ؛ والتجويف البطني (Abdominal
cavity) الذي يحتوي على الأعضاء الكبرى الهضمية ؛
والتجويف الحوضي (Pelvic cavity) الذي يحتوي على
الأجهزة التناسلية وأجهزة الإخراج .

body planes مستويات الجسم

مستويات الجسم : هي خطوط وهمية لتقسيم الجسم إلى
أقسام تُستخدم لوصف مكان عضو من أعضاء الجسم .

1 - المستوى السهمي (Sagittal plane) : هو أي مستوى
عمودي يقسم الجسم من قمة الرأس إلى الأسفل إلى
جزء أيسر وجزء أيمن .

2 - مستوى مُنصّف سَهَمي (Midsagittal plane) : يُسمّى
أيضاً الخط المُنصف ، وهو مُستوى عمودي يقسم الجسم
إلى نصفين متساويين ، نصف أيسر ونصف أيمن .

3 - مستوى أمامي (مستوى جبهي) (Frontal plane) :
يُسمّى أيضاً مستوى تاجي (Coronal plane) ، وهو أي
مستوى عمودي على المستوى السهمي ، حيث يقسم
الجسم إلى جزء أمامي وجزء خلفي .

4 - مستوى أفقي (Horizontal plane) : يُسمّى أيضاً مستوى
مستعرض (Transverse plane) ، وهو يقسم الجسم إلى
جزء علوي وجزء سفلي .

body section roentgenography تصوير شعاعي مقطعي
للجسم

انظر تصوير طبقي ، تصوير رصفي (Tomography) .

body systems أجهزة الجسم

عبارة عن مجموعة أعضاء وأنسجة تؤدي وظائف خاصة ؛
وتشتمل على : الجهاز العظمي ، والجهاز العَضَلِي ،
والجهاز القلبي الوعائي ، والأنظمة اللمفية والمناعية ،
والجهاز العصبي ، والجهاز التنفسي ، والجهاز الهضمي ،
والجهاز البولي ، والجهاز الجلدي ، وجهاز الغُدَد الصماء ،
وجهاز التكاثر .

Bohn's epithelial pearls لآليء بون الظهارية = عقيدات

Bohn's nodules = بون = لآليء إيشتاين

Epstein's pearls

كتل صغيرة بيضاء مُصفرة توجد على طرفي الخط المتوسط للحنك عند الولادة .

Bohn's nodules عُقيدات بون

boil= furuncle دُمْل ، حَبَّة

خُرَاج جلدي موضعي يتكون عادة عند البُصيلة الشعرية .

Boley's gauge مقياس بولي

أداة قياس لقياس سماكة الشيء أو ثخانتة ، وتشتمل على حافة مستقيمة مُقسمة إلى ملليمترات بها فرجا ثابت ومسمار آخر مُنزلق عليه وَعَتبة (مقياس صغير) مُدرّجة ، تقيس حتى العُشر من المليمتر . (في طب الأسنان) : تُستخدم لقياس البعد الطولي لسن أو للوجه .

Bolton's analysis تحليل بولتون

طريقة صممت بواسطة واين بولتون Wayne Bolton ، لتقدير التناقضات في حجم السن (فُطّر التاج الوحشي الإنسي) بين القوس العلوية والقوس السفلية.

Bolton's discrepancy تناقض بولتون ، تباين بولتون

Bolton's plane مُستوى بولتون

Bolton-Broadbent's plane مستوى بولتون - برودبنت

نسبة إلى س. ب. بولتون C.B. Bolton ، راعي (Sponsor) ؛ ب. ه. برودبنت B.H. Broadbent ، أخصائي تقويم أسنان أمريكي معاصر .

مستوى وهمي يُحدّد التقسيم بين الوجه والجمجمة ، ويقع تقريباً على الخط بين نقطة بولتون والنقطة الأنفية .

Bolton's point نُقطة بولتون

س. ب. بولتون C.B. Bolton ووالدته السيدة س. بولتون C.C. Bolton مَوَلّا الأبحاث التي أجراها ب. ه. برودبنت B.H. Broadbent ، والتي كانت نتيجتها تحديد هذه النقطة .

أعمق نقطة على الثُلُمة خلف اللُقمة (خلف اللُقمية Retrocondylar) للعظم القذالي ، وتشاهد على الصور الشعاعية الجانبية لتحديد ارتفاع القوس ؛ أو أعلى نقطة في تجويف الحفرة القذالية (خلف اللُقمية) ، كما تشاهد من الأشعة الجانبية ؛ الاختصار هو Bo .

bolus لُقمة ، بُلعة ، مَضْغَة ، حَبَّة كبيرة

1 - كتلة مستديرة شبة صلبة من الطعام واللعب ، تكونت بفعل اللسان ، والأسنان ، والحنك ، خلال عملية المضغ لكي تكون جاهزة للبلع .
2 - حبة كبيرة مستديرة .

1- رَبط ، وَصَل ، يَلصُق ، يَلحم

2- رباط

3- مادة رابطة ، رابط

تستخدم في ربط الأجهزة التقويمية بأسطح الأسنان باستعمال طريقة التخريش بالحامض والراتين المبلر .

bond , chemical رابط كيميائي

bond , direct رابط مباشر

مرتكز مباشر يوضع على سطح السن دون استعمال مسندة مُشكلة .

bond , indirect رابط غير مباشر

طريقة لوضع الطبايق التقويمية حيث تثبت أولاً في مكانها على مثال الجبس باستعمال لاصق يذوب بالماء ، ثم تعمل مسندة ليئة من الراتين المبلر ، حيث تُستخدم كدليل نقل لَوَضع الوصلات بدقة في التجويف القموي . يزال اللاصق عن المسندة بواسطة إذابته بالماء الحار . تُخرش الأسنان وتُثبت الوصلات بمادة الربط بالطريقة المعتادة .

bond , physical رابط طبيعي (فيزيائي)

bonded crown تاج مُربط ، تاج مُلتحم

تاج ذو وجه خزفي حيث ينصهر الخزف على التاج المُكوّن من الذهب والبالين ليشكل السطح الإطباق للتلج .

bonded tooth-coloured restorations حشوات تجميلية مُربطة بالسن

bonded veneer وجه تجميلي مرتبط

انظر وجه تجميلي مباشر (Direct veneer).

bonding التحام ، ارتباط ، التصاق

1 - القوة التي تظل بها المادة ملتصقة بمادة أخرى . يُمكن أن تكون ميكانيكية مثل بعض مواد الحشو التي ترتبط مع ميناء السن ، أو تكون كيميائية ، مثل ارتباط الخزف مع الذهب أو أي معدن آخر ، أو تكون وظيفية .

2 - (في طب الأسنان التحفظي) : عملية التخريش الحمضي لميناء السن كيميائياً لربط جيد لمادة الحشو أو لوجه تجميلي .

3 - (في تقويم الأسنان) : العملية التي يتم بها تثبيت الوصلات التقويمية مباشرة على الأسنان ، بواسطة مادة رابطة (لاصقة) .

bonding agent مادة رابطة

مادة مؤثرة على الربط .

bonding , direct التحام مباشر ، إرتباط مباشر

طريقة داخل الفم توجه فيها الوصلات التقويمية بدقة وتُثبت كل واحدة بمفردها .

طريقة لالصاق جهاز تقوي مباشر على أسطح الأسنان بوسائل مثل التخريش الحمضي ، بدون استعمال مشبكة أو شريط .	bone , articular	عَظْم مَفصلي الفك السفلي للحيوانات الفقارية غير الثديية .
التحام غير مباشر ، ارتباط غير مباشر bonding , indirect	bone , basal	عَظْم قاعدي قاعدة عظمية داعمة للفك ، وهي جزء من الفك العلوي والفك السفلي ، يستقر عليها النائم السنخي السني ، وتبقى بعد فقدان الأسنان وامتصاص النائم السنخي السني .
طريقة من خطوتين : وفيها تثبت الوصلات التقويمية مؤقتاً على أسنان نموذج الدراسة ، ثم تُنقل إلى الفم عن طريق مسندة مُشكلة مُحافضة على الاتجاه المسبق تحديده ، ليتم تثبيتها في وقت واحد .	bone , bundle	عَظْم حزمي العظم الذي يندمج في نسيجه كثير من حزم الألياف الكولاجينية ، وهو جزء من الجدار العظمي لجيب السن ، أي هو العظم المجاور للرباط حول السني والذي تنظم فيه ألياف شاربي (Sharpey's fibers) .
سائل رابط bonding liquid	bone , buttressing	تبرعم العظم ترسيب للعظم كعملية تعويضية استجابة لرضح إطباقتي . يمكن أن يُنتج العظم بكثرة ويأخذ شكل سنخ بصلي (Bulbous) .
ارتباط ميكانيكي bonding , mechanical	bone , cancellated = cancellous	عَظْم إسفنجي ، عَظْم مسامي البنية
تثبيت ميكانيكي بسيط .	bone = spongy bone	عَظْم إسفنجي = النخاع ، bone cancellous = spongy bone =
راتين رابط bonding resin	the medulla	اللُب عظم شبيه بقرص العسل يُحيط به الغلاف الخارجي للعظم الكثيف الذي يسمى القشرة أو اللحاء (Cortex) .
انظر . . . التحام راتيني (Resin bonding) .	bone chisel	إزميل العظم أداة لقطع العظم ذات حد أو نصل مُسطح مع نهاية مُربّعة مجوفة .
عَظْم bone = osseous	bone clamp	ملقاط العظم
1- المادة التي يتكوّن منها الهيكل العظمي لمعظم الفقاريات ، وتشتمل على نسيج ضام يحتوي على الأوسئين المُشبع بأملح الكالسيوم ، ويتكوّن من طبقة خارجية صلبة تُسمى : العظم الإسفنجي تحتوي على نقي العظم الأحمر . تبدي الدراسة المجهرية وجود أنظمة من القنوات الصغيرة تُسمى قنوات هافرس ، تحتوي على الأوعية الدموية وكمية كبيرة من النسيج الضام الرقيق والخيوط العصبية والأوعية اللمفاوية .	bone , compact	عَظْم مكثّن ، عَظْم أصم الطبقات الخارجية الكثيفة ، أو الصلبة من عظم كامل النمو ، أحياناً يُسمى العظم القشري (Cortical bone) .
السطح الخارجي للعظم مُغطى بطبقة رقيقة من النسيج اللينفي تُسمى : السمحاق الذي يمد العظم الواقع تحته بكميات وفيرة من الأوعية الدموية . يُوفر العظم أماكن ارتكاز لعضلات الجسم لتسمح بحركته ، كما يقوم بحماية الأعضاء الضعيفة مثل الدماغ ، والعينين ، والرئتين إلخ . ويوفر الدعم للجسم كله . ينتج نقي العظم كريات الدم الحمراء الجديدة .	bone , cortical	عَظْم قشري طبقة خارجية رقيقة من العظم الكثيف ، تتكون من حلقات صفيحية متتالية من ألياف كولاجينية .
2- أي جزء مُستقل من الهيكل العظمي . انظر تحت اسم كل عظم منفرد من عظام الرأس .	bone crypt	خبيثة عظمية ، حُوصل عظمي
عُمر العظم ، العُمر العظمي bone age	bone curettage	كحت العظم ، تجريف العظم
عَظْم ألبريخت bone , Albrecht's	bone curette	كاحت العظم ، مجرفة العظم ، مكشطة العظم
عَظْم سنخي ، عَظْم دُرْدري bone , alveolar	bone cutting forceps	مقراض العظم ، ملقط قرض العظم نوع من الملاقط ذو ساعد طويل ، وحيد المفصل أو ثنائي المفصل وذو نصلين قويين . انظر كُلابَة ، ملقط (Forceps) .
ذلك الجزء من عظم الفك المحيط بالأسنان ، الذي يدعم الأسنان في الفك السفلي والفك العلوي مُكوّناً النائم السنخي ، ويشتمل على عَظْم إسفنجي ، وعَظْم قشري كثيف . وينمو مع بزوغ الأسنان ويُمتص حينما تفقد الأسنان .	bone cyst , aneurysmal =	كيس عَظمي أمدي = نَزف
	hemorrhagic idiopathic	تلقائي ، نَزف مجهول السبب

آفة داخل العظم ، بدون أعراض ، مُنفذة للأشعة ، ليست محاطة بنسيج ظهاري ولا تعتبر كيساً حقيقياً. تحتوي عادة على كمية ضئيلة من سائل بُني . أسباب المرض غير معروفة .	bone graft , homogenous	طُعْم عظمي متجانس
		طُعْم عظمي بين شخصين من نفس النوع أو الجنس . انظر طُعْم مُتجانس (Homograft) .
bone cyst , multilocular	كيسة عظمية مُتعددة الكهوف	طُعْم عظمي سوي
	انظر كيسة مُتعددة الكهوف (Multilocular cyst) .	طُعْم عظمي بين أشخاص متماثلين جينياً ، يسمى أيضاً طعم متماثل الطراز الجيني (Isograft) .
bone defects	عيوب عظمية ، خلل عظمي ، نقص عظمي	طُعْم عظمي راصعي
	انظر عيوب عظمية (Osseous defects) .	انظر طُعْم راصعي (Onlay graft) .
bone, ethmoid	عظم غريالي	نمو العظم
bone , Eysson's	عظم أيسسون	عظم صلب
bone, facial	عظم وجهي	عظم تلاصقي
bone fibres = Sharpey's fibres	ألياف العظم = ألياف شاربي	العظم الإسفنجي والصفائح القرشية بين سنين متلاصقتين ، ويكونُ جدران جيوب الأسنان من الناحية الإنسية والوحشية .
bone fibrous dysplasia	خلل تنسجي ليفي عظمي	عظم صفيحي
	انظر خلل التنسج الليفي (Fibrous dysplasia) .	1- عظم كثيف كامل النمو ، حيث تكون الألياف الكولاجينية متوازية في صفوف .
bone file	مبرد العظم	2- عظم حزمي (Bundle bone) .
	أداة يدوية ، خلل التنسج الليفي ثنائية الطرف غالباً ، بنصلات مُسننة قاطعة . تُستعمل لتنعيم الحواف المُتعرّجة من العظم .	bone loss
bone , frontal	عظم جبهي	فقد العظم
bone , Goethe's	عظم جوثيه	انحلال وفقدان العظم الداعم للأسنان ، بسبب العدوى ، أو الضغط الإطباقى طويل الأمد في مناطق المضغ .
bone gouge	مظفار عظم ، إزميل مُجوّف للعظم ، منقر عظم	عظم وجني
	أداة يدوية تماثل إزميل العظم ، ولكنها ذات نصل مُجوّف مثل إزميل كوبلاند (Coupland's chisel) .	عظم حفافي ، عظم حافوي = حافة سنخية
bone graft	طُعْم عظمي	نقي العظم
	قطعة من العظم تؤخذ من مكانها وتوضع في مكان آخر لتصحيح عيب في العظم . أو غرسة منقولة من عظم سليم لتحل محل جزء ناقص من العظم أو جزء عظمي مريض بعد استئصاله .	يوجد ضمن العظم الإسفنجي ، انظر النخاع ، النقي (Marrow) .
bone graft , autogenous	طُعْم عظمي ذاتي المنشأ	نقي العظم المركزي
	عظم يؤخذ من مكان ويوضع في مكان آخر لنفس الشخص . يُسمى أيضاً الطُعْم الذاتي (Autograft) .	نقي العظم الأحمر
bone graft , cancellous	طُعْم عظمي إسفنجي	المكون للخلايا الدموية ، حيث تتشكل الخلايا الدموية الحمراء ، والهيموجلوبين ، والخلايا الدموية البيضاء ، والصفائح .
	طُعْم يشمل على نقي إسفنجي ، لئِن موجود في العظم .	bone marrow , yellow
bone graft , corto-cancellous	طُعْم عظمي إسفنجي كثيف	النقي العظمي الشوكي ، نُقي عظمي أصفر
	طُعْم يشمل على عظم إسفنجي وعظم كثيف صلب ، يوجد قريباً من السطح في أكثر العظام .	يتكون أساساً من خلايا دهنية ويوجد في أجسام العظام الطويلة .
bone graft , heterogenous	طُعْم عظمي مُتغاير المنشأ	ملقط قضم العظم
	طُعْم عظمي بين نوعين أو جنسين مختلفين . يسمي أيضاً الطُعْم الغيري ، الطُعْم المغاير (Xenograft) .	تقضم العظم بمقدار صغير جداً ورفيق . انظر ملقط (Forceps) .

bone , nonlamellated = woven bone = عظم غير صفيحي = عظم مُتموج

bone , occipital عظم قذالي

bone , palatine عظم حنكي

bone , parietal عظم جداري

bone pin دبوس العظم ، مسمار العظم

bone plate صفيحة العظم ، صفيحة عظمية

صفيحة معدنية مستوية ، أو على شكل حرف L فيها ثقب عديدة على أبعاد متساوية ، تثبت في العظم بواسطة مسامير ، تُستخدم لعلاج كسور العظم .

bone , primitive = woven bone عظم بدائي = عظم مُتموج ، عظم محبوك

bone , quadrate عظم مُربع

الفك العلوي في الفقاريات غير الثديية ؛ أحد عظمين في جماجم كثير من الفقاريات الدنيا يتم فصل به الفك السفلي .

bone , radicular عظم جذري

العظم السنخي الذي يُغطي جذر السن من الناحية الوجيهة واللسانية .

bone rasp مبرد العظم المُحجب ، قاشط العظم ، مبشرة العظم

أداة يدوية ، تماثل مبرد العظم ، على نصلها عدد كبير من النتوءات (نقط ناتئة بدلا من الخطوط) ، تستخدم لتنعيم العظم المتعرج .

bone recession انحسار العظم

تراجع ذروبي لمستوى النتوء السنخي مصاحب لمرض التهابي حول سني ؛ أو مرض حول سني ناتج عن سوء التغذية ينجم عنه انخفاض مستوى العظم الداعم للأسنان .

bone repair ترميم العظم ، تصليح العظم

bone resorption ارتشاف العظم ، امتصاص العظم

bone , reticulated عظم شبكي ، عظم شبكاني = «شبكي الشكل» = عظم مُتموج ، عظم محبوك woven bone

bone scanning تفرس العظم

التصوير الشعاعي للعظم باستعمال عناصر مُشعة ، حيث تظهر التغييرات الأيضية أو الاستقلابية داخل أو حول الآفة .

bone shears مقراض العظم

يمائل كُلابة قرض العظم (Bone-cutting forceps) .

bone , skeletal عظم هيكلية

العظم القاعدي من الهيكل العظمي وتستند عليه الأنواع الأخرى ، مثل العظم السنخي (Alveolar bone) .

bone, sphenoid عظم وتدي

عظم إسفنجي bone , spongy

يضم الجزء الداخلي من العظم كل من العظم الإسفنجي والنقي ، والعظم الإسفنجي هو المادة الإسفنجية الداخلية الموجودة في العظم الكثيف ويتكون من شبكة من حُجَب عظمية بينها فجوات مُتصلة ببعضها ممتلئة بالنقي العظمي ومُتصلة بالنقي العظمي المركزي .

جراحة عظمية bone surgery

عظم صدغي bone, temporal

نسيج العظم ، نسيج عظمي bone tissue

نوع صلب من النسيج الضام مكون من خلايا عظمية ، ومادة بين خلوية مُتكلسة منتظمة في صفائح رقيقة . تسمى أيضاً نسيج عظمي (Bony tissue) .

ترابيق عظمية bone trabeculae

شمع عظمي bone wax

عظم محبوك bone , woven

شكل من أشكال العظم الإسفنجي غير الناضج قبل الولادة ، يحتوي على فراغات وعائية مُتصلة مع الألياف الكولاجينية العظمية تكون شبكة غير صفيحية تُستبدل بعظم كامل النمو ، وقد يتواجد كمُبطّن لجيوب السن حتى عند البالغين ، وفي عملية ترميم العظم الطبيعية ، وفي حالة النمو السريع لأورام العظم .

عظام القحف bones of the cranium

عظام القحف الثمانية ، تُشكّل غطاءً صلباً للدماغ ، وهي :

العظم الجبهي (Frontal bone) : عظم مفرد يكون الجبهة وجزءاً من قاع القحف ومعظم سطح الحجاجين (الحجاج هو تجويف عظمي يحمي العين) ؛ وفي الجيبان الجبهيان ويقع كل جيب فوق إحدى العينين .

العظام الجداريان (Parietal bones) : وهما عظمان ، يكونان معظم الجوانب العلوية ، ووسط القحف . يتلاقيان عند الدرز السهمي على الخط المُنصف للرأس . خط التَمفصل بين العظم الجبهي والعظام الجدارية يُسمى الدرز التاجي (Coronal suture) . يتواجد اليافوخ عند الأطفال وهو منطقة لينة عند نقطة تلاقي دروز العظم الجبهي والعظم الجداري التي لم تُغلق بعد ، وتختفي حينما ينمو الطفل ويتم التحامها .

العظم القذالي (Occipital bone) : عظم مُفرد ، يُشكّل خلفية قاعدة القحف ، ويلتقي مع العظام الجدارية عند الدرز اللامي . يمر الحبل الشوكي من خلال الثقبة العظمي في العظم القذالي .

العظامان الصدغيان (Temporal bones) : وهما عظامان يشكلان جانبي وقاعدة القحف . يشتمل العظم الصدغي على الأذن والصمّاخ السمعي الخارجي وهو الممر العظمي للأذن الخارجية .	bony landmark	علامة عظمية انخفاض أو نتوء على العظم ، تُستخدم كدليل لتحديد وضع بنية أخرى في الجسم .
العظم الوتدي (Sphenoid bone) : عظم مفرد ، يتألف من جسم وزوج من الجناحين الأكبر والأصغر للعظم الوتدي ويشكل الجزء الأمامي من قاعدة الجمجمة . يتم فصل الجناح الكبير مع العظم الصدغي في كلا الجانبين ، ومع العظم الجبهي والعظم الوجني في الأمام لتكوين جزء من الحجاج . يتم فصل الجناح الأصغر مع العظم الغربالي والعظم الجبهي ليشكل أيضا جزءاً من الحجاج . توجد الجيوب الوتدية في العظم الوتدي خلف العين مباشرة .	bony palate	حنك عظمي ، حنك صلب انظر حنك صلب (Hard palate) .
العظم الغربالي (Ethmoid bone) : عظم مفرد ، يشكل جزءاً من قاع القحف ، والحجاج ، والتجويف الأنفي .	bony prominence	بروز عظمي
Bonjela's paste معجون بونجلا انظر معجون أسنان ساليسيلات الكولين (Choline salicylate dental paste) .	bony socket	سنخ عظمي ، جيب عظمي
Bonwill's crown تاج بونويل نسبة إلى و.ج. أ. بونويل ، 1833-1899 ، W.G.A. Bonwill ، طبيب أسنان أمريكي . تاج خزفي يتصل بجذر السن بواسطة وتد لولبي «محلزن» ويثبت في مكانه بواسطة الأملغم .	bony spicules	شويكات عظمية
Bonwill's triangle مثلث بونويل نسبة إلى وليم ج. أ. بونويل ، 1833-1899 ، William G.A. Bonwill ، طبيب أسنان أمريكي . مثلث متساوي الأضلاع ، طول أضلاعه 4 بوصة قاعدته خط يمتد بين اللقمتين ، وضلعاه خطان يمتدان من اللقمتين ويلتقيان في نقطة التماس الإنسية ، للقاطعين المركزيين السفليين ، أو النقطة المتوسطة للحرف السنخي المتبقي للفك السفلي . قارن مع زاوية تويد (Tweed's triangle) .	bony tissue	نسيج عظمي انظر نسيج العظم (Bone tissue) .
bony عظمي متعلق بالعظم أو شبيه بالعظم .	bony wall	جدار عظمي
bony ankylosis قسط عظمي ، تيبس عظمي ، التحام عظمي	borax	بورق ، بوراكس «بورات الصوديوم» مادة كيميائية ، الاسم الشائع لرُباعي بورات الصوديوم Sodium tetraborate ، تُستخدم في طب الأسنان كمُثبِّط لمنتجات الجبس مثل جبس باريس «الجبس الحجري» ، وكمادة مقوية للغرويات المائية العكوسة ؛ كما تُستخدم كمادة مسيلة خلال عملية صب المعادن أو عملية لحام لسبائك الذهب .
bony attachment مرتكز عظمي ، رباط عظمي	borborygmus	قرقرة الأمعاء صوت قرقرة وقرقرة يحدث بسبب تحرك ريح أو غاز البطن في الأمعاء .
bony callus تصلب عظمي ، دُشبذ عظمي	border	حد ، حافة حافة مُحيطة حول عضو أو حول كتلة نسيجية .
bony complex مركب عظمي	border, alveolar	حافة سنخية
bony crypt خبيثة عظمية	border, denture = denture periphery	حافة قاعدة الجهاز السني الاصطناعي ، حافة جهاز الأسنان الصناعي
bony foramina ثقوب عظمية	border, denture = denture periphery	حافة جهاز الأسنان الصناعي
bony fragment شظية عظمية	border, denture = denture periphery	1- حافة قاعدة الجهاز السني عند التقاء السطح المصقول ، والسطح اللثوي الغموي (حافة سطح الطبعة Impression surface) . 2- النهاية القصوى لحافة قاعدة جهاز الأسنان ، عند النهايات الشفوية ، واللسانية ، والخلفية .
	border moulding = muscle trimming = tissue moulding = tissue trimming	تشكيل الحواف = تشذيب عضلي حفافي = تشذيب نسيجي حفافي = تشذيب نسيجي حواف مادة الطبعة باليد أو بفعل الأنسجة الرخوة المجاورة لحواف الطبعة .
	border movement	حركة حدية ، حركة حدودية حركة الفك السفلي في أي اتجاه حتى نهايتها القصوى ، والتي يحددها العظم ، والأربطة ، أو النسيج الرخو .

border jaw relation , posterior علاقة الحافة الخلفية للفكين
أقصى علاقة خلفية للفك السفلي بالنسبة للفك العلوي ،
في أي علاقة عمودية نوعية .

border movement , posterior حركة الحافة الخلفية
الحركة الجانبية للفك السفلي حتى الحد الخلفي لحركته .

border position , posterior وضع الحافة الخلفية
أقصى وضع خلفي للفك السفلي في أية علاقة عمودية
نوعية بالنسبة للفك العلوي .

border seal سدّ مُحكم للحواف ، إحكام إغلاق الحواف
إحكام تام لحواف الجهاز السني الصناعي مع الأنسجة المحيطة
والمجاورة لها لمنع مرور الهواء أو أي مواد أخرى .

border structures بُنى حُفافية ، أنسجة الحافة
الأنسجة القموية التي تحيط بحافة الجهاز السني الصناعي .

border tissue movements حركة الأنسجة الحفافية
فعل العضلات والأنسجة الأخرى المجاورة لحواف الجهاز
السني الصناعي .

border , vermillion حافة قُرْمُزية
الحافة الحمراء للشفتين ، وتمثل منطقة انتقال من الجلد بلونه
الطبيعي إلى الغشاء المخاطي الأحمر .

Borrelia البورلية
نسبة إلى أ. بوريل ، 1867-1936 ، A. Borrel ،
بكتيريولوجي فرنسي .
جنس من فصيلة الملتويات (Spirochaetaceae) ، عبارة عن
كائن دقيق من الجراثيم اللولبية ، سالبة الجرام ، اللاهوائية ،
وتعيش متطفلة على الأغشية المخاطية للثدييات ومن ضمنها
الإنسان .

boss حَديبة ، عَقْدَة ، برزة
بروز مُستدير بشكل العُقْدَة على سطح العظم أو الورم .

boss, frontal حَديبة جبهية

bosselated ذوبرزات

bottle زجاجة ، قارورة

bottle, feeding الإرضاع الصناعي (بالقارورة)

bottle, nursing الإرضاع الصناعي (بالقارورة)

bounded saddle سرج مُحاط ، سرج مُحَدَد ، سرج مرتبط
ذلك الجزء من الجهاز التعويضي الذي تحدّه الأسنان من الجانبين .

bouche = mouth فم

bow قَسوس
1- أي جهاز أو أداة مقوّسة على شكل قوس .

2- (في تقويم الأسنان) : سلك تقويمي يُثنى ليُصبح بشكل
القوس السنية . يثبت بإحكام بواسطة عرى سلكية على
القواطع الأمامية من الناحية الشفوية أو اللسانية .

bow , face قوس وجهية

bow , fitted labial قوس شفوية منطبقة

bow , high labial قوس شفوية عالية

bow , hinge قوس رزية ، قوس مفصلية
قوس وجهية ذات محور مُتكيّف أي يمكن تعديله .

bow , labial قوس شفوية

Bowen's disease of the mouth داء بوين للفم
نسبة إلى ج. ت. بوين ، 1857-1941 ، J.T. Bowen ،
أخصائي أمراض جلدية أمريكي .
مرض جلدي يُصيب مُخاطية الفم يتميز ببثرات حمراء
مغطاة بطبقة قرنية سميقة .

bowl وعاء ، تجويف ، أمعاء

bowl , rubber وعاء مطاطي

Bowman's glands عُدد بومان
نسبة إلى وليم بومان ، 1816 ، William Bowman ،
طبيب جراح إنجليزي .
عُدد بالغشاء المخاطي للفم .

box صُنْدُوق ، عُلْبَة ، يُعَلَب
الجزء العميق من الحفرة المُركّبة .

box tray طابع التعليب
انظر حامل الطبعة (Impression tray) .

box for refuses عُلْبَة النفايات

boxed cast قالب مُعَلَب

boxing تعليب
مسندة من الشمع ، أو إطار من الشمع يحيط بالطبعة لمنع
الجبس (الجبس الحجري Stone أو الجص Plaster) من
التبعثر . وبهذا يعمل على الحفاظ على دقّة الطبعة والتوفير
في استخدام المواد .

boxing of an impression تعليب الطبعة
تغليف الطبعة بواسطة إحاطتها بسور شمعي يشكّل صندوقاً
حول الطبعة بحيث يمكن إنتاج قاعدة المثال بالحجم والشكل
المناسب مع المحافظة على تفاصيل الطبعة ، وبذلك يتحقق
توفير للوقت والجهد المبذول في تشذيب الأمثلة وهي الخطوة
التي تلي صب أمثلة الجبس .

boxing out مَخْرَج صُنْدُوقِي ، مَنفَذ صُنْدُوقِي
(في تقويم الأسنان) : إحداث تجويف في السطح الإطباق
لجهاز تقويمي مُتحرّك ، للسماح بتحريك النابض النشط .

boxing wax	شمع التعليب	(Cephalic index) ما بين 81 ، 85 . يُسمى أيضاً الصَّعل أو قَصْرَ الرأس (Brachycephalia = Brachycephalism) ؛ انظر أيضاً تضيقُ الجمجمة (Craniostenosis) ، قصير الرأس أو عريض الرأس المستدير (Brachycephalic = brachycephalous) .
brace	سناد ، دعامة ، رباط ، حاصرة ، طوق (في تقويم الأسنان) : أي جهاز تقوي ، خصوصاً الذي يشمل أطواقاً أو أسلاكاً عبر الأسنان الأمامية . مُصطلح قديم .	brachycranial = brachyranic قصير القحف brachycrany قصير القحف brachycheilia = brachychily = قصير الشفة ، قصير الشفاه microcheilia
braces	مَشابك ، دعامات ، حاصرات (في تقويم الأسنان) : انظر طبيقة ثابتة (Fââixed appliance) .	brachyodont = brachyodont قصير الأسنان brachyfacial = brachyprosopic قصير الوجه ، ذو وجه قصير وعريض نموذج وجهي يتميز بوجه عريض مُربَّع ، المصطلح المفضل هو عريض الوجه (Euryprosopic) .
brachial plexus	ضفيرة عَضُدِيَّة شبكة من الأعصاب في الرقبة ، تمر تحت الترقوة وتحت الإبط ، تنشأ من العصب الرقيبي الخامس والسادس والسابع والثامن ، ومن العصبين الأوليين الشوكيين الصدريين ، وتُغذى عضلات وجلد الصدر والكتفين والذراعين .	brachyglossal = brachyglossia قصير اللسان ، ذولسان قصير شاذ
brachiocephalic	عَضُدِي رَاسِي	brachygnathia = brachygnathous قصير الفك ، الرِّوَق brachygnathous = brachygnathia قصير الفك brachyodont = brachyodont قصير الأسنان أسنان ذات تيجان قصيرة وجذور طويلة .
brachiocephalic trunk = truncus brachiocephalicus	الجذع العَضُدِي الرَّاسِي	brachyprosopic = brachyfacial قصير الوجه ، ذو وجه قصير شاذ
brachiocephalic vein = anonymous vein	وريذ عضدي رأسي = الوريد غير المُسمى	brachyrhinia قصير الأنف ، ذو أنف قصير شاذ brachyrhyncus قصير الأنف والحنك «الفك العلوي» brachysomia قصير الجسم brachystaphyline قصير الحنك ، قصير القوس السنخية ذو حنك عريض وقصير .
brachiofaciolingual	وجهي لساني عَضُدِي متعلق بـ ، أو يؤثر في ، أو يُصيب اليد والوجه واللسان .	brachyuranic ذو حنك شاذ قصير وعريض ، ودليل حنكي (Palatal index) أعلى من 115 .
brachy-	(سابقة) قصير ، قصير	bracing كتاف أي شيء يُقاوم العناصر الأفقية لقوي المضغ . انظر إطباق الأسنان المحكم Clenching .
brachycephalic = brachycephalous	قصير الرأس ، عريض الرأس المستدير ، الصَّعل	bracing arm ذراع الكتاف ذلك الجزء من الجهاز الجزئي المُصمم لمقاومة فعل قوة الإزاحة الجانبية له ، أو لمقاومة حركته الجانبية ، يُسمى أحياناً ذراع المقاومة الجانبي (Lateral resistive arm) .
brachycephaly	قصير الرأس ، الصَّعل	bracket 1- حاصرة ، سناد ، سناد قَوْسِي (في تقويم الأسنان) : وَصلة تقويمية تُستخدم كوسيلة لنقل

بثلاثة أغشية تُسمى السحايا (Meninges) ، ويتكون الدماغ من المادة السنجابية والمادة البيضاء .

خراج الدماغ brain abscess

جيب إنتاني في جزء من الدماغ ، ينتج عادة عن انتشار العدوى من مصدر آخر ، مثل الجُمجمة أو الجيوب الأنفية أو أنسجة أخرى في الرأس ؛ وقد تكون العدوى تالية لمرض في العظم أو في الجهاز العصبي خارج الدماغ أو القلب . يُسمى أيضا الخراج الدماغى (Cerebral abscess) ، الخراج داخل الدماغ (Intracranial abscess) .

خلايا الدماغ brain cells

رمل الدماغ brain sand

جذع الدماغ brain stem

أثلام الدماغ brain sulci

فرع ، شعبة branch

فرع من الجذع الأساسي ، كما في حالة الأوعية الدموية والأعصاب .

خيشومي ، غلصمي branchial

قوس خيشومية branchial arch

إحدى البنى القوسية في البلعوم الجنيني ، في الفقاريات المائية ، تتطور الأقواس إلى خياشيم .

قوس خيشومية أولية branchial arch , first

فلح غلصمي ، شق خيشومي branchial cleft

انخفاض طولي في البلعوم ، عند الجنين البدئي ، مقابل الجيبة الخيشومية أو الجيبة البلعومية .

كيسة الفلح الخيشومي branchial cleft cyst

كيسة خيشومية branchial cyst

كيسة تنشأ من البقايا الخيشومية في الرقبة .

ناسور خيشومي branchial fistula

ممر خلقي شاذ من البلعوم إلى السطح الخارجي للرقبة ، ناتج عن عدم انغلاق الشق الغلصمي أثناء النمو الجنيني . يُسمى أيضاً ناسور عنقي (Cervical fistula) .

تلم خيشومي branchial groove

جيبة خيشومية branchial pouch

البرانهاميلة = الموراكسيلة Branhamella = Moraxella

سُميت تكريماً للعالم سارة برنهام (Sara Branham) التي ساهمت في معرفة فصيلة النيسريات الجرثومية (المكورات الجرثومية) (Neisseriaceae family of bacteria) . وهي جنس من جنس الموراكسيلة من فصيلة النيسريات الجرثومية وهي مكورات غير متحركة ، غير حاملة للأبواغ ، سالبة الجرام وهوائية ؛ تحدث نزلة (التهاب غشائي

القوى المؤثرة من القوس السلكية السنية أو ملحقاتها مثل الجر المرن بالأسلاك التقويمية أو حزام الرأس لتُسبب حركة السن . تصنع المشابك أو الحاصرات عادة من البلاستيك أو الخنزف أو من معدن الفولاذ الذي لا يصدأ ، حيث تلحم بمادة لحام أو تلحم ذاتياً بالأشرطة أو تُلصق مباشرة على أسطح الأسنان . انظر طَبِيقَة (Appliance) .

2-حامل ، طاولة ، صينية

زردية نزع الحاصرة ، زردية نزع bracket removing pliers
السناد

انظر مطواة (Pliers) .

شق الحاصرة ، شق السناد bracket slot

طاولة محمولة ، صينية الأدوات المحمولة bracket table
طاولة متحركة وهي جزء من الجهاز السني .

ذراع صينية الأدوات المحمولة bracket table arm

أنبوب الحاصرة ، أنبوب السناد bracket tube

مسبار براكت ، مجس براكت Brackett's probes
نسبة إلى س . أ . براكت ، 1850 - 1927 ، C.A.Brackett ،

طبيب أسنان أمريكي .

مسبار دقيق مرّن مصنوع من سلك فضي يُستخدم لسبر ناسور الخراج السنخي .

بطء (سابقة) بطيء ، بطء brady-

بطء القلب brady cardia

حالة تكون فيها ضربات القلب بطيئة عن المعدل الطبيعي .

ثقل اللسان ، بطء التكلم ، بطء التلَفُّظ bradyglossia

بطء غير طبيعي في الكلام ، ناتج عن صعوبة في حركة اللسان .

بطء الحركة bradykinesia

بطء التكلم ، ثقل النطق bradylalia = bradyarthria =

بطء التلَفُّظ أو نطق الكلام الناتج عن آفة مركزية .

بطء التنفّس bradypnea = bradypnoea

بطء شديد في التنفس غير الطبيعي ، حيث يكون معدّل التنفس أقل من 17 نفساً في الدقيقة .

دماغ ، كتلة النسيج العصبي داخل brain = encephalon

الجُمجمة

ذلك الجزء من الجهاز العصبي المركزي الموجود داخل الجُمجمة (Skull) أو القحف (Cranium) في الفقاريات ؛ يشمل المخيخ ، والمخ ، وجذع الدماغ والبصلة ، والدماغ المتوسط وجسر فارولي . يُغلّف الدماغ والحبل الشوكي

<i>Branhamella</i> (مُخاطي) الموراكسيلة (البرانهاميللة <i>catarrhalis</i>) في التجويف الفموي .	bridge , extension	جسر مُمتد جسر سني ذو جاسرة ، هي امتداد للجسر مُتصلة به من طَرَف واحد .
brass نحاس أصفر خليطة من النحاس والتوتياء .	bridge , fixed = arch bridge	جسر ثابت = جسر قوسي جسر سني مُثبت في مكانه بشكل دائم على دعمه ، لا يَسْتَطِيع المريض نَزَعه بنفسه .
brass poisoning تسمم بالنحاس الأصفر	bridge , fixed-fixed	جسر ثابت - ثابت جسر قطعة واحدة ، حيث تكون الدعمة ، أو الدعم امتداداً كاملاً للمثبتات من طرفيه .
brazing لحام بالنحاس الأصفر عملية وُصل المعادن (يحدث أحياناً التباس بينه وبين عملية اللّحام) بواسطة السّحب ؛ حيث يُملأ المعدن المصهور المسافة بين سطحين معدنيين متقاربين بواسطة الفعل الشعري .	bridge , fixed-movable =	جسر ثابت-مُتحرك
breakage انكسار ، انقطاع ، رَضْح	Fixed-free bridge	تكوّن الدعمة أو الدعم (الجزء الذي يحل محلّ الأسنان المفقودة) مُتصلة بمثبتات الجسر من طرف واحد ، ومُتحركة من الطرف الآخر بحركة محدودة تتحكم بها مثبتات الجسر في نفس الطرف . التُسْمِيَة القديمة هي (Fixed-free bridge) .
breaker فاصلة ، قاطعة	bridge , fixed-semimovable	جسر ثابت-شبه مُتحرك
breaker , stress- قاطعة الإجهاد ، فاصلة الجهد ، فاصلة جَهْدِيَة	bridge , full cast	جسر مصبوب بالكامل
breaking كَسْر ، قَطْع ، رَضْح	bridge , immediate	جسر عاجل ، جسر فوري
breaking point نقطة الكَسْر	bridge , Maryland	جسر ميريلاند عبارة عن تعديل في جسر روشيت حيث تُلصق المُثبتات بأسطح الأسنان الداعمة المُخَرَّشة بالحامض مع تحضير بسيط للأسنان الداعمة ، يخرّش أيضاً معدن الأسطح الداخلية المطابقة للمثبتات بواسطة التخريش بالتحليل الكهربائي ، لتحقيق التثبيت الميكانيكي للمادة الرابطة المُستخدمة لتثبيت الجسر .
breaking strength قُوّة الكَسْر	bridge , mixed	جسر مختلط
breathing = respiration تَنَفُّس	bridge , pontic	دعمة الجسر
breathlessness عُسْر التَنَفُّس	bridge , posterior	جسر خَلْفِي
bregma هامة مكان تلاقي الدرّز التاجي والدرّز السهمي . أي مكان اليافوخ الأمامي .	bridge , removable	جسر نزوع جسر سني يمكن للمريض أن ينزعه من مكانه لتنظيفه أو لغرض آخر .
bridge جسر جهاز تعويضي لتعويض سن مفقودة أو غير بازغة أو أكثر ، يثبت على الأسنان الداعمة عن طريق مثبتات مثل التيجان والحشوات المصبوبة من الذهب بواسطة إسمنت ، ولا يستطيع المريض نَزَعه أو إزالته بنفسه . ويُستخدم الجسر للتعويض الجمالي والوظيفي .	bridge retainer	مثبتات الجسر ترميم بشكل تاج أو حشوة مصبوبة يؤدي إلى ثبات الجسر عند لصقه بالسن الداعمة .
bridge , aesthetic جسر تجميلي	bridge , Rochette's	جسر روشيت نوع من الجسور الثابتة الصغيرة حيث ترتبط المُثبتات بالأسطح المُخَرَّشة بالحامض للأسنان الداعمة ، مع تحضير بسيط للأسنان الداعمة ؛ يتم تزويد أسطح المُثبتات بثُقوب
bridge , anatomical جسر تشريحي		
bridge , anterior جسر أمامي		
bridge , arch = جسر قوسي = جسر ذراعي =		
span bridge = fixed bridge جسر ثابت		
bridge , cantilever جسر عتلي ، جسر جناحي ، جسر كابولي جسر طرفه مُثبت على سن داعمة والطرف الآخر يستقر على الحديد السنخي . أي أن الجاسرة مُتصلة بمثبتات جسر أو أكثر من طرف واحد فقط .		
bridge , compound جسر مُركب		
bridge , dentine جسر عاجي طبقة من عاج السن تُعيد سد لب مكشوف بإحكام ، أو تتكون فوق السطح المقطوع بعد عملية بتر اللب .		

لتحقيق التثبيت الميكانيكي للمادة الرابطة وهي الإسمنت المركب . ويستخدم جسر روشيت لدعم القواطع الأمامية المركزية أو الجانبية المتقلقلة أو لتعويض قاطع جانبي أو مركزي أمامي مقلوع وذلك لفترة محدودة .	كلما ارتفع الرقم ، دلّ على صلابة المادة . يدل رقم الصلابة بشكل عام على مقاومة المادة للانسحال والتآكل ، يُستخدم اختبار برينيل لصلابة المادة في طب الأسنان عادة لقياس كيفية استخدام المواد المختلفة في مقابل بعضها ، وفي مقابل الأسنان الطبيعية ، لتحاشي التأثيرات الضارة لانسحالها وتآكلها مثل الأملم والإسمنت والخزف . قارن مع اختبار نوب للصلابة (Knoop's hardness test) .
bridge , saddle جسر سرّجي ، جسر ذو سرّج	Brinell's machine ماكينة برينيل (لقياس صلابة المعدن)
bridge , sanitary جسر صحي	bristle هُلب ، شعر قاس خشن ، وِبر
bridge , semi-fixed جسر نصف ثابت	bristle brush فرشاة ذات شعر قاس ، فرشاة هلبية
bridge , simple جسر بسيط	British National Formulary كتاب الوصفات الطبية الوطني البريطاني
bridge , span = arch bridge جسر ذراعي = جسر قوسي	British Pharmacopoeia = BP دُستور الأدوية البريطاني
bridge , spring cantilever جسر كابولي مرّن	دُستور الصيدلة البريطاني
جسر تكون فيه الدمية بعيدة عن المثبتة أو المثبتات وُمتصلة بها عن طريق عارضة « قضيب » منطبقة على مخاطية الفم التي تجاورها .	قائمة الأدوية الرسمية والمستعملة بشكل عام ، تُنشر تحت رعاية المجلس الطبي العام ، حيث توضع معايير صارمة للأدوية وجُرعاتها .
bridge , stress breaker جسر مُقاوم للإجهاد	British Thermal Unit = (BTU) وحدة الحرارة البريطانية
bridge , temporary جسر مؤقت	مقدار الحرارة اللازمة لرفع حرارة باوند واحد من الماء درجة فهرنهايت واحدة .
جسر مصنوع من مواد مؤقتة يحل محل الجسر الدائم ويثبت على الأسنان المُحضّرة لحين انتهاء فني الأسنان من تصنيع الجسر الدائم .	brittle هش ، قَصيف ، سهّل الكسر
bridge unit وَحدة الجسر	brittleness قِصافة ، هشاشة
جزء مستقل من الجسر ، مثل الجاسرة أو المثبات .	broach = nerve broach شوكة = إبرة اللب ، شوكة العصب
bridgework 1- صنع الجسر	إبرة شائكة
2- الجسر نفسه	أداة يدوية تُستعمل داخل قناة الجذر ، وتتصل بماسك الشوكة لتحاشي سقوط الشوكة المفاجيء داخل البلعوم خلال المداخل السنّية . وهي شوكة رفيعة مُستدّقة إما إبرة ملساء تُستخدم لاستكشاف قنوات الجذور ، أو شائكة تستخدم لاستئصال وإزالة لبّ الجذر . تتوفر بأحجام مختلفة ، سميت سابقاً إبرة العصب (Nerve broach) .
جهاز تعويضي ثابت يثبت بشكل دائم على الأسنان الداعمة .	broach , barbed شوكة شائكة ، شوكة مُسنّنة ، إبرة شائكة
جسر الأنف ، قَصبة الأنف	شوكة بأحجام مختلفة ذات نتوءات أو أسنان باتجاه ممسك الشوكة . تستخدم أساسا لاستئصال اللب الحي ، وإزالة الأنسجة المتعفّنة وإزالة الضمادات من قناة الجذر .
الجسر الذي يتكون عند التقاء عظمتي الأنف ، أي الجزء العلوي من الأنف .	broach , Donaldson's شوكة دونالدسون
بريتال = ميثوهيكسيتون	broach , fine smooth شوكة ملساء ، إبرة ملساء
محلول بيربتيورات المُخدر يعطى عن طريق الوريد .	broach , giromatic = شوكة جيروماتية = شوكة عَصب آليّة
brilliance لمعان	mechanical nerve broach شوكة ممانلة للشوكة الشائكة ولكنها تستخدم مع القبضات اليدوية الآلية ذوات الحركة التبادلية العكسية .
brilliant لامع ، لامع	
Brinell's hardness صلادة برينيل ، صلابة برينيل	
صلابة المعدن مُقاسة بكرة فولاذية تضغط عليه .	
Brinell's hardness number عدد برينيل للقساوة ، رقم برينيل للصلابة	
Brinell's hardness test اختبار برينيل للصلابة	
تحديد متوسط صلابة سطح المادة بواسطة قياس كمية المقاومة لضربة كرة فولاذية ، تُسجّل نتيجة الاختبار كرقم الصلابة لبرينيل (BHN) (Brinell's hardness number) ،	

broach handle ممسك الشوكة ، مقبض الشوكة
broach holder مأسك الشوكة ، حامل الشوكة
broach , nerve شوكة العصب ، إبرة شائكة
broach , smooth = root canal explorer شوكة ملساء = مسبار قناة الجذر
شوكة رفيعة مستدقة مصنوعة من سلك لين من الفولاذ
مُستدير ، أو مُربَّع وذات أحجام مختلفة تتدرج من فائقة الدقة إلى الأثخن .
broach , soft شوكة رَخوة
broach , spring شوكة مرنة
broach , square شوكة مُربَّعة المقطع
broach , watchmaker's شوكة الساعاتي
شوكة ذات إنحناء حاد ، بأربع أو خمس زوايا جانبية حادة ، تُستعمل لتوسيع قنوات الجذر
broad عريض ، واس
broad-spectrum واسع الطيف
broad-spectrum antibiotic مُضاد حيوي واسع الطيف
مُضاد حيوي ذو تأثير على أنواع عديدة من الكائنات الحية الدقيقة المُعدية .
broad-spectrum polyantibiotic paste معجون مُضاد حيوي متعدد واسع الطيف
Broadbent-Bolton's line خط برودبنت وبولتون
مستوي بولتون Bolton's plane .
Broadbent's line خط برودبنت
خط يُستخدم في التحليل السيفالوميترى الجانبي يربط نقطة السرج بالنقطة الأنفية .
broche شوكة ، سَقود
عيب تطوري في عملية تمعدن السن ، تظهر كُتوء على سطح السن عند الحافة العنقية غير مغطى بالمينا .
broken مكسور ، مُنكسر
broken nerve broach شوكة عَصب مكسورة
bromopnea = bromopnoea بخر ، نَفَس مُنتن
bronch- , broncho- قَصبي ، شُعي ، قَصبي (سابقة) شُعبة ، قَصبة ، شُعي ، قَصبي
bronchi الشُعَب الهوائية ، قَصبات هوائية
bronchia شُعبيات هوائية ، قَصبيات هوائية
bronchial شُعي ، قَصبي
متعلق بالشعب الهوائية .
bronchial asthma ربو شُعي ، ربو قَصبي
ربو ينتج عن صعوبة في التنفس بسبب تَقَلُّص عضلات

الشعب الهوائية . يحدث عادة لأفراد الأسرة الواحدة . والسبب غير مُحدد ، وقد يشمل أياً من العوامل الآتية : الحساسية للأتربة أو عُبَار الطَّلَع ، أو بوردرة الوجه ، أو بعض الأطعمعة أو الأدوية ، أو العدوى الشعبية ، أو الإرهاق الذهني .
bronchiole شُعيبة هوائية ، قَصبيبة هوائية
أصغر شُعبة من الشعب الهوائية ، التي تنتهي بالحويصلات الهوائية في الرئتين .
bronchitic مُتعلق بأو مُصاب بالتهاب القصبات
bronchitis نَزلة شُعيبة ، التهاب شُعي ، التهاب القصبات الهوائية
bronchitis , acute التهاب القصبات الحاد
bronchitis , chronic التهاب القصبات المزمن
bronchodilator مُوسِّع الشعب الهوائية
أية مادة تتسبب في توسيع الشعب الهوائية .
bronchospasm تشنُّج شعبي ، تَقَلُّص قَصبي
صُعوبة التنفس نتيجة تَقَلُّصات تشنجية للشعب الهوائية ، كما يحدث في الربو أو في السعال الديكي .
bronchus (pl. bronchi) شُعبة رئوية ، شُعبة هوائية ، قَصبة هوائية
إحدى فرعي الممر الرئيسي للهواء (اليسار واليمين) الذي يصل القصبه الهوائية بالرئتين ؛ ثم تنفرع في الرئتين لتكوين الشجرة القصبية .
أي جزء من الممرات الهوائية حيث تنقسم القَصبة الهوائية إلى شُعبة هوائية يمين وشُعبة هوائية يسرى ، حتى الشعبيات الهوائية في الرئتين .
Brophy's operation عملية بروفي
نسبة إلى ت. و. بروفي ، 1848 - 1928 ، T.W.Brophy ، جراح أمريكي .
عملية جراحية لرتق فلع الحنك بواسطة عُزْرز سلكية مشدودة ، تُثبت في مكانها بواسطة صفائح من الرصاص تجذب أطراف الشق إلى بعضها .
brown hairy tongue اللسان المشعر البني
جليدة بُنية ، غشاوة مكتسبة بُنية
Brown's crown تاج براون
نسبة إلى أ. ب. براون ، 1844 - 1916 ، E.P.Brown ، طبيب أسنان أمريكي .
تاج خزفي ذو قاعدة مُحَدَّبة فيها وتد من البلاتين لتثبيته بجذر السن .

Browne's tube	أنبوب براون
عبارة عن أنبوب صغير زجاجي للتحكم وضبط التعقيم	
يحتوي على سائل أحمر يتغير إلى اللون الأخضر حين يصل	
إلى درجة حرارة معينة . هذا التغير يدل على تحقيق درجة	
الحرارة المطلوبة ولا يشكل أي دليل على التعقيم . يستخدم	
الأنبوب ذو النقطة الخضراء في معقمة الحرارة الجافة ،	
والنقطة السوداء أو النقطة الصفراء في معقمة البخار .	
bruise = ecchymosis	كدمة ، رض ، سَحَج ، رَضَح
إصابة سطحية بسبب كدمة بدون قطع الجلد ، حيث يتغير	
لون الجلد والأنسجة تحت الجلد نتيجة نزف وتجمع الدم في	
الداخل .	
brush	فرشاة
brush , automatic = electrical brush	فرشاة آلية = فرشاة كهربائية
brush , black bristle	فرشاة سوداء الهلب
brush , bristle	فرشاة هليبية
brush , bristle lathe	فرشاة المُحرك الهليبية
brush , calico buff	فرشاة صقل خامية
brush , chamois buff	فرشاة شمواه للصقل
brush , chamois leather	فرشاة شمواه جلدية
brush , cleaning	فرشاة تنظيف
brush , cotton flannel	فرشاة قطن صوفي
brush , cotton yarn	فرشاة غزل القطن
brush , dental = tooth brush	فرشاة سنية
brush , electrical	فرشاة كهربائية
brush , extra-soft	فرشاة زائدة النعومة
brush , finishing	فرشاة الإنهاء
brush , hard	فرشاة قاسية
brush , medium-hard	فرشاة متوسطة القساوة
brush , multitufted	فرشاة ذات حزم شعيرات متعددة
brush , polishing	فرشاة الصقل ، فرشاة التلميع
brush , soft	فرشاة لينة ، فرشاة ناعمة
brush , soft lathe	فرشاة ناعمة للمحرك المخبري
brush technique	أسلوب الفرشاة ، طريقة الفرشاة
brush , tooth	فرشاة سنية ، فرشاة الأسنان
brushing	تَفسريش
	استعمال الفرشاة والمعجون لتنظيف الأسنان .
brushing , teeth	تَفسريش الأسنان
brux = bruxism	صريف الأسنان

إطباق الأسنان المحكم وسحلها ؛ يحدث عادة خلال النوم ودون وعي من المريض . هذه الحالة غالبا ما تكون مصاحبة لكبح الغضب ، والإجهاد العصبي ، أو الإنفعال العاطفي ؛ يمكن أن يكون التداخل الإطباق من العوامل الأساسية المسببة لها . أعراضه الأكثر شيوعا هي نماذج الاهتراء الشاذة على الأسنان ، وتلف الأنسجة الداعمة السنية ، واضطراب المفصل الفكي الصدغي . قد يعكس أيضا عادة وظيفية شاذة (Parafunctional habit) .

bruxing	صريف الأسنان
bruxism = brux	صريف الأسنان
سحل الأسنان الاعتيادي أو صرير الأسنان اللاإرادي ، يحدث عادة أثناء النوم ؛ يتسبب بتآكل حاد للأسنان ، ونقص الدم الموضعي في العضلات والألم ، وتلف للأنسجة الداعمة للأسنان . كثيرا ما يكون مصاحباً للإطباق المحكم للأسنان ، ومشاكل الخلل الوظيفي الفكي الصدغي .	
bruxism appliance	طبقة صريف الأسنان
طبقة داخل الفم تستعمل للحد من التأثيرات الضارة من صرير الأسنان النشط .	
bruxomania	هوس الصريف ، صريف الأسنان الهوسي
سحل الأسنان لاإراديا ، نتيجة لاضطراب عصبي أو عادة عصبية أثناء اليقظة .	
brychomania	صرير الأسنان الجنوني
سحل الأسنان الجنوني أو العصبي .	
brygmus	صريف ، سحق الأسنان ، طحن الأسنان
bubble	فُقاعة
bubble , air	فُقاعة هوائية
bucca	خَد ، شدق
	الخَد ، وخصوصا الجانب الداخلي من الفم .
buccal	فَمِي ، خَدِي ، شدقي ، دهليزي ، فموي
أسطح الأسنان العمودية ، التي تماس مخاطية الخد أو مخاطية الفم . نسبة للخد أو الشدق ، أو نسبة لدهليز الفم ، باتجاه الشدق . مصطلح يشير إلى أسطح الضواحك والأرحاء التي تواجه الخد . يُسمى أيضاً وجهي (Facial) .	
buccal administration of medication	التطبيق الشدقي للأدوية
تطبيق فموي للدواء ، على شكل قرص ، يوضع بين الخد والأسنان أو اللثة حتى يذوب .	
buccal angle	زاوية شدقية ، زاوية خديّة
زاوية التقاء السطح الشدقي لسن أو جدار حُفرة في سن خلفي ، مع سطح أو جدار آخر .	

buccal artery = buccinator artery = الشريان الشدقي
شريان المُبوقة
يُغذي العضلة المُبوقة ، والغشاء المُخاطي للخد ، وجلد الخد .
يُسمى أيضاً شريان المُبوقة (Buccinator artery) . انظر
مدخل شدقي (Buccalis) .

buccal aspect منظر شدقي ، وجه شدقي
السطح الوجهي أو السطح الخدي للأسنان الخلفية .

buccal cavity 1- حُفرة الفم ، حفرة شدقية
2- تجويف الخد

buccal contour مُحيط شدقي ، حفاف شدقي
شكل الجانب الشدقي للأسنان الخلفية ، حيث يكون أكبر
ارتفاع مُحيطي عند الثلث اللثوي .

buccal cusp حَدبة حَدية

buccal displacement إزاحة حَدية ، إزاحة فموية

buccal embrasure دحيلة شدقية ، فرجة شدقية ، فتحة شدقية
فراغ بين الأضراس الطاحنة والضواحك تجاه الخد .

buccal flange شفير شدقي
جزء من جناح الجهاز السني البعيد عن الأسنان ، ويشغل
الدهليز الخدي للفم . انظر أيضاً جناح (Flange) .

buccal frenum لجام حَددي ، لجام شدقي
يوجد اللجام الخدي في منطقة الرحي العلوية الدائمة
الأولى ، ويُمر من مخاطية الفم على السطح الخارجي للقوس
الفكية العلوية إلى السطح الداخلي للخد .

buccal gingiva لثة حَدية ، لثة شدقية

buccal glands غُدَد شدقية ، غُدَد فموية
الغُدَد اللعابية المختلطة ، في مخاطية الخد ؛ وهي غُدَد لُعابية
صغيرة توجد بين العضلة المُبوقة والغشاء المُخاطي في دهليز
الفم .

buccal groove تلم شدقي

buccal hiatus فُرجة شدقية

buccal inlay طُعْم شدقي ، تطعيم حَددي
انظر تقويم الدهليز بطُعْم جلدي (Skin grafting
(vestibuloplasty) .

buccal involution انكماش شدقي ، أوب فموي
انطواء الوريقة البرآنية للداخل في الجنين ، مُكوّنة الفم
البدئي .

buccal lamina = صفيحة حَدية = صفيحة لثوية حَدية =

buccogingival lamina = صفيحة دهليزية

vestibular lamina

buccal margin حافة حَدية ، حافة شدقية ، حافة دهليزية

buccal mucosa = cheek mucosa مُخاطية فموية = مُخاطية حَدية

buccal mucous membrane غشاء مُخاطي فموي

buccal nerve عَصَب شدقي ، عَصَب حَددي
الألياف الحسية لعصب المُبوقة التي تُغذي الجلد (Skin)
والغشاء المُخاطي للخد . انظر مدخل شدقي (Buccalis) .

buccal notch ثَلْمة شدقية ، ثَلْمة حَدية
ثَلْمة على شكل حرف V في البدلة السنية ، والطبعة ،
تكوّنت بواسطة اللجام الشدقي ، تؤدي إلى انخفاض في
جناح الجهاز السني ، يحتوي اللجام الخدي . انظر أيضاً
ثَلْمة شفوية (Labial notch) .

buccal occlusion إطباق شدقي

buccal overjet تراكب حَددي ، بروز شدقي

buccal pad وسادة حَدية ، وسادة دهليزية ، وسادة شدقية

buccal papillae حُليمات حَدية ، حُليمات دهليزية

buccal raphe رفاء شدقي ، حتار شدقي
خط اتصال جزئي الشدق للشاحصة الفكية العليا والشاحصة
الفكية السفلى .

buccal retractor مبعاد شدقي
انظر مبعاد (Retractor) .

buccal segment clasification تصنيف القُطع الشدقية
أو الجانبية
تصنف العلاقة الأمامية الخلفية الشاذة للفكين حسب علاقة
الأسنان السفلية الخدية أو الجانبية مع الأسنان العلوية الخدية
أو الجانبية ، اعتماداً على الأجزاء الأولى بشكل خاص
كدليل . عادة ما تتداخل حداث الناب ، والضاحك الأول ،
والضاحك الثاني العلويين وحشياً مع الأسنان السفلية
المماثلة لها . انظر سوء الإطباق (Malocclusion) .

buccal shelf نتوء حَددي ، رَف حَددي
سطح الفك السفلي من الحافة أو الارتفاع السنخي إلى الخط
المنحرف الظاهر .

buccal shelf , mandibular رَف شدقي فكي سفلي ، نُتوء
شدقي فكي سفلي

buccal smear لطاخة شدقية ، لطاخة حَدية
عينّة من خلايا المُخاطية الخدية . تؤخذ بغرض الحُصول على
النمط النووي لتحديد الجنس الوراثي للشخص .

buccal splint جبيرة شدقية
أية مادة (عادة تكون من الجبس) توضع على الأسطح

الخدّية للوحدات المكونة للجهاز السني الثابت ، لتثبيتها في موضعها بغرض تجميعها معاً .

buccal spring نابض خدّي ، نابض شدقي
سلك نابض تقويي يعمل من الجانب الخدّي للسن .

buccal sulcus ثلم خدّي ، ثلم شدقي
كثنية ، في النسيج الغموي في الغشاء المخاطي مُحاطة خارجياً بالخد وداخلياً بالأسنان .

buccal surface سطح خدّي ، سطح شدقي
جانب السن أو جانب الجهاز السني المجاور للخد .

buccal surface of dentures سطح البدلة الخدّي أو الشدقي
جانب الجهاز السني المجاور للخدّ .

buccal tube أنبوب خدّي ، أنبوب جانبي
أنبوب يُربط عادة على الجانب الخدّي من الجهاز التقويي في منطقة الأرحاء يمر من خلاله سلك .

buccal vestibule دهليز خدّي ، دهليز شدقي
1- ذلك الجزء من التجويف الغموي المُحاط من أحد جانبيه بالأسنان ، واللثة ، والارتفاع السنخي ، ومن الجانب الآخر بالخد .
2- في الفم الأدرّد ، الجزء من التجويف الغموي المُحاط من أحد جانبيه ، بالارتفاع المُتبقّي بعد خلع الأسنان ومن الجانب الآخر بالخد .

buccal wall جدار الخد ، جدار الشدق
جدار حُفرة سنية موازي للسطح الخدّي للسن .

buccal wire سلك خدّي ، سلك شدقي

buccally في اتجاه الفم أو الشدق

buccellation دك ، حَشو
إيقاف التزّف ، بدك أو حشو الجرح بضمادة كُثانية .

bucci-, bucco - (سابقة) خدّي ، شدقي

buccilingual فمي لساني ، شدقي لساني

buccinator المبوّقة ، العضلة المبوّقة
العضلة الرئيسية في الخد ، وهي واحدة من اثنتي عشرة عضلة في الفم . تنشأ من الأعلى من الفك العلوي ، ومن الأسفل من الفك السفلي ، وترتكز على الشفتين ؛ يُغطّي سطح العضلة باللفافة البلعومية الفمية والوسادة الخدّية ؛ ويخترق الجزء العميق منها قناة الغُدّة النكفية مقابل الرحي الثانية . تعصب العضلة المبوّقة بالأفرع الشدّقية للعصب الوجهي ، وتعمل على انضغاط الخد ، وهي عضلة هامة في عملية مضغ الطعام حيث تدفع الطعام على

الأسطح الطاحنة للأسنان . تُسمى أيضاً عضلة الخد (Cheek muscle) .

buccinator artery = A.buccalis شريان المبوّقة
الشریان الذي يُغذّي مُخاطية الشدق ووجد الخد والعضلة المبوّقة .

buccinator crest عُرْف المبوّقة

buccinator mechanism ميكانيكية المبوّقة

buccinator muscle = العضلة المبوّقة = العضلة السنخية
alveololabialis muscle الشفوية

buccinator muscle = العضلة المبوّقة = العضلة السنخية
alveolomaxillary muscle الفكّية العلوية
عضلة الخد (Cheek muscle) وهي عضلة مُنبسطة رفيعة على كل من جانبي الوجه بين الفك العلوي والفك السفلي .

buccinator nerve = N.buccalis عصب المبوّقة
العصب الذي يعصب العضلة المبوّقة .

buccinator shadow ظل العضلة المبوّقة
شريط أو حزمة ظليلة على الأشعة تشاهد في الصور الشعاعية للضواحك العلوية ، وتمثل كثافة العضلة المبوّقة .

buccinator space abscess خُراج المسافة المبوّقة

buccinator support دعم المبوّقة

bucco-, bucca-, bucci - (سابقة) ، خدّي ، شدقي

buccoaxial محوري خدّي ، محوري شدقي
مُتعلق بالجدار الخدّي والجدار المحوري في الجزء الإنسي ، أو الوحشي من حفرة جانبية إطباقية في رحي أو ضاحك .

buccoaxial angle زاوية محورية خدّية ، زاوية محورية شدّقية
زاوية تتكون من التقاء الجدار المحوري والجدار الخدّي . وهي زاوية خطية (Line angle) .

buccoaxiocervical = عنقي محوري خدّي =

gingivobuccoaxial محوري خدّي لثوي

buccoaxiogingival = لثوي محوري خدّي =

gingivobuccoaxial محوري خدّي لثوي

buccobranhial = غُلصمي خدّي = بلعومي شدقي ،

buccopharyngeal بلعومي فمي

buccocervical = buccogingival عنقي خدّي = لثوي شدقي
متعلق بالخدّ (Cheek) والعنق (Neck) .

buccocervical ridge حيد عنقي خدّي ، الحرف الشدّقي

buccoclination ميل شدّقي

buccoclusal = bucco-occlusal	طاحن خَدِّي ، إطباقِي شَدَقِي	buccolinguomasticatory triad	الثالوث المَصْغِي اللِّسَانِي الشَدَقِي
buccoocclusion	إطباق خَدِّي نوع من سوء الإطباق ، حيث تنطبق الأسنان الخلفية العلوية خدياً أو شدياً خلافاً للوضع الطبيعي .		مركب من حركة لاإرادية للشفة واللسان والفك والرأس ، تشاهد في خلل الحركة المتأخر .
buccodistal	وَحْشِي خَدِّي ، وَحْشِي شَدَقِي 1- متعلق بالسطح الخَدِّي والسطح الوحشي للسن . 2- متعلق بالجدار الخَدِّي والجدار الوحشي في الجزء الدرْجِي من الحفرة الجانبية الإطباقية في رحي أو ضاحك .	buccomaxillary	فكِي خَدِّي ، فكِي شَدَقِي 1- متعلق بالفك العَلْوِي والخد . 2- متعلق بالحفرة الفموية والجيب الفكِي .
buccodistal angle	زاوية وحشية شدقية زاوية تتكون من التقاء الجدار الوحشي والجدار الخَدِّي . وهي زاوية خطية (Line angle) .	buccomesial	إنْسِي خَدِّي ، إنْسِي شَدَقِي متعلق بالسطح الإنْسِي والسطح الخَدِّي لرحى أو ضاحك أو للجدار الإنْسِي والجدار الخَدِّي في الجزء الدرْجِي لحفرة جانبية إطباقية .
buccofacial	وَجْهِي خَدِّي ، وَجْهِي شَدَقِي متعلق بالوجه والخد .	buccomesial angle	زاوية إنْسِي خَدِّيَّة ، زاوية إنْسِي شَدَقِيَّة زاوية متكونة من التقاء الجدار الإنْسِي والجدار الخَدِّي وهي زاوية خطية (Line angle) .
buccofacial obturator	سدادة وَجْهِيَّة فَمْوِيَّة ، سدادة وَجْهِيَّة شَدَقِيَّة ، جهاز يسد الفتحة ما بين الخد والتجويف الفموي .	buconasal	أنْفِي خَدِّي ، أنْفِي شَدَقِي متعلق بالأنف والخد أو بالبلعوم والفم .
buccogingival = buccocervical	لشوي شَدَقِي = عُنْقِي خَدِّي 1- متعلق بالخد واللثة . 2- متعلق بالجدار الخَدِّي ، أو الشدقي والجدار اللثوي للجزء الإنْسِي والجزء الوحشي لحفرة جانبية إطباقية في رحي أو ضاحك .	bucconasopharyngeal	بُلْعُومِي أنْفِي خَدِّي ، بُلْعُومِي أنْفِي شَدَقِي متعلق بالبلعوم والأنف والخد .
buccogingival angle	زاوية لشوية شدقية زاوية متكونة من التقاء الجدار اللثوي والجدار الخَدِّي . وهي زاوية خطية (Line angle) .	bucco-occlusal	إطباقِي خَدِّي ، إطباقِي شَدَقِي متعلق بالسطح الإطباقِي والسطح الخَدِّي لرحى أو ضاحك أو لجدار إطباقِي وجدار خَدِّي لحفرة في السن .
buccogingival lamina =	صفيحة لشوية شدقية = صفيحة خَدِّيَّة = صفيحة دهليزية	bucco-occlusal line angle	زاوية خطية إطباقية خَدِّيَّة
buccal lamina = vestibular lamina	التهاب شدقي لسانِي بُلْعُومِي جاف مُتَلَازِمَة شُوجَرِين	buccopalatal	حَنْكِي شَدَقِي
buccoglossopharyngitis sicca =	شَفْوِي خَدِّي ، شَفْوِي شَدَقِي متعلق بالخد والشفة .	buccopharyngeal	بُلْعُومِي خَدِّي ، بُلْعُومِي شَدَقِي متعلق بالبلعوم والخد أو بالبلعوم والفم .
Sjogren's syndrome	لسانِي خَدِّي ، لسانِي شَدَقِي متعلق بالسطح اللِّسَانِي والسطح الخَدِّي للسن .	buccopharyngeal fascia	لفافة بُلْعُومِيَّة فَمْوِيَّة
buccolingual = buccilingual	المستوى اللِّسَانِي الشَدَقِي مستوي يَمُرُّ خلال السطح اللِّسَانِي والسطح الخَدِّي للسن .	buccopharyngeal membrane	غشاء بُلْعُومِي فَمْوِي المنطقة التي تتطور إلى بُلْعُوم وفم في الجنين البدئي .
buccolingual plane	علاقة شدقية لسانية الوضع الفراغي بالنسبة للسان والخد .	buccopharyngeal muscle	عضلة بُلْعُومِيَّة فَمْوِيَّة جزء من العضلة العلوية المضيق للبلعوم . انظر مدخل بُلْعُومِي فَمِي (Buccopharyngeus) .
buccolingual relationship		buccoplace ment	إزاحة خَدِّيَّة ، انزياح شَدَقِي انحراف أو إزاحة السن في اتجاه الخد .
		buccopulpal	لُبِّي خَدِّي ، لُبِّي شَدَقِي متعلق بالجدار اللُّبِّي والجدار الخَدِّي في حُفْرَة إطباقية أو في الجزء الدرْجِي من حفرة جانبية إطباقية في رحي أو ضاحك .
		buccopulpal angle	زاوية لُبِّيَّة خَدِّيَّة زاوية متكونة من التقاء الجدار اللُّبِّي والجدار الخَدِّي وهي زاوية خطية (Line angle) .

buccoersion	انقلاب شدقي	بناء تاج السن
	انحراف السن نحو الخد بصورة تختلف عن الوضع الطبيعي .	بصلة ، انتفاخ ، نُخاع مستطيل
buccula	لُغد ، الثنية تحت الذقن ، ذقن مضاعفة ، غُيب	أي تركيب مُستدير ، مثل المُقلة ، وجُدور الشعر ، وبعض النهايات العصبية الحسية .
buck knife	سكين شبيهة بالحربة	بصلة شريانية
	مشرط بشكل الحربة يستعمل لقطع النسيج بين السني خلال إجراء عملية قطع اللثة الجزئي .	بصلة سَمعية
Buckley's desensitizing paste	معجون باكلي لإزالة التحسس	مُقلة العين
	خليط من البارافورمالدهيد مع 12 جزء ثيمول «زيت السعتر» ، و11 جزء نيوثيزين ؛ يستعمل كمُلطّف للألم لإبطال حساسية العاج .	بصلة الشعرة
bucktooth	سن ناتئة من أسنان الفم ، سن بارزة	بصلة القلب
bud	بُرعم	انتفاخ مُجوف
	1- تركيب شبيه بالعقدة ، وهو المرحلة الأولى من النمو لأي نبات ، أو ورقة ، أو فرع .	الجزء المُفرغ من البصلة السنية لتقليل وزنها .
	2- أي تركيب تشريحي صغير بمائل البُرعم .	بصلة نُخاعية
bud stage	مرحلة البُرعم ، المرحلة البرعمية	انتفاخ العَصَب ، بصلة عصبية
bud , taste	بُرعم التذوق	البصلة الشمية
	إحدى الخلايا الحسية عالية التخصص المستقبلية للتذوق في الظهارة السطحية . الحليمات الفطرية والحليمات الكأسية للسان هي الخلايا النهائية لعصب التذوق المسؤولة عن القدرة على التذوق .	الشلل البصلي
bud , tooth	بُرعم سني	حالة ضمور عصبي تتميز بشلل متقدم للأعصاب القحفية ، يصيب الشفاه واللسان والفم والبلعوم والحنجرة . تحدث كثيراً للأشخاص الذين تعدوا سن الخمسين من العمر الذين يعانون من التصلب المتعدد ، أو التصلب الوحشي الضموري .
	تركيب شبيه بالعقدة من الصفيحة السنية أثناء النمو الأولي للسن ، يتطور إلى عضو مينائي داخل الكيس السني .	بصلات (جمع بصلة)
budding	تبرعم	بصلي الشكل
buffer	دارئي ، مُنظم ، صاد ، مادة حاجزة	بصلائي ، شبيه البصلة
	مادة تثبت تركيز أيونات الهيدروجين في المحلول عند إضافة الأحماض ، أو القلويات .	بصلي ، ذو بصلات ، مُنتفخ
buffer salt	ملح دارئي	له مظهر البصلة ، لأنه يماثلها في شكلها أو طبيعتها ؛ بازغ من بصلة أو منتج لبصلة . متعلق بانتفاخ أو تورم .
	مادة كيميائية تسمح بحدوث تغير طفيف في المحلول عند إضافة أحماض أو قلويات وهي توجد ضمن محاليل التخدير الموضعي للمحافظة على التوازن المنسجم والمتناغم للحمض / القلوي مع الدم والخلايا النسيجية .	bulbi (pl.of bulbus)
buff wheel	عجلة الصقل ، قُرص الصقل	bulbiform
build-up	بناء ، إنشاء ، إقامة	bulboid
build-up , tooth	بنية السن	bulbous
		bulbous alveolus
		bulbous end
		bulbous shape
		bulge
		bulgy
		bulgy area
		bulk
		bulk pack technique
		bulk strength depth
		يكون عمق حفرة حشوة الأملغم أكثر أهمية من عرضها ، لأن أقل عمق أو أقل ثخانة مطلوبة لحشوة الأملغم من 0.9-1.1 مم ؛ وكل إضافة مقدارها 1 ملليمتر مربع لعمق

الحفرة ، أو ثخانة الأملغم يضيف للأملغم القدرة على مقاومة قوى المضغ الضاغطة حتى 4 أو 5 مم من ثخانة الأملغم أو عمق الحفرة . (لا ينطبق هذا على عرض الحشوة) .

bulky 1- ضخم

2- يصعب تحريكه أو نقله.

bulla (pl.bullae) فقاعة ، بثرة ، بقبوقة (الجمع : فقاعات) حويصل كبير أو نقطة ، أو بثرة تكوّنت ضمن أو تحت الغشاء المخاطي وتحتوي على سائل صاف .

bullous فقاعي ، نفطاي متعلق بالفقاع أو البثرات أو فقاعي الشكل .

bullous disease مرض فقاعي ، مرض نفطاي أي مرض يتميز بطفح أو نفط أو فقاعات ، تمتلئ بسائل تحت الجلد أو الغشاء المخاطي ، مثال ذلك داء الفقع (Pemphigus) .

bullous pemphigoid شبيه الفقع الفقاعي

bumper مخفف الصدمة

bundle حزمة ، ربطة

bundle bone عظم حزمي

bunodont = bunolophodont سن مدملكة ذو حديدات مستديرة ، أو مخروطية على الأرحاء .
مصطلح في علم الحفريات لأسنان ذات أعراف مستديرة .

bunoselenodont سن مدملكة مهللة مصطلح في علم الحفريات لأسنان ذات أعراف أو نواتي طولانية مستديرة .

bunsen burner موقد بنزن ، ملهب بنزن

bur =burr سنبل ، مثقب أسنان ، مسحل أداة مثلثة « مسننة » دوارة قاطعة بشفرات حادة متعددة الأشكال صُممت لتلائم مع القبضات اليدوية . مصطلح يُطلق أيضا على الأدوات الدوارة الماسية الصغيرة . تشمل السنبل على جزء قاطع (الرأس) ، وساق تُثبت بالقبضة اليدوية ، وساق مستدقة (العنق) تصل الرأس بالساق . وتستعمل السنابل متعددة الأشكال والأحجام لتحضير الحفر وتشذيب الحشوات ولكل شكل نظام ترقيم يتزايد على التوالي مع زيادة الحجم ، وتسمى السنابل حسب الشكل ونموذج الرأس أو الغرض من استعمالها . تستعمل السنابل ذات الساق الناعم الطويل مع القبضات اليدوية المستقيمة ، والسنابل ذات المقابض القصيرة من النوع الذي يُثبت

بمزلاج ، فتستعمل مع القبضات اليدوية ذات الزاوية المعاكسة . أما السنابل ذات الساق الأصغر والناعم فتلائم القبضة اليدوية عالية السرعة وتثبت برأس القبضة بواسطة الاحتكاك . تُصنع السنابل من الفولاذ أو من كربيد التنجستين (Tungsten carbide) وتكون ذات شفرات صلبة .

bur , barrel سنبله برميلية سنبله عريضة في الوسط ومسطحة الطرفين .

bur , beaver سنبله فندوسية سنبله مطورة لتجريف وإزالة حشوات الذهب أو الأملغم تقلل التهيج أو الإثارة والإنزعاج عند المريض . تحتوي على 6 شفرات على كل منها 17 نتوءاً ، وبذلك تقطع المعدن بسهولة وتقلل من صوت صرير القبضة اليدوية ، والصدمات ، وتناثر الجسيمات ، واحتمال انكسار التواء .

bur , blunt bladed مثقب كليل

bur , bone مثقب عظم مثقب جراحي يستعمل لإزالة العظم .

bur , bud مثقب برعمي

bur , carbide مثقب كربيد مثقب مصنوع من كربيد التنجستين (Tungsten carbide) ، ويستعمل مع القبضة اليدوية عالية السرعة والقبضة اليدوية فائقة السرعة .

bur cassette محفظة المثاقب

bur changer مُبدّل المثاقب

bur , composite finishing مثقب إنهاء الراتين المركّب مثقب به 12 شفرة .

bur , cone مثقب مخروطي يستعمل لإنهاء وتلميع وصل المعدن .

bur , cone pointed مثقب مخروطي مُستدق الرأس

bur , cross-cut = x-cut bur = مثقب معترض القطع = مثقب متصالب = مثقب مُسنن dentate bur

bur , cross-cut fissure = مثقب شاق معترض القطع = مثقب شاق متصالب x-cut fissure bur

مثقب برأس مخروطي أو برأس اسطواني .

bur , cross-cut tapered مثقب شاق مُستقيم مخروطي

stright fissure مُعترض الفُقع مثقب شاق مُصنّع بطرف مُستدير ، يعرف عادة بإضافة بادئة عددية مثل 1 ، وبذلك فإن رقم السنبله 556 يكون 1556 ، بعض المصانع ينهي العدد بحرف مثل R وبذلك

يُصَبِّحُ رَقْمُ السُّنْبُلَةِ R 556 ؛ صُمِّمَتْ هَذِهِ السُّنْبُلَةُ لِقَطْعِ الشَّقُوقِ فِي السِّنِّ .	bur , pear	مُثَقَّبٌ كُمِّثْرِي
bur , crown saw	مُثَقَّبٌ نَاشِرُ التَّاجِ ، مُثَقَّبٌ قَطْعُ التَّاجِ	مُثَقَّبٌ شَاقٌّ مُسْتَدَقُّ الرَّأْسِ ، مُثَقَّبٌ مَرُوسٌ
bur cutting blades	شَفْرَاتُ قَطْعِ المَثَقَّبِ	مُثَقَّبٌ سَطْحُ الجَذْرِ
bur , cylinder	مُثَقَّبٌ أُسْطُوَانِي	مُثَقَّبٌ لِتَحْضِيرِ سَطْحِ الجَذْرِ أَوْ وَجْهِ الجَذْرِ .
bur , cylinder pointed	مُثَقَّبٌ أُسْطُوَانِي مُسْتَدَقُّ الرَّأْسِ	مُثَقَّبٌ مُسْتَدِيرٌ
bur , cylinder square spiral blades	مُثَقَّبٌ أُسْطُوَانِي ذُو شَفْرَاتٍ لَوَلْبِيَّةٍ مُتَعَامِدَةٍ	يَسْتَعْمَلُ لِإِزَالَةِ العَاجِ المُنْتَخِرِ ، وَعَمَلِ عُوُورِ مُسْتَدِيرٍ .
bur , dentated = dentate bur	مُثَقَّبٌ مُسَنَّ ، مُثَقَّبٌ ذُو أَسْنَانٍ	مُثَقَّبٌ قَصِيرَةٌ
مُثَقَّبٌ ذُو حُدُودِهِ القَاطِعَةِ مُسَنَّةٌ ، أَيْ مُزَوَّدَةٌ بِأَسْنَانٍ وَذَلِكَ لِإِعْطَائِهِ سُرْعَةً قَطْعٍ عَالِيَةً .	مُثَقَّبٌ مُسَنَّ ، مُثَقَّبٌ ذُو أَسْنَانٍ	مُثَقَّبٌ وَحِيدُ القَطْعِ ، مُثَقَّبٌ مُفْرَدُ القَطْعِ
bur , denture trimming	مُثَقَّبٌ تَشْذِيبِ البَدَلَةِ	مُثَقَّبٌ أَمْلَسٌ
bur , diamond	مُثَقَّبٌ مَاسِيٌّ	مُثَقَّبٌ لَوَلْبِيٌّ
bur , end cutting	مُثَقَّبٌ ذُو نِهَآيَةِ قَاطِعَةٍ	مُثَقَّبٌ يَسْتَعْمَلُ لِتَحْضِيرِ آبَارٍ لِلدَّبَابِيْسِ .
مُثَقَّبٌ يَكُونُ الجِزءَ القَاطِعِ مِنْهُ فِي طَرَفَةٍ ، أَوْ فِي نِهَآيَةِ رَأْسِ المَثَقَّبِ فَقَطْ .	مُثَقَّبٌ يَكُونُ الجِزءَ القَاطِعِ مِنْهُ فِي طَرَفَةٍ ، أَوْ فِي نِهَآيَةِ رَأْسِ المَثَقَّبِ فَقَطْ .	مُنْصَبَةٌ المَثَاقِبِ ، قَاعِدَةُ المَثَاقِبِ ، حَامِلُ المَثَاقِبِ ، عَلْبَةُ المَثَاقِبِ
bur , finishing	مُثَقَّبٌ إِنْهَاءٍ	مُثَقَّبٌ جِرَاحِي
مُثَقَّبٌ إِنْهَاءٍ وَتَلْمِيعٍ وَصَقْلٍ ، يَكُونُ لَهُ عَادَةٌ العَدِيدُ مِنَ الشَّفْرَاتِ الدَّقِيقَةِ وَالمُتَقَارِبَةِ (مُثَقَّبٌ إِنْهَاءٍ سَادِّ) .	مُثَقَّبٌ إِنْهَاءٍ	مُثَقَّبٌ شَاقٌّ مَخْرُوطِي
bur , fissure	مُثَقَّبٌ شَاقٌّ	مُثَقَّبٌ تَنْجَسْتِنٌ
مُثَقَّبٌ سِنِّيٌّ أُسْطُوَانِيٌّ يَسْتَعْمَلُ لِتَحْضِيرِ الحُفْرِ السِّنِّيَّةِ ، المَتَضَمِّنَةِ الشَّقُوقِ الإِطْبَاقِيَّةِ لِرُحِي أَوْ ضَاحِكِ .	مُثَقَّبٌ شَاقٌّ	مُثَقَّبٌ تُورْبِينِيٌّ
bur , fissure flat end	مُثَقَّبٌ شَاقٌّ مُسَطَّحُ النِهَآيَةِ	مُثَقَّبٌ هَزَازٌ
bur , fissure plane end	مُثَقَّبٌ شَاقٌّ أَمْلَسُ النِهَآيَةِ	مُثَقَّبٌ يَهْتَزُّ آيَالاً لِرِصِّ وَدَكِّ الأَمْلَعِمِ .
bur , flame	مُثَقَّبٌ لَهْبِيٌّ	مُثَقَّبٌ دَوَلَابِيٌّ
يَسْتَعْمَلُ لِلتَلْمِيعِ .	مُثَقَّبٌ لَهْبِيٌّ	مُثَقَّبٌ تَفِيدٌ فِي الحِصُولِ عَلَى تَثْبِيتِ فِي الحِفْرَةِ فِي حَالَةِ تَحْضِيرِ حَفْرِ التَّصْنِيفِ الخَامِسِ .
bur , flame-shaped	مُثَقَّبٌ بِشَكْلِ الشَّعْلَةِ ، مُثَقَّبٌ لَهْبِ الشَّمْعَةِ	دَوَلَابٌ بِيرَلُو ، قُرْصٌ بِيرَلُو
bur , friction grip	مُثَقَّبٌ يَثْبِتُ بِالإِحتِكَاكِ	دَوَلَابٌ ذُو حَافَةٍ حَادَةٍ غَيْرِ مُرَكَّبٍ ، مُصْنَعٌ بِتَشْبِيعِ المَطَاطِ بِجِزْيَاتٍ مِنَ المَوَادِّ السَّاحِلَةِ ، يَسْتَعْمَلُ لِلتَلْمِيعِ وَالصَقْلِ الدَّقِيقِ . يَجِبُ تَطْبِيقُ الضَّغْطِ الخَفِيفِ المُتَقَطِّعِ ، عِنْدَ اسْتِعْمَالِهِ حَتَّى لَا يَتَسَبَّبُ فِي رَفْعِ حَرَارَةِ السِّنِّ أَوْ الحِشْوَةِ المَرَادِ صَقْلِهَا .
bur , gates-glidden	مُثَقَّبٌ مُنْزَلِقُ القَنَاةِ	مُثَقَّبٌ دَوَلَابٌ بِيرَلُو ، قُرْصٌ بِيرَلُو
يَسْتَعْمَلُ لِإِزَالَةِ الطَّبْرَخِي (Gutta-percha) فَقَطْ مِنْ دَاخِلِ قَنَاةِ الجَذْرِ الحِشْوَةِ بِالطَّبْرَخِي .	مُثَقَّبٌ مُنْزَلِقُ القَنَاةِ	دَوَلَابٌ ذُو حَافَةٍ حَادَةٍ غَيْرِ مُرَكَّبٍ ، مُصْنَعٌ بِتَشْبِيعِ المَطَاطِ بِجِزْيَاتٍ مِنَ المَوَادِّ السَّاحِلَةِ ، يَسْتَعْمَلُ لِلتَلْمِيعِ وَالصَقْلِ الدَّقِيقِ . يَجِبُ تَطْبِيقُ الضَّغْطِ الخَفِيفِ المُتَقَطِّعِ ، عِنْدَ اسْتِعْمَالِهِ حَتَّى لَا يَتَسَبَّبُ فِي رَفْعِ حَرَارَةِ السِّنِّ أَوْ الحِشْوَةِ المَرَادِ صَقْلِهَا .
bur holder autoclavable	حَامِلُ المَثَاقِبِ القَابِلُ لِلتَعْقِيمِ	مُثَقَّبٌ دَوَلَابِيٌّ
bur , inlay	مُثَقَّبٌ الحِشْوَةِ المَصْبُوبَةِ	مُثَقَّبٌ دَوَلَابِيٌّ
bur , inverted cone	مُثَقَّبٌ قَمْعِيٌّ	مُثَقَّبٌ دَوَلَابِيٌّ
مُثَقَّبٌ رَأْسُهُ يُشَبِّهُ شَكْلَ القَمْعِ المَبْتُورِ ، يَسَاعِدُ فِي عَمَلِ العُوُورِ لِلتَثْبِيتِ .	مُثَقَّبٌ قَمْعِيٌّ	مُثَقَّبٌ دَوَلَابِيٌّ
bur , laboratory	مُثَقَّبٌ مَخْبَرِيٌّ	مُثَقَّبٌ دَوَلَابِيٌّ
bur , long	مُثَقَّبٌ طَوِيلٌ	مُثَقَّبٌ دَوَلَابِيٌّ
bur , miniature	مُثَقَّبٌ مُنَمَّنٌ ، مُثَقَّبٌ صَغِيرٌ جَدَا	مُثَقَّبٌ دَوَلَابِيٌّ

الحال للعظم ، والشفاء الكامل للمرض . يُسمى أيضاً الورم اللمفي الأفريقي (African lymphoma) ، ورم بيركيت (Burkitt's tumor) .

burn حَرَقٌ ، كَيٌّ
إصابة في الجلد ، أو الأنسجة أو الغشاء المخاطي نتيجة حرارة زائدة أو تيار كهربائي ، أو احتكاك ، أو إشعاع ، أو مواد كاوية ، أو كيميائية .

burn, chemical حَرَقٌ كيميائي
burn, electric حَرَقٌ كهربائي
burn, radiation حَرَقٌ إشعاعي
burn, thermal حرق حراري
burner حارق ، مُضرم ، ملهب
ذلك الجزء من الموقد أو المصباح الذي يحدث فيه اللهب .

Burner , Bunsen ملهب بنزن
burner , gas- compressed air ملهب غاز مضغوط مع الهواء
burning sensation حُرقة ، الإحساس بالحُرقة
burnish يَصقلُ ، يُلَمِّعُ
يُلَمِّعُ وَيُنَمِّعُ بالاحتكاك للحصول على بريق عال .
دك وتلميع بانزلاق أداة يدوية ناعمة ملساء ، تحت الضغط ، كما في إنهاء سطح حشوة الذهب .

burnisher صقالة ، أداة الصقل
أداة يدوية بطرف مستدير تُستعمل لتنعيم الخشونة أو التعرجات في الحافة المينائية لطوق تقويمي ولانتهاء وتلميع وصقل الحشوات المعدنية ، أو التيجان أو الأجهزة السنينة .
تسمى أدوات الصقل بحسب المواد التي تصقلها ، أو بحسب شكل الرأس العامل ، مثل الصقالة الكروية (Ball burnisher) ، صقالة ذيل القندس (Beavertail burnisher) ، صقالة بشكل ذيل السمكة (Fishtail-shaped burnisher) .

burnisher , ball صقالة ذات كرة ، أداة صقل ذات كرة
burnisher , engine-driven صقالة دوارة
burnishing صقل
burnout إزالة بالحرق ، تبيد بالحرق ، منطقة محروقة

1 - في الحشوات الذهبية والتيجان والجسور : إزالة النموذج الشمعي ، أو النموذج الأكريليكي من قالب المسحوق الكاسي بواسطة الحرارة (600 درجة مئوية أو أكثر تقريبا) ليصبح النموذج فارغاً لاستقبال معدن الصب المنصهر .
هذه العملية ، أي عملية الإزالة بالحرق تبدأ مباشرة قبل عملية الصب (صب المعدن المنصهر) داخل الفراغ المتبقي بعد إزالة نموذج الشمع ، أو نموذج الأكريليكي . انظر أيضاً عملية فقد الشمع (Lost wax process) .

2- (في علم الأشعة) : مُصطلح يُستخدم في التصوير

الشعاعي للدلالة على منطقة شديدة السواد على الفلم الشعاعي نتيجة اختراق زائد نسبياً للأشعة السينية .

burn out , cervical حَرَقٌ عُنُقِي
منطقة شديدة السواد على الصورة الشعاعية السنينة تُرى عند الحافة العنقية للسن ، يمكن تشخيصها خطأ بأنها تسوس أو نخر .

burnout oven فُرن الحرق
فُرن يعمل بالكهرباء ، وينتج حرارة عالية تدريجية لإزالة النموذج الشمعي أو الأكريليكي من قالب المسحوق الكاسي ، ورفع درجة الحرارة المناسبة لصب المعدن المنصهر داخل القالب .

Burton's line = lead line خط بيرتون = خط رصاص ،
خط التسمم بالرصاص
نسبة إلى هـ . بيرتون ، 1849-1799 ، طيب بريطاني .

burr = bur سُبُّلة ، مثقب
bursa جراب ، كيس مصلي
bursa , Fleischmann's جراب فليتشمان
butt يقرب ، يوصل بالتناكب ، يتآخم
1 - يوضع مباشرة ليعطي أنسجة الحافة السنخية .
2 - وصل النهاية المسطحة لأي سطحين متجاورين أو متلاصقين بدون تراكب كما في الوصلة التناكبية (Butt joint) .

butt joint مفصل تناكبي ، مفصل التناكب
مفصل يتلاصق فيه سطحان مسطحان بدون تراكب .

Buttner's crown تاج بتنر
تاج فُشري ذو وجه خزفي يرتبط بالجذر بواسطة وتد وطوق معدني .

button 1- زر ، بُرعم ، حبة
2- طابع الذقن ، نُقْرة في الذقن
3- كُرَيَّة معدنية تتخلف بعد الصهر
المعدن الزائد والمتبقي بعد عملية الصب ويوجد عند مدخل صب المعدن .

button , chin طابع الذقن ، نُقْرة في الذقن
button , lingual زر لساني ، بُروز لساني
بُروز بشكل الزر يُربط بالسطح اللساني للسن ، أو يلحم بالسطح اللساني للطوق . يُستخدم هذا الزر لربط الأسنان معاً ، أو يُستخدم كنقطة جر للأطواق المرنة أو الحبل المرن ؛ يُستعمل لتعديل دوران الأسنان ، أو شدوذ العلاقة الجانبية للفكين «إطباق متصلب» ، أو غلق المسافة .

by-product حصيلة ثانوية ، نتاج ثانوي ، محصول ثانوي

c. = cum	[مختصر] مع (لاتينية) تُستعمل في كتابة الوصفة الطبية .
C = canine	[مختصر] ناب السن الثالثة في الفكين . في حال ظهور الأسنان الدائمة .
C = carbon	رمز الكربون رمز كيميائي للكربون .
C = cervical	[مختصر] عُنُقِي، رَقَبِي
CA = cervicoaxial	[مختصر] محوري عُنُقِي
CA = chronological age	عُمر زمني
Ca = calcium	رمز الكالسيوم رمز كيميائي للكالسيوم .
cap. = capsula = capsule	[مختصر] كبسولة ، برشامة ، مضغوطة ، غُلْفَة ، مُحْفَظَة تُستعمل في كتابة الوصفة الطبية .
cc = cubic centimetre	سم ³ = سنتيمتر مكعب
CLA = cerviclinguoaaxial	[مختصر] محوري عُنُقِي لِسَانِي
cm = centimetre	سم = سنتيمتر
Cr. = chromium	رمز الكروم الرمز الكيميائي للكروم .
Cu. = copper	رمز النحاس الرمز الكيميائي للنحاس .
cabinet	خزانة ، حُجْرَة ، مَقْصُورَة
cabinet , dental	خزانة سنية
cable	كَبْل ، نَرَبِيش ، سلك الأنبوب المرن لكُمُحْرَكِ السني الذي يُنْقَل الحركة من المحرك السني إلى القَبْضَة اليدوية .
cable drive	دافع ذو كَبْل
cable engine	مُحْرَك ذو كَبْل
cachectic	دِنْفِي ، هُزَالِي متعلق بالدَّنْف ، الهُزَال .
cachet	بَرشَامَة ، بَرشَانَة كبسولة مُجَوِّفَة من ورق الأرز تحتوي على جُرْعَة من عقار غير مقبول المذاق .
cachexia	دَّنْف ، هُزَال حالة مرضية ، تكون مرافقة لأمراض مُزمنة ، أو لمرض عُضَال مثل السرطان ؛ تتميز باعتلال عام في الصحة ، ونَقْص في الوزن ، وُضْعف عام وهُزَال في الجسم .

cachou	حَبَّة سُكَّرِيَّة ، حَبَّة عَطْرِيَّة ، قرصة وطيبة حبة أو قُرْص للاستحلاب ، لتعطير النفس وإزالة رائحة الفم الكريهة.
caco-	(سابقة) فاسد ، رَدِيء ، مَرَضِي
cacodontia	فساد الأسنان ، عليل الأسنان ، رداءة الأسنان مصطلح قديم لحالة مَرَضِيَّة تتميز بأسنان مريضة.
cacogeusia	سِيء المذاق ، طَعْم كَرِيه ، استكراه المذاق
cacoglossia	أمراض اللسان ، غنغرينة اللسان ، فساد اللسان
cacostomia	البَخْر ، رائحة الفم الكريهة
caecal = cecal	أَعْوَرِي 1 - متعلق بقناة أو مسال ذات فتحة واحدة . 2 - متعلق بالأعور (Cecum).
caecal foramen	ثُقْبَة عوراء ، ثُقْبَة مسدودة
caecal foramen of the tongue =	ثُقْبَة اللسان المسدودة ، ثُقْبَة اللسان العوراء = ثُقْبَة موراند Morand's foramen انخفاض على ظهر اللسان قُرب جَدْرَة موضع فتحة القناة الدرقية اللسانية المغلقة .
caecum = cecum	أَعْوَر ، الأَعْوَر ، ممرغة 1- أي ممر ، أو قناة أو جيب ذات فتحة واحدة . 2- الجيب المتمدّد المغلق وحيد الفتحة ، وهو بداية الأمعاء الغليظة .
Caffey's disease = infantile	داء كافي = قُرط التعظّم
cortical hyperostosis	القشري الطفولي نسبة إلى ج. كافي ، قبل 1895 ، J.Caffey ، طبيب أطفال أمريكي . مرض غير معروف السبب ، اكتشف عند الأطفال ويصيب بشكل خاص الترقوة ، والفك السفلي ، ويتميز بانتفاخ في الأنسجة الرخوة يتبعها فرط تعظّم أو نمو زائد للعظم القشري.
cajuput = cajeput	بَلْقَاء كاجيبوت ، حب السلاطين انظر زيت حب السلاطين (Oil of cajuput) ، وهو زيت أخضر زكي الرائحة .
calcareo	كَلْس ، جِير
calcareous = calcarous	كَلْسِي ، جِيرِي متعلق بالكالسيوم أو يحتوي على الكالسيوم أو أملاح الكالسيوم ؛ طباشيري (Chalky) .
calcareous calculus	حصاة كلسية

calcareous degeneration استحالة كلسية ، تنكس كلسي
 calcareous deposit رواسب كلسية
 calcareous stone حصوة كلسية
 calciferol = vitamin D₂ كالسيفرول = فيتامين D₂
 انظر فيتامين (Vitamin).
 calcific مكلس ، مكون للكلس
 calcific barrier حاجز كلسي ، عائق كلسي
 حاجز أو جسر من مادة كلسية يتكوّن تدريجياً فوق لب
 مكشوف ، يتكوّن الحاجز الكلسي استجابة لتطبيق
 هيدروكسيد الكالسيوم على العصب المكشوف ؛ ولا يعرف
 بدقة أسلوب تأثير مادة هيدروكسيد الكالسيوم . انظر نمو
 الذروة المستحث (Apexification).
 calcific bone formation تكوّن العظم المتكلس
 calcific lines = Retzius lines خطوط التكلس = خطوط
 رتزيوس
 calcification تكلس
 عملية ترسيب أملاح الكالسيوم في أنسجة عضوية
 متخصصة فيحدث التصلب الذي يمكن أن يكون طبيعياً
 كما في حالة تكوّن الأسنان أو العظم ؛ أو أن يكون شاذاً غير
 طبيعياً كما في حالة قَرط نشاط نظائر الدرّاق . تزيل
 الأحماض المتكوّنة بواسطة اللويحة وحمض التخريش ،
 كلس النسيج المينائي للسن ، وهو عكس عملية التكلس ؛
 انظر ملحق زمن التكلس (Ages of calcification) .
 calcification , diffuse pulp تكلس لب منتشر
 تكلس لب السن ، حيث يترسب الكالسيوم في أعمدة أو
 صفوف أو جَدائل ، تشمل النسيج اللبي كله .
 calcification , pulp تكلس لب السن
 ترسيب أملاح الكالسيوم في أنسجة لب السن مما يؤدي إلى
 تصلبه ، وتمعدنه ، وتضييق حجرة اللب ؛ يحدث هذا نتيجة
 التقدم في السن ، أو نتيجة التسوس أو النخر ، أو نتيجة
 رضح .
 calcification lines = خطوط التكلس = خطوط التطبيق
 incremental lines خطوط فاصلة بين الطبقات .
 calcified متكلس
 متصلب بسبب ترسب أملاح الكالسيوم .
 calcified cartilage zone منطقة غضروفية متكلسة
 calcified pellicle الصفيحة المتصلبة ، جليدة متصلبة
 calcifying epithelial odontogenic ورم ظهاري متكلس
 tumour = Pindborg's سني المنشأ ، ورم ذو منشأ سني
 tumour ظهاري متكلس = ورم بينبورج

ورم غير شائع ، ينشأ من النسيج الظهاري سني المنشأ ،
 ويتميز بطبقات مترصّة من السيج الظهاري . يشابه ورم
 أرومات الميناء (Ameloblastoma) إكلينيكيًا .
 calcifying odontogenic cyst كيس متكلس سني المنشأ
 calcigerous حامل الكالسيوم ، منتج الكالسيوم
 منتج للكالسيوم ، ناقل للكالسيوم .
 calcination تكليس ، تكلس ، كلسنة
 تحويل مادة إلى بودرة أو إزالة مكوناتها المتطايرة بالحرارة .
 calcine يكلس ، يكبس
 1- فصل المواد غير العضوية من مادة بتعريضها لحرارة
 شديدة ، أي تحويل المادة إلى مسحوق أو تحفيها بواسطة
 الحرارة .
 2- تعريض المادة للحرارة من أجل إزالة أي ماء فيها ،
 وتحويلها إلى مسحوق جاف . مثال ذلك : الجبس الحجري
 «جبس باريس (Plaster of Paris)» .
 calcinosis داء التكلس ، كلاس
 حالة تتميز بترسب أملاح الكالسيوم إما موضعياً ، أو
 بشكل شامل في عقيدات صغيرة في الأنسجة الرخوة.
 calcium = Ca كالسيوم
 عنصر كيميائي أبيض ضارب إلى الرمادي ثنائي التكافؤ ،
 ورمزه الكيميائي «Ca» ، وهو عنصر رئيسي في الكلس
 الموجود في كل الأنسجة العضوية تقريباً مثل العظم ،
 والأسنان ، والدم ، يكوّن معدن الكالسيوم الأملاح مثل
 أكسيد الكالسيوم و كربونات الكالسيوم . المعدل اليومي من
 الكالسيوم الذي يحتاجه الجسم هو 500 ، ملليجرام ؛ ويزيد
 هذا المعدل في حال حدوث حمى أو حمل أو رضاعة ، وفي
 طور النمو . يوجد الكالسيوم أيضاً في منتجات الألبان .
 تُفرز الغُدّة الدرّيقية الهرمون الذي ينظم المستوى الثابت
 لمركبات الكالسيوم في الدم .
 calcium carbonate = chalk كربونات الكالسيوم =
 الطباشير
 ملح من أملاح الكالسيوم ، يستعمل بعد طحنه أو سحقه ،
 كمادة ساحلة في معاجين الأسنان ، وكمادة للتلميع أيضاً .
 calcium hydroxide هيدروكسيد الكالسيوم
 ملح من أملاح الكالسيوم على شكل بودرة بيضاء تخلط مع
 الماء لتصبح عجينة ، أو بشكل مخلوط جاهز في أنابيب ،
 تُستعمل كمادة قاعدية أي مبطنة على عاج حديث القطع
 لتوفر طبقة حامية لللب السن ، وخاصة في الحفر العميقة ؛
 وقد توضع مباشرة على لب السن خلال مُداواة الأسنان

حَصَاة لُعَابِيَّة ، قَلْح لُعَابِي

calculus , salivary

1- تحجّر شاذ في الغُدَّة اللُعَابِيَّة أو القَنَوَات اللُعَابِيَّة .

2- قَلْح فوق اللثة .

قَلْح ، حَصَاة

calculus

حَجْر ؛ مصطلح عام لأيَّة كتلة متحجرة أو حَصَاة توجد مصادفة بالجسم . (في طب الأسنان) : الرواسب الكَلْسِيَّة (Calcarous deposit) ، وتتكون من لُويحة مُتَمَعَدَنَة فيها رواسب صَلْبَة ملتصقة على الأسنان . وتصنّف حسب موقعها بالنسبة للحافة اللثوية إلى القَلْح فوق اللثوي (Supra- gingival calculus) ، والقَلْح تحت اللثوي (Subgingival calculus) ، ويُسمى : القَلْح تحت الحافة (Sub- marginal calculus) ، والقَلْح فوق الحافة (Supra-marginal calculus) . (في الطب) : الحصاة التي يمكن أن تحدث في كثير من أعضاء التخزين أو قنواتها ، مثل : الحصاة الكبدية ، أو الحصوات الصفراوية ، الحصاة الكلوية ، الحصاة البولية ، والحصاة اللُعَابِيَّة إلخ . انظر . . . حصاة لعابية (Sialolith) .

قَلْح سِنِي

calculus , dental

تكون رواسب من أملاح الكالسيوم على الأسنان .

قَلْح لثوي

calculus , gingival

قَلْح لُعَابِي ، قَلْح فوق لثوي

calculus , salivary =

supragingival calculus

1- حَصَاة غير طبيعية تتكون في الغُدَّة اللُعَابِيَّة أو القناة اللُعَابِيَّة .

2- القَلْح فوق اللثوي .

calculus , serumal =

قَلْح مَصْلِي = قَلْح تحت اللثة

seruminal calculus = subgingival calculus

calculus , subgingival

القَلْح تحت اللثوي

قَلْح سِنِي ملتصق بالسن تحت حافة اللثة ، داخل الجيوب اللثوية .

calculus , submarginal

قَلْح تحت الحافة

calculus , supragingival

القَلْح فوق اللثوي

قَلْح سِنِي يلتصق بالسن فوق حافة اللثة .

calculus , supramarginal

قَلْح فوق الحافة

Caldwell-Luc's operation

عملية كلدويل - لوك

نسبة إلى ج . و . كلدويل ، 1918-1834 ، G.W.Caldwell ، جراح أمريكي ؛ وهـ . لوك ، 1925- 1855 ، H.Luc ، اختصاصي أنف وأذن وحنجرة فرنسي .
عملية جراحية لتخفيف عدوى شديدة في الجيب الفكّي

اللُّبِيَّة ، وتسمى في هذه الحالة تغطية لُب السن (Pulp capping) وذلك لحماية اللُب الحي وحث اللُب على تكوين عاج مُرَّمم أو تكوين جسر من العاج بعد عملية بتر اللُب ؛ يستعمل أيضا في محاولة تشجيع استمرار تكوين جذر السن بعد استئصال لُب السن في حالة الأسنان ذات الفتحة الذروية الواسعة ؛ انظر نمو الذروة المُستَحَث (Apexification) . يسمى هيدروكسيد الكالسيوم تجارياً : دايكال (Dycal) ، وهيدروكسليين (Hydroxline) ، وهيبوكال (Hypocal) ، ومُبطّن حفرة اللُب السني (Pulp Dent cavity liner) .

معجون هيدروكسيد الكالسيوم calcium hydroxide paste

سلفات الكالسيوم = calcium sulfate = gypsum =

الجبس الحَجْرِي = جبس باريس plaster of Paris

ملح من أملاح الكالسيوم يمكن الحصول عليه من خلال عملية تكلس ، أو حرق الجبس الموجود طبيعياً ، حيث يُنتج تكوينان من الهيميهيدرات (Hemihydrate) : ألفاهيميهيدرات (Alpha- hemihydrate) وهو المكون الأساسي للحجر الصناعي ؛ وبيتاهيميهيدرات (Beta- hemihydrate) (hemihydrate) المكونة لجبس باريس ، وكلاهما يستخدمان في تصنيع النماذج السنية ، وأيضاً كمادة كسو أو تغليف للنماذج الشمعية .

ألفا نُصْف calcium sulfate , alpha-hemihydrate of

هيميهيدرات سلفات الكالسيوم

شكل من أشكال سلفات الكالسيوم ، ينتج بعد تسخين الجبس تحت ضغط البخار لدرجة 120 - 130 مئوية . الجبس الحَجْرِي السني هو ألفا نصف هيدرات سلفات الكالسيوم .

بيتاهيميهيدرات calcium sulfate , beta-hemihydrate of

سلفات الكالسيوم

شكل من أشكال سلفات الكالسيوم ، يُنتج بتسخين الجبس في الهواء إلى 130 درجة مئوية ؛ وهو جبس باريس ، و يستعمل في طب الأسنان كجبس للطبقة وكجبس للنماذج السنية .

تنجستات الكالسيوم calcium tungstate

مادة متألقة ، تستعمل لطلاء الأفلام الشعاعية لزيادة كثافتها .

حَصَوِيّ calcar

متعلق بالحصى .

حَصَوِي ، قَلْحِي calcalary

حَصَوِي الشَّكْل ، قَلْحِي الشَّكْل calculous

متعلق بالحصى أو شبيهه بالقَلْح .

العلوي ، يتم فيها عمل فتحة فوق وخلف الناب العلوي خلال جدار جيب الفك العلوي أي إجراء فغر الغار (Antrostomy) (إحداث فوهة في الجيب) عن طريق المداخلة من داخل الفم لتصريف ما بداخله وتسهيل عملية غسله بالمطهرات ويمكن أيضا تطبيقها لإزالة جذر سن انزلق داخل الجيب .

Caldwell's projection ارتسام كلدويل ، بُروز كلدويل
انظر تحت التصوير بالأشعة (Radiography) .

calibration مُعايرة ، تدرّيج ، تعبير
1 - تحديد أو قياس قُطر قناة أو أنبوب أسطواني .
2 - تدرّيج ، أداة تستعمل للقياس حسب معيار معلوم .

calipers = callipers قَدَمَة ، مسماك ، قانس الشخانة ،
مقياس الأقطار ، فرجار
1 - أداة لقياس سماكة الشيء أو ثخانته .
أداة ذات ذراعين بها تدرّيج ، تستعمل لقياس الطول ،
وتكون في شكل خاص لقياس القطر الداخلي والخارجي
للأجسام الأسطوانية .
2 - سماكة أو ثخانة .
3 - يقيس بالفرجار .

Callahan's method طريقة كالاهاان
نسبة إلى ج. ر. كالاهاان ، 1918 - 1853 ، J.R.Callahan ،
طبيب أسنان أمريكي .
طريقة لتنظيف قناة الجذر يستعمل فيها حامض الكبريتيك
ليساعد على فتح وتوسيع القناة ، وتفتيت لب السن المتعفن .

callosity = callus تصلّب جلدي = دَشْبَذ عظمي
تصلب مساحة من الجلد ، بسبب الاحتكاك ، أو الضغط أو
التهيج المستمر لهذه المنطقة .

callus = callosity دَشْبَذ ، ثفن
1 - نسيج ترميمي يترسب حول نهايتي العظم المكسور وهو
نوع رديمي من عظم جديد ، يبتدئ بشكل رخو ، ثم
يتصلب ويدشذب العظم الجديد ليمنع حركة الأجزاء
المكسورة .
2 - تنسج موضعي في الطبقة القرنية للنسيج الظهاري الذي
تعرض للضغط والاحتكاك .

calvaria = calvarium قحف ، قمة الجمجمة ، قمة القحف
1 - غطاء الجمجمة (Skull cap) ، القبة القحفية (Cranial vault) ،
أو صدفة الجمجمة (Concha of cranium) .
2 - قمة الجمجمة المتكونة من العظم الجبهي ، والعظم
الجداري ، والعظم القذالي .

1- حُجْرَة ، قَمْرَة camera
(في التشريح) : أي تجويف أو حُجْرَة مثل العين والقلب .

2- آلة التصوير
صندوق أو حُجْرَة خاصة ، أو آلة تُستعمل لالتقاط الصور
الفوتوغرافية .

camera oculi صندوق العين ، الحجاج
camera of cranium صندوق الدماغ ، الجمجمة

camera,pulp حُجْرَة لب السن
فراغ داخل السن يحتوي على اللب .

Camper's angle = maxillary angle زاوية كامبر ،
زاوية الفك العلوي
نسبة إلى ب. كامبر ، 1789 - 1722 ، P.Camper ، مُشرّح
هولندي .

خط كامبر
نسبة إلى ب. كامبر ، 1789 - 1722 ، P.Camper ، مُشرّح
هولندي .

1 - خط يمتد من الحافة السفلية لجناح الأنف إلى الحافة
العلوية لزغمة الأذن .
2 - خط يمتد من مجرى السمع الظاهر « الصمّاخ » إلى النقطة
تحت الشوكة الأنفية .

Camper's line مستوى كامبر
نسبة إلى ب. كامبر ، 1789 - 1722 ، P.Camper ، مُشرّح
هولندي .

1 - خط يمتد من الحافة السفلية لجناح الأنف إلى الحافة
العلوية لزغمة الأذن .
2 - خط يمتد من مجرى السمع الظاهر « الصمّاخ » إلى النقطة
تحت الشوكة الأنفية .

Camper's plane = Camper's line مستوى كامبر
نسبة إلى ب. كامبر ، 1789 - 1722 ، P.Camper ، مُشرّح
هولندي .

مستوى أفقي يمر خلال وتدة الأذن إلى النقطة أسفل الأنف
على جانبي الوجه ، وهو في العادة مواز للمستوى
الإطباق . انظر خط الجناح - الوتدة (Ala-tragus line) .

باراكلوروفينول مُشبع camphorated parachlorophenol
بالكافور

بارامونوكلوروفينول مُشبع بالكافور camphorated
paramonochlorophenol = CMCP

عقار يُستعمل كضمد لقناة الجذر منذ القرن الـ 19 ، ومازال
لاستعماله شعبية على الرغم من معرفة خواصه السامة .

العطيفة Campylobacter
جنس من الجراثيم يُرى كعصية حلزونية رفيعة ، متحركة ،
سالبة الجرام ، توجد في التجويف الفموي والقناة المعوية .

انشاء الفك ، فك أرنبى campylognathia
تشوّه خلقي أو سوء تكون في الفك أو الشفة يشابه مظهر
فك الأرنب .

قناة ، مَجْرَى canal
قناة ، مَجْرَى

(في تشريح) : أنبوب ضيق أو قناة يكون عادة داخل العظم ؛ بعض أنواع القنوات هي القناة المُقَرَّبَة (Adductor canal) ، القناة السنخية (Alveolar canal) .	قناة توجد عَرَضاً في قاع الحفرة اللقمية ، يمر بها ويريد من الجيب المستعرض .
(في طب الأسنان) : ممر أنبوبي أو مجرى داخل السن ، يتملى عادة بالنسيج اللبني .	القناة السنخية canal , dental
قناة ثانوية ، قناة إضافية	أية قنّاة من القنوات في الفك العلوي أو الفك السفلي ، التي يمر بها وعاء دموي أو عصب لتغذية الأسنان . القنوات السنخية العليا تكون بالفك العلوي ، والقنوات السنخية السفلى ، وتكون بالفك السفلي .
فرع من قناة الجذر الرئيسية ، توجد غالباً في النصف الذروي من جذور الأسنان أو في منطقة تشعب الجذور .	قنّية عاجية canal , dentinal = dentinal tubule
قناة غذائية	أنبوب عاجي دقيق .
قناة سنخية ، قناة	قناة غربالية canal , ethmoid
دُرْدُرِيَّة = قناة سنخية	قنّاة بين العظم الغربالي والعظم الجبهي ، يمر خلالها العصب الغربالي الخلفي والعصب الأنفي الهدبي والأوعية الغربالية .
قناة سنخية سنخية	القناة السمعية الخارجية canal , external auditory
مصطلح قديم للقناة السنخية (Dental canal) .	قناة وجهية canal , facial
القناة اللقمية الأمامية =	قنّاة تمتد من الجزء الصخري من العظم الصدغي إلى الثقبه الإبرية الخشائية ، ويمر خلالها العصب الوجهي .
القناة تحت اللسانية =	أداة حشو القنّاة canal filler
hypoglossal canal	قناة حنكية كبيرة canal , greater palatine
ممر للعصب تحت اللساني ، خلال العظم القذالي ؛ تُسمى أيضاً : القناة تحت اللسان (Hypoglossal canal) .	قنّاة تمر من الحفرة الحنكية الجناحية إلى الثقبه الحنكية الكبيرة خلال الجدار الجانبي للحفرة الأنفية ، بين الفك العلوي والعظم الحنكي ، ويمر خلالها الشريان الحنكي الكبير والعصب الحنكي الكبير .
القناة الحنكية الأمامية = القناة	قناة رَسْنِيَّة ، قنّاة مقودية ، canal , gubernacular
greater palatine canal	قناة الحبل السني
الحنكية العظمية	قنّاة تمر خلال العظم السنخي ، يوجد فيها رسن السن (حزمة النسيج الضام التي تربط جريب السن الدائمة إلى اللثة المحيطة) .
قناة تمر من الحفرة الجناحية الحنكية إلى الثقبه الحنكية الكبيرة ، في الجدار الجانبي للتجويف الأنفي ، بين عظم الفك العلوي وعظم الحنك ، يمر بها العصب والشريان الحنكيين الأعظمين .	قناة هيرشفييلد = canal , Hirschfeld's = nutrient canal
القناة السَمْعِيَّة	القناة المُغذِيَّة
قناة ولادية ، مجرى ولادي	القناة الزجاجية ، القنّاة الهياكلية canal , hyaloid
قناة البندقيّة القصيرة	القنّاة تحت اللسانية = canal , hypoglossal = anterior
مصطلح يُستعمل لوصف جذر سن غير مكتملة التكوين أو النمو ، حيث يكون الثلث الذروي لقناة الجذر أوسع في قطرة من الجزء التاجي الذي يعلوه .	القناة اللقمية الأمامية condylar canal
القنّاة السبّاتية	القنّاة القاطعة canal , incisive
ممر أو قنّاة في الجزء الصخري للعظم الصدغي ، يمر خلاله الشريان السبّاتي الغائر .	قنّاة تمتد من الحفرة القاطعة إلى قاع الحفرة الأنفية .
القنّاة المخية الشوكية	قناة سنخية سفلية canal , inferior alveolar
قناة عنقوية	قناة سنخية سفلية canal , inferior dental
قناة دورانية = قناة	القنّاة تحت الحجاجية canal , infraorbital
مُغذِيَّة	أحد الممرات من الأثلام تحت الحجاجية إلى الثقبه تحت الحجاجية في الفك العلوي ، يمر عبرها الشرايين تحت الحجاجية والأعصاب تحت الحجاجية .
قناة لُقْمِيَّة	
قناة لُقْمَانِيَّة ، قناة شبه اللقمة	

canal , interdental = nutrient canal	= قَنَاة مَا بَيْنَ السِّنِيَّةِ = قَنَاة مَغْذِيَّة	canal , superior maxillary = foramen rotundum	= قَنَاة الْفَكِّ الْعُلْوِيِّ = الثَّقْبَةُ الْعَظْمِيَّةُ الْمَدْوُورَةُ الْوَتْدِيَّةُ
canal , internal auditory	القَنَاة السَّمْعِيَّةُ الْدَاخِلِيَّةُ	osis sphenoidalis	
canal , lacrimal	القَنَاة الدَّمْعِيَّةُ	canal , vertebral	القَنَاة الْفَقَارِيَّةُ
canal , lesser palatine	القَنَاة الْحَنَكِيَّةُ الصَّغِيرَةُ	canal , zygomatico-orbital	= القَنَاة الْحَجَاجِيَّةُ الْوَجْنِيَّةُ = القَنَاة الْحَجَاجِيَّةُ الْعِذَارِيَّةُ
	إِحْدَى تَفْرَعَاتِ القَنَاة الْحَنَكِيَّةِ الْكَبِيرَةِ ، وَتَحْمَلُ تَفْرَعَاتٍ مِنَ الْأَوْعِيَةِ الْحَنَكِيَّةِ الْكَبِيرَةِ إِلَى أَنْسِجَةِ الْحَنَكِ الرَّخْوِ .		مَرَّ خِلَالَ التَّنَوُّعِ الْحَجَاجِيِّ لِلْعَظْمِ الْوَجْنِيِّ يَمْرُبُهَا الْفَرْعُ الْوَجْهِيُّ وَالْفَرْعُ الصَّدْغِيُّ لِلْعَصَبِ الْوَجْنِيِّ .
canal , mandibular = inferior dental canal	= قَنَاة الْفَكِّ السُّفْلِيِّ = القَنَاة السِّنِيَّةُ السُّفْلِيَّةُ	canal , zygomaticotemporal = foramen zygomaticotemporale	= قَنَاة وَجْنِيَّةُ صَدْغِيَّةُ = ثُقْبَةُ وَجْنِيَّةُ صَدْغِيَّةُ
canal , maxillary = superior dental canal	= قَنَاة الْفَكِّ الْعُلْوِيِّ = القَنَاة السِّنِيَّةُ الْعُلْوِيَّةُ	canaliculi	قُنَيْبَاتٌ (لَاتِيْنِيَّةُ)
canal , nasolacrimal	القَنَاة الْأَنْفِيَّةُ الدَّمْعِيَّةُ	canaliculi dentales	قُنَيْبَاتٌ عَاجِيَّةُ
	القَنَاة الَّتِي تَحْوِي الْمَجْرَى الْأَنْفِيَّ الدَّمْعِيَّ .	canaliculus	قُنَيْبَةٌ ، قَنَاة صَغِيرَةٌ (لَاتِيْنِيَّةُ)
canal , nasopalatine	القَنَاة الْأَنْفِيَّةُ الْحَنَكِيَّةُ		مَرَّ أُنْبُوْبِي شَدِيدِ الضِّيْقِ يُوْجَدُ فِي الْعَظْمِ . قَنَاة دَقِيْقَةٌ يَمْرُ فِيهَا السَّائِلُ النَّسِيْجِيُّ .
	أَحَدُ الْمَمْرَاتِ مِنَ الْحُفْرَةِ الْأَنْفِيَّةِ إِلَى الْحَنَكِ ، عَادَةً مَا تَكُونُ مُقْفَلَةً عِنْدَ الرَّجْلِ .	canaliculus dentalis	قُنَيْبَةٌ سِنِيَّةُ ، قُنَيْبَةٌ عَاجِيَّةُ
canal , neural	القَنَاة الْعَصْبِيَّةُ		قَنَاة مِنَ الْقَنَوَاتِ الدَّقِيْقَةِ الَّتِي تَحْمَلُ دَاخِلَهَا نَتَوِّاتِ أَرْوَمَاتِ الْمَلَاطِ . أَثْنَاءَ تَكْوَنِ الْمَلَاطِ .
canal , nutrient = Hirschfeld's canal	= القَنَاة الْمَغْذِيَّةُ = قَنَاة هِيرْشْفِيلْدِ	canaliculus lacrimalis	قَنَاة دَمْعِيَّةُ
	وَاحِدَةٌ مِنَ الْقَنَوَاتِ الْأَنْبُوْبِيَّةِ أَوْ الْأَثْلَامِ الَّتِي تُوْجَدُ فِي بَنِيَّةِ الْعَظْمِ السَّنَخِيِّ لِلْفَكِّ الْعُلْوِيِّ وَالْفَكِّ السُّفْلِيِّ تَمْرُخِلَالِهَا شَبَكَةُ الْأَوْعِيَةِ الدَّمْوِيَّةِ .	canalis	قَنَاة
canal , optic	قَنَاة الْعَصَبِ الْبَصْرِيِّ	canalis pterygoidei , nerve	عَصَبُ القَنَاة الْجَنَاحِيَّةِ
canal , palatine	قَنَاة حَنَكِيَّةُ		انظُرْ جَدْوَلَ الْأَعْصَابِ (Nerves) .
canal , pharyngeal	قَنَاة بُلْعُومِيَّةُ ، مَجْرَى بُلْعُومِي	cancellous	إِسْفَنْجِي ، مَسَامِي ، شَبَكِي
canal , posterior condylar	قَنَاة لُقْمِيَّةُ خَلْفِيَّةُ		ذُو تَرْكِيْبِ شَبَكِي ، ذُو تَرْكِيْبِ إِسْفَنْجِي ؛ يُطْلَقُ عَلَى النَّسِيْجِ الْعَظْمِيِّ .
	قَنَاة تُوْجَدُ عَرْضاً فِي قَاعِ الْحَفْرَةِ اللَّقْمِيَّةِ يَمْرُبُهَا وَرِيدٌ مِنَ الْجَيْبِ الْوَرِيدِيِّ الْمُسْتَعْرَضِ .	cancellous bone = spongy bone	عَظْمٌ إِسْفَنْجِيٌّ
canal , posterior palatine = lesser palatine canal	= القَنَاة الْحَنَكِيَّةُ الْخَلْفِيَّةُ = القَنَاة الْحَنَكِيَّةُ الصَّغْرَى	cancer	سَرَطَانٌ
	أَحَدُ فُرُوعِ القَنَاة الْحَنَكِيَّةِ الْعَظْمِيِّ ، وَهِيَ تَنْقَلُ فُرُوعَ الْأَوْعِيَةِ الْحَنَكِيَّةِ الْعَظْمِيِّ إِلَى أَنْسِجَةِ الْحَنَكِ الرَّخْوِ .		نَمُو خَبِيثٌ يَنْشَأُ مِنَ الْخَلَايَا الظَّهَارِيَّةِ يَسْتَعْمَلُ هَذَا الْمِصْطَلَحَ بكَثْرَةٍ لَوْصَفِ كُلِّ الْأَوْرَامِ الْخَبِيثَةِ .
canal , pterygopalatine = posterior palatine canal	= القَنَاة الْجَنَاحِيَّةُ الْحَنَكِيَّةُ = قَنَاة حَنَكِيَّةُ خَلْفِيَّةُ	cancer cell	خَلِيَّةُ سَرَطَانِيَّةُ
canal , pulp = root canal	قَنَاة لَبِيَّةُ = قَنَاة الْجَذْرِ	cancer , jaw	سَرَطَانُ الْفَكِّ
canal , root = pulp canal	قَنَاة جَذْرِيَّةُ = قَنَاة لَبِيَّةُ	cancer , lip	سَرَطَانُ الشَّفَةِ
	قَنَاة تَحْتَوِي عَلَى لَبِ السِّنِّ مَرَاراً مِنْ خِلَالَ جَذْرِ السِّنِّ إِلَى حُجْرَةِ اللَّبِّ .	cancer , tongue	سَرَطَانُ اللِّسَانِ
canal , spinal	قَنَاة شَوْكِيَّةُ	cancerous	سَرَطَانِيٌّ
			مَتَعَلِّقٌ بِالسَّرَطَانِ (Cancer) .
		canacrum	تَفْرُوحٌ ، قَرْحَةٌ مُوَاتِيَّةُ ، أَكْلَةٌ ، قَارِحَةٌ قَرْحَةٌ غَنْغْرِيْنِيَّةُ .
		canacrum nasi	قَارِحَةٌ أَنْفِيَّةُ
			غَنْغْرِيْنَةُ لِلغَشَاءِ الْخَاطِيِّ لِلْأَنْفِ .

cancrum oris = noma	قارحة الفم
(Mouth gangrene) ؛ وتبدأ بالغشاء المخاطي بالخد أو بالثة. يمكن أن تمتد إلى الأنسجة الوجهية . شائع الحدوث في الأطفال الواهين.	
candelilla wax	شمع كانديليلا ، شمع الفربيون
candida = monilia	المبيضة = طوقيات ، فطور
جنس من الفطريات الجرثومية الممرضة ، شبه الخميرة ، يُسبب داء المبيضات (Candidiasis) أو داء الطوقيات (Moniliasis) أو داء السلاق (Thrush) ، يُسمى أيضا الطوقية (Monilia) .	
candida albicans	المبيضة البيضاء
أكثر الأنواع شيوعا حيث تسبب داء المبيضات وهناك أنواع أخرى من المبيضات يمكن أن تسببه .	
candidal leukoplakia	داء الطلوان المبيضي
candidiasis = moniliasis = thrush	داء المبيضات ، السلاق
عدوى حادة أو مزمنة نتيجة للإصابة بنوع من فطر المبيضات البيض شبه الخميرة تصيب الأغشية المخاطية ومظاهره الفموية آفات بيضاء سرعان ما تتقشر تاركة أسطحاً نازفة ، كما في السلاق الفموي أو التهاب الفرج والمهبل ، ويمكن أيضا أن يصيب الجلد ، والقلب ، أو الرئتين .	
candidiasis, chronic hyperplastic	داء المبيضات التنسجي المزمن
candidiasis, erythematous	داء المبيضات الحامي
candidiasis , oral	داء المبيضات الفموية
عدوى الفم بالمبيضات البيضاء يمكن أن ترافق مع الحالات المزمنة قبل السرطانية.	
candidiasis , oral acute	داء المبيضات الغشائي الكاذب
pseudomembranous = thrush	الفموي الحاد = سلاق
candidosis = candidiasis	داء المبيضات
candidosis, acute atrophic	داء المبيضات الضمور الحاد
candle	شمعة
canine	ناب
السن الثالثة من خط الوسط في التسنين الأولي والتسنين التالي ، على القوس السنية العلوية والسفلية . الناب سن وحيدة الحدبة ، وحيدة الجذر . ذات جذر طويل نسبيا ، وارتفاع لساني لثوي ظاهر في التسنين الدائم ؛ في	

حالة التسنين غير الدائم ، يقع وحشي القاطع الجانبي وإنسي الرحي الأولى المؤقتة ، في كل ربع من القوس السنية . في الإثغار الدائم يقع وحشي للقاطع الجانبي ، وإنسي الضاحكة الأولى الدائمة في كل ربع من القوس السنية . وهو معد لتقطع وتمزيق الطعام . الناب العلوي الدائم هو أطول الأسنان . من المهم المحافظة على الأنياب في الفم من أجل الناحية الوظيفية والجمالية أو كليهما ، وذلك بسبب وضع الناب في القوس السنية وطول جذره يطلق عليه اسم سن العين (Eye tooth) . يميل تاج الناب السفلي تجاه اللسان . تبدأ الأنياب المؤقتة (اللبنية) بالتكلس قبل الولادة ، وتبزغ في الفم بعد حوالي 18 شهر . تتم عملية التكلس عادة بعد سنتين ونصف وتبدأ الجذور في الامتصاص بعمر 7 سنوات ، قبل سقوطها في السنة 12 . تبدأ الأنياب الدائمة بالتكلس عند 4-5 شهور وتبزغ في الفم كاملة في سن 10-12 سنة .

canine disclusion	انفصال إطباق نابي
انظر . . إطباق ذو حماية بالناب ، إطباق واقي بالناب (Canine- protected occlusion) .	
canine eminence	بارزة نابية ، بروز نابي ، شامخة نابية ، ارتفاع نابي
مُرتفع عظمي في الفك العلوي يُغطي جذر الناب . منحني مُقوس ظاهر من العظم والنسيج الرخو ، يُغطي جذور الأنياب العلوية ، وينشأ نتيجة لكبر حجم جذر الناب ، ووضع السن في زاوية القوس السنية . ويساعد التواء النابي على دعم الشفة العلوية على جانبي المنخرين (الفتحات الأنفية).	
canine fossa	حفرة نابية ، نُقرة نابية
منخفض على السطح الخارجي للفك العلوي خلف الارتفاع النابي .	
canine guidance	الارشاد النابي ، دليل نابي
عبارة مختصرة لوصف الأسنان المستخدمة كدليل إطباق ، في حالة عدم إطباق الأسنان «اللانطباق» ، أثناء الانزلاق الجانبي ، والمتعلق بحركة الفكين . في حالة الانزلاق الجانبي ، على الجانب العامل ، يلامس السطح الوحشي الوجهي للناب السفلي ، السطح الإنسي اللساني للناب العلوي حينما يتحرك الفك السفلي جانبياً ، مسبباً عدم إطباق للأسنان الأخرى . انظر . . إطباق ذو حماية نابية ، إطباق ذو وقاية نابية (Canine- protected occlusion) .	

canine muscle = muscle	العضلة النابية = العضلة الرافعة	cantilever spring	نابض عتلي ، نابض كابولي
levator anguli oris	لزواوية الفم	cap	1- قُبْعة ، قَلْنسوة
canine- protected articulation	تمفصل الأسنان ذو الحماية النابية ، إطباق ذو وقاية نابية		تعبير عامي ؛ يُطلق على التاج كمصطلح آخر ، يُستخدم حينما يغطي تاج السن الطبيعية بغطاء كُلي أو جزئي .
(Canine-protected articulation)	انظر . . إطباق ذو حماية نابية (Canine-protected occlusion)		2- قَمّة ، غطاء يحمي نسيج أية مادة أو بنية ، تغطي اللب المكشوف للسن .
canine- protected occlusion	إطباق ذو وقاية نابية	cap crown = shell crown	تاج ذو قَلْنسوة = تاج قَشْري
	إطباق يشكل الناب منفرداً كدليل لعدم انطباق الأسنان في حالة الانزلاق الإطباق الجانبي (Laterotrusion) .	cap , crown	قُبْعة التاج ، غطاء التاج
canine rise	إطباق رافع	cap , enamel	قُبْعة الميناء ، غطاء مينائي
canine space abscess	خراج المسافة النابية		الميناء الذي يُغطي قمة الحُلَيْمة السنية النامية .
canine teeth	أنياب ، أسنان نابية	cap , metal	غطاء معدني
canine tooth	ناب ، سن نابية	cap , platinum	غطاء بلاتيني ، قبة بلاتينية
	سن ذات حذبة واحدة ، تماثل أسنان الكلاب ، توجد بين القاطع الجانبي والضاحك الأول. ويوجد ناب واحد في كل رُبع من القوس السنية في الأسنان اللُبنية والدائمة .	cap , pulp	غطاء اللب ، قَلْنسوة اللب
caniniform	نابي الشكل		قُرص معدني أو بلاستيكي أو مادة كيميائية يُغطى بها اللب المكشوف .
	بشكل الناب أو شبيه بسن نابية .	cap , skull = calvaria = calvarium	غطاء الرأس ، غطاء الجُمجُمة = قمة الجُمجُمة ، قمة القحف
caninus = levator anguli	العضلة النابية =	cap splint	جَبيرة قَلْنسوية
	العضلة رافعة زاوية الفم		جبيرة سنية معدنية مصبوبة ، أو جبيرة أكريليكية راتينية ، تنطبق بإحكام على تيجان الأسنان الطبيعية وأسطحها الإطباقية ، وتثبت في مكانها بالإسمنت لتساعد على تثبيت كسور الفك .
canker = aphthous stomatitis	قارحة ، تآكل الفم = التهاب الفم القلاعي	cap , swaged	غطاء مُطَرَّق ، غطاء يُشكّل بالطريق
	تقرُّح الفم والشفَتين خصوصاً (مصطلح قديم) .	capping , direct	تغطية مباشرة
canker sore = aphthous ulcer	قارحة الفم ، قرحة قلاعية		تغطية لب السن المكشوف بضماد طبي في محاولة للحفاظ على حيويته ، والتغطية المباشرة تعمل بشكل فعال في حال الانكشاف الآلي لللب السن وعندما تكون الأسنان حديثة الزوغ «الأسنان الفتية» .
cannula = canula	قُنْيّة ، قَصْبة بَزَل ، قُصْبِيّة	capping , indirect	تغطية غير مباشرة
	أنبوبة رفيعة صلبة ، أو شبه صلبة من المعدن أو الزجاج أو البلاستيك أو إبرة غير حادة يمكن إدخالها في قناة أو حُفرة أو وعاء دموي داخل الجسم ليزل السوائل خارج الجسم .		يوضع هيدروكسيد الكالسيوم أو أكسيد الزنك واليوجينول ، فوق طبقة متبقية من العاج النَّخَر ؛ وبعد مرور فترة تتراوح بين 6 إلى 12 أسبوعاً ، يرفع العاج النَّخَر المتبقي . يتوقع حدوث عملية التكلُّس ، أي عودة التمدن للأنسجة المتأثرة بالتسوس من العاج (هذه العملية مثيرة للجدل) .
canthomeatal line	خط صماخي مُوقِي ، خط صماخي لحاظي	capacity	قُدرة ، سَعَة ، طاقة
	الخط الواصل بين الموق أو لحاظ العين الجانبي «زاوية العين الجانبية» ومجرى السمع الظاهر «الصِّمَّاخ» .	capacity , buffering	قُدرة الصَدِّ ، قُدرة التنظيم
canthus	لحاظ ، مَاق ، موق (ح : أماق ، أمواق)	Capdepon't's syndrome =	متلازمة كابدبون = نقص
cantilever = cantalever = cantaliver	1- عَتْلَة ، كابول		تكوّن العاج ، سوء تنسُج العاج dentinogenesis imperfecta
	2- دعامة ناتئة مُثبتة من طَرَف واحد		
cantilever bridge	جَسَر كابولي ، جسر عَتلي		
	صفيحة جزئية ثابتة أو جسر له دعامة واحدة ملاصقة لمنطقة درءاء ، أي جسر مُثبت من طرفه بالسن الداعمة والطرف الآخر يستند على الحيد أو الارتفاع السنخي الأدرَد .		

نسبة إلى س. كابديبون ، 1867 - 1917 ، C.Capdepont ،
 طبيب أسنان فرنسي .
capillary شعري ، دقيق ، شعيري
 1- مصطلح يُستعمل لوصف أي أنبوب فائق الدقة .
 2- أحد الأوعية الدموية فائقة الدقة التي يتكون جدارها من
 خلية واحدة ، يصل ما بين الشريينات والوريدات . توجد
 الشعيرات الدموية على شكل شبكة كثيفة تغطي جميع
 أنحاء الجسم لتسهيل تبادل المغذيات ونواتج الفضلات
 ومواد أخرى ، بين سائل الأوعية الدموية وخلايا النسيج
 المحيط بها من خلال جدرانها شبه النفوذة . تتكون جدران
 الشعيرات الدموية من طبقة واحدة من الخلايا الظهارية
 تعرف بالخلايا البطانية تسمح بمرور كريات الدم البيضاء
 في حالة حدوث التهاب .
capillary action فعل شعري
 فعل يجعل سطح السائل في الأنبوب إما أن يرتفع أو
 ينخفض ، معتمداً على مدى لصوقية ، أو تماسك جزيئات
 السائل . فكلما كان تماسك الجزيئات أكثر كلما ارتفع سطح
 السائل ، وكلما كان تماسك الجزيئات أقل كلما التصق
 بجدران الأنبوب الذي يحتويه وانخفض سطح السائل .
 يسمى أيضاً الجذب الشعري (Capillary attraction) ،
 الخاصة الشعرية ، أو الجاذبية الشعرية (Capillarity) .
capillary attraction جذب شعري
 حالة تنتج عن التوتر السطحي تسبب ارتفاعاً أو انخفاضاً
 لسطح السائل الملائق لسطح صلب . انظر الفعل الشعري
 (Capillary action) .
capillary fragility هشاشة شعرية
 هشاشة الأوعية الشعرية .
capillary haemorrhage نزف شعري
 النزف من وعاء شعري أو أوعية شعرية ، تتميز بالنز .
capillary vessels أوعية دموية شعرية
 1- لُقمة
 2- رُؤيس (رأس صغير) ، رُؤيس العُضد .
capitulum = capitulum 1- لُقمة
 2- رُؤيس
 نُتوء عظمي مفصلي (Bony articulating eminence) .
 رأس صغير (Small head) .
capitulum mandibulae لُقمة الفك السفلي ، رُؤيس الفك السفلي
 الرأس المفصلي للفك السفلي ، لُقمة الفك السفلي
 (Mandibular condyle) .

capping تغطية ، تقييع
 1- طريقة أو أسلوب لتغطية لب مكشوف ، لحمايته من
 المهيجات وتحفيزه على الالتئام .
 2- تسمية عامة للتتويج . انظر غطاء (Cap) .
capping , pulp تغطية اللب
capsula = capsule = cap. محفظة ، غلاف (لاتينية) محفظي
capsular متعلق بالمحفظة المحيطة بالمفصل .
capsular fibrosis تليف محفظي
 انظر التحام (Adhesion) ، التحام محفظي (Capsular
 . adhesion)
capsular ligament الرباط المحفظي
capsular ligament, TMJ الرباط المحفظي للمفصل الصدغي الفكي
 رباط يغلف الغشاء الزلالي العلوي والسفلي للمفصل
 الصدغي الفكي السفلي .
capsule محفظة ، مضغوطة ، كبسولة ، غلفة
 1- الغلاف اللينفي ، أو الغلاف الغشائي الذي يغطي عضواً
 أو جزءاً من عضو .
 2- غلاف خارجي قابل للذوبان ويحتوي على الدواء .
 3- الرباط المحيط بالمفصل ، كما في حالة المفصل الفكي
 الصدغي .
 4- وعاء مواد الحشو التي تمزج آلياً .
capsule , amalgam محفظة الأملغم ، مضغوطة الأملغم
capsule , enamel = محفظة مينائية ، كبسولة مينائية =
enamel cuticle قشيرة مينائية
capsule , joint محفظة المفصل
capsule , nasal محفظة أنفية
 البنية الغضروفية حول التجويف الأنفي الجنبيني .
capsule , proportioned محفظة ذات محتويات متناسبة
capsule vibrator هزاز المحفظة ، هزاز المضغوطة
 جهاز آلي يُستعمل لمزج مواد الحشو التعويضية داخل
 الكبسولة .
capsulectomy نزع المحفظة ، استئصال المحفظة
capsulitis التهاب المحفظة
 التهاب المحفظة والأربطة المحفظية المصاحبة أو أربطة القرص
 استجابة لتتهيج أو مرض .
capsulitis, adhesive التهاب محفظي لاصق
 التحام وتقييد في حركة المفصل ناتج عن نقص في حجم حيز
 المفصل وانتفاخ الأغشية الزلالية أثناء حالة التهاب المفصل .

capsulorrhaphy رفو المحفظة ، تَدْرِيزِ المحفظة ، خياطة المحفظة

إصلاح أو ترميم جراحي لمحفظة المفصل بالخيطة .
إصلاح أو ترميم تمزق أو خلع المفصل .

capsulotomy شقّ المحفظة ، استئصال المحفظة ، بضع المحفظة

الفتح الجراحي لمحفظة المفصل .

caput رأس

caput mandibulae رأس الفك السفلي ، لُقمة الفك السفلي

Carabelli's cusp حُدْبَة كارابيللي

نسبته إلى ج. س. كارابيللي ، 1842 - 1787 ،
(G.C.Carabelli) ، طبيب أسنان نمساوي .

حُدْبَة إضافية أو زائدة توجد على السطح الإنسي الحنكي
لبعض الأرحاء الأولى العلوية الدائمة والأرحاء الثانية العلوية
المؤقتة بالفك العلوي .

Carabelli's tubercle حُدْبَة كارابيللي

حُدْبَة صغيرة توجد أحيانا على السطح اللساني للرحى
العلوية ؛ وهي صفة وراثية .

carat قيراط

1 - وحدة وزن للذهب والحجارة الكريمة .

2 - جزء من 24 جزءا .

- لقياس نقاوة الذهب : الذهب النقي يكون عبارة عن 24
قيراط .

- القيراط للسبيكة ، يرجع إلى عدد أجزاء الذهب في
السبيكة من 24 جزءاً ، مثال : 22 قيراط من الذهب أي
22 جزءاً من الذهب وجزآن من معادن أخرى ؛ أما 24
قيراط فهو ذهب نقي . انظر أيضاً درجة نقاوة الذهب
(Fineness) .

- لقياس وزن الحجارة الكريمة (1 قيراط = 200
ملليجرام) .

carbide الكريد

مُرْكَب من الكربون وأحد المعادن الأخرى .

carbohydrate كربوهيدرات ، سكريات

مادة عضوية تحتوي الكربون والهيدروجين والأكسجين ،
ويدخل ضمن هذه المجموعة : السكر والنشا والدكسترين
والسيلولوز ، وهي من أنواع الطعام الذي يولد طاقة
وحارة ؛ مَرْكَب يحتوي على الكربون ، والهيدروجين ،
والأكسجين حيث تكون نسبة الهيدروجين والأكسجين
عادة ماثلة لنسبتهما في الماء ، أي 1 : 2 . ويمكن تصنيفه إلى
سكاكر أحادية ، وسكاكر ثنائية ، وسكاكر ثلاثية ، ومتعدد

السكاكر ، وعديد السكاريد ، ومتغاير السكاريد وهي مَبْنَع
فوري ومباشر للطاقة حينما يُهضم الطعام . السكاكر
الأحادية سكريات بسيطة تشمل الجلوكوز (يُسمّى أيضاً
دكستروز) ، والفركتوز (يُسمى أيضاً ليفولوز) . يُهضم
الجالكتوز اللاكتوز . السكاكر الثنائية وتشمل السكروز ،
والمالتوز ، واللاكتوز ، تحتوي معظم الفواكة والخضروات
على بعض السكريات الطبيعية . توجد النشويات في
القمح ، والرز ، والبطاطس .

carbolic acid حمض الكربوليك

حمض سام ، كاوي يستقطر من قطران الفحم ، أو يُنتج
صناعياً ويُستعمل كمادة مُطَهِّرة مانعة للعفونة ومانعة
للإنتان . حمض الكربوليك النقي يُسمّى أيضاً . فينول
(Phenol) ، استعمل في الماضي لقتل الجراثيم والبكتيريا
المتواجدة في الحُفْر النَخْرَة .

carbolyzed resin راتين مُشْبَع بالفينول

ضمام مُهْدِيء ومُطَهِّر مضاد للعفونة ، يُستعمل لإزالة الألم
الناجم عن انكشاف لُب السن . ويحتوي على مزيج من
الفينول ، والكحول الراتيني ، وأحياناً أكسيد الزنك وألياف
القطن الطبي .

carbon كربون ، فحم

عنصر غير معدني رباعي التعادل عدده الذري 6 ، ووزنه
الذري 12.11 . يوجد الفحم بشكل نقي في الماس ،
والجرافيت ، ويدخل في مكونات كل الأنسجة الحية ،
ويوجد في الجو كثنائي أكسيد الكربون .

الكربون ضروري للعمليات الكيميائية بالجسم . يشترك في
كثير من عمليات البناء الأيضي وكعنصر من عناصر
الكربوهيدرات ، والأحماض الأمينية ، وثلاثي الجلسرين ،
والحامض النووي الريبوزي وحمض الديوكسي
ريبونوكليك وكثير من مركباته الأخرى .

carbon block كُتْلَة فحمية (كربونية)

كتلة من الفحم النباتي أو الكربون المضغوط ، صممت
ليوضع عليها الأجزاء المعدنية المراد لحامها أو انصهارها .

carbon dioxide ثاني أكسيد الكربون

غاز عديم اللون والرائحة يمثل الناتج الأخير للتنفس ؛ تحمله
الكربونات في بلازما الدم ويترك الجسم عن طريق الرئتين
إلى الجو الخارجي . في حالته الصلبة يمكن أن يستعمل ثاني
أكسيد الكربون المُثَلَّج ككاف أو حارق (Escharotic) ،
وكطريقة لاختبار حيوية الأسنان ؛ يُعتبر ثاني أكسيد الكربون
عاملاً مهماً لفزيولوجية التنفس . تحت أية زيادة لثاني
أكسيد الكربون في الدم الجهاز العصبي الذي يتحكم فيه

مركز التنفس في المَخ ، على زيادة مُعدل التنفس . بهذا
الفعل يزيد تدفق الأوكسجين ويقل ثاني أكسيد الكربون حتى
تعود كميته في الدم إلى المعدل الطبيعي .
واصمة كربونية ، مُسجّل كربوني ، مُعلّم
carbon marker فحّمي

لتصميم الجهاز السني الجزئي النزوع ، يُستعمل رأس
جرافيتي مثبت في مغزل المساح لتعيين خط المسح (علو
المحيط) على السن الداعمة للمثال أو القالب المراد مسحه .

ورقّ كربون للتعليم
carbon marking paper

عمود كربون للتعليم
carbon marking rod

أحادي أكسيد الكربون
carbon monoxide

غاز سام عديم اللون يخرج من عادم السيارات . يمنع
التبادل الطبيعي لثاني أكسيد الكربون والأوكسجين أثناء
عملية التنفس ؛ يُمتص بسهولة بواسطة خلايا الدم الحمراء
لتكوين الكربوكسيهيموجلوبين .

فولاذ كربوني ، فولاذ فحّمي
carbon steel

كاربورندم ، سامور
carborundum

مادة ساحلة تحتوي على كبريد السيليكون مع الصلصال أو
مادة أخرى . يقع ترتيبها من حيث الصلابة أو القساوة بعد
الماس ، ويُمكن الحصول عليها بدرجات مختلفة من
النعومة ، من فائق النعومة إلى الخشن ، يُثبت بواسطة مادة
رابطة على دواليب ساحلة أو أقراص ساحلة .

قرص سامور
carborundum disc = carborundum disk

رأس سامور
carborundum point

دولاب سامور
carborundum wheel

عجينة كربوكسيميثيل
carboxymethylcellulose

سيلولوز هلامية
gelatin paste

عجينة قادرة على الالتصاق بمخاطية الفم ، تُستعمل لإضافة
حماية آلية لها ، وكحامل لأدوية موضعية .

جَمْرَة حميدة ، دُمْل ، الجمرَة
carbuncle

عدوى بالمكورات السُّبحية للغُدُد العُرْقِيَّة أو بُصِيَّلات
الشعر ، تسبب التهاباً للأُنسجَة تحت الجلد المحيطة بهما ، مع
إفراز القيح من خلال فتحات عديدة تكون تجاويفاً خراجية
عديدة ضمن مساحة موضعية ، وتنتهي بتقشرها
وانفصالها .

مُسْرطن ، مُولد السرطان
carcinogen

1 - أية مادة مسببة للسرطان ، مثال قطران التبغ .
2 - تُستعمل بشكل عام لأي عامل يسبب ورماً خبيثاً من أي
نوع .

تَسْرَطْن ، تولّد السّرطان
carcinogenesis
مُكوّن السرطان ، مُولد السرطان ، مسرطن
carcinogenic
سرطانة ، ورَم سرطان ، سرطان ظهاري
carcinoma
ورم ظهاري خبيث يسبب عادة نقائل . انظر سرطانة ، ورَم
خبيث (Cancer) .

سَرَطانة شعوية
carcinoma , actinic
نوع من سرطانة الخلايا القاعدية يصيب الوجه ، والأسطح
المكشوفة من الجسم ، بسبب التعرض المباشر والمستمر لفترة
طويلة لأشعة الشمس .

سَرَطانة غدانية كيسية
carcinoma , adenoid cystic
ورم ظهاري خبيث في الغُدُد اللُّعابية يشمل الخلايا العضلية
الظَّهارية ، والخلايا المبطنة للقناة .

سَرَطانة سنخية
carcinoma , alveolar

سَرَطانة الخلايا القاعدية
carcinoma , basal cell
سرطانة موضعية خبيثة تنشأ من طبقة الخلايا القاعدية الظهارية .

سَرَطانة بشرانية
carcinoma , epidermoid

نوع من السرطانة ينشأ من الخلايا الظهارية الحُرشفية المطبقة ،
ويمكن تقسيمه إلى عدة أصناف مُتباينة .

سَرَطانة لايدة = سرطانة بين
carcinoma in situ =

الخلايا الظهارية
intraepithelial carcinoma

مصطلح يُطلق على آفات الغشاء المخاطي المشابهة للظهارية ،
ويمتد سوء التقرن فيه إلى جميع طبقات الخلايا الظهارية
بشكل واضح ؛ وهي حالة قبل سرطانية .

سرطانة بين الخلايا الظهارية =
carcinoma , intraepithelial =

سرطانة لايدة
carcinoma in situ

سرطانة بشرانية مخاطية
carcinoma , mucoepidermoid

ورم خبيث ، يشمل الخلايا الحُرشفية ، والخلايا مفرزة المخاط
في الغدد اللُّعابية .

سَرَطانة الحافة السنخية
carcinoma of alveolar ridge

سَرَطانة الغار (الجيب)
carcinoma of antrum

سَرَطانة الغشاء المخاطي الشدقي
carcinoma of buccal mucosa

سَرَطانة اللثة
carcinoma of gingiva

سَرَطانة الشفة
carcinoma of lip

سَرَطانة الحنك
carcinoma of palate

سَرَطانة اللسان
carcinoma of tongue

سَرَطانة الخلايا المغزلية
carcinoma , spindle-cell

شكل مختلف من السرطانة حُرشفية الخلايا تسمى خطأً
سَارَكومة (Sarcoma) أو ساركومة سرطانية
(Carcinosarcoma) بسبب الخلايا الورمية مغزلية الشكل .

سرطانة حُرشفية الخلايا ، carcinoma , squamous cell
سرطانة الخلايا الحرشفية
سرطانة من الظهارة الحرشفية ؛ نوع من السرطانة البشراية ؛
يعتقد أنه الورم الخبيث الأكثر شيوعاً في الحفرة الفموية
بكل أشكاله المختلفة مثل التقرُّحي (Ulcerative) والمُشقق
(Fissured) .

سرطانة تُوَلولوية carcinoma, verrucous
شكل مختلف من السرطانة حرشفية الخلايا أقل درجة في
الخبثاء ، حيث أنه ينحت أو يَنحَر عوضاً عن التغلغل في
الأنسجة المحيطة ، ويلاحظ غالباً عند كبار السن .

شبيه السرطانة ، نظيرُ السرطان carcinomatoid
سرطاني ، سرطانيي carcinomatous
متعلق بالسرطان أو مصاب به .

ساركومة سرطانية carcinosarcoma
ورم خليط يشتمل على مميزات السرطانة والساركومة .

بطاقة card
بطاقة فَحَص card , examination
بطاقة تَسجيل card , record
(سابقة) قَلْب ، قَلْبِي card- , cardi-
قَلْبِي cardiac
متعلق بالقلب .

توقُّف قلبي ، توقُّف القلب ، سكتة قلبية cardiac arrest
توقف ضربات القلب ، ومن ثم حدوث قُصور في وصول
الدم المحمَّل بالأكسجين إلى مراكز المخ ، ويُصاحبه توقف
التنفس ؛ يجب إعادة دَورة الدم خلال دقيقتين لتحاشي تلف
خلايا المخ .

فشل قَلْبِي ، هُبوط القلب cardiac failure
يمكن أن يحدث ببطء أو بشكل مُفاجيء ، ويجب عَدَم
الخلط بينه وبين توقف القلب «السكتة القلبية» ، حيث
يحدثُ الهبوط القلبي نتيجة لمرض يؤثر على النتاج القلبي
فيكون غير كاف للحفاظ على دورة الدم الطبيعية .

عَضلة قَلْبِي cardiac muscle
العَضلات القلبية عبارة عن نَسيج عضلي خاص ، وهي
تكوِّن جدران القلب ، وتتغذى بواسطة الشرايين التاجية .

منظم نَظْم القلب cardiac pacemaker
النتاج القلبي cardiac output
صمامات القلب cardiac valves
لسان نارِي ، لسان قُرْمزي ، لسان أحمرملاع cardinal tongue
لسان أحمر قان لامع ، بسبب زوال الطبقة الظهارية .

(سابقة) قَلْب ، قَلْبِي cardio-

علمُ أمراض القلب cardiology
قلبي رئوي cardiopulmonary
الإنعاش القلبي الرئوي cardiopulmonary resuscitation=
CPR
عملية أساسية لإنقاذ الحياة ، تشمل التنفس الصناعي ،
والتدليك القلبي اليدوي الخارجي ، تؤدي في حالات
التوقف القلبي لإعادة الدورة الدموية والتنفس ، من أجل منع
حدوث تلف الدماغ اللارجعي الذي يحدث نتيجة نقص
الأكسجين بالمخ . عملية التدليك الخارجي للقلب تجعل
القلب ينضغط بين القفص الصدري والعمود الفقري
الصدري . أثناء انضغاط القلب ، يندفع الدم إلى الدورة
الدوية العامة والدورة الدموية الرئوية ، وحينما يرفع
الضغط ، يمتلئ القلب بالدم الوريدي . يجرى التنفس في
الفم أو عملية تنفس صناعية آلية مؤازرة لعملية الإنعاش
القلبية الرئوية لأكسدة الدم بالأكسجين في الدورة الدموية .
لا تحتاج هذه الطريقة لأي جهاز ، على الرغم أنه يمكن
استخدام أجهزة آلية ، ويمكن لشخص أو شخصين القيام
بها ، وتحتاج إلى ثلاث خطوات :
1- التأكد من جعل المجرى التنفسي مفتوح .
2- إعادة التنفس
3- إعادة الدورة الدموية .

فشل قلبي تنفسي cardiorespiratory failure
قلبي وعائي cardiovascular
متعلق بالقلب والأوعية الدموية .

الجهاز القلبي الوعائي ، الجملة cardiovascular system
الدورانية
نظام دوران الدم في جميع أنحاء الجسم ويشمل القلب
والأوعية الدموية .

التهاب القلب carditis
التهاب صمَّامات القلب ، التهاب cardivalvulitis
مصارع القلب
عناية ، رعاية care
نَحْر ، نَسوس caries
1- (في الطب) : تآكل نسيج العظم الالتهابي .
2- (في طب الأسنان) : هو المصطلح التقني الصحيح البديل
عن مصطلح التسوس (البلى : Decay) ؛ وهو مرض يُعد
من أكثر الإصابات شيوعاً في الإنسان ينتج بسبب زوال
وفقد الأملاح المعدنية من النسيج السني ، يتسبب في تهدُّم
الأنسجة السنينة المتكسِّسة بمساعدة النشاط الجرثومي ،
وفي حدوث الحفرة السنينة .

caries , approximal = proximal تسوس مُلاصق ، تسوس مُتقارب = **caries = interstitial caries** تسوس بيني ، تسوس دان
تسوس سني يبدأ في السطح الإنسي ، أو السطح الوحشي للسن ، ويحدث غالباً أسفل نقطة التماس مباشرة .

caries , arrested تسوس مُتوقّف
نخر سني توقف عن التقدم .

caries , cemental تسوس ملاطي
تآكل على أسطح الجذر ، يمكن أن يصيب منطقة تشعب الجذور .

caries , chronic تسوس مُزمن
نخر سطحي بطيء ، مُتلون غالباً ، حيث يتراوح التلون بين الأصفر الفاتح والبني المحمّر والأسود . يمكن أن يكون التلون بفعل الكبريتيد الذي يدخل الحفرة الفموية ، أو من الناحج النهائي للنشاط الجرثومي . يحدث التسوس المزمن عادة في البالغين ، ويصيب عدد قليل نسبياً من الأسنان . يصبح العلاج فاقد الكالسيوم وذوي قوام مرن ولون بني مسود .

caries , dental تسوس سني
مرض ناتج عن تدهم وتفتت الأنسجة السنية الصلبة بسبب فقد الأملاح المعدنية . ينتج النخر السني عن تفاعل بيني بين جراثيم متنوعة في وسط حامضي .

caries , enamel تسوس الميناء
نخر يشمل ميناء السن فقط .

caries-free = caries-immune خال من النخر = منيع للنخر ، ذو مناعة للنخر
مريض لا يوجد لديه أي تسوس سني .

caries , incipient تسوس أولي ، تسوس ابتدائي
المرض في مراحله الأولى ، حيث تبدأ الإصابة بالتسوس في الظهور .

caries , interstitial نخر بيني ، نخر خلالي
انظر تسوس مُتقارب (Approximal caries) (المُصطلح المُفضّل) .

caries , pit and fissure تسوس الشقوق والوهاد
نخر يبدأ في وهاد أو شقوق الأسنان ؛ النخر الأولي (Incipient caries) هو تسوس في مراحله الأولى ، وعادة لا يحتاج إلي أي علاج في هذه المرحلة .

caries preventive agent مادة مانعة التسوس

caries-prone عُرضة للنخر ، ميّال للنخر

شخص لديه زيادة شاملة في معدل التسوس السني ، على الرغم من اهتمامه الجيد بصحة فمه .

caries , proximal تسوس دان
انظر نخر مُتقارب (Approximal caries) ، (المُصطلح المُفضّل) .

caries , radiation تسوس إشعاعي
تخرب لنسيج السن مشابه للتسوس بعد المعالجة بالإشعاع . يُصاحب هذه الحالة جفاف الفم .

caries , rampant تسوس سريع ، تسوس مُنتشر ، تسوس عنيف
نوع من التسوس يوجد غالباً عند الأطفال ، ويشمل العديد من الأسنان ، له بداية مفاجئة مع تقدم سريع مدمر للأسنان ؛ يظهر فجأة وينتشر بسرعة .

caries , recurrent تسوس مُعاود ، تسوس ناكس ، تسوس راجع
تسوس يحدث عند حواف أو تحت حشوة سنية موجودة ، ينتج إما بسبب تراكم فضلات الطعام أو عن عدم إزالة التسوس بالكامل ، أو بسبب التصميم غير الملائم للحفرة أو للحشوة ، انظر نخر ثانوي (Secondary caries) .

caries , residual تسوس مُتبق ، تسوس مُتخلف
يُترك التسوس السني بأرضية الحفرة المحضرة ، حتى لا ينكشف لب السن إذا ما أُزيل بالكامل .

caries , root تسوس الجذر

caries , secondary تسوس ثانوي

caries , senile تسوس شَيْخي ، تسوس شَيْخوخي
تسوس يوجد عند كبار السن ، يصيب الملاط على الأسطح الدانية بسبب انحسار الأنسجة الداعمة للأسنان ، وغالباً ما يكون نتيجة تراكم فضلات الطعام بين الأسنان ، بسبب إهمال العناية بصحة الفم والأسنان ، وأيضاً بسبب قلة إفراز اللعاب .

caries , smooth-surface نخر السطح الأملس
نخر يصيب الأماكن التالية في السن : أ- الأسطح الدانية . ب- الثلث اللثوي من السطح الشدقي واللساني من تاج السن . ج- عند الحافة اللثوية للملتقى المينائي الملاطي . إذا حدث وأصيب النسيج الملاطي ، يُسمى : النخر الملاطي (Cemental caries) .

cariogenic مسوس

cariogenicity = cariosity تسوس

cariosity تسوس

carious	1- مسوس	الدماغ والرأس عن طريق فرعيه الخارجي والداخلي .
	2- تسوسي	ينشأ الشريان السباتي الأصلي ، من الجذع الرأسي العضدي
carious dentin	عاج مسوس ، عاج نخر	والقوس الأورطية ، وينقسم إلى فرعين : الشريان السباتي
carious , initial = early carious	تسوس بدئي ، تسوس أولي	الخارجي أو الظاهر والشريان السباتي الداخلي أو الباطن ،
carious lesion	آفة تسوسية ، إصابة تسوسية	يغذي الدماغ والسحايا والوجه والعنق وجانب الرأس
carious tooth	سن نخر ، سن متسوسة	واللسان . انظر السباتي المشترك أو العام (Carotis communis)
Carmichael's crown =	تاج كارمايكل =	(Carotis externa ، السباتي الداخلي أو الباطن (Carotis interna) .
three-quarter crown	ثلاثة أرباع التاج	
	نسبة إلى ج. ب. كارمايكل ، 1856 - 1946 ،	
	J.P.Carmichael ، طبيب أسنان أمريكي .	
Carmody-Batson's operation	عملية كارمودي وباتسون	قناة سباتية
	عملية داخل الفم ، تستخدم لرد أو إرجاع العظم الوجني	ممر في الجزء الصخري للعظم الصدغي يمر خلاله الشريان
	المكسور أو القوس الوجنية المكسورة ، عن طريق قطع في	السباتي الداخلي أو الباطن .
	منطقة الجزء الناتئ من العظم الوجني .	
carnassial	سن ممزقة ، سن قاطعة	عصب سباتي
	متعلق بأكل اللحم ، تُطلق على السن التي تُستخدم في قطع	يعصب الغدد والعضلات الملساء في الرأس .
	وتمزيق اللحم .	انظر مدخل السباتي (Caroticus) .
carnauba	الكرنوبية : شجرة من الفصيلة النخيلية	ضمفيرة سباتية
carnauba wax	شمع الكرنوبية	أية واحدة من الضفائر العصبية الثلاثة المصاحبة للشرايين
	شمع يُستخرج من أوراق شجرة «الكوبرنيكي» وهي من	السباتية .
	الفصيلة النخيلية ، ويستخدم في الصقل والتلميع . الخ .	قارن مع الضفيرة السباتية العامة (Common carotid
carneous	لحمي	plexus) ، والضفيرة السباتية الظاهرة (External carotid
carnivore	لاحم ، ضاري (ضار)	plexus) والضمفيرة السباتية الباطنة (Internal carotid
	أي حيوان آكل للحم .	plexus) .
carnivorous	لاحم ، ضاري ، آكل للحم ، قارم	عُمد سباتي
carotenemia = carotinemia =	تجرن الدم ، وجود الكاروتين	الغلاف الذي يحيط بالشريان السباتي المشترك أو العام ،
carotenaemia	في الدم	والوريد الوداجي والعصب الحائر .
	تلون الجلد والأغشية المخاطية ، سببها زيادة الكاروتين في	عشني الجيب السباتي ، إغماء
	الدم . يشبه مرض الصفراء .	الجيب السباتي
caroticotympanic	سباتي طبلي	انظر متلازمة الجيب السباتي (Carotid sinus syndrome) .
caroticotympanic artery	شريان سباتي طبلي	متلازمة الجيب السباتي
	فرع من الشريان السباتي الباطن ، يغذي التجويف الطبلي .	فقد الوعي المؤقت الذي يترافق أحياناً بنوبات تشنجية بسبب
	انظر مدخل السباتي الطبلي (Caroticotympanicus) .	شدة منعكس الجيب السباتي ، حينما يزداد الضغط على أحد
caroticotympanic nerve	عصب طبلي سباتي	أو كلا الجيبين السباتيين . يُسمى أيضاً : إغماء الجيب
	انظر مدخل الطبلي السباتي (Caroticotympanicus) .	السباتي (Carotid sinus syncope) .
carotid	سباتي	خُراج المسافة السباتية
carotid artery	شريان سباتي	خرطوشة ، كربولة ، حبابة
	شريان رئيسي على جانبي العنق ، يحمل الدم المؤكسج إلى	خرطوشة زجاجية من نوع خاص ، تحتوي على جرعة
		واحدة من محلول الدواء ، حيث يُمكن وضعها مباشرة في
		محفنة خاصة للحقن تحت الجلد .
		خرطوشة مُخدر ، حبابة المُخدر
		خرطوشة زجاجية مسبقة التعبئة بمحلول المخدر الموضعي ،

تُستعمل مرة واحدة ، وتحتوي على جرعة لفرد واحد . وهي مُصنّعة خصيصاً لمحقنة المخدر السني ، وتتوفر في أحجام 1.8 سنتيمتر مُكعّب و 2.0 سنتيمتر مكعب .

carrier ناقل ، حامل

carrier , amalgam حامل الأملغم ، مدفع الأملغم
أداة لنقل الأملغم إلى الحفرة السنية المحضرة .

cartilage عُضروف

نوع من الأنسجة الضامة المرنة الخالية من الأوعية الدموية ، متصل بالأسطح العظمية المفصليّة حيث يكوّن بعضاً من أجزاء الهيكل العظمي .

نسيج ضام مرّن ، يحتوي على خلايا خاصة (خلايا عُضروفية) في نسيج من الألياف الكولاجينية ، والمخاط العُضروفي . ينقسم العُضروف حسب نوع الألياف الموجودة فيه إلى : عُضروف شفاف أو زجاجي ، و عُضروف مرّن و عُضروف ليفي . يحتوي العُضروف على قليل من الأوعية الدموية . تدعم حلقات من الغضاريف القصبية الهوائية ، وتُقبّو جدران الشعب الهوائية لتظل مفتوحة . تكون كثير من عظام الجسم ، عند الولادة بحالة عُضروفية ، ثم تتحول تدريجياً إلى عظم .

cartilage , articular عُضروف مفصلي

cartilage , alar عُضروف جناحي
عُضروف على شكل حرف U ، يكوّن طرف الأنف .

cartilage , articular عُضروف مفصلي

cartilage , lateral nasal عُضروف أنفي جانبي
أحد عُضروفين يشبهان الجناح ، شكلان امتداداً للعُضروف الحاجزي ، متصلين بالعظام الأنفية وعظم الفك العلوي .

cartilage , Meckel's عُضروف ميكيل

cartilage of the nose , septal عُضروف الأنف الحاجزي

cartilage , septal عُضروف حاجزي
عُضروف ضمن الحاجز الأنفي ، يقسّم التجويف الأنفي إلى التجويف الأنفي الأيمن والتجويف الأنفي الأيسر .

cartilage , yellow عُضروف أصفر

أكثر أنواع الغضاريف الثلاثة مرونة ، يحتوي على ألياف مرنة في قالب ليفي أصفر . يوجد في أجزاء مختلفة من الجسم ، مثل الأذن الخارجية ، الأنبوب السمعي والفلكة ، الحنجرة . انظر أيضاً عُضروف مرّن (Elastic cartilage) . قارن مع عُضروف زجاجي (Hyaline cartilage) ، عُضروف ليفي أبيض (White fibrocartilage) ، عُضروف مرّن (Elastic cartilage) ، انظر عُضروف أصفر (Yellow cartilage) .

cartilagenous عُضروفي
متعلق بالغضاريف أو مُكوّن منها .

cartilagenous cranium قحف عُضروفي

cartilagenous cranium of the embryo قحف عُضروفي
للجنين

cartilagenous matrix هيكل عُضروفي

cartilagenous structure بنية عُضروفية

cartridge = carpule كربولة ، خرطوشة

cartridge syringe محقنة الخرطوشة
محقنة خاصة ، حيث يكون محلول الدواء المراد حقنه معبأ مسبقاً في كربولة زجاجية .

caruncle = caruncula حلّيمة
بروز لحمي صغير .

caruncle , sublingual = caruncula sublingualis حلّيمة تحت اللسانية

caruncula = caruncle حلّيمة ، حلّيمة

caruncula salivaris حلّيمة لعابية = حلّيمة تحت اللسانية

caruncula اللسانية

sublingualis caruncula حلّيمة تحت اللسانية

sublingualis = sublingual caruncle

بروز لحمي صغير على جانبي اللجام اللساني ، على قمة فتحات الغدد اللعابية تحت اللسانية .

carve ينحت
يشكّل المادة وهي في الحالة اللدنة ، مثل الأملغم ، والشمع إلخ .

carver منححات
أداة يدوية تُستعمل في النحت والتشكيل ، خصوصاً في عمل النماذج الشمعية للحشوات المصبوبة والتيجان والبدلات السنية ، والأملغم ، أنظر منحتة الأملغم (Amalgam carver) ، أو منحتة الخزف (Porcelain carver) ، وقد سجلت تحت أسماء عديدة مثل : منحتة ماك كولنج (McCulling carver) ، منحتة وارد (Ward's carver) ، منحتة فرايم (Frahm's carver) ، منحتة لوكرون (LeCron's carver) ، منحتة فيهي (Vehe's carver) ، منحتة مُجرّفة قُرصية الشكل (Carver cleoid-discoid) .

carver , amalgam منححات الأملغم
نوع مصمم خصيصاً ببنصلة حادة ، تستعمل لتشكيل حشوات الأملغم .

carver , Frahm's منححات فرايم

carver , Le Cron's منححات لوكرون

carver , wax	منحات الشمع	1- قالب ، نموذج جبس ، قالب جيسي	cast
	منحة بنصلة غير حادة صُممت خصيصاً لتشكيل الشمع ، ويمكن تسخينها لهذا الغرض أيضاً .	2- صبّ ، مصبوب	
carving	نَحَتْ ، تشكيل	نسخة موجبة مطابقة لغرض ما ، تكون عادة من الجبس الجيري ، أو جبس باريس ؛ عكس الطبعة (Impression) وهي نسخة مطابقة سالبة .	
carving wax	تشكيل الشمع ، نَحَتْ الشمع ، شمع النَحْت	قالب مُعلَب	cast , boxed
case	انظر الشمع (Wax) .	قالب الطبعة الناتجة عن إحاطة أو تسوير حواف الطبعة بواسطة شرائط من المعدن اللين أو الشمع ، بحيث تشكل صندوقاً ، ثم توضع على هزاز ويُصب داخلها الجبس الحجري أو جبس باريس ، وبذلك لا يحتاج القالب الناتج إلا إلى قليل من التشذيب .	
	1- حالة ، حال ، عُلبة	قَلب مَصْبُوب ، لب مصبوب	cast core
	مُصطلح غير دقيق في علم تعويض الأسنان ، يستخدم كمرادف لمريض ، أو للدلالة على إحدى مراحل العلاج التعويضي للأسنان ، يجب أن تستعمل بدلاً منه المصطلحات الخاصة مثل مريض والبدلة السنية والأمثلة أو الصبّات .	صَبِيبة معدنية شبيهة بأرومة السن ضمنها وتاد مثبت في قناة الجذر لتثبيت تاج سن صناعية .	
	2- إصابة مَرَضِيّة	قارن مع قلب الأملغم (Amalgam core) ، قلب الراتين المُركَّب (Composite core) ، انظر أيضاً قلب (Core) .	
	إصابة مُحدّدة بمرض معين ، كحالة حمّى التيفويد مثلاً . وكلمة حالة ليست مرادفة لمريض ، فالكلمة الأخيرة تعني الشخص ذاته المصاب بالمرض .	تاج مَصْبُوب	cast crown
case , Calvin's	حالة كالقن	تاج جزئي أو تاج كامل بوجهه ، صُبّ بالكامل من خليطة معدنية .	
	نسبة إلى الدكتور كالقن ، وهو طبيب أسنان أمريكي ، 1847-1923 ، أدخل استخدام الأشرطة المرنة أو الأشرطة المطاطية ، كوسيلة لتطبيق قُوّة لتحريك السن ؛ وهو أول المقترحين والمؤيدين لقلع سن أو أكثر للحصول على مسافة خالية كافية لترتيب الأسنان بالفك.	قالب سني	cast , dental
case history	تاريخ الحالة ، سيرة الحالة	جزء أو اجزاء موجبة مشابهة للتجويف الفموي.	
	تسجيل طبي كامل قبل المرض أو الإصابة ، تتضمن تاريخ الأمراض المعدية التي أصيب بها المريض ، وكل المعلومات المتعلقة بدخوله المستشفيات وطرق المعالجة أو طرق التحصين ، وأيضاً قابلية الآباء أو أفراد العائلة للحساسية والعيوب أو الأمراض الوراثية أو العيوب الطبيعية المكتسبة .	قالب تشخيصي = قالب للدراسة =	cast , diagnostic =
case record	سجل الحالة	نموذج للدراسة =	study cast = study model =
caseous	جُبْني ، مشابه للجُبْن ، مُتَجَبّن	مثال قبيل المداخلة السنية	preoperative cast
caseous abscess	خُراج جُبْني ، خراج متجبّن	جزء أو أجزاء موجبة مشابهة للحفرة الفموية لغرض الدراسة ، وتخطيط أو وضع خطة للعلاج .	
cassette	محفظة الفلم الشعاعي	قالب مَنسوخ	cast , duplicating
	1- مُغلف أو حاوية يوضع فيها الفلم الشعاعي ، يسمح باختراق الأشعة . يمكن أن تكون مصنوعة من البلاستيك ، أو الكرتون المُقوّى ، أو المعدن .	قالب صُنِع بواسطة إجراء طبعة لقالب آخر . في تصنيع البدلة السنية النزوعة يكون القالب المنسوخ قالب مقاوم للحرارة . تؤخذ الطبعة عن القالب الرئيسي .	
	2- (في التصوير الشعاعي) : حامل للفلم الشعاعي غير نفوذ للضوء بأحجام مختلفة ، يُستعمل خارج الفم . يشتمل على طبقتين من الشاش المُقوّى ، يوضع الفلم الشعاعي بينهما في الغرفة المظلمة . توضع عليه علامة للدلالة على يمين أو يسار المريض .	قالب المسحوق الكاسي = refractory =	cast , investment =
		قالب مُقاوم للحرارة = قالب مَنسوخ	cast = duplicate cast
		قالب مصنوع من مادة تتحمل درجات الحرارة العالية ، دون أن تتحلل أو تنفتت هي المسحوق الكاسي ، وذلك لأغراض الصب في حالات تصنيع البدلات السنية المتحركة .	
		قالب رئيسي	cast , master
		نسخة مطابقة لأسطح السن المحضرة ، ومنطقة الارتفاع المتبقية ، أو أجزاء أخرى من القوس السنية أو جميعها تستخدم في تصنيع حشوة سنية أو جهاز تعويضي .	

cast maxillary splint	جَبيرة مصبوبة فكّية علوية	القالب بواسطة القوة النابذة أو الطاردة . تستخدم آلة الصب النابذة بالحث الكهربائي التيار الكهربائي لصهر خليطة الذهب بدلا من حملاج الغاز.
cast metal arm	ذراع معدنية مصبوبة	القولبة السنية
cast metal inlay	حشوة مصبوبة معدنية	القولبة النهائية
cast metal onlay	حشوة مصبوبة معدنية مُغطّية للسن	بوتقة الصب = أسطوانة
cast metal restoration	تعويض معدني مصبوب ، حشوة معدنية مصبوبة	الصب = بوتقة مقاومة للحرارة
cast metal splint	جَبيرة معدنية مصبوبة	أسطوانة معدنية فيها قالب مقاوم للحرارة يُصب داخله المعدن المنصهر ، لعمل حشوة سنية معدنة مصبوبة .
cast metal wire	سلك معدني مصبوب	ذهب الصَّب ، ذهب مصبوب
cast model	نموذج مصبوب	انظر ذهب (Gold) .
cast , modified	قالب مُعدّل	آلة الصب
	قالب رئيسي تم فيه تعديلات أو تغييرات قبل البدء في عمل قاعدة البدلة.	جهاز آلي يُستخدم الضغط أو الخلاء أو القوة النابذة لدفع المعدن المنصهر داخل قالب يتحمل الحرارة العالية .
cast , plaster	قالب الجبس	آلة الصَّب النابذة ، آلة الصَّب المركزي
cast post	وتاد مصبوب	صَب البدلة الجزئية
cast post and core	وتاد ولب مصبوبان	عملية الصَّب
cast , preoperative	قالب قبل الجراحة	أسطوانة الصَّب
cast , processing	تصنيع القالب	أسطوانة معدنية من الفولاذ الصامد ، قُطرها 13/16 بوصة ، وطولها 1.5 بوصة (تتوفر بأحجام كبيرة حتى 3.5 X 5 بوصة ، لصب البدلات الجزئية) . يثبت المُبطّن الرقيق (الأسبستوس أو الشريط الخزفي) على جدارها الداخلي ثم تُصب مادة المسحوق الكاسي حول النموذج الشمعي الذي يُزال بالحرارة تاركاً مكانه قالباً ، يُصب بالحشوات المعدنية المصبوبة أو الطبائيق السنية أو الأجهزة التعويضية المعدنية .
	تصنيع القالب من القالب الرئيسي (Master cast) لغرض الجراحة على هذا القالب وحفظ القالب الرئيسي .	انكماش الصب ، تقلُّص الصب
cast , refractory	قالب مقاوم للحرارة	انظر تقلُّص ، انكماش (Shrinkage) .
	انظر قالب المسحوق الكاسي (Investment cast) .	انكماش الصب ، تقلُّص الصب
cast shrinkage	تقلُّص الصب ، انكماش الصب	انظر تقلُّص ، انكماش (Shrinkage) .
	انظر انكماش ناتج عن الصب (Shrinkage in casting) .	انكماش في الصب ، انكماش
cast , stone	قالب الجبس	ناتج عن الصب
cast , study	قالب للدراسة	تقلُّص أو انكماش نتيجة التقلُّص الحراري للمعدن البارد ، وانكماش التصلب أو التجمد الذي يحدث حينما يتحول المعدن من الحالة المنصهرة إلى الحالة الصلبة. كما في حالة خلائط الذهب السنية التي تتحول من الحالة السائلة إلى الحالة الصلبة بانكماش قدره 1.4 - 1.5 % تقريبا ؛ وإذا لم يتعادل هذا الانكماش بتمدد القالب ، تصبح الصببية الناتجة صغيرة جداً ولا تنطبق في مكانها بإحكام .
cast , surveyor	ماسح القالب	وتد الصب
cast , waxy	قالب شمعي	طريقة الصب بإزالة الشمع
cast , working	قالب العمل ، قالب التشغيل	يُحاط نموذج الشمع بمادة المسحوق الكاسي المُكوّن من صبّ ، سكبّ ، صببية
casting	صبّ ، سكبّ ، صببية	
	1- عملية إدخال المعدن المنصهر تحت الضغط في القالب لتكوين الصببية .	
	2- الشكل المعدني الصلب المتكون في القالب بعد عملية الصب .	
	3- عملية صب القالب أو النموذج داخل الطبعة .	
casting , air pressure	صب بضغط الهواء	
	عملية الصب باستخدام آلة تدفع المعدن المنصهر داخل القالب بواسطة الهواء المضغوط.	
casting alloy	سَببِكة الصَّب ، خليطة الصب	
casting , centrifugal	صَبّ نابذ ، صَبّ طارد	
	عملية الصب باستخدام آلة تدفع المعدن المنصهر داخل	

الجبس والسيليكا بعد مزجه ، ثم يُزال الشمع من القالب بعد تصلُّب المسحوق الكاسي بواسطة الحرارة ، ثم يُصب المعدن المنصهر تحت الضغط داخل الفراغ في القالب .

casting vibrator هزاز الصب ، مهزّة الصب

casting , vacuum صب فراغي

عملية الصب باستخدام آلة تجعل الضغط الجوي ، يدفع المعدن المنصهر داخل القالب .

casting wax شمّع الصب

مُركَّب من أنواع مُتعددة من الشمع بخواص مقننة ، يُستعمل في عمل النماذج حيث يحدد شكل القوالب المعدنية المطلوبة .

يتركب شمّع الصب من شمع البرافين ، وصمغ الدمير ، وشمع الكوبرنيكي ، ومواد ملونة ؛ له الخواص الآتية : قليل الانسياب ، ويمكن نحته أو تشكيله بسهولة ، ولا تتكسر حوافه الرقيقة بسهولة عند حافة القالب أو السن عند تشكيله أو رفعه ، ويكون سطحه ذو ملمس ناعم ، ولا يتغير شكله أو حجمه حينما يُنقل أو يُرفع من السن أو النموذج ، وله لون طبي يمكن تمييزه عن السن أو النموذج .

نوع A : شمّع صلب ، أو شمع قليل الانسياب ، يُستعمل في بعض طرق تصنيع الشمع غير المباشرة .

نوع B : شمّع صلب ، يُستعمل في طرق تصنيع الشمع المباشرة ، لعمل التيجان والحشوات المصبوبة .

نوع C : شمع لين ، يستعمل في طرق تصنيع الشمع غير المباشرة .

انظر شمّع (Wax) .

casual عرضي ، طارئ ، عارض

casualty إصابة ، حادثة ، طوارئ

casualty clinic عيادة الطوارئ ، عيادة الحوادث

cata- , cat- , cath- (سابقة) تحت ، أسفل ، ضد ، هبوط ، رجوع

catabasis تراجع المرض

خمود أو انخفاض في الألم والأعراض لمرض ما .

catabolism أيض هدمي ، تقويض ، تطور تخريبي ، انتقاص

عملية تحليل أو تدمير وهدم للمركبات المعقدة بواسطة الجسم ، بمعنى الأيض الهدمي ، وهو عكس الأيض البنائي (الابتناء : Anabolism) .

cataplexy الجمدة

حالة من فقد الوعي « غيبوبة » ، مصاحبة لنوم مُفتعل (نوم

إيحائي) بما يشبه التنويم المغناطيسي ، تتميز بالصلم وفقد الحركة الإرادية ، وتظل أطراف المريض في أي وضع كانت فيه قبلاً .

cataleptic جمدي

متعلق بالجميدة (Cataplexy) .

catalysis تخفيز

catalyst = accelerant حفّاز ، حافظ ، عامل ، وسيط

catalyst = catalyzer حفّاز ، حافظ ، عامل ، وسيط

مادة لتسريع أو إبطاء تفاعل كيميائي ، وبدونها لا يحدث أي تغيير .

catalytic حفّاز ، وسيطي ، دواء بديل

يسبب تخفيزاً (يغير من سرعة التفاعل) .

catalytic agent عامل حفّاز

cataphasia تكرارية اللفظ

اضطراب في الكلام حيث يُكرّر المريض الكلمة أو الجملة عدة مرات .

cataplexy = cataplexis جمدة

حالة من صلم (تصلب) العضلات يمكن أن تنتج عن صدمة أو فقد التوتر العضلي ، أو كنتيجة للتنويم المغناطيسي .

catarrh نزلة

التهاب الأغشية المخاطية ، وخصوصاً في الأنف والبلعوم يُصاحبه إفراز مخاطي .

catarrhal نزلي ، مصاب بالنزلة ، مزكوم

متعلق بالنزلة أو مصاب بها .

catarrhal stomatitis التهاب الفم النزلي

catenoid = catenulate سلسلي الترتيب

يشبه السلسلة أو له ترتيب مشابه للسلسلة .

catgut خيط جراحي ، قُصّابة

خيط لرتق الجروح أُعد من أمعاء الغنم بعد تنظيفها ومعالجتها وتعقيمها .

خيط قابل للامتصاص يؤخذ من الطبقة تحت المخاطية للأمعاء الغنم ويستعمل في رتق الجروح العميقة .

catheter قنطرة ، قنطرة ، محجّاج

أنبوب جراحي لتفريغ السوائل من تجاويف الجسم أو لتمديد قنّاة أو وعاء دموي .

cathode مهبط

1- جانب الشحنة السالبة من أنبوب الأشعة السينية ، ويشتمل على خيط التنجستون وكأس الموليبدنيوم البوري .

2- الموصل الطارد للإلكترونات والأيونات السالبة في

التحليل الكهربائي ، وفي أنابيب تفريغ الغاز والصمامات
الحرارية الأيونية .
3- الإلكترونات السالبة في أنبوب الأشعة السينية .
شعاع سالب ، شعاع مهبطي
تيار من الإلكترونات داخل أنبوب الأشعة من الخيط إلى
الهدف .
كاثيون ، هابطة
كاتيوني ، هابطي
متعلق بالجزيئات أو الجسيمات موجبة الشحنة ، والتي
تتجذب إلى القطب السالب .
سُفلي الأسنان السوية
له أسنان طبيعية في الفك السفلي فقط .
ذَنب
ذيل أو زائدة تشبه الذيل .
صَوْبُ الذَنب
باتجاه الذيل أو القدم ؛ عكس المتجه نحو الجمجمة أو
القحف أو المتجه نحو الرأس .
ذَنبي ، مُختص بالذنب
1- متعلق بالذنب أو الذيل .
2- متعلق بطرف الذيل من الجسم ، عكس منقاري
(Rostral) .
سببي
متعلق بالسبب أو الأسباب .
حُراق
ألم حارق شديد مرافق للجروح التالية للرضح ؛ قد يكون
نتيجة تشابك الألياف الودية الصادرة مع الألياف الحسية
الجسدية . يحدث أحيانا بعد إصابة العصب الحسي .
سبب
كاو (كاوي) ، مُحرق
1- حارق ، مُدمر لمواد الأنسجة .
2- أي عامل يستعمل لحرق أو تدمير الأنسجة .
مواد تأكل أو تحطم الأنسجة مثل كلوريد الزنك (Zinc
chloride) .
محلل كاو
كَي ، حَرَق ، المعالجة بالكَي ، حَسَم ، وَسَم
1- استعمال المكواة أو المادة الكاوية .
2- نتيجة استعمال الكي .
إتلاف موضعي للأنسجة بالمركبات الكيميائية أو بالحرارة .
يكوي

مكواة ، كي
1- إتلاف الأنسجة بحرقها بمادة كاوية و مكواة ساخنة .
2- المادة أو المكواة المستعملة في الكي .
أداة أو جهاز لإزالة أنسجة مريضة أو أنسجة غير مرغوب
فيها بإستعمال سلك مُحمي أو كاوية مُحَمَّاة ؛ استبدلت
بالمكواة الكهربائية أو بإستخدام تيار كهربائي ذو تردد عالٍ
جداً .
مكواة حقيقية
مكواة ساخنة لدرجة البياض تستعمل للكَي .
كَي كيميائي
استعمال مواد كيميائية حارقة للكَي .
كَي بارد ، كَي بالتبريد ، كَي جَمَدِي
استخدام التبريد الشديد ، مثل استعمال ثلج ثاني أكسيد
الكربون للكَي .
كَي كهربائي ،
مكواة كهربائية
انظر كي كهربائي (Electrocautery) .
كَي جَلْشَانِي ،
مكواة جلفانية ، مكواة كهربائية
cautery , galvanic = galvanocautery =
electrocautery
سكين الكي
مشروط جراحي يَقْطع ويكوي النسيج لمنع النزف . المشروط
موصول بمصدر كهربائي ليسخن إلى أن يصل لدرجة الكي .
كَي حَرَارِي
أجوفي ، متعلق بالجوف
متعلق بالوريد الأجوف .
ورم وعائي كَهْفِي
كَهْفِي ، مُتَكَهَّف
يشمل فراغات أو تجويفات . انظر أيضاً ورم وعائي كَهْفِي
(Cavernous hemangioma) .
شَرِيَان كَهْفِي
ورم وعائي كَهْفِي
ورم خلقي حميد يحتوي على فراغات كيسية كبيرة مملوءة
بالدم . تعتبر فروة الرأس ، والوجه ، والرقبة من أكثر الأماكن
عرضة للإصابة بهذا الورم ، ولكن هذه الأورام وجدت أيضاً
في الكبد وأعضاء أخرى . تعتبر الأورام الوعائية الكَهْفِيَّة
السطحية سهلة التفتت وسهلة العدوى إذا جرح الجلد .
يشمل العلاج الملاحظة ، والإشعاع ، والمحاليل المصلِّبة ،
والجراحة .
يسمى أيضاً الورم الوعائي الكَهْفِي (Angioma)
(Cavernosum = cavernous angioma) ، الورم الوعائي

الكهفي (Cavernoma) . قارن مع ورم وعائي شعري (Capillary hemangioma) ، وحمه خميرية اللون (Nevus flammeus) .

جيب كهفي cavernous sinus

أحد زوجين من القنوات الوريدية المتعرجة ثنائية الجانب بين العظم الوتدي للجمجمة والأم الجافية ؛ أحد الجيوب الوريدية الأمامية السفلية الخمسة التي تنقل الدم من الأم الجافية إلى الوريد الوداجي الباطن ؛ مثل كل الجيوب الوريدية الأمامية السفلية ، الجيب الكهفي ليست له صمامات . يمر من خلال الجيب العصب مُحرك المقلة ، والعصب البكري ، والعصب المبعد ، والعصب البصري ، والأفرع العلوية من العصب مثلث التوائم والشريان السباتي الباطن ، يستقبل الجيب الكهفي الأوردة البصرية السفلية والعلوية وبعض الأوردة الخفية ، والجيب الوتدي الجداري ويتصل مع الجيب الكهفي من الجانب الآخر من خلال الجيوب الكهفية المتداخلة يتم تصريف الجيب الكهفي في الجيب الصخري السفلي ، ومن ثم في الوريد الوداجي الباطن . انظر مدخل جيب كهفي (Sinus cavernous) .

متلازمة الجيب الكهفي cavernous sinus syndrome

حالة شاذة تتميز بتورم ملتحمة العين ، وجفن العين العلوي ، وجذر الأنف ، وشكل في الأعصاب الثالث والرابع والسادس . تنتج عن خثار بالجيب الكهفي .

خثار الجيب الكهفي cavernous sinus thrombosis

عدوى التهابية حادة ، تترافق مع تكون خثرة ، داخل الجيب الكهفي . تحدث دائماً نتيجة عدوى في التجويف الفموي تنتشر داخل الجيب . وهي متلازمة ، تحدث تالياً لعدوى قريبة من العين أو الأنف ، تتميز بتوذم العين ، واحتقان وريدي في العين ، وشلل الأعصاب المغذية للعضلات خارج المقلة . قد تنتشر العدوى لتشمل السائل النخاعي والسحايا . العلاج : بالمضادات الحيوية ، وأحياناً بمضادات التخثر . الوقاية : يشتمل على تحاشي عصر أي ثمرة أو حبة أو آفة جلدية أخرى في منطقة الأنف ومنتصف الوجه .

الوتدي = العظم الوتدي cavilla = sphenoid bone

تجويف اللب ، حفرة اللب cavitas pulpae = pulp cavity (لاينية)

تجويف ، تكهف cavitation

العملية التي يهدم فيها التسوس الأنسجة الصلبة لتاج السن مخلفاً حفرة .

كافترون = مقلح فوق الصوتي Cavitron = ultrasonic scaler

حفرة ، تجويف ، فجوة cavity

1 - حيز أجوف داخل بنية كبيرة ، مثل التجويف الصفاقي أو التجويف الفموي . انظر أيضاً تجويف الجسم (Body cavity) .

2 - مصطلح غير تقني يُطلق بواسطة الشخص العادي على تسوس السن في طب الأسنان : هو مصطلح سني يصف الفراغ الناتج عن النخر التسوس أو عند إزالة التسوس من السن .

3 - حالة يسببها النخر والتسوس ، والرضح ، والسحل ، والتآكل أو النحت ، والحك أو الجرش ، ينتج عنها فقد نسيج السن الصلب ؛ ولا تنطبق على تحضير السن .

زاوية الحفرة cavity angle

الزاوية المتكونة من التقاء جدران الحفرة السنية ، وتسمى حسب الجدارين المكونين لها .

حفرة دانية ، حفرة ملاصقة cavity , approximal

حفرة إما في السطح الإنسي ، أو السطح الوحشي . حفرة من الصنف الثالث (Class III cavity) .

قاعدة الحفرة ، مبطن الحفرة cavity base

عبارة عن الإسمنت المبطن لقاع الحفرة العميقة المحضرة ، لحماية لب السن من الإثارة الحرارية ، أو الإثارة الكيميائية أو الرضح .

تصنيف بلاك للحفر cavity , Black's classification of

1- جوف الفم cavity , buccal

2- تجويف الخد

3- حفرة خدية دهليزية

حفرة من الصنف الأول (حفرة طاحنة) cavity , class I

حفر تبدأ في الأنسجة المعيبة عند الوهاد والشقوق . على الأسطح الإطباقية للضواحك والأرحاء ، وتلثي السطح الإطباق من الأسطح الشدية للأرحاء ، والسطح اللساني للقواطع العلوية ، وأحياناً السطح اللساني للأرحاء العكوية .

حفرة من الصنف الثاني cavity , class II

حفر في الأسطح الملاصقة للضواحك والأرحاء .

حفرة من الصنف الثالث cavity , class III

حفر في الأسطح الملاصقة للقواطع والأنياب ، دون أن تشمل الحد القاطع . أي لا تحتاج لإزالة أو حشو الزاوية القاطعة .

حفرة من الصنف الرابع cavity , class IV

حفر في الأسطح الملاصقة للقواطع والأنياب وتحتاج لإزالة الزاوية القاطعة .

حفرة من الصنف الخامس cavity , class V

حفرة في الثلث اللثوي ، من السطح الشدقي أو السطح اللساني للسن ، غير حفر الوهاد .

حفرة من الصنف السادس cavity , class VI (ليست مذكورة في تصنيف بلاك (Black's classification) حفر توجد على الحافة القاطعة وعلى قِمَمِ الحُدْبَاتِ للأسنان .

تصنيف الحُفْر cavity classification تصنيف الآفة التسوسية حسب أسطح السن التي تصيبها . مثل السطح الشَّقَوِي ، أو الشدقي أو الطاحن ؛ ونوع السطح مثل وهدة أو شق أو سطح أملس .

التقييم العددي لأنواع الحفرة حسب التقسيم الذي قدمه بلاك (G.V.Black) . انظر تصنيف بلاك للحُفْر (Black's classification) (cavities classification) . انظر أيضاً تصنيف الحُفْر الصناعي (Artificial classification) (cavities) .

حفرة مُركبة cavity , complex 1- حفرة سنوية محضرة تشتمل على ثلاثة أسطح أو أكثر من السن مثال : السطح الوحشي والإطباقوي والإنسي . 2- آفة تسوسية في ثلاثة أسطح أو أكثر من السن .

حفرة مُركبة cavity , compound = complex cavity 1- آفة تسوسية في السن ، تصيب سطحين . 2- حفرة مُركبة . 3- حفرة تشتمل سطحين أو أكثر من التاج الإكلينيكي ، أية حفرة وحشية إطباقية أو حفرة إنسية إطباقية . انظر أيضاً تصنيف بلاك للحُفْر (Black's classification of cavities) .

التجويف القحفي cavity , cranial حفرة عميقة cavity , deep تصميم الحُفْر ، تخطيط الحُفْر cavity design الحُفْر الوحشية cavity , distal حفرة وحشية طاحنة ، حُفْر cavity , disto-occlusal = وحشية إطباقية distoocclusal cavity = DO حفرة دَنْب الحمام cavity , dovetail قاع الحُفْر ، قعر الحُفْر cavity floor قاع الحُفْر المحضرة التي تستقر عليها الحشوة . حُفْر لثوية ، حُفْر لثوية cavity , gingival = class V cavity = حُفْر من الصنف الخامس حُفْر شَفْهية ، حُفْر شَفْهية cavity , labial = class V cavity = حُفْر من الصنف الخامس

حُفْرَة في السطح الشفوي من السن ؛ حُفْرَة من الصنف الخامس .

زاوية خطية للحُفْرَة cavity,line angle مُبْطِن الحُفْرَة cavity liner مادة توضع داخل الحُفْرَة المحضرة قبل إدخال الحشوة النهائية . الغرض منها سدّ الأنابيب العاجية لحماية لب السن من مادة الحشو . قد يحتوي الإسمنت المُبْطِن ، أو الورنيش المُبْطِن ، على هيدروكسيد الكالسيوم ، ويوضع على جدران السن المحضرة لسد نهايات النيبات العاجية لحمايتها من التهيج أو الإثارة ومن تأثيرات التسرب الدقيق .

تبطين الحُفْرَة cavity lining مادة تبطن الحُفْرَة cavity lining material مادة تستعمل كمبطن تحت الحشوة ، لعزل السن عن التهيج الحراري ، أو التهيج الكيميائي ، وكما تُقلل في نفس الوقت من كتلة الحشوة الكبيرة ، مثل إسمنت فسفات الزنك ، وإسمنت كربوكسيالات الزنك ، وإسمنت أكسيد الزنك سريع التصلب .

حُفْرَة لسانية cavity , lingual حُفْرَة إنسية cavity , mesial حُفْرَة إنسية شرقية ، حُفْرَة إنسية دهليزية ، حُفْرَة إنسية لثوية ، حُفْرَة إنسية عنقية cavity , mesioingival حُفْرَة إنسية قاطعة cavity , mesioincisal حُفْرَة إنسية شفوية ، حُفْرَة إنسية لسانية cavity , mesiolabial حُفْرَة إنسية شفوية cavity , mesiolingual حُفْرَة إنسية طاحنة ، حُفْرَة إنسية إطباقية cavity , mesio-occlusal = mesioocclusal cavity = M.O. حُفْرَة إنسية طاحنة وحشية cavity , mesio-occluso-distal = mesioocclusodistal cavity = M.O.D. حُفْرَة ضيقة cavity , narrow حُفْرَة أنفية cavity , nasal حفرة طاحنة ، حفرة إطباقية cavity , occlusal حفرة فموية ، تجويف فموي cavity , oral تجويف الفم ضمن حدود الشفتين ؛ ويضم الأسنان والبنى الداعمة للأسنان ، واللسان وداخل الخدين حتى الحنجرة واللوزات ؛ وفي مُسميات الهيئة الدولية للتوحيد القياسي والمعايرة أعطي للحفرة الفموية ككل الرمز 00 ، ومنطقة الفك العلوي الرمز 01 ، ومنطقة الفك السفلي الرمز 02 .

cavity , palatal	حفرة حنكية	التنظيف وإزالة الفضلات وتحفيف السن المحضّر بواسطة إروائها ورشها بالماء ثم تحفيفها بالهواء المضغوط .
cavity point angle	الزاوية النقطية للحفرة	ورنيش الحفرة
cavity preparation = tooth preparation	تحضير الحفرة = تحضير السن	انظر ورنيش (Varnish) .
	الإجراءات العلاجية في طب الأسنان الترميمي بما فيها عملية إزالة أنسجة السن المريضة والضعيفة ، وتشكيل الأنسجة السنية السليمة وتهيتها لتثبيت حشوة مؤقتة أو حشوة دائمة ، ويتم تهيئة الحفرة بواسطة المجارف ، وأزاميل الميناء ، والأدوات الدوّارة القاطعة ، انظر تصنيف بلاك للحفر (Black's classification of cavities) . انظر تحضير ، تهيئة (Preparation) .	cavity wall
		جدار الحفرة
		أحد الجدران التي تُحدد معالم الحفرة المحضرة في السن ، ويسمى حسب سطح السن المواجه له : مثل إنسي ، وحشي ، شدقي ، لساني ، لبي ، محوري ، لشوي ، طاحن ، قاطع ، وشفوي .
		cavity , wide
		حفرة واسعة ، حفرة مُتسعة
		cavosurface
		سطح الحفرة
		مصطلح يُشير إلى التقاء جدار الحفرة مع السطح الخارجي للسن .
cavity primer = cavity liner	مُبطّن الحفرة	cavosurface angle
		زاوية الحفرة الخارجية
cavity , proximal = approximal cavity	حفرة ملاصقة ، حفرة جانبية ، حفرة دائية	
		الزاوية الواقعة بين جدار الحفرة والسطح الخارجي للسن .
		cavosurface bevel
		جلفة الحفرة الخارجية ، شطبة الحفرة الخارجية
		ميل زاوية الحفرة الخارجية لجدار الحفرة المحضرة في السن بالنسبة لجدار ميناء السن. انظر جلفة ، شطف (Bevel) .
cavity , proximo-incisal = class IV cavity	حفرة قاطعة ملاصقة = حفرة من الصنف الرابع	
		ميل زاوية الحفرة الخارجية لجدار الحفرة المحضرة في السن بالنسبة لجدار ميناء السن. انظر جلفة ، شطف (Bevel) .
		قارن مع جلفة (Bevel) ، جلفة معاكسة (Contrabevel) .
		cavosurface line angle
		زاوية الحفرة الخارجية الخطية ، الزاوية الخطية لسطح الحفرة
		انظر حد خارجي ، حافة خارجية (Outline) .
		cavosurface margin
		حافة الحفرة الخارجية ، الحافة الخارجية للحفرة
		انظر حد خارجي (Outline) .
		cavosurface outline
		مُحيط السطح الخارجي للحفرة الحدود الخارجية للحفرة .
		cavum
		تجويف ، كهف ، حجرة
		cavum dentis = cavitas pulpaе = pulp cavity
		حجرة سنية = حجرة لبية
		cavum nasi
		التجويف الأنفي
		cavum oris proprium
		جوف الفم بالخاصة
		cebocephaly = cebocephalia = cebocephalus
		أفطس الرأس ، رأس قردي
		تشوّه خلقي للرأس ، يتميز بغياب الأنف ، وتقارب تجويفي الحجاجين مما يعطي مظهرًا عامًا يُشبه القرد .
		cell
		خلية
		1 - كتلة من الجبلة ، تحوي النواة وهي أساس تكوين هيكل الحيوان ، والنبات .

2- الوحدة الأساسية للكائن الحي والتي يتكون منها نسيج الجسم . كل خلية عبارة عن مركب معقد من مادة حيّة تُسمّى الجلبلة ، تحتوي على نواة معلقة في الهولى والطبقة الخارجية محاطة بغشاء الخلية نصف النفاذ . تتكاثر الخلية بواسطة الانقسام الفتيلي . وتُصنّف الخلية حسب شكلها ، مثال : خلية عمودية ، وخلية حُرشفية ؛ وحسب وظيفتها ، مثال : خلية إفرازية ، خلية عصبية ؛ وحسب ترتيبها مثال : خلية مُطبّقة . وحسب سماتها المميزة : مثال : خلية ذات أهداب ؛ وحسب وجودها في نسيج خاص ، مثال : خلية عُضروفية ؛ أو حسب محتويات الهولى مثال : خلية دهنية .

3- (في علم الكهرباء) : جهاز لإنتاج طاقة كهربائية بواسطة التفاعل الكيميائي بين مركباته أو عناصره .

خلية مُضغية ، خلية جنينية cell , embryonal
إحدى الخلايا النمائية .

خلية الميناء = أرومات الميناء cell , enamel = ameloblast
خلية ظهارية cell , epithelial

إحدى الخلايا التي تُكوّن النسيج الظهاري .
خلية الارتكاز الظهارية = cell , epithelial attachment =

خلية الارتباط البشري reduced enamel epithelium
الظهارية المينائية المختزلة

خلية عملاقة ، خلية عرّطلة cell , giant
خلية كبيرة ، متعددة النوى ؛ مثل الخلية ناقضة العظم .

خلية بلازمية cell , plasma
خلية نقي العظم من متتاليات الخلية اللمفية ، التي تُكوّن وتُفرز الأضداد .

خلية شائكة cell , prickle
خلية ذات زوائد رقيقة تصلها بالخللايا المجاورة لها .

تجدد الخلية cell , renewal
خلية ورمية cell , tumour

خلوي cellular
يتكون من العديد من الخلايا ؛ متعلق بالخلية أو يتكون منها .

ملاط خلوي cellular cementum
زوائد خلوية cellular processes

التهاب الهلل ، التهاب خلالي cellulitis

التهاب مُنتشر ، عادة ما يكون قيحياً ، للنسيج بين الخلوي ، وخصوصاً النسيج تحت الجلدي .

قد ينتشر في المسافات الوجهية مسبباً تورماً عضلياً ، يتميز

بوذمة ، وألم ، واحمرار ، وإعاقة وظيفة الجزء المصاب . عادة ما يحدث في الأنسجة اللينة تحت الجلد ، مثل العنق . كان يعرف سابقاً باسم ذباح لودفيج (Ludwing's angina) .

التهاب الهلل الحاد cellulitis, acute
التهاب يصاحبه تورم وتقيح وألم .

التهاب الهلل المزمن cellulitis, chronic
التهاب مع تورم وألم خفيف .

سيلولويد ، خلكواني celluloid
شريط سيلولويد celluloid strip

انظر شريط (Strip) .

أسيتات السليلوز cellulose acetate
مادة تستعمل في تصنيع شرائط المسندة ، والأشكال التاجية .

سيلزيوس ، سيلزيوسي Celsius = C
مقياس الحرارة المثوي ، حيث تتراوح درجة سيلزيوس بين

نقطة انصهار الجليد (0) صفر درجة مئوية ، ونقطة غليان الماء (100) درجة مئوية عند مستوى البحر تُسمى أيضاً

سنتيجراد ، في قياسات الحرارة ولكن يفضل استعمال مُصطلح سيلزيوس (Celsius) الآن .

سلم سلزيوس Celsius scale
نسبة إلى أ. سلزيوس ، 1701 – 1744 ، A.Celsius ، عالم

فلكي سويدي .
عبارة عن تدرج لقياس الحرارة تكون فيه نقطة التجمد 0

درجة ونقطة الغليان 100 درجة ؛ أيضاً يُسمى المقياس المثوي (Centigrade) .

إسمنت cement
1 - مادة حينما تتصلب تلتصق غرضين معا وتملأ المسافة بين

سطحيهما ، وهي نوع من أنواع مواد الحشو مثل إسمنت السيليكات .

2- مادة حشو سننية لاصقة تُستعمل كمادة أو وسيط

تمليطي ، أو كقاعدة للعزل أي لعزل لب السن عن أي مؤثرات مهيجة ، أو كمادة حشو مؤقتة .

3- (في طب الأسنان) : مصطلح يغطي المواد التي تستعمل

كملاط أو عازل لاصق ، وكمبطن للحفرة ، وكحشوة دائمة مثل : إسمنت السيليكات ، وإسمنت الأيونومير

الزجاجي ، أو تستعمل كحشوة مؤقتة مثل إسمنت فوسفات الزنك ، وإسمنت أكسيد الزنك ، إلخ . تمزج

المكونات بالنسب الصحيحة لتكوّن كتلة لدنة ثم تتصلب .
انظر أيضاً إسمنت النحاس الأسود (Black copper

cement) ، إسمنت السيليكات (Silicate cement) ،

إسمنت إيبا/ أكسيد الزنك (Zinc oxide / EBA cement) ، إسمنت أكسيد الزنك واليوجينول (Zinc-oxide-eugenol cement) ، إسمنت الأيونومير

الزجاجي (Glass-ionomer cement) ، إسمنت فوسفات
الزنك (Zinc oxyphosphate cement) ، إسمنت متعدد
الأكريليك الزنك (Zinc polyacrylate cement) ، إسمنت
متعدد كربوكسيالات الزنك (Zinc poly-carboxylate
cement) .

cementum ملاط
الطبقة التي تُغطّي عاج الجذر .

cement , acrylic resin إسمنت الراتين الأكريليكي
1- السائل : وحيد التماثر من الميثيل ميثاكريليت مع كاج
ومُنشط .
2- المسحوق : عديد ميثيل ميثاكريليت ومادة مالئة ، ومادة
مُلدنة ، ومُنشط للبلمرة .

cement base قاعدة إسمنتية
طبقة عازلة من الإسمنت السني ، يُضاف إليها أحياناً عقاقير
طبية ، تضغط على قاع الحفرة المحضرة لحماية لب السن ،
ولتقليل كتلة الحشوة المعدنية أو لإزالة أو تخفيف العُزور .

cement , black = copper cement إسمنت أسود =
إسمنت النحاس
أكسيد نحاسي ، وكوبالت يُمزجان مع حمض
الفوسفوريك .

cement , black copper الإسمنت النحاس الأسود
إسمنت فوسفات الزنك يحتوي على الأكسيد النحاسي ،
الذي ينتج اللون الأسود المميز له ، يستعمل في حشو الأسنان
اللبنية ، وكجيرة تثبيت ، وفي تثبيت الشريط التقويمي .

cement , carboxylate كاربوكسيالات الإسمنت
cement , EBA إسمنت إيبا
cement , fine-grained إسمنت ذو ذرات ناعمة
cement , glass-ionomer إسمنت الأيونومير الزجاجي
إسمنت مُتعدد الكهارل نصف شفاف ، يتكوّن من مسحوق
سيليكات الألومنيوم الزجاجية ، التي تحتوي على الفلوريد ؛
يُستعمل في حشو الأسنان الأمامية وملء الشقوق والوهاد
للأسنان الخلفية .

cement , intercellular ملاط بين الخلايا
cement , interprismatic ملاط بين المواشير
cement line حَظ الإسمنت ، خط ملاطي
خط ظاهر من الإسمنت عند التقاء حافة الحشوة المصبوبة ، أو
التاج مع السن .

cement , medicated إسمنت طبي ، إسمنت مُشبع بدواء
إسمنت ممزوج بمادة طبية .

cement , polycarboxylate إسمنت متعدد الكربوكسيالات
1 - المسحوق : مزيج من أكسيد الزنك ، مع أقل من 10٪
سلفات الماغنسيوم ، والفلوريد القصديري .
2- السائل : 40٪ محلول مائي من حمض البولي الأكريليك
غير مُهَيَّج لللب السن ، لا يُنتج حرارة عند مزجه ، ولا
يحتوي على حمض الفسفوريك .

cement , poly-electrolyte إسمنت متعدد الكهارل
cement , quick-setting zinc oxide إسمنت أكسيد الزنك
سريع التصلب
cement , red إسمنت أحمر
أكسيد نحاسي في إسمنت فسفات الزنك ؛ قاتل للجراثيم
لم يعد يُستعمل بسبب ضعف استقراره الحيوي في الأسنان .

cement , reinforced zinc oxide-eugenol إسمنت أكسيد الزنك واليوجينول
المقوى أو المدعم
cement restoration حشوة إسمنت
cement , root canal إسمنت قناة الجذر
cement , silicate إسمنت السيليكات
1- المسحوق : مزيج من السيليكات وأكسيد الألومنيوم مع
فسفات الكالسيوم وفلوريد الكالسيوم .
2 - السائل : محلول حمض الفسفوريك المدروء .

cement , tooth ملاط السن
cement , tooth-coloured إسمنت بلون السن
cement , zinc carboxylate إسمنت كربوكسيالات الزنك
cement , zinc oxide إسمنت أكسيد الزنك
مزيج من مسحوق أكسيد الزنك ، وسائل اليوجينول .
cement , zinc oxide / EBA إسمنت أكسيد الزنك (إيبا)
cement , zinc-oxide-eugenol إسمنت أكسيد الزنك
واليوجينول
cement , zinc oxyphosphate إسمنت أكسي فسفات الزنك
cement , zinc phosphate إسمنت فسفات الزنك
1- المسحوق : أكسيد الزنك مع أكسيد الماغنسيوم .
2- السائل : حمض الفسفوريك ، وماء ، وأملاح معدنية مثل
الألومنيوم .

cement , zinc polyacrylate إسمنت عديد أكريلات الزنك
cement , zinc poly-carboxylate إسمنت عديد
كربوكسيالات الزنك
cemental fiber ليف ملاطي
أية ليفة من الألياف الكثيرة للغشاء حول السني ، التي تمتد
من الملاط إلى الضفيرة المتوسطة ، فيما تختلط نهاياتها مع
الألياف السنخية .

cemental tear	تمزق ملاطي	cementodentinal junction	المُلتقى المِلاطيّ العاجي
	انفصال قطعة من الملاط عن سطح الجذر . يمكن أن تكون نتيجة رضح إطباقني أولي .		منطقة تلاقي والتحام الملاط والعاج . ويتغير خط التلاقي حسب السن والحالة الفموية .
cementation	إصاق بالإسمنت ، تمليط	cementoenamel	مِلاطيّ مينائي
	عملية تثبيت الحشوات المصبوبة والتيجان بواسطة إصاقهم بالإسمنت ، أو أية مادة لاصقة أخرى .		متعلق بالملاط والميناء للسن .
cementation , final	إصاق نهائي	cementoenamel junction	المُلتقى المِلاطيّ المينائي
cementation , interim	إصاق مؤقت		مُلتقى تشريحي بين الملاط على سطح الجذر ، وميناء التاج ، ويمثل علامة مميزة بين تاج السن والجذر . ويوجد في واحدة من ثلاث علاقات : يترآب الملاط مع ميناء السن «يغطي الميناء جزئياً» أو يكون الملاط حِداً لحد مع الميناء أو يكون الملاط قصيراً عن الميناء .
cemented	مُلتصق	cemento-exostosis =	تملط ، تراكم المادة المِلاطيّة على
cementicle	مُليطة	hypercementosis	الأسنان ، قُرطُ التعظّم المِلاطيّ =
	جسم صغير مُلاطي حر في الرباط حول السني أو ملتصق بسطح الجذر وناتيء أو بارز في مساحة الرباط حول السني .		تضخّم ملاطيّ
cementification	تولّد الملاط	cementogenesis	تكوّن الملاط ، تشكّل الملاط ، تولّد الملاط
cementifying fibroma	ورم ليفي ملاطي		عملية تكوين الملاط بواسطة الأرومات المِلاطيّة .
	1 - أية إصابة داخل العظم تتكوّن من نسيج ليفي ضام ، يُحيط ببؤرات من مادة متكلّسة يمثّل الملاط .	cementoid	شبه ملاطي ، شبيه بالملاط
	2 - ورم سني المنشأ نادر ، يتكوّن من كميات مختلفة من نسيج ضام ليفي مماثل للملاط ؛ إصابة فكية مركزية .		طبقة من النسيج المِلاطيّ الناشيء غير مُشبع بالمعدن ، يُعتقد بأنه مقاوم للامتصاص .
cementin	سيمنتين	cementoma	ورم ملاطي
cementing	لاصق ، يُلصق ، مملط		تكاثر حميد للنسيج الضام سني المنشأ في الفك السفلي أو العلوي ، ينتج الملاط نسيجاً شبيهاً بالملاط عند ذروة السن دائماً ، وهي إصابة بدون أعراض ذات ثلاث مراحل تظهر عند ذروة الأسنان الحيّة ، وهي مرض محدود ذاتياً .
cementing interprismatic substance	المادة اللاصقة بين المواشير	cementoma , benign	ورم ملاطيّ حميد
cementitis	التهاب ملاط السن		ورم حميد مُميّز يحتوي على رقائق من نسيج يشبه الملاط ، يتواجد بشكل عام عند جذر الضاحك أو الرحي في الفك السفلي ، ويتحد النسيج الصلب للورم مع الجذر . ويشاهد بكثرة في الرجال تحت 25 سنة من العمر .
	التهاب الملاط السني «الملاط» .	cementoma , familial	ورم ملاطيّ وراثي متعدد =
cementoblast	أرومة الملاط ، بانيات الملاط ، أرومة ملاطيّة	multiple = gigantiform	ورم ملاطيّ عملاق التكوّن
	خلية حرشفية أو مُكبّبة كبيرة . مسؤولة عن تكوين الملاط على عاج الجذر لسن في مرحلة النمو .	cementoma	
cementoblastoma	ورم أرومات الملاط ، ورم الأرومة المِلاطيّة	cementoma , gigantiform	ورم ملاطيّ عملاق التكوّن
	ورم ملاطيّ حميد ، ورم ليفي سني المنشأ يتكوّن من خلايا تتطور إلى أرومات الملاط ولكنها تحتوي على كمية قليلة فقط من النسيج المتكلس .		نوع من الورم المِلاطيّ يتميّز بكتلة كثيفة ، مُشعبة بالمواد المعدنية من الورم المِلاطيّ ، توجد في أجزاء مختلفة من الفك ؛ ويُشاهد بكثرة غالباً في الأعمار المتوسطة لإناث الزوج . يُسمى أيضاً الورم المِلاطيّ الوراثي المتعدد (Familial multiple cementomas) .
cementoclasia	انتقاص الملاط	cementoma , true =	ورم ملاطيّ حقيقي = ورم ملاطيّ حميد
	امتصاص الملاط .	benign cementoma	
cementocyte	خلية ملاطيّة		
	خلية متواجدة في الطبقة الخَلَوِيّة من الملاط ، على شكل نجمة باستطالات دقيقة شعاعية . وهي نتاج من الأرومات المِلاطيّة وتظل في الملاط حديث التكوّن .		
cementodentinal	مِلاطيّ عاجي		
	متعلق بالملاط والعاج للسن .		

cementopathia = periodontosis اعتلال الملاط = داء النسيج الداعمة

حالة شاذة للأسنان تنتج عن تنخر الملاط ، ونقص تكون الملاط . يؤدي الاعتلال الملاطي إلى التهاب الأنسجة حول السنوية واستحالة الأنسجة الداعمة السنوية .

cementoperiostitis = التهاب الملاط والسمحاق ،
pyorrhoea alveolaris التهاب ملاطي سمحاق ، التقيح
السنخي = تقيح سنخي سني

cementosis = hypercementosis فرط تكون الملاط ، فرط التملط

ترسب الملاط بكثرة على سطح الجذر .

cementum ملاط

نسيج متكلس ناشيء من الطبقة المتوسطة التي تغطي جذر السن . يمكن أن يكون ذا الخلايا أو عديم الخلايا .

يغطي الملاط عاج جذر السن من الملتقى المينائي الملاطي إلى الذروة . وهو النسيج الصلب من الجذر والذي تستقر فيه الأربطة السنخية حول السنوية . والتي تُسمى : ألياف شاربي (Sharpey's fibers) .

cementum , acellular ملاط عديم الخلايا

ملاط يوجد على النصف التاجي من جذر السن ، أي طبقة الملاط عند الملتقى الملاطي العاجي ، لا تحتوي على خلايا مَلاطية . يحتوي أساساً على ألياف شاربي .

cementum , afibrillar ملاط لاليفي ، ملاط عديم الألياف

طبقة رقيقة جداً من الملاط ، لا تحتوي على أربطة كولاجينية ، توجد حول عنق السن ، ويعتقد أن أرومات الملاط تقوم بإنتاجه .

cementum , cellular ملاط خلوي ، ملاط ذو خلايا

ملاط يوجد في النصف الدروري من الجذر .

cementum exostosis = عرن الملاط ، فرط النمو الملاطي =

hypercementosis تضخم ملاطي ، زيادة نمو الملاط

cementum hyperplasia = فرط التنسج الملاطي =

cementosis فرط التملط

ترسب موضعي للملاط على سطح الجذر .

cementum hypertrophy ضخامة الملاط

cementum inostosis تملط معاكس

زيادة مرضية في ثخانة الملاط ، تنشأ باتجاه أو بداخل العاج .

cementum , primary ملاط أولي ، ملاط بدئي

الطبقة الداخلية من الملاط عديم الخلايا ، والتي تغطي بعد ذلك بطبقة من الملاط ذي الخلايا تُسمى الملاط التالي (Secondary cementum) في الجزء الدروري .

cementum , secondary ملاط ثانوي (تالي) ، ملاط ثانوي

center مركز ، وسط

center of resistance مركز المقاومة

(في تقويم الأسنان) : نقطة مفردة مركزية في كتلة الجسم ،

مقاومة لقوة تؤدي إلى حركة انتقالية للجسم بدون دورانه .

center of rotation مركز الدوران

النقطة التي يدور حولها الجسم وهو في مكانه ، دون حركة انتقالية .

centi- (سابقة) مائة ، مئوي ، جزء من مائة

centigrade درجة مئوية

1 - مقياس درجات الحرارة المئوي ، الذي يحتوي على 100

قسم ، حيث يعتبر درجة تجمد الماء هي الصفر ، ودرجة

غليانه هي مائة درجة (100) ، تسمى أيضاً : سيلزيوس (Celsius) .

2 - مقياس درجات الحرارة على مقياس سيلزيوس .

3 - مصطلح استخدمه ج .ف .بلاك G.V.Black في صيغة

الأدوات الخاصة به ، حيث واحد سنتجريد = 3,6

درجة . انظر سيلزيوس (Celsius) .

central = centralis مركزي

متعلق بالمركز أو يقع في المركز ، وليس على المحيط

الخارجي .

central artery of the retina = شريان الشبكية المركزي

Zinn's artery شريان زن

فرع من الشريان البصري يُعصب الشبكية . يُسمى أيضاً :

شريان زن (Zinn's artery) . انظر مدخل شريان الشبكية

المركزي (Centralis retinae) .

central axis محور مركزي

central bearing ضغط مركزي ، تحميل مركزي

تطبيق قوة بين الفك العلوي والفك السفلي في نقطة تقع

قريبة قدر الإمكان من مركز مناطق الدعم في الفك العلوي

والفك السفلي . تُستخدم بغرض توزيع قوى الإطباق

بالتساوي على مناطق الأنسجة الداعمة خلال تسجيل

العلاقات بين الفك العلوي والسفلي ، وخلال تصحيح

الأخطاء الإطباقية .

central bearing device أداة الضغط المركزي

أداة لدعم كل من حافتي الشمع على قوسي الفك العلوي

والسفلي . وتتكون من نقطة تماس مُتصلة بإحدى حافتي

الشمع ، وصفيحة مُتصلة بحافة الشمع الأخرى ، لتوفير

سطح يستقر أو يتحرك عليه مسمار الارتكاز أو نقطة

الارتكاز ، وتستعمل دائماً للحصول على العلاقة المركزية للفكين .	ألم ينجم عن إصابة أولية أو اختلال وظيفة الجهاز العصبي المركزي .
central-bearing point نقطة ارتكاز مركزية ، نقطة تحميل مركزية	شَلل مَرَكْزِي فِي الدِمَاغِ أَوْ الحِجْلِ الشُّوكِي central paralysis شلل يتسبب عن إصابة الجهاز العصبي المركزي .
نقطة التماس لأداة الضغط المركزي .	أشعة مركزية central rays الأشعة التي تقع في مركز حزمة الأشعة الصادرة من جهاز الأشعة .
الأداة الراسمة مركزية central-bearing tracing device الاستناد	علاقة مركزية central relation العلاقة بين الفكين عندما تكون لقمتهما المفصل في أقصى وضع متراجع غير متوتر في الحفرة الحقانية ، حيث يمكن لأية حركة جانبية للفك أن تبدأ ، وفي الفك الأدرَد ينطبق هذا على وضع الناتئ السنخي عندما يكون الفك في وَضْع الرَّاحَةِ .
أداة توفر نقطة ارتكاز مركزية أو نقطة مركزية داعمة بين حافتي الشمع أو البدلة في الفك العلوي والفك السفلي ، وتشمل نقطة التماس التي تتصل بإحدى حافتي الشمع أو البدلة ، وصفيحة متصلة بعضة الشمع المقابلة أو البدلة السنية المقابلة ، التي توفر السطح الذي تستقر أو تتحرك عليه نُقْطَةُ الارتكاز . هذه الأداة تستخدم بغرض توزيع قوى إغلاق الفكين بالتساوي على المناطق الداعمة للجهاز السني ، خلال تسجيل علاقة الفك العلوي بالفك السفلي أو لتصحيح نقاط التماس الناشئة أو الكل معاً .	قسم التعقيم central sterile supply department = CSSD مبني التعقيم المركزي الموجود في المستشفيات .
central equipment أجهزة مركزية ، معدات رئيسية	مركز ، وسط centre = center انظر مركز (Center) .
central fossa حفرة مركزية ، نُقْرة مركزية	مَرَكْزِي centric متعلق بالمركز أو يقع فيه .
تلم بين الحذبة الشدقية والحذبة اللسانية للسن .	سحل مركزي ، ضبط مركزي ، تعديل مركزي centric adjustment
ميزاب متوسط ، تلم متوسط	عضة التحقق المركزية ، عضة تسجيل العلاقة بين الفكين ، صفيحة فحص الإطباق المركزي centric checkbite
قاطع مركزي ، ثنية	تسجيل وضع الفكين أو القالبين ، وتؤخذ بالشمع أو بالمعجون ، وتستخدم لتعيين علاقة الفكين المركزية الصحيحة أو العلاقات اللامركزية الأخرى ، مثل بروز الفك أو الفكين أو الأسنان الأمامية .
الجهاز العصبي المركزي central nervous system = CNS أحد الفرعين الرئيسيين للجهاز العصبي في الجسم . يضم المخ والحبل الشوكي . يقوم الجهاز العصبي المركزي بعمليات نقل المعلومات من وإلى الجهاز العصبي المحيطي ، وهو الشبكة الرئيسية للتنظيم والتحكم بالجسم كله . يتحكم الدماغ في كثير من الوظائف والاحساس ، مثل النوم ، والنشاط الجنسي ، والحركة العضلية والجوع ، والعطش ، والذاكرة ، والانفعالات . الحبل الشوكي هو امتداد مختلف أنواع الألياف العصبية من المخ ويعمل كموصل بالجهاز العصبي المحيطي . اثنا عشر زوجاً من الأعصاب القحفية تَبْرُغُ مباشرة من المخ . تتفرع الأعصاب الحسية والأعصاب الحركية عن الحبل الشوكي بين الفقرات ثم تتحد لتكوين 31 زوجاً من الأعصاب الشوكية المحتوية على ألياف حسية وألياف حركية .	تسجيل إطباق مركزي centric interocclusal record تسجيل وضع الفكين المركزي أو علاقة الفكين المركزية .
إطباق مركزي central occlusion العلاقة بين القوسين السنيتين العلوية والسفلية ، عندما تتلامس الأسنان في علاقة مركزية .	وضع الفك المركزي centric jaw position علاقة الفكين المركزية = centric relation = retruded jaw relation علاقة الفكين المترجمة
ألم مركزي central pain	1 - علاقة الفكين : حينما تكون لقمتهما الفك السفلي في أقصى وضع متراجع ، غير متوتر ، في الحفرة الحقانية («الجوف العنابي» ، عند أية درجة من ابتعاد الفكين ، حيث يمكن للحركة الجانبية أن تبدأ .
	2 - أقصى علاقة تراجعية للفك السفلي بالنسبة للفك العلوي عند بُعد عمودي ثابت .

centric occlusal relation	علاقة إطباقية مركزية	centric relation interferences	تداخلات العلاقة المركزية
centric occlusion	إطباق مركزي	centric relation occlusion	علاقة مركزية إطباقية
1- وضع التماس المركزي للأسطح الإطباقية لأسنان الفك السفلي مع الأسطح الإطباقية لأسنان الفك العلوي ، حيث تكون في أقصى تماس أو أقصى تداخل حدي .		انظر وضع تماس متقهقر (Retruded contact position) .	
2- (في تقويم الأسنان) : وضع الفك السفلي المتمثل في أقصى تداخل حدي اعتيادي لأسنان الفك السفلي مع الفك العلوي ؛ وقد أطلقت عليه التسميات التالية : وضع التداخل الحدي (Intercuspal position) ، الإطباق المركزي الاعتيادي (Habitual centric occlusion) ، الوضع الإطباق العادي (Usual occlusal position) ؛ قد يتوافق أو قد لا يتوافق وضع لقمة الفك السفلي مع العلاقة المركزية ؛ من أجل ذلك فإن مصطلح إطباق اعتيادي (Habitual occlusion) هو المفضل .		وضع العلاقة المركزية عند بُعد عمودي إطباق ثابت .	
centric path of closure	مسار الإغلاق المركزي	centriciput	ذؤابة (وسط هامة الرأس)
centric position	وضع مركزي	centrifugal	نايذ
وضع الفك السفلي في أقصى علاقة تراجعية مع الفك العلوي عند بُعد عمودي ثابت .		1- يتحرك بعيداً عن المركز : مصطلح يشير إلى قوة باتجاه الخارج ، بعيداً عن النقطة المركزية أو عن المحور ، مثل القوة التي تحافظ على القمر في مداره حول الأرض .	
انظر مركزي (Centric) ، انظر أيضاً علاقة مركزية (Centric relation) ، علاقة لامركزية (Eccentric relation) .		2- اتجاه بعيد عن الرأس .	
centric prematurities =	إطباق مركزي مبكر =	centrifugal casting	صَبُّ نايذ
occlusal disharmonies	إطباق ناشز	centrifugal casting machine	آلة الصَّبِّ النابذة ، آلة صَبِّ بالطرْد المركزي
إطباق غير مُتناسق بين الأسنان المتقابلة ، حيث تتداخل مع إغلاق الفك في إطباق مركزي .		centrifugal casting machine , electroinduction	آلة الصَّبِّ النابذة بالحث الكهربائي
centric relation	علاقة مركزية	centrifugal force	قوة طاردة نابذة ، قوة طاردة مركزية
1- علاقة الفك السفلي بالفك العلوي حينما يكون الفك السفلي في أقصى وضع متراجع غير متوتر ، عند ارتفاع عمودي ثابت في الحدود المتاحة للدوران الحر للقمي الفك السفلي ، حيث يمكن للحركات الجانبية أن تبدأ .		1- قوة نحو الخارج تنشأ بواسطة دوران جسم .	
2- (في تقويم الأسنان) : العلاقة المضغية أي أقصى علاقة بين لقمة الفك السفلي والشامخة المفصليّة والحفرة الحقانية ، والتي يحكمها التوازن العضلي وليس التداخل الحدي السني . بعد تغيير المفاهيم مؤخراً لم يعد مصطلح أقصى تراجع مقبولاً ، ومصطلح الأكثر تراجعاً الأخير مأخوذ من مبحث التركيبات الصناعية التعويضية ؛ الوضع اللقمي قد يختلف إلى حد ما ، ويمكن تحديده بشكل عام كما يلي «ارتفاع على السطح الخلفي للشامخة المفصليّة» ؛ حالات عدم التوافق بين الإطباق المركزي والعلاقة المركزية ، مهمة بشكل خاص في تشخيص مشاكل اختلال وظائف المفصل الفكي الصدغي .		2- (في طب الأسنان) : تنطبق هذه القاعدة ، عند إدخال المعجون داخل قناة الجذر بواسطة حاشي قناة الجذر الحلزوني ، وأيضاً في صب المعادن بواسطة آلة الصب النابذة .	
		centrifuge	1- ينبيذ 2- نابذة
			آلة لفصل محتويات ذات كثافات مختلفة من محلول ، بواسطة قوة الطرد المركزية .
		centripetal	مُندفع نحو المركز ، جاذب نحو المركز ، جاذب
		centripetal force	القوة الجاذبة نحو المركز
		cephal- , cephalo-	(سابقة) رأس
		cephalad	مُتجه نحو الرأس ، مُتجه نحو قمة الجسم ، رأسياً
		cephalalgia = cephalalgia = cephalgia	ألم الرأس ، صداع
		cephalexin	سيفاليكسين
			مضاد حيوي نصف تخليقي ، يعطى عن طريق الفم ، فعال ضد العدوى موجبة الجرام وسالبة الجرام .
		cephalic	رأسي
			متعلق بالرأس أو في اتجاه الرأس أو متعلق بقمة الجسم .
		cephalic index	منسب رأسي ، مؤشر جُمجمي

نسبة أقصى عرض إلى أقصى طول للرأس مضروبة في مئة .
أي :

$$\frac{\text{عرض الجمجمة } 100 \times}{\text{منسب رأسي}} = \text{طول الجمجمة}$$

cephalic triangle مثلث رأسي

يتكون من خطوط تصل بين الذقن والجبهة والقدال .

cephalo- (سابقة) رأس

cephalogram = صورة قياسات الرأس

cephalometric radiograph

(في تقويم الأسنان) : مصطلح يُستخدم أحياناً للدلالة على رسم خط دقيق على فلم من الأسيتات موضوع على الفلم الشعاعي لتسجيل العلامات القياسية للجمجمة ، تستخدم للأغراض التشخيصية ؛ قد تسجل قياسات الجمجمة أحياناً رقمياً مباشرة من الفلم الشعاعي إلى الحاسوب الرقمي .

cephalograph = صورة شعاعية لقياسات الرأس

cephalometric radiograph

cephalography = تصوير الرأس

cephalometric radiography

تصوير إشعاعي للجمجمة .

cephalometer مقياس الرأس

أداة للحصول على صور سيفالومترية في وضع مكرر . تتألف عادة من مثبت للرأس لتثبيت الرأس في وضع ثابت ومثبت لمنبع الأشعة السينية .

cephalometric مقياسي رأسي

متعلق بقياس الرأس .

cephalometric analysis تحليل قياسات الرأس

1- (في تقويم الأسنان) : تحليل لقياسات الرأس أو الجمجمة لبعض النقط الثابتة التي تؤخذ من الصور الشعاعية الجانبية والصور الشعاعية الأمامية الخلفيه .

2- (في التشخيص التقويمي للأسنان) : تُرسم مختلف الخطوط الواصلة بين النقاط المعروفة ، وتُقاس الزوايا الناتجة عن تقاطعها . انظر تحليل داون (Down's analysis) .

cephalometric analysis , تحليل قياسي أمامي للرأس

frontal

cephalometric analysis , تحليل قياسي جانبي للرأس

lateral

cephalometric anatomy تشريح مقياسي للرأس

نقاط تشريحية وعلامات تشريحية تستعمل في التحليل القياسي الأمامي والجانبى للرأس . انظر علامات قياس الرأس (Cephalometric landmarks) .

علامات قياس الرأس cephalometric landmarks

تعريف عام للعلامات المستعملة في التحليل القياسي للرأس ترتكز على مقاييس الإنسان الأصلية من ابتكار رودولف مارتن (Rudolph Martin) وهو عالم ألماني بعلم الإنسان أو علم السلالات ؛ أما المرجع الأمريكي القياسي فهو من ابتكار كروجمان وساسونى (Krogman and sassouni) .

من المهم التذكير بأن تعريف علامات قياس الرأس يعتمد على اتجاه الرأس في الوضع الطبيعي لأن وضع العديد من علامات الرأس مثل الشامخة الذقنية ، والنقطة الفكية ، والنقطة A ، والنقطة B تتغير بإمالة الرأس إلى الأعلى أو الأسفل .

توصف علامات قياس الرأس عموماً كبنية سَهْمِيَّة مُنصَفَة أو كبنية ثنائية الجانب ؛ بالإضافة إلى تصنيفها إلى ثلاثة أصناف مختلفة كما يلي :

1- علامات تشريحية ثابتة : تقع عند التقاء تركيبين تشريحيين معروفين ، لا تتأثر بوضع أو اتجاه الرأس .

2- علامات تتعلق بمكان أو حيز : بحسب التعريف ، تقع في نقطة محددة في حيز خاص على سطح العظم أو سطح النسيج . يتغير موقع هذه العلامات على السطح بتغير اتجاه الرأس (A ؛ B ؛ O ؛ S ؛ Kr ؛ Po ؛ Bo ؛ Pg ؛ Gn ؛ Mn) .

3- علامات لظل نثوء أو بروز : تقع عند اتحاد خياليين أو أكثر للعلامات ، لأنها تحدث بواسطة التراكم ، الذي يسببه تكوين صورة ذات بعدين من شيء ذي ثلاثة أبعاد . انظر ملحق 7 علامات قياس الرأس (Cephalometric landmarks) وتعريفها فيما يلي :

articular = Ar مفصلي

نقطة التقاطع للمحيط الظهري للناتئ اللقمي للفك السفلي ، والعظم الصدغي . في الحقيقة يُستخدم السطح السفلي للمنحدر المائل لأن حافة العظم الصدغي لا يمكن تحديدها بوضوح على الصور الشعاعية (ناتئة Projected) .

gonion = Go زاوية الفك السفلي ، رأس الزاوية

أقصى نقطة خلفية سفلية على الفك السفلي ، عندما تكون الأسنان في حالة إطباق (حيزي ، مكاني Spatial) .

keyridge = Kr مفتاح الحافة ، الحيد المنخفض

أقصى نقطة سفلية على الحيد الناتئ المتشكّل بالنثوء

الوجني ، وتقع في منتصف المسافة بين الحفرة تحت الصدغية على السطح الجانبي من الفك العلوي . (حيزي ، مكاني (Spatial

orbitale = Or النقطة الحجاجية
أقصى نقطة سفلية على الحافة تحت الحجاج . (حيزي ، مكاني (Spatial

porion = P بوريون
أعلى نقطة على الحافة العلوية لمجرى السمع الظاهر ؛ يقرب على الصور الفوتوغرافية باستعمال النقطة الأكثر علواً من الحافة الخارجية لمزلاج الأذن (حيزي ، مكاني (Spatial

pterygomaxillary fossa point = PTM نقطة الحفرة الجناحية الفكية
نقطة عند قمة الحفرة الجناحية الفكية (ثابتة Fixed) .
تركيبات سهمية مُنصّفة تستعمل كعلامات وتشمل الآتي :

anterior nasal spine = ANS النقطة الشوكية الأنفية الأمامية
النهاية القُصوى الأمامية العلوية للفك العلوي في المستوى السهمي المنصّف (ثابت Fixed) .

basion = Ba فُويعدة ، نقطة القاعدة
النقطة المتوسطة للحافة الأمامية للثقبية العظمى .
النقطة السفلى من الحافة الأمامية للثقبية العظمى (حيزي ، مكاني (Spatial

Bolton point = Bo نقطة بولتون
تقاطع الحافة الخارجية للقمة القذالية مع الثقبية العظمى ؛ تُرى كأعلى نقطة على الثلم الظهري للقمة القذالية . (حيزي ، مكاني (Spatial

gnathion = Gn نقطة فكية
النقطة الأكثر انخفاضاً على الخط المتوسط للفك السفلي .
أسفل نقطة متقدمة على الحافة الخارجية للذقن (حيزي ، مكاني (Spatial

intradentale = Id النقطة بين السنية
أعلى نقطة متقدمة على الناتئ السنخي بين القواطع المركزية السفلية (ثابتة Fixed) .

menton = Me نقطة ذقنية
أسفل نقطة على الفك السفلي عند التقاء عظمي الفك «ارتفاق ، وصل Symphysis» . (حيزي ، مكاني (Spatial

nasion = N النقطة الأنفية
تقاطع العظم الجبهي مع الدرّز الأنفي الجبهي ، في المستوى السهمي المنصّف (ثابتة Fixed) .

opisthion = Op النقطة الخلفيه
النقطة المتوسطة على حافة الثقبية العظمى السفلية .
أقصى نقطة خلفية على حافة الثقبية العظمى على المستوى السهمي المنصّف . (حيزي ، مكاني (Spatial

pogonion = Pg or Pog الشامخة الذقنية
النقطة الأكثر تقدماً على الارتفاق الذقني .
أقصى نقطة تقدماً على الذقن . (حيزي ، مكاني (Spatial

posterior nasal spine = PNS الشوك الأنفي الخلفي
نقطة تقاطع السطح الأنفي والسطح الفموي للحنك الصلب مع الحفرة الجناحية الحنكية . (ثابت Fixed)

prosthion = Pr النقطة السنخية
أقصى نقطة سفلية متقدمة على الناتئ السنخي بين القواطع المركزية العلوية .

sella = S السرج ، حفرة بشكل سرج
مركز السرج التركي أي مركز الحفرة النخامية في العظم الوتدي (حيزي ، مكاني (Spatial

subspinale = Downs point A = A النقطة تحت الشوكية
نقطة A لداون
أقصى نقطة خلفية في التجويف بين الشوك الأنفي الأمامي والنقطة السنخية (حيزي ، مكاني (Spatial

supramentale = Downs point B = B النقطة فوق الذقنية
نقطة B لداون
أقصى نقطة خلفيه على التجويف بين الشامخة الذقنية والنقطة تحت السنية . (حيزي ، مكاني (Spatial

cephalometric line خط قياسي للرأس
cephalometric lines and planes مستويات وخطوط مقياس الرأس
الخطوط والمستويات المختلفة التي يمكن أن تظهر على راسمة قياس الرأس بتوصيل النقاط المختارة . كما ينتج عن تقاطع الخطوط زوايا يمكن قياسها . تستخدم معظم قياسات الرأس القياسية قياسات الزوايا (Angular measurements) المذكورة ؛ تم وضع الحدود الطبيعية للمقارنة الإكلينيكية . الخطوط والمستويات شائعة الاستعمال هي مايلي (انظر أيضاً ملحق 7) .

cranial base line of Brodie = NS خط قاعدة الجمجمة لبرودي
خط يمتد من خلف النقطة الأنفية إلى مركز السرج التركي .
facial plane = FP المستوى الوجهي
خط يمتد من النقطة الأنفية إلى الشامخة الذقنية .

Frankfort horizontal = FH مستوى فرانكفورت الأفقي

خط يمتد من النقطة العلوية لمزلاج الأذن (Porion) إلى النقطة الحجاجية .

Mandibular incisor line خط القاطع الفك السفلي

خط مرسوم خلال المحور الطولي للقاطع السفلي ، يمتد من الحد القاطع إلى المستوى الفك السفلي . يستخدم هذا الخط ليظهر الميل المحوري للقاطع السفلي .

Maxillary incisor line خط القاطع الفك العلوي

خط مرسوم خلال المحور الطولي للقاطع العلوي ، يمتد من الحد القاطع إلى خط قاعدة الجمجمة . يستخدم هذا الخط ليظهر ميل القواطع العلوية .

Mandibular plane = MP مستوى فكي سفلي

ماس للحافة السفلى للفك السفلي .
خط يصل زاوية الفك السفلي بالنقطة الفكية .

Occlusal plane = OP المستوى الإطباق

خط يمر خلال نصف الارتفاع الحديبي للأسنان الخلفيه ، ونصف تراكب العضة للقاطع . عندما لا يتوافق هذان المستويان ، يمكن أن نلجأ إلى المستوى الإطباق للأسنان الخلفيه .

Palatal plane = ANS -PNS المستوى الحنكي

خط يصل الطرف المستدق للشوك الأنفي الأمامي بالطرف المستدق للشوك الأنفي الخلفي ، على الصورة الشعاعية الجانبية .

y-growth axis محور النمو y

خط يصل مركز السرج التركي مع النقطة الفكية . خط النمو بالاتجاه الأسفل والاتجاه الأمامي للهيكل العظمي الوجهي من تحت القحف أو الجمجمة.

facial height ارتفاع الوجه

ارتفاع الوجه العلوي : المسافة بين النقطة الأنفية والشوك الأنفي الأمامي حينما يبرز على المستوى الجبهي . ارتفاع الوجه العلوي يكون تقريبا 45٪ من الارتفاع الكلي للوجه . ارتفاع الوجه السفلي : المسافة بين الشوك الأنفي الأمامي والنقطة الفكية ، كما تبدو على المستوى الجبهي . ارتفاع الوجه الكلي : المسافة بين النقطة الأنفية والنقطة الفكية كما تبدو على المستوى الجبهي . وهي تساوي ارتفاع الوجه العلوي زائد ارتفاع الوجه السفلي .

Cephalometric plane المستوى القياسي للرأس

Cephalometric radiograph صورة شعاعية لقياس الرأس
صورة أو صور شعاعية للرأس ، باستخدام مقياس الرأس .

Cephalometric radiography تصوير شعاعي لقياس الرأس
انظر قياس الرأس (Cephalometry) .

Cephalometric soft tissue landmarks علامات قياس الرأس
على النسيج الرخوة

Cephalometric tracing مرتسم قياسات الرأس

الرسم على بلاستيك شفاف لتركيبات تشريحية مختارة من الصور الشعاعية لقياس الرأس ورسومات قياس الرأس . عادة لإنجاز التحليل القياسي للرأس .

رسم استشفافي على ورق رسم أو فلم لتركيبات مختارة من الصور الشعاعية لقياس الرأس .

Cephalometry قياس الرأس ، قياسات الرأس

علم قياس أبعاد الرأس أو الجمجمة ، إما أن يكون بالقياس المباشر أو بالرسم من الصور الشعاعية وعمل سلسلة من الخطوط والزوايا مع قياسات نسبية ؛ يستخدم في دراسات النمو ، وفي تقويم الأسنان لتحديد الطرق التقويمية المناسبة لتصحيح سوء الإطباق ، وبعض الحالات الشاذة الأخرى ، والجراحة التجميلية للوجه .

Cephalopharyngeal muscle = عضلة بلعومية رأسية =

عضلة مضيق بلعومية علوية
superior

Cephaloridine سيفالوريدين

مضاد حيوي واسع الطيف نصف مُصنَّع ، يُعطى بالحقن في الوريد أو بالحقن في العضل .

Cephalostat = craniostat مُثبت الرأس

أداة أو جهاز صُمم لتثبيت الرأس في مُستوى ثابت حتى يتسنى أخذ سلسلة أو مجموعة من الصور الشعاعية ، تلتقط على فترة طويلة من أجل مطابقتها معا بدقة بغرض المقارنة بينهما .

Cephalothoracopagus توأم مُتحد من الرأس للصدر =

disymmetros = janiceps توأمين مُتحدَي الرأس

Cera = wax شمع

Ceramic خزفي

Ceramic brackets حاصرات خزفية

حاصرات خزفية بلون الأسنان من بللورات الألومينا ويفضل استعمالها لشكلها الجمالي عن الحاصرات المعدنية الاعتيادية .

Ceramic crown تاج خزفي

Ceramic , fluorapatit خزف فلوراباتيت

خزف يُستعمل خصيصاً لتغطية خزف الليثيوم ثنائي السيليكات ، لأن معامل تمدده الحراري يتناسب معه .

ceramic , lithium disilicate خزف ليثيوم-ثنائي السيليكات
نوع من الخزف المقاوم للبي، ذو شفوفية جيدة، يُكوّن الهيكل الأساسي، ويُغطّى سطحه الخارجي بالخزف الزجاجي المحتوي على الفلورايت، يستخدم بشكل جيد في التيجان المفردة والوجوه التجميلية التي تثبت بالإصاق، وذلك لأن الخزف قابل للتخريش باستعمال هلام مُخرش يحتوي على حمض الفلوريك لمدة 20 ثانية، ويمكن ملاحظة السطح المُخرش بالحمض كما في ميناء السن بشكل طباشيري غير لمّاع، ثم يتم إصاقه بإسمنت الأيونومير الزجاجي.

ceramic,post وتاد خزفي
ceramic,repair مرّم خزفي

مادة تستخدم لأغراض إصلاح الخزف، والترميمات المغطّاة بالكمبوزيت، حيث تواجه طبيب الأسنان باستمرار مشكلة الكسور في الترميمات الخزفية والكمبوزيت؛ ويمكن استخدام المرّم الخزفي للاستطبابات الآتية: الكسوات الخزفية، والترميمات الخزفية الكاملة، والترميمات المغطّاة بالأكرليك.

ceramics صناعة الخزف
مصطلح عام يطلق على أشغال الخزف السني، مثل الحشوات الخزفية السنية والتيجان والجسور الخزفية والوجوه التجميلية الخزفية.

ceramics , dental صناعة الخزف السني
عمل وتشكيل الأسنان الخزفية، والتيجان والحشوات الخزفية.

ceramodontics = dental ceramics صناعة الخزف السني

ceramodontia = dental ceramics صناعة الأسنان الخزفية، صناعة الخزف السني

ceratopharyngeal muscle عضلة بلعومية قرنية
جزء من العضلة مضيقّة البلعوم الوسطي.

انظر مدخل عضلة بلعومية قرنية (Ceratopharyngeus).

cerebellar مخيخي
متعلق بالمخيخ.

cerebellar artery الشريان المخيخي
شريان يُغذّي المخيخ، والبصلة، والشاخصة الدودية. ويتفرع إلى ثلاثة فروع: فرع أمامي سفلي، وفرع خلفي سفلي، وفرع علوي. انظر مدخل مخيخي (Cerebelli).

cerebellum المخيخ
الجزء الأصغر من الدماغ، ويقع أسفل المخ، ويعرف

بالدماغ الخلفي، ويختص باتزان الجسم ووضعه وتنسيق حركاته الدقيقة.

cerebral مخّي

متعلق بالمخ.

cerebral artery الشريان المخّي

يُغذي المخ بالدم، وله ثلاثة فروع: فرع أمامي، وفرع أوسط، وفرع خلفي. انظر مدخل مخي (Cerebri).

cerebral congestion احتقان مخي

cerebral cortex قشرة المخ

cerebral haemorrhage نزف مخي

cerebral palsy شلل مخي

cerebral vein وريد مخي

أحد الأوردة التي تصرف الدم من المخ.

cerebralgia = headache ألم المخ، صداع

cerebrospinal rhinorrhoea سيلان أنفي مخي شوكي

تسرب السائل النخاعي من الأنف، أحياناً نتيجة كسور في الهيكل العظمي الوجهي.

cerebro vascular accident السكتة الوعائية الدماغية

cerebrum مخّ

الجزء الرئيسي من الدماغ، ويحتل الجزء العلوي من تجويف الجمجمة «القحف Cranium». وينقسم إلى جزأين نصف كرويين أيمن وأيسر. ويشمل مراكز السيطرة على وظائف الجسم المختلفة، ويترجم النبضات التي يستقبلها من الأعضاء الحسية في جميع أنحاء الجسم، مثل الرؤية، والصوت واللمس، والضغط، والحرارة والشم. ويتدخل أيضاً بالذاكرة، والاستدلال أو الحجّة والإقناع، والانفعال.

cereous شمعي

مكوّن من الشمع أو شبيه به.

cerumen صملاخ

cervical عنقي، رقبي

1- (في التشريح): متعلق بالعنق، أو الرقبة، أو المنطقة الضيقة من العضو.

2- (في طب الأسنان): متعلق بعنق السن: وهي المنطقة الضيقة عند ملتقى التاج بجذر السن.

cervical anchorage إرساء عنقي

انظر إرساء عنقي (Anchorage cervical).

cervical appliance طبقة عنقية

(في تقويم الأسنان): جهاز خارج الفم عند تنشيطه تنوزع القوى عن طريق وسادة خلف الرقبة.

cervical artery	الشريان العُنُقِيّ، الشريان الرقبي	(في التصوير الإشعاعي) : منطقة مُنفذة للأشعة تشاهد عند حافة السن ، تشخص خطأ أحياناً على أنها تسوس أو نُخر .
	يغذي عضلات الرقبة ، والحبل الشوكي ، والفقرات . ويتفرع إلى ثلاثة فروع : الفرع الصاعد ، والفرع الغائر ، والفرع السطحي . انظر مدخل شريان عُنُقِيّ (Cervicalis) .	cervical strap = neckstrap ، رباط عُنُقِيّ ، طوق عُنُقِيّ ، حزام عُنُقِيّ
cervical burnout =	نفوذية عنقية = نفوذية شعاعية	(في تقويم الأسنان) : نوع من أنواع حزام الرأس ، حيث ينطبق حول العنق فقط .
cervical radiolucency	عُنُقِيّة ، منطقة عنقية شافة على الأشعة	cervical third of the tooth الثُلث العُنُقِيّ للسن
	منطقة منفذة للأشعة على الأسطح الدانية تشاهد في الصور الشعاعية بشكل تقعر في سطح الجذر في هذه المنطقة ، وهي تماثل التسوس .	ذلك الجزء من تاج السن أو جذر السن ، المجاور للخط العُنُقِيّ .
cervical collagen fibres	ألياف عُنُقِيّة كولاجينية	cervical wall جدار الحُفْرَة القريب من عنق السن .
cervical curvature	انحناء عُنُقِيّ ، انحناء رَقْبِيّ	cervicalgia = cervicodynia ألم عنقي
cervical enamel ridge	ارتفاع مينائي عُنُقِيّ	cervicoaural رَقْبِيّ أُذُنِيّ
cervical fascia	لفافة عُنُقِيّة ، لفاة رقبية	cervicoaural fistula = ناسور رقبِيّ أُذُنِيّ ، ناسور
cervical fibres	ألياف عُنُقِيّة ، ألياف رقبية	branchial fistula خيشومي
cervical fistula	ناسور عُنُقِيّ ، ناسور رقبِيّ	cervicoaxial = axiokingival = عُنُقِيّ محوري
cervical foil	رُقاقة عُنُقِيّة ، رقاقة رقبية	محوري لثوي
cervical gear	حزام عُنُقِيّ ، حزام رقبِيّ	cervicobuccal = buccokingival عُنُقِيّ خُدِيّ = شِدْقِيّ
cervical line	خط عُنُقِيّ ، مُلتقَى عُنُقِيّ	لثوي
	مُلتقَى خطي لميناء التاج بملاط الجذر عند عنق السن .	متعلق بالسطح الخُدِيّ أو الشِدْقِيّ من عنق السن الخلفيه أو اللثة .
cervical margin	حافة عُنُقِيّة ، حافة رقبية	cervico- occipital عنقي قفوي
	ذلك الجزء من الحُفْرَة المحضّرة ، أو الحشوة ، القريبة من عنق السن .	cervicobuccoaxial = عُنُقِيّ خُدِيّ محوري =
cervical mucus glands	الغُدّد المخاطية العُنُقِيّة ، الغدد	gingivobuccoaxial لثوي شِدْقِيّ محوري
	المخاطية الرقبية	c cervicofacial عُنُقِيّ وجهِيّ ، رقبِيّ وجهِيّ
cervical muscles	عضلات عُنُقِيّة ، عضلات رقبية	متعلق بالرقبة أو العنق والوجه .
cervical nerves	أعصاب عُنُقِيّة ، أعصاب رقبية	cervicofacial actinomycosis داء الشعيات العُنُقِيّ الوجهي
	انظر مدخل عُنُقِيّ (Cervicales) .	انظر داء الفطر الشعاعي (Actinomycosis) .
cervical plexus	ضفيرة عُنُقِيّة ، ضفيرة رقبية	cervico-incisal عُنُقِيّ قاطع
	شبكة من الأعصاب تكوّنت من الانقسام الأولي الباطني للأعصاب العُنُقِيّة الأربعة الأولى . كل عصب عدا العصب الأول ، ينقسم إلى فرع علوي وفرع سفلي ، وكلا الفرعين يتحدان ليكونا ثلاث عُرَى . تقع الضفيرة مقابل الجهة القحفية للفقرات العنقية الأربع الأولى ، إلى البطني والوحيشي من العضلة رافعة لوح الكتف الأخمعية الإنسية الوسطى ، ولها فروع عضلية عميقة ضمن العضلة القصية الترقوية الخشائية تتحد مع بعض الأعصاب القحفية ولها أفرع جلدية وعضلية عديدة .	cervicolabial = labiokingival عُنُقِيّ شفوي = لثوي شفوي
cervical radiolucency =	نفوذية شعاعية عنقية ،	متعلق بالسطح الشفوي لعنق السن الأمامية أو اللثة .
cervical burnout	منطقة عنقية شافة للأشعة	cervicolingual = linguokingival عُنُقِيّ لساني = لساني
		لثوي
		متعلق بالسطح اللساني من عنق السن أو اللثة .
		cervico-occipital عنقي قفوي
		cervix عنق ، رقبة
		مصطلح يُستعمل في التشريح السني لتعريف المُلتقَى بين التاج وجذر السن ، وهو عنق السن . وهو ذلك الجزء الضيق من السن ، حيث يلتقي السن باللثة ، ويقع عند المُلتقَى الملاطي المينائي .

cervix , tooth	عُنق السن	chameprosopic = chamaeprosopic	أفطح الوجه
chair	كُرسي ، مَقعد	chameprosopy	فطح الوجه
chair , dental	كُرسي سني	chamestaphyline	فطح اللهاة
chair , dental operating	كُرسي المداخلة السننية		تقوس الحنك الشاذ .
chair, dentist	كُرسي طبيب الأسنان	chamfer	شَطَب ، شَطْف ، حافة مَشْطوفة
chair , double telescope dental	كُرسي سني ذو استطالة مضاعفة		في تحضير حُفرة داخل السن ، أو تحضير تاج للسن ، يكون إنهاء حافة الحفرة أو التاج بشكل منحني ، أو مشطوب من السطح المحوري حتى السطح الخارجي .
chair , electric dental	كُرسي سني كهربائي	chancre	قرح
chair , modern style dental	كُرسي سني حديث الطراز		آفة الزُّهري الأولى ، تبدأ كحطاطة صغيرة ، وتتطور بسرعة إلى قرحة مؤتكلة .
chair , one telescope dental	كُرسي سني ذو استطالة واحدة	chancre , lip	قرح الشفة
chair side	جانب الكرسي ، أثناء المعالجة السننية	change	تبدل ، تغير
chair side procedures	أعمال جانبية أثناء المعالجة السننية	change , dimensional	تبدل بُعدي
chair , standard style dental	كُرسي سني اعتيادي الطراز ، كُرسي سني قياسي	channel	قناة ، مجرى ، أخدود
chair , X-ray	كرسي التصوير الإشعاعي	channel , keyed	قناة مُقوّية ، قناة مُثبتة
chalinoplasty	تقويم أو ترقيع زاوية الفم ، رأب زاوية الفم ، رأب الصوار		قناة مُعدّلة أو مكيفة للحصول على ثبات الحشوة .
	عملية جراحية تجميلية لزاوية الفم (الملتقى الشفوي) .	channel slice preparation	تحضير المجرى الأخدودي
chalk = calcium carbonate	طباشير = كربونات الكالسيوم		تحضير سن لاستقبال تعويض معدني مصبوب ، حيث تكون الأسطح المحضرة مُستدّقة أو لها ميازيب مُستدّقة رقيقة تُقطع لتزيد من ثبات الحشوة أو التاج .
	انظر كربونات الكالسيوم (Calcium carbonate) .	characterization = festooning	تشكيل
chamber	حُجرة ، غرفة		تعديل لون أو محيط بدلة الأسنان وإضافة حافة مقوسة بين الأسنان ليبدو شكل البدلة طبيعياً . أيضا يُسمّى تحنّب ، أو تحذّب (Festooning) .
	أي فراغ مُغلق ، (في علم التشريح) : تجويف صغير مُحدد .	Charles Bell	تشارلز بل
chamber , air = vacuum chamber	حُجرة هواء = حُجرة تفريغ		طبيب إسكتلندي ، 1774 - 1842 ، اشتهر بدراسة التشريح والأعصاب والفيزيولوجيا .
	انخفاض في الجزء الحنكي من بدلة الأسنان العلوية ، يكون بمثابة حُجرة تفريغ الهواء ، وبذلك يساعد في ثباتها على الفك العلوي داخل الفم .	Charter's method	طريقة شارتر
chamber , pulp	حُجرة اللب		طريقة مُحدّدة لتفريش الأسنان تتميز بوضع الفرشاة بزواية 45 درجة على الأسنان مع توجيه شعيرات الفرشاة نحو تاج السن .
	حجرة في قلب تاج السن ، محاطة بالعاج ، تحتوي على اللب السني .	chart	سجل ، جدول ، خريطة طبية ، مُخطط بياني
chamber , relief	حُجرة تخفيف الضغط		سجل بصري أو رسم بياني أو تخطيطي لأسنان المريض وحالته السننية ، والبيانات المتعلقة بحالته المرضية وتقدم حالته الصحية والعلاج الموصوف له . تسجيل هذه البيانات على سجل مرئي .
	انخفاض في سطح قاعدة بدلة الأسنان لتقليل الضغط على منطقة معينة في الفم .	chart , dental	سجل سني
chamber , suction = air chamber	حُجرة مَصّ = حُجرة هواء		رسم بياني يمثل أسطح السن في الفك العلوي والفك
chamber , vacuum = air chamber	حُجرة تفريغ = حُجرة هواء		
chamecephalic = chamecephalous	أفطح الرأس		
chamecephaly	فطح الرأس		

السفلي ، تسجل عليه تفاصيل الحُفر ، والحشوات ، والأسنان المقلوعة ، أو أية معلومات أخرى ذات صلة بالعلاج .	للتسجيل هذه الأوضاع بالنسبة للبدلات السنية على المطبق . طريقة للتحقق من تسجيل إطباق سابق ، بواسطة تكرار العملية . أحيانا تُسمّى عضمة التحقق (Check bite) .
chart, teeth	سجل الأسنان
charting	تخطيط ، تسجيل بياني
تسجيل التفاصيل الإكلينيكية لأسنان المريض والأسسجة المحيطة ، والتفاصيل الشخصية ، وسيرته الطبية «تاريخه الطبي» . تحتوي معظم السجلات السنية على رسم تخطيطي للأسنان يتكون من أربعة أقسام . من الأنظمة المستخدمة نظام زيجموندي - بالمر (Zsigmondy-Palmer's system) ونظام شيفرون (Chevron's charting system) . انظر ملحق 3 .	خَدّ ، وَجَنَة
charting, periodontal	تسجيل بياني للأسسجة حول سنّية
رسم بياني لقياسات عمق الجيب الناجم عن فقد ارتباط اللثة مع السن .	جانب الوجه أسفل العين .
Chayes' attachment	وصلة شايس
انظر وصلة مُحكّمة (Precision attachment) . يُعتقد بأنها أول وصلة داخلية ، صُممت بواسطة الدكتور هيرمان شايس Dr. Herman Chayes وصُنعت بواسطة شركة J.M.Ney .	بُرُوز لحمي ، خاصة البروز اللحمي على جانبي الوجه بين العين والفك والأذن والأنف والفم . يُسمّى أيضاً الفم ، تجويف الخد ، الشدق (Bucca) .
Cheatle's forceps	ملقط شيتل ، كُلابَة شيتل
انظر ملقط أو كُلابَة (Forceps) .	أنطباع الخدّ ، عضمة الخد
check	يَفحص ، يُدقّق ، يُحقّق
check bite = check record	مفحص الإطباق ، صفيحة فحص الإطباق
عضمة تحقّق أو تسجل العلاقة بين الفكّين . انظر عضمة التَحَقّق المركزي (Centric check bite) ، وعضمة التَحَقّق البارزة (Protrusive check bite) .	نُدْبَة على المخاطية الشفوية ، والمخاطية الخدية ، توجد عند مستوى خط تداخل الحدبات الإطباقية للأسنان . وتظهر عادة كخط أبيض ، ونسيجياً تشاهد بشكل فرط التقرن .
check bite , centric	فحص الإطباق المركزي
check bite , eccentric	فحص الإطباق المنحرف أو اللامركزي
chec kbite , lateral	فحص الإطباق الجانبي
check bite , protrusive	فحص الإطباق المتقدم
check bite wafers	رقائق فحص الإطباق
check jaw relation record	سجل فحص علاقة الفكّين
check record = check bite	فحص العضمة = عضمة التحقق
إجراء طبعة بالشمع الصلب أو مُركّب الصوغ ، لتسجيل الأوضاع الإطباقية المختلفة للأسنان في الفم ، واستخدامها	عَظْم الخد = عَظْم الوجَنَة
	انظر العظم الوجني (Zygomatic bone) .
	مضغ الخد
	فَلج خدّي ، فَلَح خدّي
	شدوذ خلقي بسبب فشل التحام بعض النواتئ الجنينية الوجهية .
	مُخاطية الخد = مخاطية شذقية
	عَضَلَة الخد = العضلة المبوقة
	الجيب الخدّي
	المنطقة بالفم بجانب الخد .
	واقِي الخدّ
	مبِعاد الخدّ
	داعم الخدّ
	أسنان الخدّ
	مصطلح شامل للضواحك ، والأرجاء .
	سن خديّة = سن رحوية
	(سابقة) شفة ، شفوي
	ألم الشفة ، ألم الشفتين ، ألم الشفة العصبي
	ألم عصبي في الشفة أو الشفتين .
	قطع الشفة ، تَشْفِيَة ، تشقّي ، استئصال الشفة
	البتّر الجراحي لجزء من الشفة .
	انقلاب الشفة للخارج ، انشطار الشفة
	زاوية الفم
	التهاب الشفة ، التهاب الشفتين والصّوار
	حالة شاذة للشفتين تتميز بالتهاب وتشقّق للجلد . هناك أشكال عديدة بحسب الحالات المسببة مثل التعرض الشديد

لأشعة الشمس ، الحساسية للمستحضرات التجميلية
ونقص الفيتامينات . قارن مع تشقق الشفتين (Cheilosis) .
انظر التهاب الشفة الزاوي (Angular cheilitis) .

cheilitis actinica التهاب الشفة السعفي
التهاب الشفة بسبب التعرض لأشعة الشمس .

cheilitis , allergic التهاب الشفة الأرجي (التحسسي)
cheilitis , angular التهاب الشفة الزاوي ، صُماغ
التهاب الشفة أو الشفتين مع زاوية الفم .

cheilitis exfoliativa التهاب الشفة التقشري ، التهاب
الشفة التوسفي
تكون قشرة على حافة الشفة الحمراء ، وإنسلاخها المتكرر
نتيجة التهاب الشفة المتكرر .

cheilitis glandularis التهاب الشفة الغُدِّي
التهاب الغدد الشفوية ، الذي يسبب تورّم وتصلب الشفة .

cheilitis , impetiginous التهاب الشفة القوبائي
القوباء أو الحصف الذي يصيب الشفة .

cheilitis , migrating = cheilosis التهاب الشفة المتنقل =
تَشَقُّق الشفة

cheilitis venenata التهاب الشفة التسممي
التهاب جلدي ناتج عن التلامس مع مستحضرات التجميل
المخرّشة أو الكيماويات المخرّشة .

cheilo- , cheil- (سابقة) شفة ، شفوي
cheilocarcinoma سرطانة الشفة
ورم ظهاري خبيث في الشفة .

cheilognathopalatoschisis فلع الشفة والفك والحنك الخلقى
سوء تشكّل خلقي ، يتميز بشق في الشفة العلوية ، والناتج
السنخي العلوي والحنك شق الشفة مع فلع الحنك .

cheilognathoprosoposchisis فلع وجهي شفوي فكي
خلقي
شق يشمل الشفة العليا ، والفك العلوي ، مصحوب بفلع
وجهي مُنحرف .

cheilognathoschisis فلع شفوي فكي خلقي
شق خلقي في الشفة العليا ، والتواء السنخي العلوي .

cheilognathouranoschisis = فلع شفوي فكي حنكي =
cheilognathopalatoschisis فلع شفوي فكي حنكي خلقي
شقّ الشفة (Hare-lip) ، وشقّ الحنك (Cleft palate) .

cheilognathus = hare-lip شقّ الشفة ، شرّم الشفة ، عَلم =
شفة الأرنب
ورم شفوي

cheiloncus ورم شفوي

cheilopalatognathus فلع شفوي حنكي فكي
شقّ خلقي في الناتئ السنخي العلوي مصحوب بفلع
الحنك .

cheilophagia قضم الشفة
cheiloplasty رأب الشفة

ترميم عيب بالشفة بواسطة الجراحة التجميلية .
عملية جراحية لإصلاح التشوه الخلقى للشفة أو التشوه
الرضحي .

cheilorrhaphy رفو الشفة
عملية جراحية بخياطة الشفة ، كما في حالة ترميم فلع
الشفة الخلقى أو الشفة الممزقة .

cheiloschisis = hare-lip شقّ الشفة = شفة الأرنب ، علم
سوء تشكّل في الشفة ، ناتج عن نقص التحام تطوري مثال :
فلع الشفة .

cheilosis تشقق الشفة
حالة مرضية غير التهابية في الشفة ، دائما ما تصاحب عوز
الريبوفلافين ، وتتميز بقشيب الشفة وتشققها .

cheilosis , angular = perleche داء الشفة والصّوار الزاوي =
الصماغ ، التهاب زوايا الفم
تشقق بزوايا الفم نتيجة انخفاض البعد العمودي بسبب عدم
وجود أسنان ، أو الرضح ، أو نقص الفيتامين ، أو عدوى
فطرية . شكل من أشكال تشقق الشفة ، يُصيب زوايا الفم .

cheilostomatoplasty رأب الشفة والفم
إصلاح إصابات الشفة والفم بواسطة الجراحة التجميلية .

cheilotomy إستئصال جزء من الشفة ، قطع الشفة ،
بضع الشفة
خُلابة

chelate خالِب
chelating عامل خالِب
chelating agent له نقطتان للاتحاد ليكون المركب الخلقى ، أي لربط الأيونات
المعدنية . يُستخدم في علاج التسمم المعدني .

chelating solution محلول خالِب
محلول يوضع في قناة الجذر الضيقة ، من أجل إزالة التكلّس
من جدرانها ، وذلك لتسهيل عملية توسيع القناة خلال
معالجة قناة الجذر ، مثال : محلول (EDTA) .

chelation خَلْب
1- اتّحاد مركّب أو مجموعة مركبات مع جوهر مركزي تنتج
عنه حلقة مُعايرة .

2- زوال الكلس ، حيث تُنزع أيونات الكالسيوم من الأنسجة السنية بواسطة عامل كيميائي مثل (Ethylendiaminetetracetic acid = EDTA) يتحد معها ليكون مركباً جديداً ؛ اختلاب الكالسيوم (Calcium chelation) . ويستعمل في توسيع قنوات الجذور الضيقة في المعالجة اللبية .

cheloid = keloid = cheloma جُدرة

chemical كيميائي ، كيماوي

1- أية مادة نوعية ، يكون تركيبها ، وخصائصها ، وتفاعلها معروفاً .

2- متعلق بالكيمياء .

chemical affinity ألفة كيميائية

chemical agent عامل كيميائي

chemical analysis تحليل كيميائي

chemical catalyst حفاز كيميائي ، وسيط كيميائي

chemical cautery كي كيميائي
الكي باستعمال مادة كيميائية كاوية .

chemical compound مركب كيميائي

chemical drug دواء كيميائي

chemical fog ضباب كيميائي
ضباب ، أو اسوداد كل الصورة الشعاعية أو جزء منها ، نتيجة فساد المحاليل المعالجة .

chemical means وسائل كيميائية

chemico-parasitic theory of caries النظرية الطفيلية الكيميائية للنخر
نظرية تشرح أسباب نخر الأسنان ، حيث طُرحت في سنة 1889 ، وتفترض أن النخر ناتج عن فقدان ميناء السن لألاح الكالسيوم ، بسبب فعل الأحماض التي تُفرز بواسطة الجراثيم .

chemistry كيمياء
علم ودراسة تركيب المادة وتحليل وتحولات المواد المختلفة .

chemistry , biological = biochemistry كيمياء حيوية

chemistry , histological = histochemistry كيمياء نسيجية

chemistry , pharmaceutical كيمياء صيدلانية ، كيمياء العقاقير

chemoprophylaxis وقاية كيميائية
استعمال الأدوية الكيميائية للوقاية من ومنع الأمراض .

chemotaxis = chemiotaxis انجذاب كيميائي

chemotherapeutic معالج كيميائي
مادة كيميائية ذات تأثير مضاد للجراثيم .

chemotherapy = chemiotherapy معالجة كيميائية

1- علاج الأمراض بالأدوية الكيميائية ، التي تؤثر على الجراثيم المُمرضة دون الضرر بالمريض .

2- علاج الورم الخبيث بواسطة الوسائل الكيميائية .

3- استعمال المركبات الكيميائية في علاج الأمراض ، مثل لحاء خشب الكينا في علاج الملاريا .

chemotherapy mucositis التهاب مخاطية الفم بالمعالجة الكيميائية
آفات فموية تُسبب الإحساس بالحرق وهي مناطق مُحَمَّرة ، قابلة للتقرح ، حيث يحدث التقرح بشكل فرحات عديدة ومتسعة ؛ وهو أثر جانبي نادر للمعالجة الكيميائية .

cheoplastic متعلق بالصب من المعدن الذواب
نسبة للقالب المصبوب من المعدن الذواب .

cheoplasty صب القالب من المعدن الذواب
تشكيل الأسنان الصناعية من سبائك لها درجة انصهار منخفضة ، لم تعد تستعمل في الوقت الحاضر .

cherubism ورم زوايا الفك
ملاحح الوجه المستدير الممتلئ «حَيِّم Chubb» والعينان المتجهتان إلى الأعلى التي يتميز بها الختل اللبني الوجهي .
مظهره الخارجي كوجه طفل ، يُعاني من أكياس مُتعددة الفجوات في الفكين ، أي له وجه مُتسع يماثل وجه الطفل البريء الجميل «ملاك» (Cherub) .

chew يَمَضَغ
تسجيل المضغ

chew-in record تسجيل الحركات الجانبية والحركات المتقدمة الأمامية للفك السفلي على الأسطح الطاحنة للحرف الإطباقية ، بواسطة الأسنان أو بواسطة الأجهزة الآلية .

chewing المضغ ، عملية المضغ

chewing cycle دورة المضغ
مسلك أو مسار كامل لحركات الفك السفلي ، خلال حركة مضغية واحدة . انظر دورة المضغ (Masticatory cycle) .

chewing force قُوَّة المضغ
درجة القوة المبذولة بواسطة عضلات المضغ خلال عملية مضغ الطعام .

chiasm = chiasma تصالبة

chiasma , optic التصالبة البصرية
تقاطع ألياف العصب البصري .

chiasmal = chiasmatic = chiasmic	تصالبي	أداة نادرة الاستخدام حالياً ، وهي نوع من محقنة الهواء ، تتكون من انتفاخ مطاطي مُتصل بفوهة معدنية ، وتستعمل لإزالة الفضلات خلال المداخلة السننية . أو لتجفيف مكان العمل لتسهيل الرؤية الجيدة .
chicken pox = varicella	الحُمَاق	جراحي
	مرض عدوائي خفيف ، يُصيب الأطفال ، ذو فترة حضانة تبلغ 14 يوماً . أعراضه : حُمى مصاحبة لحويصلات شفافة مُخرشة ، منتشرة على جميع أجزاء الجسم ، تجف الحويصلات بعد فترة وتكوّن جَلَبات ، ويصبح المريض خالياً من العدوى حينما تزول هذه الجلبات .	متعلق بالجراحة .
chief complaint	الشكوى الرئيسية	إزميل ، منحت
	التعبير اللفظي من المريض عن المشكلة الرئيسية التي يشكو منها والتي لها الأولوية من اهتمامه .	أداة يدوية ، حدها ذو جلفه من ناحية واحدة ، تستعمل في الجراحة لتقطيع العظم إلى رقائق أو شظايا مسطحة رقيقة . تُستعمل في قطع ميناء السن . عند تحضير وتجهيز الحفرة بالسن .
Chievitz's organ	عضو شيفيتز	إزميل ذو زاوية مُضاعفة
	نسبة إلى ج. هـ. شيفيتز ، 1901- 1850 ، J.H.Chievitz ، مُشَرَح داعمركي . فُرع الفك السفلي للقناة النكفية .	إزميل العظم
child	طفل	إزميل وحيد النهاية له ساعد طويل بنهاية مُربعة يمكن الدق عليها بواسطة المطرقة ، لتقسير العظم خلال العمليات الجراحية .
childhood	الصبا ، مرحلة الطفولة	إزميل ذو زاوية عكسية
childhood syndrome	متلازمة طفولية	إزميل ذو جلفه عكسية
children's dentistry = paedodontics	طب أسنان الأطفال	إزميل ضربة الشريحة
chilitis = cheilitis	التهاب الشفة	إزميل يدوي للعظم ، أو مُجَوَّب له نصله مُجَوَّفة ، مُتصلة بساعد مُجَوَّف كمثري الشكل ثماني المقطع يمكن أن يتوفر بأحجام متعددة .
chill	نافض	إزميل الميناء
	إحساس بالبرودة مصحوب برعشة ، غالباً ما تميز بداية الحمى .	يكون عادة وحيد النهاية ، باستثناء المُشدَّبات الحفافية .
chin	ذَقن	إزميل قاطع يدوي
	النسج اللينة والصلبة في الجزء الأمامي السفلي من الفك السفلي في منطقة التقاء عظمي الفك « الارتفاق » .	إزميل الضغط
chin button	بُرُوز الذقن ، زر الذقن	إزميل مستقيم
	جملة تستعمل بشكل عام لوصف الجزء الأكثر تقدماً من ارتفاع الفك السفلي .	إزميل ويدلستيد
chin cup	حزام الذقن	كلورامفينيكول (مضاد حيوي)
chin reflex	مُنْعَكس ذقني	مُضاد للجراثيم ومضاد الركيتسيات . مُضاد حيوي واسع ، ينتج من الجراثيم ، أو يُنتج صناعياً . الكلورامفينيكول له آثار جانبية خطيرة ، ومن النادر استعماله هذه الأيام . الاسم التجاري هو : كلوروميستين (Chloromycetin) .
chin retractor	مبعاد الذقن	استطباباته : يوصف في علاج العديد من العدوى الخطيرة .
chin retractor , Angle's	مبعاد آنجَل للذقن ، كابح آنجَل للذقن	مضادات الاستطباب : العدوى البسيطة أو غير المعروفة ، الحمل ، والرضاعة والحساسية لهذا العقار تمنع استعماله منعاً باتاً .
china clay	صُلصال صيني (كارولين)	تأثيراته الجانبية : التأثيرات الخطيرة هي الاعتلال الدموي ، خمود نقي العظم وفقر الدم اللاتنسجي .
	يوجد في الطبيعة على هيئة سيليكات الألومنيوم المائية ، يستعمل كمادة مالئة في بعض المواد السننية .	
chip blower	منفاخ الهواء	
chip syringe	مُحَقنة الهواء ، مُحَقنة الماء	

chlorhexidine كلورهكسيدين

- 1- غَسول للفم ، يُقلل تكوين اللويحة على الأسنان ، ويتسبب بتلونٍ داكنٍ بشع للأسنان .
- 2- مُطهّر مذاب في محلول مائي أو محلول كحولي ، يستعمل على الأسطح الجلدية ، وأماكن العمل ، ولتطهير الأدوات . الكلورهكسيدين يمنع تكون اللويحة الجرثومية حينما يُستعمل كغسول للفم بتركيز 0.2% ثلاث مرات يوميا . يُدمج أيضا مع معجون الأسنان .

chloroform كلوروفورم

سائل طيار عديم اللون ، له طعم ورائحة مميزة . يستعمل في السابق كمخدر استنشاقى . في طب الأسنان : يستعمل كمذيب للكوتابركا (Gutta percha) . انظر كلوروبركا (Chloropercha) .

chloroma = chlorosarcoma ورم أخضر = ساركومة خضراء
حالة مرضية تتميز بتعدد الأورام النخاعية ، ذات لون مُخضّر ، تصيب الوجه والجمجمة بشكل خاص ، وتكون صورة الدم المصاحبة مشابهة لايضاخ الدم .

chloromycetin = chloramphenicol كلوروميستين =

كلورامفينيكول

انظر كلورامفينيكول (Chloramphenicol) .

chloropercha كلوروبركا

معجون يتكون من الكوتابركا المذابة في الكلوروفورم ويستعمل مع لب صلب من الكوتابركا كسداد في طريقة التكتف الجانبي لحشوقناة الجذر ، لسد القناة وأية أقيية إضافية .

choana = posterior nasal aperture 1- الفتحة قمعية الشكل

2- الفتحة الأنفية الخلفية = المنخر (nostril) «قمع أنفي» = المنعر

choana narium فوهتا الأنف الخلفيتان = المنعران

choice انتقاء ، اختيار

cholecalciferol = vitamin D3 كوليكلسيفيرول = فيتامين D3

cholesterol كولستيرول

cholesterol crystals بلورات الكولستيرول

بلورات صغيرة صفراء ، توجد أحيانا في الفجوات الكيسية .

choline salicylate dental paste معجون سليسيلات الكولين السني

معجون مضاد للالتهاب ، مُسكن للألم ، يحتوي على السليسيلات المذابة ، يمكن وضعه على مخاطية الفم المصابة ، من ثلاث إلى أربع مرات يوميا . الاسم التجاري

هو بونجيبلا (Bonjela) ؛ تي جيل (Teejel) ؛ بيرالفيكس (Pyralvex) .

chondr- , chondro- (سابقة) عُضروف

chondral عُضروفي

متعلق بالعضروف .

chondritis التهاب العضروف

chondroblast أرومة غضروفية

chondroblastoma ورم الخلايا مكونة العضروف

ورم حميد ينشأ من الخلايا مكونة العضروف ، أحيانا تظهر في مناطق مبعثرة متكلسة ومتنخرة .

chondrocalcinosis داء التكلس العضروفي

chondrocranium قحف عُضروفي

الجمجمة العُضروفية للجنين .

chondroectodermal dysplasia خلل التنسج العضروفي

الأديمي الظاهر

chondrofibrosarcoma = ورم عفلي عُضروفي ليفي =

chondrosarcoma ساركومة ليفية غضروفية ، ساركومة

عُضروفية

chondroglossal عُضروفي لساني

chondroglossal muscle العضلة العُضروفية اللسانية

تعمل على سحب اللسان وخفضه . انظر عُضروفي لساني

(Chondroglossus) .

chondroid شبه العُضروف ، شبه غضروفي

chondroliposarcoma = ورم عفلي = ساركومة شحمية

chondrosarcoma غضروفية = ساركومة غضروفية

chondroma ورم عُضروفي ، غضروم

ورم حميد يتكون من النسيج العُضروفي .

chondromalacia تلين العُضروف

حالة مرضية تتميز بلين شاذ للعُضروف .

chondropharyngeal عُضروفي بلعومي

chondropharyngeal muscle العضلة البلعومية العُضروفية

جزء من العضلة مُصَيقة البلعوم الوسطى .

انظر بلعومي عُضروفي (Chondropharyngeus) .

chondrosarcoma ساركومة غضروفية

ورم خبيث ، ساركومة غضروفية (Cartilaginous

· sarcoma)

chondrosis تشكل العُضروف ، التغضرف

chorda حبل

chorda tympani الحبل الطبلي

chorda tympani nerve	عَصَبَ الحبل الطبلي	chromosome	كروموسوم
chorea	داء الرقص		
	حركة راقصة لاإرادية تصيب الوجه والأطراف بشكل خاص ، نتيجة لمرض في العقد القاعدية في المخ .		
choroid	مشيمية		
choroid artery	الشريان المشيموي		
	يغذي الضفيرة المشيموية في البطين الوحشي في المخ . انظر المشيمية الأمامية (Choroidea anterior) .		
Christensen's phenomenon =	ظاهرة كريستنسن =		
Christensen's cleft	شق كريستنسن		
	(في طب الأسنان التعويضي) : حدوث فُرجة بين النهايتين المسطحتين المتقابلتين للارتفاع الإطباق العُلوي والسفلي حينما يكون الفك السفلي مندفعاً للأمام « بارزاً » . يُسمى أيضاً : فلع كريستنسن (Christensen's cleft) .		
Christmas disease	مرض كريسماس ، داء كريسماس		
	نزف وراثي مماثل للناعور ، ولكنه ناتج عن نقص غير اعتيادي في عامل تخثر الدم ، أي عامل كريسماس ، أو العامل التاسع .		
Christmas factor	عامل كريسماس		
chromatin	كروماتين		
	الجزء الصَّبوغ في نواة الخلية .		
chrome = chromium	كروم (فلز معدني)		
chrome cobalt = cobalt chromium	كروم كوبالت = كوبالت الكروم		
	انظر خليطة (سبيكة) الصب كوبالت كروم (Cobalt chromium casting alloy) .		
chrome cobalt molybdenum	كروم كوبالت موليبدنم		
	(في الغرس السني) : خليطة معدنية تستخدم في تصنيع الغرسات العادية المصبوبة (Cast custom implants) .		
chrome metal prostheses	تعويضات الكروم المعدنية		
chrome'	مطلبي بالكروم		
chromium = chrome	كروم (عُنصر فلزي)		
	معدن صلب قصيف فضي اللون ، رمزه الكيميائي Cr يستعمل أساساً كطلاء واق (للمعادن) ، لأنه يُقاوم التآكل بشكل فعال .		
chromium oxide	أكسيد الكروم		
	مادة التلميع الفائقة .		
chromosomal	صبغي ، صبغوي ، كروموزومي		
	متعلق بالعرى الصبغية الصبغيات (الكروموزومات) .		
		chromosome	كروموسوم
			واحد من 46 بنية خيطية في نواة خلية الإنسان ، تحمل المعلومات الوراثية على شكل جينات . تنقسم الكروموزومات خلال انقسام الخلية ، وتتوزع بالتساوي على الخلايا الأبناء وتحتوي الكروموزومات على الحمض النووي الريبي المنزوع الأكسجين (DNA) والحمض النووي الريبي (RNA) .
		chronic	مُزمن
			له بداية بطيئة ويستمر لفترة طويلة ، عكس الحاد (Acute) .
		chronic abscess	خُراج مزمن
			أي خُراج ذو مدى زمني طويل ، وبطيء في التشكل يكون الخراج المزمن إما بارداً ، أو ناتجاً عن عدم اكتمال شفاء خُراج حاد ، أو عن وجود أعداد قليلة من المكروبات ، ويرافقه تكون قيحي مع قليل من الالتهاب . يُسمى أيضاً : الخُراج البارد (Cold abscess) .
		chronic atrophic candidosis	داء المبيضات الضموري
			المزمن
		chronic disease	مرض مزمن ، داء مزمن
			مرض يستمر لفترة طويلة إذا قيس بمدة نفس المرض في حالته الحادة . تكون أعراض المرض المزمن عادة أقل حدة عن المرحلة الحادة . قد يُسبب المرض المزمن إعاقة جزئية أو كلية .
		chronic endemic fluorosis	داء الانسمام الفلوري المتوطن
			المزمن ، التسمم المزمن المتوطن بالفلور
		chronic granulomatous disease	الداء الورمي الحبيبي المزمن
		chronic idiopathic orofacial pain	ألم وجهي فموي مزمن ذاتي الاعتلال
			انظر ألم الأسنان مجهول السبب (Idiopathic odontalgia) .
		chronic inflammatory periodontal disease = periodontitis	مرض التهاب الأنسجة الداعمة السنية المزمن = التهاب الداعم السن
		chronic hyperplastic gingivitis	التهاب اللثة فرط التنسجي المزمن
		chronic inflammatory tissue	نسيج التهابي مُزمن
		chronic lingual papillitis	التهاب حليمات اللسان المزمن
			مرض التهابي يصيب اللسان يمتد أحياناً إلى المخاطية الخدية والحنك . يتميز ببقع حمراء مُبعثرة ، حيث تصبح الحليمات اللسانية رقيقة ، مع ألم حارق بشدة ، وتساقط النسيج الظهاري . يصيب الأشخاص متوسطي العمر وخصوصاً

النساء ويمتد المرض لأسابيع أو أشهر . يُسمّى أيضاً : التهاب اللسان لمولر (Moeller's glossitis) .	cicatricial	نُدْبِي
chronic marginal gingivitis التهاب حافة اللثة المزمن	cicatrix	متعلق بأثر التحام الجروح أو الندبة . نُدْبَة
chronic mercurialism التسمم المزمن بالزئبق	cicatrization = ulosis	انظر ندبة أو أثر التحام الجروح (Scar) . تندب
chronic mucocutaneous candidosis داء المبيضات المخاطي الجلدي المزمن	cicatrization splint	تكون الأثر الناجم عن الجروح ، أي الأثر الذي يتركه الجرح بع التئامه . الجبيرة التندبية
chronic osteomyelitis التهاب العظم والنقي المزمن		تستخدم في حالة الجراحة المفصالية التي تؤدي إلى تصحيح الشذوذ في وضعية القرص المفصلي لجعل الفك السفلي في وضعية أمامية ملائمة لتخفيف الضغط عن النسج خلف القرص المفصلي وتسريع عملية الشفاء والتندب .
chronic pain ألم مزمن		توضع الجبيرة التندبية عادة على الفك السفلي ويتم تشكيل السطح الإطباقى الوظيفي بطريقة مباشرة في فم المريض أثناء العمل الجراحي تحت التخدير العام ، وتستخدم خلال الأسابيع الأولى التالية للجراحة مع عمل تعديلات تدريجية في السطح الإطباقى للوصول إلى أقصى تماس إطباقى مع الأسنان المقابلة
chronic paroxysmal hemicrania شقيقة اشتدادية مزمنة ، صداع نصفي نوبي مزمن	cili-	(سابقة) هذب ، هدي
chronic periodontitis التهاب الأنسجة الداعمة المزمن ، التهاب دواعم السن المزمن	cilia	أهداب مفرد : هدبة (Cilium) .
نوع من التهابات النسج الداعمة للأسنان ذات التقدم البطيء ، وتشمل في العادة كل الأسنان .	ciliary	هَدْبِي
chronic poisoning تسمم مزمن	ciliary artery = uveal	الشريان الهدبي
chronic ulcerative stomatitis التهاب الفم التقرحي المزمن		يغذي المقلة بالدم ، والشريان الهدبي له ثلاثة أفرع : فرع أمامي ، وفرع خلفي طويل ، وفرع خلفي قصير . يُسمّى أيضاً شريان عنبة العين (Uveal) . انظر هَدْبِي (Ciliaris) .
chronicity إزمان ، زمانه	ciliary muscle	عضلة هَدْبِيَة
chronologic age العمر الزمني		عضلة تُكَيّف النظر ، انظر هَدْبِي (Ciliaris) .
عمر الشخص يُعبّر عنه بفترة الزمن التي مرت منذ ولادته ؛ يعبر عن عمر الجنين بالساعات أو الأيام أو الأشهر ؛ ويعبر عن عمر الطفل أو البالغ بالسنين .	ciliary nerve	عصب هدي
chuck مقبض ، مَمْسِك		يعصب المقلة ، والعضلات الهدبية . انظر هَدْبِي (Ciliaris) .
أداة مَسْك ، تستخدم للقبض على الأدوات الدوارة. تُستخدم في المخرطة أو مُحركّ المختبر وتستخدم أيضاً في القبضات التوربينية ، لإمساك المثاقب بواسطة القبض بالاحتكاك .	ciliated	مُهدَّب ، ذو أهداب
chuck , direct-drive مقبض موجه مباشر		ذو زوائد تشبه الشعر ، مصطلح يستخدم لوصف الخلايا الظهارية المتخصصة ذات الأهداب .
chuck , friction grip مقبض ذو مسكة احتكاكية	ciliated epithelium	ظهارة مُهدبة ، خلية ظهارية مُهدبة
chuck , taper مقبض مخروطي ، قابض مُستدق الطرف	ciliiform	هدبي ، شبيه بالشعر
Chun-Hun's appliance طبيقة شن-هن (جهاز شون - هن) انظر طبيقة الحاصرة المركبة (Combination bracket appliance) .	ciliiform teeth	أسنان هديّة
chyle الكيلوس		أسنان دقيقة متراصة كما في بعض الأسماك .
مُستحلب الطعام المهضوم ، وهو مُستحلب لبني يوجد في الأمعاء ، خلال عملية الهضم .	cilium	هَدَب ، رَمش ، جَفن
chyme الكيموس		1 - مجهرياً ، زوائد تشبه الشعر تبرز من بعض الخلايا
خلاصة الطعام المهضوم في المعدة ، أي الطعام المهضوم جزئياً ، حينما يمر من المعدة إلى الأمعاء حيث يتحول إلى كيلوس .		

الظهارية . والأهداب لها حركة مُتذبذبة لطرود الأجسام
الغريبة ، وتوجد في مجرى الجهاز التنفسي .
2- رمش أو هُدب العين .

الحزام السني = الحافة القاعدية **cingulum = basal ridge**
تُتوء أو ارتفاع يوجد في الثلث العنقي من الوجه الحنكي أو
الوجه اللساني للقواطع والأنياب الأمامية ، قرب الحواف
العُنقية لكليهما .

cingulum , internal حزام داخلي
cingulum plateau حزام حنكي
cion = uvula اللهاة
coinectomy استئصال اللهاة
cionitis التهاب اللهاة
cionoptosis استئصال اللهاة ، استرخاء اللهاة
cionorrhaphy رفو اللهاة ، خياطة اللهاة
cionotomy شق اللهاة
circa = c حول (لاتينية)
circellus venosus hypoglossi الليفة الوريدية تحت اللسان
circle دائرة
circle of Willis دائرة ويليس
نسبة إلى ت . ويليس ، 1621 - 1675 ، T. Willis ، طبيب
ومُشرِّح إنجليزي .
الجهاز الشرياني الدائري عند قاعدة المخ ، يتكون من
الشرايين الحية الأمامية والخلفية ، والشرايين الموصلة الأمامية
والخلفية ، والشريان السباتي الغائر .

circular دائري ، شبه الدائرة ، حلقي
circular aperture فتحة دائرية ، منفذ دائري
(في التصوير الإشعاعي) : لتحديد مسار الحزمة الشعاعية .
circular collagen fibres ألياف كولاجينية دائرية
circular fibers ألياف دائرية
الألياف الكولاجينية التي لا ترتبط بالسن ولكنها تحيط به ،
مارة من خلال النسيج الضام للثة الحفافية والثة بين السنية .

circulation دورة ، دوران
1- حركة أو انسياب متكرر في شكل دائرة ، تطلق بشكل
خاص على انسياب الدم في الجسم .
2- (في الطب) : حركة الدم في الجسم بواسطة ضخه
بالقلب .

circulation, blood الدورة الدموية
circulation, coronary الدورة التاجية
circulation, pulmonary الدورة الرئوية

circulatory دوراني
متعلق بالدورة ؛ ويُطلق بشكل خاص على الدورة الدموية.
circulatory arrest تَوَفُّ دوراني
circulatory canal قناة دورانية
circulatory collapse انهيار الدورة الدموية
circulatory failure قصور الدورة الدموية
circulatory shock الصدمة الدموية
circulatory system = جهاز دوراني = جهاز قلبي وعائي
cardiovascular system
انظر جهاز قلبي وعائي (Cardiovascular system) .
circulus arteriosus = دورة شريانية = دائرة ويليس
cercle of Willis (الدورة الشريانية الدماغية)
circulus arteriosus halleri = دائرة هاليري الشريانية =
Zinn's circle دائرة زن
دائرة من الشرايين حول مدخل العصب البصري في الصلبة.
circum- (سابقة) حول ، مُحيط بـ
circumcoronitis = pericoronitis التهاب محيط التاج =
التهاب ما حول التاج ، التهاب حوائط التاج
circumference المحيط ، محيط الدائرة ، كفاف
circumferential مُحيطي ، دائري
circumferential clasp مشبكة محيطية
ضممة تطوق أكثر من نصف محيط السن الداعمة .
circumferential defect عيب محيطي ، خلل محيطي
انظر تحت عيوب عظمية (Osseous defects) .
circumferential lamellae صفائح دائرية
circumferential retainer مثبتة محيطية
circumferential retention clasp = مشبكة تثبيت محيطية =
crib ضمة
circumferential wiring رباط محيطي ، رباط دائري
طريقة تستعمل في حالات كسور الفك السفلي والهيكل
العظمي الوجهي ، لتثبيت العظام المكسورة ، حيث يلتف
سلك من الفولاذ الصامد حول الحافة السفلية للفك السفلي
من داخل الفم ، تحت التخدير ، ثم تُربط أطراف السلك من
فوق جبيرة ، أو بدلة أسنان موجودة .
circummandibular حول الفك السفلي
circumocular حول العين
circumoral حول الفم ، محيط الفم
circumoral pallor سُحوب حول الفم
منطقة مُصفرّة حول الفم قد تكون علامة على الحمى
القرمزية (Scarlet fever) .

circumorbital حول الحجاج
circumpulpal حول اللب ، حول اللبي
circumpulpal dentin العاج حول اللبي
circumscribed متحدد ، محدود
circumtonsillar حول اللوزة ، محيط اللوزة
circumtonsillar abscess خراج حول اللوزة
circumvallate كأسى ، محوط
محاط بجدار ، مثل الحليمات المحوطة ، أو الحليمات المحوطة في اللسان .
circumvallate papilla = vallate papilla حليلة كأسية = حليلة محوطة
circum-zygomatic حول الوجني
circum-zygomatic wiring رباط حول الوجني
تثبيت كسور الفك العلوي بسلك من خلال الجلد يصل بين القوس الوجنية من الأعلى وداخل الفم من الأسفل .
Citanest= Citanes Hydrochloride = سيتانيسست = ستان هيدروكلوريد = بريلوكين هيدروكلوريد
prilocaine hydrochloride انظر بريلوكين هيدروكلوريد (Prilocaine hydrochloride) .
citric acid حمض الستريك
citrous fruits and vegetables الخضراوات والفاكهة من جنس الليمون
clamp ملقاط ، جفت ، ملقط ، ماسك
1- أداة ذات نابض أو لولب كُثبتت أي شيء في مكانه .
انظر ملقاط حاجز المطاط (Rubber- dam clamp) .
2- أداة جراحية ضاغطة .
أداة جراحية ذات أطراف مُسنّنة وساعدين ، يمكن غلقها ، مصممة للضغط على عضو أو نسيج لمنع تسرب محتوياته ، مثل :وعاء دموي ، أو طرف مقطوع من الأمعاء .
clamp band شريط ذو ملقاط
طوق يُثبّت في مكانه بواسطة لولب وجوزة.
clamp , bone ملقاط العظم
أداة معدنية تستخدم لتثبيت قطع العظم المكسور خلال عملية الإرجاع المفتوح للعظم ، من أجل التصحيح الإطباقي للأسنان .
clamp , gingival ملقاط لثوي
clamp holder = clamp forceps حامل الملقاط
clamp , rubber dam مشبك حاجز المطاط
مشبك نابضي ، يثبت الحاجز المطاطي حول عنق السن .

ملقاط المنشفة
مشبك فوطة أو منديل يستخدم في الجراحة بعد تعقيمة .
داء الشعيات
clams = actinomycosis
خط كلابتون
Clapton's line
نسبة إلى إ. كلابتون ، 1830 - 1909 ، E. Clapton ، طبيب إنجليزي.
خط مُخضر يظهر على اللثة ، في حالات التسمم بالنحاس .
قاعدة كلارك ، نظام كلارك
Clark's rule
تستخدم لتحديد الأهداف بواسطة طريقة الأنبوب المنحرف .
انظر قاعدة الغرض الخدي (Buccal object rule) .
لسان كلارك
Clarke's tongue
نسبة إلى السير . تشارلز كلارك ، 1782 - 1857 ، Sir Charles M. Clarke ، طبيب إنجليزي .
اللسان المتشقّق في حالات التهاب اللسان المتعلقة بالزهري .
(لاحقة) تخرب ، تحطّم ، تحلّل ، استحالة ، تنكّس -clasia
مشبك ، ضمة ، مشبكة
clasp
في تصميم البدلة الجزئية المتحركة : مرتكز خارج التاج يحيط بالسن الداعمة انظر وصلة محكمة (Precision attachment) أو مثبتات مباشر (Direct retainer) على شكل ذراع معدنية مصبوبة أو سلكية وذلك لثبات وتوازن البدلة الجزئية المتحركة ، تتكون أجزاء المشبكة أو الضمة من ذراعين : طرف ذراع التثبيت يوجد في منطقة التقارب العُنقِيّة ويعمل على تثبيت البدلة في الفم ، أما الذراع الأخرى فتعمل على توازنه ، انظر ذراع مقوية (Bracing arm) .
(في الجراحة) : أية أداة لإمسك النسيج معاً ، خصوصاً العظام (Bones) .
مشبكة آدم
clasp , Adam's
مشبكة من سلك فولاذي صامد ، تستخدم لتثبيت الطباقي التقيويمية المتحركة . تتكوّن المشبكة من قطعة واحدة من سلك أسطواني ، يعبر المستوى الطاحن عند المسافة الإنسية والمسافة الوحشية للرحى الخلفية من الناحية اللسانية أو الحنكية ، ويتصل بالصفحة الأكرليكية ؛ يتحقق ثبات المشبكة من الانحناءات المثبتة . من الناحية الخدية ، يشغل الغُورور المثبت الخدي الإنسي والخدي الوحشي للسن ، بانحناء مقابل مزدوج للتثبيت . الذراع الخدية الواصلة بين الانحنائين المثبتين تُستخدم للمساعدة في إدخال ، ونزع الطبقية .

clasp , Adam's arrowhead مشبكية رأس السهم حسب آدم
مشبكية من سلك فولاذي صامد تستخدم لتثبيت الطبايق التوقيمية المتحركة ، تتكوّن من سلك خدي يصل بين رأسي سهمين يرتكزان في الغُور الخدي الإنسي ، والغُور الخدي الوحشي. يستمر السلك على الأسطح الإطباقية ليستقر طرفاه في الصفيحة القاعدية ويثبت بها بواسطة انحناءات متعددة .

clasp adjusting dental pliers زردية تعديل المشبكية
clasp , Acker's = embrasure clasp المشبكية العادية ، مشبكية آيكر = مشبكية المسافة
انظر مشبكية الدحيلة (Embrasure clasp) .

clasp , all cast مشبكية مصبوبة بالكامل
clasp , arm ذراع المشبكية
انظر مشبكية (Clasp) .

clasp arm , bar ذراع مشبكية العارضة
ذراع الضمّة التي تنشأ من قاعدة البدلة أو الوصلة الرئيسية . وتتكوّن من الذراع التي تعبر النسيج اللثوي ، وتقع نهايتها بملامسة السن في الاتجاه اللثوي الإطباقية .

clasp arm , circumferential ذراع المشبكية المحيطة
ذراع المشبكية التي تنشأ من الوصلة الصغرى ، وتتبع محيط السن في المستوى العمودي تقريباً على خط إدخال الجهاز الجزئي .

clasp arm , retentive circumferential ذراع المشبكية المحيطة المثبت
ذراع المشبكية المحيطة المرنة ، الذي يشغل طرفه النهائي منطقة التقارب العنقي للسن الداعمة .

clasp arm , stabilizing circumferential ذراع التوازن للمشبكية المحيطة
ذراع المشبكية المحيطة ، الذي يكون صلباً نسبياً ، ويلاصق الارتفاع المحيطي للسن .

clasp , arrow = arrowhead clasp = مشبكية رأس السهم
مشبكية رأس السهم
انظر مشبكية رأس السهم (Arrowhead clasp) .

clasp , arrowhead مشبكية رأس السهم
نوع من المرتكز التوقيمي وهي مشبكية مُصممة من سلك فولاذي صامد تستخدم لتثبيت الطبايق التوقيمية المتحركة . وتتكون من قطعة واحدة من السلك على شكل رأس السهم وتشغل الغُور المثبت ، الخدي الإنسي والخدي الوحشي للأسنان المجاورة . يستخدم عادة زوجان منها ، وتعتبر المشبكية المستوى الطاحن عند نقطتين ، عادة عند المسافة بين السنينة (الدحيلة) . مشبكية آدم نوع متطور من مشبكية رأس السهم

clasp , back action المشبكية ذات الفعل الخلفي
مشبكية مصبوبة أو مشبكية مشكّلة تستخدم في البدلة الجزئية النزوعة أو الطبقية التوقيمية النزوعة (القابلة للنزع) . تستقر المشبكية ذات الفعل الخلفي على السطح الخدي للسن أعلى قمة محيطها ، ثم تعكس اتجاهها لتشغل إحدى الغُورات الملاصقة للرحى .

clasp , ball المشبكية ذات الكرة
مشبكية مصممة من سلك من الفولاذ الصامد في طرفه كرة من اللحم ، أو سلك مُسبق التشكيل ذو كرة في نهايته . يستخدم لتثبيت الطبايق التوقيمية المتحركة أو الأجهزة التعويضية الأخرى . تعبر المشبكية السطح الإطباقية عند المسافة بين السنينة ، وتشغل الغُور المثبت الخدي الإنسي والخدي الوحشي للأسنان الملاصقة الخلفيه .

clasp , band مشبكية طوقية ، مشبكية شريطية
clasp , bar = Roach's clasp مشبكية ذات عارضة = مشبكية روتش

ينشأ ذراع المشبكية من قاعدة البدلة ، أو من الوصلة الرئيسية (تصل بها بواسطة وصلة صغرى) وتقترب من الغُور المثبت من الاتجاه العنقي . وتُسمّى أيضاً : مشبكية روتش (Roach's clasp) . ويمكن أن يكون شكل المشبكية I , L , T , أو Y .

clasp , cast مشبكية مصبوبة
مشبكية صنعت من خلطة ، تُصب بالشكل المطلوب ، وتحتفظ بتركيب بلوري .

clasp , circumferential مشبكية محيطة
مشبكية مصبوبة أو مشبكية سلك فولاذي صامد تحيط بالسن بأكثر من 180 درجة ، شاملة الزوايا المتقابلة ، وتكون عادة متلامسة كلياً مع السن (على امتداد المشبكية) ، تستخدم لتثبيت بدلة متحركة أو طبايق توقيمية متحركة . تعبر المشبكية عادة السطح الإطباقية عند واحدة من المسافات الملاصقة بين الرحوين ، ثم تتحرك بالاتجاه اللثوي نحو السطح الملاصق الآخر ، منتهية بملء الغُور المثبت اللثوي الملاصق ، وبذلك تعبر ثلاثة أسطح من السن .

clasp , combination مشبكية مركبة
مشبكية من نوع المشبكية المحيطة الذراع المثبتة فيها عبارة عن سلك ملتو مطاوع .

clasp , continuous = continuous bar retainer = مشبكية مستمرة ، مشبكية متواصلة
المُثبّنة ذات العارضة
secondary lingual bar المستمرة عارضة لسانية ثانوية

عارضة معدنية تستقر عادة على السطح اللساني للأسنان ،
للمساعدة على استقرارها وثباتها ، وتعمل كمثبتة غير
مباشرة .

clasp , Crozat's مشبكية كروزا

مشبكات ، تُصنع عادة من سلك من الذهب ، وتستخدم في
طريقة كروزات التقويمية . تُشابه من حيث التصميم ،
مشبكتان ذوات فعل خلفي تعملان على نفس السن .
انظر طريقة (Appliance) .

clasp , embrasure مشبكية المسافة ، مشبكية الدحيلة
مشبكتان من المشبكات المحيطة تنشأن من قاعدتين استناديتين
متواجدين في المسافة بين سنين متلاصقتين .

clasp flexure ثنية المشبكية ، عطفة المشبكية

clasp , flyover مشبكية عابرة

مشبكية تستخدم لوصل طريقة تقويمية متحركة مع الشريط ،
تكون عادة على الرحي الأولى العلوية الدائمة .

clasp , gingivally approaching = مشبكية قريبة من اللثة

Roach's clasp مشبكية روتش

مشبكية مثبتة للبدلة ، تمر ذراعها بجانب الأنسجة الرخوة ،
وتقترب من نقطة التلامس على السن من الحافة اللثوية .

clasp , guide line خط إرشاد المشبكية

clasp , hairpin = reverse loop clasp مشبكية بشكل دبوس

الشعر = المشبكية ذات العروة العكسية

مشبكية محيطية تنشأ فيها الذراع المثبتة من الكتف أو قاعدة
الإسناد بالطريقة الاعتيادية ، ثم تسير بانحناء خلفي مزدوج
لتشغل الغُور المثبت في نفس الجانب الذي نشأت منه .
تُسمى أيضاً : المشبكية ذات العروة العكسية (Reverse loop
(clasp) .

clasp , lug مهماز المشبكية

clasp , molar مشبكية الرحي

شكل من أشكال المشبكية التقويمية لسن رحوية بازغة جزئياً ،
صممت لتمر فوق السطح الطاحن لتطبيق ضغط إيجابي
للداخل . وهي مثبتة من طرفها بواسطة انطمارها في قاعدة
الجهاز .

clasp , occlusally approaching مشبكية متقاربة إطباقياً

مشبكية تنشأ على الجانب الإطباق من خط المسح ، وتنتهي
في منطقة التقارب العنقي .

clasp , orthodontic مشبكية تقويمية

من مكونات الطباق التقويمية ، تتألف من المعدن المرن الذي
لايتلون ، تلامس وتُحيط جزئياً بالسن ، وذلك لتثبيت
واستقرار الجهاز .

clasp , reciprocal = clasp arm = مشبكية تبادلية = ذراع
المشبكية = ذراع نشطة

bracing arm ذراع المشبكية أو امتداد آخر من البدلة الجزئية ، تُستخدم

لتقاوم قوى الإزاحة الجانبية .

clasp , retentive مثبت المشبكية ، الذراع المثبت للمشبكية

ذلك الجزء من ذراع المشبكية الذي يشغل الغُور المثبت وهي
منطقة التقارب العنقي من الطرف النهائي للذراع .

clasp , reverse loop = مشبكية عروية عكسية =

hairpin clasp مشبكية دبوس الشعر

انظر مشبكية دبوس الشعر (Hairpin clasp) .

clasp , ring مشبكية حلقيية

مشبكية محيطية تُشابه المشبكية ذات الفعل الخلفي ، وتكون
للذراع المثبتة المحيطة بالسن دعامة إضافية ، لمنع الذراع المثبتة
من الانفتاح .

clasp , Roach = bar clasp = مشبكية روتش = المشبكية ذات

gingivally approaching clasp العارضة = المشبكية المتقاربة

لثويا

مشبكية ذات أذرع ؛ هي من نوع العارضة الممتدة من
الوصلات الرئيسية أو من قاعدة البدلة السنية ؛ تمر الأذرع
بجوار الأنسجة الرخوة لتقترب من نقطة التلامس أو منطقة
التلامس بالاتجاه الإطباق اللثوي .

clasp , stabilizing موازن المشبكية ، ذراع الاستقرار

للمشبكية ، ذراع التوازن للمشبكية

ذراع المشبكية التي تشغل وتظل أعلى من الارتفاع المحيطي ،
دائماً في منطقة التقارب الطاحني . انظر ذراع المشبكية المقوي
(Bracing arm) .

clasp , stress-breaking action مشبكية ذات الفعل الفاصل

للجهد ، المشبكية المخففة للضغط

تخفيف كل أو جزء من القوى الطاحنة على السن
الداعمة ، وذلك باستخدام مشبكية السلك المشكل . يمكن
أيضاً أن يسمح لأسنان البدلة بالعمل دون الاعتماد على
الأسنان الداعمة .

clasp torsion التواء المشبكية

التواء الذراع المثبتة للمشبكية السنية على محورها الطولي .

clasp , wire مشبكية سلكية

clasp , wrought wire مشبكية سلكية مشكولة

مشبكية مصنوعة من خليطة ذهبية ، يمكن أن تتحول إلى
أشكال مختلفة من السلك ، بهذه العملية تتحول البنية
البللورية إلى بنية ليفية . مشبكات السلك المشكل تشمل :

مشبكة آدم ، ومشبكة السهم وضمة رأس السهم ، والمشبكة ذات الفعل الخلفي ، ومشبكة الكرة ، والمشبكة المحيطية ، ومشبكة كروزات .

class تصنيف

التقسيم الأولي في الترتيب الحيوي ، وينقسم إلى رُتب .

classification تصنيف ، ترتيب

نظام معياري مُتفق عليه ، لوصف مجموعة أو مجموعات من فئة واحدة ، مثل الحالات ، والأمراض إلخ . انظر تصنيف أنجل لسوء الإطباق (Angle's classification of malocclusion) .

classification of caries تصنيف تسوس الأسنان

نظام تعريف التسوس السني حسب جزء السن المصابة . ابتكر هذا النظام ج . ف بلاك G.V. Black ، الذي عرّف التصنيف الأول للتسوس (Class I caries) : بأنه الذي يحدث في الوهاد والشقوق في الأسطح الإطباقية للرحى والضواحك (ثنائية الحدبة) ، وفي الأسطح الوجهية والأسطح اللسانية للأرحاء وفي الأسطح اللسانية للقواطع العلوية .

الصنف الثاني للتسوس (Class II caries) : يحدث في الأسطح الملاصقة للضواحك والأرحاء ، تمتد من السطح الملاصق إلى السطح الطاحن .

التصنيف الثالث للتسوس (Class III caries) : في الأسطح الملاصقة للقواطع والأنياب ، ولا يشمل الزوايا القاطعة .

التصنيف الرابع للتسوس (Class IV caries) : في الأسطح الملاصقة للقواطع والأنياب ، ويشمل الزوايا القاطعة .

التصنيف الخامس للتسوس (Class V caries) : في الثلث العنقي للأسطح اللسانية والأسطح الوجهية باستثناء الوهاد والشقوق .

classification of malocclusion تصنيف سوء الإطباق

نظام ابتكره أ . هـ . أنجل E.H. Angle ، لتعريف سوء وضع وإطباق الأسنان العلوية والسفلية كما يلي :

الصنف الأول (إطباق مُحايد Neutroclusion) :

علاقة أمامية خلفية طبيعية للفكين ، ولكن يوجد ازدحام أو انحشار للأسنان السفلية والأسنان العلوية وبروز أو ارتداد القواطع العلوية ؛ وتصاب العضة الأمامية أو تصالب العضة الخلفية أو كلتاهما معاً ، وميل إنسي للرحى في حالات فقد الأسنان السابق لأوانه .

الصنف الثاني (إطباق وحشي Distocclusion) ، التلم الشدقي للرحى الأولى السفلية يكون باتجاه وحشي بالنسبة

للحدبة الإنسية الشدقية للرحى الدائمة الأولى العلوية بعرض ضاحك على الأقل .

الصنف الثالث (إطباق إنسي Mesioocclusion) : تبرز القوس السفلية إلى الأمام بالنسبة للقوس العلوية في أحد الجانبين أو كليهما ، والرحى الأولى السفلية تكون إنسية بالنسبة للرحى الأولى العلوية .

الصنف الرابع : العلاقة الإطباقية للقوسين السنيتين تمثل حالة مميزة حيث تكون في إطباق وحشي في أحد الجانبين وفي إطباق إنسي في الجانب الآخر من الفم .

classification of metals تصنيف المعادن

تصنف خلائط المعادن النفيسة والمستخدمة في التيجان والجسور والطباق النزوعة والثابتة بحسب ما تحتويه من نسب مختلفة من الذهب والبلاديوم أو البلاتين أو كليهما معاً إلى : خليطة نفيسة للغاية (High noble alloy) : تحتوي على أكثر من 60% ذهب مع بلاديوم أو بلاتين أو الاثنين معاً . خليطة نفيسة (Noble alloy) : تحتوي على أكثر من 25% ذهب مع بلاديوم أو بلاتين أو الاثنين معاً . خليطة ذات قاعدة غالبية (Predominantly base alloy) : تحتوي على أقل من 25% ذهب مع بلاديوم أو بلاتين أو الاثنين معاً .

clavicle الترقوة ، عظم الترقوة

clay طَفل ، صلصال ، غُضار

cleaning = cleansing تنظيف ، تطهير

cleaning needle إبرة التنظيف

تستخدم لتنظيف مخرج اندفاع الرذاذ في القبضة اليدوية ذات الزاوية العكسية .

cleansable area منطقة قابلة للتنظيف

منطقة من الفم سهلة التنظيف بطرق إزالة اللويحة .

clear صاف ، نقي ، يُصقى ، يُنقى

clearance 1- صفاء ، نقاء ، تصفية

2- مسافة فاصلة . المسافة بين الأجسام أو الأشياء .

clearance cell 3- (في طب الأسنان) : عملية إزالة جميع الأسنان من فم المريض .

خلية نيرة ، خلية صافية

clearance , interocclusal = المسافة بين القوسين السنيتين ،

interocclusal distance المسافة الإطباقية الفاصلة

مسافة انزلاق الأسطح الإطباقية المتقابلة على بعضها بدون وجود أي بروزات متداخلة تعيق انزلاقها . المسافة الصغيرة بين الأسنان العلوية والأسنان السفلية حينما يكون الفك السفلي في حالة استرخاء «راحة» .

أيضا : قياس ارتفاع الوجه محذوفاً منه طول الوجه ، حينما تكون الأسنان في وضع الراحة Vertical dimension at rest

(VDR) ؛ أي البعد العمودي في حالة الراحة محذوف منه
 البعد العمودي الإطباق Vertical dimension occlusion
 (VDO). أي إن المسافة بين القوسين السنيتين = VDO-VDR .
 (Clearance) .

مسافة فاصلة تلافقية clearance , interproximal

مسافة فاصلة إطباقية clearance , occlusal
 مسافة الأسطح الإطباقية المتقابلة ، دون أي بروز يعيق
 حركتها .

سناد إطباق = سناد طاحن cleat = occlusal rest

1- (في تقويم الأسنان) : عروة معدنية ، أو مهماز معدني
 في طبقة تقويمية ، لتثبيت الأطواق المرنة ، أو أية وسيلة
 أخرى للسحب .

2- (في طب الأسنان التعويضي) : سناد إطباق (Occlusal rest) .

انقسام ، انشقاق ، انفلاق ، انشطار ، تشطر cleavage

يشق ، يفسخ ، يشطر cleave

فلح ، فَلَاح ، انشطار cleft
 فلح أو فتحة ممتدة ، تحدث نتيجة قصور في التحام جزأين أو
 سطحين أثناء النمو .

فلح سنخي cleft , alveolar

فلح في الناتئ السنخي ، يكون مصاحباً عادة لفلح الشفة ،
 أو فلح الحنك أو كليهما معا .

فلح الناتئ السنخي cleft , alveolar process

فلح ثنائي الجانب ، فلح مضاعف الجانب cleft , bilateral
 فلحان متشابهان على جانبي الخط المنصف لشيء ما .

فلح الخد ، خد مشقوق cleft cheek

شذوذ خلقي بسبب قصور بعض النواتئ الجنينية الوجهية
 في الالتحام .

فلح كامل cleft , complete

فلح وجهي cleft , facial

شذوذ تطوري ناتج عن قصور أو فشل الالتحام الطبيعي
 للنواتئ الوجهية خلال النمو الجنيني .

فلح لثوي cleft , gingival

فلح ضيق على شكل V في الحافة اللثوية ، وهو ليس بالفلح
 الحقيقي ، ولكنه مرحلة أولية من الانحسار اللثوي ، في
 أمراض الأنسجة الداعمة ؛ يشاهد أحياناً عند تكون الجيب ،
 يوجد هذا الانحسار الطولي المشابه للفلح عادة في اللثة
 الشفوية للقواطع السفلية ، واللثة الخدية للأجراء العلوية .

فلح الشفة = شفة الأرنب «عَلَم» cleft lip = harelip

حالة خلقية (تشمّل أحياناً عظم الفك العلوي) ، حيث
 يحدث عيب تطوري على طول خطوط التحام الأنسجة
 الطبيعية للشفة ينتج عنه فلح الشفة . ويمكن أن يكون وحيد
 الجانب أو ثنائي الجانب ودائماً ما يصاحبه فلح الحنك .
 وتنشأ عنه مشاكل في التغذية . ويكون علاجه إما بالمعالجة
 التقويمية أو الجراحة الترميمية أو كليهما في مرحلة
 الطفولة . تسمى أيضاً : الشفة الأرنبية (Hare-lip) . انظر
 أيضاً فلح الحنك (Cleft palate) .

ترميم فلح الشفة cleft-lip repair

التصحيح الجراحي للإعاقفة الخلقية وحيدة الجانب أو ثنائية
 الجانب للشفة العليا ، التي تحدث عادة نتيجة فشل جنيني في
 التحام التئو الأنفي المتوسط والتئو الفك العلوي .

قد يتم ترميم فلح الشفة خلال الـ 48 ساعة الأولى من حياة
 الطفل بعد الولادة ، ولكن بعض الجراحين يتبعون قاعدة
 العشرات ، فيجرون العملية حينما يصبح عمر الطفل 10
 أسابيع ، ووزنه 10 رطل أو أكثر وهيموجلوبين الدم
 10 جم/100 مل على الأقل قبل إجراء العملية ، تستخدم
 الكوع المانع لمنع الطفل من لمس الجرح ، وتجهز بالحجم
 المطلوب أو المناسب ثم يُرسل إلى غرفة العمليات مع
 المريض . بعد العملية الجراحية يظل الطفل معتمداً على
 التنفس الصناعي حتى يصبح التنفس طبيعياً ، ويبقى تحت
 الملاحظة لتلافي انسداد المجرى التنفسي أو النزف الشديد أو
 انفصال الخياطة أو الاحمرار تحت الكوع المانع . يتم الإبقاء
 على القوس السلكية الموجودة في الشفة العليا للطفل والمثبتة
 بالخددين لمنع أي شد على الخياطة . يعطى الطفل السوائل أو
 العصير من خلال محقنة معقمة أو جهاز تغذية خاص ؛
 يستمر إعطاء السوائل عن غير طريق القناة الهضمية حتى
 يستطيع المريض أن يتناولها عن طريق الفم ؛ منتجات الألبان
 والمواد الصلبة ، والرضاعة من الثدي أو الحلمة المطاطية غير
 مسموح بها ، وتختلف طريقة تناول الطعام لكن يجب أن
 يكون رأس الطفل للأعلى عند تناول الطعام . يلبس الكوع
 المانع في جميع الأوقات باستثناء وقت تأدية التمرينات
 الحركية .

النتيجة النهائية : تسمح الطرق الجراحية الحديثة بترميم
 ملحوظ لفلح الشفة ، ولكن المريض يحتاج في بعض
 الحالات إلى عملية تجميل جراحية أخرى لإزالة الندبة أو
 التندب .

فلح الحنك الصلب cleft of hard palate

فلح الحنك الرخو cleft of soft palate

cleft palate فلع الحنك ، فلع قبة الحنك ، حنك مشقوق

عيب خلقي يتميز بفلع في منتصف الحنك ناتج عن فشل التحام جزئي الحنك أثناء النمو الجنيني . قد يكون الفلع كاملاً ، يمتد من خلال الحنك الصلب والحنك الرخو إلى التجويف الأنفي ، أو قد يظهر بأي درجة من درجات الفلع غير الكامل أو فلع جزئي .

تحدث هذه الحالة تقريباً بمعدل مرة لكل 2500 مولود ، وتصيب الإناث أكثر من الذكور وتكون مصاحبة بفلع في الشفة العليا .

هذا العيب الخلقي هو أكثر عيوب سوء التكون القحفي الوجهي حدوثاً ، أي ما مجموعه نصف المجموع الكلي من العيوب . تكون التغذية عن طريق أجهزة تغذية . لا تجرى الجراحة الترميمية للعب عادة إلا بعد السنة الأولى أو السنة الثانية وتجري على مراحل .

العناية بالطفل تحتاج إلى فريق من ضمنه جراح تجميل ، وأخصائي تقويم ، وطبيب أسنان ، وممرضة ، وأخصائي نطق وسمع .

cleft-palate impression طبعة لفلع الحنك

cleft-palate patient مريض فلع الحنك

cleft-palate prosthesis جهاز تعويضي لفلع الحنك

جهاز تعويضي لتصحيح العيوب الخلقية في الحنك .

cleft palate repair ترميم فلع الحنك

التصحيح الجراحي للفلع الخلقي في منتصف الحلق بالتجويف الفموي والتجويف الأنفي . يتراوح الفلع الحنكي من انفصال بسيط في اللهاة إلى امتداد الفلع ليشمل الحنك الرخو والحنك الصلب ، ويمتد للأمام بشكل أحادي الجانب أو ثنائي الجانب من خلال الحيد السنخي . يرافق فلع الشفة عادة فلع الحنك . يجري ترميم فلع الحنك عادة للأطفال بعمر سنتين .

الطريقة : يتم قبل العملية تجهيز مرفق كايح بحجم مناسب لمنع الطفل من لمس الفم ويرسل إلى غرفة العمليات مع المريض . بعد العملية الجراحية يظل الطفل في بيئة من الأكسجين حتى يصبح التنفس طبيعياً ، ويلاحظ الطفل للتأكد من عدم حدوث أية علامة على انسداد السبيل التنفسي أو النزف الشديد . تستعمل التغذية غير المعوية بالسوائل إلى أن يستطيع أن يأكل عن طريق الفم .

cleft region منطقة الفلع

cleft , Stillman's فلع ستيلمان

انظر فلع ستيلمان (Stillman's cleft) .

cleft tongue اللسان المشقوق ، اللسان المشطور

ينقسم اللسان بواسطة فلع طولي . يُسمى أيضاً اللسان المشطر (Bifid tongue) .

cleft uvula فلع اللهاة ، لهاة مشقوقة

حالة خلقية شاذة حيث تنشق اللهاة إلى نصفين بسبب فشل التحام طبتي الحنك الخلفيتين .

cleido- (سابقة) ترقوة

cleidocranial ترُقُوي جُمُجمي ، ترُقُوي قحفي متعلق بالترقوة والجمجمة .

cleidocranial dysostosis سوء تعظم الجمجمة والترقوة (خلل التعظم الترُقُوي القحفي)

نوع نادر من قصور التعظم يتميز بنقصان في تكوّن عظام الجمجمة وغياب كلي أو جزئي لعظمي الترقوة مترافق بغياب جزئي للأسنان .

انظر سوء التعظم ، خلل التعظم (Dysostosis) .

cleidocranial dysplasia خلل التنسج الترُقُوي القحفي

cleidohyoid ترُقُوي لامي

cleidomastoid ترُقُوي خشائي

cleidosternal ترُقُوي قصي

clench يُطبق أسنانه بإحكام

clenching إطباق الأسنان المحكم ، إطباق الأسنان بإحكام (كزم) عادة فموية سيئة تتميز بإغلاق مستمر ، أو مُتقطع للفكين مع الضغط .

cleoid منحتة مخلبية

قام ج. ث. بلاك G.V.Black بإطلاق هذه التسمية على أدوات النحت وأدوات التجريف والتي يشبه شكل نصلها الخلب وحدها القاطع مزدوج على الطرفين ؛ وتستخدم لتجريف العاج النخر من الحفرة المحضرة في السن .

cliche metal معدن كليشييه

خليطة صهورة ، من القصدير ، والرصاص ، والأنتيمون ، والبرموت ، تستعمل في طب الأسنان .

clicking قرقعة ، طققة ، الطققة المفصليّة

صوت ينشأ عن المفصل الفكي الصدغي يسمعه المريض أو الطبيب المعالج بسبب انزلاق القرص المفصلي أثناء الحركات الانزلاقية للفك السفلي .

clinic عيادة ، مُستوصف ، سرير ، السريريات

clinical إكلينيكي ، سريري

1 - متعلق بملاحظة وعلاج المرضى بعكس النظريات والأبحاث التجريبية .

2 - متعلق بالعيادة .

clinical crown	تاج إكلينيكي	clonus	رمع
	ذلك الجزء من تاج السن الطبيعية المغطى بالمينا ، والظاهر من اللثة ، والمرئي في الفم .		انقباض تشنُّجي مع ارتخاء يتبعه تقلُّص متبادل للعضلات .
clinical crown/ clinical root ratio	نسبة تاج السن الإكلينيكي إلى جذر السن الإكلينيكي	close-bite = closed bite	عضة مغلقة ، عضّة مقفولة
	النسبة بين طول جزء السن الواقع تاجياً بدءاً من الارتباط الظهاري ، وطول الجزء بدءاً من الجذر الواقع في الناحية الجذرية من الرباط الظهاري . تفيد نسبة الجذر الإكلينيكي إلى التاج الإكلينيكي في التشخيص وتقدير ما يحتمل أن يحدث بالنسبة للمرض حول السني .		شكل من أشكال سوء الإطباق ، يشاهد فيه تراكب عميق شاذ للقواطع الأمامية ، حينما تكون الأسنان في وضع إطباقِي .
clinical crown length	طول التاج الإكلينيكي	closed bite	عضة مقفولة ، عضّة مغلقة
	ارتفاع السن من الحافة الثتوية الحرة إلى السطح الإطباقِي ، أو السطح القاطع ، ويجب أن يكون 4 ميليمتر على الأقل من أجل تعويض السن بتاج مناسب مُحكم .		1 - تراكب شاذ للعضة . 2 - نقص البعد العمودي الإطباقِي وينتج عن العديد من العوامل مثل انسحال الأسنان ، أو البزوع غير الكامل للأسنان الخلفية الداعمة . (قارن مع عضّة مفتوحة Open bite) (انظر إطباق خلفي زائد (Posterior overclosure) .
clinical importance	الأهمية الإكلينيكية	closed chest massage	تدليك الصدر المغلق ، تدليك القلب الخارجي
clinical requirements	المتطلبات الإكلينيكية	closed - chest heart massage	تدليك القلب والصدر المغلق
clinical root = physiological root	جذر إكلينيكي = جذر فيزيولوجي	closed curettage	تجريف مُغلق ، كشط مُغلق
	ذلك الجزء من الجذر التشريحي ، والمنظمر في العظم السنخي والمتصل به بواسطة الرباط حول السني .	closed fracture	كسر مُغلق
clinician	طبيب إكلينيكي ، طبيب معالج		كسر بالعظم غير مصاحب بجرح الجلد . انظر كسر (Fracture) .
clinico-	(سابقة) عيادة ، عيادي ، علاجي ، إكلينيكي	closed loop	عروة مغلقة ، عروة مقفلة
clinopathology	دراسة الأمراض على المرضى ، إكلينيكي (الباثولوجيا الإكلينيكية)	closed mouth	فم مُغلق
	إمراضي ، متعلق بأعراض الأمراض وأوصافها ،	closed reduction	تجبير مغلق ، رد مُغلق
clino- , clin-	(سابقة) انحدار ، منحدر ، مائل ، تقهقر		تقويم الكسر دون جراحة . انظر تحت : إرجاع ، رد (Reduction) .
clinocephalia = clinocephalism	تسطُّح الرأس	closed reduction of fractures	رد مغلق للكسور
clinocephalic = clinocephaly	تسطُّح الرأس		رد يدوي للكسر بدون قطع .
	رأس سرجي ؛ فيه عيب خلقي ، عبارة عن تجويف أو تقعر في قمة الرأس .	closed system	نظام مغلق
clinoid	إكلينيكي الشكل		نظام لا يتفاعل مع البيئة .
clinoid processes	نواتئ اكلينيكية	closing	إغلاق
	استطالات عظمية شبيهة بالإصبع ، تُكوّن الحافة الأمامية والحافة الخلفية للحفرة النخامية في السرج التركي .	closing , bite	إغلاق العضة
clip	مشبك ، ماسك ، ملقط	closing loop	إغلاق العروة ، قفل العروة
clip , crocodile	مشبك التمساح	clostridium	المطثّية
clip , spring	مشبك نابض ، ملقط نابض		جنس من فصيلة العصويات ، لاهوائي ، موجب الجرام ، وهي كائنات حيّة مغزلية الشكل أو عصوية الشكل .
clivus	منحدر العظم أوتدي ، المنحدر رمعي	clostridium tetani	المطثية الكزازية
clonic	متعلق أو متميز بالرمع .		جراثيم عصوية الشكل ، توجد في الأرض أو التربة ، وقش الإسطبل ، وتسبب مرض الكزاز للإنسان . كانت تسمى في السابق عُصيّة الكزاز (Bacillus tetani) . ويجب تحذير المرضى لتحتاشي ممارسة الأعمال اليومية في الإسطبل فوراً بعد إجراء عملية جراحية في الفم .

closure	عَلَق ، انغلاق	coagulate	يُجَلِّط ، يُخَثِّر ، يَتَجَلِّط ، يَتَخَثَّر
closure , flask	غلق البوتقة ، إغلاق البوتقة	coagulation	تَخَثُّر
	غلق نصفي البوتقة المعدنية خلال تصنيع البدلة السنية .		تكوّن جُلطة دموية . وهي عملية يتعاون فيها العديد من عوامل التجلط لتكوين جُلطة فبرين غير ذوابة .
closure , plastic	إغلاق تجميلي	coagulation , blood	تخثّر الدم
closure , primary	انغلاق أولي	coagulation time	زمن التخثّر
clot	جُلطة ، خُثرة		الزمن اللازم ليتحول الدم السائل إلى دم مُتخثر (متجلط) .
	1- كتلة نصف صلبة تكون عادة رخوة ذات طبيعة مُنزلقة تسمى الخثرة بالنسبة إلى اللبن (الحليب) .		زمن التجلط الطبيعي من 4-8 دقائق . انظر زمن التجلط (Clotting time) .
	2- (في الطب) : تسمى الجُلطة بالنسبة إلى الدم .	coagulum	خُثرة
clot , blood	جُلطة دموية ، خُثرة دموية	coal	فحم حجري ، فحم نباتي
clotting = clottage	التجلط = التخثر	coalesce	يلتحم ، يدمج أو يوحد الأجزاء المنفصلة .
	آلية دفاعية للجسم لوقف النزف . حيث تحث إصابة الأوعية الدموية الفيبرينوجين الموجود في بلازما الدم على تكوين شبكة رقيقة من ليفات الفيبرين تحجز كريات الدم الحمراء ، والصفائح الدموية لتكوّن سد رخو في مكان الإصابة . هذه العملية بالإضافة إلى عوامل كثيرة أخرى ، تسبب في بقاء نزيف الدم أو إيقافه ، ثم يتصلّب السد الرخو ليصبح جلطة .	coalescence	التحام ، التحام
clotting factors	عوامل التجلط ، عوامل التخثر		التحام أو اتحاد أجزاء كانت منفصلة من قبل .
clotting time	زمن التجلط ، زمن التخثر	coaptation	التحام ، موافقة ، تطبيق
	الزمن المطلوب للدم لتكوين جُلطة (خثرة) ، ويختبر بواسطة تجميع 4 ميليلتر من الدم في أنبوب زجاجي (Glass tube) واختبار تكون الجلطة . يلاحظ أول ظهور للجلطة ويدون الزمن المار لتكوينها . يستخدم هذا الاختبار البسيط لتشخيص الناعور ولكنه لا يكشف إلا اعتلالات التجلط البسيطة . تطبيقاته الرئيسية هي تقييم العلاج بمضادات التخثر . يُسمّى أيضاً زمن التخثر (Coagulation time) .	coarctation	التحام الجرح أو العظم المكسور . تضيق ، ضيق ، انضغاط يتعلق بالأوعية الدموية .
clove	القَرْنفُل	coarctation of the aorta	تضيق الأورطي
clove oil	زيت القَرْنفُل	coarse	خشن ، غليظ
clutch	مقبض	coarticulation = synarthrosis	مفصل ثابت
	يقبض على شيء بإحكام .	coat	طبقة ، غلالة ، غطاء
clutch , dental	مقبض سني	coat , adventitious	غطاء برآني ، غلالة برآنية
	قالب معدني للقوس السنية فيها فراغات لتيجان الأسنان ، يمكن تثبيتها على الأسنان بحيث توافق انطباعات الأسنان على الأسطح اللسانية والشرقية ، تاركة الأسطح الإطباقية غير مغطاة . وهي تستخدم كوصلة معدنية للقوس الوجيهية أو أداة قياسية أخرى .	coat , serous	غطاء مَصلي ، غلالة مَصلية
clyers = Actinomycosis	داء الشعيات	coated	مطلي ، مَغشى
coagulant	مُجَلِّط ، مُخَثِّر	coated tongue	لسان مُتسخ ، لسان مطلي
	مادة تساعد على التجلط (التخثر) .		لسان سطحه مغطى بطبقة من بقايا الطعام مختلطة بالجراثيم والنسيج الظهاري .
		coating	طبقة خارجية ، غطاء ، غلاف
		cobalt	كوبلت
			عُنصر معدني كيميائي ، أبيض فضي يُستخدم لتكوين كثير من الخلائط .
		cobalt-beam therapy	علاج بأشعة الكوبلت
		cobalt bomb	قنبلة الكوبلت
			مصدر إشعاع علاجي بنظائر الكوبلت .
		cobalt-chromium	كوبلت - كروم
			خليطة من الكوبلت والكروميوم تستخدم في تصنيع بعض البدلات الجزئية والأجهزة التعويضية الأخرى . وهي خليطة صلبة ، مقاومة للتآكل ، لها نقطة انصهار عالية .

cobalt-chromium casting alloy خليطة (سبيكة) الكوبلت
كروميوم المصبوبة
خليطة صلبة ومقاومة للتآكل من الكوبلت والكروميوم ،
تستخدم في تصنيع البدلات الجزئية .

cobblestone tongue لسان مرصوف
التهاب اللسان مع تضخم حلّيماته وإصابته بالطلوان .

coccal مُكوري
متعلق بالجراثيم المُكورة أو مشابه للمكورات الجرثومية .

cocci مُكورات (مفرد : مُكور)

coccus مُكورة ، مُكور (ج : مكورات)
كائن دقيق كروي الشكل ، أو جرثومة كروية ، يمكن
التفريق بين أجناسها بحسب شكل تجمع خلاياها . الخلايا
الكروية المنفصلة تماما تُسمى : مُكورات دقيقة ؛ والخلايا
المزدوجة تُسمى مُكورات مزدوجة ؛ والخلايا المرتبة في
شكل سلسلة تُسمى : مكورات سبحية ؛ وتكون سائدة في
حالات الالتهاب ، والخلايا المرتبة في عنقايد تُسمى :
المكورات العنقودية وتكون سائدة حينما يتشكل القيح .

cochlea القوقعة ، حلزون الأذن الباطنة
أنبوب حلزوني ، يُكوّن جزءاً من الأذن الداخلية (الباطنة) .

cochlear قوقعي ، حلزوني ، محاري
متعلق بحلزون الأذن .

cochlear nerve العصب القوقعي
يعصب العضو الحلزوني من القوقعة . أحد الأفرع الرئيسية
من العصب القحفي الثامن ، حيث تنشأ الألياف من خلايا
العقدة الحلزونية ، وتنتهي في النوى الحلزونية البطنية
والظهرية لعنق الدماغ . يسمى أيضاً : عَصَب سَمْعِي
(Acoustic nerve) .
انظر قَوَقَعِي (Cochlearis) .

cocoa butter زبدة الكاكاو
شحم أبيض نقي يستعمل كمزلق أو مخفف للاحتكاك ،
لحماية سطح إسمنت السيليكات أثناء تصلبه .

code ترميز ، راموز ، نظام شفري ، دستور
ترميز لوني سني

code, dental color نظام ترميز ملون

code system, color شريط ترميز لوني

code tape, color كُوديين

codeine عقار مشتق من المورفين ويُستعمل كمُسكّن للألم ،
ولتهديّة السعال المهيجة .

codeine compound tablet =BP حبة مُركّب الكوديين

قرص مُسكّن للألم يحتوي على الأسبيرين ، والفيناسيتين ،
والكوديين ، لا ينصح بالمستحضرات المُركّبة لتسكين الألم
لأنها لا تحتوي أيّاً من مميزات المستحضرات المكونة من عنصر
واحد .

Codex Medicamentarium دستور الأدوية

Coe-Pak كوباك
ضماد حول سني بدون يوجينول .

coefficient مُعامل

coefficient of absorption مُعامل الامتصاص

coefficient of expansion مُعامل التمدد

coefficient of friction مُعامل الاحتكاك

coefficient of reflection مُعامل الانعكاس

coefficient of variability مُعامل التغير

coefficient of variation مُعامل الانحراف

coefficient of viscosity مُعامل اللزوجة

coefficient, temperature مُعامل الحرارة

coefficient, velocity مُعامل السرعة

coefficient, volume مُعامل الحجم

cofactor عامل إضافي ، عامل تميمي

coffer dam = rubber dam سد مطاطي ، حاجز مطاطي

Coffin's plate appliance طبقة صفيحة كوفن

Coffin's split plate صفيحة كوفن المشقوقة ، جهاز كوفن
الموسع
نسبة إلى س . ر . كوفن ، 1826 - 1891 ، طبيب أسنان
أمريكي .
طبقة تقويمية ، كانت تستخدم في الماضي لتوسيع القوس
السنية بواسطة صفيحة مشقوقة صُممت لإيجاد ضغط
جانبي مُسيطر عليه على الحواف اللسانية للقوس السنية .

Coffin's spring نابض كوفن
نابض من السلك الشخين ، يستعمل لتوسيع أو تضيق
الأجزاء الخلفية من الطبقة التقويمية ويوضع في الخلف بين
الجزئين المنفصلين لإيجاد ضغط يتسبب في التوسيع أو
التضيق .

cohere يلتحم ، يرتبط ، يتماسك

coherence مُطابقة ، التحام ، التئام

coherent مترابط ، متماسك

coherent scatter تشتت مترابط
تفاعل بين فوتون الأشعة والذرة ، يتغير به مسار الفوتون ،
ولا يحدث أي تغيير في الذرة .

coherent scattering تشتت مترابط

cohesion التماسك ، تماسك ، ترابط ، التماس ، التصاق
تظهر هذه الخاصية في بعض المواد ، حيث تنجذب الجزيئات إلى بعضها البعض ، وتقاوم الانفصال ؛ أي القوة التي توحد جزيئات المادة .

cohesive مُلتصم ، مُتماسك ، مُلتصق ، لصاق ، ترابط

cohesive foil رقاقة لاصقة

cohesive gold ذهب لصاق ، ذهب متماسك

cohesive gold foil رقاقة ذهب لصاق
رقاقة من الذهب يُنظف سطحها من التلوث بواسطة التسخين ؛ يُمكن أن تُلحم ذاتياً ببعضها تحت الضغط خلال رصّها داخل الحفرة المحضّرة .

cohesiveness التماسك ، التلاصق

coil ملفّ ، لفّة ، وشيعة

coil spring winder لفّاف الملف المرن
أداة تقويمية تتكوّن من محور دوراني ذي جلبة (غطاء) يلتف حوله سلك من الفولاذ الصامد ليكون الملف المرن أو الملف النابضي .

coin test اختبار العملة
اختبار يستخدم لتحديد الضوء الآمن داخل الغرفة المظلمة ، ومدى تأثيره على الفلم غير المعالج ، وتحديد ما إذا كان الضوء آمناً أو غير آمن .

col مضيق بين القمتين ، شيق
منطقة منخفضة بين الحليمات اللثوية الوجهية والحليمات اللثوية اللسانية ، ويختلف شكلها حسب كل منطقة تماس متلاصقة .

col , gingival الانخفاض اللثوي
انخفاض في الحليمة بين السنية بين قمتين ، واحدة على كل جانب من منطقة التماس .

cold بارد ، بَرْد ، زُكام ، رَشْح

cold abscess خُراج بارد
خُراج بطيء التكوين ، يتشكّل عادة حول عظم أو مفصل ، مع قليل من الالتهاب ، ولا يبدي علامات للحرارة والاحمرار والورم .

cold cautery كيّ بارد ، كيّ بالتبريد
انظر كيّ بارد (Cryocautery) .

cold curing acrylic أكريليك مُتصلب بالبرودة ، أكريليك ذو تصلّب بارد

cold-curing resin= activated resin = راتين متماثراً بالبرودة =

autopolymer resin = quick-cure راتين منشط = راتين ذاتي التبلمر

resin = self-curing resin ذاتي التبلمر = راتين سريع التبلمر

راتين يمكن بلمرته بواسطة منشط وحفاظ بدون استخدام حرارة خارجية .

cold sore = herpes labialis = قُرحة الباردة ، قُرحة البرد = هريس الشفة

حوصلات هرسية تحدث على الشفتين وتمثل الظهور التالي .

coldness بُرودة

coldness of skin بُرودة الجلد

cold weld لحام بارد

collagen كُولاجين
ألياف مُكوّنة للنسيج الضام للثة ، وهي الألياف الرئيسية للرباط حول السني ؛ أكثر أنواع البروتين غزارة في الجسم ، ويتكون من هيدروكسي بروتين ، وهيدروكسيلايسين ، وستة عشر حمضاً أمينياً . الألبومينويد (Albuminoid) ، وهو إحدى المكونات الرئيسية للعظم ، والغضاريف ، والأنسجة الضامة .

collagen fibres ألياف كُولاجينية
ألياف ليّنة مرنة مؤلفة من حزمة من اللييفات ، غالباً ما تتجمع لتكوين حزمة كبيرة ؛ وهي المكوّن الرئيسي للنسيج الليفي وعنصر أو جزء أساسي من الرباط حول السني .
توجد الألياف الكولاجينية في النسيج الضام ، وهي أكثر الأنسجة شيوعاً بالجسم . وهي ألياف غير مطاطة ؛ توجد حزم من الألياف الكولاجينية في عمق المركب المخاطي اللثوي ؛ تصنف في مجموعات حسب توضعها :

- 1- الألياف الكولاجينية المائلة .
- 2- الألياف الكولاجينية عبر الحاجز .
- 3- الألياف الكولاجينية الدائرية .
- 4- الألياف الكولاجينية الطولية .
- 5- الألياف الكولاجينية اللثوية السنخية .
- 6- الألياف الكولاجينية اللثوية السنية .

collagen fibres , alveolo-gingival ألياف لثوية سنخية كُولاجينية

collagen fibres , circular ألياف دائرية كُولاجينية

collagen fibres , dento-gingival ألياف لثوية سنية كُولاجينية

collagen fibres , longitudinal ألياف طولية كُولاجينية

collagen fibres , oblique	الألياف الكولاجينية المائلة	المفصل الفكي الصدغي تربط القرص المفصلي مع لقمة الفك السفلي ، وتسمح الأربطة بحرك دوران القرص في المحور الأمامي الخلفي فقط .
	الألياف الكولاجينية المنحرفة	
	هي أكثر مجموعات المركب المخاطي اللثوي ، تمتد بشكل مائل بالاتجاه الأسفل من جدار السنخ إلى ملاط جذر السن .	
collagen fibres , transeptal	الألياف الكولاجينية عبر الحاجز	قناة لب جانبية ، قناة لب إضافية
collagen fibrils	لييفات كولاجينية	فرع من قناة لب السن تخرج من جذر السن من مكان غير الذروة . تُسمى أيضاً القناة المتفرعة (Branching canal) ،
	لييفات دقيقة جدا ورقيقة ، تؤلف الحزم التي تكوّن الألياف الكولاجينية .	قارن مع قناة الجذر الإضافية (Accessory root canal) .
collagenous	كولاجيني ، هلامي ، غرائي	أوردة إضافية ، أوردة رادفة
	متعلق بمولد الغراء .	جامع ، مُجمع
collagenous matrix	مطرس كولاجيني ، قالب كولاجيني	جامع الغبار
collapse	انهيار ، انكماش ، هبوط	طوق ، حلقة
	حالة من الإجهاد أو الانهيار الشديد نتيجة عيب أو خلل في عمل القلب أو النزف أو بعد صدمة شديدة .	المنطقة من الجهاز التعويضي ، التي تستخدم كطوق حول عنق السن .
collapse, cardiovascular	هبوط (وهط) قلبي وعائي	إيزاء
collapse, circulatory	هبوط الدورة الوعائية	تحقيق التوازي في التصوير الإشعاعي ؛ العمل على تحديد حجم شعاع الأشعة بواسطة المسدّد ، أي استخدام قمع ، أو حاجز ، أو جهاز ذو شقّ ضيق للحد من حجم شعاع الأشعة .
collar	طوق ، حلقة	إيزاء مستطيل
	1- طوق يُحيط بعنق أية بنية .	تحديد شكل الحزمة الشعاعية السينية إلى مُستطيل ، باستخدام حاجز مكثّف للإشعاع فيه فتحة أو منفذ مستطيل بدلاً من المنفذ التقليدي الدائري .
	2- (في طب الأسنان) : طوق معدني ضيق ينطبق حول عنق سن داعمة .	المسُدّد ، الميزاء
collar base	قاعدة طوقية	collimator (في التصوير الشعاعي) : أداة تحد من حجم وشكل الحزمة الشعاعية .
collar crown	تاج طوقي	حجاب أو أنبوب مُبطّن بمادة تمتص الحزمة الشعاعية . صممت لتحديد حجم وشكل الحزمة الشعاعية .
	تاج صناعي يوصل بجذر السن بواسطة شريط معدني .	فصل الميزاء
collar , metal	طوق معدني	خطأ في طريقة إجراء الأشعة داخل الفم يتمثل بعدم تركيز الحزمة الشعاعية مركزياً على الفلم الشعاعي ، مما يؤدي إلى ظهور منطقة غير معرضة للإشعاع على الفلم .
collar-stud abscess	خُراج شبيه بزر القميص	colloid
	خُراج سطحي مُتصل بمجرى ناسوري بخراج آخر أكبر وأعمق .	1- حالة من حالات المادة تكون فيها الجزيئات المنفردة للمادة إما في صورة جُزيئات كبيرة ، أو في مجموعة من الجزيئات الصغيرة (طور أو شكل منتشر) مُتشرة بانتظام في وسط مُشّتت لمادة أخرى ، أي تظّل فيها جزيئات مادة أخرى معلقة بانتظام ، مثل : إسمنت السيليكات ، ومواد الطبع الغروية .
collateral	1- إضافي ، ثانوي ، جانبي	2- يشبه الغراء .
	2- فرع صغير	3- الإفراز الهلامي عديم اللون للغدة الدرقية .
collateral ligaments, TMJ	الأربطة الإضافية للمفصل الفكي الصدغي	
	زوج من الأربطة الداعمة على الأوجه الجانبية والإنسية لمحفظة المفصل الفكي الصدغي تربط القرص المفصلي مع لقمة الفك السفلي ، وتسمح الأربطة بحركة دوران القرص في المحور الأمامي الخلفي فقط .	
collateral circulation	دورة جانبية ، دوران رادف	
collateral ligaments, TMJ	الأربطة الإضافية للمفصل الفكي الصدغي	
	زوج من الأربطة الداعمة على الأوجه الجانبية والإنسية لمحفظة	

colloidal	غَرَوَانِي	حالة من فقدان الوعي التام والانهيار ، حيث تنعدم القدرة على الاستجابة ، حتى باستعمال أي مُنبّه خارجي ولا يمكن إيقاظ المريض خلالها ؛ يمكن أن تنشأ عن مرض أو أذى أو تَسَم .
collum	عنق ، ما يشبه العنق	متعلق بالغشاء أو له صفات الغشاء ، وهو حالة من التبعر بين الهلّام والمحلول الغروي .
collum dentis	عنق السن	comatose متعلق بالغيوبة ، سباتي
collum mandibulae	عنق الفك	combination اتحاد ، تركيب ، تجميع امتزاج ، توليف
collum processus condyloidei	عنق لقمة الفك	combined مشترك ، مُتحد ، مُندمج ، مُمتزج
man dibular		commensal مطاعم
collutorium = collutory	مَضْمُضَة	1- كائن يعيش على كائن آخر أو بداخله لمنفعته دون الضرر بالعائل .
collutory = collutorium	مَضْمُضَة	2- كائن طُفيلي يحدث ضرراً بعائله ، مثل : المبيّضات البيض التي توجد في اللعاب .
colophony = rosin	القلْفونِي ، صَمغ الصَّنوبر	commercial dental laboratory مختبر سني تجاري
	1- راتين القلْفونية : مادة صفراء صلبة تتخلّف عند تبخير التريبتينا من راتين الصَّنوبر ، تسمح بها أقواس الكمنجات وأحذية البهلوانيين لمنعها من الانزلاق .	comminuted مُتفتّت ، مُهشّم ، مُتجزّي
	2- يكسو أو يمسح براتين القلْفونية .	مكسور إلى قطع صغيرة .
color = colour	لون	comminuted fracture كسر مفتت
coloring	تلوين ، صبغ ، مادة ملونة	كسره العديد من الشظايا العظمية . انظر الكسور (Fractures) .
coloring , extrinsic	تلوين خارجي	comminution تَفْتُت ، تفتيت ، تجزؤ ، جرش
	صبغ خارجي ، مثل تلون السطح الخارجي للجهاز الصناعي التعويضي .	comminution of food سَحَق الطعام
coloring , intrinsic	تلوين داخلي	تفتيت الطعام إلى أجزاء صغيرة .
	صبغ داخلي ، أي اندماج الصبغ ضمن مادة الجهاز الصناعي التعويضي .	commissure = commissura صوار
colour = color	لون	1- شريط من الألياف العصبية أو نسيج آخر يعبر من جانب الجسم إلى الجانب الآخر ، عادة يصل بين بنيتين أو كتلتين من نسيج .
colour coding	ترميز الألوان	2- نقطة التقاء أو اتحاد بين أجزاء أو أجسام متشابهة ، أو نقطة اتحاد لجزئين تشريحيين . مثل زوايا العين ، زوايا الشفاه .
	نظام لوني للأدوات صغيرة الحجم معرّف من الهيئة الدولية لتوحيد المقاييس ISO حيث يرمز لأصغر الأدوات حجماً باللون الأبيض ، ويتدرّج إلى الأصفر ، والأحمر ، والأزرق ، والأخضر ، إلى الأسود .	commissure , brain = الصوار الدماغِي
colour guide	دليل لوني ، دليل ألوان	cerebral commissure صوار الفم
colour matching	توافق لوني ، توافق الألوان	ركنا الفم حيث تتصل الشفة العليا بالشفة السفلى .
colour , tooth	لون السن	commissure , optic الصوار البصري
Columbia's instruments	شركة كولومبيا للأدوات	commissure , palpebrarum صوار الجفنين
	مجموعة من الأدوات اليدوية ، تُستخدم لإزالة القلح وتسوية الجذر أي جعله مستويًا وأملس .	commissure , palpebrarum الشريان السباتي المشترك ،
columella	عميد	common carotid artery الشريان السباتي العام
columella nasia	عميد الأنف	أحد الشرايين الكبيرة ، يُغذّي الرأس والرقبة . الشريان السباتي الأيسر هو فرع من الجذع العضدي الرأسي . الذي يتفرّع إلى شريان سباتي عام ظاهر ، وشريان سباتي عام باطن . تغذي أفرع من الشريان السباتي الأصلي الظاهر
coma	سبات ، إغماء ، غيبوبة	

أنسجة الوجه ، وفروة الرأس ، وأغلب الرقبة والحلق .
ويُغذي الشريان السباتي العام الباطن الدماغ والأنسجة
الأخرى مثل العينين .

common carotid plexus الضفيرة السباتية العامة

شبكة من الأعصاب على طول الشريان السباتي الأصلي ،
تتفرع منها الألياف الودية التي تذهب إلى الرأس والرقبة .
وأفرع مصاحبة للأوعية الدموية القحفية . تشكلت الضفيرة
السباتية الأصلية بواسطة الضفيرة السباتية الظاهرة والضفيرة
السباتية الباطنة ، وبواسطة العقدة العنقية للجهاز الودي .

common cold زُكام

common dental germ برعم السن العام

common facial vein الوريد الوجهي العام

communicable مُتداول ، متنقل ، نقيط ، سار

communicable diseases أمراض مُتنقلة ، أمراض سارية
انظر أمراض مُعدية (Infectious diseases) .

communicans موصل

communicating artery الشريان المُوصل

يشكل جزءاً من دائرة ويلس (Circle of Willis) . انظر
وصلة (Communicans) .

communication اتصال ، نقل

community dentistry طب الأسنان الاجتماعي

فرع من طب الأسنان يقدم العلاج والوقاية من الأمراض
السنية لجماعة من الناس يعيشون معاً تحت ظروف واحدة .

community periodontal index منسب الأنسجة الداعمة

of treatment needs للاحتياجات العلاجية في المجتمع

منسب وضعته منظمة الصحة العالمية (WHO) لتقدير
الاحتياجات العلاجية للأنسجة الداعمة السنوية ، وليست
حالتها المرضية . ويمكن استخدامه لمسح انتشار الأمراض
الوبائية ، أو الفحص الجماعي للصحة الفموية . يجري
الفحص باستخدام مسبار منظمة الصحة العالمية للأنسجة
الداعمة ذو النهاية الكروية ويعتمد على ثلاث أسنان في
الفك العلوي وثلاث في الفك السفلي ، أي سداسية في
الفم ، مع استبعاد أضراس العقل . للأغراض المسحية ،
تفحص أسنان السداسية كدليل ؛ وفي الفحص الفردي
يسجل رمز صفر (0) للدلالة على عدم وجود علامات
مرضية ، و واحد (1) للنزف اللثوي ، إثنان (2) لترسب
القلح تحت اللثوي أو فوق اللثوي ، ثلاثة (3) لوجود جيب
مرضي بعمق من 4-6 ميلليمتر ، أربعة (4) لوجود جيب
(pocket) بعمق 6 ميلليمتر أو أكثر . احتياجات العلاج

تسجل كما يلي : صفر (0) = لا علاج ؛ I - تحسُن في
صحة الفم الشخصية (الرمز 1 ، code 1) ؛ I = II إزالة
القلح (الرمز 2 و 3 ، code 2 & 3) ؛ II + I = III
مُركَّب (الرمز 4 ، code 4) .

compact كثيف ، مُندمج ، مُتجمع ، مكتنز

compact bone عظم كثيف

عظم صلب كثيف يوجد على سطح بنى الهيكل العظمي ،
ويتميز عن العظم الشبكي الإسفنجي .

compactor = condenser مُكثِّف ، أداة الرص

1- أداة تساعد في عملية حشو أو التحام المادة مثال :
حشوات رقائق الذهب .

2- (في علاج الجذور) : أداة صغيرة تتحرك آلياً ، تماثل
مُبرد هدستروم (Hedstroem's file) ولكن بأخاديد عكسية
تستخدم لتكثيف أو حشو قناة الجذر بالكوتابركا . تُسمى
أحياناً مُكثِّف ماكسبادن (McSpadden's Compactor) .

compaction حشو ، رص

comparative dental anatomy التشريح السني المقارن

compatible متوافق ، مُؤتلف

يستطيع أن يتواجد بالتآلف مع شخص آخر أو عقار آخر .

compatible , genetically متوافق وراثياً

compatible , immunologically متوافق مناعياً

compensate يُعاض

compensating curve منحني مُعاض ، مُنحني معادل ،
مُنحني مكافيء

1- منحني تنضيد الأسطح الإطباقية للأسنان .

2- الانحناء الأمامي الخلفي والانحناء الجانبي في تنضيد
الأسطح الإطباقية والحواف القاطعة للأسنان الصناعية ،
الذان يستخدمان لتحقيق إطباق مُتوازن يُعادل مسارات
لُقمتي الفك السفلي حينما يتحرك الفك من الوضع
المركزي إلى الوضع اللامركزي ؛ يستخدم لتحديد نقاط
التماس السنوية على الأرحاء وتوفير نقاط التماس المتوازنة
للبدلات بما يلائم البروز الفكي السفلي . المنحني المعادل
يتوافق مع قوس سبي للأسنان الطبيعية .

compensating extraction قَلع مُعاض ، قَلع معادل

قلع سن من أحد نصفي القوس السنوية بعد قلع سن من
نصف القوس السنوية المقابلة ، من أجل الحفاظ على توازن
الإطباق الفموي ، ومنع حدوث سوء الإطباق .

compensation مُعاضة ، تعويض

competent lips شفاه كفؤة

شفاه منطبقة ، حينما يكون الفك السفلي والعضلات
الوجهية في حالة استرخاء أوراحة .
complete كامل ، يُكمل
complete denture = full denture جهاز سني كامل ، طقم
أسنان كامل ، بدلة كاملة
جهاز تعويضي سني يعوض جميع الأسنان والأنسجة المحيطة
بالفك العلوي والسفلي .
complete denture flange جناح الجهاز السني الكامل
الجزء الممتد من قاعدة الجهاز السني الكامل فوق المخاطية
الملتصقة ، تبدأ من الحافة العنقية للأسنان إلى حافة الجهاز
السني .
complete denture base قاعدة البدلة السنية الكاملة
تغطي الحيد السنخي المتبقي والمنطقة اللثوية المحيطة . تصنع
القاعدة عادة من الأكريليك ويمكن تقويتها بإضافة شبكة
معدينية تنظمر في الأكريليك .
complete denture prosthetics = بدلة كاملة تعويضية ،
full denture prosthetics جهاز سني كامل تعويضي
1- تعويض كامل الأسنان الطبيعية في القوس السنية
والأنسجة المحيطة بواسطة جهاز صناعي تعويضي .
2- علم وفن تعويض الأسنان لفم بلاأسنان (أردد) .
complete radiographic examination فحص اشعاعي كامل
complete series مجموعة كاملة
انظر أشعة كاملة للفم (Full mouth X-ray) .
complex مُركَّب ، مجموعة ، مُشترك ، مُعقَّد
complex cavity = compound cavity حُفرة مُركَّبة
حفرة تشتمل على أكثر من سطح في السن . قارن مع حفرة
لثوية (Gingival cavity) . انظر حُفرة مُركَّبة (Compound
cavity) .
complex composite odontome ورم سني مُركَّب مُعقَّد
انظر ورم سني (Odontome) .
complex , craniofacial مركب قحفي وجهي
complex , dentogingival مركب لثوي سني
complex , mucogingival مركب مخاطي لثوي
complex muscle العَضلة المُركَّبة
العضلة الشوكية النصفية ، .
complex odontoma ورم سني مُركَّب
انظر ورم سني مُركَّب (Composite odontoma) .
complex pocket جيب مُركَّب
جيب حول السن يشمل أكثر من سطح واحد للسن ، ولكن
بمنفذ واحد على السطح الخارجي .

تأهيل مركب
ترميم سني كبير يشمل ست وحدات أو أكثر من التيجان أو
الجسور في نفس خُطة المعالجة للمريض ، ويتطلب تنفيذه
وقتاً وجهداً ومهارة غير عادية من الطبيب ، ومن فني المختبر
لإمكان بناء الأسنان التالفة ، وملء فراغ الأسنان المفقودة ،
والوصول إلى حالة مستقرة للتأهيل القموي للمريض من
الناحية الوظيفية والجمالية
complex rehabilitation مضاعفة ، اختلاط
ظهور حالة مرضية إضافية خلال فترة المرض الرئيسي .
complication , delayed مضاعفات متأخرة ، اختلاط متأخر
complication , immediate مضاعفات مباشرة ، اختلاط
مباشر ، اختلاط فوري
complication in implantology مضاعفات الزرع السني
component مُكوّن
جزء أو عنصر من مادة مُركَّبة .
component of a complete denture مكونات الجهاز السني
الكامل
الجهاز السني الكامل يتكون من القاعدة والجناح .
component of force عنصر القوة ، مُكون القوة
أحد العوامل التي تُكوّن القوة ، .
components of mastication مكونات المضغ
حركات الفك المختلفة أثناء عملية المضغ والتي يتحكم فيها
الجهاز العصبي العضلي ، والمفاصل الفكّية الصدغية ،
والأسنان ، والطعام المراد طحنه . يمكن تقسيم عناصر دورة
المضغ (بغرض التحليل أو الوصف) إلى عناصر فتح دورة
المضغ ، وعناصر غلق دورة المضغ ، والعناصر الجانبية
اليسرى لدورة المضغ ، والعناصر الجانبية اليمنى لدورة المضغ
، والعناصر الأمامية الخلفية لدورة المضغ .
components of mastication , closing المكونات الأمامية الخلفية لدورة ،
anteroposterior المضغ
components of mastication , closing مكونات غلق دورة
المضغ
components of mastication , left lateral المكونات الجانبية
اليسرى لدورة المضغ
components of mastication , opening عناصر فتح دورة المضغ
components of mastication , right lateral العناصر الجانبية اليمنى لدورة
المضغ
components of occlusion عناصر الإطباق
العوامل المختلفة التي تشارك في الإطباق ، مثل المفصل

الفكي الصدغي ، والجهاز العصبي العضلي المرافق ،
والأسنان ، والبنى الداعمة للجهاز السني .

composite مُركَّب ، مؤلَّف من ، مشكَّل من

composite resin راتين مُركَّب

مواد الحشو الراتينية الناتجة من تفاعل إثير بيسفينول أ «إثير ثنائي حامض الكربوليك أ» مع الراتين الأكريليكي وحيد التماثر ، والمحفَّز بواسطة نظام أمين أول أكسيد البنزويل ، حيث تضاف إليه مادة مالئة غير عضوية مثل : الكريات الزجاجية أو قضبان الألمنيوم أو قضبان السيليكات أو قضبان الكوارتز أو قضبان ثلاثي فوسفات الكالسيوم .

composite cement إسمنت مُركَّب

composite core قلب راتين مُركَّب

بناء من الراتين المُركَّب ، صُمم لثبيت تاج سن صناعية . انظر أيضاً : قلب (Core) ، قارن مع قلب أملمغم (Amalgam core) ، قلب مصبوب (Cast core) .

composite filling حشوة مُركَّبة

composite filling material مادة حشو مُركَّبة

انظر حشوة الراتين (Filled resin) .

composite flash زعانف الراتين المُركَّب

زوائد أطراف الحشوة .

composite margin sealant راتين مُركَّب ساد الحافة ، راتين

مركب لختم الحواف

composite material مادة مُركَّبة

composite , microfilled راتين مُركَّب مملوء بالدقائق

composite odontoma ورم سني مُركَّب

ورم سني المنشأ يتكون من ميناء وعاج شاذين . يُسمى أيضاً الورم السني المُركَّب (Complex odontoma) .

composite odontome ورم سني مُركَّب

ورم سني مُكوَّن من أكثر من نسيج تشمل مكونات برعم السن . انظر ورم سني (Odontome) .

composite resin راتين مُركَّب

انظر راتين الحشو (Filled resin) .

composite restoration حشوة مُركَّبة ، حشوة راتين مركب

composite , two-paste راتين مُركَّب من معجونين

composite , visible light - polymerized مُركَّب الراتين

المبلمر بالضوء المرئي

composition تركيب ، مُركَّب ، مُجمَّع

1- (في الكيمياء) : نسب المُركَّبات المكوَّنة لمزيج أو العناصر المكوَّنة لمُركَّب .

2- (في طب الأسنان) : يُطلق على مركب الطبع (Modelling compound) . انظر مواد الطبع (Impression material) .

composition matrix مسندة مُركَّبة ، قالب مركب

composition , modeling مُركَّب الصوغ ، مُركَّب التشكيل ، مُركَّب الطبع

composition splint جبيرة مُركَّبة

composition , Stent' s مُركَّب ستنت

compound مُركَّب

1- (في علم الأدوية) : مزج مادتين أو أكثر كما في الأدوية .

2- (في الكيمياء) : مادة من مُركَّب ثابت ، تكونت باتحاد ذرتين مختلفتين أو أكثر من عناصر مختلفة ، تظل مرتبطة معا بواسطة وصلات التكافؤ .

3- انظر مواد الطبع (Impression materials) ، ومُركَّب الطبع (Impression compound) .

compound cavity حفرة مُركَّبة

انظر حفرة (Cavity) .

compound filling حشوة مُركَّبة

compound fracture كسر مضاعف ، كسر مفتوح

انظر كسر (Fracture) .

compound , impression مُركَّب الطبع

compound pocket جيب مُركَّب

جيب حول السن يشمل أكثر من سطح للسن .

compound , modelling مُركَّب التشكيل ، مُركَّب الصوغ ، مُركَّب الطبع

مستحضر من الصمغ ، والراتين ، والزيت ، يلبَّن بواسطة الحرارة الجافة أو الحرارة الرطبة ، ويتصلَّب بالتبريد . وتُستعمل كمادة طبع غير مرنة ، ولتثبيت الفاصلة «فاصلة الأسنان» ، وملاقط الحاجز المطاطي .

comprehensive orthodontic therapy معالجة تقويمية شاملة

التشخيص والعلاج المنسق للمرضى الذي يؤدي إلى تحسن الاعتلال الوظيفي القحفي الوجهي أو التشوه الوجهي السني أو الاثنين معاً ، ويشتمل العلاج عادة باستخدام الطبايق التقويمية الثابتة وتنسيق إجراءات مساعدة مثل القلع ، الجراحة الوجهية الفكية ، الجراحة الأنفية البلعومية ، والعناية بالمرضى لفترات طويلة وفحصهم دورياً .

compression ضغط ، انضغاط

compression bone plate صفيحة لانضغاط العظم

صفيحة معدنية ذات ثقب ، مصمَّمة لإحداث قوة ضاغطة على العظم في مكان الكسر .

compression of joint انضغاط المفصل

compression moulding قولبة بالضغط ، تشكيل بالضغط

1- عملية الضغط والعصر معا ، لعمل شكل ما المادة في القالب ؛ عملية تشكيل المادة بالضغط في قالب .

2- تشكيل بالضغط لمادة مرنة في شكل سالب من قالب مشقَّق . انظر أيضاً : قولبة بالحقن (Injection moulding) .

compressive ضَغْطِي ، ضاغط

compressive deformation تشوه ضغطي

compressive force قُوَّة ضاغطة

compressive loading force قُوَّة الشقل الضاغط

compressive strain شدَّ ضاغط ، توتر ضاغط

حدوث توتر للمادة حينما تتعرض لإجهاد ضاغط .

compressive strength قُوَّة ضاغطة

compressive stress إجهاد الضغط ، إجهاد ضاغط

القوة التي تنشأ داخل المادة في مقابل قوة خارجية ضاغطة .

compressor ضاغط

compressor , air ضاغط الهواء

compressor naris muscle العضلة ضاغطة المنخر

عضلة تضغط على فتحة الأنف الخارجية ، انظر جدول العضلات (Muscles) .

computed tomography = CT تصوير مقطعي محوسب

عملية التصوير الشعاعي الطبقي وفيها يسجل ماسح الصور الشعاعية الطبقيّة المحوسب بيانات تقيس مدى نفوذ الأشعة السينية من خلال الغرض المراد تصويره ، ثم تستخدم هذه البيانات بعد تحليلها وفق مقياس الكثافة في تشكيل الصورة . يستخدم في ذلك شعاع دقيق يدور حول جسم المريض 360 درجة في حركة مستمرة ليصور الجسم في مقاطع مستعرضة مبنياً كثافة الأنسجة المختلفة . تُكتشف بهذه الطريقة الكتل الورمية أو انزياح العظم أو تجمّعات السوائل في الجسم . سُمي سابقاً التصوير الشعاعي المقطعي المحوري المحوسب (Computerized axial tomography) .

computed tomography scanner = CTS المراس المقطعي المحوسب

computer- assisted tomography = CATS can تصوير طبقي بمساعدة الحاسوب

computerized axial tomography تصوير شعاعي مقطعي محوري محوسب

computerized cephalometrics قياس سيفالومتري محوسب

concave مُقَعَّر

ذو انحناء داخلي أو ذو سطح مُجَوَّف .

concavity تَقَعَّر ، تَقَعِير ، تجويف

concentration تركيز ، تكثيف

concentration of forces تركيز القوى

concentration of hydrogen ion تركيز أيونات الهيدروجين

(acid) حامض (alkalin) قلوي

1 2 3 4 5 6 7 8 9 10 11 12

الرقم الهيدروجيني (الباهاء) لبعض السوائل :

اللعاب 6,5

بلازما الدم 7,4

concentration of stress تركيز الجهد

concentric مُتراكز ، مُتحد المراكز ، ذو مركز عام

concentric circles دوائر مُتحدة المركز

concept مفهوم ، فكرة ، تصوّر

concept , constancy مفهوم الثبات ، مفهوم الاستقرار

concha قُرَيْنة ، محارة

[ج : محارات (Conchae)] ؛ أية بنية تشريحية تماثل الصدفة ، مثل الأذن الخارجية «صوان الأذن» أو عظم المحارة .

concha auriculae محارة الأذن

concha , ethmoidal محارة غربية

concha , inferior nasal محارة الأنف السفلية

concha , middle nasal محارة الأنف المتوسطة

concha nasalis محارة الأنف

concha, nasoturbinal = agger nasi المحارة الأنفية القرينية = النابرة الأنفية

concha of cranium محارة القحف

انظر القحف ، العتبة (Calvaria) .

concha , superior nasal محارة الأنف العلوية

conchal crest of the maxilla العرف المحاري لل الفك العلوي

concrement = concretion حصاة

concrecence التحام ملاطي ، نمو متصاحب

1- التحام طبيعي لجزئين منفصلين .

2- (في طب الأسنان) : التحام جذور السن بالعظم ، أو بسن أخرى مجاورة لها بترسبات ملاطية .

concretion 1- تَجَجْر ، تحصي

كتلة مكونة من أجزاء منضغطة معا .

2- قَلَح ، حِصَاة .
 أية كتلة تتصلب وترسب في الأنسجة أو في أي تجويف في الجسم . (في طب الأسنان) : القلح المتصلب المترسب على الأسنان .

ارتجاج دماغي ، اهتزاز رأسي عنيف
 concussion 1 - ضربة عنيفة أو صدمة على الرأس .
 2- فقد الوعي المؤقت بسبب ضربة على الرأس .

رَصّ ، تَكثِيف ، حَشْو
 condensation رَصّ مادة الحشو داخل الحفرة المحضرة بالسن ، مثل حشوة رقائق الذهب .

رَصّ يَدَوِي ، حَشْو يَدَوِي ، تَكثِيف يَدَوِي
 condensation , hand رَصّ آلي ، تَكثِيف آلي
 condensation , mechanical رَصّ الرَصّ فوق الصوتي ، تَكثِيف فوق الصوتي
 condensation , ultrasonic

أداة الرَصّ ، المكثف ، أداة الحشو ، الراص
 condenser أداة يدوية ذات طرف غير حاد مُسنن ، تستعمل لرَصّ وتكثيف رقائق الذهب ، أو لحشو الأملغم . أو مواد الحشو المرمم داخل الحفرة المحضرة في السن .

راصّ الأملغم ، أداة رَصّ الأملغم ،
 condenser , amalgam ضاغط الأملغم
 أداة تستخدم لرَصّ وتكثيف الأملغم داخل الحفرة المحضرة في السن .

راصّ آلي ، أداة الحشو الآلية ،
 condenser , automatic = أداة الرَصّ الآلي
 mechanical condenser أداة مصممة لتطبيق قوة آلية يمكن التحكم بها خلال رَصّ مواد الحشو في الحفرة المحضرة في السن ، مثل الأملغم أو رقائق الذهب . ويمكن أن يتم الحصول على القوة الضاغطة بواسطة نابض نشط أو قوة هوائية أو قوة كهربائية .

أداة رَصّ آلية ذات تحكم كهربائي
 condenser , electrically

أداة رَصّ رقاقات الذهب = راص
 condenser , gold-foils = الذهب = راص الرقاقات
 gold condenser = foils condenser أداة تُستعمل لرَصّ وتكثيف حشوة الذهب المباشرة داخل الحفرة المحضرة .

أداة رَصّ آلية
 condenser , mechanical تُستعمل لرَصّ الذهب أو الأملغم ؛ الضربة الناتجة عن الأداة ، إما أن تكون نتيجة عملية يدوية ، أو بالحرّك السني ، أو بالهواء المضغوط .

أداة رَصّ آلية ذات تحكم هوائي
 condenser , pneumatically

يتم التحكم فيها بالهواء)
 controlled mechanical

رأس أداة الرَصّ
 condenser point
 أداة رَصّ أو تكثيف حشوة قناة الجذر
 condenser , root canal filling
 أداة رَصّ آلية ذات نابض
 condenser , spring activated
 نشط
 controlled mechanical
 الرَصّ ، التَكثِيف
 condensing
 التهاب العظم المكثف
 condensing osteitis = osteitis
 التهاب موضعي مزمن ذو درجة منخفضة ، حيث يتكون عظم كثيف شاذ حول ذروة جذور الأسنان غير الحية أو الحية جزئياً ، وتحاط النواتج المتحللة من اللب المتmort بجدار كثيف من العظم ، أو يتكون عظم كثيف شاذ في مكان الذروة بعد خلع السن . وتشاهد في الصور الشعاعية بشكل منطقة ظليلة شعاعياً أي غير نفوذة للأشعة .

حالة ، شَرَط
 condition
 شَرَطِي
 conditioned
 مُنعكس شرطي
 conditioned reflex
 منعكس غير عادي ولا غريزي ، لكنه ينشأ نتيجة لتكرار فعل مرافق .

فعل انعكاسي شَرَطِي
 conditioned reflex action
 استجابة لمنبه غير طبيعي ، يكون مكتسباً خلال حياة الإنسان ، ويمكن أن يتغير بتغيير الخبرة أو تبدل عادات الإنسان ؛ مثال ذلك : رمّش العين أو عمز الجفن الإرادي ، ونفّضة الركبة .

توصيل ، نقل ، إيصال
 conduction
 تخدير نقلي ، تخدير توصيلي
 conduction anaesthesia =
 تخدير إحصاري =
 conduction analgesia
 تخدير ناحي ، تخدير مناطقي
 regional anaesthesia =
 تسكين الألم = تسكين =
 analgesia = regional analgesia
 الألم الحاصر أو تسكين الألم الناحي
 block analgesia
 أو الإحصاري
 فقد الاحساس ، خصوصاً بالألم ، في جزء من الجسم ، يحدث بواسطة حقن المخدر الموضعي بتماس مع مجرى العصب أو الأعصاب لوقف انتقال النبضات العصبية إلى ومن المنطقة التي يعصبها ذلك العصب أو الأعصاب . تُسمى أيضاً تخدير إحصاري (Block anesthesia) ، أو تخدير العصب الإحصاري (Nerve block anesthesia) .

موصلية
 conductivity
 الموصلية الكهربائية
 conductivity , electrical

conductivity , heat	الموصلية الحرارية	condylar head	رأس لُقمية
conductivity , thermal	الناقلية الحرارية	condylar hing position	وضع الحركة الرزّية المفصليّة
condylar = condylicus	لُقمي		وضع لقمتي الفك السفلي في الجوف العنابي ، حيث يمكن عمل حركة محورية بكرية أو رزّية .
	متعلق بلُقمة المفصل (Condyle) .	condylar inclination , lateral	ميل لُقمي جانبي
condylar agenesis	قصور النوا اللقمية		اتجاه الممر اللُقمي الجانبي .
condylar axis = condyle	محور لُقمي = محور اللقمة =	condylar mechanism	آلية لُقمية
axis = hinge axis = mandibular	محور رزّي أو بكري =	condylar neck	عنق اللقمة
axis = transverse axis	محور الفك السفلي = محور مُعترض	condylar path	ممر لُقمي
	خط وهمي يمر خلال لُقمتي الفك السفلي يدور حوله الفك السفلي .		مسار تجتازه اللقمة في الجوف العنابي ، أو حفرة الفك السفلي خلال حركات الفك السفلي المختلفة .
condylar canal	قناة لُقمية	condylar path , lateral	ممر جانبي لُقمي
	ممر للعصب تحت اللسان خلال العظم القذالي .		مسار اللقمة في الحركة الجانبية . انظر أيضاً حركة بينيت (Bennett's movement) .
condylar displacement	إزاحة لُقمية	condylar path , protrusive	مسار لُقمي مُتقدم
condylar element	عُنصر لُقمي		مسار اللقمة حينما يتقدم الفك السفلي إلى الأمام .
condylar foramen	ثقب لُقمية	condylar plane	مستوى لُقمي
condylar fossa = condyloid fossa	حُفرة لُقمية		المستوى المار خلال النقطة الأكثر بعداً للخلف من رأس اللقمة ، ونقطة على الشعبة الصاعدة في منطقة زاوية اللحى عمودياً على المستوى السهمي .
	أحد انخفاضين صغيرين على العظم القذالي يقع خلف اللقمة .	condylar process	ناتئ لُقمي ، نتوء لُقمي
condylar fracture	كسر اللقمة	condylar rod	مزلاج لُقمي
	كسر رأس أو عنق لقمة الفك السفلي ، يوصف أيضاً . كسر لُقمي داخل المحفظة (Intra capsular condylar fracture) ، كسر لُقمي خارج المحفظة (Extracapsular condylar fracture) ، كسر لُقمي مزاح (Displaced condylar fracture) ، كسر لُقمي غير مزاح (Non displaced condylar fracture) .	condylar track	مسار لُقمي ، مسلك لُقمي
		condylarth rosis = condyloid articulation	مفصليّة لُقمية ، مفصل لقمانى
condylar growth	نمو لُقمي		انظر مفصل لُقمي (Condylar joint) .
condylar guide =	دليل لُقمي ، مُرشد لُقمي = مرشد لُقمي	condyle	لُقمة
condylar guidance			بروز مستدير في نهاية الشعبة الصاعدة للفك السفلي ، تتمفصل في الجوف العنابي .
	ذلك الجزء من المطبق التشريحي الذي يستخدم لمحاولة الحصول على نسخة مطابقة لوضع اللقمتين في الممر اللُقمي الحقيقي ويعرف بالمسار اللُقمي (Condylar track) .	condyle axis = condylar axis =	محور اللقمة = المحور اللُقمي =
condylar guidance = condylar guide	مُرشد لُقمي = دليل لُقمي ، مرشد لُقمي	hinge axis = mandibular	محور رزّي ، محور رزّي =
	جهاز ميكانيكي على المطبق ، القصد منه توجيه حركات المطبق بشكل يشابه أو يطابق ما يحدث في الممرات اللُقمية لمفصلي الفك الصدغي .	axis = transverse axis	محور الفك السفلي = محور مُعترض
condylar guidance	زاوية ميل الدليل اللُقمي =		خط وهمي يمر خلال لقمتي الفك السفلي يدور حوله الفك السفلي .
inclination = condylar guide	درجة ميل المرشد اللُقمي	condyle , mandibular =	لُقمة الفك السفلي
inclination	زاوية الميل للدليل اللُقمي بالنسبة للمستوى الأفقي .	condyle of the mandible	نتوء مفصلي للفك السفلي ، وهو نتوء يشبه الزر على الوجه الأعلى من الحافة الخلفية للشعبة الصاعدة للفك السفلي .

ذو عنق ضيق يمتد للأعلى لتشكيل رأس يكون ضيقاً من الطرف الأمامي الخلفي وعريضاً من الجانب إلى الجانب الآخر؛ سطحه المفصلي أملس، وتكون اللقمة مع لقمة الجانب الآخر من الرأس جزءاً من الحركة البكرية «الرزية» للجهاز المفصلي الفكي الصدغي؛ تنطبق تماماً في الجوف العنابي للعظم الصدغي؛ تتصل العضلة الجناحية الوحشية بعنق اللقمة من الأمام.	خطأً فني في التصوير الشعاعي داخل الفم، يتسبب في وجود منطقة بالفلم الشعاعي غير مُعرضة للأشعة. ويحدث نتيجة عدم تركيز حزمة الأشعة في وسط الفلم.
condyle , neck of	عُنق اللقمة
ذلك الجزء من الشعبة الصاعدة للفك السفلي الذي يتصل باللقمة.	
condyle path	ممر اللقمة
المسار الذي تعبره لُقمة الفك السفلي في منطقة المفصل الفكي الصدغي خلال حركات الفك السفلي المختلفة.	
condyle path , lateral	ممر اللقمة الجانبي
مسار اللقمة في الجوف العنابي حينما يتحرك الفك السفلي إلى الجانب.	
condylectomy	استئصال اللقمة، بتر اللقمة
إزالة لُقمة الفك السفلي بالوسائل الجراحية. انظر . قطع العظم تحت اللقمة (Subcondylar osteotomy).	
condylion	نقطة لُقمية (اللقيمي)
أعلى نقطة على المحيط العلوي للُقمة الفك السفلي.	
condyloid	لُقمي
متعلق بـ، أو يشبه اللقمة (Condyle).	
condyloid joint	مفصل لقمي
condyloid process	التوء اللقمي، الناتيء اللقمي، الشاخصة اللقمية، ناتئ شبه لقمي إحدَى لقمتي الفك السفلي.
condylotomy	خَرْجُ اللقمة، شَقُّ اللقمة، قطع اللقمة
قطع أو شَقُّ عُنُقِ لُقمة الفك السفلي جراحياً، بدون إزالة اللقمة.	
cone	مخروط
(في التصوير الإشعاعي): أداة بلاستيكية مؤنفة محددة لتوجيه الأشعة توجد في جهة الأشعة السنية؛ أي الجزء من جهاز الأشعة الذي يحدّد المسافة الأدنى بين المصعد والفلم الشعاعي، واتجاه المحور المركزي للحزمة الشعاعية. يكون المخروط إما قصيراً، أو طويلاً، أو أنبوبياً، أو مخروطياً، ويمكن أن يزود بجهاز ترشيح أو جهاز تسديد. انظر أيضاً: تسدّد أو تسديد (Collimation)، والمُسدّد (Collimator).	
cone cutting	قطع مخروطي
cone , silver = silver point	مخروط قُصِّي = قمع فضي
cone-socket instrument	أداة ذات مخروط وتجويف
يكون فيها العنق والنصلة أو الرأس منفصلين عن المقبض، ويثبتان فيها بلولب.	
cone-socket stem handle	مقبض ذو ساق مخروطية وتجويف
configuration	مواصفات، تهايؤ
configuration , edgewise	مواصفات جانبية
configuration , ribbon arch	مواصفات القوس الشريطية
confluent	مُلتق، متلاق مع، مُندمج مع، يندمج مع، ممد
congenital	خلقي، ولادي، مُنذ المولد
موجود في وقت الولادة، موروث، وراثي.	
congenital anomaly	شذوذ خلقي، عيب خلقي
congenital aplasia	نقص التصنع الولادي
congenital cleft palate	فلح الحنك الخلقي
congenital defect	عيب خلقي
congenital deformity	تَشوّه خلقي، عيب ولادي
congenital disease	مرض خلقي، مرض ولادي
congenital epulis	ورم لثوي خلقي، بَتعة ولادية
ورم خلوي مُحبب ينشأ قبل الولادة.	
congenital epulis of the new born	ورم لثوي خلقي عند حديثي الولادة
ورم حميد للنسيج الرخو، يوجد عند الولادة في منطقة الفك السفلي أو منطقة الفك العلوي.	
congenital fissure	شَقّ خلقي
congenital fistula	ناسور خلقي، ناسور ولادي
congenital hypoplasia	نقص التنسج الولادي، نقص التنسج الخلقي
congenital hypothyroidism	قصور الدرقية الخلقي
congenital macroglossia	ضخامة اللسان الولادية، ضخامة اللسان الخلقية
congenital malformation	تَشوّه خلقي، سوء تشكّل ولادي
congenital syndrome	متلازمة خلقية
congenital syphilis	مرض الزهري الولادي
congested	مُحتقن
congestion	احتقان

congestion , active	احتقان فعّال ، احتقان فاعل	connector , anterior-posterior major	وصيلة أمامية
congestion , cerebral	احتقان مُخّي		خلفية رئيسية
congestion , venous	احتقان وريدي		وصيلة رئيسية تستعمل في الفك العلوي ذات أجزاء أمامية وخلفية ، انظر أيضا عارضة (Bar) .
congestive	احتقاني	connector , bar	عارضة وصيلة ، قضيب موصل
congestive abscess	خُراج احتقاني		عارضة أو شريط يربط أجزاء البدلة السنية الجزئية .
	خُراج يتكون بعيداً عن مركز الالتهاب ، لأن مقاومة الجسم تمنع تجمعها .	connector , complete palate major	وصيلة رئيسية
congestive heart failure	فشل القلب الاحتقاني		للصفيحة الكاملة
conic = conical	مخروطي ، شبيه بالمخروط		وصيلة رئيسية تُغطي الحنك بالكامل ، ماعدا المناطق التي فيها أسنان .
conical = conic	مخروطي ، شبيه بالمخروط	connector , horseshoe major	وصيلة حدوة الحصان الرئيسية
conical papilla = filiform papilla	حُليمَة مخروطية = حُليمَة خيطية		تستعمل في الفك العلوي كوصلة رئيسية للبدلة السنية المتحركة ؛ وهي صفيحة معدنية رقيقة تستقر على المنطقة الحنكية الأمامية وتكتسب صلابتها من تجعدات هذه المنطقة وحقيقة تكوينها في مستويين . غالباً ما تستعمل لتطويق نشرة قبة الحنك .
conical sections	مقاطع مخروطية	connector , lingual bar	عارضة لسانية واصله ، عارضة
conical surface	سطح مخروطي		لسانية رابطة
conical tooth	سن مخروطية	connector , lingual bar major	رابط العارضة اللساني
	انظر سن (Tooth) .		الرئيسي ، وصيلة العارضة اللسانية الرئيسية
coning off	منطقة مخروطية بلا إشعاع		تستخدم في البدلة الجزئية المتحركة في الفك السفلي لربط الأجزاء اليمنى واليسرى . ويقع باتجاه لساني بالنسبة للارتفاع السنخي وبتجاه لساني لثوي بالنسبة للأسنان .
	مصطلح إشعاعي لوصف خطأ في توجيه مركز الحزمة الشعاعية بالشكل الصحيح أو الأمثل . ينتج عنها منطقة بيضاء ذات حافة منطية مُنحنية على الفلم الشعاعي بعد تجميعه .	connector , lingual plate major	رابط الصفيحة اللسانية
conjunctiva	مُلتحمة		الرئيسي ، وصيلة الصفيحة اللسانية الرئيسية
	الغشاء المخاطي الذي يُغطي مقدمة مقلة العين ويُبطن الجفن .		رابط رئيسي يستعمل في الفك السفلي في تصميم البدلة الجزئية المتحركة ، بشكل امتداد معدني علوي يُغطي اللثة وينتهي على الارتفاع اللساني اللثوي للأسنان .
conjunctival	مُلتحمي	connector , major	رابط رئيسي ، وصيلة رئيسية
	متعلق بالملتحمة (Conjunctiva) .		جزء من البدلة الجزئية المتحركة يربط الأجزاء على جانب واحد من القوس السنية مع الأجزاء على الجانب المقابل من القوس السنية ؛ الهيكل الصلب من البدلة الجزئية الذي تتصل به جميع أجزاء المختلفة . انظر رابط ، واصل (Connector) .
conjunctival arteries	شرايين الملتحمة	connector , minor =	رابط ثانوي ، وصيلة صغرى =
	الشرايين التي تغذي الملتحمة . انظر جدول الشرايين (Arteries) ، الملتحمة (Conjunctivalis) .	bar connector	رابط عارض ، وصيلة عارضة
conjunctivitis	التهاب الملتحمة ، رمد		في تصنيع بدلة الأسنان التعويضية المتحركة ، رابط يصل بين الوصيلة الرئيسية أو قاعدة البدلة الجزئية المتحركة والوحدات الأخرى من الجهاز التعويضي ، مثل المشبكات ، والمنتبات غير المباشرة ، والسناد الطاحن ، والأذرع التبادلية .
connective	ضام ، رابط ، موصل		
connective fibrocellular tissue	نسيج ضام ليفي خلوي		
connective tissue	نسيج ضام		
connective tissue attachment	مرتكز من النسيج الضام ، رابط من النسيج الضام		
	رابط من الألياف الكولاجينية المنظمرة في ملاط الجذر . للسن .		
connective tissue disorders	اضطرابات النسيج الضام		
connector	وصيلة		
	ذلك الجزء من البدلة السنية الجزئية النزوعة الذي يربط المناطق السرجية أو عناصرها الأخرى .		

connector , palatal bar ، رابط العارضة الحنكية الرئيسي ، وصيلة العارضة الحنكية الرئيسية عارضة ضيقة أو سميكة (أمامية - خلفية) تستخدم كوصيلة رئيسية .

connector , palatal strap major ، رابط شريطي حنكي رئيسي ، وصيلة شريطية حنكية رئيسية عارضة رقيقة وعريضة (أمامية - خلفية) .

connector, plate صفيحة رابطة ، صفيحة وصيلة الأسنان المخروطية = الأسنان النابية conoides = canine teeth تُسمى الأسنان النابية بالمخروطية للتشابه بين شكلها وشكل المخروط .

conscious واع ، مُدرك يقظ ومدرك لما يحدث حوله .

consciousness وعي ، شعور ، استبصار

consent موافقة ، قبول

consent age سن الإدراك ، سن التمييز ، سن التأهيل

consent , patient موافقة المريض ، قبول المريض

conservation صيانة ، وقاية ، حفظ الحفاظ على الصحة أو على الأجزاء المصابة ، مثل الأسنان .

conservative مُحافظ ، وقائي ، تحفظي محافظ على صيانة الصحة .

conservative cavity حفرة محافظة

conservative dental procedure مداخله سننية وقائية

conservative dentistry طب الأسنان التحفظي ، طب الأسنان الوقائي فرع من طب الأسنان يختص بالمحافظة على الأسنان المصابة ويتضمن إزالة التسوس وحشو الحفر وتركيب التيجان والجسور . في المملكة المتحدة يقتصر المصطلح على طب الأسنان الترميمي الذي يختص بترميم الأسنان ، ويشمل علاج الجذور ، وتويج الأسنان ، وتركيب الجسور الثابتة . من ناحية أخرى ، فإن الحدّ الفاصل بين طب الأسنان التحفظي وطب الأسنان التعويضي غير واضح ، وبشكل عام ، التعويضات المتحركة التي تعتمد في ثباتها على الوصلات المحكمة ، تعتبر من طب الأسنان التحفظي بينما التعويضات المتحركة التي تعتمد على المشبكات للثبات والاستقرار تنتمي إلى طب الأسنان التعويضي . انظر أيضاً علم مداواة الأسنان اللبية (Endodontics) ، طب الأسنان العلاجي (Operative dentistry) (مداواة الأسنان) ، طب الأسنان التعويضي (Prosthetic dentistry) .

conservative preparations تحضيرات تحفظية تحضير الحفر السننية بالإزالة المحددة للتسوس فقط مع المحافظة على النسيج الحبيبي للسنن .

conservative treatment معالجة محافظة

conserve يصون ، يحفظ

considerations اعتبارات

consistency قوام ، تماسك ، شمل ، اتساق

constitution بنية ، تركيب ، صيغة (في الطب) : العادات الوظيفية الطبيعية للجسم ، مع مراعاة التنوع الوراثي وتأثير البيئة المحيطة على التطور البدني والتطور العقلي .

constitutional بُنيوي ، تركيب متعلق أو متأثر بالبنية ككل .

constricted مُضيق ، مُقبض ، مختنق

constriction تضيق ، انقباض ، اختناق

constrictor مُضيق ، قابض ، مُضيق ، عاصرة ، مصرة

constrictor pharyngis muscles العضلات المضيق للبلعوم عضلة تضيق البلعوم (Constrict pharynx) .

constrictor pharyngis superior muscle العضلة مضيق العليا للبلعوم العليا

construction بناء ، صنع

consultant طبيب استشاري ، مستشار متخصص كامل التدريب في الطب أو في طب الأسنان ، يستطيع أن يتحمل مسؤوليته الكاملة تجاه علاج المرضى .

consultation 1- استشارة أخذ رأي تشخيصي لطبيب آخر غير الطبيب المعالج .

2- مؤتمر ، تشاور مداولة بين طبيبين أو أكثر حول تشخيص داء أو معالجة مرض ما .

1- تماس ، تلامس ، تلاصق ، تلامس تقارب شيئين أو جسمين إلى حد التلامس .

2- شخص مرافق لشخص آخر يعاني من مرض مُعد .

contact area = contact point منطقة التماس ، مساحة التماس = نقطة التماس أية منطقة من مناطق التماس بين الأسطح الملاصقة لتيجان الأسنان المتجاورة ، يطلق عليها أحياناً نقطة التماس (Contact point) ، وهي تسمية لم تعد مستعملة .

contact , balancing تماس موازن التماس لأسنان الجانب الموازن ، المقابل للجانب العامل إما

بوجود أسنان أو في فم أدرّد . في تصنيع الجهاز السني «بدلة الأسنان» يكون التماس الموازن مطلوباً لتحقيق ثبات الجهاز السني .

contact, balancing occlusal تماس إطباق موازن
انظر تماس إطباق غير عامل (Nonworking occlusal contact) .

contact , deflective = cuspal interference تماس منحرف ، تماس مُسبب للانحراف = تعارض حديبي ، تشابك حديبي
حالة تماس بين الأسنان تجعل الفك السفلي ينحرف عن مسار انغلاقه الطبيعي إلى وضع الإطباق التام (علاقة الفك المركزية) عند الإغلاق المحوري الرززي للبدلة الكاملة التعويضية ، ويمكن أن يتسبب في دوران أو انزلاق بدلة الأسنان عن مركزها القاعدي .

contact , initial تماس أولي
أول تماس إطباق للأسنان العلوية مع الأسنان السفلية حين انغلاق الفك .

contact , momentary تماس مؤقت

contact , occlusal تماس إطباق ، تماس طاحن
تماس الأسنان العلوية مع الأسنان السفلية ، حينما يكون الفك في حالة إغلاق طبيعي . انظر إطباق (Occlusion) .

contact , open تماس مفتوح ، انفراج

contact point = contact area نقطة التماس = منطقة التماس
نقطة التماس بين سنين متجاورتين .

contact , premature تماس مبكر
حدوث تماس مبكر في حالات الإطباق المعترض ، أو الإطباق المنحرف أو التماس الأولي لبعض الأسنان ، يمنع الانغلاق التام مما يسبب حالة تماس منحرف .

contact , proximal تماس ملاصق
تماس لسطحين متاخمين لسنين متجاورتين .

contact relationship علاقة تماس

contact surface = approximal surface سطح تماس = سطح مجاور ، سطح ملاصق
انظر سطح مجاور (Approximal surface) .

contact , working تماس عامل
تماس الأسنان المتقابلة على الجانب الذي يتحرك باتجاهه الفك .

contagion 1- عدوى ، مرض مُعد ، عامل مُحدث للمرض (مثل فيروس)
2- سُم ، تأثير أو إتصال مؤذ .

1- مُعد ، سارّ
2- ناقل للعدوى
متعلق بمرض قادر على الانتقال من شخص لآخر .

contagious disease مَرَض مُعد (مُعدي)
مرض ينتقل بالاختلاط المباشر مع المريض ، أو باستعمال أدوات سبق للمريض استعمالها أو ملوثة بإفرازات منه .

contagiousness قابلية العدوى ، قابلية السريان

container وعاء ، إناء ، صندوق

contaminate يُلوث
يلوث الشيء أو يجعله غير نقي بإضافة مادة غريبة ، أو يجعله معدياً بكائنات دقيقة .

contaminated مُلوث

contamination تَلوُّث
حالة وجود التلوث ، أو عدم نقاء الشيء بسبب إضافة مادة غريبة أو كائنات دقيقة .

contemporary مُعاصر

contiguous مُماس ، مُتلامس ، مُجاور ، قريب ، متصلّب بـ

continuous مستمر ، متواصل ، دائم

continuous bar retainer = Kennedy's bar مُثبتة ذات عارضة مستمرة = عارضة كينيدي
عارضة معدنية تستند عادة على الأسطح اللسانية للأسنان الأمامية ، لتساعد على استقرارها وتعمل كمثبتة غير مباشرة أو تُساعد على ثبات الامتداد الوحشي لجهاز جزئي متحرك .

continuous beam 1- عارضة مستمرة
عارضة مُحملة على العديد من الدعائم ، تقوم بدعم نهاية العارضة غير المدعومة .

2 - شعاع مستمر

continuous clasp مشبكة مستمرة ، مشبكة متواصلة ،
عارضة معدنية تستند عادة على السطح اللساني للأسنان لتساعد على استقرارها وتعمل كمثبتة غير مباشرة .

continuous gum denture بدلة سنية لثوية مستمرة
بدلة صناعية تشمل على أسنان خزفية ، وقاعدتها من الخزف الذي يخبز على قاعدة بلاستيكية رقيقة (لم يعد مستعملاً في الوقت الحاضر) .

continuous loop wiring رَبط بالعمود المستمرة ، رَبط بالعمود المتواصلة
انظر ربط سلكي (Wiring) .

continuous orthodontic force قوة تقويمية مستمرة

continuous restoration حشوة متواصلة

continuous suture درز مستمر ، خياطة متواصلة
انظر درز ، خياطة (Suture) .

contour 1- مُحيط ، حُدود ، تَخْم ، حَدّ ، كفاف الشكل ، أو الهيئة الخارجية ، أو السطح التشريحي للشيء .
2- شكل ، هيئة
إيداع الشكل الخارجي للبدلة أو للأسنان الصناعية أو نحت السطح الخارجي للحشوة الترميمية بالشكل المطلوب .

contour alloy خليطة محيطية ، خليطة كنافية
خليطة مناسبة للحشو يمكن أن تأخذ الشكل التشريحي لمحيط السن .

contour , buccal المحيط الخدي ، المحيط الدهليزي
شكل السطح الخدي للسن الخلفية.

contour , gingival المحيط اللثوي
الهيئة الخارجية لمادة قاعدة البدلة ، أو شكل أية مادة أخرى حول الأسطح الملاصقة والأسطح العنقية للأسنان الصناعية .

contour , gingival denture محيط البدلة السني اللثوي ، المحيط اللثوي للبدلة
الشكل أو الهيئة الخارجية لقاعدة البدلة أو الهيئة الخارجية لأية مادة أخرى حول أعناق الأسنان الصناعية .

contour , height of علو المحيط = ارتفاع المحيط
خط وهمي يحيط بالسن ، ويحدد بوضوح أكبر محيط لتاج السن في مكان مختار . في تصنيع البدلة الجزئية المتحركة ، تُسمى المنطقة فوق هذا الخط : منطقة التقارب الطاحني ، بينما تُسمى المنطقة أسفل هذا الخط (لثوياً أي باتجاه اللثة) منطقة التقارب العنقي ؛ يمكن أن يتغير مكان الخط (يرتفع أو ينخفض) بحسب ميل القالب بالاتجاه الخدي اللساني أو العكس وهو على المساحة «المخططة» .

contour line خط المحيط
خط يظهر أعلى ارتفاع محيطي.

contour lines of Owen خطوط أوين المحيطية
خطوط مجهرية تشاهد أحياناً في عاج السن ، حيث تقابل الانحناءات الثانوية للأنايب العاجية .

contour , palatal مُحيط حنكي
انظر تشكيل الحافة (Festooning) .

contour , proximal مُحيط ملاصق ، محيط مجاور
شكل أو هيئة السطح الإنسي أو السطح الوحشي للسن .

contoured band شريط مُحيطي ، شريط مُطابق
رباط أو طوق مُشكل على هيئة السن أو مهياً لكي يطابق محيط السن ، ويستعمل لعمل حشوة في السن .

contouring تشكيل الحواف ، ضبط الحواف

contouring pliers زردية ضبط الحواف

contra- (سابقة) مُضاد ، معاكس

contra-angle زاوية عكسية
أداة تشتمل على زاويتين أو أكثر ، بحيث تسمح الزوايا بوضع الطرف العامل للأداة عند أو قريباً من أو في حدود 3 ميلليمتر من المحور الطولي لمقبض الأداة .

contra-angle hand piece قبضة ذات زاوية عكسية
حامل لمثاقيب حفر الأسنان ذو زاوية مزدوجة ، أو سلسلة من الزوايا تسهّل الوصول إلى موضع الحفر .

contra-bevel جلف معاكس
1 - يُسمى أيضاً (Reverse bevel) : الزاوية بين النصل القاطع وقاعدة الجيب حول السني حينما يكون النصل في وضع يفصل الظهارة الميزابية عن الظهارة الخارجية .
2- جلف خارجي لتحضير حفرة في السن يمتد إلى الحدبة الشدية أو الحدبة اللسانية من حشوة داخل التاج .

contra-indication مُضاد استطباب
أي عامل في سيرة المريض ، يجعل من غير الحكمة تنفيذ خطة معينة للعلاج .

contractile مُقلص ، قلوص

contraction تقلص ، انقباض
تُقصان في المقدار ، إما في الطول أو في المساحة أو في الحجم . بحيث يصبح الشيء أصغر أو أقصر .

contraction , isometric تقلص متساوي القياسات
تقلص عضلي بدون تغيير في طول العضلة خلال التقلص .

contraction , isotonic تقلص إيسوي التوتر
تقلص عضلي يؤدي إلى قصر في طول العضلة ، بينما العضلة في توتر ثابت .

contraction of muscle تقلص العضلة ، انقباض العضلة
قصر وتوتر في العضلة استجابة لتنبيه العصب .

contraction , postural تقلص وضعي
الحفاظ على توتر العضلة ، بوضع متساوي القياس كاف للمحافظة على الوضع ، بالاعتماد على قوة أو شدة العضلة .

contracture تَقْفُوع

contraindications النواهي ، الموانع ، موانع الاستطباب ، موانع الاستعمال

contralateral مقابل ، على الجانب المقابل
متعلق بالجانب المقابل لبنية أو آفة .

تقارب عنقي = منطقة تقارب عنقية = convergence , cervical

infrabulge area

الزاوية المتكوّنة بين الميل المحوري العنقي لسطح السن من أحد الجوانب ، وقلم التسجيل التشخيصي لمخطّطة القلب السني ، حينما تتلامس مع السن عند ارتفاعها المحيطي . انظر الارتفاع المحيطي (Height of contour) .

convergent

مُتقارب

converging

مُقارب ، مُجمّع

convex

مُحدّب

منحن مثل السطح الخارجي للدائرة أو الكُرّة ؛ سطح ذو انحناء خارجي على شكل قبة.

convulsion

اختلاج

حالة من التقلّص العضلي اللاإرادي العنيف .

cooling

تبريد ، تبرّد

coordination

تنسيق ، تنظيم

القدرة على العمل بانسجام ، كما في التناسق العضلي .

copal

الكوبال ، صمغ راتيني قاس

راتين يُستخلص من الأشجار الاستوائية يستخدم في المذيب أو المادة الحاملة كالورنيش .

copal resin

راتين الكوبال

copal varnish

ورنيش صمغ الكوبال

ورنيش مُبطّن للحفر المحضّرة في السن .

cope

1- غطاء ، قُبعة ، قَلنسوة ، قوب

صفيحة معدنية توضع على سطح جذر السن قبل تثبيت التاج الصناعي .

2- النصف العلوي من البوتقة

الجانب العلوي أو الجانب القاعدي من بوتقة الجهاز السني «البدلة السنية» .

coping

قوب ، غطاء ، قُبعة ، ستارة ، قَلنسوة

غطاء رقيق من المعدن المصبوب ، بدون غوورات خارجية ينطبق تماماً على السن المحضّرة أو الوتاد قبل استقبال تاج ، أو بدلة سنية فوقية .

coping , transfer

غطاء ناقل

غطاء من المعدن أو من الراتين الأكريليكي يُستعمل لنقل القلب من الطبعة ، وبذلك يمكن الحصول على علاقة ثابتة بين السن المحضّرة والأسنان الملاصقة أو علاقة ثابتة بين الأسنان العديدة المحضّرة . والأسنان الأخرى في القوس السنية .

(في طب الأسنان) : يشير إلى الجانب غير العامل للبدلة السنية .

contralateral arch

على الجانب المقابل من القوس (قوس الجانب الموازن)

contralateral side

جانب مُقابل (الجانب الموازن) الجانب المقابل للجانب العامل .

contrast

تباين ، تضاد

(في التصوير الشعاعي) : الاختلاف في الكثافة بين المناطق المتجاورة على الصورة الشعاعية .

contrast agents

عوامل التباين

مواد ظليلة على الأشعة تدخل ضمن الأنسجة بكثافة مُتجانسة بحيث تمكن رؤية البنية وحدودها الخارجية .

contrast medium

وسط تبايني

مادّة غير منفذة للأشعة ، تدخل إلى بنية مملوءة بالهواء أو بنية مملوءة بالسائل لتجعل بالإمكان رؤيتها .

control

يتحكّم ، يضبط ، تحكّم ، سيطرة ، ضَبط

control , foot

جهاز التحكم القَدَمي

controlled drugs

العقاقير المراقبة ، عقاقير مُتحكّم بها

انظر قانون سوء استعمال الأدوية (Misuse of drugs act) .

contusion = bruise

رض ، رضح

convenience

ملاءمة ، موافقة

convenience form

تشكيل ملائم ، تهيئة ملائمة

إجراء تعديل على الحفرة المحضّرة في السن ، لتكون ملائمة لإدخال الحشوة النهائية ؛ وهذا ينقذ في حالة الحشو برفائق الذهب ، حيث يقطع جدار الحفرة بميل مُعين يسمح بسهولة وصول رأس أداة الرّصّ إلى بعض أجزاء الحفرة .

convenience point

نقطة الملائمة

نقطة البداية أو مساحة غُور مُثبت تساعد على تثبيت أول قطعة ترصّ داخل الحفرة من مادة الحشو .

convenient

ملائم

convenient form

شكل ملائم

conventional

اعتيادي ، تقليدي

conventional alloy

سبيكة اعتيادية ، خليطة اعتيادية

converge

1- يتقارب أو يميل إلى الالتقاء عند نقطة واحدة

2- يتجمّع ، يتركّز

3- يُقارب ، يجمع ، يُلّم

converge gingivally

تقارب لشوي

converge occlusally

تقارب إطباقي

convergence = convergency

1- التقارب

الميل إلى الالتقاء عند نقطة واحدة .

copolymer	بلمرة مُشاركة ، بلمر مُشترك مُتمائم مكون من وحدتين مختلفتين أو أكثر من وحيد البلمرة .	cord , dental engine	خيط المحرك السني
copolymerization	بلمرة إسهامية تضاعف إسهامي للأصل .	cord , enamel	حبل الميناء بنية مؤقتة في بالسن أثناء نشأته تربط عُقدة الميناء مع الصفیحة السنية الخارجیة .
copper = Cu	النحاس عنصر معدني محمر ، رمزه الكیمیائي Cu ، لين وقابل للطرق وأملاحه سامّة ، ویستعمل بكثرة في الخلائط .	cord , gingival retraction	خيط التبعید اللثوي
copper amalgam	ملغم نحاسي ، أملمغم نحاسي خليطة الأملمغم التي تحتوي أساسا على النحاس والزئبق ؛ تلين أو تلدن بواسطة الحرارة قبل طحنها واستعمالها مباشرة .	cord , gubernacular = gubernaculum dentis	الحبل الرسني ، رسن السن
copper band = copper ring	شريط النحاس = حلقة النحاس انظر حلقة النحاس (Copper ring) .	cord , unwaxed	خيط غير مُشمّع
copper line	خط النحاس ، أملمغم نحاسي خط مُخضّر أو أرجواني على حافة اللثة ، يشاهد في حالات التسمّم بالنحاس .	cord , vocal	حبل صوتي ، وتر صوتي
copper ring = copper band	حلقة النحاس = طوق النحاس أنبوب من النحاس ذو جدار رقيق يستخدم ليحتوي ويدعم مادة الطبعة ويتوفر بأحجام مختلفة ، مُرقّمة بالتسلسل . ويمكن جعله ليناً أو لدناً بواسطة عملية التلين بالتحمية ثم التبريد . يمكن أيضاً استعماله كتاج مؤقت على الأرحاء أو كمسندة طوقية عند حشو الأرحاء .	cord , waxed	خيط مُشمّع ، حبل مشمع
copper ring impression	طبعة طوق النحاس أخذ طبعة للسن المحضّرة باستخدام طوق النحاس المحتوي على مادة الطبعة ، ويكون من الضروري أخذ طبعة شاملة ، لتوضیح وإظهار المسافات الملاصقة للأسنان مع السن المحضّرة ليتم إرسالها إلى فني الأسنان .	cordate	قلبي الشكل
copper sulphate	سلفات النحاس مادة بلورية زرقاء تُستخدم كمحلول لترسيب النحاس في طريقة طلاء المعادن . وتستعمل على شكل مسحوق في علاج الجيوب حول السنية .	core	1- قلب ، نواة ، مركز ، لب ، متوسط العضو (في طب الأسنان الترميمي) : صبّة من المعدن متصلة بوتاد مثبت داخل قناة الجذر ، وهي البنية الأساسية التي يثبت عليها التاج الصناعي ، والقلب هو جزء من نظام أو طريقة القلب والوتد ويكون مصبواً أو مُسبق التصنيع ، القلب كما يمكن أيضاً تشكيل من الأملمغم أو الراتين المُركّب ويثبت بالسن بدبوس تثبيت داخل قناة الجذر . 2- قائمة ، سائدة
copula	حباك 1 - أية بنية تصل بين الأشياء . 2- بُروز على اللسان في الجنين يتكوّن من اتصال الأقواس العضدية الثانية ويمثل الجذر المستقبلي للسان .	core , amalgam	قلب أملمغم
copula linguae = hypobranchial eminence	حباك اللسان = البارزة تحت الغلصمية	core , cast	قلب مصبوب
cord	حبل ، خيط ، وتر أية بنية مستديرة طويلة ومرنة .	core , composite	قلب راتيني مُركّب
		core , form	قلبي الشكل على شكل قلب .
		core , porcelain	قلب بورسلين ، قلب خزفي خزف يخبز على مسندة من البلاتين ، لتوفير قاعدة قوية متجانسة لتصنيع تاج ذي غلاف من الخزف (Porcelain jacket crown) .
		corium	الأدمة طبقة النسيج الضام بين بشرة الجلد والنسيج تحت الجلد ؛ الأدمة أو الجلد الحقيقي .
		corium , gingival	الأدمة اللثوية النسيج الضام أو الصفیحة الخاصة «الطبقة الخاصة» للثة .
		cornea	قرنية العين
		corner	زاوية ، ركن
		corner , mouth	زاوية الفم ، مُلتقى الشفتين ، الصّوار

cornification	تقرُّن	coronoid notch	ثُلْمَة إكليلانية
cornu	قَرْن ، قَرْنِي الشكل مرادف لقرن لُبي (Pulp horn) .	coronoid process	الناتئ الإكليلاني نُتوء عظمي مُستدق على الحافة العلوية الأمامية للشعبة الصاعدة للفك السفلي . وهي تُوفّر منطقة ارتكاز للعضلة الصدغية وتساعد على انغلاق الفم .
cornua (plural of cornu)	قرون (جمع قَرْن)	coronoidectomy	استئصال الناتئ الإكليلي البترا الجراحي للتتوء المنقاري في الفك السفلي .
cornual	قَرْنِي متعلق بالقرن (Cornu) .	coronoidotomy	بضع الناتئ الإكليلي إعادة التشكيل ، أو الشقّ الجراحي للتتوء المنقاري في الفك السفلي .
corona	تاج ، إكليل (لاتينية)	coronoplasty	تعديل شكل التاج ، رأب التاج
corona dentis	تاج سني	corpuscle	كُرْبَة ، جُسيم ، خلية
coronal	تاجي ، إكليلي هاملي 1- متعلق بتاج السن . 2- في اتجاه الدرز التاجي . 3- متعلق بـ ، أو يختص بتاج الرأس .	correct	صحيح ، مضبوط
coronal plane = frontal plane	مستوى تاجي = مستوى جبهي أي مستوى مار طوليا خلال الجسم ، من جانب إلى جانب ، يقسم الجسم إلى جزء ظهري (خلفي) وجزء بطني (أمامي) . انظر مستوى وجهي (Facial plane) .	correct bite	عضّة صحيحة ، عضّة مضبوطة
coronal portion	الجزء التاجي ، القسم التاجي	correction	تصحيح ، تقويم الشذوذ ، تصليح
coronal pulp chamber	حجرة اللب التاجية	correction , occlusal	تصحيح الإطباق ، تصحيح إطباق
coronary	تاجي ، إكليلي	corrective	تصحيحي ، مُقوّم ، مصلح ، مادة مقوّمَة
coronary arteries	شرايين تاجية شرايين تغذي عضلات القلب . هي الأفرع الأولى من الشريان الأورطي . يتسبب تضيق أو إنسداد هذه الشرايين بألم شديد ، (ذبحة صدرية) .	corrective impression material	مواد الطبع التصحيحية
coronary diseases	أمراض تاجية	corrective orthodontics	تقويم تصحيحي
coronary thrombosis	خثار تاجي انسداد الشرايين التاجية بواسطة الخثرة .	Corrigan's line = copper line	خط كوريجان = الخط النحاسي نسبة إلى السيرد ج. كوريجان ، 1802 - 1880 ، Sir ، D.J.Corrigan ، طبيب أيرلندي . خط قُرْمزي فوق اللثة يُشاهد في حالات الانسمام النحاسي .
corone = coronoid process	الناتئ الإكليلي للفك السفلي	corrode	يتآكل انظر مُتآكل (Corrosive) .
of the mandible		corrosion	انتكال انظر آكل ، أكال (Corrosive) .
coronion	الكليلي (في قياسات الجمجمة) : طرف التتوء الإكليلي للفك السفلي.	corrosion of amalgam	انتكال الأملغم
coronitis	التهاب ما حول السن البازغة ، تواج التهاب النسيج الرخو حول تاج سن بازغة (التهاب حوائط التاج) .	corrosion of surgical instruments	انتكال الأدوات الجراحية صدأ الأدوات الجراحية ، أو التآكل التدريجي لأسطحها اللامعة ، بسبب التأكسد وفعل الملوّثات . يُقلل تصنيع الأدوات من خلائط الفولاذ الصامد من حدوث التآكل ، ولكن التآكل يظل مشكلة حتى لو تمت عملية تنظيف الأدوات بشكل مُرض . يحدث التآكل بسبب تنظيف الأدوات الجراحية وتجفيفها بشكل غير كاف بعد استعمالها ، واستعمال محاليل التعقيم التي تسبب تآكل أسطحها ، والتعرّض الزائد لمثل هذه المحاليل أو خطأ في عملية التعقيم .
coronofacial	وجهي تاجي متعلق بتاج الرأس والوجه .		
coronoid	إكليلاني		
coronoid hyperplasia	فرط تنسج إكليلاني فرط نمو نسيجي حميد للناتئ الإكليلاني بالفك السفلي يؤدي إلى صعوبة فتح الفك .		

النظافة هي العامل الأهم والوحيد في منع التآكل . أية مادة غريبة عضوية أو غير عضوية توجد على سطح الفولاذ الصامد هي عامل مُشجّع على حدوث التآكل ، ويظهر الفحص المجهرى وجود مواد غريبة وكلوريدات من محاليل التنظيف تتناثر على سطح الأدوات النظيفة والمعقمة . كلما زادت نسبة الكروم في خليطة (سبيكة) الفولاذ الصلب الذي تصنع منه الأدوات الجراحية ، كلما زادت مقاومة الأدوات للتآكل .

إضافة الكربون يزيد من صلابة الخليطة ، ويُقلل من مقاومتها للتآكل . يحدث معظم التآكل في الأدوات الجراحية بشكل سطحي ، ويمكن إزالته بغمره في محلول من الأمونيا والكحول أو بتلميعه في المصنع .

corrosive

أكال

- 1- تآكل المواد أو النسيج ، خصوصاً بواسطة الفعل الكيميائي .
- 2- مادة آكلة .

corrugator supercilii

العضلة المغضنة للحاجب

واحدة من ثلاث عضلات للجفن ، تنشأ من النهاية الإنسية للقوقس فوق الهدبي ، ترتكز على الجلد فوق القوس الحاجبية ، ويعصبها الفرع الصدغي والفرع الوجني للعصب الوجهي ، ووظيفتها جذب أو سحب الحاجب للأسفل وللداخل كما في العبوس أو التجهم . تُسمى أيضاً المجددة ، المغضنة (Corrigoator) . قارن مع العضلة رافعة الجفن العلوي (Levator palpebrae superioris) ، والعضلة المستديرة العينية (Orbicularis oculi) .

corsodyl's mouthwash

كورسودايل غرغرة للفم

انظر كلورهكسيدين (Chlorhexidine) .

cortex

قشر ، لحاء

- 1- الطبقة الخارجية لعضو داخل المحفظة .
- 2- الطبقة الخارجية للمادة السنجابية للدماغ .

cortical

قشري ، لحائي

- 1- متعلق باللحاء .
- 2- متعلق بلحاء الشجر ، ويُطلق على النسيج الخارجي للعظم .

cortical bone

عظم قشري ، عظم لحائي

عظم يحتوي على نسبة 70٪ إلى 90٪ من المعادن .

cortical plate

صفيحة قشرية ، صفيحة لحائية

الطبقة الخارجية من العظم الصلب الذي يُغطي العظم الداخلي والسطح الخارجي من التواء السنخي .

cortical plate , labial

صفيحة قشرية شفوية

cortical plate , lingual

صفيحة قشرية لسانية

corticosteroid

هرمون القشرة الكُظرية ، كورتيكوستيرويد

هرمون تنتجه الغدة الكظرية أو بدائلها المصنعة . يستعمل بكثرة في علاج كثير من الحالات التي يلزم علاجها بالستيرويدات ، مثل : بريدنيسون ، كورتيزون ، يُستعمل أيضاً موضعياً في الفم لعلاج القلاع الناكس .

corticosteroid therapy

العلاج بالكورتيكوستيرويدات

علاج الأمراض بواسطة هرمونات الكورتيكوستيرويد .

corticotomy = cortical osteotomy

استئصال جراحي للعظم

القشري ، قطع العظم القشري
قطع العظم السنخي القشري المحيط بالأسنان ، لإضعاف مقاومة العظم خلال تطبيق القوي التقويمية على الأسنان في العلاج التقويمي .

corticotrophin = adreno-corticotrophic

كورتيكوتروفين ،

هرمون الفص الأمامي للغدة النخامية = ACTH hormone

الهرمون المُوجّه لقشر الكظر

تفرز الغدة النخامية الأمامية الهرمون الموجه لقشر الكظر لتنبية الغدة الكُظرية لإفراز ستيرويدات الكورتيزول ، ويمكن استعمال الستيرويد الكظري المصنع على هيئة هيدروكورتيزون أو بريدنيزون للحقن أو على هيئة هلام ، كعامل مُضاد للالتهاب .

cortisol = hydrocortisone

كورتيزول = هيدروكورتيزون ،

كورتيزون مائي

الهرمون الطبيعي للغدة الكُظرية ، يستعمل كعقار مُضاد للالتهاب .

corundum

الياقوت ، الكورندم ، أو أكسيد الألومنيوم ، سامور

مسحوق أكسيد الألومنيوم ، تستعمل كساحل في التلميع .

corynebacterium

الوتديية

جنس من فصيلة الوتديات ، وهي كائنات حيّة دقيقة على شكل عصويات دقيقة ، موجبة الجرام ، هوائية ، وعديمة الحركة بشكل عام .

corynebacterium fusiforme =

الوتديية المغزلية =

fusobacterium nucleatum

المغزلية

coryza

نزلة برد ، زكام ، سيلان الأنف

الإصابة بنزلة برد بسبب عدوى فيروسية تسبب التهاب الغشاء المخاطي للأنف والبلعوم الأنفي .

cosmetic

مُجمّل ، تجميلي

cosmetic dentistry = aesthetic dentistry

طب الأسنان

التجميلي

مُصطلح وضع لوصف المداخلة السنية الوقائية أو المحافظة التي تهدف إلى تحسين الشكل الجمالي لأسنان المرضى والمظهر الجمالي للوجه بشكل عام .	cotton roll holder	مسك لفافة القطن
تأثير جمالي		أداة للجانب الأيمن أو الجانب الأيسر ، تتوفر بأحجام متعددة للأطفال أو للبالغين ، ولها ذراعين بتواءات بارزة ، لتمسك لفائف القطن في مكانها بالفم ، ولها ماسك بشكل الملعقة ينطبق أسفل ذقن المريض . تستخدم هذه الأداة في الفك السفلي لعزل الأسنان ولتحافظ على ساحة العمل جافة حينما يكون الحاجز المطاطي غير متوفر .
cosmetic effect		
تقسيم تجميلي	cotton wool pellet	كُرْبِيَّة القطن الطبي الماص
cosmetic orthodontics		قُطن طبي ، صوف قُطني = cotton wool = absorbent cotton
أخصائي التجميل		قطن ماص
علم المعالجة التجميلية		مادة تصنع من القطن المُنقى ويزال منه الشمع الطبيعي والحبوب ، وبذلك يمكن أن يمتص الرطوبة .
علم المعالجة التجميلية	cotton wool box	علبة القطن الطبي
Costen's syndrome = متلازمة كوستين = متلازمة المفصل الفكي الصدغي ،	cotton wool fibres	ألياف القُطن الطبي
temporomandibular joint syndrome ، الاختلال الوظيفي الفكي الصدغي	cotton wool roll	لفافة قُطن طبية
نسبة إلى ج. ب. كوستين ، قبل 1895 ، J.B.Costen ، (before ، اختصاصي أنف وأذن وحنجرة أمريكي . الأعراض العديدة لألم مُزعج أو حالة مرضية في المفصل الفكي الصدغي بسبب عيوب في الإطباق كفقدان البعد العمودي بين الفكين أو قصور الإطباق الخلفي للأسنان ، أو أي نوع آخر من سوء الإطباق ، أو ربما الضنز الفكي أيضاً ، والرعاش العضلي ، والتهاب المفصل أو الرضح المباشر للمفصل الفكي الصدغي ؛ تسبب هذه المتلازمة ألماً رجعياً مزعجاً يُحسُّ به المريض في الرأس ، والعينين ، واللسان ، والجيوب الأنفية وقد يُصاحبها تَقَلُّصات عضلية مؤلمة أثناء المضغ.		لفافة صغيرة من القطن أليافها مضغوطة بإحكام ، تستعمل لامتناس اللعاب في الفم ، لتساعد في الحفاظ على ساحة العمل جافة .
نسبة إلى ج. ب. كوستين ، قبل 1895 ، J.B.Costen ، (before ، اختصاصي أنف وأذن وحنجرة أمريكي . الأعراض العديدة لألم مُزعج أو حالة مرضية في المفصل الفكي الصدغي بسبب عيوب في الإطباق كفقدان البعد العمودي بين الفكين أو قصور الإطباق الخلفي للأسنان ، أو أي نوع آخر من سوء الإطباق ، أو ربما الضنز الفكي أيضاً ، والرعاش العضلي ، والتهاب المفصل أو الرضح المباشر للمفصل الفكي الصدغي ؛ تسبب هذه المتلازمة ألماً رجعياً مزعجاً يُحسُّ به المريض في الرأس ، والعينين ، واللسان ، والجيوب الأنفية وقد يُصاحبها تَقَلُّصات عضلية مؤلمة أثناء المضغ.	Cotunnus' nerve =	صَب كوتونيوس =
	nasopalatine nerve	العَصَب الأنفي الحنكي
الجذع الشرياني الضلعي العنقي أو الرقبى		نسبة إلى د. كوتونيو (كوتونيوس) ، 1822 - 1736 ، D.Cotugno (Cotunnus) ، مُشَرِّح إيطالي .
يُغذي العضلات الغائرة للعنق ، والظهر ، والمسافات الأولى والثانية ما بين الضلوع ، والعمود الفقري . انظر لجذع الشرياني للعضلة الضلعية العنقية (Truncus costocervicalis) .	cough	سُعَال
	counteract	يُضاد ، يُبطل ، يُعادل ، يُحايد
	counter-bite	عضة مقابلة
		العضة التي تقابل العضة المأخوذة للأسنان في الفك الواحد .
	counterdie	طبعة القالب السلبية (قالب معاكس)
		الصورة السلبية للقالب ، تصنع عادة من معدن ذي درجة ذوبان منخفضة عن المعدن المصنَّع منه القالب .
	counter-irritant	مُهَيِّج مقابل
		1 - ما يحدث أو يسبب تهيجاً مُضاداً . 2 - أي عامل يستخدم لإحداث التهيج ، أو الإثارة في موضع من الجسم لتخفيف الألم أو الالتهاب في موضع آخر .
	counter-irritation	تضاد التهيج ، تخريش مضاد ، تهيج مضاد
		إحداث إثارة أو تهيج سطحي متعمد ، من أجل تغطية أو تخفيف تهيج أو ألم موجود فعلياً .
	countersink	ثقب مشطوب
		ثقب مشطوب

1- منخفض مشطوب الحواف على السطح تعد لاستقبال رأس مسمار لولبي أو مسمار برشام ، بحيث يستوي مع السطح أو يغور تحته .
2- الأداة التي تستعمل لإحداث هذا المنخفض .

Coupland chisel إزميل كوبلاند
انظر إزميل (Chisel) .

couple ازدواج ، مزدوج
(في تقويم الأسنان) : قوتان متساويتان متوازيتان تعملان في اتجاهين متضادين وليسا على نفس الخط . هاتان القوتان تعملان على دوران الجسم حول محور المقاومة .

cover غطاء
cover , headrest غطاء مسندة الرأس
covered مغطى ، مغشى
cowhorn forceps ملقط قرن البقرة
أداة سنوية تُستخدم لقلع الأضراس السفلية . انظر كلابة (Forceps) .

crack شقّ ، صدع ، شرخ
crack , crown شرخ بالتاج
crack , rook شرخ بالجذر
crack syndrome , tooth متلازمة شرخ السن
cranial = cranialis قحفي
متعلق بالقحف .

cranial base قاعدة الجمجمة أو القحف
cranial base line خط قاعدة الجمجمة
cranial base line of Brodie = NS خط قاعدة الجمجمة لبرودي
cranial fossa حفرة قحفية
cranial index = cephalic index منسب قحفي = منسب رأسي
cranial nerve عصب قحفي
عصب من الاثني عشر زوجاً من الأعصاب المحيطية التي تنشأ مباشرة من جذع الدماغ . انظر مدخل قحفي (Craniales) .

cranial nerves الأعصاب القحفية
اثنا عشر زوجاً من الأعصاب تنشأ من الدماغ وتخرج من التجويف القحفي من خلال ثقب عديدة في قاعدة القحف ، بعكس الأعصاب الشوكية التي تنشأ من الحبل الشوكي . الأعصاب القحفية ترقم بأرقام رومانية متعارف عليها كما يلي :
(I) العصب الشمي (Olfactory nerve) .
(II) العصب البصري (Optic nerve) .

(III) العصب محرك مقلة العين (Oculomotor)
(IV) العصب البكري (Trochlear nerve) .
(V) العصب مثلث التوائم (Trigeminal nerve)
(VI) العصب المبعد (Abducent nerve)
(VII) العصب الوجهي (Facial nerve)
(VIII) العصب السمعي (Auditory nerve)
(IX) العصب اللساني البلعومي (Glossopharyngeal nerve)
(X) العصب الحائر ، العصب المبهم (Vagus nerve)
(XI) العصب الإضافي (Accessory nerve)
(XII) العصب تحت اللساني (Hypoglossal nerve)
تسمى أيضاً الأعصاب الخية (Cerebral nerves) .

cranial neuralgia ألم عصبي قحفي
cranial prosthesis تعويض قحفي ، تعويض جمجمي
إحلال صناعي لجزء من الجمجمة أو الرأس .

cranial vault قبة القحف
انظر قمة القحف ، غطاء الرأس (Calvaria) .

cranio- (سابقة) قحف
cranioacromial قحفي أخرمي
cranioaural قحفي أذني
craniobuccal قحفي شدقي ، قحفي فموي
متعلق بالقحف (Cranium) وجوف الفم (Oral cavity) .

craniocle قبلة قحفية
craniocerebral قحفي مخي
craniocervical قحفي عنقي
cranioclasia شدخ القحف
craniocleidodysostosis = شدوذ التعظم الترقوي القحفي ،
cleidocranial dysostosis شدوذ التعظم القحفي الترقوي
cranioididymus المسخ ذو القحفين
craniofacial قحفي وجهي
متعلق بالقحف (Cranium) والوجه (Face) .

craniofacial angle زاوية قحفية وجهية
الزاوية ما بين المحور القاعدي القحفي والمحور الوجهي القاعدي عند الدرز الوتدي المصفوي .

craniofacial complex مركب قحفي وجهي
craniofacial deformity تشوه قحفي وجهي
craniofacial disjunction انفصال قحفي وجهي
(شدوذ التحام الدرز القحفي الوجهي)
craniofacial disjunction كسر انفصالي قحفي وجهي =
fracture = Le Fort كسر لوفور للفك العلوي
III fracture من المرتبة الثالثة

كسر مستعرض للعظام القحفية الوجهية فوق العظم الوجني .	craniometric	متعلق بقياس القحف
craniofacial dysfunction	اعتلال وظيفي قحفي وجهي	النقط القحفية
craniofacial dysostosis	خلل التعظم القحفي الوجهي	أية علامات على الجمجمة تستعمل في قياس أبعادها .
حالة وراثية شاذة تتميز بتأنف الرأس (أي ذو جمجمة مخروطية الشكل) ، وجحوظ العينين ، وفرط التباعد حول العين ، وأنف شبيه بمنقار البغاء ، ونقص نمو الفك العلوي مع بروز نسبي للفك السفلي. انظر خلل التعظم (Dysostosis) .	craniofacial relationship	علاقة قياسات الجمجمة ض
craniofacial fracture	كسر قحفي وجهي	مبحث قياس الجمجمة
craniofacial notch	الثلمة القحفية وجهية	قياسات الجمجمة ، علم أبعاد الجمجمة
ثلمة على الحاجز العظمي بين التجويفين الأنفي والحجاسي .	craniofacial skeleton	علم يختص بقياسات الهيكل العظمي القحفي الوجهي للدراسة المقارنة بين أنواع سلالات الإنسان ، واختلافه عن الرئيسيات الأخرى ، أي رتب الثدييات الأخرى التي تشمل الإنسان ، والقرود ، إلخ .
craniofacial wiring	ربط قحفي جبهي بالأسلاك ، تثبيت قحفي وجهي بالأسلاك	craniofacial fracture
craniognomy	دراسة الجمجمة ، مبحث شكل الرأس ، مبحث القحفيات	craniofacial notch
craniograph	مخطط الجمجمة ، مرسوم القحف	craniofacial skeleton
craniography	تصوير الجمجمة ، وصف الجمجمة ، تصوير القحف	craniofacial wiring
craniology	علم الجماجم	craniognomy
craniomalacia	تلين القحف	craniograph
حالة تتميز بليونة في عظام الجمجمة ، تشاهد عادة في الأطفال الرضع .	cranioschisis	craniography
cranio-mandibular	قحفي فكي سفلي	craniosclerosis
متعلق بالجمجمة (القحف) (Skull) والفك السفلي (Mandible) .	تصلب قحفي ، تكثف عظام الجمجمة	cranioscopy
cranio-mandibular disorders	الاضطرابات القحفية الفكية السفلية	فحص الجمجمة التشخيصي ، تنظير القحف
cranio-mandibular fixation	تثبيت قحفي فكي سفلي	craniospinal
انظر تثبيت ، رد (Fixation) .	cranio-stat = cephal-stat	قحفي فقاري ، قحفي صُلبي ، قحفي سيسائي
cranio-mandibular joint	مفصل قحفي فكي سفلي ، مفصل فكي صدغي	مثبت الرأس ، جهاز مثبت للرأس
cranio-maxillary	قحفي فكي علوي	أداة تستخدم للتحقق من تكرار ثبات الرأس في نفس المكان ، لإجراء صور شعاعية متكررة ، تستخدم في قياسات الرأس .
cranio-maxillary fixation	تثبيت قحفي فكي علوي	cranio-tenosis
تثبيت الأجزاء المكسورة من الفك مع الأجزاء السليمة وغير المكسورة للجمجمة بواسطة الأسلاك أو المسامير المعدنية .	تضيق القحف	cranio-tenosis
cranio-meningocele	قبيلة سحائية قحفية	تعظم دروز القحف الباكر
cranio-meter	مقياس القحف	تعظم الدروز القحفية في وقت مبكر عادة .
		تعظم دروز القحف المبكر
		تابس قحفي
		محجاج
		حج القحف
		أية فتحة جراحية في الجمجمة ، لتخفيف الضغط داخل الجمجمة أو للتحكم في النزف ، أو لإزالة ورم .
		cranitis
		تهاب عظام الجمجمة ، التهاب القحف
		cranium
		قحف
		ذلك الجزء من الرأس الذي يحتوي الدماغ والذي يمكن تمييزه عن الوجه .

cranium bifidum قحف مشقوق

cranium cerebrale القحف المخي

cranium viscerale القحف الحشوي

cranter ضرس العقل ، الرحي الثالثة
مصطلح قديم .

crater أُقنة
انخفاض موضعي ، أو حفرة على شكل تجويف ، دائرية
عادة ولها حواف مرتفعة .

crater , gingival أُقنة اللثة
انخفاض في اللثة الملاصقة ، بسبب تلف تنخري للحليمة .

crater osseous defect عيب عظمي أقنوي

crazing تجزّع
تشققات دقيقة شعرية الشكل تظهر على أسطح الأسنان
الطبيعية ، والأسنان الخزفية ، والأسنان الأكريلكية ، ومادة
قاعدة البدلة السنية الراتينية نتيجة الإجهاد الداخلي .

crazing of acrylic teeth تشقّق الأسنان الأكريلكية
تشققات دقيقة تظهر على أسطح الأسنان .

creep زحف ، زحف
يتغير شكله تغيراً ثابتاً نتيجة للإجهاد المستمر أو للتعرض
للحرارة العالية ؛ تغير بطيء في أبعاد شيء ما نتيجة للإجهاد
المستمر ، أو للتعرض للحرارة العالية .
مصطلح وصفي مُفيد في طب الأسنان بسبب العلاقة
الموجودة بين انهيار أو تكسّر حواف الأملغم ، والتغير البعدي
(الزحف Creep) للأملغم . تنساب حشوات الأملغم أو
ترزح تحت تأثير قوى المضغ القوية ؛ كما يتغير أيضاً شكل
المعادن الساخنة والخزف ببطء ، حينما تكون تحت تأثير ناتج
عن حمل أو ضغط مستمر .

creep , dynamic زحف ديناميكي ، زحف حركي ، زحف
فعال نشط
قياس التغير البعدي الناتج عن وضع الثقل الدوري خلال
فترة زمنية .

creep , static زحف ساكن
وضع ثقل على العينّة ، وتسجيل التغير البعدي بالنسبة
للزمن . وضع ثقل صغير ، وتسجيل الجهد أو التوتر
الناتج . يُزاد الثقل (بحيث ينتج ثقل أكبر) ، ويسجل التغير
البعدي على فترات زمنية معينة .

crenulation تجزيع ، تسنين ، تفرض
تجمعات في الخلايا ، يسببها أي سائل محيط بها مفرط
التوتر ، حيث يترك السائل الخلوي ، الخلية ، في محاولة
للتخفيف من ضغط المحلول المحيط بالخلية .

creosote كريوزوت
مطهر ومُضاد للعفونة يستعمل لمعالجة احتقان لب السن .

crepitation = crepitus فرقة
إحساس ملموس بصوت كركرة ناتج عن تشابك قطع
العظم المكسورة ، حول هلاله المفصل الفكي الصدغي .
صوت طقطقة عالية تحدث في المفاصل ، وفي الرئتين
حينما تُصاب ببعض الأمراض .

crepitis, articular فرقة مفصليّة

crescent 1- ميزاب
2- هلال (على شكل هلال)

crescent , sublingual ميزاب تحت اللساني

crezol كريزول
سائل مُصنّف ، يستخرج من قطران الفحم أو الخشب ،
يحتوي على نسبة صغيرة من الفينول . يستعمل أحياناً
كمضاد للعفونة ومطهر . ويستعمل أيضاً كمركب مع
محلول الفورمالدهيد ، يسمى بالفورموكريزول ويستعمل
في معالجة قناة الجذر كمادة مُفقّدة للحويّة ومضادة
للعفونة .

crest = crista عُرف
حافة ، أو حيد ضيق بارز مرتفع ، مصطلح يستخدم بشكل
عام في وصف العظم ، مثل القنزعة الأنفية للفك العلوي
ويُستخدم أحياناً في وصف الأنسجة الرخوة ، مثل قنزعة
لثوية (Gingival crest) .

crest , alveolar العرف السنخي
أعلى نقاط الناتي السنخي ، يوجد بين سنخين سنين .

crest , alveolus العرف السنخي

crest , buccinator عُرف المبوّقة
حيد أو ارتفاع يمتد من قاعدة الحافة الأمامية للتوء المنقاري
للفك السفلي إلى الرحي الطاحنة ترتكز عليه العضلة
المبوّقة .

crest , dental = Kolliker's dental crest عُرف سني =
عرف كوليكر السني

crest,gingival = gingival margin عرف لثوي ، قنزعة لثوية ،
قمة لثوية = حافة لثوية

crest , Kolliker's dental = dental crest عُرف كوليكر
السنخي = عُرف سني

crest , neural عرف عصبي

crest , occipital عرف قفوي ، عرف قذالي

crest of the maxilla , conchal عرف الفك العلوي ، المحارة

الحافة المائلة على السطح الأنفي للفك العلوي ، أمام الثلم الدمعي ويتم فصل مع القرين السفلي .
crest of the maxilla , ethmoidal العرف الغربالي للفك العلوي
 حيد صغير مائل على السطح الإنسي للتواء الجبهي للفك العلوي ، تدعم القرين المتوسط.
crest of the maxilla , inferior عُرْف القرين السفلي للفك العلوي = **turbinal = conchal crest of the maxilla**
 العُرْف القريني للفك العلوي
crest of the maxilla , nasal العُرْف الأنفي للفك العلوي
 حيد على الحافة الإنسية للتواء الحنكي لعظم الفك العلوي ، يتم فصل مع عظم الميكة .
crest of the maxilla , superior عُرْف القرين العلوي للفك العلوي = **turbinal = ethmoidal crest of the maxilla**
 العرف الغربالي للفك العلوي
crest of the palatine bone , conchal العُرْف القريني السفلي للعظم الحنكي
 حافة أو ارتفاع حاد أفقي ، قريب من الطرف الخلفي للسطح الأنفي للعظم الحنكي ، ويتم فصل مع قرين الأنف السفلي .
crest of the palatine bone , ethmoidal العُرْف القريني الغربالي للعظم الحنكي
 حيد أو حافة ضيقة قريبة من النهاية العلوية من السطح الإنسي للعظم الحنكي ، يتم فصل مع قرين الأنف المتوسط .
crest of the palatine bone , inferior العُرْف القريني السفلي للعظم الحنكي = **turbinal = conchal crest of the palatine bone**
 العُرْف الحنكي = العرف الصدفي للعظم الحنكي
crest of the palatine bone, nasal العُرْف الأنفي لعظم الحنك
 حيد على الحافة الإنسية لعظم الحنك ، يتم فصل مع عظم الميكة .
crest of the palatine bone , superior العرف القريني العلوي للعظم الحنكي = **turbinal = ethmoidal crest of the palatine bone**
 العرف الحنكي = العرف الغربالي للعظم الحنكي
crest , palatine العُرْف الحنكي
 حيد رقيق مُستعرض من العظم ، يعبر الجزء الخلفي من الحنك الصلب .
crest , temporal العُرْف الصدغي
crest , vestibular عُرْف دهليزي
cretin قَدَم

cretinism فدامة
 نوع من أنواع خمول الغدة الدرقية الخلقي ؛ وهي حالة مرضية خلقية ، ناشئة عن فقدان الإفراز الدرقي ، أو اضطرابه ، تتسم بالشهوه الجسدي وقصر القامة والبلاهة .
crevice فَلَغ (شقّ طولوي)
 شرخ ، أو شقّ ضيق في السن .
crevice , gingival = gingival sulcus الفلج اللثوي = التلم اللثوي
 الفراغ الواقع بين السطح الداخلي للثة الهامشية و سطح ميناء السن أو الملاط حسب مستوى الاتصال الظهاري .
crevicular فَلَعي
 متعلق بالفلج ؛ ينطبق خصوصاً على الفلج اللثوي .
crevicular epithelium ظهارة تلمية
 انظر نسيج ظهاري (Epithelium) .
crevicular fluid = gingival fluid سائل عنقي ، سائل لثوي
 انظر سائل لثوي (Gingival fluid) .
crib مهده
 1 - شكل من المثبتات يستعمل مع الطبائق التقويمية المتحركة .
 مشبكة من سلك أسطواني تُثبت حول السن لتؤمن تثبيت الطبقة التقويمية ؛ تثبت نهايتا السلك في الطبقة التقويمية المتحركة أو البدلة الجزئية .
 2 - طبقة تقويمية صُممت لتعمل ككباح للعادة .
crib , Adam's مهده آدم
crib , face مهده الوجه
 طبقة تقويمية تتكون من هيكل من الفولاذ الصامد مع وسائل تركز على الذقن والجبهة ؛ تستعمل وصيلة أفقية ثابتة ، أو وصيلة أفقية قابلة للتعديل لمسك الأربطة المرنة لإرجاع بروز الأسنان . يُثبّت الجهاز في موضعه بواسطة الأربطة المرنة المتصلة مع طبائق داخل الفم بواسطة حزام الرأس .
crib , Jackson's = Jackson's appliance مهده جاكسون = طبقة جاكسون
crib , tongue مهده لساني ، كباح لساني
 انظر مهده اللسان ، حاجز اللسان ، حابس اللسان (Tongue crib) .
cribriform غربالي ، مصفوي الشكل
cribriform carcinoma سرطانة مصفوية
 انظر سرطانة غُدِّيّة كيسية (Adenocystic carcinoma) .
cribriform plate الصفيحة المصفوية

crico-	(سابقة) حلقة	crossbite	إطباق متصلب ، عضه متصلبة
cricoarytenoid	حلقي طرُجهايي		حالة من سوء الإطباق ، حيث يتأثر وضع الأسنان الشفوي
cricoarytenoid muscle	العَضلة الطرُجهايلية الحلقية		اللساني بعوامل طبيعية أو بعادة مكتسبة تؤدي إلى شدوذ
	عضلة تضيق أو توسع مشق المزمار . انظر عضلة حلقيه		في العلاقة الجانبية بين الفكين ، يختلف عن الإطباق
	طرُجهايلية (Cricarytenoideus) .		الطبيعي ؛ وتكون فيه العلاقة الشفوية اللسانية أو العلاقة
cricopharyngeal	حلقي بلعومي ، فتخي بلعومي		الخدية اللسانية للأسنان المتقابلة عكس الوضع الطبيعي أي
cricopharyngeal muscle	العَضلة البلعومية الحلقية		بحالة تراكب أفقي معكوس (Reverse horizontal overlap)
	جزء من العَضلة مضيقه البلعوم السفلية . انظر عضلة		عضه متصلبة أمامية ، إطباق متصلب
	بلعومية حلقيه (Cricopharyngeus) .	crossbite , anterior	أمامي
cricothyroid	حلقي درقي ، فتخي درقي		تكون القواطع السفلية في وضع شفوي بالنسبة للقواطع
cricothyroid artery	شريان درقي حلقي		العلوية .
	يغذي العَضلة الدرقيه الحلقية (Cricothyroid muscle) .		عضه متصلبة خدية ، إطباق متصلب شدقي
	انظر عضلة درقيه حلقيه (Cricothyroidea) .	crossbite , buccal	تغير وضع الأسنان العلوية أو الأسنان السفلية إلى الناحية
cricothyroid muscle	عضلة درقيه حلقيه		الخدية « الشدقيه » وحدوث عضه متصلبة نسبية .
	توتر الطيات الصوتية . انظر عضلة درقيه حلقيه		إطباق متصلب سني
	(Cricothyroideus) .	crossbite , dental	إطباق متصلب ، ينشأ نتيجة سوء وضع سني .
cricothyroidotomy = cricothyreotomy	بضع الحلقي		إطباق أمامي سني متصلب
	والدرقي	crossbite , dental anterior	إطباق متصلب لساني
cricothyrotomy = tracheostomy	بضع الغشاء الحلقي	crossbite , lingual	تغير وضع الأسنان العلوية ، أو الأسنان السفلية إلى الناحية
	والدرقي		اللسانية ، وحدوث عضه متصلبة نسبية .
	ثقب الغشاء الحلقي الدرقي بواسطة إبره أو نصل جراحي		إطباق متصلب خلفي
	لعمل فتحة عاجلة بالمجرى الهوائي .	crossbite , posterior	تنزاح الأسنان الخدية « الشدقيه » السفلية إلى الناحية الخدية
cricotomy	بضع الحلقي		أو إلى الناحية اللسانية بالنسبة للأسنان العلوية أو العكس .
cricotracheotomy	بضع الحلقي الرغامي	crossbite , skeletal	إطباق متصلب هيكلية
crystalite	كريستوباليت		عضه متصلبة سببها سوء وضع هيكلية أو سوء نمو .
	نوع من السيليكا يستعمل مع جبس باريس كمقاوم للحرارة	crossbite teeth	أسنان ذات إطباق متصلب
	في المواد الكاسية .		تصميم للأسنان الخلفية يشمل تعديلاً بالحدبات الخدية
criteria	موازين ، معايير ، مقياس		للأسنان العلوية بحيث تتركز في حفر الأسنان السفلية .
criterion	ميزان ، معيار ، مقياس ، محك ، فيصل	cross contamination	انتقال التلوث ، انتقال العدوى
critical	حرج ، حاسم ، خطير		انتقال الجراثيم ، أو الفيروسات أو متلازمة العوز المناعي
critical pH	باهاء حرجه		المكتسب أو التهاب الكبد الوبائي عن طريق غير مباشر من
crocodile clip	مشبك التمساح		مرضى إلى آخر عند استخدام طرق تعقيم غير جيدة أو
crocodile tongue	لسان تمساحي		أدوات غير نظيفة أو حقن غير طروحة .
	اللسان الصفني .	cross-cut bur	مشقب ذو قطع مُتصلب
cross	مُتصلب ، متقاطع ، معترض	cross-hatching	الترقين ، التظليل المتعارض
cross agglutination	تراص مُتصلب		(في العمليات الجراحية) : تعليم خط القطع بخطوط دقيقة
cross-arch	قوس معترضة		عمودية «90 درجة» على خط القطع ، حتى يتسنى خياطة
cross-arch fulcrum line	خط ارتكاز القوس المعترضة		الجرح في وضعه الطبيعي بعد العملية .
cross-beak ligature scissor	مقص ذو منقار مُتصلب		
	لقطع الرباط السني		

cross-infection عدوى متصالبة
انتقال العدوى من مريض إلى آخر في المستشفى أو في
المستوصف ، أو في مركز العناية الصحية في نفس البيئة .
انظر عدوى (Infection) .

cross-linking ترابط مُتصالب ، صلة مُتصالبة
إضافة مواد إلى الراتين الأكريليكي لتصلبيه ، وجعله متيناً ،
وخالياً من التشقق ، بواسطة سائل وحيد التماثر .

cross-pin teeth أسنان ذات دبوس معترض
أسنان اصطناعية ذات دبوس متعامدة مع محورها الطولي ،
تثبت في البدلة المتحركة الجزئية أو الكلية .

cross-section مَقَطع مُستعرض ، مَقَطع عَرَضِي
مَقَطع عرضية

cross- striations خطوط عرضية
خطوط تُرى تحت المجهر ، تعبر المواشير المينائية ، يُعتقد أنها
تعكس نموها اليومي .

cross-tooth curve قوس سنية معترضة ، منحني سني معترض

crossing of the eye حَوَك ، تصالب العين

Crouzon's disease = مرض كروزون = خلل التعظم
القحفي الوجهي
نسبة إلى أ. كروزون ، 1874-1938 ، O.Crouzon ،
أخصائي أعصاب فرنسي .

crowd يَنحَسِر ، يزدحم

crowded مزدحم ، مُتراص على نحو غير مُريح

crowded , over فَرط ازدحام ، فرط انحشار

crowding ازدحام ، رصص ، تراكب
سوء إطباق ناتج عن انزياح الأسنان أو سوء توضعها في
القوس السنية ، بسبب كبر الأسنان وعدم تكافؤها مع
القوس السنية ، أو بسبب صغر القوس السنية غير المتكافية
مع الأسنان . فتصبح الأسنان مزاحة ، أو ملتفة ، أو ملتوية
«مفتولة» في الأبعاد الثلاثة .

crown = corona تاج ، إكليلكي
1- تاج السن الطبيعية ؛ ذلك الجزء من السن الذي يغطى
بالميناء ، ويظهر خارج اللثة .
2- تاج أو غطاء اصطناعي يغطي كل التاج الإكلينكي
للسن أو جزءاً منه ، ويثبت في مكانه بالإسمنت . ويمكن
أن يصنع من المعدن أو البلاستيك ، أو لخزف ، أو من هذه
المواد مجتمعة . ويُصنّف حسب طريقة تحضيره والمواد
المُصنّع منها .

crown , acrylic تاج أكريليكي

crown , acrylic veneer تاج ذو قشرة أكريليكية ،
تاج ذو وجه أكريليكي
تاج معدني مُغطى بطبقة رقيقة من الأكريليك .

crown , acrylic veneer gold تاج ذهب ذو وجه أكريليكي

crown , all cast تاج كامل الصب ، تاج مصبوب بالكامل

crown , anatomic تاج تشريحي
ذلك الجزء من السن الطبيعية الممتد من الملتقى المينائي
العاجي إلى السطح الإطباق أو الحد القاطع .

crown , anatomical = tooth crown تاج السن = تاج تشريحي
ذلك الجزء من السن المُغطى بالميناء ، وقد يكون مُغطى
باللثة .

crown and bridge تاج وجسر
بدلة سنية جزئية ثابتة .

crown , artificial تاج صناعي ، تاج اصطناعي
تعويض ثابت لمعظم ، أو كل الجزء التاجي من السن
الطبيعية ؛ يُصنّع عادة من الذهب أو الخزف أو الراتين
الأكريليكي .

crown , banded cast-cusp تاج ذو سطح طاحن مصبوب

crown , basket تاج شبيه بالسلة
نوع من التيجان الجزئية ، عبارة عن ثلاثة أرباع التاج ، وهو
تاج مصبوب من المعدن ؛ يُغطى ثلاثة أرباع التاج الإكلينكي
للسن ، بدون أو بوجه أكريليكي ، يستعمل كتعويض
بشكل شبه دائم للأسنان الأمامية المكسورة أو القواطع
الأمامية مشوهة التكوين عند طلبة المدارس .

crown , bell تاج ناقوسي ، تاج جرسِي
تاج صناعي للسن ، يكون فيه القطر الإنسي الوحشي
للسطح الإطباق أكبر من القطر عند العنق .

crown , cap = shell crown تاج ذو قَلَسوسة =
تاج قشري ، تاج هيكلِي

crown , cast تاج مصبوب
تاج معدني ذو وجه تجميلي ، أو تاج جزئي أو كامل ،
يصنع بواسطة عملية الصب .

crown , clinical = التاج الإكلينكي = تاج خارج السنخ
extra-alveolar crown
مصطلح تشريحي للجزء المرئي من السن الطبيعية فوق الحافة
اللثوية عند أية مرحلة من مراحل بزوغ السن .

crown , collar تاج طوقي
تاج صناعي يُغطى عنق السن ويُثبت على جذر السن
بواسطة شريط معدني .

crown , complete تاج كامل
تعويض للسطح التشريحي لتاج السن الإكلينكي بتاج
صناعي كامل يُثبت فوق الجذعة المحضرة للسن . يُصنع من

الذهب و المعدن ، أو البورسلين أو من بعض هذه المواد
مجتمعة .

crown , conical تاج مخروطي

crown , detached dowel تاج ذو وتد منفصل

crown , double metal تاج معدني مزدوج

crown , dowel = post crown تاج ذو وتد ، تاج مُوتَد
تاج مزود بوتاد مسبق التجهيز (Prefabricated post) .

crown , esthetic تاج تجميلي

crown,extra-alveolar = clinical crown تاج خارج السنخ = تاج إكلينيكي

crown flask = denture flask بوتقة التاج = بوتقة البدلة
بوتقة معدنية تشبه الصندوق ذات قسمين ، قابلة للتفكيك ،
ويُعد فيها قالب مقطعي أي قابل للتفكيك من الجبس
الصناعي أو جبس باريس ، بغرض تصنيع البدلات السنية
أو التعويضات الأكريلكية المختلفة .

crown form مُشكل التاج ، مُكوّن التاج
غلاف شفاف على هيئة تاج ، يستعمل في عمل التاج
المؤقت من الأكريليك بعد تحضير السن .

crown , full تاج كامل

crown , full veneer تاج كامل ذو وجه تجميلي
تعويض خارج التاج يُغطّي التاج الإكلينيكي للسن بالكامل.

crown , gold تاج ذهبي

crown , half-cap تاج ذو نصف قلنسوة ، تاج ذو نصف قُبعة
نوع من التيجان يُغطي كل أسطح السن ماعدا السطح
الشفوي ، أو السطح الخدي «الشدقي» ، ويثبت بشريط
معدني .

crown , hood تاج واق (واقِي) ، تاج قلنسوي ، تاج ذو غطاء

تاج نصف قُبعة يُغطّي السطح اللساني والأسطح الجانبية
والسطح الإطباقي للسن .

crown , jacket تاج جاكيت ، تاج ذو سترة
تاج تجميلي كامل يغطي أرومة السن المحضرة بشكل كتف
عنقي ، ويُصنع من الخزف ، أو الراتين الأكريلكي . انظر
تاج مؤقت (Temporary crown) ؛ يثبت على السن
بالإسمنت .

crown lengthening إطالة التاج
عملية جراحية يتم فيها قطع اللثة لزيادة كشف حافة تاج
السن بغرض تعويضها بحشوة ترميمية ، أو لزيادة إطالة تاج
السن لتعويضها بتاج .

crown , matrix تاج ذو قالب معدني

crown , open-face = half-cap crown = تاج ذو وجه مفتوح
تاج ذو نصف قُبعة ، تاج مكشوف الوجه

crown , partial = three-quarter crown = تاج جزئي
ثلاثة أرباع التاج

crown , partial veneer = three-quarter crown = تاج جزئي ذو وجه تجميلي
ثلاثة أرباع التاج
تعويض خارج التاج من المعدن المصبوب يغطي معظم أسطح
تاج السن الإكلينيكي .

crown , physiological تاج فسيولوجي

crown , pivot تاج ذو سكة
تاج صناعي يثبت بواسطة وتد معدني داخل قناة الجذر
للسن الطبيعية .

crown , platinum bonded تاج ملحوم بالبلاتين ، تاج
مخبوز على البلاتين
تاج جاكيت من الخزف المخبوز على مطرس من البلاتين .

crown , porcelain bonded تاج رابط بالبورسلين ، تاج لاحم
بالبورسلين
تاج من المعدن المصبوب ، يخبز عليه الخزف لكي يرتبط على
سطحه الخارجي .

crown , porcelain cusp تاج ذو حدبات خزفية ، تاج
خزفي الحدبات
تاج سطحه الإطباقي مُغطّي بحدبات خزفية وليست
معدنية .

crown , porcelain jacket تاج ذو غلاف خزفي
تاج كامل من الخزف له كتف عند حافته اللثوية .

crown , porcelain veneer تاج قشري خزفي ، تاج ذو وجه
خزفي
تاج معدني مُغطّي بقشرة رقيقة من الخزف .

crown , post = pivot crown تاج ذو وتد ، تاج مُوتَد
أي تاج اصطناعي يُثبت بوتد داخل قناة جذر السن.

crown , post-retained تاج مُثبت بوتد

crown , preformed stainless steel تاج فولاذي صامد
مسبق التشكيل
تاج مسبق التشكيل من الفولاذ الصامد أو من خليطة النيكل
كروم ، يتوفر بأحجام وأشكال عديدة حيث يُشكل ويُثبت
وقت المعالجة . ويستعمل كتعويض شبه دائم للأسنان اللبنية
وكتاج مؤقت للأسنان الدائمة .

crown remover نازع التاج
أداة لتنزع التيجان الاصطناعية من الأسنان .

crown - root ratio	نسبة التاج للجذر	نوع من التاج القشري ، يثبت بواسطة إسمنت لاصق ، ويُغطي أسطح السن عدا السطح الشفوي أو السطح الشدقي بغرض جمالي . انظر تاج جزئي ذو وجه تجميلي (Partial veneer crown) .
crown scissors	مقص التاج	تاج سني
	انظر مقص (Scissors) .	تاج أنبوبي = تاج ذو جزئين ، تاج مزدوج
crown , seamless	تاج بلا لحم	crown , tubular = two-part crown
	تاج قشري مُحضَّر من قُبعة معدنية بدون أي لحم .	تاج ذو قطعتين
crown , shell = cap crown	تاج قشري = تاج قَلنسوي ، تاج هيكل	crown , two-piece
	تاج مكوّن من قشرة معدنية أو صفيحة معدنية ، مشكّل لينطبق على سطح تاج السن الطبيعية المحضّرة .	تاج مُصنَّع من شريط معدني مُشكّل متصل بغطاء مطرّق على السطح الإطباقي .
crown , shoulder	تاج ذو كتف	crown , veneer
	تاج مشكّل عند قاعدته بحيث يستقر على الجذر المحضّر بدون شريط معدني .	تاج ذو قشرة ، تاج ذو وجه تاج كامل يغطي وجهه الشفوي بالأكريليك أو الخزف بغرض تجميلي .
crown slitter	شاق التاج	crown , verrucous
	تاج ذو وساد منشطر ، تاج ذو وناذ منفصل	تاج ثؤلولي
crown , split-dowel	تاج نزوع متصل بجذر السن بواسطة وتد منفصل يثبت داخل قناة الجذر المُبطنّة بالذهب .	فرط نمو شبيه بالثؤلول على المينا فوق تاج السن .
crown , stainless steel	تاج فولاذي صامد	crown , window
crown , strip	قالب التاج	تاج معدني ذو قشرة أكريلكية يُغطي كل أسطح السن عدا السطح الشفوي أو الشدقي ويستخدم في العادة كدعامة لجسر . تاج مُفرَّغ من السطح الدهليزي .
crown , swaged	تاج مُطرَّق	crowning
crown , swaged-cast	تاج مصبوب على قَلنسوة	1- صُنع التاج ، أو تثبيت التيجان الصناعية على السن
crown , telescopic	تاج مُتداخل ، تاج مترابك ، تاج ذو طوق مضاعف	2- التاج نفسه ، حينما يكون في مكانه بالفم .
	تاج ذو جزئين ، الجزء الداخلي يثبت على تاج السن المحضّرة بواسطة إسمنت لاصق ، ثم يثبت الجزء الخارجي فوقه . ويستعمل في حالة عمل الجسر ، حينما تكون هناك مشكلة خاصة بتوازي الأسنان الداعمة للجسر ، حيث يمكن بهذه الطريقة التغلب على هذه المشكلة .	Crozat
crown , temporary	تاج مؤقت	نسبة إلى ج . ب . كروزا ، G.B.Crozat ، أخصائي تقويم أسنان أمريكي القرن العشرين ، انظر طباق (Appliances) .
	تاج كامل مغطى بكسوة ، مصنوع من الألومنيوم أو الراتين أو الفولاذ الصامد أو الراتين الأكريلكي يستعمل لحماية السن المحضّرة والأنسجة الرخوة المحيطة . يمكن نزعها بسهولة ، ويحافظ على إطباق الأسنان وعلى السن المحضّرة ، ريثما يُصنع التعويض الدائم .	Crozat's appliance
crown , temporary post	تاج مؤقت ذو وتد	طريقة كروزات ، جهاز كروزا
	تاج مؤقت يشتمل على وتد .	طريقة تقويمية نزع مكوّنة من قوس سلكية حنكية متصلة بمشابك للتثبيت على الرحوين الأوليين ، تستقر بما يشبه فعل الخلب ، وتستخدم القوس كقاعدة لمختلف أنواع الوصلات لتحريك الأسنان .
crown , three-quarter = Carmichael's crown	ثلاثة أرباع التاج = تاج كارمايكل	1- صليبي الشكل ، مُتصالب
		2- فاصل ، حاسم ، قاطع
		بوتقة ، بوتقة الصب
		وعاء لصهر المعادن من الفخار أو الخزف أو الكوارتز وخلافه .
		بوتقة فخارية
		سرير البوتقة
		مشكل البوتقة = قاعدة الصّب
		بوتقة الفرن
		بوتقة من الكوارتز

crucible tongs	ملقط البوتقة	crystal	بلّورة
cruciform	صليبي الشكل	CSSD = Central sterile supply department	[مختصر] قسم التعقيم المركزي
crude	خام ، غير ناضج	cube	مكعب
crushing	سحق ، انسحاق ، ساحق ، هرس	cubital	مرفقي ، زندي
crushing strength	قوة السحق ، قوة الهرس	cuboid = cuboidal	1- شبه مكعب ، مكعبي 2- العظم النردي
crust	قشر ، وسف ، جلبة	cuboidal = cuboid	1- شبه مكعب 2- متعلق بالعظم النردي
Cruveilhier's nerve	عصب كروثيلييه	cuboidal epithelium	ظهارة مكعبية الخلايا
	نسبة إلى ج. كروفيليه ، 1874- 1791 ، J.Cruveilhier ، عالم في التشريح وعلم الأمراض فرنسي . فرع عرضي للعصب الوجهي .		خلايا ظهارية بسيطة الشكل مكعبة بسماكة طبقة واحدة .
Cryer's elevator	رافعة كراير	cuff	كُفّة
	نسبة إلى م. ه. كراير ، 1921 - 1840 ، M.H.Cryer ، جراح فم أمريكي .	cuff , epithelial = epithelial attachment	كُفّة ظهارية = ارتباط ظهاري
	واحدة من زوج من الروافع تُستعمل لخلع جذور الأرحاء ، واحدة للجذر الإنسي والأخرى للجذر الوحشي ، تتعكسان بالنسبة للجذور في الجهة المقابلة من الفك .	culture	1- مُستنتب ، مزرعة ، زرع العمل على إنباء كائنات دقيقة في وسط صناعي . 2- استنبات ، زرع مجموعة من الكائنات الدقيقة النامية صناعياً . 3- ثقافة
cryo- = kryo-	(سابقة) برد ، برد شديد ، صقيع	culture , bacterial	مزرعة جرثومية
cryocautery = cold cautery	كي بالتبريد ، كي بردي	culture dish	طبق الزرع
cryolite	الكرائوليت	culture , hanging-drop	مزرعة القطرة المعلقة
	سائل يستعمل كمذيب في تصنيع مسحوق سليكات الإسمنت .	culture medium	وسط استنبات ، مستنتب
cryoprobe	مسبار التبريد		أية مادة تستخدم لاستنبات أو زرع الجراثيم ، ومن أوساط الاستنبات الرئيسية كل من الحساء ، واللبن ، ومصل الدم ، والآجار ، والبطاطس .
	أداة تستخدم في الجراحة الباردة (الجراحة القرية : الجراحة بالتبريد) .	culture , mixed	مُستنتب مختلط
cryosurgery	الجراحة الباردة		مُستنتب يحتوي على أجناس مختلفة وعديدة من الكائنات الحية الدقيقة .
	العلاج الجراحي لأنسجة مريضة باستعمال التبريد الشديد حتى درجة التجمد ، لتحطيم الأنسجة جراحياً .	culture , negative	مُستنتب سلبي
cryotherapy	المعالجة بالتبريد ، المداواة بالتبريد	culture , plate	طبق زرع
	استخدام أدنى درجات الحرارة في علاج المرض ، أي بالتبريد الشديد .		مُستنتب جرثومي ينمو على صفيحة زجاجية ، أو في طبق بتري .
crypt = follicle	حُويصل ، جُرب ، هُريمة ، مَهد ، خبيثة	culture , positive	مُستنتب إيجابي
crypt , dental	مَهد السن ، جُرب السن	culture , pure	مُستنتب نقّي
	تجويف في عظم الفك يحتوي على السن الناشئة .		مُستنتب يحتوي على نوع أو جنس واحد من الكائنات الدقيقة .
	حفرة العظم السنخي تنشأ فيها السن قبل أن تبزغ داخل الفم .	culture , root canal	مُستنتب قناة الجذر
cryptococcosis	داء المستخفيات	culture , slant	مُستنتب مائل ، زرع مائل
	داء فطري بُرعمي . عدوى فطرية مزمنة تسببها المستخفية الحالة للنسج (Torula histolytic) (مكورة خفية جديدة التكوين) ، وهي آفات ثلولية بنفسجية اللون ، يمكن أن توجد على الأعشبة المخاطية الفموية ويمكن أن تتفرح .		

نمو الكائنات الدقيقة على سطح مائل للحصول على مساحة أكبر للنمو .	curettage , closed	كشط مغلق ، تجريف مغلق
culture , stab مُستنبت وُخزي ، زرع وُخزي		التجريف حول السني للنسج الرخوة الذي يُزال به النسيج المتموت المبطن للجدار اللثوي للجيب حول السني بواسطة المحرقة ، بدون شقّ أو قطع اللثة .
زرع بتلقيح الوسط بواسطة إبرة تطعن بعمق في هذا الوسط .	curettage , open	تجريف مفتوح ، كشط مفتوح
culture , tissue مُستنبت نسيجي ، زرع النسيج		الطريقة أو الأسلوب الجراحي حول السني حيث يزال النسيج المتموت المبطن للجدار اللثوي للجيب . ويستخدم القطع لهذا الغرض ، وتلزم الحياطة لغلط الأنسجة المقطوعة .
cum = c مع ، معه ، بالإضافة إلى (لاتينية) تستعمل في كتابة الوصفة الطبية .	curettage , periapical =	الكشط حول الذروي =
cuneate وتدي ، شبيه بالوتد ، إسفيني	apical curettage	الكشط ذروي ، تجريف ذروي
cup كوب ، محجم	curettage , subgingival	الكشط تحت اللثوي ، تجريف تحت اللثة
cup , flexible polishing قمع الصقل اللدن ، قمع التلميع المرن		إزالة النسيج الظهاري من قاع الميزاب اللثوي والمبطن للجيب حول السني .
cup , polishing قمع الصقل ، أو التلميع	curettage , surgical	تجريف جراحي ، كشط جراحي
cup , rubber قمع مطاطي		سحج جراحي لجدران حفرة في العظم أو لنسيج رخو لإزالة محتويات الحفرة .
cupreous نحاسي	curette = curet	مكشطة ، مجرفة
متعلق بالنحاس (Copper) .		أداة تستخدم في الكشط شبيهة بالمعلقة تستخدم لإزالة النسيج بالكحت أو التجريف ، مثل مشذب ميتشل (Mitchell's trimmer) ، ملعقة فولكمان (Volkmann's spoon) . انظر أيضاً الأدوات حول السنية (Periodontal instruments)
cure 1- شفاء ، استشفاء ، براء ، علاج	curette , bone	مكشطة العظم ، مجرفة العظم
أ- علاج المرض أو الشفاء من الإصابة .	curette , periodontal	مكشطة الأنسجة الداعمة ، مجرفة دواعم السن
ب- أية وسيلة ، أو عقار يستعمل لعلاج الأمراض ، أو الإصابة .	curettement= curettage	كشط ، تكشيط ، تجريف
2- يُصَلَّب ، يصنّع	curie	كوري
أ- سيلة تقنية لتحويل النماذج الشمعية ، مثل قاعدة الشمع التجريبية إلى قاعدة البدلة الصلبة المكونة من مادة أخرى .		وحدة قياس النشاط الإشعاعي .
ب - طريقة للتفاعل إما كيميائياً ، أو حرارياً لتحويل مادة لدنة إلى مادة صلبة مثل : الراتين الأكريليكي الذي يتحوّل من اللدانة إلى الصلابة .	Curie , Marie	ماري كوري
curet = curette مكشطة ، مجرفة		عالمة كيميائية بولندية المولد ، (1867-1934) ، فرنسية الجنسية ، مُكتشفة الراديوم وخواصه الإشعاعية .
cure t,Gracey's مكشطة جرابيسي ، مجرفة جرابيسي	curing , denture = denture	تصليب البدلة السنية =
مجموعة أدوات مختلفة ، صمّمها د . جرابيسي Dr.Gracey عام 1930 .	processing	تصنيع البدلة السنية
curettage كَشْط ، تجريف	curing , heat	التصليب بالحرارة
1 - إزالة المواد من على أسطح الجذر والجيوب حول السنية ، وذلك بالطريقة أو الأسلوب الذي يشمل إزالة الأنسجة المتموتة المبطنة للأنسجة الرخوة في جدار الجيب حول السني . يمكن أن يكون التجريف مفتوحاً أو مغلقاً .	curing light	ضوء التصليب (تصليب ضوئي)
2- إزالة المواد الغريبة (أي النسيج والعظم الملتهب المزمن) من جدران فجوة عظمية بواسطة المحرقة .		أداة أو جهاز يستخدم الإشعاع فوق البنفسجي أو أي مصدر ضوئي آخر لتنشيط وتصليب مادة الحشو .
curettage , apical تجريف ذروي		
إزالة جراحية للأنسجة مريضة مزمنة من السنخ العظمي المحيط بذرورة السن .		

curing of acrylic تصلَّب ، تصلب الأكريليك
curing , pressure التصليب بالضغط
curing process عملية التصليب
العملية التي تتبلر ، أو تتصلب بها المادة الراتينية من خلال
استخدام الضوء ، أو المواد الكيميائية ، أو الحرارة .
curing , self- تصليب ذاتي
curing unit وحدة التصليب ، آلة التصليب
curled enamel ميناء مُجعَّد ، ميناء مفتول
ميناء السن الذي تكون القضبان المينائية فيه مفتولة ، مما يزيد
من قوة الميناء .
current تيار ، مجرى
current , alternating تيار متردد ، تيار متناوب
current , direct = constant current تيار مستمر ،
تيار متواصل
current , electric تيار كهربائي
current , electrical تيار كهربائي
current , galvanic تيار جلشاني ، تيار مستمر
curtain procedure عملية مُحبَّبة ، عملية مستورة
عملية جراحية حول سنية تستخدم أساساً في الجزء الأمامي
من الفك العلوي لإزالة الجيوب حول السنية ، أو تقليلها
بدون أن يتسبب ذلك في مشاكل جمالية .
curvature تقوُّس ، انحناء ، اعوجاج
curvature , anteroposterior انحناء أمامي خلفي
curvature ,lateral انحناء جانبي
curve منحنى ، قوس ، خط منحنى
انحراف عديم الزوايا لخط مستقيم أو سطح مستقيم .
curve , anterior منحنى أمامي
انحناء الأسنان من منتصف الناب في أحد جانبي القوس
السنية إلى منتصف الناب في الجانب الآخر من القوس
السنية .
curve , anti-Monson's = reverse curve عكس منحنى
مونسون = المنحنى العكسي
منحنى الإطباق حيث يكون محدباً للأعلى .
curve , buccal منحنى شدقي ، منحنى خدي
انحناء إطباق بطول السطح الشدقي من الناحية الإنسية
للضواحك إلى الناحية الوحشية لضرس العقل « الرحي
الثالثة » .
curve , compensating منحنى مكافئ ، منحنى معاوض
انحناء الأسطح الإطباقية للأسنان ، لتحاكي الممرات اللقمية

حينما يتحرك الفك السفلي من الوضع المركزي إلى الوضع
اللامركزي . في التعويض ببدلة سنوية كاملة ، يكون من
وسائل استقرار الأجهزة السنوية تحقيق تماس الأسنان الخلفية
في العلاقة المركزية وعند بروز الفك السفلي للأمام وفي
الانزلاق الجانبي .

منحنى هيرتر - curve , Hurter-Driffield's = H&D curve
درايفيلد

منحنى مونسون curve , Monson's

نسبة إلى ج . س . مونسون ، 1869 - 1933 ،
G.S.Monson ، طبيب أسنان أمريكي .
المستوى المنحنى للأسطح الإطباقية للأسنان الخلفية ؛ وهو
يطابق جزءاً من سطح كرة نصف قطرها 102 ملليمتر
مركزها في نقطة بين الحاجبين ، هي مفرق الحاجبين .
بحسب مونسون ، هو منحنى الإطباق حيث تتلامس أو
تتطابق كل حذبة وكل حد قاطع مع جزء من سطح كرة
قطرها 8 بوصات مركزها في منطقة مفرق الحاجبين .

منحنى الإطباق curve of occlusion

1- السطح الإطباقية المنحنى الذي تتلامس فيه بتناغم الأجزاء
الكبرى للبروزات أو التواءات القاطعة والإطباقية للأسنان
الموجودة في الفم .
2- منحنى الأسنان الذي يقع على الأسطح الإطباقية
للأسنان .
انظر أيضاً المنحنى العكسي (Reverse curve) .

منحنى سبي ، قوس سبي curve of Spee

نسبة إلى ف . فون سبي ، 1855 - 1937 ، F.von Spee ،
عالم ألماني أخصائي في علم الأجنة .
منحنى يمر من لقمة الفك السفلي بطول السطح العلوي
لكل الأسنان السفلية حتى القواطع المركزية ، يشكل قوساً
من 6,5-7 ملليمتر حينما يشاهد من المنظر الجانبي
للجمجمة .

منحنى تشريحي لتنضيد الأسنان إطباقياً يبدأ بقمة الناب
السفلي ثم الحذبات الشدقية للضواحك الطبيعية والأرحاء
ويستمر حتى الحافة الأمامية للشعبة الصاعدة للفك السفلي .

منحنى ستيفان ، قوس ستيفان curve of Stephan

رسم بياني يوضح ارتفاع وهبوط حموضة اللويحة خلال
وبين الوجبات خلال 24 ساعة ، خصوصاً زيادة الارتفاع
نتيجة تناول الكربوهيدرات الخالصة وبخاصة السكريات
والمشروبات السكرية بين الوجبات .

منحنى ولسون ، قوس ولسون curve of Wilson

قوس متقاطع ؛ قوس سننية متصالبة للدلالة على فرق الارتفاع بين الحدبات المدعومة ، والحدبات غير المدعومة في الإطباق .

curve , pleasure منحني السرور
منحني الإطباق ، مقطعه العرضي يُطابق الخط المحذب للأعلى ماعدا عند الأرحاء الأخيرة .

curve , reverse = anti-monson's curve = المنحني العكسي = عكس منحني مونسون
منحني إطباقي مُحدّب للأعلى بالنسبة للمستوى الجيبي .
(في تقويم الأسنان) : يوافق انحناء القوس السلكية مستوى قوس سبي ، وحدث رفع العضّة .

curves , milled-in = milled-in paths منحنيات إطباقية منحوتة = مُمَرَات إطباقية منحوتة
1- تشكيل محيطي بواسطة حركات الفك السفلي المتعددة على السطح الإطباقية للحرف الإطباقية بواسطة الأسنان أو الصدمات التي توضع في الحرف الإطباقية المقابل .
2- منحنيات إطباقية تنشأ نتيجة المضغ أو الحركات الانزلاقية للارتفاع الإطباقية ، والتي يمكن أن تحدث بتأثير وجود مواد ساحلة .
انظر تسجيل علامات المضغ (Chew-in record) .

Cushing's syndrome متلازمة كوشينج
نسبة إلى هـ . و . كوشينج ، 1869 - 1939 ،
H.W.Cushing ، جراح أعصاب أمريكي .
متلازمة تحدث نتيجة زيادة في نشاط قشر الكظر ، أعراضها البدانة ، والوجه القمري ، وحدبة مميزة عند قاعدة الرقبة ، يمكن أيضا أن تسبب تخلخل عظام الوجه .

cushion وسادة ، مسند
وسادة باسافان = عارضة باسافان = **cushion of Passavant**
Passavant's ridge
ارتفاع معترض بارز على الجدار البلعومي الخلفي ، يسببه تَقَلُّص العضلتين العليا والوسطى المضيقتين للبلعوم أثناء الكلام وخاصة عند المصاب بفلح الحنك .

cuspid حدبة
بروز قمعي مُستدق الطرف على السطح الإطباقية للأسنان الخلفية يستخدم للطحن حين انطباقه في وهاد الأسنان المقابلة .

cuspid angle زاوية الحدبة
زاوية ميل جانبية الحدبة المتكونة مع الخط العمودي المنصف للحدبة وتقاس إما في الاتجاه الإنسي الوحشي أو الاتجاه الشدقي اللساني .

cuspid , distobuccal حدبة شدقية وحشية
cuspid height ارتفاع الحدبة
أقصر مسافة بين قمة الحدبة ومستوى قاعدتها .

cuspid , nonsupporting حدبة غير مدعومة ، حدبة غير داعمة (حدبة موازنة)
الحدبات اللسانية للأسنان السفلية والحدبات الشدقية «الخدبية» للأسنان العلوية ، أي الحدبات التي لا تتطابق في الإطباق المركزي .

cuspid of Carabelli = Carabelli's cuspid حدبة كارابيللي
انظر حدبة كارابيللي (Carabelli's cuspid) .

cuspid , opposing حدبة مُقابلة
cuspid plane مستوى الحدبة
مستوى وهمي صغير ، حيث توجد قمة الحدبتين الشدقيتين وأعلى نقطة من الحدبة اللسانية .

cuspid-plane angle زاوية مستوى الحدبة
علاقة ميل مستوى الحدبة مع مستوى الإطباق .

cuspid , supplemental حدبة إضافية
أية حدبة شاذة أو زائدة على سطح السن .

cuspid , supporting حدبة داعمة ، حدبة مدعومة
الحدبات التي تحافظ على البعد العمودي ، وهي الحدبات الشدقية «الخدبية» للأسنان السفلية والحدبات اللسانية للأسنان العلوية في الإطباق المركزي .

cuspid-to-cuspid relation علاقة حدبة إلى حدبة
cuspid-to-fossa relationship علاقة حدبة بحفرة
cuspid , tooth حدبة السن
cuspid نحو حدبة السن
cuspidal حدبي
متعلق بالحدبة .

cuspidal apex قمة حدبية
cuspidal harmony توافق حدبي
cuspidal interference تشابك حدبي ، تعارض حدبي
حالة من تماس الأسنان حيث يتحول الفك السفلي عن مسار إغلاقه الطبيعي تماس غير اعتيادي (مبكر) لأية حدبة مع سن مقابلة بحيث يمنع الإطباق الطبيعي لبقية الأسنان ؛ تماس مبكر لحدبة مع سن مقابلة مما يمنع تماس الحدبات الأخرى .

cuspidate = cuspidated = cuspid مُحدّب ، ذو حدبات
cuspid = canine سن ذات حدبة واحدة = ناب
مصطلح مرادف لناب . انظر ناب (Canine) وهو الاسم المفضل .

cuspid disclusion	انفصال إطباق نايمي	انظر قشيرة أولية «ابتدائية ، أصلية» (Primary cuticle) ، قشيرة ثانوية (Secondary cuticle) .
	انظر إطباق ذو حماية نابية (Canine- protected occlusion) .	
cuspid-guided occlusion	الإطباق الموجه بالناب	جليدة مكتسبة = cuticle , acquired = acquired enamel قشيرة الميناء المكتسبة = cuticle = acquired pellicle طهاوة مكتسبة
	تصميم إطباق يكون السطح الحنكي للناب العلوي فيه ملائماً للأسنان السفلية المقابلة ، مسبباً عدم التداخل الإطباقى للأسنان الخلفية في الحركة الجانبية العاملة .	
cuspid- protected articulation	تمفصل ذو حماية نابية	جليدة الميناء المكتسبة cuticle , acquired enamel
	انظر إطباق ذو وقاية نابية (Canine- protected occlusion) .	جليدة سنية = جليدة مينائية = cuticle , dental = enamel ظهارة مينائية ضامرة = cuticle = reduced enamel طهاوة مكتسبة = epithelium = acquired pellicle =
cuspid- protected occlusion	إطباق ذو حماية نابية	ظهارة ثانوية secondary cuticle
	انظر إطباق ذو وقاية نابية (Canine-protected occlusion) .	جليدة مينائية cuticle , cuticula
cuspid rise	رفع نايمي	1 - طبقة لاخلوية من مادة عضوية ، تفرز على سطح ميناء السن ، ويعتقد أنها الناتج النهائي للخلايا مُصوّرة الميناء وبما أنه لا يمكن رؤيتها بالمجهر الإلكتروني ، لذلك يشكك البعض في وجودها ، تُسمى أيضاً قشيرة مينائية أولية «ابتدائية ، أصلية» (Primary enamel cuticle) .
	انظر إطباق ذو حماية نابية (Canine- protected occlusion) .	2 - طهاوة مكتسبة (Acquired pellicle) .
cuspidate	مُستدق الطرف ، ذو حدبات	جليدة جوتليب cuticle , Gottlieb's
cuspidor= spittoon	مبصقة	جليدة ما بعد البروغ = طهاوة مكتسبة cuticle , post-eruption = acquired pellicle
	مبصقة مثبت بها جهاز دافق للماء لتنظيفها بشكل دائم .	جليدة مينائية أولية cuticle , primary enamel
cuspidor control	موجه المصققة ، متحكم بالمصققة	انظر قشيرة مينائية (Enamel cuticle) .
cusplless teeth	أسنان بلا حدبات	جليدة ثانوية ، جليدة تالية cuticle , secondary
	أسنان بدون حدبات بارزة على السطح الإطباقى . غالباً بسبب الانسحال ، أو التآكل .	طبقة عرضية تحت الظهارة المينائية الضامرة ، يعتقد أنها ناتج الخلايا الظهارية أو نتيجة للتسريب أو الرشح بعد رضح أو إصابة .
custom acrylic temporary crown	تاج إكريليكي خاص مؤقت	جليدة ملاطية ، جليدة مصغرة cuticle , xanthosis
	يحضر من الراتين ذاتي التصلب (ميثل ميثاكريلات) ، حيث يوضع في طبعة الأجنات أو الطابع المتشكل بالتفريغ للقوس الفكي بعد تحضير الأسنان .	جليدة سنية (لاتينية) = cuticula dentis = reduced enamel epithelium ظهارة مينائية مختزلة
custom impression tray = special impression tray	طابع الطبعة الفردي أو الخاص ، طابع مجهز خصيصاً	جلد cutis
custom tray = special tray = special impression tray	طابع إفرادي = طابع الطبعة الخاص	داء الاصفرار الجلدي cutis , xanthosis
cut	يَقطع	قطع ، قاطع cutting
cutaneous	جلدي	شفرة قاطعة cutting blade
	متعلق بالجلد (Skin) .	حافة قاطعة = حد قاطع cutting edge = incisal edge
cutaneous colli nerve = nerve transversus colli	عصب عنقي جلدي ، شعبة عصبية جلدية	أداة قاطعة cutting instrument
cutaneous dental abscess	خُراج سني جلدي	لسان البحر cuttle
cutaneous surface	سطح جلدي	يُصنع من مسحوق عظم الحبار ويحتوي بشكل أساسي على كربونات الكالسيوم .
cuticle= ccuticula	جليدة	لاصق سيانو أكريليت cianoacrylate adhesive
	1 - الطبقة الخارجية من الجلد .	
	2 - الطبقة التي تُغطّي السطح الطليق (الحر) من الخلايا الظهارية .	

لاصق سريع التصلب خصوصاً بوجود الماء ، يستعمل في
طُرق تغطية لب السن ، وفي جراحة الفم ، وفي المختبر
السنني .
زُرَاقِي
متعلق بالزُرَاق (Cyanosis) : زُرَاق في البشرة ناشيء عن
نقص الأكسجين في الدم .
زراق
تغيّر لون الجلد والأغشية المخاطية إلى اللون المزرق نتيجة
لنقص كمية الأكسجين في الدم .
زُرَاقِي
تبدو عليه أعراض الازرقاق .
دورة ، حلقة
دورة المضغ
دورة كاملة لحركة الفك السفلي خلال حركة مضغ واحدة .
حركة بكرية « رزية » لامركزية للفك السفلي في عملية
المضغ .
دورة ماضغة
تصقلب
عيب خلقي يتميز بوجود عين واحدة .
اسطوانة ، ماسورة
أي جسم مُصمّت ، أو مُجوّف ذو مقطع دائري وجانبين
متوازيين .
أسطواني
مشابه لشكل الأسطوانة .
أسطواني
علبة أسطوانية
بئر أسطوانية ، ثقب الدبوس الأسطواني
ورم أسطواني الخلايا =
سرطانة كيسية عُذانية
ورم خبيث بالغُدَد اللعابية.
تزورق الرأس
مزورق الرأس
ذو جُمُجمة غائرة أو شبيهه بالقارب .
التهاب الحلق الخائق ، التهاب الحلق المهدد بالحنق
(سابقة) كلب ، كلسي
ناب ، سن الناب
استنياب
ذو أسنان ذات جذور طويلة وحجرة لب صغيرة توجد
داخل تاج السن فقط .

كيس ، كيسة
1 - بادئة تدل على المثانة (Bladder) .
2 - كيس غشائي في الأنسجة ، مبطن بطبقة محددة ظهارية
يحتوي على فراغ مملوء بغاز ، أو سائل أو مواد شبه
صلبة .
كيسة برانية
كيس يتكون حول جسم غريب .
كيسة عظمية أنورزمية
ورم كيسي حميد ، يشمل على الكثير من الفجوات الممتلئة
بالدم ، يمكن أن يصيب عظام الفك .
كيسة جببية
كيس مُخاطي حميد في الجيب الفكّي العلوي « الغار الفكّي
العلوي » .
كيسة سنخية
كيسة ذُروية = كيسة جذرية
كيس التهابي المنشأ في المنطقة الذروية لسن بلا لب .
كيسة عظمية
انظر كيسة عظمية (Bone cyst) .
كيسة خيشومية = branchial cleft cyst
كيسة خيشومية مشقوقة
كيس سطحي بلا أعراض ، يعتقد بأنه ينشأ من بقايا الأفواس
العلّصمية ويوجد على جانب الرقبة قرب زاوية الفك
السفلي ، ويشاهد كورم مستدير ناعم ومتحرك .
كيسة متكلّسة سنية المنشأ
آفة كيسية توجد في العظم أو الأنسجة الرخوة في منطقة
تحميل الأسنان ، تبدي طبقات محددة من الخلايا داخل طبقة
مبطنة من النسيج الظهاري وكتل من الخلايا الظهارية
الشحجية ، ويمكن أن تتكلس .
كيسة كيسية ، حفرة كيسية
كيسة تاجية
كيسة سنية
أي كيس يُصيب السن أو الأنسجة حاملة السن .
كيسة حاملة للسن ، كيس ذو أسنان ،
كيسة تاجية
كيس تاجي ، سني المنشأ ، ينشأ من عضو الميناء لسن
منظرة غير بازغة ويمكن أن يحتوي على السن أو جزء من
السن ، وغالبا ما يصاحب الأثياب العلوية ، والضواحك
الثانية السفلية ، والأرحاء الطاحنة الثالثة في كل من
القوسين السنيتين .

cyst , dermoid	كيسة جلدانية	cyst , inclusion	كيسة اشتمالية ، كيس اندماجي
	كيس خلقي يحتوي على عناصر تنشأ من الأدمة الظاهرة كجُريبات شعرية ، وأسنان ، وغدد عرقية أو عُدد دهنية ، ويوجد في الجلد وقاع الفم ، والجزء العلوي من الرقبة.		أية كيسة تنشأ من بقايا ظهارية داخل النسيج الضام ؛ يحدث مثل هذا الكيس عند خطوط التحام العظم .
cyst , developmental = inclusion cyst	كيسة تطورية ، كيسة نمائية = كيسة اندماجية	cyst , lateral periodontal	الكيسة الجانبية حول السنية
	كيس ينشأ من نمو شاذ للأنسجة المحيطة .		كيس يوجد بجانب السن ، يمكن أن يكون التهابي المنشأ ، أو تطوري المنشأ .
cyst , epidermis	كيسة بشروية	cyst lining membrane	غشاء مُبطّن للكيسة
cyst , epidermoid	كيسة بشرانية		نسيج رخو مُبطّن للكيس ، يتكوّن عادة من النسيج الظهاري .
	كيس مبطن بظهارة رصفية حرشفية ويحتوي على الكيراتين وتنقصه تركيبات بنى أخرى ظهارية المنشأ .	cyst , mandibular	كيسة فكية سفلية
cyst , epithelial	كيسة ظهارية	cyst , maxillary	كيسة فكية علوية
cyst , epithelial implantation	كيسة الزرع الظهاري	cyst , median anterior maxillary = nasopalatine duct cyst	كيسة فكية علوية أمامية = متوسطة = كيسة المجرى الأنفي الحنكي
cyst , eruption	الكيسة البروغية ، كيسة الإثغار		كيسة سنخية متوسطة
	كيس سني المنشأ يوجد حول تاج سن أثناء بزوغها ، يظهر كورم مُزرق في منطقة البروغ وهو شكل من أشكال الكيسات التاجية .	cyst , median alveolar	كيسة الفك السفلي المتوسط
cyst , eruptive	كيسة بزوغية	cyst , median mandibular	كيسة فكية علوية متوسطة
cyst , extravasation	كيسة انصبابية ، كيسة نضحية	cyst , median maxillary	كيسة حنكية متوسطة
	كيس مُكوّن بعد النزف داخل الأنسجة .	cyst , median palatine	1- كيس شقيّ ينشأ من النسيج الظهاري المنحسب على طول خط التحام الناتئ الحنكي للفك العلوي .
cyst , fissural = inclusion cyst	كيسة شقّية = كيسة اشتمالية ، كيسة اندماجية		2- كيس ذو منشأ غير سني منفذ للأشعة يشاهد عند الخط المنصف للحنك .
	كيس يتكوّن عند خط التحام الاستطالات الجنينية التي تكوّن الفكين .	cyst , mucous retention	كيسة مخاطية احتباسية
cyst , fissural development	كيسة شقّية تطورية		انظر قبلة مخاطية (Mucoccele) .
cyst , follicular = dentigerous cyst	كيسة جُربية	cyst , multilocular	كيسة مُتعدّدة الفجوات ، كيسة متعددة المساكن ، كيسة مُتعدّدة البُور
	حويصلية = كيسة سنّية المنشأ		كيس داخل العظم له أكثر من تجويف ، وكل فجواته مُتصلة ببعضها .
	كيس سني المنشأ داخل العظم ينشأ من النسيج الظهاري لبرعم السن أو الصفيحة السنّية ويشتمل على كيس بدئي «أولي» ، وكيسة تاجية .	cyst , nasopalatine duct	كيسة أنفية سنخية
cyst , gingival	كيسة لثوية		كيس شقيّ يتكوّن من نسيج رخو ، ينشأ من النسيج الظهاري ، والمحتبس عند التقاء النتوء الكروي ، والنتوء الأنفي الجانبي ، ونبوء الفك العلوي .
	كيس صغير مُحدد غير مؤلم في اللثة ، ينشأ من بقايا ظهارية .	cyst , nasolabial	كيسة أنفية شفوية
cyst , globulomaxillary	كيس الفك العلوي الكروي		كيس تطوري يتكوّن من النسيج الرخو للطبقة الأنفية الشفوية .
	كيس شقيّ داخل العظم ذو منشأ غير سني ، ينشأ بين الرباعية والنباب بالفك العلوي . كُمثري الشكل ومُنفذ للأشعة .	cyst , nasopalatine duct	كيسة المجرى الأنفي الحنكي
cyst , haemorrhagic = hemorrhagic cyst	كيسة نزفية		كيس ينشأ من البقايا الظهارية للمجرى الأنفي الحنكي . يظهر في الصورة الشعاعية في منطقة ذرى جذور القواطع الثنايا العلوية . إما بيضاوي الشكل أو على شكل القلب .
cyst , incisive canal = nasopalatine duct cyst	كيسة القناة القاطعة = كيس المجرى الأنفي الحنكي		

cyst , neoplastic	كيسة ورمية	كيسة تتكون باحتباس الإفراز الغُدِّي ، وهو مبطناً بالنسيج الظهاري .
cyst , nonodontogenic	كيسة غير سنية المنشأ	
cyst , odontogenic	كيسة سنية المنشأ	cyst , sebaceous كيسة دهنية ، كيسة شحمية كيسة تنتج عن انسداد مجرى الغدة الدهنية واحتباس إفرازها .
cyst of dental origin	كيسة سنية المنشأ	كيسة احتباسية حميدة لغدة دهنية تفرز الدهن . ويمكن أن يوجد في أي مكان من الجسم .
cyst , oral retention	كيسة الاحتباس الفموي	cyst , serous كيسة مصلية
cyst pack	ضماد الكيسة ، دك الكيسة	cyst , solitary bone = simple bone cyst كيسة عظمية معزلة = كيسة عظمية منفردة
	شريط شاش مُشربّ بمطهر أو معجون بارافورم أيودوفورم بزموث (Bismuth iodoform paraform paste) أو ورنيش وايتهايد (Whitehead's varnish) ، يتم إدخاله بعد إجراء العملية الجراحية داخل فجوة الكيس .	كيس يتكون في الهيكل العظمي ، يوجد في الفكين على شكل فجوة فارغة أو فجوة مملوءة بسائل تحت الأسنان ، ومُبطنة بنسيج ليفي رقيق .
cyst , palatal	كيسة حَنَكِيَّة	cyst , sterile كيسة عقيمة
cyst , paradental = lateral periodontal cyst	الكيسة حول السنية ، كيسة النسيج الداعمة = الكيسة الجانبية حول السنية	cyst , sublingual = ranula , cyst , stimulatory الكيسة تحت اللسانية = الكيسة الضفدعية ، الكيسة التنبيهية
cyst , periapical = radicular cyst	كيسة ماحول الذروة = كيسة جذرية	cyst , thyroglossal كيسة درقية لسانية كيس يتكون في أو ينشأ من القناة الدرقية اللسانية .
cyst , periodontal = radicular cyst	كيسة رباطية = كيسة جذرية	cyst , traumatic كيسة رضحية كيس ينشأ بسبب بعض الإصابات الرضحية .
cyst plug	سدادة الكيسة	cyst , true كيسة حقيقية
	سدادة من مادة مثل الراتين الأكريليكي ، تستعمل بعد المداخلة الجراحية لتظل فجوة الكيس مفتوحة بحيث تسمح بالالتئام من القاع إلى الأعلى .	cyst , unicameral bone كيسة عظمية ذات حجرة واحدة
cyst , primordial	كيسة بدئية ، كيسة تنشئية	cyst , unilocular كيسة ذات تجويف واحد ، كيسة وحيدة التجويف ، كيسة وحيدة المسكن كيس يحتوي على تجويف واحد ، فجوة ذات تجويف واحد في العظم . انظر أيضاً كيسة حنكية متوسطة (Median palatine cyst) .
	يمثل التحلل الكيسي للجريب السني قبل بداية تكون السن . كيس داخل العظم غير شائع سني المنشأ ، منفذ للأشعة السينية يوجد في الفك السفلي والفك العلوي . يتشكل حينما تفسل السن في التطور ، ويتكون من محفظة ليفية مُبطنة بطبقة ظاهرية حرشفية متقرنة .	cystadenofibroma = adenofibroma = ورم كيسي ليفي غُدِّي ورم ليفي غُدِّي
cyst , radicular	كيسة جذرية	cystic كيسي متعلق بالكيسة (Cyst) ، أو شبيه بالكيسة (Cyst-like) .
	كيس يتكون حول جذر السن ، وينشأ من ورم حبيبي في تلك المنطقة .	cystic ameloblastoma ورم أرومات الميناء الكيسي
cyst , residual	كيسة مُتبقية	cystic fibrosis تليف كيسي
	كيس جُدري سني المنشأ يبقى أو يتكوّن بعد خلع السن المسبب للألم .	cystic hygroma الورم الرطب الكيسي
cyst , retention = mucocele	كيسة احتباسية = كيسة مخاطية (قيلة مخاطية)	cystic lesion إصابة مُتكيسة ورم سني كيسي
		cystic odontoma (سابقة) خلية ، خلايا ، خلوي كيمياء خلوية
		cyto- cytochemistry

cytochrome system	جملة (نظام) السيتوكروم	عقار سُمِّي خلوي ، عقار سام للخلايا
cytogenetics	علم الجينات الخلوية	عقار يستخدم لعلاج الأورام الخبيثة مثل نيتروجين مستارد
cytology	السيتولوجيا	(Nitrogen mustard) أو ميوستين (Mustine) وهو عقار قادر على تدمير الخلايا الخبيثة «السرطانية» بفاعلية أكثر من الخلايا الطبيعية.
cytology , exfoliative	السيتولوجيا التقشرية	خطوط تشيرماك
	فحص الخلايا المتساقطة من سطح الجسم.	نسبة إلى ج. ن. تشيرماك ، 1828 - 1873 ،
cytoplasm	هيمولي الخلية ، الهيمولي	J.N.Czermak ، خبير نمساوي بعلم وظائف الأعضاء .
	هيمولي شبيهة بالهلام ، يحيط بنواة الخلية وتنحصر داخل جدار الخلية .	صفوف من المسافات بين الفجوات الكهفية تتبع حدود عاج السن . تشاهد في الشرائح النسيجية .

D = distal	[مختصر] وحشي
DB = distobuccal	[مختصر] شدقي وحشي
DBO = distobucco-occlusal	[مختصر] إطباقِي شدقي وحشي
DBP = distobuccopulpal	[مختصر] لبي شدقي وحشي
DC = distocervical	[مختصر] عنقي وحشي
def = decayed , extracted, filled teeth	[مختصر] أسنان بها حشوات ، أسنان مقلوعة ، أسنان منخورة
	تعبير يستعمل للدلالة على عدد الأسنان المصابة بالتسوس ، وعدد الأسنان المقلوعة ، وعدد الأسنان التي بها حشوات من مجموع الأسنان الأولية «الأسنان اللبنية» ؛ وهي تُعطي مؤشراً لحالات التسوس لكل من الأفراد والمجموعات . تُستعمل أحياناً لوصف حالة الأسنان الأولية الموجودة في الفم ؛ حيث تُصنّف أعداد الأسنان التي بها حشوات ، والأسنان المنخورة المصابة بالتسوس التي يمكن ترميمها ، وتلك التي يجب قلعها .
DEF index	[مختصر] منسب الأسنان المُرَمَّة ، والمقلوعة ، والمنخورة
	طريقة لتقدير حالات التسوس للفرد أو المتوسط للمجموعة ، والنسبة أو المعدل الدليلي عبارة عن مجموع عدد الأسنان الدائمة المصابة بالتسوس ، والمقلوعة ، والتي بها حشوات .
DG = distogingival	[مختصر] لشوي وحشي
DI = disto-incisal	[مختصر] قاطعي وحشي
DL = distolingual	[مختصر] لساني وحشي
Dla = distolabial	[مختصر] شفوي وحشي
DLI=distolinguo-incisal	[مختصر] قاطعي لساني وحشي
DLaI = distolabio- incisal	[مختصر] قاطعي شفوي وحشي
DLO = distolinguo-occlusal	[مختصر] إطباقِي لساني وحشي
DLP = distolinguopulpal	[مختصر] لبي لساني وحشي
DLaP = distolabiopulpal	[مختصر] لبي شفوي وحشي
dmf = decayed , missing , filled	[مختصر] مُتسوس ، مُتغيَّب ، مَحشو
	تعبير يُستعمل للدلالة على عدد الأسنان الأولية «الأسنان اللبنية» المصابة بالتسوس ، والمقلوعة ، والمُرَمَّة بالحشوات .
DMF = decayed , missing , filled	[مختصر] مُتسوس ، مفقود ، مُرَمَّم

تعبير يستعمل للدلالة على عدد الأسنان الدائمة المصابة بالتسوس ، أو المفقودة بسبب القلع أو المُرَمَّة بحشوات ؛ وهو منسب لمدى التسوس عند كل من الأفراد والمجموعات . تعبير عن حالة الأسنان يعتمد على عدد الأسنان المصابة بالتسوس ، وغير الموجودة في الفم بسبب القلع أو التي تحتاج إلى قلع ، والأسنان التي بها حشوات . وتقدر النسبة بجمع عدد الأسنان الدائمة التي تحتاج إلى حشو أو ترميم (D) Fillings + الأسنان الدائمة التي تحتاج إلى قلع (Mr) Extraction + الأسنان المفقودة أي المقلوعة سابقاً (Mp) والأسنان الدائمة المُرَمَّة F ، ثم يقسم المجموع على عدد المرضى المفحوصين :

$$D + Mr + Mp + F$$

$$\frac{\quad}{\quad} = DMF$$

No (n)

[مختصر] الأسطح المتسوسة أو المفقودة ، DMFS = Decayed , missing or filled surfaces أو المُرَمَّة

تعبير يستعمل للدلالة على عدد أسطح الأسنان الدائمة المصابة بالتسوس ، أو المفقودة ، أو المُرَمَّة وهي تعطي منسباً على مدى الإصابة بالتسوس لكلا الأفراد أو المجموعات .

[مختصر] وحشي طاحن DO = disto - occlusal

[مختصر] لبي وحشي DP = distopulpal

[مختصر] لساني لبي وحشي DPL = distopulpolingual

[مختصر] شفوي لبي وحشي DPLa = distopulpolabial

النقطة الدمعية ، الدميعي dacryon = dakryon

نقطة اتصال العظم الجبهي والعظم الدمعي وعظم الفك العلوي ، واحد من زوجين من علامات قياس الجمجمة .

(سابقة) إصبع ، أصابع dactyl-

محلول ديكين = هيبوكلوريت Dakin's solution =

الصوديوم sodium hypochlorite

نسبة إلى هنري ديكين ، 1880 - 1952 ، Henry Dakin ، كيميائي إنجليزي في الولايات المتحدة ، اكتشف طريقة لمعالجة الجروح . انظر هيبوكلوريت الصوديوم (Sodium hypochlorite)

النقطة الدمعية ، الدميعي dakryon = dacryon

انظر مُلتقى دمعي ، نقطة دمعية (Dacryon) .

حاجز ، سد = حاجز مطاطي dam = rubber dam = post dam

= حاجز خلفي

نسبة إلى ل. ج. م. دوينستون ، 1716 - 1800 ،
L.J.M.Daubenton طبيب فرنسي .

Davis' crown تاج ديفيس

تاج خزفي جاهز ذو وتد منفصل يثبت في التاج الصناعي ،
وداخل جذر السن بإسمنت لاصق .

day-patient المريض النهاري ، مريض خارجي

شخص يقضي الجزء الكبير من اليوم في المستشفى
للفحص ، أو تحت الملاحظة أو العلاج أو لجميع هذه
الأغراض ؛ دون الحاجة إلى المبيت ليلاً .

de - (سابقة) 1- من ، فقد ، تحرر من ، ضياع ،

زوال ، نزع ، أنقص

2- عكس عملية ما ، تأثير سلبي

3- غوور

De Salle's line = nasal line خط دي سال = الخط الأنفي

نسبة إلى أ. ف. دي. سال ، 1796 - 1837 ،
E.F.de Salle ، طبيب فرنسي .

deactivate يُبطل فاعليته

عملية وقف أو إبطال فاعلية الطبقة التوقمجية .

deactivation إبطال الفاعلية ، تعطيل

dead ميت ، بدون حياة ، بدون إحساس

مصطلح عامي غير فصيح يُستخدم في لغة الحياة اليومية
لوصف سلك الفولاذ الصامد الذي يُسخن حتى يفقد توتره ،
ويصبح الخط البياني للجهد والضغط له مسطحاً .

deadman switch مفتاح الرجل الميت الكهربائي

(في التصوير الإشعاعي) : مفتاح زمني يوصل التيار
الكهربي فقط عند الضغط عليه ، ويُقطع عند تحريره بواسطة
الشخص القائم بالتقاط الصور الإشعاعية .

dead tooth سن ميت ، سن غير حي

مصطلح عام يستخدم لوصف سن داكنة اللون أو معالجة
لبياً . وهو مصطلح غير دقيق لأن السن تكون مثبتة في السنخ
بواسطة الملاط الحي والرباط حول السني . مصطلح (Dead)
الذي يعني (غير حي) غير دقيق كذلك ويستخدم أحياناً
لوصف سن معالجة لبياً أو ذات لب غير حي . انظر سن
(Tooth) .

dead tracts قنوات ميتة

مساحات من القنوات العاجية تحت التسوسية ، تكون
استطالات الخلية المولدة للعاج بداخلها متموتة ، وأطرافها
اللبيية مسدودة بواسطة مادة كلسية . تشاهد في مقطع
منحوت تحت المجهر . تظهر القنوات مظلمة بسبب احتوائها

حاجز مصنوع من مادة مطاطية مرنة وسميكة ، يُركب فوق
إطار ، ويستعمل لعزل الأسنان ليحفظ ساحة العمل نظيفة
وجافة . ويكون فاتح اللون أو غامق اللون ، ويصنع إما
بشكل قطع مربعة قياس 5 أو 6 بوصة أو بشكل لفائف ،
ويتوفر بسماكات أو ثخانات مختلفة ، إما متوسطة ، أو
سميكة ، أو فائقة السماكة . انظر حاجز مطاطي (Rubber
dam) ، حاجز خلفي (Post dam) .

dam , rubber حاجز مطاط

damage تَلَف ، عَطَب ، تَخْرُب ، ضرر

dangerous drugs أدوية خطيرة ، عقاقير محفوفة بالمخاطر

تخضع بعض العقاقير إلى قواعد استعمال مقننة ، وتحدد
أنواعها بقانون برلماني ، وتحتاج هذه العقاقير إلى متطلبات
خاصة عند كتابتها في الوصفة الطبية ، وتكتب على وصفة
خاصة مثل الأفيون ، والكوكايين ، إلخ .

dappen dish = dappen glass طبق مسطح

اسم تجاري لوعاء زجاجي صغير قاتم ، له عشر زوايا كوبي
الشكل من طرفيه له انخفاض كبير بأحد طرفيه ، وانخفاض
صغير بالطرف الآخر ، يستعمل لوضع كميات صغيرة من
الأدوية والمواد الطبية لاستعمالها أثناء المعالجة والمداخلة
السنية ، تتوفر الأوعية الزجاجية بألوان مختلفة .

dappen pot قَدْر زجاجي ، قَدْر بلاستيكي ، حُنْجور

وعاء بلاستيكي أو وعاء زجاجي صغير توضع فيه العقاقير
أو السوائل التي تستعمل في طب الأسنان .

d'Arcet's metal مَعْدِن دارسيه

نسبة إلى ج. د. دارسيه ، 1727 - 1801 ،
J.d'Arcet ، طبيب وكيميائي فرنسي .
خليطة مكوّنة من القصدير والنحاس والبرموت ،
استخدمت في السابق في طب الأسنان ، وبصفة خاصة في
عمل القوالب .

darkroom عُرفَة مظلمة

غرفة غير مُنفذة للضوء ، يتم فيها تحميض الأفلام الشعاعية .

Darling's disease = مرض دارلنج = داء النوسجات

histoplasmosis

نسبة إلى س. ت. دارلنج ، 1872 - 1925 ،
S.T.Darling ، طبيب أمريكي .

dartrous = herpetic عُقبولي ، حلالي ، قُلاعي ، سلخي

data معلومات ، بيانات ، حقائق

مجموعة معطيات مهمة في علم من العلوم .

Daubenton's angle = زاوية دوينتون = الزاوية القذالية ،

occipital angle

الزاوية القَفَوِيّة

على الهواء وعدم وجود استطلاعات للخلية المصورة للعلاج ، وقد تحتوي فضلات أو كائنات حية دقيقة .

deadly nightshade ظل الليل المमित = نبات البلاذونا السام

deaf-mute أصم أبكم

debanding تحرير الطوق التقويمي ، إزالة الطوق التقويمي (في علم تقويم الأسنان) : رفع أو إزالة الأطواق التقويمية المثبتة بالإسمنت ، التي تستخدم لتأمين استقرار الطباقت التقويمية الثابتة حول الأسنان .

debilitate يُضعف ، يُوهن

debilitation ضعفاة ، ضعف

تأثير مرض سابق أو سوء تغذية ، يؤدي إلى ضعف ، ونقص في الوزن ، وإحساس بتدهور في الصحة .

debonding إزالة اللصق (في علم تقويم الأسنان) : إزالة المادة اللاصقة للوصلات التقويمية من على أسطح الأسنان .

debride يُنضّر

إزالة الفضلات ، والمواد الغريبة ، والأنسجة الميتة من الجرح.

debridement إنضار

1- إزالة النفايات العضوية أو غير العضوية من داخل قناة الجذر بواسطة وسائل آلية أو كيميائية .

2- نزع أو إزالة الأنسجة الميتة غير الحية والمواد الغريبة من جرح.

debris حُطام

1- أية مواد غريبة ملتصقة على سطح السن .

2- أية أجزاء تزال بواسطة عمل جراحي .

3- (في طب الأسنان) : أي تجمع من شظايا ، أو أجزاء غير مرغوب فيها ، مثل الطعام أو قطع من السن ، أو برادة السن ، أو التسوس .

debris , epithelial حطام ظهاري

debris , food فضلات الطعام

بقايا الطعام والجراثيم المتراكمة على الأسنان ، والتي يمكن التخلص منها بالمضمضة .

debris , organic حطام عضوي

فضلات تظل بعد تحلل الكائنات الدقيقة أو الأنسجة الممتوتة ، ويمكن أن توجد على سبيل المثال في قناة الجذر .

debubblizer مانع فقاعات الهواء

منتج سائل يستخدم لمنع تكون فقاعات الهواء خلال عملية الصب بواسطة خفض التوتر السطحي ، وإضافة مواد تتحكم في حرارة النماذج الشمعية .

deca- عشرة (سابقة)

decalcification إزالة الكلس ، زوال الكالسيوم

فقدان أو إزالة أملاح الكالسيوم من العظم أو الأنسجة المتكلسة مثل ميناء السن ، مما يؤدي إلى ضعف العظام أو الأسنان فتصبح الأسنان عُرضة للتسوس .

decalfified منزوع الكالسيوم

decalfified dentin عاج منزوع الكالسيوم

decalfify يزيل الكلس ، ينزع الكالسيوم أو مركباته

يزيل أملاح الكالسيوم من العظم أو النسيج المتكلس .

decay = dental decay = 1- نخر

1- (في طب الأسنان) : مصطلح متروك للنخر أو التسوس .

2- تحلل المواد العضوية السنية ، الذي يحدث غالباً بفعل كائنات دقيقة إما أن تكون هوائية تنشط بوجود الأكسجين ؛ أو كائنات لاهوائية تنشط في غياب الأكسجين .

3- تحلل كيميائي تدريجي للمواد العضوية حينما تتعرض للهواء الجوي .

4- (تلاشي) عملية تحلل أو تفكك المواد المشعة .

dental caries تسوس سني

decay , proximal نخر دائي (دان)

deci- (سابقة) بمعنى عشر ؛ واحد من عشرة (10-1)

deciduous teeth = أسنان ساقطة = أسنان أولية

primary teeth

يتعلق بالأسنان الأولية أو الأسنان اللبنية ، وتشتمل على عشرين سنناً ، عشرة في كل فك : ثنيتين ورباعيتين ونايين ورحوين أو ليين ورحوين ثانيين . هذه الأسنان هي أسنان أولية تستبدل عادة بالأسنان الدائمة .

deciduous dentition تسنين السواقط (بزوغ الأسنان اللبنية)

deciduous (predecessor) teeth أسنان لبنية (السواقط)

decoction تطبيخ

decoloration إزالة اللون

decomposition تفكك

decompression تخفيف الضغط

decompression , nerve تخفيف الضغط عن العصب

عملية جراحية تؤدي إلى تقليل الضغط عن جذع العصب ، تجرى بواسطة توسيع الثقوب العظمية عادة .

decompression splint الجبيرة المخففة للضغط

من أشكال الجبائر المعدلة لوضعية الفك السفلي ، وتوفر تغطية تامة للقوس السنية العلوية أو السفلية . يتميز هذا

النموذج من الجبائر بوجود ثخانة أكريليكية زائدة على السطح الإطباقى للجبييرة في الجانب الموافق للمفصل الذي يراد تخفيف الضغط عنه . تُستطب الجبييرة المحففة للضغط في حالات الانزياح القرصي غير الردود المزمن لتخفيف الأعراض المؤلمة ، ومنع أي احتكاك مباشر بين السطوح العظمية للمفصل الفكى الصدغي . قد تستخدم هذه الجبييرة بشكل أولي عند وجود انزياح أمامي حاد للقرص المفصلي بهدف مساعدة القرص على استرجاع وضعيته الصحيحة قبل تطبيق الجبييرة المعدلة أماميا لوضعية الفك السفلي خاصة عند المرضى الشباب .

decongestant = decongestive مزيل للاحتقان
1- يؤدي إلى ، أو يساعد على ، خفض التورم أو الاحتقان .
2- أية مادة تستعمل لهذا الغرض .

decontamination إزالة التلوث

decrease 1- نقص
2- ينقص

decrease , occlusal vertical dimension نقص البعد العمودي الإطباقى

decrease , rest vertical dimension نقص البعد العمودي في وضع الراحة

decrease , vertical dimension نقص البعد العمودي

decreasing إنقاص ، متناقص

decubitus ulcer استلقاء

آفة متقرحة بالجلد بسبب الضغط الناتج عن عدم حركة المرضى طريحي الفراش .

decuspation إزالة الحدبة ، إزالة الحدبات
إزالة حدبة السن أو حدبات السن .

decussate يتصالب

تستخدم للتعبير عن تقاطع الأعصاب والألياف العضلية .

decussatio = decussation = تقاطع ، تصالب

decussation = decussatio = chiasma

تقاطع على هيئة حرف x لأجزاء متناظرة .

dedentition تساقط الأسنان

تساقط الأسنان بسبب ضُومور الأسناخ وبشكل خاص في الشيخوخة .

deep عميق ، غائر

أخفض من السطح ؛ عكس سطحي ، أو ظاهر.

deep bite عضّة عميقة

deep middle cerebral vein الوريد المخي الأوسط الغائر
deep temporal nerve العَصَبُ الصَّدْغِي الغائر
عَصَبٌ محرك للعضلات الصدغية.

deepening تعميق

defect عيب

defect , bony عيب عظمي ، نقص عظمي
انظر عيوب عظمية (Osseous defects) .

defibrillation إزالة الرجفان

استخدام صدمة كهربائية مُقننة لتنبية وإعادة النظم الطبيعي للقلب في حالات توقف القلب الناتج عن الرجفان البطيني .

deficiency = deficit عَوَز = نقيصة

deficiency disease داء عَوَزِي

المرض الناتج عن نقص بعض المواد من الغذاء ، مثل البثع «الإسقربوط» بما يصاحبه من نزف لثوي ، وقلقلة الأسنان نتيجة لنقص فيتامين C .

define يوضح ، يحدّد

definition تحديد ، تعريف

1- دقة تحديد تفاصيل أي شيء .

2- (في التصوير الإشعاعي) : درجة الوضوح أو التحقق من تفاصيل الصورة الشعاعية .

3- (في استعمال المجهر) : وضوح الغرض المراد فحصه .

definitive نهائي

definitive prosthesis جهاز تعويضي نهائي

جهاز تعويضي للاستعمال لفترة ممتدة من الزمن .

deflect يعطف

يغيّر اتجاه أو مجرى شيء ما .

deflection انعطاف

تغير في الاتجاه إلى جانب واحد ؛ تغير المجرى أو الاتجاه .

deflective منحرف

deflection on mandibular opening انحراف الفك السفلي عند الفتح

انزياح لا مركزي للفك السفلي بعيداً عن المسار الفكى المركزي الأوسط عند فتح الفك السفلي دون الرجوع لوضعه بالخط الأوسط حينما يفتح كاملاً .

deflective contact تماس منحرف

deflective occlusal contact تماس إطباقى منحرف

حالة ينحرف فيها الفك السفلي عن مسار انغلاقه الطبيعي بفعل التماس المبكر للأسنان . انظر أيضاً تخالف إطباقى (Occlusal disharmony) .

deflective occlusion	إطباق منحرف	degenerative changes	تغيّرات تنكسية
defogger	مانع للضباب	degenerative diseases	أمراض تنكسية
defogger, mirror	مانع ضباب المرآة		استحالة تدريجية بدون سبب محدد ، تحدث بشكل خاص في الشيخوخة .
deformation	تشويه ، تغيير الشكل	degenerative goint aisease	مرض مفصلي تنكسي
	إحداث تغيير في التكوين أو الشكل لغرض ما .		انظر فصال عظمي (Osteoarthritis) .
deformity	تشوه	degloving	لَحْب
	سوء تكوّن عضو ، أو جزء .		تعرية الإرتفاق الذقني للفك جراحياً : عملية جراحية تقلب فيها إلى الخلف شريحة سمحاقية مخاطية لكشف مساحة كبيرة من العظم .
deformity , congenital	تشوه خلقي	deglutition=swallowing	بَلْع
deformity , gingival	تشوه لثوي	deglutitive = deglutitory	بلعي
deformity , traumatic	تشوه رضحي		متعلق بالابتلاع (Deglutition) .
DEFS index	[مختصر] منسب النخر والقلع والأسطح المرمة بحشوة	deglutitory = deglutitive	بلعي
	يمثل منسب النخر والقلع والحشو (DEF index) ولكنه يدرس عدد الأسطح التي بها حشوات وليس عدد الأسنان الدائمة التي بها حشوات ، مضافاً إلى عدد الأسنان الدائمة المتخرة وعدد الأسنان الدائمة المقلوعة .		متعلق بالبلع أو الازدرداد (Deglutition) .
de-gassing	إزالة الغاز	degradation	تدرّك
	تبخر الغاز من السطح ، كما في تحرر غاز الأمونيا من رقائق الذهب بما يجعلها لصوقة مع بعضها . انظر تليدين (Annealing) .		اختزال مركّب كيميائي عضوي إلى مركّب آخر يحتوي على عدد أصغر من ذرات الكربون .
degeneration	تنكس	degrease	إزالة الدهن
	استحالة تدريجية في النسيج ، يصاحبها فقدان للوظيفة ، وحدوث تغيرات كيميائية داخل النسيج .	degreaser	مزيل للدهن
degeneration , atrophic	تنكس ضموري		مادة كيميائية تستعمل لإزالة المواد العضوية عن أسطح المعادن والغرسات السنية .
degeneration , calcareous	تنكس كلسي	degree	درجة ، مدى ، درجة علمية
	استحالة للنسيج ، مصحوبة بترسبات كلسية في النسيج المتحلل .	degustation	تذوّق
degeneration , calcific =	تنكس مولّد للكلس = تكلس	dehiscence	تفزرّ
diffuse pulp calcification	اللب المنتشر		1 - شرخ في حافة قناة أو فجوة عظمية ؛ فتحة أو ثغرة أو شق ؛ شق مفتوح لجرح جراحي .
degeneration , caseous	تنكس جبني		2- (في طب الأسنان) : عيب عمودي في الحافة السنخية ؛ شق عمودي ضيق في الصفيحة السنخية للعظم فوق الجذر تمتد من القمة السنخية جذرياً ؛ تحدث عادة على الجهة الوجيهة للنتوء السنخي ، ويمكن للشق أن يمتد أو يتسع .
degeneration , colloid	تنكس غرواني	dehiscence , implant	تفزرّ غرسي
degeneration , fatty	تنكس دهني		شق في النسيج الظهاري المغطى للغرسة السنية تاركاً منطقة منها مكشوفة في التجويف الفموي .
degeneration , fibroid	تنكس ليفاني	dehiscence , mandibular	تفزرّ فكي سفلي
degeneration , hyaline	تنكس هيايني		انكشاف العصب السنخي السفلي ناتج عن الارتشاف الشديد للفك السفلي إلى درجة أن سطح القناة السنخية في الفك السفلي لم تعد تغطي بالعظم ، تاركة فقط النسيج الرخو يفصل محتويات القناة عن التجويف الفموي .
degeneration , lipoidal	تنكس شحماني		
degeneration , mucoid	تنكس مخاطاني		
degeneration , senile	تنكس شيني		
degenerative , waxy	تنكس شمعي		
degenerative arthritis	التهاب المفصل التنكسي		
	انظر فصال عظمي (Osteoarthritis) .		

dehiscence , root	شَرخ جذري ، تفرز جذري	سن حادة ، سن قاطعة	dens acutus = incisor
	حالة مرضية يكون فيها السطح الدهليزي لجذر السن	سن قاطعة ، سن مقابلة	dens adversus = incisor
	مكشوفاً على التجويف الفموي بطول ثلثي الجذر من	سن الزاوية ، ناب	dens angularis = canine
	الطرف الذروي .	سن ثنائية الحدبة ، سن	dens bicuspidatus = premolar
dehydration	تجفاف ، فقد الماء	ضاحكة	
	1- فقد ، أو نقص الماء من أنسجة الجسم أو أي نسيج آخر .	سن كلبية ، ناب	dens caninus = canine
	2- حالة النسيج الناتجة عن فقد أو نزح الماء .	سن نخرة ، سن متسوسة	dens cariousus = carious tooth
delayed	متأخر ، آجل	سن عمودية ، ضرس طاحن = رحي	dens columellaris = molar
delayed auto-setting mechanism	آلية التأخير للتصلب الذاتي ، آلية تأخير التصلب الذاتي	سن ساقطة ، سن غير	dens deciduus = deciduous tooth
delayed expansion	تمدد متأخر	دائمة ، سن مؤقتة	
delayed setting	تصلب متأخر	بروز سني داخل التاج	dens evaginatus
deleterious	مؤذ ، متلف ، مُخرَّب ، ضار	1- حالة يمتد فيها القرن اللبي داخل قلب من العاج باتجاه	
deleterious effect	تأثير ضار	السطح الإطباقي للضاحك الأول أو الضاحك الثاني ؛	
delta (apical)	أفعر ذروية متفرعة بشكل مثلثي (دلتا) ، أفعر ذروية مثلثية	تكثر في الأفراد ذوي المنشأ الشرقي .	
	الأفعر الذروية لقناة الجذر الرئيسية ، توجد عادة عند الملتقى	2- بروز شاذ لنسيج السن ناتج عن انطواء النسيج الظهاري	
	الملاطي العاجي لقمة الجذر .	المينائي الداخلي داخل النسيج الشبكي النجمي مع بروز	
demi-	(سابقة) نصف	تركيب نسيجي مكون من الميناء ، والعاج ، ونسيج لبي .	
demineralization	زوال التمعدن	سن مُنحرفة ، سن بارزة	dens excertus
	خفض أو إزالة محتوي أنسجة الجسم من المعادن .	سن بازغة أمام القوس السنية .	
demulcent	مُطَّر	سن قاطعة	dens incisivus = incisor
	1- ملطف ، مهديء ومسكن ، ومخفف لتهيج الأسطح	سن منغمدة = سن في	dens invaginatus = dens in dente
	الملتفة ، وخصوصاً الغشاء المخاطي .	سن ، سن مُستبطنة	
	2- أية مادة مُلطفة ومهدئة للتهيج تحمي الأغشية المخاطية ،	شكل من الشذوذ السني حيث توجد ثنية عميقة أو انغماد	
	مثل صمغ الكشيرا (صمغ الأسطراجالس) (Gum)	عميق على السطح اللساني أو السطح الحنكي للأسنان	
	tragacanth) أو اللبن (Milk) .	القاطعة الأمامية مبطن كلياً أو جزئياً بالميناء ؛ تظهر إكلينيكيًا	
dendrite = dendron	تغصن	كنقرة لسانية وتظهر على الصورة الشعاعية كسن داخل	
	استطالة بروتوبلازمية (جبلية) شبيهة بالشجرة لخلية عصبية	سن ، ولذلك يطلق عليها (سن داخل سن Dens in	
	(عصبون) ؛ تنتقل بواسطته أو عن طريقه النبضات العصبية	dente) ، وقد يحدث الانغماد السني في أي سن من القوس	
	باتجاه جسم الخلية.	السني ، ولكنها تكون أكثر حدوثاً في القواطع الجانبية	
dendritic	متفرع ، متشجر ، مُتغصن ، عُصوني	العلوية .	
	متعلق بالزوائد العصبية أو له زوائد عصبية .	سن لبنية = سن ساقطة ،	dens lacteus = deciduous tooth
denervation	إزالة التعصيب	سن مؤقتة	
	- نزع أو بتر أو استئصال جزئي للعصب أو الأعصاب .	سن دائمة	dens permanens = permanent tooth
	- استئصال جزئي أو كلي لعصب حسي لتقليل أو إزالة	سن من الأسنان الطبيعية الثانية .	
	الألم .	سن ضاحكة ، سن ناجدة	dens premolaris = premolar
dens	سن (لاتينية) ، (ج: Dentes)	سن أولى = سن قاطعة	dens primoris = incisor
	تستعمل في المصطلحات التشريحية .	سن العقل = الرحي الثالث =	dens sapientiae =
		ضرس العقل	third molar = wisdom tooth

dens serotinus = third molar	سن العقل = الرحي الثالثة	dental age	عمر سني
dens tomici = incisor	سن قاطعة	dental alveolar	سنخ سني
dens in dente = dens invaginatus	سن في سن ، سن داخل سن = سن مُعمدة	dental alveolar process	نَتوء سنخي سني
	حالة يوجد فيها تركيب شبيهة بالسن داخل حجرة اللب. شذوذ تطوري ينتج عن انغماد عضو الميناء وترسب الميناء داخل جسم السن .	dental alveoli	أسناخ سنّية
	مصطلح يعنى « سن داخل سن » (Tooth within a tooth) ؛ أحيانا يستعمل مصطلح سن منغمد (Dens invaginatus) .	dental amalgam	أملغم سني ، ملغم خليطة تحتوي على الفضة والقصدير تخلط مع الزئبق تستخدم في حشو الأسنان .
dense	كثيف	dental anatomy	تشريح سني
densely	مفرط الكثافة	dental anesthetic syringe	محقنة المخدر السني
densify	يكثف	dental anomaly	شذوذ سني
densimeter = densitometer	مقياس الكثافة	dental anthropology	الأنثروبولوجيا السنّية
densitometer = densimeter	مقياس الكثافة	dental arch	قوس سنّية
	أداة لقياس درجة السواد في الفلم الشعاعي ، بالاعتماد على قياس الضوء النافذ من خلاله .		الترتيب المنحني الذي تشكله الأسنان في الفكين . البنية المركبة من الأسنان الطبيعية والحيد أو الارتفاع المتبقي بعد فقد بعض أو كل الأسنان الطبيعية.
density	الكثافة ، الثقل النوعي	dental arch form	شكل القوس السنّية
	1- كتلة وحدة حجم المادة .	dental art	فن سني
	2- (في علم الأشعة) : مقارنة صورة نسيج بآخر ، حينما يتعرضان للأشعة . صور الأنسجة التي تظهر فاتحة (أقل كثافة) في الفلم الشعاعي تدل على أن النسيج أكثر كثافة بالنسبة للأشعة عن النسيج الآخر .	dental art and science	علم وفن الأسنان
density , film	كثافة الفلم الشعاعي	dental artery	شريان سني
	درجة السواد في الصورة الشعاعية .		مصطلح بريطاني للشريان السنخي (Alveolar artery) . انظر مدخل سنخي ، (Alveolaris) .
density , object	كثافة الغرض ، كثافة شيء ما	dental artheritis	التهاب سمحاق السنخ
	الكثافة النسبية لغرض تمر من خلاله الأشعة فتظهر صورته على الفلم الشعاعي ظليلاً للأشعة (لا تنفذ منه الأشعة) ، أو شفيفة للأشعة (تنفذ منه الأشعة) .	dental articulation	تمفصل سني
dent- , denta- , denti- , dento-	(سابقة) 1- سن ، سني ، أسنان		علاقة تماس بين الأسنان العلوية والأسنان السفلية حينما تتحرك باتجاه ما ، أو بعيداً عنه الإطباق المركزي .
	2- عؤور ، بعجة ، انبعاج	dental assistant	مساعد سني ، مساعد طبيب الأسنان
dentagra	1- ألم السن 2- كلابة ، جفت ، ملقط لقلع السن	dental attrition	انسحاح سني
dental	سني	dental auxiliary = dental therapist	مساعد سني = طبيب معالج سني
	متعلق بالسن أو الأسنان أو بطبيب الأسنان .		انظر طبيب مُعالج سني (Dental therapist) .
dental abnormalities	شذوذات سنّية	dental bacterial plaque	اللويحة الجرثومية السنّية
dental abrasion	سحج سني	dental biophysics =	فيزياء حيوية سنّية =
dental abscess	خراج سني	dental biomechanics	ميكانيكية بيولوجية سنّية
	خراج ينشأ من سن مؤوفة .		العلاقة بين التصرفات الحيوية للبنى الفموية والتأثيرات الفيزيائية للحشوات السنّية .
		dental calculus	قلح سني
			رواسب متكلسة تتكون على أسطح الأسنان .
		dental canal	قناة سنّية
			قناة تشكل مرراً للأوعية الدموية والأعصاب التي تغذي وتعصب الأسنان ، في الفك العلوي أو الفك السفلي .

dental caries	نخر سني ، تسوس سني	1- شذوذ أو خلل وظيفي للبنى السنية .
	آفة موضعية تؤدي إلى تفتت ميناء وعاج وملاط الأسنان .	2- الاضطراب الجزئي أو الضعف الوظيفي للعضو السني .
dental carte	سجل الأسنان ، خريطة الأسنان ، جدول بياني للأسنان	dental education ثقافة سنية ، تعليم سني
	رسم يمثل أسطح الأسنان العلوية والسفلية ، تسجل عليه تفاصيل الفجوات والحشوات والأسنان الناقصة وخلافه من المعلومات المتعلقة بحالة الفم .	dental elevator رافعة سنية
dental cast	مثال سني ، نموذج سني ، قالب سني	dental engine محرك سني
	قالب موجب طبق الأصل لجزء أو أجزاء من جوف الفم .	آلة تدار بالقدم لتدوير الأدوات الدوارة الخاصة بقطع وتحضير الأسنان أو تلميعها ، بواسطة القبضة التي تدار عن طريق البكرة أو السلك الناقل للحركة أو مباشرة .
dental casting	صببية سنية ، قوالب سنية	جهاز كهربوي دوار يستعمل لتدوير الأدوات الخاصة بقطع وتحضير الأسنان أو تلميعها ، وتمسك الأدوات بواسطة حامل المثاقيب على حين يُولد القوة اللازمة لمحرك كهربائي في العادة .
dental casting gold	ذهب صب سني	dental engineering الهندسة السنية
dental cavity	حفرة سنية	1- تطبيق القواعد الفيزيائية والميكانيكية والرياضية في طب الأسنان .
dental cement	إسمنت سني	2- تطبيق القواعد الهندسية في طب الأسنان .
dental ceramics	خزف سني ، صناعة الخزف السني	dental epithelium = ظهارة سنية = ظهارة مينائية
	فن صناعة الأسنان والتيجان والحشوات من الخزف .	enamel epithelium
dental certificate	شهادة سنية	dental epithelium , reduced ظهارة سنية ضامرة
dental chair	كرسي سني ، كرسي المعالجة السنية	dental erosion تآكل سني
dental chart	سجل سني ، بيان الحالة السنية	dental etching gel هلام التخريش السني
dental chisel	إزميل سني	dental ethics الآداب المهنية السنية
dental clinic	عيادة سنية	dental excavator مجرفة سنية
dental clutch	قابضة سنية ، مقبض سني	dental extraction قلع سني ، قلع السن
	جزء معدني يستخدم مع القوس الوجهية وغيرها من أجهزة قياس حركات الفك .	dental file مبرد سني
dental crest	عرف سني	dental fistula ناسور سني
	عرف كوليكير السني (Kolliker's dental crest) .	dental flask بوتقة سنية
dental crowding	ازدحام الأسنان ، انحشار سني	dental floss خيط سني
dental crypt	خبثة سنية	مادة صناعية أو خيط أو شريط من الحرير ، مغطى بالشمع أو بدون شمع يمرر بين الأسنان لإزالة اللويحة الجرثومية ، أو فضلات الطعام ، وذلك بغرض الوقاية من أمراض اللثة والأسنان .
dental cuticle	قشيرة سنية ، جليدة سنية	dental floss silk خيط سني حريري
	1- الظهارة المينائية المختزلة المنضمة (Reduced enamel epithelium) .	خيط أو شريط لين مشمع من الحرير يُستخدم للتنظيف ما بين الأسنان .
	2- الغشاوة المختزلة .	dental follicle جريب سني
dental cyst	كيس سني ، كيسة سنية	طبقة من نسيج ليفي خلوي تحيط بسن في طور النمو قبل بزوغها بالفم .
	كيس يُصيب السن ، أو الأنسجة الداعمة لها .	dental forceps كلابة سنية ، جفت سني ، ملقط سني
dental diagnostic test	اختبار تشخيصي سني	أداة لخلع الأسنان .
dental diseases	أمراض سنية	
dental drill	مشقب سني	
dental dysfunction	الاختلال الوظيفي السني	

dental formula	معادلة سنّية ، صيغة سنّية	dental implant	زرع سنّي ، طعم سنّي ، خرسة سنّية
صيغة أو معادلة تبين عدد وترتيب الأسنان بواسطة حروف أو أشكال ، ويرمز في هذه المعادلة لكلقاطع بالحرف I والنباح بالحرف C والضاحك بالحرف P والرحى بالحرف M والمعادلة السنّية للتسنين الدائم في البشر هي 2/2I, 1/IC .	2/2P, 3/3M . أنظر خارطة أو مخطط بياني (Charting) .		مادة صناعية توضع داخل عظم الفك تُستخدم كدعامة لتاج ، أو بدلة سنّية ثابتة أو بدلة سنّية نزوعة .
dental galvanism	جلشانية سنّية	dental implantology	علم زراعة الأسنان
تيار في ألفم يحدث بتلامس حشوتين من معدنين مختلفين بوجود للعباب ، مما يسبب ألماً . كهربية مُحدثة بالتفاعل الكيميائي .		dental impression	طبعة سنّية
dental germ	البرعم السنّية	dental index	منسب سنّي ، مؤشر سنّي
dental geriatrics	طب أسنان الشيخوخة		طول السن $\times 100$ هو
علاج المشاكل السنّية عند المتقدمين في العمر بشكل خاص .			طول قاعدة الجمجمة
dental granuloma	ورم حُبيبي سنّية	dental injury	رضح سنّية
مصطلح تشريحي يستعمل لوصف نسيج بجوار قمة جذر سن ذات اعتلالات لبية ، يتميز بوجود خلايا التهابية مزمنة مثل الخلايا البالعة ، والخلايا المصورة والخلايا اللمفية ، وأحياناً عناقيد من خلايا عملاقة متعددة النوى ، يحتوي أيضاً شعيرات دموية ؛ وخلايا أرومات الليف وألياف كولاجينية		dental instrument	أداة سنّية
dental groove	تلم سنّية	dental jurisprudence	طب الأسنان الشرعي ، قانون طب الأسنان
dental haemorrhage	نزف سنّية		انظر علم القضاء (Jurisprudence) .
dental hammer	مطرقة سنّية	dental kit	عتيدة (عدّة) سنّية ، مجموعة الأدوات السنّية
dental handpiece	قبضة سنّية	dental laboratory	مختبر سنّي ، مخبر سنّي ، مختبر التعويض السنّية
dental health	الصحة السنّية	dental lamina	صفيحة سنّية ، شريحة عظمية سنّية
dental health education	الثقافة الصحيّة السنّية ، تعليم صحة الأسنان		حيدٌ غليظ من النسيج الظهاري على طول حافة اللثة في الجنين تتكوّن منه أعضاء المينا .
dental history	السيرة السنّية ، التاريخ السنّية للمريض	dental lathe	محرك المختبر السنّية
dental hygiene	الصحة السنّية	dental length	الطول السنّية
dental hygienist	مساعد صحي سنّية ، مساعد طبيب الأسنان		المسافة من السطح الإنسي للضاحك الأول إلى السطح الوحشي للرحى الثالثة في الفك العلوي .
شخص مؤهل ومُتدرب للقيام ببعض أوجه المعالجات الوقائية في طب الأسنان ، بما في ذلك إجراءات إزالة اللويحة الجرثومية ، وإزالة القلح المترسب على الأسنان ، تطبيق سادات الشقوق المينائية والفلوريد الموضعي ، وإعطاء التعليمات الخاصة بالصحة الفموية . يجب أن يوصف العلاج من قبل جراح الأسنان ويستخدم تحت إشرافه .		dental light	الضوء السنّية ، الإنارة السنّية
dental hyper sensitivity	فرط الحساسية السنّية	dental lymph	لمف سنّية
dental hypoplasia	نقص التنسج السنّية	dental malposition	سوء وضع سنّية
		dental malpractice	ممارسات سنّية خاطئة
		dental malrelationship	سوء العلاقة السنّية
		dental materials	مواد سنّية
		dental material science	علم مواد طب الأسنان
		dental mechanics	آلية سنّية ، ميكانيكية سنّية
		dental midline	خط الوسط السنّية
		dental mirror	مرآة سنّية ، مرآة فموية
			مرآة صغيرة مستديرة للاستعمال في الفم ، قد تكون مستوية أو محدّبة أو مقعرة .
		dental model	مثال سنّية ، نموذج سنّية
		dental necrosis	تنخر سنّية ، تموت سنّية
			نخر الأسنان أو تسوس الأسنان .

dental needle	إبرة سنّية	الفك العلوي هي فروع للعَصَبِ الفكي العلوي ، وظيفية
dental nerve	عَصَبٌ سنّية	الفك السفلي هي فروع للعَصَبِ السنّي السفلي .
	فروع العَصَبِ السنّية أو الدردي التي تُعصب الأسنان .	dental plexus, inferior
	انظر مدخل سنّية (Alveolaris) .	dental plexus, superior
dental notation	تدوين سنّية ، رموز سنّية	dental plugger
	نوع من الرموز تستخدم للدلالة على نوع وموضع السن ؛	
	أكثر هذه النظم شيوعاً يرمز فيها للأسنان الدائمة بأرقام	dental polycarboxylate cement
	وللأسنان اللبّنية بالحروف الأبجدية كما يلي :	
	1- الأسنان الدائمة 12345678 87654321	dental practitioner
	2- الأسنان اللبّنية abcde edcba	dental procedure
	وطبقاً لهذا يكون القاطع الجانبي السفلي الأيسر الدائم هو $\overline{12}$	dental profession
	والقاطع المركزي العلوي الأيمن اللبّنية \underline{a}	
	تدوين موضع السن ونوعه برموز وأرقام .	dental prop
dental operating	مداخلة سنّية ، معالجة سنّية	
dental operating light	ضوء المداخلة الجراحية السنّية ، ضوء العمليات السنّية	
dental organ	عضو السن ، عضو المينا	
dental orthopaedic	أخصائي تقويم الأسنان	
dental pain	ألم سنّية	
dental panoramic tomography	تصوير مقطعي بانورامي سنّية	
dental papilla	حليمية سنّية ، لسانية سنّية	
	نسيج محاط جزئياً بواسطة عضو المينا ، يكون عاج السن و لب السن .	
dental pathology	علم الأمراض السنّية ، المرضيات السنّية	
	بأثولوجيا الأسنان	
dental periosteum	سمحاق سنّية	
	الرباط السنّية السنّية .	
dental perimeter	مقياس محيط السنّية	
	أداة لقياس محيط السنّية .	
dental plaque	لويحة سنّية	
	كتلة لينّة كثيفة من أنواع متعددة من الجراثيم مع كمية من الفضلات الخلوية توجد ملتصقة على أسطح الأسنان عند إهمال تنظيفها ولا تزول بمجرد المضغ .	
dental plate	صفيحة سنّية ، بدلة سنّية	
	صفيحة من المعدن أو الراتين أو أية مادة أخرى تُشكّل لتوضع في الفم مُثبتاً عليها الأسنان الصناعية .	
dental plexus	ضفيرة سنّية	
	شبكة من الألياف العَصَبية حول جذور الأسنان ؛ ضفيرة	
		إسمنت بولي
		كاربوكسيلات السنّية
		ممارس طب الأسنان
		عملية سنّية ، مداخلة سنّية
		مهنة طب الأسنان ، حرفّة طب الأسنان
		مُبعد سنّية ، فاتح الفم
		أداة تستعمل داخل الفم لجعل الفم في وضع مفتوح ، مثل مبعده هويت (Hewitt's prop) ، ومبعد ماكسون (McKesson's prop) ، ومبعد برينتون (Brunton's prop) ، مبعده لاين (Lane's prop) المبعده المركزي (Centre prop) .
		الوقاية السنّية
		العناية الوقائية من أمراض الأسنان واللثة ؛ عملية نزع اللويحة السنّية ، والطهاوة المكتسبة وتصبغات الأسنان باستخدام معجون التلميع والفرشاة الدوّارة أو قمع الصقل اللدن .
		تعويض سنّية ، استعاضة سنّية صناعية
		استعاضة صناعية لسن أو أكثر أو للأنسجة المصاحبة أو كليهما بعمل جهاز سنّية سواء كان جهازاً جزئياً أو كاملاً أو تاجاً أو جسراً أو ساداً لفلح الخنك . تصنع بواسطة فني الأسنان باستعمال الراتين الأكريليكي أو مركّب من خليطة معدنية والراتين الأكريليكي . إجراءات مخبرية للتعويض السنّية : خطوات تصنيع الجهاز السنّية التعويضي ، التي لا تستوجب وجود المريض لإتمام تصنيعه .
		علم صناعة الأسنان ، علم تعويض الأسنان
		أخصائي التعويض السنّية = مُختص بتعويض الأسنان
		الصحة العامة السنّية
		فروع من طب الأسنان : يهتم بالسيطرة ومقاومة الأمراض السنّية والتشجيع على الاهتمام بالصحة السنّية من خلال الجهود الجماعية المنظمة .
		لُب سنّية

النسيج الوعائي والضام الغني بالأعصاب الموجود داخل السن . نسيج ليفي خلوي هلامي الشكل يشغل الحفرة اللبية للسن ، ويحتوي على أجسام خلوية ، وأرومات العاج ، وأوعية دموية ، وألياف عصبية ، وأوعية لمفية .

dental pump مضخة سنّية (ماصة اللعاب)

dental radiography تصوّر شعاعي سنّية

dental radiology علم الأشعة السنّية

dental resin راتين سنّية

dental restoration حشوة سنّية ، تعويض سنّية ، ترميم سنّية

dental ridge حيد سنّية ، حافة سنّية
أي بروز أو ارتفاع على السن ، مكوناً حدة أو حافة .

dental root جذر سنّية

dental root cyst كيس جذر السن

dental sac كيس سنّية ، جراب سنّية ، حويصلة سنّية
النسيج المحيط بعضو الميناء الذي يتطور إلى النسيج حول السنّية .

dental scaler مقلحة سنّية ، أداة تقلّح سنّية

dental sciences علوم سنّية

dental senescence هرم الأسنان ، شيخوخة الأسنان
التغيرات التي تحدث في الفم والأسنان نتيجة التقدم في العمر ، وهي حالة من التدهور التدريجي أو التلف التدريجي للأسنان والأنسجة المصاحبة لها ، نتيجة تقدم العمر أو نتيجة عوامل أخرى تؤدي إلى تقدم العمر المبكر .

dental shelf رف سنّية

dental silver amalgam أملغم الفضة السنّية

dental specialist أخصائي أسنان

dental splint جبيرة سنّية
أي جهاز أو أداة لتثبيت الأسنان .

dental staff هيئة أطباء الأسنان ، فريق سنّية

dental state حالة سنّية

dental stone جبس حجري سنّية

- 1- مصطلح عام للنموذج أو المادة التي يُصنع منها القالب .
- 2- أداة دوّارة ساحلة تستعمل للسحل والتلميع أو الصقل .

dental structure بنية سنّية ، نسيج سنّية

dental surgeon جراح الأسنان ، طبيب الأسنان

dental surgery = dental clinic 1- جراحة سنّية

2- عيادة طب الأسنان

dental surgery assistant = DSA مُساعد جراح الأسنان

شخص مُدرّب يقدم مساعدة مباشرة لجراح الأسنان ، ويكون مسؤولاً عن نظافة وترتيب الأجهزة ، والأدوات ، والمواد الجراحية ؛ ويجب أن تكون لدى مساعد جراح الأسنان (DSA) معرفة عامة ومعرفة عملية بتعقيم وتطهير الأجهزة والأدوات الجراحية ومسؤولية تجهيز عيادة الأسنان لجميع إجراءات المعالجة السنّية . ويشمل تدريبه : تسجيل الحالة السنّية للمرضى ، واستمرار ومتابعة تسجيل العلاج السنّية في ملف المريض ، ومساعدة جراح الأسنان وقت معالجة المريض في كل مراحل العمليات السنّية ، والمساعدة في العناية بالمرضى قبل وخلال وبعد التخدير ، وإعطاء تعليمات صحة الفم ، ونصح المرضى بما يقومون به بعد إجراء بعض العمليات السنّية ، وإجراء الصور الشعاعية وتحميضها وتظهيرها ، وتركيب الفلم الشعاعي وتثبيته في حامل فلم الأشعة ، وتأييد ودعم المعايير الأخلاقية لمهنة طب الأسنان ، والإشراف على عمليات استقبال وتسجيل المرضى .

dental tape = dental floss شريط سنّية = خيط سنّية
انظر خيط سنّية (Dental floss) .

dental technician فني أسنان ، تقني الأسنان ، صانع الأسنان
شخص على مستوى عال من المهارة الفنية ، يقوم بتصنيع البدلات السنّية ، والتيجان ، والحشوات المصبوبة ، والجسور ، والطبائق التقويمية ، والجائز ، إلخ . حسب ما يطلبه جراحو الأسنان (أطباء الأسنان) .

dental term مصطلح سنّية

dental therapist = مساعد طبيب أسنان = مساعد سنّية

dental auxiliary

كان يعرف في السابق باسم مساعد سنّية (Dental auxiliary) . وهو شخص مُدرّب ومؤهل للقيام بالمعالجة السنّية التي يقرها جراح الأسنان للأطفال المتواجدين في المستشفى وأماكن الخدمة الاجتماعية في المملكة المتحدة . ويسمح له بعمل الحشوات البسيطة للأسنان المؤقتة «اللبنية» أو الأسنان الدائمة ، وتطبيق المحاليل الوقائية ، والهلام الواقية ، وسادات الشقوق على سطوح الأسنان ، وإعطاء التعليمات للمرضى للسيطرة على اللويحة السنّية وقت المعالجة في العيادة ، والعمل على نشر الثقافة الصحيّة السنّية داخل المجتمع .

dental transplant زرع الأسنان ، طقم سنّية

dental traumatic injuries إصابات رضحية سنّية

dental treatment معالجة سنّية

dental tubules	أقنية سنية ، أنابيب عاجية	dentation	مُسْتَن ، ذو أسنان ، تَسْنُن
dental ulcer	قرحة سنية قرحة على مخاطية الفم نتيجة الاحتكاك بحافة سن حادة أو جذر مكسور .		ذو نتوءات أو استطلاعات تشبه الأسنان .
dental unit	وحدة سنية ، جهاز جامع سني مجموعة من الأجهزة السنية في جهاز واحد . كانت ثابتة في السابق ، أما الآن فمعظمها أجهزة متحركة . يتألف من توربين سني ذي قبضة تدور بسرعة منخفضة ، وتوربين سني ذو قبضة يدوية تدور بسرعة عالية ، ومحقنة متعددة الأغراض ، ومقلح فوق صوتي أو مقلح صوتي أحياناً ، ومعدات أخرى مثل : المصققة ، وضوء المداخلة الجراحية السنية ، وصينية الأدوات المحمولة ، وجهاز الأشعة التي يمكن أن تشكل جزءاً من الوحدة السنية .	dentatum	النواة المُسنَّنة (في المخيخ) ، المُسنَّنة
dental varnish	ورنيش سني ورنيش يحتوي على فلوريد الصوديوم يستعمل في علاج فرط حساسية الأسنان ، بوضعة على السطح الخارجي للعاج المكشوف .	dentelation = dentation	تَسْنُن
dental x-ray	أشعة سنية	dentes (pl. of dens)	أسنان (جمع سن)
dental x-ray machine	جهاز الأشعة السنية	dentes acuti	قواطع
dentale	عظم السن	dentes adulti	أسنان البالغ ، الإثغار الثاني ، الأسنان الدائمة
dentalgia = tooth-ache	ألم سني ، وجع سني	dentes adversi	القواطع ، الشنايا
dentalis lapis	حصاة سنية	dentes angulares	الأنياب
dentalize	لثغ ، لفظ الحروف بطرف الأسنان	dentes angulares	الطواحن ، النواجذ
dentaphone	مسماع سني جهاز ينقل الصوت إلى العصب السمعي عند الإصاغة بالسن . نوع من إصلاح الصمم ينقل الاهتزازات من الأسنان إلى العصب السمعي .	dentes bicuspidati	الرواضع ، الأسنان اللبنية
dentarpage	كلبتا الأسنان ، خلّاع الأسنان ، قالع الأسنان ، مقلع الأسنان أداة كانت تستخدم قديماً لخلع الأسنان ، وكلبتان دائماً مثني . أداة قديمة كانت تستعمل لقلع السن .	dentes caduci	الأنياب
dentary	مَضْرَس واحد من العديد من عظام الفك السفلي ، الذي يمكن أن يوجد في الحيوانات الفقارية غير الثديية .	dentes canini	الطواحن
dentata	الفاثق ، فقرة العنق الثانية ، المحور	dentes columellares	القواطع ، الشنايا
dentate = dentated	مُسْتَن ، ذو أسنان ذو أسنان طبيعية أو نتوءات تشبه الأسنان على حافة مُسنَّنة .	dentes incisives	القواطع ، الشنايا
dentated bur	مثقب مُسنن مثقب يوجد على حده القاطع نتوءات لزيادة كفاءة القطع .	dentes lactei	الرواضع ، الأسنان اللبنية
		dentes molares	الطواحن ، الأرحاء
		dentes primores	الضواحك
		dentes sapientiae	أضراس العقل ، الأرحاء الثالثة
		dent- , denti- , dents-	(سابقة) سن ، سني
		dentia praecox	تَسْنُن مبكر ، إثغار مبكر بزوغ مبكر أو إثغار مبكر (Premature eruption) للأسنان اللبنية ، أي تواجد سن بازغة عند الولادة . ظهور الأسنان منذ الولادة .
		dentia tarda	بُزوغ متأخر ، إثغار متأخر بُزوغ متأخر أو إثغار متأخر (Delayed eruption) للأسنان اللبنية ، أي تأخر في بزوغ الأسنان اللبنية .
		dentiaskiascope =	جهاز أشعة الأسنان
		dental X-ray apparatus	
		dentibuccal	سني خدي ، سني شدقي متعلق بالأسنان والحد .
		denticle = pulpstone	حصية سنية = حصاة لبية ترسب مادة متكلسة متعددة الهيئة ، توجد حول الأوعية الدموية اللبية . ويمكن أن توجد في لب سن تعرض لتهيج بسيط لفترة طويلة .
		denticle , false	حصاة لبية كاذبة
		denticle , free	حصاة لبية حرة
		denticulate	مُسْنن ، ذو نتوءات سنية الشكل
		dentification	تكوّن الأسنان ، تشكّل الأسنان عملية تشكيل وتكون الأسنان .

dentiform	سني الشكل ، شبيه بالسن تشكل بشكل سن .	dentin , circumpulpal	العاج المحيط باللب
dentifrice	معجون سني ، مُنظف سني مستحضر صيدلاني يتوفر كمعجون ، أو هلام أو مسحوق ويستعمل مع فرشاة الأسنان لتنظيف وتلميع الأسنان . يحتوي هذا المنتج على مادة ساحلة بسيطة ، ومنظفات ، مواد رابطة ومواد ذات نكهة ، وأحياناً مواد مانعة للتسوس مثل الفلورايد (Fluoride) ، انظر معجون الأسنان (Toothpaste) .	dentin , developmental	عاج نمائي عاج تكوّن في الرحم ، قبل بزوغ الأسنان في الحفرة الفموية .
dentigerous	حاوي أو حامل الأسنان ، بنية سنية الشكل ، مسنن (يحتوي على سن)	dentin , exposed	عاج منكشف
dentigerous cyst	كيسة تاجية ، كيس يحتوي على سن انظر كيسة سنية المنشأ (Cyst of dental origin) .	dentin , globular	عاج كروي ، عاج كرويوي مناطق من عاج متكلس (تكلس كروي Clacospherites) ، لا تندمج لتكون كتلة متجانسة .
dentilabial	سني شفهي متعلق بالأسنان والشفاه .	dentin , hereditary opalescent	عاج وراثي غميم ، عاج وراثي متألئ
dentilave = mouthwash	غُسل للفم ، مضمضة فموية	dentin , hypersensitive	عاج مُفرط في الحساسية ، فرط حساسية العاج
dentilingual	سني لساني متعلق بالأسنان (Teeth) واللسان (Tongue) .	dentin , interglobular	عاج بين الكُريات ، عاج بين الكروي ، عاج بين كرويوي مناطق غير متكلسة أو عاج ناقص التكلس (Hypomineralized dentin) ، يوجد ضمن العاج الناضج عادة في منطقة العاج حول اللبي أسفل العاج القشري أو المحيطي مباشرة .
dentilimentum	سائل لعلاج الأسنان اسم دواء سائل مُسجّل في كتاب الوصفات الطبية الوطني البريطاني ، يوصف كنقط في حالة ألم الأسنان .	dentin , intertubular	عاج بين القُنَيَات نسيج عاجي متكلس يوجد خارج العاج حول القُنَيَات ويكون جسم العاج الأساسي للسن ، ويشتمل على أعداد كبيرة من ليفات كولاجينية دقيقة منظمرة في مادة أساسية عديمة الشكل وهو قليل التكلس مقارنة مع العاج حول القُنَيَات (Peritubular dentin) .
dentimeter	أداة قياس مُحيط السن ، مقياس الأسنان أداة تستعمل لقياس مُحيط الأسنان .	dentin , irritation = irregular	عاج مُهَيَّج = عاج غير منتظم ، عاج شاذ = عاج ثانوي غير منتظم = عاج عظمي = عاج ارتكاسي = عاج مُرمم = عاج ثالثي عاج يتكون نتيجة تسوس عميق أو معالجات تحفظية يتكون عادة بجانب قنوات المنطقة المهيجة ، وقد يوجد في المناطق الذروية . قنواته العاجية غير منتظمة ومتعرجة وقليلة العدد أو مفقودة ؛ ذو تكلس غير منتظم ؛ وقد توجد بداخله إنظمارات خلوية .
dentin = dentine	عاج ، عاج السن نسيج سني صلب يكون معظم كتلة تاج وجذر السن ، يحيط بلب السن في التاج والجذر مكوناً جدران الحجره اللبيه وقنوات الجذر ويُغطى بميناء التاج وملاط الجذر . العاج أصلب وأكثر من العظم ولكنه أقل صلابة وكثافة من ميناء السن ؛ يتكون تقريباً من 67% مواد غير عضوية و20% مواد عضوية و13% ماء . انظر عاج السن (Dentine) .	dentin , adventitious	عاج مُكتسب ، علاج طارئ
dentin blush	عاج وردي ، عاج مُتورّد ، عاج مُحمرّ ، احمرار العاج حالة تنتج عن نزف لُبي ، بسبب رضح أو معالجة سنية ، حيث يتغير لون العاج إلى الأحمر .	dentin , mantle	عاج قشري ، عاج ساتر أول عاج يتكون تحت الميناء والملاط يحتوي على كميات مختلفة الحزم الليفية (تسمى ليفيات فون كورف von Korff's fibrils) بزاوية قائمة أو متعامدة على السطح العاجي .
dentin bridge	جسر عاجي عاج أو مادة متكلسة تسد اللب المكشوف أو تتكون عبر النسيج اللبي المستأصل جزئياً ، يحفز تكونها بواسطة مواد كيميائية مثل هيدروكسيد الكالسيوم (Calium hydroxide) .		

dentin matrix	صفيحة عاجية ، مطرس عاجي	dental caries	نخر عاجي
dentin , mature	عاج ناضج	dental fibres	ألياف عاجية
dentin , opalescent	عاج متألّج (غميم)		استطالات أرومات العاج (Odontoblastic processes) .
dentin , opaque	عاج ظليل ، عاج كثيف	dental fluid	سائل عاجي
dentin , peritubular	العاج حول القنبيات ، عاج حول القنبيات شريط ضيق عالي التكلس من العاج يحيط بتجويف القناة العاجية .		السائل داخل القنوات العاجية والسائل خارج الخلية ، ويعتقد أنه رشيح متناهي الدقة (مستدق) للدم من النهايات الشعيرية الدموية ، ينتشر خلال الفراغات حول استطالات أرومات العاج وربما ضمن النسيج داخل الخلوي لأرومات العاج نفسها قبل أن تدخل القناة العاجية ، ويستمر في حركة خارجية بطيئة ، ليترك السن من خلال المسام الدقيقة للعلاج .
dentin , primary	عاج أولي	dental globes	كُرَيّات عاجية
	عاج تكوّن بعد بزوغ السن في التجويف الفموي ، وهو ليس بالعاج المرّم (Reparative dentin) ، ولكنه استمرار للعلاج الذي تشكّل خلال تطور السن ، وهو منفصل عن العاج التالي أو العاج الثانوي بواسطة خط مُحدد فاصل .	dental matrix	صفيحة عاجية ، مطرس عاجي
dentin , regular	عاج مُنظم	dental plug	سد عاجي
dentin , reparative	عاج مُرّم		جزئيات من العاج ، وبقايا نسيج لبي أو متنخر ، وعناصر جرثومية تدخل تحت ضغط الغسول داخل القنوات اللبية لمسافة ميكرونات أثناء تحضير قناة الجذر .
	عاج ذو طبيعة مُتعرجة ، يتكوّن أسفل الآفة التسوسية كوسيلة للحفاظ على حيوية لب السن .	dental process =	نتوء عاجي ، شاخصه عاجية ،
dentin , reparative secondary	عاج ثانوي ترميمي	odontoblast process	استطالة أرومات العاج
dentin , sclerotic = transparent	عاج مُتصلب ، عاج صلب = عاج شفاف		انظر استطالة أرومات العاج (Odontoblast process) .
dentin	عاج شفاف صلب بسبب تكلس القنوات العاجية .	dental sclerosis	تصلّب عاجي
dentin , secondary	عاج ثانوي ، عاج تال		تكلس قُنبيات العاج مما ينتج عنه مناطق شفافة وتغيرات في أنسجة السن .
	عاج تكوّن بعد العاج الأولي استجابة لتآكل أسطح الأسنان الطبيعية والتنبيه الإطباقي ؛ نمط القنوات العاجية في هذا النوع من العاج منتظم ولكن عدد القنوات العاجية أقل منها في العاج الأولي . ينفصل العاج الثانوي تشريحياً عن العاج الأولي في منطقة محددة عبارة عن خط مفرط الاصطباغ .	dental sheath =	غلاف عاجي ، غمد عاجي =
dentin , stained	عاج مُتلون ، عاج مُبَقَّع	Neumann's sheath	غلاف نيومان
dentin, transparent = sclerotic dentin	عاج شفاف = عاج متصلب	dental tubule	قناة عاجية ، أنبوب عاجي
dentin , tubular	عاج أنبوبي ، عاج ذو أنابيب		قناة أسطوانية في نسيج العاج ، تحتوي استطالة الخلية أرومة العاج والسائل العاجي . القناة العاجية النموذجية ذات قطر من 3-4 ميكرون (نهايتها اللبية) وحوالي 1 ميكرون عند الملتقى المينائي العاجي وعن الملتقى الملاطي العاجي ، يتراوح عدد القنوات العاجية بين 20,000 إلى 75,000 في كل ملليمتر مربع من العاج .
	عاج أو طليعة العاج ذو فتحات عاجية في نمط منتظم . يستعمل المصطلح للتفريق بين العاج الاعتيادي (Regular dentin) والنسيج المتكلس عديم الشكل (Amorphous dentin) calcified الذي يشاهد في العاج المتخرش أو المتهيج (Irritation dentin) .	dental tubules = dental tubuli	قُنبيات عاجية ، أنابيب عاجية
dentin , vitreous	عاج زجاجي		الأنابيب الدقيقة في العاج المتشعبة من حجرة اللب حتى الملتقى العاجي المينائي والمُلتقى العاجي الملاطي ؛ أنابيب مجهرية في عاج السن تحتوي على استطالات الخلية أرومة العاج .
dental	عاجي	dental tubuli = dental tubules	أنابيب عاجية ، قُنبيات عاجية
dental canals	متعلق بعاج السن (Dentine) .		
	أقنية عاجية		

dentinalgia	ألم العاج ، حساسية العاج	dentine , reparative secondary	عاج ثانوي ترميمي
dentine = dentin	عاج السن		استجابة لأي نخر مثل التسوس أو السحل تقوم أرومات العاج بصنع العاج الثانوي (Secondary dentine) بمعدل أكثر سرعة ، يعرف هذا النوع من العاج بالعاج الثانوي الترميمي (Reparative secondary dentine) .
	نسيج عضوي متكلس يُشكّل جسم السن ، ويحيط بلب السن ، ويكون مُغطى بالمينا في منطقة التاج ، والملاط في منطقة الجذر . يحتوي العاج على حوالي : 70٪ من وزنه أملاحاً عضوية ، و 20٪ مواد غير عضوية و 10٪ ماء بالإضافة إلى الألياف الكولاجينية . تبدو فيه مجهرياً أعداد ضخمة من قنوات مُتصلة بلب السن تحتوي على الاستطالات الطويلة الرفيعة لأرومات العاج الموجودة في لب السن ، والمسؤولة عن تكوين عاج السن .	dentine , sclerotic = translucent dentine	عاج مُتصلب = عاج شفاف
dentine adhesive	لاصق عاجي		مناطق أو مساحات من العاج قنواتها مسدودة بترسبات معدنية .
dentine , adventitious = secondary dentine	عاج عرضي = عاج ثانوي	dentine screw	برغي عاجي ، لولب عاجي
dentine bridge	جسر عاجي		سلك مُحلزن يُثبت داخل عاج السن ليضمن تثبيتاً إضافياً للحشوة ، مثال لولب مُستن (Dentatus screw) .
	طبقة من العاج تُعيد سدّ وتغطية منطقة من اللب المنكشف أو تتكوّن فوق سطح اللب المتبوتر بعد عملية قطع لب السن .	dentine , secondary	عاج ثانوي
dentine , cover = mantle dentine	عاج واق ، عاج ساتر ، عاج حاجب = عاج قشري		عاج حديث التكوين يتزايد في حجرة اللب كوقاية ضد التسوس أو تلف السن . بعد اكتمال السن ، يستمر تشكيل العاج الثانوي بانتظام طوال المدة التي تظل فيها السن حية .
dentine cleaning agents	مواد مُنظّفة للعاج	dentine , tubular	عاج أنبوبي (نبيبي)
dentine , hereditary	عاج مُتألق (حليبي اللون) وراثي =	dentine , vitreous = vitro-dentine	عاج زجاجي
opalescent = dentinogenesis imperfecta	تكوّن العاج المعيب		نوع من العاج شديد الصلابة فيه عدد محدود من الأنابيب العاجية .
dentine , hypoplastic	عاج ناقص التشكل	dentinification	تكوّن العاج ، تشكّل العاج
	انظر نقص التصنيع ، نقص التشكّل (Hypoplasia) .		تكون عاج السن (Dentine formation) ، تشكّل عاج السن (Dentinogenesis) .
dentine , interglobular	عاج بين الكريات ، العاج بين الكرويبي	dentinitis	التهاب الأقمية العاجية
	بقع ضعيفة التكلس في العاج توجد حيث لا تندمج الكريات معاً .	dentinoblast	بانية العاج ، مُصوِّرة العاج ، أرومة عاجية
dentine , mantle	عاج حاجب ، عاج قشري		خلية مُولدة للعاج . انظر أرومة العاج (Odontoblast) .
	طبقة رقيقة خارجية من العاج .	dentinoblastoma	ورم أرومات العاج الحميد ، ورم بانبات العاج الحميد
dentine , peritubular	العاج حول القنبيوي		ورم حميد يتكوّن من أرومات العاج .
	طبقة العاج الأكثر تكلساً ، المُبطّنة لجدران القنوات العاجية .	dentinoceamental	ملاطي عاجي
dentine pin	دبوس عاجي		متعلق بملاط وعاج السن .
	انظر دبوس (Pin) .	dentinoceamental junction	الملتقى الملاطي العاجي ،
dentine porcelain = body porcelain	خزف عاجي = جسم خزفي		التحام ملاطي عاجي ، الموصل الملاطي العاجي
	خزف شفاف مُتصبغ يستعمل ليعطي الشكل العام واللون للتاج الغلافي (Jacket crown) أو الوجه الخزفي (Facing) .	dentinoceamental	خط الالتقاء بين الملاط والعاج .
dentine , primary	عاج أولي	dentinoceamental	ناقضة العاج
	1 - العاج الذي يوجد في السن حينما تصبح كاملة التكوين .		خلية عملاقة متعددة النوى تعمل على تآكل أو امتصاص العاج ؛ وهي نفس الخلية كاسرة العظم أو ناقضة العظم أو خلية مشابهة لها .
	2 - كتلة العاج التي تضعها أرومات العاج .	dentinoenamel	مينائي عاجي

dentinoenamel junction الملتقى المينائي العاجي ، الموصل
المينائي العاجي

خط لالتقاء بين العاج والميناء حيث توجد ضفيرة من
الأعصاب تجعله منطقة حساسة عند الحفر أو التجريف لإزالة
التسوس انظر ملتقى عاجي مينائي (Amelodentinal
junction) .

dentinoenamel membrane غشاء مينائي عاجي

dentinoenamel junction ملتقى عاجي لثوي ، التحام
عاجي لثوي

انظر الالتحام (الموصل) الظهاري (Junctional
epithelium) .

dentinogenesis تكوّن العاج ، تكوين نسيج العاج

عملية تكوين العاج بواسطة الخلايا أرومات العاج أسفل
الغشاء القاعدي ، الذي يفصل الطبقة الخارجية أو الأدمة
الظاهرة عن الطبقة المتوسطة أو الأدمة المتوسطة .

dentinogenesis imperfecta = تكوّن العاج المعيب ، سوء تسج =

Capdepon't's syndrome العاج = متلازمة كابديبونت

اضطراب وراثي عند نشأة الأسنان ، يتميز بسوء تكون العاج
الذي يحتوي على كمية ضئيلة من المعادن ، ويرافقه انسداد
أو زوال لب السن مع تكوّن ميناء طبيعي . لذلك تصبح
الأسنان المتكونة ملوثة بلون بني وتتآكل سريعا ، وغالبا ما
تترافق باضطراب مماثل في العظم .

dentinogenic عاجي المنشأ

dentinogenic fibres = ألياف عاجية المنشأ = ألياف كورف

Korff's fibres

تسمى أيضاً ألياف فون كورف (von Korff's fibres) .

dentinoid شبيه العاج ، عاجي الشكل

مماثل للعاج .

dentinoma ورم عاجي ، ورم مكوّن من العاج

ورم حميد نادر جدا يشتمل على خلايا ظاهرية سنية المنشأ
ونسيج ضام غير ناضج ، يتميز بتكوين عاج شاذ ضعيف
التكلس ، ويوجد بكثرة في العظم ؛ وهو ينشأ من نسيج
سني المنشأ مشتق من اللحمية المتوسطة (Odontogenic
mesenchymal tissue) يشتمل غالبا على كتلة متعرجة من
النسيج الشبيه بالعاج .

dentinoosteoid ورم عظمي عاجي

ورم مختلط يتكون من نسيج عظمي وعاجي معا .

dentinum عاج (لاتينية)

dentiparous تكوين سني ، متعلق بتكوّن الأسنان

dentiphone = dentaphone مسماع سني

جهاز ينقل الصوت إلى العصب السمعي عند التصاقه
بالسن .

dentist طبيب الأسنان

شخص يمارس طب الأسنان ، ويكون مؤهلاً وحاصلاً على
ترخيص لمزاولة مهنة طب الأسنان .

dentistogenic = odontiatrogenic ، محدث بطبيب الأسنان

ناشئ عن طبيب الأسنان

dentistry طب الأسنان

فرع من فروع الطب يختص بأمراض الفم والأسنان وكيفية
علاجها والوقاية منها ، ويختص أيضا بالأجهزة التعويضية
الفموية ؛ وهي مهنة تهتم بترميم وتعويض الأسنان ، و
تعويض الوظيفة الطبيعية للأسنان المصابة بالتسوس أو كسر
أو المتآكلة بشدة بواسطة الحشوات والحشوات المصبوبة
والتيجان أو الجسور . تعويض الأسنان المفقودة والأنسجة
الأخرى بواسطة الجسور والأجهزة السنية التعويضية
الصناعية وعلاج الشذوذات السنية والأمراض السنية
والإصابات الرضحية السنية ، وتقديم طرق وقائية من
التسوس والأمراض حول السنية ، انظر أيضا طب الأسنان
الوقائي (Conservative dentistry) ، طب الأسنان التجميلي
(Cosmetic dentistry) ، طب الأسنان الشرعي (Forensic
dentistry) ، وطب الأسنان الرباعي «طب الأسنان
المساعد» (Four-handed dentistry) ، طب الأسنان المحافظ
(Conservative dentistry) ، علم تقويم الأسنان
(Orthodontics) ، طب أسنان الأطفال (Paedodontics) ،
علم أمراض النسيج الداعمة (Periodontics) ، علم تعويض
الأسنان (Prosthodontics) ، وطب الأسنان الترميمي
«التعويضي» (Restorative dentistry) .

dentistry , adhesive طب الأسنان اللاصق

مصطلح معاصر للتعويضات السنية ، ويشمل عملية لصق
الراتين المركب أو وجه رقيق من الخزف على الوجه الشفوي
لسن طبيعية لترميم حشوة أو كسر أو لتغيير لون السن
لإعطائه الشكل الجمالي .

dentistry , aerodontic طب أسنان الطيران

dentistry , aesthetic = esthetic dentistry طب الأسنان

التجميلي

dentistry , community طب الأسنان الاجتماعي

فرع من طب الأسنان يختص بعلاج الأمراض السنية
والوقاية منها داخل المجتمع .

dentistry , conservative = طب الأسنان التحفظي
restorative dentistry
dentistry , conservative operative مداواة الأسنان التحفظية
dentistry , cosmetic طب الأسنان التجميلي
فرع من طب الأسنان يختص بالحشوات الترميمية أو تحسين مظهر الأسنان الجمالي.
dentistry , endodontic مداواة (طب) الأسنان اللبئية
dentistry , forensic طب الأسنان القضائي ، طب الأسنان العدلي ، طب الأسنان القانوني
فرع من طب الأسنان ، يختص بالناحية الطبية السنية في الوقائع التي ينظرها رجال القضاء ، يختص بتطبيقات طب الأسنان في المجالات الشرعية ، متوخياً تطبيق الخبرة الطبية والتحليل العلمي السليم ، وهو ركن مهم في مكافحة الجريمة وفي الوقاية منها بما يقدمه من إحصائيات ومدلولات ومؤشرات .
dentistry , operative طب الأسنان الجراحي
عكس طب الأسنان المخبري .
dentistry , orthodontic طب الأسنان التقويمي
dentistry , pediatric طب أسنان الأطفال
فرع من طب الأسنان ، يختص بعلاج أسنان الأطفال والعناية بها وبالحالات الفموية الخاصة بهم .
dentistry , pedodontic طب أسنان الأطفال
dentistry , preventive طب الأسنان الوقائي
الوقاية والعلاج الوقائي لأمراض الفم والأسنان ، وأمراض سوء تكوّن الأسنان (Malformation) .
dentistry , prosthetic طب الأسنان التعويضي
التعويض الوظيفي بواسطة تعويض الأسنان المفقودة بدلات سنية جزئية ، أو كاملة نزوعة أو جسر إلخ .
dentistry , psychosomatic طب الأسنان النفسي العضوي
dentistry , public health طب الصحة العامة للفم والأسنان
فرع من طب الأسنان يختص بصحة الأسنان في المجتمع ، وذلك بتشجيع الوعي الصحي ، وتوفير العلاج الوقائي لأمراض الأسنان ، والأبحاث المصاحبة له .
dentistry , radiological طب الأسنان الشعاعي
dentistry , restorative طب الأسنان الترميمي ، طب الأسنان التعويضي
مصطلح شامل يمكن أن يشمل على طب الأسنان الوقائي وتعويض الأسنان ، والمعالجة حول السنية ، وحتى تقويم

الأسنان ؛ والذي يختص بتوفير أسنان صحية ووظيفية للمرضى ذوي الأسنان أو عديمي الأسنان .
dentistry , surgical طب الأسنان الجراحي
dentitia بزوغ الأسنان اللبئية ، بزوغ الأسنان الساقطة
dentitia praecox = dentia praecox بزوغ مبكر ، إثغار مبكر
dentitia tarda = dentia tarda بزوغ متأخر ، إثغار متأخر
dentitio = dentition التسنين ، بزوغ الأسنان
dentitio difficilis بزوغ صعب ، متاعب إثغار الأسنان
صعوبة بزوغ الأسنان المترافق بالالتهابات والآلام .
1-أسنان طبيعية dentition = natural dentition
الأسنان الطبيعية الموجودة في القوس السنية بشكل عام ، يمكن أن تكون الأسنان اللبئية ، أو الأسنان الدائمة أو الأسنان المختلطة . تتكون في الإنسان من 20 سنناً لبئية تبرز بدء من الشهر السادس ، ثم تحل محلها تدريجياً الأسنان الدائمة وعددها 32 سنناً .
2- بزوغ الأسنان ، عملية إثغار الأسنان .
dentition , artificial أسنان اصطناعية ، جهاز سني صُنعي
بدليل عن الأسنان الطبيعية مثل البدلات السنية .
dentition , deciduous إثغار أولي ، تسنين ساقط
أسنان أولية تبرز ثم تُستبدل بالأسنان الدائمة ؛ وهي الأسنان الأولى التي تُبزغ ثم تستبدل بالتدرج بالأسنان الدائمة وعددها 20 سنناً أربعة قواطع ونابان ، وأربعة أرحاء في كل فك .
dentition , delayed بزوغ متأخر للأسنان
dentition , mandibular أسنان سفلية
dentition , maxillary أسنان علوية
dentition , mixed أسنان مختلطة ، إثغار مختلط
مجموعة الأسنان في الفك العلوي والسفلي ، بعد بزوغ بعض الأسنان الدائمة ، لكن قبل فقدان جميع الأسنان الأولية . مرحلة من مراحل النمو التي تتواجد خلالها الأسنان الدائمة والأسنان اللبئية معاً في الفم .
dentition , natural مجموعة الأسنان الطبيعية
الأسنان المترابطة في القوسين السنيين .
dentition , permanent أسنان دائمة ، بزوغ الأسنان الدائمة
1 - الأسنان الثانية وعددها الطبيعي في الإنسان 32 : أربعة قواطع ، ونابان ، وأربعة ضواحك ، وستة أرحاء في كل فك .
2- الأسنان التي تحل محل الأسنان اللبئية عند البالغين وعددها 32 سنناً .

Dentition , primary =	= أسنان أولية ، بزوغ الأسنان الأولية	dentoform = dentiform	سني الشكل
deciduous dentition	أسنان لبنية ، بزوغ الأسنان اللبنية		نموذج بالحجم الطبيعي أو الحقيقي للأسنان والبنى السنخية يستعمل إما للعرض والمشاهدة أو كوسيلة تعليمية .
	أسنان مؤقتة ، أسنان ساقطة : وعددها الطبيعي في الإنسان عشرون : أربعة قواطع ، ونابان ، وأربعة أرحاء في كل فك .	dentogenesis	تكوّن العاج
dentition , secondary	بُزوغ ثانوي ، بُزوغ الأسنان الدائمة ، إثغار ثانوي ، إثغار دائم	dentogenesis imperfecta	تكوّن العاج المعيب ، سوء تكون العاج
dentition , transitional	أسنان انتقالية ، بزوغ الأسنان الانتقالي	dentogingival	لثوي سني
dentium	سني متعلق بالأسنان (Teeth) .	dentogingival collagen fibres	ألياف كولاجينية لثوية سنّية
dentium cavernae	أسناخ الأسنان	dentogingival complex	جُملة لثوية سنّية ، مجموعة لثوية سنّية ، مركب لثوي سني
dentium nitor	مينا الأسنان	dentogingival junction	ملتقى لثوي سني ، موصل لثوي سني
dentium vacillantia	قلقلة الأسنان	dentogingival periosteal fibres	ألياف سمحاقية لثوية سنّية
dento-	(سابقة) سن ، أسنان ، سني	dentograph	وصف الأسنان ، رسم سطوح الأسنان
dentoalveolar	سنخي سني متعلق بالأسنان والتتوء السنخي .	dentoid = odontoid	شبه السن ، شبيه السن ، سني الشكل
dentoalveolar abscess	خُراج سنخي سني خُراج يصيب الأنسجة حول ذروة سن ميتة .	dentoidin	المادة شبه العاجية المادة العضوية الأساسية للسن .
dentoalveolar disproportion	تفاوت سنخي سني ، اللاتناسب السنخي السني ، عدم تناسب بين حجم الأسنان والمسافة المتاحة لها في القوس السنّية ، ويمكن أن تؤدي إما إلى الازدحام ، أو إلى المسافات البينية بين الأسنان .	dentolegal	طب الأسنان القانوني ، طب الأسنان الشرعي ما يتعلق بالناحية القانونية المنظمة لمهنة طب الأسنان .
dentoalveolitis = pyorrhoea alveolaris	التهاب سنخي سني = تقيح سنخي سني	dentology = odontology = dentistry	علم طب الأسنان ، علم بحوث الأسنان = طب الأسنان
dentocemental = dentinocemental	ملاطي عاجي	dentoma = odontoma =	ورم عاجي ، ورم سني
dentofacial	وجهي سني متعلق بمنطقة بالوجه ، تشتمل على الأسنان واللثة وتدعم بوجودها .	dentinal tumour	ورم مكوّن أساساً من مادة عاج السن .
dentofacial abnormalities	شذوذات وجهية سنّية	dentomechanical	آلي - سني ما يتعلق بميكانيكية الأسنان .
dentofacial complex	الجملة الوجهية السنّية ، المركب الوجهي السني	dentomental	ذقني - سني متعلق بالأسنان والذقن .
dentofacial deformity	تشوه وجهي سني	dentonasal	أنفي - سني متعلق بالأسنان والأنف .
dentofacial orthodontics	علم تقويم الأسنان الوجهي السني	dentonomy	تصنيف الأسنان
dentofacial orthopaedics = orthodontics	تقويم عظام الوجه والفكين = تقويم الأسنان ترميم تشوهات الوجه والأسنان والفكين . انظر تقويم الأسنان (Orthodontics) .	dentosurgical	جراحي سني متعلق بالجراحة السنّية (Dental surgery) .
		dentotape	شريط سني نوع عريض من الخيط السنّي .
		dentotropic	موجه للأسنان متعلق بالأنسجة المكوّنة للأسنان .
		dentulous	ذو أسنان ، ذو أسنان طبيعية ذو أسنان طبيعية في الفم ؛ عكسها أدرد أو عديم الأسنان (Edentulous) .

dentural	طقمي سني ، جهازي سني متعلق بجهاز الأسنان أو البدلة السنية .	denture base , temporary	قاعدة البدلة السنية المؤقتة
denture	1- مجموعة الأسنان الاصطناعية 2- جهاز الأسنان الصناعي ، بدلة الأسنان الصناعية بدل صناعي تُزوع للأسنان الطبيعية المفقودة وللأنسجة المحيطة الداعمة لها ، إما أن يكون الجهاز جزئياً أو كاملاً ، ويصنع عادة من الراتين الأكريليكي كقاعدة وأسنان أكريليكية ، أو أسنان خزفية ، أو باشتراك معادن متعددة .	denture base , tinted	قاعدة البدلة السنية الملونة قاعدة البدلة السنية التي تلون بحيث تماثل أو تشابه درجة تلون الأنسجة الفموية الطبيعية .
denture , acrylic	بدلة سنية أكريليكية بدلة سنية تصنع من الراتين الأكريليكي .	denture - bearing area	منطقة الحاملة للبدلة السنية
denture , acrylic resin	بدلة من الراتين الأكريليكي بدلة تصنع من الراتين الأكريليكي .	denture border	حافة البدلة السنية 1- حافة قاعدة البدلة السنية عند التقاء السطح المصقول مع سطح الطبعة وهو سطح النسيج . 2- الحافة المحيطة لقاعدة البدلة السنية عند الحد أو الحافة الشفهية الشدقية ، والحافة اللسانية والحافة الخلفية ؛ أي حواف قاعدة البدلة السنية .
denture , artificial	بدلة سنية صناعية بدل يحل محل الأسنان الطبيعية .	denture , chrome-cobalt	بدلة سنية من كروم الكوبالت
denture basal seat	قاعدة ارتكاز البدلة السنية	denture , clasp-retained partial	بدلة جزئية مثبتة بالضمات ، بدلة جزئية مثبتة بالمشابك
denture , basal surface = impression surface	سطح قاعدة البدلة السنية = سطح الطبعة ذلك الجزء من سطح البدلة السنية ، وحوافه الخارجية المحيطة التي تتحدد بواسطة الطبعة .	denture , complete = full denture	بدلة سنية كاملة بدلة سنية تعويضية تحل محل جميع الأسنان الطبيعية والأنسجة المصاحبة في الفك العلوي أو الفك السفلي أو كليهما .
denture base	قاعدة البدلة السنية ذلك الجزء من البدلة السنية المتحركة الجزئية أو الكاملة ، الذي يستقر فوق المركز القاعدي أو المقر القاعدي وتثبت عليه الأسنان . تصنع عادة من الراتين الأكريليكي ، تستخدم في تصنيع البدلة السنية والطبائقي الأخرى ، بواسطة طريقة طبخ وتصلب العجينة في القالب .	denture construction	تصنيع البدلة السنية ، صنع البدلة السنية
denture base material	مادة قاعدة البدلة السنية	denture , continuous gum	بدلة سنية لثوية كاملة ، بدلة سنية كاملة خزفية اللثة
denture base , permanent	قاعدة البدلة السنية الدائمة		بدلة سنية صناعية تشتمل على أسنان مصنوعة من الخزف وتصنع قاعدة البدلة السنية من مادة الخزف الملون المنصهرة على قاعدة بلاستيكية ، وهي غير مستعملة حالياً .
denture base , processed	قاعدة البدلة السنية المعالجة ذلك الجزء من الجهاز السني التعويضي المتبلر أو المصنع ، الذي يغطي المخاطية الفموية في الفك العلوي ، أو الفك السفلي ، وتثبت عليه الأسنان الصناعية في عملية تالية من التصنيع .	denture curing =	تصلب البدلة السنية =
denture base resin	قاعدة البدلة السنية الراتينية	denture processing	تصنيع البدلة السنية
denture base saddle	سرج قاعدة البدلة السنية 1- ذلك الجزء من البدلة السنية الذي يستقر على مخاطية الفم وتثبت عليه الأسنان . 2- ذلك الجزء من البدلة السنية الجزئية أو البدلة السنية الكاملة الذي يستقر على المركز القاعدي وتثبت به الأسنان .	denture design	تصميم البدلة السنية خطة تصورية لشكل وتصميم البدلة التعويضية السنية ناتجة عن دراسة كل العوامل المؤثرة .
denture base , solid	قاعدة البدلة السنية الصلبة	denture , duplicate	بدلة سنية منسوخة بدلة سنية ثانية طبق الأصل من البدلة السنية الأولى .
		denture edge	حافة البدلة السنية
		denture , esthetic	بدلة سنية تجميلية بدلة سنية تعطي المريض جاذبية وجمالاً ووقاراً حينما تشاهد في الفم أو تضيء الشكل الطبيعي لشخصيته .
		denture , final	بدلة سنية نهائية بدلة سنية جزئية لاتنزع بسهولة بواسطة المريض أو طبيب الأسنان ، معدة بغرض أن تكون دائمة التثبيت على الأسنان المحضرة أو الجذور ، وتثبت بنوع من الإسمنت السني ؛ تسمى أيضاً الجسر (Bridge) .

denture fixative	مثبت البدلة السنية	بدلة سنية تعويضية تصنع قبل قلع الأسنان ويتم وضعها في الفم مباشرة بعد إزالة الأسنان .
denture , fixed	بدلة سنية ثابتة ، جسر ثابت	
denture , fixed partial = fixed bridge	بدلة سنية جزئية ثابتة = جسر ثابت	
denture flange	شفير البدلة السنية ، جناح البدلة السنية ، حطار البدلة السنية	
	الامتداد العمودي الشفهي والشدقي لقاعدة البدلة السنية السفلية والعلوية ، والامتداد العمودي اللساني للبدلة السنية السفلية . حواف أو أجنحة البدلة السنية الشفهية والشدقية . لها سطحان : السطح الشدقي أو السطح الشفهي و سطح المرتكز القاعدي . الجناح اللساني السفلي أيضاً له سطحان : سطح المرتكز القاعدي والسطح اللساني .	
denture flask	بوتقة البدلة السنية	
denture framework	هيكل البدلة السنية	
denture , full = complete denture	بدلة سنية كاملة	
denture granuloma = denture hyperplasia	ورم حبيبي ناتج من البدلة السنية = فرط تنسج ناتج من البدلة السنية	
	مصطلح متروك كان يستخدم للدلالة على فرط التنسج الناتج من البدلة السنية .	
denture , hybrid	بدلة سنية خليطة أو هجينة	
	بدلة تعويضية سنية متحركة ، تثبت بأساس ثابت مثل عارضة دولدر (Dolder's bar) .	
denture hyperplasia	فرط تنسج ناتج من البدلة السنية	
	منطقة من فرط التنسج الظهاري الليفي ناتجة عن تخريش مزمن بسبب البدلة السنية .	
denture , ill-fitting	بدلة سنية سيئة الانطباق	
denture , immediate = immediate replacement	بدلة سنية مباشرة ، بدلة سنية تعويضية فورية = بدلة سنية مباشرة أو فورية	
denture	تصنيع فوري لبدلة سنية متحركة جزئية أو كاملة توضع في الفم مباشرة بعد قلع الأسنان الطبيعية .	
denture, immediate replacement = immediate denture	بدلة سنية تعويضية مباشرة ، بدلة سنية تعويضية فورية = بدلة سنية مباشرة أو فورية	
denture , immediate replacement = immediate denture	بدلة سنية تعويضية فورية = بدلة سنية مباشرة أو فورية	
	بدلة سنية تعويضية تصنع قبل قلع الأسنان وتوضع في الفم مباشرة بعد قلع الأسنان الطبيعية .	
denture , immediate replacement = immediate denture	بدلة سنية تعويضية مباشرة ، بدلة سنية تعويضية فورية = بدلة سنية مباشرة أو فورية	
	بدلة سنية جزئية نزعها ، تكتسب ثباتها بواسطة الأسنان الطبيعية فقط ، والتي تقع عند النهاية الأمامية من قاعدة البدلة السنية ، ويرتكز الجزء الخلفي منها على الارتفاع	
denture , implant	بدلة سنية مغروسة (مزروعة)	
	بدلة سنية صناعية تدعم بواسطة شبكة معدنية مثبتة على التواء السنخي تحت السمحاق ولها دعائم بارزة .	
	بدلة سنية تعويضية ، تكتسب ثباتها من هيكل معدني تحتي يقع تحت الأنسجة الرخوة يستقر على العظم التحتي . لمنطقة تحميل البدلة السنية ، له بروزات تخرج من خلال الأنسجة اللثوية تستقبل الأسنان الصناعية ، مثل الحد تحت السمحاق (Subperiosteal blade) أو الوند تحت السمحاق (Subperiosteal pin) .	
denture implants	غرسات البدلة السنية	
denture-induced hyperplasia	فرط تنسج ناتج عن البدلة السنية	
denture- induced stomatitis	التهاب الفم المستحث بالبدلة السنية	
denture , interim = provisional denture = temporary denture	بدلة سنية مؤقتة	
	بدلة تعويضية سنية للاستعمال لفترة قصيرة ، بغرض جمالي ، ومن أجل مضغ وطحن الطعام ، أو لدعم الإطباق ، أو من أجل تأهيل المريض لتقبل البديل الصناعي عن الأسنان الطبيعية المفقودة لحين تقرير المعالجة النهائية المحددة .	
denture mold (mould)	قالب البدلة السنية	
	السطح الإطباق للبدلة السنية ؛ ذلك الجزء من سطح البدلة السنية أو سطح الأسنان الذي يتلامس أو يقترب من التماس مع السطح المماثل له من البدلة السنية المقابلة أو الأسنان المقابلة .	
denture , over-	بدلة سنية فوقية	
	بدلة سنية تغطي على الأفل جذر السن أو السن المحضّر .	
denture , partial	بدلة سنية جزئية ، صفيحة سنية جزئية	
	بدلة سنية تعويضية لتعويض سن ، أو أكثر وليس كل الأسنان الطبيعية أو الأجزاء المصاحبة لها ، وتدعم بالأسنان أو بالمخاطية أو الاثني معاً ، وقد تكون ثابتة أو نزعها .	
denture , distal-extension partial	بدلة سنية جزئية ذات امتداد وحشي	
	بدلة سنية جزئية نزعها ، تكتسب ثباتها بواسطة الأسنان الطبيعية فقط ، والتي تقع عند النهاية الأمامية من قاعدة البدلة السنية ، ويرتكز الجزء الخلفي منها على الارتفاع	

السنخي المتبقي ليتحمل الثقل الوظيفي خلال عملية مضغ الطعام .	بدلة سنية جزئية نزوعة انتقالية ، denture , transitional
بدلة سنية جزئية ثابتة	بدلة سنية جزئية متحركة متحوّلة removable partial
بدلة سنية جزئية تلتصق على الأسنان الطبيعية أو الجذور التي تكون مجهزة لتكون الدعامة الأولية للتعويض السني .	بدلة سنية جزئية نزوعة تصنع للاستعمال أو الاستخدام المؤقت قبل نزع الأسنان المتبقية ، وقبل تصنيع البدلة السنية ، وغالبا ما تُضاف إليها أسنان إضافية كلما تمّ قلع المزيد من الأسنان الطبيعية .
علم تصنيع البدلات السنية الجزئية	بدلة سنية جزئية على جانب واحد denture , unilateral partial
علم وطريقة تصميم وتصنيع البدلات السنية الجزئية .	بدلة سنية تعويضية تعوّض الأسنان المفقودة ، أو الأسنان التي لم تبرز على أحد جانبي القوس السني فقط .
طبعة البدلة السنية الجزئية	سطح البدلة السنية المصقول denture , polished surface
طبعة سالبة للقوس السنية الدرداء جزئياً أو لمنطقة جهزت بغرض تصنيع البدلة السنية الجزئية .	ذلك الجزء من سطح البدلة السنية الذي يمتد بالاتجاه الإطباق من حافة البدلة السنية ، ويشمل السطح الحنكي ؛ ذلك الجزء من قاعدة البدلة السنية والمصقول عادة ويشمل الأسطح الشدية والأسطح اللسانية .
بدلة سنية جزئية تعويضية ،	بدلة سنية مؤقتة denture , temporary
صفحة سنية جزئية تعويضية	بدلة سنية انتقالية ، بدلة سنية متحوّلة denture , transitional
بدلة تعويضية يحل محل سن أو أكثر من سن (ولكن ليس كل الأسنان) والأنسجة المصاحبة لها ؛ وتدعم بواسطة الأسنان أو بواسطة مخاطية الارتفاع المتبقي ويمكن أن تكون ثابتة أو نزوعة (متحركة) .	بدلة سنية جزئية نزوعة تستعمل كتعويض مؤقت ، وتضاف إليها أسنان صناعية بديلة عن الأسنان الطبيعية المفقودة ، ويمكن استبدالها بعد حدوث تغيرات في الأنسجة بعد القلع . البدلة السنية المتحوّلة يمكن أن تتحول إلى بدلة سنية مؤقتة حينما يتم قلع الأسنان الطبيعية من القوس السنية .
بدلة سنية اصطناعية	بدلة سنية علاجية denture , treatment
جزئية ، صفيحة جزئية	بدلة سنية تعويضية تستعمل لغرض العلاج أو لتجهيز الأنسجة التي تقوم بدعم وتثبيت قاعدة البدلة السنية .
بدلة سنية دائمة	بدلة سنية تجريبية ، تجربة البدلة السنية denture , trial
بدلة سنية سيئة الانطباق	بدلة سنية في طور التصنيع ، تكون الأسنان الصناعية فيها مُنصّدة (Set up) في الشمع . ويتم اختبارها في فم المريض للتأكد ، من ملائمتها ، وشكلها الجمالي ، واستقرارها ، واختبار انطباق الأسنان داخل الفم وضبطها وتصحيحها وترتيبها في علاقة مركزية أو أية عملية أخرى تكون ضرورية قبل إنهاء تصنيعها . كانت سابقاً تسمى : بدلة سنية مُنصّدة أو بدلة سنية تجريبية (Try- in denture) .
بوتقة تصنيع البدلة السنية	الباحة الحاملة للبدلة السنية ، منطقة denture-bearing area
بدلة سنية مؤقتة	ارتكاز البدلة السنية
بدلة سنية متحركة ، بدلة سنية	سطح الأنسجة الغموية أو المركز القاعدي المتوفر لدعم البدلة السنية .
نزوعة ، صفيحة سنية متحركة	خصائص أو صفات البدلة السنية denture characterization
بدلة سنية جزئية نزوعة ،	تعديل شكل ولون قاعدة البدلة السنية والأسنان ليظهر بشكل أكثر قرباً من الحالة الطبيعية .
بدلة سنية جزئية متحركة	
بدلة سنية تعويضية جزئية يمكن للمريض نزعها من فمه بسهولة وإعادتها عند الحاجة ، تثبت عادة بواسطة المشبكات أو الوصلات المحكمة على الأسنان .	
بدلة سنية جزئية مُجزّأة	
بدلة سنية جزئية نزوعة تحمل أو ترتكز على الأنسجة . بدلة سنية جزئية نزوعة تدعم عمودياً بواسطة الأنسجة الواقعة تحتها والعظم ، وتدعم بواسطة الأسنان من طرف واحد فقط ، عادة ما يكون الطرف الأنسي ، ويتم دعم الطرف الوحشي بواسطة النسيج .	
بدلة سنية جزئية متحركة تحمل	
أو ترتكز على السن	
بدلة سنية جزئية نزوعة تدعم بواسطة الأسنان عند كل من طرفيها في الحيز عديم الأسنان (الأدرّد) .	

denture construction , partial تصنيع البدلات السنية الجزئية
علم تصميم وتصنيع البدلات السنية الجزئية (Partial dentures)
.

denture curing = denture processing = تصليب البدلة السنية
تصنيع البدلة السنية
عملية التصنيع التي تتصلب بواسطتها مواد قاعدة البدلة
السنية لتكون شكل البدلة السنية في قالب البدلة السنية .

denture esthetics علم جمال البدلات السنية
التأثير الجمالي للبدلة التعويضية السنية ، الذي يُضفي على
الشخص الجمال المطلوب ، والجاذبية والاحترام .

denture , skeleton بدلة سنية هيكلية
نوع من البدلات الجزئية محمول أساساً على ما تبقى من
الأسنان الطبيعية ، يتميز بوصلات صغيرة الحجم وممتينة ،
ويتمتع بقوة وصلابة كافية ، لأنه يغطي اللثة الهامشية ، أو
حواف اللثة ، أما الغشاء المخاطي فلا تتم تغطيته .

denture , spoon بدلة سنية ملعقية
جهاز تعويضي صغير ملعقي الشكل ، وهو نوع من البدلات
السنية العلوية الجزئية لتعويض سن أو أكثر من الأسنان
الأمامية ، تكون الأسنان فيه مثبتة في قاعدة راتينية ، أو
صفيحة قاعدية لدنة تمتد لتغطي كل الحنك الصلب ، ولا
تغطي الحواف اللثوية أو اللثة الهامشية للأسنان الطبيعية .

denture , Every's بدلة أسنان إيثري

denture flask = crown flask بوتقة البدلة السنية = بوتقة التاج

وعاء معدني صندوق الشكل ، ذو جزأين يمكن فصلهما عن
بعضهما ، يصب فيه القالب الجزئي المصنوع من الجبس
الاصطناعي ، أو جبس باريس ، لغرض انضغاط وتصنيع
البدلة السنية أو الحشوات الراتينية الأخرى .

denture foundation = tissue-bearing area قاعدة البدلة السنية ، مقر البدلة
السنية = منطقة الارتكار النسيجي ، منطقة الانضغاط النسيجي

ذلك الجزء من الأنسجة الفموية المتوفرة لدعم البدلة
السنية .

denture foundation area منطقة مقر البدلة السنية ،
منطقة قاعدة البدلة السنية

سطح الأنسجة الفموية التي تشكل المقر القاعدي أو المركز
القاعدي المتوفر لدعم البدلة السنية .

denture impression , partial طبعة البدلة السنية الجزئية
طبعة سالبة للجزء الأدر من القوس السنية ؛ أو المنطقة
المهيئة تؤخذ لغرض تصنيع البدلة السنية الجزئية .

denture packing حشو قالب البدلة السنية
ملء ، أو حشو ورك ، أو ضغط مادة قاعدة البدلة السنية
داخل القالب الموجود في البوتقة .

denture prognosis إنذار (مأل) البدلة السنية
الرأي أو الحكم المسبق على العلاج من حيث النجاح المتوقع
عند تصنيع الأجهزة السنية .

denture prosthetics , complete = full denture prosthetics بدلة سنية كاملة تعويضية

1- استبدال ، أو تعويض جميع الأسنان الطبيعية في القوس
السنية والأجزاء المصاحبة لها ببدايل صناعية .

2- فن وعلم تعويض الفم الأدر .

denture retention تثبيت البدلة السنية
1- مقاومة تحرك البدلة السنية عن قاعدة ارتكازها ، خاصة
في الاتجاه العمودي .

2- حالة من ثبات البدلة السنية على مركزها القاعدي أو
الأسنان الداعمة أو جميعها معاً .

denture retention , partial تثبيت البدلة السنية الجزئية
ثبات البدلة السنية الجزئية النزوعة بواسطة استعمال
المشبكات ، أو المثبتات غير المباشرة أو الوصلات المحكمة .

denture service صيانة البدلات السنية
الطرق أو الإجراءات التي تدخل في تشخيص وصيانة ، أو
الحفاظة على البدايل الصناعية للأسنان الطبيعية المفقودة
والأنسجة المصاحبة لها .

denture space حيز البدلة السنية ، منطقة البدلة السنية
ذلك الجزء من التجويف الفموي الذي تشغله البدلة السنية
العلوية أو البدلة السنية السفلية ، أو كليهما ؛ ويحيط بها
الخدین والشفاة واللسان وقاع الفم .

denture splint جبيرة البدلة السنية

denture stability استقرار البدلة السنية
1- مقاومة البدلة السنية للحركة على القاعدة المرتكزة
عليها .

2- حالة البدلة السنية التي تسمح بالاحتفاظ باتزانها وثباتها
على المركز القاعدي أو الأسنان الداعمة ، أو جميعها
معاً .

denture stomatitis التهاب الفم بسبب البدلة السنية

denture-supporting area منطقة دعم البدلة السنية
سطح مخاطية الفم التي تغطيها قاعدة البدلة السنية .

denture-supporting structures البنى الداعمة للبدلة السنية
الأنسجة أو الأسنان أو الارتفاعات المتبقية أو جميعها مما

يستخدم كقاعدة للبدلة السنية الجزئية النزوعة أو للبدلة السنية الكاملة .

denture stress إجهاد البدلة السنية

denture teeth أسنان البدلة السنية

denture , unilateral بدلة سنية وحيدة الجانب ، صفيحة وحيدة الجانب

denture , unilateral partial بدلة سنية جزئية وحيدة الجانب ، صفيحة جزئية وحيدة الجانب

denture , wax model نموذج شمعي للبدلة السنية

denturism تصنيع البدلات السنية

إنتاج البدلات السنية وتوزيعها مباشرة من فني الأسنان بالختبر .

denturist فني أسنان ، صانع الأسنان

فني أسنان حاصل على ترخيص يسمح له بتصنيع البدلات السنية ، وتركيبها لعامة الناس .

deodorant مُزيل للروائح ، مانع للرائحة الكريهة

deodorant , mouth مُزيل لرائحة الفم

deodorize يزيل الروائح الكريهة ، يمنع الروائح الكريهة

deossification زوال العظم ، إزالة التعظم

فقدان أو زوال ما يعطي العظم خصائصه أو امتصاص مكونات العظم ؛ نقص العناصر المعدنية في العظام .

deox- , deoxy- (سابقة) منزوع الأكسجين

deoxygenated لا مؤكسج

deoxygenated blood دم لا مؤكسج ، دم ليس به أكسجين

deoxyribonucleic acid = DNA الحمض النووي الريبوزي

المنزوع الأكسجين = الدنا

dependence اعتماد ، اتكال ، توقف ، تعويل

حالة المريض الذي لا يستطيع الحياة بشكل طبيعي بدون الاعتماد على بعض الأدوية أو الآليات .

depigmentation زوال الصبغة ، إزالة الصبغ

فقدان أو إزالة الصبغة .

depolymerization إزالة البلمرة

العملية التي يتحلل بها البلمر (المكثور) إلى جزيئاته المكونة له .

deposits رواسب ، ترسبات

مواد صلبة أو لينة تلتصق على أسطح الأسنان .

depressant مخمد ، مكثب

مادة تخفض النشاط الطبيعي لأية وظيفة من وظائف الجسم ، مثل المخدرات والباربيتورات .

depression 1- انخفاض ، منخفض

منخفض ، أو ثلم في سطح .

(في علم التشريح) : أي جزء من سطح عضو أو نسيج ينخفض عن مستوى سطحه العام .

(في تقويم الأسنان) : عملية ضبط أو تصحيح المستوى العمودي للأسنان ذات البزوغ الزائد عن المستوى الاطباقي العام للقوس السنية .

2- هبوط ، إعياء ، كآبة ، حزن

اكتئاب ؛ حالة نفسية تتميز بالاكتئاب العاطفي والتعاسة ، مصحوبة بفقدان الاهتمام بالمحيط .

depression of mandible خفض الفك السفلي

حركة الفك السفلي بعيداً عن الفك العلوي . عكس رفع الفك السفلي (Elevation of mandible) ، انغلاق الفك السفلي (Mandibular closure) .

depressive 1- موقع للكآبة في النفس

2- مكثب

depressor 1- خافضة

أداة لتنحية ، أو خفض عضو (كاللسان) ، أو للضغط عليه أثناء عملية جراحية أو مداخلة سنية .

2- عضلة خافضة

3- عَصَب خافض

عَصَب يعمل على إحباط نشاط عضو ما .

depressor muscles عضلات خافضة

depressor , tongue خافض اللسان

depressor , wooden tongue خافض اللسان الخشبي

derm- , derma- , dermat- , dermato- , dermo- (سابقة) جلد ، أدمة

derma = derm جلد

dermal جِلدي ، أدَمي

متعلق بالجلد (Skin) .

dermatitis التهاب الجلد ، التهاب الأدمة

dermatoid = dermoid جلداني ، شبه جلدي ، شبه الجلد

dermatology علم أمراض الجلد ، طب الجلد

dermatostomatitis التهاب جلدي فموي

الحمامي متعددة الشكل (Erythema multiforme) التي تشمل المتحممة والأنسجة الفموية ؛ متلازمة ستيفنسون جونسون (Stevens-Johnson's syndrome) .

dermis الأدمة

الطبقة التحتية للجلد ، وهي غنية بالأوعية الدموية ، والأعصاب ، والأوعية اللمفية ، ومغطاة ببشرة الجلد .

dermoid	شبيه الجلد ، نظير الأدمة ، جلداني 1- شبيه الجلد . 2- كيسة جلدية ، حويصلة جلدانية (Dermoid cyst) .	إزالة الرطوبة أو تحقيق جفاف كامل بواسطة وسائل كيميائية ، أو وسائل طبيعية .
dermoid cyst	كيسة جلدانية ورم كيسي خلقي يحتوي على بُصيلات شعرية وأسنان وغدد عرقية ودهنية . انظر كيسة ، حويصلة (Cyst) .	تجفيف ، تنشيف عملية التجفيف ، أو التنشيف .
dermolabial	جلدي شفهي متعلق بالجلد والشفاه .	يُخطط ، يُصمم ، تخطيط ، تصميم ، خُطة ، هَدَف
desalivation	انقطاع اللعاب	designation يعني ، دلالة ، علامة مميزة
descending	نازل	designation tooth تعيين الأسنان ، ترقيم الأسنان
descending branches	شُعَبَات نازلة	designing تصميم ، تخطيط
descending cervical nerve=	العَصَب العُنُقِي النازل =	desm- , desmo- (سابقة) وتر ، رباط ، واصل
descending hypoglossal nerve = ansa cervicalis	العَصَب تحت اللساني النازل = عُرْوَة عُنُقِيَّة	desmodont = periodontal ligament رباط سني = الرباط حول السني
descending hypoglossal nerve = ansa cervicalis	العَصَب تحت اللساني النازل = العُرْوَة اللسانية	desmodynia ألم الرباط
descending palatine arteries	شرايين حنكية نازلة	desmoid 1- رباطي الشكل ، ليفي الشكل 2- ورم ليفي متصلب
description	وصف	desmolysis انحلال الرباط
desensitize	يُزيل التحسُّس ، يُبطل التحسُّس ، يُبطل الحساسية يُزيل ، أو يقلل الاستجابة للألم السني الناتج عن العوامل المهيجة .	desmosome جسم رابط ، جسيم رابط تتواجد بنية مكان الالتحام بين خلايا متجاورة ، خصوصاً الخلايا الظهارية .
desensitization of dentine	إبطال حساسية العاج خفض حساسية العاج المكشوف بواسطة تطبيق المستحضرات الوقائية ، وتشتمل على : الطلاءات الفلورية (Fluoride applications) ، واللاصق العاجي (Dentin adhesive) ومواد الختم (Sealer materials) .	desquamation مُتوسِّف ، مُتَقَشِّر خلايا ظهارية متوسفة ، خلايا ظهارية متقشرة
desensitizing agent	مادة مُبطلَة للحساسية مادة تستعمل بواسطة طبيب الأسنان أو المريض لخفض حساسية جذر السن للتغيرات الحرارية ، وبخاصة البرودة مستحضر للتطبيق الموضعي للمناطق الحساسة من سطح السن . يمكن أن تكون في شكل محلول ، أو هلام أو ورنيش ؛ مثل محلول كلوريد الزنك 2٪ ، والمستحضرات المسجلة مثل تريزيولين (Tresiolan) وديوروفات (Durophat) .	desquamation تقشر الطبقة الظهارية الخارجية ؛ عملية إزالة الطبقة الخارجية من بشرة الجلد بواسطة التقشر .
desiccant	مُجفِّف ، مُنشِّف (عقار) مادة كيميائية مثل كلوريد الكالسيوم (Calcium chloride) قادرة على امتصاص الرطوبة أو تعزُّز الجفاف .	desquamative توسُّفي ، تقشري ، مُتَقَشِّر متعلق بتقشر البشرة (Desquamation) .
desiccate	يُجفِّف ، يُنشِّف	desquamative gingivitis التهاب اللثة التقشري أو التوسُّفي التهاب مزمن منتشر في اللثة يتميز بتقشر الظهارة اللثوية .
		desquamative papilla حلما تَوسُّفِيَّة
		destruction تخرُّب ، تحطُّم
		destruction , bone تخرُّب العظم
		detachment انفصال
		detect يكشف ، يكتشف
		detection كشف ، اكتشاف
		detector كاشف
		detergent = abluent منظف ، مطهر ، تنظيف دواء أو مادة نشطة في شكل محلول لتنظيف أو تطهير الجروح ، أو القروح .
		deteriorate يُفسد ، يُتلف ، يتغيَّر ، يسوء

deterioration	افساد ، فساد ، تلف تدريجي ، تغير تدريجي ، إتلاف ، تدهور	محلول يظهر الصورة المستترة على الفيلم الشعاعي ، حين غمرها في المحلول لفترة من الزمن في درجة حرارة محددة . يجب مراعاة حماية المحلول من ضوء الشمس ، كما يجب أيضا استبداله على فترات حسب عدد مرات استعماله .
determination	تعيين ، تحديد ، تقدير	
determine	يعين ، يحدد ، يقدر	
de-	(سابقة) يخفض ، ينقص ؛ العكس ، النقيض ؛ ينزع من ، يخلع عن	نمو ، تطور ، تكامل
de-torque	خفض عزم اللي	عملية النمو والتماير التي تؤدي إلى أن يصبح العضو أكثر تعقيدا .
	عملية تقويمية يتم فيها إحكام أو ضبط السلك لخفض مقدار عزم اللي أو الالتواء المنقول للأسنان .	development of teeth
detrital	فتاتي ، حطامي ، تحاني	نمو الأسنان ، نماء الأسنان
	متعلق بـ ، أو مكون من نفايات أو فضلات .	developmental
detrition	تفتت ، انسحال	تطوري ، نمائي ، أصلي
	تآكل ، كما في الأسنان ، الذي يحدث بالانسحال.	developmental anomaly
detritus	نفايات ، فضلات ، بقايا ، حطام ، فتات	شذوذ نمائي ، شذوذ تنسوي
	الفضلات الملصقة على سطح السن أو الملصقة على سطح نسيج سني تالف .	أي شذوذ أو عيب يصاحب النمو أو التطور .
detrusion	دفع ، خفض الفك السفلي	developmental cyst
	حركة الفك السفلي للأسفل ، عكس إطباق (Occlusion) .	كيسة نمائية ، كيسة تطويرية
deturgent	تطهيري ، تنظيفي	developmental defect
	متعلق بالمنظفات أو المطهرات .	عيب نمائي ، عيب تطوري
deuterocone	حَدبة إنسية شذبية لضاحك علوي في الثدييات	developmental deformity
	الثدييات	تشوه نمائي ، عيب تطوري
deuteroconid	حَدبة إنسية شذبية لضاحك سفلي في الثدييات	developmental dentin
	الثدييات	عاج نمائي ، عاج تطوري
deuteromere	النصف اللساني لعضو الميناء في السن	developmental depression
develop	1- يُظهِر (أشعة) 2- يُطوّر ، ينمو ، يُنمي	انخفاض تطوري ، انخفاض نمائي
developer	مُظهر	حدوث انخفاض أو تقعر سطح السن في مرحلة نموه .
	محلول يستعمل في عملية تظهير الصورة في الفيلم الشعاعي الذي تعرّض للأشعة ، يرسب الفضة من بلورات بروميد الفضة في الطبقة الحساسة للفيلم التي تعرضت للأشعة السينية .	developmental disorder
developer cut-off	توقف الإظهار ، انقطاع الإظهار	اعتلال نمائي ، اضطراب تطوري
	باحة بيضاء على الفيلم الإشعاعي المظهر ، تنتج عن عدم كفاية مستوى المحلول في حوض التظهير .	developmental fissures
developer , film	مُظهر الفيلم	شقوق نمائية ، شقوق تطويرية
developer tank	حوض الإظهار	طيّة نمائية ، طيّة تطويرية
developer , X-ray	مُظهر الصور الشعاعية	developmental groove
developing solution	محلول مُظهِر	ميزاب تطوري ، ميزاب أصلي
		1- أحد الأحاديث ، أو الشقوق في الميناء على سطح السن والذي يفصل حدود التكوين الأولي .
		2- خطوط منخفضة على سطح ميناء السن ، تمثل التحام فصوص السن خلال النمو .
		developmental guidance
		مرشدة نمائية
		developmental invagination
		انغماد تطوري
		developmental lines
		خطوط التكوين ، خطوط نمائية
		developmental lobe
		فص نمائي
		developmental pits
		وهاد نمائية
		developmental process
		نتوء نمائي
		deviation
		انحراف ، ضلال
		البعد عن ما هو منتظم أو عن المسار أو الوضع أو المعيار الطبيعي .
		device
		أداة ، بدلة ، جهيزة
		device , central-bearing
		أداة مركزية حاملة للضغط
		device , central-bearing tracing
		أداة لرسم الضغط المركزي ، الراسمة

device , mechanical	أداة آلية	dia- , di-	(سابقة) خلال ، بين ، عبّر ، في ما بين
devitalization	إزالة الحيوية	di-	(سابقة) إثنان ، ضعف ، ثنائي
devitalization of the pulp	تدمير حيوية لب السن . إزالة حيوية اللب	diabetes	السكري
devitalize	يزيل الحيوية ، يُفقد الحيوية	diabetes mellitus	الداء السكري
devitalized dental pulp	إزالة ، أو تدمير الأنسجة الحية ، أو الخلايا الحية . في علاج		نقص في كمية الإنسولين الذي يفرز بشكل طبيعي بواسطة البنكرياس ، يتسبب في عدم القدرة على استقلاب السكر . ويتميز الداء السكري بتكرار خروج البول المحتوي على الجلوكوز ، والزيادة المفرطة في العطش ، والإعياء ، وانخفاض المقاومة للدوى .
devitalized tissue	أفنية الجذور . إزالة حيوية لب السن أو نزع الأنسجة الحية من قناة اللب.	diabetic	مصاب بالداء السكري
devitalizer	لُب سني فاقد الحيوية		شخص يعاني من داء السكري . يجب أن يحمل المصابون بطاقات توضح حالتهم وما يجب أن يتخذ حيالهم من إجراءات حينما يدخلون في حالة غيبوبة سكرية (Coma) .
devitalizing agent	مادة مفقدة للحياة	diabetic coma	إغماء سكري ، سبات سكري
devitalizing and mummifying pulp therapy	معالجة لبيبة بإماتة وتحنيط لب السن		فقد الوعي نتيجة تجمع الأجسام الكيتونية في الدم .
	أسلوب معالجة لإزالة حيوية اللب الجذري للأسنان اللبينة والحفاظ على لب السن غير الحي في حالة طهورة (عقيمة) لحين سقوط السن بشكل طبيعي ؛ نادراً ما تستعمل في الأسنان الدائمة .	diabetician	أخصائي الداء السكري
devitalizing compound =	مُرْكَب لإزالة الحيوية =	diagnose	يُشخِّص ، يُشخِّص المرض
devitalizing paste	معجون لإزالة الحيوية	diagnosis	تشخيص ، تشخيص المرض
	مركب يشتمل عادة على مواد مثل الزرنيخ أو الفورمالدهيد ، يستعمل أحياناً لإماتة لُب السن . استعمال مثل هذه المركبات يُشكل خطراً ، وقد بطل استعمالها .		التقييم العلمي لحالة مرضية موجودة . التعرف على المرض أو مكان الإصابة من ملاحظة الأعراض والعلامات المرضية وتحديد نشأتها أو ماهيتها .
dew	ندى ، طَلّ	diagnosis , clinical	تشخيص إكلينيكي
dexiotropic	متجه لليمين	diagnosis , differential	تشخيص تفرقي
	متعلق بالدوران في اتجاه سير عقارب الساعة ؛ أي في الاتجاه من اليسار إلى اليمين .	diagnosis , laboratory	تشخيص مختبري
dextran	دكستران	diagnosis , pre- implant	تشخيص قبل الزرع
	كربوهيدرات ذوابة توجد في المراحل الأولى من تحليل النشا والجليكوجين إلى سكر خلال عملية الهضم .	diagnostic	تشخيصي
dextrin	دكسترين		متعلق بالتشخيص (Diagnosis) .
	مادة كربوهيدراتية تنتج أثناء تحول النشا إلى سكر .	diagnostic aid	مُساعدة تشخيصية
dextro-	(سابقة) يمين ، يميني ، أيمن	diagnostic cast = study cast =	قالب تشخيصي = قالب
dextrose = glucose	دكستروز = جلوكوز «سكر العنب»	preoperative cast	للدراصة = مثال قبل المداخلة الجراحية ، مثال قبل العمل جزء أو أجزاء موجبة مشابهة للحفرة الفموية ، تستخدم لغرض الدراصة وعمل خطة علاجية .
	الناجح النهائي الأساسي من انحلال المواد الكربوهيدراتية خلال عملية الهضم . يُسمى أيضاً سكر العنب «جلوكوز» (Glucose) .	diagnostic injection =	حقن تشخيصي =
DF 118 = dihydrocodeine	[مختصر] دايهيدروكودين	diagnostic analgesia	تسكين الألم التشخيصي
	انظر داي هيدروكودين (Dihydrocodine) .		للمساعدة على التشخيص ، يُحقن مُخدر موضعي في منطقة مُحدّدة من أجل إزالة الألم ، للتأكد من أن الألم ناشئ عن هذا المكان المحدد . يستعمل الآن الحقن المتسلسل الدقيق داخل الرباط لتحسين هذا الاختبار التشخيصي .

diagnostic investigation الاستقصاءات التشخيصية
diagnostic sign علامة تشخيصية
diagnostic stylus إبرة التسجيل التشخيصية
diagnostic test اختبار تشخيصي
diagnostician طبيب مشخّص ، اختصاصي التشخيص
diagnostics علم التشخيص
diagram رسم تخطيطي ، شكل بياني
dialysis الديال (الإفاد ، الفصل الغشائي)
 طريقة لفصل جزيئات مزيج سائل مختلفة الأحجام عن طريق الانتشار من خلال غشاء نصف نفوذ . يُستخدم هذا المبدأ في الديال الدموي (Hemodialysis) في أجهزة الكلية الصناعية .
diameter قُطر
diametrical tensile test اختبار الشدّ القطري
 بسبب صعوبة تحضير شكل دقيق للعينات من أجل الاختبار القياسي للشد لبعض المواد ، يمكن قياس إجهاد الشد داخل عينة أسطوانية باستخدام قوة الثقل الضاغط .
diamond ألماس «حجر كريم» ، ماس
 شكل بللوري من الكربون ، أكثر صلابة من أي مادة توجد في الطبيعة . انظر ساحل (Abrasive) .
diamond chips رُقاقات ماسية ، شظايا ماسية
diamond disc قُرص ماسي
diamond instrument أداة ماسية
 أداة دوّارة مثل المثقب أو القرص ، تستعمل كأداة قاطعة ساحلة ، تنظمر في سطحها المعدني حبيبات دقيقة من ألماس صناعي أو حبيبات دقيقة من ألماس تجاري .
diamond points رؤوس ماسية
diamond separation disc قُرص فاصل ماسي
diamond wheel قُرص ماسي ، دولاب ماسي
diapedesis عرق دموي ، انسلال أو هروب الكريات الدموية من خلال جدران الأوعية الدموية
 مرور خلايا الدم من خلال جدران الأوعية الدموية ؛ مثال : عملية مرور البلاعم ، من خلال جدران الأوعية الدموية الدقيقة أثناء الالتهاب .
diaphanoscopy = فحص الشفوية ، الفحص الضوئي =
transillumination إضاءة نافذة ، إنارة عبر الأسجة
 فحص عضو أو نسيج بتعريضه لضوء يخترقه .
diaphragm= diaphragma حجاب ، حجاب حاجز
 1- (في التشريح) : حاجز غشائي عضلي رقيق أو صفيحة

عضلية رقيقة بشكل القبة تفصل التجويف الصدري عن التجويف البطني ، انقباضه يسبب الشهيق وارتخاؤه يسمح بالزفير .

2- (في طب الأسنان التعويضي) : وجه رقيق من المعدن يمتد قلب من تاج ذي وتد ليضم بعض أو كل الحواف لوجه جذر مُحضّر .

3- (في طب الأسنان) : صفيحة معدنية رقيقة تشكل لتكون غطاءً على سطح الجذر تلحم مع طوق أو ياقة التاج الصناعي .

4- (في علم الأشعة) : صفيحة معدنية ذات ثقب مركزي صُممت لتحد من حجم الأشعة السينية .

diaphragm aperture فتحة الحجاب الحاجز

diaphragm , oral حجاب الفم
 الحاجز الذي يفصل المنطقة تحت الفك السفلي عن المنطقة تحت اللسان ، وهو مكون من العضلة اللسانية اللامية (Hyoglossus muscle) والعضلة الضرسية اللامية (Mylohyoid muscle) .

diaphragm , root حجاب الجذر
 حاجز من غلاف الجذر الظهاري المائل بزواوية تحت الحلجمة السنية في النمو البدئي للسن .

diaplasia تجبير
 اختزال الكسر أو رد خلع المفصل .

diaplastic تجبيري

diapyema خُرَاج

diapysis = suppuration تَقْيَح

diapyetic مُقَيِّح

diarrhoea إسهال

تكرار تفرغ الأمعاء من إخراج سائل أو لين غير طبيعي .

diarthrodial joint مفصل سَلَس ، مفصل متحرك

مفصل متحرك ، يغلف بمحظة ومحاط بسائل زلالي ويحدد حركة العضلات والأربطة .

diarthrosis = abarthrosis = مفصل سَلَس ، مفصل متحرك

synovial joint مفصل سهل الحركة = مفصل زليلي

diastema فرق ، انشطار ، انشقاق ، حيز

مسافة واسعة شاذة بين سنين متجاورتين ، ينتج عنها عدم تماس الأسطح الإنسية والوحشية ، وتحدث في نفس القوس السنية بشكل طبيعي ، وتوجد عادة بين القاطعين المركزيين العلويين .

diastematocheilia شق الشفة ، انشقاق الشفة

انشقاق طولي خلقي للشفة .

diastematocrania	انشقاق الجُمُعة الخلقى	diatoric = pinless teeth	أسنان ذات فجوة = أسنان مثقبة
diastematoglossia	شق اللسان ، انشقاق اللسان انشقاق طولي خلقي للسان .		أسنان خزفية صناعية بلا دبابيس ذات قاعدة مثقوبة للسماح بانسياب الرتين الأكريليكي داخلها ، تُثبَّت الأسنان في قاعدة البدلة السنية عند تصلب الراتين الإكريليكي .
diastematognathia	فرق الفك السفلي ، شق الفك السفلي	diatoric tooth	سن مُثَقَّبة
diastole	انبساط القلب ، استرخاء القلب مرحلة استرخاء عضلات القلب المتقلَّصة حينما يدخل الدم حجراته ، ويلبها مباشرة الانقباض .		سن صناعية تشمل قاعدتها على ثقبٍ تدخلها المادة اللدنة وهي في حالة الليونة فإذا تصلبت ثبتت السن على قاعدة البدلة السنية . انظر سن (Tooth) .
diastolic	استرخائي ، انبساطي متعلق بانسباط القلب (Diastole) .	diazepam	ديازيبام
diathermy	إنفاذ حراري حرارة تنشأ بواسطة تيار كهربائي ذو تردد عال . تستخدم هذه الحرارة لتسخين أو تدفئة الأنسجة دون أن تسبب لها الضرر .		عقار يُستعمل في شكل حبوب للتقليل من حدة الخوف والقلق ، ويستعمل أيضا كعلاج أولية قبل استعمال محلول المخدر الموضعي أو كمخدر يمكن أن يُحقن داخل الوريد .
diathermy apparatus	جهاز الإنفاذ الحراري جهاز ينتج تياراً كهربائياً ذا تردد عال يستعمل لقطع الأنسجة مع تخثير الأوعية الدموية ؛ يمكن أن يمر التيار الكهربائي بين طرفيه فيسمى ثنائي القطب ، (ذو القطبين Bipolar) ، أو بين الأداة والمريض الذي يمسك القطب الكهربائي فيسمى ذو القطب الواحد (Unipolar) .	dicheilia = double lip	شَفَّة مزدوجة ، ازدواج الشفة ، تضاعف الشفة
diathermy , short-wave	إنفاذ حراري قصير الموجة يستعمل لتخفيف أو إزالة الألم .	dichotomous	مفروق ، مقسوم ، ذو شعبتين
diathermy , surgical	إنفاذ حراري جراحي جهاز ذو ترددات عالية جدا يمكن استخدامه لقطع الأنسجة ولتخثير الأوعية الدموية وإزالة الأنسجة في العمليات حول السنية ، وهو غير مناسب للمرضى المثبتة فيهم أجهزة منظمة للإيقاع القلبي (نواظم) .	dichotomy	تَفْرَع ثنائي ، تقسيم إلى جزأين انقسام إلى جزأين أو فرعين متساويين .
diathesis	أهبة حالة وراثية أو مجموعة من الصفات ، التي تجعل الشخص عُرْضة لمرض مُعين أو لبعض الأمراض بعينها .	dichroic	مُزدوج اللون أو الصبغ
diathetic	تأهبي ، أهبوي متعلق بالاستعداد للمرض (Diathesis) .	dichroic fog	ضباب مزدوج اللون أو الصبغ ضباب كيميائي ، يُشاهد على الصور الشعاعية بسبب الحايل المثبتة المستنفدة .
diatom	المشطورة طُحلب نهري أو بحري مجهري ، أحادي الخلية جدرانها مشبعة بالسيليكات .	die	نموذج ، مثال ، قالب طبعة معدنية أو قالب تصنع منه النماذج السنية . نسخة موجبة من مادة صلبة لسن مُحضرة ، تتكون عادة من المعدن أو راتين الإيبوكسي أو من الجبس الصناعي المُجهَّز لهذا الغرض . انظر أيضا قالب حجري (Stone die) .
diatomaceous	مشطوري مؤلف من المشطورات أو بقاياها المتحجرة .	die , amalgam	نموذج الأملغم ، قالب قالب مصبوب من الأملغم ناتج عن الطبعة ، ويمكن تصنيع الحشوات المصبوبة أو التيجان بهذه الطريقة .
diatomaceous (Kieselguhr) earth	تراب المشطورات شكل نهائي من السيليكا ، وتستعمل كمادة مألثة ومادة صاقلة .	die , electroformed	تشكيل القالب بالترسيب الكهربائي
		die material	مادة النموذج ، مادة المثال مادة تستعمل في تصنيع القوالب أو النماذج ، مثل الجبس الصناعي ، أملغم الفضة والقصدير ، والراتين الإيبوكسي إلخ .
		die plate	صفحة النموذج ، صفحة القالب صفحة من المعدن ، تحتوي على قوالب لعمل حداث على تيجان قشرية (Shell crown) .
		die , stone	نموذج حجري ، مثال حجري ، قالب جبسي قالب مصنوع من الجبس الحجري .

diet	حماية ، نظام غذائي	جهاز حيوي يتم فيه تحلل الطعام بواسطة الإنزيمات ، وإنتاج مواد بسيطة تمتص بواسطة أنسجة الجسم . يشتمل الجهاز الهضمي على الفم والأسنان ، والغدد اللعابية ، والمريء ، والمعدة ، والأمعاء الدقيقة والغليظة ، والمستقيم . تفرز العصارات الهاضمة في الجهاز الهضمي بواسطة البنكرياس ، والمرارة ، والكبد .
dietary	حميوي ، غذائي	القناة الهضمية ، السبيل الهضمي
dietary habits	عادات غذائية	إصبع ، رقم
different	مختلف ، مُفترق	حاسبة رقمية
differential	تفريقي ، مُتميّز	صورة رقمية
differential diagnosis	تشخيص تفريقي	تصوير شعاعي رقمي
	تشخيص مرض أو حالة مرضية تشترك في أعراضها مع أمراض أخرى .	تحويل الصورة الشعاعية الناتجة عن جهاز حساس داخل الفم إلى إشارات حاسوبية ، ظهر على شاشة تلفزيونية للحصول على صورة دقيقة .
differential force technique	أسلوب القوى المتباينة	مسنن ، تصبّع ، تصبيح
	انظر بدلة بيج (Begg's appliance) .	لسان مشقوق ، ازدواج اللسان
differential proliferation	نمو خلوي مُتمايز ، تكاثر تمايزي	شذوذ نمائي للسان مزدوج أو لسان مشقوق .
differentiation	تفريق ، تمييز ، اختلاف ، تباين	ذو لسان مُزدوج ، مشقوق اللسان
	1- تفريق مرض عن الأمراض الأخرى .	ذو فكين
	2- تباين أو اختلاف وظائف بعض الخلايا عن الأخرى .	مسيخ ذو فكين سفليين .
diffuse	ينتشر ، يتناثر	ذو أو ذات جزئي ماء (ثنائي الهيدرات)
diffusion	انتشار ، انتشار	مركّب يشتمل على جزئين من الماء .
digastric	ذو البطنين ، ذات البطنين	داي هيدروكودين (ثنائي هيدروكودين)
	ذو بطنين ، مثال : العضلة ذات البطنين (Digastric muscle)	مُسكّن قوي المفعول ، يوصف على شكل أقراص 10 مجم أو 30 مجم . يمكن أن يسبب الدوخة أو الغثيان أو الأثنين معا . الاسم التجاري له هو (DF 118) .
digastric fossa	حفرة ذات البطنين	1- تمزق ، انثناء ، تفتيت
digastric groove = mastoid notch	تلم ذات البطنين = الثلمة الخشائية للعظم الصدغي	2- تمزق السن
digastric muscle = digastricus	العضلة ذات البطنين	أ- حالة ينتج عنها تشوه في شكل السن يعيق العلاقة المحورية بين التاج والجذر يؤدي إلى انثناء أو التواء جذر السن ، سدود التدخل في تكلسها الطبيعي بسبب كسر أو رضح للسن أثناء تطورها ويزوغها في الفم .
	عضلة تشارك في حركة الفك السفلي والفم خلال عملية المضغ ؛ وتتكوّن العضلة من بطنين : يرتكز البطن الخلفي للعضلة على العظم الصدغي ويرتكز البطن الأمامي على الحفرة ذات البطنين القريبة من الخط المنصف للحافة السفلية للسطح الداخلي للفك السفلي . يساعد انقباض العضلة ذات البطنين ، حينما يكون العظم اللامي بوضع ثابت ، على فتح الفم ، ولكنها ترفع العظم اللامي خلال عملية البلع . عضلة ترفع وتثبت العظم اللامي . انظر العضلة ذات البطنين (Digastricus) .	ب- انزياح التاج (Crown displacement) .
digastric notch	ثلمة ذات البطنين	ج- يمكن أن يستعمل المصطلح كذلك للإشارة إلى التزاوي الحاد للجذور أو الجذور المشوّهة .
digestion	هضم	فرط التنسُّج بالديلاتين
	العملية التي يتم بها تحويل الطعام في القناة الهضمية إلى مواد قابلة للتمثيل الغذائي أو الامتصاص بواسطة الجسم لبناء الأنسجة وتعويضها .	ينتج فرط تنسج الأنسجة اللثوية عن تناول عقار مضاد للتشنج هو الفينيتون (ديلاتين الصوديوم Dilantin sodium) ، الذي يستعمل لعلاج الصرع .
digestive	هضمي	
digestive system	الجهاز الهضمي	

di-lok tray قالب تثبيت النماذج ، قالب ذو نماذج

ذات علاقة ثابتة

قالب تجاري التصنيع مُكوّن من ثلاثة أجزاء ، يمكن فصلها وإعادة تشكيلها ، يحتوي من الداخل على دلائل (Indexes) ، بحيث يمكن رفع المثال المفرد من مكانه وإعادةه مرة أخرى إلى القالب ، مع الحفاظ على نفس العلاقة مع الأمثلة المجاورة وبقية أمثلة القوس السنّية . تحافظ الأمثلة على أماكنها في القالب بسبب وجود نظام مزلاج داخلي مُحكم على الجوانب الداخلية للقالب تقابل المياريب على المثال الحجري .

dilatation = dilation توسع ، تمدد

حالة التمدد أو الاتساع عن الحجم الطبيعي . الانتشار أو الاتساع في كل الاتجاهات . مصطلح ينطبق بشكل خاص على اتساع الحفرة ، أو الوعاء الدموي ، أو القناة أو الفتحات الأخرى .

dilator موسّع ، موسّعة

dilator naris muscle العضلة الموسّعة للمنخر

تساعد على توسعة فتحتي الأنف .

dilator pupillae muscle العضلة الموسّعة للحدقة

diluent مُمدّد ، مُرقّق ، مُخفّف الكثافة

dilution تمديد ، ترقيق ، تخفيف الكثافة

dimension بُعد ، حجم ، قياس

dimension , occlusal vertical بُعد عمودي إطباق

dimension , rest vertical بُعد عمودي في وضع الراحة

dimension , transverse بُعد مُستعرض

dimension , vertical بُعد عمودي

dimensional بُعدي ، نسبة للأبعاد

dimensional change تغيير بُعدي

dimensional distortion تشوّه بُعدي

تشوّه يشاهد في حالة التصوير الإشعاعي بطريقة تصنيف الزاوية ، حينما تكون أجزاء من الغرض المراد تصويره اشعاعياً بعيدة عن الفلم الشعاعي فتبدو قصيرة بالنسبة للأجزاء الأخرى القريبة من الفلم .

dimensional stability استقرار بُعدي

قدرة المادة على الاحتفاظ بشكلها وحجمها .

diminish يُنقص ، يُقلّ ، يصير مستدق الطرف ، مُصغّر

dimorphism اختلاف شكلي ، ثنائية الشكل

dimple نقرة ، غمازة الخد أو الذقن

diodontic implant = endodontic implant غرسة لبية

إدخال قضيب معدني مُعقم في قناة الجذر وامتداده من خلال قمة الجذر في العظم السنخي بقصد تثبيت السن ، خصوصاً السن ذات الجذر القصير . تسمى غالباً غرسة لبية أو زرع لبي (Endodontic implant) .

diphtheria خُنّاق ، دفتريا

مرض مُعدّ تسببه الجراثيم التي تتكاثر في الحلق وتكوّن سموماً شديدة تؤثر على القلب والأعصاب . تتخثر النتحة الالتهابية في الحلق لينتج الغشاء الكاذب المُميز أصبحت الإصابة بالمرض نادرة الحدوث الآن بسبب انتشار عمليات التحصين . تمتد فترة الحضانه من يومين إلى ثمانية أيام .

diphtheria , buccal خُنّاق (دفتريا) فموي

diphtheria , labial خُنّاق (دفتريا) شفوي

نوع موضعي من الخنّاق ، يتكوّن فيه غشاء خنّاق على حواف الشفاه الخارجية ، ويعتقد بأنه من مضاعفات تشقق الشفتين وتوسفهما ؛ تتشكّل الأغشية فوق الشفاه .

diphyodont ذو تسنينين ، ثنائي الإثغار ، ذو إغارين ،

ثنائي التسنن

ذو مجموعتين متتاليتين من الأسنان ، المجموعة الأولى (الأسنان اللبنية Deciduous teeth) تحل محلها المجموعة الثانية (الأسنان الدائمة Permanent dentition) ؛ الإنسان ذو تسنينين ، ويمكن أن توجد هذه الصفة في الحيوان .

diplegia شلل مُزدوج ، شلل الجانبين

شكل لعضوين متناظرين على جانبي الجسم .

diplococcal متعلق بالمكورة المزدوجة

متعلق بالمكورات المزدوجة (Diplococcus) .

diplococcus المكورة المزدوجة

نوع من الجراثيم المكورة تتواجد على هيئة أزواج متلاصقة ، وهي طفيلية موجبة الجرام ، تُشاهد كخلايا مستطيلة تنمو في أزواج ، أو سلاسل قصيرة . أعيد الآن تصنيفها تحت أجناس أخرى .

diplococcus pneumoniae = المكورة المزدوجة الملهبة للرئة =

streptococcus pneumoniae المكورة المزدوجة الرئوية ،

العقدية الرئوية

نوع من المكورات المزدوجة تتسبب في التهاب الرئة ومجموعة من الأمراض المعدية ، وهي كروية غير متحركة موجبة الجرام ، وقد تُسمى المكورات الرئوية (Pneumococcus) .

diploe الوصائل ، الطبقة بين اللوحتين (في القحف)

النسيج العظمي بين عظام القحف .

diploic	وصائلي ، مزدوج	direct retainer	مُثَبِّتة مباشرة
	متعلق بالطبقة بين اللوحتين (Diploe).		مشبكة أو وصلة تستند على السن الداعمة بغرض استبقاء
diprotodont	ذو سنين سفليتين ، ذو ثنيتين سفليتين		البدلة السنية النزوعة (المتحركة) في مكانها بالفم .
	ذو قاطعين في الفك السفلي.	direct retention	تثبيت مباشر
direct	مباشر ، رأساً		تثبيت البدلة السنية الجزئية النزوعة (المتحركة) بواسطة
direct attachment	ارتباط مباشر ، وصلة مباشرة		استخدام المشبكات أو الوصلات التي تقاوم نزوعها عن
	انظر ربط مباشر (Direct bonding) .		الأسنان الداعمة .
direct bonding	ربط مباشر	direct technique	طريقة مباشرة ، أسلوب مباشر
	تثبيت مباشر لحاصرة طبقة تقويمية ثابتة على سطح السن		انظر طريقة الحشوة المصبوبة المباشرة (Direct inlay
	عن طريق أسلوب التخريش بالحامض ومادة الحشو الراتينية		technique) .
	المركبة .	direct veneer	وجه تجميلي مباشر
direct bone impression	طبعة مباشرة للعظم		وجه إكربليكي أو من الراتين المركب يلصق مباشرة على
	طبعة لعظم مكشوف تستخدم في تصنيع أو بناء غرسات		الأسطح الشفوية للأسنان الأمامية في الفم ، يسمى أيضاً وجه
	الجهاز السني .		تجميلي مرتبط (Bonded veneer) .
direct contamination	تلوث مباشر ، عدوى مباشرة	direct vision	رؤية مباشرة
	تلامس مباشر بالجراثيم ، مثل عطس المريض بحيث يصيب		تثبيت مباشر بالأسلاك
	الرذاذ مباشرة الطبيب أو مساعده .	direct wiring	تثبيت كسور الفكين بربط أسلاك حول الأسنان المناسبة في
direct filling gold =	حشوة ذهب مباشرة =		الفكين العلوي والسفلي ، ثم توصيل طرفي الأسلاك المتقابلة
gold foil filling	حشوة رقائق الذهب		مع ثبوتها لتحقيق عملية التثبيت .
direct fracture	كسر مباشر	direction	اتجاه ، توجيه
	كسر في مكان الإصابة .	director	مدير ، قائد ، مخرج
direct gold foil restoration	حشوة رقائق الذهب المباشرة		شخص أو أداة موجهة أو مرشدة .
direct inlay technique	أسلوب الحشوة المصبوبة المباشرة	dis- ,di-	(سابقة) 1 - زوج ، مزدوج ، ثنائي
	طريقة عمل حشوة مصبوبة أو قالب معدني باستخدام		2- ينقص ، عكس ، العكس ، لا (للنفى)
	نموذج شمعي يؤخذ مباشرة من السن المحضرة وليس من	disaccharide	ثنائي السكاريد
	المثال أو النموذج السني مع استخدام طريقة الصب بفقد		سكر ينتج عندما يتحلل بالماء اثنين من أحاديات السكاريد ،
	الشمع .		مثل السكروز (سكر القصب) ، واللاكتوز (سكر اللبن) ،
direct interdental wiring	الربط أو التثبيت بين السني المباشر ،		والمالتوز (سكر الشعير) .
	الخيطة بين السنية المباشرة	disaccharides	سكريات مزدوجة ، ثنائيات السكاريد
	انظر تثبيت أو رد (Fixation) .	disadvantages	مساوي ، سيئات
direct interdental wiring fixation	تثبيت سلكي بين سني	disalignment	سوء ارتصاف ، سوء تنضيد ، عدم انتظام
	مباشر	disarticulation	حز المفصل
direct method	طريقة مباشرة ، أسلوب مباشر		انفصال أجزاء المفصل ، بما يتسبب عنه اضطراب في وظيفته
direct pulp capping	تغطية اللب المباشرة		الطبيعية .
	عملية تغطية اللب المكشوف مباشرة بضماد حمايته ،	disc	قُرص ، قُرصي
	وتسريع التئامه .		1 - نسيج غضروفي ليفي دائري مستوي يفصل بين سطحين
direct restoration	حشوة مباشرة		متقابلين في المفصل مثل : قرص المفصل الفكي الصدغي
	حشوة يتم ادخالها مباشرة في الحفرة المحضرة في الفم ، مثل		(Temporomandibular articular disc) .
	حشوة الملغم والراتين المركب .		2 - قرص كرتوني ، أو بلاستيكي أو معدني أحد سطحيه أو

كلاهما مُغطّي بمادة ساحلة مثل الكربورندم (السامور)
ويُركب على حامل الأقراص ، ويمكن استخدامه لسحل
أو تلميع وصلل أسطح الحشوات أو شحذ أدوات
الأسنان .

disc , abrasive قُرص ساحل
disc , articular قُرص تمفصل
طبقة من الألياف بين الأسطح العظمية في المفصل .
صفيحة ليفية بين الأسطح العظمية المتمفصلة في المفصل .

disc , carborundum قُرص الكاربورندم (سامور)
قُرص مصنوع من مادة الكاربورندم (السامور).

disc , cardboard قُرص كرتوني
disc , celluloid قُرص من السليلويد
قُرص مصنوع من مادة السليلويد .

disc , concave قُرص مُقعّر
disc , convex قُرص مُحدّب
disc , cup-shaped separating قُرص فاصل كأسّي الشكل
disc , degeneration تنكس القرص ، ضمور القرص ،
استحالة القرص
حدوث تغيرات استحالية داخل القرص المفصلي .

disc derangement خلل القرص
انظر انزياح القرص (Disc displacement) .

\disc detachment انفصال القرص
انفصال محيطي للقرص عن ارتباطه بالمحفظة والأربطة أو
العظم .

disc , diamond-coated قُرص مغطى بالماس
disc , diamond separating قُرص فاصل ماسي
disc dislocation خلع القرص
انظر انزياح القرص (Disc displacement) .

disc displacement انزياح القرص
يعني في المفصل الفكّي الصدغي ، وضع شاذ للقرص داخل
المفصل بالنسبة للقامة الفك السفلي والحفرة الصدغية . انظر
خلل القرص (Disc derangement) ، هبوط القرص (Disc
prolapse) ، اعتلال متداخل بالقرص (Disc interference
disorder)

disc displacement with reduction الانزياح الأمامي الردود
للقرص المفصلي
درجة معتدلة من التغيرات المرضية على مستوى القُرص
المفصلي ، وأربطته الجانبية والخلفية ، تترافق هذه الحالة
إكلينيكيًا مع حدوث قرقعة مفصلية مبكرة أثناء فتح الفم .

disc displacement without reduction الانزياح الأمامي
اللاردود للقرص المفصلي

disc , double cutting قُرص ذو وجهين قاطعين
disc , emery قُرص صنفرة
disc , fibro cartilaginous قُرص غضروفي ليفي
disc , flat قُرص مُسطّح
disc , flat separating قُرص فاصل مُسطّح
disc , grinding = grinding disk قُرص ساحل
disc guard واقِي القُرص
حجاب معدني واق يُغطّي القُرص الدوّار بشكل جزئي .

disc , inside cutting قُرص مُقعّر قاطع ، قُرص مُقعّر
disc , interarticular قُرص ضمن المفصل ، قُرص
بين المفاصل
صفيحة غضروفية ليفية توجد في بعض المفاصل الزليلية ،
مثل المفصل الفكّي الصدغي ، تملأ الفراغ بين الأسطح
الغضروفية المفصلية وتثبت في مكانها بواسطة أربطة .

disc , intervertebral قُرص بين الفقري
disc , magnetic = magnetic disk قُرص مغناطيسي (مغنط)
أداة تخزين بيانات تستخدم في تشغيل الحاسوب والعمليات
الكتابية .

disc , metal قُرص معدني
disc , metal-back abrasive قُرص ساحل ذو ظهر معدني
disc , mounted قُرص مركّب على حامل
disc , outside cutting قُرص ذو وجه خارجي قاطع ، قُرص
مُحدّب

disc , perforation انثقاب القرص
تمزق محدود في القرص المفصلي يؤدي إلى اتصال الحيز
المفصلي السفلي مع الحيز المفصلي العلوي وعدم تمزق
الموصل المحيطي بالمحفظة والأربطة ، أو العظم .

disc , plan separating قُرص مستوف فاصل
disc , plastic قُرص بلاستيكي
disc prolapse تدلي القرص ، سقوط القرص
انظر إزاحة القرص (Disc displacement) .

disc repositioning surgery, TMJ إعادة وضع قرص المفصل
الفكّي الصدغي جراحياً
بضْع المفصل (Arthrotomy) جراحياً بغرض إعادة العلاقة
التشريحية الطبيعية بين القرص والقامة .

disc , rubber قُرص مطاطي
قُرص مصنوع من المطاط .

disc , rubber polishing	قُرص صقل مطايطي ، قُرص مطايطي للصقل	disclosing paste	معجون كاشف
disc , safe side	قُرص ذو وجه آمن ، قُرص ذو وجه واحد قاطع	disclosing rinse	غسول كاشف ، مضمضة كاشفة
disc , sand paper	قُرص ورق الزجاج ، قُرص ورق الصنفرة قُرص مصنوع من الورق المرملة أو ورق الصنفرة أو الورق الزجاجي .	disclosing solution	محلول كاشف نوع من المحاليل الصابغة يُظهر اللطخ الجرثومي أو الترسبات على سطح السن .
disc , separating	قُرص فاصل	disclosing tablets =	أقراص كاشفة = كبسولات كاشفة
disc , separating steel	قُرص فولاذي فاصل قُرص مصنوع من الفولاذ .	disclosing capsules	أقراص تحتوي على صبغة الإريثروسين (Erythrosin dye) ، تستعمل لتحديد وإظهار اللويحة السنية في الفم . وهي طريقة سهلة لتقييم وسائل العناية الفموية المنزلية للمرضى .
disc space	حيز القرص ، الحيز القرصي منطقة منفذة للأشعة في الصور الشعاعية للمفصل الفكي الصدغي بين لقمة الفك السفلي والحفرة المفصالية .	disc lusion	عدم إطباق ، انفصال إطباقى ابتعاد الأسطح الإطباقية للأسنان المتقابلة أثناء حركات الفك الانزلاقية في الأوضاع الوظيفية المختلفة . انظر عدم إطباق (Disocclusion) .
disc , suction	قُرص شفاط ، قُرص ماص قُرص مرن من المطاط مثبت على سطح البدلة السنية العلوية الملاصق لمخاطية الفم في محاولة لتحسين ثبات البدلة السنية في الفك العلوي . لم تعد تستعمل هذه الطريقة حالياً .	discoïd	قُرصي الشكل ، قرصاوي 1 - يشبه القُرص أو في شكل القُرص . 2 - حبة أو برشامة في شكل القُرص . 3 - (في طب الأسنان) : أداة ذات حد شبيه بالقُرص حدة القاطع يشمل كل حوافه ، تستخدم في تجريف التسوس أو نحت وتشكيل حشوات الأملغم .
disc thinning	ترقُّق القرص تناقص انحلالي في سماكة القرص المفصلي .	discoïdectomy	استئصال القرص
disc , two-sided	قُرص ذو جانبيين قاطعين	discoïd excavator	مجرفة ذات طرف قُرصي
disc unmounted	قُرص منفصل ، قُرص غير مركب على حامل	discoloration	تلون ، تبدل اللون
discharge	تفريغ ، تصريف ، نجيح	discomfort	عدم الراحة ، انزعاج
Disciform	قُرصي الشكل	discopathy	مرض القرص ، اعتلال القرص
disclose	يكشف عن	discoplasty	رأب القرص ، تقويم القرص
disclosing	1- كشف 2- كاشف	discrepancy	تعارض ، تناقض
disclosing agent	مادة كاشفة ، عامل فطر للويحة الجرثومية (Erythrosin dye) صبغة نباتية غير سامة ، مثل الإريثروسين تستعمل لكشف اللويحة والترسبات الأخرى الموجودة على سطح السن . قد تكون المادة الكاشفة في شكل هلام أو محلول أو كبسولات أو أقراص .	discrepancy , Bolton's	تناقض بولتون نظام قياسي لقياس التناقض في حجم السن بين الأسنان الست الأمامية أو الأسنان الأثنتي عشرة الأمامية ، أو جميعها في القوس السنية لأغراض التشخيص التقييمية .
	مادة ملونة ، توضع على سطح السن ، إما أن تكون بشكل قرص للمضغ أو غسول للفم ، تلتصق باللويحة الجرثومية والرواسب الأخرى على أسطح الأسنان ثم تظهرهما بلون متميز عن ميناء الأسنان الطبيعية .	discrepancy , tooth size	تناقض حجم السن منفرد ، منعزل ، منفصل ، غير مترابط ، مُتميز مكون من أجزاء منفصلة غير مرتبطة أو مُندمجة ، كما في بعض الإصابات المرضية .
disclosing capsule	كبسولة كاشفة ، محفظة كاشفة	discrete	قُرص (لاتينية)
disclosing gel	هلام كاشف	discus,articularis	قرص التمثفصل
disclosing mouthwash	غسول فموي كاشف	discussion	مناقشة
		disease	مرض ، داء ، علة ، سُقم

أي مرض أو اعتلال في حالة الجسم الكلي الصحية ، أو أجزاء معينة من الجسم ، أو أعضاء ذو أعراض مميزة . انظر أيضاً متلازمة (Syndrome) .	disease , Rickettsia	داء الركتسيات
disease , acute	disease , sexual	مرض جنسي
disease , chronic	disease , subacute	مرض تحت الحاد
disease , congenital	disease , venereal	مرض تناسلي ، مرض زُهري
disease , contagious	disengagement	انفكاك ، تحرر
مرض مُعد (مُعدي) ، مرض سار (ساري)	disfunction	اضطراب وظيفي ، خلل وظيفي
مرض ينتقل بالاختلاط المباشر مع الشخص المصاب ، أو الأغراض التي استعمالها أو عن طريق إفرازاته .	disfunction , occlusal	اضطراب إطباق ، خلل إطباق
disease , deficiency	dish	وعاء ، طَبَق ، صحن
أي مرض ينتج عن غياب أو نقصان بعض العناصر الحيوية لصحة الجسم .	dish , glass	وعاء زجاجي
disease , degenerative	disharmonic = disharmonious	متنافر ، غير منسجم
عملية اضمحلال عام بدون أي سبب محدد ، تحدث عادة مع تقدم العمر .	disharmonious	متنافر ، ناشز
disease , diffused	disharmonious occlusal contacts	نقاط تماس ناشزة
مرض منتشر	disharmony	تَخالُف ، عدم انسجام ، سوء تناغم
disease , epidermic	disharmony , occlusal	تَخالُف إطباق
مرض وبائي	disharmony , occlusion	إطباق ناشز ، إطباق مُخالف
disease , foot-and-mouth (الحمى القلاعية)	ظاهرة تكون فيها الأسطح الإطباقية المتقابلة في إطباق ناشز بالنسبة لحركات الفك السفلي . انظر تماس انحرافي (Deflective contact)	
disease , functional	دisease , functional	مرض وظيفي
disease , hemorrhagic	disease , hemorrhagic	مرض نزفي
disease , hereditary	disease , hereditary	مرض وراثي
disease , idiopathic	disease , idiopathic	داء مجهول السبب
disease , infectious	disease , infectious	مرض عدوائي ، مرض إنتاني
مرض ينتج عن انتقال الجراثيم الممرضة .	disease , malignant	مرض خبيث
disease , malignant	disease , malignant	داء تحجّر العظم = osteopetrosis
disease , marble bone = osteopetrosis	disease , marble bone = osteopetrosis	تصخّر العظم
disease , occupational	disease , occupational	مرض مهني
disease , organic	disease , organic	مرض عضوي
disease , parasitic	disease , parasitic	داء (مرض) طفيلي
disease , periodontal	disease , periodontal	مرض النسيج الداعمة ، مرض دواعم السن
أي مرض يُصيب اللثة أو الأنسجة الداعمة للأسنان .	disease , pink spot =	مرض البُقعة الوردية =
disease , pink spot =	internal tooth resorption	الامتصاص الداخلي للسن ، الارتشاف الداخلي للسن
internal tooth resorption	internal tooth resorption	(من أجل الأمراض المنسوبة لأفراد ، انظر تحت الاسم الشخصي الذي سمي باسمه المرض) .
مرض شخصي الذي سمي باسمه المرض) .		

مقعرّة أو محدّبة ، ومنها ماهو مثبت على حامل الأقراص أو يمكن ضغطها بسرعة على حامل الأقراص أو تثبيتها بمسمار لولبي في حامل الأقراص ، يتراوح حجمها من 1/4 إلى 7/8 بوصة .	السفلي في مساره الانزلاقي ، أي فقد التماس أو فقد العلاقة بين الحدبة والحفرة المقابلة للأسنان .
disk , abrasive	لاإطباق ، عدم الإطباق
disk , articular	داي صوديوم تترابوريت (رباعي أبوريت ثنائي الصوديوم) انظر بوراكس (Borax) .
disk , diamond	اضطراب ، اعتلال ، عدم انتظام ، فوضى
أقراص مصنوعة من الفولاذ تلصق على سطحها أو على حوافها رقائق من الألماس .	اضطراب النطق
disk , sandpaper	اعتلال المفصل
disk , separating	الفكي الصدغي
قُرص من ورق الزجاج ، قُرص صنفرة	مُوَزَّع ، مُزود ، مُورَد ، صيدلي
قُرص فاصل	مُوَزَّع آلي
قُرص ذو جانبيين قاطعين يستعمل لقطع الأسطح بين السنية لإزالة النسيج السني الموجود بين الأسنان ، وذلك لإيجاد مسافة لتركيب طبيقة تقويمية أو لتحضير السن .	مُوَزَّع الزئبق
disk , soft side	يشنت ، ينثر ، يفرق ، يبعثر
قُرص ذو جانب أملس	الوسط المنتشر ، مرحلة الانتثار
قُرص تكون المادة الساحلة فيه على جانب واحد فقط ، من أجل حماية السن المجاورة خلال عملية القطع أو عملية التلميع أو الصقل .	خليطة الوسط المنتشر انظر تحت خليطة (Alloy) .
disectomy	dispensed phase alloy
استئصال القرص	خليطة (سبيكة) أملغم ذات الوسط المنتشر انظر خليطة (Alloy) .
diskitis	dispersed phase amalgam alloy
التهاب القرص	1- بعثرة ، انتثار
discography	2- التقرُّح
تصوير القرص شعاعياً	استحالة الضوء الأبيض إلى الأضواء ذات الألوان المتدرجة من الحمرة إلى البنفسجية بواسطة موشور (Prism) من الزجاج .
dislocate	dispersion hardening
يخلع «مفصل» ، يفك	تصلب بالانتثار ، تصلب انتثاري
dislocatio = dislocation	زيادة قوة المعادن حينما يُضاف إليها نسبة كبيرة من الجزيئات فائقة الدقة . قد لا يحدث تصلب الانتثاري في الأملمم الممزوج .
dislocation = luxation	dispersion medium
خلع	وسط مبعثر
خلع المفصل الفكي الصدغي : انزياح رأس اللقمة من الجوف العنابي ؛ تستعمل أيضا في وصف السن التي تخرج أو تراح من السنخ .	يُزَيح ، يحل محل «يحل شيئاً محل آخر» ، يستبدل «شيئاً آخر»
انزياح عن الوضع الطبيعي لنهايات أو أطراف العظام المكوّنة للمفصل مصطلح يستخدم بشكل شائع في وصف حالات العظام والمفاصل إذا كانت الإزاحة جزئية يُطلق مصطلح خلع جزئي (Subluxation) .	displaceability
dislocation of condyle	قابلية الانزياح ، قابلية الابتعاد
خلع اللقمة	displaceability of tissue
dislocation of the joint	الدرجة التي تسمح عندها الأنسجة بانزياحها ، تتميز الأنسجة الفموية بقابليتها للانزياح عندما تكون بوضع استرخائي .
خلع التمثفصل الفكي الصدغي	انزياح ، إزاحة
disocclude	1- إزاحة عن وضع طبيعي ، سوء توضع لسن أو مفصل .
تخفيض الإطباق ، منع التطابق	
سحل السطح الطاحن للسن بحيث لا تنطبق مع السن المقابلة لها في الفك الآخر خلال عملية المضغ .	
تباعد الأسنان بدون أن تتداخل حداثتها حينما يتحرك الفك	

2- سوء وضع السن أو الأسنان ، حيث تكون السن بالكامل ، قد تحركت من موضعها ، بدون ميل .

انزياح الفك السفلي **displacement , mandibular**

انزياح الأسنان **displacement of teeth**

بطاقة عرض **display card**

طروح ، يُطرح ، نبوذ ، يُنبذ ، وحيد الاستعمال **disposable**

قناع الوجه النبوذ ذو العروة **disposable ear-loop face mask**

الأذن ، قناع الوجه ذو العروة الأذنية ذو الاستعمال الوحيد

قناع نبوذ للوجه ، قناع وحيد **disposable face mask**

الاستعمال

قفازات نبوذة ، قفازات وحيدة الاستعمال **disposable gloves**

مواد نبوذة ، مواد تستعمل مرة واحدة **disposable materials**

مواد تستخدم للمريض لمرة واحدة ثم ترمى ، مثل القفازات ، ولفافات القطن ، وأوراق خلط المواد ، والأردية الورقية ، إلخ .

1- إبرة نبوذة **disposable needle**

إبرة تطرح بعد استعمالها لمرة واحدة فقط .

2- إبرة جاهدة ، الإبرة ذات الاستخدام الواحد .

إبرة مسبقة التعقيم .

قناع الوجه الورقي النبوذ **disposable paper face mask**

قفاز بلاستيك نبوذ **disposable plastic glove**

محقنة بلاستيكية نبوذة **disposable plastic syringe**

محقنة نبوذة ، حُقنة نبوذة **disposable syringe**

حُقنة مسبقة التعقيم تُرمى بعد استعمالها .

استعداد ، ميل ، تهيو **disposition**

استعداد مرضي **disposition , morbid**

اللاتناسب ، عدم التناسق **disproportion**

تمزق ، تمزيق ، انفتاح **disruption**

تمزق الجرح ، انفتاح الجرح **disruption of wound**

يسلخ **dissect**

تسليخ ، تشريح **dissection**

تشريح العنق **dissection , neck**

الكشف الجراحي للعنق ، لتحديد امتداد أو انتشار المرض .

مُنتشر ، مُنتشر **disseminated**

منتشر ، أو منتشر أو مبعثر على مساحة واسعة .

مُتباين ، غير مُتشابه **dissimilar**

مُخدر انحلالي **dissociative anesthesia**

انظر تخدير (Anesthesia) .

وَحشي **distal**

الأسطح البعيدة عن الخط المُنصف للقوس السنية ؛ بعيداً عن الخط الناصف ؛ باتجاه القوس السنية بعيداً عن خط الوسط السني .

زاوية وحشية **distal angle**

أية زاوية تتكوّن من اتصال سطح السن الوحشي ، أو جدار الحفرة الوحشي مع أي سطح أو جدار آخر .

قاطع القوس الوحشية **distal arch cutter**

قاطع خاص للسلك التقويمي مزود بتصلين بزاوية قائمة مع المقبض ، يستعمل لقطع الأطراف الوحشية من أسلاك القوس السنية .

انزياح وحشي ، انحراف جانبي ، هجرة وحشية **distal drift**

تحرك السن في الاتجاه الوحشي بعد فقد السن الوحشية المجاورة . قد يحدث ذلك للأنياب والضواحك الأولى ، ولكن يغلب حدوثه في الضواحك الثانية .

مسافة وحشية ، دحيلة وحشية **distal embrasure**

طرف وحشي ، نهاية وحشية **distal end**

الطرف الخلفي من الحشوة السنية .

الامتداد الوحشي لقاعدة **distal-extension denture base**

البدلة السنية

الامتداد الوحشي للبدلة **distal-extension partial denture**

السنية الجزئية

بدلة سنية جزئية متحركة ، يعتمد الجزء الأمامي من قاعدتها في ثباته على الأسنان الأمامية فقط ، بينما يقع جزء التحميل الوظيفي على الارتفاع المتبقي من الخلف .

حُفرة وحشية ، وهدة وحشية **distal fossa**

إطباق وحشي **distal occlusion**

وضع سن في موضع أبعد عن خط وسط القوس السنية عما هو طبيعي لهذه السن .

جزء وحشي ، جزء خلفي **distal segment**

للدلالة على الأسنان الخلفية .

سطح وحشي **distal surface**

سطح بعيد عن الخط الناصف .

سن وحشية **distal tooth**

وهدة مثلثة وحشية **distal triangular fossa**

جدار وحشي **distal wall**

جدار حفرة في سن مواجه للسطح الوحشي لهذه السن .

وتد وحشي ، انحشار وحشي **distal wedge**

عملية جراحية يُزال فيها جزء مثلثي من النسيج ، على

السطح الوحشي للأسنان الأخيرة لإزالة أو تقليل الجيوب حول السنية .

distance مسافة ، فرجة ، بُعد المسافة بين شيئين .

distance , interarch مسافة بين القوسين المسافة العمودية بين القوسين العلوية والسفلية . انظر البعد العمودي (Vertical dimension) ، البعد الإطباقى العمودي (Vertical dimension occlusion) (VDO) ، البعد العمودي في حالة الراحة (Vertical dimension at rest) (VDR) .

distance , interocclusal ، المسافة بين القوسين الإطباقيتين ، الفرجة الإطباقية المسافة بين الأسطح الإطباقية أو الأسطح القاطعة للأسنان العلوية والسفلية ، حينما يكون الفك السفلي في وضع الراحة .

distance , interridge المسافة بين الحافتين السنخيتين

distance , large interarch ، مسافة كبيرة بين القوسين ، تباعد الفكين

distance , reduced interarch نقص المسافة بين القوسين

distance , small interarch ، مسافة صغيرة بين القوسين ، تقارب القوسين

distance , working فُرجة عاملة ، مسافة العمل

distant بعيد

distension = distention انتفاخ ، تمدد ، توسع

distillation تقطير

distilled مُقَطَّر

distilled water ماء مقطر

disto- (سابقة) وحشي بعيد عن خط الوسط .

distoangular زاوي وحشي متعلق بأية زاوية وحشية (Distal angle) .

distoaxial incisal قاطعي محوري وحشي زاوية الحفرة المتكوّنة من الجدار المحوري والجدار الإطباقى في الجانب الوحشي من السن .

distoaxiogingival لشوي محوري وحشي زاوية الحفرة المتكوّنة من الجدار المحوري والجدار اللشوي في الجانب الوحشي من السن .

distoaxio-occlusal إطباقى محوري وحشي زاوية الحفرة المتكوّنة من الجدار المحوري والجدار الإطباقى في الجانب الوحشي للسن .

distobuccal شدقي وحشي ، خدي وحشي ، دهليزي وحشي ، متعلق بالأوجه الوحشية والشّدقية للسن ، مثل الحدبة الشّدقية الوحشية (Distobuccal cusp) أو السطح الوحشي والشّدقي (Distal and buccal surface) للسن أو الجُدْران حفرة إطباقية محضرة في رحي أو ضاحك .

distobuccal angle زاوية وحشية شدقية ، زاوية وحشية دهليزية المتكوّنة من التقاء الجدارين الوحشي والشّدقي ، وهي زاوية خطية (Line angle) .

distobuccal groove تلم وحشي خدي

distobuccal wall جدار وحشي خدي ، جدار وحشي دهليزي

distobuccoocclusal = distobucco-occlusal وحشي شدقي طاحن ، وحشي خدي إطباقى زاوية نقطية متكوّنة من التقاء السطح الوحشي والسطح الشّدقي والسطح الإطباقى للسن ، أو لجدارن الحفرة .

distobuccopulpal وحشي خدي لبّي

1- متعلق بالجدارن الوحشية والشّدقية واللبية حفرة إطباقية أو للجزء الدرّجى لحفرة إطباقية جانبية في رحي أو ضاحك .

2- زاوية نقطية متكوّنة من الجدارن الوحشية والشّدقية واللبية حفرة مُحضرة .

distobuccopulpal angle زاوية وحشية خدية لبية الزاوية المتكوّنة من التقاء هذه الجدارن ، وهي زاوية نقطية (Point angle) .

distoocclusal = distoocclusal = disto-occlusal وحشي إطباقى ، وحشي طاحن زاوية وحشية إطباقية

distoocclusal angle حافة وحشية إطباقية

distoocclusal border وحشي عنقي = وحشي لشوي

distocervical = distogingival متعلق بالسطح الوحشي (الجانبى) من عتق السن .

distoocclusion = distoocclusion = disto-occlusion إطباق وحشي سوء إطباق تكون فيه قوس الفك السفلي مزاحاً وحشياً بالنسبة لقوس الفك العلوي الصنف الثاني (Angle's class II malocclusion) .

distofacial وحشي وجهي

distofacial surface سطح وحشي وجهي

distogingival وحشي لشوي

متعلق بالجدار الوحشي والجدار اللثوي لحفرة شدقية ، أو حفرة لسانية في رحي أو ضاحك .
متعلق بالزاوية الخطية المتكونه من السطح الوحشي والسطح اللثوي للسن أو لحفرة مُحضرة .

distogingival angle زاوية وحشية لشوية
الزاوية المتكونة من التقاء هذين الجدارين ، وهي زاوية خطية (Line angle) .

distoincisal وحشي قاطع
متعلق بالسطح الوحشي والحد القاطع لسن أمامية ؛ متعلق بالجدار الوحشي والجدار القاطع لحفرة شفوية أو حفرة لسانية .

distoincisal angle زاوية وحشية قاطعة
الزاوية المتكونة من تلاقي هذين الجدارين ، وهي زاوية خطية (Line angle) .

distolabial وحشي شفوي ، شفوي وحشي
1- متعلق بالسطح الوحشي والسطح الشفوي للسن .
2- متعلق بالجدار الوحشي والجدار الشفوي في الجزء الدرسي لحفرة قاطعة ملاصقة .
3- متعلق بالزاوية الخطية المتكونة من التقاء السطح الوحشي والسطح الشفوي للسن أو لحفرة محضرة .

distolabial angle زاوية وحشية شفوية
الزاوية المتكونة من التقاء هذين الجدارين ، وهي زاوية خطية (Line angle) .

distolabial -incisal = distolabioincisal وحشي شفوي قاطع
1- متعلق بالسطح الوحشي والسطح الشفوي والحد القاطع لسن أمامية .
2- متعلق بالزاوية النقطية المتكونة من التقاء السطح الوحشي والسطح الشفوي والسطح القاطع للسن أو حفرة مُحضرة .

distolingual وحشي لساني
1- متعلق بالسطح الوحشي والسطح اللساني للسن .
2- متعلق بالجدار الوحشي والجدار اللساني لحفرة إطباقية في رحي أو ضاحك .
3- متعلق بالزاوية الخطية المتكونة من التقاء السطح الوحشي والسطح اللساني للسن أو لحفرة مُحضرة .

distolingual angle زاوية وحشية لسانية
الزاوية المتكونة من التقاء هذين الجدارين ، وهي زاوية خطية (Line angle) .

distolinguoocclusal = distolinguo-occlusal وحشي لساني طاحن
1- متعلق بالسطح الوحشي والسطح اللساني والسطح الإطباقية للسن .
2- متعلق بالزاوية النقطية (Point angle) المتكونة من التقاء السطح الوحشي والسطح اللساني والسطح الإطباقية للسن أو لحفرة مُحضرة .

distolinguoincisal = distolinguo-incisal وحشي لساني قاطع
1- متعلق بالسطح الوحشي والسطح اللساني والحد القاطع لسن أمامية .
2- متعلق بالزاوية النقطية المتكونة من التقاء السطح الوحشي والسطح اللساني والسطح القاطع للسن أو لحفرة مُحضرة .

distolinguopulpal = distolinguo-pulpal وحشي لساني لبي
متعلق بالجدار الوحشي والجدار اللساني اللبي لحفرة إطباقية ؛ أو في الجزء الدرسي من حفرة إطباقية ملاصقة في رحي أو ضاحك .

distolinguopulpal angle زاوية لبية لسانية وحشية
الزاوية المتكونة من تلاقي هذه الجدران ، وهي زاوية نقطية (Point angle) .

distomolar طاحن وحشي ، رحي وحشية
سن صغيرة زائدة يمكن أن تبرز خلف الأرحاء الطاحنة .

distomus = accessory jaws مسيخ ذو فمين = ذو فك إضافي

disto-occlusal إطباقية وحشي
1- متعلق بتلاقي أو بالزاوية الخطية المتكونة من الأسطح الوحشية والإطباقية للسن أو للحفرة المحضرة .
2- متعلق بالسطحين الإطباقية والوحشي للسن .
3- متعلق بالجدارين الإطباقية والوحشي لحفرة شدقية أو حفرة لسانية .

disto-occlusal angle زاوية إطباقية وحشية
الزاوية المتكونة من تلاقي هذين الجدارين ، وهي زاوية خطية (Line angle) .

distoplacement انزياح وحشي
إزاحة وحشية للسن أو للأسنان .

distopulpal وحشي لبّي
1- متعلق بالجدار الوحشي والجدار اللبي لحفرة إطباقية أو بالجزء الدرسي من حفرة إطباقية ملاصقة في رحي أو ضاحك .

2- مُتعلق بالزاوية الخطية المتكونة من التقاء الجدار الوحشي والجدار اللبي لحفرة محضرة .	فصل أو تحريك اللقمة بالقوة في الاتجاه الأسفل بعيداً عن التجويف المفصلي .
distopulpal angle زاوية وحشية لُبية	distress ضيق ، كُربة ، ضائقة
الزاوية المتكونة من تلاقي هذين الجدارين ، وهي زاوية خطية (Line angle) .	distribution توزيع ، تقسيم ، انتشار
distopulpolabial وحشي لُبي شفوي	disturbance اضطراب
1- متعلق بالجدار الوحشي والجدار اللبي والجدار الشفوي لحفرة في قاطع أو ناب .	disturbance , endocrine اضطراب الغدد الصماء
2- متعلق بالزاوية النقطية المتكونة من التقاء الجدار الوحشي والجدار اللبي والجدار الشفوي لحفرة مُحضرة .	disturbance , temporomandibular joint اضطراب المفصل الفكي الصدغي
distopulpolabial angle زاوية وحشية لُبية شفوية	ditch مسال ، خندق ، قناة
الزاوية المتكونة من التقاء هذه الجدران ، وهي زاوية نقطية (Point angle) .	خندق طويل ضيق .
distopulpolingual وحشي لُبي لساني	ditched filling حشوة مثلمة ، حشوة مكسورة
1- متعلق بالجدار الوحشي والجدار اللبي والجدار اللساني لحفرة مُحضرة .	ditching تَحْنَدُق
2- متعلق بالزاوية النقطية المتكونة من التقاء الجدار الوحشي والجدار اللبي والجدار اللساني لحفرة مُحضرة .	عيب في منطقة التقاء الحشوة مع نسيج السن يكون بشكل حفرة شبيهة بالخندق متميزة في مظهرها ، تشاهد في حواف حشوة الأملغم عند التقائها مع ميناء السن .
distopulpolingual angle زاوية وحشية لُبية لسانية	diverge منفرج ، متباعد ، مبتعد
الزاوية المتكونة من التقاء هذه الجدران ، وهي زاوية نقطية (Point angle) .	divergence انفراج ، تباعد
distortor oris muscle = العضلة الفاتلة للفم = العضلة الوجنية الصغيرة	division انقسام ، تقسيم ، تجزئة
muscle zygomaticus minor تشوّه ، التواء ، اعوجاج	division , cell انقسام خلوي
distortion تشوّه بعددي	division , mitotic انقسام فتيلي
1- (في طب الأسنان) : شكل أو حجم غير طبيعي لشيء ، يظهر في الصورة الشعاعية أو في طبعة الأسنان .	DMF index = decay , missing, filling index [مختصر] منسوب التسوس وفقدان الأسنان والحشوات
2- (في علم الأشعة السني) : تشوّه الصورة الشعاعية عن الحدود الخارجية الطبيعية أو الشكل الظاهري للشيء المُصوّر بالأشعة ، ويرجع بصفة عامة إلى اختيار زاوية غير صحيحة للأشعة المركزية أو انحناء فلم الأشعة .	منسوب يدل على العدد الكلي للأسنان الدائمة والمتسوسة والمفقودة والمرممة بالحشوات ، يُستخدم لبيان معدل ما يعانيه الأفراد أو المجموعات من التسوس .
distortion , dimensional تشوّه بعددي	DMFS index = decay , missing, filling surfaces index [مختصر] منسوب التسوس وفقدان حشوات أسطح الأسنان
distortor oris العضلة فاتلة الفم	منسوب يدل على العدد الكلي للأسنان الدائمة والمتسوسة والمفقودة وأسطح الأسنان المرمة بحشوات ، يُستخدم لبيان متوسط ما يعانيه الأفراد أو المجموعات من التسوس .
distorsion ميل وحشي ، انحراف وحشي	DNA = deoxyribonucleic acid الدنا [مختصر] الحمض الريبي النووي المنزوع الأكسجين
ميل أو انزياح السن عن وضعها الطبيعي في القوس السنية ، بعيداً عن خط الوسط .	جزيئات توجد في نواة الخلية ، تحمل الصفات الوراثية وتتحكم في أنشطة الخلية .
distraction فصل ، تبعيد ، إزاحة	doctor طبيب ، دكتور
distraction device جهاز تبعيد ، جهاز إزاحة	1- لقب يُطلق على الشخص الحاصل على شهادة جامعية أعلى من درجة الماجستير.
distractionof the condyle تبعيد اللقمة ، إزاحة اللقمة ، فصل اللقمة	

2- لقب للمجاملة يُطلق على الأطباء الممارسين للمهنة ، وفي بعض الدول يُلقَّب به جراحو الأسنان .	dolor	ألم ، وجَع صداع
Dodge's crown	dolor capitis	ألم مبهم ، ألم متجول
تاج دودج	dolor es vagi	مؤلم ، موجع
تاج خزفي مخبوز على قمع معدني أجوف يُثبت على السن بوتد خشبي (Wooden post) .	dolorific	مقياس حساسية الألم
Dolder's bar	dolorimeter	قياس الألم ، قياس الوجع
عارضة دولدر	dolorimetry	مؤلم ، مُحدث الألم
قضيب معدني ذو أشكال مختلفة ، يُلحم أو يُلُوب في تاج أو في وتد ذو قلب في الأسنان الداعمة ليؤمن الثبات للجهاز التعويضي بواسطة مشبك مثبت على سطحه الإطباقى باتجاه مخاطية الفم .	dolorogenic	مؤلم ، موجع
dolich- , dolicho-	dolorosa	منزلي ، بيتي
dolichocephalia	domiciliary	مجموعة أدوات العلاج المنزلي
dolichocephalic = dolichocephalous =	domiciliary kit	مجموعة الأدوات السنوية الأساسية المحمولة اللازمة لعلاج المرضى طريحي الفراش والمرضى المعاقين في منازلهم أو في المستشفى .
mecocephalic	dominant	سائد ، مُستلَّط ، متغلَّب ، مسيطر
متطاوِل الرأس	dominant characteristic	صفة سائدة
ذو رأس بطول شاذ ؛ يتميز الشكل الوجهي بطول وضيق الرأس .	domination	سيطرة ، سيادة
dolichocephalous = dolichocephalic	Donaldson's broach	إبرة دونالدسون الشائكة
dolichocephaly		نسبة إلى ر. ب. دونالدسون ، R.B. Donaldson ، طبيب أسنان أمريكي معاصر .
dolichocranial = dolichocephalic =		إبرة عصب شائكة دقيقة تُستخدم بشكل خاص لإزالة محتويات قنوات اللب .
طويل الرأس	donor	المانح ، الواهب ، المعطي ، المتبرع
dolichocephalous		من يعطي دمه (في عملية نقل الدم) ، أو نسيجاً من أنسجة جسمه الحية (في عمليات المعاوضة الجراحية وزرع الأعضاء) .
dolichoeuro-opisthocephalic	dons	سن
طويل وعريض الرأس	- dontic	(لأحققة) أسنان
ذو جُمجمة ذات طول غير طبيعي كبير وعرض في المنطقة القدالية .		كما في تقويم الأسنان (Orthodontic) ، علاج جذور الأسنان (Endodontic) .
dolichoeuromesocephalic	dormant	هاجع
طويل وعريض الرأس		غير نشط ، في حالة سُكون أو سُبات (Inactive state) .
ذو جُمجمة ذات طول غير طبيعي وعرض كبير في المنطقة الصدغية .	dors- , dorsi- , dorso-	(سابقة) ظهر ، ظهري
dolichoeuroprocephalic	dorsal	ظهري ، بعيد عن المحور
طويل وعريض الرأس		متعلق بالظهر أو الخلف ، عكس بطني (Ventral) .
ذو جُمجمة ذات طول غير طبيعي وعرض كبير في منطقة الجهة .	dorsal lingual mucosa	مخاطية ظهر اللسان
dolichofacial	dorsalis linguae artery	شريان لساني ظهري
طويل الوجه		يغذي ظهر اللسان ، واللوزتين والحلق .
ذو وجه طويل بشكل غير طبيعي ، المصطلح المفضل (Leptoprosopic) .	dorsalis nasi artery	شريان أنفي ظهري
dolicholeptocephalic		يغذي جلد ظهر الأنف .
طويل وضيق الرأس		
ذو رأس شاذ مستطيل وضيق .		
dolichoplatycephalic		
طويل ومستطح الرأس		
ذو رأس طويل مسطح ، وعريض بشكل غير طبيعي .		
dolichoprosopic = dolichofacial		
طويل الوجه		
dolichouranic		
طويل الحنك		
ذو حنك طويل بشكل غير طبيعي ، وذو منسب فكي - حنكي أقل من 110 .		

dorso-ventral	بطني - ظهري من الأمام للخلف .	dose , genetically significant	جرعة وراثية ذات قيمة
dorsonasal	ظهري أنفي متعلق بقنطرة الأنف (Nose bridge) .	dose , LD-50	جرعة LD - 50 جرعة إشعاعية مهلكة لنسبة 50٪ من السكان في فترة زمنية محدودة ، عادة تكون هذه الفترة 30 يوماً .
dorsum	ظهر 1- الجزء الخلفي لأي عضو بالجسم . 2- السطح العلوي للسان .	dose , lethal	جرعة مميتة ، جرعة مهلكة كمية الإشعاع التي تسبب موت الكائن الحي .
dorsum of the tongue	ظهر اللسان	dose , maximum permitted = MPD	الحد الأقصى للجرعة المسموح به
dosage	تقدير الجرعة ، الجرعة ، معايرة		مقدار أو كمية الأشعة (100 مللي راد كل أسبوع 100 mR/week ، 5 راد لكل سنة (5R/year) المسموح بالتعرض لها مهنيًا . إذا كانت الجرعات الإشعاعية بدرجة أقل من هذا المستوى ، فليس هناك مشكلة من تعرض العامل لها .
dose	جرعة ، مقدار الجرعة ، الجرعة الدوائية 1- (في الطب) : مُصطلح عام لوصف مقدار محدد من أي دواء موصوف من قبل الطبيب يتناوله المريض في المرة الواحدة . 2- (في التصوير الشعاعي السني) : مقدار أو كمية الطاقة الإشعاعية الممتصة لكل وحدة كتلة من النسيج في موضع مُعين .	dose , radiation absorbed	الجرعة الإشعاعية الممتصة
dose , absorbed	الجرعة الممتصة الطاقة المحررة من الإشعاع المتأين الموجهة إلى وحدة الكتلة . تُسمى وحدة الجرعة الممتصة بالراد (rad 100 ergs/g) .	dose rate	معدل الجرعة الجرعة الممتصة في وحدة الزمن يُعبّر عنها بمعدل جراي لكل ثانية (Grays per second) .
dose , curative	جرعة شافية	dose , therapeutic	جرعة علاجية
dose , dail	جرعة يومية	dose , toxic	جرعة سامة
dose , doubling	جرعة مضاعفة ، جرعة مزدوجة جرعة من الإشعاع المتأين يتعرض لها تجمع سكاني لفترة من الزمن يتغير فيها العديد من الأجيال ، وينتج عنها مضاعفة مُعدل التغير الإحيائي التلقائي . أي حدوث تغيير في العوامل الوراثية وحدث مواليد جديدة مختلفة عن الأبوين .	dosimeter = dosemeter	مقياس الجرعة الطبية ، مقياس الجرعة «الإشعاعي» أداة تستخدم لتحديد مقدار الأشعة الممتصة أو الأشعة المتراكمة التي تم التعرض لها أو الأشعة المماثلة .
dose , effective	جرعة مؤثرة ، جرعة فعالة	double	مضاعف ، مزدوج
dose equivalent	مساو للجرعة ، مرادف للجرعة ، مكافئ مفهوم يؤكد حقيقة أن الإشعاعات ليست كلها متماثلة في تأثيراتها الحيوية . مرادف الجرعة يعبر عنه باختصار رم (Rems) .	double-back	تبادل مزدوج
dose , erythema	جرعة حمامية ، جرعة الطفح الوردي جرعة من الإشعاع المتأين تسبب الطفح الوردي (Erythema) أو الحمامي .	double-back bend	انشاء متقابل مزدوج
dose , exit	جرعة خارجة قياس الجرعة الممتصة المتولدة من الحزمة الشعاعية من السطح الذي ينفذ من خلاله الشعاع من المريض .	double blade	ثنائي النصلة
dose , fatal	جرعة مميتة ، جرعة قاتلة	double blind trial	دراسة عشوائية مزدوجة مقارنة نتائج مجموعتين من المرضى المختارين عشوائياً و والخاضعين لأنظمة علاج مختلفة .
		double casting	صب مزدوج عملية صب إضافية لجهاز تعويضي معدني مسبق الصنع .
		double cutting disc	فُرص مضاعف القطع فُرص ذو وجهين قاطعين .
		double-ended	مزدوج الطرف ، مزدوج النهاية
		double-ended hand instrument	أداة يدوية مزدوجة النهاية
		double lingual bar	عارض لسانية مزدوجة انظر عارضة لسانية (Lingual bar) ، مدخل عارضة لسانية رابطة (Lingual bar connector) .
		double lip	شفة مزدوجة ، شفة مضاعفة

تواجد نسيج ومخاطية زائدين تحت الحافة القرمية للشفة ،
 مما يعطي مظهر الشفة المزدوجة .
double papilla flap شريحة حلّيمية مزدوجة
 عملية جراحية يتم بواسطتها إزاحة الحلّيمات الموجودة
 على جانبي السن إلى منتصف السن ، بقصد تغطية جذر
 السن .
double rectangular slots شقوق مستطيلة مزدوجة
double vision رؤية مضاعفة
doubling dose جرعة مضاعفة
 انظر تحت جرعة (Dose) .
dough عجينة ، عجّين
dough moulding and curing technique طريقة قولبة
 وتصلب العجينة
doughing time زمن العجن
 الزمن الذي ينقضي بعد خلط المادة وقبل أن تكون جاهزة
 للاستعمال . يستعمل هذا المصطلح بالنسبة لمادة قاعدة
 البدلة السنية الراتينية (Denture base resins) .
dovetail = keyway تعشيق ، يعشّق ، يتعاشق = مجرى
 غلق أو مزلاج (ذيل الحمام)
 مصطلح يستخدم لوصف الاتساع التدريجي للحفرة
 (Flared cavity) المستخدم في تعشيق الحشوة أو الحشوة
 المصبوبة في مكانها في السن ، ويتحقق بذلك ثباتها ، وهو
 جزء من الحفرة المحضرة يتسع تدريجياً ، ويكون في السطح
 اللساني لسن أمامية أو في السطح الإطباق لسن خلفية ،
 وذلك بغرض زيادة التثبيت وزيادة الشكل المقاوم لقوى
 المضغ .
dovetail cavity حفرة ذنب الحمام
dovetail retention تثبيت بالتعشيق ، تثبيت بحفرة ذنب الحمام
 دسار ، وتد = ركيزة
dowel = post أو دبوس يتكون عادة من المعدن ، أو الذهب أو الفولاذ
 الصامد ، يثبت داخل قناة الجذر لسن طبيعية يؤدي لدعم
 إضافي وثبات للجهاز السني التعويضي .
dowel crown = post crown تاج ذو وتد ، تاج موّتد
 انظر تاج (Crown) .
dowel pin وتد ذو دبوس ، دبوس وتدي
Down's fracture كسر داون
Down's Point A = subspinale النقطة A لداون = النقطة
 تحت الشوكية
 انظر النقطة A (Point A) .

Down's Point B = supramentale النقطة B لداون = النقطة
 فوق الذقنية
 انظر النقطة B (Point B) .
Down's syndrome متلازمة داون
 انظر المغولية أو المنغولية (Mongolism) = ثلث الكروموسوم
 رقم 21
draft 1- يسحب ، يجر
 2- يفرق ، يفصل
drag الجزء الأسفل من البوتقة (قاعدة البوتقة)
 الجانب الأسفل أو جانب الصب من بوتقة الجهاز السني
 الذي ينطبق عليه الجزء الأعلى بإحكام . تُغمّر قاعدة
 النموذج في جبس باريس أو الجبس الحجري ، مع بقاء
 النموذج الشمعي للجهاز السني مكشوفاً لكي يُغطى بجبس
 باريس أو الجبس الحجري في الجزء العلوي من البوتقة .
drain 1- مُفجّر ، مُصرف ، مَنزح ، قناة
 2- يُفجّر ، يُصرف ، ينزح
 فتيل أو أداة شبيهة بالأنبوب ، أو قطعة من الحاجز المطاطي
 توضع داخل جرح أو خراج أو تجويف في الجسم تستخدم
 لتفريغ الغاز أو السائل أو المواد نصف الصلبة أو القيح أو
 النواحي الالتهابية .
drain , idofom gauze شاش التصريف باليودوفورم
 شاش للتصريف مشرب بمسحوق الأيودين .
drain , surgical تصريف جراحي ، تفريغ جراحي
 تفريغ عن طريق أداة أنبوبية منظمرة داخل جرح جراحي
 ومتصلة بجهاز ذي ضغط سالب للتفريغ المستمر .
drainage تصريف ، تفريغ ، استنضاض ، نَزح
 1- عمل مجرى في الأنسجة الرخوة يتم من خلاله تفريغ
 التتحة المتجمعة والغازات .
 2- (في علاج أقبية الجذور) : عمل تفريغ من خلال حُجرة
 اللب أو النسيج الرخو الذروي .
drape ملاءة مُعقمة ، غطاء جراحي
 غطاء معقّم يغطي به المريض عند الفحص أو عند إجراء
 المداخلة الجراحية في غرفة العمليات .
draping عزل منطقة من الجسم للجراحة
 طريقة لعزل مكان المداخلة الجراحية عن بقية الجسم ،
 باستخدام ملاءات و فوط معقمة .
dressng ضماد ، ضمادة ، تضميد
 1- دواء يستخدم لإسراع التئام الجرح : مادة توضع على
 الجرح لحمايته من التلوّث الخارجي ، ولامتصاص النَزح ،
 أو للضغط على مكان الإصابة لمنع النزف أو التورم أو
 كليهما معاً .

2- (في طب الأسنان) : الحشوة المؤقتة أو الحشوة الدائمة ؛ وهي مادة توضع في حفرة السن أو توضع فوق سن محضرة كحشوة مؤقتة ، لحماية السن ، وهي ذات تأثير ملطف لحدة الألم ومضاد للالتهاب .

ضماد قابل للامتصاص dressing, absorbable haemostati
مانع للنزف

ضماد طبي dressing, medicated

ضمادة حامية ، ضمادة حافظة dressing, protective

غير قناة الجذر ، ضماد قناة الجذر dressing, root canal
قطعة من القطن المشبع بمادة دوائية توضع في حجرة اللب للتأثير العلاجي .

1- انزياح ، انجراف ، انسياق drift
2- ضال ، هجرة
حركة أفقية أو انزياح السن .

انحراف السن ، انزياح السن drift, tooth = tooth drift
حركة السن داخل القوس السنية .

مثقّب ، محفر ، مثقاب drill
أداة دوارة قاطعة ذات شُعب حلزونية تركّب في المحرك السني لتحضير الحفر ، أو قطع الثقوب في السن أو في العظم . انظر مثقب (Bur) .

مثقّب ثنائي الجلفة drill, bi-bevel
مثقّب له جانبان منبسطان ، حده القاطع ثنائي الجلفة .

خزعة مثقّابية drill biopsy
خزعة من الأنسجة الصلبة تؤخذ بواسطة مثقاب أجوف .

مثقّب العظم drill, bone
سنبلة خاصة لقطع واختراق العظم .

مثقّب سني drill, dental
أداة حفر سنية .

طريقة حفر السن بدون مثقاب drill - free technique
مصطلح في طب الأسنان يطلق على طريقة إزالة التسوس وتحضير حفرة في السن بدون استخدام مثقاب . انظر سحل دقيق (Micro abrasion) .

مثقّب جليدن الموسع لمدخل قناة الجذر drill, Gates - Glidden's
سنبلة بشكل الشعلة ، تُركّب على القبضة ذات الزاوية العكسية ، ذات مقبض طويل غير قاطع تستعمل لتوسيع فتحة قناة السن لتسهيل إدخال الأدوات ومواد الحشو .

مُحرّك ثاقب ، مُحرك حفرّ drill motor
أداة ميكانيكية تستعمل لحفر الأسنان .

مثقّاب بيزو الموسع drill , Peso-reamer
موسع قناة الجذر لقبضة الزاوية العكسية ذو رأس مؤنفة وشفرات جانبية قاطعة يستخدم في المقام الأول لتوسيع قطر قناة الجذر المحضرة ، عند تحضير بئر الوتاد .

حَفّار حلزوني ، مثقب حلزوني drill , spiral

مثقب مُلتَو (ملتوي) ، مثقب ذو حركة جانبية drill , twist

نُقَب ، حَفْر drop

قُطرة ، نُقطة drop , enamel =

قطرة مينائية ، نقطة مينائية ، enamel drop = enameloma
ورم مينائي

قُطيرة ، قطرة صغيرة ، نقطة صغيرة ، رُذّاة droplet

عدوى رُذّائية droplet infection
انتشار قطيرات صغيرة حاملة لكائنات دقيقة عن طريق السعال والعطاس واستنشاق الآخرين لها ، كما في أمراض الجهاز التنفسي كالرشح والإنفلونزا (النزلة الوافدة) .

خزب = وذمة dropsy = oedema
تجمّع غير طبيعي للسوائل المصلية في الأنسجة أو في فجوة بالجسم .

دواء ، عقار drug
أية مادة طبية تستعمل في الطب أو طب الأسنان كدواء .

معاقرّة المخدرات drug abuse

إدمان المخدرات drug addiction
يمكن أن يؤدي تناول بعض الأدوية إلى تغيّرات فيزيولوجية وشخصية يكون من الصعب جدا التخلص منها ، كما في تناول : الكحول ، والمورفين ، والهيروين . يحدث هذا الإدمان أحياناً في أعقاب تناول الأدوية التي يتعود عليها الجسم أو العقاقير ضعيفة الإدمان مثل : الأمفيتامينات ، والحشيش والمخدرات المُصنّعة .

الاعتماد على الدواء ، الاعتماد على drug dependence
المخدر
عقار يعتمد عليه الجسم ، كما في حالة الشخص حينما يكون تحت تأثير نفسي لبعض العقاقير ولا يستطيع التخلي عنها ، بحيث تتكون لديه عادة تناولها ، مثل عقاقير الباربيتورات المنومة والأمفيتامينات في حالة الأقرص المنشطة للحوية .

طفح دوائي drug eruption
طفح جلدي يظهر نتيجة تعاطي بعض العقاقير مثل طفح البنسيلين .

مُستحث بالأدوية drug induced

فرط التنسج اللثوي drug induced gingival hyperplasia
الدوائي

drug resistance	مقاومة العقار ، مقاومة الدواء	duct, acoustic	القناة السمعية
drug treatment	معالجة دوائية	duct, alveolar	قناة سنخية
druggist	أخصائي عقاقير ، عقاقيري ، صيدلي	duct, Bartholin's	قناة بارثولين
drum	أسطوانة ، برميل ، طبل	duct, lacrimal	قناة دمعية
drum , re-usable ventilated	أسطوانة ذات تهوية قابلة للاستعمال المتكرر	duct , lingual = caecal foramen of the tongue	قناة لسانية = الثقبة العوراء للسان
dry	جاف	duct , nasolacrimal	المجرى الدمعي الأنفي ، المسال الدمعي الأنفي
dry abscess	خرأج جاف		قناة ذات غشاء تمر خلالها الدموع من الكيس الدمعي إلى التجويف الأنفي .
dry heat sterilizer	مُعقمة الحرارة الجافة	duct , nasopalatine	مجرى أنفي حنكي ، قناة أنفية حنكية
dry socket	سنخ جاف		فتحة صغيرة في منتصف حنك الجنين ، تظل لفترة من الزمن بين الحنك البدئي والنواتئ الحنكية بالفك العلوي ، ثم تُغلق بواسطة الالتحام الظهاري ؛ ويوجد في موضعها في الحنك الصلب القناة القاطعة (Incisive canal) .
	إنتان العلقة الدموية بعد القلع نتيجة عدوى أو عدم تخثر الدم مما يؤدي إلى التهاب السنخ الموضعي أو التهاب العظم الموضعي أو التهاب العظم السنخي في سنخ السن بعد القلع . انظر التهاب العظم السنخي الموضعي (Localized alveolar osteitis) .	duct, parotid	القناة النكفية
drying	تجفيف	duct, Rivinus'	قناة ريشينوس
drying , cavity	تجفيف الحفرة	duct , salivary	قناة لعابية
drying , root canal	تجفيف قناة الجذر		أية قناة من قنوات الغدد اللعابية التي ينساب اللعاب من خلالها .
dryness	جفاف	duct , sublingual = Bartholin's duct	القناة تحت اللسانية ، المسال تحت اللساني = قناة بارثولين ، مسال بارثولين
dryness of the mouth	جفاف الفم		إحدى قنوات الغدة تحت اللسانية ؛ وتُسمى : قناة بارثولين (Bartholin's duct) .
dual	ثنائي ، زوجي ، مضاعف	duct , submandibular =	قناة تحت الفك السفلي =
	تقنية الارتباط المضاعف	submaxillary duct =	القناة تحت الفك العلوي =
dual-bonding technique	تقنية الارتباط المضاعف	Wharton's duct	قناة وارنون
dual bite	عضة مضاعفة ، عضه مزدوجة		القناة التي ينساب من خلالها اللعاب من الغدد تحت اللسانية والغدد تحت الفك السفلي إلى داخل الفم ؛ وتقع فتحاتها على جانبي اللجام اللساني . تسمى أيضا قناة وارنون (Wharton's duct) .
Dubreuil-Chambardel's syndrome	متلازمة ديبريل - شامبردل	duct , submaxillary =	المسال تحت الفك = مسال وارنون
	نسبة إلى ل . ديبريل شامبردل ، 1879 - 1927 ، Dubreuil-Chambardel ، طبيب أسنان فرنسي متلازمة تتميز بتسوس الأسنان الأمامية العلوية ، تظهر عند المراهقين الذين تتراوح أعمارهم بين 14-17 سنة ، ويعقبها تسوس الأسنان الأخرى بعد ذلك .	Wharton's duct	جهاز قنوي
duct	قناة ، قُنِيَّة ، مجرى ، أنبوب ، مسال ، نفق	duct , thyroglossal	القناة الدرقيَّة اللسانية
	أنبوب أو قناة تحمل الإفرازات وبخاصة إفرازات الغدد ، مثل قناة ستنسون (Stenson's duct) من الغدة اللعابية النكفية (Parotid salivary gland) ، وقناة وارنون (Wharton's duct) من الغدة اللعابية تحت الفكية (Submandibular salivary gland) .		قناة تمتد من الغدة الدرقيَّة إلى قاعدة اللسان ؛ توجد في الجنين وتبقى أحيانا حتى مرحلة البلوغ . راجع القنوات التي تُسمى باسماء مكتشفيها ، تحت اسم العالم الذي وصف القناة لأول مرة .
duct, accessory	قناة إضافية ، قناة لاحقة		

ductless gland = endocrine gland = غُدَّةٌ عَدِيمَةُ القَنَاةِ = غُدَّة صمَاء

انظر غُدَّة صمَاء (صماوية) (Endocrine gland) .

ductile لَدْن ، لِين ، مَطِيل ، قَابِلٌ لِلْمَطِّ ، قَابِلٌ لِلسَّحْبِ

قابلية السحب

ductility (سابقة) اثنان ، زوج

duo-

duodenum الاثنا عشرى

الجزء الأول من الأمعاء الدقيقة والممتد من المعدة . تنفتح قناة المرارة والقناة البنكرياسية في الإثنا عشرى .

dull aching pain ألمٌ كَلِيلٌ مُسْتَمِر ، ألمٌ مؤلِمٌ ثَابِتٌ

ينسخ ، يُضَاعَفُ

duplicate نسخ البدلة السننية

duplicate, denture بدلة سننية ثانية تكون نسخة من البدلة السننية الأولى .

duplicating material مادة ناسخة

مادة تستعمل في المختبرات السننية لإنتاج نماذج منسوخة بدقة .

duplicating techniques طُرُق النسخ

استخدام مادة الطبع الغروية المائية العكوسة لتكرار نسخ النموذج .

duplication نسخ ، ثني ، تضاعف

dura mater الأم الجافية

غطاء خارجي متين يحمي الدماغ والحبل الشوكي .

duration مُدَّة ، زَمَن ، دِيمُومَة ، استمرارية

durometer مقياس التحمُّل ، مقياس المتانة

أداة لقياس الصلابة .

Dutch gold ذَهَبٌ هولندي

خليطة من الزنك «التوتياء» والنحاس .

duty cycle دورة العمل

عدد الثواني في الدقيقة ، والتي يمكن أن يعمل فيها جهاز الأشعة السنني بدون الارتفاع المفرط في حرارته .

duty rating تقدير العمل

عدد الثواني المتتابة ، والتي يعمل فيها جهاز الأشعة السنني قبل حدوث ارتفاع الحرارة المفرط .

dwarfed قَرَمٌ ، قَرَمَةٌ

dwarfed enamel ميناء قَرَمِي ، ميناء رفيع ، ميناء متقزم

تشوّه ميناء السن ، حيث يكون رفيعاً وأقل في ثخانتته من الطبيعي .

dwarfism قَرَمَاتَةٌ

حالة يكون فيها الشخص قزماً ؛ عجز في نمو الجسم يمكن أن ينتج عن نقص في نشاط الغدة النخامية .

1- صبغة ، مُلَوَّنٌ ، صَبِغٌ

dye لون ناشيء عن صبغ ما .

2- صبغ ، يصبغ

dye , erythrosin صبغة الإريثروسين

dye , non-toxic vegetable صبغة نباتية غير سامة

dye , radio-opaque صبغة ظليلة على الأشعة

صبغة لا تنفذ منها الأشعة .

dyed organic fibers ألياف عضوية مصبوغة

dynamic = dynamical فعّال ، حركي ، ديناميكي

dynamic creep زحف حركي ، زحف فعّال

dynamic occlusion الإطباق الحركي

dynamic relation علاقة ديناميكية

علاقة بين شيئين تشترك عناصر أحدهما في علاقة حركة مع الآخر ، مثل علاقة الفك السفلي بالفك العلوي .

dynamics ديناميكية حركية ، الديناميكا

dynamics of facial growth ديناميكية النمو الوجهي

(لاحقة) ألم

-dynia (سابقة) عُسرة ، صعب ، مؤلم ، اختلال ، سوء ،

dys- يتلف ، يضعف

dysaesthesia اضطراب الحس

ضعف أو تلف الإحساس أو الشعور . حالة تُعطي إحساساً مضطرباً لتنبه طبيعي بإحساس مختلف .

dysalliongnathia تباين الفكين ، عدم تناسق الفكين

1- تواجد فكين غير متناسقين - أي لا يلائم أحدهما الآخر .

2- حالة يكون فيها الفك غير متماثلين ، وغير متناسقين .

dysarthria عسر الكلام

dysarthrosis عطب المفصل

تشوه أو سوء تكون المفصل يؤدي إلى ضعف أو عدم حركة المفصل .

dyscephaly تشوّه الرأس

سوء تكون للعظام الوجهية أو للجُمُجُمَة (القحف) .

dyscrasia اعتلال ، سوء المزاج

اضطراب غمائي مثل ما قد يحصل في الدم .

dyscrasia , blood = blood dyscrasia اعتلال دموي

dysentery زحار

التهاب وتقرح بطانة الأمعاء الغليظة . له نوعان رئيسيان : زُحار أميبي (Amebic dysentery) ، وزُحار عصوي (Bacillary dysentery) ويؤدي كلاهما إلى إسهال حاد .

dysfibrinogenemia = خلل فيبرينوجين الدم =
afibrinogenemia = فقد فيبرينوجين الدم =
hypofibrinogenemia نقص فيبرينوجين الدم
dysfunction اختلال الوظيفة ، عُسْر الوظيفة ، خلل الأداء ، عدم اكتمال أو خلل أو شذوذ في وظيفة جزء أو عضو من الجسم .
dysfunction , dental اختلال الوظيفة السنية
dysfunction , muscle اختلال الوظيفة العضلية
dysfunction , psychological اختلال الوظيفة النفسية
dysfunction , temporomandibular joint اختلال وظيفة المفصل الفكي الصدغي
dysgenesis خلل التكون
dysgeusia عطب حاسة التذوق
dysgnathia سوء تطور الفكين ، شذوذ الفكين متعلق بعلاقة غير سوية أو نُشوء معيب للفكين .
dysgnathic نسبة لسوء تطور الفكين ، مصاب بشذوذ الفكين متعلق بنمو غير صحيح أو ناقص للفكين وسوء علاقة الفكين .
dysjunction سوء التحام ، شذوذ الالتحام
dysjunction , cranio-facial سوء التحام الدرز الجمجمي الوجهي ، سوء التحام وجهي جمجمي كسر في الفك العلوي من المرتبة الثالثة حسب تصنيف لوفورت .
dyskeratosis سوء التقرُّن ، خلل التقرن تقرن شاذ (Abnormal keratinization) أو تقرن مُبكر (Premature keratinization) للخلايا الظهارية في الجلد أو في الغشاء المخاطي ؛ يترافق أحياناً بأفات قبيل الخبيثة .
dyslalia عُسْر النطق ، عُسْر التكلم ، خلل النطق صعوبة القدرة على التكلم بسبب وجود عيب أو شذوذ في أعضاء الكلام .
dysmasesia صعوبة المضغ
dysodontiasis خلل التسنين بُزوغ مؤلم أو بُزوغ صعب أو إثغار متأخر للأسنان .
dysosteogenesis = dysostosis خلل التعظم
dysmasesia صعوبة المضغ
dysostosis خلل التعظم خلل خلقي في التكون العظمي .
dysostosis , cleidocranial سوء تعظم الجمجمة والترقوة ، خلل التعظم الترقوي الجمجمي

حالة خلقية نادرة من سوء التعظم تتميز بخلل في تكوّن عظام الجمجمة وغياب كلي أو جزئي لعظمي الترقوة .
فمويًا ، يوجد عادة حنك عالي التقوس ، ونقص في نمو الفك العلوي والجيوب الفكية ، وكثيراً ما يحدث فلع الحنك غالباً . يتأخر سقوط الأسنان اللبينة وبالتالي يتأخر بزوغ الأسنان الدائمة .

dysostosis , craniofacial = = سوء التعظم القحفي الوجهي =
Crouzon's disease مَرَض (داء) كروزون مَرَض عظمي وراثي يتميز بنقص تصنّع الفك العلوي وبروز الفك السفلي ، وقصر الشفة العلوية ، وبروز الشفة السفلية وحدوث فلع الحنك غالباً ، وبروز العظام الجبهية وجحوظ العينين وزيادة المسافة بينهما . حدوث تغيرات في العين ، تؤدي في الغالب إلى العمى ، ويمكن أيضاً أن تصاب العظام الأخرى . يسمّى أيضاً داء كروزون (Crouzon's disease) .

dysostosis , mandibulofacial عُسْر التعظم الوجهي الفكّي ، خلل التعظم الوجهي الفكّي السفلي سوء تكوّن خلقي نادر لعظام الوجه والفكين ؛ يتميز بنقص تصنّع العظام الوجهية ، وتميل الأجناف السفلية بعكس اتجاه الجفون المنغولية ، ويشاهد تشوّه في صوان الأذن ، وكبر حجم الفم الذي يشبه وجه السمكة بشكل عام .

dysphagia عُسْر البلع ، صعوبة الازدرد
dysphagia , sideropenic = = عُسْر البلع لنقص الحديد =
Plummer-Vinson's syndrome متلازمة بلومر-فنسان
dysphasia عُسْر الكلام ، خلل الكلام صعوبة في الكلام وفشل في ترتيب الكلمات وفق تسلسلها الطبيعي .

dysphemia لشغة
dysphonia حشرجة الصوت ، عسر التصويت
dysphrasia عُسْر الكلام ، عسر التكلم
dysplasia خلل التنسج شذوذ تشكل أو سوء نمو بالأسجة .

dysplasia , basal خلل التنسج الأساسي
dysplasia , chondroectodermal = = خلل التنسج الغضروفي =
Ellis-van Creveld الخارجي = متلازمة إليس - فان كريفيلد
syndrome خلل التنسج
dysplasia , cleidocranial = = خلل التكوّن الترقوي القحفي =
cleidocranial dysostosis سوء تعظم الجمجمة والترقوة
dysplasia , dental خلل تنسج العاج

اضطراب وراثي يؤثر على كل من الأسنان اللبنية والأسنان الدائمة ، ويمكن أن يكون جذرياً أو تاجياً ، ويتميز بتكون قنوات عاجية شاذة وانسداد حجرة اللب أو وجود حصوات لبية متعددة .

dysplasia , dentoalveolar خلل التكوّن السنخي السني
أي شذوذ تطوري للأنسجة السنخية السنية .

dysplasia , ectodermal خلل تنسج الأدمة الظاهرة
مرض وراثي يتميز بنمو مُعيب لكل أنسجة الأدمة ، شاملة الأسنان .

dysplasia , familial عُسر التشكّل العائلي ، خلل التنسج العائلي الوراثي

dysplasia of the jaw , fibrous سوء تكوّن ليفي للفكين
إصابة حميدة ، يستبدل فيها العظم الطبيعي بنسيج ليفي خلوي ، يندمج مباشرة مع العظم المحيط به بدون خط فاصل بينهما ؛ ويصيب الشباب بشكل عام ، ويؤدي النموذج العائلي إلى ورم زوايا الفك (Cherubism) أي شكل الوجه الناجم عن سوء التنسج الليفي .

dysplasia , odontogenic = odontodysplasia سوء تكوّن عاجي ، سوء تنسج العاج = سوء التكوّن السني

dysplasia , periapical cemental سوء التكوّن الملاطي حول الجذري
نوع من الورم الملاطي مشابه في تكوينه للورم الليفي الملاطي ، يحدث في منطقة القواطع في الفك السفلي ويظهر عادة في النساء بعد انقطاع الطمث .

dysplasia , periapical fibrous = periapical cemental dysplasia سوء التكوّن الليفي حول الجذري = سوء التكوّن الملاطي حول الذروي

dysplasia, periradicular cemental = سوء التشكل الملاطي حول الجذري = سوء التشكل الليفي حول الجذري = داء التليف العظمي

تليف عظمي ارتكاسي دائم حميد غير معروف السبب - حيث يستبدل العظم المحيط بالقمم الجذرية للأسنان الحية بنسيج ضام ليفي ، وفيما بعد بخليط من النسيج ، والملاط ، والعظم . بالتصوير الإشعاعي يتميز في ثلاث مراحل : منفذ للأشعة ، ومختلط ، وغير منفذ للأشعة . يتواجد عادة في مقدمة الفك السفلي ، وقد يمتد لسنين حتى يصل للمرحلة النهائية في النمو .

dyspnea = dyspnoea البُهر ، عُوْز الهواء ، عُسر التنفس ، ضيق التنفس ، الزلة
صعوبة التنفس ، قصر النفس ، صعوبة في التنفس .

dyspneic = dyspnoeic = dyspneal ضيق التنفس ، بهير ، مصاب بضيق التنفس متعلق بعُسر التنفس (Dyspnea) .

dystrophic سييء التغذية ، ناقص التغذية ، حثلي متعلق بسوء التغذية (Dystrophy) .

dystrophic calcification تكلس حثلي
بؤر منتشرة من التكلس توجد كثيراً في اللب المتقدم في العمر ، حول الأوعية الدموية أو حول الأعصاب .

dystrophy حَثْل
اضطراب في عضو ، بسبب عدم تغذية الجزء المصاب ، يحدث عادة في النسيج العضلي .

e- (سابقة) من ، خارج عن ، بلا ، بدون
ear أُذُن

عضو السمع والاثزان ، يضم الأذن الداخلية والأذن الوسطى والأذن الخارجية . تشتمل الأذن الخارجية على الصيوان وهو الغُضروف المغطى بالجلد والمرئي على جانبي الرأس ، وجزء من القناة السمعية الخارجية خارج الجمجمة ؛ حيث يكون كلاهما نفق توجيه الموجات الصوتية باتجاه طبلة الأذن أو الغشاء الطبلي ، وهو علامة حدود بين الأذن الخارجية والهواء المائي للأذن الوسطى . تحتوي الأذن الوسطى على ثلاثة عظام صغيرة جداً (عُظيّمات) وهي : المطرقة (Malleus) ، والسندان (Incus) ، والركاب (Stapes) ، والتي تنقل الاهتزازات التي تحدثها الموجات الصوتية على الغشاء الطبلي ، حتى تصل إلى النافذة البيضوية للأذن الداخلية . تحتوي الأذن الداخلية على عضوين منفصلين هما : الجهاز الدهليزي (Vestibular apparatus) الذي يعطي الإحساس بالتوازن ، وعضو كورتى (Organ of Corti) الذي يستقبل الاهتزازات الصوتية من الأذن الوسطى وترجمها إلى نبضات عصبيّة تُترجم بدورها في خلايا الدماغ إلى أصوات محدّدة .

ألم الأذن ، وجع الأذن earache = otalgia = otodynia
ألم في الأذن يشعره المريض ويكون حاداً أو كليلاً أو حارفاً أو متقطعاً أو مستمراً . ليس بالضرورة أن يكون سبب الألم مرضاً في الأذن ، مثل عدوى في الأنف أو في التجويف الفموي أو الحنجرة أو المفصل الفكي الصدغي ، مما قد يسبب الألم المنعكس الذي ينعكس على الأذن .

مزلاج الأذن ، عصا الأذن ear rod

إسمنت EBA cement
إسمنت سني مُكوّن من مسحوق أكسيد الزنك الذي يحتوي على 20-30٪ أكسيد الألومونيوم ، وأحياناً بولي ميثيل ميثاكريليت ، وسائل مزيج من الأيوجينول وحامض إيزوكسي بنزويك .

تمائل قوة انضغاط الإسمنت إسمنت فسفات الزنك ولكن تأثيره على تهيج اللب أقل بكثير ، لكن من مساوئه الرئيسية أن زمن تصلبه طويل (من 7-13 دقيقة) ؛ إسمنت أكسيد الزنك واليوجينول المدعم ، وفيه يستبدل اليوجينول بحمض ثنائي إيزوكسي بنزويك (2-Ethoxybenzoic acid) . ويُقوى أكسيد الزنك بإضافة مائتات غير عضوية مثل الألومينا والسيليكا المصاحبة للراتين القلفوني .

ألياف إينر ، ليفيات إينر Ebner's fibrills
نسبة إلى ف. فون إينر ، V.von Ebner ، 1842-1925 ، عالم أنسجة (هستولوجي) نمساوي .

ألياف من النسيج الضام منتشرة في الصفيحة العاجية .
عُدُد إينر = عُدد Ebner's glands = serous lingual glands
مصلية لسانية

خُطوط إينر Ebner's lines
خطوط تراكمية دقيقة في العاج ، تمثل النمو اليومي للسن خلال تطورها .

عاج ، نسيج عاجي (لاتينية) ebur

عاج سني (لاتينية) ebur dentis = dentine

1- تعجج ، ترسب العاج ، استعاجة eburnation

ينتج عن التغييرات المرضية التي تحدث في السن أو زيادة في صلابة أو كثافة العاج المتعرّي أو المكشوف كما في حالة التغيير في العاج المتسوس من عاج رخو غير متكلس إلى عاج متصلب مصقول يتغير لونه تدريجياً من اللون الأصفر إلى اللون البني ثم اللون الأسود . انظر تسوس سني متوقف (Arrested dental caries) .

2- تصلب العظم

زيادة كثافة العظم نتيجة لنقص التوعية الدموية أو الالتهاب ، ويشمل أيضاً زيادة كثافة العظم الاستحالي عند نهايتي العظم المكسور غير الملتحم .

تصلب العاج eburnation of dentin

انظر تسوس سني متوقف (Arrested dental caries) .

عاجي ، شبيه بالعاج ، تصلبي eburneous

تعظم عاجي ، تضخم وتصلب عاج السن eburnitis

زيادة في صلابة أو كثافة بنية العاج ، يشاهد عادة في العاج المكشوف ، يمكن أيضاً حدوث تغيير في لون العاج إلى البني أو حتى إلى الأسود .

لامركزي ، منحرف eccentric

1- يقع بعيداً عن المركز .

2- انحراف عن الطبيعي أو بعيداً عن الوضع المركزي أو

الوضع المرجعي . انظر علاقة مركزية (Centric relation) ،

إطباق مركزي (Centric occlusion) .

تنشيط لامركزي ، تنشيط منحرف eccentric activation

(في تقويم الأسنان) : تفعيل جهاز تقويمي لتطبيق قوة على السطح الشفوي أو السطح اللساني لتاج السن في اتجاه مخالف لاتجاه المحور الطولي للسن .

eccentric checkbite	عضةٌ تحقُّقٌ لامركزية ، صفيحة فحص الإطباق اللامركزي	ecology	علم التبيؤ (الإيكولوجيا) دراسة علمية للأشياء الحية وعلاقتها ببعضها ومع البيئة الحيطة .
	تسجيل علاقة الفك وهو في وضع غير العلاقة المركزية ، أو العلاقة الإطباقية ، مثل الوضع المتقدم أو الوضع الجانبي .	ect- , ecto-	(سابقة) على ، ظاهر ، خارج ، خارجي ، برآني
eccentric hinge movement	حركة بكرية لامركزية ، حركة رزية لا مركزية	ectoconchion	نقطة كونيون الخارجية نقطة على الحافة الجانبية للحجاج ؛ وهي علامة لقياس العرض الأكبر حتى الملتقى الدمعي «النقطة الدمعية» (Dacryon) ، أو النقطة الفقمية الجبهية ؛ وهي إحدى زوجين من علامات قياسات الجمجمة .
eccentric interocclusal record	التسجيل بين الإطباق اللامركزي	ectoderm	الأديم الظاهر الطبقة الخارجية من الطبقات المنتشة الأولية الثلاث (Primary germ layers) في الجنين ، تنشأ منها بشرة الجلد ، وأعضاء الحس الخارجية ، والغشاء المخاطي للفم ، ومخاطية الشرح ؛ الطبقة المنتشة الخارجية (Outer germinal layer) من الطبقات المنتشة البدئية الثلاث (Primitive germ layers) في الجنين النامي ، والتي ينشأ منها الجهاز العصبي ، والجلد ، ومينا السن ، والغشاء المخاطي للفم .
	تسجيل لوضع الفك في غير العلاقة المركزية .	ectodermal tissue	نسيج الطبقة الخارجية
eccentric jaw position	وضع فكي منحرف	ectomesenchymal cells	خلايا متوسطة برانية ، خلايا متوسطة خارجية
eccentric jaw relation	علاقة الفك اللامركزية أية علاقة للفك السفلي غير العلاقة المركزية إما جانبية (Lateral relation) أو متقدمة (Protrusive relation) .	ectomesenchyme	اللحمة المتوسطة الظاهرة أحد أنسجة العرف العصبي الجنيني التي تنتقل إلى الرأس لتكوّن العضاريف القوسية الخيشومية وتشارك في تحفيز التفاعلات لتكوين السن .
eccentric occlusion	إطباق لامركزي ، إطباق منحرف إطباق الأسنان ، الذي يكوّن نمط الإغلاق الإرادي الاعتيادي للفك السفلي ولا يماثل العلاقة المركزية ، ويتصف بالتلامس المبكر للأسنان (Premature contact) . يُسمّى أيضاً إطباق لامركزي (Acentric occlusion) . انظر إطباق (Occlusion) .	ectomorph	ظاهري البنية حالة يكون فيها النسيج السائد في تكوين الجسم مشتقاً من الأديم الظاهر . تتصف مثل هذه الأجسام بالطول ، والنحافة ، والهشاشة ، وبمساحة سطح كبيرة من الجلد والأديم الخارجي ، ونسيج أقل نسبياً من الأديم الباطن والأديم المتوسط .
eccentric position	وضع لامركزي ، وضع منحرف أي وضع للفك السفلي غير العلاقة المركزية .	ectomy	(لاحقة) استئصال جراحي ، قطع ، جذع لاحقة تشير إلى إزالة عضو جزئياً أو كلياً مثل استئصال الذروة (Apicoectomy) .
eccentric relation =	علاقة لامركزية ، علاقة منحرفة	ectopic	منحرف ، مهاجر ، مُنتقل ، هجر ، مُتنبذ موجود في مكان أو وضع شاذ عن مكانه أو وضعه الطبيعي . يستعمل لوصف سن تبرز في وضع منحرف أي بعيداً عن مكانها الطبيعي .
eccentric position	وضع لامركزي ، وضع منحرف أية علاقة للفك السفلي بالنسبة للفك العلوي غير العلاقة المركزية .	ectopic beat	نبضة منتبذة ، ضربة قلبية منتبذة انقباضة زائدة ، بمعنى نبضة مُبتسرة تنشأ في القلب ، ولكن خارج العقدة الجيبية الأذينية (Sino-atrial node) .
eccentric relation , acquired	علاقة لامركزية مُكتسبة علاقة لامركزية بين الأسنان تكتسب بالعادة .		
eccentric relationship	علاقة لامركزية ، علاقة مُنحرفة		
ecchymosis	كدمة تلوّن منطقة من الجلد أو الغشاء المخاطي بسبب نضح الدم داخل الأنسجة المستبطنة نتيجة رضح للأوعية الدموية أو تقصف جدران الأوعية الدموية ، وعادة تكون المنطقة المصابة ذات مساحة كبيرة متورمة وتميل إلى الزرقة . تُسمّى أيضاً كدمة (Bruise) ، قارن مع رضح (Contusion) .		
ecderon	بشرة ، ظهارة ، طبقة الجلد الخارجية ، الغشاء المخاطي الطبقة الخارجية للغشاء المخاطي والجلد .		
ECG= electrocardiogram	[مختصر] مخطط كهربية القلب		
eclabium	انقلاب الشفة		

ectopic eruption	بُزوغ مُنتبذ بُزوغ السن في وضع شاذ غير طبيعي .	edge , denture	حافة البدلة السنية
ectopic geographic tongue = stomatitis areata migrans	لسان جُغرافي منتبذ = التهاب المخاطية الارتحالي أو الهاجر	edge , enamel	حافة الميناء
ectoplasm	ظاهر الهيولى ، الغشاء الهيولى منطقة رقيقة صافية عند المحيط الخارجي للخلية .	edge enhancement	تقوية الحافة ، تعزيز الحافة العملية التي تحدد بها بدقة الحواف أو الحدود الخارجية لصورة جسم أو بنية ما .
ectopy	انزياح ، هجرة ، انتقال	edge resistance	مقاومة الحافة
ectosteal	خارج العظم ، متعلق بظاهر العظم متعلق بسطح العظم أو الحدود الخارجية للعظم .	edge strength	قوة الحافة قدرة الحواف على مقاومة الكسر أو التآكل .
ectro-	(سابقة) فُقد ، غياب سابقة تشير إلى غياب أو فقد ، من أصل خلقي أو وُلادي عادة .	edge-to-edge	حد لحد
ectropion = eversion	شتر خارجي ، انقلاب الجفن للخارج انقلاب ، وخاصة انقلاب جفن العين أو رموش العين .	edge-to-edge bite	عضة حد لحد نوع من سوء الإطباق تتطابق فيه القواطع العلوية والقواطع السفلية على طول حدودها القاطعة وليست متراكبة .
eczema	إكزيمة التهاب الجلد ، يتميز باحمرار ، وتقرح ، وحكة .	edge-to-edge occlusion	إطباق حد لحد إطباق تتطابق فيه الأسنان الأمامية المتقابلة على طول حدودها القاطعة ، حينما تكون الأسنان في وضع إطباق مركزي .
edema = oedema	وذمة تجمُّع شاذ للسوائل في الأنسجة مما ينتج عنه تورُّم أو انتفاخ .	edgewise	من الجانب ، جانبي انظر طبيقة (Appliance) .
edematous = oedematous	وذمي ، ورمي ، متوذم متعلق بالوذمة أو الورم .	edgewise appliance	جهاز جانبي ، طبيقة ذات حواف انظر طبيقة (Appliance) .
edentate = edentulous	أرد ، بلا أسنان ، عديم الأسنان	edgewise bracket	حاصرة جانبية حاصرة ذات أحجام مختلفة تستعمل في الطبائق التقويمية الثابتة فيها ثلم أفقي مُصمَّم لاستقبال سلك مستطيل ، أو مربع أو مستدير ؛ يمكن أن تكون الحاصرة بتركيب واحد مفرد أو بجزئين منفصلين (متماثلين Siamese) .
edentia = anodontia	درد ، غياب الأسنان ، فقد الأسنان	edgewise fixed orthodontic appliance	الطبيقة التقويمية الثابتة ذات الجانبين ، جهاز تقويمي ثابت ذو جانبيين طبيقة تقويمية تتميز بحاصرات مثبتة على الأسنان فيها شق مستطيل يشغل سلكاً قوسياً مستديراً أو مستطيلاً ، يستخدم لتصحيح أو تحسين سوء الإطباق .
edentics	فن وعلم صناعة الأسنان التعويضية فن وعلم وطرق علاج المرضى عديمي الأسنان .	Edgewise orthodontic technique	الأسلوب التقويمي ذو الجانبين
edentulate = edentulous	أرد ، بدون أسنان ، عديم الأسنان	EDTA solution	محلول EDTA محلول خالب يحتوي على حامض الإثيلين ثنائي الأمين رباعي الأسيتيك (Ethylenediamine tetra-acetic acid) ، يستعمل في معالجة أقنية الجذور لتلين العاج وتسهيل نزع من جدران قناة اللب بواسطة مُوسعات القناة والمبارد .
edentulous = edentulate	أرد ، غائب الأسنان ، عديم الأسنان	effect	تأثير ، فعل ، نتيجة
edentulous alveolar ridge	ارتفاع سنخي أرد	effect on heart	التأثير على القلب
edentulous area	منطقة درداء (بلا أسنان)		
edentulous dental arch	قوس سنية بلا أسنان ، قوس سنية درداء		
edentulous, partial	أرد جزئياً		
edentulous ridge	حيد أرد		
edentulous space	مسافة درداء ، حيز عديم الأسنان		
edge	1- حافة ، حد ، ارتفاع 2- الحد القاطع للنصل		

effective focal spot	نقطة بؤرية مؤثرة	elastic band	شريط مرن ، طوق مطاطي
الحجم واضح للنقطة البؤرية لأنبوب الأشعة عندما يصدر الأشعة .		يستعمل في تقويم الأسنان ليسبب حركة السن .	
efferent	صادر ، مُصدّر	elastic band fixation	التثبيت بالشريط المرين
ينقل من المركز إلى المحيط أو يحمل أو ينقل بعيداً عن المركز ، أو بعيداً عن جزء ، مثل بعض الشرايين والأوردة والأعصاب والأوعية اللمفية . عكس وارد ، مُورد (Afferent) .		طريقة لعلاج كسر الفك باستخدام أطواق مطاطية لربط الجبائر المعدنية ، أو الأسلاك المثبتة بالفك العلوي والفك السفلي . تؤدي الأطواق المطاطية إلى سحب الأسنان وجعلها في تضيد وانطباع صحيح مع الأسنان المقابلة إلى أن يلتئم الكسر . الأطواق المطاطية أكثر أماناً من الأسلاك الصلبة في حالة القيء .	
efferent duct	قناة صادرة		انظر أيضاً تثبيت فكي علوي سفلي (Maxillomandibular fixation) ، تثبيت فكي سفلي أنفي (Nasomandibular fixation) .
أية قناة تُطلق الغدة إفرازها من خلالها .		elastic box	إطار مرين
efferent nerve = motor nerve	عَصَب صادر = عَصَب محرك	شد الشريط المطاطي على شكل مستطيل متصل بأربع نقاط ، اثنتان في الفك العلوي واثنتان في الفك السفلي .	
عَصَب محرك يوصل النبضات من الدماغ إلى العضلات لتقلص والغدد لتفرز .		elastic cartilage	عُضروف مرين
عَصَب محرك ينقل النبضات العصبية بعيداً أو إلى الخارج من مركز عَصَبِي مثل المخ أو الحبل الشوكي ، يؤدي عادة إلى تقلص العضلة أو تحرير الإفراز الغدي أو أي نشاط آخر للعضو .		أكثر أنواع الغضاريف مرونة ، يحتوي على ألياف مرنة في مطرس ليفي مرين وهو أصفر اللون ، ويوجد في أجزاء مختلفة من الجسم ، مثل الأذن الخارجية ، والمزمار ، والحنجرة . انظر أيضاً عُضروف أصفر (Yellow cartilage) .	
Ehlers- Danlos syndrome	متلازمة إهلرز- دانلوس	قارن مع عُضروف زجاجي (Hyaline cartilage) ، عُضروف ليفي أبيض (White fibro-cartilage) .	
اضطراب وراثي للأنسجة الضامة يتميز بارتخاء المفاصل ومرونة الجلد وتقصفه مع أورام كاذبة .		elastic , class I = intramaxillary elastic	طوق مرين من الصنف الأول = طوق مرين داخل الفك العلوي
Ehrenritter's ganglion	عقدة إيرنيتير	elastic , class II	طوق مرين من الصنف الثاني
نسبة إلى ج. ي. إيرنيتير ، J. Ehrenritter ، مُشرّح نمساوي توفي في سنة 1790 .		طوق مرين بين الفكين لتطبيق قوة جذب من الأمام إلى الخلف بالنسبة للأسنان السفلية ، يستعمل لتصحيح سوء الإطباق من الصنف الثاني .	
العقدة العليا للعَصَب البلعومي اللساني الموجودة في الثقبه الوداجية .		elastic , class III	طوق مرين من الصنف الثالث
eighth cranial nerve	العَصَب القحفي الثامن	طوق مرين بين الفكين لتطبيق قوة جذب الأسنان السفلية من الأمام إلى الخلف بالنسبة للأسنان العلوية ، يستعمل لتصحيح سوء الإطباق من الصنف الثالث .	
انظر العَصَب السمعي (Acoustic nerve) .		elastic deformation	تشوه مرين
eisanthema = enanthema	طفح مخاطي	elastic dental impression material	مادة طبع سنية مرنة
ejector	طارِد ، قاذف	elastic fibers = elastic fibres	ألياف مرنة
جهاز مصمّم لإزالة الفضلات والسوائل باستخدام الضغط السلبي ، مثال ذلك ماصّة اللعاب التي تستعمل لإزالة السوائل والفضلات من الفم .		ألياف توجد في النسيج الضام للمخاطية السنخية ، ومتعلقة بالأوعية الدموية ، ونادراً ما ترى في اللثة .	
ejector , saliva	ماصّة اللعاب ، قاذف اللعاب	elastic force	قوة مرنة
أنبوب ماص بلاستيكي أو معدني الطرف متصل إما بنظام التفريغ بضغط الهواء أو بنظام التفريغ بضغط الماء ، يستعمل لتفريغ السوائل من التجويف الفموي خلال المداخله السنية .		elastic impression materials	مواد الطبع المرنة
elastic = elastica	مرن ، لدن ، مطاط		
(في تقويم الأسنان) : عُرْوَة مقلّعة من المطاط أو شريط مرين ، أو مطاط صناعي يستعمل بغرض خلق قوى لتحريك السن من سحب أو جذب .			

elastic , intermaxillary شريط مرن بين الفكين
شريط مطاطي تقويمي يتصل بالأسلاك أو الطبائق بين
القوس السنية العلوية والسفلية ، يؤدي إلى الشدّ حينما يفتح
الفم .

elastic , intramaxillary شريط مرن ضمن الفك العلوي
شريط مرن تقويمي يتصل بالأسلاك أو الطبائق التقويمية في
نفس القوس الفكية الواحدة .

elastic limit حد المرونة ، الحد المرن
أقصى جهد تتعرض له المادة وتبقى قادرة على الرجوع إلى
حجمها الأصلي حينما تتحرر من تأثير هذه القوى دون
تشوّه دائم ، بحيث يسبب أي جهد إضافي تشوّهاً دائماً
للمادة .

elastic modules وحدات قياسية مطاطية ، عامل المرونة
أشكال مختلفة من المواد المطاطية على شكل دوائر ، أو
سلاسل أو خيط ، تستخدم لتثبيت الأسلاك القوسية
داخل الحاصرات التقويمية ، أو لإحداث قوة مرنة أو
جميعها معاً وذلك لتحريك السن .

elastic range مدى المرونة ، مجال المرونة
elastics , rubber dam شرائط من الحاجز المطاطي المرن
شرائط مطاطية تقويمية تصنع من مادة الحاجز المطاطي .

elastic strap طوق مرن ، شريط مرن
elastic strap , vertical طوق مرن عمودي
أطواق مرنة تُطبّق عمودياً بين الأسنان العلوية والأسنان
السفلية ، وتكون عمودية على المستوى الإطباقوي وذلك
لخلق جذب أو شدّ عمودي لتحسين تداخل الحدبات .

elastic strength قوة المرونة
elastic thread خيط مرن ، خيط مطاطي
خيط أو رباط مطاطي أو خيط أو رباط من المطاط الصناعي ،
يستعمل في تقويم الأسنان لتطبيق قوى على أسنان كثيرة .

elastic tissue نسيج مرن
elastic traction جرّ مرن ، سحب مرن
elasticity مرونة

1- خاصية البنية أو المادة التي تعود إلى حالتها أو شكلها
الأصلي في حال زوال القوة المؤثرة الخارجية .
2- قابلية النسيج للعودة إلى شكله وحجمه الأصلي بعد
شدّه أو ضغطه أو تشوّهه . يعتبر النسيج العضلي بشكل
عام نسيجاً مرناً لأنه قادر على تغيير حجمه وشكله ثم
الرجوع مرة أخرى إلى حالته الأصلية .

elasticity , modulus of مُعامل المرونة ، عيار المرونة

مُعامل ينتج بواسطة قسمة وحدة الجهد ؛ عند نقطة الحد
النسبي على وحدة الطول المتطابقة معها . أي
وحدة الجهد (Unit stress)
مُعامل المرونة =

وحدة الطول (Unit elongation)

elasticity , muscle مرونة العضلة
elasticity of muscle , physical مرونة العضلة الطبيعية
الخاصية الفيزيولوجية لمرونة العضلة حيث تكون مطاوعة
للشدّ الطبيعي الموجب أو السالب .

elasticity of muscle , physiologic مرونة العضلة الوظيفية
الخاصية الحيوية الفريدة للعضلة حيث تكون قادرة على
التغير ، ثم العودة إلى حجمها وشكلها الأصلي تحت
التحكم العضلي العَصَبِي .

elasticity of muscle , total مرونة العضلة الكلية
التأثير الكلي للمرونة الطبيعية والمرونة الوظيفية للعضلة .

elastomer إيلاستومير (اسم عام لمواد المطاط الطبيعي)
بلمر ذو خواص مرنة شبيه بالمطاط الصناعي ، يستعمل
لأغراض مشابهة لاستخدامات مطاط اللاتكس الطبيعي أو
المطاط الصناعي .

elastomeric مطاطي
elastomeric impression material مادة طبع مطاطية
مادة طبع تعتمد على نظام تلمر غير مائي لاكتساب
خصائص مرونة مشابهة للمطاط ؛ مثل مادة الطبع متعددة
السلفيدولين السلفات (Polysulphide impression
material) ، ومادة الطبع متعددة الإثير (Polyether
impression material) ، ومادة الطبع السيليكونية (Silicone
impression material) .

electroaloy خليطة كهربائية
ترسيب مسحوق الذهب المخلوط مع كمية صغيرة من
الكالسيوم ، ويجهّز كشرائط من المسحوق بين طبقتين من
رقاقة ليفية . تسمح ببناء كتلة ضمن الحشوة بمعدّل سريع .
انظر ذهب التحلل الكهربائي (Electrolytic gold) .

electric كهربائي ، كهربائي
electric annealer جهاز تسقية كهربائي ،
جهاز تلدين كهربائي

electric current تيار كهربائي

electric furnace فرن كهربائي

electric mallet مطرقة كهربائية

electric pulp tester فاحص حيوية اللب الكهربائي

أداة تستخدم لتحديد حيوية الأسنان ؛ تُقاس درجة حيوية السن ، حينما يحس المريض أو المريض بكمية صغيرة من التيار الكهربائي المار بالسن . يجب استخدام هذه الأداة بشكل دائم بالإضافة للاختبارات التشخيصية الأخرى ، للتأكد من حيوية السن أو عدمها .	electrodent	سن كهربائية القطب السالب في أداة فحص حيوية اللب .
electric shock	صدمة كهربائية	
electric spot welder	جهاز لحام بقعي كهربائي	
electric tooth brush	فرشاة أسنان آلية	
electrical potential	جهد كهربائي	
electro- anaesthesia = electro-analgesia	(سابقة) كهرباء تخدير كهربائي = تسكين كهربائي	
	تسكين أو تخدير موضعي أو تخدير عام (وهو الأكثر شيوعاً) بواسطة إمرار تيار كهربائي عبر الأنسجة .	
electro- analysis	تحليل كهربائي	
electro- annealer	تليين كهربائي ، تلدن كهربائي	
electro- annealer	تليين كهربائي ، تلدن كهربائي	
	صفحة ساخنة كهربائية تصل درجة حرارتها إلى 850 درجة فهرنهايت ، تستخدم لتليين رقائق الذهب ، ليست مناسبة للذهب المسحوق (Powdered gold) ، و (Goldent) أو (Electrol) .	
electrocardiogram = ECG	رسم القلب الكهربائي ، (مخطط كهربية القلب)	
	جهاز لتسجيل النشاط الكهربائي للقلب على شريط ورقي متحرك .	
electrocautery	كاو (كاوي) كهربائي	
	استخدام إبرة أو عروة سلك تُسخن إلى درجة الاحمرار بواسطة تيار كهربائي منخفض الجهد لقطع الأنسجة ، أو لكي الأوعية الدموية لتقليل النزف أثناء إجراء العملية الجراحية ، تُسمى أيضاً كي كهربائي (Electric cautery) . انظر استحرار (Diathermy) .	
electrocision	استئصال بالكهرباء	
	قطع الأنسجة باستخدام الكي الكهربائي أو بالقاطع الكهربائي .	
electrocoagulation	تخثير كهربائي	
	استخدام تيار كهربائي عالي التردد لتجفيف الخلايا وتخثير محتوياتها خصوصاً البروتين في منطقة متسوسة ذات مساحة محددة . كما : في حالة إيقاف النزف من الأنسجة .	
electrode	قُطب ، منفذ كهربائي ، مسرى كهربائي	
	إما أن يكون إحدى نهايتي دائرة كهربائية أو خلية .	
	electrodeposition	ترسب كهربائي
	electrodesiccation	تجفيف عميق للنسيج ، وذلك بغرس قطبي جهاز التجفيف الكهربائي داخل النسيج وتمير التيار الكهربائي .
	electroencephalogram	مخطط كهربية الدماغ
	electroencephalogram	صورة تخطيط كهربية الدماغ
	electroencephalography = EEG	تصوير كهربية الدماغ
	electroexcision = electrocision	استئصال بالكهرباء
	electroformed	يشكل بالترسيب الكهربائي
	electroformed die	قالب مشكل بالكهرباء
		مثال أو نموذج يشكّل سطحه بواسطة الترسيب الكيميائي الكهربائي للمعدن داخل الطبعة السالبة .
	electro galvanism	غلفنة كهربائية
	electroinduction	تحريض كهربائي
	electroinduction centrifugal casting machine	آلة الصب النابذة بالتحريض الكهربائي
	electroly	ذهب حمام التحلل الكهربائي
	electrolysis	تحليل كهربائي
	electrolyte (S)	كهول (ج : كهارل) الأيونات (Ions) ، أي الجزيئات الموصلة كهربائياً .
	electrolytic	متعلق بالتحلل الكهربائي ، كهولي
	electrolytic bath	حمام تحلل كهربائي
	electrolytic bath gold	ذهب حمام التحلل الكهربائي
		نوع من الذهب المطفأ المعالج في حمام التحليل الكهربائي ؛ يخلط مسحوق الذهب النقي مع كميات صغيرة من الكالسيوم ، وتصنع منه شرائط مختلفة في العرض ، تُغلف برفائق الذهب ، وبما أن كثافته الأولية عالية فيمكن رصه بسرعة أكبر في الحفرة المحضرة في السن .
	electrolytic medication	التداوي بالتحلل الكهربائي ، التطبيب بالتحلل الكهربائي
	electrolytic polishing	صقل بالتحلل الكهربائي
		عملية وضع المعدن في محلول التحلل الكهربائي وإمرار تيار كهربائي خلال المحلول . تزال جزيئات غايية في الدقة من سطح المعدن بواسطة عملية التحلل الكهربائي وبالتالي ينتج سطح لامع مصقول .
	electrolytical polishing	التلميع بالتحليل الكهربائي
	electrolytically etched	التخريش بالتحليل الكهربائي

electromagnetic	كهربائي مغناطيسي ، كهريطيسي	إلى المخ . تستخدم كبديل عن التخدير بالحقن ولكنها لا تؤثر في كل المرضى .
electromagnetic device	جهاز كهرومغناطيسي	راص إلكتروني ، مكثف إلكتروني
electromagnetic spectrum	طيف كهربي مغناطيسي (كهريطيسي)	جهاز آلي (إلكتروني) لرص وتكثيف الأملغم أو رقائق الذهب أو الحشو المباشر للذهب يمكن أن يركب إما على القبضة ذات الزاوية العكسية ، أو القبضة المستقيمة ، ويمكن التحكم في سرعة وقوة الضربة .
	مجموعة من الإشعاع غير المرئي لها صفات فردية تحدها طول الموجة وتردداتها .	electronic surveyor
electromagnetism	كهربائية مغناطيسية ، كهريطيسية	مساح إلكتروني ، مخطط إلكتروني (جهاز المسح الإلكتروني)
electromallet	مطرقة كهربائية	ساعة (مؤقت) إلكترونية انظر ساعة (Timer) .
	أداة تعمل كهربائياً أو إلكترونياً تستعمل لتكثيف ورص حشوة الذهب المباشرة في الحفرة المحضرة في السن بقوة الضربات كهربائياً ، ويكون عدد الضربات ما بين 200 إلى 3600 ضربة في الدقيقة . يُسمّى أيضاً مطرقة ماك شيرلي الكهربائية (McShirley's electromallet) .	electronic timer
electromedication = ionophoresis	المعالجة الكهربائية ، التطبيب الكهربي = الرحلان الأيوني	electrophoresis
	طريقة نادرة الاستخدام حالياً ، كانت تستخدم لتعقيم وتطهير قناة الجذر بواسطة التحلل الكهربي . تشمل على تيار مباشر يمرر الكهارل ويحرر الأيونات ، التي يقال أنها تحطم الكائنات الدقيقة الضارة .	رحلان كهربائي
electromyography = EMG	تخطيط عضلي كهربائي	electroplate
	تحري وتسجيل التيارات الكهربائية ، التي تنشأ عن نشاط العضلة .	يلبس كهربائياً (يطلي بالكهرباء) في مختبر الأسنان ، يمكن أن تطلّى الطبقات بالنحاس أو الفضة ، لتجهيز نموذج عمل صلب مقاوم للاحتكاك .
electron	إلكترون	electroplating
	وحدة كهربائية سالبة تدور حول النواة ذات الشحنة الموجبة في الذرة ؛ وتقيس انسياب الإلكترونات من خلال موصل باتجاه شحنة موجبة يعرف بما يُسمّى التيار .	تلبس كهربائي
electron microscope	مجهر إلكتروني	electroplating technique
	أداة تستخدم شعاعاً من الإلكترونات كمصدر لإظهار العينة . قدرة التمييز للمجهر الإلكتروني أكبر بكثير من المجهر الضوئي العادي .	تقنية التلبس الكهربي
electron transport	نقل إلكتروني	electroresection
electron volt	إلكترون فولت : وحدة كهربائية (فولط إلكتروني)	استخدام تيار كهربي عالي التردد مع قُطب جراحي يتم تحريكه على سطح النسيج لعمل شق جراحي دقيق للنسيج المراد قطعه .
	الطاقة الحركية التي يكتسبها إلكترون مار عبر جهد فولت واحد .	electroschock
electronic	إلكتروني	صدمة كهربائية
electronic anesthesia	تخدير إلكتروني	electrosterilization
	طريقة تخدير عن طريق وضع أقطاب كهربية قريبة من الأسنان ، وإرسال نبضات كهربية لمنع وصول إشارات الأغم لها نفس العدد الذري .	تعقيم كهربي
		استخدام التيار الكهربي خلال محلول أيوني داخل قناة الجذر يتحول المحلول الأيوني إلى أيونات سالبة وأيونات موجبة يؤدي تأثيرها إلى إبادة الجراثيم . وهي طريقة نادرة الاستخدام لمنع تلوث قناة الجذر .
		electrosurgery
		الجراحة الكهربائية
		تخفيف أو تخشير أو قطع جراحي للأنسجة بواسطة جهاز العلاج بالإنفاد الحراري قابل للتحكم الذي يستخدم تياراً كهربائياً عالي التردد . إما أن يمر التيار بين طرفي الأداة المستخدمة (ذات القطبين) ، أو بين الأداة والإلكترود الذي يمسك به المريض (وحيدة القطب) ، يمكن أيضاً أن يستخدم الجهاز لقطع الأنسجة كما في قطع اللثة .
		electrosurgery unit
		وحدة الجراحة الكهربائية
		electrosurgical
		جراحي كهربي
		electrotherapy
		معالجة كهربائية
		element
		عنصر

elephantiasis	داء الفيل ، فيلي	روافع يمينى ويسرى ومستقيمة ذات نصل عريض مسنن ومقايض مفرغة ثقيلة ومسننة .
elephantiasis gingivae = =	داء اللثة الفيلى ، لثة فيلية أو متفيلة	رافعة وجنية
gingival fibromatosis =	تليف لثوي منتشر = تليف لثوي	رافعة ميلر
hereditary gingival fibromatosis =	منتشر وراثي = فرط	رافعة السمحاق
idiopathic gingival hyperplasia	التنسج اللثوي ذاتي المنشأ (المجهول السبب)	أداة تستخدم لرفع السمحاق عن العظم .
	مرض وراثي يتميز بتضخم ليفي منتشر للأنسجة اللثوية ؛ في شكله الظاهر ، يمكن الخلط بينه وبين التضخم اللثوي الناتج عن الديدالانتين .	رافعة بوت
elevate	رفع ، يرفع ، ارتفاع	رافعة الجذر
	ينزع الأسنان أو الجذور من السنخ عن طريق الرفع باستخدام الرافعة (Elevator) .	رافعة صممت لنزع الجذر المكسور والمنحشر في عظم الفك ، تتوفر في أزواج ، للجانبين الأيسر والأيمن .
elevation	رفع ، مُرتفع ، ارتفاع	رافعة لولبية
elevation of the mandible	رفع الفك السفلي	أداة يمكن أن تُكولب حول جذر مكسور منحشر في عظم الفك ، من أجل سحبه من السنخ .
elevator	رافعة ، مرفع ، مرفاع	رافعة مستقيمة
	أداة جراحية فموية تستخدم لإزالة ونزع جذور السن أو الأسنان من أسناخها والتي يصعب قلعها بواسطة الملاقط (الكلابات) ، ويمكن أن تستخدم أيضاً لقلقلة الأسنان قبل الخلع .	رافعة ذات نصل وساق وذراع في خط واحد مستقيم .
elevator, angular	رافعة ذات زاوية ، رافعة ذات زوايا ، رافعة	رافعة وارويك جيمس
	زاوية ، رافعة مُزوَّية	مجموعة روافع (يمينى ويسرى ومستقيمة) ذات نصل صغير ومقايض منبسطة ملساء .
	رافعة نصلها يُكوّن زاوية مع الساق ، أو الذراع .	رافعة وتدئية
elevator , apical	رافعة ذُروية	رافعة مصمّمة للاستخدام في قلع السن ، وذلك بعمل ثقب في جذر السن تثبت فيه الرافعة ويتم تحريكها لقلقلة السن من السنخ . (لروافع ذات الأسماء المشهورة ، انظرتحت اسم المصمّم Designer's name) .
	رافعة مُصممة لنزع ذروة السن المكسورة والمتبقية في السنخ ، وهي عبارة عن مجموعة من ثلاث روافع ، يمينى ويسرى ، ومستقيمة وهي روافع ذوات مقايض مفرّعة ، وأنصال صغيرة ، وأعناق طويلة .	رافعة وينتر
elevator , Boyd Gardner	رافعة بويد جاردنر	مجموعة من زوجين من الروافع ذات مقبض مبرامي ونصل ذي أشكال متعددة ، مخصصة لقلع الأرحاء السفلية الثالثة «أضراس العقل» .
	أحد زوجين من الروافع اليسرى واليمنى ذات مقبض مفرّغ .	يجب أن تكون كل الروافع معقمة ، وأن تكون أنصالها المؤنفة حادة حين استخدامها في كل مداخلة سنية ؛ يجب أن تُعقّم الروافع ذات المقايض المفرّعة في مُعقمة التسخين الجاف .
elevator , Cryer's	رافعة كراير	1- طرّح ، إفراز
	أحد زوجين من الروافع اليسرى واليمنى ذات نصل مثلثي مؤنّف حاد ومقبض مفرّغ لإزالة جذور الأرحاء ، إحداهما تستعمل للجذر الإنسي والأخرى للجذر الوحشي والعكس حينما تستخدم في الناحية الأخرى المخالفة من الفك .	2- إزالة ، نزع
elevator , dental	رافعة سنية	نزع اللسان
elevator , hospital pattern = =	رافعة من النمط المستشفى	متلازمة إليس - فان كريفيلد = Ellis-van Creveld syndrome =
Coleman's elevator	رافعة كولمان	خلل التنسج العُضروفي chondro-ectodermal dysplasia
		الظاهر
		نسبة إلى ر. ي. ب. إليس ، R.W.B.Ellis ، من القرن التاسع عشر ، أخصائي أطفال إنجليزي ؛ وس. فان

كريفيلد، S. van Creveld، من القرن التاسع عشر ،
أخصائي أطفال ألماني .
مرض يتميز بزيادة عدد الأصابع في كلا الجانبين الأيمن
والأيسر ، ونمو غضروفي بالعظام الطويلة تنتج عنه القزامة
(Dwarfism) ، وهو كثير الحدوث في حالات مرض القلب
الوراثي . تحدث أيضا اضطرابات في الأظافر والشعر ، كما
نشاهد في الفم عيوباً سنية وتأخر بزوغ ، أو غياب
الأسنان .

Elon **إلون**
أحد المواد الكيميائية المكوّنة للمادة المظهرة في عملية تظهير
الأفلام الشعاعية .

elongation **إطالة ، استطالة ، مد ، امتداد**
تحرك السن المرضي خارج السنخ ؛ انتزاع للخارج
(Extrusion) .
(في التصوير الشعاعي) : تشوّه الصورة الشعاعية ، حيث
تظهر السن أطول من حجمها الحقيقي بسبب تزاو غير
صحيح للأشعة المركزية ، في طريقة تنصيف الزاوية لالتقاط
الصور الشعاعية (Bisecting angle technique) .

emaciation **هُزال**
نحول شديد ونقص وزن الجسم نتيجة لمرض أو بسبب
الجوع .

emaculation **إزالة النَمَش والأورام الجلدية**
إزالة آفات الجلد والنمش وبشكل خاص أورام الجلد .

emailloblast = ameloblast **أرومة الميناء**

emailloid **ورم مينائي**
ورم ينشأ من ميناء السن .

embed **يَطْمُر ، يَنْظُر ، يُطَوِّق بإحكام ، يجعله جزءاً لا يتجزأ من**
طريقة لتثبيت النسيج الهش في مادة صلبة مثل الشمع من
أجل سهولة تقطيعه إلى رقائق رفيعة لدراستها تحت المجهر
أو لفحصها مجهرياً .

embedded **مليطة ، مُندمج**

embedded cementicle **ملاطية مُندمجة ، مليطة مُنظرة**

embedded denticle **حَصاة سنية مُنظرة**

embedded teeth **أسنان مُنظرة**

embedded tooth = imbedded tooth **سن مُنظرة**
سن تكون عادة مغطاة بالعظم تماماً . تُسمّى أيضا سن
منظرة (Imbedded tooth) ، قارن مع سن منحشرة
(Impacted tooth) .

emboli **سدادات ، صمّات ، صمّات**
جمع سدادة ، صمامة (Embolus) .

embolism **انصمام**
انسداد مفاجيء لوعاء دموي بجلطة أو صمة أو أي عائق
آخر مثل قطعة نسيج ، أو دهن ، أو فقاعة هواء أو كتلة من
الجرثيم في مجرى الدم مما يسبب قصور بالدورة الدموية .

embolus **صمّة**
انسداد أو خثرة دموية ، تكون عادة جلطة تدور في الجهاز
الدوراني الدموي وتسد الوعاء الدموي المتضيق ، وبذلك
تحد أو توقف انسياب الدم .

embrasure **فُرجة ، مسافة ، دحيلة**
الفراغ بين الأسنان المتلاصقة أسفل نقاط تلامسها ، والذي
ينشأ عن التناقص التدريجي في قطر الأسنان أسفل قمة
الارتفاع المحيطي ؛ تتسع الفرجات أسفل نقطة التماس في
كلا الاتجاهين الشدقي اللساني والإطباق اللثوي ؛ تعمل
الفرجات كقنوات تصريف للطعام خلال عملية المضغ على
الأسنان الخلفية ، وينشأ عن تلاصقها فُرجة شدقية وفُرجة
لسانية أما في الأسنان الأمامية فتتسبب عنها فُرجة واحدة .
الفراغ على جانبي نقاط التماس الناشيء عن استدارة
الأسطح المتجاورة للأسنان بعيداً عن بعضهما .

embrasure , buccal **فُرجة شدقية**
الفراغات بين الأرحاء أو الضواحك والمواجهة للخد .

embrasure clasp **مشبكة الفرجة**

embrasure , distal **فرجة وحشية**

embrasure , gingival **فُرجة لثوية**

embrasure , labial **فُرجة شفوية**
الفراغ بين القواطع أو الأنياب باتجاه الشفة .

embrasure , lingual **فُرجة لسانية**
الفراغ بين أي سنين ؛ مواجهه للسان .

embrasure , mesial **فرجة إنسية**

embrasure rest **مهماز الفُرجة**

embrasure space **مَسافة الفُرجة ، الحيز بين السني**

embryo **جنين ، مضغّة**
البويضة المخصبة خلال المرحلة المبكرة من نشأتها ؛ في
الإنسان : عبارة عن الجنين في الأشهر الثلاثة الأولى من
نموه .

embryo , embry- **(سابقة) جنين**

embryology **علم الأجنّة ، علم تكوّن الجنين**
علم دراسة نمو وتطور الجنين .

embryonal = embryonic **1- جنيني ، مُضغّي**
2- بدائي ، غير ناضج

embryonal cell خلية جنينية ، خلية مُضغية ، خلية بدئية
إحدى الخلايا التنشؤية .

embryonal life الحياة الجنينية

embryonic = embryonal جنيني ، مضغي
متعلق بالجنين في المرحلة الأولى من نشأته .

embryonic branchial arches الأقواس الخيشومية الجنينية

embryonic connective tissue النسيج الضام الجنيني

embryonic development نماء جنيني ، تطور جنيني

embryonic enamel organ عضو الميناء الجنيني

embryonic processes استطالات جنينية

embryonic rudiment رديم جنيني
(العضو البدئي الجنيني)

embryonic rudiments of the jaw البقايا الجنينية في الفكين

emergence بزوغ ، ظهور للخارج
مصطلح يستخدم لوصف الظهور البدئي للسن في الفم
حينما يبزغ من النسيج اللثوي أثناء البزوغ أو الإثغار
(Eruption) .

emergencies طوارئ

emergency طارئ ، عارض ، حالة إسعافية

emergency cardiac care (ECC) العناية القلبية الطارئة

emergency kit عدة (عتيدة) الإسعاف

emergency treatment المعالجة الطارئة

emery صنفرة
مسحوق ساحل يشتمل على أكسيد الألومنيوم وأكسيد
الحديد الأسود ، يستعمل لتنعيم وصقل المعادن . نوع غير
نقي من الكورندم (Corundum) .

emery paper ورق الصنفرة ، ورق الزجاج

emery wheel عجلة الصنفرة ، دولاب الصقل أو التجليخ

emesis = vomiting قيء ، قيء

emetic 1-مقيء ، قيء
2- دواء مقيء .
مادة تسبب التقيؤ ؛ مثل محلول الملح المركز .

emigration هجرة ، ارتحال
مرور كريات الدم البيضاء من خلال الغشاء الظهاري وحيد
الخلية نصف النفوذ والمبطن للأوعية الدموية البالغة الدقة .

eminectomy بضع الشامخة المفصليّة
إعادة تشذيب المحيط الخارجي للشامخة المفصليّة بالمفصل
الصدغي الفكي جراحياً .

eminence نُتوء ، بُروز ، شامخة ، ارتفاع ، حيد

أي جزء ناتئ أو جزء بارز خصوصاً على سطح العظم ،
مثل البارزة الجبهية أو البارزة الجدارية (Parietal
eminence) .

eminence , alveolar نتوء سنخي ، بروز سنخي

eminence , articulating نُتوء مفصلي ، شامخة مفصليّة

eminence , bony articulating نُتوء عظمي مفصلي

eminence , canine نُتوء نابي ، شامخة نابية ، ارتفاع نابي
بروز على السطح الأمامي للفك العلوي ؛ يوجد فوق سنخ
الناب .

eminence , frontal نُتوء جبهي

eminence , hypobranchial النُتوء تحت الغُلصمي ، النُتوء
تحت الخيشومي
انتفاخ يتوسط المسافة بين القوس اللسانية والتلم الخنجري
القصبي في الجنين ، ينشأ منه لسان المزمار (Epiglottis)
والطيّات الطرجهالية الفلكية والثلاث الخلفي من اللسان .

emissary veins الأوردة المشبرية
أوردة صغيرة في الجمجمة تصل جيوب الأم الحافية
بالأوردة خارج الجمجمة من خلال العديد من التفاغرات
(Anastomoses) . أكبر الأوردة المشبرية : الوريد المشبري
الخشائي (Mastoid emissary vein) ، والوريد المشبري
الجداري (Parietal emissary vein) ، والصفيرة السباتية
الباطنية (Internal carotid plexus) ، وشبكة القُنَيَات تحت
اللسانية (Rete canalis hypoglossi) ، والوريد المشبري
اللُقمي (Condylod emissary vein) ، وشبكة الثقوب
البيضاوية (Rete foraminis ovalis) ، وأصغر الأوردة هو
المار من خلال الثقبة الممزقة (Foramen lacerum) ليصل
الجيب الكهفي مع الصفيرة الجناحية . تشتمل أيضاً على
المجموعة المشبرية ، والوريد الذي يمر من خلال الثقبة العوراء
وإصلاً الجيب السهمي العلوي مع أوردة التجويف الأنفي .

emollient مُلطف ، مُلّين ، مُرطب
أية مادة تستعمل لتلطف أو تليّن الجلد أو أي سطح داخلي
مُتهيج أو ملتهب .

emotion عاطفة ، انفعال

emotional عاطفي ، انفعالي

emotive منفعل

empathy التّعاطف

emphragma salivare = ranula كيسة صفدعية = نفاخ
صفدعي

emphysema وذمة هوائية صفدعية

تجمّع الهواء بشكل غير طبيعي في الفراغات النسيجية للنسيج الضام، أو النسيج السنخي للرتين، يلاحظ بشكل شائع في حالة مرض الرئة .

emphysema , cervicofacial نفاخ عنققي وجّهي

تجمع الهواء في أنسجة الوجه والعنق مسببة لانتفاخ سريع ومؤلم وحيد الجانب ؛ يمكن أن يحدث في حالات كسور منتصف الوجه ، أو قلع سن أو استخدام الهواء المضغوط في علاج الجيب حول السني أو قناة الجذر .

emphysema , cutaneous نفاخ جلدي ، وذمة هوائية جلدية

emphysema , gangrenous نفاخ غنغريني

emphysema , surgical انتفاخ جراحي ، وذمة جراحية

empiric تجريبي ، اختباري ، عُرْفِي ، مُدَجَّل

علاج يعتمد على التجربة وليس من الضروري أن يعتمد على المحاكمة العلمية .

empirical تجريبي ، اختباري ، يعتمد التجربة والاختبار

متعلق بالعلاج التجريبي (Empiric) .

empyema دُبَيْلَة

تجمّع قيحي في تجويف في الجسم أو عضو أجوف .

emulsification استحلاب

انقسام المادة إلى قطرات دقيقة . يفرز الكبد أملاح الصفراء التي تحوّل الدهون إلى مُستحلب خلال عملية الهضم .

emulsion مُستحلب ، الطبقة الحساسة للفلم

1- مخلوط من الزيت أو الدهون مُعلّق في محلول .

2- (في التصوير الشعاعي) : مزيج معلّق من أملاح الفضة في هلام ، يغلّف أفلام التصوير الشعاعية .

emulsion speed سُرعة المستحلب (سرعة الاستحلاب)

حساسية الفيلم الشعاعي لتعرضه للإشعاع .

en- (سابقة) نحو ، في ، إلى

-en (لاحقة) 1 - يصنع ، يعالج ، يستخرج

2- مصنوع من

enamel = enamelum ميناء ، ميناء السن

الطبقة الخارجية الصلبة التي تُغطى تاج السن التشريحي ، وهي نسيج زجاجي مُتكلس يتكون من نسيج شديد التكلّس لاخلوي هو النسيج المشوري الذي ينشأ من الأدمة الظاهرة . يعتبر ميناء السن أصلب نسيج في الجسم ، ويتكون من قضبان ومواشير ، ويحتوي على 96٪ مواد غير عضوية وهو غير حساس .

enamel agenesis = عدم تخلّق الميناء = نقص تنسج الميناء

hypoplasia of the enamel

enamel aplasia عدم تنسج الميناء

enamel , aprismatic ميناء عديم المواشير ، ميناء لاموشوري

نوع أو شكل من الميناء يحتوي على طبقة صلبة بدون مواشير ، توجد على السطح الخارجي للميناء السني وفي الطبقات البدئية المينائية .

enamel cap قُبْعَة الميناء ، قلنسوة الميناء

ميناء يَغطّي الخليمة السنية النامية .

enamel capsule = enamel cuticle محفظة مينائية = قشيرة مينائية أولية

enamel cell = ameloblast خلية مينائية = أرومة الميناء

enamel , cervical ميناء عنقية

enamel chisel إزميل الميناء

enamel cleaver ساطور الميناء

أداة نزع الميناء .

enamel cord حَبْل الميناء

بنية مؤقتة في سن نامية يصل العقدة المينائية بالصفائح المينائية الخارجية .

enamel , crack of the تَصَدُّع (صدع) الميناء

enamel cracks صدوع الميناء

enamel crystallites بلورات مينائية

بلورات من الأباتيت الحيوي الذي يوجد في ميناء الإنسان .

enamel , curled ميناء مُجمَعّد

ميناء ذو قضبان موشورية ملتفة حول بعضها .

enamel cuticle = acquired pellicle قشيرة مينائية ، جليدة

مينائية = طهاوة مكتسبة

طبقة لاخلوية من مادة عضوية تُفرز على سطح ميناء السن ؛ يُظن أنها الناتج النهائي للأرومات الميناء لا ترى بالمجهر الإلكتروني ، ويُعتقد البعض بأنها غير حقيقية . تُسمّى أيضاً القشيرة المينائية الأولية (Primary enamel cuticle) .

enamel cuticle , acquired قشيرة مينائية مكتسبة

enamel cuticle , primary قشيرة مينائية أولية

طبقة لاخلوية من مادة عضوية ملتصقة على سطح الميناء ، يُعتقد أنها آخر ما تُفرزه أرومات الميناء . انظر قشيرة مينائية (Enamel cuticle) .

enamel , decalcified ميناء غير متكلّس ، ميناء منزوع الكالسيوم

ميناء نُزِع منه الكالسيوم . انظر بقعة بيضاء (White spot) .

enamel , dwarfed = nanoid enamel ميناء قزّمة ، ميناء رقيقة

ميناء أقل ثخانة عن الطبيعي .

enamel epithelium = dental epithelium = **ظهارة مينائية**
ظهارة سنية
enamel epithelium , reduced **ظهارة مينائية ضامرة**
 الطبقة الخلوية المتبقية من عضو الميناء ، تكون ملتصقة
 بسطح الميناء لسن في مرحلة البزوغ .
enamel epithelium , united **ظهارة الميناء المتحدة**
 ظهارة الميناء المختزلة أو ظهارة مينائية ضامرة .
enamel fibre = enamel prism **ليف الميناء = قضيب**
 الميناء ، موشور الميناء
enamel fibres = enamel prisms **ألياف مينائية = مواشير**
 مينائية
enamel fissure = fissure **شق الميناء**
enamel fluid **سائل الميناء**
 محلول مائي يوجد في مسام الميناء في حالته الصلبة .
enamel fragment **شظية الميناء ، شذفة الميناء**
enamel hatchet **فأس الميناء**
 نوع من الإزميل مقبضه ذو زاوية عكسية بشكل يجعله في
 شكل الفأس ، انظر فأس (Hatchet) .
enamel hypocalcification **نقص تكلس ميناء السن**
 عيب سني وراثي ، يكون فيه قوام ميناء السن ليناً ناقص
 التكلس لكن كميته طبيعية ، يحدث نتيجة لعيب في
 نضج أرومات الميناء ؛ تكون الأسنان طباشيرية القوام ،
 وتتآكل الأسطح بسرعة ، وتظهر بلون أصفر إلى بني
 بسبب انكشاف العاج التحتي ؛ تصيب هذه الحالة كلاً من
 الأسنان اللبنية والأسنان الدائمة . انظر أيضاً سوء تشكّل
 الميناء (Amelogenesis imperfecta) . قارن مع نقص تنسج
 الميناء (Enamel hypoplasia) .
enamel hypoplasia **نقص تكون الميناء ، نقص تنسج الميناء ،**
نقص تصنيع الميناء
 عيب سني نمائي يكون فيه ميناء السن صلباً في نسيجه
 لكنه رقيق وناقص في كميته ، يحدث نتيجة لعيب في
 تكوين الصفيحة المينائية مع نقص في المادة اللاحمة .
 يحدث في هذه الحالة تهدم سريع للأسطح الإطباقية ونقص
 في الإطباق بين الأسنان ، وتلون بني مصفر يظهر حينما
 ينكشف العاج . تصيب هذه الحالة الأسنان اللبنية
 والدائمة ، وتنتقل وراثياً أو تنتج عن عوامل بيئية . مثل
 نقص الفيتامينات ، أو التسمم الفلوري ، أو الأمراض
 الطفحية ، أو الزهري الوراثي ، أو رضخ في الفم . وكذلك
 فإن تعاطي عقار التتراسيكلين خلال النصف الثاني من

الحمل ، أو أثناء تطور الأسنان عند الأطفال ، يمكن أن يسبب
 هذه الحالة . انظر أيضاً سوء تصنيع الميناء (Amelogenesis
 imperfecta) ، قارن مع نقص تكلس الميناء (Enamel
 hypocalcification) .
enamel knot **عقدة الميناء**
 تجمع من خلايا ظهارية عند قاعدة عضو الميناء ، التي لم
 تتحول بعد إلى نسيج نجمي شبكي .
enamel lamellae **صفائح مينائية**
 صفائح رقيقة من مادة عضوية ناقصة التكلس ، تمتد
 مستعرضة من السطح إلى مسافات مختلفة خلال ميناء
 السن .
enamel , marginal **الميناء الحافية (الهامشية)**
enamel matrix **قاعدة الميناء ، مطرس الميناء**
 الإفراز العضوي لأرومات الميناء ، الذي ترسب فيه بلورات
 الميناء غير العضوية .
enamel maturation **نضج الميناء**
enamel , mottled = stained enamel **ميناء مُبقعة = ميناء**
ملونة
 نقص تصنع وتلون في ميناء السن ، نتيجة تناول كميات
 زائدة من الفلوريد أثناء تكون الميناء خلال فترة النمو
 السني ، حيث توجد على ميناء السن مناطق بيضاء ، صفراء
 أو بنية مناطق منقرعة أحياناً ، وتسمى هذه الحالة أيضاً التسمم
 الفلوريدي المزمن المتوطن (للأسنان) [Chronic endemic
 (dental) fluorosis] .
enamel , nanoid = dwarfed enamel **ميناء قزمة ، ميناء**
رفيعة
enamel navel **سرّة الميناء**
enamel niche **كوة الميناء ، ثقب الميناء ، عش الميناء**
 أحد زوجين من انخفاضات قمعية الشكل
 (Funnel-shaped) في الصفيحة السنية لسن نامية .
enamel nodule = enameloma **عقيدة الميناء = ورم الميناء**
enamel opacity **ظليلية الميناء**
enamel organ **عضو الميناء**
 تكاثر خلايا الصفيحة السنية التي تطوق الحليمة السنية ؛
 وهي التي تحدّد شكل تاج السن وتكوين ميناء السن ؛ تنشأ
 من أنسجة الأديم الظاهر المحيطة ، والصفيحة السنية ،
 ويرعم السن . وهي المسؤولة عن تكوين ميناء السن خلال
 النمو .
enamel pearl = enameloma **لؤلؤة مينائية ، لؤلؤة الميناء =**
ورم الميناء

عقدة مينائية صغيرة تتكوّن عند الموصل المينائي الملاطي باتجاه قمة الجذر ، تشبه اللؤلؤة ، توجد غالباً في منطقة تشعّب الجذر في الأرحاء .	خطوط نموبنية تراكمية تشاهد تحت المجهر في الميناء ، وتدل على تراكم الطبقات المينائية المتكلسة في ميناء السن ، وتمتد مائلة عبر المحور الطولي لموشور الميناء .
enamel porcelain خزف مينائي	enamel translucency شفافية الميناء
تاج جاكيت خزفي تعويضي نصف شفاف خفيف التصبغ ، يستعمل كغطاء خارجي للسن ليمائل شفافية السن الطبيعية .	enamel tuft لمة مينائية ، خصلة مينائية
enamel prisms مواشير مينائية ، قضبان الميناء	منطقة من مطرس الميناء غير المتكلسة تمتد من الملتقى العاجي المينائي داخل الميناء لمسافة قصيرة .
قضبان موشورية يتكوّن منها الميناء ، وهي تمثل وحدة شكلية أساسية لميناء السن تمتد من الموصل العاجي المينائي إلى سطح الميناء .	enamel tufts حُرْم مينائية ، خُصَل مينائية
enamel proteins بروتينات الميناء	حُرْم من قضبان الميناء رديئة التكلّس تمتد داخل ميناء السن ، تبدأ من الموصل العاجي المينائي .
البروتينات المكونة لجزء كبير من المادة العضوية لميناء السن ، والتي تُصنّع بواسطة أرومات الميناء أثناء تشكل الميناء ، وتشكّل جزءاً من مطرس الميناء ؛ تُسمّى البروتينات حديثة الإفراز ببروتينات الميناء اليافعة (Young enamel proteins) وتُسمّى البروتينات التي تظل متبقية في ميناء السن كاملة النمو ، ببروتينات الميناء الناضجة (Mature enamel proteins) .	enamel , unsupported ميناء غير مدعومة
enamel proteins, mature بروتينات الميناء الناضجة	enamel wall جدار مينائي
enamel proteins, young بروتينات الميناء اليافعة	enamel , young ميناء فتية
enamel pulp = stellate reticulum لب الميناء = النسيج النجمي الشبكي	enamelins = mature enamel proteins بروتينات الميناء الناضجة
enamel , reduced ميناء ضامرة	enameloblast = ameloblast مُصوِّرة الميناء ، مُولدة الميناء ، بانية الميناء ، أرومة الميناء
enamel ridge ارتفاع مينائي ، حيد مينائي	enameloblastoma = ameloblastoma = ورم أرومات الميناء
enamel rod = enamel prism قضيب الميناء = موشور الميناء	adamantinoma ورم بانيات الميناء = ورم مينائي
enamel scraper كاشط الميناء	enameloma ورم الميناء ، تضخم مينائي سليم
enamel spindles مغازل مينائية	ورم حميد ينشأ من النسيج المينائي الجنيني .
استطالات قصيرة من القنوات العاجية ، تعبر الموصل المينائي العاجي إلى داخل ميناء السن ؛ يمكن رؤيتها تحت المجهر تمر عبر الملتقى العاجي المينائي لمسافة قصيرة داخل الميناء .	enamelum = enamel ميناء (لاتينية)
enamel , stained ميناء مُلطّخة ، ميناء مُتصبغة	enanthera = enanther طفح باطني ، طفح داخلي
enamel , straight ميناء مستقيمة	طفح على سطح المخاطية أو أي سطح داخل الجسم . وهو عكس طفح خارجي (Exanthema) .
ميناء تكون فيها القضبان الموشورية مستقيمة .	enarthrosis = spheroidal joint مفصل كروي = مفصل حُقّي
enamel striae of Retzius خطوط ريتزيوس المينائية ، أثلام ريتزيوس المينائية	انظر مفصل كرة وتجويف (Ball-and-socket joint) .
نسبة إلى م. ج. ريتزيوس ، M.G.Retzius ، 1842-1919 ، مُشرّح سويدي .	encapsulated مُغلّف ، تحفظ
	مصطلح يستعمل لوصف الشرايين ، والعضلات ، والأعصاب ، والأجزاء الأخرى من الجسم التي تكون مُحاطة بغلاف ليفي أو عُمد غشائي أو محفظة . انظر أيضاً عُمد زليلي (Synovial sheath) .
	encapsulated amalgam alloy خليطة الأملغم المحفظة ، خليطة الأملغم المغلفة
	خليطة الأملغم والزئبق سابقة المعايير المغلفة في كبسولة لتوفر خلطاً معيارياً .
	encapsulated powdered gold مسحوق الذهب المحفظ ، مسحوق الذهب المغلّف

encapsulation	مُغَلَّف ، مُغَمِّد انجاس داخل كبسولة.	endocarditis , chronic	التهاب بطانة القلب المزمن
encephal- , encephalo-	(سابقة) دماغ ، دماغي	endocarditis , infective	التهاب شغاف القلب الإنتاني
encephalo-trigeminal angiomatosis = Sturge-Weber's syndrome	ورام وعائي للدماغ = والعصب ثلاثي التوائم = متلازمة فيبر - ستيرج	endocarditis , subacute	التهاب الشغاف تحت الحاد نوع من التهاب الشغاف ، تسببه الجراثيم السبحية ذات العمائر الخضر .
end	طرف ، نهاية	endocarditis , subacute bacterial	التهاب الشغاف الجرثومي تحت الحاد
end , articular	طرف مفصلي	endocardium	بطانة القلب ، الشغاف الغشاء الداخلي المبطن لحجرات القلب .
end cutting bur	مثقب ذو نهاية قاطعة	endochondral	داخل الغضروف ، ضمن الغضروف
end , distal	طرف وحشي	endocranial	داخل الجمجمة
end product	نتائج نهائي	endocraniosis	فرط التعظم الجمجمي
end-to-end bite = edge-to-edge bite	عضة طرف لطرف = عضة حد لحد	endocranium	الأم الجافية ، بطانة الجمجمة
Endamoeba = Entamoeba	المتحولات (طفيليات) جنس من الأميبات له أنواع تتطفل على الإنسان .	endocrine	أصم ، داخلي الإفراز عُدّة صمّاء ، عُدّة عديمة القناة
Endamoeba buccalis	المتحولات الشدقية نوع من الأميبات يوجد على اللثة وفي القلح .	endocrine gland	أية غدة عديمة القناة (لاقنوية) ينساب إفرازها من الهرمونات مباشرة في الدم أو اللمف ، وتؤثر بشكل كبير في الاستقلاب «الأبيض» ونمو الجسم . الغُدّة الصمّاء الرئيسية هي الغدة النخامية (Pituitary gland) ، والغُدّة الدرقيّة (Thyroid gland) ، والغُدّة الدرقيّة (Parathyroid gland) ، والغُدّة فوق الكليّة (Suprarenal gland) .
Endamoeba gingivalis	المتحولات اللثوية	endocrine system	جهاز الغُدّة الصمّاء جهاز يشمل على العديد من الغُدّد عديمة القنوات مثل الغدة النخامية الغدة الصنوبرية ، الغدة الدرقيّة ، الغدد نظائر الدرق (Parathyroid gland) ، الغدة التيموسية «التوتة» (Thymus gland) ، الغدة الكظرية (Adrenal gland) ، وبعض الخلايا في البنكرياس ، والمبايض ، والخصيلتين ؛ تفرز هذه الغُدّد الهرمونات مباشرة في الدورة الدموية .
endarteritis	التهاب بطانة الشريان	endocrinodentia	علم الغُدّد الصمّ السني دراسة الإفرازات الغدية الداخلية وعلاقتها بنشأة ونمو الأسنان.
endastral incision	شق داخل الأذن شق أو قطع يستعمل في جراحة الأذن .	endocrinology	علم الغُدّد الصمّاء دراسة الغُدّد الصمّاء أو الغُدّد عديمة القنوات التي تفرز هرمونات مباشرة في مجرى الدم أو الجهاز اللمفاوي لتؤثر على الأنسجة البعيدة عنها .
endemic	مُستوطن ، مُستوطن تشير إلى مرض يسود في منطقة بذاتها .	endoderm	الأديم الباطن
endemic disease	مرض مُستوطن ، داء واطن	endodermal lining	طبقة الأديم الباطن
endepidermis = epithelium	البشرة الباطنة ، الظّهارة = ظهاري ، طلائي	endodontia = endodontics	علم أمراض لب الأسنان ، طب لب الأسنان
endermatic = endermic	داخل الجلد أو الأدمة		
endermic = endermatic	عبر الجلد ما ينفذ أو يمتص من خلال الجلد ، مثل بعض أنواع الأدوية .		
endermic medication	عقار (دواء) جلدي		
endermically	بالجلد ، عن طريق الجلد ، بطريق الجلد		
endo- , end-	(سابقة) داخل ، ضمن		
endo = endodontics	علم مُداواة الأسنان اللبية		
endocarditis	التهاب الشغاف ، التهاب بطانة القلب ، ذات الشغاف التهاب بطانة القلب ، أي الغشاء المبطن لتجويف القلب ، يصيب عادة صمامات القلب .		
endocarditis , acute	التهاب شغاف القلب الحاد		
endocarditis , bacterial	التهاب بطانة القلب الجرثومي		

فرع من علم الأسنان يهتم بدراسة اللب السني والأنسجة المتعلقة به ، وجذور الأسنان والنسيج حول السني ، والمعالجة اللبية لقناة الجذر . يُسمى أيضا علم مداواة الأسنان اللبية (Endodontology, Endodontics) .	امتصاص داخل السن = ارتشاف داخلي في السن داخلي المنشأ
مبارد لبيية	endodontoma = internal tooth resorption
عَرَسَة لبيية	endogenous = endogenetic
مصطلح بديل وهو مصطلح لم يعد مستعملاً .	ينشأ أو يتكون داخل الكائن الحي ، وليس من مصدر خارجي .
أدوات المداواة اللبية للأسنان	endognathion
مواد المداواة اللبية للأسنان	الجزء الافتراضي الداخلي لطليعة الفك العلوي .
الدبوس داخل جذر السن ، وتد جذري	endodontic instruments
دبوس معدني يُدخل من خلال ذروة قناة الجذر لسن طبيعية إلى داخل العظم لتثبيت واستقرار سن متقلقلة .	حامل أدوات أقمية الجذر
نظام وتدي لبيية	endo-instrument stand
إجراء مداواة السن اللبية	باطن الحنجرة ، جوف الحنجرة
صاد جذري ، موقوف جذري ، حاجز جذري	داخل الحنجرة ، الفجوة الحنجرية (Laryngeal cavity) .
صاد لتحديد الطول الذي يدخل من الأدوات داخل قناة الجذر بحيث لا يزيد عن الطول المطلوب ؛ كما في نظام الاختبار اليدوي (Test handie system) ، الذي توجد فيه صدمات خاصة مثبتة بطول محدد ، والصاد الفولاذي متعدد التثبيت (Varifix steel stop) ، والصاد المطاطي (Rubber stop) ، والصاد الآلي الجذري (Endomatic stop) .	endolarynx
معالجة لبيية ، مُداواة لبيية	حصاة داخلية = حصاة لبيية
معالجة لبيية	انظر حصاة لبيية (Denticle) .
علم مداواة الأسنان اللبية	اللمف الداخلي ، اللمف الجواني
فرع من فروع طب الأسنان يهتم بالأسباب المرضية ، والوقاية ، والتشخيص ، وعلاج الأمراض التي تصيب لب السن والأنسجة حول الذروية ؛ وذلك لمساعدة السن على القيام بوظيفتها ؛ يمكن أن تستدعي مداواة الأسنان اللبية إزالة اللب الحي ، وذلك كجزء من خطة علاجية كلية للترميم .	السائل الموجود في التيه الغشائي (القناة الحلزونية Cochlear duct) للأذن الداخلية .
أخصائي مداواة لب الأسنان	لمفي داخلي
طبيب أسنان مُتخصص في علم الأسباب المرضية ، وتشخيص وعلاج أمراض اللب السني والأنسجة الذروية المحيطة بجذر السن ، ويقوم بالمعالجة اللبية لقناة الجذر .	متعلق باللمف الداخلي أو مشتق منه .
التهاب لب السن = التهاب اللب	علامة رَحَوِيَّة
لب السن	نقطة محدّدة على الحافة اللسانية القصبوي للسِّنخ ، في منطقة الأرحاء الثانية الدائمة بالفك العلوي ، وهي واحدة من زوج من علامات قياس الجمجمة .
أخصائي مداواة لب الأسنان	باطني البنية
علم مداواة الأسنان اللبية	شخص أنسجة جسمه تنشأ بشكل سائد من الأديم الباطن ، مثل هؤلاء الأشخاص يتميزون بزيادة مفرطة في الدهون وأحشاء كبيرة ، وغالبا ما يكونون قصيري القامة أجسامهم ذات مظهر مُستدير .
دراسة علمية لجذر السن ، ولب السن ، والأنسجة حول الجذرية في حالتها الصحية والمرضية . انظر (Endodontia) .	هيولى باطنة
	هيولي باطني
	متعلق بالهيولى الباطنة .
	شبكة الهيولى الباطنية
	شبكة منتشرة في هيولى الخلية ، تتألف من أنابيب مُغلّفة بغشاء ، تُصنّف كجزئية عضوية ذات حجم مجهري فائق الصغر ، لا تُرى إلا بالمجهر الإلكتروني ؛ قد تكون محببة أو خشنة السطح ، حينما تكون الجسيمات الريبسية متصلة بالسطح الغشائي للخلية ؛ أو غير محببة أو ملساء السطح عندما لا تكون الجسيمات الريبسية موجودة . وظيفة هذه الشبكة هو تصنيع البروتينات والدهون . ونقلها للاستقلاب داخل الخلية .
	تعويض داخلي
	endoprosthesis

جهاز تعويضي يُركَّب داخل الجسم ، مثل البدلات السنية أو مُنظَّم الضربات القلبية الداخلي .	الإزيمات في خلايا الجسم إلى أكسدة الجلوكوز ، وتحويله إلى ثاني أكسيد الكربون وماء وتحرير الطاقة .
endoscope	منظار داخلي ، منظار باطن
endosseous blade implant	جهاز لرؤية ما بداخل الجسم .
endosseous implant	طعم النصلة داخل العظم
endosteal implant	غرسة معدنية رقيقة في شكل وتد توضع داخل العظم كدعامة لبدلة سنية نزوعة أو ثابتة .
endosteal implant, endodontic	غرسة داخل العظم
endothelial	غرسة لبية ضمن العظم
endothelial cells	غرسة ملساء أو ملولبة تمتد من خلال قناة جذر السن إلى داخل العظم السنخي الحول ذروي لتثبيت سن متقلقة .
endothelioma	بطاني
endothelium	متعلق بالغشاء المبطن أو مشتق منه .
endotoxin	خلايا بطانية
endotracheal	ورم بطاني
endotracheal intubation	ورم ينشأ من الخلايا المبطن للأوعية الدموية .
endotracheitis	بطانة ، غشاء مبطن ، نسيج مبطن
endovaccination	الغشاء أو الخلايا المبطنة لمختلف تجاويف الجسم ، مثل جهاز الأوعية الدموية الذي يشمل القلب والأوعية الدموية .
energy	ذيفان داخلي
	مُركَّب بروتيني دهني متعدد السكاريد في جدران الخلية لكثير من الجراثيم سالبة الجرام يتحرر حينما يتم تدميرها أو موتها .
	داخل القصبة الهوائية ، داخل الرغامى
	تنسب الرغامى
	إدخال أنبوب داخل القصبة الهوائية عن طريق الفم أو الأنف خلال التخدير بالاستنشاق وذلك للحفاظ على الممر الهوائي مفتوحاً .
	التهاب بطانة الرغامى
	تطعيم فموي ، التلقيح عن طريق الفم
	طاقة ، قدرة ، نشاط ، قُوَّة
	يؤدي استنشاق الأكسجين من الجو ، بجانب تأثير
energy , binding	طاقة الاندماج
energy , biotic	طاقة حيوية
energy , chemical	طاقة كيميائية
energy , kinetic	طاقة حركية
energy , potential	طاقة كامنة
enervation	1 - ضعف عام وفقدان للقوة
	2- إزالة العَصَب جراحياً أو جزء منه ، نزع الأعصاب ، نقص الطاقة العصبية
engage	يُعشِّق ، يشغَل ، يُشارك في
engaged	مُعشِّق ، غائر جزئياً في جدار
engine	محرك ، آلة
engine arm	ذراع المحرك
engine belt	حزام المحرك ، خيط المحرك
engine , dental	محرك سني ، آلة حفر سنية
	محرك كهربائي لتدوير قبضة سنية دوّاره ، بواسطة البكرة والحزام أو بواسطة الهواء المضغوط بسرعة يمكن التحكم بها بواسطة منظم قدم ذي سرعات مختلفة بمقاومة متغيرة .
	القبضة السنية تثبت بها أدوات القطع وثقب وتلميع وصلل الأسنان المستخدمة في المعالجة السنية .
engine-driven instrument	أداة متحركة آليا
engine , flexible cable	محرك ذو سلك مرن
engine , high-speed	محرك ذو سرعة عالية
	آلة تدور بسرعة 12,000 دورة في الدقيقة .
engine , laboratory	محرك مخبري
engine , low-speed	محرك ذو سرعة منخفضة
	آلة تدور بسرعة أقل من 12,000 دورة في الدقيقة .
engine mallet	مطرقة المحرك السني
	مطرقة تدار بواسطة المحرك السني وتستخدم أحياناً في تكثيف ورض رقائق الذهب والألمغ .
engine , portable	محرك نُقال ، محرك قابل للنقل
engine , portable shoulder	محرك كتفي نُقال ، محرك
	يحمل على الكتف
engine , ultra-speed	محرك ذو سرعة فائقة
	آلة تدور بسرعة ما بين 100,000 و300,000 دورة في الدقيقة .
engomphosis = Gomphosis	مفصل وتدي
engorgement = hyperemia	تحفل
	1 - زيادة الدم في أي جزء من الجسم .
	2 - احتقان دموي موضعي أو انتفاخ موضعي .

enhancement تقوية ، تعزيز ، ازدياد
(في التصوير الشعاعي) : زيادة كثافة الصور الشعاعية حتى تتضح تفاصيلها وتيسر ترجمتها وتفسيرها بسهولة .

enostosis = entostosis ورم عظمي داخلي ، تعظم داخل العظم
1- نمو عظمي مرضي موضعي ينشأ داخل تجويف عظمي .
2- انتشار نمو عظمي ضمن العظم .

Entamoeba = Endamoeba المتحولة
جنس من الأميبا يشمل أنواع متطفلة على الإنسان .

Entamoeba buccalis = المتحولة الشدقية
Entamoeba gingivalis المتحولة اللثوية = أميبا متحولة شرقية
أنواع توجد حول اللثة وفي اللويحة على سطوح الأسنان .

Amoeba buccalis شرقية
أنواع توجد حول اللثة وفي اللويحة على سطوح الأسنان .

Enterobacteriaceae الأمعائيات
اسم سابق لعائلة كبيرة من الكائنات الدقيقة من مرتبة البكتيريا الحقة سالبة الجرام ، لاهوائية اختيارية ، عسوية الشكل ، أُعيد تصنيفها الآن تحت أجناس أخرى .

enthlasia كسر مُفتت (في الجمجمة)
كسر غائر ومفتت في الجمجمة .

ento-, ent- (سابقة) داخل ، ضمن ، خلال

entocone حُدبة لسانية خلفية لرحى علوية ، حُدبة حنكية وحشية لرحى علوية

entoconid حُدبة لسانية خلفية لرحى سفلية ، حُدبة لسانية وحشية لرحى سفلية

entocranial داخل الجمجمة

entoglossal ضمن اللسان ، داخل اللسان
يوجد أو يحدث داخل اللسان .

entomion الفسويدي
نقطة عند قمة الزاوية الخشائية للعظم الجداري عند تقاطعها مع الثلمة الجدارية للعظم الصدغي .

entopic موضع ، نظامي التوضع
يوجد أو يحدث في موضعه الطبيعي .

entostosis = enostosis تعظم داخلي

entrance dose = skin dose جرعة الدخول = الجرعة الجلدية
كمية أو جرعة الإشعاع التي تمتص في مكان دخول الأشعة.

entropion = inversion الشتر الداخلي ، انقلاب الجفن للدخل
انقلاب الجفن أو رموش الجفن بشكل خاص .

enucleate يُفصَع (يستأصل بالكامل)
عملية جراحية لإزالة كاملة كلية لنسيج ، مثل : سن ، أو كيسة أو عضو أو اقتلاع كلي لنواة من الخلية .

enucleation استئصال تام ، فضع
إزالة كاملة لكيسة أو نسيج مشابه لكيسة ، ومحتوياتها أو جُرمومة سنية من النسيج المحيط بها .

enula باطن اللثة
الوجه الداخلي للثة .

envelope غلاف ، غشاء ، محفظة ، غمد
1- أي غطاء خارجي .
2- غشاء محيط أو كبسولة محيطة .

envelope flap شريحة غمدية ، شريحة غلافية ، سديلة غلافية
انظر شرائح (Flaps) .

envelope movement حركة غمدية ، حركة غلافية

envelope of motion إطار الحركة
نسخ مسار نُقطة ثابتة على القواطع السفلية ، حينما يتحرك الفك السفلي من العلاقة المركزية إلى الإطباق المركزي ، ثم إلى الإطباق المتقدم ثم فتح الفم الاعتيادي ثم أقصى فتح للفم ، ثم العودة إلى العلاقة المركزية .
مسافة ثلاثية الأبعاد يتحرك ضمنها الفك السفلي خلال حركته الانزلاقية الطبيعية .

environment بيئة ، محيط ، وسط بيئي
الظروف والأحوال الخارجية وتأثيرها على حياة تطور الكائن الحي .

enviromental conditions أحوال البيئة

enzymatic إنزيمي

enzymatic activity نشاط إنزيمي

enzyme إنزيم
نوع من أنواع الحفّاز أو الوسيط . مادة بروتينية مركبة تسبب تخمراً وتغييراً كيميائياً في مواد أخرى بدون أن تتغير هي نفسها . تُسمى المادة التي يؤثر عليها الإنزيم المادة الخاضعة لفعل الركيزة . الخمائر ضرورية لكثير من العمليات داخل الجسم مثل عملية الهضم واستهلاك الطاقة . توجد ثلاث مجموعات من الإنزيمات أو الخمائر الهاضمة : مُفتت أو مُحلل النشا أو الأميلاز (Amylases) ، ومُحلّل الدهون أو الليباز (Lipases) ، ومُحلّل البروتين أو البروتياز (Proteases) .

eosin يوزين ، صبغ أحمر
صبغ بلوري بلون وردي يُحضّر من قار الفحم «قطران الفحم» ، ويستعمل في صبغ الخلايا لدراستها تحت المجهر .

eosinocyte خلية يوزينية
eosinophil = eosinophile حَمَضٌ ، أليف للحمض ، يوزيني
خَلية بيضاء سهلة الاصطباغ بصبغة اليوزين .
eosinophil leucocytes كريات بيض يوزينية
eosinophilic يوزيني
1- ميل الخلية أو النسيج أو الكائن الحي للصبغ بصبغة اليوزين .
2- متعلق بالخلايا البيض اليوزينية .
eosinophilic granuloma ورم حُبيبي حمضي ، ورم حبيبي يوزيني
ورم حبيبي مُحِب للحمض . انظر ورم حُبيبي (Granuloma) .
eosinophils خلايا حمضية
epactal = supernumerary زائد أو فائض
Epanutin إبانتين
انظر فينيتوين الصوديوم (Phenytoin sodium) .
ependymal بَطاني عَصَبِي ، خاص ببطانة بُطينات الدماغ
ephedrine إيفدرين (مضاد للربو)
عقار له خواص مشابهة للأدرينالين يُستعمل أساساً في علاج أزمة الربو .
ephemeral مُؤقت ، سريع الزوال ، زائل ، عابر
epi- (سابقة) على ، فوق
epiagnathus غياب الفك العلوي
epicondyle فوق اللقمة ، على لُقمة الفك (لقيمة)
epicranial aponeurosis صفاق الشوأة
الصفاق المطوي (سمحاق الجُمجمة) .
epicranium الشوأة
فروة الرأس وتشمل الغلاف الجلدي والأنسجة العضلية والصفاق .
epicranius muscle عَضلة فروة الرأس ، عَضلة الشوأة
الغطاء العضلي لفروة الرأس .
epidemic وبائي ، وافد ، وباء
1 - مرض يصيب نسبة كبيرة من السكان في منطقة معينة .
2- الفترة التي ينتشر خلالها مرض ما ويصيب الكثير من الناس .
epidemic disease مرض وبائي ، داء وبائي
epidemiology علم الأوبئة ، مَبْحَث الأوبئة ، الوبائيات
علم يختص بدراسة مرض أو داء وبائي عن طريق ملاحظة تكراره وأماكن انتشاره ؛ من أجل اكتشاف وسائل الوقاية منه والتحكم فيه .

البشرة
الطبقة الرقيقة الخارجية من الجلد عديمة الأوعية الدموية ، والمستمدة من الأدمة ، وتشتمل على طبقات من الخلايا الظهارية المصففة الحرفشية دون نوعية دموية .
epidermoid ورم بَشرواني
1- شبيه الأدمة .
2- سرطانة بشرانية .
epidermoid carcinoma = سرطانة بشرانية =
malignant salivar سرطانة الغُدُد اللعابية الخبيثة ،
gland carcinoma سرطانة غُدديّة
نوع من السرطانة مشتق من الخلايا الظهارية القشرية ويتميز إلى عدة أنواع .
epidural = extradural على أو فوق الأم الجافية = خارج الأم الجافية
تخدير فوق الجافية ، تخدير
epidural anaesthesia خارج الجافية
epidural analgesic مسكّن خارج الجافية
حقن محلول مخدر داخل البطانة الخارجية للحبل الشوكي ، لتخدير جزء من الجسم ، ويستخدم للمرضى غير الصالحين للتخدير العام .
epiglottis الفَلْئكة ، لسان المزمار
نسيج غضروفي ليفي يشبه الغطاء خلف قاعدة اللسان ، يغطي الفتحة المؤدية إلى الحنجرة أثناء عملية البلع . وظيفة لسان المزمار هي غلق فتحة الحنجرة لمنع الطعام من المرور إلى الحنجرة أو القصبة الهوائية أو الشُعَب الهوائية أثناء البلع ، وتوجيهه إلى المريء .
epiglottitis التهاب لسان المزمار
epignathous معلق بورم الفك
epignathus معتلي الفك (ورم جنيني)
epilepsy صَرََع
اضطراب في الجهاز العَصَبِي ، يتميز بنوبات متكررة من تقلصات وتشنجات عضلية لحركات الجسم وفقد الوعي . تسمى النوبات الحادة بنوبة الصرع الكبيرة «Grand mal» ، والنوبات الخفيفة بنوبة الصرع الخفيفة (Petit mal) .
epilepsy , idiopathic صَرََع ذاتي ، صَرََع مجهول السبب
epilepsy , Jacksonian صَرََع جاكسوني (يبدأ في طرف ثم ينتشر)
epileptic صَرَعي
متعلق بالصرع (Epilepsy) .

epileptic fit نوبة صرعية

epimandibular فوق الفك السفلي ، على الفك السفلي

epinephrine إبينفرين (هرمون كُظري)

اسم أمريكي شمالي للأدرينالين ؛ وهو هرمون كُظري داخلي المنشأ قابض للأوعية ، أدريناليني التنبيه .

استطباته : يوصف لعلاج التآق ، والتشنج الشعبي الحاد ، والاحتقان الأنفي ، ولزيادة تأثير المخدر الموضعي .

موانع الاستطباب : الحساسية ضد هذا العقار تمنع استعماله .

التأثيرات الجانبية : عدم انتظام النَظْم القلبي (Arrhythmias) ، وارتفاع ضغط الدم .

epipalatum حنك معتلي

epipalatus = congenital teratoma of the mouth تشوه خلقي لقبه الحنك على شكل ورم

epipharynx = nasopharynx بلعوم أنفي

episcleral artery شريان فوق الصلبة

فرع من الشريان الهديبي الأمامي ويتصل بالدائرة الشريانية الكبرى للقرنية .

episphenoid = congenital teratoma of the mouth ورم جنيني خلقي للرم في قبة الحنك

epistaxis رُعاف

نزف من الأنف ناتج عن تهيج موضعي للأغشية المخاطية ، أو العطس العنيف أو هشاشة الغشاء المخاطي ، أو تقصّف جدران الأوعية الدموية أو العدوى المزمنة أو الرضح أو ارتفاع ضغط الدم أو ابيضاض الدم أو نقص فيتامين K .

يسمى أيضاً نزف الأنف (Nosebleed) .

قد يحدث الرعاف نتيجة لانفجار وعاء دموي دقيق في الحاجز الأنفي الأمامي ، ويحدث هذا كثيرًا في المراحل الأولى للطفولة ، وفي مرحلة المراهقة . يكثر حدوثه عند البالغين الرجال أكثر من النساء ، وقد يكون حادًا في الأشخاص كبار السن ، ويصاحبه ضيق في التنفس وعدم الراحة والدوخة والغثيان وقد يؤدي إلى الاغماء .

المدخلات : يوصى المريض الذي يعاني من رعاف بالتنفس من الفم ، مع جعل الرأس تميل للأمام قليلاً لمنع الدم من دخول البلعوم لتحاشي ابتلاع الدم . يتم التحكم في نزف الأنف بالضغط وإمساك الأنف بشدة بالأصابع ، أو إدخال كرة من القطن مُشبعة بمحلول موضعي قابض للأوعية الدموية ، مع الضغط على جانبي الأنف ، أو وضع ثلج والضغط على الأنف . إذا استمر النزف ، يُشَفَط الدم

المتخثر وتخدر مخاطية الأنف بمخدر موضعي ، مثل مخدر ليدوكاين الموضعي (Topical lidocaine) ويكوى بقضيب من نترات الفضة أو بالكلي الكهربائي ، ثم تُرَش بالإنفينرين . قد يعالج النزف الشديد خصوصاً من الحاجز الأنفي الخلفي ، بواسطة إدخال ضمادة مائة داخل الأنف تُترك لمدة يوم إلى ثلاثة أيام ؛ خلال هذه الفترة يوضع المريض في وضع فولر (Fowler's position) ، وتفحص الضمادة باستمرار مع إعطاء المريض : مسكناً للألم ومضاداً حيويًا وفيتامين C وفيتامين K ، ووضع ثلج وتناول طعام سائل غير مهيج . قد يُعالج النزف الأنفي المتكرر ، أو المستمر بربط الشريان المغذي للأنف مثل الشريان السباتي الظاهر أو الشريان الغربالي أو الشريان الفكّي العلوي الباطن .

epistropheus = the axis ، فائق ، الفقرة الرقبية الثانية ، الفقرة العنقية الثانية = المحور

epithelial ظهاري

متعلق بالظهارة (Epithelium) ، نقيض البطانة (Endothelium) .

epithelial attachment ارتباط ظهاري ، مرتكز ظهاري

الظهارة الموجودة عند قاعدة التلم اللثوي أو الجيب اللثوي ملاصقة لسطح السن ، ويعتقد أنها من بقايا خلايا الظهارة المينائية المختزلة . شريط من خلايا البشرة المطبقة الحرشفية مُتصلة بمبنى السن بواسطة الصفيحة القاعدية . انظر ارتباط ظهاري (Junctional epithelium) .

epithelial attachment cells خلايا الاتصال الظهاري

epithelial cell خلية ظهارية

الخلايا المكونة للظهارة .

epithelial cell rests فضلات خلوية ظهارية ، بقايا خلايا ظهارية

epithelial cells rests of Malassez بقايا خلايا مالاسيه الظهارية

خلايا عمُد الجذر الظهاري لهرتفيج (Cells of the epithelial root sheath of Hertwig) ، تشاهد تحت المجهر كبقايا من الرباط حول السني .

epithelial cuff كفة ظهارية

انظر ملتقى ظهاري ، ارتباط ظهاري (Junctional epithelium) .

epithelial cyst كيسة ظهارية

epithelial debridement تنضير ظهاري

الإزالة الكلية للبطانة الداخلية للثة أو الجيب حول السني في عملية التجريف اللثوي .

قارن مع تنضير قناة الجذر (Canal debridement) ، والنزع الظهاري (Deepithelialization) .

بقايا ظهارية epithelial debris

حجاب ظهاري epithelial diaphragm

التحام ظهاري epithelial fusion

تطعيم ظهاري = تطعيم شفقي epithelial inlay = buccal inlay

انظر تقويم الدهليز بطعم جلدي (Skin grafting vestibuloplasty) .

بطانة ظهارية epithelial lining

ورم ذو منشأ سني ظهاري epithelial odontogenic tumour

متكلس = ورم بيندبورج calcifying = Pindborg's tumour

لاكيء ظهارية epithelial pearls

لاكيء بون الظهارية epithelial Bohn's pearls

إعادة الارتباط الظهاري epithelial reattachment

هو ما يشار إليه بصورة أكثر دقة ، بتسمية الانطباق الظهاري (Epithelial adaptation) وهو يتعلق بتقارب الظهارة اللثوية من سطح السن في الجيب اللثوي .

بقايا مالاسيه الظهارية epithelial rests of Malassez

تجمعات عنقودية من خلايا الأدمة الظاهرة في الرباط حول السني ، تُستمد من غمد الجذر لهرثيغ .

غمد الجذر الظهاري ، غلاف الجذر epithelial root sheath

غمد الجذر الظهاري epithelial root sheath of Hertwig

لهرثيغ

يشاهد تحت المجهر كامتداد لعضو الميناء ، ويشكل حين نموه جذر السن .

التّظهُرُ epithelialization

المرحلة الأخيرة لالتئام الجرح ، أي إعادة النمو للجلد فوق الجرح .

ورم الأرومات الظهارية epithelioblastoma

ظهاري المنشأ epitheliogenetic

مكوّن الظهارة epitheliogenic

ظهاري عُدي ، متعلق بظهارة الغُد epithelioglandular

شبه الظهارة ، شبه الظهاري epithelioid

ورم ظهاري epithelioma

أي ورم ينشأ من الظهارة ، أو مكوّن من خلايا ظهارية ، انظر سرطان (Cancer) .

ورم ظهاري مينيائي epithelioma adamantinum

انظر ورم أرومات الميناء (Ameloblastoma) .

ظهارة ، نسيج ظهاري = (نقيض البطانة) epithelium

طبقة رقيقة من الخلايا تُبطن ، أو تُغطّي الأسطح الداخلية أو الخارجية من الجسم ؛ تتكوّن من خلايا تتصل ببعضها بواسطة كميات صغيرة من المواد اللاصقة . توجد في كثير من أجزاء الجسم مثل الجلد ، حيث تعمل كحماية ضد الجراثيم وتحول دون فقد سوائل الجسم ، وهناك أنواع عديدة من الظهارة .

ظهارة مُهدّبة epithelium , ciliated

نسيج ظهاري ذو استطالات متحركة شبيهة بالشعر .

ظهارة عمودية epithelium , clumnar

ظهارة مؤلّفة من خلايا عمودية موشورية ، (خلايا طولها أكبر من عرضها) ، إما أن تكون بسيطة أو مُطبّقة .

ظهارة ميزابية epithelium , crevicular

ظهارة غير متقرنة تبطن الميزاب اللثوي ، وهي امتداد للخلايا الظهارية الحرشفية غير المتقرنة داخل الميزاب تنشأ من ظهارة العرف اللثوي (Gingival crest epithelium) .

ظهارة مكعبية epithelium , cuboidal = cubical epithelium

ظهارة مؤلّفة من خلايا مكعبية الشكل ، إما بسيطة أو مُطبّقة .

ظهارة سنية = epithelium , dental = enamel epithelium

ظهارة مينائية epithelium , enamel = dental epithelium

طبقات أرومات الميناء الداخلية في مطرس الميناء وعضو الميناء .

خلية ظهارية إنتاشية epithelium , germinal

خلية ظهارية تُغطّي المنسل (المبيض أو الخصية) .

ظهارة لثوية epithelium , gingival

طبقة الظهارة الحرشفية المُطبّقة ، التي تُغطّي الأنسجة اللثوية .

ظهارة غدنية epithelium , glandular

ظهارة تشتمل على الخلايا المفرزة .

منطقة داخلية ظهارية = epithelium , inner zone =

ظهارة مينائية ضامرة reduced enamel epithelium

ملتقى ظهاري = ارتباط epithelium , junctional =

ظهاري epithelial attachment

ظهارة متقرنة epithelium , keratinized

نوع من الظهارة المُطبّقة ، حيث يترسّب الكيراتين في الخلايا الخارجية فتصبح شبه حرشفية ذات سطح صلب .

epithelium , laminated = = ظهارة متصفحة =
stratified epithelium ظهارة مُطبَّقة

epithelium , oral ظهارة فموية
نسيج ظهاري يُبطن التجويف الفموي للحنك الصلب
واللثة ، والسطح العلوي من اللسان ؛ أو يكون متقرناً ،
ويطن اللوزتين والحنك الرخو والحدين والشفيتين والمنطقة
تحت اللسانية ويكون غير متقرن .

epithelium , pavement = = ظهارة مُرتصفة ،ظهارة أرضية =
simple squamous epithelium ظهارة حرشفية بسيطة

epithelium , pigmented ظهارة مصطبغة ، ظهارة ملوَّنة
ظهارة تشتمل على خلايا تحتوي على حبيبات مصطبغة .

epithelium , pocket ظهارة الجيب
ظهارة تُبطن الجيب حول السني .

epithelium , reduced dental = = ظهارة سنية ضامرة =
reduced enamel epithelium ظهارة مينائية ضامرة

epithelium , reduced enamel ظهارة مينائية ضامرة
طبقة خلوية من بقايا عضو الميناء ، تتصل بسطح الميناء
لسن في مرحلة البزوغ .

epithelium , sensory ظهارة حسية ، خلية ظهارية حسية
تتعلق بالأعضاء الحسية الخاصة .

epithelium , simple ظهارة بسيطة
أي نوع من الظهارة تشتمل على طبقة واحدة من الخلايا .

epithelium , squamous ظهارة حرشفية
ظهارة تشتمل على خلايا حرشفية منبسطة ، وهي إما
بسيطة أو مُطبَّقة .

epithelium , stratified ظهارة مُطبَّقة ، خلية ظهارية مُطبَّقة
نوع من الظهارة تشتمل على العديد من طبقات الخلايا ذات
الأنواع المختلفة .

epithelium , sulcal = sulcular ظهارة ميزابية ، نسيج
ظهاري ميزابي

epithelium = crevicular epithelium

epithelium , tabular = = ظهارة أنبوبية = ظهارة حرشفية
squamous epithelium

epithelium , united enamel = = ظهارة مينائية متحدة =
reduced enamel epithelium ظهارة مينائية ضامرة

epitympanic فوق الطبلي

eponym اسم منسوب (لعضو أو داء أو اختبار) ، مَسْماة
اسم لعضو ، أو متلازمة ، أو مرض أو داء ، أو نسيج
تشريحي إلخ . أو يشتق من اسم علم ، وهو اسم أول
شخص اكتشفه ووصفه مثل قناة بارثولين (Bartholin's)

duct ، ذُبَّاح لودفيج (Ludwig's angina) ، ألياف شاريي
(Sharpey's fibers) .

eponymous متعلق بالاسم المنسوب ، متعلق باسم

epostoma = exostosis تعظم خارجي

epoxy resin راتين أيبوكسي
نوع من الراتين المصنَّع يحتوي على مادة مُصلِّبة ، ويستعمل
في عمل النماذج والقوالب والطلاء وفي أغراض الإلصاق ؛
مقاوم للحرارة والكيماويات ، وفي التطبيقات التي يستخدم
فيها خواصه اللاصقة (AH26 هو ساد لأقنية الجذور يحتوي
على الراتين الإيبوكسي) .

Epstein-Barr virus = EBV فيروس إبشتاين - بار
نسبة إلى م. أ. إبشتاين ، M.A.Epstein ، اختصاصي
باثولوجيا إنجليزي ؛ وي. م. بار ، Y.M.Bar ، خبير
إنجليزي في الفيروسات معاصر .
نوع متميز من فيروس هرپسي ، يسبب الحمى الغدية ،
ويظن أن له علاقة بحدوث ورم بوركت اللمفي (Burkitt's
lymphoma) .

Epstein's pearls = Bohne's nodules لآليء إبشتاين =
عقيدات بون
نسبة إلى أ. إبشتاين ، A.Epstein ، 1849 - 1918 ، أخصائي
طب أطفال من بوهيميا .
عقيدات صغيرة بيضاء مصفرة قليلة الارتفاع ، تشاهد على
جانبي خط الوسط للحنك الصلب ، وقمة الارتفاعات
السنخية ، عند حديثي الولادة ؛ تختفي تلقائياً خلال أسابيع
قليلة . قارن مع قلاع بدنر ، قلاع (Bednar's aphthae)
(Thrush) .

epulides أورام لشوية

epulis ورم لشوي
أي ورم أو تضخم موضعي في اللثة ، خصوصاً الورم
الليفي الحميد أو الورم ذو الخلايا العملاقة ؛ قد يحدث أثناء
فترة الحمل ويختفي بعد الولادة .

epulis,congenital بُعَّة ولادية ، ورم لشوي خلقي
ورم حميد للخلايا الحبيبية في الفك السفلي أو في الفك
العلوي ، يصيب عادة منطقة القواطع المركزية ينشأ قبل
ولادة الطفل وهو في الرحم .

epulis fibromatosum ورم لشوي ليفي
فرط تنسج ليفي التهابي في اللثة ، يتسبب عن التهيج
المزمن .

epulis, fibrous ورم لشوي ليفي
فرط نمو التهابي ذو عنق للنسيج اللثوي .

epulis fissuratum = fissured epulis ورم لشوي مُشقق
 طية تشبه الستارة من نسيج زائد توجد عند الجناح الخدي
 للبدلة السنينة غالباً ما تُصاحب البدلات السنينة المتآكلة منذ
 فترة طويلة .

epulis , giant-cell = peripheral = ورم لشوي ذو خلايا عملاقة
 giant-cell granuloma ورم حبيبي مُحيطي ذو خلايا عملاقة
 epulis granulomatosion ورم لشوي حبيبي
 آفة التهابية مفرطة النمو النسيجي تنشأ في السنخ مكان خلع
 حديث لسن ، تنتج على سبيل المثال عن وجود حافة عظمية
 حادة .

epulis, malignant ورم لشوي خبيث
 مصطلح بائد لساركومة تصيب الفك وتكون على هيئة
 ورم لشوي .

epulis myeloid = malignant epulis ورم لشوي نخاعي =
 ورم لشوي خبيث

epulis of the newborn = ورم لشوي لوليد حديث الولادة =
 congenital epulis ورم لشوي خلقي

epulis , pregnancy ورم لشوي حملي
 نوع من الورم اللثوي ينشأ أثناء الحمل أو كنتيجة للحمل .

epulofibroma ورم لشوي ليفي

epuloid شبه ورم لشوي ، شبه الورم اللثوي
 متعلق بالثغة أو الورم اللثوي (Epulis) .

epulosis = cicatrization ندب ، تندب أو تكون الجرح
 (أثر الجرح)

epulotic ندبي ، تندبي
 متعلق بالندبة .

equation معادلة

equation , Hanau's معادلة هانو

equal parts مقادير متساوية

equalization مساواة ، تساو

equalization of pressure تسوية الضغط ، مساواة الضغط
 عملية المساواة في الضغط أو توزيع الضغط بالتساوي .

equi- (سابقة) متساوي ، متكافئ ، تساوي ، بصورة متساوية

equilibrate يوازن
 عملية سحل السطح الإطباق للأسنان للحصول على
 إطباق غير رضحي ومستقر وظيفياً .

equilibration موازنة ، معادلة ، اتزان
 1- المحافظة على وضع الجسم بشكل متوازن أو متعادل .
 2- حالة من الاتزان أو التعادل .

equilibration , mandibular موازنة الفك السفلي
 1- جعل الفك السفلي في حالة توازن مع الفك العلوي
 عادة ، انظر توازن إطباق (Occlusal equilibration) .
 2- حالة تكون فيها كل القوى المؤثرة على الفك السفلي
 متعادلة .

equilibration , occlusal موازنة الإطباق
 تعديل في شكل السطح الإطباق للأسنان عن طريق
 السحل ، ليتوازن الضغط الإطباق وبالتالي يتحقق تلامس
 إطباق متزامن أو علاقة حدية متناسقة وظيفياً مع الأسنان
 المقابلة ؛ أي جعل الإطباق طبيعياً .

equilibrator مُوازن
 أداة أو جهاز يستعمل لتحقيق أو للمساعدة في الحفاظ على
 حالة التوازن .

equilibrium توازن
 1- حالة تعادل بين القوى المتقابلة .
 2- حالة الجسم حينما يتعرض لتأثير قوى مختلفة موزعة ،
 تكون محصلتها في كل نقطة من الجسم صفراً .
 3- تعادل بين القوى المؤثرة والمقاومة السالبة .

equipment مُعدات ، أدوات ، تجهيزات ، أجهزة

equipment , dental أدوات سنينة

equipment , preparation تجهيز (تحضير) الأدوات

equipment , surgical أدوات جراحية

equivalence تكافؤ ، تساوي ، تعادل القيمة

equivalent مكافئ ، متساوي ، متعادل القيمة

eradicate استأصل ، جث

eradication استأصال ، اجتثاث ، اقتلاع

ergastoplasm الهيولى العاملة

ergocalciferol = vitamin D. D. إرجوكلسيفيرول = فيتامين D.
 انظر فيتامين "D" (Vitamin D) .

ergonomics علم العمل
 دراسة العمل وما يحيط به من ظروف حتى يتم إنجازه على
 أكمل وجه ، قوانين العمل أو شرائع العمل .

erode يتآكل ، يحت

erose متآكل الحد ، غير منتظم الأسنان

erosion تآكل ، اتتكال ، تحت ، درم
 1- قرحة ضحلة (Shallow ulcer) .
 2- تآكل أية مادة .
 3- الفقد التدريجي للأنسجة السنينة الصلبة ، من سطح السن
 بواسطة فعل كيميائي ، أو فعل انسحالي وليس بفعل

كيسة سننية المنشأ توجد حول تاج سن بازغة تنتج عن تجمع دموي أو سائل نسيجي، وتظهر كانتفاخ مزرق في منطقة البزوغ؛ وهي نوع من الكيسة التاجية. انظر كيسة سننية المنشأ (Cyst of dental origin).

eruption haematoma ورم دموي بزوعي
انظر ورم دموي (Hematoma).

eruption of the teeth بزوغ الأسنان
بزوغ زائد، اندفاع زائد

eruption, over- تطاول السن باتجاه الفراغ المقابل الناتج عن فقد السن المقابلة.
eruption table لوحة البزوغ، جدول البزوغ
انظر الملحق رقم 2 (Appendix 2).

eruptive بزوعي، إثغاري، اندفاعي، طفحي
متعلق بالبزوغ (Eruption).

eruptive gingivitis التهاب اللثة البزوعي
التهاب لثوي مصاحب لبزوغ الأسنان الدائمة. قارن مع التهاب اللثة التوسفي (Desquamative gingivitis).

erythema حمامي
احمرار سطحي للجلد منتشر أو على شكل بقع، بسبب احتقان الأوعية الدموية الشعرية تحت الجلد.

erythema dose جرعة حمامية
كمية الإشعاع التي تسبب إحمرار مؤقتاً على سطح الجلد الذي تعرض للإشعاع. انظر تحت جرعة (Dose).

erythema infectiosum حمامي عدوائية
مرض معددي حاد حميد يصيب الأطفال بالدرجة الأولى، ويتميز بحمى وطفح حمامي يبدأ من الخدين ويظهر أخيراً على الذراعين والفتحين والردفين والجذع. تختفي الإصابات الأولية مع تقدم المرض. إلا أن أشعة الشمس تزيد من حدة الطفح، الذي يخف عادة بعد عشرة أيام قد يعود ظهور الطفح بعد فترة من الزمن كلما تهيئ الجلد. الفيروس المسبب للمرض هو الفيروس الصغير B19 (Parvovirus B19)، ومعالجته غير ضرورية حيث أن إنذاره جيد جداً، ولاداعي لعزل المريض. يُسمى أيضاً المرض الخامس (Fifth disease).

erythema migrans linguae = حمامي مهاجرة لسانية =
geographic tongue اللسان الجغرافي

erythema multiforme الحمامي متعددة الأشكال
مرض التهابي حاد سببه غير معروف، يصيب الجلد. يمكن أن تحدث الإصابات الفموية في مخاطية الفم، حيث تتكون لطخات فموية أو بشرات فموية يمكن أن تتقرح مسببة للألم.

جرثومي؛ انسحال آلي كيميائي (Chemico-mechanical wearing) في الثلث اللثوي من السن أسبابه غير معروفة (كثرة تناول الفواكة الحمضية، التعرض للأبخرة الحمضية، واستحالة الأنسجة الداعمة السننية هي من العوامل التي يمكن أن تسببه). يوجد بشكل شائع عند البالغين وتزداد الإصابة به كلما تقدم العمر. تكثر الإصابة على السطح الشفوي أو السطح الشدقي للأسنان، ويكون تقدماً بطيئاً للغاية - بمعدل 1 ملليمتر كل 3 سنين - وتصاب الأسنان في القوس الفكوية العلوية أكثر من أسنان القوس الفكوية السفلية. انظر أيضاً نخر (Necrosis).

erosion, dental تآكل سنني

erosion, tooth تآكل السن

erosive أكال، ساحل، ساحج، مسبب الائتكال
1- متعلق بالتآكل.
2- متعلق بمادة تسبب تآكل السطح.

erosive lichen planus حزاز مسطح أكالي
مرض غير معروف السبب، يُصيب الأغشية المخاطية الفموية، يصاحبه إصابات جلدية في نفس الوقت؛ تتكون في النوع الأكال منه حويصلات وبقعات.

erubescence احمرار الجلد

eructation تجشؤ، جشاء

erupt 1- يتنفط
2- يبرز

eruption 1- بزوغ، إثغار، اندفاع
عملية ظهور أو اندفاع الأسنان من خلال اللثة، وهو ما يحدث في حالة تطور السن، حيث تندفع الأسنان من خلال العظم الصلب في السنخ والمخاطية لتبرز في التجويف الفموي، ويستمر بزوغ الأسنان في الفكين حتى تتطابق أسطحها الطاحنة. عند البالغين، يكون بزوغ الأسنان عملية مستمرة لمعادلة تآكل الأسطح الإطباقية لها. يمكن حدوث بزوغ زائد للسن عندما توجد سن في أحد الفكين لا تقابلها سن في الفك المقابل.

2- طفح.
إصابة جلدية مرئية تصاحب المرض.

eruption, active بزوغ نشط
حركة السن الطبيعية للبزوغ داخل أو في اتجاه التجويف الفموي بدأ من مكان تطوره في العظم السنخي.

eruption cyst = eruption haematoma كيسة بزوعية، كيسية الإثغار = ورم دموي بازغ

erythema nodosum

حُمَامِي عَقْدَة

التهاب وعائي تحسّاسي يتميز بظهور عقد حمراء تحت الجلد تؤلم بالضغط عليها ، ثنائية الجانب ، توجد على عرف قصبه الرجلين ، وأحياناً على أجزاء أخرى من الجسم . تختفي العقد بعد عدة أيام أو أسابيع ولا تتقرح أبداً ، وتكون مصحوبة بحمّي خفيفة وخمول وألم في العضلات والمفاصل . قد تشاهد هذه الحالة في عدوى بالمكورة العقدية (Streptococcal infection) أو اللحمانية (الغرناوية: Sarcoidosis) أو الحساسية للأدوية (Drug sensitivity) .

erythematous

حُمَامِي

يتميز بالحمامي (Erythema) .

erythr- , erythro-

(سابقة) أحمر ، وردي

erythroblast

البدائية الدموية ، أرومة الكرية الحمراء ، أرومة الحمراء

erythroblastosis

داء البدائيات الدموية ، داء مصورات

الكريات الحمراء ، داء أرومات الكريات الحمر

erythroblastosis fetalis

داء أرومات الكريات الحمر الجنيني

نوع من فقر الدم الانحلالي يحدث عند حديثي الولادة نتيجة لتناقض زمرة دم الأم والجنين ؛ وعلى وجه الخصوص فيما يخص عامل Rh (Rh factor) ، وزمر الدم A أو B أو O . تحدث الحالة بسبب تفاعل الأضداد والمستضدات في مجرى الدم للطفل ، نتيجة للانتقال المشيمي للأضداد المتكونة في الأم للمستضدات في دم الجنين . في حالة عامل Rh ، يحدث تفاعل انحلالي فقط حينما يكون عامل Rh سالب (Rh negative) عند الأم ، وعامل Rh موجب (Rh positive) عند الجنين . تشتمل الظواهر السريرية للحالة على فقر دم حاد وضخامة الكبد والطحال ، وقد تؤدي بدون التدخل الطبي إلى نقص الأكسجين وفشل قلبي وورم شامل للجسم وضيق تنفس ، ووفاة .

erythrocyte

كُرْبِيَّة دَمَوِيَّة حَمْرَاء

خلية دموية حمراء ناضجة ، عديمة النواة ، على شكل قرص ثنائي التقرع ، توجد في الدم . ماتحتويه من الهيموجلوبين هو المسؤول عن انتقال الأكسجين والتوازن الحمضي القلوي في الدم . مُعدّل فترة الحياة لخلية الدم الحمراء هو 120 يوماً ، وهي تتكسر في الطحال ثم تطرح بنقلها عن طريق الجهاز الشبكي البطاني إلى الكبد . تنشأ كريات الدم الحمراء في نقي العظم الأحمر في العظم

الإسفنجي في عظام الأضلاع ، والقص ، والفقرات ، وفي نهايات العظام الطويلة . يكون قطر الخلية الدموية الحمراء عادة 8 ميكرون وثخانتها 2 ميكرون ، وعددها حوالي 5 مليون في كل مليلتر مكعب في الذكور ، وأقل بنصف مليون في الإناث .

erythrocytes sedimentation rate = ESR

سرعة تشغل الكريات الحمر

erythrodontia

حمرة الأسنان ، احمرار الأسنان

تلون الأسنان بصبغة بنية محمّرة .

erythromycin

إريثروميسين

مضاد حيوي يستعمل لعلاج العديد من حالات العدوى ويستعمل دائماً في حالات الحساسية للبنسيلين ، والعداوى المقاومة للبنسيلين . يعطى عن طريق الفم .

erythroplakia =

التبقّع الأحمر ، تنسج كيرا الأحمر

Queyrat's erythroplasia

حالة سابقة للسرطان تصيب المخاطية الظهارية ، تتميز بأفات حمراء مخملية محدودة تنتشر فيها عقيدات دقيقة بيضاء من الطلوان (Leukoplakia) ؛ غالباً ما ينشأ فيها ورم سرطاني موضع . تُسمّى أيضاً التنسج الأحمر لكيرا (Queyrat's erythroplasia) .

erythroplasia

التنسج الأحمر

طفح حُمَامِي غير مؤلم ذو طبيعة حطاطية أو بقعية ، يصيب الغشاء المخاطي .

erythroplasia of Queyrat

تنسج كيرا الأحمر

erythrosin dye

صبغة الإريثروزين

مادّة كاشفة تستعمل لكشف وجود اللويحة على سطوح الأسنان .

eschar

خُشَارَة

حالة تشبه تقشر الجلد الناتج عن حرق بالنار أو بمادّة كاوية .

escharosis

خَشَار

تكوّن قشرة الحرق أو الجرح .

escharotic

محدث للخشارة

مادّة كاوية أو مادّة أكالة تسبب ندبة أو جلبة جافة حينما توضع على الجلد .

escharotic drugs

أدوية محدثة للخشارة

Esmarch's operation

عملية إسمارخ

نسبة إلى ج . ف . أ . إسمارخ ، J.F.A.Esmarch ، 1823 - 1908 ، جراح ألماني .

علاج جراحي لتصلب المفصل الفكي الصدغي ، بقطع
(قص) عظم الفك السفلي .
esophagus = oesophagus مريء
esosphenoiditis التهاب العظم والنقي الوتدي
التهاب العظم والنقي الذي يصيب العظم الوتدي أو
الإسفيني .
esquilectomy استئصال الشظايا العظمية
إزالة جراحية لشظايا العظم بعد كسر ما ، بسبب قذيفة.
ESR = erythrocyte sedimentation rate [مختصر] معدل
تنفل الكريات الحمر
معدل ترسيب كريات الدم الحمراء المعلقة في بلازما الدم .
essay مقال ، اختبار ، تجربة
essence = essentia عطر ، روح ، أصل ، جَوهَر ، ماهية ،
خَلاصة
محلول من زيت طيار مُذاب في الكحول .
essential oils زيوت طيارة ، زيوت أساسية
زيوت طيارة تُشتق من نبات عطري مثل زيت القرنفل (Oil
of cloves)
ester إستر
مُرَكَّب يتكوّن بإضافة الكحول إلى الحمض وانتزاع الماء .
esthesia تنبّه الحس ، شعور ، إدراك
esthetic = aesthetic حسيّ ، تجميلي ، فن التجميل ، فلسفة
الجمال
نسبة إلى جمال الشكل واللون أو المنظر الجميل لحشوة أو
بنية سنية .
esthetic bridge جسر تجميلي
esthetic crown تاج تجميلي
esthetic denture بدلة سنية تجميلية
بدلة سنية تضيفي على المريض الجمال والسحر والوقار ، أو
تمنحه الشكل الطبيعي .
esthetic partial denture بدلة سنية جزئية تجميلية
esthetic problem مشكلة تجميلية
esthetic restoration حشوة تجميلية
esthetics علم الجمال ، فن التجميل ، فلسفة الجمال
توافق مكونات الترميم من حيث الشكل « التكوين » واللون
والوضع ، الذي يؤدي إلى جمال مظهر المريض .
esthetics , denture جماليات البدلة السنية
التأثير الجمالي الناتج عن التعويض السني ، بما يضيفي الجمال
المرغوب والجاذبية والشخصية والوقار على المريض .

esthetics, denture base جماليات قاعدة البدلة السنية
التلوين الجيد وتشذيب حواف الجزء اللثوي من قاعدة البدلة
السنية ، خصوصاً في المنطقة المحيطة بالأسنان لتمائل
الأنسجة الفموية الطبيعية ، انظر تشكيل الحافة المتعرجة عند
أعناق الأسنان (Festooning) .
esthetics, facia جمال وجهي
etch يُخَرِّش
وضع محلول أو هلام من حامض الفسفوريك على سطح
السن ، لنزع الأملاح المعدنية . تؤدي عملية التخريش إلى
زيادة مساحة السطح المُعد للتثبيت الميكانيكي لمواد الإلصاق
الرابطة وتعيرية البروتين الذي يؤدي إلى الالتحام
الكيميائي ، انظر أيضاً التخريش بالحمض (Acid etch) .
etch , acid يُخَرِّش بالحمض
etchant مُخَرِّش
مادة تستعمل للتخريش ؛ في طب الأسنان عادة ماتكون
30% - 50% حمض الفسفوريك .
etched surface سطح مُخَرِّش
etching حفر ، تخريش
انظر تخريش بالحمض (Acid etching) .
etching , acid تخريش بالحمض
etching agent مادة تخريش
ethanol الإيثانول ، الكحول الإيثيلي
انظر كحول (Alcohol) .
ether إيثير
سائل طيار ، كان يستعمل سابقاً في التخدير بالاستنشاق .
أما الآن فقد تم استبداله بمواد أكثر أمناً وفاعلية في التخدير .
ethical أخلاقي ، خُلُقِي
1 - متعلق بعلم الأخلاق (Ethics) .
2 - يتعلق بأداب المهنة (Professional etiquette) .
ethics علم الأخلاق ، أخلاق ، علم الآداب
السلوك الأخلاقي أو التعاليم الأخلاقية .
ethmocranial جُمجمي غربي ، قحفي غربي
متعلق بالجمجمة والعظم الغربي .
ethmofrontal جبهي غربي
متعلق بالعظم الجبهي والعظم الغربي .
ethmoid غربي
1 - شبيه بالصفاء ، ذو ثقب .
2 - متعلق بالعظم الغربي (Ethmoid bone) .
ethmoid artery الشريان الغربي

يغذي الأم الجافية والجيب الجبهي والجيب الغربالي .
انظر مدخل غربالي (Ethmoidalis) .

ethmoid bone العظم الغربالي
عظم مثقب يكون سقف تجويف الأنف وجزءاً من أرضية الجمجمة .

ethmoid canals أقنية غربالية
قنوات بين العظم الغربالي والجبهي يمر خلالها العصبان الغربالي الخلفي والهدبي الأنفي والأوعية الغربالية .

ethmoid nerve عصب غربالي
يعصب مخاطية الجيوب الغربالية والتجويف الأنفي . انظر مدخل غربالي (Ethmoidalis) .

ethmoid process نتوء غربالي ، شاخضة غربالية

ethmoid vessel وعاء غربالي

ethmoidal مصفاوي ، غربالي
متعلق بالعظم الغربالي (Ethmoid bone) .

ethmoidal bone عظم غربالي

ethmoidal crest نتوء غربالي ، عرف غربالي

ethmoidal hiatus فتحة غربالية

ethmoidal notch ثلثة غربالية ، تيه غربالي
الفراغ بين الصفائح الحاجية للعظم الجبهي ، الذي يحتوي الصفيحة الغربالية للعظم الغربالي .

ethmoidal process نتوء غربالي ، شاخضة غربالية
بروز من الحافة العليا للمحارة الأنفية العليا .

ethmoidal sinus جيب غربالي
واحد من تجاويف عديدة متصلة تكون تيه العظم الغربالي وتفتح في التجويف الأنفي .

ethmoidectomy استئصال الغربالي

ethmoidotomy شق الجيب الغربالي ، بضع الغربالي

ethmolacrimal دمعي غربالي
متعلق بالعظم الدمعي والعظم الغربالي .

ethmomaxillary فكي علوي غربالي
متعلق بالفك العلوي والعظم الغربالي .

ethmonasal أنفي غربالي
متعلق بعظام الأنف والعظم الغربالي .

ethmopalatal حنكي غربالي
متعلق بالحنك والعظم الغربالي .

ethmosphenoidal وتدي غربالي
متعلق بالعظم الوتدي والعظم الغربالي .

ethmovomerine ميكعي غربالي
متعلق بعظم الميكة والعظم الغربالي .

ethoxybenzoic acid حمض إيثوكسي بنزويك
انظر إسمنت EBA . (EBA cement) .

ethyl chloride كلوريد الإثيل
سائل صافي ، عديم اللون ، شديد التطاير يحفظ في زجاجة ذات صمام لولبي . يستعمل في التخدير الموضعي السطحي عن طريق التبريد العالي ، أو يستعمل لاختبار حيوية لب السن بحسب استجابتها للبرودة .

ethylenediamine tetra-acetic acid حمض تترأسيتيك
إثيلين ثنائي الأمين
انظر محلول EDTA . (EDTA solution) .

etiologic factors عوامل مسببة
العناصر أو التأثيرات التي ينسب إليها سبب المرض أو الآفة .

etiology = aetiology علم الأسباب المرضية ، مبحث
أسباب الأمراض ، السبببات
العوامل المسببة لمرض أو حالة معرضة .

etiology , malocclusion علم أسباب سوء الإطباق

eu- (سابقة) أصلي ، حقيقي ، جيد

Eubacteriales الجراثيم الحقيقية
جراثيم حقيقية ؛ رتبة من صنف الفطريات الانشقاقية (Schizomycetes) .

Eucapercha يوكابركا
معجون مكون من صفيحة كوتابركا قاعدية (Baseplate gutta-percha مذابة في زيت الأوكالبتوس (Eucalyptus oil) ؛ تستعمل أحيانا كإسمنت لقناة الجذر .

eugenol يوجينول
أحد عناصر إسمنت أكسيد الزنك واليوجينول وهو سائل عديم اللون أو أصفر باهت يستخرج من القرنفل ، من مشتقات الفينول ، ويتفاعل كحامض مع أكسيد الزنك والماء ليكون معجوناً . يستعمل كإسمنت للحشوات المؤقتة ، أو للحشوات المهدئة أو كجيرة واقية حول سنية ، بما يتميز به من خواص مسكنة ومُلطفة ؛ ويصنف كمطهر .

eugnathic جيد الفكين ، متعلق بسلامة الفكين ، ذو فك جيد ، طبيعي الفكين
متعلق بفكين طبيعيين ، لهما نمو جيد وصحي .

euphoria ارتياح ، مَرَح ، نشوة ، جَدَل
شعور مفرط بالسُرور ، ليس بالضرورة بسبب الجو المحيط ، يمكن أن يُستحث أو يثار بواسطة بعض العقاقير المخدرة .

eurodontia أسنان أوروبية ، تسوس الأسنان (تُسمي قديمة)
مصطلح قديم للتسوس السني (Dental caries) .

eury-	(سابقة) واسع ، مُتَسَّع ، عريض	اندلاق
eurycephalic = eurycranial =	عريض الرأس = عريض	بروز من غمد ، أو بروز من غلاف خارجي .
eurycephalous	القحف	مُضْمَحَل ، سريع الزوال ، يختفي بسرعة ، غير مُستقر
	ذو رأس عريض شاذ .	
eurycranial = eurycephalic	عريض الجمجمة	تاج إيڤان الذهبي
eurygnathic	عريض الفك ، ذو فك عريض	نسبة إلى ج. إيڤان ، 1888 ، G.Evan ، طبيب أسنان أمريكي .
	ذو فك عريض بشكل غير المألوف .	تاج من الذهب بدون لحام مشكّل على هيئة الشكل التشريحي لسن طبيعية.
eurygnathism	اتساع الفك	
	ذو فك عريض أو متسع بشكل غير اعتيادي .	
euryon	العريض (نقطة تشريحية في العظم الجداري)	يُبَخَّر
	إحدى نقطتين على جانبي الجمجمة عند أقصى مقطع عرضي لها .	تبخير
euryprospic	عريض الوجه ، ذو وجه عريض	تَبَخَّر ، تَبَخِير
	ذو وجه عريض ، صغير ، وغير اعتيادي .	تحول المادة من الحالة الصلبة أو الحالة السائلة إلى بخار.
eusol = Edinburgh University	محلول الجير لجامعة إدينبره = (إيسول)	انقلاب للخارج ، شَتْر خارجي ، قلب ، تحويل ، عكس
solution of lime	محلول من الجير المطهّر بالكlor مع حمض البوريك ، يستعمل كمطهّر وكما مادة منظّفة مضادة للعدوى .	تحول السن إلى الخارج في حالة سوء الإطباق .
Eustachian's tube = Eustachian's	قناة يوستاكيوس ، الأنبوب السمعي ، القناة السمعية	يُقَلَّب ، يُحوَّل ، يعكس
canal = auditory tube	أنبوب يوستاكيوس =	بدلة إيڤري السنية
	نسبة إلى ب. يوستاكيوس ، 1513-1574 ، طبيب إيطالي .	نسبة إلى ر. ج. إيڤري ، R.G. Every ، جراح أسنان نيوزيلاندي معاصر .
	أنبوب ضيق يمر من الأذن إلى البلعوم الأنفي . وظيفته معادلة الضغط الجوي على جانبي طبلة الأذن .	بدلة سنينة علوية جزئية ، تمتد قاعدة البدلة السنينة لتلامس السطح الوحشي لآخر سن طبيعية خلفية في القوس السنينة .
eutectic	صهور ، سهل الانصهار	قَلَع
	1- ذو نقطة انصهار شديدة الانخفاض . سهل الانصهار ، ينصهر عند درجة حرارة منخفضة . انظر أيضا خليطة صهورة (Eutectic alloy) .	انظر قلع ، نتش (Avulsion) .
	2- متعلق بمزيج صهور أو بخصائصه . مزيج من عنصرين أو أكثر ينصهر ويعاد تصلبه بدون انفصال عناصره .	ساركومة يوينج
eutectic alloys	خلائط صهورة	نسبة إلى ج. يوينج ، 1866-1943 ، J.Ewing ، باثولوجي أمريكي .
	انظر تحت خليطة (Alloy) .	وَرَم نادر شديد الخبث يصيب العظم ، ينشأ عادة وينتشر إلى عظم الفكين ؛ يصيب الأطفال والشباب البالغين .
evacuating = evacuation	تفريغ	(سابقة) بلا ، بدون ، من ، خارج من ، مابعد ex- , exo-
evacuator	مُفَرِّغ ، مُفَرِّغ	احتداد المرض ، اشتداد المرض
evacuator , oral = aspirator	مُفَرِّغ فموي = مَصَّة ، شفاطة ، آلة ماصَّة ، رشافة	زيادة حدة المرض وشدة أعراضه .
evacuator , surgical	مُفَرِّغ جراحية ، ماصَّة جراحية	فَحْص ، كشف على مريض ، اختبار
		الفحوصات والأبحاث التي تجرى للأغراض التشخيصية .
		فَحْص كيميائي
		فَحْص سريري ، فَحْص إكلينيكي
		فَحْص تفصيلي ، فَحْص مُفَصَّل
		فَحْص عام
		فَحْص داخل السفم

examination , oral	فحص الفم ، فحص فموي	excementosis = hypercementosis	فرط تنسج الملاط
examination , physical	1- فحص جسماني	excentric excursion adjustment	السَّحْلُ الجانبي
	2- فحص فيزيائي		اللامركزي ، التعديل الجانبي اللامركزي
examination , pulp vitality	فحص حيوية اللب	excess	فرط ، زيادة ، تجاوز ، إفراط ، زيد
examination record	سجل الفحص		أكثر من الضروري أو المقتن . الحالة التي يحدث فيها بروز
examination , teeth	فحص الأسنان		الحشوة من الحفرة المحضرة ، أو امتدادها بعد خط الإنهاء ، مما
examination , transillumination	فحص الشفافية		يتسبب عادة في تهيج اللثة وتدهور حالة الأنسجة الداعمة
	الفحص بالإضاءة النافذة .		السنية في المستقبل .
examination , visual	الفحص بالنظر ، فحص عياني	excessive force	قوة مفرطة
exanthem = exanthema	طفح ظاهر		(في تقويم الأسنان) : القوة التي تنشأ عن جهاز تقويمي
exanthema = exanthem	طفح ظاهر		مقدارها المفرط يؤدي إلى الإضرار بالأنسجة الداعمة للأسنان
	1- أي طفح جلدي (Skin eruption) .		مما يسبب قسّط الأسنان (Ankylosis) .
	2- أي حمى طفحجية (Eruptive fever) .	excipient = vehicle	سواغ ، سواغ الدواء
exanthematous	طفحجي ، حَبْرِي		مادة ليس لها تأثير دوائي ، تضاف للعقار لجعله مناسباً
	متعلق بالطفح الجلدي (Exanthema) .		للتعاطي .
excavation = excavatio	1- حفرة ، تجويف ، فجوة	excise	يستأصل
	2- تحضير الحفرة أو التجويف		الاستئصال الجراحي للنسيج المريض عن بقية الأنسجة
	3- تجريف		الصحية .
	إزالة العاج اللين من سن متسوسة ، وتحضير حفرة مكانها	excision	استئصال
	لترمم بحشوة أو حشوة مصبوبة .		إزالة أي جزء من الجسم بواسطة القطع ، أو البتر أو
excavation , dental	1- تحضير الحفرة السنية		الاستئصال الجراحي لنسيج معتل .
	2- تجريف سني	excision biopsy	خزعة استئصالية
excavator	مجرفة	excision , En Bloc's	استئصال بالجملة
	1- أداة قطع يدوية تستخدم لإزالة التسوس من سن		قطع كبير في العظم .
	متسوسة .	excision , local	استئصال موضعي
	2- أداة قطع تمسك باليد تستخدم في المقام الأول لتجريف		استئصال النسيج المريض والنسيج الطبيعي المجاور .
	التسوس أو العاج اللين من سن نخرة . نصلها حاد	excision , radical	بتر جذري
	دائري ، أو بيضاوي أو ملعقي الشكل ، وهي عادة		استئصال النسيج المريض وإزالة ممتدة للأنسجة المحيطة ، بما
	مزوجة النهاية .		يشمل كامل البنى التشريحية ، مثل العضلات ، والغدد
excavator , cleoid	مجرفة مخلبية		اللمفية ، والخذ .
excavator , dental	مجرفة سنية	excision , wide	استئصال واسع
	أداة يدوية تستخدم في طب الأسنان لتجريف وإزالة		استئصال النسيج المريض والنسيج الطبيعي المجاور لمسافة
	التسوس ، وخصوصاً التسوس العاجي (Dental caries) .		تتجاوز الجزء المريض .
excavator , dentine	مجرفة العاج	excisional biopsy	خزعة استئصالية
excavator , discoïd	مجرفة قرصية		انظر خزعة (Biopsy) .
	انظر قرص ، قرصي ، شبيه بالقرص (Discoïd) .	excitation	استثارة
excavator , sharp spoon	مجرفة ملعقية حادة		انتقال إلكترون مداري من مكانه المعتاد في الذرة إلى مدار
excavator , spoon	مجرفة ملعقية		أبعد عن النواة ضمن نفس الذرة .
	مجرفة سنية ذات نصل بشكل الملعقة ، تستخدم أساساً	excochleation	تجريف الجوف
	لإزالة العاج المتسوس .		

	عملية كَحت لحفرة أو فجوة لإزالة مواد غريبة، أو مواد معتلة .	1- سقوط على شكل طبقات أو قشور أو حراشف .
excoriate	يَسْحَجُ الجلد	2- السقوط أو التبدل الطبيعي للأسنان اللبنية قبل بزوغ الأسنان الدائمة التي تخلفها .
excoriation	تسحج	تقشّر أو توسّف اللسان المنطقي = exfoliatio areata linguae
excrete	فقدان الطبقة السطحية من الجلد . يُفرغ ، يُفَرز ، يُخرج ، يُبرز	اللسان الجغرافي
excretion	إزالة أو طرد الفضلات من الجسم . 1- إفراز ، إخراج ، إفراغ عملية إخراج الفضلات من الجسم . 2- مُفَرزات ، مُفَرغات	مُقسَّر ، مُوسَّف
excretory = excurrent	المواد (الفضلات) التي تخرج من الجسم . مُفَرغ ، إخراجي ، إفرازي	متعلق بـ ، أو يسبب التقشّر (Exfoliation) .
excretory duct	قناة مُفَرغة ، قناة إفرازية	السيولوجيا التقشرية
excretory ducts	الجزء الانتهائي من القناة اللعابية ، التي تنقل اللعاب كامل التكوّن من القناة المخططة إلى داخل التجويف الفموي .	علم يختص بفحص الخلايا التي تنفصل عن أسطح الجسم بطريقة اللطاخة (Smear technique) ، وذلك في الفحص النسيجي في حالة الأورام السرطانية ، أو التغيرات الأخرى في الجسم .
excretion	أقنية مُفَرغة ، أقنية مُخرجة	تعطى ، دعها تؤخذ (لاتينية)
excursion	زَيْغان ، انزلاق ، سيوح	رمز يستخدم في كتابة الوصفة الطبية ، واختصارها (Exhib)
	يستعمل هذا المصطلح للحركات المختلفة للفك السفلي أثناء المضغ : يمكن أن تكون هذه الحركات إلى الجهة الجانبية فتُسمّى الانزلاق الجانبي (Lateral excursion) ، أو إلى الأمام بشكل بروز أو تقدم فيسمى الانزلاق المتقدم أو البارز (Protrusive excursion) ، أو إلى الخلف قليلا بشكل تراجع أو تقهقر فيسمى الانزلاق المتراجع أو المتقهقر (Retrusive excursion) .	منفذ خروج = فتحة = نافذة
excursion , lateral	انزلاق جانبي	exit port = aperture = window
excursion movement	حركة انزلاقية	(في التصوير الإشعاعي) : فتحة في رأس الأنبوب تصدر من خلالها الأشعة .
excursion , protrusive	انزلاق أمامي	ex- , ex-
excursive	1- مُنحرف ، زائع	خارجي (سابقة) خارج ، خارجي ، ظاهر
excursive movements	حركات انزلاقية	خارجي الإفراز
excursive pathway	مسار انزلاقي	غُدّد خارجية الإفراز
exelcymosis = extraction	قَلع ، نَزع ، سَحَب = قَلع السن ، خَلع السن	أية غُدّة من الغدد متعددة الخلايا (Multicellular glands) التي تفتح على سطح الجلد بقنوات من خلال الظهارة ، مثل غُدّد العرق والغُدّد الدهنية .
exesion	تخطيم سطحي تدريجي للنسيج ، اهتراء سطحي أو ظهاري ، تآكل سطحي	exodontia = exodontics
	التآكل البطيء للأنسجة السطحية والأنسجة السطحية العظمية ، مثل ما يحدث في حالات التقرّح .	exodontics = exodontia
exfoliate	1- يُقشّر ، يتقشّر	دراسة الطرق المستخدمة في قلع الأسنان ، أو قلع أجزاء منها .
	2- يسقط ، يزول	exodontist
	سقوط الأسنان اللبنية وبزوغ الأسنان الدائمة مكانها .	اختصاصي بقلع الأسنان من يتخصّص في قلع الأسنان .
exfoliation = exfoliatio	تَقشّر ، تَوسّف	exodontosis
		داء العرن السني
		فرط النمو لزوائد عظمية تصيب سطح جذر السن .
		exodontology = exodontics
		علم قلع الأسنان
		exogenous
		خارجي المنشأ
		1- يتطور أو ينمو خارج الكائن الحي .
		2- صفة لحالة تنتج عن عوامل خارجية أو عوامل بيئية .
		exogenous stimulation
		تنبيه خارجي المنشأ
		exognathia = prognathism
		فقم ، بروز الفك = بروز الفك السفلي
		التواء السنخي للفك العلوي ، (الفقم الخارجي) exognathion

رافعة = رافعة سننية = dental elevator = exolever
رافعة لقلع السن أو جزء من السن .

جُحوظ العين = exophthalmia = exophthalmos
جُحوظي ، متعلق بجُحوظ العينين = exophthalmic
دراق جُحوظي = exophthalmic goiter = exophthalmic goite
مرض سببه زيادة إفراز الغدة الدرقية ويتميز بتضخم الغدة الدرقية وجحوظ العينين .

جحوظ العينين = exophthalmos = exophthalmia
بروز شاذ للمقلة .

خارجي التنبت = exophytic
آفة فموية تبرز داخل التجويف الفموي .

بروز المقلة = exorbitism = exophthalmos
عَرَن = exostosis
فرط نمو للنسيج العظمي ، يبرز خارج سطح العظم أو جذر السن في شكل تورم عظمي ، ويمكن أن يكون نتيجة : عن التهاب مزمن أو ضغط مستمر أو متواصل على العظم أو عن تكون ورم ، ويمكن أن تؤثر على استقرار الجهاز التعويضي بالفم . انظر تنوء ، بروز (Torus) .

عَرن ملاطي = exostosis , cementum
تكوّن أو ترسب الملاط على السن .

عَرني ، خارجي التعظم = exostotic
متعلق بالعرن أو النمو العظمي السطحي .

مطلق للطاقة ، باعث للحرارة = exothermic = exothermal
1- إطلاق للحرارة . كما يحدث في عملية تصلب العديد من أنواع الإسمنت والراتين الأكريليك نتيجة التفاعلات الكيميائية .
2- متعلق بحرارة السطح الخارجي للجسم .

غريب ، دخيل = exotic
لوصف مرض لا يوجد في منطقة بعينها أو بلد ؛ في بريطانيا مثلاً ، مرض الجذام هو مرض دخيل .

ذيفان خارجي ، ذيفان خارج الخلايا = exotoxin
إفراز سمي من الخلايا الجرثومية يسبب تلفاً أو تدميراً في أماكن بعيدة عن بؤرة العدوى . نوع فعال من الذيفان السام يتحرر من الكائنات الحية الدقيقة .

يمدّد ، يوسع ، ينشر ، يبسط = expand
الموسع = expander
تمدد ، توسع ، امتداد ، اتساع = expansion
1- زيادة في الحجم أو في مساحة السطح أو في الطول .

2- تحريك الأسنان بطريقة تقويمية من أجل تصحيح سوء الإطباق .

طبقة موسعة = expansion appliance
قوس موسعة ، قوس التوسيع = expansion arch
طبقة تقويمية تستخدم لتساعد في تحريك الأسنان جانبياً .

مفتاح موسع ، مفتاح التوسيع = expansion key
(في تقويم الأسنان): تستخدم للف المرفاع اللولبي (Jack-screw) في الطبيعة التقويمية الموسعة (Expansion screw) .

توسيع سنني ، تمديد سنني = expansion , dental
(في تقويم الأسنان) : استعمال أسلاك قوسية لتوسيع القوس السننية ، ولإزالة النواتج السنخية السننية نحو الخارج إلى الوحشي من قواعدها المرتكزة على العظم القاعدي .

تمدد متأخر = expansion , delayed
تمدد تصلبي ، تمدد أثناء التصلب = expansion , hardening
تمدد رطوبي ، تمدد بالرطوبة = expansion , hygroscopic
تمدد نتيجة امتصاص الماء كما في حالة الجبس (Gypsum) .

مفتاح موسع ، مفتاح التوسيع = expansion key
(في تقويم الأسنان) : أداة تستخدم للف المرفاع اللولبي (Jack-screw) في الطبيعة التقويمية الموسعة (Expansion screw) .

توسيع فكي علوي = expansion , maxillary
(في تقويم الأسنان) : طريقة لزيادة عرض القوس السننية باستخدام الطبقات التقويمية الموسعة للعظام والدروز الحنكية ؛ حينما تُطبق قوة كبيرة ، تعرف هذه الطريقة بالتوسيع الفكي العلوي السريع [Rapid maxillary expansion ; (RME)] ، وحين تطبيق قوة خفيفة تُسمى التوسيع الفكي العلوي البطيء [Slow maxillary expansion ; (SME)] .

صفيحة توسيع = expansion plate
طبقة تقويمية تشتمل على صفيحة قاعدية من جزئين ، يُثبت بينهما مسمار لولبي يمكن بواسطته فصل الجزئين ، وبذلك يتحقق الضغط على الأسنان .

تمدد بدئي ، تمدد أولي = expansion , primary
توسيع فكي علوي سريع = expansion , rapid maxillary = RME
توسيع هيكل عظمي باستخدام قوى من 3-10 باوند ، وذلك لتوسيع درز الحنك المتوسط في خلال 7-10 أيام .

توسيع حنكي سريع = expansion , rapid palatal (RPE)
نسبة التمدد = expansion ratio

expansion screw مسمار توسيع ، لولب التوسيع
(في تقويم الأسنان): أداة آلية ضمن الطليقة التقويمية النزوعة
(المتحركة) أو الثابتة ، تستخدم لتوسيع القوس السني .

expansion , setting تمدد تصليبي
زيادة بُعدية تحدث عندما تتصلب المواد السنية .

expansion , skeletal توسع هيكل عظمي
(في تقويم الأسنان): استعمال طبائقي ثابتة للحصول على
قوة تقويمية تطبق على الأسنان ، والتواء السنخي السني في
الفك العلوي لتحقيق انفصال طبيعي للدرز الخنكي
المتوسط . يُطبق الضغط أيضا على كل الدرز الوجهية .
انظر توسيع الفك العلوي السريع (Rapid maxillary
expansion)

expansion , slow maxillary توسيع فكي علوي بطيء
(SME)

expansion , slow palatal توسيع حنكي بطيء
توسيع هيكل عظمي للحنك باستخدام قوى ضعيفة لفترة
طويلة من الزمن (ثلاثة أسابيع إلى شهرين) .

expansion , thermal تمدد حراري
زيادة في حجم النموذج الجبسي ، حينما يتعرض لحرارة
عالية في مرحلة الإزالة بالحرق خلال عملية الصب .

expansion , wax تمدد الشمع

expansion wire سلك التوسيع
طليقة تقويمية سلكية ، مطابقة للقوس السنية تستخدم
لتدعيم حركة الأسنان .

expectorant طارد للبلغم ، مُقشع
عقار يساعد على إفراز البلغم ويجعل طرده سهلا عند
السعال .

expectoration طرد البلغم
طرد المواد الغريبة من المجرى الهوائي عن طريق الفم .

experimental اختبري ، تجريبي

experimental work عمل تجريبي

expiration زفير ، نهاية ، انقضاء

expiratory زفيري
متعلق بالزفير (Expiration) .

expire 1- يَـزفِر
2- يموت

exploration سبر ، فحص بالمسبر

explorer مسبر ، مسبار ، مُستكشف
أداة وحيدة الطرف أو مزدوجة الطرف مصنوعة من الفولاذ

ذات نصل مرن حاد ، تستعمل في الفحص التشخيصي في
طب الأسنان الترميمي ، لفحص أسطح الأسنان للتحري
عن العيوب مثل الكسور أو بداية التسوس السني أو
الشدوذ ، كما تستخدم أيضا في الأنسجة حول السنية
لفحص أسطح الجذر لاكتشاف الترسبات الكلسية تحت
اللثوية ؛ تشمل أنواعه : مسبر كوهورن (Cowhorn's
explorer) ، مسبر شيبارد كروك (Shepard's crook)
(Right angle explorer) ، المسبر قائم الزاوية ،
مسبر الأفقية الجذرية (Endodontic explorer) ، مسبر
الأنسجة الداعمة السنية (Periodontal explorer) .

explosive gingivitis = التهاب اللثة الانفجاري =
expulsive gingivitis التهاب اللثة الدافع

exposed مُنكشَف ، مكشوف ، مُتعرِّف

exposed dentine عاج مكشوف ، عاج متعرِّف

exposed pulp لب منكشف

لب سني مكشوف للبيئة الخارجية المحيطة ومعرض لحدوث
العدوى الجرثومية نتيجة لكسر التاج أو فقد تاج السن بسبب
رضح أو اختراق العاج أثناء تحضير حفرة في السن .

exposure انكشاف ، تعرية ، تعرض

1- تعرية أو انكشاف منطقة مغطاة ، أو منطقة محمية أو
محصنة ، كما في التعرية أو الإنكشاف الجراحي .

2- التعرض للعدوى ، أو التغيرات الحرارية ، أو الإشعاع ،
إلخ .

3- (في علم الأشعة) : قياس كمية التعرض للأشعة .

4- (في طب الأسنان) : فقدان أو زوال ميناء السن والعاج
الذي يغطي اللب مما يؤدي إلى انكشاف نسيج اللب ، إما
بسبب استخدام الأدوات ويسمى انكشافاً رضحياً
(Traumatic exposure) أو بسبب التسوس ويسمى
انكشافاً تسوسياً (Carious exposure) .

exposure , carious انكشاف تسوسي ، تعرُّف نخري

exposure , dentine انكشاف العاج

exposure , localized انكشاف موضعي

exposure , pulp انكشاف اللب

فتحة في جدار حجرة اللب تؤدي إلى انكشاف لب السن
للبيئة المحيطة بالفم ، نتيجة مداخلة آلية أو تسوس .

exposure , root انكشاف الجذر

exposure , surgical تعرية جراحية ، كشف جراحي
التعرية الجراحية أو الكشف الجراحي للأسنان المنطمرة .
تستخدم التعرية الجراحية في العديد من الأغراض مثل إزالة

العظام عن سن وكشفها جراحياً، ليتسنى العمل على تحريكها تقويمياً من أجل تسهيل بُزوغها .

exposure time زمن التعرُّض
مدة الزمن الذي يقاس بالثواني أو بأجزاء من الثانية، أو بعدد النبضات الكهربائية التي تنبعث خلاله الأشعة .

exposure , traumatic انكشاف رضحي ، تعرُّض رضحي

expression تعبير

expression , facial تعبير وجهي ، سيماء

expulsion إخراج ، طرد

expulsive دافع ، قاذف ، طارد

expulsive gingivitis التهاب اللثة الدافع

1 - التهاب اللثة والأنسجة الداعمة للأسنان الذي قد يصيب سناً واحدة أو عدة أسنان مما يتسبب في فقدانه تدريجياً .

2- التهاب العظم السنخي يدفع السن تدريجياً خارج السنخ .

extension 1- تمديد ، امتداد
2- بُروز ، نتوء
3- زيادة ، كثرة

extension-cone paralleling technique = XCP طريقة التوازي بتمديد المخروط

إجراء الصور الشعاعية بطريقة التوازي باستخدام مخروط طويل بقياس حوالي 40 سنتيمتراً (16 بوصة) .

extension bridge جسر ممتد ، جسر امتدادادي

جسر سني ذو جاسرة حرة متصلة من طرف واحد بنقطة الارتكاز ، ويسمى جسر ظفري أو جسر كابولي (Cantilever bridge) .

extension for prevention تمديد وقائي

أساس تحضير الحفر السنية الذي أوصى به ج. ف. بلاك G.V.Black في سنة 1891 ، بوجود امتداد حواف الحفرة المحضرة لتشمل مناطق مجاورة من نسيج سليم يتوقع أن تصاب بالتسوس في المستقبل مثل الوهاد والشقوق ، أو إلى مناطق ذاتية التنظيف بحيث ينخفض احتمال حدوث تسوس تال .

extension outline خط الامتداد الخارجي ، امتداد المحيط الخارجي

حدود سطح المشال التي تحدد كل المساحة التي ستغطيها البدلة . المحيط الخارجي من سطح القالب الذي يشتمل على المساحة الكلية التي تغطيها قاعدة البدلة السنية .

extension partial denture بدلة سنية جزئية ممتدة

انظر بدلة سنية جزئية (Partial denture) .

extension , ridge تمديد الحيد ، زيادة الحيد

عملية جراحية لتعميق أو زيادة عمق التلم الشدقي أو التلم اللساني لزيادة ثبات الجهاز التعويضي السني . ويمكن إنجاز ذلك بزيادة إرتفاع الحيد العظمي ، أو تعميق الأنسجة الرخوة للميزاب ، كما في تقويم الدهليز (Vestibuloplasty) .

extensive مُتد ، بارز ، زائد ، كثير

exterior خارج ، ظاهر

external وحشي ، خارجي ، ظاهر

عكس إنسي ، داخلي ، باطن (Internal) .

external acoustic meatus = external auditory meatus مجري السمع الظاهر

قناة الأذن الخارجية وتتكون من عظم وغضروف وتمتد من صوان الأذن إلى الغشاء الطبلي . تُسمى أيضاً القناة السمعية الخارجية (External auditory canal) .

external angle زاوية خارجية

external aperture of aqueduct of vestibule الفتحة الخارجية للقناة الدهليزية

فتحة خارجية للقناة الصغيرة الممتدة من دهليز الأذن الداخلية ، والواقعة على السطح الداخلي من الجزء الصخري للعظم الصدغي ، بجانب فتحة ممر السمع الداخلي .

external aperture of canaliculus of cochlea الفتحة الخارجية لقنية القوقعة

فتحة خارجية للقناة القوقعية (Cochlear channel) على الحافة الوداجية للعظم الصدغي .

external aperture of tympanic canaliculus الفتحة الخارجية لقنية الطبلة

الفتحة السفلية لقناة الطبلة (Tympanic channel) على السطح السفلي للجزء الصخري للعظم الصدغي .

external attachment وصلة خارجية ، مُثبتة خارجية

external auditory canal = external auditory meatus القناة السمعية الظاهرة

انظر الصماخ السمعي الظاهر (External acoustic meatus) .

external auditory meatus = external acoustic meatus مجري السمع الظاهر

الفتحة السمعية الخارجية من الحارة إلى الغشاء الطبلي للأذن . انظر صماخ (Meatus) .

external bevel incision قطع خارجي بجلفنة ، قطع خارجي مشطوف
 قطع صمم لتقليل ثخانة اللثة من سطحها الخارجي.

external carotid artery شريان سباتي ظاهر
 واحد من زوج من الشرايين مع ثمانية أفرع صدغية كبيرة ، أو ثمانية أفرع فكية علوية كبيرة تنشأ من الشرايين السباتية العامة ، وتغذى الأجزاء والأنسجة المختلفة للرأس والرقبة .

external carotid plexus ضفيرة سباتية ظاهرة
 شبكة من الأعصاب حول الشريان السباتي الظاهر (External carotid artery) تكوّنت من الأعصاب السباتية الظاهرة (External carotid nerves) ، ومن العقدة العنقية العلوية (Superior cervical ganglion) ، تعصب الألياف الودية المصاحبة لأفرع الشريان السباتي الظاهر . قارن مع ضفيرة سباتية أصلية (Common carotid plexus) ، ضفيرة سباتية باطنة (Internal carotid plexus) .

external ear أذن خارجية
 التركيب الخارجي للأذن ويشتمل على الصوان ومجرى السمع الخارجي . تمر الموجات الصوتية من خلال الأذن الخارجية إلى الأذن الوسطى . قارن مع الأذن الداخلية (Internal ear) ، الأذن الوسطى (Middle ear) .

external epithelium نسيج ظهاري خارجي ، نسيج ظهاري ظاهر

external finishing line خط الإنهاء الخارجي

external fistula ناسور خارجي
 ناسور مفتوح أو ممر شاذ بين عضو داخلي أو تركيب داخلي أو تجويف جسماني أو خراج ينفث عبر سطح الجلد الخارجي .

external fixation تثبيت خارجي
 طريقة لتثبيت قطع العظم المكسور ، باستخدام مسامير تثبيت معدنية في أجزاء العظم المكسور وجهاز انضغاطي متصل بالمسامير من خارج سطح الجمجمة . تتضمن العناية التمريضية التنظيف المستمر للجلد من حول المسامير ، والتطبيق الدائم لمحاليل أو مراهم من المضادات الحيوية . تُزال المسامير بعد التئام الكسور . قارن مع التثبيت الداخلي (Internal fixation) .

external jugular vein الوريد الوداجي الظاهر
 واحد من زوج من أكبر الأوعية الدموية في الرقبة ، يستقبل معظم الدم من القحف والأنسجة العميقة في الوجه . يتكوّن كل وريد وداجي ظاهر من التقاء الوريد

خلف الفكي مع الوريد الأذني الخلفي ، ويمر في الغدة النكفية في مستوى زاوية الفك السفلي ؛ يجري عمودياً أسفل الرقبة ليتحد مع الوريد تحت الترقوة بجانب أو في باطن العضلة الأمامية الأمامية . يشتمل على زوجين من الصمامات ، يوجد الزوج السفلي عند التقائه مع الوريد تحت الترقوة ، والزوج العلوي يكون عادة فوق الترقوة بحوالي 4 سنتيمترات . يقع الجيب بين هذين الزوجين من الصمامات . قارن مع الوريد الوداجي الباطن (Internal jugular vein) .

external lateral ligament رباط جانبي وحشي

external line خط خارجي

external maxillary artery الشريان الفكي العلوي الظاهر

external nasal vein الوريد الأنفي الظاهر
 وريد تصريف جانب الأنف ، انظر مدخل أنفي ظاهر (Nasalis externa) .

external oblique line الخط المنحرف الظاهر

external oblique ridge الحافة المنحرفة الظاهرة
 شريط غير منفذ للأشعة يشاهد على الصور الشعاعية الخلفية للفك السفلي ، يمتد من الحافة الجانبية للفك السفلي إلى منطقة الأرحاء وينتج عن الكثافة العالية للعظم في هذه المنطقة .

external palatine vein وريد حنكي ظاهر
 ينزح منطقة الحنك . انظر مدخل حنكي خارجي (Palatina externa) .

external pin fixation التثبيت بدبوس خارجي
 انظر كسر (Fracture) .

external pterygoid muscle العضلة الجناحية الوحشية
 انظر العضلة الجناحية الجانبية (Pterygoideus lateralis) .

external surface سطح خارجي

external wall جدار خارجي

extirpation استئصال ، نزع
 الإزالة الكاملة أو اجتثاث الأنسجة ؛ في معالجة قنوات الجذر مصطلح يستعمل بكثرة في وصف الإزالة الكاملة لللب السن الحي .

extirpation , pulp استئصال اللب

extra- (سابقة) خارج ، خارج عن ، بالإضافة إلى

extra-alveolar crown تاج خارج السنخ

extra-articular خارج المفصل

extrabuccal خارج الفم ، خارج حفرة الفم

extracapsular	خارج المحفظة	extraction , full mouth	قَلْع كامل الأسنان
	أي كسر يحدث قريباً من المفصل ولا يشمل محفظة المفصل :	extraction indications	دواعي القَلْع ، استطبابات القَلْع
	هذا النوع من الكسور كثير الحدوث في الورك.	extraction , permanent tooth	قَلْع السن الدائمة
extracellular	خارج الخلية (خارج خلوي)	extraction , progressive =	قَلْع متقدم ، قَلْع متجدّد =
extracellular fluid	السائل خارج الخلية	serial extraction	قَلْع متتابع ، قَلْع متسلسل
	سائل نسيجي يحيط بالخلية .	extraction , root	قَلْع الجذر
extracerebral	خارج المخ	extraction , rubber band	القَلْع بالشريط المطاطي
extracoronaral	خارج التاج ، خارج تاج السن		طريقة لخلع السن تُستخدم عند المرضى المصابين بالناعور أو المصابين باضطراب في الدم : يوضع طوق مطاطي على تاج السن ويحرك إلى الأسفل باتجاه الجذر ، وبذلك تُفصل السن عن السنخ دون حدوث أي نزف للدم .
	صفة لتعويض ترميمي يُغَلّف التاج الطبيعي المتبقي .	extraction , selective =	قَلْع انتقائي ، قَلْع انتخائي ،
extracoronaral attachment	وصلة خارج التاج	serial extraction	قَلْع اختياري = قَلْع متتابع ، قَلْع متتالي
extracoronaral restoration	تعويض خارج التاج		(متتال) ، قَلْع متسلسل
extracoronaral retainer	مُثبتة خارج التاج	extraction , serial	قَلْع متتابع ، قَلْع متتال ، قَلْع متسلسل
	1- مثبتة سنّية وهي عبارة عن تعويض مصبوب لتاج كامل ، أو تاج جزئي يعوض المحيط الخارجي من تاج السن ، ينشأ استقرار وثبات المثبتة خارج التاج من الأسطح الداخلية للمثبتة والأسطح الخارجية لتاج السن المحضرة .		أسلوب تقويمي لتخفيف الازدحام أثناء بزوغ الأسنان الدائمة ، تشتمل على قَلْع انتقائي للأسنان اللبنية في وقت يتزامن مع بزوغ الأسنان الدائمة التالية لها ، يمكن أيضاً أن تشمل قَلْع الضواحك الدائمة .
	2- مشبكة مباشرة لبدلة سنّية جزئية نزوعة (متحركة) تحيط بتاج السن بغرض التثبيت والاستقرار .	extraction , simple	قَلْع بسيط
	3- وصلة محكمة وهي مثبتة مباشرة مصنعة ، يثبت الجزء البارز منها على السطح الخارجي لتاج مصبوب مثبت بدوره على سن داعمة ، مثل وصلة دالبو المحكّمة (Dalbo precision attachment) .	extraction , surgical	قَلْع جراحي
	precision attachment) .	extraction therapy	المعالجة بالقَلْع
	(Intracoronaral retainer)	extraction , tooth	قَلْع السن
extracoronaral splint	جبيبة خارج التاج	extractor	قَالع ، نازع ، خالغ ، مُستخرج
extracranial	خارج الجمجمة ، خارج القحف		أداة تستخدم في طب الأسنان لقَلْع الأسنان أو نزع الجذور من الفم .
extract	1- مستخلص ، خلاصة	extractor , post -	نازع الوتد
	مستحضر يحتوي على العناصر الدوائية الفعالة للدواء .		أداة لنزع الوتد من جذر السن .
	2- يقلع	extradental	خارج السن ، خارج الأسنان
	لإزالة السن .	extragingival	خارج اللثة
extracting	قَلْع ، استخراج	extra-oral	خارج الفم
extraction	قَلْع ، خَلع ، اقتلاع ، استخلاص	extraoral anchorage	تثبيت خارج الفم
	نزع السن من السنخ السني بواسطة الملاقط السنّية .		ارتكاز تقويمي من خارج الفم ، تتصل الوصلات السنّية في شكله النموذجي بخطافين (Hooks) يمتدان بين الشفاه ويثبتان بواسطة أطواق مطاطية ، أو بغطاء الرأس أو بشريط رقبة أو أي جهاز آخر خارج الفم .
extraction , compensating	قَلْع مكافئ ، قَلْع معادل	extraoral approach	مأتم من خارج الفم
extraction complications	مضاعفات القَلْع	extraoral film	فلم أشعة خارج الفم
extraction contraindication	مضادات القَلْع ، مضادات استطباب القَلْع ، موانع القلع	extraoral forces	قوى خارج الفم
extraction , deciduous tooth	قَلْع السن اللبنية ، قَلْع السن المؤقتة		
extraction forceps	كُلابة القَلْع ، ملقط القَلْع		
	انظر ملقط ، كُلابة (Forceps) .		

extraoral incision	قطع خارج الفم	1- تسرب السائل من الوعاء الدموي إلى الأنسجة المحيطة . 2- السائل الذي تسرب بهذه الطريقة .
	وصول جراحي إلى الفكين والأنسجة المحيطة عن طريق إجراء قطع على الجلد .	extravascular
extraoral infraorbital	حُقنة تحت الحجاج	خارج الوعاء الدموي ، خارج الأوعية الدموية
extraoral injection	الحقن من خارج الفم	extrinsic
	إدخال الدواء طريق الاختراق خلال الجلد (مثل : تخدير العصب الإحصاري في سياق التخدير الموضعي) .	أصله من الخارج ، وينفصل عن الجسم أو العضو أو الجزء ؛ وعكسه داخلي ، داخلي المنشأ (Intrinsic) .
extraoral injection for	حقنة عصب الفك العلوي من	extrinsic factors
maxillary nerve	خارج الفم	عوامل خارجية
extraoral mandibular injection	حقنة الفك السفلي من	extrinsic muscles
	خارج الفم	عضلات خارجية
extraoral orthodontic appliance	طريقة تقويمية خارج الفم	extrinsic trauma
	جهاز يثبت بجزء من الوجه أو العنق أو خلف الرأس لتفعيل قوة سحب للأسنان أو الفكين ، لتغيير الوضع النسبي للأسنان .	extrudocclusion = extrusion
extraoral projection	تصوير من خارج الفم	extrude
extraoral pterygomandibular injection	حقنة جناحية فكية من خارج الفم	يجعل السن في وضع إطباق أعلى من الطبيعي أو بزوغ زائد .
extraoral radiograph	صورة شعاعية من خارج الفم	1- تطاول ، اندفاع للخارج 2- انتزاع ، انبثاق 3- ثعال
	يوضع الفلم في هذه الحالة خارج الفم خلال التعرض للأشعة ، كما في التصوير الإشعاعي البانورامي (Panoramic radiographs) ، يوضع الفلم دائماً في محفظة لخفض كمية الأشعة المستخدمة .	أ- حركة الأسنان عند بزوغها عن المستوى الإطباق الطبيعي وتصاحبها حركة مماثلة للأنسجة الداعمة لها ، لعدم وجود سن مقابل لها . ب- حالة السن عندما تسحب أو تدفع إلى الأعلى قليلاً خارج السنخ لتأخذ وضعاً جديداً أعلى من تنضيدتها الطبيعي في القوس السنية ؛ وتنتج هذه الحالة عن حالة مرضية أو كجزء من علاج تقويمي .
extraoral radiographic examination	الفحص الإشعاعي من خارج الفم	extubation
extraoral radiographic projection	التصوير الشعاعي من خارج الفم	عملية نزع أنبوب الرغامي من القصبة الهوائية .
extraoral temporal approach	اقتراب صدغي من خارج الفم (الوصول للعظم الصدغي من خارج الفم)	exuberant
extraoral tracer	راسمة خارج الفم	طافح ، مثمر ، خصيب ، زائد ، مُفرط
	جهاز راسمة القوس القوطية الممتدة خارج الفم .	exudate
extraoral tracing	رسم خارج الفم	نضحة ، ينضح
	رسم خارج التجويف الفموي . انظر راسمة القوس القوطية (Gothic arch tracing) .	سائل يمر من خلال جدران الأوعية الدموية إلى الأنسجة المجاورة في حالات الالتهاب مثل : اللمف (Lymph) .
extraoral traction = EOT	جذب خارج الفم ، شد أو جرّ من خارج الفم	exudation
	استخدام جهاز خارج الفم لتطبيق قوة على الأسنان في العلاج التقويمي للأسنان .	نضح
extraoral traction apparatus	جهاز شد من خارج الفم	نزْبطيء للسائل من خلال جدران الأوعية الدموية السليمة إلى الأنسجة المحيطة نتيجة لوجود التهاب .
extravasation	نَضْح ، تدفُّق ، انصباب ، تسرب	exude
		ينضح
		exuviaion
		تساقط
		تبدّل أو تقشر أي نسيج ذي أصل ظهاري مثل خلايا البشرة أو الأسنان اللبنية .
		exuviaion , deciduous teeth
		تساقط الأسنان اللبنية
		eye
		عين
		عضو الإبصار ، واحد من زوج من أعضاء الرؤية التي توجد في الحجاج العظمي في مقدمة الرأس ويعصبها

واحد من زوج الأعصاب البصرية (Optic nerves) التي تنشأ من مقدمة الدماغ . يرافق العين بعض البنى الإضافية مثل العضلات واللفائف (Fasciae) وحاجب العين وجفن العين والملتحمة والغدة الدمعية .

eye ball مقللة العين ، العين

eye bank بنك العيون
موضع تُحفظ فيه قرنيات العيون البشرية المنتزعة من الموتى حديثاً ، والمستخدمه في عمليات ترقيع القرنية للمكفوفين .

eye brow حاجب العين

eye teeth = canines الأنياب
انظر ناب (Canine) .

eye tooth = upper canine = maxillary canine tooth سن العين = الناب العلوي
مصطلح بائد للناب العلوي .

eyelash أهداب الجفن

eyelet wiring = interdental eyelet wiring التثبيت بالعرورة = التثبيت بالعرورة بين السنية
انظر بين السني ، بين الأسنان (Interdental) ؛ خياطة بين السنية (Interdental wiring) .

eyelid جفن ، جفن العين

eye socket محجر العين

eyeteeth الأنياب

eye wear = glasse نظارات

Eysson's bone عظم إيسون
نسبة إلى هـ . إيسون ، 1620 - 1690 ، H.Eysson ، طبيب هولندي .
العظم الذقني عند الارتفاق الذقني (Symphysis menti) .

f. = fiat = ft	[مختصر] تُعمل ، لُعمل (لاتينية) تستعمل في كتابة الوصفة الطبية .
F. = Fluorine	رمز الفلور الرمز الكيميائي للفلور .
F. = Fahrenheit	رمز فهرنهايت
Fe = iron	رمز الحديد الرمز الكيميائي للحديد
f.h. = fiat haustus	[مختصر] اعمل شراباً (لاتينية) اعمل شراباً ، اعمل جرعة ، تستعمل في كتابة الوصفة الطبية .
fl. = fluid	[مختصر] سائل
f.m. = fiat mistura	[مختصر] حَضْرٌ خَلِيطاً (لاتينية) تستعمل في كتابة الوصفة الطبية .
f.p. = fiat pilula	[مختصر] حَضْرٌ قَرِصاً (لاتينية) تستعمل في كتابة الوصفة الطبية .
ft = foot	رمز القَدَم وحدة قياس طولية .
ft. = fiat	[مختصر] حَضْرٌ ، اعمل (لاتينية) تستعمل في كتابة الوصفة الطبية .
fabricate	يَصْنَع ، يَخْتَلِق ، يَخْتَرِع عملية تصنيع طبقة مثل : مثبتة تقويمية نزووع (متحركة) . تستعمل عادة لوصف عمليات التصنيع التي يقوم بها فني الأسنان على نموذج العمل .
fabrication	اختلاق ، اصطناع ، صُنِع
fabrication , crown	صُنِع التاج
face	1-وجه مقدمة الرأس من الجبين إلى الذقن . 2-سَطْح أي سطح خارجي أو وجه .
face-bow	قوس وجهية
	1 - أداة تستعمل في التعويضات السنية أول من صممها ج . ب . سنو G.B.Snow ، لتحديد علاقة الأسنان بمحور حركة الفك السفلي ، ونقل عَضَّة الشمع إلى المطبق للإستفادة من هذه العلاقة في صناعة الجهاز السني « بدلة الأسنان » .
	2- جهاز شبيه بالمسماك يضبط أليا يستعمله أطباء الأسنان لتحديد العلاقة بين لقمة الفك السفلي في المفصل الفكي

الصدغي (الجوف العنابي) والقوس السنية العلوية
والأسنان أو جميعها معا . تنقل هذه العلاقة البعدية إلى
المطبق لكي تماثل حركة الفك من أجل تصنيع الأجهزة
التعويضية أو الجبائر الجراحية في الجراحات الفكية
التقويمية .
3- (في تقويم الأسنان) : إطار سلكي يستعمل لنقل القوى
خارج الجسم من حزام الرأس إلى الطبقة التقويمية داخل
الفم .

face-bow , adjustable axis =	قوس وجهية ذات محور قابل للضبط (ضبوط) =
hinge-bow = kinematic	قوس بكرية (رزية)
face - bow	قوس وجهية ذات طرفين قائسين يمكن ضبطهما لتعيين محور دوران الفك السفلي (المحور البكري Hinge axis).
face-bow fork	شوكة القوس الوجهية جزء من مجموعة القوس الوجهية تستعمل لتثبيت الحافة الإطباقية لتتلامس مع جسم القوس الوجهية .
face-bow , kinematic = hinge bow	قوس وجهية ذات وجهين متحركين = قوس بكرية (ذات بكرة)
	قوس وجهية لتعيين محور الدوران بالضبط ، عندما يفتح أو يقفل الفك السفلي في أقصى وضع متقهقر ، يمكن ضبط المزايح اللقمية (القائس اللقمي Condylar calipers) فيها لتسجيل حركة مركز دوران لُقمتي الفك السفلي في حفرتي الفك السفلي ، ويتم ذلك بتحريك فك المريض في حركة دوران خالصة (ليست حركة انتقالية Translation movement) .
face-bow record	التسجيل بالقوس الوجهية تسجيل بواسطة القوس الوجهية لموضع المحور البكري أو لُقمتي الفك السفلي أو الاثنين معاً . يستخدم التسجيل بالقوس الوجهية لتحديد وضع النموذج العلوي أو النموذج السفلي أو الاثنين معاً بالنسبة لمحوري فتح وإغلاق المطبق .
face , concave	وَجْه مُقَعَّر
face , convex	وجه مُحَدَّب
face crib	مشبكة الوجه
face , straight	وجه مستقيم
face form	شكل الوجه ، هيئة الوجه ، صورة الوجه 1 - الحدود الخارجية المكونة للوجه .

2- الشكل الخارجي للوجه من المنظر الأمامي ، يوصف هندسياً أحياناً بأنه مربع ، أو مثلث أو مستدق أو يضاوي وبالعديد من التكوينات من هذه الأشكال الأساسية .

faceometer قانس الوجه ، مقياس الوجه أداة تستعمل لقياس الأبعاد الوجهية .

facet وجيهه

1 - منطقة متآكلة ملساء على سطح السن تكونت نتيجة حركة سن أخرى فوقها .

2- منطقة ملساء من سطح السن نتيجة تآكل السطح ، بسبب الإطباق الطبيعي أو الإطباق الشاذ غير الطبيعي أو كليهما .

منطقة انسحال صغيرة محدودة على سطح العظم ، أو على سطح السن .

3- (في التشريح) : سطح صغير منبسط على العظم ، خصوصاً على سطح متمفصل .

facial وجيهي

متعلق بالوجه . مصطلح يستعمل للدلالة على سطح السن المتجه باتجاه الوجه ، مرادفاته : شدقي (Buccal) ، شفوي (Labial) .

facial afferent fibres ألياف واردة وجهية

facial anaesthesia تخدير وجيهي

فقدان الإحساس في منطقة الوجه نتيجة رضح أو مرض يؤثر على الجهاز العصبي المركزي أو الأعصاب الحسية التي تغذي المنطقة .

facial angle زاوية وجهية

(في قياسات الجمجمة) : الزاوية بين خط يصل النقطة الأنفية والنقطة السنخية ، وخط يصل بين الفتحة الحجاجية والنقطة الأذنية ، وهي تظهر مدى بروز الذقن .

facial artery الشريان الوجيهي

فرع من الشريان السباتي الظاهر يغذي البلعوم والحنك الرخو والغدد اللعابية تحت الفكية ، وقد يُسمى الشريان الفكي الخارجي .

facial asymmetry اللاتماثل الوجيهي ، اللاتناسق الوجيهي

facial block إحصار وجيهي ، تخدير وجيهي

facial bones عظام وجهية

مجموعة العظام الصغيرة حول العينين والأنف التي تكوّن معالم الوجه ، وتشتمل على عظام الفك العلوي ، والفك السفلي ، والعظام الحنكية ، والعظام الوجنية .

facial canal قناة وجهية

قناة تمتد من الجزء الصخري للعظم الصدغي إلى الثقبية الإبرية الخشائية يمر خلالها العصب الوجيهي .

facial concavity تقعر وجيهي

(في تقويم الأسنان) : مصطلح يستخدم للدلالة على المنظر الجانبي للوجه ، يصف الانحناء الدائري الداخلي للوجه بدء من الجبهة إلى الشفاه حتى الذقن ، ويكون دائماً مصاحباً للصف الثالث III من سوء الإطباق .

facial convexity تحدب وجيهي

(في تقويم الأسنان) : مصطلح يستخدم للدلالة على المنظر الجانبي للوجه ، يصف الانحناء الدائري الخارجي للوجه بدء من الجبهة إلى الشفاه حتى الذقن ، ويكون دائماً مصاحباً للصف الثاني II من سوء الإطباق .

facial esthetics جمال وجيهي

facial expression تعبير وجيهي

facial form نمط وجيهي ، شكل الوجه

facial growth نمو وجيهي

نمو وكبر الهيكل الوجيهي القحفي والأنسجة الرخوة .

facial hemiatrophy ضمور وجيهي نصفي ، ضمور وجيهي شقي

هزال وضمور الأنسجة الرخوة لنصف الوجه والرأس .

facial hemihypertrophy فرط ضخامة نصف الوجه ، فرط ضخامة شقية للوجه

حالة ولادية تتسبب في ضخامة أحد جوانب الوجه.

facial hemiplegia شلل وجيهي نصفي

شلل يصيب أحد جانبي الوجه .

facial hiatus = facial canal فتحة وجهية ، فُرجة وجهية = قناة وجهية

facial index المنسب الوجيهي ، المؤشر الوجيهي

نسبة عرض الوجه إلى طوله مضروبة بمئة ، وهي تعطي الانطباق عن حجم الوجه وشكله .

طول الوجه 100 X

الدليل الوجيهي = $\frac{\text{عرض الوجه}}{\text{طول الوجه}} \times 100$

facial line = Camper's line الخط الوجيهي = خط كامبر

facial mal formation سوء التكوين الوجيهي

facial mask قناع وجيهي ، غطاء وجيهي

facial nerve العصب الوجيهي

العصب القحفي السابع ، الذي يعصب عضلات التعبير

الوجهية ، والبطن الخلفي للعضلة ذات البطنين ، والعضلة الركابية ، والعضلة الإبرية اللامية ، والغُد اللعابية تحت الفكية ، والغدد اللعابية تحت اللسانية ؛ وتتحكم الأفرع الواردة بالتذوق في الثلث الأمامي من اللسان . انظر مدخل وجهي (Facialis) .

facial neuralgia ألم عصبي وجهي
متلازمة ألمية ، ذات منشأ غامض بشكل عام ، تتميز بألم في أي منطقة من الوجه أو الأسنان أو اللسان وغالباً في منطقة الكتف . يكون الألم بشكل متقطع ويستمر لدقائق أو لأيام ولا يتميز بمنطقة زناد .

facial palsy = Bell's palsy شلل وجهي ، شلل العصب الوجهي = شلل بل

facial paralysis شلل وجهي

facial parasympathetic fibres الألياف نظيرة الودي الوجهية

facial pattern نموذج وجهي
مصطلح كثيراً ما يستخدم لوصف شكل الوجه أو نوع واتجاه النمو الوجهي .

facial plane المستوى الوجهي
1 - المستوى المار من النقطة الأنفية والنقطة الذقنية عمودياً على المستوى السهمي .
2 - مستوى مستعرض يمر خلال الجمجمة ، ويتمثل على صورة شعاعية جانبية للجمجمة بواسطة خط يصل النقطة الأنفية والنقطة الذقنية عمودياً على المستوى السهمي . انظر مستوى جهي (Frontal plane) .

facial profile منظر جانبي وجهي ، صورة جانبية وجهية
1 - الشكل الخارجي للوجه من الناحية الجانبية .
2 - الخط الكفافي السهمي المكون للوجه .

facial seal سداد وجهي ، ساد وجهي ، إحكام إغلاق وجهي
(في التعويض السني) : انسداد ينشأ عن تماس الشفاه والخدين بالسطح المصقول للبدلة السنية . يتأثر الانسداد بالهلالة اللعابية الذي يمنع دخول الهواء .

facial surface سطح وجهي
(في التشريح السني) : سطح السن المقابل للشفتين أو الخدين (السطح الشدقي أو السطح الشفوي) .

facial surfaces of the teeth أسطح الأسنان الوجهية
كل من السطح الشفوي والسطح الشدقي .

facial tic عرة الوجه ، عرة وجهية
أي حركة تشنجية أو نفضة بالوجه .

facial transfixation تثبيت وجهي
انظر تثبيت (Fixation) .

facial triangle مثلث وجهي
المثلث الناتج عن التقاء خطوط تصل ما بين النقطة الأنفية والسنتخية والقاعدية .

facial type نوع الوجه ، نمط وجهي ، نموذج وجهي
يصنف الوجه إلى ثلاثة أنواع :
1 - وجه قصير وعريض : قصير الرأس (Brachycephalic) أو عريض الوجه (Euryprosopic) .
2 - وجه رفيع وطويل : طويل الرأس (Doilicho cephalic) أو طويل ورفيع الوجه (Leptoprosopic) .
3 - وجه معتدل : متوسط الرأس (Mesocephalic) أو ذو وجه معتدل العرض (Mesoprosopic) .

facial vein , posterior الوريد الوجهي الخلفي

facial veins أوردة وجهية
أوردة تنزح الدم من العضلات وأنسجة الوجه . انظر العضلات الوجهية (Facialis) والوجه (Faciei) .

facies 1 - وجه ، مظهر الوجه
2 - سحنة ، هيئة
3 - سطح بعينه

facilities إمكانيات ، وسائل

facility إمكانية ، تسهيل ، مرفق ، قوسه علاجية

facing وجه ، واجهة صناعية
رقاقة رفيعة من الخزف أو البلاستيك (الراتين الأكريليكي) تنطبق بإحكام أو تلتصق على خلفية معدنية عن طريق الالتحام الكيميائي أو الدبابيس أو المزلاج ؛ تعمل كوجه تجميل على السطح المرئي من السن أو التاج التعويضي للسن لتحسين مظهرها الخارجي .

facing , acrylic وجه أكريليكي

facing , ceramic وجه خزفي

facing , long pin وجه ذو دبوس طويل

facing , reverse pin وجه ذو دبوس عكسي
وجه خزفي يُثبت بواسطة دبابيس على التاج المعدني التعويضي .

facing , Steele's وجه ستيل

facng , Steele's slotted وجه ستيل المشقوق ، وجه ستيل الجرار

facing with pins وجه ذو دبابيس

facio- (سابقة) وجه ، وجهي

faciobrachial وجهي عضدي

faciocephalalgia ألم عصبي وجهي

faciocervical	وجهي عنقوي متعلق بالوجه والعنق .	failure	قصور ، فشل ، عجز ، وهط
faciolingual	وجهي لساني متعلق بالوجه واللسان .	failure , heart	فشل القلب
faciolingual hemiplegia	شلل نصفي وجهي لساني شلل يصيب ناحية واحدة من اللسان والوجه .	faint	1- إغماء 2- يغمى عليه انظر غشي (Syncope) .
facioplasty	ترميم الوجه ، تصنيع الوجه ، رأب الوجه عمليات جراحية تجميلية للوجه .	fainting	إغماء
facioplegia = facial paralysis	الشلل الوجهي	falciform	هلال ، منجلي الشكل
facioscapulohumeral	وجهي لوجحي عضدي	Fallopian , aqueduct of = facial canal	قناة فالوب = القناة الوجهية
factitial = factitious	1- مُصنَّع ، صُنعي 2- ناتج بالصدفة		نسبة إلى ج . فالوب G.Fallopian ، 1523-1562 ، مشر ح إيطالي .
factitious = factitial	1- مُصنَّع ، صناعي 2- ناتج غير مقصود أو غير متعمد	false	كاذب
factor	عامل مادة ، أو حالة ، أو تأثير أو عامل ، تشارك في حدوث النتيجة .	false ankylosis	التصاق المفصل الكاذب ، قسط كاذب
factor, accelerator	عامل مسرِّع ، عامل معجَّل	false bifid tongue	لسان مشقوق كاذب شائع الحدوث في الأطفال بسبب السقوط على الذقن ، فيحدث تهتك للسان ، وإذا ترك دون خياطة يعطى شكل اللسان المشقوق .
factor, accessory	عامل إضافي	false denticle	عاجية كاذبة ، حَصاة لُبية
factor , articulation	عامل التمثفصل	false pocket	جيب كاذب مصطلح قديم لم يعد مستعملاً للجيب حول السني (Periodontal pocket) .
factor , etiologic	عامل ممرض ، عامل مسبب	falx cerebelli	المنجل المخيخي ننوء شبيه بالمنجل من الأم الجافية بين شَقَيَّيَّ المخيخ .
factor, extrinsic	عامل خارجي	falx cerebri	المنجل المخي حاجز عمودي يشبه المنجل بين نصفي المخ .
factor, intrinsic	عامل داخلي	familial	عائلي ، فصيلي ، أسري 1- متعلق بالعائلة أو يصيب العديد من أفرادها . 2- يحدث داخل العائلة الواحدة بشكل متكرر وليس بطريق الصدفة . 3- صفة لأية حالة تصيب عائلة بدرجة كبيرة مما يُتوقع حدوثه بالصدفة .
factor, reducing	عامل مختزل	familial multicystic disease =	الداء مُتعدِّد الأكياس العائلي
facultative	1- مُخَيَّر 2- اختياري 3- ملكي (ذو علاقة بالملكة العقلية) .	cherubism	= ورم زوايا الفك انظر ورم زوايا الفك (Cherubism) .
Fahrenheit	فهرنهايت نسبة إلى ج . د . فهرنهايت ، G.D.Fahrenheit ، 1736-1686 ، فيزيائي ألماني . نسبة إلى سلم مقياس الحرارة الذي تكون نقطة تجمد الماء فيه هي 32 درجة تحت الصفر ، ونقطة غليانه 212 درجة فوق الصفر . استعمل هذا المقياس حتى وقت قريب في قياس الحرارة الإكلينيكية . حيث تكون درجة حرارة الجسم الطبيعية 98,6 درجة فهرنهايت . وقد بدأ قياس سلسيوس المثوي يحل محله حالياً .	family	عائلة ، أسرة ، فصيلة (في علم تصنيف الأحياء) : القسم الرئيسي من الرتبة ، حيث تنقسم إلى أجناس .
Fahrenheit temperature	حرارة فهرنهايت درجة تجمد الماء هي 32 درجة فهرنهايت ، والغليان 212 درجة فهرنهايت .	family history	تاريخ العائلة ، سيرة العائلة (التاريخ المرضي العائلي)

fan	مروحة	fatty	دهني ، شحمي
fan-shaped	مروحي الشكل	fatty degeneration	تنكس دهني
fang	1- سن حادة مؤنفة	fatty marrow	نقي شحمي ، نخاع دهني
	تستخدم غالباً لوصف ناب أو سن لحيوان متوحش .	fatty zone	منطقة شحمية
	2- جذر السن	fauces	حلق ، حلقوم ، مزرد
	مصطلح قديم لم يعد يستعمل .		الفتحة بين الفم والبلعوم التي تكون محاطة بطيتين من العضلات والمغطاة بغشاء مخاطي ، والتي تعرف بأعمدة الحلق ؛ تبدأ من الحنك الرخو على جانبي الحلق ، تمر إحدى الطيتين إلى اللسان والأخرى إلى البلعوم ، وتقع بينهما اللوزتان .
Farabeuf's triangle	مثلث فارابوف	fauces , pillars of	أعمدة الحلق ، أعمدة الغندين
	نسبة إلى ل. هـ. فارابوف L.H.Farabeuf ، 1841-1910 ، جراح فرنسي .		طبقات عضلية منحنية على جانبي فتحة البلعوم تمتد من الحنك الرخو إلى قاعدة اللسان والبلعوم ؛ وتحيط باللوزتين . تسمى أيضاً العمودان الأماميان (Anterior pillars) في القوس اللسانية الحنكية (Palatoglossal arch) ، والعمودان الخلفيان (Posterior pillars) في القوس البلعومية الحنكية (Palatopharyngeal arch) .
fascia	لفافة ، حزمة ، صفاق	Fauchard's disease =	داء فوشار ، مرض فوشار =
	1- طبقات من النسيج الخلائي تحت الجلد (اللفافات السطحية Superficial fasciae) .	pyorrhoea alveolaris	تقيح سنخي سني ، الرعال ، التهاب سنخي تقيحي
	2- طبقات من النسيج الخلائي التي تغلف العضلات ، والأعصاب ، والأعضاء الأخرى (اللفافات العميقة Deep fascia) .		نسبة إلى ب. فوشار ، P.Fauchard ، 1761-1678 ، جراح أسنان فرنسي .
	متعلق باللفافة (Fascia) .	faucial	حلق ، حلقومي
fascia, deep	اللفافة العميقة		متعلق بالحلق .
fascia, deep cervical	اللفافة العنقية العميقة	faucial pillar	عماد الحلق
fascia, pulpebral	اللفافة العينية	faucial reflex	المنعكس الحلق
fascia, superficial	اللفافة السطحية		التقيؤ بإثارة الحلق .
fascia, transversalis	اللفافة المستعرضة	faucial tonsil	لوزة حلقية
fascial	لفافي ، حزمي ، صفاقي	favorable = favourable	1 - مُفضل ، مُحبب
fascial plane	مستوي لفافي ، سطح لفافي		2- مناسب
	فجوة تشريحية كامنة بين طبقتين من اللفائف . فجوة لفاية (Facial space) .	FDI = Federation Dentaire	[مختصر] الاتحاد الدولي
fasciculus	حزمة	Internationale	لطب الأسنان
fat	دهن ، شحم	fear	خوف
	1- النسيج الدهني في الجسم .		طرف مُستدق ، نهاية مُستدقة
	2- مادة زيتية .	feather edge	عملية ترقيق للحافة اللثوية للحشوة أو الطوق النحاسي أو تاج الألومنيوم ، بحيث تنطبق تماما على حافة السن في الميزاب اللثوي ، مما يمنع تهيج الأنسجة اللثوية .
	يحتوي الدهن على مركبات عديدة من الأكسجين ، والكربون ، والهيدروجين ، ويوجد في معظم الأطعمة ، وخصوصاً في اللحوم ومنتجات الألبان .	feather touch	لمسة وامضة ، لمسة لطيفة وسريعة
fatigue	تعب	febrile = feverish	محموم ، مصاب بالحمى
fatigue, metal	كلال المعدن		لوصف حالة الإصابة بارتفاع في درجة الحرارة .
	ميل المعدن إلى الكسر نتيجة تكرار التحميل ، أو التحميل المتكرر (يسبب ذلك انخفاضاً في قابلية المعدن للسحب ، مما يؤدي إلى حدوث شقوق صغيرة به يتركز فيها الإجهاد الذي يؤدي في النهاية إلى كسر المعدن .		

Fede's disease = داء فيديه ، مرض فيديه = داء ريجا-فيديه ،
Riga-Fede's disease مرض إيجا-فيديه
نسبة إلى ف. فيديه ، F.Fede ، 1913-1832 ، طبيب
إيطالي.
تقرُّح حليمي تحت اللسان (Sublingual papillomatous
ulceration) يوجد بشكل خاص عند الأطفال ، نتيجة
رضح اللسان بالقواطع السفلية أثناء الرضاعة . يُسمَّى أيضاً
داء ريجا- فيديه (Riga-Fede's disease) .
feedback تغذية استرجاعية (ارتجاع)
الانسياب المستمر للمعلومات الحسية إلى الدماغ .
feldspar = felspar فلدسبار ، فلدسبار
معدن متبلور من سيليكات الألومنيوم والصدويوم ،
والباريوم والكالسيوم . وهو من أهم عناصر الخزف السني .
felt لُبَاد ، لبد
feltcone , pointed قمع لُبَاد مَوْتَف ، قُمع لباد مخروطي الشكل
feltwheel قرص لُبَاد ، دولاب لُبَاد
felypressin = Octopressin فليبرسين = أوكتوبرسين
دواء تخليقي قايض للأوعية الدموية يستخدم أو يدخل في
محاليل التخدير الموضعي التي تحتوى على البريلوكين
(Prilocaine) مثل : سيتانيس (Citanest) . له تأثير ضعيف
على القلب أو ضغط الدم . يجب أن لا يعطى للمرضى
الحوامل ، لأنه يسبب انقباضات للرحم .
female أنثى
female attachment وصلة أنثوية
جزء من الوصلة المحكمة ويشتمل على شق ضيق أو
مجرى ، تنطبق داخله تماماً الوصلة الذكورية (Male
attachment) .
femur عظم الفخذ
أطول وأكبر عظم في الجسم ، يمتد بين الركبة والحوض ، ذو
رأس شبيه بالكرة يتمفصل مع الحزام الحوضي .
fenestra كُوَّة ، نافذة ، ثقب
(أ) كُوَّة ، فتحة .
(ب) ثقب في العظم .
fenestrate يشقّب
1- يخرق لعمل فتحة أو أكثر للحصول على نافذة .
2- عمل ثقب أو أكثر من ثقب ، يستخدم غالباً في جدران
العظم المعيب في محاولة لِحث العظم لترميم هذه
العيوب .
fenestrated مثقوب ، ذو ثقوب

1- منطقة جذر السن المتعربة من العظم ، رغم وجود عظم
حفافي سليم .
2- عملية يتم فيها الثقيب الجراحي للسمحاق المخاطي
والصفيحة السنخية للعظم الذي يغطي نهاية جذر السن
وذلك لتسكين الألم الذي ينتج عن تجمع النضحة .
fenestration ثقيب
شق معيب في النسيج اللثوي أو العظم السنخي على سطح
جذر السن .
Fergusson's operation عملية فيرجسون
نسبة إلى سير و. فيرجسون ، Sir W.Fergusson ،
1899-1808 ، جراح إسكتلندي .
1- استئصال الفك العلوي بسبب ورم خبيث .
2- عملية لترميم شق الشفة .
-ferous (لاحقة) مُنتج ، محتو على
ferric حديدي
متعلق بالحديد كمعدن ثلاثي التكافؤ .
ferric oxide أكسيد حديدي ، أكسيد الحديد
نوع غير نقي من أكسيد الحديد الأحمر ، الموجود طبيعياً ،
يُسمَّى عادة أحمر الصقل ، ويستعمل كمادة تلميع أو
صقل ومادة ملونة للأسنان الصناعية ، والخزف ، ومواد
الحشو .
Ferrier's separator فاصلة فيرير
انظر فاصلة (Separator) .
Ferrier's rubber dam clamp = مشبك حاجز المطاط
No. 212 clamp حسب = فيريه مشبك رقم 212
ferrous حديدي ، حديدوز
متعلق بالحديد ، كمعدن ثنائي التكافؤ .
ferrous sulfate سلفات الحديدوز
ferrule طويق
طوق معدني يُثبَّت حول جذر السن أو تاج السن من أجل
التقوية .
festoon 1- حافة متقوسة
2- حاشية
3- تطايرف ، تضاريس ، عُموج
أ- حواف اللثة المنحنية طبيعياً عند أعناق الأسنان .
ب- نحت وتشكيل المادة الشمعية الأولية ، التي تصنع منها
البدلة السنية لتمائل التضاريس المنحنية عند أعناق
الأسنان ، ولتشابه الأنسجة الطبيعية .
festoon , gingival حافة متقوسة لثوية

festoon , gum حافة اللثة المتوجه

festooning تشكيل الحواف
نحت وتشكيل قاعدة البدلة السننية لتمثال الشكل المحيطي
للأنسجة الطبيعية ، التي يتم تعويضها بالبدلة السننية . انظر
وصف ، تصوير (Characterization) .

fetid = foetid نتن

fetid stomatitis التهاب الفم النتن

fetor = foetor نتن

fetor exore البخر ، نفس كريه

fetor narium بَخْر الأنف ، نَتْن الأنف (خَشَم)

fetor oris نتن الفم (بَخْر)

fetus = foetus جنين
جنين نامي ، من الأسبوع الثامن حتى الولادة .

fever = pyrexia حُمى ، حرارة مرتفعة
1- ارتفاع غير طبيعي في درجة حرارة الجسم .
ارتفاع في درجة حرارة الجسم عن درجة الحرارة الطبيعية
(37 درجة مئوية أو 98,6 درجة فهرنهايت تقاس عن طريق
الفم) يترافق عادة مع : زيادة النبض ، وزيادة معدل
التنفس ، والرعشة ، والصداع ، واحتمال الغثيان ،
والإمساك أو الإسهال . ارتفاع درجة الحرارة فوق 40 درجة
سنتيجريد يسمى الحمى المفرطة (Hyperpyrexia) ويمكن أن
يؤدي إلى تشنجات وهذيان .
2- أي مرض يتميز بارتفاع في درجة الحرارة ، وقد يترافق
بأعراض أخرى مثل : التمللمل ، والهذيان ، وتسارع
النبض .

fever , aphthous حُمى قلاعية

fever blister نطفة حُمى
قرحة البرد (Cold - sore) : حويصلات هربسية (Herpetic
vesicles) تتواجد على الشفاه ، وتمثل آفة ثانوية .

fever , rheumatic الحُمى الروماتيزمية

fever , scarlet الحُمى القُرْمزية

fever , uveoparotid = uveoparotitis التهاب العنبيّة
والنكفية ، الحُمى العنوية النكفية
نوع من الساركويد (Sarcoidosis) يصيب الغدّة النكفية ،
وتتميز بورم صلب غير مؤلم مصحوب بجفاف الفم .

FFD = focus-to-film distance [مختصر] المسافة بين الفلم
والبؤرة
(في التصوير الشعاعي) : المسافة من النقطة البؤرية إلى
حافطة الفلم .

fiat = f . = ft . حَصْر ، اصنع ، رَكَّب (لاتينية)
صيغة أمر تستعمل في كتابة الوصفة الطبية ، واختصارها f.
أو ft .

fiber = fibre ليف ، ليفة ، خَيْط

fiberoptics إضاءة ليفية (بالألياف البصرية)
انتقال الضوء من خلال مادة مرنة (بلاستيكية أو زجاجية) .
يمكن للضوء الشديد أو الحاد أن ينفذ من خلال السن
لتشخيص التسوس ، وللحصول على رؤية واضحة لساحة
العمل حينما يدمج في القبضة ، وفي إثارة تفاعل تصلب
مادة الراتين المركب الذي يتلمر بواسطة الضوء المدمج مع
مركب الراتين المتماثر بالضوء (حَشْوَة بيضاء) .

fibrotomy قطع الليف ، خزع الليف
عملية جراحية لقطع اللثة أو ألياف الأنسجة الداعمة عبر
الحاجزي أو كلاهما معاً حول السن ، بغرض تقليل احتمال
رجوع السن بعد تصحيح دورانه .

fibre = fiber ليف ، ليفة ، خَيْط
تركيب شبيه بالخيوط يوجد في الأنسجة العضوية .

fibre , afferent ليفة مُورّدة ، ليف مُورّد ، ليف وارد
ليف عصبي موصل للنبضات من المحيط إلى المركز العصبي
(المخ) أو الحبل الشوكي .

fibres , apical collagen الألياف الكولاجينية الذروية

fibres , bone = sharpey's fibres ألياف العظم = ألياف شاري

fibres cervical collagen الألياف الكولاجينية العنقية

fibres circular collagen الألياف الكولاجينية الدائرية

fibres , collagen ألياف كولاجينية
ألياف لينة مرنة مكونة من حزم من الليفيات ، وغالباً ما
تكون حزماً كبيرة ؛ من المكونات الرئيسية للنسيج الليفي
وتمثل العنصر الأساسي في الرباط حول السني .

fibres , connective ألياف ضامة

fibres , dentinal = الألياف عاجية = استطالات أرومات العاج
العاج ، شواخص بانيات العاج
odontoblast processes

fibres , dentinogenic = ألياف عاجية المنشأ =

von Korff's fibres ألياف فون كورف

fibres , efferet ألياف مُصدّرة ، ألياف صادرة
ألياف عصبية تنقل النبضات من المخ أو الحبل الشوكي إلى
المحيط .

fibres , elastic ألياف مرنة
من المكونات الأساسية للنسيج الضام الرخو ، والغضروف
المرن ، وأدمة الجلد .

fibres , enamel = enamel prisms ألياف مينائية = مواشير مينائية

fibres , horizontal ألياف أفقية

ألياف تمتد من سمحاق السنخ إلى ملاط الجذر .

fibres, inter- radicular collagen ألياف كولاجينية بين الجذور

fibres , muscle ألياف عضلية

fibres , nerve ألياف عصبية

fibres,oblique collagen ألياف كولاجينية منحرفة

fibres , odontogenic ألياف سننية المنشأ

الألياف المكونة لطبقة النسيج الضام من الصفيحة السننية المحيطة بلب السن . لمعرفة تسمية الألياف باسم مكتشفها ، انظر تحت اسم أول شخص وصفها .

fibres , optic ألياف ضوئية

fibres , principal ألياف أساسية

المجموعة الرئيسية من الألياف الكولاجينية ، التي تؤلف أو تشكل الرباط حول السنني .

fibres , Sharpey's = bone fibres ألياف شاربي = الألياف العظمية

امتداد الألياف الكولاجينية للرباط حول السنني لتتطمر في العظم السنخي ، والملاط ، حيث تشارك بشكل كبير في تثبيت ودعم السن في السنخ .

fibres , Tomes' ألياف تومس

هي ألياف العاج السنني .

fibres , transeptal collagen ألياف كولاجينية عبر الحاجزية

fibril = fibrilla لَيْف ، لَيْفَة

ليف أسطواناني رفيع جداً .

fibrillar = fibrillary لَيْفِي

متعلق بليفة أو أكثر من ليفة .

fibrillation رَجْفَان

ضربات سريعة وفوضوية شاذة لألياف عضلة القلب ، تؤدي إلى اضطراب إيقاع القلب الطبيعي ، الذي يؤدي بدوره إلى توقف الدورة الدموية ، وهي سبب شائع للوفاة .

fibrilloblast = odontoblast أرومة الليف ، مصورة

الليف (خلية) = مصورة السن

fibrils , collagen لَيْفَات كولاجينية

لَيْفَات دقيقة ، رقيقة جداً تتجمع في حزم لتكوين الألياف الكولاجينية .

fibrils , Ebner's لَيْفَات إبنر

fibrin فبرين ، ليفين

بروتين ليفي غير ذواب يتكوّن بتأثير الثرومبين على الفبرينوجين ؛ حيث يكون شبكة من الألياف تحفظ بينها كريات الدم في عملية تخثر الدم .

fibrinogen الفبرينوجين

بروتين دموي ذواب يوجد في بلازما الدم ، يتحوّل إلى فبرين غير ذواب خلال عملية التخثر .

fibrinogenopenia = afibrinogenaemia نقص الفبرينوجين في الدم

fibrinous ليفيني ، فبريني

متعلق بالليفين .

fibro- (سابقة) ليفي ، ليفة ، ألياف ، نسيج ليفي

fibroadamantinoblastoma = ameloblastic fibroma ورم أرومات الميناء الليفي ورم أرومات الميناء الليفي

fibroadenoma = adenofibroma = ورم ليفي غدي = ورم غدي ليفي = الورم

fibroadenoma xanthomatodes = الأصفر الغدي

foetal fibroadenoma = pleomorphic fibroadenoma الليفي = ورم غدي ليفي جنيني = ورم غدي ليفي متعدد الأشكال

fibroblast أرومة الليف

إحدى خلايا الخلايا الجنسية (Germ cells) التي ينشأ منها النسيج الضام .

خلية بدئية غير ناضجة توجد في نسيج ضام آخذ بالتطور ، قد تصبح خلية أرومة غضروفية أو أرومة كولاجينية أو أرومة عظمية ، يؤدي هذا التمايز إلى تكوين الغضروف أو الكولاجين أو العظم .

fibroblastoma ورم الأرومة الليفية ، ورم ليفي مُصوري ورم ينشأ من أرومة ليفية .

fibrocartilage عُضروف ليفي

نوع من الغضروف يحتوي على نسيج ليفي كثيف .

fibrocartilaginous joint مفصل غضروفي ليفي

انظر ارتفاق ، وصل (Symphysis) .

fibrocystic ليفي كيسبي

fibrocyte = fibroblast خلية الليف الأولية (خلية ليفية) ، خلية النسيج الضام

خلية غير نشطة توجد في النسيج الضام تنشأ من الخلية الليفية .

fibro-epithelial polyp سليلة ظهارية ليفية

تصخّم نسيجي نتيجة فرط نمو الظهارة والنسيج الضام .

fibroma ورم ليفي

ورم حميد مُكوّن من أنسجة ليفية ، ينشأ من نسيج ليفي ظهاري .

fibroma , ameloblastic	ورم ليفي مينائي	ورم يماثل في تركيبه ورم أرومات الميناء اللبني ، ولكن تُظهر مكونات الطبقة المتوسطة السمات الخبيثة للسااركومة .
		تليّف ، للياف
		نمو داخلي شاذ للنسيج الضام اللبني نتيجة التهاب مزمن .
fibroma , cementifying	ورم ليفي ملاطي	fibrosis , oral submucous
	ورم حميد ذو منشأ سني يماثل الورم اللبني المتعظم ، يوجد في الفك السفلي لكبار السن ؛ يبدأ بنمو نسيج ليفي خلوي يتّمدد تدريجياً حتى يصبح شبيه الملاط .	تليّف تحت الغشاء المخاطي الفموي
fibroma , cemento-	ورم ليفي ملاطي	
fibroma , odontogenic	ورم ليفي سني المنشأ	
	نوع من الورم اللبني يحتوي على نسيج ليفي سني المنشأ .	
fibroma , ossifying	ورم ليفي مُتعظم	
	ورم حميد يحتوي على نسيج ليفي وبعض الخلايا العظمية وكتل متمعدنة ، يماثل في تركيبه خلل التنسج اللبني ولكنه منفصل داخل محفظة عن العظم المحيط به .	
fibroma , osteo-	ورم ليفي عظمي	
fibromatosis	تليّف منتشر ، تعدد الأورام الليفية ، داء الأورام الليفية (ورام ليفي)	
	نمو العديد من الأورام الليفية .	
fibromatosis , gingival =	تليّف لثوي منتشر = لثة فيلية ، لثة مُتفيلة (ورام ليفي لثوي)	
elephantiasis gingivae	لثة مُتفيلة (ورام ليفي لثوي)	
	فرط نمو ليفي للثة إما موضعي أو منتشر ؛ بسبب وراثي أو ذاتي الاعتلال أو بسبب تأثير دوائي ، ويصاحب بشكل خاص المعالجة بدواء الفينيتون المضاد للتشنج . تُسمى أيضاً لثة فيلية أو لثة متفيلة (Elephantiasis gingivae) .	
fibro - odontoma	ورم سني ليفي	
fibro - odontoma , ameloblastic	ورم أرومات الميناء السني اللبني	
	ورم حميد يماثل ورم أرومات الميناء اللبني ، لكنه يحتوي على أنسجة سنية صلبة .	
fibro-osteoma = ossifying fibroma	ورم ليفي عظمي = ورم ليفي مُتعظم	
fibropapilloma = adenofibroma	ورم حلبي ليفي = ورم ليفي عُدي	
fibrosarcoma	ساركومة ليفية	
	ورم خبيث ينشأ من النسيج الضام اللبني ، أو من أرومات الألياف .	
fibrosarcoma , ameloblastic	ساركومة أرومات الميناء الليفية	
		ورم يماثل في تركيبه ورم أرومات الميناء اللبني ، ولكن تُظهر مكونات الطبقة المتوسطة السمات الخبيثة للسااركومة .
		تليّف ، للياف
		نمو داخلي شاذ للنسيج الضام اللبني نتيجة التهاب مزمن .
		تليّف تحت الغشاء المخاطي الفموي
		مرض يتميز بتليّف متقدم تحت الأغشية المخاطية الفموية ، خاصة في الخدم مع ضمور النسيج الظهاري المُغطي له ، يمكن أن يكون حالة قبل سرطانية .
		تليّف التهابي ، التهاب اللب
		التهاب النسيج اللبني ، مسبباً للألم وصعوبة الحركة .
		متليّف
		لب متليّف
		انظر تحت لب (Pulp) .
		ليفني ، ذو ألياف ، مُتليّف
		متعلق بليفة أو ألياف ، يتميز بتكونه من ألياف .
		قسط ليفي
		تصلب مفصلي نتيجة التصاقات ليفية أو تليّف للمفصل .
		غطاء ليفي (للمفصل)
		خلل التنسج اللبني
		مرض أبيض في العظم يتميّز بإحلال النسيج اللبني محل العظم والنخاع العظمي ، والتضخم البطيء والتدريجي للعظم ، وتوقف التكلّس .
		بُتعة ليفية ، ورم لثوي ليفي
		نمو التهابي على اللثة ذو سويقة (مسوّق) وهو ليس بورم حقيقي في الغالب .
		تكامل ليفي
		(في زرع الأسنان) : طلع يعني تلاصق الغرسة مع النسيج اللثوي ؛ توضع نسيج صحي سليم كولاجيني كثيف بين الغرسة والعظم .
		نسيج ليفي
		نوع من النسيج الضام يحتوي على كتل من الألياف . يوجد في كل الأربطة بما فيها الرباط حول السني .
		التحام ليفي ، التحام ليفي
		التحام قطعتي عظم مكسور بواسطة النسيج الضام اللبني بدلا من التحامه بالعظم .
		حمى
		ارتفاع حرارة الجسم .
		ساحة ، حقل ، مجال
		ساحة العمل ، منطقة المعالجة

المنطقة التي تدخل ضمن الإجراءات العلاجية أو المحيطة والقرية منها .	أو طلائع متماثرة (Polymer precursors) مثل : بيز-جما BIS-GMA مضافاً إليها مادة غير عضوية خاملة كالكوارتز ، وسيليكات الألومونيوم أو الزجاج على شكل قضبان أو خرز . يبدأ تبلر المطرس بواسطة الحفاز الكيميائي ، أو الأشعة فوق البنفسجية أو الضوء المرئي .
field size حجم المجال ، حجم الساحة (في التصوير الشعاعي) : مساحة الشعاع عند مكان الدخول .	filler 1- حاشي (أداة الحشو) ، حاشية 2- مادة مألئة 3- مادة الحشو
filament خيط رقيق ، ليفة (في التصوير الشعاعي) : سلك من مادة التنجستين يوجد عند القطب السالب لأنبوب الأشعة ، والذي يُنتج الإلكترونات عندما يسخن .	مادة تستخدم للملء الفراغات أو لزيادة قوة مادة أخرى .
filamentous خيوطي ، ذو خيوط مؤلف من بنى شبيهة بخيوط طويلة .	filler , root canal حاشية القناة أداة حشو قناة الجذر .
filariform خيوطي الشكل ، شبه الخيوطيات	filling 1- ملء ، حشو عملية إدخال وتكثيف وتشكيل ، وإنهاء مادة الحشو المستخدمة في ترميم حفرة محضرة في السن ؛ تُسمى أيضاً ترميم (Restoration) .
filatov's spots = Koplik's spots بقع فيلاتوف = بقع كوبليك نسبة إلى ن. ف. فيلاتوف ، 1902-1847 ، N.F.Filatov ، اخصائي أطفال روسي .	2- حشوة ، مادة الحشو المادة المستخدمة في ترميم الحفرة المحضرة أو قناة الجذر المحضرة ، مصطلح عام لحشوة سنية (Dental restoration) .
file مبرد ، ملف ، إضبارة 1- وسيلة من وسائل تخزين المعلومات أو السجلات . 2- أداة يدوية معدنية من الصلب القاسي ذات سطح خشن تستعمل بحركة احتكاكية للسحل لخفض سماكة المعدن وتنعيم سطحه وصقله . 3- (في طب الأسنان) : أداة يدوية أو آلية من الصلب ذات أسنان تستعمل في تنظيف وتوسيع وتشكيل وتنعيم أقمية الجذور مثل مبرد قناة الجذر (Root canal file) . تستخدم أيضاً بأشكال مختلفة لتسوية وتنعيم النتوءات العظمية السنخية بعد القلع مثل مبرد العظم (Bone file) .	filling , amalgam حشوة أملغم filling , compound حشوة مركبة الحشوة المرمتة لحفرة تشتمل على أكثر من سطح . filling , ditched حشوة مثلمة فشل الحشوة الناتج عن تكسر حواف الأملغم أو النسيج السني . filling , esthetic حشوة تجميلية أدوات الحشو مواد الحشوات
file , amalgam مبرد الأملغم	filling instruments مواد الحشوات
file , bone مبرد العظم	filling materials المادة المناسبة لحشو السن المحضرة أو الحفرة المحضرة في السن في محاولة لتعويض الشكل أو الوظيفة ، مثل : الأكريليك ، الأملغم ، الأملغم النحاسي ، الإسمنت ، الراتين المركب ، الذهب ، الكوتابركا ، الفضة والبلاطين .
file , finishing مبرد الإنهاء	filling , permanent حشوة دائمة الحشوة التي تظل لفترة غير محددة دون استبدالها بحشوة أخرى .
file , jewel(l)er's مبرد الصائغ	filling , postresection = retrograde root filling حشوة عقب الاستئصال حشوة الجذر الراجعة
file , periodontal المبرد حول السني	filling removers نازعات الحشوة
file , root canal مبرد قناة الجذر	filling , retrograde حشوراجع وضع الأملغم في قمة جذر السن بعد استئصال ذروة
file , ultrasonic المبرد فوق الصوتي	
filiform خيوطي الشكل ، شبه الخيط ، ذو خيوط أو ألياف	
filiform papillae حليمات خيطية	
filled resin = composite resin = راتين مملوء ، راتين مركب ، راتين ملىء = راتين مركب = مادة حشو مركبة	
composite filling material مادة حشو ذات قاعدة راتينية تشتمل على مطرس عضوي متبلر ، مثل : ميثيل الميثاكريلات (Methylmethacrylate)	

الجزر؛ يوضع الأملغم السادفي حفرة مُحضرة في قمة
الجزر خلال جراحة الجزر، أي بعد الإزالة الجراحية لذروة
الجزر .

filling , retrograde root حشوراجع للجزر
وضع حشوة الجزر في قمة جذر السن لسد نهاية قناة الجزر
بعد استئصال ذروة الجزر؛ يتم إدخال المادة من خلال ذروة
الجزر وليس من خلال حُجرة اللب .

filling , reverse root = حشو عكسي للجزر =
retrograde root filling حشوراجع للجزر

filling , root حشواالجزر
1 - أية مادة تُستخدم للملء وسد قناة الجزر .
2 - عملية إدخال المادة داخل قناة الجزر .

filling , root canal حشو قناة الجزر
انظر جذر (Root) .

filling , temporary = حشوة مؤقتة = حشوة علاجية
treatment filling

حشوة توضع لكي تظل في مكانها لفترة قصيرة من الزمن
فقط ، تكون عادة من أكسيد الزنك واليوجينول أو
الإسمنت المؤقت . تُسمى أيضا : حشوة علاجية
(Treatment filling) .

fillings مالئات ، حشوات
أجزاء صغيرة من المعادن تستخدم لعمل خليطة ، تستحصل
من صبة معدنية (أحد طرق تحضير أملغم الفضة السني) .

film فلم ، غشاوة ، قشرة رقيقة
1 - طبقة رقيقة أو غلاف .
2 - صفيحة رقيقة من مادة أسيتات (خلاآت) السيليلولوز
(Cellulose acetate) ، تتم معالجتها لكي تستخدم في
التصوير الفوتوغرافي أو التصوير الشعاعي ، حيث تُشحن
أملاح هاليد الفضة بواسطة الأشعة ، ثم تُظهر إلى صورة
مرئية .

film badge شارة فلمية ، مقياس الجرعة الشعاعية
مقياس الجرعة الإشعاعية (Radiation dose meter) وهو
جهاز لتسجيل التعرض المهني للأشعة المتأينة ، ويشتمل
على فلم حساس للأشعة ، يحمله العاملون في المجال الطبي
وفي مجال طب الأسنان ، للتحري عن التعرض للأشعة .

film , bite-wing فلم مُجنح ، فلم ذو أجنحة

film , children فلم الأطفال

film , dental فلم سني

film , dental x-ray = dental film فلم سني شعاعي =
فلم سني

film , development تظهير الفلم
تفاعل كيميائي لتحويل الصورة المستترة في الطبقة الحساسة
للفلم الفوتوغرافي ، أو الفيلم الشعاعي المصور ، لإظهار
صورة مستترة مؤلفة من حبيبات دقيقة من الفضة المعدنية .

film distance , focal بُعد الفلم البؤري ، البعد البؤري للفلم

film , fast-speed فلم سريع

film fixation تثبيت الفلم
الإزالة الكيميائية للأملاح المعدنية من الطبقة الحساسة للفلم
المصور ، للحصول على صورة دائمة مستترة .

film hanger حاملة الفلم
أداة حمل (تعليق) الأفلام الشعاعية أثناء عملية الإظهار
للصورة .

film , high-speed فلم عالي السرعة

film holder حامل الفلم ، ماسك الفلم
أداة لمسك وتثبيت الفلم الشعاعي في الفم .

film , medium-speed فلم متوسط السرعة

film , non-screen = direct action film فلم بلا حاجز =
فلم يعمل بصورة مباشرة

film , occlusal فلم إطباق

film packet لفافة الفلم
لُفافة محكمة ضد الضوء ومقاومة للرطوبة ، أو غلاف
يحتوي على فلم أو أكثر من فلم شعاعي لاستعماله في
التصوير الشعاعي داخل الفم أو التقاط صور شعاعية داخل
الفم .

film , panoramic فلم بانورامي

film , periapical فلم دُروري

film processing معالجة الفلم ، تحميص الفلم
تحويل كيميائي لصورة مستترة ، نتيجة التعرض للضوء أو
الأشعة في الطبقة الحساسة للفلم إلى صورة ثابتة دائمة .

film processing , automatic معالجة الفلم آليا ، التظهير
الآلي للفلم
تظهير أو معالجة الفلم الشعاعي بواسطة آلة تعتمد مبدأ
الزمن الحراري . توجد في الآلة وحدات توضع فيها المحاليل
المركزة ، ويمكن أن تخرج الفلم الجاف خلال 5-7 دقائق .

film reversal قَلب الفلم ، عكس الفلم
خطأ في طريقة وضع الفلم المُعلّف في فم المريض في
عكس اتجاهه ، وبذلك يكون تعريضه للأشعة ناقصاً ،
ويتنتج عن ذلك نقش أو شكل هندسي بالفلم .

film , screen فلم ذو حاجز

فلم تكون فيه الطبقة الحساسة (Emulsion) أكثر حساسية للضوء أو الأشعة ، وغالباً ما يستعمل في محافظ (Cassettes) بها حواجز تكثيف (Intensifying screens) .

film sensitivity = film speed حساسية الفلم = سرعة الفلم كمية الضوء أو الأشعة المطلوبة لإنتاج صورة ذات كثافة مُحددة . تتعلق هذه الخاصية بشكل كبير بحجم ذرات الطبقة الحساسة للفلم .

film , slow-speed فلم بطيء السرعة
film speed سرعة الفلم ، درجة حساسية الفلم للضوء
تعبير عن كمية الأشعة الضرورية لإنتاج صورة على الفلم في فترة محددة من الزمن .

film , ultra-speed فلم فائق السرعة

film , x-ray فلم شعاعي

filter مَصْفَاة ، مرشحة ، مُرَشِّح
1- جَهِيْزَة تشتمل على غشاء أو مادة منفذة (مثل ورق الترشيح) تمنع مرور بعض عناصر المزيج .

2- (في التصوير الشعاعي) : جَهِيْزَة توضع في مسار الأشعة لخفض حدة بعض أطوال الموجات غير المرغوب فيها بشكل انتقائي مثل : قرص ألومنيوم يوضع في مسار الأشعة ليمتص الأشعة الأقل اختراقاً له .

3- (في التصوير الفوتوغرافي) : مادة مُلوّنة شفافة توضع أمام العدسة لإزالة أو لخفض حدة بعض الألوان .

4- (في علم طبية الصوت) : جَهَا ز لخفض حدة الترددات غير المرغوب فيها .

filterable virus = filtrable virus فيروس راشح
فيروسات صغيرة لا تُرى تحت المجهر لصغرهما ، قادرة على التكاثر ضمن الخلايا المصابة فقط .

filtering ترشيح ، تَرْشِيْح

filtering papers ورق ترشيح

filtration تَرْشِيْح ، ترشيح

1- عملية فصل الشوائب عن المواد الصلبة العالقة في سائل ، بتمريره خلال مُرَشِّح السائل ؛ بعد ترشيحه يعرف بالرشاحة (Filtrate) .

2- (في التصوير الشعاعي) : عملية وضع مادة في مسار الأشعة لإزالة الموجات الشعاعية الطويلة غير المرغوب فيها .

filtrum نقرة

انخفاض تحت الأنف مباشرة على الشفة العليا .

fimbria هُدْب ، هُدْبَة ، حَمَل

fimbriated مُهْدَب ، ذو أهداب ، مُحَمَّل

final نهائي ، أخير

final cavity base material مادة قاعدة الحفرة النهائية
انظر الحفرة (Cavity) .

final flask closure الإغلاق النهائي للبوتهة
الإغلاق الأخير للبوتهة قبل التصليب ، بعد حشو قالب بمادة قاعدة البدلة السنية . في العادة ، يكون المطلوب هو التحام معدن جزئي البوتهة .

final impression = master impression = الطبعة النهائية

working impression = الطبعة الرئيسية = طبعة عمل = طبعة

second impressi تالية

الطبعة التي تستخدم لعمل النموذج أو القالب الرئيسي . انظر الطبعة (Impression) .

fine دقيق ، ناعم

fine , extra زائد النعومة

fine , medium متوسط النعومة

fine , ultra فائق النعومة

fineness صَفَاء ، نَقَاوَة ، دَقَّة ، رَقَّة

fineness of gold درجة نقاوة الذهب

النسبة المئوية لكمية الذهب في الخليطة مضروباً في 10 ؛ وهي طريقة لتقدير كمية الذهب في خليطة من الذهب . تحسب درجة نقاوة الذهب بأجزاء الألف من الذهب النقي ، مثال : الذهب النقي هو 1000 نقاء . خليطة (سيكة) الذهب التي تحتوي على 800 جزء ذهب و 200 جزء من معادن أخرى ، تكون درجة نقاوة الذهب فيها 800 . العلاقة بين القيراط والنقاوة تمثلها هذه المعادلة :

$$\frac{\text{القيراط}}{\text{درجة النقاوة}} = 24$$

انظر أيضاً القيراط (Carat) .

finger إصبع

finger cot غمد واق للإصبع ، غطاء واق للإصبع ، ختيةة
غطاء أو مطاط واق يغطي الإصبع .

finger grip قبضة الإصبع ، مسكة الإصبع

finger nails الأظفار

finger protector واقى الإصبع

finger rest سناد إصبعي ، مركز إصبعي

أصابع اليد العاملة التي توضع بشكل يوفر نقطة ارتكاز لتحسين التحكم في الأداء أثناء المداخلة السنية .

finger spring نابض إصبعي

سلك ضمن مكونات الطليقة التقويمية المتحركة ، يستخدم لإزالة الأسنان عن طريق تطبيق قوة على السطح العمودي (السطح اللساني عادة لسن أو أكثر من سن) لإنجاز الحركة التقويمية للسن .

نابض حنكي (Palatal spring) أو مُبعدة (Retractor) .

نابض كابولي (Cantilever spring) مثبت على السطح الإطباقى لطليقة تقويمية متحركة .

finger stall غطاء مطاط لوقاية الإصبع

finger sucking مَص الإصبع

انظر عادة فموية (Oral habit) .

finish يُنهي ، يُكمل ، إكمال

finish of a denture إنهاء البدلة السنية

الإنجاز التام والنهائي لشكل الأسطح المصقولة للبدلة السنية .

finish line خط الإنهاء

خط تحديد يوجد في نهاية جدار الحفرة المحضرة عند زاوية الحفرة الخارجية .

في هيكل البدلة السنية الجزئية المتحركة : التحضير الخاص للمعدن لخلق التحام أملس بين الراتين الأكريليكي والمعدن .

finishing إنهاء

العملية التي يتم فيها جعل سطح الحشوة أو البدلة السنية عالي الصقل .

finishing , approximal surfaces إنهاء السطوح المجاورة ،

إنهاء السطوح الملاصقة

finishing bur مثقب إنهاء ، (سنبله إنهاء)

سنبله دوارة ذات رأس مقسم بدقة يستعمل لإنهاء وصقل الحشوات .

انظر مثقب (Bur) .

finishing line خط الإنهاء

انظر خط (Line) .

finishing margins حواف الإنهاء

finishing , restoration إنهاء الحشوة

finishing , satin finish صقل نهائي أخير

إنهاء سطح مصقول ناعم ولكن ينقصه اللمعان أو البريق ، عادة باستعمال بُدور طباشير الإنهاء .

finishing strip شريط الإنهاء ، شريط التلميع

انظر شريط (Strip) .

finishing surface سطح الإنهاء

finishing tip رأس الإنهاء

fire clay طين ناري ، غضار ناري

firing tray صحن الخبز ، طبّق الخزف

first- aid الأسعاف الأولي

first- aid kit حقيبة أدوات الأسعاف الأولي

first arch syndrome متلازمة القوس الأولية

متلازمة شدوذ وراثية ، تتضمن فلع الشفة والحنك ، وسوء تعظم الفك السفلي والوجه ، وفرط التباعد بين الأعضاء ، وتشوهات في الأذن ، وترجع جميعها إلى عجز تطوري في القوس الغلصمية الأولية .

Fish's gingivectomy knife مشرط فم لقطع اللثة

انظر أدوات الأنسجة الداعمة السنية (Periodontal instruments) .

fish scales حراشف السمك

fission انقسام ، انشقاق ، انفلاق ، انشطار

fissural شَقِيّ

متعلق بالشقّ (Fissure) .

fissural cyst = inclusion cyst كيسة شَقِيّة ، كيسة شرخية = كيسة احتوائية

كيسة تنشأ في خطوط الالتحام للنواتى الجنينية المكونة للفكين.

fissure شقّ ، أخدود ، نُكَم

تستخدم بشكل خاص للشقوق الدقيقة على سطح الميناء .

fissure , basilar = الشقّ القاعدي = الشقّ الوتدي القذالي

spheno-occipital fissure

fissure bur مثقب شاق ، سنبله شاقّة

مثقب أسطوانى سني يستخدم في تحضير الحفر التي تشمل الشقوق الإطباقية «الطاحنة» للضواحك والأرحاء .

fissure , enamel = fissure شقّ الميناء = شقّ ، ثلم

fissure flat-end bur مثقب شاق ذو نهاية مسطحة

fissure, gingival = gingival cleft شقّ لشوي

fissure , Glaserian = شقّ جلاسيريان = الشقّ الصخري

etrotympnic fissure الطبلي

fissure , inferior orbital الشقّ الحجاجي السفلي

شقّ طويل بين القاع والجدار الجانبي للحجاج ، يُفتح على الحفرة تحت الصدغية .

fissure , lip = hare-lip شقّ الشفة ، شفة الأرنب

fissure , mandibular شقّ فكي سفلي

أحد الشقوق على الجزء السفلي للوجه النامي في الجنين ، ويوجد عند الخط المنصف للقوسين السفليتين في منطقة تلامس هذه الأقواس مع النواتى الفكّية العلوية .

fissure , occipito parietal الشَّقَّ الجداري القذالي

fissure , occipitospheoidal = شَقَّ قذالي وتدي ، شَقَّ قذالي

spheno-occipital fissure وتدي = شَقَّ وتدي قذالي

fissure of the temporal bone , = الشَّقَّ الأذني للعظم الصدغي ،

auricular = tympanomastoid fissure الشَّقَّ الطبلي الخشائي

fissure , oral شَقَّ فموي

فتحة في الحفرة الفموية بين الشفتين .

fissure , orbital الشَّقَّ الحجاجي

fissure , palpebral شَقَّ جفني

فتحة طويلة بين جفني العين .

fissure , petrosquamous الشَّقَّ الصخري الصدفي

شَقَّ ضيق بين الجزء الصخري والجزء الصدفي للعظم الصدغي .

fissure , petrotympanic الشَّقَّ الصخري الطبلي

فتحة ضيقة خلف حفرة الفك السفلي (الجوف العنابي) ، يمر خلالها عصب حبل الطبل .

fissure plain-end bur مشقَّب شاق ذو نهاية ملساء

fissure , pterygoid الشَّقَّ الجناحي

شَقَّ زاوي بين النواتئ الجناحية للعظم الوتدي .

fissure , pterygomaxillary الشَّقَّ الفكّي العلوي الجناحي

فلح ضيق بين الصفيحة الجناحية الجانبية والفك العلوي ، يمر خلاله الشريان الفكّي العلوي.

fissure , pterygopalatine = = الشَّقَّ الجناحي الحنكي

greater palatine sulcus of the الميزاب الحنكي الكبير

palatine bone في العظم الحنكي

fissure sealant ساد الشَّقوق

مادة كتيمة صلبة غير ذوابة من الراتين تستعمل على هيئة سائلة لسد الوهاد والشَّقوق القابلة للتسوس في الأسنان لحمايتها ضد تكوّن اللويحة الجرثومية ، وتجمع فضلات الطعام ، وتتصلب ذاتياً بالتفاعل الكيميائي أو تحتاج الضوء فوق البنفسجي أو الضوء المرئي لتسريع تصلبها .

fissure sealing سد الشَّقوق

عملية حشو الوهاد والشَّقوق في الأسنان الخلفية لمنع حدوث التسوس الإطباقية .

fissure , sphenoid = الشَّقَّ الوتدي = الشَّقَّ الحجاجي العلوي

superior orbital fissure

fissure , sphenomaxillary = = الشَّقَّ الوتدي الفكّي العلوي

inferior orbital fissure = = الشَّقَّ الحجاجي السفلي

pterygopalatine fossa الحفرة الحنكية الجناحية

fissure , spheno-occipital الشَّقَّ الوتدي القذالي

خط الالتحام الواقع بين العظم الوتدي والجزء القاعدي من العظم القذالي «القفوي» ، ويملؤه غضروف متعظم .

fissure , superior orbital الشَّقَّ الحجاجي العلوي

شَقَّ يمتد بين الجناح الصغير للعظم الوتدي والجناح الكبير للعظم الوتدي ، تمر من خلاله الأوعية الدموية المختلفة والأعصاب .

fissure , transverse شَقَّ معترض

fissure , tympanic = الشَّقَّ الطبلي الصخري = الشَّقَّ الطبلي

petrotympanic fissure

fissure , tympanomastoid الشَّقَّ الطبلي الخشائي

فلح بين الجزء الطبلي والنتوء الخشائي للعظم الصدغي يمر خلاله الفرع الأذني للعصب الحائر «المبهم» .

fissure , zygomatic = infratemporal fossa = شَقَّ وجني =

الحفرة تحت الصدغية

fissure , zygomaticosphenoid شَقَّ وجني وتدي

شَقَّ بين العظم الوجني والسطح الحجاجي للجناح الكبير من العظم الوتدي .

fissured tongue لسان مُشَقَّق ، لسان مُتَشَقَّق ، لسان مشقوق

لسان عليه الكثير من الشَّقوق بمساحة سطحه ، بما يشبه ورق الشجر . انظر لسان (Tongue) .

fistula ناسور

مجرى أو قناة غير طبيعية مُبطَّنة بنسيج ظهاري تصل بين فجوتين تشريحتين أو بين تجويف داخل الجسم وسطحه الخارجي ، وهو عادة ينفذ من فجوة قيحية ، ويتم من خلالها تفريغ القيح . انظر ناسور فموي جيبي (Oro-antral fistula) .

(في علاج أقبية الجذور) : ممر أو قناة لاظهارية تصل بين خراج دُروري مزمن وسطح ظهاري . يمكن أن يكون الناسور خارج الفم أو داخل الفم .

fistula , alveolar = alveolar ناسور سنخي ، ناسور

sinus دُروري = جيب سنخي

ناسور ينفذ من تجويف الخراج السنخي .

fistula , antral ناسور جيبي

1- قناة موصلة من خُراج جيبي أو من تجويف عظمي .

2- عمل قناة جراحية بين الجيب الفكّي العلوي والأنف ، تستخدم للتفريغ في حالة التهاب الجيب المزمن .

fistula , antro-oral ناسور فموي جيبي

fistula , apical ناسور دُروري

fistula , blind ناسور أعمى ، ناسور مسدود
ناسور ذو فتحة واحدة عند إحدى نهايتيه ؛ جيب (Sinus) .

fistula , branchial ناسور غُلصمي
فتحة خلقية في الوجه أو العنق نتيجة ابتعاد جزء من الأقواس الغلصمية الجنينية ، أو أكياسها المصاحبة أو فجواتها المصاحبة .

fistula , cervical ناسور عنقي
نوع من الناسور الخيشومي ، يصل البلعوم بالسطح الخارجي لجانب العنق .

fistula , cervicoaural = ناسور أذني عنقي =
branchial fistula ناسور خيشومي

fistula , chronic ناسور مزمن

fistula , congenital ناسور خلقي ، ناسور وُلادي

fistula , dental = alveolar fistula ناسور سنني =
ناسور دُردي ، ناسور سنخي

fistula , external ناسور خارجي
ناسور إحدى فتحاته تنفذ من تجويف جسمي أو خراج إلى سطح الجلد .

fistula , gingival ناسور لثوي

fistula , internal ناسور داخلي
ناسور يصل ما بين عضوين أو تجويفين داخليين بدون أن يفتح على السطح الخارجي .

fistula , labial = lip fistula = labial sinus ناسور شفوي
مجرى دقيق أو انخفاض خلقي على حافة الشفة السفلي .

fistula , lateral ناسور جانبي

fistula , oro-antral ناسور فموي جببي
حالة مرضية بسبب رضح أو عدوى أو ورم تتسبب حدوث ناسور يصل الجيب الفكي العلوي بالتجويف الفموي ، يكثر حدوثه في منطقة الأرحاء .

fistula , orofacial ناسور فموي وجهي
ناسور من التجويف الفموي ، يفتح على سطح الوجه .

fistula , oronasal ناسور فموي أنفي
ناسور بين التجويف الأنفي والتجويف الفموي ، يكون عادة في منطقة الحنك الصلب .

fistula , parotid ناسور نكفي

fistula , salivary ناسور عُدي ، ناسور لعابي
مجرى غير طبيعي غير المجرى التشريحي الطبيعي بين قناة لعابية أو عُدة لعابية والسطح الجلدي ، أو التجويف الفموي ، ويتم من خلاله تفريغ اللعاب .

fistula , submental ناسور تحت الذقني
نوع من الناسور اللعابي يفتح على الجلد تحت الذقن .

fistula , thyroglossal ناسور درقي لساني

fistulous ناسوري ، مصاب بالناسور ، مُنوسر
متعلق بـ ، أو يماثل الناسور .

fit 1- نوبة ، عارض ، دور
2- يُطابق ، يلائم
3- انطباق ، ملائمة :

انطباق أي ترميم سني على الأنسجة الداعمة له ؛ مثال :
انطباق التاج على السن ، وانطباق الحشوة المصبوبة على حواف وجدران الحفرة المحضرة في السن (في طب الأسنان الجراحي Operative dentistry) ، وانطباق قاعدة الجهاز السني على الحيد السنخي (في البدلة السنية الكاملة) ، وانطباق المهماز على مقر المهماز [في البدلة السنية النزوعة (المتحركة)] .

fitted labial bow قوس شفوية مُنطبقة
انطباق تام للسلك على الأسطح الشفوية لعدد من الأسنان الأمامية في المعالجة التقويمية . توجد عادة عروة صغيرة أو عروتان لإمكان ضبط القوس أثناء المعالجة .

fitting 1- تطبيق
2- انطباق

fix 1- يثبت ، يُرسخ ، يعطي الشيء شكلاً ثابتاً
يجعل الشيء ثابتاً ، مستقراً ، بلا حركة (مثل البدلة السنية النزوعة) .
(في علم الأشعة) : إيقاف تظهير الفلم بإزالة الهاليد المتبقي .

2- يشفي ، يعالج ، يقتل أو يحفظ لأغراض الدراسة

fixation تثبيت ، ردّ

1- مصطلح يرافق عادة استعمال الإسمنت في تثبيت تاج أو جسر . الوسائل التي يحفظ بها الجهاز التعويضي الصناعي أو الطبيقة التقويمية ثابتاً في مكانه .

2- (في الجراحة السنية) : عملية التثبيت لجزيئين تشريحيين متحركين ، كما في حالة كسور العظم لتسريع الالتئام .
انظر كسر (Fracture) ، انظر أيضاً التثبيت بالأسلاك (Wiring) .

fixation , arch bar تثبيت بالعارضة القوسية
انظر قوس (Arch) .

fixation , cap splint تثبيت بجبيرة قبعية
جبيرة تستخدم في جراحة الفم ، لتثبيت نهايتي عظم

مكسور . يمكن أن تكون صبّة من خليطة الفضة أو من معادن أخرى ، تنطبق فوق تيجان الأسنان الطبيعية الموجودة في الفم ، وتمتد حتى الحواف اللثوية ، وتُلصق في مكانها وتظل عادة لفترة 8 أسابيع على الأقل .

fixation , cranio-mandibular التثبيت القحفي الفك السفلي
طريقة لتثبيت الفك السفلي بالقحف بواسطة قضبان متصلة إما بإطار الرأس أو بالصفائح العظمية ، تربط بالجبائر السنية أو بجبائر البدلات السنية . يمكن استخدام الفك السفلي المثبت لإعادة وضع وتثبيت الفك العلوي المكسور .

fixation , cranio-maxillary التثبيت القحفي الفك العلوي
طريقة لتثبيت الفك العلوي المكسور بواسطة قضبان معدنية خارجية متصلة بغطاء الرأس أو إطار الرأس تربط بالجبيرة السنية للفك العلوي .
قضبان معدنية خارجية أو أسلاك ، تمتد من جبيرة مصبوبة على الفك العلوي إلى غطاء رأسي من جيس باريس أو هالة معدنية ، تستعمل لتثبيت الشظايا المتكسرة للفك العلوي المكسور .

fixation , cranion تثبيت قحفي
fixation , direct interdental wiring التثبيت السلبي
بين السني المباشر
طريقة لتثبيت الأسنان بالأسلاك تستخدم بشكل عام في حالات الكسور ، وذلك بإمرار الأسلاك حول أعناق الأسنان في كل من القوس السنية العلوية والقوس السنية السفلية ، ثم تُفكّل وتُربط نهايات الأسلاك معا .

fixation , external تثبيت خارجي
fixation , external pins تثبيت بالدبابيس الخارجية
انظر تحت كسر (Fracture) .

fixation , external skeletal تثبيت هيكل خارجي
وسيلة لتثبيت نهايتي عظم مكسور لمنع تحرك طرفيه ، بواسطة جهاز تثبيت ذي دبابيس معدنية خارجية أو لولاب معدنية خارجية ، وتستخدم على وجه الخصوص في حالات الفم الأدرد .

fixation , facial trans- التثبيت عبر الوجهي
وسيلة لتثبيت كسور الفك العلوي ، بواسطة تمرير دبابيس ؛ مثل : دبوس شتينمان (Steinmann's pin) أو أسلاك ؛ مثل سلك كيرشنر (Kirschner's wire) ، من خلال الوجه وشظايا العظم ، وعظام القوس الوجنية غير المكسورة .

fixation , Gunning's splint تثبيت بجبيرة جونينج

fixation , Gunning's type تثبيت بنموذج جونينج
يستخدم في حالات كسور الفك الأدرد ، في حالة وجود بدلات سنية كاملة أو جبيرة راتينية أكريلكية ، وذلك بربطهما دائرياً بسلك حول الفك العلوي والفك السفلي ، ثم تربط الأسلاك العلوية بالأسلاك السفلية معاً لتثبيتهما .

fixation , intermaxillary تثبيت ما بين الفكين
وسيلة لتثبيت الفك السفلي مع الفك العلوي بواسطة أسلاك أو جبائر .

fixation , internal تثبيت داخلي
fixation , internal skeletal تثبيت هيكل داخلي
تثبيت العظم المكسور ، بواسطة أسلاك داخلية أو التثبيت المباشر بالأسلاك باستخدام صفائح عظمية ولولاب ، أو بواسطة تثبيت عابر بالدبابيس النخاعية .

fixation , intramedullary تثبيت داخل النخاع العظمي
طريقة جراحية لتثبيت طرفي عظم مكسور ، بواسطة إدخال مسمار معدني داخل تجويف نقي العظم (في النخاع) عبر خط الكسر .

fixation , intraosseous تثبيت داخل العظم
طريقة لتثبيت العظم المكسور بواسطة إدخال سلك وأسلاك خلال القطع المكسورة وربطها معاً .

fixation , mandibular تثبيت فكي سفلي
طريقة لتثبيت كسور الفك السفلي والفك العلوي باستخدام أسلاك أو دبابيس ، بين العظم الوجني بالخاصة أو القوس الوجنية والفكين .

fixation , nasomandibular تثبيت أنفي فكي سفلي
تثبيت ما بين الفكين باستخدام سلك يمر من خلال الشوكة الأنفية الأمامية لتثبيت الفك السفلي بإحكام .

fixation , pin تثبيت بالدبابيس
تثبيت شظايا العظم المكسورة في حالات الكسور باستعمال دبابيس من الفولاذ تثبت على السطح الخارجي للوجه . تربط الدبابيس البارزة معا بواسطة نظام من العارضات الصلبة والوصلات العامة . انظر أيضا تعليق السلك الداخلي (Internal wire suspension) ، والتثبيت بالأسلاك من خلال العظم السنخي (Per-alveolar wiring) .

fixation , Roger Anderson's pin تثبيت بدبوس روجر أندرسون

fixation , skeletal pin تثبيت بالدبوس الهيكلية
تثبيت العظام المكسورة ، بواسطة دبابيس معدنية توضع داخل

القطع المكسورة ، ثم تربط الدبابيس ببعضها خارج الفم
 بجهاز معدني أو جهاز بلاستيكي .

fixation , splint تثبيت بالجبيرة

fixation , x-ray film تثبيت فلم الأشعة

fixative مُثَبِّت

fixed ثابت ، مُثَبِّت

fixed appliance جهاز ثابت

طريقة تقويمية تشمل استخدام الأطواق أو الوصلات لسن
 أو أكثر من سن ، لا يمكن نزعها بواسطة المريض ويزال عند
 إتمام العلاج بواسطة الطبيب المعالج ، بعكس الأجهزة
 النزوعة ؛ يكون تأثيره مستمراً ويمكن بواسطته تحريك كامل
 الأسنان وليس إمالتها . من الناحية الصحية يكون التحكم
 في اللويحة أكثر صعوبة بالنسبة لهذه الطبقات .

fixed bridge جسر ثابت

جسر سني مُثَبِّت على الأسنان الداعمة .

fixed-fixed bridge جسر ثابت ثابت

انظر جسر (Bridge) .

fixed-movable bridge جسر ثابت متحرك

انظر جسر (Bridge) .

fixed prosthesis جهاز تعويضي ثابت

تعويض أو بديل ، يثبت بواسطة وسيط لاصق بالأسنان
 الطبيعية ، أو الجذور أو الغرسات .

fixed prosthodontics تعويض سني ثابت

فرع من طب الأسنان ، يختص بإحلال تعويضات مصبوبة
 محل الأسنان المفقودة ، تصق على الأسنان الداعمة ولا
 يمكن إزالتها أو نزعها بواسطة مريض .

fixed-semi movable bridge جسر ثابت نصف متحرك

fixed partial dentur بدلة سنية جزئية ثابتة

بدلة سنية جزئية تثبت على الأسنان الطبيعية أو الجذور ،
 لتكون الدعامة الأولية لجهاز تعويضي .

fixed support مستند ثابت ، دعامة ثابت

مستند لايسمح بحركة دورانية أو حركة انتقالية ، عند نقطة
 الاستناد (عارضة تشد بإحكام بملزمة) .

fixer مُثَبِّت

محلول يستخدم في عملية إظهار الفلم الشعاعي ، بإزالة
 بلورات هاليد الفضة غير النشطة من الطبقة الحساسة للفلم
 لحفظ الصورة في السجلات .

fixi dentes أسنان ثابتة ، أسنان الأثغار الثاني

fixing تثبيت

fixing solution محلول تثبيت

محلول حامضي توضع فيه أفلام الصور الفوتوغرافية ، أو
 أفلام الصور الشعاعية التي سبق أن وضعت في محلول
 الإظهار ، وتم غسلها بماء جار . يوقف محلول التثبيت
 تقدم إظهار الفلم ؛ يترك الفلم في المحلول لمدة 10 دقائق ،
 لتذوب كل الطبقة الحساسة ويصبح الفلم واضحاً .

flabby tissue نسيج مترهل

flagellar = flagellate سَوَطِي ، مُسَوِّط ، ذو سيات

متعلق بالسوط أو ذوزواند شبيهة بالسوط .

flagellum سَوَط

زوائد دقيقة شبيهة بالسوط تشاهد على بعض الكائنات الحية
 الدقيقة .

flagyl فلاجيل

انظر ميترونيدازول (Metronidazole) .

flame لهب ، شُعلة

flame point رأس لهبي

بشكل اللهب أو الشعلة .

flamo-needle إبرة قابلة للتلهيب

flange جناح ، حافة ، حرف ، شفير

1- حافة مستوية ممتدة .
 حافة خارجية أو حافة داخلية تستخدم من أجل التقوية أو
 كوصلة أو كدليل لجزء آخر .
 بعض وصلات ماص اللعاب لها أجنحة للتحكم وحماية
 اللسان ، ولتعكس الضوء خلال المداخل السنية .
 2- ذلك الجزء من قاعدة البدلة السنية الذي يمتد من
 النهايات العنقية للأسنان إلى حافة الجهاز السني الذي يقع
 في الميزاب الفموي .

flange , buccal شفير خَدِّي

ذلك الجزء من جناح الجهاز السني الذي يشغل الدهليز
 الشدقي للفم .

flange contour شكل الجناح ، هيئة الجناح

flange , denture جناح البدلة السنية

الامتداد العمودي الشفوي والامتداد العمودي الشدقي
 لقاعدة البدلة السنية العلوية وقاعدة البدلة السنية السفلية ،
 والامتداد العمودي اللساني للبدلة السنية السفلية . لأجنحة
 الجهاز السني الشفوية والشدقية سطحين : السطح الشدقي
 أو السطح الشفوي وسطح الارتكاز القاعدي . الجناح
 اللساني السفلي أيضاً له سطحان : سطح الارتكاز
 القاعدي والسطح اللساني .

flange , labial شفير شفوي
جزء من شفير البدلة السنية ، يشغل الدهليز الشفوي للفم .

flange , lingual شفير لساني
جزء من شفير البدلة السنية السفلية ، يشغل المساحة المجاورة للسان .

flange splint جبيرة جناحية ، جبيرة معنقة
جبيرة معدنية تستخدم في علاج كسور الفك السفلي ؛ تُثبت بالاصق على عدد من الأسنان الخلفية السفلية ، وهي ذات جناح مرتفع يرتكز على الأسطح الشدقية للأسنان العليا المقابلة .

flap سديلة ، شريحة جراحية
طبقة منفصلة جزئياً من الجلد أو النسيج أو المخاطية أو السمحاق المخاطي ؛ مع المحافظة على الأوعية الدموية المغذية لها بترك حافتها مُلتحمة بالنسيج (وتُسمى قاعدة السديلة) ؛ ويمكن إجراؤها إما جراحياً كوسيلة للولوج أو ترميم أو بسبب حادث .

flap , double papilla سديلة ثنائية الحليلة ، شريحة ثنائية الحليلة

flap , envelope سديلة غلافية ، شريحة غلافية
انعكاس النسيج الرخو عن السنخ بواسطة قطع أفقي طولي فقط بدون قطع عمودي .

flap , full-thickness سديلة كاملة السماكة ،
سديلة كاملة الثخانة ، شريحة كاملة الثخانة
سديلة مكونة من الجلد والنسيج تحت الجلدي أو المخاطية أو النسيج تحت المخاطية .

flap , gingival سديلة لثوية ، شريحة لثوية

flap , lateral sliding سديلة منزلقة جانبياً ، شريحة منزلقة جانبياً
عملية جراحية حول سنينة تستخدم لتغطية أسطح الجذر المكشوف وتوسعة منطقة اللثة الملتصقة .

flap , mucoperiosteal سديلة سمحاقية مخاطية ،
شريحة سمحاقية مخاطية
سديلة مكونة من المخاطية والسمحاق .

flap , palatal سديلة حنكية ، شريحة حنكية

flap , partial-thickness سديلة ذات سماكة جزئية ،
شريحة ذات ثخانة جزئية
سديلة تشتمل على النسيج الظهاري ، والنسيج الضام التحتي مع ترك السمحاق يُغطي العظم .

flap , pedicle سديلة عنقوية ، سديلة معنقة ، شريحة معنقة
سديلة تتكون من المخاطية وبعض من المخاطية التحتية ، تحتفظ بالتوعية الدموية من قاعدتها . تنقل وتوضع هذه السديلة عادة لترمم عيب في النسيج .

flap , sliding سديلة منزلقة ، شريحة منزلقة
سديلة تنقل من موضعها إلى موضع آخر بعيداً عن قاعدتها ، من أجل ترميم عيب في النسيج .

flap , split-thickness سديلة (شريحة) ذات ثخانة جزئية
سديلة تشتمل فقط على الطبقات السطحية من الجلد أو المخاطية .

flap surgery جراحة سديلية ، جراحة باستخدام الشريحة
أسلوب جراحي حول سنني ، تراح فيه الأنسجة اللثوية بعيداً عن الأنسجة الداعمة . التصميم الجراحي يمكن أن يستخدم سديلة ذات ثخانة جزئية أو سديلة كاملة الثخانة .

flap , V-Y سديلة (شريحة) بشكل V أو Y
طريقة تستخدم لإطالة أو لتقصير السطح التشريحي ، بعمل قطع بشكل حرف V وخياطة بشكل حرف Y للإطالة أو عكس الخطوات لتقصير مساحة النسيج .

flap , Widman's سديلة وايدمان ، شريحة وايدمان

flash 1- وهج ، ومضة
2- زائدة ، رُعنفة ، زوائد من مادة الحشو ، شرشير المادة التي تزيد وتبرز من قالب خلال عملية الصب . مادة قاعدة البدلة السنية الزائدة (الراتين الأكريليكي) التي تبرز من قالب البدلة السنية خلال عملية التصليب ؛ زوائد الحشوات المعدنية كالألمع ، الذهب إلخ .

flash , amalgam زائدة أملمغمية ، رُعنفة أملمغمية

flash , casting زائدة الصب
زوائد معدنية تشاهد بعد عملية صب المعادن داخل القالب مثل : الذهب ، المعادن غير النفيسة ، الكروم كوبالت إلخ .

flash , composite resin زائدة راتين مُركّب

flask 1- قارورة ، دُورق
أي إناء زجاجي أو إناء معدني ذو عنق ضيق .
2- بوتقة ، بودقة
أ- وعاء معدني أو أنبوب معدني يُستخدم في عملية التكبسية .
ب- صندوق معدني أو إطار معدني يحتوي على مادة جبس باريس ، تظمر فيه البدلة السنية للتصليب مكون من أربعة أجزاء : جزء سفلي ، وجزء علوي ، وغطاء ، وحلقة جامعة .

3- يُبوتق ، يُبوق	مُسَطَّح
يضع في البوتقة ، عملية انطمار القالب الشمعي في البوتقة .	طبقة ذات مستوى مسطح انظر جهاز اتزان ، جهاز استقرار (Stabilization appliance) .
flask bolt	رتاج البوتقة
flask , casting	بوتقة الصب
flask closure	إغلاق البوتقة ، انغلاق البوتقة إغلاق نصفي أو جزئي البوتقة معا .
flask closure , final	إغلاق البوتقة النهائي إغلاق الأخير للبوتقة قبل عملية التصليب ، وبعد الحشو التجريبي للقالب بمادة قاعدة البدلة السنية في هذه الحالة ، يكون هناك تلامس معدن لمعدن لجزئي البوتقة .
flask closure , trial	إغلاق البوتقة التجريبي إغلاق أولي بغرض إزالة الزيادة لمادة قاعدة البدلة السنية والتأكد من امتلاء القالب .
flask , crown	بوتقة التاج
flask , denture	بوتقة البدلة السنية = بوتقة التاج علبة معدنية شبيهة بالصندوق ، ذات جزئين ، لعمل قالب مجزأ من الجبس الصناعي أو من جبس باريس بغرض القولية بالضغط وتصنيع البدلات السنية أو الحشوات الراتينية الأخرى .
flask , hydro	بوتقة مائية
flask press	مكبس البوتقة
flask , refractory = casting flask =	بوتقة مقاومة للحرارة = بوتقة الصب = حلقة الصب أنبوب معدني لعمل قالب مقاوم للحرارة لصب الحشوات المعدنية السنية .
casting ring	
flask , ring = casting flask	بوتقة حلقة = بوتقة الصب
flasking = flask	يُبوتق
1- يضع في البوتقة : عملية وضع البدلة السنية في البوتقة قبل التصليب أو البركنه .	
2- فن كسو النموذج الجبسي أو النموذج الشمعي بالمادة الكاسية من الجبس الحجري ، أو جبس باريس أو المسحوق الكاسي ، قبل قولبة مادة قاعدة البدلة السنية لتأخذ شكل أو هيئة البدلة السنية . تسمى الزيادة من مادة قاعدة الجهاز السني (الراتين الأكريليكي) التي تزيد وتنساب عن قالب البدلة السنية خلال عملية التصليب ، بمصطلح زائدة أو زُعنفة (Flash) ، زوائد ، زعانف (Flashes) انظر زائدة (Flash) .	
flasking stone	يُبوتق الجبس الحجري
flat	مسطح
flat - plane appliance	طبقة ذات مستوى مسطح انظر جهاز اتزان ، جهاز استقرار (Stabilization appliance) .
flat shape	شكل مُسطَّح
flat surface	سطح مُسطَّح
flattened	سطح ، جعل مُسطَّحا ، مسطح
flav- , flavo-	(سابقة) أصفر
Fleischmann's bursa =	كيسة فليشمان = الكيسة تحت اللسانية
sublingual bursa	نسبة إلى ف.ل. فليشمان ، F.L.Fleischmann ، fl.1841 ، مُشرَح ألماني . كيسة صغيرة يمكن أن تشاهد تحت اللسان .
Fleischmann's follicle	حويصلة فليشمان ، جريب فليشمان حويصلة متقلبة توجد في قاع الفم قرب حافة العضلة الذقنية اللسانية .
flesh	لحم
flexible	لدن ، مرن ، قابل للثني ، قابل للتكيف غير صلب : يمكن ثنيه دون أن ينكسر .
flexible gingival mask	قناع لثوي مرن
flexible polishing cup	قُمع الصقل اللدن
flexibility	المرونة ، اللدانة ، الانثائية خاصية التشوه المرن الناتج عن التحميل .
flexion reflex = flexor reflex =	منعكس الثني = منعكس
nociceptive reflex	العضلة القابضة = منعكس مستقبلات الأذية أو الألم
flexure	1- انثناء ، التواء ، تعرج 2- ثنية
flexure , clasp	انثناء المشبكة في تصنيع البدلة السنية الجزئية النزوعة : انثناء أو مرونة قمة المشبكة المثبتة بما يسمح بمرورها فوق الارتفاع المحيطي المخطط (أنظر ارتفاع المحيط (Height of contour)) ، وبالتالي يسمح بإدخال واستقرار الجهاز التعويضي في مكانه أو نزعها .
flexure line = blow line	خط الانثناء = خط النفخ
floating	مائع ، عائم ، طاف
flocculent	متندف
	يمائل خصل شعر الصوف . سائل يحتوي على أجزاء زغبية .
floor	أرض ، قعر ، قاع

floor , cavity	قاع الحفرة ، قعر الحفرة	flow mixture	مزيج سَيَّال
	سطح الحفرة المحضرة في السن ، الذي يتم إدخال الحشوة باتجاهه .	flow of amalgam	انسياب الأملغم
floor of the cavity	قاع الحفرة ، قعر الحفرة	Flower's index = dental index	منسب فلور = المنسب السنّي
floor of the mouth	قاع الفم ، قعر الفم		نسبة إلى السير و . هـ . فلور ، Sir W.H.Flower ، 1831-1899 ، طبيب بريطاني .
floor of the oral cavity	قاع التجويف الفموي	fluctuant	مُتموج
floor of the orbit	قاع الحجاج ، قعر الحجاج	fluctuation	تموج
flora	زُمرّة ، زمرة جرثومية ، نبيت ، المجموعة النباتية	fluid	سائل ، مائع
flora intestinalis	النبيت المعوي ، (الزمرّة الجرثومية الطبيعية المعوية)	fluid , crevicular	سائل ميزابي = سائل لثوي
flora , oral	النبيت الفموي ، (الزمرّة الجرثومية الطبيعية الفموية)	fluid , extracellular	سائل خارج الخلية أي سائل من سوائل الجسم الموجودة خارج الخلايا ، والأغشية .
floss	خَيْط (خَيْط سنّي)	fluid , gingival = crevicular fluid	سائل لثوي = سائل ميزابي
	خيوط قطنية أو خيوط سلكية تجدلّ معاً لتكون جديدة ، تستعمل في تنظيف المسافات بين السنّية لإزالة اللويحة عن الأسطح الملاصقة للأسنان ، يتم تسويقها تجارياً في شكل خَيْط مُشمع أو غير مُشمع أو شريط مُشمع أو غير مُشمع .	fluid , interstitial	السائل الخلائي سائل خارج الخلية يتكوّن في الفجوات النسيجية ، وهو ليس الدم أو البلازما أو السائل عبر الخلوي .
floss , dental =	خَيْط سنّي = خَيْط حريري سنّي	fluid , intracellular	سائل داخل الخلية السائل الموجود في خلايا الجسم .
dental floss silk	خَيْط أو شريط حريري أملس مُشمع أو غير مُشمع ، يستعمل في تنظيف الأسطح الملاصقة للأسنان والمسافات بين السنّية .	fluid , lymphatic = lymph	السائل اللمفي = اللمف
floss silk	خَيْط حريري انظر خَيْط سنّي (Dental floss) .	fluid , oral = saliva	سائل فموي = اللعاب
floss silk , dental	خَيْط حريري سنّي	fluid , synovial = synovia	سائل زليلي سائل شفاف قلوي لزج يشبه زلال البيض يوجد في التجاويف المفصليّة والأغصدة الوترية ، يفرز بواسطة الأغشية الزليلية ، يُسمّى أيضاً السائل الزليلي (للمفصل) (Synovia) .
flow	1- يسيل 2- سيَّال 3- سيلان 4- انسياب ، تدفق	fluid , transcellular	السائل عبر الخلوي سائل خارج الخلية يخرج أو يفرز من خلال غشاء الخلية .
	أ- تغيير بطيء في أبعاد شيء ما نتيجة للإجهاد المستمر أو التعرض للحرارة العالية ؛ تغير شكلي ثابت . ب- تشوّه مستمر للشمع أو لمواد الطبع المرنة أو الأملغم ناتج عن ضغط ثابت يُلاحظ كثيراً في الأملغم الذي يحتوي على كمية عالية من القصدير . انظر أيضاً زحف (Creep) . ج- تشوّه لدن ، بتأثير الثقل (Load) ، يحدث لبعض المواد السنّية تحت ظروف معينة ، ومنها: الأملغم ، ومواد الطبع ، والشمع .	fluids , body	سوائل الجسم أي من السوائل داخل الجسم الضرورية لوظائف الجسم الطبيعية
		fluorescence	الفلورية ، ومَضان ، لمعان ، ألق ، تألق 1- خاصية انبعاث الضوء المرئي من شيء ما حينما تصطدم به الأشعة . 2- قدرة بعض المواد على إصدار الضوء .

عامل تألقي = صبغ تألقي fluorescent agent =

fluorescent pigment

مادة تستخدم في تصنيع الأسنان الصناعية والتهيجان والجسور الخزفية ومواد الحشو لتضفي عليها اللمعان فتشابه بريق ولعان الأسنان الطبيعية .

فلورة (إضافة مادة الفلور) fluoridation

معايرة كمية من الفلور الذواب في ماء الشرب من أجل تقليل حدوث التسوس . أعلى مستوى من أيونات الفلور المسموح به في ماء الشرب هو جزء واحد لكل مليون أو (1 ملليجرام لكل لتر 1 mg / litre) ، وقد وجد أن هذه النسبة تقلل التسوس السني بنسبة 40٪ إلى 60٪ . وقد ظهر أن التركيزات العالية من الفلور تسبب التسمم الفلوري . يمكن أيضاً تناول الفلور على هيئة حبوب أو نقط أو تطبيقه مباشرة على سطح السن ، كما توجد آثار خفيفة من الفلور في معظم الأطعمة .

فلورة الماء fluoridation , water

فلوريد fluoride

- 1- مركب الفلور مع عنصر آخر .
- 2- ملح لحمض الهيدروفلوريك يُطبق موضعياً أو يضاف إلى ماء الشرب ومعالجين الأسنان . يساعد الفلوريد على انخفاض تسوس الأسنان باتحاده مع الهيدروكسي أباتيت (النسيج السني الصلب) [ميناء السن] ليكون فلوروأباتيت (Fluoroapatite) الأكثر مقاومة للتسوس .
- 3- أيونات غير عضوية من الفلور موجود طبيعياً ، تجعل الأسنان أقل قابلية للتسوس .

فلوريد موضعي ، تطبيق موضعي للفلوريد fluoride , topical

أية مادة تحتوي على الفلوريد وتُطبق على أسطح الأسنان لتحسين مقاومتها ضد التسوس . يمكن أن تكون على هيئة : هلام ، أو معجون ، أو ورنيش ، أو محلول ، أو غسول للغم .

فلورة ، تطبيق الفلوريد fluoridization

استعمال الفلوريد في أي شكل أو هيئة بغرض منع التسوس السني .

فلور = رمزه الكيميائي F fluorine = F

عنصر غازي غير معدني من مجموعة الهالوجينات (Halogen group) ، ويستخدم كمانع للتسوس السني .

فلوروأباتيت fluoroapatite

مركب يتكون من تفاعل الفلوريد مع ميناء السن ، يساعد على مقاومة حدوث التسوس السني .

تسمم فلوري ، داء الانسمام الفلوري fluorosis

حالة مزمنة تنتج عن تناول كمية زائدة من الفلوريدات تُسمى التسمم الفلوري (Fluorine poisoning) وتتميز بزيادة كثافة العظام الهيكلية ونقص تصنع وتلون وتبقع الأسنان .

ميناء متبقع (Mottled enamel) : تلوّن الميناء الذي يتراوح بين الأبيض والبي ، نتيجة لسمية الفلوريد على أرومات الميناء بسبب التركيزات العالية من الفلوريد في مياه الشرب .

تسمم فلوري متوطن مزمن fluorosis , chronic endemic

تسمم فلوري سني chronic endemic dental fluorosis متوطن مزمن

نقص تصنع وتلون ميناء السن نتيجة تناول كميات زائدة من الفلور أثناء فترة النمو ؛ يشار إليه بالميناء المتبقع (Mottled enamel) .

تبقع فلوري ، تصبغ فلوري fluorosis pigmentation

فلوثان = هالوثان Fluothane = halothane

1- تورّد ، احمرار الوجه flush

2- يغسل بماء دافئ أو يُمضمض

3- مستوى السطح ، محاذي مباشرة لـ ، متساطح

التقاء سطحين في جلفة واحدة ، كما في مواد الحشوم مع سطح السن .

مُحزّز ، مُخدّد ، مشقق fluted

أية مادة فيها أثلام ، تعد المثاقب والمبارد اللبية (Endodontic files) أمثلة رئيسية للأدوات السنّية الشائعة التي تُصمم مُحزّزة بغرض الاستفادة القصوى من استخدامها .

مُسيل ، تدفق flux

مادة تستعمل في عملية اللحام لمنع أكسدة مادة اللحام ، وللمساعدة في انسياب اللحام ، والحصول على سطح خال من الأكسدة وبذلك تسمح لمادة اللحام بالانسياب بسهولة . يمكن إضافة المسيل على هيئة مسحوق أو سائل أو معجون . البوراكس (Borax) ، مُسيل يحتوي على رصاص . يمكن أن يحتوي المسيل على النحاس ، أو أكسيد الفلوريك ، أو كربونات الصوديوم ، أو كربونات البوتاسيوم ، أو كلوريد الصوديوم ، أو السيليكا ، وهي أمثلة لبعض المُسيلات .

مضاد التسيل flux , anti-

مُسيل مثالي flux , ideal

بؤري ، محرقي focal

متعلق بالبؤرة (Focus) .

focal area	منطقة بُؤرية	(في التصوير الشعاعي) : المسافة من نقطة اختراق الأشعة للجلد إلى الحد البؤري أو التوقف البؤري .
	هدف أو غرض ؛ جزء من قطب موجب في أنبوب الأشعة ، ينتج أشعة وحرارة عندما تصطدم به الإلكترونات فائقة السرعة .	focused grid
focal film distance = FFD	بعد الفلم البؤري	شبكة ذات شرائط من الرصاص توضع بزواوية في اتجاه البؤرة عند مسافة محددة .
	المسافة بين المنطقة البؤرية (القطب الموجب في الأنبوب الشعاعي) والفلم . يتم قياسها عادة بالبوصات .	focusing cup
focal infection	عدوى بُؤرية	كأس من مادة الموليبدنيم (Molybdenum) عند القطب السالب في أنبوب الأشعة يُحيط بخيط التنجستين .
	عدوى تكمن الجراثيم المسببة لها في منطقة مُحددة من أنسجة الجسم ، وتنتشر من هذه المنطقة إلى أجزاء أخرى من الجسم من خلال مجرى الدم .	foetal = fetal
focal necrosis	تنخر بُؤري	جنيني
focal plane = plane of cut	مستوى بُؤري = مستوى القطع	متعلق بالجنين (Fetus) .
	في التصوير الطبقي المحوري ؛ المستوى المختار الذي يُعطي صورة واضحة .	foetal fibroadenoma =
focal sepsis	إنتان بُؤري	ورم جنيني غدي ليفي =
	تَعْمُن موضعي هو مصدر للعدوى التي يمكن أن تنتشر وتشمل أجزاء أخرى من الجسم ويتسبب في المرض .	adeno-fibroma
focal spot = source	نقطة بُؤرية = مَصَدِر	ورم ليفي غدي
	ذلك الجزء من الهدف في القطب الموجب من أنبوب الأشعة الذي يُقذف بتيار من الإلكترونات .	foetid = fetid
focal trough = image layer	مُنخَفَض بُؤري ، نطاق بُؤري = طبقة الصورة	نَتْن
	في التصوير الطبقي البانورامي السني (Dental panoramic tomography) : عمق الطول البؤري الذي يعطي صورة واضحة ومحددة للطبقة المختارة لالتقاط صورة طبقية شعاعية .	foetor = fetor
foci	بُؤرات ، بُؤر	رائحة الفم ، رائحة نتنة للفم ،
	جمع بُؤرة (Focus) .	foetor oris = foetid breath =
focus	بُؤرة	فم ذو رائحة نتنة = نفس نتن = نفس كريه ،
	المركز الرئيسي للنشاط أو نقطة التقاء ، الأشعة المنعكسة أو الأشعة المنكسرة .	halitosis
focus of infection	بؤرة العدوى	البُخر الفموي
	المركز الرئيسي للنشاط المرضي ، الذي تنتشر العدوى انطلاقاً منه للمناطق المحيطة به .	foetus = fetus
focus-to-film distance =	المسافة من البؤرة إلى الفلم =	جنين
focal film distance = FFD	البعد البؤري للفلم	الجنين الآخذ بالتطور في الرحم ، وبشكل خاص ، في الإنسان ، بعد ثلاثة أشهر من نموه .
	انظر البعد البؤري للفلم FFD .	fog
focus-to-skin distance = FSD	المسافة من البؤرة إلى الجلد	ضباب
		(في التصوير الشعاعي) : السواد الكامل أو السواد الجزئي للفلم الفوتوغرافي أو الفلم الشعاعي بعد عملية التطهير ، الناتج عن تعرض الفلم للضوء أو للأشعة الأولية ؛ أو بسبب الفعل الكيميائي أو تأثير الضوء على بلورات الهاليد الفضية التي لم تتعرض للضوء .
		foil
		رُقَاقَة معدنية
		صفيحة مرنة رقيقة للغاية من المعدن ، تكون عادة من الذهب أو البلاتين أو القصدير .
		foil , adhesive
		رُقَاقَة لاصقة
		رُقَاقَة رقيقة مغطاة من جانب واحد بالصمغ العربي على شكل مسحوق ، أو صمغ كرازا (Karaza gum) ، حيث تبلل وتلصق فوق الضمادة حول السنية المطبقة حديثاً لجعلها تستقر في مكانها دون أن تتحرك .
		foil carrier
		حامل الرقاقة ، ناقل الرقاقة
		أداة متشعبة تستعمل لحمل رُقَاقَة الذهب على لهب التلدين قبل رصّها وتكثيفها في الحفرة المحضرة بالسن .
		foil , cervical
		رُقَاقَة عُنقية
		foil , cohesive gold
		رُقَاقَة ذَهَب لاصق

ذهب نقي عيار 24 أو 1000 خال من الشوائب ذو سطح نقي تماما ، يلتصق ذاتيا في درجة حرارة الغرفة عند رصه وتكثيفه في الحفرة المحضرة في السن .

foil , corrugated رُقاقة مموجة
رُقاقة ذهب ذات قدرة عالية على الالتحام الذاتي تُصنَّع بوضع الذهب بين شرائط من الورق وحرق الورق في غياب الهواء .

foil cylinders أسطوانات رُقاقية
رُقاقة من الذهب تُطوى إلى شرائط ، ثم تلف بشكل اسطوانات ، تستعمل في حالتها غير اللصوقة لبناء كتلة الحشوة بسرعة في الجزء الداخلي من الحفرة المحضرة في السن .

foil , gold رُقاقة الذهب
1- ذهب نقي ملفوف على شكل صفائح بالغة الرقة .
2- رُقاقة من معدن نفيس تستعمل لحشو وترميم سن متسوسة أو مكسورة .

foil holder ماسك الرقاقة
أداة تستعمل لتثبيت كُرية ، أو كتلة الذهب في مكانها أثناء رصها وتكثيفها داخل الحفرة المحضرة .

foil , invisible رُقاقة غير مرئية
نوع من حشو الرُقاقات الذهبية للتصنيف الثالث للحفر ، يجهز ويتم إدخاله في الحفرة المحضرة من ناحية السطح اللساني بحيث لا تمتد الحشوة إلى المسافة الشفوية وبذلك لا يشاهد الذهب من الناحية الشفوية .

foil , non-cohesive gold رُقاقة ذهبية غير لاصقة
رُقاقة ذهب سطحها مغطى بطبقة من الأمونيا أو ثاني أكسيد الكبريت أو أملاح معدنية ، تجعلها غير لاصقة ، ولا تزول هذه الطبقة الخارجية ، وتظل رُقاقة الذهب دائما غير لاصقة وتستخدم الرقاقة غير اللاصقة لبناء الكتلة الداخلية من الحشوة .

foil , platinized رُقاقة ممزوجة بالبلاطين
صفحة بلاطين مغطاة بطبقة من رُقاقة لاصقة لتكون خليطة أشد صلابة .

foil , platinum = platinum foil رُقاقة البلاطين
1- بلاطين نقي يُلف على هيئة صفائح غاية في الرقة .
2- رُقاقة من معدن ثمين لها درجة انصهار عالية تجعلها صالحة كمطرس للعديد من عمليات اللحام ؛ مناسبة أيضاً لعمل الشكل الداخلي للترميمات الخزفية ، أي التيجان الجاكيث الخزفية أثناء عملية الخبز .

foil , tin رُقاقة القصدير
1- قصدير ملفوف في صفائح غاية في الرقة .
2- رُقاقة معدنية أساسية تستخدم كمادة فاصلة بين القالب ومادة البدلة السنية القاعدية أثناء عملية البوتقة والتصليب .

fold طية ، ثني ، إنثناء
(في التشريح) : انثناء الجلد أو النسيج مكوناً حافة ملفوفة ؛ تُسمّى الطية (Plica) .

fold , fimbriated = plica fimbriata طية مهذبّة ، طية مُشرشرة
طية المخاطية المهذبة الممتدة من اللجام اللساني إلى قاعدة اللسان .

fold , glossoepiglottal = plica glossoepiglottica طية فلكية لسانية
إحدى الطيات المخاطية أو الارتفاعات المخاطية الممتدة من قاعدة اللسان إلى الفلّكة «لسان الزمار» .

fold , jugonasal طية وجنية فكية
طية خديّة مخاطية ، طية فموية مخاطية
الانثناء الخلفي للمخاطية السنخية من الفك العلوي أو الفك السفلي إلى الخد ، لتحديد نهاية دهليز الفم .

fold , mucolabial طية شفوية مخاطية
الطية المخاطية السنخية من الفك العلوي أو الفك السفلي إلى الشفة ؛ حيث يوجد اللجيم عند الخط المنصف للراس .

fold , mucosobuccal = mucobuccal fold طية خديّة مخاطية
طية أنفية شفوية

fold , nasiolabial طية حنكية لسانية

fold , palatoglossal الطية الحنكية البلعومية

fold , palatopharyngeal الطية الجفنية

fold , palpebral طية حنكية ، تجاعيد حنكية =
طية حنكية مستعرضة ،
تجاعيد حنكية مستعرضة

fold , palatine = plica palatina transversa الارتفاعات الموجودة على الجزء الأمامي للحنك الصلب .

fold , pterygomandibular طية جناحية فكية سفلية
الطية المخاطية المشدودة من منطقة الشص الجناحي إلى الوسادة خلف الرحوية على كل من جانبي التجويف الفموي .

fold , retromolar طية خلف الرحوية

fold , salpingopharyngeal = plica salpingopharyngea طية نفيرية بلعومية

طية عمودية في الغشاء المخاطي داخل البلعوم الأنفي ،
تغطي العضلة النفيرية البلعومية تبدأ من حافة الأنبوب
السمعي إلى الجدار الجانبي للبلعوم .

الطية تحت اللسانية **fold , sublingual = plica sublingualis**

طية مخاطية تشبه حدوة الحصان وهي منطقة هلالية الشكل
في قاع الفم ، تحاذي الجدار الداخلي للفك السفلي
وتتناقص تدريجياً باتجاه المناطق الرخوية . تتكوّن بواسطة
الغدة تحت اللسانية والقناة تحت الفكوية العلوية أسفل
الغشاء المخاطي للميزاب السنخي اللساني .

طية دهليزية **fold, vestibular**

طية صوتية **fold, vocal**

ورقي ، مُورق **foliated**

حليمية ورقية **foliated papilla**

حمض الفوليك = فيتامين B12 **folic acid = vitamin B12**
انظر فيتامين (Vitamin) .

جُرِب **follicle**

(في التشريح السني) : بنية تشبه الكيس توجد في الفكين ،
تحيط بوحدة سنية في طور التشكل طوال الفترة الأولى من
تطورها ثم تحيط بالتاج حتى بزوغ السن .

جُرِب سني **follicle , dental**

كيس ليفي خلوي يحتوي على سن غير بازغة داخل التوء
السنخي . انظر سني (Dental) .

جرب فليشمان **follicle , Fleischmann's**

جربسي **follicular**

متعلق بحويصل (Follicle) أو يشبهه .

كيسة جربسية ، كيسة حويصلية **follicular cyst**

كيسة تنشأ من الجرب السني . تشمل الأكياس الجربسية
الكيسة التاجية (Dentigerous cyst) ، والكيسة البزوغية
(Eruption cyst) . انظر كيسة ذات منشأ سني (Cyst of
dental origin) .

يافوخ **fontanel = fontanelle**

التركيب الغضروفي الغشائي الموجود بين عظام الجمجمة
الآخذة بالتكلس لطفل حديث الولادة .

طعام **food**

فضلات الطعام **food debris**

بقايا الطعام المتراكمة على أسطح الأسنان ، والتي يمكن
إزالتها بالمضمضة .

انحصار الطعام ، انحشار الطعام **food impaction**

انحصار الطعام بقوة بين الأسنان في الأنسجة اللثوية
والأنسجة حول السنية بواسطة قوى المضغ الطاحنة .

تراكم الطعام ، تراكم غذائي **food packing**

قَدَم **foot**

داء الفم والقدم **foot and mouth disease**

قَدَم الآلة **foot engine**

آلة سنية تعمل بالدواسة تستخدم لتدوير الأدوات الدوارة
بواسطة القبضة .

أداة حشو قدمية **foot plugger**

أداة تماثل القدم طرفها العامل ذو زاوية قائمة مع عنق
الأداة تستعمل في تكثيف ورس وإنهاء رفاق الذهب .

سناد القدم **foot rest**

مسند للقدم فوق الكرسي السني .

ثُقبة **foramen**

فتحة صغيرة في العظم تمر خلالها الأوعية الدموية
والأعصاب والأوعية اللمفية .

ثُقبة إضافية ، ثُقبة ملحقة **foramen , accessory**

ثُقبة سنخية = ثُقبة سنخية علوية خلفية **foramen , alveolar =**
posterior superior alveolar foramen

إحدى فتحات القنوات السنخية على السطح تحت
الصدغي للفك العلوي ، تمر خلالها الأعصاب والأوعية
الدموية السنخية الخلفية العلوية إلى الضواحك والأرحاء ،
وتسمى الثُقبة السنخية الخلفية العلوية (Posterior superior
alveolar foramen) .

الثُقبة الغربالية الأمامية **foramen , anterior ethmoidal**

قناة بين العظمين الغربالي والجبهوي ، يمر خلالها الفرع
الأنفي للعصب البصري والأوعية الدموية الغربالية الأمامية .

الثُقبة الحنكية الأمامية = **foramen , anterior palatine =**

الحفرة القاطعة **incisive fossa**

منطقة منفذة للأشعة تشريحياً ، تكون مستديرة أو بيضاوية
الشكل ، تشاهد بين ذرى قمم جذور القاطعين المركزيين
العلويين في الصور الشعاعية حول الذروية .

ثُقبة ذروية ، ثُقبة قمية **foramen , apical**

(في التشريح السني) : فتحة صغيرة عند قمة جذر السن
أو قريبة منها ، يمر خلالها العصب والأوعية الدموية
والأوعية اللمفاوية المغذية للّب السن .

ثُقبة ذروية سنية **foramen , apical dental**

ثُقبة عوراء **foramen , caecal**

ثُقبة عوراء ، الثُقبة اللسانية العوراء **foramen caecum**

ثُقبة اللسان العوراء **foramen caecum linguae =**
caecal foramen of the tongue

foramen , condylar = ثقبية لقمية = قناة لقمية
condylar canal

foramen , greater palatine ، ثقبية حنكية كبيرة ،
ثقبية حنكية عظمية
 فتحة القناة الحنكية العظمية في الحنك الصلب بين الجزء الأفقي من العظم الحنكي وعظم الفك العلوي المجاور ، حيث تمرر العصب الحنكي الأعظم والأوعية الدموية إلى الغشاء المخاطي للحنك ، تقع الثقبية ملاصقة للحافة الخلفية للحنك الصلب في منطقة الجذر الحنكي للرحى الثالثة العلوية على كل من جانبي الخط المنصف للفم .

foramen , incisive = الثقبية القاطعة = الثقبية الأنفية الحنكية
nasopalatin foramen
 منطقة منفذة للأشعة : تشاهد في الصور الشعاعية بين ذرى جذور القواطع المركزية العلوية وهي نهاية القناة القاطعة وهي ثقبية تصل التجويف الأنفي بمخاطية الفم تقع عند الخط المنصف للفم ، خلف الثنايا العلوية ، تحت الحليمة المركزية للتجعدات الحنكية ، لها أربع فتحات ؛ اثنتين تمرران الأعصاب الحنكية الأنفية ، واثنتين للأوعية الدموية الحنكية الأنفية .

foramen , inferior dental = الثقبية السنية السفلية =
mandibular foramen الثقبية الفك السفلية
foramen , infraorbital الثقبية تحت الحجاجية
 الفتحة الخارجية للقناة تحت الحجاج توجد في الناحية الوجهية للفك العلوي أسفل التجويف الحجاجي . يمر منها الشريان تحت الحجاجي ، والشعبة العلوية الواردة للعصب مثلث التوائم وصولاً إلى الأنسجة حول الأنف ، والوجه ، والشفة العلوية .

foramen , internal auditory الثقبية السمعية الباطنة
foramen , jugular الثقبية الوداجية
 الفتحة المتكونة من الثلمتين الوداجيتين للعظم الصدغي والعظم القذالي ، يمر عبرها الوريد الوداجي ، والأعصاب القحفية التاسع والعاشر والحادي عشر .

foramen lacerum الثقبية الممزقة
 ثقبية بين عظمين بين قمة الجزء الصخري من العظم الصدغي ونقطة التقائه مع الجناح الكبير للعظم الوددي ، يمر من خلالها الشريان السباتي .

foramen , lateral incisive الثقبية القاطعة الوحشية
 ثقبية توجد في الحنك الصلب خلف القواطع يمر من خلالها الشريان الحنكي الأعظم .

foramen , lesser palatine الثقبية الحنكية الصغيرة
 إحدى فتحات القنوات الحنكية الصغرى على السطح الأمامي للحنك الصلب . وهي ثقبية تقع ملاصقة وإلى الخلف من الثقبية الحنكية العظمية عند الحافة الخلفية للحنك الصلب ؛ توصل العصب الحنكي الصغير الوارد والأوعية الدموية من الحنك الرخو إلى العقدة الوددية الحنكية .

foramen , lingual ثقبية لسانية
foramen magnum الثقبية الكبيرة ، الثقبية العظمية
 ثقبية كبيرة في العظم القذالي في الجمجمة ، يتصل من خلالها جذع الدماغ بالحبل الشوكي .

foramen , malar = foramen ثقبية وجنية =
zygomaticofaciale = ثقبية وجنية وجهية
zygomaticofacial foramen

foramen , mandibular = ثقبية فكية سفلية =
inferior dental foramen ثقبية سنية سفلية
 فتحة مستطيلة توجد في الناحية الداخلية من الشعبة الصاعدة للفك السفلي ، في المنتصف بين الثلمة السنية والحافة السفلية من جسم الفك السفلي ، عند النهاية العلوية للحنجرة الضيقة ومقابلها يمر العصب الضرسى اللامي والأوعية الدموية الضرسية اللامية إلى قاع الفم حيث يدخل العصب السنخي السفلي والأوعية الدموية السنخية السفلية في الفك السفلي . تشاهد في الصور الشعاعية كمنطقة نفوذة للأشعة توجد في منتصف الشعبة الصاعدة للفك السفلي . يحمي الشريان الفكي السفلي ، والوريد الفكي السفلي والعصب السني السفلي الوارد من كل الأسنان السفلية تنوع مثلثي من العظم يُسمى اللسينة (Lingula) ، وهي المنطقة التي يسعى إليها جراح الأسنان عند إعطائه حُقنة تخدير إحصاري للأسنان السفلية (التخدير الناحي للفك السفلي) . تسمى أيضا الثقبية السنية السفلية (Inferior dental foramen)

foramen , mastoid الثقبية الخشائية
 فتحة صغيرة خلف النتوء الخشائي ، يمر خلالها شريان ووريد .

foramen , maxillary = maxillary hiatus الثقبية الفك العلوية = فتحة الفك العلوي
foramen , median palatine الثقبية الحنكية الوسطى
 توجد على خط الوسط للحنك الصلب تمر من خلالها الأعصاب الأفقية الحنكية .

foramen , mental الثقبية الذقنية

ثقبه كبيرة في الناحية الشدقية من جسم الفك السفلي ، تكون عادة في المنطقة أسفل وبين الضواحك ، وهي منطقة نفوذة للأشعة تمر منها الأعصاب الواردة من الشفة السفلية والثة القاطعة الشفوية مع الأوعية الدموية المصاحبة لتنضم إلى الفرع القاطع للعصب السني السفلي داخل العظم .

foramen , nasopalatine = الثقب الأنفية الحنكية = الثقبه
incisive foramen القاطعة
منطقة نفوذة للأشعة ببيضاوية الشكل تقع بين أو في اتجاه ذروي قرب من جذور القواطع المركزية العلوية .

foramen , nutrient ثقبه مغذية
إحدى ثقب الفك العلوي والفك السفلي التي تمر من خلالها القنوات المغذية .

foramen , occipital = الثقب القذالية ، الثقب القفوية =
foramen magnum الثقب الكبيرة = الثقبه العظمى

foramen of the tongue, caecal الثقب اللسانية العوراء
انخساف فوق جذر وظهر اللسان في المكان السابق لفتحة القناة الدرقيه اللسانية (Thyroglossal duct) .

foramen , orbitomalar = الثقبه الوجنية الحجاجية
foramen zygomatico-orbitale
انظر ثقبه وجنية حجاجية (Zygomatico-orbital foramen) .

foramen ovale الثقبه البيضاوية
1- فتحة في الجناح الكبير للعظم الوتدي ، يمر من خلالها الفرع الفكي السفلي من العصب مثلث التوائم والشريان السحائي الصغير .
2- فتحة بين أذيني قلب الجنين .

foramen ovale alae majoris ثقبه الجناح الكبير البيضاوية
فتحة في الجناح الكبير للعظم الوتدي يمر من خلالها العصب السني السفلي والشريان السحائي الإضافي .

foramen , palatal = الثقبه الحنكية = الثقبه القاطعة
incisive foramen

foramen , posterior palatal = الثقبه الحنكية الخلفية =
greater palatine foramen الثقبه الحنكية الكبيرة

foramen , posterior superior = الثقبه السنخية العلوية الخلفية =
alveolar = alveolar foramen الثقبه السنخية

foramen rotundum الثقبه المدورة ، الثقبه المستديرة
ثقبه مدورة في الجناح الكبير للعظم الوتدي يمر منها الفرع الفكي العلوي للعصب مثلث التوائم .

foramen rotundum ossis ثقبه العظم الوتدي المستديرة
sphenoidalis

فتحة مستديرة في الجناح الكبير للعظم الوتدي يمر من خلالها الفرع الفكي العلوي للعصب مثلث التوائم .

foramen , sphenopalatine الثقبه الحنكية الوتدية
الفراغ بين النتوء الحجاجي والنتوء الوتدي للعظم الحنكي ، الذي يفتح في التجويف الأنفي .

foramen spinosum الثقبه الشوكية ، الثقبه النخاعية
فتحة في الجناح الكبير للعظم الوتدي قرب زاويته الخلفية ، يمر من خلالها الشريان السحائي الأوسط .

foramen , spinous = الثقبه الشوكية ، الثقبه النخاعية
foramen spinosum

foramen , stylomastoid الثقبه الإبرية الخشائية
فتحة بين النتوء الإبري والنتوء الخشائي ، يمر من خلالها الشريان الإبري الخشائي والعصب الوجهي .

foramen , superior maxillary = ثقبه الفك العلوي =
foramen rotundum ossis ثقبه العظم الوتدي المدورة
sphenoidalis

foramen , supraorbital الثقبه فوق الحجاج
الثقبه المتكون من جسر فوق الثلم فوق الحجاج ، على الحافة فوق الحجاج للعظم الجبهي ، يمر من خلالها العصب فوق الحجاج والأوعية الدموية فوق الحجاجية ؛ ثلم في الحافة فوق الحجاجية للعظم الجبهي يمرر العصب فوق الحجاج والأوعية الدموية فوق الحجاجية .

foramen , vertebral الثقبه الفقارية
foramen , zygomaticofaciale الثقبه الوجنية الوجهية
فتحة خارجية على سطح العظم الوجني ، يمر من خلالها العصب الوجني والأوعية الدموية الوجنية .

foramen , zygomatico-orbitale الثقبه الوجنية الحجاجية
فتحة القناة المارة من خلال العظم الوجني ، يمر من خلالها الفرع الوجني للعصب الفكي العلوي .

foramen , zygomaticotemporale ثقبه وجنية صدغية
فتحة على السطح الصدغي للعظم الوجني ، يمر من خلالها العصب الصدغي الوجني .

foramina ثقبوب
جمع ثقبه (Foramen) .

force قوة
تأثير عندما يطبق على جسم ، يجعله يتحرك أو يغير من حركته ؛ حينما تُطبّق القوة على أي مادة تسبب تشوهها .

force , chewing قوّة المضغ
force , component of محصلة القوة
أحد عوامل القوة مركبة أو متعادلة .

force , condensing	قُوَّة الرِّص ، قُوَّة التَّكثِيف	forceps , extracting	ملقَط القلع
	الضغط اللازم والضروري لتكثيف وحرص مواد الحشو (مثل : الأمِّلغم ، رقائق الذهب ، الشموع) داخل الحُفْرة المحضَّرة .		أداة تشبه الكماشة لقلع السن . تشتمل على مقبضين ، ومفصل ومنقارين أو نصلين ، مصنعة بأشكال وأحجام مختلفة ، مصنفة بحسب أعداد مطبوعة على الجانب الداخلي من المقبض بواسطة المصنع وفقاً لشكل المنقارين أو المقبضين أو وفقاً لاستعمالها الخاصة .
force , masticatory	القوة الماضغة	forceps , gum guillotine	ملقَط مقصلة اللثة
	القوة الناشئة عن عضلات المضغ أثناء عملية مضغ الطعام .	forceps , haemostatic =	المَلقَط الموقف للنزف
force , occlusal	القوة الإطباقية ، القوة الطاحنة	hemostatic forceps	
	نتاج القوة العضلية على الأسنان المتقابلة .		أداة تشبه المقص ذات نصلين مجوفين ، تستعمل للإمساك بالأوعية الدموية أثناء العملية الجراحية .
forced	بالقوة ، قسري	forceps , instrument	ملقَط الأدوات
forceps	ملقَط ، جفت ، كُلابية	forceps , lower molar	ملقَط الرحي السفلية
	أداة ذات نصلين أو منقارين ومقبضين ، تستعمل للإمساك (الأدوات ، أو الضمادات أو الإبر ، إلخ .) أو للضغط (لمنع النزف) أو للإزالة (قطع العظم الزائد) أو لتبعيد الأنسجة أثناء المداخلة السنية الجراحية ، وأيضا لقلع الأسنان أو جذورها .		ملقَط ذو منقارين بزاوية قائمة مع المقبضين ، سهمية الشكل لتتطبق على مفترق جذري الأرحاء السفلية .
forceps , artery	ملقَط الشريان	forceps , lower root	ملقَط الجذر السفلي
	ملقَط معدني ذو منقارين مسننين ، ومنحنيين أحيانا ، له مَقْبِضَان مثل المقص ومزود بلسينة مسننة (Ratchet device) لتحتفظ على انغلاقه عند الاستعمال وفتحه عند الإنتهاء .		ملقَط ذو مقبضين مستقيمين ومنقارين أجوفين بأحجام مختلفة يكونان بزاوية قائمة مع المقبضين ، يستخدم لقلع القواطع السفلية ، والأنياب ، والضواحك ، والجذور .
forceps , bone-cutting =	مقراض العظم ، كُلابية قَرَض	forceps , maxillary disimpaction	ملقَط تصحيح انطمار الفك العلوي
bone shears	العظم = قاطع العظم ، الملقط القاطع للعظم		أداة ، يمر أحد نصليها داخل التجويف الأنفي وينطبق النصل الآخر مقابل الحنك ، بحيث يمكن الإمساك بالفك العلوي المزاح وإعادته إلى مكانه وعدم انطماره .
	أداة ذات مقبضين ونصلين شبيهين بالسكين أو بالأزميل . تعرف أيضا بقاطع العظم (Bone shears) .	forceps , mosquito-artery	ملقَط البعوضة الشرياني
forceps , bone-nibbling =	قاصم العظم = مقراض العظم ،		يشبه ملقَط الشرايين لسبنسر ويلز (Spencer Wells' artery forceps) ولكن منقاريه غاية في الدقة .
bone rongeurs	قارض العظم ، كُلابية قرص العظم	forceps , needle-holding	ملقَط ماسك الإبرة
	أداة تشبه الكماشة ذات مقبضين ، تستخدم لقطع أجزاء صغيرة من العظم بواسطة منقارين يشبهان الكأس .		أداة ذات مقبضين من نوع المقص ، تكون عادة مُزوَّدة بلسينة مسننة (Ratchet device) لإمساك الإبر أثناء خياطة الأنسجة .
forceps , Cheatle's	ملقَط شيتل	forceps , plaster cutting	الملقَط القاطع للجبس ، مقراض الجبس
	ملقَط ذو نصل طويل ومقبض مقص يستعمل معقماً ، للإمساك بأشياء معقمة .		ملقَط مُعلم الجيب
forceps , children's extracting	ملقَط لقلع أسنان الأطفال	forceps , pocket marking	ملقَط ذو مسكة يميني أو يسري في أحد نصليه دبوس حاد يستعمل لتثقيب جدار الجيب حول السني من أجل تحديد عمق الجيب قبل إجراء العملية .
forceps , clamp	ملقَط المشبك	forceps , root fragment	ملقَط شظايا الجذور
forceps , dental	ملقَط سنية ، ملقَط سني	forceps , root splitting	ملقَط شق الجذور ، ملقَط فصل الجذور
	ملقَط تستعمل لقلع الأسنان .		
forceps , dissecting	ملقَط تشريح ، ملقَط تسليخ		
	أداة تشبه الملقَط ذات فكين منحنيين أو مستقيمين ؛ مسننين أو مثل أسنان الفأر . بعض هذه الملاقط يكون معزولاً لكي يستخدم في عمليات الجراحة الكهربائية .		
forceps , dressing	ملقَط الضماد		

كُلاية ذات نصلين قاطعين تستعمل لفصل الجذور للأسنان متعددة الجذور .

forceps , rubber-dam clamp = ملقَط مشبك الحاجز

cervical clamp forceps المطاطي = ملقَط المشبك العنقي

ملقَط صَمَم خصيصاً لوضع مشابك الحاجز المطاطي على الأسنان . انظر الحاجز المطاطي (Rubber dam) .

forceps , separating = ملقَط فصل الجذور ،

splitting forceps ملقَط شق الجذور

forceps , sinus ملقَط الجيب

forceps , Spencer Wells' artery ملقَط الشرايين حسب سبنسر ويلز

نموذج أصلي للملَقَط ، يستعمل لمسك الشرايين .

forceps , splinter ملقَط الجبيرة

forceps , split beak ملقَط ذو نصل شاق ، ملقَط ذو مقار قاطع

ملقَط علوي وسفلي له نصلين شاقين ، صمما للإطباق على ثنية مركزية أو رباعية أو ضاحك أو جذر .

forceps , splitting = ملقَط شق الجذور =

separating forceps ملقَط فاصل للجذور

forceps , sterilizer ملقَط المعقمة ، ملقَط التعقيم

forceps , suture ملقَط الخياطة

forceps , tissue ملقَط النسيج

ملقَط ذو نصل دقيق بمقبض من نوع المقص مجهز بلسينة مسننة للحفاظ على انغلاق النصلين .

forceps , tongue ملقَط اللسان

forceps , tongue holding ملقَط إمساك اللسان

forceps , towel ملقَط الفوطة

ملقَط لإمساك فوطة أو منديل معقم يستعمل في الجراحة .

forceps , towel clamp ملقَط مشبك الفوطة

forceps , universal extracting ملقَط قلع عام

forceps , upper anterior = ملقَط أمامي علوي =

straight forceps ملقَط مستقيم

ملقَط ذو نصل مستقيم مجوف باتساعات مختلفة ، مصمم بخط مستقيم مع المقبض .

forceps , upper molar ملقَط الأرحاء العلوية

أداة يبنى ويسرى لها نصل مجوف لينطبق على الجذر الحنكي للأرحاء العلوية ، والنصل الآخر مستدق بشكل المحرف (الرفش) ليتوافق مع تشعب الجذور الشدقية ؛ توجد العديد من النماذج التي تشمل أيضاً سلسلة من ملاقط قلع للأطفال بحجم أصغر .

ملقَط الجذر العلوي forceps , upper root

ملقَط ذو نصل منحني مُجَوَّف باتساعات مختلفة ومقبضين منحنين (نموذج ريد Read's pattern) ، أحد المقبضين ينطبق تماما مع راحة اليد ، والآخر يوفر الإمساك المريح للأصابع . يستعمل ملقَطاً عاماً لقلع الأسنان والجذور .

forceps , upper root bayonet's pattern ملقَط نموذج بايونيت للجذر العلوي

ملقَط نصله مستقيمين ، ويكونان زاوية مع المقبضين اللذين يمكن أن يكونا منحنين (نمط ريد Read's pattern) أو مستقيمين . يستخدم لقلع الأسنان العلوية والجذور في الجزء الخلفي من الفم .

forces قوى

Fordyce's spots = Fordyce's بُقع فوردايس = مرض

disease = Fordyce's granules فوردايس = حبيبات فوردايس

نسبة إلى ج . أ . فوردايس ، J.A.Fordyce ، 1925-1858 ، طبيب أمراض جلدية أمريكي .

شذوذ نمائي يشتمل على غدد دهنية متضخمة في مخاطية الفم والأعضاء التناسلية ؛ تظهر إكلينيكيًا كمجموعات من البقع الصفراء الصغيرة المرتفعة قليلاً ليس لها أهمية مرضية تتواجد بكثرة على الأغشية المخاطية الفموية وعلى الحافة القرمزية للشفة وعلى السطح الداخلي للشفتين والخدين ، تسمى أيضاً حبيبات فوردايس (Fordyce's granules) .

forearm ساعد ، ذراع

الجزء ما بين المرفق والمعصم .

forebrain = prosencephalon الدماغ المقدم

foregut المعى الأمامي

مقدمة القناة الهضمية .

forehead مقدم الرأس

foreign bodies أجسام غريبة ، أجسام أجنبية

أي جسم أو مادة تكون في مكان ، لا توجد فيه بشكل طبيعي .

forensic شرعي ، قانوني

forensic dentistry طب الأسنان الشرعي

انظر قانون ، تشريع ، علم القضاء (Jurisprudence) ، علم الأسنان (Odontology) ، شرعي (Forensic) .

foreshortening تقصير ، تقاصر

(في التصوير الشعاعي) : نقص في طول الصورة الشعاعية للسن ، نتيجة خطأ في طريقة التقاط الصورة الشعاعية .

fork شوكة
 fork , bite شوكة العض
 fork , face-bow شوكة القوس الوجهية
 forked tongue لسان متشعب ، لسان متفرع
 انظر لسان مشقوق (Slit tongue) .

form شكل
 form , arch شكل القوس
 form , convenience شكل ملائم
 form , face شكل الوجه
 form , occlusal شكل إطباق
 form , outline شكل الحافة

شكل المنطقة من سطح السن التي تدخل ضمن الحفرة المحضرة ؛ أي الحواف الخارجية عند تحضير الحفرة ، التي تحدد محيط الشكل المحضّر من سطح السن ؛ وفيما يلي بعض المعايير التي تتعلق بشكل الحافة :

1- يجب أن تدخل كل الوهاد والشقوق المتلاصقة ضمن شكل الحافة دون اعتبار لامتداد التسوس (تمديد وقائي (Extension for prevention) .

2- الحافة المتلاصقة المقابلة للسن المجاورة يجب أن تمتد إلى الفرجة بين الأسنان المتلاصقة ، بحيث يمكن تنظيف حواف الحفرة المحضرة أو الحشوة بواسطة شعيرات فرشاة الأسنان من بقايا الطعام واللويحة الجرثومية (تمديد وقائي (Extension for prevention)

3 - يجب أن يتجاوز القاع اللثوي للحفرة نقطة أو منطقة التماس بنصف ملليمتر على الأقل في الاتجاه الذروي .

4- أي حفتين محضرتين في نفس السن أو في نفس السطح بينهما مسافة أقل من 1 ملم ، يجب توصيلهما ببعضهما في حفرة واحدة .

form , resistance الشكل المقاوم
 مصطلح يستعمل في تحضير الحفرة ، للدلالة على شكل جدران الحفرة الذي يحقق أقصى استقرار وثبات للحشوة مقابل قوى الضغط أثناء عملية مضغ الطعام .

form , retention شكل التثبيت
 شكل يعطى لجدران الحفرة المحضرة لكي تقاوم الحشوة داخل الحفرة الانزياح ؛ ويمكن إنجاز ذلك ؛ إما بعمل غوور للتثبيت كما في حالات حشوة الأملمغ ، والحشوة برفائق الذهب ، وحشوة الراتين المركب ، أو بالجدران المواجهة ، والأثلام الإضافية ، والشقوق ، والدبابيس ، كما في حالات التحضير للحشوة المصبوبة أو لتحضير التاج .

form , tooth شكل السن
 الشكل المحيطي المتميز الذي يميز سناً عن سن أخرى من ناحية تعريفها ، وتوصيفها وتفريقها . انظر شكل السن البيضوية (Ovoid tooth form) .

formaldehyde فورمالدهيد
 غاز ذورائحة لاذعة قوية ، ومهيّج قوي للأنسجة . يستعمل بشكل محلول كمطهر ويمزج في بعض الحالات مع الكريزول في معالجة قناة الجذر ويستخدم بشكل شائع لتثبيت العينات التشريحية النسيجية .

formalin فورمالين
 محلول مائي بتركيز 37٪ من غاز الفورمالدهيد ، يستخدم لتثبيت الأنسجة بغرض الفحص التشريحي للأنسجة .

formation تشكيل ، تشكّل

formation , individual tray تشكيل الطابع الإفرادي

formative تشكيلي ، تكويني

formative function عمل تشكيلي ، وظيفة تكوينية

former مُشكّل ، مكون ، مُهيكل
 أداة تستخدم للتشكيل أو للتكوين .

former , angle مُشكل الزاوية ، مكون الزاوية
 أحد زوجين (أيسر أو أيمن) من الأدوات اليدوية القاطعة ذات أنصال حوافها حادة ، تستعمل لتشطّيب الحفرة المحضرة ، ولتأكيد نظافة وحدة الزوايا والغوور وإضافة تثبيت جيد للحشوة .

former , crucible مُشكل البوتقة ، مُكوّن بوتقة الصب ، مخروط الصب

former , sprue مشكل المصب
 صفيحة معدنية تحوي غوورات بشكل معاكس للسطوح الطاحنة للأسنان يصب فيها الشمع .

formocresol فورموكريزول
 محلول مبيد للجراثيم ، مُكون من الفورمالدهيد ، والترايكريزول ، والجليسرين ، والماء . يستخدم كمطهر ، وهو مهيّج قوي للأنسجة حينما يوضع عليها ، فيؤدي إلى موت وتثبيت الأنسجة ، لذلك يستعمل لتمويت الأنسجة اللبية . يستخدم أيضاً كمطهر يوضع في الحجرة اللبية للأسنان ذات اللب الميت أثناء معالجة قناة الجذر .

formula صيغة ، معادلة ، قاعدة ، وصفة
 التركيب الكيميائي لمادة ، موضحاً بالرموز ، كتابة تركيب الدواء في الوصفة الطبية لتحضيره بواسطة الصيدلي .

formula , dental صيغة سنّية ، معادلة سنّية

انخفاض في الجزء القشري للعظم الصدغي ، تحت التواء
الوجني حيث تستقر لقمة الفك السفلي .

الفجوة تحت النخامية fossa , hypophyseal

الفجوة القاطعة fossa , incisive

1- انخفاض على سطح الفك العلوي خلف القواطع .

2- انخفاض على الفك السفلي تحت القواطع ، وحيث

ترتكز العضلة الذقنية .

3- انخفاض على السطح الخارجي للفك العلوي ، حيث

تنشأ العضلة الخافضة للأنف .

الفجوة تحت الصدغية ، حفرة تحت fossa , infratemporal

الصدغ

فراغ غير منتظم على الجمجمة ، محاط بالعظم الوجني

والشعبة الصاعدة للفك السفلي ، خلف الفك العلوي .

الفجوة الوداجية fassa , jugular

انخفاض في الجزء الصخري للعظم الصدغي بين القناة

السباتية والثقبية الإبرية الخشائية ، يمر فيها الوريد الوداجي .

الفجوة الدمعية fossa , lacrimal

الفجوة اللسانية fossa , lingual

انخفاض ضحل يوجد على السطح اللساني لسن قاطعة .

حفرة الفك السفلي ، الفجوة الوبقية = = fossa , mandibular

الجوف العنابي glenoid fossa

انخفاض في الجزء الصدفي من العظم الصدغي أسفل

التواء الوجني ، تستقر فيه لقمة الفك السفلي .

الفجوة الخشائية fossa , mastoid

انخفاض على السطح الجانبي للعظم الصدغي ، يسكن فيه

الجيب الوريدي الجانبي .

الفجوة الأنفية fossa , nasal

الفجوة القذالية fossa , occipital

الفجوة الفموية = حفيرة الفم fossa , oral = stomodeum

الابتدائية

الفجوة الحنكية = الفجوة fossa , palatine = incisive fossa

القاطعة

الفجوة النخامية fossa , pituitary

الفجوة القحفية الخلفية fossa , posterior cranial

الفجوة الجناحية fossa , pterygoid

شق أو حفرة عميقة بين الصفيحة المتوسطة والصفيحة

الجانبية للتواء الجناحي للعظم الوتدي .

الفجوة الجناحية الحنكية fossa , pterygopalatine

شق صغير شبيه بالقمع بين التواء الجناحي للعظم الوتدي

صيغة ابتكرت لتوضيح عدد وترتيب الأسنان عن طريق
أحرف وأرقام ، في هذه الصيغة يرمز للقاطع بحرف " I " ،
والناب بحرف " C " ، والضاحك بحرف " P " ، وللرحي
بحرف " M " . الصيغة السنوية للأسنان الدائمة الطبيعية في
الإنسان هي :

$$I = 2/2 ، C = 1/1 ، P = 2/2 M = 3/3$$

صيغة الأداة formula , instrument

صيغة من ثلاثة أرقام تمثل ثلاثة قياسات : عرض الحد
القاطع بأعشار المليمتر ؛ طول الحد القاطع بالمليمترات ؛
وزاوية مقبض الأداة بالدرجات المئوية .

دُستور الأدوية ، كتاب الوصفات الطبية formulary

مجموعة من الوصفات أو الصيغ لكيفية تحضير الأدوية من
تراكييب مختلفة .

قَبْوُ fornix = vault

بروز أمامي ، بروز متقدم forward protrusion

بروز متقدم عن الوضع المركزي .

حفرة fossa

انخفاض بسيط أو تجويف كالذي يشاهد على السطح
اللساني للقواطع أو انخفاض في العظم مثل : الجوف
العنابي (Glenoid fossa) . الجمع : حفر (Fossae) .

حفرة بيتشات = الفجوة الفك الجناحية fossa , Bichat's

الفجوة القحفية الأمامية fossa , anterior cranial

الفجوة النابية fossa , canine

انخفاض على السطح الخارجي للفك العلوي في الناحية
الوحشية من سنخ الناب مباشرة .

حفرة مركزية fossa , central

انخفاض ضحل على السطح الإطباق للرحي .

الفجوة اللقمية fossa , condylar = condyloid fossa

أحد انخفاضين صغيرين على العظم القذالي ، متواجدين
خلف كل من لقمتي الفك السفلي .

حفرة قحفية fossa , cranial

حفرة زندية ، حفرة مرفقية fossa , cubital

1- حفرة ذات البطنين fossa , digastric

أحد انخفاضين متواجدين على جسم الفك السفلي من
الناحية الداخلية على كل من جانبي خط الوسط ، حيث
يرتكز البطن الأمامي للعضلة ذات البطنين .

2- الثلثة الخشائية Mastoid notch .

الجوف العنابي = حفرة الفك السفلي ، fossa , glenoid =

حفرة الوب mandibular fossa

والعظم الحنكي والفك العلوي ، على الناحية الجانبية من الجمجمة ، يمر من خلاله الشريان الفكي العلوي والعصب الفكي العلوي ؛ والعقدة الجناحية الحنكية .

fossa , retromolar الحفرة خلف الرحوية
انخساف يقع بين الحافة الأمامية لشعبة الفك السفلي والعرف (التوء) الصدغي .

fossa , rhomboid حفرة شبه المعين ، الحفرة المعينية

fossa , scaphoid الحفرة الزورقية
انخساف السطح السفلي للصفحة الجناحية الإنسية للعظم الوتدي ، تنشأ منها العضلة الموترة للحفاف .

fossa , sigmoid الحفرة السينية

fossa , sphenomaxillary = حفرة وتدنية فكية =
pterygopalatine fossa الحفرة الجناحية الحنكية

fossa , sphenopalatine الحفرة الوتدية الحنكية

fossa , sublingual = sublingual fove الحفرة تحت اللسان
انخساف على السطح الداخلي للفك السفلي تستقر فيه الغدة اللعابية تحت اللسانية .

fossa , submandibular = الحفرة تحت الفك السفلي =
submaxillary fossa = حفرة ماتحت الفك العلوي =
submandibular fovea حفرة تحت الفك السفلي

fossa , submaxillary = حفرة ما تحت الفك العلوي =
submandibular fossa حفرة تحت الفك السفلي
انخساف على السطح الداخلي للفك السفلي تستقر فيه الغدة اللعابية الفكية .

fossa , suborbital = canine fossa الحفرة تحت الحاجج =
الحفرة النابية

fossa , temporal الحفرة الصدغية
انخساف على جانبي الجمجمة أو القحف ، تتركز فيه العضلة الصدغية .

fossa , temporomandibular = الحفرة الصدغية الفكية السفلية =
mandibular fossa حفرة الفك السفلي ، الحفرة الوقبية

fossa , tonsillar الحفرة اللوزية

fossa , triangular الحفرة المثلثية
انخساف بسيط على السطح الإطباق للرحى أو الضاحك ، على الناحية الإنسية أو الوحشية للارتفاعين الحفافين ؛ يوجد عادة كذلك على السطح اللساني للقواطع العلوية عند حافة الحفرة اللسانية .

fossa , zygomatic= infratemporal fossa الحفرة الوجنية =
حفرة تحت الصدغية

Foster's crown تاج فوستر
نسبة إلى ف . و . فوستر ، F.W.Foster ، fl.1855 ، طبيب أسنان أمريكي .
نوع من التاج الارتكازي يُثبَّت بلولب معدني داخل قناة الجذر .

foundation أساس ، قاعدة

foundation , denture قاعدة البدلة السنية ، مقر البدلة السنية

four-handed dentistry طب الأسنان الرباعي ، طب الأسنان المساعد
عمل جراح الأسنان ومساعد الجراح معا كفريق ، في العمليات الجراحية .

Fournier's molars = أرحاء فورنييه ، الطواحن القبيبة =
Mulberry molars الأرحاء التوتية
نسبة إلى ج . أ . فورنييه ، J.A.Fournier ، 1832-1914 ، أخصائي أمراض تناسلية فرنسي .
أرحاء أولى دائمة ، ذات حديبات متجاورة تتقارب معا مكونة شكل قبة ، تشاهد في حالات الزهري الولادي ، تسمى أيضا الرحي التوتية (Mulberry molar) .

four-wall defect = osseous defects = عيب ذو أربعة جدران =
عيوب عظمية
انظر تحت عيوب عظمية (Osseous defects) .

fovea نقرة (لاتينية)
جمعها حفرة ، نقروهدة صغيرة أو انخساف ؛ مصطلح يستعمل لوصف المنخفضات في الجسم ، بشكل خاص النقرة المركزية في شبكية العين أنظر حفرة (Fossa) .

fovea palatinae = palatine fovea النقرة الحنكية
إحدى وهدتين صغيرتين أو انخسافين في المنطقة الخلفية من الحنك ، توجد على جانبي الخط المنصف للحنك قريباً من أو عند التقاء الحنك الصلب مع الحنك الرخو .

fovea pterygoidea mandibulae = النقرة الجناحية الفكية =
pterygoid fovea = السفلية = النقرة الجناحية

fovea pterygoidea
انخفاض على الجانب الأمامي لعنق الفك السفلي مكان ارتكاز العضلة الجناحية الخارجية .

fovea sublingualis mandibulae = النقرة الفكية السفلية =
sublingual fovea = تحت اللسانية = النقرة تحت اللسانية

fovea sublingualis
انخفاض على السطح الداخلي للفك السفلي موضع الغدة تحت اللسانية .

fovea submandibularis = = النقرة تحت الفك السفلي
submandibular fovea = نقرة ماتحت الفك العلوي
submaxillary fovea
انخفاض على السطح الداخلي للفك السفلي موضع الغدة
تحت الفك السفلي ، حيث يستقر فيها جزء من هذه الغدة .
fovea submaxillaris mandibulae ، النقرة تحت الفك السفلي ،
النقرة تحت الفك السفلي
foveate منقّرة
متعلق بالحفر أو يتميز بوجود حفرة أو نقرة (Fovea) .
foveola نُقْيرة
حفرة صغيرة ؛ جمعها نقيرات ، حفيرات (Foveolae) .
Fox' plate صفيحة فوكس
جهيزة تستخدم لتعيين المستوى الإطباقى (الخط من الجناح
إلى وتدة الأذن Ala-tragus line) لعضة الشمع الإطباقية
(عضة الحواف Bite rims) من أجل تصنيع الجهاز السني .
fracture كسر
يتعلق بكسر العظم ، أو الغضروف أو الأسنان . كسور العظم ،
إما أن تكون بشكل كسر بسيط (Simple fracture) ، أو كسر
مركب (Compound fracture) أو كسر متفتت
(Comminuted fracture) . تعالج كسور الفك بواسطة
تقريب نهايتي الجزئين المكسورين ، وتثبيتهما معاً بواسطة
الجبيرة ، أو الدبابيس أو الأسلاك وذلك لمدة عدة أسابيع
حتى تلتئم نهايتي العظم المكسور ، ثم يتم بعد ذلك رفع أو
إزالة الجبيرة أو غيرها .
fracture , angle كسر الزاوية
fracture , articular كسر مفصلي
كسر يشمل سطح المفصل .
fracture , bilateral كسر ثنائي الجانب
fracture , blow-out كسر مطبق
كسر الجدران العظمية للحجاج مع هبوط الارتفاع العظمي
للحجاج .
fracture , circumferential wiring for تثبيت محيطي للكسر
بالأسلاك
انظر رباط محيطي ، رباط دائر (Circumferential wiring) .
fracture , clasp كسر المشبكة
كسر ذراع الضمة بسبب الإجهاد الزائد عن حد المرونة
للمعدن المصنوعة منه .
fracture classification , Le Fort's تصنيف لوفور لكسور
الفك العلوي
انظر تصنيف لوفور (Le Fort's classification) .

fracture , closed = simple fracture كسر مقفل ، كسر
مغلق = كسر بسيط
fracture , comminuted كسر متفتت
كسر ينتج عنه العديد من الشظايا العظمية الصغيرة نتيجة
لإصابة ساحقة .
fracture , complete كسر تام ، كسر كامل
fracture , complex كسر معقد ، كسر مشترك
كسر تكون فيه خطوط الكسر متعددة ومنتشرة في جميع
الاتجاهات ، وتشمل البنى الحيوية المجاورة لمكان الكسر .
fracture , complicated كسر مختلط ، كسر مضاعف
fracture , compound كسر مركب ، كسر مفتوح
كسر متصل بالسطح الخارجي حيث تصبح شظايا العظم
مكشوفة في التجويف الفموي أو من خلال الجلد .
fracture , compound comminuted كسر متفتت مركب
fracture , condyle كسر لُقمة الفك السفلي ، كسر اللقمة
fracture , coronal كسر تاجي
fracture , craniofacial كسر جمجمي وجهي ، كسر
قحفي وجهي
كسر يشمل عظام الوجه والجمجمة .
fracture , craniomaxillary fixation الثبيت القحفي الفكّي
العلوي للكسر
انظر تثبيت قحفي فكي علوي (Craniomaxillary fixation) .
fracture , dentate كسر سني
fracture , depressed كسر منخفض ، كسر هابط
كسر بعظام الجمجمة ، تكون شظايا العظم المكسورة فيه
منخفضة (منخفضة) عن مستواها الطبيعي .
fracture , direct كسر مباشر
حدوث الكسر عند نقطة الإصابة أو الضربة .
fracture , displaced كسر مُزاح ، كسر مُرحل
كسر ينتج عنه انزياح الشظايا العظمية المكسورة بعيداً عن
مكانها في محيطها التشريحي الطبيعي .
fracture , double كسر مزدوج
fracture , external pin fixation تثبيت الكسر بدبابيس
خارجية
تثبيت الشظايا العظمية للكسر باستخدام لولب معدنية أو
قضبان تثبت خارج الجلد .
fracture , extracapsular كسر خارج المحفظة
كسر في لُقمة الفك السفلي خارج المنطقة المحاطة بمحفظة
المفصل الفكي الصدغي .

fracture , favorable = favourable fracture كَسْرٌ مُسْتَحَب
كَسْرٌ تحافظ فيه المرتكزات العضلية والقوى المؤثرة على
الشظايا العظمية المكسورة ، بأن تبقى في وضعها
التشريحي الطبيعي دون إزاحة .

fracture , fibrous union التحام ليفي للكسْر
انظر التحام ليفي (Fibrous union) .

fracture , fixation of تثبيت الكسْر
انظر تثبيت (Fixation) .

fracture , greenstick's = incomplete fracture كَسْرٌ جزئي ، كَسْرٌ جزئي
منحن = كَسْرٌ غير كامل
نوعٌ من كسور الصفيحة القشرية للعظم حيث تنكسر من
جانب واحد فقط ، وتنثني من الجانب الآخر ؛ ويشاهد
هذا النوع من الكسْر في الأطفال .

fracture , horizontal = Guerin's fracture كَسْرٌ أفقي = كَسْرٌ جيران

fracture , impacted كَسْرٌ مُنحسر
حالة يكون فيها جزء من العظم المكسور متداخلاً في الجزء
الآخر .

fracture , incisal angle كَسْرٌ الزاوية القاطعة

fracture , incisal edge كَسْرٌ الحد القاطع

fracture , indirect كَسْرٌ غير مباشر
كَسْرٌ يبعد مسافة عن نقطة الضربة أو الإصابة ؛ مثال
ذلك : ضربة على الذقن يمكن أن تسبب كسراً لإحدى أو
كِلْتَا لقمتي الفك السفلي (كَسْرٌ جاردسمان Guardsman's fracture) .

fracture , intracapsular كَسْرٌ داخل المحفظة
كَسْرٌ في لقمة الفك السفلي ، يشمل الجزء من اللقمة المحاط
بمحفظة المفصل الفكي الصدغي .

fracture , lateral middle third كَسْرٌ الثلث الأوسط الجانبي
كَسْرٌ يشمل النتوء الوجني .

fracture , Le Fort's كَسْرٌ لوفور
في تصنيف الكسور لمنطقة منتصف الوجه ، توجد ثلاثة
أصناف رئيسية من كسور الفك العلوي :

الصف الأول : «كَسْرٌ لوفور الأول» : كَسْرٌ أفقي في الفك
العلوي ؛ يشمل النتوء السنخي ، والحنك ، والنواتئ
الجناحية .

الصف الثاني : (كَسْرٌ لوفور الثاني) : كَسْرٌ هرمي
(pyramidal fracture) يشمل كل الفك العلوي وعظام
الأنف ، حيث يكون الكسْر مستعرضاً يمتد خلال عظام
الأنف ، ويصيب النتوء الأمامي العلوي وسقف الحجاج ،
ويمتد خلال جيب الفك العلوي ويعبر النتوء الجناحي .

الصف الثالث : (كَسْرٌ لوفور الثالث) : انفصال العظم
الوجهي عن العظم القحفي ؛ حيث يصيب الكسْر قنطرة
الأنف والحجاج ، والنواتئ الهرمية لعظم الفك العلوي
والعظم الوجني ؛ انفصال قحفي وجهي (Craniofacial
disjunction) .

fracture line خط الكسْر
خط نافذ للأشعة يشاهد في الصور الشعاعية ، يدل على
وجود كسْر في العظم أو السن .

fracture , linear كَسْرٌ خطي
كَسْرٌ بطول المحور الطولي للعظم .

fracture , mandibular كَسْرٌ الفك السفلي

fracture , malar كَسْرٌ وجني ، كَسْرٌ خدي
كَسْرٌ في العظم الوجني الذي قد ينزاح أو يظل على وضعه
الطبيعي ؛ عدم تمفصل العظم الوجني مع عظم الفك
العلوي والعظم الجبهي والعظم الصدغي .

fracture , malunion كَسْرٌ سيء الالتحام
انظر سوء التحام (Malunion) .

fracture , maxillary كَسْرٌ الفك العلوي

fracture , middle third كَسْرٌ الثلث الأوسط
كَسْرٌ المجموعة العظمية التي تشتمل على الثلث الأوسط من
الهيكل العظمي الوجهي .

fracture , midface كَسْرٌ منتصف الوجه
انظر كسور منتصف الوجه (Midface fractures) .

fracture , non-union كَسْرٌ غير ملتحم ، كَسْرٌ غير ملتئم
انظر عدم التحام (Non-union) .

fracture , open = compound fracture كَسْرٌ مفتوح = كَسْرٌ مضاعف

fracture , partial كَسْرٌ جزئي

fracture, pathological كَسْرٌ مرضي
كَسْرٌ في العظم نتيجة إصابته بمرض يجعله غير قادر على
تحمل حتى القوة الطبيعية العادية .

fracture , pyramidal = class II Le Fort's fracture كَسْرٌ هرمي = كَسْرٌ المرتبة الثانية
من تصنيف لوفور

fracture , reduction of a رد الكسْر ، إعادة الكسْر
إعادة طرفي العظم المكسور المزاح إلى وضعه الصحيح .

fracture , simple كَسْرٌ بسيط
كَسْرٌ لا يفتح خارجياً ، أي كَسْرٌ عظمي لا تظهر فيه نهايتا
العظم المكسور من خلال الجلد .

fracture , spontaneous = pathological fracture كَسْرٌ تلقائي = كَسْرٌ مرضي

fracture, subcondylar	الكسّر تحت اللقمة	fraenum , lingual	اللجام اللساني
	كسّر في الفك السفلي يمر خلال عنق اللقمة .		طيّة في منتصف الفم تمتد من الغشاء المخاطي ، عند
fracture , transverse	كسّر مستعرض ، كسّر معترض		السطح السفلي للسان إلى قاع الفم .
fracture , unfavorable	كسّر غير مستحب	fragile	هش ، قصف ، قصم
	كسّر عظمي ، تقوم فيه المركّزات العضلية وقوة الشد بإبعاد	fragilitas ossium =	هشاشة عظمية = تشكّل العظم المعيب
	الأجزاء المكسورة عن وضعها التشريحي الطبيعي .	osteogenesis imperfecta	مرض عظمي تطوري ، تكون العظام فيه هشّة سهلة
fracture , unilateral	كسّر وحيد الجانب		الكسر ، وقد يُسمّى سوء تكون العظم (Osteogenesis
fracture , zygoma	كسّر العظم الوجني		imperfecta) .
fracture , zygomatic	كسّر القوس الوجنية ، كسّر القوس	fragility	هشاشة
	العدارية	fragility , bone	هشاشة العظم
fraena	الجمّة ، أربطة	fragility , capillary	هشاشة شعرية
	مفردها لجام أو رباط (Fraenum) .		هشاشة الأوعية الشعرية .
fraenal	لجامي ، رباطي	fragment	شظيّة ، كسرة ، قطعة
	متعلق باللجام أو الرباط (Fraenum) .	fragment , bone	شظية عظمية ، شذفة عظمية
fraenectomy = frenectomy	القطع الجراحي للجام ، قطع	fragment forceps , root	ملقط شظية الجذر (كلاية)
	الللجام	fragment tweezers , root	منتاش شظية الجذر (ملقط)
	تجرى عملية استئصال اللجام أحيانا بغرض العلاج	fragmentations	تفتت ، تفتت ، تشدّف
	التقويمي ، وذلك بإزالة النسيج الليفي بين السني .		يتكسّر أو يتفتت لأجزاء صغيرة .
fraenoplasty	تصنيع اللجام	Frahm's carver	منحّنة فرام
	إعادة وضع اللجام ذو اتصال شاذ .		انظر منحّنة (Carver) .
fraenotomy = frenotomy	بضع اللجام	frame	إطار ، قاعدة ، هيكل
	قطع جراحي للجام للسان لتحرير حركة اللسان .	frame , occluding	إطار إطباقي
fraenulum = frenulum	لجام		مطبق بسيط يستخدم في المختبر السني لتصنيع الأجهزة
	لجام صغير ؛ طيّة صغيرة من المخاطيّة .		السنية .
fraenum = frenum	لجام ، رباط	framework	هيكل ، إنشاء إطاري
	طيّة من الغشاء المخاطي تمتد من السطح الداخلي للشفة أو		هيكل معدني لجهاز سني تعويضي ، تبني عليه باقي
	الخد أو اللسان ، إلى الشاخصة السنخية .		الأجزاء مثل الأسنان الناقصة وخلافه حتى يتم اكتماله .
fraenum , abnormal	لجام شاذ ، لجام غير سوي	framework of the oral cavity	هيكل التحويّف الفموي
	طيّة شاذة من الغشاء المخاطي ، يمكن أن تعيق استقرار	Francheschetti syndrome =	متلازمة فرانثيسيتي =
	البدلة السنّية أو تؤثر على الرباط حول السني .	mandibulo-facial dysostosis	عدم أو سوء تكون عظام
fraenum , labial	لجام شفوي		الوجه والفك السفلي
	طيّة من الغشاء المخاطي عند خط الوسط أمام الثنايا المركزية		نسبة إلى أ. فرانثيسيتي ، A.Francheschetti ، مولود قبل
	العلوية تمتد من السطح الداخلي للشفة العليا إلى التواء		1896 ، أخصائي عيون سويسري .
	السنخي ؛ وتسمى إزالتها بالاستئصال الجراحي بقطع	Frankel's appliance	طبيقة فرانكل ، جهاز فرانكل
	الللجام (Fraenectomy) .		طبيقة وظيفية نزوعة من النوع المنشط ، صممت بواسطة
fraenum labiorum	لجام الشفة		رولف فرانكل Rolf Frankel . انظر طبقة (Appliance) .
	طيّة من الغشاء المخاطي تصل الشفة العليا مع لثة الفك	Frankfort horizontal plane =	مستوى فرانكفورت الأفقي =
	العلوي بين القاطعين المركزيين .	Frankfort plane	مستوى فرانكفورت
fraenum linguae	لجام اللسان	Frankfort plane =	مستوى فرانكفورت = مستوى
	طيّة من الغشاء المخاطي تصل السطح السفلي للسان بقاع	Frankfort horizontal plane	فرانكفورت الأفقي
	الفم .		

مستوى يتحدد بوضع النقطتين الصماخيتين والنقطة الحجاجية اليسرى ، يستخدم في قياس ومقارنة الجماجم البشرية ، وقد بدأ تبني استخدامه في المؤتمر الدولي لعلماء القياسات (الطبائع) البشرية . الذي انعقد في فرانكفورت سنة 1844 . مستوى مار من خلال أسفل نقطة في قاع الحجاج الأيسر (الحجاج) وأعلى نقطة في كل من مجري السمع الظاهري في الجمجمة (بنقطة بوريون) وهو مستوى أفقي حينما تكون الرأس في الوضع الطبيعي العمودي . انظر الملحق رقم 7 (Appendix 7) .

free حر ، خال من ، بلا ، طليق

free articulation تمفصل حر
انظر تمفصل (Articulation) .

free denticles حصيات حُرّة

free end saddle سرج طليق ، سرج ذو نهاية حُرّة
بدلة سنّية نزوعة ينتهي طرف قاعدتها الممتدة وحشياً إلى الخلف دون دعم سن طبيعية أو زرعة .

free gingiva لثة حُرّة

free gingival margin = free gum margin الحافة الحُرّة للثة
حافة أو قمة النسيج اللثوي الحر .

free graft طُعْم حُر ، رُقعة حُرّة
انظر طُعْم (Graft) .

free mandibular movements حركات الفك السفلي الحرة
1- أية حركات للفك السفلي تتم بدون تداخل أو إعاقة الأسنان .
2- أية حركة للفك السفلي بدون مقاومة .

free support دَعْم حُر ، سناد طليق ، حامل حُر ،
نقطة استناد حُرّة أو طليقة

freeway space = interocclusal clearance = interocclusal distance = مسافة حرة ، مسافة غير
إطباقية ، فُرجة
interocclusal gap = استرخائية = مسافة فاصلة بين القوسين
interocclusal rest space المسافة بين القوسين = فُرجة بين
القوسين = فُرجة لإطباقية = مسافة الراحة الاسترخائية =
مسافة وضع الراحة بين القوسين

المسافة الصغيرة بين الأسطح الإطباقية للأسنان العلوية والأسنان السفلية عندما يكون الفك السفلي في وضع الراحة الطبيعي . يمكن تحديد هذه المسافة بواسطة حساب الفرق بين البعد العمودي في وضع الراحة والبعد العمودي الإطباقية للفك السفلي عند تصنيع البدلة السنّية الكاملة ، ويستخدم كمقياس بين الأسنان الصناعية للاسترشاد به في

وضع أو تحديد مستوى الأسطح الطاحنة ؛ البعد العمودي الإطباقية محدوفاً من البعد العمودي للجهاز التعويضي (علاقة ناقص) : فُرجة استرخائية = البعد العمودي للجهاز التعويضي - البعد العمودي الإطباقية .

freeze drying تجفيد بالتجميد ، (تجفيد)

طريقة أو أسلوب يتم فيها تجميد الأنسجة المراد فحصها باثولوجياً أو المواد السنّية مثل إسمنت جلاس أينومير وإسمنت الكربوكسيلاط ، ثم تجفيفها في مجال عالي التفريغ من الهواء .

freezing تجميد

fremitus اهتزاز ، حفيف ، حسيس
نماذج اهتزاز الأسنان خلال عملية الطحن .

frenectomy = fraenectomy استئصال اللجام
عملية قَطْع جراحي للجّام لإزالة إتصاله بالعظم التحتي .

frenectomy , labial استئصال اللجام الشفوي
قطع أو إعادة وضع لجّام شفوي شاذ .

frenoplasty تصنيع اللجام ، رأب اللجام
إعادة وضع جراحي للجّام لساني ذو ارتكاز شاذ .

frenotomy = fraenotomy بضع اللجام
تحرير جراحي لارتباط اللسان بقطع جزء من اللجام اللساني ؛ تعرف بخزغ الالتصاق (Ankylosis) .

frenulum = fraenulum لجّيم
لجام صغير (Small frenum) .

frenulum labii inferioris اللجّيم الشفوي السفلي
طيّة من الغشاء المخاطي تصل الشفة السفلى مع اللثة في الفك السفلي أسفل الثنايا .

frenulum labii superioris اللجّيم الشفوي العلوي
طيّة من الغشاء المخاطي تصل الشفة العلوية مع اللثة في الفك العلوي فوق الثنايا .

frenulum linguae اللجّيم اللساني
طيّة من الغشاء المخاطي تصل السطح التحتي للسان مع قاع الفم .

frenum = fraenum لجّام ، قيّد
1- طيّة غشائية تدعم أو تحد من حركة عضو ما في التشريح السنّي .
2- طيّة من نسيج رخو من ألياف عضلية مغطاة بمخاطيّة الفم وترتكز في العظم .

frenum , aberrant لجّام زائغ ، لجّام ضال

frenum , buccal لجّام شدقي ، لجّام خدي
إحدى طيّات مخاطيّة الفم تصل من الخد إلى النتوء السنخي على جانبي التجويف الفموي في منطقة الناب .

frenum , labial = frenulum لجام شفوي = لجيم شفوي
labii inferioris = frenulum سفلي = لجيم شفوي علوي
labii superioris
يصل الشفة بالنتوء السنخي الوجهي ، ويوجد عند الخط
المنصف للفك العلوي والفك السفلي أو قريباً منه .
frenum labiorum = لجام شفوي = لجيم شفوي سفلي =
frenulum labii inferioris = لجيم شفوي علوي
frenulum labii superioris
frenum linguae = frenulum linguae لجام لساني = لجيم
لساني
يصل اللسان بالنتوء اللساني ، ويوجد عند الخط المنصف
للفك السفلي أو قريباً منه .
frequency تكرار ، تواتر ، تردد
عدد الدورات في وحدة زمنية .
Frey's syndrome = متلازمة فراي = المتلازمة
auriculo-temporal syndrome الأذنية الصدغية
friable هَسّ ، قصيف ، سهل التفتت
friability هشاشة ، سهولة التفتت
friction احتكاك
frictional attachment = وصلة احتكاكية = وصلة داخلية =
internal attachment = وصلة الميزاب والمزلاج =
key and keyway attachment = parallel وصلة متوازية =
attachment = precision وصلة محكمة ، وصلة دقيقة =
attachment = slotted attachment وصلة مشقوقة
مثبتة ، تستخدم في تصنيع البدلة السنية الجزئية النزوعة
(المتحركة) والثابتة ، تشتمل على حُقرة معدنية أو وصلة
مستقبلة معدنية وجزء مطابق تماماً لها ؛ تكون الأولى في
التاج الطبيعي عادة أو في المحيط الممتد لتاج صناعي للسن
الداعمة ، والأخيرة متصلة بالجابسة أو بهيكل البدلة
السنية .
frit الفريت (مادة تستعمل في حشو الأسنان)
1- الفريته : المواد المتكلسة أو شبه المنصهرة التي يُصنع منها
الزجاج .
2- يَفْرُتُ : يَصْهَرُ الفريته .
كتلة شبه منصهرة من الخزف قبل اكتمال التزجيج أو
الانصهار أو الصقل بالحرارة .
Friteau's triangle مُثلث فريتو
نسبة إلى أ. فريتو ، E.Friteau .
مساحة مثلثة على الخد خالية من أي فرع من فروع
العصب الوجهي .

frog tongue = ranula لسان الضفدع = كيسة احتباسية تحت
اللسان ، ورم ضفدعي
front teeth = anterior teeth أسنان أمامية
frontal جبهي ، أمامي
متعلق بالجبهة ، في المقدمة . للدلالة على جبهة الوجه أو
العظم الجبهي أو للدلالة على الناحية الأمامية من الجسم .
frontal air sinuses جيوب هوائية جبهيّة
frontal bone العظم الجبهي
أحد عظام الجمجمة المكون للجبهة أو مقدمة الرأس ، التي
تحمي الفصوص الأمامية للدماغ .
frontal boss حذبة جبهيّة
frontal cephalometric radiograph صورة شعاعية
سيفالومترية جبهيّة
صورة شعاعية يكون مصدر الأشعة خلف الرأس والفلم
الشعاعي أمام الوجه بحسب الإجراءات السيفالومترية .
المصطلح الأكثر صواباً هو صورة شعاعية سيفالومترية أمامية -
خلفية (Posterior-anterior (P-A) cephalometric radiograph)
انظر صورة شعاعية سيفالومترية
(Cephalometric radiograph) .
frontal lobe of brain فصّ الدماغ الجبهي
frontal muscle عضلة جبهيّة
ترفع الحاجب وتشد فروة الرأس للأمام . انظر مدخل
عضلة جبهيّة (Frontalis) .
frontal nerve عَصَبُ جبهي
يُعصب جلد فروة الرأس . انظر مدخل عضلة جبهيّة
(Frontalis) .
frontal notch الثُلثة الجبهيّة
ثلمة على الحد العلوي للعظم الحجاجي يمر خلالها العصب
الجبهي والشريان الجبهي .
frontal plane = coronal plane المستوى الجبهي ، المستوى
الأمامي = المستوى التاجي ، المستوى الإكلينيكي
frontal process النُتوء الجبهي ، الشاخصة الجبهيّة
بروز لعظم الفك العلوي يتم فصل مع العظم الجبهي مكوناً
جزءاً من جانب التجويف الأنفي وحافة الحجاج .
frontal resorption امتصاص جبهي ، ارتشاف جبهي
frontal sinus جيب جبهي
أحد تجويفين يحتويان على الهواء في العظم الجبهي ، فوق
العينين .
frontal surface سطح أمامي ، سطح جبهي

frontal wall	جدار أمامي ، جدار جَبْهي	fulcrum	مُرْتَكز ، نقطة ارتكاز
frontalis	العضلة الجبهية		مكان ارتكاز ذراع الرافعة عندما نرفع كتلة ما .
fronto-	(سابقة) جَبْهي	fulcrum line	خط الارتكاز
	مصطلح يستخدم للدلالة على مقدمة الرأس أو الجبهة .		خط وهمي تميل البدلة السنوية الجزئية النزوعة إلى الدوران حوله .
frontomalar = frontozygomatic	وَجْنِي جَبْهي	fulcrum line , retentive	خط الارتكاز المثبت
	متعلق بالعظم الوجني والعظم الجَبْهي .		خط وهمي يصل نقاط التثبيت لأذرع المشبكات تميل البدلة السنوية إلى الدوران حوله عندما تتعرض لقوى مثل جذب الطعام اللصّاق .
frontomaxillary	فكي جَبْهي	fulcrum line , stabilizing	خط الارتكاز الموازن ،
	متعلق بالفك العلوي والعظم الجَبْهي .		خط الارتكاز المستقر
frontonasal	أنفي جَبْهي		خط وهمي يصل السنادات (المهاميز) الطاحنة ، تميل البدلة السنوية إلى الدوران حوله تحت قوى المضغ .
	متعلق بالعظم الأنفي والعظم الجَبْهي .	fuliginous	دُخاني ، أسود كاتم ، هُبَابِي
frontonasal process	نُتوء أنفي جَبْهي ، شاخِصَة أنفية جَبْهيّة ، بروز أنفي جَبْهي		ذو مظهر مُدخّن ، يستعمل هذا المصطلح لوصف اللسان أو الغشاء المخاطي المغطى بطبقة سوداء .
	الجزء الأمامي من عظم الجبهة الذي يتطور ، ليكون مقدمة الرأس وجسر الأنف .	fulgurate	يَصْعَق ، يُومَض
fronto-occipital	قفوي جَبْهي ، قذالي جَبْهي		إتلاف النسيج بواسطة تيار كهربائي ذي تردد عال .
	متعلق بالعظم القذالي والعظم الجَبْهي .	fulguration	1 - صَعَق ، إِصْعَاق
frontoparietal	جداري جَبْهي		إتلاف النسيج بالحرارة النافذة باستخدام ومضات كهربائية أو شرارة كهربائية بالمشروط الكهربائي .
	متعلق بالعظم الجداري والعظم الجَبْهي .		2- تجفيف جلدي سطحي
frontosphenoidal	وتدي جَبْهي		تجفيف طبقة النسيج السطحي عن طريق تبخر الماء بواسطة قطب كهربائي جراحي يوضع على مسافة قريبة من النسيج محدثا ومضات كهربائية خاطفة .
frontosphenoidal process	النُتوء الوتدي الجَبْهي ، شاخِصَة وتدية جَبْهيّة ، بروز وتدي جَبْهي	full	1- كامل
	نُتوء غليظ مسنن صاعد للعظم الوجني يتم فصل مع العظم الجَبْهي والجناح الكبير للعظم الوتدي .		2- مملوء ، ممتلئ ، مليء
frontotemporal	صُدغي جَبْهي	full acrylic crown = jacket crown	تاج أكريليك كامل = تاج جاكيت
	متعلق بالعظم الصدغي والعظم الجَبْهي .		تاج كامل = تاج مصبوب
frontotemporale	نُقطة صُدغية جَبْهيّة	full crown = cast crown	تاج كامل = تاج مصبوب
	أقصى نقطة أمامية على الخط الصدغي عند التئور الوجني للعظم الجَبْهي ؛ وهي علامة لقياس الجمجمة .	full denture = complete denture	بدلة سنوية كاملة
frontozygomatic = frontomalar	وَجْنِي جَبْهي		جهاز سني اصطناعي لتعويض كل الأسنان المفقودة في أحد الفكين أو كليهما .
	متعلق بالعظم الوجني والعظم الجَبْهي .	full denture prosthetics = complete denture prosthetics	1- جهاز سني (بدلة سنوية) تعويضي كامل
fructose = fructus	فُرُكتوز ، سُكّر الفاكهة		جهاز سني تعويضي لكل الأسنان الطبيعية المفقودة ، والأجزاء المصاحبة في أحد الفكين أو كليهما .
	سُكّر الفاكهة ، وهو أحادي سُكّاريد يوجد في العسل والفواكه .		2- مبحث فن التعويض السني لفم أدرد
frugivorous = fruit-eating	ثامر ، أكل الثمار	full face shield	واقِي كامل الوجه
	يعتاش على أكل الفواكه .		يستخدم لحماية الوجه من الشرات أثناء المعالجة السنوية .
FSD = focus-to-skin distance	[مختصر] المسافة من البُورة إلى الجلد		
	(في التصوير الشعاعي) : المسافة من الحد البُوري إلى النقطة التي تدخل عندها الأشعة من الجلد .		
fucoze	فوكوز		
	نوع من السُكّار .		

full-mouth radiological survey مسح كامل للفم بالتصوير الشعاعي
الفحص الإشعاعي الكامل وذلك بإجراء الصور الشعاعية لكل الأسنان والعظم المحيط بها ، ويلتقط لكل منطقة سنية فلم ذروي . عدد الأفلام عادة يكون عشرة أفلام ، وقد حل محل هذه الطريقة الآن الصور الشعاعية البانورامية ، التي تعرض المريض لكمية أشعة أقل ويوضع الفلم فيها خارج الفم .

full-mouth rehabilitation = إعادة تأهيل كامل للفم =
full-mouth reconstruction إستبناء كاملة للفم
علاج لترميم وتعويض القوسين السنيتين بالكامل ، عن طريق الحشوات المصبوبة ، والتيجان ، والجسور ، والتعويضات ذات الوصلة المحكمة ، وزراعة الأسنان أو التعويضات الجزئية .

full-mouth survey مسح كامل للفم
سلسلة من الصور الشعاعية داخل الفم تبين الأسنان والعظم السنخي المحيط ، تشتمل عادة على مجموعة من الأفلام الذرية والأفلام المنحثة .

full- mouth X-ray أشعة كاملة للفم
إجراء صور شعاعية لكل الأسنان والعظم المحيط بها ، وتشمل 14 فلم ذروي ، و4 فلم عضة مجنحة . يسمى أيضاً مجموعة كاملة (Complete series) .

full porcelain crown تاج خزفي كامل
full-thickness flap سدلية كاملة الشخانة ، سدلية ذات شخانة كاملة ، شريحة كاملة الشخانة
سدلية من النسيج المخاطي مع السمحاق المفصول عن العظم .

full-thickness graft = Wolfe's graft طعم كامل الشخانة =
طعم وولف
طعم حر من الظهارة ذات الشخانة الكاملة يُزرع بالنقل ، ويتكوّن من الجلد أو الغشاء المخاطي مع الحد الأدنى من النسيج تحت الجلد ؛ يُنزع من جزء من الجسم وتتم خياطته في جزء آخر للإصلاح أو لترميم عيب .

full treatment العلاج الكامل
(في تقويم الأسنان) : مصطلح للدلالة على العلاج التقويمي الشامل عادة يشمل القوس السني العلوي والسفلي .

full-veneer crown تاج كامل ذو وجه
تعويض كامل لسطح تاج السن التشريحي .

full-wave rectification تصحيح كامل للموجة ، تقويم كامل للموجة

تحويل نصف جيب زاوية الموجه للتيار الكهربائي المتردد ليصبح تياراً مستمراً .
Fuller's earth = Kaolin تُراب القصار = صَلصَال ، طين الخزف ، غَضار

fully adjustable كامل التعديل ، قابل للتعديل

function وظيفة ، عمل

functional وظيفي

functional adaptation تكيف وظيفي ، تكيف وظيفي

functional appliance طبقة وظيفية ، جهاز وظيفي
انظر طبقة وظيفية عضلية (Myofunctional appliance) .

functional cross-bite عضة متصالبة وظيفية ، عضة معكوسة وظيفية

functional impression طبعة وظيفية
طريقة لأخذ الطبعة باستخدام الضغط الطبيعي أو الضغط الوظيفي أثناء عملية إجراء الطبعة ، ينتج عن ذلك قالب رئيسي للأنسجة وهي في الحالة الوظيفية . انظر طبعة (Impression) .

functional impression material مادة الطبع الوظيفية
انظر مادة الطبع (Impression material) .

functional influence تأثير وظيفي

functional jaw orthopedics تقويم فكي وظيفي
معالجة تقويمية عادة باستخدام طباق من النوع المنشط ، التي تستخدم العضلات لأحدث تغيرات وجمية سنية .

functional mandibular disorder اضطراب فكي وظيفي

functional mandibular movements حركات الفك السفلي الوظيفية

1- كل الحركات الطبيعية والخاصة والمميزة للفك السفلي التي تحدث أثناء عملية المضغ ، والكلام ، والتثاؤب ، والبلع ، والحركات المصاحبة الأخرى .

2- حركات الفك السفلي التي تحدث أثناء عملية المضغ والبلع والكلام والتثاؤب .

functional mobility قابلية التحرك الوظيفية ، الحركة الوظيفية
قابلية الأسنان للحركة بسبب فقد حقيقي للأربطة ؛ يمكن أن تظل الأسنان بدون جبيرة دون أية تأثيرات ضارة .

functional occlusal harmony توافق إطباق وظيفي
العلاقة الإطباقية للأسنان المتقابلة في كل المجالات الوظيفية والحركات الوظيفية التي تؤدي إلى كفاءة أعلى للمضغ ، دون أن تسبب إجهاداً غير مستحب أو رضخ على الأنسجة الداعمة .

functional occlusion	إطباق وظيفي	طبقة من القشور الظهارية ومواد أخرى تغطي اللسان في بعض الأمراض أو الاضطرابات .
	تماس الأسنان العلوية والأسنان السفلية أثناء عملية المضغ والبلع . انظر الإطباق (Occlusion) .	
functional open bite	عضة مفتوحة وظيفية	منطقة تقع عند قاعدة انفصال جذور الأسنان متعددة الجذور .
	قصور تلامس القواطع الأمامية حينما تكون الأسنان الخلفية في أقصى تداخل حدي .	
functional repair	تندب وظيفي ، ترميم وظيفي	
functional teeth	أسنان وظيفية ، أسنان فعالة	
functionally generated occlusal path	مسار إطباق وظيفي المنشأ	
	تحول في الإطباق بسبب حذبة أو حذبات مقابلة من الإطباق المركزي إلى عدد من الأوضاع اللامركزية .	
functionally generated path	مسار وظيفي المنشأ	
	شكل أو طراز على الحافة الإطباقية (عادة يكون من الراتين الأكريليكي) يمثل نموذج الحركة الطبيعية للأسنان السفلية ، ويستخدم لتعيين الإطباق والسطح الإطباقية التشريحي للترميم الصناعي .	
fungal = fungous	فُطري	
	متعلق بالفطر (Fungus) أو الفطور (Fungi) .	
fungi	فطور ، فطريات	
	جمع فطر (Fungus) .	
fungicidal = fungicide	مُبيد فُطري	
fungicide	مبيد الفطريات	
	أية مادة تُدمر أو تحد من نمو الفطر أو الفطور .	
fungiform	فُطري الشكل	
	في شكل الفطر أو عشب الغراب (Mushroom) .	
fungiform papillae	حُليمات فُطرية ، حُليمة فُطرية	
fungistatic = fungistat	كايح الفطريات	
	مانع تكاثر الفطر ؛ مانع تكاثر الفطور .	
fungoid	شبه الفُطر ، فُطرائي	
	يمثل الفطر أي له خصائص الفطر .	
fungous = fungal	فُطري	
	متعلق بالفطر أو الفُطور .	
fungus	فُطر	
	الجمع فطور (Fungi) .	
	1- مرتبة من كائنات نباتية تشتمل على الفطور ، وعُش الغراب وفُطر الغاريقون . تسبب بعض أشكالها المرض مثل داء الفطر الشعاعي .	
	2- نمو مرضي للنسيج الحبيبي على الجسم .	
fur	اتساخ اللسان ، كَمْخَة اللسان ، قَروة	
		طبقة من القشور الظهارية ومواد أخرى تغطي اللسان في بعض الأمراض أو الاضطرابات .
furca	شوكَة ، تشعُّب	
		منطقة تقع عند قاعدة انفصال جذور الأسنان متعددة الجذور .
furca orbitalis	شوكَة الحجاج	
furcal = forked	1- شوكي ، شوبيكي	
	2- مُتشعب ، مُتفرع	
furcation	تشعُّب ، تفرُّع	
		منطقة تشريحية من الجذر ، يتشعب الجذر عندها في الأسنان متعددة الجذور ، تُسمَّى ثلاثية التشعب في الأسنان ذوات الجذور الثلاثة ، وثنائية التشعب في الأسنان ذوات الجذرين . هي أيضاً منطقة تلاق تشريحي للجذور ؛ في قوس الفك العلوي يوجد عادة 22 تشعباً (Furcations) : ثلاثة في كل رحي ، وتشعب خدي ، وتشعب إنسي ، وتشعب وحشي ، وتشعبان في الضاحك الأول ، تشعب إنسي ، وتشعب وحشي . في قوس الفك السفلي يوجد عادة 12 تشعباً حيث أن كل رحي لها تشعبان ، تشعب خدي ، وتشعب لساني .
furcation involvement	إصابة منطقة تلاق الجذور	
		حالة مرضية تصيب العظم السنخي المتواجد في تشعب الرحي متعددة الجذور .
furnace	فُرن	
		جهاز فيه حجرة حرق تتحمّل درجات الحرارة العالية الضرورية لانصهار الخزف أو لذوبان المعدن ، يستخدم أيضاً لإزالة الشمع من القالب ، وتثبيت درجة حرارة المادة الكاسية قبل صب المعدن المصهر داخل القالب .
furnace , electric	فُرن كهربائي	
furnace , gas	فُرن الغاز	
furnace , heating	فُرن الإحماء	
furnace , muffle = porcelain furnace	فُرن مُغطّي ، فُرن مكتوم = فُرن الخزف	
		فُرن يستخدم لصهر الخزف السني دون أن يتعرض للهب مباشرة .
furnace , porcelain = muffle furnace	فُرن الخزف = فُرن مكتوم	
		نوع من الأفران يستخدم لتسخين الخزف السني دون أن يتعرض مباشرة لمصدر الحرارة ، فُرن الخزف السني ذو الحرارة غير المباشرة .
furred tongue	لسان مفرّي	

لسان ذو حليمات مغطاة بمادة مرضية بيضاء تبدو كأنها فروة .

furrow تسلّم

furrow , mentolabial تسلّم شفوي ذقني
أخدود أفقي يعلو الذقن مباشرة .

further إضافي ، أيضاً

furuncle = boil دُمْل ، دُمْلِي

furunculosis تَدْمُل ، داء الدُمْل ، الطفح الدُمْلِي ، دُمَال
حالة تتميز بمجموعة من الدماامل .

furunculus = furuncle دُمْل ، دُمْلِي

fuse 1- يَصْهَر
يُذِيب بالصهر .

2- يَنْدَمِج ، يمتزج بالصهر

fused 1- مُنْصَهَر
2- مُنْدمِج ، مُتَمَزِج
3- مُصْهَر

fused porcelain خَرْف مُنْصَهَر ، خَرْف مُنْدمِج

fused teeth أسنان مُنْدمِجة
اندماج الأسنان أثناء النمو ، وخاصة ، القواطع حيث تُبْزَغ
كسّن واحدة كبيرة .

fusible صهّور ، سهل الانصهار
قابل للانصهار أو قابل للذوبان .

fusible alloy خليطة صهّورة ، سبيكة صهّورة
انظر خليطة ذات درجة انصهار منخفضة (Low-fusing alloy)

fusiform = spindle shaped مغزلي الشكل ، شبيه المغزل
ذو طرف مُستدق باتجاه نهايته .

fusiform papillae حلجمة مغزلية ، حلجمة مغزلية الشكل
إحدى الحلجمات المغزلية التي توجد على الجزء الأمامي من
ظهر اللسان .

Fusiformis المغزلية

Fusiformis fusiformis = المغزلية المنواة ،

Fusiformis nucleatum = بكتيريا مغزلية نووية
Fusobacterium nucleatum
جراثيم سالبة الجرام (Gram-negative) .

fusing صهّور ، انصهار

fusing porcelain , high خَرْف ذو حرارة انصهار عالية

fusing porcelain , low خَرْف ذو حرارة انصهار منخفضة

fusing porcelain , medium خَرْف ذو حرارة انصهار
مُتوسطة

1- انصهار ، صهّور ، إذابة

2- التحام ، اندماج ، اتحاد

نشأة سن من جريبين متميزين ، وتُسمّى سن ثنائية
الجريب (Synodontia) . التحام جزئي أو كلي لسنين أوليتين
أو دائمتين متجاورتين ، أو براعم سنّية . يوصف الالتحام
الحقيقي باندماج العاج مع الميناء (في تاج السن) والملاط
(في جذر السن) مكونا كتلة واحد لكن بحجرتي لب
وقنوات لبية منفصلة .

fusion , metal انصهار المعدن ، صهّور المعدن

fusion of teeth اندماج الأسنان

fusion welding لحام بالصهر

Fusobacterium المغزلية
جنس من فصيلة العصوانيات ، تشاهد كقضبان مغزلية
الشكل ، غير متحركة ، سالبة الجرام لاهوائية .

Fusobacterium fusiforme = المغزلية المغزلية =
Leptotrichia buccalis الغفارية الفموية

Fusobacterium nucleatum المغزلية المنواة
نوع من الجراثيم ، سالبة الجرام ، توجد في الترسبات
الموجودة على الأسنان في الفم السليم ، وتوجد بكميات
كبيرة عند المرضى المصابين بالمرض حول السني المزمّن .

Fusobacterium plauti-vincenti's = المغزلية المغزلية =
Leptotrichia buccali الغفارية الشدية
نوع من الجراثيم ، توجد في حالات التهاب الفم التقرّحي
الغشائي وبعض أنواع التهاب اللثة .

Fusobacterium polymorphum المغزلية متعددة
الأشكال
نوع من المغزلية المنواة .

fospirillary مغزلي حلزوني

fospirillary gingivitis = التهاب اللثة المغزلي الحلزوني =
acute ulcerative gingivitis التهاب اللثة التقرّحي الحاد

fospirillosis = داء المغزليات الحلزونية = خُنَاق فَنَسَان

Vincent's angina

fospirillosis = داء المغزليات الحلزونية = داء المغزليات
واللولبيات = التهاب اللثة

ulcerative gingivitis التقرّحي الحاد

fospirochaetal = fospirochetal مغزلي كُولِبي ،
ملتويات مغزلية

fospirochaetal gingivitis = التهاب اللثة بالملتويات
المغزلية ، التهاب اللثة المغزلي

acute ulcerative gingivitis الحَلزوني = التهاب اللثة التقرّحي الحاد

G = gingival	[مختصر] لثوي
g = gram	[مختصر] جرام
GA = gingivoaxial	[مختصر] محوري لثوي
GBA = gingivobuccoaxial	[مختصر] محوري شذقي لثوي
GLA = gingivolinguoaxial	[مختصر] محوري لساني لثوي
gm = gram	[مختصر] جرام
gutt = gutta = guttae	قطرة، قطرات (لاتينية) تستعمل في كتابة الوصفة الطبية .
gab	1- يُثَرِّث 2- تُرْكِرَة
-gable	(لاحقة) الجَمَلون : الجزء الأعلى المثلث الزوايا من جدار مكثف بسطحين متحدّين ثني القوس السلكية 35 إلى 45 درجة . يستخدم في النظام التقويمي ذي الجانبين لتطبيق قوة مقحمة على الأسنان الأمامية.
gadget	1 - أداة 2- جزء من آلة
gag	1- يتهوّع يحاول التقيؤ دون قيء . 2- مُبَعَد الفكّين أداة تستعمل أثناء عملية التخدير ، وعند إجراء عملية جراحية ، لمنع انغلاق الفم وإبقاء الفكّين مفتوحين أو أثناء نوبة عصبية تشنجية (نوبة صرع) .
gag , mouth	فاتح الفم
gag reflex = pharyngeal reflex	مُنْعَكس التَقْيُؤ ، مُنْعَكس التَهْوَع = المنعكس البلعومي
gagging	مقياس يتقيأ ، يقيء ، يتهوّع انقباض لا إرادي لعضلات الحنك الرخو أو البلعوم يؤدي إلى تهوّع دون قيء .
gain	يكسب ، كسب
galea	خُوذة (في علم التشريح) : مصطلح عام لأي نسيج يشبه القلنسوة .
galea aponeurotica	الخُوذة السفّاقية الصفاق الذي يصل الأجزاء المنفصلة من العضلة القذالية الجبهية .

Galen's bandage	ضماد جالينوس نسبة إلى كلوديوس جالينوس ، 130-200 م - 200-130 AD ، طبيب يوناني ومؤلف ، يُعد أحد أكبر الأطباء في العصور القديمة .
galipot	ضماد يستعمل لإصابات الرأس ويتكون من : مركز الصّ ماد الذي يوضع على قمة الرأس ، وطرفين أماميين يربطان عند مؤخرة الرقبة ، وطرفين خلفيين يربطان على الجبهة ، وطرفين جانبيين يربطان من تحت الذقن . 1- حُق ، حنجور (فخاري للأدوية) وعاء صغير للأدوية أو للسوائل أو الغسول . 2- الصيدلي
galvanic	جلفاني 1 - متعلق بإنتاج التيار الكهربائي المستمر بواسطة وسائل كيميائية . 2- تأثير مماثل للصدمة الكهربائية .
galvanic current	تيار جلفاني تيار كهربائي ينشأ نتيجة تفاعل كيميائي بين معدنين في وجود سائل .
galvanism	جَلْفَانِيَّة ، كهرباء غلفانية نسبة إلى ل . جلفاني ، L.Galvani ، 1737-1798 ، عالم إيطالي بالطببيات وطبيب . كهرباء مُحدثة بالتفاعل الكيميائي . (في طب الأسنان) : تيار كهربائي ناتج عن تفاعل كيميائي في الفم حينما تتلامس حشوتان من معدنين مختلفين في وجود اللعاب ، تحدث حالة تعرف بالبطارية ذات الخلية المبللة (Wet cell battery) ؛ يسبب انسياب التيار الكهربائي من إحدى الحشوات إلى الحشوة الأخرى ، حدوث الألم في لب السن ، وتلاحظ هذه الحالة بكثرة ، عندما تتلامس حشوة أملمغ جديدة مع حشوة ذهب مصبوبة .
galvanism , dental	جلفانية سنية حدوث تيار كهربائي عندما يتلامس سطحان لمعدنين مُختلفين داخل الفم ويوجد اللعاب ، مثل : الأملمغ والذهب . يسبب هذا التيار الكهربائي ألماً في لب السن ، أو إزعاج وعدم راحة للمريض ، أو الإحساس بطعم معدني غريب في اللعاب بالفم .
galvanocautery = electrocautery	كَيّ جلفاني ، مَيْسَم جلفاني = كَيّ كهربائي

Gamgee'S tissue ضماد جامجي

قطن طبي ماص مُغطى بالشاش ، كالذي يستعمل في
كمادة أو لفافة الحلق (Throat pack) .

Gamma camera كاميرا جاما

أداة تستخدم لقياس انبعاث النشاط الإشعاعي وعمل صور
في الطب النووي .

Gamma rays أشعة جاما

أشعة تنبعث من المواد ذات النشاط الإشعاعي
(Radioactive materials) .

شكل من أشكال الإشعاع المغناطيسي الكهربائي مماثل
للأشعة السينية ، ولكن بطول موجة أقصر ، تنبعث من
المواد المشعة ، وتستعمل تجارياً للتعقيم في حالة الخيوط ،
وإبر الحقن ، وشفرات المشط ، وخرطوشات المخدر
الموضعي .

ganglia عُقد

جمع عُقدة (Ganglion) .

ganglioma ورم عُقدي لمفي ، ورم العقدة اللمفية

ganglion = node عُقدة ، عُقدة عصبية

- 1- (في علم التشريح) : عُقدة أو كتلة من الخلايا العصبية
توجد في سياق بعض الأعصاب .
- 2- (في الجراحة) : ورم أو انتفاخ يحتوي على سائل أو مادة
هلامية على الصفاق أو على غمد الوتر .

ganglion , cervical عُقدة عنقية

ganglion , ciliary عُقدة هُدايية ، عُقدة هُدايية

- 1- عُقدة صغيرة منبسطة على العصب المحرك للمقلة قرب
قمة الحجاج .
- 2- عُقدة محيطية في الجهاز العصبي نظير الودي .

ganglion , cochlear العُقدة القَوَّعية ، العُقدة الحلزونية

عُقدة العصب القَوَّعي ، تشغل القناة الحلزونية لمحور قوقعة
الأذن .

Gasserian's ganglion = = العُقدة الجاسرية ، عُقدة جاسر =

العقدة الهلالية

semi-lunar ganglion = trigeminal ganglion عُقدة مثلث

التوائم

عقدة عصبية توجد على الجذر الحسي للعصب القحفي
الخامس قريباً من الدماغ على الناحية الأمامية من الجزء
الصخري للعظم الصدغي . في الحالات الشديدة من الألم
العصبي الوجهي ، يُقطع أحياناً العصب الحسي أو تحقن
العقدة بعقار لتسكين الألم ، تسمى أيضا العُقدة الهلالية
(Semi-lunar ganglion) .

ganglion , genicular = العُقدة الرُكبية

geniculate ganglion

تلك العُقدة على الجزء داخل الصخري للعصب الوجهي
في القناة الوجهية ، يُغير العصب اتجاهه بحدّة عند هذه
النقطة ؛ عُقدة العصب الوجهي (Facial nerve ganglion) .

ganglion , lymphatic عُقدة ليمفية

ganglion , otic عُقدة أُذنية

1- عُقدة محيطية في الجهاز العصبي نظير الودي ، توجد
أسفل الثقبية البيضاوية وترتبط وظيفياً مع العصب
البلعومي اللساني .

2- عُقدة نظيرة ودية تنشأ على العصب البلعومي اللساني
وألياف العصبية الذي يعصب العُدة اللُعابية الكفية
(Parotid salivary gland) ، وتمر ألياف الحسية والودية
من خلالها .

ganglion , parasympathetic عُقدة جارودية

ganglion , pterygopalatine = = عُقدة حنكية جناحية =

Meckel's ganglion عُقدة ميكل

عقدة في الحفرة الحنكية الجناحية ، على مسار العصب
الودي والعصب الوجهي والأعصاب الأخرى من العصب
الفكي العلوي والعصب المتوسط إلى المخاطية الفموية
والمخاطية الأنفية والغدد الدمعية ؛ تسمى أيضاً عُقدة ميكل
(Meckel's ganglion) .

ganglion , semilunar = = العُقدة الهلالية =

Trigeminal ganglion عُقدة مثلث التوائم

ganglion , sphenopalatine = = العُقدة = العُقدة

pterygopalatine ganglion = = عُقدة =

Meckel's ganglion

عُقدة نظيرة الودية تنشأ من العصب الوجهي ، تعصب
أليافها خلف العُقدية الغُد الحنكية (Palatal glands) وتمر
الألياف الحسية والودية خلال العُقدة .

ganglion , spinal العُقدة الشوكية

ganglion , spiral = cochlear ganglion = العُقدة الحلزونية =

العُقدة القَوَّعية

ganglion , sublingual العُقدة تحت اللسانية

عُقدة عصبية تكونت بواسطة ألياف تمر وحشياً من العُقدة
تحت الفك السفلية إلى العصب اللساني .

ganglion , submandibular = = العُقدة تحت الفك السفلي =

submaxillary ganglion العُقدة تحت الفك العلوي

مجموعة من أربع عُقد مصاحبة للأعصاب القحفية توجد

قريباً من الغُدَّة تحت الفك السفلي . تنشأ أليافها قبل العقدية من العصب السابع (العصب الوجهي) ، وتعصب أليافها العصبية بعد العقدية (Postganglionic nerve fibres) الغُدَّة اللعابية تحت الفك السفلية والغُدَّة اللعابية تحت اللسانية .	gangarene , senile	عَنُغْرِينَة شِيخُوخِيَة
ganglion , submaxillary	gangarene , wet	عَنُغْرِينَة رَطْبَة
عُقْدَة صَغِيرَة عَلى العَضَلَة اللامِيَة اللسانِيَة يَخْرُج مِنْهَا العَصَب الَّذِي يَغْذِي الغَدَد تَحْت الفك وَتَحْت اللسان .	gangarenous	عَنُغْرِينِي ، مَوَاتِي حَالَة النَسِيج المَصَاب بِالعَنُغْرِينَة .
ganglion , sympathetic	gangarenous stomatitis	التَهَاب الفَم العَنُغْرِينِي ، (أَكَلَة الفَم)
عُقْدَة مِثْل التَوَائِم = عُقْدَة جَاسِر	ganoblast= ameloblast	أرُومَة المِينَاء ، جَذَعَة المِينَاء
Gasserian's ganglion	gap	فُرْجَة ، فُتْحَة ، مَسَافَة ، شَق ، ثَغْرَة
عُقْدَة فِي فِجْوَة فِي الأَم الجَافِيَة تَنشَأ مِنْهَا الأَليَاف الحَسِيَة لِلعَصَب مِثْل التَوَائِم ؛ تَسْمَى أَيْضاً العُقْدَة الجَاسِرِيَة (Gasserian's ganglion) .	gap arthroplasty	تَقْوِيم المَفصَل بِالشِق ، رَأب المَفصَل الإِسَاحِي
ganglion, vestibular	gap, cranial	شِق قَحْفِي
عُقْدَة عَلى العَصَب الدَهْلِيْزِي دَاخِل الصِمَاخ السَمْعِي الدَاخِلِي حَيْث تَتَفَرَّع الأَليَاف العَصْبِيَة لِتُغْذِي القَرِيبَة الدَهْلِيْزِيَة (Vestibular utricle) ، وَالجَرِيب (Saccule) ، وَالقَنَوَات نِصْف الدَائِرِيَة (Semicircular ducts) .	gap , interocclusal	فُرْجَة لِإِطْبَاقِيَة
ganglion of the facial nerve =	Gardner's syndrome	مِتَلَازِمَة جَارْدَنَر
عُقْدَة العَصَب الوِجْهِي =	مرض عَائِلِي يَتَمَيِّز بِسَلَالِث مُتَعَدِدَة فِي القَوْلُون ، وَأورَام عَظْمِيَة ، وَأَكْيَاس دَهْنِيَة ، وَالأَسْنَان الدَائِمَة الزَائِدَة المُتَعَدِدَة المُنظَرَة بِالعَظْم .	
عُقْدَة رَكْبِيَة	gargle	عَرَّعْرَة ، مَحْلُول لِلغَرغْرَة
gagular ganglion	gargle , antiseptic	عَرَّعْرَة مُطَهِّرَة
عَقْدِي	gargoylism = Hurler's syndrome =	مِتَلَازِمَة =
مَتَعَلِق بِالعُقْدَة (Ganglion) .	lipochondrodystrophy	هِيرَلِر = الحُثَل العَضْرُوفِي الشَحْمِي
التَقَرُّح الأَنْفِي الحَلْقِي ، الجَادُوع	بِلاَهَة وَسُوء نُمُو عَضْرُوفِي وَانْتِفَاح البَطْن مَعَ قِصْر الأَطْرَاف .	
شَكْل مِنْ دَاء اللُّوْلِبِيَات وَهُوَ تَقَرُّح مُدْمِر يَصِيب الأَنْف ، وَالحَنَك الصَلْب وَالبَلْعُوم الأَنْفِي ؛ وَهُوَ مَرَحَلَة مُتَأَخِّرَة مِنْ الدَاء العَلِيقِي (Yaws) .	garnet	عَقِيق أَحْمَر (البِجَاوِي)
عَنُغْرِينَا ، تَمَوَّت ، مَوَات	مَسْحُوق سَاحِل يَشْتَمَل عَلى مَعْدِن السِيلِكُون المُتَبَلَّر يَسْتَعْمَل كِمَادَة صَاقِلَة ، حَيْث يُغْطَى الأَقْرَاص اللدْنَة الدَوَارَة ، وَالأَقْرَاص الوَرِيقِيَة المَقْوَاة الدَوَارَة .	
تَنخَّر وَمَوَات الأَنْسَاجَة نَتِيجَة فَشَل فِي التَغْذِيَة الدَمَوِيَة أَوْ بِسَبب عَدُو .	Garre's osteomyelitis	التَهَاب العَظْم وَالنَقِي لِجَارِي ، التَهَاب عَظْمِي نَقِي لِجَارِي
عَنُغْرِينَة كِيمِيَايِيَة	التَهَاب عَظْمِي مُتَصَلَب غَيْر قِيحِي مُزْمَن ، أَوْ التَهَاب العَظْم وَالنَقِي نَتِيجَة العَدُو بِوِاسِطَة المَكْرُورَات المَقِيحَة .	
عَنُغْرِينَة سَكْرِيَة	Garretson's bandage	ضَمَاد جَارِيْتَسُون
عَنُغْرِينَة جَافَة	نَسْبَة إِلَى ج . أ . جَارِيْتَسُون ، J.E.Garretson ، 1895-1828 ، جَرَّاح أَسْنَان أَمْرِيكِي .	
عَنُغْرِينَة غَازِيَة	ضَمَاد يَسْتَعْمَل لِتَثْبِيت الفك السَفْلِي ؛ يَبْدَأ مِنْ أَعْلَى الجَبْهَة لِتَقَاطِع عِنْد الرِقْبَة وَيَعْقِد تَحْت الذَّقْن .	
عَنُغْرِينَة المَسْتَشْفَى ، مَسْتَشْفَوِيَة	غاز	
عَنُغْرِينَة ذَاتِيَة المُنشَأ ،	غاز أَوْ كَسِيد النِيتْرُوز	
عَنُغْرِينَة مَجْهُولَة السَبَب	يَتَوَفَّر فِي أَسْطُوَانَات زَرْقَاء وَيَسْتَعْمَل فِي طَب الأَسْنَان مِمزُوجاً مَعَ أَكْثَر مِنْ 22٪ أوكْسِجِن كَمُخْدَر .	
عَنُغْرِينَة رَطْبَة	غاز الأوكْسِجِن	
عَنُغْرِينَة الفَم	غاز يَتَوَفَّر فِي أَسْطُوَانَات سُودَاء ذَات غِطَاء أَيْض .	
عَنُغْرِينَة فَمَوِيَة		

gas blowpipe حملاج الغاز ، ملهب الغاز
gasoline بنزين
gasoline gas generator مولد غاز البنزين
gasoline tank خزان البنزين
Gasserian's ganglion = Gasser's عقدة جاسر ، عقدة
node = rigeminal ganglion جاسرية = عقدة العصب مثلث التوائم
نسبة إلى ج. ل. جاسر ، حتى 1757 ، مشرح نمساوي .
توجد في حفرة على الجزء الأمامي للجزء الصخري من
العظم الصخري .

gastr- , gastro- (سابقة) معدة
gastric معدني
متعلق بالمعدة (Stomach) .

gastritis التهاب المعدة
التهاب العشاء المبطن للمعدة .

gastroenteritis التهاب المعدة والأمعاء ، التهاب معدني معوي
التهاب المعدة والأمعاء نتيجة تسمم بالطعام أو سوء العناية
الصحية وهي حالة خطيرة عند الأطفال .

Gates' crown تاج جيتس
نسبة إلى و. ه. جيتس ، طبيب أسنان أمريكي معاصر .
تاج مُماثل إلى حد كبير لتاج بونويل (Bonwill's crown) ؛
يُسمى أيضاً تاج جيتس - بونويل (Gates-Bonwill's crown) .

gauge = gage مقياس ، معيار ، عيار
أداة لقياس الخواص الطبيعية كالطول ، والحجم أو الضغط ؛ أو
لاختبار الدقة .

gauge , bite مقياس العضّة
أداة صممت للمساعدة في الوصول إلى عضّة صحيحة
في طب الأسنان التعويضي .

gauge , Boley's مقياس بولي
أداة قياس دقيقة تعمل مثل الساعة تستخدم في طب
الأسنان لعمل القياسات داخل الفم مثل قياس السن ،
والقوس السنّية ؛ أو لقياس الأبعاد الوجهية .

gauge , depth مقياس العمق
مقياس الصفّيحة

gauge , plate صفيحة معدنية فيها ميازيب أو ثقوب مُدرجة ، تستخدم
لتحديد ثخانة لوح معدني أو قطر سلك .

gauge , undercut مقياس الغُورور
مقياس يستعمل لقياس درجة عمق الغُورور بأجزاء من المئة
من البوصة في السن الداعمة .

انظر الغُورورات المثبتة (Retentive undercut) في البدلات
السنّية النزوعة ، تستعمل الوصلة في ماسح النموذج
لقياس كمية التقارب العنقي : وهو غُورور في السن في
المستوى الأفقي .

gauze شاش ، قماش شبكي للجراحة
نسيج رقيق من القطن أو الحرير أو المعدن قد يغمر في دواء
مثل اليودوفورم (Iodoform) ليستعمل كضماد ؛ التول
الشمعي (Tulle gras) وهو شاش يغمر في بارافين لين
يحتوي على 1% بلسم بيرو (Peru balsam) يستعمل
كضماد للجروح .

gauze , absorbent شاش ماصّ
موزع الشاش
شاش أيودوفورمي
شاش معدني
شاش يستخدم كمُكوّن في تصنيع الأجهزة التعويضية
السنّية .

gauze packer مدكّ الشاش
تَرْقِيم ، إزقام ، التغذية القسرية
التغذية من خلال الأنف بواسطة أنبوب المعدة .

gavage
حزام
انظر ارتكاز حزام الرأس (Headgear anchorage) .

gear
عداد جيجر
نسبة إلى هانس جيجر ، H.Geiger ، 1945-1882 ،
عالم طبيعة ألماني ، اخترع عداداً لقياس الإشعاعات .

geisoma = geison حاجب العين ، القوس الحاجبية
(للعظم الجبهي)
البروز فوق الحاجبي (Supraorbital prominence) ؛ حافة
الحاجب (Eyebrow ridge) على الجمجمة .

geison = geisoma الحاجب ، حاجب العين
هُلام
معلق غرواني هلامي القوام أو شبه صلب ، يكون حينما
يتصلّب الهلام ؛ تستعمل مادة الهلام التي تحتوي على
الفلوريد لتقوية وحماية الأسنان .

gel , irreversible هلام غير قابل للعكس ، هلام غير عكوس
تحوّل المادة من حالة السيولة إلى حالة شبه صلبة «هلام
Gel» ، وعدم حدوث العكس .

gelatin = gelatine = gelatinum هلام
بروتين يؤخذ من مولد الهلام في العظم والغضروف
والنسيج الضام .

gelatin sponge	إسفنج هلامي	general dentist	طبيب أسنان ممارس عام
مادة هلامية ، من الإسفنج القابل للامتصاص ، تمتص بواسطة الجسم ، مصنوعة من الهلام المؤكسد ، تستعمل لوقف النزف وسرعة تخثر الدم فتوضع في سنخ السن بعد القلع .		general extraction	قَلْع عام
gelation	1- هَلْوَمَة	general factors	عوامل عامة
التحوّل من مُعلّق غرواني سائل إلى هلام .		general hygiene	صحة عامة
2- التجمّد ، تجميد بالبرودة		general practitioner = GP	طبيب ممارس عام
gelfoam	رغوة الهلام (جلغوم)	general surgery	جراحة عامة
تستعمل في وقف النزف الموضعي .		generated occlusal path	مسار إطباقيّ مُسجّل ، مسار إطباقيّ محدث
geminate	توأم ، مضاعف ، مزدوج		تسجيل مسارات حركة الأسطح الإطباقية لأسنان الفك السفلي على سطح بلاستيكي أو سطح ساحل مثبت بقوس الفك العلوي .
توأم أو يوجد في أزواج .		generator	مُولّد ، مُكوّن
gemination	توأمة ، مُضاعفة	generator , gasoline gas	مُولّد غاز البنزين
نشأة التوائم أو الأزواج .		generic	1- عام ، شامل
عيب ثنائي نادر لتكوّن توأم سني ينشأ من برعم واحد أو جُريب واحد إما منفصلان تماماً أو يكون للسن فيه تاجين وقناة لب واحدة ؛ وشق أو ثلم عند المنتصف يشير إلى التقسيم ؛ عادة ماتشاهد في الأسنان الأمامية الدائمة العلوية . تُسمى أيضاً انفلاق سني (Schizodontia) .			2- جنسي ، أجناسي ، جبني
gemination , oliphodontic	ازدواجية سنّية مختلطة		يتعلق بجنس أحيائي ذي طبيعة عامة وليست خاصة ؛ اسم عائلة .
حالة تندمج فيها السن اللبنية بالسن الدائمة .		genesis	نشوء ، خلق ، تكوين
gen-	(سابقة) جنس	genetic	خلقي ، ولادي ، وراثي ، جيني
gena	خَد ، وَجَنَة	genetic dose	جرعة وراثية
genal	خَدّي ، وَجَني		الجرعة أو الكمية من الإشعاع التي تؤثر على الخلايا الجينية لشخص ما ، خلال أخطر فترة من حياته أو حياتها .
متعلق بالخد (Cheek) .		genetic effect	تأثير وراثي
gene	جين		تأثير العلاج بالأشعة على الجينات .
واحد من آلاف الوحدات الحاسوبية ، توجد في كروموسومات الخلايا الأولية وهي الوحدة الوراثية الأساسية ، توجد في الكروموسوم ، يحدد الجين الخصائص الوراثية للشخص ، مثل التكوين العقلي والجسماني . يمكن أن تسبب الجرعات المنخفضة من الأشعة المتأينة حدوث تغيرات جينية .		genetic effects	تأثيرات وراثية ، تأثيرات خلقية
general	عام ، شامل		تغيرات تحدث في الجينات أو الكروموسومات ، دائماً ما تنتج عنها الأمراض .
يصيب الجسم كله أو الكثير من أجزائه ؛ بعكس موضعي (Local) .		genetic factors	عوامل وراثية
general anaesthesia = general anesthesia	تخدير عام	genetically significant dose	الجرعة ذات التأثير الوراثي
general anaesthetic	مُخدّر عام		جرعة يمكن أن تُحدث (إذا أخذها كل فرد من المجتمع) نتائج وراثية مماثلة لتنتج الجرعات الجنسية (Gonadal doses) التي يتلقاها الأفراد فعلياً .
انظر مخدر (Anaesthetic) .		genetics	علم الوراثة ، الوراثيات
general anaesthetics	مُخدّرات عامة	geni- , genio-	(سابقة) ذقن ، ذقني
		genial = genian	ذقني
			متعلق بالذقن .
		genial angle	زاوية ذقنية
			الزاوية بين جسم الفك السفلي الأفقي وشعبة الفك السفلي الصاعدة .

genial tubercle= mental spine = درينة ذقنية ، شوكة ذقنية
إحدى عُقيدتين مرتفعتين من العظم ، واحدة فوق الأخرى ، على جانبي الحافة السفلية من الفك السفلي قريباً من الارتفاق الذقني لارتكاز العضلات ؛ العضلة الذقنية اللسانية والعضلة الذقنية اللامية وهي علامة مهمة بالنسبة للغرسة السنية تحت السمحاق (Subperiosteal implant) .

-genic (لاحقة) مُوَلَّد ، مُنْتَج ، مُكوِّن
geniculum رُكْبِيَّة ، رُكْبِيَّة صَغِيرَةٌ ، حَنِيَّة
geniculum of facial canal رُكْبِيَّة القَنَاة الوَجْهِيَّة
geniculum of facial nerve رُكْبِيَّة العَصَب الوَجْهِي
genio- (سابقة) ذقن
متعلق أو للدلالة على الذقن .
geniocheiloplasty رَأْب الذقن والشفة ، تَرْقِيع الذقن والشفة
جراحة تجميلية لكل من الذقن والشفة السفلى .
genioglossal لساني ذقني
متعلق بالذقن واللسان .
genioglossus العضلة اللسانية الذقنية
عضلة أسفل جانب اللسان تَخْفِض وتمد اللسان .
genioglossus muscle العضلة الذقنية اللسانية
عضلة اللسان ، وهي إحدى زوجين من العضلات الخارجية على الجانب السفلي من اللسان ، تنشأ من السطح الداخلي للفك السفلي بالقرب من الارتفاق وترتكز على جسم العظم اللامي ، تعمل على تقدّم اللسان إلى الأمام وانخفاضه ، انظر العضلة اللسانية الذقنية (Genioglossus) .

geniohyoglossus muscle العضلة الذقنية اللامية اللسانية
geniohyoid ذقني لامي
متعلق بالذقن والعظم اللامي .
geniohyoid muscle العضلة الذقنية اللامية ،
العضلة الذقنية اللامعة
عضلة تنشأ من السطح الداخلي للفك السفلي قرب الارتفاق ، وترتكز على السطح الأمامي للعظم اللامي ، عضلة ترفع وتسحب العظم اللامي للأمام عند تشبث الفك . انظر العضلة ذقنية لامية (Geniohyoideus) .

geniohyoideus العضلة الذقنية اللامية
genion 1- ذقن
2- ذقن ، قَمَّة النَاشِزَة الذقنية (الذقيني)

(في قياسات الجمجمة) : قَمَّة النَاشِزَة الذقنية ، وهي أعلى نقطة على التواء الذقني أو الحدبة الذقنية .

genioplasty تقويم الذقن ، تَرْقِيع الذقن ، ترميم الذقن ، رَأْب الذقن

جراحة تجميلية للذقن ؛ وهي عملية جراحية تتم فيها إزالة النسيج الصلب أو النسيج الرخو ، أو كليهما من الذقن لتصغير حجمها أو إضافة مواد صناعية تعويضية لترميم الذقن أو تكبيرها .

genus جنس
(في تصنيف الكائنات الحيّة) : تقسيم رئيسي للعائلة الواحدة ، وهو الجنس ، ومنه تُقسَم إلى أنواع تحت التقسيم الرئيسي . في تصنيف الحيوانات والنباتات تُصنّف الأنواع قريبة التشابه .

geny- , genyo- (سابقة) فَك ، فكي ، الذقن
genyantralgia ألم الجيب الفكي ، ألم الجيب الوجني
ألم يُصيب الجيب الفكي العلوي .
genyantritis التهاب الجيب الفكي ، التهاب الجيب الوجني ، التهاب الغار الفكي
التهاب جيب الفك العلوي .

genyantrum = maxillary sinus = الجيب الفكي ، الجيب
antrum of Highmore = غار الفك العلوي =
جيب هيمور

gebycheiloplasty رَأْب الفك والشفة ، تصنيع الخد والشفة
جراحة تجميلية لكل من الخد والشفة .

genyplasty رَأْب الفك ، ترميم الخد ، تصنيع الفك السفلي
جراحة تجميلية للفك السفلي .

geographic tongue = اللسان الجغرافي = التهاب اللسان

glossitis areata exfoliativa البُقعي المُقَشَّر
التهاب اللسان الذي يتميز بإحاطات متنقلة من الحليمات التوسّفية تمثل لَطَخَات مرتفعة حمراء ناعمة على الوجه العلوي للسان «ظهر اللسان» ، تشبه الخريطة وهي حالة حميدة نادرة الحدوث .

geotrichosis داء التيريبات
عدوى فطرية ، تُصيب الفم والرئة يُسببها فطر من نوع التيريبية (Geotrichum) .

Geotrichum التيريبية
جنس من الفطر شبيه الخميرة ، يُصاحب أمراض الفم والإصابات الشّعبية الرئوية .

ger- , gero- , geront- (سابقة) شَيْخُوخِي

geratic	شيخوخي	germicidal	مبيد الجراثيم ، مهلك للجراثيم
	متعلق بالشيخوخة .		مصطلح يشير إلى مادة ذات قوة تدميرية على الكائنات
geratology= gereology	مبحث الشيخوخة		الدقيقة ، وبشكل خاص الكائنات الدقيقة المسببة للمرض .
Gerber's attachment	وصلة جرب	germicidal lamp	مصباح مبيد الجراثيم
	انظر وصلة محكمة (Precision attachment) .	germicidal ultra-violet sterilizer	مُعقِّمة بالأشعة فوق البنفسجية
gereology	علم دراسة الشيخوخة ، مبحث الشيخوخة	germicide	مبيد جرثومي ، قاتل الجرثوم
geriatric	شيخوخي ، متعلق بأمراض الشيخوخة		مادة تقتل الكائنات الدقيقة الممرضة ، ولا تقتل الأبواغ والفيروسات .
	فرع من طب الأسنان والطب يختص بالمرضى المسنين ، ويشتمل على معالجة المشاكل السنية والنفسية لكبار السن .	germinal	جرثومي ، إنتاشي ، برعمي
geriatric dentist	طبيب أسنان الشيخوخ		1- متعلق بالبرعم .
geriatrics	طب الشيخوخة ، مبحث أمراض الشيخوخة		2- متعلق بالخلايا البدئية للجنين في مراحل نموه الأولية .
	فرع من طب الأسنان أو الطب لمعالجة المشاكل التي تنشأ عن الهرم أو كبر السن للمسنين ، وتشمل المشاكل الإكلينيكية للشيخوخة .	gero- , geronto-	(سابقة) شيخوخة ، شيخوخي
geriatrics , dental	مبحث طب أسنان الشيخوخة	gerodontia = gerodontics	طب الأسنان الشيخوخي ، طب أسنان المسنين
	1- العناية بعلاج المشاكل السنية الخاصة بتقدم العمر للمريض .		فرع من طب الأسنان يهتم بالعناية بأسنان المسنين أو كبار السن .
	2- طب الأسنان من أجل المرضى المسنين .	gerodontic	متعلق بتغيرات الأسنان الشيخوية أو العناية بها
geriodontics = gerodontics	طب الأسنان الشيخوخي ، العناية بأسنان الشيخوخة		1- متعلق بطب أسنان الشيخوخة .
	العناية بعلاج المشاكل السنية للأشخاص المسنين .		2- متعلق بتأثير العمر على الأنسجة السنية .
geriodontist	أخصائي أسنان الشيخوخ	gerodontics = geriodontics	العناية بأسنان الشيخوخ ، طب أسنان الشيخوخة
germ	جرثومة ، برعم	gerodontist	أخصائي طب أسنان الشيخوخة
	1- أي كائن دقيق ، خصوصا الأنواع التي تُسبب المرض .	gerodontology	مبحث طب أسنان الشيخوخة ، علم طب أسنان الشيخوخة
	2- بذرة أو بُزيرة «بوغة» .		فرع من طب الأسنان يبحث بشكل خاص المشاكل السنية لكبار السن .
	3- الجنين الأول «البدئي» أو أي جزء منه سوف يتطور إلى عضو منفصل أو جزء من عضو .	ghost teeth = odontodysplasia	أسنان شبحية = سوء تشكل السن
germ , dental	البرعم السني	giant	عملاق ، مار
germ , general tooth	البرعم السني العام	giant cell	خلية عملاقة
germ , tooth	برعم السن		خلايا كبيرة عديدة النوي ، مثل ناقضات العظم .
	عضو الميناء ، والحليمة السنية وكيستها ؛ الآثار المتبقية من سن نامية .	giant cell arteritis	التهاب شرياني ذو خلايا عملاقة
german measles = rubella	الحصبة الألمانية (الحميراء)		انظر التهاب الشريان القحفي (Cranial arteritis) .
	مرض فيروسي خفيف ، سريع العدوى ، يسبب طفحاً أحمر وتضخم الغدد المنتشر . فترة حضانة المرض من 2-3 أسابيع ، ويشكل خطورة على المرأة الحامل إذا تعرّضت للإصابة به في الأشهر الثلاثة الأولى من حملها ، حيث يمكن أن يعاني الطفل من مرض القلب ، والعمى ، والصّم .	giant cell granuloma =	ورم حُببي ذو خلايا عملاقة =
		giant cell lesion	آفة ذات خلايا عملاقة
			انظر ورم حُببي (Granuloma) .
		giant cell lesion	آفة ذات خلايا عملاقة
		giant cell reparative granuloma , central	ورم حُببي مَرَكزي ترميمي ذو خلايا عملاقة

giant cell tumor , central	ورم حقيقي مركزي ذو خلايا عملاقة (ورم الخلايا العملاقة المركزي)	gingiva , examination of	فحص اللثة
Gibson's bandage	ضماد جيبسون	gingiva , free	لثة حرة ، لثة طليقة
	نسبة إلى ك. س. جيبسون ، 1925-1849 ، طبيب أسنان أمريكي .		لثة حفاية غير ملتصقة ، يُحددها الثلم الحفافي الحر والحافة اللثوية الحرة وتكون الجدار الخارجي للميزاب اللثوي .
	ضماد لتثبيت الفك والمحافظة على قطع العظم المكسور في مكانه ، يستعمل في كسور الفك السفلي .	gingiva , marginal = free gingiva	لثة حفاية = لثة حرة
gigantism	عملاقة ، عرطلية		لثة غير ملتصقة ، تُحيط بالأسنان ، ويفصلها عن اللثة الملتصقة الثلم اللثوي الحر .
Gigli's wire saw	المنشار السلكي حسب جيجلي	gingiva , purpuric	لثة فرفرية
	سلك مرن ذو أسنان يستعمل في قطع العظم .	gingivae	لثات
Giemsa stain	تلوين جيمزا ، صبغة جيمزا		جمع لثة (Gingiva) .
Gilles operation	جراحة جيليس	gingival	لثوي
	عملية جراحية لتثبيت كسور العظم الوجني والقوس الوجنية ، عن طريق منفذ صدغي من خارج الفم .		1- متعلق باللثة .
Gillie's approach	منفذ جيلي		2- في اتجاه اللثة .
	منفذ جراحي إلى منطقة القوس الوجنية من خلال قطع في المنطقة الصدغية ، فوق خط الشعر .		3- متعلق بجدار في حفرة سنية يواجه سطح السن اللثوي .
Gilmer splint	جبيرة جيلمر	gingival abrasion	تآكل لثوي ، سحج لثوي
	نسبة إلى ت. ل. جيلمر ، T.L.Gilmer ، 1931-1849 ، جراح فم أمريكي .	gingival abscess	خراج لثوي
	تثبيت الفك السفلي المكسور وإعادة الإطباق الطبيعي ، باستخدام سلك من الفضة يربط بها الأسنان العليا والسفلي .		خراج يحدث في جيب سمحافي ويؤثر في اللثة حول ملاط السن .
gingiv- , gingivo-	(سابقة) لثة ، لثوي	gingival atrophy	ضمور لثوي
	نسبة إلى لثة (Gums , Gingivae) .	gingival attachment	ارتباط لثوي
gingiva	لثة	gingival bevel	شطب لثوي ، جلفة لثوية
	نسيج ضام ليفي مُغطى بالنسيج الظهاري ، يحيط ويثبت أعناق الأسنان والعظم السنخي ويتصل بالرباط حول الملاطي ، ويمتد إلى الملتقي المخاطي اللثوي من الناحية الحنكية ، يشكل ارتفاعاً من النسيج يندمج مع المخاطية الماضعة للحنك الصلب ، يغطي أيضاً التواء السنخي في منطقة الأسنان التي لم تَبزُغ بعد .	gingival bleeding	نزف لثوي
gingiva , architecture of	بناء اللثة		إحدى علامات الالتهاب اللثوي ، ينتج عادة عن تقرُّح النسيج الظهاري الميزابي .
gingiva , attached	لثة ملتصقة	gingival calculus	قَلح لثوي
	نسيج مُتقرن وطيد الالتصاق بالعظم السنخي وملاط السن . يظهر في حالته الصحية الجيدة بشكل نسيج أحمر داكن اللون ، مُرَقَط مثل قشرة البرتقالة ؛ خط صحي يقع بين الحافة اللثوية تاجياً ، والملتقي المخاطي اللثوي ذروباً .	gingival cleft	شق لثوي ، فلاح لثوي
gingiva , contour of	مُحيط اللثة ، كفاف اللثة		شق ضيق بشكل حرف V في اللثة الحفافية (Marginal gingiva) .
		gingival col	مَضيق لثوي
			انخفاض أو أهدود في الحليمة بين السنية .
		gingival collagen	كولاجين لثوي
		gingival colour	لون لثوي
		gingival congestion	احتقان لثوي
		gingival contour	مُحيط لثوي ، كفاف لثوي
		gingival corium = lamina propria of the gingiva	الأدمة اللثوية = صفيحة اللثة المخصوصة
		gingival crater	فوهة لثوية ، أفنة لثوية
			شكل مُقعّر للحليمة اللثوية ناتج عن تنحُّر .
		gingival crest	عُرْف لثوي ، فُنزعة لثوية
			الحد أو الحافة التاجية للثة .

gingival crevice = gingival sulcus أخدود لثوي ، ميزاب لثوي
المسافة تحت اللثوية بين الحافة اللثوية الحرة و سطح السن ،
ويتحدّد عمق الميزاب اللثوي بالارتباط الظهاري (Epithelial attachment)

gingival curettage تجريف لثوي ، كشط لثوي

gingival cyst كيسة لثوية
انظر تحت كيسة (Cyst) .

gingival deformities تشوّهات لثوية

gingival denture contour محيط البدلة السنية اللثوي
شكل قاعدة الجهاز السني حول أعناق الأسنان الصناعية .

gingival embrasure فُرجة لثوية

gingival erosion تآكل لثوي

gingival festooning حاشية لثوية متضخمة
حالة مرضية تؤدي إلى ضخامة اللثة الحرة .

gingival fibers = gingival fibres ألياف لثوية
شبكة من الألياف تربط اللثة الحفافية ب سطح السن.

gingival fibromatosis تكليف لثوي منتشر ، تكليف لثوي معمّم (ورام ليفي لثوي)
فرط النمو الكثيف للنسيج اللثوي .

gingival fissure شق لثوي

gingival fistula ناسور لثوي

gingival flap شريحة لثوية ، سديلة لثوية

gingival fluid سائل لثوي
رشحة من بلازما الدم توجد في الميزاب اللثوي نتيجة
تسرّب البلازما من الشعيرات الدموية الموجودة في اللثة
الحرة .

gingival graft طعم لثوي
نسيج لثوي يُفصل تماماً ثم يُعاد وضعه في مكان مختلف .

gingival graft , free طعم لثوي حر
عملية جراحية حول سنية تستخدم لزيادة مساحة النسيج
المتقرّن ولزيادة العمق الدهليزي بواسطة نقل وزرع قطعة
من النسيج المتقرّن من منطقة في الفم إلى منطقة أخرى في
نفس الفم .

gingival groove نلم لثوي ، حفرة لثوية ، أخدود لثوي
حفرة ضحلة بشكل حرف V ، تشاهد أحياناً على الوجه
الخارجي للثة الحفافية .

gingival groove , free حفرة لثوية حرة ، أخدود لثوي حر
انخساف طولي ضحل يفصل اللثة الحفافية عن اللثة
الملتصقة .

gingival hyperemia التبيح اللثوي

gingival hyperplasia فرط التنسج اللثوي
تضخم لثوي نتيجة تكاثر الخلايا ، يمكن أن يحدث نتيجة
العلاج بدواء معين .

gingival hyperplasia , idiopathic فرط التنسج اللثوي
مجهول السبب
حالة نادرة الحدوث سببها غير معروف ، تتميز بتضخم
الحافة اللثوية ، والحليمات بين السنية ، واللثة الملتصقة
كانت تُسمّى التليف اللثوي المنتشر الوراثي (Hereditary gingival fibromatosis)

gingival hypertrophy ضخامة لثوية

gingival hypoplasia نقص التنسج اللثوي

gingival inflammation التهاب لثوي

gingival lesion آفة لثوية ، إصابة لثوية

gingival ligament رباط لثوي

gingival line = gingival margin خط لثوي = حافة لثوية

gingival linguetta = gingival lingula لُسينة لثوية

gingival lingula = gingival linguetta لُسينة لثوية

gingival margin حافة لثوية ، حد لثوي ، هامش لثوي
ذلك الجزء من اللثة المحيط بالسن والقريب من التاج ؛ عُرف
أو فُتزة اللثة الحرة .

gingival margin , free حافة لثوية حرة ، حافة لثوية طليقة
حافة أو قمة النسيج اللثوي الحر ؛ حافة اللثة الحرة (Free gum margin)
أعلى أو أقصى مستوى تاجي للثة الحرة .

gingival margin trimmer أداة شطب الحافة اللثوية ، أداة
تشذيب الحافة اللثوية
أداة يدوية تستعمل في إنهاء الحفرة المحضرة بالسن . تماثل
الإزميل أو الفأس ، لكن يكون وصلها الحاد منحنيّاً ،
مصممة لإزالة قضبان ميناء السن الحرة لأنها تنتج جلفة في
الحافة العنقية ، أي في جزء الميناء القريب من الخط العنقي
لحشوة ملاصقة .

gingival massage تدليك لثوي

gingival massager مُدلكة لثوية

gingival mat حاشية لثوية

gingival melanosis داء اللثة القتاميني ، الداء الميلاني اللثوي

gingival morphology تشكّل لثوي ، شكل اللثة
الشكل والمحيط الخارجي والهيئة الجانبية للثة .

gingival nerves أعصاب لثوية
الأعصاب التي تُغذي اللثة . انظر مدخل اللثة
(Gingivalis) .

gingival papillae = gingival septum = حلّيمة لثوية
حجاب لثوي
ذَلِكَ الْجَزءَ مِنَ اللّثَةِ الَّذِي يَشغَلُ الفِرَاعَ المِلاصِقَ بَينَ
الأسنان .

gingival pocket جيب لثوي
جيب يتكوّن نتيجة للتضخّم اللثوي بدون هجرة ذرّوية
للرباط الظهاري . يُسمّى أيضاً : الجيب الكاذب (Pseudo-
pocket) ، أو الجيب النسبي (Relative pocket) . انظر الجيب
حول السني (Periodontal pocket) .

gingival presenile atrophy ضمور لثوي قبل الشيخوخة
(ضمور لثوي كهلي)

gingival recession انحسار لثوي
انكشاف سطح الجذر بسبب الانحسار أو التراجع الذروي
للثة بالجهة الدهليزية أو في الجهة الفموية . انظر أيضاً
إجراءات إزالة الجيب (Pocket elimination procedures) ؛
وإجراءات تقليل الجيب (Pocket reduction procedure) .

gingival retraction = تراجع لثوي (انكماش لثوي) =

gingival displacement انزياح لثوي
انزياح اللثة الخفيفة بعيداً عن السن .

gingival retraction cord خيط تبعيد اللثة

gingival scarring تندب لثوي

gingival senile atrophy ضمور لثوي شبيخي

gingival septum = حاجز لثوي ، حجاب لثوي = حلّيمة لثوية

gingival papillae
اللة الواصلة بين الحلّمية اللثوية الدهليزية واللسانية .

gingival stimulator مُنشّط لثوي

gingival stippling تبسّع لثوي
انخفاضات دقيقة على سطح اللثة الملتصقة .

gingival sulci أثالام لثوية

gingival sulcus = gingival crevice تلم لثوي ، ميزاب
لثوي

تلم ضحل يقع بين العرف اللثوي وعُنق السن ، ويمتد من
حافة اللثة الحرة حتى الملتقى الظهاري ؛ يمكن أن يزداد
الميزاب اللثوي عمقاً نتيجة تفاعلات مرضية وينتج عن ذلك
الجيب حول السني ، يصل عمق الميزاب اللثوي في حالته
الصحية حتى 2 ميلليمتر . كان يسمى في السابق بالميزاب
اللثوي (Gingival crevice) .

gingival texture ملمس لثوي ، لحمة لثوية ، حبكة لثوية

gingival tissue نسيج لثوي

gingival topography تشريح لثوي موضعي ، طبوغرافيا اللثة

gingival ulcer قرحة لثوية

gingival unit جهاز لثوي

gingival vesicle حويصلة لثوية

gingivalgia ألم اللثة

ألم عصبي يصيب اللثة .

gingivally باتجاه اللثة ، صوب اللثة

gingivectomy قُطع اللثة ، استئصال اللثة

عملية جراحية حول سنية ، تستأصل فيها اللثة ، ويزال
القلح المترسب على سطح الجذر ويُهذّب سطح الجذر ، يتم
التام الجرح بواسطة التندب التالي تجرى هذه العملية لإزالة
الجيوب اللثوية ، وفي حالات نادرة ، لإزالة الجيوب حول
السنية إذا كانت من نوع الجيوب فوق العظمية ويكون
التهدم العظمي محدوداً وكمية اللثة المتقرنة وفيرة .

gingivectomy instruments أدوات قُطع اللثة

gingivectomy knife مشرط قُطع اللثة

انظر الأدوات حول السنية (Periodontal instruments) .

gingivitis التهاب اللثة

التهاب يصيب اللثة ، إما أن يكون حاداً أو مزمناً ؛ علامات
وأعراض المرض هي : تقرّح لثوي عام وموضعي ؛ وشعور
بحكة اللثة ؛ ونفس كريه ؛ ونزف اللثة عند التفريش ؛
ووجود آثار دم على الوسادة في الصباح ؛ انتفاخ لثوي
وتكوّن الجيوب حول السنية . غالباً ما يستعمل المصطلح في
غير محله ، في الدلالة على أي مرض لثوي .

gingivitis , actinic التهاب اللثة الشعاعي

gingivitis , acute التهاب لثة حاد

التهاب لثوي فجائي الحدوث ، دوزمن قصير ، ويلا تقرّح .

gingivitis , acute bacterial التهاب اللثة الجرثومي الحاد

gingivitis , acute coccal التهاب اللثة المكوري الحاد

gingivitis , acute ulcerative (AUG) = التهاب اللثة التقرّحي

الحاد = التهاب اللثة التقرّحي acute necrotizing ulcerative

المواتي الحاد = عدوى gingivitis (ANUG) = Vincent's

فُسنان = خنّاق فُسنان = infection = Vincent's angina =

الفم المُخنّدق trench mouth

حالة من التهاب اللثة الحاد سمي في السابق خنّاق فُسنان
(Vincent's angina) أو الفم المُخنّدق (Trench mouth) تُسمّى
أيضاً عدوى فُسنان أو إنتان فُسنان (Vincent's infection) ؛
التهاب لثوي حاد مصحوب بنزف تلقائي ، وألم ، ووجود
قشرة رمادية تُسمّى بالغشاء الكاذب ، ونفس كريه متميز ،

عادة ماتصيب اليافعين ؛ سبب حدوثها غير معروف ،
الكائنات الحية الدقيقة السائدة التي تسببه هي خليط من
الجراثيم المغزلية المنواة (Fusobacterium nucleatum)
ولولبية فنان (Treponema vincentii) ؛ لكنها تترافق مع
صحة فموية رديئة ووجود الفغرية الشدية (Leptothrix)
(Fusiform bacillus) والعصويات المغزلية (Borrelia vincentii) واللولبية
(Treponema) : تعتبر حالة معدية وتعالج بواسطة الوسائل
الوقائية وعقار المترونيدازول (Metronidazole) .

التهاب اللثة التقرُّحي المواتي **gingivitis , acute necrotizing
ulcerative (ANUG)** الحاد

انظر عدوى فنان ، إتان فنان (Vincent's infection) .

التهاب اللثة الضموري **gingivitis , atrophic**

التهاب اللثة الجرثومي **gingivitis , bacterial**

التهاب اللثة القلحي **gingivitis , calculous**

التهاب اللثة النزلي **gingivitis , catarrhal**

التهاب اللثة الكيميائي **gingivitis , chemical**

التهاب اللثة المزمن **gingivitis , chronic**

التهاب لثوي طويل الأمد ، يصاحبه دائما تكون اللويحة
(Plaque) .

التهاب اللثة بلفافات القطن **gingivitis , cotton-roll**

التهاب اللثة بتخريش البدلة **gingivitis , denture irritation**
السنية

التهاب اللثة التوسُّفي **gingivitis , desquamative**

التهاب مزمن منتشر في اللثة ، يظهر على هيئة إصابات
رمادية ، تتقشر وينكشَف النسيج الأحمر الحساس من
تحتها .

لايعتبر مرضاً حقيقياً ، وإنما يعتبر علامة لثوية لحالات
مثل : الحزاز المنبسط الأكال (Erosive lichen planus) ،
شبيه الفقاع المخاطي الحميد (Benign mucous membrane
pemphigoid) ، والفقاع الشائع (Pemphigus vulgaris)
إلخ .

التهاب اللثة السكري **gingivitis , diabetic**

التهاب اللثة بالدilatantين **gingivitis , dilantin**

التهاب اللثة الدوائي **gingivitis , drug**

التهاب اللثة البزوعي **gingivitis , eruptive**
التهاب يحدث عند بزوغ الأسنان .

إمراض التهاب اللثة ، أسباب التهاب اللثة **gingivitis etiology**

التهاب لثوي دافع **gingivitis , expulsive**

التهاب عظم وسمحاق السنخ من حول السن ، أو
الأسنان ، يتميز بطرد السن أو الأسنان بالتدرج من
أسناخها .

التهاب اللثة بالاستعمال **gingivitis , faulty toothbrushing**
المخاطيء للفرشاة

التهاب اللثة الوظيفي **gingivitis , functional**

التهاب اللثة المغزلي الحلزوني = **gingivitis , fusospirillary**

التهاب اللثة بالملتويات = **fusospirochaetal gingivitis**

المغزليات ، التهاب اللثة **acute ulcerative gingivitis**

باللولبيات = التهاب اللثة التقرُّحي الحاد

التهاب اللثة بالملتويات **gingivitis , fusospirochaetal**

والمغزليات ، التهاب اللثة باللولبيات

التهاب اللثة الهرسي **gingivitis , herpetic**

التهاب اللثة الهرموني **gingivitis , hormonal**

التهاب اللثة فرط التنسجي **gingivitis , hyperplastic**

التهاب لثوي يصاحبه تضخم مزمن .

التهاب لثوي متضخم **gingivitis , hypertrophic**

التهاب لثوي مجهول السبب ، **gingivitis , idiopathic**

التهاب لثوي ذاتي المنشأ

التهاب اللثة الليفي **gingivitis , idiopathic fibromatous**

المجهول السبب

التهاب اللثة التخرشي **gingivitis , irritative**

التهاب اللثة الابيضاضي **gingivitis , leukemic**

(في سياق ابيضاض الدم)

التهاب اللثة الحفافي **gingivitis , marginal**

التهاب اللثة التنخري **gingivitis , necrotizing**

التهاب اللثة التقرُّحي = **gingivitis , necrotizing ulcerative**

المواتي = التهاب اللثة

التقرُّحي الحاد

التهاب اللثة بفرط الوظيفة **gingivitis , overfunction**

التهاب اللثة الأكال = التهاب **gingivitis , phagedenic** =

اللثة التقرُّحي الحاد **phaga (o)denic gingivitis =**

acute ulcerative gingivitis

التهاب اللثة ذوالخلايا البلازمية **gingivitis , plasma-cell**

حالة نادرة تصيب اللثة الحرة واللثة الملتصقة ، حيث تصبغ

حمراء زاهية ، ومتورمة وفيها عدد كبير من الخلايا البلازمية

التي تتجمع عن طريق الارتشاح .

التهاب اللثة لبلوت وفنان = **gingivitis , Plaut-Vincent's**

التهاب اللثة التقرُّحي الحاد **acute ulcerative gingivitis**

gingivitis , pregnancy	التهاب اللثة الحَملي	زاوية محورية شدقية لثوية	gingivobuccoaxial angle
	التهاب اللثة المصاحب للحمل ، ويُصنّف كالتهاب لثوي	الزاوية المتكوّنة عند تلاقي الجدار اللثوي والجدار الشدقي	
	عابر ، ويُظنّ أنه يحدث بسبب تغيرات للإفرازات الهرمونية	والجدار المحوري ؛ وهي زاوية نُقطية (Point angle) .	
	خلال فترة الحمل ؛ ويتميز بتضخم لثوي ونزف ، وأحيانا		gingivodental fibers = ألياف لثوية سنّية = ألياف عُنقية
	حدوث انتفاخ لثوي شبيه بالورم ، ويمكن تحاشيه بواسطة		axiobuccocervical fibres (ABC fibres) شدقية محورية
	التحكم في اللويحة الجرثومية .		gingivoectomy استئصال جزء من اللثة
gingivitis , proliferative =	التهاب اللثة التكاثري =		gingivoglossitis التهاب اللسان واللثة
hyperplastic gingivitis	التهاب اللثة فرط التنسُّجي		التهاب كل من اللثة واللسان .
gingivitis , pubertal	التهاب اللثة البلوغوي		gingivolabial شفوي لثوي
gingivitis , scorbutic	التهاب اللثة الحَصري ، التهاب اللثة		متعلق باللثة والشفاه .
	بنقص فيتامين C (Vitamin C).		gingivolingual لثوي لساني
gingivitis , simple	التهاب لثوي بسيط		gingivolinguoaxial محوري لساني لثوي
gingivitis , streptococcal	التهاب اللثة بالمكورات العُقدية		متعلق بالجدار اللثوي ، والجدار اللساني ، والجدار المحوري
gingivitis , systemic diseases	التهاب اللثة المرافق للأمراض		في الجزء الإنسي أو الجزء الوحشي من حفرة إطباقية جانبية .
	العامة		gingivolinguoaxial angle زاوية محورية لسانية لثوية
gingivitis , thermal	التهاب اللثة الحراري		الزاوية المتكوّنة عند تلاقي الجدار اللثوي ، والجدار
gingivitis , traumatic	التهاب اللثة الرضحي		اللساني ، والجدار المحوري ؛ وهي زاوية نُقطية (Point angle) .
gingivitis , ulcerative =	التهاب اللثة التقرُّحي = التهاب		gingivoma ورم لثوي
ulceromembranous gingivitis =	اللثة التقرُّحي الغشائي =		gingivopericementitis التهاب اللثة وما حول الملاط = تقُّح =
acute ulcerative gingivitis	التهاب اللثة التقرُّحي الحاد		pyorrhoea alveolaris سنخي ، التهاب سمحاق السنخ
gingivitis , ulceromembranous =	التهاب اللثة التقرُّحي		gingivoplasty رَأب اللثة ، تصنيع اللثة ، ترميم اللثة
acute ulcerative gingivitis	التهاب اللثة الغشائي = التهاب اللثة		عمليات جراحية حول سنّية لإعادة تشكيل محيط اللثة الشاذ
	التقرُّحي الحاد		يتم خلالها إعادة تشكيل التشوهات اللثوية غير المصاحبة
gingivitis , underfunction	التهاب اللثة بنقص الوظيفة		للجيوب ، وتصحيح الشكل التشريحي للثة .
gingivitis , Vincent's	التهاب اللثة لفنسان		داء لثوي ، داء استحالة اللثة
gingivitis , vitamins deficiency	التهاب اللثة بالعوز الفيتاميني		gingivosis
gingivitis , zinc absorption	التهاب اللثة بامتصاص الزنك		أية حالة تتسبب في تدهور أو استحالة اللثة ؛ ولا يعتبر
gingivo-	(سابقة) لثة		مرضاً في حد ذاته ، بل مظهراً إكلينيكياً لمرض الحزاز
	بادئة تدلّ على اتجاه مقابل أو مواز للثة (Gingiva) .		المنبسط الأكلال (Erosive lichen planus) ، والغشاء المخاطي
gingivoaxial	محوري لثوي		شبيه الفُقعاعي الحميد (Benign mucous membrane pemphigoid)
	متعلق بالجدار اللثوي والجدار المحوري في الجزء الإنسي أو		داء الفقاع (Pemphigus) ، واضطرابات
	الجزء الوحشي من حفرة إطباقية جانبية .		الأمراض الجلدية (Dermatologic disorders) ، يسمى أيضاً
gingivoaxial angle	زاوية محورية لثوية		التهاب اللثة التوسّفي المزمن (Chronic desquamative gingivitis) ، ويعتقد بأنه مرض ناتج عن سوء التغذية .
	الزاوية المتكوّنة عند تلاقي الجدار اللثوي والجدار المحوري ؛		gingivostomatitis التهاب الفم واللثة
	وهي زاوية خطية (Line angle) .		التهاب يصيب اللثة ومخاطية الفم .
gingivobuccoaxial	محوري خدي لثوي ، محوري شدقي		gingivostomatitis , acute infectious التهاب الفم واللثة العدواني الحاد
	لثوي		نوع منتشر من التهاب اللثة التقرُّحي الحاد .
	متعلق بالجدار اللثوي والجدار الشدقي والجدار المحوري في		gingivostomatitis , allergic التهاب الفم واللثة التحسّسي
	الجزء الإنسي أو الجزء الوحشي من حفرة إطباقية جانبية .		التهاب الفم واللثة نتيجة فرط حساسية .

gingivostomatitis , atypical =	التهاب الفم واللثة غير النمطي ، التهاب الفم واللثة اللانمذجي = التهاب الفم واللثة ذو الخلايا البلازمية	ginglymus	مفصل رزّي ، مفصل بكري مفصل رزي ، يسمح بحركة أمامية وخلفية فقط ؛ نوع من المفصل الزليلي (Synovial joint) .
gingivostomatitis , bismuthic	التهاب الفم واللثة البزموتي	ginglymus , lateral = trochoid joint	مفصل رزّي جانبي ، مفصل بكري جانبي = مفصل مُدوّري
gingivostomatitis , deficiency	التهاب الفم واللثة العوّزي	girdle	حزام
gingivostomatitis , herpetic	التهاب الفم واللثة الهربسي	giromatic movement	حركة جيروماتية ، حركة تدويرية حركة ذات دوران متبادل .
	نوع من التهاب الفم واللثة ينتج عن عدوى بشيروس الهربس البسيط (Herpes simplex virus) ، ويتميز بالتهاب اللثة ، وحويصلات متعددة ، وتقرّحات ، وارتفاع في درجة الحرارة «حمّى» .	glabella	المقّطب ، بروز ما بين الحاجبين
gingivostomatitis , idiopathic =	التهاب الفم واللثة ذاتي المنشأ (مجهولة السبب) = التهاب الفم واللثة ذو الخلايا البلازمية		التواء الأملس بين الحاجبين . أي السطح العظمي الأملس الذي يصل ما بين القوسين فوق الهديتين للعظم الجبهي . أقصى نقطة أمامية على المحيط العظمي للجبهة في المستوى السهمي المنصف (Midsagittal plane) .
gingivostomatitis , nicotinic acid	التهاب الفم واللثة بحمض النيكوتينيك	glabellad	في اتجاه مفرق الحاجبين
gingivostomatitis , plasma-cell	التهاب الفم واللثة ذو الخلايا البلازمية	glabellum	مفرق الحاجبين
	مرض يصيب مخاطية الفم ، يتميز بالتهاب الشفتين واللسان واللثة ؛ يصاحبه نزف وارتشاح منتشر للخلايا البلازمية .	glabrous	أملس ، أجرد ناعم وبلا شعر .
gingivostomatitis , streptococcal	التهاب الفم واللثة بالمكورات العقدية	gland	غُدّة ، عقدة
	نوع من التهاب الفم واللثة المصاحب بتقرّح الحلق وينتج عن عدوى بالمكورات العقدية (Streptococcal infection) .		عضو يحتوي على خلايا متخصصة تفرز مواداً ضرورية لوظائف خاصة ، نتيجة استجابتها للتنبه تطرح الغدد عادة افرازها داخل أو خارج الجسم عن طريق قنوات ، ماعدا الغدد الصماء عديمة القنوات .
gingivostomatitis , ulceronecrotic	التهاب الفم واللثة القرصي التموّتي	gland abnormality	شذوذ الغُدّة
	نوع من التهاب الفم واللثة المصاحب بتقرّح الحلق وينتج عن عدوى بالمكورات العقدية (Streptococcal infection) .	gland , absence of	غياب الغدة
gingivostomatitis , white folded	التهاب الفم واللثة ذو الطيّات البيض = الوحمة البيضاء الإسفنجية	gland , accessory	غُدّة إضافية ، غدة ملحقة
	تقرّح فموي لثوي ولادي .	gland , accessory parotid	غُدّة نكفية ملحقة ، غُدّة نكفية إضافية
gingivotomy	قطع اللث ، بضع اللثة		الجزء الأمامي من الغُدّة النكفية ، الذي قد يفصل عنها ، ويوجد في حوالي ثلث السكان .
ginglymoarthrodial	رزّي مسطح	gland , accessory salivary	غُدّة لعابية ملحقة ، غُدّة لعابية إضافية
	متعلق بمفصل ، جزء منه رزي (مفصل رزي الشكل Ginglymoid) والجزء الآخر مُسطّح (مفصل مُسطّح Arthrodial) ؛ أي مفصل رزّي مُسطّح .	gland , adenoid	غُدّة عُذانية ، غُدّة شبيهة الغُدّة
ginglymoid	نظير المفصل الرزي ، مفصل رزّي الشكل ، شبه الرزي ، رزاني		نوع غدي لمفي على الجدار الخلفي للحلق في البلعوم الأنفي .
	شبيه بالمفصل الرزي أو البكري (Ginglymus) أو شبيه بالمفصل الرزي «المُفصّلة» (Hinged joint) .	gland,adrenal =	غُدّة الكُظُر = الغدة فوق الكلوية
		suprarenal gland	واحدة من زوج من الغدد التي توجد فوق الكليتين ، وتفرز الأدرينالين داخل مجرى الدم مباشرة .
		gland , anterior lingual	الغُدّة اللسانية الأمامية

غُدَّةٌ لُعَابِيَّةٌ مُخْتَلِطَةٌ (Mixed salivary gland) تحت اللسان قريباً من طرفه ، غُدَّةٌ بِلانْدِين (Blandin's gland) .	gland , mammary	غُدَّةٌ ثَدْيِيَّةٌ
gland , Blandin's = anterior lingual gland	gland , mandibular = submandibular gland	غُدَّةُ الْفَكِ السَّفْلِيِّ
gland , buccal	gland , minor salivary	غُدَّةٌ لُعَابِيَّةٌ صَغِيرَةٌ
غُدَّةٌ لُعَابِيَّةٌ مُخْتَلِطَةٌ صَغِيرَةٌ (Mixed minor salivary glands) في المَخَاطِيَةِ الشَّدْقِيَّةِ .	، (Labial gland) ، والشَّدْقِيَّةِ (Buccal gland) ، والرَّحْوِيَّةِ (Molar gland) ، والْحَنَكِيَّةِ (Palatine gland) ، واللِّسَانِيَّةِ (Lingual gland) .	الغدد المفترزة لللعاب : الغُدَّةُ الشَّفْوِيَّةُ (Labial gland) ، والشَّدْقِيَّةُ (Buccal gland) ، والرَّحْوِيَّةُ (Molar gland) ، والْحَنَكِيَّةُ (Palatine gland) ، واللِّسَانِيَّةُ (Lingual gland) .
gland , cervical	gland , mixed	غُدَّةٌ مُخْتَلِطَةٌ
gland , ductless	غُدَّةٌ لُعَابِيَّةٌ ذات إفراز مُخْتَلِطٍ مَخَاطِيٍّ ومَصْلِيٍّ معا ؛ غُدَّةٌ داخِلِيَّةٌ وخارجِيَّةٌ الإفراز .	غُدَّةٌ لُعَابِيَّةٌ ذات إفراز مُخْتَلِطٍ مَخَاطِيٍّ ومَصْلِيٍّ معا ؛ غُدَّةٌ داخِلِيَّةٌ وخارجِيَّةٌ الإفراز .
gland , endocrine = ductless gland	gland , mixed salivary = seromucous gland	غُدَّةٌ لُعَابِيَّةٌ مُخْتَلِطَةٌ = غُدَّةٌ مَخَاطِيَّةٌ مَصْلِيَّةٌ
القناة ، غُدَّةٌ داخِلِيَّةٌ الإفراز	gland , molar	غُدَّةٌ رَحْوِيَّةٌ ، غُدَّةٌ طاحِنِيَّةٌ
أي من الغدد عديمة القناة مثل الغُدَّةُ الكُظْرِيَّةُ (Adrenal gland) والغُدَّةُ الدَّرْقِيَّةُ (Thyroid gland) ، إلخ . التي تمد الجسم بإفرازها مباشرة في مجرى الدم .	غُدَّةٌ شَدْقِيَّةٌ أو خَدِيَّةٌ تفتَحُ خلال العَضَلَةِ المَبْوَقَةِ (Buccinator muscle) ، داخل التجويف الفموي في منطقة الأرحاء الخلفية العلوية .	غُدَّةٌ شَدْقِيَّةٌ أو خَدِيَّةٌ تفتَحُ خلال العَضَلَةِ المَبْوَقَةِ (Buccinator muscle) ، داخل التجويف الفموي في منطقة الأرحاء الخلفية العلوية .
gland , epithelial	gland , mouth	غُدَّةٌ فَمْوِيَّةٌ
gland , exocrine	gland , mucous	غُدَّةٌ مَخَاطِيَّةٌ
أي من الغدد وتشمل الغدد اللُعَابِيَّةُ (Salivary gland) ، التي يمر إفرازها من خلال قنوات تُفْتَحُ على سطح الجسم .	غُدَّةٌ مَفْرُزَةٌ للمخاط توجد تحت سطح الغشاء المخاطي .	غُدَّةٌ مَفْرُزَةٌ للمخاط توجد تحت سطح الغشاء المخاطي .
gland , gingival = Serres' gland	gland , Nuhn's = anterior lingual gland = Blandin's gland	غُدَّةٌ نِيَهِنٌ = الغُدَّةُ اللِّسَانِيَّةُ
كُتْلٌ لَوَّلُؤِيَّةٌ من الخلايا الظهارية توجد على لثة الأطفال الرضّع .	gland = Blandin's gland	الْأَمَامِيَّةُ = غُدَّةٌ بِلانْدِين
gland , glossopalatine	gland , palatal	غُدَّةٌ حَنَكِيَّةٌ
غدد مَخَاطِيَّةٌ توجد خلف الحليمات الكأسِيَّةِ على ظهر اللسان ؛ وهو مصطلح متروك لم يعد يستخدم الآن .	gland , palatine	غُدَّةٌ حَنَكِيَّةٌ
gland , labial	gland , parathyroid	غُدَّةٌ لُعَابِيَّةٌ صَغِيرَةٌ توجد في المنطقة الخلفية من الحنك الصلب وفي الحنك الرخو .
غُدَّةٌ شَفْوِيَّةٌ	gland , parotid	غُدَّةٌ نَظِيرَةُ الدَّرَقِ
غدد لُعَابِيَّةٌ صَغِيرَةٌ توجد تحت سطح الغشاء المخاطي الشفوي .	gland , parotid	الغُدَّةُ النَكَفِيَّةُ
gland , lacrimal	واحدة من زوج من الغدد اللُعَابِيَّةِ الكَبِيرَةِ ، على كل من جانبي الرأس ، إلى الأسفل والأمام من الأذن ، وتلتف حول الحافة الخلفية للشعبة الصاعدة للفك السفلي والتتوء الخشائي . تجري قناة ستنسين (Stensen's duct) من الغُدَّةِ النَكَفِيَّةِ إلى الأمام لتعبر العَضَلَةَ المَاضِغَةَ وتمر من خلال العَضَلَةَ المَبْوَقَةَ ، وتفتَحُ في الفم مقابل الرُحَى الثَانِيَّةِ العلوية ، تفرز الغُدَّةُ النَكَفِيَّةُ اللعاب المصلي ، ويعصبها العصب الوجهي ويغذيها فرع من الشريان السباتي الظاهر .	واحدة من زوج من الغدد اللُعَابِيَّةِ الكَبِيرَةِ ، على كل من جانبي الرأس ، إلى الأسفل والأمام من الأذن ، وتلتف حول الحافة الخلفية للشعبة الصاعدة للفك السفلي والتتوء الخشائي . تجري قناة ستنسين (Stensen's duct) من الغُدَّةِ النَكَفِيَّةِ إلى الأمام لتعبر العَضَلَةَ المَاضِغَةَ وتمر من خلال العَضَلَةَ المَبْوَقَةَ ، وتفتَحُ في الفم مقابل الرُحَى الثَانِيَّةِ العلوية ، تفرز الغُدَّةُ النَكَفِيَّةُ اللعاب المصلي ، ويعصبها العصب الوجهي ويغذيها فرع من الشريان السباتي الظاهر .
gland , lingual	gland , pituitary	الغُدَّةُ النُحَامِيَّةُ
غُدَّةٌ لُعَابِيَّةٌ صَغِيرَةٌ على اللسان .	توجد عند قاعدة الدماغ وهي الغُدَّةُ الصَّمَاءُ الرِّئِيسِيَّةُ ، وينظم إفرازها عمل الغدد عديمة القنوات الأخرى .	توجد عند قاعدة الدماغ وهي الغُدَّةُ الصَّمَاءُ الرِّئِيسِيَّةُ ، وينظم إفرازها عمل الغدد عديمة القنوات الأخرى .
gland , lymphatic	gland , retromolar = molar gland	غُدَّةٌ خَلْفَ الرَّحْوِيَّةِ
غُدَّةٌ لَمْفِيَّةٌ ، غُدَّةٌ لِمَفَاوِيَّةٌ	غُدَّةٌ لُعَابِيَّةٌ كَبِيرَةٌ ، غُدَّةٌ لُعَابِيَّةٌ رِئِيسِيَّةٌ	غُدَّةٌ خَلْفَ الرَّحْوِيَّةِ
توجد في كل أنحاء الجسم متصلة بالجهاز اللمفاوي ، وتعمل كمرشح للسائل اللمفاوي .	أي من الأزواج الثلاثة من الغدد المفترزة لللعاب في الفم : الغُدَّةُ النَكَفِيَّةُ (Parotid gland) ، والغُدَّةُ تحت اللِّسَانِيَّةُ (Sublingual gland) ، والغُدَّةُ تحت الْفَكِ السَّفْلِيِّ (Submandibular gland) .	أي من الأزواج الثلاثة من الغدد المفترزة لللعاب في الفم : الغُدَّةُ النَكَفِيَّةُ (Parotid gland) ، والغُدَّةُ تحت اللِّسَانِيَّةُ (Sublingual gland) ، والغُدَّةُ تحت الْفَكِ السَّفْلِيِّ (Submandibular gland) .

gland , Rivinus' = sublingual gland	= غُدَّة ريفينوس = الغُدَّة اللعابية تحت اللسانية	gland , suprarenal	= غُدَّة الكلية = غُدَّة الكظر
gland , salivary	غُدَّة لُعابية إحدى الغدد اللعابية التي تُفرز اللعاب ، وتشمل الغدد اللعابية الكبيرة (Major salivary glands) والغدد اللُعابية الصغيرة (Minor salivary gland) .	gland , sweat	غُدَّة عرقية غُدَّة مفرزة للعرق ، وهي جزء من نظام للتحكم في درجة حرارة الجسم .
gland , sebaceous	غُدَّة دهنية ، غُدَّة شحمية إحدى الغدد المنتشرة على سطح الجلد ، والتي تفرز مادة دهنية أي الدهن أو الزُهْم (Sebum) .	gland , thymus	الغُدَّة التوتية = الغُدَّة الصعترية
gland , seromucous = mixed salivary gland	غُدَّة مخاطية مصلية = غُدَّة لُعابية مختلطة أية غُدَّة ذات إفراز مخاطي ومُصلي مختلط . غُدَّة لُعابية مختلطة (Mixed salivary gland) .	gland , thyroid	الغُدَّة الدرقيّة غُدَّة صمّاء كبيرة عديمة القناة ، توجد في الجزء السفلي من الرقبة ، أمام الرغامى (Trachea) ، وتشتمل على فصين جانبيين متصلين ببرزخ (Isthmus) ، وتتكوّن من حويصلات مُبطّنة بنسيج ظهاري تنظّم إفرازها الغُدَّة النخامية ، وتفرز مادة غروانية هي عبارة عن هرمونات تحتوي الأيودين . مثل : الثيروكسين (Thyroxin) الذي ينتشر في المجرى الدموي ويؤثر على استقلابية أنسجة الجسم .
gland , serous	غُدَّة مصلية غُدَّة خارجية الإفراز (Exocrine gland) ؛ مثل : الغُدَّة النكفية (Parotid gland) ، تفرز السائل المصلي المائي الرقيق .	gland , Serres' = gingival gland	غُدَّة سيريز = غدة لثوية
gland , Staphyline's = palatine gland	غدة ستافلين = الغدة الحنكية	gland , Weber's	غُدَّة فيبر
gland , sublingual	الغُدَّة تحت اللسانية واحدة من زوج من الغدد اللُعابية الكبيرة ، وهي أصغر الغدد اللُعابية الكبيرة ، على شكل اللوزة ، تكون ارتفاعاً في كل من جانبي قاع الفم تحت اللسان مقابل السطح العميق للفك السفلي ، فوق الخط الضرسى اللامي وقريباً من الخط المنصّف للفم ؛ ولها من 8-10 قناة صغيرة تُفتح على قمة الطية تحت اللسانية للغشاء المخاطي تحت اللسان يعصبها العصب اللساني (Lingual nerve) ويغذيها الشريان اللساني (Lingual artery) .	gland , vestibular glandula	غُدَّة دهليزية غدة
gland , submandibular gland	الغُدَّة تحت الفك السفلي واحدة من زوج من الغدد اللُعابية الكبيرة ، في نصف حجم الغُدَّة النكفية تقريباً ، توجد على الحافة الداخلية للفك السفلي الذي يُغطّيها جزئياً تحت الخط الضرسى اللامي ، في منطقة زاوية الفك السفلي . تمرقاتها إلى الأمام والأعلى لتفتح في قاع الفم ، تحت اللسان عند حلجمة صغيرة على قمة طية غشائية مخاطية يعصبها العصب اللساني .	glandular	غدي متعلق بالغُدَّة .
gland , submaxillary = submandibular gland	غُدَّة ماتحت الفك العلوي = الغُدَّة تحت الفك السفلي	glandular cheilitis	التهاب الشفة الغدي
gland , superficial	غدة سطحية	glandular fever	الحُمى الغدية ، الحُمى العقيدية مرض مُعد يصيب العقد اللمفاوية في الرقبة ، والإبطين ، والمنطقة الأربية ، يعتقد أن سببه فيروس إبشتاين بار (Epstein-Bar virus) .
		glandular zone	منطقة غدنية ، ناحية غدنية
		Glaserian's artery = tympanica anterior	شريان جلاسيريان = الشريان الطبلي الأمامي نسبة إلى ج. هـ. جلاسيريان ، J.H.Glaserian ، 1675-1629 ، مُشرّح سويسري .
		Glaserian's fissure = petrotympanic fissure	شق جلاسيريان = الشق الصخري الطبلي
		glass	زُجاج ، عدسة
		glass bead	كُرْبِيّة زُجاجية
		glass bead sterilizer	مُعقِّمة بكريات زجاجية انظر مُعقِّمة (Sterilizer) .
		glass dish	وعاء زجاجي
		glass fibres	ألياف الزُجاج
		glass ground	زُجاج مُعشّي

glass ionomer cement	إسمنت الأيونومر الزجاجي	glazing , ceramic	صقل الخزف
	إسمنت سني ، بلون السن ، شبه شفاف ، غير مُهَيَّج ، يتكوّن من مسحوق سيليكات الألومنيوم الزجاجي الذي يحتوي على الفلوريد . الإسمنت الوحيد الذي له القدرة على الالتصاق بنسيج السن (الميناء والعاج) ، بسبب التفاعل بين الحمض مُتعدد الأكريليك للسائل وحيد البلمرة مع الكالسيوم في نسيج السن . الإسمنت له قوة سحق متدنية ، ويستخدم غالباً في حشو الأسطح المتآكلة ، عند الحافة اللثوية ، وحشو الأسنان الأمامية ، وخصوصاً الحفر الشفوية ، ويعمل كسداد للشقوق للماء الوهاد والشقوق ، يستعمل أيضاً في تبطين الحفرة المحضرة في السن ، وكقاعدة للحشوات الأخرى (غير ناجح تماماً كحشوة دائمة ؛ لذا يجب أن يستعمل في ظروف جافة ويجب حمايته بالورنيش بعد وضعه بالحفرة مباشرة) .	glazing , cold	صقل بارد
		glazing , heat	صقل حار
		glazing , self-glazing porcelain	صقل ذاتي خزف الصقل ، خزف مصقول انظر خزف (Porcelain) .
		glazing resin	راتين الصقل مادة راتينية تُستعمل كطلاء أو طبقة مغلّفة لإضفاء نعومة ولمعان لسطح حشوة الراتين .
		glazing solution	محلول الصقل
		glenoid cavity	جوف حقاني
		glenoid fossa	الحفرة الحقانية منخفض في العظم الصدغي ، يستقر فيه النتوء اللقمي لل الفك السفلي ، وهي جزء من المفصل الفكّي الصدغي .
		glide	يَنْزلق ، يَتزَلَق ، انزلاق
		glide , mandibular	تَزَلَقُ الفك ، انزلاق الفك السفلي حركات الفك الانزلاقية .
		gliding	انزلاق ، تزلق
		gliding occlusion	إطباق انزلاقي ، إطباق مُنزلق يستخدم لتحديد وتصميم تماس الأسنان عند الحركة الإطباقية للفك السفلي . بديل عن مُصطلح تمفصل (Articulation) .
glass slab	لوحة مَرَج زجاجية	gliding movements	حركات انزلاقية
	قطعة من الزجاج تستخدم لخلط إسمنت السيليكات ، وإسمنت فسفات الزنك . في كلتا الحالتين ، يجب أن تَبَرَّد اللوحة لدرجة أعلى من نقطة الندى لتقليل معدل تفاعل السيليكات ، ولتشتيت الحرارة عند خلط إسمنت فسفات الزنك والسماح بأقصى اندماج للمسحوق مع السائل .	globular	كروي ، كرويي متعلق بـ ، أو يشبه الكُرْبِيَّة (Globule) .
glass syringe	محقنة زجاجية	globular calcification	تَكَوُّن كُرْبِيوي
glasslike	شبه الزجاج	globular formula	صيغة كُرْبِيوية
glaze	1- يَصقل ، يُزجِّج 2- تزجيج ، يَظلي بمادة كالزجاج ، مادة ظلي زجاجية	globular process	شاخصه كُرْبِيوية ، ناتئ كُرْبِيوي ، نُتوء كُرْبِيوي أحد الانتفاخين الشبيهين بالصلة عند زاويتي الأنف في الجنين واللذين يُكونان الثرة فيما بعد .
	أ- مرحلة حرجة من الخبز النهائي للخزف عندما يتم الانصهار الكامل وتشكل السطح الرقيق الزجاجي اللامع عديم المسام . الطبقة الزجاجية اللامعة المنصهرة على سطح الخزف . ب- (في طب الأسنان التعويضي) : تقنية تُستخدم لإعطاء مظهر الميناء للسن الصناعي .	globule	كُرْبِيَّة كُرْبِيَّة صغيرة .
	3- مادة الصقل	globule , dentine	كُرْبِيَّة العاج أجسام صغيرة كروية ، في العاج خلال عملية التمدن «التكلس» .
glazed	صَقيل ، مصقول	globule , red	كُرْبِيَّة حمراء
glazed finishing	إنهاء صَقيل	globule , white	كُرْبِيَّة بيضاء
glazer	صاقل	globulin	كُرْبِيويين ، جلوبولين
glazer coating	طلاء صاقل	globulomaxillary	فَكّي كُرْبِيوي
glazing	صقل بالحرارة ، تلميع بالحرارة		

متعلق بشاخصة الفك العلوي (Maxillary process) ، والتواء الكروي (Globular process) .	glossitis , migratory	التهاب اللسان الهاجر
globulomaxillary cyst كيسة فكية علوية كُروية كيسة تطورية ، تشاهد في منطقة الرباعية والتاب العلويين	glossitis , Moeller's	التهاب اللسان لمولير
glomerulus-like شبيه الكُبيبة ، كبيبي	glossitis , Monilia	التهاب اللسان بالمبيضات داء المبيضات البيض .
gloss- , glosso- (سابقة) لسان	glossitis parasitica =	التهاب اللسان الطفيلي =
-glossa (لاحقة) لسان	black tongue	اللسان الأسود
glossagra نقرسي لسان ألم يصيب اللسان .	glossitis, pellagic= pellagrous	التهاب اللسان في داء
glossal لساني متعلق باللسان .	glossitis	البلاغرا = التهاب اللسان في داء البلاغرا
glossalgia = glossodynia ألم اللسان	glossitis , pernicious anaemic	التهاب اللسان في فُقر الدم الخبث
glossanthrax جَمرة اللسان جَمرة حميدة أو جَمرة خبيثة ، تصيب اللسان .	glossitis , riboflavin deficiency	التهاب اللسان في عَوَز فيتامين B2 (الريبوفلافين)
glossauxesis ضخامة اللسان حالة يتورم فيها اللسان .	glossitis , syphilitic	التهاب اللسان الإفرنجي = التهاب اللسان الزُّهري
glossectomy استئصال اللسان الاستئصال الجزئي أو الكلي للسان ، يكون عادة ضرورياً حينما يُصاب بمرض ورمي .	glossitis , venenata	التهاب اللسان الانسمامي
glossitis التهاب اللسان	glossitis , vitamin deficiency	التهاب اللسان بعَوَز الفيتامين
glossitis , acute التهاب اللسان الحاد	glosso- , gloss-	(سابقة) لسان ، لساني
glossitis , anaemic = anemic glossitis التهاب اللسان بفقر الدم	glossocele	قيلة لسانية تورم اللسان وانتفاخه وبروزه من الفم .
glossitis areata exfoliativa = التهاب اللسان التوسّفي	glossocinesthetic	متعلق بحس حركة اللسان متعلق بإحساس حركة اللسان خاصة أثناء الكلام .
geographic tongue المنطقي ، التهاب اللسان البُقي المُقسّر = اللسان الجغرافي	glossocoma	انكماش اللسان
glossitis , atrophic التهاب اللسان الضمّوري	glossodesmus = frenulum	لجام اللسان ، قيد اللسان
glossitis , benign migratory = التهاب اللسان الهاجر الحميد =	linguae	
geographic tongue لسان جغرافي	glossodynamometer	مقياس حركية اللسان ، قانس فعالية اللسان جهاز يستخدم لقياس قدرة اللسان على مقاومة الضغط .
glossitis , chronic التهاب اللسان المُزمن	glossodynia = glossalgia	ألم اللسان ، وجع اللسان حالة من الألم أو الحرقة في اللسان .
glossitis desiccans التهاب اللسان الجاف	glossodynia exfoliativa =	ألم اللسان التوسّفي ، ألم اللسان
glossitis , fiery-red التهاب اللسان الأحمر المفري	Moeller's glossitis	التقشّري = التهاب اللسان لمولير
glossitis , Hunter's التهاب اللسان لهنتر	glossoepiglottic = glossoepiglottidean ،	فلكي لساني ، لساني لسان - مزماري
glossitis , luetic التهاب اللسان الزُّهري		متعلق باللسان ولسان المزمار .
glossitis , malignant degenerative التهاب اللسان التنكسي الخبث	glossoepiglottidean = glossoepiglottic ،	فلكي لساني ، لساني لسان - مزماري
glossitis , median rhomboidal التهاب اللسان المُعيني المتوسط حالة تبدو فيها منطقة ثقب اللسان العوراء (Foramen caecum) في اللسان بمظهر مُحمر ناقص الحليمات .		متعلق باللسان ولسان المزمار (Epiglottis) .
	glossoepiglottidean folds	طيّات فلكية لسانية
	glossoepiglottidean ligament	رباط فلكي لساني

glossograph مسجلة حركة اللسان ، مُخطط حركات اللسان
أداة تستخدم لتقنفي حركات اللسان أثناء المضغ أو أثناء الكلام ورسمها .

glossohyal لساني لامي
متعلق باللسان والعظم اللامي .

glossohyoid = glossohyal لساني لامي

glossoid لساني الشكل

glossokinesthetic = متعلق بإحساس حركة اللسان

glossocinesthetic

glossolabial شفهي لساني
متعلق باللسان والشفاه .

glossolalia لثلاثة
التكلم بلغة غير مفهومة .

glossology علم اللسان وأمراضه

glossolysis شلل اللسان

glossomantia دلالة اللسان على المرض ، إنذار لساني
مظهر اللسان الذي يعطى إنذاراً بالمرض ؛ التكهن بإنذار المرض من مظهر اللسان .

glossoncus تورم اللسان

glossopalatine حنكي لساني
متعلق باللسان والحنك .

glossopalatine arch قوس حنكية لسانية

glossopalatine fold طية حنكية لسانية

glossopalatine glands غدد حنكية لسانية

glossopalatine muscle = عضلة حنكية لسانية
muscle palatoglossus

glossopalatine nerve = العصب الحنكي اللساني = العصب
nerve intermedius = intermediate nerve المتوسط

glossopathy اعتلال اللسان ، مرض اللسان
أي مرض في اللسان .

glossopexy تثبيت اللسان ، شدّ اللسان
عملية جراحية لتصحيح تدلي اللسان داخل الفم أو انكماشه ، وذلك بربط قاعدة اللسان إلى مقدمة الفك السفلي بخيوط ، مما يدفع اللسان إلى الأمام في الفم .

glossopharyngeal بلعومي لساني
متعلق بالجزء من الحلق المكوّن من اللسان والبلعوم .

glossopharyngeal muscle العضلة البلعومية اللسانية
جزء من العضلة العليا مضيّقة البلعوم ، انظر عضلة بلعومية لسانية (Glossopharyngeus muscle) .

glossopharyngeal nerve العصب البلعومي اللساني

العصب القحفي التاسع ، يعصب العضلة الإبرية البلعومية والغدة النكفية ، ومخاطية اللسان . انظر مدخل عصب بلعومي لساني (Glossopharyngeus) .

glossopharyngeal neuralgia عُصاب بلعومي لساني ، ألم عصبي بلعومي لساني

glossopharyngeus muscle العضلة اللسانية البلعومية

glossophobia = lalophobia رهبة التكلم ، خوف التكلم

glossophytia = black tongue سواد اللسان = لسان أسود

glossoplasty تقويم اللسان ، تصنيع اللسان ، رأب اللسان
جراحة تجميلية للسان .

glossoplegia = glossoptosis شلل اللسان = تدلي اللسان ، استرخاء اللسان

glossoptosis استرخاء اللسان ، انكماش اللسان ، تدلي اللسان في قاع الفم

انزياح شاذ لسان إلى الأسفل في قاع الفم .
glossopyrosis حرقان اللسان ، حراق اللسان
الإحساس بحرقه في اللسان .

glossorraphy رفو اللسان ، خياطة اللسان
رتق جرح في اللسان بواسطة الخياطة .

glossoscopy فُحص اللسان ، معاينة اللسان
إجراء فحص تشخيصي للسان .

glossospasm تشنّج اللسان ، تقلص اللسان
تشنج عضلات اللسان .

glossosteresis = glossectomy استئصال اللسان الكلي أو الجزئي

glossotilt رافع اللسان ، دافع اللسان
في حالة التنفس الصناعي .

glossotomy شقّ اللسان ، بضع اللسان ، تشريح اللسان

glossotrichia = hairy tongue لسان شعري = لسان مُشعر

glossy صقيل ، لماع

glottic مزماري ، زردمي
متعلق بالمزمار .

glottis مزمار ، زردمة
فتحة بين الأحبال الصوتية في الحنجرة يحميها لسان المزمار « الفلّكة » وينتج عنها صوت يتحول إلى كلام .

glottitis التهاب المزمار

glottology علم اللسان وأمراضه

glove قفاز

glove , examination	قُفَّاز فحص	gnathankylosis	قسط الفك
glove , rubber	قُفَّاز مطاطي	gnathic	فكي
glove , surgical	قُفَّاز جراحي		متعلق بالفك أو الأسنان .
glucogenic	جلوكوجيني	gnathic index	منسب فكي ، مؤشر فكي
	منتج للجلوكوز .		دليل يستخدم لتصنيف الجماجم يعتمد على قياسات الفك والرأس .
glucose	سكر العنب ، جلوكوز		
	سكر قابل للإذابة في الماء ، بلوري ، عديم اللون ، يدور في مجرى الدم ويمتص في الأمعاء الدقيقة يوجد في الفواكه ، والعسل .	$\frac{100 \times \text{طول الوجه}}{\text{طول قاعدة الجمجمة}} = \text{المنسب الفكي}$	
glucose oxidase	إنزيم أكسيداز الجلوكوز	gnathion	النقطة الذقتية ، النقطة الفكية (الفكيكي)
	إنزيم قادر على تحويل الجلوكوز إلى أملاح حامض الجلوكونيك وماء .		نقطة لقياس الجمجمة : أقصى نقطة أمامية وسفلية على الحافة السفلية للارتفاق الفكي السفلي على الخط المتوسط للفك السفلي ، النقطة الأكثر انخفاضاً على الخط المتوسط للفك السفلي .
glycerin = glycerol	جليسيرين	gnathitis	التهاب الفك
	سائل شرابي القوام ، صافي ، عديم اللون ، يستخرج كنتاج ثانوي من تصنيع الصابون ، وتخمر السكر . عديم الطعم ، ويستخدم كمطرب .	gnatho-; gnath-	(سابقة) فك ، فكي
glycerin thymol compound	مُرْكَب الثيمول والجليسيرين		متعلق بالفك .
	غسول للشفم يحتوي على البوراكس ، و كربونات الصوديوم ، وبنزوات الصوديوم ، وسلسيلات الصوديوم ، والمتنول ، والثيمول ، وسلسيلات الميثيل ، والجليسيرول .	gnathocephalus	مسخ فكي الرأس
glyceryl trinitrate = nitroglycerin	ثلاثي نتريل الجليسيرين = نيترو جليسيرين		يتكوّن رأسه بشكل رئيسي من فكين .
	عقار موسع للأوعية الدموية ، يستعمل لمنع وعلاج الذبحة الصدرية (Angina pectoris) .	gnathodynamics	ديناميكية الفك (ديناميكا الفك) ، مبحث القوى المضغية ، دراسة قوى المضغ
glyc- , glyco-	(سابقة) سُكَّر ، سُكَّرِي		دراسة القوى الطبيعية التي تدخل في عملية المضغ .
glycogen	جليكوجين	gnathodynamometer	ديناموميتر فكي ، مقياس قوى المضغ ، مقياس قوة إطباق الفكين
	ناتج تحلل الكربوهيدرات يخزن في الجسم في الكبد . وحين الاحتياج لاستخدامه ، يحلّل بواسطة الكبد ، لينتج الجلوكوز .		1- أداة تستخدم لقياس وتسجيل القوى الناتجة بواسطة العضلات عند إغلاق الفكين .
glycoptyalism = glycosialia	لُعاب سُكَّرِي		2- أداة تستخدم لقياس قوة العض .
	حالة وجود السكر في اللعاب .	gnathodynamometer , bimeter	قائس قوى المضغ المزدوج
glycosialia = glycoptyalism	لُعاب سُكَّرِي	gnathodynia	ألم الفك
glycosialorrhoea	فرط اللعاب السكري	gnathography	تخطيط مَضغِي ، تخطيط قوة العضة ، تسجيل قوة العضة
	حالة فرط إفراز اللعاب المحتوي على سكر .		دراسة الجهاز المضغِي ، مَبْحَث الجهاز المضغِي
gnarled enamel = curled enamel	ميناء مجدولة = ميناء مفتولة ، ميناء ملتوية ، ميناء مجعدة		دراسة كل ما يختص بالجهاز المضغِي ككل ، فيما يتعلق بالأسنان ، والمفصل الفكي الصدغي ، والأنسجة الداعمة السنية ، وعلاقة كل منهما بالآخر . من ناحية : الشكل ، والتشريح ، والأنسجة ، والوظائف ، والأمراض ، ومداواة الأمراض ، وميكانيكية المضغ .
	ميناء ذات مواشير ملتوية على نفسها في كافة الاتجاهات .	gnathoplasty	رَأْب الفك
gnath- , gnatho-	(سابقة) فك ، فكي		جراحة تجميلية للفك أو للخد .
gnathalgia = gnathodynia	ألم الفك ، وجع الفك		
	ألم عصبي يصيب الفك .		

gnathopalatoschisis انشقاق فكي حنكي

gnathoplegia شلل الفك
شلل عضلات الخد أي عضلات المضغ .

gnathorrhagia نَزَف فكي ، نَزَف خدي
نزف من المخاطية الخدية أو من الفكين .

gnathoschisis فلاح الفك ، شرم الفك
فلاح خلقي في الفك ، كما في حالة فلاح الحنك (Cleft palate)

gnathosonics علم الأصوات الفكية ، مَبْحَث الأصوات الفكية
دراسة الأصوات التي تنشأ عن آلية المضغ أي الأصوات التي تنشأ عن إطباق الأسنان خلال عملية المضغ ، أو خلال نقر الأسنان الإرادي .

gnathosonic record تسجيل الأصوات الفكية
تسجيل بصري للأصوات التي تنشأ عن الآلية المضغية .

gnathospasmus = trismus تشنُّج الفك = ضَرْز

gnathostat مثبت فكي ، مثبتة الفك
1- تستخدم لإعادة وضع الرأس والفكين إلى نفس الوضع بدقة ، لغرض التصوير الفوتوغرافي أو التصوير الشعاعي أو لقياس الرأس .
2- أداة آلية تستخدم في تقويم الأسنان لوضع وتوجيه القوالب الجسدية في علاقة ثابتة بين مستوى فرانكفورت ، والمستوى المنصف للحنك ، والمستوى الحجاجي .

gnathostatics علم توازن الفكين ، علم قوى الفك
والأسنان المتوازنة
استخدام القياسات الجمجمية والسنية والعلاقة بينهما في التشخيص التقويمي .

gnathostomatics فزيولوجيا الفم والفكين ، مبحث القوى المضغية

goblet cell خلية كأسية ، خلية قدحية

Goethe's bone = intermaxillary bone عظم جوته =
عظم ما بين الفكين
نسبة إلى ي. ف. فون ، جوته ، J.W.von Goethe ،
1832-1749 ، شاعر ومشرِّح ألماني .

goitre = goiter = thyrocele دُرَّاق = قبيلة دراقية
تورم أو تضخم الغدة الدرقية .

goitre , exophthalmic = exophthalmic دراق جحوظي ،
goitre = Graves' disease مرض جريشز
حالة مرضية تصاحب فرط النشاط الدرقي ، وتتميز بضخامة الغدة الدرقية ، وجحوظ العينين ، تُسمى أيضاً :
مرض جريشز (Graves' disease) .

goitre , lingual = lingual thyroid دراق لساني
ورم درقي عند الطرف العلوي للمسال الدرقي اللساني
الأصلي عند النهاية الخلفية لظهر اللسان .

gold = Au ذهب
رمزه الكيميائي Au ، درجة حرارة انصهاره 1945 درجة
فرنهایت أو 1064.43 درجة مئوية ؛ معدن نقيس أصفر ،
لدن قابل لل سحب والطرق ، لا يذوب في الماء والأحماض
البسيطة ، ولكنه يذوب في الماء الملكي (حامض نترات
الهيدروكلوريك ويتآكل بواسطة بعض القلويات (المحاليل
التي تحتوي على الكلوريد ، والبروميد ، واليوديد ، وبعض
العوامل المؤكسدة) . يوصف الذهب النقي بأنه 24 قيراط .
يمكن أن تضاف إليه معادن أخرى لتجعله صلباً ولتغيير
درجة حرارة انصهاره ، وبالتالي ينخفض عيار القيراط
ودرجة نقاوة الذهب . يستعمل في طب الأسنان بسبب
خواصه الإيجابية في الحشوات المصبوبة ، والتيجان ،
والجسور ، والوصلات المحكمة والتعويضات السنية
الأخرى .

gold , Alexander's ذهب ألكسندر

gold alloy خليطة الذهب
ذهب نقي مخلوط مع معادن أخرى لتكوين الخليطة التي
تحتوي على 75% أو أكثر من المعادن الثمينة ؛ يستعمل في
تصنيع البدائل السنية ، والمشبكات ، والحشوات ،
والجسور ، والطبائق التقويمية . توجد أربعة أنواع من ذهب
الصب السني :
الصف الأول لين (Soft) :
يستعمل في الحشوات التي تتعرض لضغط ضئيل جداً ،
والتي تحتاج إلى صقل ، يقع في تدرج صلابه برينيل بين
40 إلى 75 ، مما يدل على أنه قابل للسحب ، ويمكن إطالته
أو سحبه لينطبق على محيط السطح الخارجي للحفر ،
وذلك بالضغط على الذهب بواسطة الصاقل وسحبه في
الاتجاه من الذهب إلى السن .
الصف الثاني متوسط (Medium) .
يستعمل في الحشوات التي تتعرض لضغط متوسط ،
مثل : الحشوات المصبوبة ، وثلاثة أرباع التاج والدعامات ،
والجاسرات ، والتيجان الكاملة ، وسروج الأجهزة السنية ؛
يقع في تدرج صلابة برينيل بين 70 و 100 . قابليته
للسحب جيدة إلا أنه من الصعب ضغطه باليد لتحقيق
الانطباق الحفافي ، بل يحتاج عادة إلى استخدام ساحل
دوَّار ؛ يستخدم هذا النوع من الذهب غالباً في عمل
الحشوات المصبوبة في العلاج التحفظي .

الصف الثالث صلب (Hard) :

يستعمل في عمل الحشوات التي تتعرض لضغط عال : ثلاثة أرباع التاج الرقيق ، والسطح المصبوب الرقيق ، والجلاسرات ، والتيجان وسروج الأجهزة السنية . يقع هذا الصنف في تدرج برينيل للصلابة بين 90-140 ؛ يستجيب هذا الصنف للمعاملة الحرارية بعكس الصنف الأول والصف الثاني ، حيث يغمس بعد الصب مباشرة في ماء بارد لجعله ليناً ، وبذلك يكون له قابلية للسحب حتى يمكن انطباعه على ميناء السن ، ثم بعد ذلك يعامل حرارياً ليصبح صلباً ، غالباً ما يستعمل هذا الصنف في عمل الحشوات المصبوبة ، والتيجان ، والحشوات ذات الدبابيس المصبوبة في العلاج التحفظي للأسنان .

الصف الرابع فائق الصلابة (Extra-hard) :

يستعمل في الترميمات المصبوبة ذات المقطع العرضي الرفيع والتي تتعرض لضغط غاية في الشدة ؛ سروج الأجهزة السنية ، العارضات ، المشبكات ، التيجان ، التيجان الرقيقة ، والوحدات المصبوبة ؛ يتأثر هذا الصنف بشكل جيد بالمعاملة الحرارية ، يتراوح مُعدّل صلابته على مقياس برينيل 130 في الحالة اللينة وإلى 225 بعد التصليب .

gold , annealing of تسخين الذهب
عملية تليين الذهب بحيث تزداد قابليته للطرق والسحب ، إما بتسخين الذهب والسماح له بالتبريد تدريجياً أو بغمر المعدن مباشرة في ماء بارد .

gold automatic mallet مطرقة الذهب الآلية

gold beater skin جلد تطريق الذهب
غشاء من المصران الأعور للثور ، يضرب الذهب بينه ، لتكوين صفيحة ذهبية رقيقة .

gold bridge جسر ذهبي

gold , cast ذهب الصب ، ذهب مصبوب

gold , casting ذهب الصب
خليطة مُكوّنة أساساً من الذهب ، مع كميات صغيرة من الفضة ، والنحاس ، والبلاطين . تُسخن الخليطة إلى درجة الحرارة المطلوبة لانصهارها ، ثم تصب داخل القالب . تختلف الخليطة في قوتها وصلابتها بحسب اختلاف العناصر المكونة لها .

gold , cohesive = sponge gold ذهب إسفنجي
ذهب نقي (24 قيراط) ، مُحضّر على هيئة صفيحة رقيقة ، أو رقاقة ، أو بلورات ، تستخدم في عمل حشوة تُدك مباشرة داخل الحفرة المحضرة .

gold crown تاج ذهبي

gold , crystal = mat gold ذهب بلوري ، ذهب متبلر = ذهب مطفأ

ذهب نقي (24 قيراط) يحضّر بالترسيب الكيميائي أو الترسيب بالانحلال الكهربائي .

gold cylinder أسطوانة ذهب
انظر رقاقة (Foil) .

gold , direct filling حشوة ذهب مباشرة
رقائق ذهب نقية ، أو ذهب مطفأ ، أو مسحوق ذهب ، أو ذهب مُنحل بالكهرباء ، يُدك مباشرة داخل الحفرة المحضرة ؛ ويلتحم ذاتياً مع نفسه في حالته الباردة .

gold , Dutch ذهب هولندي
خليطة من الزنك والنحاس .

gold , electrolytic ذهب مُنحل بالكهرباء
ذهب (24 قيراط) يتكوّن بواسطة ترسيب الذهب بالكهرباء من محلول الذهب ؛ ثم يضغط بعد ذلك ليتشكل على هيئة شرائط . يوضع الكالسيوم بمقدار 0.1-0.5٪ من الوزن بين طبقات رقائق الذهب فيتشابه أو يتضفر معها مكوناً نسيجاً متشابكاً متبلوراً . تدل النتائج السريرية على زيادة في الصلابة بمعدل 40٪ إلى 50٪ أعلى من الذهب النقي ، انظر ذهب ينحل بالكهرباء (Electroloy) .

gold , encapsulated powdered مسحوق الذهب المُغلّف
يغلف الذهب المسحوق برقائق الذهب لاستعماله في بناء كتلة الحشوة بسرعة في الحفرة المحضرة . كل كُرْبَة صغيرة تحتوي على 95٪ من مسحوق الذهب و5٪ رقاقة ذهب .

gold file مبرد الذهب
أداة يدوية ذات طرف مُسنن ، تستخدم لتشكيل حشوات رقائق الذهب .

gold foil رقاقة الذهب
1- ذهب نقي يُشكل إلى صفائح غاية في الرقة .
2- رقاقة من معدن نفيس تستعمل في حشو حفرة مُحضرة في السن أو في ترميم سن مكسورة ؛ انظر رقاقة ذهب لاصقة (Cohesive gold foil) .

gold inlay حشوة ذهبية مصبوبة
حشوة مصبوبة من خليطة ذهبية ، تصنع خارج الفم وتُلصق في الحفرة المحضرة في السن داخل الفم .

gold , mat = sponge gold ذهب مُطفأ = ذهب إسفنجي
ذهب مسحوق نقي (24 قيراط) مُحضّر بواسطة الترسيب الكهربائي من محلول الذهب ؛ يضغط بشكل شرائح أو

أسطوانات أو حبال تبقى متماسكة حتى يتم وضعها في الحفرة المحضرة في السن ، ولا يغطي السطح الخارجي بطبقة الأومنيا . يستعمل كحشوة مألثة أو كحشوة قلب ، ولكن يجب أن يغطي بوجه تجميلي ، لأن سطحه غير ناعم وتوجد عليه نقر (نتوءات) بعد إنهائه . يجب أن يُلدن على مُلدن كهربائي لمدة 3-4 دقائق لإزالة رطوبة السطح . ذهب غير لصاق في شكل بلورات إسفنجية .

ذهب غير لصاق gold , non-cohesive = non-cohesive gold
انظر رقاقة (Foil) .

حشوة مصبوبة ذهبية مغطّية gold onlay

حشوة مصبوبة ذهبية ذات دبابيس gold , pinlay

طلاء بالذهب gold plating

ذهب مطلي بالبلاتين gold , platinized
انظر رقاقة (Foil) .

ذهب بلاتيني gold , platinum
انظر رقاقة (Foil) .

أداة حشو الذهب ، مدك الذهب gold plugger
أداة يدوية ، إما أن تكون سالبة التحميل أو نابضية التحميل . تستعمل في الدك واللحام الذاتي البارد لرقائق الذهب بواسطة الضغط .

مسحوق الذهب gold , powder

ذهب نقى gold , pure
ذهب لا يحتوي على شوائب ؛ أي 24 قيراط أو نقاوة 1000 .

ذهب ملفوف gold , rolled
رقاقة الذهب الملفوفة بالثخانة المطلوبة أو الرقة المطلوبة .

لحام الذهب gold solder
خليطة تحتوي على الذهب ، والفضة ، والنحاس ، والقصدير ، والزنك ؛ تُضبط نقطة انصهارها بحيث تكون قريبة من 50-100 درجة مئوية أقل من نقطة انصهار سبيكة الذهب المراد لحامها .

لحام الذهب السلكي gold solder wire

ذهب إسفنجي = ذهب gold , sponge = cohesive gold =
لصاق = ذهب مطفأ = ذهب mat gold = crystalline gold
بلوري

ذهب متماسك يكون على شكل بلورات إسفنجية ، انظر ذهب مطفأ (Mat gold) أو ذهب متبلر (Crystalline gold) .

ذهب بـلوري شريطي = ذهب مطفأ gold , stripes = mat gold

ذهب أبيض gold , white

خليطة من الذهب تحتوي على كمية كبيرة من البلاديوم أو الفضة أو البلاتين أو النيكل ، هذه المعادن تعطي للخليطة اللون الأبيض أو المظهر الفضي . تكون هذه الخليطة عالية الصلابة ولها مجال انصهار عال ، لكن قابليتها للسحب منخفضة ؛ وتستعمل مشتركة مع الخزف لعمل تيجان الذهب المغطاة بالخزف ، انظر أيضا قيراط (Carat) ، ونقاوة (Fineness) الذهب .

مُذهَّب ، كريات الذهب المسحوق Goldent

ذهب مسحوق ، يحضّر بفضله إلى ذرات وهو في الحالة السائلة ، أو بواسطة الترسيب الكيميائي . تغلف هذه الحزبيات ، 5 ميكرومتر ، في أغلفة صغيرة من رقائق لاصقة لتكوّن الكريات ، تحتوي كل كُرْبَة على عشر مرات ذهب أكثر من كُرْبَة رقاقة ليفية بنفس الحجم .

سكين الذهب ، مشرط الذهب gold knife

أداة مصممة خصيصاً لإزالة زوائد الذهب ، في حشوة رقائق الذهب المباشرة ؛ وتستعمل بحركة بري (Whittling motion) في الاتجاه من الذهب إلى السن .

راصّ الذهب ، مدك الذهب gold plugger

أدوات حشو الذهب gold pluggers
أدوات ذات أشكال مختلفة ، مصنوعة من الفولاذ الصلب المعالج ذات رؤوس مُسننة تستعمل في إدخال ورس رقائق الذهب في الحفرة المحضرة في السن .

ملقط الذهب gold pliers

ملقط ذو منقار طويل منحرف رقيق ، يستعمل لالتقاط وحمل كريات رقاقة الذهب .

منشار الذهب gold saw

جولجي golgi

جهاز جولجي golgi's apparatus

أجسام جولجي ، جسيمات جولجي golgi's bodies

قَلَقَلَة الأسنان ، خَلَخَلَة الأسنان gomphiasis

ذو أسنان مرتبة في الأسناخ gomphodont

مفصل وتدي gomphosis

1- اتصال متين لعظمين بدون مفصل متحرك بينهما .

2- الاتصال بين سنخ السن العظمي وملاط السن الذي يسمح بحركة محدودة .

تمفصل من النوع الليفي كما في حالة السن داخل سنخها العظمي .

الغدة التناسلية ، المبيض أو الخُصية gonad

الأعضاء التناسلية مثل : الخصية للذكر والمبيض للإثني .

Gongylonema	الغنجولية	Goslee's tooth	سن جوسلي
جنس من الديدان المسودة الطفيلية ، يوجد بشكل عام في الحيوانات المنزلية .		نسبة إلى هـ .ج .جوسلي ، H.J.Goslee ، 1930-1871 ، طبيب أسنان أمريكي .	
gongylonemiasis of the mouth	داء الغنجوليات الفموي	سن خزفية مثبتة على قاعدة معدنية قابلة للاستبدال ، تستعمل في عمل الجسور المصبوبة .	
عدوى فموية بالديدان الغنجولية ؛ يحدث عادة عند الرجل .		gothic	قوطي
goni- , gonio-	زاوية ، زاوي	متعلق بالطراز القوطي أي بشكل قبة مرتفعة مؤنفة .	
gonial angle	زاوية فكية	gothic arch	قوس قوطية
تتعلق بزاوية الفك السفلي (Mandibular angle) .		(نسبة للطراز القوطي وهو القبة المرتفعة المؤنفة)	
goniocheiloschisis =	انشقاق الشفة وزاوية الفك =	أداة رسم لحركات الفك السفلي ؛ تشتمل على إبرة التسجيل ، أو قلم الرسم و صفيحة أفقية تسجل الإبرة حركات الفك السفلية على الصفيحة حيث تكون قمة القوس هي مكان العلاقة المركزية .	
macrostomia= transverse facial cleft =	ضخامة الفم =	gothic arch tracer	راسمة القوس القوطية
فلح وجهي مستعرض		أداة تثبت بالقوسين المتقابلتين لعمل رسم مائل لرأس السهم ، أو للقوس القوطية . يعتمد شكل الرسم على وضع نقطة التعليم بالنسبة لطاولة أو صفيحة الرسم ؛ تعبر قمة القوس القوطية المرسومة جيدا ، عن أقصى تقهقر للفك السفلي بالنسبة للفك العلوي في علاقة غير متوترة أي في العلاقة المركزية .	
goniocranimetry	قياس زوايا الجمجمة		
goniometer	مقياس الزوايا ، قانس الزوايا		
أداة تستعمل لقياس الزوايا .			
gonion	الركبيني		
1 - أقصى نقطة خارجية جانبية لزاوية الفك السفلي .			
2 - (في قياسات الجمجمة) : علامة لقياس الرأس ثنائية الجانب ، توجد على أقصى نقطة سفلية خلفية للفك السفلي عند التقاء الحافة السفلية مع الشعبة الصاعدة للفك السفلي . تستخدم في القياسات التقويمية ؛ يتم تعيينها من ترسيم الصور الشعاعية بتنصيف الزاوية المتكونة عن التقاء مماسات الحافة الخلفية مع الحافة السفلية للفك السفلي . انظر (الملحق رقم 7) ، وقياسات الجمجمة (Cephalometrics) .			
gonococci	المكورة البنية	gothic arch tracing = arrow	أثر القوس القوطية =
gonococcus	مكورة بنية	point tracing = needle point	الأثر الزاوي = أثر نقطة
gonorrhoea	داء السيلان البني ، داء السيلان	tracing = stylus tracing	الإبرة = أثر الراسم
Gorlin-Chaudry-Moss' syndrome	متلازمة جورلين -	أثر أو رسم يماثل رأس السهم أو القوس القوطية (Gothic arch) يعمل بواسطة جهاز مثبت بالقوسين المتقابلتين ؛ يعتمد شكل الأثر على طاولة الرسم . تعبر قمة الأثر المرسومة جيدا عن أقصى تقهقر لعلاقة غير متوترة بين الفك السفلي والفك العلوي ، أي العلاقة المركزية ، انظر رسم (Tracing) .	
شودري - موس			
نسبة إلى ر .ج .جورلين ، R.J.Gorlin ، قبل 1923 ، أخصائي أمريكي لأمراض الفم ؛ و أ .ب .شودري ، A.P.Chaudry ، قبل 1922 ، أمريكي هندي المولد أخصائي أمراض الفم . ل .موس ، M.L.Moss ، قبل 1923 ، أخصائي تشريح أمريكي .			
سوء التعظم القحفي الوجهي الذي يصاحبه صغر العينين ، وعيوب سنية وعينية ، وقناة شريانية مفتوحة تعيد الدم بشكل شاذ من الأبهري إلى الشريان الرئوي .		gothic palate	حنك قوطي ، قبة حنك قوطية
Goshgarian' s transpalatal arch	قوس جوشجاربان عبر	قبة حنك مرتفعة محدبة أو مؤنفة (Tipped palate) ، شبيهة بالقوس القوطية .	
الحنكي		Gottlieb's cuticle =	قشيرة جوتليب = الارتباط الظهاري
		Gottlieb's epithelial attachment	لجوتليب
		نسبة إلى ب .جوتليب ، B.Gottlieb ، 1950-1885 ، طبيب أسنان نمساوي .	
		Gottlieb's epithelial attachment	الارتباط الظهاري لجوتليب
		نسيج ظهاري يربط اللثة بالسن .	

gouge محبوب
إزميل عظم (Bone chisel) ذو نصل مُجَوَّف ، يستعمل لقطع وإزالة العظم .

gown رداء العمل

gracey curets مجارف جرايبي
(صمّمها الدكتور جراسي Dr.Gracey في عام 1930) .
مجموعة من الأدوات ذات نصل دقيق ، تستعمل لإزالة الشظايا الدقيقة من القلح ، وتسوية الجذر ، وكّحت الأسجة الرخوة . الأرقام شائعة الاستعمال من هذه المجموعة هي : 9 ، 10 ، 11 ، 12 ، 13 ، 14

graduate 1- مُدرج ، ذو درجات
2- يتخرج ، تخرج

graduate , post- = post-graduate بعد التخرج

graduate , under- = under-graduate قبل التخرج ، دون التخرج

graft طُعْم ، رُقعة
1- أية مادة ، عُضوية أو غير عضوية توضع في مكان تشريحي . وتصبح جزءاً وظيفياً من المكان . انظر أيضاً طُعْم نوعي (Specific graft) .
2- جزء من نسيج ينزَع من مكان ، وينقل إلى مكان آخر في الجسم ، إما لنفس الشخص أو لشخص آخر ، من أجل ترميم أو إصلاح عيب ناتج عن مرض أو حادث أو نتيجة شذوذ تطوري .

graft , allelo- = allelograft طُعْم متخالف
مادة طُعْم غير مأخوذة من مصدر إنساني أو مصدر حيواني ، تستخدم لترميم الأنسجة أو الأعضاء ؛ مثل : الأكريليك ، البولي إيثيلين ، التيتانيوم ، التانتاليوم ، الكروم كوبالت ، سبائك الفولاذ الصامد .

graft , allogenic = allograft طُعْم ضيفي ، طُعْم مباين
graft , allo- = allograft طُعْم ضيفي ، طُعْم مباين = طُعْم متجانس
طُعْم يؤخذ من معطي من نفس جنس المستقبل ، لكنه غير مماثل له وراثياً .

graft , alloplastic طُعْم لا عضوي
طُعْم من مادة غير عضوية ، عادة ماتكون معدنية أو بلاستيكية .

graft , augmentation طُعْم ازدياد ، طُعْم تزييد
طُعْم يستخدم لزيادة حجم أو شكل مكان تشريحي .

graft , auto- طُعْم ذاتي ، رُقعة ذاتية

طُعْم يؤخذ من جزء من جسم المريض وينقل إلى جزء آخر عند نفس المريض .

graft , autogenous = autograft طُعْم ذاتي ، رُقعة ذاتية
طُعْم من النسيج ينزَع من مكان أو جزء من جسم المريض ويُنقل إلى مكان آخر أو إلى جزء آخر عند نفس الشخص ، يعرف أيضاً بالطُعْم الذاتي (Autograft) .

graft , bone طُعْم عظمي

graft , cancellous bone طُعْم عظمي اسفنجي

graft , cortico- cancellous bone طُعْم عظمي قشري اسفنجي

graft , free طُعْم حر
طُعْم ينزَع فيه النسيج بالكامل من مكانه ويُزرع في مكان آخر ، مستقلاً عن تغذيته الدموية الأصلية .

graft , full-thickness طُعْم كامل الشخانة ، رُقعة كاملة السماكة
غرس نسيج ظهاري يشتمل على الجلد ، أو الغشاء المخاطي مع قليل من النسيج تحت الجلدي .

graft , hetero- = heterograft طُعْم متخالف
طُعْم يؤخذ من أحد الأجناس ويُزرع في جنس آخر .

graft , heterogenous طُعْم مختلف التكوين
طُعْم بين أجناس مختلفة .

graft , homogenous = homologous طُعْم متجانس = طُعْم متماثل التركيب = طُعْم متجانس
طُعْم ينقل ويُزرع بين أشخاص من نفس الجنس .

graft , homo- = homograft طُعْم متجانس
طُعْم يؤخذ من إنسان ويتم زراعته عند إنسان آخر .

graft , isogeneic = syngeneic graft طُعْم متماثل النسيج
طُعْم بين أفراد متوافقين مناعياً ووراثياً (Autograft) .

graft , mucosal طُعْم مخاطي
طُعْم إما أن يكون من مخاطية كاملة الشخانة أو مخاطية جزئية الشخانة ، عادة ما يكون طُعماً ذاتياً (Auto- gtaft) .

graft , onlay طُعْم مغطّ
طُعْم يوضع مباشرة على سطح العظم .

graft , pedicle طُعْم سويقي ، رُقعة سويقية ، رُقعة ذات ساق
طُعْم جلدي كامل الشخانة ، على شكل أنبوب يستخدم في نقل الأنسجة من منطقة إلى منطقة أخرى في الجسم ، ويكون دائماً أحد طرفية متصلاً بتغذية دموية تتم العملية برفع الجلد وخطاطته على شكل أنبوب ، وتترك أطرافه متصلة بالجلد ، فيما بعد ، يقطع أحد أطرافه ، وينقل إلى مكان آخر ، هذه العملية يمكن تكرارها على فترات .

graft , split skin =	طعم جلدي جزئي ، طعم جلدي منفصل = طعم تيرش	granular	حببيبي ، مُحَبَّب ، حَثْرِي مكوّن من حبيبات .
Thiersch graf	قشرة رقيقة جدا من الجلد تستخدم كطعم ، تاركة النسيج المكشوف لتجديد نسيجه الظهاري .	granular cell myeloblastoma	الورم الأرومي النقيوي الحبيبي ورم غير معروف السبب ، يشاهد بدئياً في اللسان ، إكلينيكيًا يشاهد بروز الورم فوق سطح اللسان ، ونسجياً يتكوّن من خلايا كبيرة تحتوي على هيولى حبيبية يوزينية .
graft , split-thickness	طعم جزئي الشخانة طعم من النسيج الظهاري ، يشتمل على الجلد أو المخاطية فقط .	granular layer	طبقة حبيبية
graft, tubular	طعم أنبوبي	granular layer of Tomes	طبقة تومز الحبيبية
graft , xeno-	طعم أجنبي ، طعم غيري طعم يؤخذ من معطي من جنس مغاير أو جنس مختلف عن المستقبل.		طبقة حبيبية توجد في العاج أسفل الملتقى الملاطي العاجي مباشرة . هذه الطبقة ليست كاملة التمدد .
grafting	تطعيم ، ترقيع	granulation = granulatio	تحبّب ، تحشير
gram = g	جرام = ج . وحدة الكتلة ، تعادل جزء من 1000 جزء من الكيلوجرام .	1 - انقسام المادة الصلبة إلى أجزاء صغيرة .	
- gram	(لاحقة) مُخَطَّط ، مُسَجَّل ، صورة	2 - تكوّن كريات صغيرة في الأنسجة .	
Gram negative	سليبي الجرام تقسيم أو تصنيف للكائنات الدقيقة التي لا تحتفظ بصبغة جرام (Gram's stain).	3 - عملية الالتئام بنمو النسيج الضام الفتحي والأوعية الدموية على سطح الجرح .	
Gram positive	إيجابي الجرام تصنيف للكائنات الدقيقة التي تحتفظ بصبغة جرام .	granulation tissue	نسيج حُبيبي نسيج جديد يلتئم الجرح بواسطته ، يشتمل على أوعية دموية شعرية جديدة وأرومات الليف ويملاً فراغ الجرح ، يتحول النسيج اللينفي إلى نسيج ندبي ، تتكون جدران فجوة الخراج من هذا النسيج كحائل بينه وبين النسيج المجاور ، كما يشكل أيضاً قاع القرحة وتؤثر عليه عملية الالتئام ، لأنها تحد من تكوينه وتجعله في منطقة محددة .
Gram's method of staining	أسلوب جرام للصبغ ، طريقة جرام للتلوين	granule	حبيبية حبة صغيرة أو جزء .
	نسبة إلى هـ.س.ج. جرام ، H.C.J.Gram ، 1938-1853 ، عالم داتمركي بالميكروبيولوجيا .	granules	حبيبات حبيبات فوردايس =
	طريقة أو أسلوب لصبغ الجراثيم ، حيث تصبغ بالأيلين - جنطيان القرمزي (Aniline-gentian violet) ، ثم تغسل بالكحول ، و ثم يعاد صبغها بمادة أخرى ؛ الجراثيم التي تحتفظ بالصبغة الأولى تُسمّى موجبة الجرام ، بينما البكتيريا التي تفقد الصبغ بغسلها بالكحول تُسمّى سالبة الجرام (Gram negative) .	granules , Fordyce's =	بقع فوردايس =
Gram's stain	صبغة جرام ، ملون جرام	Fordyce's spots	بقع فوردايس
Gram's staining	التلوين بصبغة جرام	granulocyte	خلية مُحَبَّبة ، كُرَيّة مُحَبَّبة إحدى نوعين رئيسيين من خلايا الدم البيضاء ، تحتوي على هيولى مُحَبَّبة تنقسم بدورها إلى ثلاثة أنواع رئيسية : الخلايا البيض مشكّلة النوى ، والخلايا البيض سهلة الاصطباج بالأيزونين ، والخلايا البيض قاعدية الصبغ .
	طريقة تلوين الكائنات الدقيقة من أجل التعرف عليها وتصنيفها . تتلون الكائنات الحية موجبة الجرام بلون بنفسجي ، بينما تتلون الكائنات الحية سالبة الجرام بلون قرنفلي أو أحمر وردي .	granuloma	ورم حُبيبي ورم مكوّن من نسيج حبيبي ، كتلة كروية من النسيج تحتوي أساساً على خلايا نسيجية ، توجد نتيجة التهاب مزمن .
grand mal	نوبة صرع كبيرة ، صرع كبير انظر صرع (Epilepsy) .	granuloma , apical	ورم حُبيبي ذروي ، ورم حُبيبي قميّ =
grandidentatus	كبير الأسنان	dental granuloma	ورم حبيبي سني كتلة محدودة من نسيج حبيبي عند ذروة الجذر أو قريباً منه ، يحدث نتيجة لعدوى قناة الجذر .

granuloma , chronic ورم حبيبي مزمن
granuloma , dental = apical ورم حبيبي سني = ورم حبيبي
granuloma = periapical ذروي = الورم الحبيبي
granuloma حول الذروي
منطقة محدودة من نسيج حبيبي مزمن يتكوّن نتيجة العدوى . يُسمّى أيضاً الورم الحبيبي حول الذروي (Periapical granuloma) .
granuloma , eosinophilic ورم الحبيبي يوزيني ، ورم حبيبي مُحب للحمض
ورم يتكوّن من خلايا يوزينية وخلايا نسيجية يحدث في العظم أو النسيج الرخو .
granuloma , giant- cell الورم الحبيبي ذو الخلايا العملاقة
نوع من الورم الحبيبي ، غير معروف السبب ، يعتقد بأنه ينتج عن التهاب يحدث في الفك السفلي ، عند الأشخاص الذين تتراوح أعمارهم بين 20 إلى 30 سنة ؛ ويتكوّن من نسيج ضام ذي أوعية دموية والعديد من الخلايا العملاقة متعددة النواة وكثيرا ما يصاحبه نزف ، ويمكن أن ينمو إلى حجم كبير ويتطور إلى نمو ورمي . كما يمكن أن يحدث في العظم ، ويُسمّى الورم المركزي ذو الخلايا العملاقة (Central giant- cell granuloma) ، أو في النسيج الرخو ويُسمّى الورم المحيطي ذو الخلايا العملاقة (Peripheral giant-cell granuloma) .
granuloma , giant cell reparative الورم الحبيبي المُرمّ ذو الخلايا العملاقة
ورم حبيبي حملي
granuloma , periapical الورم الحبيبي حول الذروي
ورم حبيبي قيحي ، ورم حبيبي مقيح
granuloma , pyogenic آفة شبيهة بالورم مُحددة ومرتفعة في الأنسجة الرخوة ، تحدث نتيجة لعدوى غير نوعية ؛ إما أن يكون الورم بلا عنق (Sessile) أو معنقاً (Pedunculated) ، وسطحه خشن متقرّح ومتنخّر ، ويحدث في اللثة ، ويميزه الالتهاب الحاد لذي يمنحه اللون الأحمر الناري ، ينزف بسهولة ويكون سريع النمو .
ورم حبيبي عدواني نوعي
granuloma , specific infection
ورم حبيبي سلي
granuloma , tuberculous
ورم حبيبي ، تعدد الأورام الحبيبية
granulomatosis تطور العديد من الأورام الحبيبية .
ورمي حبيبي ، ورم حبيبي
granulomatous له مظهر الورم الحبيبي ، مكوّن من أورام حبيبية .

granulosis حُباب ، تَجُيب ، داء الحبيبات ، تنخّر
تكوّن كتلة من الحبيبات .
graph مخطّط ، رسم بياني ، خط بياني
-graph (لاحقة) مخطاط ، أداة تسجيل
graphite = black lead = plumbago جرافيت = رصاص أسود
أحد أشكال الكربون الأصلي (وشكله الآخر هو الماس) ؛ مادة بلورية لينة يتراوح لونها بين الرمادي الغامق والأسود ؛ تستعمل كمنزّق ، وفي تصنيع أقلام الرصاص ، وبوتقة الفرن ، وكموصل للتيار الكهربائي .
grasp يمسك ، يقبض
grasp , palm and thumb مسكة راحة اليد والإبهام
مسكة مماثلة لمسكة بري الخشب ذات تردد قصير ولكنها تكون قوية ، وتستخدم بحرص في الفك العلوي من الناحية الخلفية بارتكاز الإبهام على منطقة غير منطقة المعالجة السنية .
grasp , palm and thumb مسكة راحة اليد والإبهام المعدّل
-modified
ذات تردد قصير ؛ وتستخدم الإبهام والإصبع الأول والثاني ؛ يرتكز الإبهام على السن المراد معالجتها ، لكي تكون المعالجة اليدوية رقيقة ما أمكن .
grasp , pen مسكة القلم
هي الطريقة الأكثر استعمالاً وهي مثل الإمساك بالقلم ؛ حيث يتلامس لب الإبهام والإصبع الأول مع الأداة من الأسفل (سفلياً) ومن الأعلى (علوياً) على التوالي ، ويلامس الإصبع الثاني أيضاً الأداة ويكون مكانه متغيراً للإمساك بالأداة . وضع الإصبع الثاني يكون في غاية الأهمية ، بالنسبة لضغط أو دفع الأداة بقوة أو لمنع انزلاقها .
grasp , pen-inverted مسكة القلم المعكوسة
عكس مسكة القلم تماماً ، حيث تكون السبابة بزاوية 90 درجة تقريباً عند المفصل الثاني لها .
grassline ligature رباط جراسلين
رباط جاف ، ينكمش حينما يمتص الرطوبة ، يستخدم لعمل حركة تقويمية صغيرة .
grave = gravis شديد ، خطير ، وخيم
خطير أو حرج مثل أعراض حالة خطيرة .
Graves' disease = exophthalmic goitre مرض جريشز = دراق جحوظي

3- يصبر بأسنانه ، صرير .

4- سحل

إزالة النقط العالية من محيط السن باستعمال الأدوات الساحلة .

سحل تصحيحي ، تصحيح إطباقى بالسحل

عملية إزالة التخالف الإطباقى بواسطة سحل الأسطح الإطباقية لأسنان البدلة السنية على المطبق أو في الفم أو في الاثنيين معاً .

سحل ، سَحْد ، طحن

التآكل بالاحتكاك بواسطة بعض المواد الساحلة .

سحل انتقائي

تعديل الأسطح الإطباقية للأسنان بالسحل في أماكن محددة بهدف الوصول إلى سطح متجانس ، وذلك باستعمال ورق كربون التعليم .

سحل نُقطي

تعديل وإصلاح الإطباق بسحل المناطق العالية من أسطح الأسنان الإطباقية ، والحشوات أو الأجهزة التعويضية ، التي يظهرها ورق العَض .

سحل تصحيحي ، تصحيح إطباقى بالسحل

تصحيح دقيق للتنافر الإطباقى بالسحل الانتقائي للأسطح الإطباقية للأسنان الطبيعية أو الأسنان الصناعية .

1- مَسْكَة ، قَبْضَة

2- مَسْك ، مَقْبُض

مَقْبُض متوازن ، قبضة متوازنة

مَسْكَة الإصبع

مَسْك يَدَوِي

مَسْكَة الكف ، مَسْكَة راحة اليد

مَسْكَة القلم

حَاك ، صرار (يولد صرير الأسنان)

تلم ، أخذود = تلم

تطوري

2- ميزاب (تُسَمَّى قَدِيمَة)

تلم طويل تطوري أو انخفاض طويل ضيق ، أو خندق على

سطح السن . يَسَمَّى أيضاً التلم التطوري (Developmental

groove)

تلم إضافي

تلم لساني سنخي

أخذود بين الفك السفلي واللسان .

تلم حنكي أمامي =

القناة القاطعة

نسبة إلى ر. ج. جريشز ، R.J.Graves ، 1853-1797 ،
طبيب أيرلندي .

gray جراي

وحدة من نظام الوحدات العالمي للجرعة الممتصة من الأشعة المتأينة ، حلت محل الراد (Rad) في سنة 1985 .

green rouge أحمر الصقل المخضّر

مسحوق صقل فائق النعومة ، يحتوي على أكسيد الكروم الأخضر (Green chromium oxide) يستعمله صنّاع التعويضات السنية في المختبر لتلميع وصقل تعويضات الكروم المعدنية .

green stick القضيب الأخضر

نوع خاص من مواد الطبع .

greenstick fracture. كسر العود الرطب (كسر الغصن النضير)

شُرْح العظم الغض ، كسر جُزئي في عظم طويل فتي
انظر كسر (Fracture) .

Greene-Vermillion's index = = منسب جرين وفيرميون

مؤشر صحة الفم البسيط

نسبة إلى ج. س. جرين J.C.Greene ، طبيب أسنان صحة عامة أمريكي معاصر ؛ وج. ر. فيرميون J.R.Vermillion ، طبيب صحة عامة أمريكي معاصر .

Grenz rays أشعة جرينز ، (أشعة حدية)

أشعة ذات موجة طويلة تتولد في مدى قوة من 5-15 كيلوفولت kvp .

grey matter المادة السنجابية

نسيج يوجد في الدماغ والحبل الشوكي ، يتكوّن من تجمعات خلايا عصبية معقدة الاتصال وأوعية دموية غزيرة .

grid شبكة

1 - مجموعة من الخطوط الأفقية والخطوط الرأسية التي تكون مربعات متشابهة في الحجم ، تستعمل كدليل لرسم المنحنيات .

2- (في التصوير الإشعاعي) : أداة تستخدم لمنع الإشعاع المتشتت من الوصول للفلم الشعاعي خلال تعرضه للأشعة . تشتمل على شرائح متبادلة من الرصاص ومادة نفوذة للأشعة توضع متراكبة مع الفلم .

1- يشحذ ، يسن ، يصقل

يشحذ الشيء أو يجعله حاداً ؛ يُنعم أو يصقل بالاحتكاك .

2- يطحن ، يسحن ، يجرش

طحن الطعام بالأسنان الخلفية .

groove , buccal تلم خدي ، تلم شدقي
أخدود عمودي يوجد في وسط السطح الخدي للأرحاء السفلية .

groove , central تلم متوسط
أخدود يوجد في منتصف الأسطح الإطباقية للضواحك والأرحاء .

groove , developmental تلم تطوري
أحد الأثلام على سطح ميناء السن ، التي تحدد أقسام التكوين الأولي .

groove , digastric= mastoid notch تلم ذات البطنين = تلم خشائي
تلم ذات البطنين = تلم خشائي

groove , distobuccal التلم الوحشي الخدي
أقصى تلم وحشي من الثلمين العموديين الموجودين على السطح الشدقي (الخدي) للأرحاء الأولى السفلية .

groove , extra تلم زائد

groove , gingival التلم اللثوي
انظر تلم لثوي حر (Free gingival groove) .

groove of the maxilla , = التلم تحت الحجاج في الفك العلوي =
الميزاب تحت الحجاج infraorbital= infraorbital sulcus

groove , labial تلم الشفوي ، الأخدود الشفوي
في الصفيحة الشفوية الجينية ، ينمو ليصبح دهليز التجويف الفموي .

groove , labiomental = التلم الشفوي الذقني = الثنية الشفوية =
mentolabial furrow الذقنية

groove , lingual تلم لساني ، أخدود لساني
تلم عمودي يوجد في منتصف السطح اللساني للأرحاء العلوية .

groove , mesiobuccal تلم إنسي خدي ، ميزاب إنسي شدقي
أقصى تلم إنسي من الثلمين العموديين الموجودين على السطح الخدي للأرحاء الأولى السفلية .

groove , mesiolingual تلم إنسي لساني ، ميزاب إنسي لساني
تلم عمودي يُظهر بوضوح خط التقاء الحدبة الخامسة للرحى العلوية .

groove , mylohyoid = التلم الضرسى اللامي ، أخدود
mylohyoid sulcus ضرسى لامي
تلم على السطح الداخلي للفك السفلي تحت الخط اللامي الفكّي يستقر فيه العصب اللامي الفكّي والأوعية الدموية اللامية الفكّية .

groove , nasopalatine التلم الحنكي الأنفي

تلم على سطح عظم الميكة يستقر فيه العصب الحنكي الأنفي ، والأوعية الدموية الحنكية الأنفية .

groove , palatine = palatomaxillary التلم الحنكي =
groove = greater palatine الفكّي الحنكي = الميزاب الحنكي
الكبير في العظم الحنكي sulcus of the palatine bone

groove of the maxilla , palatine = التلم الحنكي في الفك
palatine sulcus of the maxilla العلوي = الميزاب الحنكي
في الفك العلوي

groove , pterygopalatine التلم الحنكي الجناحي
1- تلم على الجهة البطنية من النتوء الجناحي للعظم الوتدي .
2- تلم على الجزء العمودي من العظم الحنكي .

groove , retention تلم تثبيت ، ميزاب تثبيت
تلم عمودي على سطحين متقابلين في السن يؤدي إلى تثبيت بشكل حدوة الحصان .

groove , supplemental تلم إضافي ، ميزاب ملحق
انخفاض طولي ضحل على سطح السن ، ليس علامة لالتقاء فصوص السن كما هو في التلم التطوري (Developmental groove) ؛ يوجد التلم الإضافي (Accessory groove) أو التلم الزائد (Extra groove) ، عادة على السطح الإطباقية للأرحاء .

grooved مُثَلَّم ، ذو أثلام

grooved tongue لسان مُثَلَّم

ground أساس ، أرضية

ground section منحت المقاطع
أداة تستخدم لنحت مقطع للفحص بالمجهر .

ground substance مادة أساسية

group function عمل جماعي
عبارة تستخدم لوصف علاقة الأسنان ، عندما تكون الأنياب والضواحك ، وأحياناً الأرحاء ، في تماس عند الانزلاق الجانبي من أقصى تداخل إطباقية للحدبات إلى علاقة حدبة إلى حدبة (Cusp-to-cusp relationship) .

growth نمو

1- زيادة في الحجم: عملية طبيعية تحدث بزيادة عدد الخلايا والمواد خارج الخلية المتعلقة بها ، لكائن حي متعدد الخلايا .

2- انتفاخ أو ورم ، إما حميد أو خبيث ، النمو الحميد لا يؤثر بالضرورة أو يشكل خطراً على الصحة العامة للجسم ، ولا يتكرر حدوثه في الجسم بكل نمونائي ، بينما يكون الورم الخبيث ممتاً .

growth , appositional نمو مصاقب ، نمو تراكمي
نمو يحدث في سطح كائن حي أو في نظامه النسيجي .

growth, forecast= growth prediction تنبؤ النمو ، توقع
النمو ، تكهن النمو
تقدير توقعي للتغير في مكان وحجم عظام الهيكل القحفي
الوجهي (Craniofacial skeleton) معتمداً على النمو المتوقع
أو التأثير المتوقع للمعالجة أو كليهما
معاً .

growth , interstitial نمو خلالي
نمو يحدث داخل المادة الداخلية للخلية للكائن الحي أو في
الجهاز النسيجي.

growth of brain case نمو غلاف الدماغ

growth of face نمو الوجه

growth of facial skeleton نمو العظام الوجهية ،
(نمو الهيكل الوجهي)

growth of jaws نمو الفكين

growth of mandible نمو الفك السفلي

growth of maxilla نمو الفك العلوي

growth of palate نمو قبة الحنك

growth of skull نمو الجمجمة

growth rate معدل النمو

growth spurt نمو مفاجئ ، نمو نشط
زيادة معدل نمو العظم أثناء فترة المراهقة ، عادة تحدث في
عمر 10 - 12 سنة للإناث وعمر 12 - 14 سنة للذكور حيث
يتزامن مع البلوغ

guard واق ، حارس ، أمان ، حراسة
يمكن أن تستخدم أصابع اليد المقابلة لتثبيت الأجزاء التي تتم
عليها المداخلة السنية ، خاصة في حالة تثبيت الفك
السفلي ، وللحماية من انزلاق الأداة خلال المداخلة السنية .

guard, mouth واق الفم

guardsman's fracture كسر الحارس
انظر كسر (Fracture) .

guard wire سلك واق ، سلك أمان
يوضع في الصفيحة القاعدية للطبقة التقويمية سلك أمان
مُثبت في سطحها الإطباق ، ليحد من تشوه النوابض
الصغيرة ، خلال استخدامه بالضغط عليها .

gubernacular رسني
متعلق بالرسن (Gubernaculum) .

gubernacular canal قناة ، نفق رسني

قناة في العظم السنخي ، يتصل من خلالها الجريب السني
والأسنان المنتظمة التي لم تبنغ بعد بمخاطية الفم بواسطة
حبل من النسيج الضام يعرف بالرسن .

gubernaculum رسن

gubernaculum , dental رسن سني
مرشد من جريب سني تطوري إلى سطح اللثة .

gubernaculum dentis موجّه سني ، مرشد سني ، حبل سني
حزمة من النسيج الضام تربط الجراب السني للسن الدائمة
بمخاطية الفم المحيطة أي اللثة المحيطة .

Guerin's fracture = Le Fort I fracture كسر جوران
كسر لوفور من المرتبة الأولى
نسبة إلى أ. ف. م. جوران A.F.M.Guerin ، 181-1895 ،
جراح فرنسي .
انظر كسر الفك العلوي من المرتبة الأولى في تصنيف لوفور
(Class I Le Fort fracture) .

guidance مرشد ، دليل ، إرشاد
ضبط اتجاه الحركة لغرض ما .

guidance , anterior دليل أمامي ، مرشد أمامي

guidance , condylar دليل لقمي

guidance, condyle دليل اللقمة

guidance , developmental دليل نمائي

guidance, incisal مرشد قاطع
1- تأثير القواطع السفلية والعلوية على حركات الفك
السفلي .
2- عدم الإطباق الموجه للأسنان الخلفية ، بانزلاق الحواف
القاطعة الشفوية للقواطع السفلية على طول الميل اللساني
للقواطع العلوية خلال حركة بروز الفك السفلي .

guidance, posterior دليل خلفي ، مرشد خلفي

guide دليل ، مرشد ، يُرشد
أداة لتوجيه الحركة .

guide , adjustable anterior دليل أمامي قابل للضبط

guide , anterior دليل أمامي ، مرشد أمامي
جزء من المطبق يتلامس مع دبوس دليلي قاطع ، ليحافظ
على التباعد المختار للنماذج السفلية والعلوية في المطبق ؛
يوثر الدليل أيضاً على علاقة النماذج في الأوضاع
اللامركزية .

guide , condylar دليل لقمي
ذلك الجزء من المطبق الذي يمثل المسار اللقمي في الجوف
العنابي .

guide , incisal	دليل قاطع ، مرشد قاطع	gum dammar = gum damar =	صمغ الدمر
	الجزء من المطبق الذي يحافظ على الإرشاد (التوجيه)	gum dammer	راتين طبيعي يستعمل في صناعة الشمع ، ومواد الصفائح القاعدية ، ومركبات الطبع ، وهي مادة صمغية تستخرج من بعض الأشجار الصنوبرية في أستراليا ونيوزيلندا إلخ ، وتستخدم في صنع الورنيش والخبز .
guide pin , incisal	دبوس دليلي قاطع	gum , diseased	لثة مريضة
guide line	خط الإرشاد	gum guillotine	مبضع اللثة ، مقصلة اللثة
guide , shade	دليل الألوان	gum knife	مشرط اللثة ، سكين اللثة
guide plane	مستوى الارشاد ، سطح الإرشاد	gum rash =	طفح اللثة = شرى حطاطي ، طفح حطاطي
	سطحان محضران متوازيان أو أكثر لأسنان داعمة يستخدمان لتحديد وتوجيه مسار الإدخال للبدلة السنية المتحركة .	strophulus	في الأطفال
guide plane , Cummer's	مستوى الإرشاد لكومر	gum recession	انحسار اللثة
	مصطلح وضعه و. أ. كومر W.E.Cummer ، ليوضح تخطيط علو المحيط كما هو معرف بواسطة إدوارد كندي (E. Kennedy) .	gum resin	راتين صمغي
guided tissue regeneration =	وجه النسيج للتجديد ،	gum retraction = gingival retraction	انكماش اللثة
GTR	موجة النسيج للترميم	gum retractor	مُبعد اللثة ، مبعاد اللثة
	طريقة جديدة بوضع بديل للنسيج العظمي لإعادة تكوين العظم المفقود .	gum scissors	مقص اللثة
guiding	إرشاد ، دلالة		انظر مقص (Scissors) .
guiding line	خط الدلالة ، خط الإرشاد	gum , spongy	لثة إسفنجية
guiding planes	سطوح الإرشاد	gum stimulator	منشط اللثة
	سطحان متوازيان عموديان أو أكثر لأسنان داعمة ، توجه مسار استقرار ومسار نزع البدلات السنية الجزئية النزوعة .		رأس مطاطي مؤنّف لتدليك اللثة .
guinea pig	خنزير غيني ، قبيعة	gum surface	سطح اللثة
gum	1-لثة	gum tragacanth	صمغ الكثيراء ، صمغ الأسطراجالس
	مصطلح عامي غير فصيح للثة (Gingiva) .		نصّح صمغي مُجفف يؤخذ من جذوع مشقوقة لبعض الأشجار ، يستعمل في طب الأسنان كمنبث للبدلة السنية .
	2- صمغ	gumboil = parulis	دُمّل لشوي ، خُراج لشوي ، خُراج سنخي
	مادة لاصقة تحضّر من سائل لزج مجفف تفرزه بعض الأشجار والنباتات .	gumma	ورم صمغي ، الصمغة
gum acacia = gum arabic	صمغ السنط = الصمغ العربي		آفة موضعية مطاطية على شكل ورم مطاطي رخوي يتكون من نسيج شبة الحبيبي ، تحدث أثناء الإصابة بالزهري في مرحلته الثالثة ؛ أي آفة الثالثي (Tertiary syphilitic lesion) .
gum arabic = gum acacia	صمغ عربي = صمغ السنط	gummatous	متعلق بالورم الصمغي ، صمغوي
gum benzoin	صمغ راتيني بلسمي ، اللبان الجاوي		نسبة للورم الصمغي .
	راتين بلسمي (Balsam resin) يستخدم في ورنيش وإيتهد (Whitehead's varnish) ، وهو صمغ يستعمل كبخور ويستخدم في الطب وفي صناعة العطور .	gummy = viscous	صمغي ، لزج ، دبق
gum boil	دُمّل اللثة ، خُراج لشوي ، دُمّل سنخي	gums	اللثة ، صموغ
	مصطلح شائع الاستعمال للدلالة على ناسور نافذ من خراج تحت السمحاق . انظر ناسور (Fistula) .		مخاطية الفم التي تُغطّي التئؤ السنخي أو الارتفاعات السنخية .
gum cloth	قماش اللثة	gun	مدفع ، بُندقية ، مسدس
	يستخدم في تدليك اللثة .	gun , amalgam =	مدفع الأملغم = حامل الأملغم
		amalgam carrier	
		Gunning's splint	جبيرة جاننج
			نسبة إلى ت. ب. جاننج T.B.Gunning ، 1889-1813 ، طبيب أسنان أمريكي .

جبيرة بين سنّية تشبه صفيحة سنّية صلبة مزدوجة ،
تستعمل في تثبيت كسور الفك السفلي .
Gunning's type fixation نموذج تثبيت جاننج
انظر تثبيت (Fixation) .
gustation تذوّق ، مذاق ، ذوق
حاسة التذوق أو عملية التذوق .
gustatory ذوقّي ، تذوقي
نسبة لحاسة التذوق .
gustatory artery = artery lingualis = الشريان التذوقي =
الشريان اللساني
gustatory nerve العَصَبُ التذوّقي ، العَصَبُ اللساني
gustatory stimulus مُنبه تذوقي ، منبه ذوقي
مادة تنبه مستقبلات التذوق في النهايات العصبية في الفم ،
وتؤدّي إلى سيلان اللعاب . وهي إما الحلو أو الحامض أو
الملح أو المادة المرة .
gustatory sweating تعرّق تذوقي ، تعرّق ذوقي
انظر المتلازمة الأذنية الصدغية (Auriculotemporal
syndrome) .
gutta = gutt نقطة ، قطرة (لاتينية)
تستعمل في كتابة الوصفة الطبية ، واختصارها (utt) .
gutta-percha كوتابركا ، طبرخي
نضح جاف لبني ينتج من سائل أشجار معينة في بلاد الملايو .
يصنع بشكل صفائح أو أقماع أو قضبان ، تصبح لينة عند
تسخينها . وتستخدم في طب الأسنان للحشو المؤقت أو في
علاج قناة الجذر لحشو قناة اللب وسد الثقب الذروية .
gutta-percha cone = قمع كوتابركا = رأس كوتابركا
gutta-percha point مؤنّف
يستخدم عادة في حشو وسد قنوات الجذر بالاشتراك مع
إسمنت قناة الجذر ؛ مادة لدنة غير نفوذة للأشعة تصنع من
الكوتابركا ومواد أخرى مثل أكسيد الزنك .

gutta-percha points أقماع كوتابركا
أقماع رفيعة من الكوتابركا تستعمل في علاج أفنية الجذر
لسد قناة الجذر بشكل محكم .
gutta-percha spreaders فارشات الكوتابركا
أدوات تستعمل لفرش الكوتابركا .
gutta-percha sticks قضبان كوتابركا ، عيدان كوتابركا
guttur حَلَق
guttural حَلَقِي
متعلق بالحلق (Throat) .
gutturonasal أنفي حَلَقِي
gutturopalatal حنكي حَلَقِي
gypsum = calcium sulfate جبس = كبريتات الكالسيوم
يوجد في الطبيعة على هيئة كبريتات الكالسيوم ، وتجري له
عملية تكلّس (Calcined) (فصل المواد العضوية منه
بتعريضه لحرارة شديدة) لإنتاج جبس باريس .
gypsum , initial set of تصلّب أولي للجبس
الزمن المنقضي من بدء خلط الجبس إلى حين تعجز إبرة
جلمور (Gilmore needle) ، أو إبرة فيكات (Vicat
needle) من اختراق سطحه .
gyromatic = giromatic جيروماتيك = جيروماتية
(الدوران المتبادل)
Gyzi's articulator مطبق جيزي
نسبة إلى أ. جيزي ، طبيب أسنان سويسري من القرن
العشرين .
جهاز يستخدم في تصنيع البدلات السنّية الصناعية ، يمكن
بواسطته تقليد جميع حركات الفك السفلي ولقمتيه
الممكنة .

H = hydrogen	رمز الهيدروجين رمز كيميائي للهيدروجين .
HBV = Hepatitis B virus	[مختصر] فيروس التهاب الكبد B
HCl = hydrochloric acid	[مختصر] حمض الهيدروكلوريك رمز كيميائي لحمض الهيدروكلوريك .
h.d. = hora decubitus	عند موعد النوم (لاتينية) تستعمل في كتابة الوصفة الطبية .
Hg = mercury	رمز الزئبق رمز كيميائي للزئبق .
HIV = Human Immunodeficiency Virus	[مختصر] فيروس العوز المناعي البشري مرض الإيدز AIDS أي متلازمة فقد المناعة المكتسبة هو نتيجة للإصابة إكلينيكيًا بفيروس فقد المناعة عند الإنسان HIV .
h.s. = hora somni	عند موعد النوم (لاتينية) تستعمل في كتابة الوصفة الطبية .
habit	1- عادة ، سلوك ، طبع تصرف مسلكي متكرر ، يصبح ثابتاً ، بإعادة تكراره في الحياة اليومية . (في تقويم الأسنان) : الميل المستمر لتكرار عادة مص الإبهام ، ومص الإصبع ، ومص الشفة ، ومص اللسان ، وهي عادات تسبب أحياناً إزاحة الأسنان .
habit appliance	طريقة العادة ، جهاز سلوكي طريقة تقويمية نزوعة أو طريقة تقويمية ثابتة لمساعدة المريض على إيقاف تكرار عادة ما . انظر طريقة (Appliance) .
habit , occlusal	عادة إطباقية
habit , oral	عادة فموية عادة تؤدي إلى تغيير أو تعديل العلاقة بين الأسنان ؛ مثل : مص الإبهام ، مص الشفة ، انحشار الشفة ، مص الإصبع ، دفع اللسان ، قضم الأظافر ، إلخ .
habit , parafunctional	عادة فموية وظيفية شاذة
habit posture	وضع معتاد ، وضع اعتيادي وضع تلقائي غريزي ، حيث تكون العضلات في حالة منقبضة .
habit , tensional	عادة توترية
habit therapy	معالجة العادة علاج لمنع عادة التشوه بالأصبع أو بالشفة أو باللسان أو لتصحيح سوء تكون الأسنان أو العظام التي تسببها العادة .

العلاج قد يكون عن طريق النصح واستعمال الأجهزة المناسبة لكل حالة أو بالاثنتين معاً .

habitual	اعتيادي متعلق بالعادة أو السلوك .
habitual occlusal position	وضع الإطباق الاعتيادي
habitual occlusion	إطباق اعتيادي
habitual rest position	وضع الراحة الاعتيادي
habitual posture of the mandible = rest position of the mandible	وضع الفك السفلي الاعتيادي = وضع الراحة للفك السفلي انظر وضع الراحة للفك السفلي (Rest position of the mandible) .
haem- , haema- , haemat- , haemato- , haemo-	(سابقة) دموي ، دم
haemangioameloblastoma	ورم أرومات الميناء الوعائي الدموي نوع من ورم أرومات الميناء يحتوي على العديد من الأوعية الدموية .
haemangioendothelioma	ورم بطاني وعائي دموي ورم ينشأ من الطبقة البطانية في الأوعية الدموية . سرطانة بطانة الأوعية الشعرية .
haemangioendothelioma , benign	ورم بطاني وعائي دموي حميد
haemangioblast	أرومة الأوعية الدموية ، أرومة وعائية خلية جنينية تتطور إلى خلايا الأوعية الدموية ، والطبقة البطانية للأوعية ، وعناصر النسيج الشبكي البطاني وخلاياه .
haemangioma	ورم وعائي ورم خلالي حميد للنسيج الوعائي ، ناشيء من الأوعية الدموية . ورم حميد يشمل الأوعية الدموية حديثة التكون ، يظهر كشبكة تحت الجلد . يمكن أن يتعلق بالأنورزم (Aneurysmal) أو الوعاء الشعري (Capillary) أو الكهفي (Cavernous) .
haemangioma , ameloblastic	ورم أرومات الميناء الوعائي الدموي
haemangioma , arterial = capillary haemangioma	ورم وعائي شرياني = ورم وعائي شعيري

haemangioma , capillary	ورم وعائي شعيري	هيموجلوبين = Hb	بروتين أساسي مُكون لخلايا الدم الحمراء ، يُعطي للدم لونه الأحمر البراق ، يحمل الأكسجين في شكل هيموجلوبين مؤكسد .
haemangioma, cavernous	ورم وعائي كهفي	haemolysis	انحلال الدم انفجار جدران خلية الدم الحمراء الذي يحرر الهيموجلوبين في بلازما الدم .
haemangioma , hypertrophicum	ورم وعائي ضخامي	haemolytic	حال الدم ، متعلق بانحلال الدم ما يسبب تحطم خلايا الدم الحمراء .
haemangiopericytoma	ورم الخلايا الحولية الوعائية	haemophilia	الناعور مرض دموي يتوارثه الذكو وتنقله الإناث ، يؤدي إلى نَزف مستمر من أية إصابة مهما كانت صغيرة مثل الفقد الطبيعي للأسنان اللبنية . توجد مراكز خاصة للمعالجة الطبية لمرضى الناعور (Haemophiliacs) .
haemartoma	ورم وعائي	haemophilic	مصاب بالناعور الشخص المصاب بالناعور .
haematemesis	قيء الدم	haemophilic	مُحب للدم ، ولوع بالدم
haematin	هيماتين	haemophilic bacteria	جراثيم مستدمية
haemato- ,haemo-	(سابقة) دم	haemophilus	المستدمية
haematogenous	مُولد الدم ، مكوّن الدم	haemoptysis = hemoptoic = hemoptic	جنس من جراثيم طفيلية عُصوية الشكل ، هوائية غير متحركة سالبة الجرام .
haematogenous infection	عدوى دموية المنشأ	haemopoiesis	تكوّن الدم ، تَخَلق الدم
haematological	دموي	haemopoietic	مكوّن الدم ، مُولد الدم
haematological examination	فحص الدم ، فحص دموي	haemopoietic marrow	نقي مُولد للدم
haematologist	أخصائي الدم	haemoptysis = hemoptoic = hemoptic	نفثي الدم ، متعلق بنفث الدم
	شخص ماهر متخصص بدراسة وظائف الدم الطبيعية واضطرابات الدم .	haemoptysis	متعلق بـ ، أو يتميز ببصق الدم .
haematology	دراسة الدم ، علم الدم	haemorrhage	نَزف الدم
	دراسة الدم والأنسجة المكونة له وأمراضه المصاحبة .		نَزف داخلي أو نَزف خارجي بسبب رضح أو تلف الأوعية الدموية . قد يكون نَزفاً عادياً أو نَزفاً شديداً أو نَزفاً مميتاً ، حسب كمية الدم المفقود ؛ وقد يكون نَزفاً أولياً : كالنَزف الذي يحدث وقت إصابة الأوعية الدموية أو نَزفاً تالياً أو نَزفاً ارتكاسياً : كالنَزف الذي يحدث نتيجة عدوى . في النَزف الشرياني يكون لون الدم أحمر لامع ، بينما الدم الوريدي لونه أحمر غامق . يعرف النَزف من الأنف بالرعا (Epistaxis) ؛ ويعرف النَزف من المجرى التنفسي والرئتين بنَفث الدم (Hemoptysis) .
haematoma	ورم دموي		
	ورم ينتج عن نضح الدم أو تجمع الدم في الأنسجة ؛ يحدث عادة في مكان الرضح .		
haematoma , eruption =	ورم دموي بزوغي =		
eruption cyst	كيسة بزوغية		
	كيسة بزوغية أو الكيسة التاجية المصاحبة للأسنان اللبنية البازغة أو الأسنان الدائمة البازغة . انتفاخ أو تمدد الفراغ الجريبي الطبيعي حول تاج السن بسبب تجمع الدم أو السائل النسيجي .		
haematostatic = haemostatic	مسرقيء		
haematuria	بييلة دموية		
	وجود الدم في البول .		
haemodia = hemodia	فرط حساسية الأسنان ، حساسية الأسنان الفائقة		
	حالة من فرط الحساسية الشاذة للأسنان .		

haemorrhage , delayed	نزف متأخر	ظهور الحافة الخارجية للجمجمة في الصور الشعاعية ، في بعض الحالات المرضية مثل الثلاسيميا (Thalassemia) كما لو كان العظم في شكل «قطع الغراب Crewcut» .
haemorrhage , dental	نزف سني	شُعري ، مُشعّر متعلق بالشعر .
haemorrhage , gingival	نزف لثوي	hairy leukoplakia
haemorrhage , post-operative	نزف بعد الجراحة ، نزف بعد المداخلة السنية	hairy tongue = black hairy tongue
haemorrhage , primary	نزف أولي	لسان ذو حليمات طويلة شبيهة بالشعر . انظر لسان (Tongue) .
haemorrhage , pulpal	نزف لثوي	half
haemorrhage , secondary	نزف ثانوي ، نزف تال	half and half clasp
haemorrhage , submucosal	النزف تحت المخاطي	half-cap crown
haemorrhagic	مسبب النزف	half-value layer
haemorrhagic	نزفي	half veneer crown
	متعلق بـ ، أو مصاب بالنزف (Hemorrhage) .	half-wave rectification
haemorrhagic cyst	كيسة نزفية	haemostat
haemorrhagic disease	داء نزفي ، مرض نزفي	1- ملقط قاطع للنزف .
haemorrhagic disorders	اضطرابات نزفية	2- مادة تستخدم لوقف النزف ، بوضعها مباشرة على الجرح أو مكان النزف .
haemorrhoid	باسور	haemostatic = haemostyptic
	جمعها بواسير .	إرقائي ، مانع للنزف ، مُرقئ
haemorrhoid , lingual	باسور لساني	1- متعلق بإيقاف النزف .
	انتفاخ أو تضخم الأوردة في جذر اللسان.	2- مادة تستعمل في إيقاف النزف .
haemostasis = haemostasia	1 - إرقاء	haemostatic drug
	إيقاف الدم طبيعياً أو جراحياً أو آلياً .	دواء مُرقئ ، عقار قاطع للنزف
	2- اعتراض أو فحص دوران الدم عند أي نقطة بالجسم .	haemostatic forceps
haemostat	مرقيء	ملقط إرقاء الدم
	1- ملقط قاطع للنزف .	haemostyptic = haemostatic
	2- مادة تستخدم لوقف النزف ، بوضعها مباشرة على الجرح أو مكان النزف .	إرقائي ، مانع النزف ، مُرقئ
haemostatic = haemostyptic	إرقائي ، مانع للنزف ، مُرقئ	haemotoxin
	1- متعلق بإيقاف النزف .	ذيفان دموي
	2- مادة تستعمل في إيقاف النزف .	hair
haemostatic drug	دواء مُرقئ ، عقار قاطع للنزف	شعر
haemostatic forceps	ملقط إرقاء الدم	hair follicle
haemostyptic = haemostatic	إرقائي ، مانع النزف ، مُرقئ	جُرب الشعرة
haemotoxin	ذيفان دموي	hair on end effect
hair	شعر	علامة شعاعية معينة خاصة بتصوير الجمجمة
hair follicle	جُرب الشعرة	
hair on end effect	علامة شعاعية معينة خاصة بتصوير الجمجمة	
		ظهور الحافة الخارجية للجمجمة في الصور الشعاعية ، في بعض الحالات المرضية مثل الثلاسيميا (Thalassemia) كما لو كان العظم في شكل «قطع الغراب Crewcut» .
		شُعري ، مُشعّر متعلق بالشعر .
		hairy leukoplakia
		hairy tongue = black hairy tongue
		لسان ذو حليمات طويلة شبيهة بالشعر . انظر لسان (Tongue) .
		half
		half and half clasp
		half-cap crown
		half-value layer
		half veneer crown
		half-wave rectification
		haemostat
		halimeter
		halitosis
		halisteresis
		halitosis
		halitosis , chronic
		halitosis , necrotic lesions
		halitosis , oral
		hall tooth

Haller's ansa	عُرْوَة هالر	hamular notch =	ثُلْمَة شصية = ثُلْمَة جناحية فكية
نسبة إلى أ. فون هالر ، A.von Haller ، 1777-1708 ، مُشَرَّح سويسري .		pterygomaxillary notch	ثُلْمَة أو شق يتكون من تلاقي الفك العلوي مع الناتيء الشصّي أو مع الناتيء الجناحي للعظم الوددي .
العروة المتكونة تحت الثقبَة الإبرية الخشائية بين العصب البلعومي اللساني والفرع اللساني من العصب الوجهي .		hamular process	ناتيء شصّي ، شاخِصَة شصّية
hallucinatory drug	دواء هلوسّي		شاخِصَة تشبه الشص تنزَل من الصفيحة الجناحية الإنسية .
عقار يؤدي إلى تخيل أفكار أو أحداث خيالية .		hamulate = hamular	شص ، معقوف ، كُلابّي
halo head frame	إطار حلقي رأسي	hamulous	شصّي ، كُلابّي
طوق معدني ذو تصاميم مختلفة ، يُثبت على الرأس بواسطة مسامير لولبية يتم إدخالها من خلال قُطوع في الجلد حتى تتلامس مع السطح الخارجي للرأس . تستخدم لتثبيت أجهزة التثبيت المختلفة لعلاج كسور العظم الوجهي .			متعلق بالشص أو الكلاب .
halothane = Fluothane	هالوثان = فليوثان	hamulous notch	ثُلْمَة كُلابية
سائل شفاف طيار غير قابل للاشتعال ولا ينفجر ، بخاره مخدر قوي يضاف في طرق التخدير بالاستنشاق لاجداث تخدير سريع واسترخاء للعضلات . يجب عدم تعرّض المرأة الحامل لبخاره ، لاحتمال أن يتسبب ذلك في حدوث إجهاض .		hamulus	شص ، كُلابية ، عقيفة
hamartoma	وَرَمٌ مَشُوب ، وَرَمٌ عايب		ناتيء شصّي يشبه بالشص أو الخطاف في العظم الوددي .
شذوذ تطوري أو نمو زائد شبيه بالورم لنسيج ناضج ، مع وجود خلل في ترتيب أنسجته وخلياه .		hamulus , pterygoid	شص جناحي
hamate	شبيه الخطاف ، شبه الشص ، شبيه الكلاب		نَتوء هابط شبيه بالخطاف من الصفيحة الجناحية الأنسية للعظم الوددي .
Hamilton's bandage	ضمام هاميلتون	Hanau's equation	معادلة هانو
نسبة إلى ف. ه. هاميلتون ، F.H.Hamilton ، 1886-1813 ، نوع خاص من الضمام مكون من شرائط من نسيج الكتان متصلة بسير جلدي .			نسبة إلى ل. هانو ، R.L.Hanau ، طبيب أسنان أمريكي معاصر .
Hammond's splint	جبييرة هاموند		معادلة جبرية ، تستخدم في تركيب المطبق التشريحي . وتوضح حركة بينيت أو علاقة الدوران الزاوي (V) للمسار اللقمي حول محور عمودي بدورانه (H) حول محور أفقي .
1- جبييرة تقويمية ، تستعمل لإعادة وضع السن أو الأسنان إلى موضعها الطبيعي .			$V = H/8 + 12$
2- قوس سلكية مزدوجة تُثبت على الأسنان ، وتُستعمل لتثبيت كسر الفك .			حيث V تمثل الانحراف عن المستوى السهمي و H تمثل الانحراف عن المستوى التاجي ، تقاس بالدرجات .
hammer	مطرقة	hand	يد
mechanical hammer	مطرقة آلية	hand cutting instruments	أدوات قاطعة يدوية
hammer , riveting	مطرقة برشمة	hand- foot and mouth disease =	داء اليد والقدم والفم =
hammer , surgical	مطرقة جراحية	vesicular stomatitis	التهاب الفم الحويصلي ذو الطفح
hamular = hamulate	شصّي ، كُلابّي	with exanthem	الظاهر
1- يشبه الشص أو الخطاف .			يتسبب عن عدوى فيروسية تتظاهر في حويصلات صغيرة مؤلمة محاطة بهالة التهابية على ظهر أصابع اليد والقدم ، أيضاً تصيب اللسان ومخاطبة الفم في مجموعات صغيرة جداً تزول بعد أسبوع .
2- متعلق بالشص أو الكُلاب .		hand grip	إمساك باليد
		hand instruments	أدوات يدوية
		handicapped	مُعَوَّق ، مُعاق
		handicapped child	طفل مُعَوَّق ، طفل مُعاق
		hand mallet	مطرقة يدوية

أداة تستعمل في الجراحة الفموية ، تكون عادة من المعدن ذات رأس اسطواني يمكن الحصول عليه بأثقال مختلفة .	قَبْضَة مَخْبِرِيَّة	handpiece , laboratory
مقبض ، ممسك	قَبْضَة ذات مُحَرِّكٍ دَقِيقٍ (قَبْضَة بطيئة السرعة)	handpiece , micro-motor
مقبض المرآة	قَبْضَة المعالجة الوقائية	handpiece , prophylactic
قَبْضَة ، قَبْضَة يدوية	قَبْضَة يدوية ذات حركة تبادلية	handpiece , reciprocating
الجزء اليدوي من المحرك السني أو آلة الحفر السنية التي يمسك بها الطبيب ويثبت بها السنابل والمثاقيب (Drills) وحوامل الأفراس إلخ ؛ وتتصل بالمحرك السني إما بأنبوب مرن أو بذراع قابل للتعديل .	قَبْضَة يدوية تتغير فيها الحركة الدورانية إلى حركة تبادلية بحركة رُبْع دورة تبادلية ، مثل القَبْضَة الجيروماتيكية (Giromatic handpiece) ، التي تُستعمل في معالجة أفتية الجذور .	handpiece , right-angle
أداة تمسك باليد تشتمل على قابض تثبت فيه الأدوات الدوّارة أو الأدوات ذات التردد المختلفة التي تستعمل في قَطْع وتنظيف السن ؛ وتتصل بالمحرك السني إما بذراع قابل للتعديل في حالة القَبْضَة التي تدور بالحبل بواسطة محرك كهربائي ، أو بأنبوب مرن في حالة الدوران بالهواء أي بواسطة الهواء المضغوط . تُسَمَّى القَبْضَة حسب زاوية مقبضها ، إما قَبْضَة مستقيمة أو قَبْضَة ذات زاوية قائمة أو قَبْضَة ذات زاوية معاكسة ، يمكن أيضاً أن يستبدل رأس القَبْضَة برأس مُصَغَّرَة يثبت بها مثاقب أصغر . وذلك للاستعمالات الخاصة .	قَبْضَة يدوية ذات زاوية قائمة	handpiece , single spray
قَبْضَة ذات دفع هوائي	قَبْضَة ذات رذاذ مُفرد	handpiece , speed increasing
قَبْضَة ذات فراش هوائي (قَبْضَة ذات وسادة هوائية)	قَبْضَة زيادة السرعة	handpiece , speed reducing
قَبْضَة ذات وسادة هوائية	قَبْضَة إنقاص السرعة	handpiece , spraymatic
قَبْضَة ذات توربين هوائي = قَبْضَة توربينية	قَبْضَة رذاذية	handpiece , standard
قَبْضَة يدوية فيها توربين يدور بواسطة هواء مضغوط ، ذات ماسك ذي قَبْضَة احتكاكية . يدير ضغط الهواء العنفة الصغيرة أو الدوّار الموجودة في رأس القَبْضَة بسرعة عالية جداً . الدوار إما أن يكون محمولاً على سنادين (Bearings) أو محمولاً بالهواء (Airborne) .	قَبْضَة اعتيادية ، قَبْضَة نظامية	handpiece , straight
قَبْضَة يدوية توربينية الدفع	قَبْضَة مستقيمة	handpiece , air-bearing
قَبْضَة يدوية تدور بواسطة هواء مضغوط ، ذات ماسك ذي قَبْضَة احتكاكية . يدير ضغط الهواء العنفة الصغيرة أو الدوّار الموجودة في رأس القَبْضَة بسرعة عالية جداً . الدوار إما أن يكون محمولاً على سنادين (Bearings) أو محمولاً بالهواء (Airborne) .	قَبْضَة تمسك الأدوات الدوّارة مثل الأداة الصاقلة أو الأداة القاطعة ، يكون رأسها في خط مستقيم مع مقبضها .	handpiece , air-bed
قَبْضَة الأملغم الهزازة	قَبْضَة جراحية	handpiece , air-cushion
قَبْضَة الكُرَات المتدحرجة	قَبْضَة التوربين ، قَبْضَة عنفية	handpiece , air-turbine = turbine handpiece
قَبْضَة ذات قوة دفع هوائي	قَبْضَة فيها محرك يدور بالهواء .	handpiece , amalgam-vibrator
قَبْضَة ذات زاوية معاكسة	قَبْضَة يدوية توربينية الدفع	handpiece , ball bearing
قَبْضَة برأس ذي زاوية مع المقبض مصمم بشكل خاص ليصل إلى مناطق يصعب الوصول إليها في التجويف الفموي ، خاصة الأرحاء .	قَبْضَة يدوية توربينية الدفع	handpiece , air- powered
قَبْضَة ذات رذاذ مضاعف	قَبْضَة يدوية توربينية الدفع	handpiece , contra-angle
قَبْضَة يدوية ذات إضاءة ليفية	قَبْضَة يدوية توربينية الدفع	handpiece , double spray
قَبْضَة ذات دوران متبادل	قَبْضَة ذات سرعة فوق عالية	handpiece , fiberoptic
قَبْضَة عالية السرعة	قَبْضَة فوق الصوتية	handpiece , giromatic = gyromatic handpiece
قَبْضَة تعمل بسرعة أعلى من 12,000 دورة في الدقيقة .	قَبْضَة فوق الصوتية	handpiece , high-speed
	أداة لقطع السن تستخدم جزيئات أكسيد الألومنيوم بدبذبة 20,000 دورة في الثانية مقابل الطرف القاطع للأداة لتحضير الحفرة .	
	قَبْضَة فائقة السرعة	
	أداة تعمل بسرعة 100,000 إلى 450,000 لفة في الدقيقة .	
	قَبْضَة ذات توربين مائي	
	قَبْضَة يدوية فيها توربين يدور بواسطة ماء تحت الضغط .	
	ضغط يدوي	
	مقدار الضغط اليدوي الذي يجب أن تطبقه الطبيب لعمل	

حشوة صلبة وكثيفة . في حشو الأملغم ، يحتاج استخدام راص الأملغم ذي الرأس الذي يبلغ قطره 1 ميلليميتر على الأقل إلى ضغط يعادل الرطل .	hard	صَلْب ، قاس
مرض هاند وشيلر Hand-Schuller-Christian's disease	hard fibroma	وَرَم ليفي صَلْب
وكرستيان	hard palate	حنك صَلْب
شكل مختلف من الداء الشبكي البطاني (كثرة المنسجات Histiocytosis) يتميز بعيوب في العظام الوجهية والجمجمة ، وجحوظ العينين ، وغالباً داء القزم واللون البني للجلد .	hard radiation	إشعاع صلب
hamer		(في التصوير الإشعاعي) : يشير مصطلح «الصلابة» بمعناه العام إلى أن نوعية الإشعاع تتعلق بطول الموجه ، حيث أنه كلما كان طول الموجه أقصر ، كان الإشعاع أصلب .
أداة لإمساك الصور الشعاعية ، خلال عمليات إظهار ، وتثبيت ، وتخفيف الصورة .	hard sore	قُرحة صَلْبَة ، تَقْرُح صَلْب
hamer , film		قرحه الزهري الأولية .
غشاء هانوفر الوسيط Hannover's intermediate membrane	hard tissues	نُسج صَلْبَة
نسبة إلى هانوفر A.Hannover ، 1814-1894 ، مشرّح داتركي .	harden = work hardening	يُتَسَّى ، يُصَلِّد = فعل التصليب ،
طبقة لاخلوية في سن ثديية آخذة بالتطور تفصل الملاط النامي عن عاج الجذر وأرومات المينا . في الجذر مكتمل النمو ، تتمثل في الطبقة اللاخلوية الواقعة بين العاج والملاط .		فعل التقسية
مرض هانسن = الجُذام Hansen's disease = leprosy		تقسية المعدن بواسطة فعل بارد مثل الشني المتكرر . انظر تقسية فعلية (Work harden) .
نسبة إلى ج. ه. أ. هانسن ، G.H.A.Hansen ، 1841-1912 ، طبيب وعالم جراثيم نرويجي .	harden , age	تقسية بالزمن
ألم اللمس haphalgisia		زيادة صلابة المادة التي تكون عادة من المعدن نتيجة فعل الزمن .
الإحساس بألم شديد من لمسة خفيفة ، أو في أماكن لا تؤلم عادة .	hardening	تصليب ، تقسية ، تصليد
haplo-	hardening heat treatment	التقسية بالمعاملة الحرارية
haplodont		عملية المعالجة بالحرارة لزيادة قساوة سطح المعدن وبالتالي يؤثر على خواصه الأخرى .
(سابقة) بسيط ، مفرد ، فردي	hardness	صلابة ، قساوة ، صلادة ، عُسْر
ذو أسنان بسيطة مخروطية ، مُسطّح الأسنان ، بسيط الأسنان		قابلية المادة لمقاومة ثقل من النوع الثاقب .
ذو أسنان بتيجان مخروطية ملساء بسيطة ، وجذور بسيطة .	hardness scale	مقياس الصلابة ، مقياس القساوة
ذو أرحاء وتدية الشكل .		مقياس قدرة المادة على مقاومة التثلم والخدش والانسحال والتآكل . المقاييس شائعة الاستعمال هي : مقياس الصلابة لبرينيل أو رقم الصلابة لبرينيل ، وهو مقياس تضغط فيه كرة فولاذية صلبة على السطح المراد اختباره تحت ثقل 6 ، 12 كيلوجرام . ويتم حساب صلابة المادة كما يلي :
اعتلال بسيط haplopathy		الثقل 6 ، 12 كجم
هابسبورج Hapsburg		رقم الصلابة =
فك هابسبورج = بروز الفك السفلي Hapsburg's jaw		مساحة المنطقة المثلمة
بروز الفك السفلي ، المائل للحالة الوراثية المميزة لأسرة هابسبورج المالكة (Hapsburg dynasty) .	hardness number , Brinell's =	رقم الصلابة لبرينيل =
شفة هابسبورغ Hapsburg's lip	Brinell's hardness scale	مقياس الصلابة لبرينيل
فرط نمو الشفة السفلى ، غالباً متصاحب فك هابسبورغ (Hapsburg jaw) .		

اختبار للتحقق من صلابة المادة حيث يتم حساب قطر الانطباع الذي تحدته كرة من الفولاذ ، أو كرة من كربيد التنجستين عندما تضغط على سطح المادة المراد اختبارها بثقل 2، 27 باوند . التثلم الصغير يدل على ارتفاع رقم الصلابة لبرينل ؛ أي على صلابة عالية للمادة تحت الاختبار .

رقم الصلابة لنوب = **hardness number , Knoop's =**
Knoop's hardness scale مقياس الصلابة لنوب
هرم معين الشكل من الماس ، يضغط على المادة المراد اختبارها ؛ وتحسب درجة الصلابة بواسطة قياس طول المحور الطولي للتثلم الناتج .

رقم الصلابة حسب موه ، **hardness number , Moh's =**
Moh's hardness scale مقياس الصلابة حسب موه
مقياس تجريبي يعتمد على قائمة ترقيم للمعادن مرتبة في ترتيب تكون فيه المادة ذات الرقم الأعلى قادرة على أن تخدش المادة ذات الرقم الأقل كما يلي :

- 1- الطلق (Talk) معدن طري يستخدم في صنع ذرور الوجه ؛ الكاولين (Kaolin) يُعرف بالصلصال الصيني ، صلصال نقي ، أبيض عادة يستعمل في صناعة الخزف .
- 2- ملح الصخور (Rocksalt) وهو الجبس .
- 3- الكالسيت (Calcite) وهي كربونات الكالسيوم المتبلرة .
- 4- الرُخام ، المرمر (Marble) .
- 5- الأباتيت (Apatite) .
- 6- الفيلدسبار (Feldspar) .
- 7- الكوارتز (Quartz) حجر كريم مختلف الأشكال والألوان .
- 8- توباز (Topaz) .
- 9- ياقوت (Corundum) «أكسيد الألومنيوم» .
- 10- ماس (Diamond) .

أي أن الماس له رقم صلابة 10 بحسب موه ، ويمكن أن يخدش مادة أقل منه في الصلابة ، مادة ذات رقم صلابة أدنى بحسب موه ، مثل الكوارتز الذي يكون رقم صلابته 7 ، والجبس 2 إلخ .

رقم الصلابة حسب **hardness number , Rockwell's =**
Rockwell's hardness scale روكويل = مقياس الصلابة
حسب روكويل
تقاس صلابة المادة المراد اختبارها بالفرق بين التثلم الناتج عن كرة فولاذية صلبة أو مخروط ماسي مُؤنف تحت ثقلين مختلفين .

رقم الصلابة لفيكر = **hardness number , Vicker's =**
Vicker's hardness scale مقياس الصلابة لفيكر
تقاس الصلابة بواسطة تثلم المادة بماسة هَرَمِيَّة ذات قاعدة مربعة .

اختبار القساوة ، اختبار الصلابة **hardness test**
اختبار الصلابة للداعم **hardness test , shore**
(دعامة الجسر)

سن شديدة القدرة على الاحتمال **hardy tooth**
نوع من الأسنان الخلفية بحد معدني لزيادة القدرة القاطعة للأسنان غير التشريحية.

علم ، شَفَة الأرنب ، شَقّ الشفة **harelip**
شق خلقي ، قد يصيب ناحية واحدة أو كلتا الناحيتين في الشفة العليا . انظر فُح الشفة (Cleft lip) .

العلمة المكتسبة **harelip, acquired**
العلمة الخلقية **harelip, congenital**
العلمة المزدوجة **harelip, double**
إبرة شق الشفة ، إبرة العلم **harelip needle**
أنبوبة رفيعة تُدخل في الجرح أثناء العملية الجراحية لشفة الأرنب ، وتترك في مكانها حيث تثبت بواسطة خيط جراحي .

العلمة (الشفة الأرنبية) المفردة **harelip, single**
توافق ، انسجام ، تناغم **harmony**
توافق وظيفي **harmony , functional**
العلاقة الإطباقية للأسنان المتقابلة في كل الحركات اللامركزية ، والتي تؤدي إلى قدرة مضغية قصوى بدون إجهاد أو رضخ على الأنسجة الداعمة .

توافق إطباق وظيفي **harmony , functional occlusal**
توافق إطباق **harmony , occlusal**
علاقة منسجمة للأسنان مع كل الأنسجة المتعلقة بها ؛ مثل : المفصل الفكي الصدغي ، والجهاز العصبي العضلي ، والأنسجة الداعمة السنية .

عملية هارتلي وكراوزه **Hartley-Krause's operation**
نسبة إلى ف. هارتلي F.Hartley ، 1913-1857 ، جراح أمريكي . وف. ث. كراوزه F.V.Krause ، 1937-1857 ، جراح ألماني .
عملية جراحية لتخفيف الألم العصبي الوجهي باستئصال عقدة جاسر ، وقد توصل كل منهما إلى هذه العملية بمفرده .

محلول هارتمان **Hartman's solution**
نسبة إلى ل. ل. هارتمان ، L. L. Hartman ، 1951-1893 ، طبيب أسنان أمريكي .

محلول من الثيمول (Thymol)، وإثير الكبريتيك ،
والكحول الإيثيلي ؛ يستعمل لإزالة حساسية العاج.
hatchet بليطة
أداة يدوية ذات حد مستقيم حاد في نفس مستوى المقبض ،
أي أن حدّها مواز للمحور الطولي للمقبض . قد يكون
وحيد الجلفة أو ثنائي الجلفة ، تستعمل في تشذيب نسيج
السن الصلب وتنعيم الحفرة المحضرة .
hatchet , bibevel بليطة مضاعفة الجلفة ، بليطة ثنائية الجلفة
hatchet , enamel بليطة الميناء
نوع من الإزميل مقبضه ذو زاوية عكسية ، مما يُعطيهِ شكل
البليطة .
haustus = draught جُرعة ، بُلعة ، شُرْبَة (لاتينية)
تستعمل في كتابة الوصفة الطبية ، تستعمل عادة مع
الإشارة بالأمر ، أي اشرب أو ابلع (Fiat haustus)
واختصارها. f. h.
haut- mal = epilepsia gravior نوبة الصرع الكبير
Haversian هافرسني
نسبة لها فرس .
Haversian canal قناة هافرس
انظر عظم (Bone) .
Haversian bone عظم هافرسني
Haversian system الجُملة الهافرسنية
Hawley's bow مخلب هاولي
شكل مختلف لمخلب شفوي قصير له عُرْوَة يمكن ضبطها
في منطقة الناب .
Hawley's appliance = طبيقة هاولي = مثبتة هاولي
Hawley's retainer
نسبة إلى س. أ. هاولي C.A.Hawley ، طبيب أسنان
أمريكي معاق.
صفيحة شبيهة بحدوة الحصان فيها ملاقط على الضواحك
وسلك شفوي على السطح اللساني للقواطع ؛ وهو أكثر
الطبائِق التَّقويمية النزوعة استعمالاً في تثبيت الأسنان .
hay fever = allergic rhinitis حُمى الكلال = التهاب الأنف
التحساسي
تفاعل تحسسي لبعض حبوب اللقاح والأتربة ؛ يتميز
بالتهاب الغشاء المبطن للممرات الأنفية والتهاب ملتحمه
العين أحياناً .
head رأس
1- الجزء الأعلى من الجسم الذي يحتوي على الدماغ
وأعضاء الحس الخاصة والفم.

2- النهاية العليا من العظم ، خصوصاً العظام الطويلة ؛
وهو جزء مستدير يتطابق مع تجويف في عظم آخر مشكلاً
المفصل المتحرك .
headache صداع ، ألم الرأس
head band شريط الرأس
head , brachycephalic رأس قصير
headcap = headgear قُبعة الرأس ، غطاء الرأس =
حزام الرأس ، مترسة الرأس
1- غطاء جيسي صلب مصنوع من جيس باريس وشرائط
من الشاش ؛ يحتوي على أسلاك تثبيت ، يستخدم مع
جبائر الفك المعدنية في علاج كسور الفك أو كسور عظام
الوجه .
2- رباط نزوع يوضع على الرأس والرقبة لنقل القوى خارج
الفم إلى الطيقة التقويمية في داخل الفم .
3- (في تقويم الأسنان) : غطاء للرأس يصنع من نسيج أو
شبكة من الأريطة في شكل غطاء رأس ، يستخدم كقاعدة
تثبيت للشد المرن من خارج الفم ، مثل حزام الرأس ذو
الشد المائل (Oblique-pull headgear) أو حزام الرأس ذو
الشد العالي (High-pull headgear) .
انظر طبائِق (Appliances) ؛ حزام رأس ، مترسة الرأس
(Headgear) .
headcap , plaster غطاء رأس جيسي
غطاء يُشكل حول الرأس مصنوع من الشاش وجيس باريس
يستخدم للتعليق والتثبيت الفكي العلوي الوجهي .
head , condyle رأس اللقمة
رأس لُقمة الفك السفلي (Mandibular condyle) .
head , dolichocephalic رأس طويل
headgear حزام الرأس
(في تقويم الأسنان) : طقم من شريط منسوج أو حزام
بلاستيكي شبيه بالطوق يثبت بإحكام على الرأس ،
ويستخدم كقاعدة ارتكاز لطبائِق خارج الفم لمنع حركة
الأسنان المثبتة ، أو لتحقيق حركة الأسنان كنتيجة نهائية في
تقويم الأسنان . انظر جهاز ، طبيقة (Appliance) .
headgear , cervical حزام رأسي عنقي
جملة حزام رأس تشتمل على شريط حول الرقبة مثبت
بقوس داخلية وخارجية بواسطة الشد المرن ؛ يوجه القوة
من منطقة الفقرات العنقية في الرقبة إلى التجويف
الفموي .

headgear , high-pull حزام رأسي عالي الشد
حزام رأس يتكوّن من شرائط أو غطاء رأس ، يؤدي إلى قوة شدّ عمودية تنتقل إلى جملة قوس داخلية وخارجية مثبتة على خطاطيف في شكل حرف "J" عن طريق الشد المرن .

headgear , horizontal حزام رأسي أفقي
انظر حزام رأسي قفوي (Occipital headgear) .

headgear , oblique-pull حزام رأسي ذو شد مائل
حزام رأس تكون فيه القوى الموجهة المطبقة على الأسنان مائلة من نقطة أعلى الأذن .

headgear , occipital- pull حزام رأسي ذو شد قفوي ،
حزام رأسي قذالي
مشابه لحزام الرأس العنقي غير أن اتجاه القوة يكون من القذال أو مؤخرة الرأس ، وهذا الجهاز يستخدم غطاء الرأس للثبييت .

headgear , vertical-pull حزام رأسي ذو شد عمودي
حزام رأس يكون فيه اتجاه القوى عمودياً على الأسنان من نقطة أمام الأذن مباشرة .

head lamp مصباح الرأس

head , mesocephalic رأس متوسط ، رأس مستقيم

head rest سناد الرأس ، مسندة الرأس
جزء من كرسي المعالجة السنية أو كرسي التصوير الإشعاعي ، يستخدم كمسند لرأس المريض .

heal يلتئم ، يندمل

healing التئام ، اندمال

healing , abutment دعامة شفاء

healing cap بزّال شفاء

healing , primary التئام أولي ، التئام بدئي
التئام أو تندب الجرح الذي يبدأ بانغلاقه أولاً . انظر انغلاق أولي (Primary closure) حيث ينمو النسيج الظهاري في الفجوة المجهرية الموجودة بين الحواف المجروحة .

healing , secondary التئام ثانوي ، التئام تال
التئام أو تندب الجرح المفتوح ، بتكون نسيج حبيبي قبل التظهرن (التدميم الظهاري: epithelialization) ؛ أي قبل التئام حواف الجرح بواسطة الخلايا الظهارية .

health صحّة ، عافية

health certificat شهادة صحية

health , dental صحة سنية

health , general صحة عامة

health line خط صحي

خط تحديد يشاهد في الفم الصحي بين اللثة المتصقة ومخاطية الفم داكنة اللون .

health , oral صحة الفم

health , periodontal صحة النسيج الداعمة السنية

healthy صحي

hearing سمع

heart قلب

عضو عضلي مجوف يوجد في التجويف الصدري ، ي ضخ الدم بانقباضاته وانسساطاته الإيقاعية إلى الجهاز الدوراني في الجسم . يتكون قلب الإنسان من أربع حجرات - أذنان (Auricles) (أذين أيسر وأذين أيمن) وبطينان (Ventricles) (بطين أيسر وبطين أيمن) ينفصل كل أذين وبطين عن الآخر بواسطة صمام لمنع رجوع الدم إلى الخلف . المعدل الطبيعي لانقباضات القلب 72 ضربة في الدقيقة ، وتتم توعية عضلة القلب بواسطة الشرايين القلبية .

heart attack نوبة قلبية

heart block إحصار القلب

heart burn حرقة الفؤاد
زيادة مفرطة في حموضة المعدة .

heart disease مرض قلبي

heart failure فشل القلب ، توقّف القلب

heart , rheumatic قلب روماتيزمي ، قلب رثيوي

heat حرارة ، سخونة

heat-cured polymer متبلمر بالحرارة ، راتين يتصلّب بالحرارة
مزيغ من مسحوق (بلمر) وسائل (وحيد التماثر) ، يتصلّب بالحرارة .

heat , red حرارة حمراء

heat , specific حرارة نوعية

heat sterilizing تعقيم بالحرارة
ذلك باستخدام الموصدة (Autoclave) أو المعقمة بالحرارة الجافة (Dry- heat sterilizer) لقتل الجراثيم الممرضة على الأدوات السنية بعد معالجة المريض . الأدوات التي لا تتحمل درجات الحرارة العالية تنقع في مواد كيميائية مطهرة قاتلة للجراثيم .

heat , white حرارة بيضاء

heater مُسخّن ، سخّان ، مدفأة

heater , wax مُسخّن الشمع

Heath's operation عملية هيث
نسبة إلى س . هيث ، C.Heath ، 1905-1835 ، جراح إنجليزي .

عملية جراحية لعلاج التصاق المفصل وذلك بتقسيم الشعبة الصاعدة للفك السفلي بمنشار ، ويتم ذلك من داخل الفم .	hematoma = haematoma	ورم دموي
heavy-duty	متين ، شديد الاحتمال	
Heck's disease = focal epithelial hyperplasia	مرض هيك = فرط التنسج البؤري للنسيج الظهاري	(سابقة) نصف ، نصفي
hect- , hecto-	نسبة إلى ج. و. هيك ، طبيب أسنان أمريكي .	نصف أو جانب واحد (يمين أو شمال) من الجسم أو العضو أو الجزء .
Hedstrom's file	ميرد هيدستروم	hemiacephalus
ميرد يمك باليد مُستدق مرن ، يشتمل على مجموعة من الشفرات الحادة قمعية الشكل . يستعمل في علاج أقينية الجذور لتنعيم وتنظيف وتوسيع قنوات الجذور .	ميرد هيدستروم	مسيخ بنصف دماغ ، منصف الرأس
heel	1- مؤخر ، مؤخرة 2- عقب	hemiageusia = hemigeusia = hemiageusia
heel of the denture	مؤخرة البدلة السنية	فقد أو غياب حاسة التذوق في جانب واحد من اللسان فقط . فقد حاسة التذوق في نصف اللسان .
النهاية الخلفية للجهاز السني العلوي أو السفلي ، وهي منطقة الحدبة في البدلة السنية العلوية ، ومنطقة الوسادة الخلفية الرخوية في الجهاز السني السفلي ؛ والجهة الخلفية للنماذج الدراسية التقويمية أيضاً ، التي تُشدب عادة في مستوى واحد ، عندما تكون النماذج في أقصى تداخل إطباقي للحدبات بمساعدة العضة المسجلة .	ميرد هيدستروم	تخدير نصفي ، خدر شقي
Heerfordt's syndrome	متلازمة هيرفوردت	hemianalgesia
التهاب العينية والنكفية (Uveoparotitis) ، انظر الحمى العنوبية النكفية (Uveoparotid fever) .	متلازمة هيرفوردت	تسكين نصفي ، تسكين شقي
height	ارتفاع ، علو	hemianopia
height of contour	المحيط الأقصى ، المحيط الأكبر ، المحيط الكبير	ضمور نصفي ، ضمور شقي
خط مُحيطي لتاج السن ، يمثل أكبر مُحيط نقطي حول السن .	ارتفاع الحدبة ، علو الحدبة	ضمور يصيب نصف عضو أو جزءاً أو جانباً واحداً من الجسم .
height , cusp	ارتفاع الحدبة ، علو الحدبة	hemiatrophy , facial
heloid = ulcer-like	قَرَحِي الشكل = شبيه بالقرحة	ضمور لساني نصفي
helcosis	تقرح ، تكون القرحة	hemiatrophy, progressive, lingual
heliotherapy	معالجة بأشعة الشمس	متقدم
helix	حافة الأذن الظاهرة ، حثار الأذن (في علم التشريح) : الحافة المحدبة للأذن الخارجية .	صداع نصفي ، الشقيقة
helminth	طفيلي معوي (دورة طفيلية)	hemicrania
hema- = haema-	(سابقة) دموي ، دم	تعظم الجمجمة النصفي المضخم
hemangioma = haemangioma	ورم وعائي	hemifacial
ورم يتكون من أوعية دموية .	ورم وعائي	متعلق بأو يصيب جانباً واحداً من الوجه فقط .
hemato- , hemo- = haemato- , haemo-	(سابقة) دموي ، دم	hemifacial deficiencies
		قصورات وجهية نصفية
		hemifacial microsomia
		حالة شاذة من صغر جانب الوجه لقصور في النمو بينما يكون طبيعي التكوين .
		hemifacial spasm
		تقلص وجهي نصفي ، تشنج وجهي نصفي
		انقباض مفاجئ لا إرادي وحيد الجانب للعضلات بطول تفرعات العصب الوجهي (Facial nerve) .
		hemigeusia = hemiageusia
		فقدان الذوق الشقي
		تذوق بنصف اللسان .
		hemiglossal
		لساني نصفي ، نصف لساني
		متعلق بـ ، أو يصيب جانباً واحداً من اللسان فقط .
		hemiglossectomy
		استئصال نصف اللسان
		الإزالة الجراحية لجانب واحد أو نصف اللسان
		hemiglossitis
		التهاب اللسان النصفي ، التهاب نصف اللسان
		التهاب يصيب جانباً واحداً فقط من اللسان .
		hemiglossoplegia
		شلل اللسان النصفي ، شلل نصف اللسان
		شلل يصيب جانباً واحداً فقط من اللسان .

hemignathia	فك نصفى ، انعدام شق الفك غيبية نصف الفك السفلي .	hemioxia	عمى شقي
hemignathus	ذوفك نصفى ، عديم شق الفك	hemipalatalaryngoplegia	شلل الحنجرة والحنك النصفى شلل يصيب العضلات في جانب واحد من الحنك الرخو والحنجرة .
hemihydrate	نصف هيدرات ، نصف ماءات هيدرات أو ماءات تتكوّن من جزيء واحد من الماء لكل جزيئين من مادة أخرى في مركب ألفا نصف المائي . يستعمل الجبس نصف المائي المتكلس في جهاز الموصدة عند 130 درجة مئوية ، بخلطه مع الماء لأخذ الطبقات السنية . ويستعمل الجبس نصف المائي (Gypsum hemihydrate) المتكلس عند 100 درجة مئوية ، لصب القوالب في المختبرات السننية ويعرف باسم جبس باريس.	hemiparalysis	شلل نصفى
hemihypalgesia	نقص حس الألم النصفى	hemiplegia	شلل نصفى ، شلل شقي ، فالج شلل يصيب جانباً واحداً من الجسم .
hemihyperesthesia	فرط حس الألم النصفى	hemiplegia , facial	شلل وجهي نصفى شلل يصيب جانباً واحداً من الوجه .
hemihypermetria	فرط بروز نصفى ، فرط القياس الشقي تمدد غير طبيعي أو بروز شاذ لنصف عضو أو جزء ما .	hemiplegia , faciobrachial	شلل وجهي ذراعي نصفى
hemihyperplasia	فرط تنسج شقي فرط نمو نسيجي يصيب جانباً واحداً فقط أو نصف عضو أو جزءاً .	hemiplegia , faciolingual	شلل وجهي لساني نصفى شلل يصيب جانباً واحداً من الوجه واللسان ، أي يصيب نصف الوجه ونصف اللسان .
hemihypertonia	فرط توتر شقي	hemisection = hemisectomy	تنصيف ، قُطع نصفى ، استئصال نصفى ، قطع أحد الجذرين 1- إزالة نصف عضو أو تنصيفه . 2- (في طب الأسنان) : فصل جراحي لسن متعددة الجذور إلى نصفين وإزالة الجزء المصاب من التاج مصحوباً بالجذر أو بالجذور .
hemihypertrophy	تضخم نصفى ، ضخامة نصفية ، ضخامة شقية	hemisepta defect	عيب الحواجز النصفى
	ضخامة تصيب جانباً واحداً من الجسم أو نصف الجسم أو عضواً أو جزءاً .	hemisepta osseous defects	عيوب نصف الحواجز العظمية
hemihypoesthesia	نقص الحس النصفى ، نقص الحس الشقي	hemiseptum	نصف الحاجز ، شق الحاجز الجزء المتبقي من الحاجز بين السني بعد تلف الجزء الأنسي أو الجزء الوحشي منه نتيجة للاقفة . الجزء المتبقي من العظم بين سنين متلاصقتين في حال وجود آفة داخل العظم في الجانب المجاور للسن الأخرى .
hemihypogeusia = hemiageusia	نقص حس الذوق النصفى ضعف أو فقدان حاسة التذوق في نصف اللسان .	hemisphere = hemisphaerium	نصف كرة
hemilaryngectomy	استئصال الحنجرة النصفى	hemo- = haemo-	(سابقة) دموي ، دم
hemilingual	لساني نصفى ، نصف لساني متعلق بـ ، أو يصيب جانباً واحداً من اللسان فقط ، أي يصيب نصف اللسان .	hemoagglutination	تلازن (راصدة الدم)
hemimacrogllossia	ضخامة نصف اللسان ، تضخم نصف اللسان	hemoagglutinin	ملزنة (تراص الدم)
	فرط النمو الشاذ في الحجم لجانب واحد فقط من اللسان	hemoblast = hemocytoblast	خلية دموية بدائية
hemimandibulectomy	استئصال نصف الفك السفلي استئصال جراحي لجانب واحد ، أي نصف الفك السفلي .	hemocyte	خلية دموية
hemimaxillectomy	استئصال نصف الفك العلوي إزالة جراحية لنصف الفك العلوي .	hemodent cord	خيوط سني مرقى ومقبض للثة خيوط متشربة بمحلول قابض يستعمل لإزاحة النسيج اللثوي قبل البدء في إجراء الطبعة ، وأيضا لوقف النز اللثوي أو النز قبل عملية إصاق التيجان أو الجسور .
hemipalgia	ألم الرأس والعين النصفى ، ألم الرأس والعين الشقي	hemodia	فرط حساسية الأسنان
		hemophilia = haemophilia	هيموفيليا ، الناعور
		hemorrhage = haemorrhage	نزف

heparin	هيبارين	نصفين . كل نصف يحتوي على عدد من الكروموسومات شبيهة بالعضي التي تحدد شخصية الفرد ، وتحمل الجينات أو العوامل الوراثية .
hepat- , hepato-	(سابقة) كبد ، كبدي	hereditary amelogenesis imperfecta
hepatic	كبدي ، مكبود	الوراثي
hepatitis	التهاب الكبد	hereditary dentogenesis imperfecta
	التهاب في الكبد ، يؤدي إلى حالة تعرف باليرقان (Jaundice) .	سوء تكون العاج
hepatitis , acute infective	التهاب الكبد العدواني الحاد	الوراثي
	نوع حميد من الالتهاب الكبدي يتسبب عن فيروس التهاب الكبد A ، ويتميز بالحمى أو ارتفاع حرارة الجسم ، واليرقان وضخامة الكبد .	نقص تمعدن المينا الوراثي
hepatitis , homologous serum =	التهاب الكبد المصلي	hereditary enamel hypoplasia
serum hepatitis	المماثل = التهاب الكبد المصلي	نقص تنسج المينا الوراثي
hepatitis , infective	التهاب الكبد العدواني	hereditary gingival fibromatosis =
	أي نوع من الالتهاب الكبدي سببه فيروس نوعي ؛ ينتشر المرض نتيجة عدوى رذاذية .	الوراثي = داء القيل اللثوي
hepatitis , infectious	التهاب الكبد العدواني	hereditary haemorrhagic telangiectasia =
hepatitis , serum	التهاب الكبد المصلي	Rendu-Osler-Weber's disease =
	مرض خطير معدّل الموت بسببه عالي ، يحمل فيروس بواسطة الدم ، وينتقل من شخص مريض بواسطة الأدوات والإبر الملوثة . العناية الفائقة مطلوبة في علاج مثل هؤلاء المرضى ويجب الاهتمام التام بطرق التعقيم . يكون بعض المرضى حاملين للمرض دون أن يعلموا أو بدون أعراض ظاهرة للمرض .	الشعرية النزفي الوراثي
hepatitis , viral	التهاب الكبد الفيروسي	مرض ريندو - أوسلر - فيبر
	نوعان : التهاب الكبد العدواني (Infectious hepatitis) والتهاب الكبد المصلي (Serum hepatitis) .	مرض وراثي يتميز بمناطق عديدة من أورام الأوعية الدموية وتوسعها ، على مخاطية الفم والجلد ، التي تصبح نزوفة .
herbivorous	أكل الأعشاب ، يقتات الأعشاب ، عاشب	hereditary hypocalcification
Herbst's appliance	طريقة هربست ، جهاز هربست	نقص التكالس الوراثي
	طريقة تقويمية ثابتة أو نزوة مشابهة للمنشط (Activator) تجبر الفك السفلي في وضع أمامي ليماثل التصحيح السهمي (Sagittal correction) للتصنيف الثاني من سوء الإطباق (Class II malocclusion) .	نقص تنسج الأسنان
hereditary	وراثي	الوراثي
	متعلق بالوراثة ، أي بانتقال الصفات الوراثية من جيل إلى جيل . تختص هذه الصفات بشكل الجسم وتركيبه ، وطبيعة الشخص ، ونشاطه الجسماني والعقلي . تتضاعف الخلايا الجنينية للإنسان بعد الإخصاب بتكرار انقسامها إلى	وراثة مثيلية
		داء السلالات المعوي
		الوراثي = متلازمة بيتز وجيفر
		العاج الغميم الوراثي =
		سوء تكون العاج ،
		تكون العاج المعيب
		زهري وراثي
		وراثة
		انتقال الصفات الوراثية من الوالدين إلى الأطفال أو الأجيال التالية .
		عصب هيرنج
		نسبة إلى هـ . أ . هيرنج H.E.Hering ، 1866 - 1948 ، خبير ألماني بالفيزيولوجيا .
		فرع الجيب السباتي من العصب اللساني البلعومي .
		الذباح الهربسي
		إصابة التجويف الفموي بفيروس كوكساعي A ، وتظاهر بألم الحلق ، والصداع ، والحرارة ، مع وجود حويصلات صغيرة على اللسان والبلعوم ، تتقرح فيما بعد .
		الهريس ، الحلا

عدوى فيروسية تسبب التهاباً حاداً في الجلد ، تتظاهر بطفح جلدي ذو طبيعة حادة ومجموعات من الحويصلات أو النطفات الصغيرة . يوجد منه نوعان : الهربس النطاقي (Herpes simplex) .	الجانب الخاطيء ، فيتسبب الرصاص الموجود على ظهر الفلم في حدوث هذا النموذج في الفلم الشعاعي المظهر .
herpes facialis	الهربس الوجهي ، هربس الوجه
herpes fibrilis	هربس الحمى
herpes gingivostomatitis	التهاب الفم واللثة الهربسي
عدوى بفيروس الهربس البسيط ، تتميز بحويصلات في الفم وعلى اللثة الحفافية واللثة المتصقة ، واعتلال العقد اللمفية ، وإحساس عام بالمرض ، وحمى .	غمد جذر هرتفيج Hertwig's epithelial root sheath
herpes labialis	هربس شفوي
هربس بسيط على شكل نطفات (Blisters) تظهر على الشفاه . يُسمى أيضا حلاء الشفة أو قُرح باردة (Cold sores)	الظهاري
herpes recurrent	هربس ناكس
herpes simplex	هربس بسيط
عدوى فيروس الهربس يوجد منه نوعان : النوع الأول والنوع الثاني . يظل الفيروس ساكناً في الجلد أو في العقد العصبية حتى حدوث الاندفاعات الهربسية الناكسة ، وتظهر بشكل حويصلات هربسية (Herpes vesicles) تصيب الأغشية المخاطية بشكل خاص ، وتنشأ على حواف الشفاه وفتحتي الأنف ، وهي حالة قليلة الحدة ، لأن البثرات أو الحويصلات ليس لها علاقة بتفرعات الأعصاب .	غمد هرتفيج Hertwig's sheath = epithelial root sheath (غمد الجذر الظهاري)
herpes zoster = shingles	الهربس النطاقي
عدوى فيروسية حادة يسببها فيروس الحماق النطاقي الذي يصيب العقد العصبية الظهرية الجذرية . يتظاهر بحويصلات مؤلمة على المناطق الجلدية التي تعصبها الأعصاب الحسية المحيطة للعقد العصبية الجذرية المصابة . تنتشر حويصلات شديدة الألم على الجلد على مسار الأعصاب الجلدية ، في الصدر والوجه ؛ تحدث إصابة الوجه عندما يصاب العصب القحفي الخامس (العصب مثلث التوائم Trigeminal nerve) .	نسبة إلى ف. أ. و. هرتفيج ، W.A.O.Hertwig ، 1849 - 1922 ، مُشرَح ألماني .
herpetic	هربسي
متعلق بالعُقْبُول (الهربس : Herpes) .	امتداد للظاهرة المينائية الخارجية والداخلية عند الحد السفلي لعضو الميناء ، وهو المحفز لتكوين عاج الجذر ويحدد شكل الجذر المستقبلية .
herpetic gingivitis	التهاب اللثة الهربسي
herpetic gingivostomatitis	التهاب الفم واللثة الهربسي
herpetic stomatitis	التهاب الفم الهربسي
herring-bone pattern	نموذج عظم الرنكة
نموذج يظهر حينما يتعرض الفلم الشعاعي للأشعة من	hetero- , hetero
	، مُتباين ، مُختلف ، مُغايير ، مُتخالِف ، مُتخالف ، مُنوع
	heterocellular
	متنوع الخلايا ، مختلف الخلايا
	يتكون من أنواع مختلفة من الخلايا .
	heterodont
	متنوع الأسنان ، متباين الأسنان
	مصطلح في علم الإنسان ، يشير إلى حيوان ذي أسنان متنوعة الأشكال مثل : القواطع والأنياب والضواحك والأرحاء إلخ . عكس متماثل الأسنان (Homodont) .
	heterogeneous
	مُتغاير الجنس ، مخالف الجنس ، متغاير ، غيري المنشأ
	يتكوّن من مواد مختلفة أو يشتق من أجناس مختلفة ، عكس متماثل أو متجانس (Homogenous) .
	heterogeneous graft = xenograft
	طعم مغاير ، طعم غيري
	المنشأ = طعم غريب ، طعم غيري
	انظر طعم (Graft) .
	heterograft = xenograft
	طعم غيري ، طعم مغاير
	مصطلح قديم يقابل مصطلح طعم غريب أو أجنبي (Xenograft) ؛ طعم يؤخذ من أحد الأجناس ويوضع في جنس آخر . انظر طعم (Graft) ؛ طعم مغاير (Heterogenous graft) .
	heteroplasia
	تشكّل مغاير ، تنسج مختلف
	تكوّن نسيج شاذ إما في تركيبه أو في مكان تكوينه .
	heteroprosopus
	متغاير الوجهين
	heterostomy
	فم متغاير ، فم غير متناظر
	حالة فم متخالف أو غير متناظر .
	heterotherapy
	معالجة متخالفة ، معالجة لانهجية

heterotopic	في موضع مغاير	هيكو	فُواق
	موجود في مكان غير مكانه الطبيعي .	hiccup = hiccough	فُواق
heterotrophic	مختلف التغذية ، غيري التغذية	hidden braces	دعامات مُختلفة ، مشابك مختلفة ، سناد
	متعلق بالكائنات التي تحتاج إلى مصدر معقد ، مثل الكربون		مُقومُ مخبأ ، مُقومُ مخبأ
	للتغذية والنمو ؛ على عكس ذاتي التغذية (Autotrophic) .		مصطلح عامي للطبائغ التقويمية اللسانية .
Hewitt's prop	مُبعَد هبوت	Higginson's syringe	محقنة هجنسون
	أُنظر مُبعَد فمي (Mouth prop) .		انظر مُحقنة (Syringe) .
hex- , hexa-	(سابقة) ستّة	high	مُرتفع ، عال
hiatal	فُرجوي	high copper amalgam alloy	خليطة الأملغم الغنية بالنحاس
	متعلق بفوهة ، فتحة ، فرجة .		انظر خليطة (Alloy) .
hiatus	فرجة الأذن	high blood pressure	ضَغَط دم مُرتفع
hiatus , buccal = transverse facial cleft	فُرجة فموية =	high blood urea	ارتفاع يوريا الدم
	فلح الوجه المستعرض		ارتفاع نسبة البول في الدم .
hiatus , ethmoidal = hiatus semilunaris	فرجة غربالية =	high fusing	انصهار عال
	فتحة عظمية هلالية		أي نوع من الخزف ينصهر (يسيح أو يميع) عند درجة حرارة أعلى من درجة انصهار الذهب ، يُسمّى ذو انصهار عال (High fusing) . الأنواع الأخرى من الخزف تصنّف بأنها ذات انصهار منخفض (Low fusing) .
hiatus , facial = hiatus of facial canal = hiatus of canal for greater petrosal nerve	فرجة وجهية = فُرجة القناة الوجهية = فُرجة قناة العصب الصخري الكبير	high fusing porcelain	خَزَف مرتفع حرارة الانصهار ، خَزَف ذو انصهار عال
hiatus , facial canal	فرجة القناة الوجهية	high groove	تَلَم مرتفع ، مِيزَاب مُرتفع
hiatus , maxillary = hiatus of maxillary sinus	فرجة الفك العلوي = فرجة جيب الفك العلوي	high labial bow	قوس شفوية عالية ، قوس شفوية مرتفعة
	فتحة على السطح الداخلي للفك العلوي ، تصل التجويف الأنفي والجيب الفكي العلوي . تُسمّى أحياناً الفرجة الهلالية (Semilunar hiatus) .		سلك صلب سميك من الحديد الصامد ، يثنى ليطابق الناحية الخدية للقوس السنوية العلوية بحيث يكون أعلى من الأسنان العلوية . قد يحمل أسلاكاً أرفع تُلف عليه بشكل نوابض على هيئة حرف "T" أو وزرات نابضة (Apron springs) من أجل شدّ الأسنان القاطعة الأمامية ؛ وتثبت نهايات القوس بالصفحة القاعدية الأكريلكية كطبقة تقويمية نزوعة .
hiatus of canal for greater petrosal nerve	فرجة قناة العصب الصخري الكبير	high-level fracture	كسّر ذو مستوي عال
	فتحة في الجزء الصخري من العظم الصدغي تؤدي إلى القناة الوجهية ، وتحتوي على العصب الصخري الكبير ، وفرع من الشريان السحائي الأوسط (Middle meningeal artery) .		انظر كسر لوفور الثالث (LeFort's III fracture) .
hiatus of canal for lesser petrosal nerve	فرجة قناة العصب الصخري الصغير	high lip line	خط الشفة العلوي
	فتحة صغيرة في الجزء الصخري من العظم الصدغي يمر من خلالها العصب الصخري الصغير .		أقصى ارتفاع تصل إليه الشفة العليا في العمليات الوظيفية ، أو حينما يبتسم المريض (كما تقاس على عضّة الشمع الإطباقية) .
hiatus semilunaris	الفرجة الهلالية	high noble alloys	خلاط نفيسة للغاية
	انخساف طويل منحني ضيق في القناة الوسطى للأنف ؛ يؤدي إلى الجيوب الأنفية المجاورة للأنف : الفتحة العلوية لتصرف الجيب الجبهي ، والفتحة السفلية (فتحة الفك العلوي) تؤدي إلى الجيب الفكي العلوي .		خليطة تحتوي على الأقل 60٪ من المعادن النفيسة . من هذا الجزء من المعادن النفيسة 40٪ على الأقل لابد أن تكون ذهب

والباقي 20٪ من معادن نفيسة أخرى . الباقي من الـ 40٪ من الخليطة يتكون من المعادن القاعدية (Base metals) .

high point نقطة مرتفعة

high pressure ضغط عال

high pressure sterilization تعقيم بالضغط العالي

high pressure sterilizer مُعقمة بالضغط العالي

high speed عالي السرعة

high surface سطح مُرتفع

Highmore , antrum of = maxillary sinus = جيب هايمور ، غار هايمور = الجيب الفكّي العلوي

highmoritis التهاب جيب هايمور ، التهاب الجيب الفكّي نسبة إلى ن. هايمور N.Highmore ، 1685 - 1613 ، مُشرح إنجليزي . التهاب جيب هيومور أو الجيب الفكّي العلوي .

high-speed عالي السرعة

hilar نقيري ، سُري متعلق بالنقير أو السرة أو الفجوة (Hilus) .

hillock بروز

hilum نقير

hilus = hilum نقير

نقرة أو فتحة في عضو ، حيث تدخل الأوعية أو القنوات عادة .

hilus nuclei dentalis نقير النواة السنية

himantosis استطالة اللهاة

hind-brain الدماغ الخلفي ، الدماغ المؤخر انظر المخيخ (Cerebellum) .

hinge مُفصّلة ، رزة

hinge axis = condylar axis = condyle axis = mandibular axis = transverse axis = محور مفصلي رزي = محور = محور اللقمة = محور الفك السفلي = محور معترض محور أفقي هو عبارة عن خط وهمي يمر من خلال لُقمتي الفك السفلي ، يدور حوله الفك السفلي أثناء الفتح أو الإغلاق دون أية حركة جانبية أو حركة أمامية .

hinge axis point النقطة المحورية المفصلية الرزية نُقطة مرجعية على الجلد ، تتطابق مع المحور المفصلي الطرفي للفك السفلي .

hinge axis locating face-bow = hinge bow = قوس وجهية لتعيين المحور المفصلي = قوس بكرية ، قوس رزية انظر قوس وجهية ذات محور-Adjustable axis face-bow (Adjustable axis face-bow) .

hinge-bow = adjustable axis قوس رزية = قوس وجهية قابلة للتعديل ذات محور =

face-bow = kinematic قوس وجهية حركية

face-bow قوس وجهية ذات طرفين مُدرجين ، قابلين للتعديل للسماح بتحديد محور دوران الفك السفلي أو المحور البكري لدوران الفك السفلي .

hinge joint = Ginglymus مفصل رزي مفصل يسمح بالحركة حول محور .

hinge movement حركة رزية حركة فتح أو غلق الفك السفلي على محور بكري . حركة مفصلية تماثل الحركة البكرية أو الرزية ولكنها تسمح بمرونة الحركة أكثر من أن تكون بكريّة مستقيمة . يسمح المفصل الفكّي الصدغي بحركة أمامية (حركة قاطعة) ، وحركة جانبية ، وحركة دورانية ، وحركة متراجعة .

hinge position وضع رزي وضع الأجزاء بأسلوب يسمح بحركة بكريّة بينها .

hinge position , condylar وضع بكري لُقمي وضع لُقمتي الفك السفلي في الجوف العنابي بحيث تكون الحركة المحورية البكرية ممكنة .

hinge position , mandibular الوضع البكري للفك السفلي وضع الفك السفلي بالنسبة للفك العلوي ، بحيث تكون حركات فتحه وغلقه حول المحور البكري ممكنة .

hinge position , terminal وضع بكري نهائي وضع الفك السفلي بالنسبة للفك العلوي ، بحيث تتم الحركة المحورية البكرية .

hip ورك ، مفصل الفخذ

Hirschfeld canal's = nutrient canal قناة هرشفيلد = قناة سنية مغذية نسبة إلى أ. هرشفيلد I.Hirschfeld ، 1965 - 1881 ، طبيب أسنان أمريكي .

Hirschfeld's nerve عصب هرشفيلد نسبة إلى ل. م. هرشفيلد L.M. Hirschfeld ، 1876 - 1816 ، مشرّح بولندي . الفرع اللساني من العصب الوجهي حيث يمتد ليكون عُروة هالر (Haller's ansa) .

Hirschfeld's points أقماع هرشفيلد أقماع فضية مُدرّجة تستعمل لتسجيل العمق السريري للجيب حول السني على الصور الشعاعية .

hirudiniasis	داء العلق	histology = microanatomy	علم الأنسجة = التشريح الدقيق
	عدوى الفم والمجرى التنفسي العلوي بالعلق (Leeches) .		دراسة التركيب المجهرى لأنسجة الجسم باستخدام وسائل صباغية خاصة .
hist- , histio- , histo-	(سابقة) نسيج ، نسيجي		histopathologic = histopathological ، نسيجي مرضي ، هيستوباثولوجي
histamine	هستامين		متعلق بعلم أمراض النسيج (Histopathology) .
	مادة توجد طبيعياً في شكل غير نشط في معظم أنسجة الجسم ، يفرزها الجسم استجابة للرضح أو للكيمائيات المهيجة أو لدغات الحيوانات أو الأضداد أو مسببات الحساسية . تؤثر على الإفرازات المعوية ، والعضلات ، والأوعية الدموية وتجعلها تتمدد ، وينتج عن ذلك انخفاض في ضغط الدم . تأثيراتها غير المستحبة هي : الانتفاخ أو التورم ، قُصور أو هبوط الدورة الدموية ، وتشنج الشعب الهوائية . المضاد الأكثر تأثيراً عليه هو : الأدرينالين . يمكن استعمال مضادات الهستامين بشكل خاص في التفاعلات الأرجية (Allergic reactions) .		علم أمراض النسيج ، دراسة باثولوجيا الأنسجة ، بحث التغيرات المرضية في الأنسجة دراسة مجهرية للتغيرات الدقيقة في الأنسجة المريضة ؛ علم الأمراض النسيجية (Histological pathology) .
histiocyte = histoblast	منسجة خلية بالعة ثابتة (Fixed macrophage) ؛ خلية غير متغيرة في النسيج الضام.	histopathology , gingivitis	هيستوباثولوجيا التهاب اللثة ، الدراسة النسيجية المرضية لالتهاب اللثة
histiocytosis-X	كثرة المنسجات الإكسية	histoplasma	النوسجة
	مجموعة مركبة من الأمراض ، تشترك في وجود شدوذ في بعض الخلايا الملتهمة الكبيرة (المنسجات Histiocytes) . مجموعة الأمراض هذه هي : الورم الحبيبي اليوزيني (Eosinophilic granuloma) ، داء هاند - شولر - كريستيان (Hand Schuller-Christian's disease) ، ومرض ليتيرير - سيوي (Letterer- Siwe's disease) .	histoplasmosis	داء النوسجات
histoblast	الأرومة المنسجة		عدوى فطرية مُنتشرة تسببها النوسجة المغددة ، تؤدي إلى آفة عقيدية متقرحة ، تشاهد دائماً على الشفتين ، واللسان ، والحنك والغشاء المخاطي .
histochemistry	الكيمياء النسيجية	history	تاريخ ، سيرة
	استعمال التفاعلات الكيميائية والفسولوجية المعروفة للتعرف على المواد الكيميائية داخل أنسجة الجسم . وهو فرع من أفرع علم الأنسجة .	history , case	تاريخ الحالة
histochemotherapy	العلاج الكيميائي للأنسجة	history , dental	التاريخ السني
histodifferentiation	تمايز نسيجي	history , medical	التاريخ الطبي
histogenesis	تَنسَج ، تكون النسيج	history , past dental	التاريخ السني السابق
	تطور الأنسجة في الجنين .	history , patient's	سيرة المريض
histogram	صُور نسيجية ، رسم بياني نسيجي ، مخطط توزيع التواتر	history , taking	مُسائلة المريض ، أخذ المشاهدة
	رسم بياني ترسم فيه القيم على شكل مستطيلات .	HIV disease	داء فيروس العوز المناعي البشري (الإيدز)
histologic = histological	نَسْجِي ، نَسْجِي ، هيستولوجي	hoarseness	بُحَّة ، جُشَّة الصوت ، صَحَل
	متعلق بعلم دراسة الأنسجة (الهستولوجيا Histology) .	Hodgkin's disease	داء هودجكين
histological chemistry	كيمياء نسيجية		ورَم لمفي عُدي متعدد . تضخُّم مترق غير مؤلم للغدد اللمفية في جميع أنحاء الجسم ، مميت غالباً يمكن أن يستمر لفترة طويلة من السنين ، حيث يصاب المريض بالضعف وفقر الدم .
		hoe	قدوم
			أداة يدوية قاطعة مائلة للفأس لها نصل ذو حد قاطع عمودي على المحور الطولي للمقبض . (أي يُكوّن زاوية قائمة مع المقبض) ، عادة ما يكون ذا زاوية مضاعفة ويستخدم لإزالة أنسجة السن الصلبة بواسطة حركة سحب ، كما يستعمل للتشذيب ، ولجعل الزوايا الخطية والزوايا النقطية حادة ؛ يستخدم أيضاً في تجريف أسطح الجذور وإزالة الرواسب الجيرية .
			انظر الأدوات حول السنينة (Periodontal instruments) .

hoe , periodontal قدوم النسيج الداعمة
أداة تستعمل لإزالة القلح والرواسب الأخرى المتكونة على
سطح السن .

holder حامل ، ماسك ، ممسك
أداة لمسك شوكة عصب قناة الجذر ، والمناديل الورقية ،
والإبر ، وأفلام التصوير الإشعاعي ، والحاجز المطاطي ،
إلخ .

holder, broach حامل الإبرة الشائكة
يستخدم أثناء معالجة أقتية الجذور .

holder, cotton wool حامل القطن ، علبه القطن

holder, dental floss حامل الخيط السني

holder, matrix band حامل شريط المسندة

holder, mercury وعاء الزئبق

holder, napkin حامل الفوطة

holder, needle حامل الإبرة

holder, root canal instrument حامل أداة معالجة الأقتية

holder, rubber dam حامل الحاجز المطاطي

holding حمل ، إمساك ، مسكة

holding arch قوس مُمسكة ، قوس حاملة
انظر طبقة قوسية ممسكة (Holding arch appliance) . انظر
قوس لساني (Lingual arch) .

holding , instrument ماسك الأداة

hollow مُجوف ، أجوف ، تجويف

hollow , Sebileau's تجويف سيبليو

homalocephalus مُسطح الرأس
شخص ذو رأس مُسطح .

homalouranus = homaluranus مُسطح الحنك
شخص ذو قوس حنكية مسطحة غير اعتيادية .

home-care عناية منزلية ، عناية بيتية

homeo- , homo- , homoeo- , homoio- (سابقة) مماثل ،
متشابه ، شبيه ، مُتجانس

homeodont متشابه الأسنان ، متمائل الأسنان

homeopathy المعالجة المثلية
معالجة الداء بإعطاء المصاب جرعات صغيرة من دواء لو
أعطي لشخص سليم لأحدث عنده أعراضاً مثل أعراض
المرض المعالج . وهو نظام علاجي يعتمد أساساً على نظرية
أن الأمراض تعالج بواسطة الأدوية التي تسبب أعراضاً
مشابهة للأعراض التي يسببها المرض . تعطى الأدوية
بجرعات صغيرة جداً ، بواسطة التخفيف الزائد للدواء .

homeotherapy المعالجة المثلية

homodont = homeodont متمائل الأسنان ، مُتشابهة
الأسنان
مصطلح في الأثروبولوجيا يستخدم للدلالة على أن الحيوان
ذو أسنان متمائلة ، أي أن له نوع واحد فقط من الأسنان على
عكس ذوات الأسنان المتباينة أو مختلفة .

homogeneous مُتجانس ، متمائل
مكوّن من نوع واحد أو جنس واحد أو بنية واحدة ؛ عكس
متباين (Heterogeneous) .

homogeneous graft = allograft طعم متمائل
انظر طعم (Graft) .

homogeneous متجانس
ينحدر من جنس واحد يصبح متمائلاً ؛ على عكس
متباين ، متغاير (Heterogeneous) .

homograft = allograft طعم مثلي
مصطلح قديم للطعم الغيري (Allograft) . وهو طعم بين
أشخاص من نفس الجنس ؛ أي طعم يؤخذ من شخص ثم
ينقل إلى شخص آخر من نفس الجنس ، انظر طعم (Graft) .

homograft , isogeneic طعم متجانس إسوي
طعم بين أشخاص متمائلين وراثياً (مثل : توأمين
متمائلين) ؛ طعم متمائل الطراز الجيني (Isograft) .

homolateral= ipsilateral متمائل الجانب ، متجانس الجانب

homologous مُتشاكل ، متمائل التركيب ، متجانس التركيب
ذو بنية مماثلة أو مشابهة في الوضعية ولكن ليس بالضرورة
في الوظيفة .

homology تنادد

hood غطاء ، قُلنسوة ، قُبعة ، مقنعة

hood crown تاج ذو قلنسوة ، تاج ذو واقية
تاج ذو نصف غطاء ، يُغطي السطح اللساني ، والسطح
الملاصق ، والسطح الإطباق من السن .

hood , tooth = dental operculum قُلنسوة السن = وصاد
سني ، غطاء السن
جزء من مخاطية الفم تبقى فوق السطح الإطباق لرحى
خلفية أثناء بزوغها .

hook حصّ ، حُطاف ، كُلاب ، صنارة

1- (في طب الأسنان) : أداة مُحنّية من السلك أو من مادة
مرنة ، تستعمل لتلف حول السن ، إما لتقويته ودعمه أو
للارتكاز من أجل شد أو سحب سن أخرى .

2- (في الجراحة) : أداة جراحية ذات طرف منحنٍ دقيق

تستعمل لمسك وإبعاد الأنسجة أثناء إجراء المداخلة السنية .
 3- (في تقويم الأسنان) : عُرْوَة معدنية أو انحناء ممتد من
 سلك قوسي أو ملتحم ، يلتحم ذاتيا بالسلك القوسي أو
 بشرط أو بحاصرة . يستخدم الخطاف لتطبيق شد مرن أو
 لربط الأسنان بالسلك القوسي . انظر حُطَاف ج . هوك
 . J.Hook

hopeless يائس ، ميؤوس منه
 hopeless teeth أسنان ميؤوس منها
 hora decubitus = h.d عند موعد النوم (لاتينية)
 تُستعمل في كتابة الوصفة الطبية .
 hora somni = h.s. موعد النوم (لاتينية)
 تستعمل في كتابة الوصفة الطبية .
 horizontal أفقي
 horizontal angulation تزوُّ أفقي ، مَيْل أفقي
 (في التصوير الشعاعي) : وضع رأس الأنبوب ، بحيث
 يكون الشعاع في مستوى أفقي .
 horizontal direction اتجاه أفقي
 horizontal group مجموعة أفقية ، فئة أفقية
 تتعلق بمجموعة الألياف الرباطية .
 horizontal overbite تراكُّب العَضَّة الأفقي ، تجاوز إطباق
 أفقي ، تجاوز أفقي ، دفع
 horizontal overlap = overjet تجاوز أفقي ، دفع ، بروز
 تجاوز أفقي ، حيث تبرز الأسنان العلوية بعيداً عن الأسنان
 السفلية في الاتجاه الأفقي .
 horizontal plane مستوى أفقي
 انظر مستوى (Plane) .
 horizontal plate صفيحة أفقية
 horizontal splint جبيرة أفقية
 جبيرة معدنية مصبوبة تستعمل لتثبيت القواطع السفلية
 المتقلقلة ، حيث تمرر بينها وتلصق في مكانها على
 الأسنان .
 horizontal surfaces سطوح أفقية
 hormion النقطة العظمية الأولى ، نقطة القليدي
 نقطة تلاقي عظم الميكة (Vomer) والعظم الوددي
 (Sphenoid bone) ، بين جناحي عظم الميكة (Alae of the
 vomer) ؛ وهي علامة لقياس الجمجمة .
 hormone هرمون ، خلط ، حائة
 مادة تفرز بواسطة الغدد الصماء ، أي «الغدد عديمة القناة»
 وتصب مباشرة في مجرى الدم لتنبيه أعضاء أخرى ؛

تعمل الهرمونات كرسائل كيميائية لتنبيه أو تثبيط بعض
 أنشطة الأعضاء مثل : النمو ، والتناسل ، والتفاعلات
 العقلية .

horn قرن
 نُوء أو بُروز مُؤَنَّف مُستدَّق .
 horn of the pulp قرن اللب
 انظر قرن اللب (Pulp horn) .
 horn , pulp قرن اللب
 أحد الامتدادات التي تشبه القرن من حجرة اللب إلى تاج
 السن .
 Horner's teeth أسنان هورنر
 نسبة إلى و . أ .هورنر ، 1853 -1793 ، W.E.Horner ،
 طبيب أسنان أمريكي
 أسنان قاطعة ذات أثلام أفقية يسببها عوز ميناء السن .
 Horner's syndrome متلازمة هورنر
 اضطراب وحيد الجانب للأعصاب الودية العنقية ، ويتظاهر
 بتضيق بؤبؤ العين ، واسترخاء الجفن العلوي ، وجفاف
 الجلد ، نتيجة لعدم إفراز العرق بالجزء المصاب .
 horny قرني ، مُتقرن
 horny scales حراشف قرنية
 horseshoe حدوة الحصان ، نضوة
 hospital مستشفى ، مشفى
 hospital , dental مستشفى سني
 host ثوي للطفيلي ، حاضن ، عائل ، مضيف
 كائن حي يعيش عليه كائن حي آخر ، مثل الطفيلي .
 hot حار ، ساخن
 hot air هواء حار
 hot air syringe محقنة الهواء الحار
 أداة تدفع بهواء حار مضغوط من خلال فوهة تعمل
 بواسطة زنادة آلي ، يسخن الهواء كهربائياً حتى لايسبب
 ألماً حينما تتعرض له الحفرة المحضرة . في السابق كان
 الهواء يمر فوق مصباح كهربائي معدني لتدفئة الهواء قبل أن
 يُدفع خارج الفوهة .
 hot air sterilization التعقيم بالهواء الحار
 hot air sterilizer مُعقمة الهواء الحار
 hot water ماء ساخن
 hot water rinses غسولات الماء الساخن
 Hotchkiss's operation عملية هوتشكيس
 نسبة إلى ل . و . هوتشكيس L.W.Hotchkiss ، 1859 ،
 1926- ، جراح أمريكي .

نوع من ماسكات الإبر الجراحية يستخدم في جراحة ترميم فـلح الحنك .

HTLV III = Human T-cell 3 [مختصر] فيروس

المنجذب للخلية اللمفية T بالإنسان
Lymphotropic Virus three

يعتقد أنه العامل المسبب لمتلازمة عوز المناعة . يُدمر الفيروس آلية جهاز المناعة في الجسم وبذلك يسمح بانتعاش وتكاثر الجراثيم ، التي تسبب التهاب المعدة والأمعاء ، والالتهاب السحائي ، والتهاب الرئة ، والتهاب الدماغ . تظهر الأعراض الفموية للمرض مبكراً ، وتشتمل على ساركومة كابوزي ، والهريس ، وداء المبيضات . انظر أيضاً مرض الإيدز (AIDS) ساركومة كابوزي (Kaposi's sarcoma) .

human إنساني ، بشري ، آدمي

human immuno deficiency virus = فيروس العوز المناعي

HIV البشري

humectant 1 - ترطيب

2- مُرطب ، مُبلل

أي عامل أو مادة ترطيب .

humerus عظم العَضد ، العَضد

عظم الذراع العلوي الممتد من الكتف إلى المرفق .

Humphry's operation عملية همفري

نسبة إلى ج. م. همفري G.M.Humphry ، 1820 - 1896 ،

جراح إنجليزي .

عملية جراحية لاستئصال لقمة الفك السفلي .

Hunter-Schreger's bands = شرائط هنتر وشريجر =

Schreger's lines in enamel خطوط شريجر في ميناء السن

Hurler's syndrome = gargoylism متلازمة هيرلر = داء

الغرقلية

عيب خلقي ولادي استقلابي ، يؤدي إلى التخلف

العقلي ، وتسطح الارتفاع الأنفي . وتشوهات أخرى في

العظم ، وأحياناً الصمم وعيوب قلبية .

Hurter-Driffield's curve = منحنى هيرتر- دريفيلد

H&D curve

رسم بياني لكثافة الفلم الشعاعي بحسب لوغاريتم تعرّض

الفلم للإشعاع النسبي . من منحنيات هيرتر ودريفيلد H &

D curves ، يمكن مقارنة الأفلام الشعاعية من حيث تباينها

وسرعتها النسبية .

Hutchinson's incisors قواطع هتشنسون

عملية جراحية لإزالة سرطانة شذقية (Buccal carcinoma) تشتمل على استئصال جزء من الفك السفلي ، وأحياناً جزء من الفك العلوي ، مع جراحة تجميلية ترميمية للخد بظعم من أنسجة العنق .

How's crown تاج هاو

نسبة إلى و. س. هاو W.S.How ، قبل 1883 ، طبيب أسنان أمريكي .

تاج ذو وجه خزفي مثبت بأربعة دبابيس تُثنى حول وتاد في جذر السن ، وتبنى الأجزاء المكشوفة من الأملغم .

Howland-Perry's crown تاج هاولاند وبيري

نوع محسّن أو متطور من تاج ماك (Mack crown) ذو ثبات أفضل .

How's pliers زردية هاو

انظر زردية (Pliers) .

Howship's lacunae = جوبات هاوشيب =

resorption lacunae جوبات امتصاصية

نسبة إلى ج. هاوشيب J.Howship ، 1781 - 1841 ، جراح إنجليزي .

جوبات أو انخفاضات في سطح النسيج المتعدن (العظم) نتيجة لامتصاص العظم من قبل ناقضات العظم .

Howe's silver nitrate solution method طريقة محلول

نترات الفضة لهاو

طريقة لتعقيم وتطهير قنوات الجذر (طريقة قديمة ومهملة)

لإزالة حساسية العاج المكشوف بواسطة ترسيب الفضة

المعدنية . باستعمال محلولين (1) -3 جرام نترات الفضة

في 2,5 سم مكعب أمونيا (Ammonia) ، وواحد سم

مكعب ماء مقطر و(2) - جزء واحد فورمالين ، 0.7/37

فورمالدهيد ، وثلاثة أجزاء ماء مقطر . توضع على المنطقة

المكشوفة 3-4 قطرات من محلول الفضة وبعد فترة قصيرة

يوضع المحلول المُخترل . تكرر هذه العملية عدة مرات ، في

آخر عملية اختزال يُستبدل محلول رقم (2) باليوجينول .

نظرياً ، تترسب الفضة في كل قنوات العاج وتصبح

المنطقة أقل حساسية حساسية ، وفي حالات علاج أقنية

الجذور يتم تعقيم وتطهير الحجرة اللبية . يجب الحذر

الشديد عند استعمال طريقة محلول نترات الفضة لهاو لأنه

مُهيج شديد للأنسجة الرخوة .

Hullihen's acutenaculum مقبض هوليهين للإبرة ، ماسك

هوليهين للإبرة

نسبة إلى س.ب. هوليهين S.P.Hullihen ، 1810 - 1857 ،

طبيب أسنان أمريكي .

نسبة إلى السير جوناثان هتشينسون Sir Jonathan Hutchinson ، 1828 - 1913 ، طبيب إنجليزي .
قواطع دائمة ذات حد قاطع ضيق ومثلّم (Notched) ؛
توجد عند مرضى الزهري الخلقي (Congenital syphilis) .

Hutchinson's teeth أسنان هتشينسون
انظر سن (Tooth) .

hyal- , hyalo- (سابقة) زجاج ، زجاجي ، شفاف

hyaline زجاجي ، شفاف ، هيايني

hyaline cartilage غضروف زجاجي ، غضروف هيايني
غضروف متجانس ذو مظهر زجاجي .

hyaloid زجاجي الشكل ، شبيه الزجاج ، هيايني

hybrid هجين ، خلط ، مُولد ، نعل
اتحاد نوعين مختلفين .

hybrid denture بدلة سنية هجينة ، بدلة سنية مختلطة
انظر بدلة سنية (Denture) .

hydr- , hydro- (سابقة) مائي ، ماء

hydrargyri زئبق ، زئبقي

hydrargyria = hydrargyrim تسمم زئبقي ، زئبقية

hydrargyrosis انسمام زئبقي ، زئبقية

hydrargyrum = mercury فضة سائلة = زئبق

hydration إمهارة ، تميه ، ماهية
اتحاد كيميائي بين الماء ومادة أخرى .

hydrocephalus استسقاء الرأس ، موه الرأس

hydrochloric acid حمض كلور الماء ، حمض الهيدروكلوريك

hydrocolloid غرواني مائي
مادة تتحول حينما تتحدّ مع الماء أولاً إلى محلول غروي ثم إلى هلام تستخدم في طب الأسنان كمواد طبع مرنة . يمكن أن تكون غروية مائية عكوسة تتغير حالتها بواسطة الحرارة أو غروية مائية غير عكوسة تتحول إلى حالة هلامية صلبة غير ذوابة ، وتسمى : ألجينات (Alginate) . تستعمل لأخذ الطبقات السنية . انظر أجار (Agar) .

hydrocolloid impression material مادة طبع غروانية مائية
مصطلح عام لوصف مواد الطبع وهي الأجار (Agar) والألجينات (Alginate) .

hydrocolloid , irreversible = غرواني مائي غير عكوس

alginate ألجينات
غروي مائي يتكوّن من محلول غروي من حامض الألجينيك ، يمكن أن يتغير بواسطة تفاعل كيميائي غير عكوس ليكون ألجينات الكالسيوم غير الذوابة . انظر أيضا ألجينات (Alginate) .

hydrocolloid , reversible غرواني مائي عكوس
غروي مائي من الأغار أغار يمكن أن يصبح سائلاً بالحرارة وهلاماً مرناً بالتبريد .

hydrocortisone هيدروكورتيزون
منتج من قشر الكُظُر الإنساني أو عقار مضاد للالتهاب مصنع ، يُصنّف ضمن الستيرويدات (Steroid) . يستعمل في طب الأسنان كدواء موضعي على القرحة ولب السن الملتهب .

hydrocortisone lozenge أقراص هيدروكورتيزون للمص
كورتيكوستيرويد يطبق موضعياً على القرحة الفموية ، ويتحقق أقصى تأثير له حينما يُترك ليذوب ببطء على القرحة ، فيقلل من أعراضها المؤلمة ولكنه لا يشفيها .

hydrocyst كيسة مائية
مصطلح قديم بطل استعماله . لكيس محتوياته ذات طبيعة مائية .

hydro-flo technique طريقة انسياب الماء ، أسلوب التدفق المائي
مصطلح ابتكره أ. و. تومسون E.O.Thompson ، وهو طبيب أسنان أمريكي ، صمّم أسلوباً أو طريقة لتحضير الحفرة بحيث يكون مجال المداخلة السنية تحت تيار مستمر من الماء الدافئ ، لغسل أو رَحْض الحفرة المحضرة ، ويصرف الماء من الفم بواسطة شفط الماء تحت الضغط .

hydrogen هيدروجين ، مُولد الماء

hydrogen peroxide أول أكسيد الهيدروجين ، ماء أكسيجيني ، هيدروجين بيروكسايده
سائل صاف عديم اللون ، عديم الرائحة ، صيغته الكيميائية هي H_2O_2 ؛ ذو خواص مطهرة ومزيل للرائحة يستعمل كغسول للفم في شكل مُخفّف ، وبشكل محلول ذو تركيز 30٪ لتدمير الكائنات الدقيقة اللاهوائية ، ويستعمل أحياناً لغسل أو رَحْض قنوات الجذور السن ، له أيضا خاصية التبييض (Bleaching) ، حيث يستعمل لتبييض الأسنان المتلونة عديمة اللب . يجب حفظه في مكان بارد ويُفضّل حفظه في الثلاجة .

hydroglossa = ranula صفيدعة = ورم صفدعي
مصطلح قديم بطل استعماله .

hydrolysis حلْمهة
تحلل مركّب بواسطة إضافة الماء .

hydropic = oedematous موهي ، حزبي ، موذم
متعلق بالحن أو الاستسقاء ، مصطلح قديم بطل استعماله .

hydroquinone	هيدروكينون	hygroscopic expansion	تمدد استرطابي ، تمدد رطوبي
1- مُركَّب أبيض مُتبلِّر يستخدم في الطب ، وفي تطهير الصور الفوتوغرافية .		تمدد نتيجة امتصاص الرطوبة . وهي ظاهرة تحدث في منتوجات الجبس ، حينما تتعرض لماء زائد بعد التصلب الأولى .	
2- عنصر أساسي من محلول التطهير ، وهو مادة مختزلة بطيئة التأثير تختزل بلورات هاليد الفضة النشطة .		hygrostomia	إلعاب ، فرط اللعاب
3- مُثبِّط يستعمل بكميات صغيرة جداً ، لمنع التبلُّر المبكر للميثيل ميثاكريلات .		زيادة سيلان اللعاب المزمن .	
hydrostomia = hypersalivation	سيلان اللعاب ، فرط اللعاب ، إلعاب	hy- , hyo-	(سابقة) لامي ، العظم اللامي
حالة تتميز باستمرار سيلان اللعاب من الفم .		يدل على حرف U . (في التشريح) : نسبة إلى العظم اللامي (Hyoid bone) أو القوس اللامية (Hyoid arch) .	
hydrous	مائي ، يحوي ماء	hyobasioglossus	لساني قاعدي لامي ، لامي لسان ، مزماري الجزء القاعدي من العضلة اللسانية اللامية .
hydroxyapatite	هيدروكسي أباتيت	hyoepiglottic= hyoepiglottidean	لهاتّي لامي
نوع من فوسفات الكالسيوم القاعدي (Basic calcium phosphate) ، يستخلص منه أملاح العظم .		hyoglossal	لساني لامي
hygieist = hygienist	أخصائي بالصحة ، خبير بعلم الصحة	متعلق بالعظم اللامي واللسان .	
hygiene	مبحث الصحة ، علم حفظ الصحة	hyoglossus	عَضَلَة لسانية لامية
قواعد وممارسة النظافة الشخصية والعامة ، لتحسين الصحة ومنع الأمراض .		العضلة التي تسحب جانبي اللسان .	
hygiene , dental = oral hygiene	الصحة السنية = الصحة الفموية	hyoglossus muscle	عَضَلَة لسانية لامية
hygiene , mouth = oral hygiene	الصحة الفموية	واحدة من زوج من العضلات الخارجية . التي تسحب جوانب اللسان للأسفل .	
hygiene , oral	صحة الفم	انظر مدخل عَضَلَة لسانية لامية (Hyoglossus) .	
قواعد تطبيق الصحة ، بالنسبة للفم ، لتأكيد نظافة الأسنان وتحسين صحة اللثة .		hyoid	لامّي
hygiene , poor	صحة سيئة	شبيه بحرف U .	
hygienic	صحيّ	hyoid arch	قوس لامية
متعلق بحفظ الصحة (Hygiene) .		hyoid artery	شريان لامي
hygienist	أخصائي صحة	الشريان اللامي السفلي ، والشريان اللامي العلوي .	
انظر أخصائي صحة سنية (Dental hygienist) .		hyoid bone	عظم لامي
hygienist , dental	أخصائي صحة سنية	عظم يشبه حرف U ، يكون قوساً ما بين الحنجرة وقاعدة اللسان ، يدعم اللسان ويعطي مرتكزاً لأربطة بعض عضلات الوجه .	
مساعد طبيب أسنان مُدرّب ليؤدي بعض العمليات الوقائية ، مثل : إزالة القلح ، وتلميع الأسنان ، ولتدريس صحة الفم ، والتطبيق الموضوعي للفلوريد وسادات الشقوق والوهاد ، تحت إرشادات أو توجيه طبيب الأسنان .		hyomandibular	فكي لامي
hygr- , hygro-	(سابقة) رطوبة	1- متعلق بقوس الفك السفلي والقوس اللامية في الجنين .	
hygroma	ورم مائي ، ورم رطب	2- متعلق بالجزء الغضروفي من القوس اللامية في الأسماك .	
تورم بسبب سائل يحيط بكيس زليلي ملتهب أو تمدد كيس أو كيسة .		hyoscine = scopolamine	هيسوسين = سكو بولامين
hygroscopic	مسترطب ، استرطابي ، شره للماء ، ماص الرطوبة	عقار يمنع تقلص أو تشنج العضلة .	
يميل إلى امتصاص الرطوبة من الجو المحيط والاحتفاظ بها .		hyosternal	قصي لامي
		hyothyroid	درقي لامي
		hyp- , hypo-	(سابقة) نقص ، قلّة ، ضعف ، نذارة ، تحت ، هبوط ، قُصور ، خمول

hypalgesia = hypalgi	نقص الإحساس بالألم	hyperdontia = hyperdontogeny	فَرط الأسنان ، كثرة الأسنان الزائدة ، فَرط الإثغار
hypalgesic = hypalgetic	قليل الألم ، ناقص حس الألم		حالة تتميز بزيادة عدد الأسنان الإضافية في الفم .
hypanisognathism	تباين أسنان الفكين ، شفي حالة تكون فيها الأسنان العلوية أعرض من الأسنان السفلية ، مما يسبب قصوراً في التناسق بين الفكين .	hyperdontogeny = hyperdontia = hyperodontogeny	فَرط الإثغار ، زيادة مجموع الأسنان
hypanisognathous	مُتباين أسنان الفكين ، أشفي متعلق بتباين أسنان الفكين (Hypanisognathism) .	hyperemia = hyperaemia	تسبُّع فَرط الحس
hyper-	(سابقة) زيادة ، فَرط ، أعلى (في التشريح أو علم الحيوان)	hyperesthesia	الاحساس المَفَرط بالألم ، واللمس ، والعوامل الحسية الأخرى .
hyperacidity	فَرط الحموضة	hyperfunction	فَرط الوظيفة
hyperacute	مُفَرط الحدّة		زيادة شاذة في النشاط الوظيفي .
hyperaemia = hyperemia	تسبُّع زيادة كمية الدم في نسيج في الجسم مما يؤدي إلى الاحتقان الموضوعي ، وهي حالة تحدث في المراحل الأولية من الالتهاب .	hypergeusia	فَرط الإحساس بالتذوُّق حدّة زائدة حاسة التذوُّق .
hyperaemia of the pulp	تسبُّع اللب ، احتقان اللب	hypergigantoma	عملقة ، ضخم الجسم
hyperaesthesia	فَرط حس الألم ، فَرط الإحساس بالألم	hyperglycemia	زيادة سكر الدم
	فَرط الإحساس الشاذ للألم أو فَرط الإحساس للتنبه المؤلم .	hypergonadism	فَرط إفراز الغُدُد التناسلية
hyperalgesia	فَرط الإحساس بالألم ، فَرط التألم	hyperhidrosis	فَرط التعرُّق ، زيادة إفراز العرق
	مفَرط التألم	hyperkeratosis	فَرط التقران
hyperalgesic	مُفَرط حس الألم		زيادة تكون المادة القرنية على السطح الظهاري .
hyperalgetic = hyperalgesic	مُفَرط حس الألم ، مفَرط التألم	hyperkeratosis linguae = black tongue	فَرط تقران اللسان = لسان أسود
hyperalgia	فَرط التألم	hypermobility	فَرط الحركة
hyperbrachycephalic	مُفَرط قصر الرأس		زيادة غير طبيعية في حركة جزء تشريحي .
	زيادة مُفَرطة في قصر الرأس ؛ ذورأس عريض .	hypernephroma	وَرَم كلوي مَفَرط (ورم كلوي كظرائي)
hyperbrachycephaly	فَرط قصر الرأس	hypernephroma , metastatic	وَرَم كلوي مَفَرط منتشر
hypercalcemia	فَرط كالسيوم الدم	hyperodontogeny	فَرط الأسنان ، زيادة عدد الأسنان ، فَرط تكون الأسنان
hypercalcification	فَرط التكلُّس		حالة يحدث فيها بزوغ أسنان إضافية أو زيادة في عدد الأسنان لدرجة اعتبارها إثغاراً ثالثاً كاملاً .
	زيادة مُفَرطة في ترسُّب أملاح الكالسيوم في أي نسيج متكلس بشكل طبيعي .	hyperorthognathous	فَرط استقامة الفك
hypercalciuria	فَرط كالسيوم البول		متعلق بـ ، أو يتميز بفَرط استقامة الفك (Hyperorthognathy) .
hypercementosis	فَرط الملاطية ، تضخُّم ملاطي فَرط نمو الملاط على جذور السن .	hyperorthognathic	مُفَرط استقامة الفك
	فَرط نمو الملاط أو زيادة تكوُّن الملاط على الأجزاء الجانبية والذروية من جذور الأسنان ، حيث تظهر الجذور بشكل الهرأوة في التصوير الإشعاعي .	hyperorthognathy	فَرط استقامة الفك
hypercementosis , generalized	فَرط الملاطية المعمم		زيادة مُفَرطة في استقامة الفك ؛ ذو منسب فكي منخفض جداً .
hyperchromia	فَرط الأصبغة ، فَرط الانصباغ	hyperostosis = exostosis	فَرط التعظُّم = عرن
hyperdivergent	فَرط التباعد		تزايد أو تورم أو تضخُّم عظمي .
		hyperparathyroidism	فَرط نشاط نظائر الدرق ، فَرط الدريقات

حالة مرضية تحدث نتيجة فرط نشاط الغدد نظائر الدرق ينتج عنها امتصاص العظم وفقد عام للأملاح المعدنية في عظام الفك ليحل محلها النسيج الليفي أو الورم الحبيبي ذو الخلايا العملاقة أو كلاهما معاً تؤدي إلى مناطق متفرقة منفذة للأشعة .	آفة تشاهد بكثرة في الحنك ، وتتميز بحليمات صغيرة حمراء رخوة ، وتلاحظ دائماً عند المرضى الذين لديهم بدلات سنية رديئة الانطباق ، ويندر حدوثها في المرضى الذين لديهم أسنان طبيعية .
فرط النشاط الغدة النخامية hyperpituitarism	فرط تنسج حليمي = فرط hyperplasia , papillary =
فرط نشاط الغدة النخامية .	تنسج ذو حليمات = فرط papilliferous hyperplasia =
فرط التنسج hyperplasia	تنسج حليمي التهابي inflammatory papillary hyperplasia
فرط نمو نتيجة لزيادة في عدد الخلايا الطبيعية أو تضاعفها غير العادي في عضو أو نسيج ، حيث تؤدي إلى زيادة في الحجم .	فرط تنسج الحنك الحليمي hyperplasia , papillary palate
فرط تكون الملاط hyperplasia , cementum =	فرط تنسج بابيضاض الدم hyperplasia , leukemic
زيادة تكون الملاط الموضوعي على سطح جذر السن .	فرط تنسج سرطاني hyperplasia , pseudoepitheliomatous
فرط التنسج الناتج عن hyperplasia , denture =	ظهوري كاذب hyperplasia , pulp
البدلة السنية denture-induced hyperplasia	فرط تضخم لبني ، فرط ضخامة اللب hyperplasia , unilateral condylar process
فرط التنسج المستحث hyperplasia , denture-induced	فرط تصنع hyperplasia , unilateral condylar process
فرط نمو نسيجي للغشاء المخاطي في الميزاب الخدي والميزاب الشفوي نتيجة تهيج دائم بسبب البدلة السنية الرديئة الانطباق .	الناتج اللقمي وحيد الجانب hyperplastic
فرط تنسج بتخريش hyperplasia , denture irritation	مفرط التشكل ، مفرط التصنع hyperplastic
فرط تنسج بتناول الديلاتين hyperplasia , delantine	متعلق بفرط التنسج (Hyperplastic) أو مصاب به.
فرط تنسج لشوي ليفي = hyperplasia , fibrous gingival =	فرط التنفس ، سرعة التنفس ، لهث hyperpernoea
ورام ليفي لشوي gingival fibromatosis	زيادة معدل التنفس لتناسب مع زيادة معدل الاستقلاب ، كما هو الحال أثناء التمرين الرياضي . انظر أيضاً فرط التهوية (Hyperventilation) .
فرط تنسج ظهاري بؤري hyperplasia , focal epithelial	فرط الإلعاب ، فرط إفراز اللعاب hyperptyalism = hypersalivation
فرط نمو نسيجي يصيب المخاطية الشفوية والمخاطية اللسانية ، وأحياناً قاع الفم ، والحنك ، ومخاطية الخد ؛ ويتميز بحطاطات جلدية لاطئة رخوة ، خصوصاً على الشفة السفلى ؛ عادة ما تُشاهد هذه الحالة في الأطفال ، والمراهقين ، ويمكن أن تمتد فترة الإصابة بها .	زيادة مفردة في إفراز اللعاب .
فرط تنسج لشوي hyperplasia , gingival	فرط التلعّب ، فرط إفراز اللعاب hypersalivation = hyperptyalism
تضخم لشوي ، غير التهابي عادة ؛ يمكن أن يكون مستحثاً بالعقار للمرضى الذين يعالجون لفترة طويلة بمضادات التشنج مثل : الفينيتون (Phenytoin) .	اللعاب
فرط تنسج ليفي hyperplasia , inflammatory fibrous =	فرط الحس ، فرط الإحساس hypersensitivity
التهابي = فرط تنسج مستحث بالبدلة السنية denture-induced hyperplasia	سن مفردة الحساسية hypersensitive tooth
فرط تنسج حليمي hyperplasia , inflammatory papillary	سن تستجيب أكثر من الطبيعي للتنبه مثل : الحرارة ، والبرودة ، والطعم الحلو .
التهابي	فرط الإحساس hypersensitivity
	فرط الحساسية hypersensitivity = allergy
	استجابة أكثر من الطبيعي للمنبه .
	فرط الحساسية الدوائية hypersensitivity , drugs
	فرط التحسس hypersensitization
	فرط التحسس للمضادات الحيوية hypersensitization , antibiotics
	فرط التلعّب ، فرط إفراز اللعاب hypersialosis = hypersalivation

hypertelorism فرط التباعد (بين الأعضاء) المسافة أو البعد غير الطبيعي بين جزئين أو عضوين ؛ مثل : زيادة عرض قنطرة أو جسر الأنف بسبب تشوه في الوجه والجمجمة حيث يتضخم العظم الوتدي ، وينتج عنها زيادة المسافة بين العينين .

hypertelorism , ocular فرط التباعد بين العينين تشوه قحفي وجهي ، يتميز بضخامة العظم الوتدي ، واتساع في عرض قنطرة الأنف ، وينتج عن ذلك زيادة المسافة بين العينين .

hypertelorism , orbital فرط التباعد بين الحجاجين

hypertenseness فرط التوتر ، فرط المقوية

hypertenseness , muscle فرط التوتر العضلي ، فرط المقوية العضلية

hypertension ارتفاع الضغط ، فرط التوتر الارتفاع غير العادي للتوتر الشرياني ، ويعبر عنه بارتفاع ضغط الدم .

hypertension , arterial ارتفاع الضغط الشرياني

hypertensive مؤثر ، مفرط الضغط متعلق بارتفاع الضغط (Hypertension) .

hyperthyroidism فرط الدراق ، فرط نشاط الدرق ، فرط نشاط الغدة الدرقية حالة تسببها زيادة شاذة في نشاط الغدة الدرقية (Thyroid gland) ؛ يتميز بانخفاض في الوزن ، وضعف ، وتوتر عصبي ، تسبب دائما الدراق الجحوظي (Exophthalmic goitre) .

hypertonic مفرط التوتر ، مفرط الضغط ، ذو ضغط إسموزي مرتفع ، مفرط التناطح مصطلح يستعمل لوصف محلول مستواه الحامضي أو القلوي أو قيمته الهيدروجينية (الباهاء) أعلى من مستوى الدم الطبيعي . المحلول الملحي مفرط التوتر الذي توضع فيه خلايا الدم ، يسبب فقداً لمحتويات الخلايا من السوائل ، فتصبح متجعدة أو محززة . ينبغي أن تكون محاليل التخدير الموضعي متساوية التوتر لكي لا تؤثر على توازن السوائل في الأنسجة .

hypertrichosis فرط الشعر ، فرط الأشعار

hypertrophic متضخم ، ضخامي يتميز بالتضخم أو بالضخامة .

hypertrophic gingivitis التهاب اللثة الضخامي

hypertrophy ضخامة ، تضخم ، فرط النمو

زيادة متناسقة غير طبيعية في حجم عضو أو جزء من عضو ، بسبب زيادة في حجم خلاياه ، وليس في عددها ، دون وجود آفة مرضية . يحدث هذا التضخم غالباً نتيجة ضغط العمل على الخلايا في هذا العضو أو الجزء ؛ على سبيل المثال : حينما تُستأصل إحدى الكليتين ، تتضخم الكلية الأخرى بسبب قيامها بعمل الكليتين ؛ عكسها الضمور ، الذي يصيب خلايا عضو أو جزء من عضو بسبب عدم استعماله فيصبح صغيراً في الحجم .

hypertrophy , cementum = فرط نمو الملاط = فرط الملاطية

hypercementosis

hypertrophy , gingival ضخامة لثوية

hyperventilation فرط التهوية تنفس عميق غير طبيعي ، ذو معدل سريع في وقت الراحة ؛ ويسبب انخفاضاً في تركيز ثاني أكسيد الكربون CO₂ مما قد يؤدي إلى فقدان الوعي .

hypnodontia طب الأسنان التنوموي

hypnodontics = hypnodontia طب الأسنان التنوموي تطبيق الإيحاء في طب الأسنان .

hypnosis تنويم نوم أو إغفاء لشخص ، خاصة حينما يحدث بتأثير الكلام الإيحائي المصطنع أو بالتركيز على بعض الأشياء .

hypnotherapy العلاج بالتنويم ، المداواة بالتنويم

hypnotic 1- منوم أي عقار ، يؤدي إلى النوم .

2- تنوموي متعلق بالتنويم (المغنطيسي) (Hypnosis) .

hypnotism تنويم ، تنويم إيحائي ، تنويم مفتعل أسلوب تطبيق التنويم الإيحائي .

hypo- (سابقة) 1- نقص 2- تحت في علم التشريح ، وعلم الحيوان .

hypoesthesia نقص الحس انخفاض الحساسية للتنبه المؤلم .

hypoalgia نقص حس الألم

hypobranchial تحت الخيشومي ، تحت الأقواس الخيشومية تحت الأقواس الغلصمية (Branchial arches) .

hypobranchial eminence البروز تحت الخيشومي ، البارزة تحت الخيشوم نتوء وسطي بين اللسان والأخدود الرغامي الحنجري في

الجنين ، يتكون منه لسان المزمار والطيات الطرجهالية الفلكية والثلاث الخلفي من اللسان .	hypoglandular	قصور عُديّ
نقص التكلّس	hypoglossal	تحت اللسان ، تحت اللساني
1- نقص أملاح الكالسيوم في نسيج متكلس . 2- (في الأسنان) : نقص في المحتوى الطبيعي من أملاح الكالسيوم في ميناء السن بسبب اضطراب أثناء فترة تشكّل السن .	hypoglossal canal	القناة تحت اللسان القناة اللقمية الأمامية .
نقص الصباغ ، نقص الانصبغ	hypoglossal glands	غدد تحت اللسان
نقص اللقمة	hypoglossal nerve	العصب تحت اللساني
تحت لقمة الفك الأسفل .		العصب القحفّي الثاني عشر ؛ يعصب عضلات اللسان . انظر عضلات اللسان (Hypoglossus) .
حُدبة وحشية لسانية للطاحن العلوي الحدبة الوحشية اللسانية على الضرس الطاحن العلوي .	hypoglossal nerve lesion	آفة العصب تحت اللسان
حُدبة وحشية شدقيّة للطاحن العلوي الحدبة الوحشية الدهليزية على الرحي السفلية .		مرض نادر الحدوث ، يصيب نصف اللسان بالشلل والضعف ، حيث ينحرف اللسان نحو الجانب المصاب عند إبرازه من الفم .
حُدبة وحشية خامسة للطاحن العلوي الحدبة الوحشية أو الحدبة الخامسة للرحى العلوية أو حدبة كارابلي .	hypoglossiadenitis	التهاب الغدد تحت اللسان
حُدبة وحشية خامسة للطاحن السفلي الحدبة الوحشية أو الحدبة الخامسة للرحى السفلية . هذه الحدبة توجد عادة على الرحي الأولى فقط .	hypoglossitis	التهاب في الغدد تحت اللسانية . التهاب تحت اللسان ، التهاب لجام اللسان التهاب الأنسجة تحت اللسانية .
نقص الإفراز الداخلي ، نقص الإفراز الصماوي	hypoglossitis	التهاب تحت اللسان ، أسفل اللسان
تحت الجلد	hypoglossitis	1- السطح السفلي من اللسان . 2- كيسة احتباسية تحت اللسان .
إبرة تحت الجلد	hypoglossitis	نقص سكر الدم
محقنة تحت الجلد	hypoglossitis	بارز الفك السفلي
انظر محقنة (Syringe) .	hypoglossitis	قصور الغدد التناسلية
قصور التباعد	hypoglossitis	هوس خفيف
نقص الأسنان ، قصور الأسنان	hypoglossitis	دقيق الفك
غياب خلقي أو غياب تطوري للعديد من الأسنان ؛ يُسمّى بالخطأ : فقد الأسنان الجزئي أو غياب الأسنان الجزئي (Partial anodontia) .	hypoglossitis	ذو فك سفلي صغير شاذ ، صغير الفك بشكل مفرط .
انخفاض الإحساس بالألم ، واللمس ، والتنبيهات الحسية الأخرى .	hypoglossitis	نقص التمعدن
نقص فيبرينوجين الدم	hypoglossitis	انخفاض نسبة الأملاح المعدنية في الجسم .
نوع من فقر الدم الفيبرينوجيني (Fibrinogenemia) تكون فيه كمية الفيبرينوجين منخفضة .	hypoglossitis	نقص تمعدن الميناء
نقص الوظيفة ، قصور النشاط الوظيفي	hypoglossitis	نقص التعظم ، نقص نمو العظم
نقص التكون	hypoglossitis	قصور نظائر الدرق ، قصور الدريقيّة
نقص حاسة التذوق ، نقص التذوق	hypoglossitis	البُلعوم السفلي
	hypoglossitis	الجزء السفلي أو الجزء الحنجري من البلعوم ؛ وهو مصطلح متروك بطل استعماله .
	hypoglossitis	نقص فوسفات الدم
	hypoglossitis	نُخاميّ
	hypoglossitis	متعلق بالغدد النخامية (Hypophysis) ؛ وعلى وجه الخصوص ، متعلق بالعدّة النخامية (Pituitary gland) .
	hypoglossitis	النُخامية

نمو بارز ، يستعمل المصطلح خصوصاً لوصف الجسم النخامي .	مصطلح في علم الحيوان بالنسبة للحيوانات التي لديها فم على الجانب السفلي .
hypopituitarism قصور النخامية	hypostomia صغر الفم
hypoplasia نقص التنسج	فم صغير جداً ، يكون عبارة عن شق صغير يؤدي إلى الكيس البلعومي .
قصور التطور أو التطور المعيب أو التطور غير الكامل لنسيج أو عضو .	hypostosis نقص التعظم
hypoplasia , congenital syphilitic نقص التصنع الزهري الولادي	نقص نمو العظم .
hypoplasia , deciduous dentition نقص تصنع الأسنان اللبنية	hypotelorism نقص البعد ، تقارب
hypoplasia , dental نقص التصنع السني	نقص المسافة غير الطبيعي بين عضوين أو جزئين .
تكوّن معيب للعاج نتيجة أمراض مثل : الحصبة (Measles) أو نتيجة للجوع .	hypotension انخفاض ضغط الدم
hypoplasia , enamel نقص تنسج الميناء	انخفاض التوتر بشكل غير طبيعي ، خصوصاً انخفاض ضغط الدم غير الطبيعي .
hypoplasia , exanthemata نقص التنسج الطفحي	hypotensive خافض الضغط ، ناقص الضغط متعلق بضغط الدم .
hypoplasia , fluorosis نقص التنسج في الانسمام الفلوري	hypothermal ناقص الحرارة ، ذو حرارة خفيفة ، فاتر
hypoplasia , heredity نقص التنسج الوراثي	hypothesis فرضية
hypoplasia , permanent dentition نقص تنسج الأسنان الدائمة	نظرية ينقصها الإثبات .
hypoplasia , vitamin deficiency نقص التنسج في العوز الفيتاميني	hypothyroidism قُصور الدرق
hypoplastic ناقص التنسج ، ناقص التشكل ، قاصر النمو متعلق بقصور النمو النسيجي (Hypoplasia) .	حالة تحدث نتيجة نقص في إفراز هرمون الغدة الدرقية ، تسبب انخفاضاً في معدل الأيض ، وجفاف الجلد ، وسقوط الشعر ، والتخلف العقلي . تسبب القدامة (Cretinism) عند الأطفال عند الولادة .
hypoptyalism = hyposalivation = نقص اللعاب ، قصور	hypotonia نقص التوتر ، نقص الضغط
xerostomia التلعّب = نقص إفراز اللعاب = جفاف الفم	hypotonic 1- ناقص التوتر
hyporeaction نقص التفاعل ، قصور التفاعل	2- ناقص الضغط
hyporeactive ناقص التفاعل ، ضعيف التفاعل ، متفاعل نوعاً	لوصف محلول ذي باهاء (pH) ، أو التعادل الحمضي/ القلوي منخفضاً عن المستويات الطبيعية المعهودة للدم ، مما يمكن أن يسبب انحلال خلايا الدم .
hyposalivation نقص إفراز اللعاب ، قصور التلعّب	hypotonicity نقص التوتر ، نقص الضغط
hyposensitive ناقص الحس ، قليل الحس ، حسّي خفيف	انخفاض توتر العضلات .
hyposiagonarthritis التهاب المفصل الفكي الصدغي	hypoxia = hypoxaemia = نقص التأكسج ، قلة الأكسجين
التهاب يصيب المفصل الفكي الصدغي .	نقص أكسجين الدم
hyposialadenitis التهاب الغدد اللعابية تحت الفك السفلي	انخفاض محتوى الدم من الأكسجين .
التهاب الغدد اللعابية تحت الفك السفلي .	hypsi-brachycephalic مسنم الرأس العريض
hyposialosis = hyposalivation قصور التلعّب = نقص إفراز اللعاب	hypsi-cephalic مسنم الرأس
hypostasis رُكود الدوران	ذو رأس أعلى من الطبيعي .
hypostatic راكسد الدوران	hypsi-cephaly تسنم الرأس
hypostomatous سفلي الفم ، ذو فم سفلي ، تحتاني الفم ، متعلق بأسفل الفم	hypsi-staphylic = hypsi-staphyline تسنم الحنك الضيق
	ذو قوس حنكية مرتفعة ومستدقة أكثر من الطبيعي .

hypsistenocephalic مسنم الرأس الضيق
ذو رأس عال وضيق غير طبيعي مع بروز الفك السفلي ،
وتنوء العظام الوجهية .
hypocephalous = hypsicephalic مسنم الرأس
hypocephalic مسنم الرأس
hypsoodont مترافع الأسنان
ذو أسنان طويلة التيجان ، وقصيرة الجذور .

hysteresis تلاكؤ
ظاهرة الاختلاف في درجة الحرارة الضرورية في عملية
تحول المحلول إلى هلام ، والعكس . بسبب هذه الظاهرة
يمكن إجراء طبعة أغار للقم عند درجة حرارة يمكن أن
يتحملها المريض .
hysteria هستيريا
hystericoneuralgi ألم عصبي هستيري
hysterics نُوب الهرع ، نُوب الهسترة ، (هياج انفعالي)
hyther التأثير الحراري الرطوبي
تأثير حرارة ورطوبة الطقس على الكائنات .

I = iodine	رمز اليود
	الرمز الكيميائي لليود .
I = incisor	[مختصر] قاطع
	رمز لقاطع دائم (Permanent incisor) .
id = idem	نفس الشيء
	تستعمل في كتابة الوصفة الطبية .
IL = incisolingual	[مختصر] قاطعي لساني
IL a = incisolabial	[مختصر] قاطعي شفوي
in = inch	[مختصر] بوصة
in d = in dies	يومياً
	تستعمل في كتابة الوصفة الطبية .
IP = incisopalatal	[مختصر] قاطعي حنكي
IP = incisopulpal	[مختصر] قاطعي لبي
iamatology	علم العلاج
-iasis	(لاحقة) مرض متميز بشيء معين أو ناشئ عن شيء معين
iateria = therapeutics	معالجة ، فن العلاج ، مداواة
iatro-	(سابقة) طب ، طبيب ، تطيب ، علاج
iatrogenic	دوائي المنشأ ، علاجي المنشأ
	تلف أو إصابة المريض بسبب الطبيب أو المعالجة الطبية .
iatrogenic disease	مرض دوائي المنشأ
	مرض أو حالة تحدث كتأثير جانبي لعلاج مرض آخر .
iatrogenic injury	الأذية علاجية المنشأ
	قد يحدث أذية للمرضى أثناء المعالجة السنية بسبب التعامل غير الحذر مع الأنسجة الفموية ؛ مثال ذلك الوذمة التالية بعد العمليات الجراحية ، وقد يحدث نزف وكدمة تمتد إلى الرقبة ثم إلى جدار الصدر ، الحقن داخل العضلة أثناء التخدير الناحي أيضاً يؤدي إلى الضرز . وقد تؤدي أذية الأعصاب أثناء العمليات الجراحية إلى فقد حاسة التذوق بإصابة العصب اللساني أو فقد الإحساس بدرجات متفاوتة بالشفة والذقن بأذى العصب السنخي السفلي أو الشلل الوجهي النصفني بأذى العصب الوجهي .
-ic	(لاحقة) متعلق بـ
ice	ثلج ، جليد
ice-bag	كيس الثلج ، طاقة الثلج
ice-cap = ice-bag	غطاء الثلج = كيس الثلج
ice-compress	رفادة الثلج

ichor	غثيث
	نسيج مائي خفيف القوام يَنْضَحُ من جرح أو قرحة .
ichorous	غثيثي
	متعلق بالصدید .
ichorrhoea	ثر غثيثي
ichorrhemia	إنتان الدم
ichthyosis	سماك
ichthyosis linguae = leukoplakia	سماك لساني = طولان
linguae = ichthyosis linearis	لساني = سمك خطي
icterus = jaundice	يرقان ، صُفار
idea	فكرة ، خاطر ، تصوّر
ideal occlusion	إطباق مثالي
	إطباق يعتمد على شكل الأسنان غير المتأكلة .
idem = id	نفس الشيء ، مثله (لاتينية)
	تستعمل في كتابة الوصفة الطبية .
identical	مطابق ، مثيل ، طبق
identification dot	نقطة التمييز ، نقطة التعيين
	علامة توجد على زاوية الفلم الشعاعي تشير إلى وجه الفلم المواجه للأشعة السينية عند تعرضه لها ؛ وهي عبارة عن نقطة بارزة تواجه رأس الأنبوب الشعاعي أثناء نفوذ الأشعة .
ideo-	(سابقة) فكرة
idio-	(سابقة) ذاتي ، ذاتي المنشأ ، متميز ، منفصل
	تستعمل في الطب ؛ ذاتي الحدوث .
idiopathic	مجهول السبب
	ينطبق على حالة مجهولة السبب ، تنشأ عفواً أو من علّة غامضة أو مجهولة .
idiopathic anaemia	فقر دم ذاتي ، فقر الدم مجهول السبب
idiopathic apical resorption	امتصاص ذروي ذاتي ، امتصاص ذروي مجهول السبب
idiopathic facial pain	ألم وجهي مجهول السبب
	انظر ألم وجهي مجهول المصدر (Facial pain of unknown origin)
idiopathic gingival hyperplasia =	فرط التنسج اللثوي
elephantiasis gingivae	الذاتي ، فرط التنسج اللثوي
	مجهول السبب = لثة فيلية ، داء الفيل اللثوي
idiopathic odontalgia	ألم سني مجهول السبب
idiopathy	اعتلال ذاتي

أية حالة مرضية ذاتية الحدوث ، بدون أسباب خارجية ظاهرة أو واضحة .	imbrication	تراكب ، تغطية بأخر (في طب الأسنان) : تراكب الأسنان الأمامية في نفس القوس الفكية .
تحساس ذاتي	idiosyncrasy	خط التراكب ، خط تحديدي
حساسية لعقار بعينه ، عند تعاطيه بجرعات علاجية ، ليست له علاقة بخواصه الدوائية بالضرورة .	imbrication line	تلم على سطح ميناء السن ، يحدد حواف خطوط ريتزيوس (Retzius lines) .
داء ، علة ، مرض	illness	محاكاة
طعم حرقفي	ilium graft	غير ناضج ، فحج
طعم عظمي قشري إسفنجي أو طعم عظم إسفنجي يؤخذ من العظم الحرقفي .	illuminated	فوري ، مباشر
مضاء ، منار	illumination	جسر فوري ، جسر مباشر
إضاءة ، إنارة ، استضاءة	illuminator	بدلة سننية فوري ، بدلة سننية مباشرة
منار	illuminator , fiber optic	تصنيع بدلة سننية كاملة أو بدلة سننية جزئية نزوعة لاستعمالها في الفم مباشرة بعد خلع الأسنان الطبيعية .
جهاز إضاءة .	illuminator , mirror	بدلة سننية تعويضية
المنار الليفي الضوئي ، منار ليفضوي	image	مباشرة ، بدلة سننية تعويضية فورية
منار المرآة	image , direct	بدلة سننية جزئية أو كاملة ، تصنع قبل خلع الأسنان الطبيعية ، وتوضع في فم المريض بعد قلع الأسنان مباشرة .
صورة	image , double	انظر بدلة سننية (Denture) ، بدلة سننية فورية (Immediate denture)
صورة لنموذج بالأشعة على الفلم الشعاعي .	image , false	حشوة الجذر الفورية
صورة مباشرة	image field	إنهاء حشوة قناة الجذر الدائمة ، مباشرة بعد إزالة أنسجة لب السن وتحضير حفرة اللب .
صورة مزدوجة	image intensification	غير قابل للعلاج ، غير قابل للشفاء ، متعذر الشفاء
صورة كاذبة	image layer = focal trough	هائل ، ضخم
حقل الصورة ، مساحة الصورة	imaging system	يغمُر ، يُغطي
حدود الصورة الشعاعية على مستقبل الصورة .	imaginary	عمُر ، عمَس (في سائل)
تكثيف الصورة	imagination	يهاجر ، مهجر
طريقة لإخراج صورة شعاعية أكثر وضوحاً من التي نحصل عليها بالأشعة ، تستخدم الإلكترونيات المسرعة والمركزة على ستار تألقي .	imbalance	غير قابل للمزج ، غير قابل للخلط
صورة مقلوبة	imbalanced	مثال ذلك : الماء مع الزيت .
طبقة مصورة = أخذود بوري	imbricated	غير قابل للتسكين أو التهدة
جهاز تصوير		توقف
جهاز الأشعة الذي ينتج الأشعة ، وبعض أنواع المستقبلات مثل فلم التصوير الشعاعي ، وستار المنظار الوميضي ، وأجهزة التصوير الشعاعي الجاف التي تصور كثافة الغرض المراد تصويره .		تشبث
وهمي ، خيالي ، تخيُّلي		تشبث طرفي عظم مكسور لمنع حركته حتى يتم التحامه بعظم جديد ؛ يتم ذلك بواسطة التشبث بالأسلاك أو التشبث بالجيرة أو التشبث بالمسامير أو بالتطعيم العظمي .
وهم ، تخيُّل		يمنع الحركة ، يشبث
عجز الاتزان ، قصور الاتزان ، لاتوازن		مُحصّن ، منيع ، مُمنَع
غير مُتوازن		مُحصّن ضد مرض معين ، إما بوسائل طبيعية أو بالتلقيح .
متراكب ، مُغطى بأخر		

immune body	جسم مناعي	impact resistance	مقاومة الصدمة
immune-deficiency syndrome	متلازمة فقد المناعة	impacted	مُنحسر، مُنظم، منحصر، مُتناشب، محشور
immunifacient	مُمنع، مُحصّن	impacted fracture	كسر متناشب، كسر مُنحسر
	دواء أو مادة مُحصّنة أو مانعة .	impacted tooth	سن مُنحشرة
immunity	مناعة، حصانة		انظر سن (Tooth) .
	مناعة طبيعية أو مناعة مكتسبة لأمراض أو سموم معينة .	impaction	انحشار، تناشب، انطمار
	حماية داخلية في الجسم ضد العدوى بكائنات دقيقة ممرضة وسمومها؛ يمكن أن تكون المناعة مناعة طبيعية أو مناعة عرقية، أو مناعة عائلية، أو مناعة خلقية أو ولادية، أو مناعة مكتسبة .		إعاقة أو منع إثغار السن بواسطة حائل طبيعي، عادة ما يكون سناً أخرى أو أسناناً أخرى .
immunity , acquired	مناعة مكتسبة	impaction , canine	انحشار الناب
	يمكن أن تنتج عن إصابة سابقة بمرض أو عن طريق وسائل صناعية، مثل تكرار الحقن بكميات صغيرة من الديدانات أو الأمصال المضادة للتيتانوس أو اللقاحات التي تنتج الأضداد .	impaction , dental	انحشار سني
immunity , active	مناعة فاعلة	impaction , food	انحشار الطعام
immunity , artificial	مناعة صناعية		تجمع الطعام بين الأسطح الملاصقة عادة بسبب وجود تماس مفتوح بين الأسنان أو بسبب حدة منخفضة أو بسبب عدم انتظام الارتفاع الحفافي للسن .
immunity , congenital	مناعة خلقية	impaction , horizontal	انحشار أفقي
immunity , familial	مناعة وراثية، مناعة عائلية	impaction , oblique	انحشار مائل
immunity , individual	مناعة فردية	impaction , third molar	انحشار الرحي الثالثة
immunity , inherited	مناع موروثية	impaction , tooth	انحشار السن
immunity , local	مناعة موضعية		حالة تكون فيها السن في وضع لا يستطيع البزوغ طبيعياً، بسبب انحشارها مع سن أخرى أو أسنان أخرى، أو بسبب نمو غير طبيعي للسن أو بسبب وضع السن غير الطبيعي .
immunity , natual	مناعة طبيعية	impaction , vertical	انحشار عمودي
immunity , non-specification	مناعة غير متخصصة	impaction , wisdom tooth	انحشار ضرس العقل
immunity , passive	مناعة منفعة، مناعة لفاعلة	imperfect	ناقص، غير كامل، معيب
immunity , racial	مناعة عرقية، مناعة سلالية	imperfection	نقص
immunization	تحصين، تمنيع	imperfectionist	عديم الإتيقان، غير مُتقن
	جعل الشخص مُحصّناً، لحمايته ضد بعض الأمراض .	imperforate	أرتق
immunize	يُحصّن، يُمنع		مغلق خلقياً؛ انسداد فُتحة في بنية ما من المفروض أن تكون مفتوحة طبيعياً .
immuno-	(سابقة) منيع، مُحصّن	imperforation	رَتق
immunochemistry	كيمياء التحصين، كيمياء مناعية	imperious	إجباري، إكراهي
immunocyte	خلية مناعية	impermeable	كثيم، غير مُنفذ للسوائل، غير نفوذ
immunogenetics	المناعة الوراثية		لا يمكن اختراقه؛ مادة أو نسيج لا تسمح بمرور السوائل من خلالها .
immunology	علم المناعة، دراسة علم المناعة	impervious	أصم، غير مُنفذ، كثيم
impact	تصادم، صدمة، يَصدم، يَحشر، تناشب	impetigo	قوباء
impact force	قوة الصدمة		التهاب جلدي جرثومي قوبائي أو حصفي، عدوى جرثومية في الجلد تسببها العقديات (Streptococci)،
	القوة الديناميكية أو الحركية التي تحدث أثناء التصادم بين شيئين؛ مثل: الضربة القارعة للمطرقة الآلية (Mallet) .		
impact strength	شدة الصدمة		
	الطاقة المطلوبة لكسر المادة تحت قوة الصدمة .		

تحدث بكثرة عند المواليد الصغار والأطفال وتصيب الوجه والأطراف بشكل رئيسي .	implant denture substructure البنية التحتية للبدلة السنية ذات الغرسة
implant طعام ، غرسة ، يغررس مادة ، هي عبارة عن زرع أو طعام مغاير في طبيعته عن الجسم ، يوضع في الجسم ليحل محل جزء مفقود أو جزء ناقص النمو ناقص التكوين كما في الجراحة التجميلية ؛ صفيحة معدنية أو وتد معدني أو معدن مصبوب يتم إدخاله في العظم السنخي بغرض تثبيت الأسنان أو البدلة السنية التعويضية .	الهيكل المعدني المنظمر تحت الأنسجة الرخوة والملاصق للعظم أو المنظمر في العظم ، والذي تنبثق من خلال السمحاق المخاطي بروزات منه ، بغرض دعم الجزء العلوي للبدلة السنية ذات الزرعة ، انظر أيضا غرسة لبية (Diodontic implant) ، مدخل غرسة رزية فكية سفلية (Mandibular staple implant) .
implant abutment داعمَة مُنغَرَسَة ذلك الجزء من الغرسة الفموية الذي يبرز من خلال اللثة داخل الفم وتثبت عليه البدلة السنية .	implant denture superstructure الجزء العلوي للبدلة السنية ذات الغرسة الهيكل المعدني الذي يستمد ثباته واستقراره من ركيزة البدلة السنية ذات الغرسة .
implant abutment, subperiosteal دعامَة منغَرَسَة تحت السمحاق ، ركيزة مغروزة تحت السمحاق ذلك الجزء من الغرسة الذي يبرز من خلال مخاطية الفم داخل التجويف الفموي لتثبيت تاج عليه أو كدعامَة لبدلة سنية ثابتة أو بدلة سنية نزوعة .	implant , endodontic غرسة لبية دبوس معدني أو وتاد معدني يمتد من خلال قناة الجذر داخل العظم حول الذروي من أجل إطالة وتقوية السن عديمة اللب (Pulpless tooth) .
implant- based orthodontics غرسة ركيزة التقويم السني implant- borne restoration غرسة تحميل البدلة السنية implant, Brånemark's غرسة برنيمارك implant dehiscence شرخ الغرسة شق في الظهار (Epithelium) المغطى للغرسة تاركاً منطقة مكشوفة من الغرسة بالحفرة الفموية .	implant , endosseous = endosteal implant غرسة داخل العظم = غرسة ضمن العظم أو الغضروف غرسة معدنية يتم إدخالها في عظم الفك من خلال العظم السنخي مع ترك جزء منها بارز في الفم ، تثبت عليها طبقة تعويضية أو طبقة تقويمية كما يمكن استخدامها لتثبيت كسور الفك .
implant,dental = oral implant غرسة سنّية ، غرسة فموية مادة توضع داخل الفك لتثبيت تاج أو جهاز تعويضي ثابت أو بدلة سنّية نزوعة .	implant , endosseous blade غرسة بشكل نصلة داخل العظم غرسة معدنية وتدية الشكل ، رقيقة ، توضع داخل العظم لتوفر دعامة للبدلة السنية الثابتة أو البدلة السنية النزوعة .
implant dentist= implantologist = طبيب الغرس السنّي اختصاصي الغرس السنّي implant dentistry = طب غرس الأسنان = مبحث الغرس السنّي dental implantology السنّي = علم الغرس السنّي الفموي ذلك الفرع من طب الأسنان الذي يختص بتشخيص وتصميم وإدخال الغرسات السنّية وعمل التعويضات الجزئية الثابتة والنزوعة .	implant , endosteal = endosseous implant غرسة ضمن العظم أو الغضروف = غرسة داخل العظم غرسة ، من المعدن ، تغرز في الفك العلوي أو الفك السفلي مع بروز جزء منها داخل الفم ، يستخدم هذا الجزء كبنية أساسية لجهاز تعويضي .
implant denture بدلة سنّية ذات غرسة بدلة صناعية يعتمد ثباتها واستقرارها على البنية التحتية لقاعدة ارتكاز البدلة السنّية أو هيكل البدلة السنّية الذي يكون مغروساً جزئياً أو كلياً في التواء السنخي تحت السمحاق وتحت الأنسجة الرخوة التي تخرج من خلالها دعامات للبدلة السنّية . انظر بدلة سنّية (Denture) .	implant, free standing غرسة حرة ثابتة ، غرسة حرة مقاومة غرسة قادرة على مقاومة قوى المضغ بدون ربطها مع دعامة إضافية . implant, interdental غرس بين سنّي غرسة سنّية بين دعامتين من الأسنان الطبيعية . implant, interface ما بين النسيج المحيطي والغرسة السنّية التلاصق بين الغرسة والنسيج المحيطة بها . أ- اندخال (اندماج) ليفي (Fibrous integration) : ذلك

بتوضع نسيج صحي كولاجيني كثيف بين الغرسة والعظم .
ب - اندماج عظمي (Osseointegration) : يتضمن تلاحق
خال من أنسجة غير عظمية بين العظم المتشكل والغرسة ،
وبذلك تتوزع قوى المضغ على الغرسة والعظم الداعم لها .

غرسة مغناطيسية
implant magnet
انظر مغناطيس البدلة السنية (Denture magnet) .

غرسة مخاطية = غرسة داخل المخاطية
implant , mucosal =
intramucosal insert

غرسة فموية
implant , oral
أية غرسة تحت الأنسجة الفموية في الفكين مع بروز بعض
الأجزاء داخل الفم ، تستخدم لتثبيت ودعم الأجهزة
التعويضية .

غرسة ذات اندخال عظمي
implant , osseointegrated
غرسة داخل العظم (Endosseous implant) بها فراغات
تملأها الخلايا بانية العظم والنسيج الضام وهي إما أن تكون
من مادة خزفية أو معدنية أو إكربليكية .

طب غرس وتعويض الأسنان ،
implant prosthodontics
مبحث زرع الأسنان التعويضي
فرع من طب زراعة الأسنان يختص بتصميم وتثبيت
التعويضات الثابتة أو المتحركة على الغرسات السنية في فم
المريض .

غرسة تحت المخاطية ، غرسة تحت
implant , submucosal
الغشاء المخاطي
إدخال معدن ذو غؤور (Metal undercut) ووضعه في
أماكن مختارة من المخاطية جراحياً لاستخدامه في تثبيت
البدلات السنية .

غرسة تحت السمحاق
implant, subperiosteal
غرسة مطابقة لسطح عظم الفك ، ومغطاة بالسمحاق
المخاطي ، لها دعائم تبرز في الفم ، تثبت عليها الجسور أو
البدلات السنية إلخ .

الركيزة المغروسة تحت السمحاق =
implant substructure ,
subperiosteal = subperiosteal
الهيكل المغروس تحت
implant framrwork
السمحاق
هيكل معدني مصبوب ينطبق تماماً على العظم ، تحت
السمحاق .

جراحة الغرس السني
implant surgery
فرع من طب الأسنان يختص بتصميم ووضع الغرسات
السنية جراحياً في الفم .

غرس عبر الفك السفلي = TMI
implant, transmandibular=

غرسة سنية مكونة من صفيحة قاعدية ومسامير قشرية وأوتاد
لولبية وبنية علوية مثبتة على الحافة الإرتفاقية عن طريق شق
تحت فكي ومثبت بها البدلة السنية (الجهاز التعويضي) . تعبر
الغرسة الفك السفلي حاملة البدلة السنية مباشرة وهي
مصممة للمرضي الذين لديهم ضمور شديد بالارتفاع
السني للفك السفلي .

غرسة عبر العظم
implant, transosteal
غرسة سنية مكونة من مسمار ملولب يعبر الفك السفلي
ويثبت في مكانه بواسطة وتاد يبرز بالتجويف الفموي
ويستخدم كدعامة لبدلة سنية أو طبقة تقويمية .

غرس ، زرع ، تطعيم
implantation
1- عملية الترفيع أو التطعيم .
2- نقل سن سليمة لتحل محل سن مقلوعة .
3- وضع مواد غريبة داخل أنسجة الجسم بغرض
التعويض .

مكان الغرسة السنية ، موضع
implantation site
الغرسة السنية
implantodontics = oral
علم الغرس السني ،
implantology =
مبحث الغرس السني
implantodontology
فرع من طب الأسنان يختص بغرس أجهزة صناعية أو مواد
داخل العظم والأنسجة الرخوة بغرض تعويض أو علاج أو
تشخيص .

اختصاصي الغرس السني
implantodontist = implantologist
طبيب أسنان اختصاصي في ممارسة الغرس السني .

علم الغرس السني ،
implantodontology =
مبحث زرع الأسنان
implantodontics

اختصاصي الغرس
implantologist = implant dentist
السني = طبيب الغرس السني

علم الزرع =
implantology = oral implantology
علم الغرس الفموي

علم زراعة الأسنان
implantology, dental = oral

implantology = implantodontics

يُشبع ، يُلقح ، يُشرب
impregnate
إشباع ، تشرب ، تشريب
impregnation

طبعة ، أثر ، طبع
impression
طبعة أو نسخة سالبة للأسنان أو للمناطق الخالية من
الأسنان بعد أن تم قلعها ، تؤخذ بواسطة مادة لدنة تتحول
وتصبح صلبة أو تتصلب بينما هي متلامسة مع الأنسجة .
تقسم الطبقات حسب المواد المستخدمة لأخذ الطبعة إلى :

طبعة غروية مائية عكوسة طبعة غروية مائية لا عكوسة طبعة لدنة مكيفة ، طبعة جبسية ، طبعة شمعية ، طبعة سيليكونية ، طبعة ثياكول مطاطي .	طبعة من مادة مرنة ، لها القدرة على تسجيل مناطق غورور معيقة ، يمكن أن ترتد عنها أثناء رفع الطبعة ثم تعود إلى حالتها أو وضعها الأصلي .
impression , alginate طبعة ألجينات ، طبعة المواد اللدنة غير العكوسة	impression , elastic material طبعة المادة المرنة
impression , anatomic طبعة تشريحية	impression , final = طبعة نهائية = طبعة رئيسية
impression , anatomic طبعة تشريحية	master impression طبعة تستعمل لعمل القالب أو المثال النهائي .
impression , anatomic طبعة تشريحية	impression , fluid wax طبعة الشمع السائل
impression , anatomic طبعة تشريحية	impression , fluid wax طبعة من شموع مختارة ؛ توضع في حالتها السائلة أو المائعة بواسطة فرشاة ؛ تستخدم هذه الطريقة لعمل طبعة وظيفية .
impression area مساحة الطبعة ، منطقة الطبعة السطح الذي تسجله الطبعة .	impression , functional طبعة وظيفية
impression , bridge طبقة الجسر	impression , functional طبعة تؤخذ للأنسجة وهي تحت الضغط (الضغط الوظيفي) ؛ أي أن الطبعة تؤخذ أثناء المضغ أو أثناء البلع ، وبذلك يتم تعديل الطبعة بواسطة القوى الماضغة والحركات العضلية المجاورة ؛ تسمى الآن طبعة الانزياح المخاطي (Muco-displacement impression) .
impression , bridge طبقة الجسر	impression , full mouth طبعة الفم الكاملة
impression , bridge طبقة الجسر	impression , hydrocolloid طبعة غروية مائية
impression , bridge طبقة الجسر	impression , hydrocolloid طبعة من مادة غروية مائية ، انظر أجار (Agar) ، مدخل غرواني مائي (Hydrocolloid) .
impression , bridge طبقة الجسر	impression , indirect طبعة غير مباشرة
impression , bridge طبقة الجسر	impression , irreversible hydrocolloid طبعة غروية مائية لا عكوسة
impression , bridge طبقة الجسر	impression , localizing طبعة موضعية ، طبعة موضعية
impression , bridge طبقة الجسر	impression , lower طبعة سفلية
impression , bridge طبقة الجسر	impression , mandibular = طبعة الفك السفلي =
impression , bridge طبقة الجسر	lower impression طبعة سفلية
impression , bridge طبقة الجسر	lower impression طبعة للفك السفلي أو البنى السنية للفك السفلي ذي الأسنان أو الأدرد .
impression , bridge طبقة الجسر	impression , master = طبعة رئيسية = طبعة نهائية
impression , bridge طبقة الجسر	final impression انظر طبعة نهائية (Final impression) .
impression , bridge طبقة الجسر	impression material مادة الطبع
impression , bridge طبقة الجسر	impression material , compound مادة الطبع المركبة (مركب الطبع)
impression , bridge طبقة الجسر	impression material , compound مادة الطبع المتلدن بالحرارة ، أو المركب وهو مصطلح متروك .

مادة الطبع الغروية المائية غير العكوسة = الألبينات = irreversible hydrocolloid = impression material , alginate impression material

مسحوق يتكوّن من الألبينات القابلة للإذابة ومواد مضافة ، يمزج مع الماء بنسب معييرة (عند درجة حرارة الغرفة) ليتصلب المزيج بشكل هلام ، ولا يمكن إعادة استعمالها بعد تصلبها ، يجب أن تتبع تعليمات المزج بدقة للحصول على نتائج دقيقة وسليمة يتبخّر الماء من الطبعة المتصلبة إذا تركت مُعرّضة للهواء لأي فترة من الزمن ، مما يؤدي إلى انكماشها .

مادة طبع (جيس باريس) impression material , plaster of Paris

يحتوي جيس باريس على مواد مثل سلفات البوتاسيوم والبوراكس ، لتقليل زمن التصلب والتمدد يخلط المسحوق مع الماء ويمزج في وعاء مطاطي يستعمل فقط لأخذ طبعة للحالات عديمة الأسنان (الدرد الكامل) .

مادة الطبع مُتعددة الإثير impression material , polyether مادة نظيفة في استعمالها ، تتكوّن أساساً من بلمر عضوي ذي رابطة الإثير تتوفر في الأسواق في أنابيب من معاجين ومُسَرَّع .

مادة الطبع متعددة الكبريت impression material , polysulphide

مادة ذات رائحة مميزة ، أساس تكوينها بلمر عضوي مرتبط مع مجموعات ثنائية الكبريت ؛ يطلق عليها غالباً : قاعدة مطاطية أو ثياكول أو ميركاتن . يستعمل مصطلح قاعدة مطاطية أحياناً بشكل غير صحيح للإشارة إلى المواد متعددة الكبريت . يخلط جزءان من المادة ذات القوام الخفيف أو القوام المتوسط أو القوام العادي أو القوام الثقيل أو السميكة مع الحفاز ؛ تتوفر كلها في أنابيب .

مادة طبع غروية عكوسة = reversible = impression material , hydrocolloid = agar impression material = agar

أغار هلامي مائي يتحول إلى سائل حينما يسخن ثم يتحول ثانية إلى هلام حين يبرد ، وهي مادة طبع تعطي طبعات دقيقة جداً ، تؤخذ على التحضيرات الرطبة ؛ تتوفر في الأسواق في أنابيب أو خراطيش ، يسخن قبل الاستعمال في حمام مائي كهربائي التحكم عند درجات حرارة مختلفة ، وتوضع مادة الطبع في طابع مبرد بالماء داخل الفم .

مادة تلين بالحرارة تحتوي على راتين طبيعي وراتين صناعي ، ومواد مالئة ، ومواد مُلدنة تستعمل بشكل خاص لأخذ الطبعات للقم الأرد تلين بوضعها في ماء ساخن عند درجة حرارة 60 درجة مئوية ، أو بوضعها مباشرة فوق لهب تتوفر في شكل قضبان أو صفائح أو أقماغ هذه المادة غير مرنة بشكل كاف لكي تناسب في مناطق الغُور للحصول على طبعة سالبة دقيقة .

مادة الطبع المطاطية impression material , elastomeric

مادة طبع دقيقة جداً ، تستعمل لأخذ الطبعات للحشوات المصبوبة والتيجان والجسور والوصلات المحكمة ، مفيدة بشكل خاص للتحضيرات متعددة الوحدات ، لها خصائص مشابهة للمطاط ، تخلط بالنسب الموصى بها والزمن المحدّد لتظهر في حالة متجانسة خالية من الخطوط ؛ يجب الالتزام عند خلطها واستعمالها بتعليمات الشركة المنتجة . تتوفر عادة في أنابيب ، وتستعمل لإجراء طبعات للأسنان المحضرة التي يجب أن تكون جافة . هناك ثلاث أنواع رئيسية :

- 1- مادة الطبع الوظيفية .
- 2- مادة الطبع متعددة الإثير .
- 3- مادة الطبع متعددة الكبريت .

مادة الطبع الوظيفية impression material , functional

تستعمل لأخذ طبعة تحتاج إلى وقت طويل قبل أن تتصلب ، وبذلك تسجّل الحركات الوظيفية للأنسجة الرخوة الفموية والعضلية ؛ مثل : الكوتابركا السوداء (Black gutta percha) .

مادة طبع بشكل الأعواد الخضراء ، impression material , green stick = tracing stick

الخضراء = عود الرسم مادة طبع تتلين بالحرارة لها شكل القُضبان ، تستعمل لبناء حواف الطابع أو حواف الحلقات النحاسية ؛ تتوفر في قضبان ذات ألوان خضراء أو بنية .

مادة الطبع الشمعية impression material , inlay wax

للحشوات المصبوبة شمع يستعمل لعمل نماذج شمعية من أجل الحصول على حشوات مصبوبة . شمع الحشوة المصبوبة الأزرق أصلب من مثيله الأخضر ، وتختلف الخصائص العملية للشمع باختلاف مكوناته ، وهو مزيج من الشموع مثل : شمع البارافين ، وشمع النحل ، وشمع الكوبرنيكي ، وشمع الكائنسبا يتوفر في شكل قضبان أو صفائح وفي أشكال مسبقة الصنع من المشبكات والعارضات .

impression material , silicone	مادة طبع سيليكونية	impression , primary = preliminary impression	طبعة أولية = طبعة بدئية
مادة مطاطية أساسها سيليكون عضوي متماثراً ، تتماثر المادة بواسطة حافز أو كتان القصدير وسيليكات الكايل المنشط ، تتوفر المادة في أربعة أنواع من القوام : قوام سميك ، وقوام عادي ، وقوام خفيف ، وتوفر أيضاً كمعجون .			
impression material , zinc oxide-eugenol	مادة طبع (أكسيد الزنك واليوجينول)	impression , removable partial denture	طبعة البدلة السننية الجزئية النزوعة (المتحركة)
معجون يستعمل في طبقات تعديل قاعدة أو تبطين البدلة السننية الكاملة ، يتوفر في أنبوبين : الأنبوبة الأولى تحتوي على أكسيد الزنك ، وزيت ، ومُسرِّع ؛ والانبوبة الثانية تحتوي على راتين مذاب في اليوجينول أو مادة أخرى .			طبعة للقوس السننية الدرداء جزئياً ، وذلك لغرض تصنيع بدلة سننية جزئية نزوعة .
impression , maxillary = upper impression	طبعة الفك العلوي = طبعة علوية	impression , reversible hydrocolloid	طبعة غروية مائية عكوسة
طبعة للفك العلوي والأنسجة المحيطة به ؛ في حالة وجود الأسنان أو في حالة الفك الأدرد .			
impression , modeling plastic	طبعة لدنة مكيّفة	impression , rubber base	طبعة مطاطية
طبعة الإنزراح المخاطي		impression , secondary = final impression	طبعة تالية = طبعة نهائية
impression , mucodis placement	طبعة غير محرّكة للمخاطية ،	impression , sectional	طبعة مُجزأة ، طبعة مَقطعية
impression , mucostatic	طبعة المخاطية ساكنة		طبعة للقوس السننية من جزئين أو أكثر ، تنزع من الفم على أجزاء منفصله ، وتجمع خارج الفم قبل صب القالب . مادة الطبع المُجزأة هي جبس الطب .
طبعة يتم إجراؤها مع الأخذ في الاعتبار تقليل الإزاحة للأنسجة الرخوة ، كانت تسمى سابقاً طبعة وظيفية (Functional impression) .			
impression , non-elastic	طبعة غير مرنة	impression , silicone	طبعة سيليكونية
impression , partial	طبعة جزئية	impression , snap	طبعة عاجلة ، طبعة تقريبية
impression , partial denture	طبعة البدلة السننية الجزئية	impression surface	سطح الطبعة
1 - نسخة سالبة للقوس السننية الدرداء جزئياً أو للمنطقة المهياة لغرض تصنيع البدلة السننية الجزئية .			ذلك الجزء من سطح البدلة السننية أو محيطها الخارجي الذي يتحدّد بواسطة الطبعة .
2 - طبعة لجزء أو كل القوس السننية الدرداء جزئياً بغرض تصميم وتصنيع بدلة سننية جزئية .		impression technique	طريقة أخذ الطبعة ، أسلوب إجراء الطبعة
impression paste	عَجينة الطبع ، معجون الطبع	impression , thiokol rubber	طبعة ثياكول مطاطي
impression plaster	جبس الطبعة	impression tray	طابع ، وعاء الطبعة ، حامل الطبعة
جبس باريس سريع التصلّب ، المصنع خصيصاً لإجراء الطبقات ؛ يتصلّب بعد أخذ الطبعة ، وينكسر بنظافة وينزع من الفم على أجزاء ، ويمكن تجميع القطع المكسورة بسهولة خارج الفم .			وعاء بشكل حرف U أو حامل معدني أو حامل بلاستيك (في حجم وشكل القوس السننية تقريبا) ذو شكل ملائم ، توضع فيه مادة الطبع المناسبة وتنقل إلى داخل الفم في المنطقة التي تحتاج إلى إجراء الطبعة لها ، وذلك للحصول على نسخة سالبة لكل تفاصيل البنية السنخية السننية . قد يكون الطابع مثقباً لتحسين التصاق مادة الطبع به ، وذلك لتقليل احتمالات تشوّه الطبعة عند نزوعها من الفم .
impression plaster	طبعة جبسية	impression tray , anatomical	طابع تشريحي ، حامل الطبعة التشريحي
impression , preliminary = primary impression	طبعة بدئية = طبعة أولية		يستعمل لأخذ طبعة في الحالات عديمة الأسنان (الدرد الكامل) ، وذلك بتشكيله بحيث يغطي منطقة تَمَيُّل البدلة السننية بشكل تام .
طبعة للقوس السننية لعمل قالب بغرض التشخيص أو لتصنيع طابع إفرادي قبل إجراء الطبعة النهائية .		impression tray , box	طابع صندوقي ، حامل الطبعة الصندوقي
			حامل الطبعة الجاهز للاستعمال والمصنّع من المعدن أو

2- يَدْفَع ، يُحْرَك ببطء أو بصعوبة

incidence

1- حُدُوث ، وقوع ، سقوط

2- وُرُود

في المجال الطبي عدد الحالات المرضية التي تظهر في مكان معين لفترة معينة من الزمن .

incidence angle

زاوية السقوط ، زاوية الورود

incidence point

نقطة السقوط ، نقطة الورود

incidence rate

معدل الحدوث (للمرض)

incident

1- حادث ، طارئ ، واقع

2- وارد

incineration

ترميد

تحويل إلى رماد بواسطة الحرق .

incipient

وشيك

بداية التسوس أو النخر .

incisal

قاطع

يشير إلى الحافة القاطعة (الحد القاطع) للأسنان القاطعة .

incisal adjustment

تصحيح قاطع

incisal angle

زاوية قاطعة

زاوية متكوّنة من التقاء الحد القاطع مع أي سطح آخر للسن أو جدران الحفرة . وهي الزاوية المتكوّنة من التقاء المستوى الأفقي مع رسم خط في المستوى السهمي ، بين الحدود القاطعة للقواطع المركزية العلوية والقواطع المركزية السفلية ، حينما تكون الأسنان في تداخل إطباق .

incisal angle matrix

مسندة الزاوية القاطعة

incisal canal

قناة قاطعة

incisal edge

حد قاطع

incisal edge of a tooth

الحد القاطع لسن

الحد القاطع أو الحد القاضم أو السطح القاطع للأسنان القاطعة أو الأنياب . تحد الحد القاطع الأسطح الشفوية واللسانية أو الحنكية .

incisal guide = incisal table =

مرشدة قاطعية = صفيحة

anterior guidance

قاطعية = مرشدة أمامية

دليل أمامي وهو ذلك الجزء من المطبق الذي يحافظ على زاوية المنسب القاطعة أو الزاوية القاطعة .

incisal guide angle

الزاوية المرشدة القاطعية

الزاوية المتكوّنة من التقاء المستوى الأفقي مع مرتسم خط في المستوى السهمي بين الحواف القاطعة للثنايا المركزية السفلية والثنايا المركزية العلوية ، حينما تكون الأسنان في إطباق مركزي .

البلاستيك ؛ يستعمل لإجراء طبقات للأقواس السنية الدرداء جزئياً .

impression tray , special طابع خاص ، حامل الطبعة

الخاص ، طابع إفرادي

طابع يُصنَع على النماذج الخاصة للمريض ، وذلك بغرض التحكّم بمادة الطبع لإجراء طبعة أكثر دقة .

impression tray , stock طابع جاهز ، حامل الطبعة الجاهز

حامل معدني أو حامل بلاستيكي ، يستعمل لإجراء طبعة أولية للمريض ، لعمل نموذج لاستخدامه لعمل طابع خاص لهذا المريض .

impression, upper = maxillary طبعة علوية = طبعة الفك

impression

العلوي

impression, wax

طبعة شمعية

improper

خاطئ ، غير مُلائم

improvable

قابل للتحسّن

improve

يُحسّن ، يَتَحسّن

improved stone

جبس حجري مُحسّن

improvement

تحسّن ، تحسين

impulse

نبض ، دافع ، مُحرك ، حافر

في علم الأشعة: اندفاع الأشعة المتولدة أثناء نصف دورة للتيار المتردد .

impulse , afferent

نبضة واردة

impulse , cardiac

نبضة قلبية

impulse , nervous = nerval impulse

نبضة عصبية

impure

غير نقي ، مشوب

in- = im-

(سابقة) في ، ضمن ، داخل ، لا ، بلا

inankyloglossia = tongue-tie

عقد اللسان ، التصاق

اللسان = ارتباط اللسان

حالة قصر لجام اللسان الولادي أو الخلقى ؛ ويكون فيها اللسان غير قادر على الحركة .

inassimilable

عديم التمثّل ، متعذر التمثّل

inborn

خلقي ، ولادي ، وراثي ، فطري

تكوّن أو تطور في فترة الحمل داخل الرحم .

inbreeding

زواج الأقارب

incapacity

عجز ، عدم قُدرة ، عدم كفاية

inception

بداية ، ابتداء

incessant

متواصل ، مُستمر ، مُتصل

inch

1- بوصة

وحدة قياس الأطوال ؛ تساوي 1/12 من القدم وتساوي 2.54 سنتيمتر .

incisal guidance	توجيه قاطعي ، إرشاد قاطعي	incisive fossa	حفرة قاطعة
تأثير الأسطح المتلامسة للأسنان الأمامية السفلية مع الأسنان الأمامية العلوية على حركات الفك السفلي ؛ أي التوجيه الذي يحدث بواسطة السطح الحنكي للقواطع العلوية أثناء الحركات الجانبية للفك السفلي .		حفرة في الفك العلوي خلف القواطع توجد فيها الثقبه القاطعة أو حفرة على الفك السفلي تحت القواطع تنشأ منها العضلة الذقنية ، أو حفرة على السطح الخارجي للفك العلوي تنشأ منها العضلة خافضة الأنف .	
incisal pin	دبوس قاطعي	incisive lower nerve	عصب قاطعي سفلي
incisal rest	سناد قاطعي	عصب العضلة القاطعية السفلية .	
بروز أو امتداد صلب لبدلة سنوية جزئية ، يرتكز على الحد القاطع لسن أمامية . انظر سناد (Rest) .		incisive papilla	حليمه قاطعة
incisal table	صفيحة قاطعية	ذلك الجزء المرتفع من النسيج الرخو الذي يغطي الثقبه القاطعة للقناة القاطعة أو ثقبه القناة الأنفية الحنكية في الحنك الصلب .	
incisal wall	جدار قاطعي	incisus labii inferioris	العضلة القاطعة الشفوية السفلية
جدار الحفرة الموازي للحد القاطع للسن .		جزء من العضلة الدويرية الفموية ، تمتد من منطقة الناب السفلي إلى زاوية الفم .	
incision	خط ألملتقى ، خط التقاء	incisus labii superioris	العضلة القاطعة الشفوية العلوية
خط التقاطع بين المستوى الأوسط والمستوى الإطباق للفك السفلي .		جزء من العضلة الدويرية الفموية ، تمتد من منطقة الناب في الفك العلوي إلى زاوية الفم .	
incision	شق ، بضع	inciso-	(سابقة) حافة قاطعة ، سطح قاطع
1- عملية القطع بالأسنان القاطعة .		incisolabial	شفهي قاطعي
2- (في الجراحة) : جرح أو قطع في أنسجة الجسم .		متعلق بالحد القاطع والسطح الشفوي لسن أمامية ؛ التقاء السطح القاطع بالسطح الشفوي لسن في نقطة أو خط .	
incision , mucosal	قطع مخاطي	incisolingual	لساني قاطعي
incisional biopsy	خزعة قطعية ، خزعة اقتطاعية	متعلق بالحافة القاطعة والسطح اللساني لسن أمامية ؛ ينتج عن التقاء الحد القاطع بالسطح الشفوي لسن أمامية في زاوية نقطية أو زاوية خطية .	
قطعة من الجزء المريض تؤخذ لفحصها عياناً ومجهرياً ، انظر خزعة ، خטיפية ، قطعة (Biopsy) .		incisopalatal	حنكي قاطعي
incisive	1- قاطع ، شاق	incisoproximal	جانبي قاطعي ، ملاصق قاطعي
2- قاطع	قادر على القطع .	متعلق بالحافة القاطعة وبالسطح الوحشي أو السطح الإنسي لسن أمامية .	
متعلق بالأسنان القاطعة .		incisor	قاطعي (سن قاطعة)
incisive canal	قناة قاطعة	سن ذات جذر واحد بحافة قاطعة أو حافة قاصية توجد أربعة قواطع في كل من الأسنان الأولية والأسنان الدائمة ؛ وهي أكثر أربع أسنان علوية وسفلية تقدماً إلى الأمام ؛ تقسم إلى قواطع مركزية (ثنايا) وقواطع جانبية (رباعيات) تنمو وتبزغ القواطع العلوية في طليعة الفك العلوي وتتلامس معها القواطع السفلية حين انغلاق الفم . القواطع الجانبية تقع على جانبي القواطع المركزية وتحدها الأنياب ؛ تستعمل لقطع وتمزيق الطعام في الإنسان .	
قناة عظمية تصل ما بين الثقبه القاطعة في الجهة السفلية الأمامية للفك العلوي خلف الثنايا (Central incisors) وقاع التجويف الأنفي يمر من خلالها العصب الحنكي الوتدي الطويل ، والأوعية الدموية والأوعية اللمفاوية .			
incisive canal cyst	كيسة القناة القاطعة		
انظر كيسة أنفية حنكية (Nasopalatine cyst) .			
incisive foramen	ثقبه قاطعة		
تتكوّن من فتحتين إلى أربع فتحات للقناة القاطعة وتوجد في قاع الحفرة القاطعة التي تقع في أقصى الأمام من الخط المنصف للحنك الصلب ، حيث تنفذ من خلالها الأوعية الدموية والأعصاب الحنكية الأنفية ، وهي علامة ذات أهمية كبيرة وخطيرة في جراحة الغرس (الزرع) السني (Implant surgery) . انظر ثقبه (Foramen) .			

incisor classification	تصنيف قاطعي ، تقسيم قاطعي ، ترتيب قاطعي	inclination , lateral condylar	مَيْل لُقْمِي جانبي
	انظر سوء الإطباق (Malocclusion) .	inclination , lateral condylar incisor	مَيْل قاطعي لُقْمِي جانبي
incisor tooth	سن قاطعة		اتجاه المسار اللقمي الجانبي .
	سن قاطعة في منتصف القوس السنية ؛ يوجد قاطعان في كل ربع من القوس السنية في حالتي الأسنان اللبنية والأسنان الدائمة عند الإنسان : سن مركزية (ثنية) وسن جانبية (رباعية) .	inclination , teeth	مَيْل الأسنان
incisor , central	قاطع مركزي ، ثنية		مَيْل محاور الأسنان .
incisor , Hutchinson's	قاطع هتشينسون	incline	مَيْل ، انحراف
	قاطع ذو شكل محدب فيه انخفاض في وسط السطح القاطع ، ويوجد في حالة الزهرى الوراثي .	inclined plane	مستوى مائل
incisor , lateral	قاطع جانبي ، رباعية		1 - مستوى يضاف إلى الطليقة المتحركة العلوية في الجهة الخنكية لتحقيق بروز فكي وعدم انطباق للفك السفلي أو بروز أمامي للأسنان الأمامية السفلية أو كلاهما معاً .
incisor relation	علاقة قاطعة		2 - وصف مَيْل أسطح الحدبات للأسنان الخلفية ؛ علاقة المستويات المائلة للأسنان المتقابلة التي تحدد نوع النسب الوظيفي للأسنان وعدم انطباقها .
	(في تقويم الأسنان) : يعتمد التصنيف على العلاقة الأمامية الخلفية للقواطع.	inclusion	اشتمال ، اندماج ، تحديد ، دمج ، حصر
	التصنيف الأول : حينما تنطبق الحواف القاطعة للقواطع السفلية على الجزء المركزي ، أو الارتفاع اللساني اللثوي للقواطع المركزية العلوية .		في طب الأسنان : انطمار السن في العظم السنخي إلى حد يمنعها من البروز .
	التصنيف الثاني : حينما تقع الحواف القاطعة للقواطع السفلية خلف الارتفاع اللساني اللثوي للقواطع المركزية العلوية .	inclusion cyst = fissural cyst	كيسة اشتمالية = كيسة شقّية
	التقسيم الأول : الإمالة الأمامية للقواطع المركزية العلوية مع زيادة البروز الأفقي .		أية كيسة تنشأ من بقايا الخلايا الظهارية ضمن الأنسجة الضامة ؛ مثل الأكياس التي توجد في العظم عند خطوط الالتحام . انظر كيسة شقّية (Fissural cyst) .
	التقسيم الثاني : الإمالة الخلفية للقواطع المركزية العلوية .	incompatible	غير متوافق ، مناقض ، مخالف
	التصنيف الثالث : تقع حواف القواطع السفلية أمام حواف القواطع العلوية ، ويوجد انخفاض للبروز الأفقي أو بروز أفقي عكسي .	incompetent lips	شفاه عاجزة ، شفاه قاصرة
incisors	قواطع ، ثنايا		حالة تظل فيها الشفاه بعيدة عن بعضها عندما تسترخي عضلات الوجه المعبرة ويكون الفك السفلي في وضع الراحة ؛ تؤدي هذه الحالة إلى تنفس فموي ومشاكل في الأنسجة الداعمة السنية ومشاكل تقويمية .
incisura = incisure	ثلمة	incomplete	ناقص ، غير تام
	انظر ثلمة ، ثلم ، ميزاب ، فريضة (Notch) .	incomplete overbite	تراكّب العضة الناقص
incisure = incisura	ثلمة		تظهر حينما تكون الأسنان الخلفية في وضع إطباقها والقواطع السفلية غير منطبقة مع القواطع العلوية أو مع مخاطية الخنك .
incitation	تحريض ، حثّ ، ألمحرّض ، المسبب	incomplete parakeratosis	نظير التقرن غير التام ،
inclination = inclinatio	مَيْل ، انحراف ، انعطاف ، ميلان		نظير التقران الناقص
	مَيْل السن عن الاتجاه العمودي أو أي اتجاه آخر .	inconsistent margins = osseous defects	حواف غير متساوية ، حواف غير منتظمة = عيوب عظمية
inclination , axial	مَيْل محوري	incoordination	عدم توافق ، عدم تناسق
inclination , condylar guidance	مَيْل الدلالة اللقمية ، ميل الدليل اللقمي	incorporated	متحد ، مُضم
inclination , condylar guide	مَيْل المنسب اللقمي ، ميل الدليل اللقمي		

incorporation	اندماج ، اتحاد ، انضمام	الثقل . انظر صلابة (Hardness) ، مدخل مقياس الصلابة
increase	زيادة	حسب برينيل (Brinell hardness scale) .
increase , occlusal vertical dimension = increase , rest vertical dimension	زيادة البعد العمودي الإطباقية = زيادة البعد العمودي في وضع الراحة	1- مُسنن ، مُثلَّم ، مُنقَّر ، مُحزَّز 2- ذو نُقْرة ، ذو أُخدود
increase , vertical dimension	زيادة البعد العمودي	1- مُؤشِر ، علامة ، مُعامل ، مُنسَب 2- منسب ، فهرس 3- قرينة
increment	1- زيادة ، إضافة ، تزايد ، علاوة 2- كمية الزيادة في خلال فترة معينة . 3- مقدار ، كمية	1- قلب أو قالب يُصنَّع عادة من الجبس أو من مُركَّب الطبع ، ويستخدم لتسجيل أو حفظ الوضع النسبي للسن أو الأسنان بالنسبة لسن أخرى أو أسنان أخرى . 2- دليل (Guide) ، يكون عادة مصنوعاً من جبس باريس ، يستخدم لإعادة وضع الأسنان أو النماذج أو الأجزاء وترتيبها في أوضاعها الأصلية . 3- السبابة أو إصبع الإشارة ؛ الإصبع التي بين الإبهام والوسطى . 4- عدد أو معادلة للتعبير عن النسبة بين بعدين لجزء ؛ يستعمل بشكل خاص في قياسات الجمجمة . 5- عدد أو معادلة للتعبير عن درجة الشمول في حالة المرض ، لأغراض المقارنة ، على سبيل المثال في تقييم الأمراض حول السنية . 6- طريقة لتسجيل تقدم المرض باستخدام معيار مُوحَّد .
incremental	تزايدية	
incremental lines	جرعة صغيرة إضافية من عقار تعطى على فترات . خُطوط تراكمية ، خُطوط التطبُّق ، خُطوط فترية	
incremental lines of dentine	خطوط العجاج التراكمية	
incremental lines , Retzius	خطوط رتزيوس التراكمية	
incretion	إفراز داخلي	
incrustation	1- تكوُّن القشرة ، تجلُّب 2- غطاء خارجي	
incubation	حضانة	
	1- عملية نمو البيض (Egg development) . 2- نمو (مزرعة) مُستنبت جرثومية (Bacterial culture) .	
incubation period	فترة الحضانة ، دور الحضانة	
	1- الفترة بين التعرُّض للعدوى وظهور أعراض المرض . 2- علم الجراثيم (البكتيريولوجيا) : الفترة اللازمة لنمو المُستنبت الجرثومي .	
incubator	مُحضِن ، حاضنة ، جهاز الحضانة	
	جهاز يمثّل الفَرن يستعمل لنمو الكائنات الدقيقة والأنواع الأخرى من الخلايا الحية في وسط صناعي .	
incurable	غير قابل للشفاء ، مُستعص ، عُصَّال ، عُقام	
incurvation	تَقوُّس ، انحناء داخلي	
incus = Anvil	عظم السنندان ، السنندان	
	إحدى عَظِيمات الأذن .	
indentation	1- تَسَنُّن ، تَكَلُّم ، تَسَنِين ، تحزير 2- نُقْرة ، فَجوة ، حُفْرة ، أُخدود	
indentation hardness test	اختبار الصلابة بالتسنُّن	
	اختبارات لقياس قُدرة المادة على مقاومة الاختراق تحت	
		نسبة $\frac{\text{عرض الجُمجُمة} \times 100}{\text{طول الجُمجُمة}}$ للدلالة عن شكل وحجم الرأس .
		منسب رأسي حجاجي
		منسب رأسي ، منسب
		منسب الفضلات =
		منسب الصحة الفموية
		انظر منسب الصحة الفموية (Oral hygiene index) .

index , dental= Flower's index = منسب سني ، مؤشر سني

$$\text{منسب فلور} = \frac{\text{الطول السني} \times 100}{\text{الطول القاعدي الأنفي}} \text{ (ratio)}$$

index , facial منسب وجهي ، مؤشر وجهي

$$\text{نسبة} = \frac{\text{الطول الوجهي} \times 100}{\text{الاتساع الوجهي (عَرْض الوجه)}} \text{ للدلالة على شكل وحجم الوجه .}$$

index , Flower's = dental index = منسب فلور =

index , gingival = GI منسب لثوي

منسب لتقييم مدى وشدة المرض اللثوي للمرضى ؛ يتم قياس اللثة حول السن في أربع مناطق منفصلة ، ويقسم مجموع القياسات على 4 فيتم الحصول على التقييم النسبي من خلال قسمة المجموع الكلي لعدد نقاط السن على عدد الأسنان الموجودة .

index , ginival periodontal منسب الأنسجة اللثوية حول السنية

منسب لقياس حالة الأنسجة الداعمة والحالة اللثوية في فم المريض ، وذلك بتقييم صحة اللثة في كل قوس سني في الجزء الأمامي والجزئين الخلفيين ، تعتمد أعلى معدلات في الجزء كعوامل لهذا الجزء ، على مقياس من صفر إلى 3 ؛ تقاس صحة الأنسجة حول السنية بحسب عمق الجيب اللثوي بمقياس من صفر إلى 6 ، ووجود فضلات الطعام أو القلح بمقياس من صفر إلى 3 ؛ يمكن الحصول على القيمة النهائية في كل إحصاء بقسمة المجموع الكلي على عدد الأجزاء .

index , gnathic منسب فكي ، مؤشر فكي

$$\text{نسبة} = \frac{\text{طول الوجه} \times 100}{\text{الطول القاعدي الأنفي}} \text{ (ratio)}$$

للدلالة على شكل وحجم الفك .

index , Greene-Vermillion's = منسب الزنجفورية الخضراء (صبغ كبريتورالزئبق) = simplified oral hygiene

index (OHI-S) منسب صحة الفم البسيط

index , morphologic face = منسب تشكّل الوجه =

craniometric index منسب قياس الجُمعُمة

$$\text{نسبة نقطة القاعدة - بعد نقطة الأنف} = 10 \times \frac{\text{ضعف العرض الوجني}}{\text{ضعف العرض الوجني}}$$

index , nasal منسب أنفي

index of treatment needs , منسب الاحتياجات العلاجية

community periodontal للنسج الداعمة في المجتمع

منسب صمم من قبل منظمة الصحة العالمية ، لتقييم احتياجات العلاج أكثر منه لتقييم حالة النسج الداعمة ؛ ويمكن استخدامه في مسح الأمراض البوابة أو لفحص الصحة الفموية للأفراد . يتم الفحص ، باستخدام مسبر منظمة الصحة العالمية ، وهو المسبر حول السني ذو الرأس الكروية ، يعتمد على ثلاث قراءات علوية وثلاث سفلية ، أي قراءة سداسية للفم ، عدا الأرحاء الثالثة ؛ يُسجل صفر = لا دلائل مرضية ، 1 = نَزَف لثوي ، 2 = قَلَح تحت لثوي أو قَلَح فوق لثوي ، 3 = جيب مَرَضِي من 4 ملم إلى 6 ملم ، 4 = تَجَبُّب مَرَضِي 6 ملليمتر أو أكثر ؛ وتسجل احتياجات العلاج كما يلي : صفر = لا علاج ، I = تحسُّن الصحة الفموية الشخصية (الرمز 1) ، II تقليح . (الرمز 2 والرمز 3) ، ، I + II + III = علاج مركب (الرمز 4) .

index , oral hygiene = OHI دليل صحة الفم

مؤشر كمي (مقداري) لتقييم صحة الفم في مجموعات المرض ، وتستمد الإحصاءات فيه من مؤشر الفضلات ومؤشر القلح لقياس كمية الفضلات والقلح بمقياس عددي على كل من السطح الشدقي والسطح اللساني للأسنان وذلك على ثلاثة أجزاء لكل قوس سنية .

index , orbital منسب حجاجي

index , PMA منسب الحليمات بين السنية

واللثة الحفافية واللثة الملتصقة

منسب لقياس التهاب اللثة بإحصاء الحليمات بين السنية ، واللثة الحفافية ، واللثة الملتصقة ؛ حيث يعني صفر = غياب الالتهاب ، 1 = وجود الالتهاب ؛ وتكون قيمة المؤشر = مجموع عدد النقاط الكلي لكل قوس سنية .

index , palatal منسب حنكي ، مؤشر حنكي

$$\text{نسبة} = \frac{\text{عرض (اتساع) الحنك} \times 100}{\text{طول الحنك}}$$

للدلالة على شكل وحجم الحنك .

index , palatine = palatal index = منسب حنكي =

palatomaxillary index فكي حنكي

index , periodontal disease = PDI منسب مرض الأنسجة السنية الداعمة

منسب كمي لحالة النسيج السنية الداعمة للأفراد أو الجماعات من المرضى ؛ يتم التقييم بفحص ست أسنان ، ثلاثة في كل قوس سنية ، ويشير المعدل من صفر إلى 3 إلى وجود الالتهاب اللثوي ، بينما يشير المعدل من 4 إلى 6 إلى وجود الالتهاب اللثوي والمصاحب للتجيب .

index , periodontal = PI منسب النسيج السنية الداعمة

منسب كمي لتقدير درجة مرض اللثة والأنسجة الداعمة في فم المرضى ، تتراوح المعدلات من صفر (عدم وجود مرض) إلى 8 (تلف متقدم وفقد الوظيفة) ، وتحسب القيمة من مجموع عدد النقاط للمريض مقسومة على العدد الكلي للأسنان الموجودة في الفم .

index , plaque منسب اللويحة الجرثومية

منسب لتقييم كمية اللويحة للمرضى كل على حدة ، أو لمجموعة من المرضى ، يعتمد على استخدام غسول كاشف أو أقراص كاشفة للويحة الجرثومية ، ويتم إحصاء النقاط بمقياس من صفر إلى 5 لكل سن ، عدا الأرحاء الثلاثة ؛ وتقدر القيمة النهائية بقسمة مجموع النقاط لكل الأسنان على عدد الأسنان الموجودة ؛ طريقة أخرى للتقييم وتكون بفحص سطح السن عند الحافة اللثوية المحيطة بمقياس من صفر إلى 3 ، ومرة أخرى تقسم النقاط الكلية على عدد الأسنان الموجودة .

index , refraction منسب الانكسار ، قرينة الانكسار

index , retention منسب الثبات

منسب لتقييم قدرة أسطح السن على الاحتفاظ بفضلات الطعام ، يتم الإحصاء لكل سن حول الحافة اللثوية ، في أربع مناطق ، بمقياس من صفر إلى 3 ؛ يعتمد القياس على وجود القلح والحفر المتسوسة (النخرة) وعلى حالة حواف أية حشوات موجودة في الفم ؛ يقسم مجموع النقاط لكل سن على 4 ، ويقسم مجموع النقاط الكلي على عدد الأسنان الموجودة بالفم .

index , Ramfjord's = منسب رامفجورد = منسب النسيج السنية الداعمة

index , Russell's = periodontal منسب راسل = منسب مرض النسيج الداعمة

index , Schour-Massler's = منسب سكور-مسلسر = منسب الحليمة السنية والحافة اللثوية

PMA index

واللثة الملصقة

index , simplified oral hygiene = منسب صحة الفم

OHI-S = Greene-Vermillion's index البسيط = منسب

الزنجفورية الخضراء ، مؤشر صباغ كبريتور الزئبق منسب مماثل لمنسب صحة الفم (OHI) ، ولكن يعتمد على فحص عدد أقل من الأسطح ، وإحصاء معدلات أقل ، تحسب القيمة بالمجموع الكلي لمنسب الفضلات ومنسب القلح وقسمة الناتج على 6.

Indian hemp قنب هندي

indicated مُستطَب ، مُشار به ، مُبين

indication استطباب ، دواعي الاستعمال ، دلالة ، علامة

(في الطب) : اعتقاد بضرورة اللجوء إلى فترة علاج محددة ، أو استخدام خطة علاجية معينة ؛ انظر أيضاً موانع الاستعمال .

indicator مؤشر ، دليل مُشعر ، الإصبع السبابة

indicator,occlusal مؤشر إطباق

ورق عَض (Articulating paper) يستعمل لتحديد النقط الإطباقية الرضحية .

indices = indexes دلائل ، مؤشرات ، نُسب ، مُعدلات

جمع منسب ، مؤشر ، منسب ، مُعدل .

in dies = in d يومياً (لاتينية)

تستعمل في كتابة الوصفة الطبية .

indigenous مَحلي ، بَلدي ، أَصلي ، أَهلي

خاص بالبلد أو بالمنطقة على وجه الخصوص أو يوجد طبيعياً في منطقة واحدة .

indirect غير مُباشر ، مُستتر ، مُنحرف

ينشط من خلال عامل وسيط .

indirect bonding التحام غير مباشر ، ارتباط غير مباشر

انظر . التحام غير مباشر (Bonding, indirect) .

indirect crown technique طريقة التاج غير المباشر

indirect fracture كسر غير مباشر

انظر كسر (Fracture) .

indirect inlay technique طريقة الحشوة المصبوبة غير

المباشرة

indirect method طريقة غير مباشرة ، أسلوب غير مباشر

indirect pulp capping تغطية اللب غير المباشرة

انظر تغطية اللب (Pulp capping) .

indirect restoration حشوة غير مباشرة ، تعويض غير مباشر

حشوة من الخزف أو الذهب يتم تصنيعها خارج الفم ، أي تصنع في المختبر السني بعد أخذ طبعة دقيقة للحفرة المحضرة في السن ، ويتم لصقها بمادة لاصقة في السن .

indirect retainer	مُثَبِّتة غير مباشرة	inert	خامل ، غير فعّال سَاكِن أو غير نشط ، ليس له تفاعلات كيميائية .
	جزء من بدلة سنوية جزئية يساعد المثبتات المباشرة في منع زَحْرَحة الامتداد الوحشي لقاعدة الجهاز السني لأنها تعمل كعَتَلَة في الجانب المقابل لخط الارتكاز .	inertia	عَطَالَة
indirect retention	تثبيت غير مباشر	infancy	طُفُولَة ، صبا
	تثبيت البدلة السنوية الجزئية المتحركة باستخدام المثبتات غير المباشرة . انظر مثبتة غير مباشرة (Indirect retainer) ، مدخل تثبيت (Retention) .	infancy ring	حلقة الطفولة
indirect technique	أسلوب غير مباشر ، طريقة غير مباشرة		الحلقة أو الخط المحدد لتوقف تكلس ميناء السن ، يتكوّن في حوالي الشهر الثاني عشر من العمر .
	طريقة لصب الذهب حيث يتم عمل نموذج الشمع على السن المحضّرة على نموذج الجبس ، وليس على السن المحضّرة داخل الفم .	infantile	طفولي ، طفولي
indirect veneer	وجه تجميلي غير مباشر	infantile cortical hyperostosis	تَضَخُّم العظم القشري الطفولي
	وجه رقيق من الخزف يصنع في المختبر السني على المثال الرئيسي ، ثم يلصق على سن المريض في العيادة السنوية .		انظر مرض كافي (Caffey's disease) .
indisposition	تسوَعُك	infarct	احتشاء
indissoluble	غير مُنحل ، غير ذواب		مُوت نسيجي نتيجة انسداد الوعاء الدموي المغذي للنسيج بسبب انحشار سداة .
indococcus	مُكَوَّرَات داخلية	infarction	احتشاء
	نوع من الجراثيم المكورة يوجد بالفم .	infect	يُعدّي ، يصيب بالعدوى
indolent	1- بطيء ، كسول	infected	مصاب بالعدوى
	2- غير مؤلم ، غير فعّال	infected tooth	سن مصابة بالعدوى
induced	مُفتعل ، مُحَرَّض ، مُتَأَثَّر ، مُسْتَحَث	infection	عدوى ، مرض معد
induced current	تيار مُحَرَّض		انتقال المرض نتيجة لغزو أنسجة الجسم بواسطة كائنات دقيقة نوعية ممرضة .
induction	تحريض	infection , acute	عدوى حادة
	تنشيط بمنبه غير مباشر . في علم الأجنة : تفاعل متبادل بين مشتقات مختلف الطبقات التنشئية لتؤدي إلى تكوين أعضاء ؛ مثل الفم ، والفكين ، والأسنان .	infection , bacterial	عدوى جرثومية
induction of anaesthesia	تحريض التخدير	infection , bone	عدوى تصيب العظم
	المراحل الأولى في التخدير العام ، حيث يمر المريض بهدوء من حالة الوعي إلى حالة اللاوعي .	infection , chronic	عدوى مزمنة
induction , root end closure	حَث لغلغق نهاية الجذر	infection control	مكافحة العدوى ، منع العدوى
	انظر تكلس الذروة (Apexification) .		مكافحة ومنع انتقال الأمراض المعدية من الحيوان للإنسان ومن الإنسان للإنسان ومن المريض للطبيب أو العكس ، عن طريق وسائل منع العدوى .
indurated	جاسيء	infection control in dentistry	مكافحة العدوى في طب
induration	جساوة		الأسنان
	1 - حالة التصلب أو عملية التحول إلى التيبس .		يتعرض أطباء الأسنان ومساعدتهم لخطر العدوى المهنية ، ولخطر انتقال الأمراض الخطيرة مثل الإيدز والالتهاب الكبدي الوبائي والسل وغيرها من الأمراض ؛ ويتعرض فنيو الأسنان للعدوى عن طريق المواد الملوثة والمرسلة إلى مختبراتهم من عيادات الأسنان ، حيث وجد أن الفيروسات المسببة لمرض الالتهاب الكبدي العدوائي "B" (Hepatitis B) . تعيش لعدة ساعات وحتى عدة أيام في مواد الطبع المرنة والألجينات ؛
	2 - منطقة من نسيج صلب أو تصلب شاذ لعضو أو نسيج .		
industry	صناعة		
inelastic	غير مرّن		

لذلك يجب الالتزام بوسائل منع العدوى لأطباء الأسنان والعاملين الآخرين ، كغيرهم من العاملين في الحقل الطبي لحظر العدوى المهنية .	المرض الذي ينتقل من شخص إلى آخر ، إما بالتلامس المباشر أو بعدوى رذاذية أو بحامل المرض .
infection control methods ، طرق مكافحة العدوى ،	infectious hepatitis التهاب الكبد العدوائي
وسائل منع العدوى	infectious mononucleosis داء وحييدات النواة العدوائي
طرق أو وسائل للحد من انتشار العدوى الجرثومية والفيروسية للأمراض المعدية باتباع النظافة والتطهير والتعقيم .	infective مُعد ، مُنتن
infection , cross- عدوى متصالبة ، عدوى مزدوجة	infective endocarditis ، التهاب بطانة القلب المعدية ، التهاب بطانة القلب الإبتائي انظر التهاب بطانة القلب الجرثومي (Bacterial endocarditis) .
عدوى تنتقل من مريض إلى آخر أثناء الجراحة أو في غرفة الانتظار أو أثناء العلاج بأجهزة ومواد أو أدوات غير تامة التعقيم .	infective mononucleosis ، داء وحييدات النواة المعدية ، داء وحييدات النواة الإبتائي انظر الحمى الغدية (Glandular fever) .
infection , dental عدوى سنية	infectivity = infectiousness حالة العدوى ، الإبتائية
infection , dento-alveolar عدوى سنية سنخية	inferior سفلي ، تحتاني ، أسفل (في التشريح) : أنسجة تحت أو أسفل أنسجة أخرى في الجسم ، أو البنى القريبة من الأقدام ؛ عكسها علوي .
infection , droplet = droplet infection عدوى رذاذية تنتشر عن طريق السعال أو العطس أو الكلام .	inferior alveolar artery شريان سنخي سفلي
infection , focal عدوى بُؤرية	inferior alveolar block تخدير إحصاري سنخي سفلي أسلوب أو طريقة لحقن التخدير الموضعي ، حيث يوضع الحلول عند نقطة دخول العصب السنخي السفلي في الفك السفلي .
infection , fusospirochaetal عدوى بالملتويات المغزلية	inferior alveolar canal قناة سنخية سفلية تشاهد في الصور الشعاعية كشرط مُنفذ للأشعة في منطقة الأرحاء والضواحك السفلية ، التي يمر فيها العصب السنخي السفلي والشريان السنخي السفلي والوريد السنخي السفلي .
infection , oral عدوى فموية	inferior alveolar nerve العصب السنخي السفلي
infection , post-operative عدوى تالية للجراحة	inferior border حافة سفلية
infection , secondary عدوى ثانوية ، عدوى تالية	inferior dental block تخدير إحصاري سني سفلي
infection , soft tissues عدوى تصيب النسيج الرخوة	inferior dental canal القناة السنية السفلية
infection , subacute العدوى تحت الحادة	inferior maxilla = mandible تحت الفك العلوي = الفك السفلي
infection , suppurative عدوى قيحية	inferior orbital fissure شقّ حجاجي سفلي
infection , trismus عدوى سزرزية تسبب انغلاق الفك العدوائي ، حيث تتقلص عضلة المضغ مع انطباق الفكين .	inferior palpebral جفني سفلي
infection , Vincent's = عدوى فُتسان ،	inferior sagittal sinus جيب وريدي يتصل بالوريد الدماغي الكبير ليكون الجيب المستقيم . انظر جدول الأوردة (Veins) ، مدخل جيب سهمي سفلي (Sinus sagittalis inferior) .
acute ulcerative gingivitis التهاب لشوي تقرحي	inferior turbinate قُرّين سفلي ، عرف سفلي
infection , viral عدوى فيروسية	
infection , virus عدوى بالفيروسات	
infection , wound عدوى تصيب الجرح	
infectious = infective مُعد ، إبتائي ، عدواني مُتعلق بالعدوى أو مسبب لها .	
infectious arthritis التهاب مفصلي معد حالة التهابية حادة بالمفصل يتسبب عن عدوى جرثومية أو فيروسية .	
infectious disease = contagious مرض معد ، مرض متقل disease = communicable disease داء عدوائي = مرض قابل للانتقال	

inferior vena cava	وريد أجوف سفلي	inflammation , bone marrow	التهاب نقي العظم
	وريد رئيسي تصب فيه الأوردة من الجهة السفلية من الجسم والجذع ينقل الدم مختزل الأكسجين ليدخل الأذين الأيمن للقلب .	inflammation , chronic	التهاب مزمن
inferolateral	جانبي سفلي		التهاب ذو التمام بطيء يبقى لفترة طويلة ، وهو أقل في شدة الأغم ، لأنه يُصَرَّف من خلال ناسور .
	موجود أسفل وعلى أحد الجوانب .	inflammation , diffuse	التهاب منتشر
inferomedian	متوسط سفلي	inflammation , gingival = gingivitis	التهاب لثوي = التهاب اللثة
	موجود أسفل وفي الوسط .	inflammation , local	التهاب موضعي
inferoposterior	خلفي سفلي	inflammation , periapical	التهاب ماحول الذرورة ،
	موجود أسفل وللخلف .		التهاب حول ذرورة جذر السن
infiltrate	1- يَرشَح ، يرتشح	inflammation , pulpal	التهاب لُبي = التهاب اللب
	مرور أو تسرب داخل الخلية أو النسيج أو الفراغ بين الخلوي ، مثل السائل أو الخلايا .	inflammation , salivary glands	التهاب الغدد اللعابية
	2- رشيحة	inflammation , subacute	التهاب تحت الحاد
	المادة المارة أو المتسربة .	inflammation , suppurative	التهاب قيحي
infiltration	ارشاح ، ارتشاح	inflammation , tongue	التهاب اللسان
	عملية دخول مادة أو سائل في الخلية أو الأنسجة أو الفراغ بين الخلايا ؛ وهي إما أن تكون كمية شاذة من مادة طبيعية أو بعض المواد الغريبة .	inflammatory	التهابي
			متعلق بالالتهاب أو يتميز به .
infiltration analgesia	تسكين بالارتشاح	inflammatory cells	خلايا التهابية
	طريقة حقن موضعي لحلول مخدر في الأنسجة الرخوة ، حيث يتم ارتشاحه من خلال العظم ليصل إلى العصب المغذي للسن أو الأسنان المراد تخديرها .	inflammatory exudate	نضحة التهابية
infiltration anaesthesia	تخدير ارتشاحي		سائل يتحرر في مكان الالتهاب الحاد ليخفف الالتهابات ، وأية مُهيِّجات موجودة ، ويسمح بوجود الخلايا الملتزمة في المكان ، ويسبب التورم أيضاً .
	تخدير موضعي عن طريق ارتشاح المادة المخدرة داخل النسيج المحيط بالعصب المراد تخديره .	inflammatory infiltration	ارتشاح التهابي
inflammation	التهاب	inflammatory papillary hyperplasia	فَرط نمونسيجي
	استجابة وقائية من الجسم لإصابة ؛ علاماته وأعراضه الإكلينيكية : الاحمرار ، والأغم ، والتورم ، وارتفاع حرارة المنطقة الملتهبة ؛ استجابة الأنسجة الحية للإصابة أو لغزو الكائنات الدقيقة الممرضة أو لرضح كالجروح ، والحروق أو المواد الكيميائية ، إما أن يكون حاداً أو مزمناً ؛ ويتميز بخمس علامات رئيسية هي : الاحمرار والتورم والأغم وارتفاع الحرارة وفقد الوظيفة ؛ وهي العلامات التي تميز الالتهاب الحاد ، أما في الالتهاب المزمن فيرافق العلامات الرئيسية ارتشاح الخلايا الالتهابية ، والعمليات الترميمية .		حُلُمي التهابي
inflammation , acute	التهاب حاد		حالة تصيب الحنك تتميز ببروزات حليمية حمراء متعددة ، ترافق وجود تعويضات سننية جزئية أو كاملة غير منطبقة أو متقلقلة . انظر فرط نمونسيجي (Hyperplasia) .
	التهاب يحدث بسرعة ، ذو أعراض شديدة ، وذو فترة زمنية قصيرة الأمد بشكل عام .	inflammatory reaction	تفاعل التهابي
		inflation	انتفاخ ، تَضخُّم
			امتلاء بالغاز ، خصوصاً بالهواء .
		inflexible	غير مرن
		influenza	نَزلة وافدة
			عدوى فيروسية تُسبب حُمى ، والتهاب الجرى التنفسي ، وألم الأطراف والظهر .
		infoldings	تَجَعُّدات ، طيات
		infra-	(سابقة) تحت ، أسفل ، سفلي
		infra-bony defect	العيب تحت العظمي
			انظر العيوب العظمية تحت العظمية (Infra-bony osseous defects) .

infra-bony pocket ، الجيب تحت العظمي ، جيب رَعْلِي ، جيب نُساعي
جيب قاعدته تحت مستوى العظم السنخي . انظر جيب تحت العظم (Intra-bony pocket) وهو المصطلح المُفضل .

infrabulge = undercut ، البروز السفلي ، منطقة الانحصار ، منطقة التقارب العُنُقِي = عُوُور مُثَبَّت ، بُروز مُعِيق جزء من التاج أو السن يقع أسفل خط التحديد أو الارتفاع المحيطي ، منطقة تقارب سُطوح التاج المحورية باتجاه العنق تعرف أيضاً بمنطقة العُوُور المثبتة عند تصميم البدلة السنية الجزئية النزوعة ؛ يقع الطرف المثبت للمشبكة في هذه المنطقة فقط ، انظر عُوُور مثبت ، بُروز مُعِيق (Undercut) ، وهو المُصطلح المُفضل .

infracclusion = infra-occlusion ، إطباق سفلي ، إطباق تحتي ، تحت الإطباق نوع من سوء الإطباق تكون فيه الأسطح الإطباقية للأسنان أسفل المستوى الإطباق الطبيعي ؛ غالباً ما يكون بسبب وجود التحام بالفصل .

infracondylism ، لُقمية سفلية انحراف لُقمي الفك السفلي في الاتجاه السفلي .

infracrown ، كسر غير تام ، كسر ناقص ، كسر جزئي

infradentale ، النقطة تحت السنية أقصى نقطة أمامية على النتوء السنخي للفك السفلي ، تقع بين الأسنان القاطعة المركزية السفلية ، وهي علامة ثابتة سهمية منصفة للقياس الرأسي .

infraglottic ، تحت المزماري

infrayoid ، تحت اللامي أسفل العظم اللامي .

infrayoid artery ، الشريان تحت اللامي فرع من الشريان الدرقي العلوي ، يغذي العضلة الدرقية اللامية . انظر تحت اللامي (Infrayoid) .

inframandibular ، تحت الفك السفلي

inframarginal ، تحت الحافة

inframaxillary ، تحت الفك العلوي

infracclusion = infraocclusion ، تحت الإطباق (تحت مستوى الإطباق) تحت الإطباق عبارة عن سوء إطباق أو سوء توضع لإحد الأسنان أو لأكثر من سن غير كاملة البزوغ حتى تصل إلى المستوى الإطباق ، وبالتالي هي ليست في وضع إطباق مع الأسنان المقابلة لها ، انظر أسنان غائرة (Submerging teeth) .

infraorbital ، تحت الحجاج يستقر تحت قاع الحجاج (Orbital floor) .

infraorbital artery ، الشريان تحت الحجاج فرع من الشريان الفكي العلوي ، يغذي الشفة العلوية ، وجانب الأنف ، وجفن العين السفلي ، والكيس الدمعي . انظر مدخل تحت الحجاج (Infraorbitalis) .

infraorbital block ، تخدير حاجزي تحت الحجاجي

infraorbital canal ، قناة تحت الحجاج قناة عظمية تمر خلال الفك العلوي تحت الحجاج ، ويمر خلالها الشريان تحت الحجاجي ، والعصب الفكي العلوي المتفرع من العصب مثلث التوائم حاملاً النبضات العصبية الواردة من جميع الأسنان العلوية .

infraorbital foramen ، الثقبية تحت الحجاج

infraorbital groove ، التلم تحت الحجاج

infraorbital injection ، حقنة (الحقن) تحت الحجاج

infraorbital nerve ، العصب تحت الحجاج عصب حسي يُغذي جفن العين السفلي ، والجلد ومخاطية الأنف ، والشفة العلوية ، والأسنان العلوية ، انظر مدخل تحت الحجاج (Infraorbitalis) .

infraorbital pointer = infraorbital indicator ، المؤشر تحت الحجاجي 1 - نقطة مرجعية ثالثة على الوجه (تحت العين) تستخدم في حالة استعمال القوس الوجهية الناقلة للنقطتين المرجعيتين الآخرين وهما مركزا لُقمي الفك السفلي . 2 - جزء من القوس الوجهية لتحديد الثلمة تحت الحجاج ، وجعلها موازية لمستوى فرانكفورت .

infraorbital plexus of nerves ، الضفيرة العصبية تحت الحجاج

infraorbital process ، الناتئ تحت الحجاج ، الشاخصة تحت الحجاج

infraorbital region ، المنطقة تحت الحجاج

infraorbital ridge ، الحافة تحت الحجاج

infraplacement ، توضع سفلي

infrared ، تحت الحمراء

infrared rays ، الأشعة تحت الحمراء

infrastructure = substructure ، بنية تحتية ، أساس ، وطيدة الجزء من الغرسة (Implant) الذي يقع تحت النسيج الرخو . انظر بنية تحتية (Substructure) .

infratemporal ، تحت الصدغي أسفل العظم الصدغي (Temporal bone) .

infratemporal fossa	الحفرة تحت الصدغية	ترشيح لا يمكن تحاشيه بسبب مكونات أنبوب الأشعة كما في زجاج الأنبوب .
infratemporal surface	السطح تحت الصدغي ، السطح الصدغي السفلي	وراثي ، موروث ، مُتوارث
infratemporale	النقطة تحت الصدغية	تشبيط ، كبح
	نقطة تستخدم في قياس الجمجمة ، توجد على الجناح الكبير للعظم الوتدي ، أسفل الصدغ .	مُثبط ، كايح
infratonsillar	تحت اللوزة	أية مادة تمنع أو تبطيء حدوث عملية معينة أو تفاعل كيميائي ، مثال ذلك عملية الأيض أو النمو الجرثومي .
infratrochlear	تحت البكري	قمحودي
infratrochlear nerve	العصب تحت البكري	قمحودي
	عصب يغذي الجلد فوق جسر الأنف . انظر مدخل تحت البكري (Infratrochlearis) .	متعلق بالقمحودية ، الحذبة القذالية الوحشية .
infraversion = infraclusion	انزياح سفلي ، مَيَلٌ تحتي = تحت الإطباق	inion = posterior occipital protuberance الخلفية
infundibulum, ethmoidal	القمع المصفوي	أكثر النقط بُروزاً على الحذبة القذالية الخلفية على الخط المنصّف للجسم ؛ علامة لقياس الجمجمة .
infusible	غير صّهور ، غير قابل للانصهار	initial أولي ، بسدئي
ingate	المصب ، فتحة الصب ، مدخل الصب	initial contact انظر تماس مُبكر ، تلامس قبل الأوان (Premature contact)
ingestion	ابتلاع ، ازدراء	initial occlusal contact تماس إطباق أولي
	1- طريقة تناول الطعام داخل الجسم . 2- عملية امتصاص الخلية لأية مادة غريبة .	أول تلامس للأسنان المتقابلة حينما يتقارب الفك السفلي باتجاه الفك العلوي للانغلاق .
ingot	1- قالب (لصب المعادن) 2- الصبة	initial preparation تحضير أولي
	كتلة معدنية مصبوبة بالحجم والشكل المطلوب .	initial therapy معالجة أولية ، معالجة بدئية
Ingrassia's wing = lesser wing of the sphenoid bone	جناح إنجراسيا = الجناح الصغير للعظم الوتدي	initiation بدء ، بداية
	نسبة ج. ف. إنجراسيا ، 1510 - 1580 ، G.F.Ingrassia ، مشرّح إيطالي .	initiator = initiative افتتاحي ، تمهيدي ، أولي ، ابتدائي ، مبدئي ، مفتح
ingredient	جزء ، عنصر ، مكون	أية مادة تنشط عملية معينة أو تفاعل كيميائي .
inhalation = inspiration	استنشاق	inject يحقن ، يزرُق
	1- عملية سحب الهواء داخل الرئتين من خلال الفم والأنف . 2- استنشاق غاز أو بخار أو رذاذ ، لعلاج عدوى بالمجرى التنفسي العلوي .	injectable قابل للحقن ، حقون
inhalation anaesthesia	تخدير بالاستنشاق	injected محقون ، مزروق ، مُحقن
	تخدير عام عن طريق مادة مخدرة غازية أو مادة مخدرة سائلة متطايرة ، انظر مخدر (Anesthetic) .	injection 1- حقن - حقنة - السائل المحقون ، زرق
inhale	يستنشق	إدخال سائل تحت الضغط داخل نسيج في الجسم بواسطة الحقنة . الطرق الشائعة للحقن هي : عن طريق الجلد (الحقن داخل الجلد أو الحقن داخل الأدمة) ؛ وفي الرباط حول السنني لإحداث التسكين اللحظي (Instant analgesia) . الحقن داخل الرباط ؛ وفي العضل (الحقن داخل العضل) ؛ وفي العظم الإسفنجي (الحقن داخل العظم) ؛ أو مباشرة في الوريد (الحقن داخل الوريد) . انظر . . حقن الكحول (Alcohol injection) .
inherent	متأصل	
inherent filtration	ترشيح متأصل	

injection molding	قولبة بالحقن	إبرة الحقن	إبرة مَجوّفة ذات طرف مشطوف حاد ، تستخدم لإدخال السائل داخل الجسم .
	تهيئة مادة بلاستيكية لأخذ الشكل الداخلي ل قالب مُغلق ، وذلك بإدخال المادة تحت الضغط داخل القالب من خلال مدخل مناسب ، انظر أيضا قولبة بالضغط (Compression molding) .	محقنة	
injection , anterior infraorbital	الحقنة تحت الحجاج الأمامية	محقنة سنية	
injection , anterior palati	الحقنة الحنكية الأمامية	إصابة ، أذية	
injection , extra-oral	حقنة من خارج الفم	إصابة النسيج الداعمة	
injection , gingival	حقنة لثوية	إصابة اللب	
injection , hypodermic	حقنة تحت الجلد	إصابة السن	
injection , infra-orbital	حقنة تحت الحجاج	حشوة مصبوبة	
injection , intracutaneous = intradermal injection	حقنة داخل الجلد = حقنة داخل الأدمة	حشوة سنية يتم تشكيلها من الشمع لتأخذ شكل الحفرة المحضرة ، ثم تصب وتلمع وتلصق داخل الحفرة بالسن . الحشوات المصبوبة إما أن تكون من الذهب أو من الخزف .	
injection , intraligamentary	حقنة داخل الرباط	inlay , gold	حشوة ذهب مصبوبة
	حقن داخل الرباط حول السني مما يسبب التسكين اللحظي للألم .	inlay ring	حلقة مصبوبة
injection , intramuscular	حقنة داخل العضل	inlay wax	شمع الحشوة المصبوبة
injection , intra-osseous	حقنة داخل العظم		مزيج من شمع النحل ، وشمع البارافين ، وشمع راتيني يستعمل لإنتاج نموذج دقيق للحفرة المحضرة ؛ يكسى نموذج الشمع ثم يزال بالحرق تاركا القالب المفرغ لصب الذهب داخله . انظر مادة الطبع (Impression material) والشمع (Wax) .
injection , intraseptal	حقنة داخل الحاجز	inner	داخلي
injection , intravenous	حقنة داخل الوريد	inner dental epithelium	ظهارة سنية داخلية
	حقن مباشر داخل الوريد .	inner enamel cells	خلايا مينائية داخلية
injection , jet	حقن بالنفث ، حقن بالدفع الشديد	inner epithelial zone	منطقة الظهارة الداخلية
injection , mandibular	حقنة الفك السفلي	innervation	إعصاب ، تعصيب
injection , maxillary	حقنة الفك العلوي		نظام عصبي يشمل مساحة من الجسم أي الإمداد العصبي أو توزيع الأعصاب في عضو أو جزء من الجسم .
injection , maxillary nerve	حقنة العصب الفكي العلوي	innocent	حميد ، سليم ، غير خبيث
injection , mental	حقنة ذقنية	innocent tumor = benign tumor	ورم حميد ، ورم غير خبيث
injection , mental foramen	حقنة الثقبية الذقنية		بلاسم ، بدون اسم ، عُقْل ، لامسمى
injection , palatal	حقنة حنكية	innominate	الشريان اللامسمى
injection , posterior infra-orbital	حقنة تحت الحجاج الخلفية	innominate artery	الجدع العَضْدي الرأسي (Brachiocephalic trunk) . انظر مدخل جَدع عَضْدي رأسي (Truncus brachiocephalicus) .
injection , posterior palatal	حقنة حنكية خلفية		وريد بلاسم
injection , pterygomandibular	حقنة جناحية فكية سفلية	innominate vein	الوريد العَضْدي الرأسي .
injection , subcutaneous = hypodermic injection	حقنة تحت الجلد		
injection , tuberosity	حقنة حدة الفك العلوي ، حقنة الحدة الفكية		
injection , zygomatic	حقنة وجنية		

inoculation	تلقيح ، تطعيم ، تحصين	inserting line	خط الإدخال
	إدخال كائنات دقيقة داخل قُطع في الجلد أو في الغشاء المخاطي مثل ما يحدث في العدوى ؛ تستخدم هذه الطريقة بتعمد كإجراء وقائي من بعض الأمراض مثل مرض التيفويد ؛ وذلك بحقن جراثيم ميتة أو سلالة موهنة داخل الأنسجة لإنتاج الأضداد وبالتالي يكتسب الجسم مناعة .	insertion	1- إدخال ، إيلاج 2- حَشْو ، عَرَز ، إدراج 3- ارتكاز ، مُرتكز
inoperable	غير قابل للجراحة ، عَصِي الجراحة لا يمكن علاجه عن طريق الجراحة .		1- إدخال جهاز سني تعويضي داخل الفم ، أو حشوة مصبوبة داخل الحفرة المحضرة في السن . 2- مكان التثبيت للجزء الوحشي من العضلة في العظم . 3 - عملية زرع شيء ما ، غرسة (Implant) . 4 - (في التشريح) : نقطة تثبيت العضلة بالجزء الذي تحركه .
inorganic	لا عضوي ، غير عضوي	insertion , appliance	إدخال الجهاز
	1 - ليس عضوي المنشأ أو متعلق بمواد ليست عضوية المنشأ . 2- (في الكيمياء) : متعلق بمواد لا تحتوي على الكربون ماعدا الكربونات والسيانيد .	insertion , path of	مسار الإدخال ، خط الإدخال ، ممر الإيلاج ، الاتجاه الذي يتم فيه إدخال الجهاز التعويضي ونزعه عن الأسنان الداعمة .
inorganic chemistry	كيمياء لاعضوية	inside	داخل ، من الداخل
inosculation	مفاغمة	inside cutting disk	قُرص ذو وجه قاطع داخلي
inostosis	ترمم عظمي	insidious	مُخادع ، ماكر ، مُضلل ، مخاتل يتحدث ببطء .
	عملية يعاد فيها تكوين النسيج العظمي ليحل محل النسيج الذي يتلف .	insignificance = insignificant	غير هام ، ضئيل
inostosis , cementum	تملظ معاكس ، ترميم عظمي ملاطي	in situ	في موضعه ، لابد
	حالة مرضية تتميز بالنمو المتزايد في سماكة الملاط داخل العاج .	insoluble	غير قابل للذوبان ، غير منحل
in - out tooth position	وضع سني داخلي خارجي	inspection	فحص ، معاينة
	العلاقة الوجهية اللسانية (Faciolingual relationships) للأسنان بالنسبة للمستوى الإطباق . الانزياح الوجهي أو اللساني للأسطح الشفوية لتيجان الأسنان .		فحص بالعين للجسم أو أي جزء منه .
inpatient	مريض مقيم (في المستشفى)	inspiration	شَهيق
	مريض سُمح له بدخول المستشفى وظل فيها طوال الليل وذلك بغرض الفحص ، والملاحظة أو للعلاج أو للغرضين معاً . انظر أيضاً مريض نهاري (Day-patient) ، ومريض العيادة الخارجية [مريض خارجي (Outpatient)] .	inspiratory	شَهيق ، تنفسي
insalivation	استلعاب	inspissation	تجفيف بالتبخير ، تكثيف بالتبخير ، تغليظ القوام
	مزج وترطيب الطعام باللعاب .		تغليظ القوام بتجريد المادة من السوائل .
insanitary	غير صحي	instability	عدم استقرار
insert	1- يغرز 2- مغرز	instillation	تستيل
	تتصل (العضلة) بالعضو المراد تحريكه .	instructions	تعليمات ، إرشادات
insert , intramucosal	غرز داخل المخاطية	instrument	أداة
	وتد معدني متصل بالبدلة السنية ينطق داخل جيب محضر في المخاطية الفموية لتحسين ثباته بالفم .		أداة صغيرة أو جهيزة أو جهاز لتأدية عمل دقيق أو خاص . معظم الأدوات تُسمى حسب استعمالها أو حسب شكلها .
inserting	غرز	instrumental	بالأداة ، بواسطة الأداة ، أدوي ، آلي ، أداتي
		instrumentation	مُدخالحة بالأدوات ، استعمال الأدوات ، استخدام الأدوات في العلاج .
		instruments	أدوات
		instruments, amalgam	أدوات الأملغم

instruments, bands أدوات الأطواق

instruments, Black's cutting أدوات بلاك القاطعة

instruments , cone-socket أدوات ذات مخروط وتجويف
أداة تكون فيها الساق والنصلة أو الرأس منفصلة عن الحامل أو الساعد وتثبت بها .

instruments , crowns أدوات التيجان

instruments , dental أدوات سنية
أية أداة من الأنواع المختلفة من الأدوات المستعملة في طب الأسنان والتي تمسك باليد أو بواسطة القبضة عند ممارسة طب الأسنان .

instruments , double-ended أدوات مُزدوجة النهاية ،
أدوات ذات طرف مزدوج
أدوات ذات نصلة أو رأس في كل من طرفي نهايتي اليد .

instruments , gingivectomy أدوات قطع اللثة
تستعمل في استئصال اللثة المريضة .

instruments , hand أدوات يدوية
أدوات مصنوعة من حديد مقسى أو من البلاستيك وهي مكونة من ثلاثة أجزاء :
1 - مقبض أو ساعد : للمقبض عليها بواسطة الأصابع أو اليد .
2 - ساق أو عنق : الجزء المؤلف بين المقبض ونهاية أو طرف الأداة .
3 - رأس أو نصلة أو طرف : الجزء العامل الذي يوجد في طرف الأداة .

instruments , hand cutting أدوات قاطعة يدوية

instruments , laboratory أدوات مخبرية

instruments , long-handled أدوات طولانية المقبض
أداة ذات مقبض وساق ونصلة ، مصنوعة من قطعة معدنية واحدة .

instruments , measuring أدوات قياس

instruments , periodontal أدوات النسيج الداعمة

instruments , plastic filling أدوات حشو المواد اللدنة

instruments , rotary أدوات دوّارة
أدوات تدور بواسطة المحرك السني أو عنفة التوربين بضغط الهواء ، مثال ذلك المثاقب .

instruments sterilization تعقيم الأدوات

instruments tray صينية الأدوات

instruments , wax أدوات الشمع

instruments formula صيغة الأدوات ، توصيف الأدوات ، دليل الأدوات

ابتكرت صيغة الأدوات ، بواسطة ج. ث. بلاك G.Black كوسيلة للتفريق بين الأحجام والأنواع المختلفة للأدوات اليدوية السنية ، وتشتمل صيغة الأدوات على ثلاثة أرقام تمثل ثلاثة قياسات : عرض نصل أو شفرة الأداة وتقاس بأعشار من الملم ؛ وطول نصل الأداة بالملم ؛ وزاوية العنق بالدرجات ، وبينما يوجد رقم رابع بين قوسين بعد الرقم الأول يمثل زاوية الحد القاطع للنصلة مع الساق أو العنق بالدرجات يشاهد عادة على مقبض أدوات شطب الحافة .

فُصور ، عجز ، عدم كفاية insufficiency

فُصور وظيفي insufficiency , functional

فُصور عَضوي ، فُصور جهازي عام insufficiency , systemic

قاصر ، ناقص ، غير كاف ، غير كفوْ insufficent

عزل ، إفراد insulation

إنسولين insulin = insuline
إفراز داخلي للبنكرياس ، ينظم استقلاب الكربوهيدرات ويتحكم في مستوى سكر الدم واحتراق الدهن . يفرز مباشرة في مجرى الدم ويستخدم في علاج الداء السكرى .

سليم ، غير مُصاب intact

نَحْت عميق intaglio
نَحْت في المواد الصلبة ؛ ويستخدم في نَحْت النموذج أو المثال السني عند تصنيع البدلة السنية .

كامل ، كلي ، تام integral

جُرعة امتُصت كلياً integral absorbed dose
انظر جرعة كلية (Integral dose) .

جُرعة كلية integral dose
الطاقة الكلية الممتصة بواسطة شيء ما ، أثناء التعرض للإشعاع .

غلاف ، غطاء integument
جلد ، غشاء ، قشرة .

غلافي ، غطائي integumental
جلدي ، غشائي ، قشري .

جلدي ، غطائي integumentary
متعلق بالغطاء أو الغلاف أو الجلد .

حاجز مُكثف ، دريئة مكثفة intensifying screen
صفيحة بلاستيكية مغطاة ببلورات تنجستين الكالسيوم توضع ملاصقة لفلم شعاعي غير مغلف في محفظة الفلم الشعاعي ؛ تنفذ الأشعة من خلال الحاجز أثناء تعرّضه للأشعة وتجعله يتوهج لتوضيح الصورة على الفلم .

شدة ، كثافة intensity

(في علم التصوير الإشعاعي) : درجة كثافة وتباين الصورة
على الفلم الشعاعي .
intensive شديد ، عَنيف ، مُرْكَز
intensive care unit وحدة العناية المركزة
intention 1- مأرب ، مَقْصِد ، هَدَف
2- النَّدب ، تَدْبُ ، التَّام الجرح .
intention , healing by first الشفاء بالالتئام الأولي
التئام طبيعي للجرح أو لقطع جراحي عبر الحواف المكشوفة
للجرح .
intention , healing by second الشفاء بالالتئام الثانوي
يحدث حينما يتحبَّب الجرح المفتوح من قاعدته ليتمتلىء
الجزء الناقص من الجرح من الأسفل إلى الأعلى .
inter- (سابقة) ضَمْن ، بين ، ما بين
interalveolar بين السنخي ، بين الدرْدِري
inter alveolar distance = المسافة بين السنخين = المسافة
inter-ridge distance بين الحيدَين
المسافة العمودية ، عند البعد العمودي الإطباق ، بين
نقطتين ثابتتين على الارتفاعين السنخين العلوي والسفلي .
interalveolar septum الحاجز بين السنخي
جدار عظمي يفصل بين سنخي سنين أو سنخي جذرين
لسن واحدة .
interarch distance = المسافة بين القوسين = المسافة بين
interridge distance الحيدَين
1- المسافة العمودية بين قوس الفك العلوي وقوس الفك
السفلي (القوس السنخية أو القوس المتبقية) ، عند بعد
عمودي مُعَيَّن .
2- المسافة العمودية بين الحيد العلوي والحيد السفلي .
انظر أيضا المسافة المختزلة بين القوسين (Reduced
interarch distance) .
interarch space المسافة بين القوسية
انظر مسافة (Space) .
interarticular ضمن المفصل ، بين المفصلي
موجود بين سطحي المفصل ؛ مثال : القرص الغضروفي بين
اللقتين يوجد بين الجوف العنابي ولُقمة الفك السفلي في
المفصل الفكي الصدغي .
intercalated ducts أفتنية مُقْحمة
أفتنية لأغاية مخصورة أو عنبية العُنق .
intercavernous sinus الجيب بين الكهفي ، الجيبَين
التجويفَين
أحد جيبي يتصلان مع الجيوب الكهفية مكونين حلقة

حول الحفرة النخامية ، انظر مدخل الجيب بين الكهفي
(Sinus intercavernosus) .
intercellular بين الخلوي ، بين الخلايا
بين الخلايا في النسيج ؛ يمكن أن ينطبق على النسيج الضام
أو السائل الموجود بين الخلايا .
intercellular bridge جسر بين الخلايا
intercellular fluid سائل بين الخلايا
intercellular spaces مسافات بين الخلايا ، فراغات بين
الخلايا
intercellular substance مادة بين الخلايا
interception اعتراض ، مقاطعة
interceptive 1- معترض ، محصور
2- توقعي
interceptive occlusal contact تلامس إطباق اعتراض
1- تلامس أولي للأسنان ، يوقف أو يحرف حركة الفك
السفلي الطبيعية ، انظر أيضا تخالف إطباق (Occlusal
disharmony) .
2- تلامس متعارض أو تلامس مبكر بين الأسنان المتقابلة ،
يمنع التداخل التام للحدبات .
interceptive occlusion إطباق توقعي ، إطباق اعتراض
interceptive orthodontics تقويم الأسنان التوقعي
طريقة تستخدم في علم التقويم السني ، لمنع سوء الإطباق
للأسنان الدائمة تطبق بشكل عام خلال فترة إثمار الأسنان
المختلط .
intercondylar بين اللقمتين
intercondylar axis المحور بين اللقمتين
الخط الذي يصل بين مركزي دوران اللقمتين .
intercondylar disc قرص بين اللقمتين
قرص بيضوي غُضروفي ليفي ، حوافه ملتحمة مع رباط
محفظة المفصل الفكي الصدغي ، يقسم المفصل إلى
فجوة علوية وفجوة سفلية .
intercondylar distance المسافة بين اللقمتين
المسافة بين المراكز الدورانية لكل لُقمة .
intercuspal occlusion = الإطباق بين الحديبي = الإطباق
centric occlusion المركزي
انظر إطباق (Occlusion) .
intercuspal position = الوضع بين الحديبي ، وضع بين
intercuspal occlusion الحديبتين = إطباق بين الحديبي
وضع تكون فيه الأسنان العلوية في تطابق تام أو أقصى

تطابق مع الأسنان السفلية ؛ يسمى أيضاً الإطباق المركزي (Centric occlusion) أو الإطباق الوظيفي (Functional occlusion) .	interdental septum	الحاجز بين السني
وضع الفك السفلي حينما تكون الأسنان في الإطباق بين الحديبي .	interdental space	الفراغ بين السني ، المسافة بين السنية
intercusation تداخل الحديبات ، تشابك الحديبات		فراغ يقع تحت منطقة تماس سطحين متلاصقين لسنين متجاورتين .
1- التعشيق بين الحديبات للأسنان المتقابلة .	interdental splint	الجبيرة بين السنية
2- علاقة طبيعية متبادلة بين الأسنان ، تشابك فيها حديبات الأسطح الإطباقية للأسنان الخلفية في أحد الفكين مع الوهاد المناظرة لها على الأسنان المقابلة في الفك المقابل عند الإطباق .		نوع من الجبائر التي تستخدم في تثبيت كسور الفك عن طريق مرور الأسلاك حول الأسنان .
3- إطباق ثابت يعتمد على علاقة الحدية مع الحفرة وعلاقة المستوى المائل للأسطح الإطباقية للأسنان العلوية والسفلية .	interdental splinting	التثبيت بين السني
intercusation,maximum أقصى تداخل للحديبات	interdental stick =	تثبيت الأسنان المتقلقلة مع الأسنان الثابتة غير المتقلقلة الأخرى ، بواسطة الأسلاك أو الجبائر أو المواد اللاصقة .
intercuspidation = intercusation تداخل الحديبات ، تشابك الحديبات	interdental wood point	القضيب بين السني = الوتد الخشبي بين السني
interdental بين السني ، بين الأسنان	interdental stimulators	المنشطات بين السنية
موجود بين الأسطح الملاصقة للأسنان في نفس القوس السنية أو بين أي سنين في نفس القوس السنية .	interdental stripper	أداة التعرية بين السنية
interdental brush الفرشاة بين السنية		أداة تمسك باليد ذات فصل ساحل يمكن استبداله تستعمل لتقليل العرض الإنسي الوحشي للسن .
فرشاة مصممة لإزالة اللويحة من المسافات بين السنية ؛ وهي تشبه فرشاة الزجاجاة ولكنها صغيرة حتى يمكن تمريرها بين الأسنان .	interdental tissue	النسيج بين السني
interdental canal القناة بين السنية	interdental wedge	الوتد بين السني
interdental crater الفوهة بين السنية		وتد يوضع بين سنين متجاورتين .
interdental eyelet wiring التثبيت بين السني بالأسلاك ذات العروة	interdental wiring	التثبيت السلكي بين السني
طريقة لتثبيت الفكين باستخدام أسلاك ذات عروة سابقة التجهيز ؛ يتم إمرار أسلاك الربط بين الفكين من خلال عروة في الفك العلوي وعروة في الفك السفلي وتربط أطرافها معا بإحكام ؛ وبذلك يتم تثبيت الفك السفلي مع الفك العلوي .		تثبيت كسر الفك بأسلاك تمرر بين الأسنان الموجودة على جانبي الكسر .
interdental implant غرس بين سني	interdental wood point	الوتد الخشبي بين السني ، الرأس الخشبي بين السني
غرس داخل العظم بين أسنان طبيعية .		قطعة من الخشب الصلب أو الخشب اللين تستعمل لإزالة اللويحة (Plaque) من المسافات بين السنية تحت ملاحظة جراح الأسنان أو أخصائي صحة الفم .
interdental ligament الرباط بين السني	interdentale	النقطة بين السنية (السنيني)
interdental papilla الحليمة بين السنية		النقطة على الخط المنصف للفم بين القواطع المركزية على قمة الحاجز السنخي في الفك العلوي وتسمى أيضاً : النقطة العلوية بين السنية (Interdentale superius) ، وفي الفك السفلي تسمى : النقطة السفلية بين السنية (Interdentale inferius) .
بروز من اللثة يملأ الفراغ الذي يقع في المسافة بين السنية أي بين الأسطح الملاصقة لسنين متجاورين . انظر حليمة (Papilla) .	interdentale inferius	النقطة السفلية بين السنية
	interdentale superius	النقطة العلوية بين السنية
	interdentium	بين الأسنان
		الفراغ بين سنين متجاورتين.

interdigitation = intercuspatation = تعشيق ، تشابك =
تداخل الحدبات
تعشيق الأسنان أو عملية تشابك الأسنان (Interlocking)
كما في تعشيق أصابع اليد .
توشيح أو تطابق الأجزاء المتقابلة معاً . مثال : تطابق
حدبات الأسنان السفلية مع وهاد الأسنان العلوية .

interfacial surface tension التوتر السطحي بين الوجهي
توتر أو مقاومة الانفصال لوجود غشاوة سائل رقيق بين
سطحين منطبقين تماما ، كما في الغشاوة الرقيقة من
اللعاب بين قاعدة البدلة السنية والأنسجة .

interference تعارض ، تداخل
مناطق التداخل ، مناطق العُورور

interference areas تعارض الحدبات
تلامس حدبة سن مع حدبة في السن المقابلة بما يمنع
تلامس الحدبات الأخرى للأسنان المتقابلة .

interference , cuspal تداخل إطباق
بين الجبهي

interference , occlusal بين جزئي العظم الجبهي .
بين جذور السن الثلاث

interfrontal بين الكريات ، بين الكريوى
بين الكريات .

interfurca العاج بين الكريات
أقنية بين الكريات

interglobular المسافة بين الكريات ، الفراغات الكهفية
فراغات في عاج السن قريبة من الموصل العاجي المينائي ناتجة
عن عدم التكلس .

interglobular dentine المسافة بين الكريات
أقنية بين الكريات

interglobular ducts الفراغات الكهفية
فراغات في عاج السن قريبة من الموصل العاجي المينائي ناتجة
عن عدم التكلس .

interglobular space بين زوايا الفك السفلي ، بين زاويتي الفك
مؤقت

intergonial = gonia إصاق مؤقت
بدلة سنية مؤقتة =

interim بدلة سنية مؤقتة =
بدلة سنية مؤقتة =

interim cementation بدلة سنية مؤقتة =
بدلة سنية مؤقتة =

interim denture = provisional denture = temporary denture
جهاز سني تعويضي يستعمل لفترة قصيرة من أجل
تعويض ناحية جمالية أو للمضغ أو للدعم الإطباقى أو
لتأهيل المريض لقبول بديل صناعي عن الأسنان الطبيعية
المفقودة إلى أن يتم تحديد المعالجة التعويضية التي يمكن أن
تقدم للمريض ، أو إلى أن يتم تصنيع الجهاز التعويضي
اللازم .

interior داخلي ، ضمن
داخل ، يوجد داخل عضو أو جزء أو تجويف .

interlabial بين الشفتين
intermandibular بين نصفي الفك السفلي
intermandibular suture = = الدرر بين نصفي الفك السفلي =
الوصل الذقني
symphysis menti عظمي الفك العلوي = العظم بين عظمي
الفك العلوي
intermaxilla = بين عظمي الفك العلوي
توجد بين الفكين أو تمر بين الفكين .
intermaxillary bone إرساء بين الفكين
استخدام القوس السني العلوي كمرتكز لجذب وتثبيت
القوس السني السفلي .
intermaxillary anchorage عظم ما بين عظمي الفك العلوي =
عظم جونيه
أحد العظام الصغيرة الموجودة في وسط الفك العلوي
للجنين والتي تلتحم بعد البلوغ .
intermaxillary elastic traction جر مرن ما بين الفكين ،
سحب مرن ما بين الفكين
تثبيت ما بين عظمي الفك العلوي
طريقة لتثبيت الفك السفلي والفك العلوي في علاقة إطباقية
طبيعية لفترة من الزمن (عادة لتحفيز التئام الكسر).
intermaxillary relation العلاقة بين الفكية ، العلاقة بين
الفكين
أية علاقة من العلاقات الكثيرة بين الفك السفلي والفك
العلوي ؛ مثل : علاقة الفك السفلي والعلوي المركزية ،
وعلاقة الفك السفلي والعلوي اللامركزية ، إلخ .
intermaxillary space المسافة بين الفكين
مسافة بين الفك العلوي والفك السفلي حينما يكون الفك
السفلي في وضع الراحة .
intermaxillary traction سَحَب بين الفكين ، جَدْب بين
الفكين
(في تقويم الأسنان) : طريقة علاجية لتحريك إحدى
القوسين السنيين أو الاثنتين بواسطة استعمال الأطواق المرنة
التي توضع بين حاصرات مثبتة على الأسنان في القوسين
السنيين المتقابلتين . تقسم إلى ثلاثة أصناف :
الصف الأول : يتم تطبيق القوة بين القوس العلوية
والقوس السفلية لتحريك إحدى القوسين أو كليهما
الصف الثاني : يتم تطبيق القوة من الجزء الخلفي للقوس
السفلية إلى المنطقة الأمامية في القوس العلوية . الصف
الثالث : يتم تطبيق القوة من الجزء الأمامي للقوس السفلية
إلى الجزء الخلفي في القوس العلوية .

intermaxillary wiring	تثبيت سلكي بين الفكين نوع من تثبيت كسور الفك باستخدام أسلاك لربط الفك السفلي بالفك العلوي .	internal auditory meatus	الصماخ السمعي الداخلي ، مجرى السمع الداخلي
intermediary	وسيط ، متوسط	internal branches	شُعَب باطنة ، أفرع إنسية
intermediary jaw movement	حركة الفك المتوسطة كل الحركات التي تقع بين الحركات الانزلاقية القصوى للفك السفلي .	internal finishing line	خط الإنهاء الداخلي
intermediate	مُتوسط 1- موجود بين شيئين ، في وضع متوسط . 2- (في طب الأسنان) : أية مادة غير موصلة تستخدم لتبطين حفرة محضرة في السن ، قبل حشوها بالذهب أو بالأملغم لحماية لب السن .	internal fistula	ناسور داخلي قناة مرضية تصل ما بين عضوين أو تجويفين بدون فتحة على السطح الخارجي .
intermediate abutment	دعامة متوسطة	internal lateral ligament	رباط جانبي إنسي
intermediate cementum layer	طبقة ملاطية متوسطة	internal maxillary artery	الشريان الفكي الباطن
intermediate membrane	غشاء مُتوسط	internal oblique line	الخط المنحرف الباطن
intermediate membrane , Hannover's	غشاء هانوفر المتوسط	internal oblique ridge	الحافة المنحرفة الباطنة ، الحيد المنحرف الباطن
intermediate plexus	ضفيرة متوسطة ، شبكة متوسطة	internal pterygoid muscle	العَضلة الجناحية الإنسية
intermedius	متوسط ، وسيط	internal pterygoid tubercle	الحُدبية الجناحية الإنسية ، التواء الجناحي الإنسي
intermedius nerve	العصب المتوسط يعصب غدد الأنف والفم ، وبراعم التذوق .	internal resorption	امتصاص داخلي ، ارتشاف داخلي انظر امتصاص (Resorption) .
intermittent	متناوب ، مُتقطع ، غير مُستمر يحدث على فترات ، مع فترات توقف ؛ عكس مستمر .	internal rest	سناد داخلي بروز معدني صلب لبدلة سنية ثابتة أو نزوعة ، يستند على حشوة مصبوبة محضرة داخل تاج السن .
intermittent force	قوة متقطعة ، قوة غير مستمرة (في تقويم الأسنان) : القوة التقويمية النشطة للجهاز التقويمي حيث تتضائل إلى الصفر أو قريباً من ذلك قبل الموعد التالي مع طبيب تقويم الأسنان .	internal secretion	إفراز داخلي
internal	1- داخلي ، باطني 2- إنسي	internal skeletal fixation	تثبيت هيكل داخلي انظر تثبيت (Fixation) .
internal attachment = frectional attachment = key and keyway	وُصْلَةٌ داخلية = وُصْلَةٌ احتكاكية = وُصْلَةٌ المزلج والميزاب = وُصْلَةٌ متوازية	internal surface	سطح داخلي ، وجه باطن
attachment = parallel	وُصْلَةٌ محكمة = وُصْلَةٌ مشقوقة	internal wire suspension	تعليق سلكي داخلي طريقة تثبيت كسر في الهيكل العظمي الوجهي عن طريق أسلاك تمرر فوق منطقة الكسر ، ثم تدخل من خلال الأنسجة الرخوة إلى داخل الفم لتثبيت العارضات القوسية أو الجبائر .
attachment = precision	وُصْلَةٌ محكمة = وُصْلَةٌ مشقوقة	internarial	بين المنخرين بين فتحتي الأنف .
attachment = slotted attachment	مثبتة تستخدم في تصنيع البدلة السنية الثابتة والنزوعة ؛ تشمل على جزأين : الجزء الأول على هيئة وعاء يوضع ضمن محيط التاج للسن الداعمة والجزء الثاني مطابق تماماً للجزء الأول ، يتصل بالداعمة أو بهيكل الجهاز السني .	internasal	بين عظمتي الأنف
		international unit system = IUS	نظام الوحدات العالمي نظام وحدات يستخدم في الأعمال العلمية العالمية يعتمد على النظام المترى .
		interocclusal	بين إطباق ، بين القوسين السنيتين يقع بين الأسطح الإطباقية للأسنان المتقابلة في الفكين .
		interocclusal clearance = freeway space	مسافة فاصلة بين إطباقية = مسافة حرة ، مسافة استرخائية

مسافة توجد بين الأسطح الإطباقية للأسنان العلوية والسفلية ، حينما يكون الفك السفلي في وضع الراحة .

interocclusal distance = المسافة بين الإطباقية ، المسافة بين القوسين = المسافة الحرة ، **free-wayspace = interocclusal clearance = interocclusal gap =** المسافة الاسترخائية = المسافة بين الإطباقية الفاصلة = **interocclusal rest space** مسافة الراحة بين الإطباقية

المسافة بين الأسطح الإطباقية للأسنان العلوية والسفلية في وضع الراحة الفيزيولوجي (Physiologic rest position) ؛ ويمكن حسابها بواسطة حساب الفرق بين البعد العمودي عند الراحة والبعد العمودي الإطباقية .

interocclusal record التسجيل بين الإطباقية ، تسجيل بين القوسين السنيتين

تسجيل العلاقة الوضعية للأسنان المتقابلة أو لكلا الفكين على الأسطح الإطباقية لعضات الشمع أو للأسنان على مادة لدنة تتصلب ، مثل : جيس باريس ، أو الشمع أو معجون أكسيد الزنك واليوجينول .

تسجيل أي وضع إطباقية من أجل نقله إلى المفصلة مثل الوضع الإطباقية المتقهقر أو الوضع الإطباقية المتقدم أو الوضع الإطباقية الجانبي أو الوضع الإطباقية بتداخل الحدبات أو التماس الحديدي الأولي ؛ يمكن تسجيل الوضع الإطباقية بواسطة رقاقة إطباقية لدنة أو دافئة من الشمع اللين المغلف برقاقة معدنية .

interocclusal record , centric التسجيل بين الإطباقية المركزي = التسجيل المركزي بين الإطباقية

تسجيل وضع الفك المركزي أو العلاقة المركزية للفك .

interocclusal record , eccentric التسجيل بين الإطباقية اللامركزي

تسجيل وضع الفك وهو في غير العلاقة المركزية .

interocclusal record , lateral = التسجيل بين الإطباقية الجانبي = التحقق الإطباقية الجانبي

تسجيل وضع الفك اللامركزي الجانبي .

interocclusal record , protrusive التسجيل بين الإطباقية المتقدم = التسجيل بين الإطباقية البارز

تسجيل وضع الفك اللامركزي المتقدم .

interocclusal space مسافة لإطباقية ، الحيز بين السطوح الإطباقية

الفرجة بين القوسين السنيتين عند وضع الراحة للفك السفلي .

interorbital بين الحاجبين

interosseous بين العظمي ، بين العظام موجود بين العظام (Bones) .

interpapillary بين الحليمي ، بين الحليمات

interpapillary ligament الرباط بين الحليمي

interphase بين طورين

interpolation إدراج جراحي

نقل وغرس جراحي للنسيج من عضو إلى عضو .

interpretation تفسير ، تفنيد ، تأويل

interpretation , roentgenographic تفسير شعاعي

interprismatic بين المشورية ، بين المشوير

interprismatic substance المادة بين المشورية

interproximal تلامس ، متجاور ، تقارب ، داني (في طب الأسنان) : بين الأسطح المتقاربة ؛ واقع بين الأسطح الدانية (الأسطح المتماسية) للأسنان المتجاورة .

interproximal attrition سحل متلاصق ، تآكل متجاور تآكل الأسطح المتلاصقة للأسنان المتجاورة بالاحتكاك .

interproximal cavity = حفرة ملاصقة = حفرة بين الفرجتين = **interstitial cavity**

حفرة تشمل السطح الإنسي أو السطح الوحشي للسن ، تُسمى أيضا حفرة بين الفرجتين (Interstitial cavity) .

interproximal caries نخر متلاصق ، نخر ملاصق

interproximal clearance مسافة فاصلة بين المتجاورين مسافة بين الأسطح المتلاصقة لسنين متجاورتين .

interproximal embrasure فرجة التلاصق ، مسافة التلاصق

interproximal projection = صورة ما بين التلاصق = صورة **bite-wing projection** فلم العضة المجهتحة

طريقة للتصوير الإشعاعي ، لتوضيح التيجان والارتفاعات السنخية الملاصقة للأسنان العلوية والأسنان السفلية ؛ تستخدم في المقام الأول لتشخيص النخر الملاصق .

interproximal space فراغ التلاصق ، مسافة التلاصق فراغ بين الأسنان المتجاورة في القوس السنية ؛ تنقسم إلى فرجة إطباقية توجد في الناحية الإطباقية أعلى نقطة تماس الأسنان ، وفرجة حاجزية توجد في الناحية اللثوية من نقطة تماس الأسنان .

interproximal stripping قطع شريحة من الميناء الملاصق (تنحيل ، يجعله رفيع)

of enamel (slenderizing) تقليل عرض السن الملاصق بإزالة جزء من ميناء السن (عادة الأسنان الأمامية) لتصحيح الاختلاف في حجم السن أو تثبيت وضع الأسنان بعد العلاج التقويمي .

interproximal surfaces	أسطح متلاصقة انظر سطح ملاصق (Approximal surface) .	interstitial surface	سطح بيني ، سطح مُلاصق ، سطح مُجاور انظر سطح ملاصق (Approximal surface) .
interpupillary	بين الحدقتين	interstitial tissue	نسيج خلالي
interradicular	بين الجذور منطقة توجد بين جذور الأسنان متعددة الجذور .	intertriginous	سَحْجِي ، مَذْحِي متعلق بسحج أو تسلُّخات الجلد .
interradicular group	الزمرة بين الجذرية ، المجموعة بين الجذرية	intertubular	بين القُنَيوي ، بين القُنَيَات ، بين النبيات
interradicular pocket	جيب بين الجذور	intertubular dentine	عاج بين القُنَيوي ، عاج بين القُنَيَات
interradicular retainer	المُثبِتة بين الجذرية ، مُثبِتة جَذرية	interval	1- فُسْحَة ، فُرْجَة 2- فاصل
interradicular septa =	الحواجز بين الجذرية = الحاجز بين الجذري ، حاجز بين الجذور	intervascular	بين الأوعية توجد بين الأوعية (Vessels) .
interradicular septum	جدار أو حاجز عظمي ، يوجد بين جذور الأسنان مُتعددة الجذور .	intervention	مُدَاخِلَة ، تَدْخُل
interridge distance =	المسافة بين الحافتين السنخيتين =	intervention , surgical	مداخلة جراحية ، تدخل جراحي
interarch distance	المسافة بين القوسين 1- المسافة العمودية بين القوس العلوية والقوس السفلية (القوس السنخية أو القوس المتبقية) والتي تحدد البعد العمودي . 2- المسافة العمودية بين الحيد العلوي والحيد السفلي ، انظر أيضاً نقص المسافة بين القوسين (Reduced interarch distance) .	intestine	المعي ، الأمعاء ذلك الجزء من القناة الهضمية الذي يمتد من المعدة إلى فتحة الشرج ، طول الأمعاء الدقيقة حوالي 6 أمتار ، والأمعاء الغليظة حوالي مترين . تقوم الأمعاء بعملية الهضم وإزالة الفضلات الناتجة .
interridge distance =	المسافة بين الحافتين السنخيتين =	intima	باطنة ، طبقة الشريان الباطنية 1- أعمق طبقة رقيقة من الخلايا المبطنة للشرايين والأوردة ؛ تتألف من الطبقة البطانية للأوعية ، وتبطن تجويف الأوعية الدموية . 2- أعمق طبقة لمختلف الأعضاء أو الأجزاء الأخرى من الجسم .
interrupted suture	خياطة مُتقطعة ، درز متقطع ، غَرْزَة انظر دَرَز ، خياطة (Suture) .	intolerance	عدم احتمال
interrupted force	قوة متقطعة انظر ، قوة متقطعة (Intermittent force) .	intorsion	التواء
intersection	تَقاطُع	intoxication	تسمم
interseptal	بين حاجزين	intra -	(سابقة) داخل
interseptum	حاجز بيني ، حجاب بيني	intra - alveolar septum	الحاجز داخل السنخ ، الحاجز بين السنخ
interstitial	خلالي ، بين الخلوي متعلق بالفجوات أو يوجد داخل الفجوات لجزء أو نسيج في الجسم . 1- بين الأنسجة الخاصة مثل النسيج الضام أو السائل الخلالي المار خلال خلايا الجسم . 2- (في طب الأسنان) : المسافة الفاصلة بين التيجان الإكلينيكية للأسنان المتجاورة أو الأسنان المتماسمة .	intra - arch	داخل القوس الفكي
interstitial cavity	حُفْرَة بينية ، حُفْرَة ملاصقة حفرة في السطح الإنسي أو السطح الوحشي للسن .	intra - arterial	داخل الشريان
interstitial growth	النمو بين الخلوي	intra - articular	داخل المفصل يوجد داخل فجوة المفصل .
		intra - aural	داخل الأذن
		intrabony defect	عيب داخل العظم انظر عيوب عظمية داخل العظم (Osseous defects, intrabony) .
		intrabony pocket	جيب داخل العظم

الجيب حول السني الذي توجد قاعدته أسفل حافة العظم السنخي المحيط بالسن ؛ ويوصف وفقاً لما يشتمل عليه من واحد أو اثنين أو ثلاثة جدران عظمية ؛ مصطلح جيب داخل العظم (Infrabony pocket) مصطلح قديم وغير مستعمل .	intragingival	داخل الرباط ، داخل الوتر
داخل الفم ، داخل الخد	intralingual	داخل اللسان ضمن اللسان .
داخل التجويف الفموي أو داخل الخد أو الشدق .	intralobular	داخل الفصيصي ، داخل الفصيص
داخل المحفظة	intralobular ducts	الأقنية داخل الفصيصية
توجد ضمن المحفظة .	intramaxillary	داخل الفك العلوي ضمن الفك الواحد ؛ بعكس بين الفكين .
كسر داخل المحفظة	intramaxillary traction	سحب داخل الفك العلوي ، جذب داخل الفك العلوي
داخل الخلية ، في الخلية		جذب أو سحب بين مجموعة من الأسنان توجد في القوس السنية الواحدة فقط .
يوجد ضمن الخلية أو الخلايا .	intramedullary	داخل النقي ، داخل نخاع العظم ضمن نقي العظم .
هضم داخل الخلية	intramedullary fixation	التثبيت داخل النقي طريقة تثبيت كسور العظام بواسطة مسامير معدنية داخل الفراغ النخاعي للعظم . انظر تثبيت (Fixation) .
داخل الرأس ، داخل الدماغ	intramedullary wiring	الخياطة السلوكية داخل النقي ، خياطة سلوكية عظمية
داخل اللقمة	intramembranous	داخل الغشاء ، ضمن الغشاء
داخل التاج	intramolecular	داخل الجزيء
متعلق بما هو داخل التاج أو الجزء التاجي للسن الطبيعية مثال ذلك : الحشوة المصبوبة عبارة عن تعويض أو حشوة داخل التاج ، بعكس التاج الصناعي الذي يعد تعويضاً خارج التاج . انظر أيضاً وصلة محكمة (Precision attachment)	intramucosal inserts = subdermal	غرز داخل المخاطية = غرسة تحت الجلد =
وُصلة داخل التاج	implant = mucosal inserts	مغازز مخاطية
وُصلة محكمة ، أحد أجزائها (عادة الجزء الأثني) منطمرًا داخل حشوة أو داخل تعويض في تاج السن .		إدخال معدن فيه غُور مثبت (Undercuts) ، ليستقر داخل مكان مختار مجهز جراحياً في المخاطية لتثبيت إضافي لبدلة سنية متحركة .
حشوة داخل التاج ، تعويض داخل التاج	intramuscular	داخل العضل ضمن العضل أو العضلات .
حشوة أو تعويض يوجد داخل تاج السن المرتمة .	intramuscular injection	حقن داخل العضل ، حقنة عضلية انظر حقن (Injection) .
مُثبِّتة داخل التاج	intranarial	داخل فتحتي المنخر ضمن فتحة الأنف الخارجية .
داخل الجمجمة ، داخل القحف	intranasal	داخل الأنف ضمن الأنف .
ضمن الجمجمة أو القحف .	intranasal antrostomy	فغر الغار عبر الأنف عملية جراحية ، لعمل فتحة من خلال الصماخ السفلي للأنف داخل الجيب الفكي العلوي.
الضغط داخل القحف	intranuclear	داخل النواة
يقاس ضغط السائل النخاعي بواسطة إبرة تدخل داخل حيز السائل النخاعي المحيط بالمخ ، لتبين الضغط داخل الجمجمة .	intraocclusion	بين الإطباق ، داخل الإطباق وضع السن أو الأسنان أسفل المستوى الإطباق الطبيعي .
1- غير طروق (للمعدن)		
يصعب تطبيقه أو ترقيقه مثل : معادن غير طروقة .		
2- معند (للألم) على العلاج		
مثل : ألم عسير التسكين (Intractable pain) .		
الحقن داخل الرباطي		
انظر حقن (Injection) .		

intraoral	داخل الفم	intraosseous wiring	خياطة سلكية داخل العظم
	ضمن الفم أو ضمن الحفرة الفموية .	intrapulpal	داخل اللب
intraoral anaesthesia	تخدير داخل الفم	intrapulpal anaesthesia	التخدير داخل اللب
	طريقة للتخدير الموضعي بواسطة حقن السائل المخدر في أنسجة الفم من داخل التجويف الفموي .	intraseptal	داخل الحاجزي ، ضمن الحاجزي
intraoral anchorage	ارتكاز داخل الفم ، ارساء بداخل الفم	intraseptal anaesthesia	تخدير ضمن الحاجزي
	تشبيت من داخل الفم ؛ أي بواسطة الأسنان أو من مكونات الفم الأخرى .	intrastitial	1- داخل الخلايا 2- داخل الألياف
intraoral camera	آلة تصوير داخل الفم		ضمن خلايا النسيج أو ضمن ألياف النسيج .
intraoral cassette	محفظة الفيلم الشعاعي داخل الفم	intrathecal	داخل الغمد
	تستخدم محفظة صغيرة للأفلام الشعاعية الإطباقية ، لتوضع داخل الفم . تستعمل لخفض زمن التعرض للأشعة لاحتوائها على حواجز مكثفة للصور الشعاعية .		ضمن الغمد .
intraoral examination	الفحص داخل الفم	intratracheal	داخل الرغامى ، ضمن الرغامى
intraoral force	قوة داخل الفم		ضمن القصبة الهوائية .
	(في تقويم الأسنان) : قوة تنشأ عن وجود جهاز تقويمي في الفم .	intratracheal anaesthesia	تخدير داخل الرغامى
intraoral pocket	جيب داخل الفم	intratracheal intubation	تنبيب داخل الرغامى
	(في الجراحة التجميلية للفم) : يتم تخليق جيب داخل الفم ثم يُبطن بغرسة جلدية لدعم تعويض صناعي لإصلاح مظهر الوجه الناتج عن فقدان جزء هام من عظام الوجه .		انظر تنبيب داخل القصبة الهوائية [الرغامى] (Endotracheal intubation) .
intraoral radiograph	صورة شعاعية داخل الفم	intravascular	داخل الوعاء
	التقاط صورة شعاعية للأسنان والأنسجة المحيطة ، بوضع الفيلم داخل الفم خلال التعرض للأشعة .		ضمن الوعاء الدموي أو الوعاء اللمفي .
intraoral tracing	رسم من داخل الفم	intravenous	داخل الوريد
	عمل رسم من داخل الحفرة الفموية . انظر رسم (Tracing) .		ضمن الوريد أو في الوريد .
intraoral tube	أنبوب داخل الفم	intravenous anaesthesia	تخدير داخل الوريد ، تخدير وريدي
	أنبوب أشعة صغير يوضع داخل فم المريض حين التقاط صورة شعاعية سنية بانورامية .		طريقة للتخدير الكلي ، بحقن المادة المخدرة في الوريد لتدخل في مجرى الدم مباشرة . انظر مُخدّر (Anesthetic) .
intraoral wiring	خياطة سلكية من داخل الفم	intravenous injection	حقن داخل الوريد ، حقنة وريدية
intraorbital	داخل الحجاج		انظر حقن (Injection) .
intraosseous = intraosteal	داخل العظم ، ضمن العظم	intravenous sedation	تهدئة بالحقن داخل الوريد
intraosseous anaesthesia	تخدير داخل العظم	intraventricular	داخل البطين
	تخدير السن عن طريق حقن المحلول المخدر مباشرة في العظم السنخي في منطقة الذروة .		ضمن البطين .
intraosseous injection	حقنة داخل العظم	intraversion	ضيق القوس السني
	انظر حقن (Injection) .	intrinsic	داخلي ، داخلي المنشأ
		intrinsic factor	عامل داخلي
		intrinsic muscle	عضلة غائرة
		intrinsic nerve	عصب داخلي
		intro-	(سابقة) داخلي ، في ، وسط
		intrusion	انغراس ، كبح التبارز
			(في تقويم الأسنان) : أسلوب لتحريك السن باتجاه قاطعي لثوي (Incisogingivally) ، على امتداد محورها الطولي

بعيداً عن المستوى الإطباقى وداخل التواء السنخي السني .
حالة من انغراز السن داخل السنخ ؛ يمكن أن تنتج عن
حالة مرضية أو يمكن أن تكون جزءاً من علاج تقويمي .

intrusion , tooth انغراس السن

intubation تنبيب
إدخال أنبوب من خلال الفم أو الأنف ، للسماح بمرور
الهواء أو الغاز أو البخار أو المخدر الإنشاقى داخل الرئتين .

intubation , endotracheal تنبيب داخل القصبة الهوائية

intubation , nasal تنبيب أنفى

intubation , oral تنبيب فموى

invaginate يُغمد ، يُغلف
يُغطى بغمد أو غلاف .

invagination انغماد ، إغماد ، انغلاف
دخول اثناء أحد أجزاء النسيج ، داخل جزء آخر وبذلك
يصبح الجزء الأول مغلفاً بالجزء الثاني .

invasion غزو (جراثيم)
انتشار الورم بغزو الأنسجة القريبة .

invasive هُجومي ، غزوي
يميل للانتشار واجتياح الأنسجة المحيطة .

inverse مَعكوس ، مَقْلوب

inverse bevel incision قطع ذو جلفه مَعكوسة
قطع داخلي يستخدم في الشريحة الجراحية حول السنوية
لإنجاز حافة رقيقة للشريحة ، وبذلك يقي من تكوّن النسيج
المتقرن ، ويزيل النسيج الظهاري الميزابى ، بتقليل الثخانة من
سطحها الداخلي .

inverse square law قانون التربيع المعكوس
1- تعبير عن العلاقة بين شدة الأشعة وبعد الفلم البؤري
تنص على أن شدة الأشعة تتغير عكسياً بالنسبة لمربع بُعد
الفلم البؤري .
2- (في علم الأشعة) : قاعدة تُص على أن شدة الأشعة من
نقطة المصدر تتغير عكسياً مع مربع المسافة من نقطة
المصدر ، على اعتبار عدم امتصاص أو تشتت الأشعة
بواسطة جهاز الأشعة .

inversion انقلاب ، عكس ، انعكاس ، تَعاكُس

inversion , tooth انقلاب السن
حالة بزوغ السن وجذرها للأعلى ، حيث يكون جذر السن
مُتجهاً ناحية العظم السنخي ، في وضع عكسي . بزوغ
السن بجذرها أولاً .

inverted مَقْلوب

inverted bevel incision قطع ذو جلفه معكوسة
انظر قطع ذو جلفه معكوسة (Inverse bevel incision) .

inverted cone قَمْع مقلوب ، مخروط مقلوب

inverted L osteotomy قَطْع العظم بشكل L معكوسة
عملية جراحية لتصحيح بروز الفك أو تراجع الفك .

invest يَكسو ، يُغلف
يحيط أو يغلف أو يطمر في مادة كاسية ؛ كما في حالة
تصنيع البدلات السنوية الصناعية أو التيجان والجسور .

investigation استقصاء ، تحقيق

investing كَسو ، تَغْلِيف
عملية تغطية أو تغليف ، كلي أو جزئي لشيء مثل بدلة سنوية
أو سن أو شكل شمعي أو نموذج شمعي لحشوة مصبوبة أو
تاج إلخ . بمادة كاسية مقاومة للحرارة قبل عمليات
التصليب أو لحام أو صب الأجهزة التعويضية الكاملة أو
الجزئية وذلك بتغليفها بواسطة الجبس في مرحلة الشمع في
بوتقة معدنية .

investing , vacuum كسو فراغي (كسو بالتفريغ)
أسلوب لكسو النموذج داخل الفراغ ، أي بتفريغ الهواء ؛
حيث تتعرض المادة الكاسية للتفريغ قبل صبها أو في
بعض الحالات أثناء صبها داخل أسطوانة الصب حول
النموذج ، وبذلك تزال فقاعات الهواء من المزيج .

investment = investment material مسحوق كاس = مادة كاسية
1- أية مادة تستعمل في طب الأسنان : لإكساء شيء ما .
2- مادة مقاومة للحرارة تستخدم لتغليف نموذج شمعي
لحشوة سنوية أو بدلات سنوية أو تيجان أو حشوات
مصبوبة ، لعمل قالب بعد إزالة الشمع ، بغرض صبها
بمعدن أوراتين أكريليكي .
3- أية مادة تستخدم لإحاطة ودعم الأجزاء المعدنية ،
والحفاظ على العلاقة بينهما أثناء عملية اللحام للأجزاء
المنفصلة .

investment cast = refractory cast قالب مصبوب بمادة
كاسية = قالب مقاوم للحرارة
مثال أو قالب من مادة مقاومة للحرارة العالية دون أن
تتحلل أو تتفكك .

investment , coarse مسحوق كاس خشن

investment , fine مسحوق كاس ناعم

investment , hydroscopic مسحوق كاس مائى
مسحوق كاس ذو تمدد محدد حينما يوضع في الماء ، بعد
أن يخلط وقبل أن يتصلب .

investment material مادة كاسية
مادة جبس خاصة قادرة على مقاومة الحرارة العالية . انظر مسحوق كاسي (Investment) .

investment mixture مزيج كاس ، مخلوط كاس

investment , phosphate-bonded مسحوق كاس فسفاتي
الربط ، مسحوق كاس ذو ربط فسفاتي

investment , refractory مسحوق كاس صامد ، مسحوق كاس مقاوم للحرارة
مادة كاسية تستطيع مقاومة درجات الحرارة العالية ، وتستخدم في عمليات الصب واللحام .

invisalign نظام تقويمي تدريجي
نظام تقويمي لتحريك الأسنان بدون استخدام الحاصرات الاعتيادية والأقواس السلوكية ، يعتمد أساساً على مجموعة متتالية من الطابعات البلاستيكية الشفافة والمصنعة بمساعدة الكمبيوتر ، يتم تطبيق طابع بعد الآخر لتحريك الأسنان تدريجياً حتى تصل للوضع المراد . يعمل هذا النظام التقويمي أفضل للتحريك البسيط للأسنان .

inviscation إرضاب
مزج الطعام باللعباب .

invisible braces حاصرات مخفية ، حاصرات غير منظورة ، حاصرات غير مرئية
مصطلح يطلق على الأجهزة التقويمية التي تثبت على الأسطح اللسانية للأسنان وتشتمل على حاصرات شفافة أو نصف شفافة .

in vitro مَعْمَلِي ، في المختبر ، في الأنبوب
وصف تجريبية تتم خارج الجسم الحي أي ما يحدث في أنبوب الاختبار أو طبق الاستنبات ، وتسجيل الملاحظات في داخل المختبر ؛ عكس في الأحياء (In vivo) .

in vivo في الأحياء ، في الكائن الحي
وصف تجريبية أو ملاحظة في أجسام كائنات حية ، أي ما يحدث أو يلاحظ داخل الكائن الحي ؛ عكس في المختبر (In vitro) .

involutcrum قناب
منطقة من نمو عظم جديد ملتئم حول بؤر من العظم المنتخر ، يشاهد في التهاب نقي العظم .

involuntary لإرادي ، غير اختياري

involuntary movements حركات لإرادية

involuntary muscle عَضَلَة لإرادية
أحد الأنواع الثلاثة الرئيسية من العضلات التي تنقبض

بذاتها ولا تكون تحت السيطرة الإرادية ؛ وهي عضلات غير مخططة أو ملساء ، حينما تفحص تحت المجهر ، توجد في الجهاز الهضمي ، والأوعية الدموية ، والغدد .

involution أنكماش

involution , buccal أنكماش الشدق ، أو ب فموي
انطواء داخلي للأدمة الظاهرة في الجنين ، ينتج عنه تكون فتحة الفم البدئية .

involve يستعمل ، يتضمن ، يشمل ، يؤثر في

involved مُستخدَم ، مَشْمُول

iodide يودور ، يوديد (دواء)

iodine يود (دواء)
يستعمل على هيئة صبغة كمحلول مطهر موضعي ومحلول قاتل للجراثيم ، ومحلول كاشف للويحة الجرثومية .

iodine , tincture صبغة اليود

iodo- = iod (سابقة) يود

iodoform = tri-iodomethane يودوفورم = يودوميثان ثلاثي
مسحوق أصفر متبلور مانع للعفونة يحتوي على اليود له رائحة نفاذة مميزة ؛ وله قوة تطهير ضعيفة ، يستعمل كمطهر خفيف ومسكن للألم يستعمل عادة كضمد في مكان الخلع ، لم يعد يستعمل الآن بسبب سميته حينما يمتص .

ion أيون
شحنة كهربائية [سالبة (-) أو موجبة (+)] لجزء من المادة .

ionization تأين ، تشريد ، تشارد
العملية التي يكتسب فيها أو يفقد الاستقرار الكهربائي أو الذرة المتعادلة أو الجزيء الإلكترونيات ، وبالتالي يكتسب إما شحنة سالبة أو شحنة موجبة .

ionization chamber عُرفَة التأيّن
أداة تستخدم لقياس كمية الإشعاع وذلك بتعيين مقدار التأين الذي يحدث في حجم محدد من الهواء .

ionizing radiation إشعاع متأين ، إشعاع مؤين
إشعاع ينتج أيونات في الأنسجة المعرضة له . انظر إشعاع (Radiation) .

ions أيونات

iontophor علاج أيوني سني
علاج سني بإدخال عقار خلال عاج السن باستخدام تيار كهربائي لعلاج فرط حساسية عاج السن المكشوف .

iontophoresis = iontherapy = مُداوَة بالأيونات ،

ionic medication العلاج الأيوني

علاج طبي بواسطة إدخال كهربائي للأيونات داخل أنسجة الجسم .

ipsilateral ذات الجانب ، نفس الجانب

ipsilateral side الجانب الممثال

في طب الأسنان التعويضي : الجانب العامل ، انظر جانب عامل (Working side) .

iron = Fe حديد

عنصر معدني رمزه الكيميائي (Fe) ؛ صلب ، قابل للسحب ، وقابل للتطريق .

iron balance توازن الحديد

irradiation إشعاع ، تشعُّع

تعرض الشخص للإشعاع ؛ وتُستخدم للعلاج بالأشعة تحت الحمراء ، أو الأشعة فوق البنفسجية ، أو أشعة جاما أو الأشعة السينية .

irreducible مُتَعَسِّرُ الرَد ، غير قابل للرد

irreducible fracture كسر مُتَعَسِّرُ الرَد

irreducible pulp congestion احتقان لبني متعسر الرد

irregular غير منتظم ، شاذ ، غير قياسي

irregular dentine عاج غير منتظم

irregularity عدم انتظام ، شذوذ

irregularity index منسب عدم الانتظام ، مؤشر عدم الانتظام لتقدير ازدحام الأسنان الأمامية .

irreversible لا عكوس ، غير قابل للعكس

irreversible hydrocolloid = alginate عَرُوي مائي غير عكوس = الجينات

مادة عَرُوية مائية تحتوي على محاليل غروية من حمض الألبينيك ، تتغير بواسطة تفاعل كيميائي غير عكوس فتكون الجينات الكالسيوم غير الذوابة ، انظر أيضاً الجينات .

irreversible hydrocolloid مادة طبع غروية مائية غير عكوسة

impression material عكوسة

انظر مادة الطبع (Impression material) .

irrigate يروى

irrigation إرواء

عملية غسل حفرة بتيار مائي ، غسل جرح أو عضو مُجَوَّف بالماء أو بمحلول مطهَّر لإزالة الفضلات وتقليل الالتهاب ؛ تستخدم محقنة هنت (Hunt's syringe) أو محقنة بلاستيكية نبوذة لغسل الأسناخ والفجوات الكيسية ، وتستخدم محقنة ثلاثة في واحد لغسل الفضلات أثناء تحضير الحفرة في السن ، والمحقنة تحت الجلد لغسل الحفرة اللبية أثناء معالجة أقنية الجذر .

انظر أيضاً محقنة (Syringe) .

irrigation , chemical غسل كيميائي

irrigation , water إرواء ، غَسْل بالماء

irrigator مَرْحَضَة ، مروء

أداة الغسل .

irrigator , mouth مروء الفم

irrigator , root canal مروء قناة الجذر

irrigator , teeth مروء الأسنان

irritant مُهَيِّج ، مُخَرِّش

أية مادة تتسبب في تهيج أنسجة الجسم .

irritant substance مادة مُخَرِّشة ، مادة مُهَيِّجة

irritation تهَيِّج ، تخريش ، تنبيه ، إثارة

حالة من الإثارة الزائدة والحساسية المفرطة .

irritation , calculus تَهَيِّج فَلَحي

irritation , chemical تَهَيِّج كيميائي

irritation , denture تهيج ناتج عن البدلة السنية

irritation , drug تَهَيِّج دوائي

irritation , mechanical تَهَيِّج آلي

irritation point نقطة التَهَيِّج ، نقطة الإثارة

في حالة فحص حيوية لب السن بواسطة تيار كهربائي ؛ هي عبارة عن القراءة المتوسطة التي يشعر عندها المريض بإحساس وخزي بسبب التيار وقبل الإحساس بالألم مباشرة .

irritation , pulp تَهَيِّج اللب ، إثارة لبية

ischaemia فقر دم موضعي ، إقفار

نقص الدم الموضعي في نسيج أو جزء تشريحي من الجسم ، ينتج عن انخفاض انسياب الدم الناتج عن انسداد أو انخفاض الإمداد الدموي ؛ يلاحظ تأثير العقاقير القابضة للأوعية الدموية التي تحتوي عليها محاليل التخدير الموضعي ، حينما يتحول لون الأنسجة إلى الأبيض أو تفتقر للدم بعد الحَقْن مباشرة .

ischaemic إقفاري

iso-, is- (سابقة) متساو ، متعادل ، متماثل

isocellular متماثل الخلايا

نسيج يشتمل على خلايا متماثلة وذات حجم متساو .

isodont = isodontic متماثل الأسنان

ذو أسنان متماثلة في الحجم والشكل .

isognathic متماثل الفكوك

ذو فكوك متساوية في الحجم .

isognathous متماثل الفكين

ذو فكين متماثلين في الحجم والشكل .

isograft	طعم إسوي	isotonic saline	محلول ملحي معادل التوتر
	طعم يؤخذ من أحد التوائم وينقل إلى التوأم الآخر . انظر رقعة أو طعم إسوي المنشأ أو الأصل (Isogenic) .	isotopes	نظائر مشعة
isolated hypoplasia	نقص التنسج المنعزل		عنصر كيميائي له نفس العدد الذري ولكنه مختلف في الكتلة الذرية عن نظيره غير المشع . تستخدم النظائر المشعة ذات النشاط الإشعاعي في تتبع الأثر في الجسم .
(Turner tooth)	(سن تيرنر)	isthmus	بَرزَخ
	تعرض السن المؤقتة (اللبنية) إلى الرضح يؤدي إلى نقص التنسج في السن الدائمة البديلة وحدوث تشوه واضح (سن تيرنر) .		عنق . (في التشريح) : جزء ضيق أو شريط ضيق من النسيج ، يصل جزئين كبيرين أو تجويفين .
isometric	تشابهي ، متشابه الأشكال ، مُتساوي الأجزاء ، متساوي القياس	isthmus , dental cavity	بَرزَخ الحفرة السنية
isometric contraction	انقباض مُتساو ، تقلص مُتساو	isthmus , distal	بَرزَخ وحشي
	انقباض عضلي دون تغيير في طول العضلة .	isthmus , mesial	بَرزَخ إنسي
isomorphism	متشابه الشكل	isthmus width	عرض المضيق ، عرض البرزخ
isomorphous	متشابه الشكل أو الهيئة	itch	حكة ، يحك ، يهرش
isothermal = isothermic	متساوي الحرارة	itching	حَك ، هَرش ، حُكَاك
isotonic	متعادل التوتر ، متساوي التوتر	iter	مَعبر
	لوصف محلولين لهما نفس قوة الانتشار ؛ يمكن أن يخلط المحلول المتعادل أو المحلول الطبيعي ، مع سوائل الجسم دون أن يسبب لها أي خلل ؛ تتسبب المحاليل ناقصة التوتر أو الضغط في انحلال الدم أو انفجار خلايا الدم ؛ بينما تتسبب المحاليل مفرطة التوتر أو مفرطة الضغط في انكماش أو تحزُّز أو تسنُّن الخلايا .	iter dentium	مَعبر سني
isotonic contraction	انقباض مُتساوي التوتر ، تقلص إسوي التوتر		الممر الذي تسلكه السن الدائمة أثناء البزوغ .
	انقباض عضلي ، يسبب قصراً في طول العضلة بينما تحافظ العضلة على ثبات توترها .	-itis	(لاحقة) التهاب
			يعني المرض أو الالتهاب .
		ivory = dentine	ناب عاج الفيل = عاج
			مادة شبيهة بالعظم مصطلح يقتصر عادة على أسنان وأنياب الأفيال والحيوانات الثديية الكبيرة الأخرى .
		ivy's loop	عُرْوَة تعشيق ، عُرْوَة آيشي
			نوع من التثبيت بالأسلاك تُثبت فيه العرى الصغيرة من السلك على الأسنان ، ومن خلالها يتم تثبيت ما بين الفكين .

jacket crown تاج مُغلّف
تاج من الأكريليك أو الخزف يستقر على ويغطي تاج السن الطبيعية المحضرة . انظر تاج (Crown) .

jacket crown , acrylic resin تاج جاكيت من الراتين المركّب

jacket crown , porcelain تاج جاكيت خزفي

jackscrew مرفاع لولبي
اسم قديم لطريقة تقويمية ، تستخدم لتوسيع القوس السنية بواسطة بُرغي داخل تجويف ذو نُتوء لولبي ، يستخدم في الطباق الثابتة أو المتحركة لتوسيع القوس الهيكلية أو القوس السنية أو كليهما معا ، يكون عادة التوسيع في اتجاه مستعرض .

Jackscrew key مفتاح المرفاع اللولبي

Jackscrew orthodontic device جهاز المرفاع اللولبي التقويمي

Jackson's appliance = طبقة جاكسون = ضمة جاكسون

Jackson's crib
نسبة إلى ف. هـ. جاكسون V.H.Jackson ، 1929-1850 ،
طبيب أسنان أمريكي .
طريقة تقويمية مكونة من سلك هيكلي يمر حول كل من الأسطح الشدية واللسانية لجميع الأسنان في قوس واحدة في أحد الفكّين ، ويلتحم السلطان على مسافات متباعدة وذلك لتأمين ثباته في مكانة بالفك . ويستخدم كقاعدة لإضافة ضغط على سن معينة أو على الأسنان جميعاً ليؤدي أية حركة مطلوبة للسن أو للأسنان .

Jackson's crib = ضمة جاكسون ، مشبك جاكسون

Jackson's appliance طبقة جاكسون

Jackson's paralysis = شلل جاكسون = متلازمة ماكينزي

Jackson-Mackenzie's syndrome = - جاكسون = متلازمة
ماكينزي
نسبة إلى ج. هـ. جاكسون ، J.H.Jackson ، 1911-1835 ،
أخصائي أعصاب إنجليزي ، وسيرس . ماكينزي ،
1909-1844 ، Sir S.Mackenzi ، طبيب إنجليزي .
شلل ناتج عن احتشاء جذع الدماغ

Jackson's sign علامة جاكسون
(عند فحص الصدر بالسمع)

Jacobson's nerve = tympanic nerve = عَصَب ياكوبسون = العَصَب الطبلي

نسبة إلى ل. ل. ياكوبسون ، L.L.Jacobson ، 1843-178 ،
طبيب ومشرّح داغركي .

Jacobson's organ عُضو جاكوبسون

Jacob's ulcer قُرحة جاكوب
نسبة إلى أ. جاكوب ، A.Jacob ، 1874-1790 ، جراح
عيون أيرلندي .
قُرحة أكلة تصيب الوجه والجفن .

Jacquette's scaler مقْلح جاكيتي
انظر أدوات الأنسجة الداعمة السنية (Periodontal instruments) .

Jadassohn-Tieche's naevus = = وحة نيك ياداسون =
الوحة الزرقاء
نسبة إلى ي. ياداسون ، J.Jadassohn ، 1936-1863 ،
أخصائي جلد ألماني ، وم. تيك M.Tieche .

janiceps مَسِيخ ذو وجهين ، توأمين متحدي الرأس

jaquette = jaquette's scalers أدوات تقليح سطح الجذر ،
مقالح جاكيتي
أدوات تشذيب سطح الجذر من القلح تستخدم لإزالة القلح
تحت اللثوي . وصلل سطح الجذر بإزالة الطبقة السطحية من
الملاط .

jaundice = icterus يَرَقان
مرض يتميز بتبدل لون الجلد والأغشية المخاطية ، وقرنية العين
إلى الأصفر بسبب زيادة غير طبيعية للبيلبيرين (صبغ
الصفراء) في الدم .

jaundice , catarrhal يَرَقان نَزلي

jaundice , haemolytic يَرَقان انحلال الدم

jaundice , local anaesthesia يَرَقان التخدير الموضعي

jaw فَم
مسمى عام يطلق على الفك العلوي ويشمل الفك العلوي
وطليعة الفك العلوي ، أو الفك السفلي .

jaw , accessory فَم إضافي
عيب خلقي أو وُلادي ، يتميز بوجود جزء مكرر من الفك
العلوي أو السفلي ، مع وجود أسنان زائدة عن العدد
الطبيعي أحياناً .

jaw augmentation procedure عملية زيادة الفك
عملية جراحية تستخدم فيها مواد مختلفة مثل مادة العظم
ذاتي المنشأ أو الغضروف لتطعيم الفك وزيادة حجمه .

jaw , big = actinomycosis فك كبير = داء الشعبيات
jaw bone عظم الفك
 إما عظم الفك العلوي ، أو ، وهو الأكثر شيوعاً ، عظم الفك السفلي .
jaw chattering اصطكاك الفك
 تشنُّج ارتعاشي (Clonic spasm) لعضلات الفك يمكن أن يحدث مع النواقص أو التقلُّص الاعتيادي للعضلات .
jaw, cleft فك مشقوق ، شق الفك
jaw, clicking = crackling jaw طقطقة الفك ، فرقة الفك
jaw clonus reflex = jaw jerk reflex = منعكس رجفاني فكي = منعكس نفضة الفك ، منعكس اختلاجي فكي
jaw- closing reflex منعكس انغلاقي فكي
 انغلاق الفك السفلي كمنعكس يتبع لتنبيه مركز معين فموي أو وجهي .
jaw , crackling = clicking jaw طقطقة الفك ، فرقة الفك
 خلع جزئي مزمن للفك السفلي .
jaw cyst كيسة فكية
jaw development نمو الفك ، تطور الفك
jaw disease مرض الفك ، داء الفك
 تنخر الفك في الانسمام الفسفوري .
jaw , edentulous فك أدرد
jaw fibrous dysplasia عجز النمو أو عسر التشكل الليفي للفك
jaw fracture كسر الفك
jaw giant cell lesion آفة الفك ذات الخلايا العملاقة
jaw , Hapsburg's = mandibular prognathism فك هابسبورج = بروز الفك السفلي
 بروز الفك السفلي المشابه للحالة الوراثية التي تميّزت بها سلالة هابسبورج الحاكمة (Hapsburg's dynasty) .
jaw-jerk نفضة الفك ، رجفة الفك
 انغلاق الفك الانعكاسي الذي يحدث نتيجة انبساط أو تمدد عضلات اغلاق الفك .
jaw jerk reflex = jaw clonus reflex = منعكس نفضة الفك = منعكس رجفاني فكي ، منعكس اختلاجي فكي
 انقباض ارتعاشي لعضلات المضغ واهتزاز الفك السفلي للأعلى ، نتيجة ضربة بالاتجاه الأسفل على فك مفتوح ومُسترخ . وتلاحظ أيضاً في حالات تصلب الأعمدة الجانبية للحبل الشوكي .
jaw , lock- = trismus انغلاق الفك = كرز ، صرر
 تقلُّص عضلة المضغ مع انطباق الفكين .

jaw , lower = mandible فك سفلي
jaw , lumpy = actinomycosis فك مُتكتل ، فُطار شُعبي عُنقي وجهي = داء الفطر الشعاعي
jaw malposition سوء توضع الفك
 أي وضع شاذ للفك السفلي .
jaw movement حركة الفك
 1- حركات الفك السفلي .
 2- أية تغيرات ممكنة في وضع الفك السفلي .
jaw movement , intermediary حركة الفك المتوسطة
 كل الحركات التي تقع بين الحدود القصوى لحركات الفك السفلي .
jaw movement profile المظهر الجانبي لحركة الفك
 1- رسم بياني لوضع الفك السفلي مقابل الزمن .
 2- مرتسم حركة الفك على المستوى التاجي أو المستوى السهمي .
jaw neoplasm ورم الفك ، نامية الفك
jaw osteomalacia تليين عظام الفك
jaw osteomyelitis التهاب العظم والنقي في الفك
jaw, parrot فك الببغاء ، فك ببغائي
 هيئة الوجه الشاذة أو غير الطبيعية ، نتيجة بروز شديد للفك العلوي يرافقه بروز الأسنان ، وبالتالي وجود علاقة غير طبيعية للأسنان الأمامية .
jaw , phossy = phosphonecrosis فك فسفوري = نخر فسفوري ، تنخر الفك الفسفوري
 تنخر عظام الفك بسبب التسمم الفسفوري .
jaw , pipe فك غليوني
 حالة من الألم الشديد بالفك نتيجة استمرار القبض بالأسنان على الغليون بين الفكين .
jaw , prop مُبعد الفكين
 أداة لجعل الفكين مفتوحين «متباعدين» خلال المداخلة السنية التي تُجرى تحت التخدير العام .
jaw , protruding lower فك سفلي بارز
jaw protrusion بروز الفك
 1- الفك ، بروز الذقن للأمام .
 2- بروز وجهي ، الفك .
jaw radionecrosis تنخر إشعاعي فكي
jaw reflex منعكس فكي
 فعل انعكاسي للعضلات المحركة للفكين ناتج عن تنبيه التجويف الفموي أو المنطقة الوجهية الفموية .

jaw relation	علاقة فكّية	تعديل علاقة الفكّين ، إعادة وضع الفكّين ، تصحيح وضع الفكّين
jaw relation , centric	علاقة الفكّين المركزية	تغيير أو تعديل وضع الفكّ السفلي بالنسبة للفكّ العلوي ، عادة بإعادة الوضع الإطباقى للأسنان الطبيعية أو الصناعية .
jaw relation , eccentric	علاقة الفكّين اللامركزية ، علاقة الفكّين المنحرفة	علاقة فكّ لفكّ
jaw relation , median	علاقة الفكّين المتوسطة	سن فكّية = رحي فكّية
jaw relation , posterior border	علاقة الحافة الخلفية للفكّين	نقص نمو الفكّ ، نقص تطور الفكّ
jaw relation , protrusive	علاقة الفكّين الاندفاعية ، علاقة الفكّين البارزة ، علاقة الفكّين المتقدمة	فكّ علوي
jaw relation record	تسجيل علاقة الفكّين	غمز الفكّ ، طرفة الفكّ
jaw relation , rest	علاقة الفكّين المستقرة ، علاقة الفكّين المريحة (الوضع الراجح للفكّين)	حركة لاإرادية للفكّ السفلي ترافقها حركة لاإرادية للأجفان .
jaw relation , unstrained	علاقة الفكّين غير المجهدّة ، العلاقة غير المتوتّرة للفكّين	فكّ الذئب
terminal	تسجيل علاقة الفكّ السفلي بالفكّ العلوي عند البعد الإطباقى العمودي والعلاقة المركزية .	فلح ثنائي الجانب يمتدّ خلال قبة الحنك والفكّ والشفة .
1 - علاقة الفكّ السفلي بالجمجمة في حالة التوتّر العضلي السوي والمتوازن للعضلات المشتركة بينهما .		فكّ متخشّب ، فكّ متبيّس = داء الشعيات
2 - أية علاقة للفكّين تتحقّق دون تأثير قوة غير طبيعية أو غير مناسبة ، بحيث لا تسبّب أي تشوّه لأنسجة المفصل الفكي الصدغي .		عديم الفكّ يُهلّم ، يتهلّم يصبح ذا قوام هلامي . هلام ، جمّد نفضة ، رجفة ، هزة مفاجئة نفضة الذقن نفضة الفكّ نفضة الركبة نفضة الوتر تفجّر ، انبثاق ، تدفق ، نفث دفع شديد أو انبثاق الماء أو الغاز أو البخار من فتحة ضيقة . حقن بالنفث ، حقن نفاث حقن كمية صغيرة من المحلول مباشرة داخل الأنسجة تحت ضغط عال نفاث بواسطة محقنة بدون إبرة . محقنة نفاثة نوع من الحقن بدون إبرة ، بها دافع ضاغط لدفع المحلول بكميات صغيرة مباشرة داخل أنسجة الجسم على شكل دفع دقيق تحت ضغط عال .
		مبّرد الصانغ أحمر صقل الصانغ صنارة على شكل حرف J
		شخص على شكل حرف J يستخدم بواسطة أخصائي التقييم لتطبيق قوة مائلة علوية خلفية على الأسنان الأمامية العلوية ، من خلال القوس السلكية ، أو طليقة نزوعة بالفكّ العلوي .

ينطبق الشص داخل عروة توجد في القوس السنية الشفوية على كلا الجانبين بين القاطع المركزي والقاطع الجانبي . وهو جزء من طبقة تقويمية للشد خارج الفم يستخدم لنقل القوى خارج الفم من حزام الرأس إلى الطبقة التقويمية في الفم .

jiffy tube أنبوبة فورية
أنبوب صغير من البلاستيك أو السيليوليد له طرف مسحوب دقيق «رفيع» ، يستخدم لإدخال الضمادات ، والإسمنت ، ومواد حشو الجذر داخل قناة الجذر .

jiggling 1- تَهْزُهُزْ ، يَتَهَهَزُ
2- تَقْلُقُلْ ، مُتَقَلِّقِلْ

Johnson's band طوق جونسون ، شريط جونسون
نسبة إلى ج .إ . جونسون J.E.Johnson ، 1888-1969 ، أخصائي تقويم أميركي .
نموذج لشريط معدني يمكن تعديله بواسطة زردية لإحكام انبعاثه حول السن .

Johnson's contouring pliers زردية جونسون لتشكيل الحواف

Johnson's twin wire arch قوس جونسون توأمية السلك ، قوس جونسون ذات السلكين
قوس سلكية تقويمية تشمل سلكين دقيقين متوازيين من الصلب الصامد مثبتين بمشابك على أطواق ملصقة بالإسمنت على الأسنان ، يستخدم لتصحيح سوء انتظام أو سوء ارتصاف الأسنان داخل القوس السنية .

joint مَفْصَل ، وَصْلَة
موضع التقاء عظمين أو أكثر ، يسمح بحركة بسيطة ؛ التَمَفُّصَل (Articulation) . مثل : المَفْصَلِ الفكي الصدغي .

joint ankylosis التحام المَفْصَل ، قسط المَفْصَل

joint , arthrodiar = plane joint مُسَطِّح المَفْصَل = مَفْصَلِ سطحي

joint , ball and socket = spheroidal joint مَفْصَل الكرة والتجويف = مَفْصَل كروي

joint , bar عارضة مَفْصَلية
(في طب الأسنان التعويضي) : أداة تثبيت على عارضة ارتكاز صممت لتسمح بالحركة بين جزئين من البدلة السنية .

joint , biaxial مَفْصَل ثنائي المحور ، مَفْصَل ذو محورين
مَفْصَل يمكن أن يتحرك في مستويين من المستويات العمودية الثلاثة .

joint , bilocular مَفْصَل ثنائي الفجوة ، مَفْصَل ذو فجوتين نوع
من المَفْصَل الزليلي ينقسم إلى حفرتين بواسطة قُرص داخل المَفْصَل ؛ المَفْصَل الفكي الصدغي هو مَفْصَل ثنائي الفجوة .

joint , butt مَفْصَل الوصل (مفصل تناكبي)
مَفْصَل تكون نتيجة التقاء نسيجين طرفاً لطرف . أي مُلتَقَى شِيثَيْنَ أو نقطة اتصال بينهما .

joint , cartilaginous مَفْصَل عُضْرُوفِي
مَفْصَل بين عظمين بينهما صفيحة صلبة أو شريط عُضْرُوفِي .

joint clicking طَقْطَقَة المَفْصَل

joint , condylar مَفْصَل لُقمِي

joint , condyloid = condylar joint مَفْصَل شَبه لُقمِي
مَفْصَل الكرة والتجويف ثنائي المحور وهو نوع من المفاصل الزليلية .

joint crackling = joint clicking طَقْطَقَة المَفْصَل ، فَرَقعة
المَفْصَل

joint , dental wrist- مَفْصَل المعصم السني
مَفْصَل ذراع المحرك السني .

joint , diarthrodial = synovial joint مَفْصَل زليلي

joint dislocation خَلَع المَفْصَل

joint , false=pseudarthrosis مَفْصَل كاذب = فصال كاذب

joint , fibrocartilaginous = symphysis مَفْصَل عُضْرُوفِي ليفي = ارتفاع

joint , fibrous مَفْصَل ليفي
أي مَفْصَل أو التقاء بين عظمين يحدث التحام بينهما بالنسيج الليفى ، مثال ذلك : الدرز الالتحام (Suture) .

joint , fixed مَفْصَل ثابت

joint fixing تثبيت المَفْصَل

joint , ginglymus = ginglymus مَفْصَل رزي ، مَفْصَل بكري = مَفْصَل وحيد الحركة
مَفْصَل يتحرك في مستوى واحد .

joint , gliding = plane joint = arthrodiar joint مَفْصَل منزلق = مَفْصَل سطحي = متسطح المَفْصَل

joint , hinge مَفْصَل بكري

joint injuries إصابات المَفْصَل ، أذى المَفْصَل

joint , ligamentous = syndesmosis مَفْصَل رباطي = مرتبط

joint , mandibular = temporomandibular joint مَفْصَل الفك السفلي = المَفْصَل الفكي الصدغي

joint meniscectomy استئصال عُضْرُوف الهلالة المفصالية

joint , multiaxial مَفْصَل متعدد المحاور
مَفْصَل يمكن أن يتحرك في ثلاثة مستويات .

joint noise ضجيج المَفْصَل

مصطلح عام يتعلق بحدوث قرقعة أو طقطقة بالمفصل الفكي الصدغي .	joint trismus	سزز المفصل
زيت المفصل	joint , trochlear	مفصل بكرّي
السائل الزليلي في المفصل وهو سائل لتزليق المفصل يساعد في حركة المفصل .	joint , trochoid = trochoid joint	مفصل مدوري
مفصل مداري ، مفصل ارتكازي = مفصل مدوري	joint , uniaxial	مفصل وحيد المحور
مفصل سطحي	joint , unilocular	مفصل أحادي المسكن ، مفصل وحيد المسكن
نوع من المفصل الزليلي أحادي المحور حيث تكون معظم العظام المتقابلة مسطحة .	joint , wrist	مفصل زليلي بحفرة مفصليّة واحدة فقط .
مفصل دوار = مفصل مدوري	Jones towel clamp	مشبك الفوطة لجونز ، مشبك المنشفة لجونز
مفصل سرجي	joint , solder	مشبك فوطة معقمة تستعمل في العمليات الجراحية .
نوع من المفاصل الزليلية ثنائي المحور حيث يكون سطح العظم المتقابل سرجي الشكل .	joule	جول وحدة عمل وطاقة .
وصلة اللحام	jowl	الخد
التحام قطعتين من المعدن معا .	Jourdain's disease =	داء جوردان = التقيح السنخي
مفصل كروي	pyorrhea alveolaris	السنخي ، التقيح السنخي
نوع من المفصل الزليلي متعدد المحاور تكون نهاية أحد العظمين فيه كروية الشكل ، وتنطبق تماما في التجويف المفصلي للعظم المقابل .	نسبة إلى أ. ل. ب. جوردان A.L.B. Jourdain ، 1816-1734 ، طبيب فرنسي .	
صلابة المفصل ، تيبس المفصل	juga	حواف الالتحام
خلع مفصلي بسيط ، خلع مفصلي جزئي	juga alveolaria	ارتفاعات سنخية ، أحاديدي سنخية (لاتينية)
أعراض المفصل	jugal	وجني
مصطلح عام للدلالة على اختلال وظيفة المفصل الفكي الصدغي (TMJ dysfunction) .	متعلق بملحم (Jugum) أو نير (Yoke) ، خاصة في العظم الوجني .	
مفصل ثابت	jugal bone = malar bone =	العظم الوجني
مفصل موثق بالنسيج	zygomatic bone	
الليفي المتشابك ، مفصل ليفي التشابك	jugal point	النقطة الوجنية
متلازمة المفصل ، تناذر المفصل	jugale	النقطة الوجنية (الوجيني)
مفصل زليلي	نقطة لقياس الرأس عند زاوية التقاء حافة الفك العلوي للعظم الوجني مع حافة العضلة الماضغة .	
مفصل حر الحركة ، حيث يوجد فراغ بين العظمين المتقابلين ، اللذين يكون سطحهما مغطى بغضروف مفصلي ، وتكون حفرة المفصل مغلقة برباط محفظي ، والوجه الداخلي لها مبطن بالغشاء الزليلي . يفرز الغشاء الزليلي سائل التزليق داخل حفرة المفصل . بعض المفاصل الزليلية ، مثل المفصل الفكي الصدغي ، لها أيضا قرص غضروفي ليفي يقسم حفرة المفصل إلى نصفين .	جوجني فكي	متعلق بالعظم الوجني وعظم الفك العلوي .
المفصل الفكي الصدغي	jugomaxillary	
مفصل زليلي بين الفك السفلي والعظم الصدغي ؛ وهو أحد زوجي مفاصل الإطباق للفك السفلي .	جوجني أنفي	
	jugonasal	طية وجنية أنفية
	jugonasal fold	
	jugular	وداجي ، عنققي
	متعلق بالرقبة أو يُغذي الرقبة أو الحلق .	
	jugular foramen	الثقب الوداجية

jugular fossa	الحفرة الوداجية
jugular nerve	العصب الوداجي
	فرع مُتصل من العقدة العصبية الرقبية العلوية إلى العصب المبهم .
jugular notch	التلم الوداجي
jugular vein	الوريد الوداجي
	وريد من الأوردة العديدة على جانبي الرقبة ، يستقبل الدم الوريدي من الدماغ والوجه والعنق ويحمله إلى الوريد الأجوف العلوي .
jugulum	عُنق ، حَلَق
jugum = yoke	ملحم = نير
jugum alveolare	ملحم السنخ
jugum sphenoidale	ملحم العظم الوتدي
juice	عُصارة ، عصير
jumping the bite	وثبة العَض ، عضة قافزة
	حركة قسرية نحو الأمام لفك سفلي متقهقر للحصول على إطباق طبيعي ولتصحيح العضة المتصالبة .
junction	مُلْتَقَى ، اتصال ، التحام
	نقطة أو خط أو سطح أو منطقة التقاء بين نسيجين أو عضوين أو أكثر . انظر أيضا الملتقى المينائي العاجي (Amelodontinal junction) ، الملتقى المينائي الملاطي (Cemento-enamel junction) ، الملتقى اللثوي العاجي (Dentino-enamel junction) . (Dentino-gingival junction)
junction , amelodontinal	الملتقى المينائي العاجي
	خط التقاء الميناء والعاج .
junction , amelocemental	الملتقى المينائي الملاطي
	خط التقاء الميناء والملاط عند عنق السن .
junction , cementodontinal= dentinocemental junction	الملتقى الملاطي السني = الموصل الملاطي العاجي
junction , cemento-enamel	الملتقى المينائي الملاطي
	خط التقاء ملاط الجذر مع ميناء التاج عند عنق السن .
junction , dentinocemental	الملتقى الملاطي العاجي
	خط التقاء العاج مع الملاط .
junction , dentino-enamel = amelodontinal junction = dento-enamel junction	الملتقى المينائي السني = الموصل المينائي العاجي

junction , dentogingival = dentinogingival junction = eithelial attachment	الملتقى اللثوي السني = الارتباط الظهاري
junction , mucogingival	الملتقى اللثوي المُخاطي
	خط التّحام اللثة المتصّقة بالغشاء المخاطي السنخي .
junctional	التحامي ، مَوْصلي
junctional epithelium = dentinogingival junction epithelial cuff = epithelial attachment	التحام النسيج الظهاري = الملتقى اللثوي السني = السوار الظهاري ، الكفة الظهارية = الارتباط الظهاري
	النسيج الظهاري في قاعدة الميزاب اللثوي ، الذي يربط اللثة مع ميناء السن أو ملاط السن . مصطلح الارتباط الظهاري قد أهمل استعماله .
junctionura	تدريز عظمي ، تمفصل عظمي
jurisprudence	علم القضاء ، علم الفقه والعدالة ، مبحث القوانين
jurisprudence, dental = forensic dentistry	طب الأسنان القضائي
	1- طب الأسنان الشرعي . 2- قانون طب الأسنان .
	العلم الذي يبحث في تطبيقات علم الأسنان في القانون المدني والقانون الجنائي .
jurisprudence , medical	الطب الشرعي ، علم الطب الشرعي
juvenile	يفعي ، حَدَث
juvenile diabetes	داء السكري اليفعي
juvenile melanoma	وَرَم ميلانيني يُفعي
juvenile periodontosis	تنكس الأنسجة الداعمة السنية الشبابي
juxta-	(سابقة) قريب من ، مجاور ، لصيق
juxta- articular	مجاور للمفصل ، قريب للمفصل
juxtangina	التهاب عَضلات البلعوم ، التهاب عَضلات الحلق (ذباح تجاوري)
juxtapose	يُجاور ، يُلاصق ، يَتَقَارِب
	يضع شيئاً بجانب آخر .
juxtaposition	تلاصق ، تجاور ، تقارُب
	وضع شيء بجانب آخر أو تجاور شيء عن ذلك .

K = potassium = kalium رمز البوتاسيوم

رمز كيميائي للبوتاسيوم أو الكالسيوم .

K = kelvin رمز الكلفن

رمز ميزان كلفن (Kelvin scale) : ميزان الحرارة المطلقة الذي تُعادل درجة الصفر فيه - 273.16 مئوية .

kaolin = Fuller's earth = غَضَار ، صَلْصَال ، سيليكات

terra alba = الألومنيوم ، كاولين = تراب القصار = الطين الأبيض

صَلْصَال صيني نقي ، أبيض ناعم (سيليكات الألومنيوم المائية Hydrated aluminum silicate) يستعمل في صناعة الخزف السني لزيادة قوة أسنان القالب قبيل خبزها . ولتكتسب المتانة وتكون ظلييلة عندما تستخدم كخزف منصهر مع الذهب .

Kaposi's sarcoma ساركومة كابوزي

م . كابوزي كاهن M.Kaposi-Kahn ، 1902-1837 ، أخصائي أمراض جلدية أسترالي . ورم خبيث يصيب الأوعية الدموية ، والأوعية اللمفاوية والأنسجة الليفية ، ترافقه العديد من العقد الورمية (Neoplastic nodules) الحمراء أو البنية الداكنة والقابلة للتقرُّح . ونادراً ما تكون إصابة التجويف الفموي إصابة أولية ، ولكن يمكن حدوثها كآفات تالية على اللسان ، ومخاطية الفم ، والشفة السفلى . ويعتقد أن الحالة ترافق فيروس العوز المناعي البشري (HTLV III virus) .

karyokinesis = mitosis = الحرائك النووية = تحرك

النواة = تقفل ، الانقسام النووي

karyolysis انحلال النواة

katabolism = catabolism أيض هُدْمِي ، تقويض

kauri gum (or resin) صمغ الكوري (أو الراتين)

صمغ طبيعي يستعمل أحياناً كأحد مكونات مركب الطبع . استبدل الآن بالراتين الصناعي .

kazanjan's operation عملية كازانجيان

نسبة إلى ف . هـ . كازانجيان V.H.Kazanjan ، 1974-1879 ، أرميني المولد ، جراح تجميل أمريكي وجراح فكين .

عملية جراحية للترميم الدهليزي لزيادة ارتفاع الحيد وذلك بعمل قطع في المخاطية الشفوية (Labial mucosa) وإعادة وضع الشريحة ذروياً .

kebocephaly = cebocephaly تنسُس الرأس

في الجنين - سوء تكون الرأس خلقياً ، بتقارب العينين وتراجع الأنف .

kelectome مخزعة

أداة تستخدم في أخذ عينة أو خزعة من نسيج ورمي في الجسم لفحصها في المختبر .

keloid = cheloid = kelis = جُدْرَة (ج . جُدْر)

keloma = kelos

kelvin = k كلفين

نسبة إلى لورد كلفن Lord Kelvin ، 1907-1824 ، عالم بالطبيعات «فيزيائي» اسكتلندي .

يعرّف النظام الدولي لوحدات الحرارة الكلفن كجزء 1/273.16 من ثلاث نقاط مضاعفة من حرارة الماء ، بحيث تكون درجة الحرارة في كلفن (Kelvin) مساوية للحرارة المئوية مضافاً إليها 273.15C درجة مئوية «ستيجرادي» .

kelvin scale سُلْم كلفن ، ميزان كلفن (الدرجات المطلقة)

مقياس حرارة مطلق ، يماثل الميزان المثوي (Celsius) ، ولكن نقطة التجمّد فيه هي 273.35 درجة ونقطة الغليان 373.13 درجة .

kennedy's bar = continuous bar عارضة كندي = مثبتة

العارضة المستمرة = عارضة لسانية

retainer = connector رابطة ، قوس لسانية واصلة

نسبة إلى إ . كندي E.Kennedy ، 1952-1883 ، طبيب أسنان أمريكي .

عارضة معدنية ترتكز عادة على الأسطح اللسانية للأسنان للمساعدة على ثباتها ، واستقرارها ، تعمل أيضاً كمثبتة غير مباشرة . وتساعد على ثبات الامتداد الوحشي للبدلة السنية الجزئية .

جزء من الجهاز الجزئي الاصطناعي وهو العارضة المعدنية الدقيقة التي تمس الأسطح اللسانية للأسنان القاطعة الأمامية السفلية والتي تربط سرجي الجهاز الجزئي ، ويمكن أن تساعد في ثبات غير مباشر للأسنان .

kennedy's classification تصنيف كندي

نسبة إلى إ . كندي ، E.Kennedy ، 1952-1883 ، أخصائي أسنان أمريكي .

طريقة تصنيف للدرد الجزئي في الفم ، وأيضاً للأجهزة المتحركة الاصطناعية المستخدمة لتعويض هذه المناطق

الخالية ، يعتمد على مكان وعدد المناطق الخالية من الأسنان «مناطق الدرد» في القوس السنية وعلاقتها بالأسنان الطبيعية الموجودة أو المتبقية .

الصف الأول : منطقة الدرد ثنائية الجانب خلف الأسنان الطبيعية المتبقية بالقوس السني .

الصف الثاني : منطقة الدرد وحيدة الجانب خلف الأسنان الطبيعية المتبقية في القوس السنية .

الصف الثالث: منطقة الدرد بين الأسنان الطبيعية الأمامية والخلفية المتبقية ، إما أن تكون ثنائية الجانب أو وحيدة الجانب في القوس السنية .

الصف الرابع : منطقة الدرد المفردة تعبر الخط الأوسط للقوس السنية .

kephal (o)- = cephal (o)- (سابقة) رأس

kerat- , kerato 1- (سابقة) التقرن ، جلد قرني أو نسيج قرني

keratin 2- القرنية (في العين) كيراتين ، مادة قرنية

بروتين غير ذواب ، وهو المكوّن الأساسي للأنسجة القرنية ، والبشرة ، والهيكل العضوي لمينا السن . يوجد نوعان من الكيراتين :

كيراتين صلب (Hard keratin) : يوجد في الأظافر والشعر .

كيراتين لين (Soft keratin) : هو جزء من الطبقة العلوية من الجلد أي البشرة .

keratinization تَقْرُن

keratinize يتقرن ، يُقرن

keratinized متقرن

جزء السطحي من النسيج الذي يتصلّب بتكون الكيراتين .

keratinized epithelium ظهارة متقرنة

keratinized gingiva لثة متقرنة

keratinous مُتقرن ، مُقرن

keratinous layer طبقة قرنية ، طبقة مُتقرنة

keratinogenesis = القرنية ، تكون المواد المتقرنة ، تكون الكيراتين

keratogenesis تكون الكيراتين

keratoconjunctivitis التهاب القرنية والملتحمة

انظر متلازمة شوجرين (Sjogren's syndrome) .

keratocyst كيسة قرنية

1- كيسة بدئية أو كيسة تنشئية (Primordial cyst) .

2- كيسة قرنية سنية المنشأ (Odontogenic keratocyst) .

keratocyst , odontogenic كيسة قرنية سنية المنشأ

كيس عظمي في الفك يملأ تجويفه الكيراتين ، ويوجد عادة

في منطقة الرحي الثالثة ومنطقة رآد الفك السفلي ، وهو كيس وحيد المسكن أو كيس متعدد المساكن .

keratogenesis = keratinogenesis تكون المادة القرنية

keratogenous مولد المواد المتقرنة

keratohyalin كيراتوهيالين

إحدى مكونات طبقة الجلد المحببة .

keratohyalin granules حبيبات كيراتوهيالينية

keratoglossus لساني قرني

جزء من العضلة اللامية اللسانية ينشأ من القرن الأكبر للعظم اللامي .

keratolysis انحلال الطبقة القرنية

keratolytic 1- حال الطبقة القرنية

2- متعلق بانحلال الطبقة القرنية .

keratomycosis فطار القرنية

keratomycosis linguae = داء الفطر القرني اللساني =

black tongue اللسان الأسود

keratosis تقران

1 - مصطلح عام لآفة ظاهرية تتميز بزيادة الكيراتين .

2- أية حالة تتميز بوجود هذا النوع من التقرن .

keratosis labialis تقران شفوي

حالة مرضية تتميز ببقع قرنية على مخاطية الشفتين .

keratosis linguae = leukoplakia تقران لساني = طلوان (linguae)

keratosis pharyngeus تقران حلقومي

keratosis , sublingual التقران تحت اللساني

تقرن قاع الفم ، ويصنف من الحالات ما قبل السرطانية .

kerma وحدة الطاقة الحركية في المادة

كمية الطاقة الحركية المنتقلة التي تحملها جزيئات في وحدة الكتلة من وسط غير مشع .

ketone كيتون

مادة تحتوي على المجموعة CO=.

ketone bodies أجسام كيتونية

مرکبات من حمض الخليك وحمض بيتا-هيدروكسي بوتريك والأستون ، وتتكوّن في الكبد ثم تُفرز في الدم والبول خلال تناول الدهون بكثرة ، وفي حالات مرض السكر .

key مفتاح

1 - أداة لفتح وغلق قفل ، أو دارة كهربائية وتشمل أيضاً ، فتح وإغلاق أي جهاز آلي « ميكانيكي » .

2- (في طب الأسنان) : أداة قديمة كانت تستخدم لخلع الأسنان ، سميت بذلك لأنها تشبه مفتاح الباب .
 مثبتة تستخدم ضمن مكونات الأجهزة النزوعة الثابتة «التيجان والجسور» والنزوعة (المتحركة) «الأجهزة الجزئية» ، وتشمل الميزاب المعدني ومزلاج محكم الانطباق فيها . الأول يكون ضمن محيط تاج «مثبتة» السن الداعمة ، والأخير متصل بالجاسرة أو هيكل البدلة .

key jackscrew مفتاح المرفاع اللولبي
 سلك أو قضيب يستخدم لفتح أو غلق جهاز المرفاع اللولبي التقويمي .

key ridge ضلع المفتاح ، قمة المفتاح
 (أفي وُصلة الإحكام) : الجزء البارز من الوصلة (Attachment) الذي ينزلق بإحكام في الميزاب أو ميزاب الأداة «الوصلة» . المفتاح في هيكل الجهاز التعويضي النزوع .

key , torquing مفتاح عزم التدوير ، مفتاح عزم اللي
 أداة تستخدم لزيادة أو إنقاص إلتواء السلك الجانبي التقويمي مؤقتاً ، حتى يشبك في الحاصرات المستقبلية .

keyridge = (kr) النقطة (kr)
 (في التصوير الشعاعي والتشريحي لقياس الرأس) : أقصى نقطة سفلية على الحافة البارزة والمتكونة بواسطة النتوء الطاحن ، والتي تفصل الحفرة النابية عن الحفرة تحت الصدغية على السطح الجانبي للفك العلوي .

key attachment مزلاج الوصلة

keyway = dovetail ميزاب ، ميزاب ذنب الحمام (شكل)

keyway attachment ميزاب الوصلة

kidney = ren كُلية ، كُلو

إحدى الغدد المفرزة للبول في المنطقة القطنية من الظهر .

kidney dish وعاء كُلو

وعاء هلال الشكل لاستقبال القطيقات الملوثة والأدوات الملوثة . ويوضع تحت الذقن خلال غسل الفم .

kidney-shaped كُلو الشكل ، بشكل الكلية

kidney-shaped restoration حشوة كُلو الشكل

kieselguhr = diatomaceous earth كسلجر = تراب المشطورات

أرض تحتوي على دياتوم أو بقايا متحجرة . الدياتوم (Diatom) طحلب بحري أو نهري مجهري أحادي الخلية جدرانها مشبعة بالسليكا .

kill يحد ، يوقف ، يخفض ، يسكن

(في طب الأسنان) : عملية تعديل أو ضبط القوس السلكية .

kilo- (سابقة) كيلو = ألف = 1000

kilogram = kg كيلوجرام = ألف جرام

kilovolt = kv كيلوفولط = ألف فولط

فرق الجهد الذي يساوي 1000 فولط ، يحدد الكيلوفولط نوعية الأشعة الناتجة بواسطة أنبوب الأشعة . وبالتالي جودة صورة الأشعة النهائية .

kin- , kine- , kino- , kineto- = cine- حركة ، تحرك
kinematic , kinematical حركي

متعلق بعلم الحركة المجردة .

kinematic face-bow , adjustable قوس وجهية ناقلة الحركة
axis face-bow قابلة للتعديل ، قوس وجهية خاصة بالحركة ،

hinge-bow قوس وجهية محورية ، قوس زاوية
 قوس وجهية تُستخدم لتعديل المفصلة لعمل جهاز نزوع . يمكن تعديل نهايتي القوس الوجهية لتحديد وضع محور دوران الفك السفلي .

kinematics علم الحركة المجردة

فرع من الديناميكا يعني بالحركة بصرف النظر عن اعتبارات الكتلة . دراسة الحركة والقوى اللازمة لإنتاجها .

kinesis (لاحقة) تحرك ، حركة أو قوة جسدية

kinetic حركي ، مُحرك

Kingsley's splint جبيرة كنجزلي

نسبة إلى ن. و. كنجزلي N.W.Kingsley ، 1913-1829 ، طبيب أسنان أمريكي .

جبيرة فموية من المطاط المُقسى تجهز على نموذج للفك المكسور بعد إرجاعه إلى وضعه الصحيح ؛ وفي طرفي الجبيرة أسلاك تمتد خارج فم المريض تثبت في ضمادة رأسية .

Kirkland's knives = مشارط كبير كلاند = مشرط قطع اللثة
gingivectomy knife

مشرط جراحي وهو من الأدوات الزوجية ، (مثل مشرط رقم 15 و مشرط رقم 16) يستخدم أساساً في عمليات قطع اللثة الجراحية .

Kirschner's wire سلك كيرشنر

سلك قوي من الفولاذ الصلب يستخدم لتثبيت كسور العظام بواسطة التثبيت داخل النقي .

kiss of life قبلة الحياة ، التنفس الاصطناعي «فم لفم»

في الحالات الطارئة ، يكون التنفس الاصطناعي (فم لفم) ضرورياً للحفاظ على الحياة . يدفع الهواء عن طريق الفم داخل رئتي الضحية حتى تمتلئ بالهواء ، ثم حدوث الزفير آلياً . تُكرر هذه العملية حوالي 20 مرة في الدقيقة .

kit 1- طقم أدوات ، مجموعة أشياء

2- عُدّة ، حقيبة العدة

kit , instrument مجموعة أدوات
 Klein's muscle = Krause's muscle عضلة كلاين = عضلة كروز
 نسبة إلى إ.إ. كلاين ، E.E.Klein ، 1844- 1925 ،
 أخصائي أنسجة عضوية مجرى «هنجاري» .
 Kloehn's headgear حزام الرأس لكلوهن
 جهاز خارج الفم بهيئة القوس الوجهية يحدث قوة نشطة
 ثنائية الجانب على الرحي الخلفية العلوية مع قوة استجابية
 تنتقل خلف الرقبة .
 kneading يدلك ، يعجن ، عجن
 knife سكين
 آلة قاطعة تختلف في الشكل والحجم ، وتستخدم في
 الجراحة والتشريح .
 knife , Bard-Parker's سكين بارد وباركر
 ساعد سكين بارد وباركر ونصلاته المختلفة .
 knife blade نصلة السكين
 knife , Buck's سكين بك
 knife , cautery سكين الكي
 knife , double-blade سكين ذو حدين
 knife edge حافة السكين ، حد السكين
 knife , electric سكين كهربائي
 knife , electronic سكين إلكتروني
 knife , electro-surgical سكين جراحي كهربائي
 knife , gingivectomy = مشارط كركلاند = سكين قطع اللثة
 Kirkland knives سكين الذهب
 knife , gold سكين رفاقة الذهب
 knife , gold foil سكين اللثة
 knife , gum سكين ذات عروة
 knife , loop سكين النحت ، سكين التشكيل
 تستخدم في نحت الشمع في عملية التشميع للتيجان
 والجسور ، والتركيبات الصناعية المتحركة وخلافه .
 knife , plaster سكين الجبس
 knife , single-blade سكين ذو حد واحد
 knife , spear-shaped سكين رُمحية الشكل
 knife , wax سكين الشمع
 knitting تجبير الكسور ، التثام الكسر
 عملية التهام العظم المكسور .
 knob عقدة ، بشرة ، ثنوء مستدير ، حيدة ، كعبرة ، كتلة
 knoblike عقدي ، شبه العقدة
 Knoop's hardness مقياس نوب للصلابة

نظام لقياس مدي صلابة المادة بمقاومتها لاختراق أداة من
 الماس تترك ثلماً أو فجوةً ، وتقاس صلابة أو قساوة المادة
 بمدى عمق الثلم (Indent) . انظر الصلابة (Hardness) .
 knot عقدة ، ربطة ، ضمادة
 knot , enamel عقدة الميناء ، عقدة مينائية
 تجمع خلوي ظهاري عند قاعدة عضو الميناء ، لم يتميز بعد
 إلى شبكة نجمية .
 knot , surgeon's عقدة الجراح
 knotted مَعقَد ، ذو عَقَد
 knurl عكيدة
 نتوء صغير أو بروز ، أو حذبة في مقبض الأداة يؤمن
 إمساكاً جيداً لها وجعل قبضتها ثابتة عند الاستعمال .
 Kocher's operation عملية كوتشر
 نسبة إلى أ.ت. كوتشر ، E.T.Kocher ، 1841- 1917 ،
 جراح سويسري .
 عملية استئصال اللسان من خلال قطع يجري من النتوء
 الخشائي إلى العظم اللامي وإلى ارتفاع الفك السفلي .
 Kolliker's dental crest نتوء كوليكير السني
 نسبة إلى ر.أ. فون . كوليكير ، R.A. von Kolliker ،
 1817- 1905 ، مشرّح سويسري .
 جزء من الحافة السنخية في الفك العلوي وهو مكان نشأة
 ويزوغ القواطع العلوية .
 kolyseptic مانع التعفن
 kolytic قمعي
 koniology = coniology علم الغبار
 Koplik's spots بقع كوبليك
 نسبة إلى ه. كوبليك ، H.Koplik ، 1858- 1927 ، طبيب
 أمريكي .
 بقع بيضاء مزرقة صغيرة محاطة بحدود حمراء تظهر على
 الغشاء المخاطي للفم الشدقي واللساني في المراحل المبكرة
 للإصابة بالحصبة ، عادة في اليوم الثاني أو الثالث من بداية
 المرض قبل حدوث الطفح الجلدي العام ، تستخدم في
 التشخيص المبكر للحصبة .
 Korff's fibres ألياف كورف
 نسبة إلى ك. فون كورف ، K.von Korff ، من القرن التاسع
 عشر ، مشرّح ألماني .
 ألياف ما قبل كولاجينية في اللب السني ، تمر بين أرومات
 العاج في العاج المتشكل وتتحول إلى الياف كولاجينية
 وتندمج ضمن النسيج العاجي الصلب .
 koronion = coronion قمة الناتي المنقاري في
 الفك السفلي ، (الكليلى)

Koyter's muscle = corrigator عضلة كويتر = العضلة
supercilii muscle ، المجددة للحاجب العلوي ،
العضلة المغضنة للحاجب العلوي
نسبة إلى ف. كويتر ، V.Koyter ، 1600-1534 ، مشرّح
هولندي .
العضلة المجددة للحاجب العلوي .

Krause's corpuscles جسيمات كراوزه
نسبة إلى ك. ف. ت. كراوزه ، K.F.T.Krause ،
1868-1797 ، مشرّح وجراح ألماني .

Krause's muscle = lip muscle عضلة كراوس = عضلة
الشفة

Krause's operation عملية كراوس
نسبة إلى ف. ف. كروس ، F.V.Krause ، 1937-1857 ،
جراح ألماني .
عملية جراحية لتخفيف آلام الوجه العصبية عن طريق فصل
العقدة الجاسرية - كراوزه ، وقد استحدثها هارتلي وكراوس
وسميت بعملية هارتلي - كراوزه (Hartley-Krause's
operation) .

Krimer's operation عملية كريمير
نسبة إلى ج. ف. و. كريمير ، J.F.W.Krimer ،
1834-1795 ، جراح ألماني .
عملية جراحية لسد الشق الخنكي بواسطة شريحة سمحاقية
مخاطية عريضة ترتق عند الخط الأوسط .

Krompecher's tumour = rodent ulcer ورم كرومبتشر =
القرحة القارضة
نسبة إلى إ. كرومبتشر ، E.Krompecher ، 1926-1870 ،
خبير بعلم الأمراض مجرى الأصل .

kryo- = cryo- (سابقة) بارد ، ثلجي

Kuhnt's operation عملية كانت
نسبة إلى ه. كانت ، H.Kuhnt ، 1925-1850 ، أخصائي
أمراض عين ألماني .
عملية جراحية لعلاج مرض الجيب الجبهي بإزالة الجدار
الأمامي وكحت الغشاء المخاطي .

kv = kilovolt مختصر كيلوفولت

kyphosis الحداب
تقوس العمود الفقاري للخلف .

L

L = lingual	[مختصر] لساني
l = litre , left	[مختصر] لتر ، يسار
La = labial	[مختصر] شفوي ، شفهي
LA = linguoaxial	[مختصر] محوري لساني
LaC = labiocervical	[مختصر] عُنُقِي شفوي
LAC = linguoaxiocervical	[مختصر] عُنُقِي محوري لساني
LaG = labiogingival	[مختصر] لشوي شفوي
LAG = linguoaxiogingival	[مختصر] لشوي محوري لساني
LaI = labioincisal	[مختصر] قاطعي شفوي
LaL = labiolingual	[مختصر] لساني شفوي
Ib = libra , a pound	[مختصر] ليرة ، رطل
LC = linguocervical	[مختصر] عُنُقِي لساني
LD = linguodistal	[مختصر] وحشي لساني
LG = linguogingival	[مختصر] لشوي لساني
LI = linguoincisal	[مختصر] قاطعي لساني
LM = linguomesial	[مختصر] إنسي لساني
LO = linguo-occlusal	[مختصر] إطباقِي لساني
LP = linguopulpal	[مختصر] لبي لساني
labia	شفاه
labial	شفوي ، شفهي
	1- متعلق بالشفه (Lip) .
	2- باتجاه الشفه .
	3- سطح السن المواجه للشفه .
labial abscess	خُراج شفوي
labial angle	زاوية شفوية
	أية زاوية تنشأ عن تلاقي السطح الشفوي للسن أو الجدار الشفوي لحفرة محضرة مع سطح أو جدار آخر .
labial arch = labial bow	قوس شفوية
	(في تقويم الأسنان) : سلك يعبر الأسطح الشفوية للأسنان .
labial artery	الشريان الشفوي
	فرع من الشريان الوجهي ، يغذي الشفتين والحاجز الأنفي ؛ يتفرع إلى فرعين : الشريان الشفوي السفلي ، والشريان الشفوي العلوي . 1. نظر مدخل شفوي (Labialis) .
labial bar= labial arch	عارضة شفوية
	وصلة كبرى توضع في الجهة الشفوية من القوس السنية ، تصل جزئين أو أكثر من بدلة سنية جزئية نزووعة .

labial bow = labial arch	قوس شفوية
	انظر قوس (Bow) .
labial caries	نُخر شفوي ، تسوس شفوي
labial cavity	حُفرة شفوية
	حفرة في السطح الشفوي للسن ؛ حفرة من الصنف الخامس (Class V) .
labial commissure	الملتقى الشفوي ، الصوار
	التقاء الشفة العليا ، بالشفة السفلى .
labial compaction	رص شفوي ، اندماج شفوي
labial diphtheria	حناق شفوي
	نوع من الدفتيريا الموضعية ، يتكون فيها الغشاء الدفتيري على حافة الشفة الخارجية ، نتيجة التهاب مزمن في الشفتين غالباً .
labial embrasure	مسافة شفوية ، فرجة شفوية
	فراغ بين الأسطح المتلاصقة للقواطع والأنياب .
labial facing	وجه شفوي
labial filling	حشوة شفوية
labial fistula	ناسور شفوي
	انخفاض خلقي أو مرمّد يق على حافة الشفة السفلى .
labial flange	جَنَاح شفوي
	ذلك الجزء من جناح البدلة السنية الذي يشغل الدهليز الشفوي للفم .
labial frenum	لجام شفوي
	شريط نسيجي ليفي يمر من الشفة العليا أو الشفة السفلى إلى المخاطية السنخية يرتكز عادة في الناتئ السنخي بين القاطعتين المركزيتين العلوية والسفلية . انظر لجام (Frenum) .
labial glands	عُدَد شفوية
labial groove	تلم شفوي ، ميزاب شفوي ، حَز شفوي
	تحز في الصفيحة الشفوية الجنينية ، يتطور ليكون الفم .
labial mounting	إرساء شفوي
	إرساء وعرض الصور الشعاعية المظهرة ، بحيث أنه حينما ينظر الطبيب إلى فم المريض ليكون الجانب الأيمن للمريض على الجانب الأيسر لشاشة العرض .
labial movement	حركة شفوية
labial nerves	أعصاب شفوية
	تعصب جلد الشفاه والحد .
	انظر شفوي (Labialis) .

labial occlusion	إطباق شفوي	labiogingival angle	زاوية شفوية لثوية
	مصطلح يعني وضع قاطع أو ناب ليكون أمام خط الإطباق العادي .		الزاوية المتكوّنة من التقاء الجدار الشفوي مع الجدار اللثوي لحفرة محضرة في السن ؛ وهي زاوية خطية (Line angle) .
labial phimosis	رتق شفوي	labioglossolaryngeal	شفوي لساني حنجري
	تضيّق أو انعدام الفتحة الفموية .		متعلق بالشفاه ، واللسان ، والحنجرة .
labial restoration	تعويض شفوي ، ترميم شفوي ، حشوة شفوية	labioglossolaryngeal paralysis	شلل شفوي لساني حنجري
		labioglossopharyngeal	شفوي لساني بلعومي
labial ridge	ارتفاع شفوي ، حرف الشفة		متعلق بالشفاه ، واللسان ، والبلعوم .
labial sulcus	ثلم شفوي	labiogression	تجاوز شفوي ، بروز شفوي
labial surface	سطح شفوي		حالة من بروز أو تجاوز أمامي باتجاه الشفة للأسنان الأمامية عن وضعها الطبيعي في القوس السنية .
	سطح السن الملامس للشفة ، ينطبق على الأسنان الأمامية ، مثل القواطع والأنياب .	labioincisal	شفوي قاطعي
labial version	تحول شفوي ، انقلاب شفوي		متعلق بالسطح الشفوي والحد القاطع لسن أمامية .
labial vestibule	الدلهيز الشفوي	labioincisal angle	زاوية شفوية قاطعية
	ذلك الجزء من التجويف الفموي المحاط من أحد جوانبه بالأسنان ، واللثة ، والحيد السنخي (في الفم الأدردي يسمى الحيد المتبقي) ؛ ومن الجانب الآخر بالشفتين ، والحدين .		زاوية متكوّنة من تلاقي الجدار الشفوي والجدار القاطع لحفرة محضرة في السن ؛ وهي زاوية خطية (Line angle) .
labial wall	جدار شفوي	labiolateral	شفوي جانبي ، شفوي وحشي
	جدار الحفرة المحضرة في السن ، المواجه للسطح الشفوي للسن .	labiolingual	شفوي لساني
labially	شفويا ، باتجاه الشفة ، نحو الشفة		متعلق بالشفاه واللسان أو متعلق بالسطح الشفوي والسطح اللساني لسن ، حركة الأسنان الأمامية في الاتجاه الأمامي الخلفي .
labio-	(سابقة) شَفَّة ، شفوي	labiolingual appliance	طبقة شفوية لسانية
	متعلق بالشفة أو الشفاه أو باتجاه الشفة أو الشفاه .		طبقة تقويمية ثابتة تشتمل على أقواس شفوية ولسانية علوية وأقواس شفوية ولسانية سفلية . انظر طبقة (Appliance) .
labioalveolar	شفوي سنخي	labiolingual diameter	قطر شفوي لساني
	متعلق بالشفاه والتوء السنخي ، أو متعلق بالجانب الشفوي من التوء السنخي السني .	labiolingual diameter of crown	القطر الشفوي اللساني للتاج
labiobuccal	شفوي خدي ، شفوي فمي ، شفوي شدقي	labiolingual diameter of neck	القطر الشفوي اللساني للعنق
labiocervical = labiogingival	شفوي عنقي = شفوي لثوي		مستوى شفوي لساني
	متعلق بالشفة وعنق السن .	labiomental	شفوي ذقني
labiochorea	تشنج الشفاه المزمن		متعلق بالشفاه والذقن .
labioinclination	منحرف نحو الشفة	labiomental sulcus	ميزاب شفوي ذقني
labioclusion	إطباق شفوي		شفوي إنسي
labiodental	شفوي سني	labiomesial	داء الفطر الشفوي ، فطار الشفة
	متعلق بالشفتين والأسنان إخراج الصوت ، بتلامس الأسنان مع الشفاه .	labiomycosis	أي مرض فطري يصيب الشفاه .
labiodental sulcus	ثلم شفوي سني ، أخدود شفوي سني	labionasal	شفوي أنفي
labiodistal	شفوي وحشي		متعلق بالشفة والأنف .
labiogingival = labiocervical	شفوي لثوي = شفوي عنقي	labiopalatine	شفوي حنكي
	متعلق بالجدار الشفوي والجدار اللثوي لحفرة إنسية أو حفرة وحشية أو حفرة قاطعة ملاصقة في قاطع أو ناب .		متعلق بالشفاه والحنك .

labioplacement	توضّع شفوي	labyrinthine artery	الشريان التيهي
	انزياح السن في الاتجاه الشفوي .		يُغذي الأذن الداخلية ؛ ويُسمّى أيضاً الشريان السمعي الداخلي (Internal auditory artery) أو الشريان السمعي (Auditory artery) . انظر أتياه ، دهاليز (Labyrinthi) .
labioplasty = cheiloplasty	تصنيع الشفة ، رأب الشفة	lacerated	ممزق ، مُتهتك ، مُشرط
	جراحة تجميلية لترميم أو ترقيع شفة مشوهة .	lacerated wound	جرح ممزق ، جرح مُتهتك
labioproximal	شفوي ملاصق	laceration	تهتك ، تمزق
labiotenaculum	ملقط الشفة		جرح ذو حواف مسننة ممزقة ، بقطع غير نظيف ، نتيجة تمزق .
	أداة تستعمل للإمساك بالشفة أثناء إجراء العملية الجراحية .	lachrymal = lacrimal	دمعي
labioversion	انزياح شفوي ، انحراف شفوي	lachrymal nerve	العصب الدمعي
	تحرك أو انزياح السن في الاتجاه الشفوي .	lachrymation = lacrimation	دُمع
labium	شفة (لاتينية)		انهمار الدمع .
	(الجمع شفاه Labia) .	lachrymose = lacrimose	مدمع
labium inferius oris	شفة الفم السفلية	lack	فقد ، غياب ، نقص
labium leporinum = hare-lip	شقّ الشفة = الشفة المشقوقة ، الشفة الأرنبية = العَلَم	lacrimal	دمعي
labium oris	شفة الفم		متعلق بالدموع أو الدمع .
labium superius oris	شفة الفم العلوية	lacrimal artery	الشريان الدمعي
labrale	النقطة الشفوية ، (الشفهية)		يغذي الخد والجفن وعضلات العين والغدة الدمعية ، انظر دمعي (Lacrimalis) .
	علامة على النسيج الرخوي للشفة ، وهي أكثر النقاط بروزاً ، وتستخدم في قياسات الجمجمة ؛ وهما نقطتان : نقطة على الشفة العليا تعرف بالنقطة الشفوية العلوية ونقطة على الشفة السفلى وتعرف بالنقطة الشفوية السفلية .	lacrimal bone	العظم الدمعي
labrale inferius =	النقطة الشفوية السفلية		عظم رقيق جداً في الجزء الأمامي العلوي للحجاج ، يتم فصل مع العظم الغربالي ، والعظم الجبهي ، والعظم الفكّي العلوي .
labrale inferior	(الشفهية السفلية)	lacrimal canal	القناة الدمعية
	أخفض نقطة على الخط المنصف بالحافة الحمراء (Vermillion margin) للشفة السفلى .	lacrimal duct	المجرى الدمعي
labrale superius =	النقطة الشفوية العلوية (الشفهية العلوية)	lacrimal gland	غدة دمعية
labrale superior		lacrimal nerve	العصب الدمعي
	أعلى نقطة على الخط المنصف بالحافة الحمراء للشفة العلوية .		يعصب الجلد حول الشق الوحشي للعين . انظر مدخل عصب دمعي (Lacrimalis) .
laboratory	مختبر ، مُختبر	lacrimal notch	ثلمة دمعية
laboratory , dental	مختبر سني ، مُختبر التعويض السني	lacrimal secretion	إفراز دمعي ، إفراز الدمع
laboratory lathe	1-مخرطة سنّية	lacrimonasal	دمعي أنفي
	2- محرك مخبري	lactase	اللكتاز
laboratory turbine	توربين مخبري		إنزيم في اللبن يحول اللاكتوز إلى جلوكوز وجلاكتوز .
laboratory work	عمل مخبري	lactation	إرضاع
labyrinth	التيه ، الدهليز	lactic acid	حمض اللاكتيك
	الأذن الداخلية .		حمض يهاجم سطح ميناء السن ، ينتج عن تحول الكربوهيدرات .
labyrinth, acoustic	التيه السمعي		

lactobacillus	الملبنة	lambda	يافوخ لامي (اللامية)
عُصية عصوية الشكل ، من فصيلة الملبنات ؛ عصويات موجبة الجرام ، ليست بوغية ، غير متحركة ، لاهوائية أو هوائية مخيرة ، قادرة على تكوين حمض اللكتيك ، وثاني أكسيد الكربون من الكربوهيدرات ؛ ليست ممرضة وتصاحب النخر السني .		ملتقى الدرز اللامي مع الدرز السهمي وهو مكان اليافوخ الخلفي ؛ علامة لقياس الجمجمة.	
lactobacteriaceae	الجراثيم الملبنة	lambdoid suture	درز لامي
جراثيم من جنس العصوية اللبنة .		lamella	صفاحة
lactose	لاكتوز	lamellae	صفاحات
ثنائي سكريد يوجد في اللبن ، ينحل فينتج الجلوكوز .		lamella , enamel	صفاحة الميناء ، قشيرة الميناء
lacuna	جوية	رقاقة مينائية وهي إحدى الأشرطة العضوية المسطحة التي تمر مستعرضة عبر ميناء السن .	
(في التشريح السني) : فجوات أو فراغات أو مساحات تحوي أرومات الملاط .		lamellar	صفيحي ، صفائحي
lacuna , absorption=	جوية امتصاص = جوية امتصاصية	ذو شرائح أو متعلق بالصفيحة أو الشريحة .	
lacuna , resorption lacuna	جوية امتصاصية	lamellar bone = lamellated bone	عظم صفاحي
resorption = absorption lacuna	إحدى فجوات الامتصاص الموجودة في العظم ، وهي تجاويف هلالية (Semi-lunar hollows) تشغلها الخلايا ناقضة العظم .	lamellated bone	عظم صفائحي ، عظم ذو شرائح
		lamina	صفيحة
		صفائح ، رقائق ، قُشور (الجمع Laminae) .	
		lamina , buccal =	صفيحة خدية = صفيحة
		buccogingival lamina =	لثوية خدية = صفيحة دهليزية
		vestibular lamina	
		lamina , dental	صفيحة سنية
		حافة من الظهارة السميكة على طول حد اللثة في الجنين يتكون منها عضو الميناء .	
lacuna , Howship's	جوية هوشيب	lamina , dentogingival =	صفيحة لثوية سنية =
فجوات أو فراغات في العظم .		dental lamina	صفيحة سنية
ladderlike	سُلّمي الشكل	lamina densa	صفيحة كثيفة
يأخذ شكل السلم .		ذلك الجزء من الصفيحة القاعدية المجاور لميناء السن .	
ladle	مغرفة	lamina dentalis = dental lamina	صفيحة سنية (لاتينية)
ladle , melting	مغرفة الصهر	lamina dura	الصفيحة القاسية ، الصفيحة الجافية
laevocondylism	انحراف لقمي أيسر	طبقة رقيقة من العظم القشري تبطن سنخ السن ، لها أهمية عند الفحص الشعاعي ، لأنها تظهر كخيوط رفيع أبيض .	
انحراف لقمي السفلي إلى جهة اليسار .		خط ظليل رفيع يظهر في الصور الشعاعية السنية حول جذور الأسنان ، يدل هذا الخط على طبقة العظم السنخي الكثيفة المكونة للجدار الداخلي للسنخ .	
lag tooth	ضرس العقل ، الرحي الثالثة	lamina, labiodental	الصفيحة الشفوية السنية
lagocheilus = lagostoma =	علم ، شق الشفة = شق الفم =	lamina, labiogingival	الصفيحة الشفوية اللثوية
hare-lip	الشفة الأرنبية	lamina muscled mucosae	صفيحة مخاطية عضلية
lagostoma = hare-lip	علم ، شق الفم = شق الشفة	lamina propria	صفيحة خاصة ، طبقة خاصة
Lain's disease	داء لين ، مرض لين	نسيج ضام لثوي يشتمل أساساً على ألياف كولاجينية كثيفة مولدة للغراء .	
نسبته إلى إ. س. لين ، ESLain ، 1970-1876 ، اختصاصي أمراض جلدية أمريكي .		lamina submucosa	الصفيحة تحت المخاطية ، الطبقة تحت المخاطية
مرض يتميز بحرقه في اللسان والأنسجة الرخوة في الفم ، بفعل تيار كهربائي جلفاني ناتج عن وجود ترميمات سنية من معادن غير متشابهة في الفم ؛ مثل الحشوات ، والتيجان ، والبدلات السنية إلخ .			
laliatry	علم الكلام ، طب الكلام		

lamina , vestibular	الصفحة الدهليزية	lancinating	رامح
	الأدمة الظاهرة الفموية التي تنقسم بعد ذلك لتكون دهليز التجويف الفموي .		مصطلح يستعمل لوصف الألم .
laminae	صفائح ، رقائيق	lancinating pain	ألم رامح
laminagraph	تصوير مقطعي	land	مساحة
	صورة شعاعية تؤخذ للنسيج عند عمق محدد من سطح الجسم ، وذلك بتحريك الفلم الشعاعي ومصدر الأشعة في مستويات متوازنة وفي اتجاه معاكس حول محور متحرك ، عند المستويات المراد تصويرها . حركة مصدر الأشعة والفلم بالنسبة للغرض الثابت المراد تصويره ، تمحو كل الصورَ عدا الغرض المراد تصويره ، أي أن الصورة الشعاعية للغرض ذي الأبعاد الثلاثة ، تظهر بوضوح في المستوى المحدد سابقا بينما تُمحي أو تهمل البنى الأخرى المتراكبة ؛ تسمى أيضا صور شعاعية مقطعية (Tomograms) .		
laminagraphy = tomography	تصوير شعاعي مقطعي	Land's crown	تاج لاند
laminar	يصفح ، يرقق على شكل صفيحة		نسبة إلى س. هـ. لاند ، C.H.Land ، 1922-1847 ، طبيب أسنان أمريكي ، كندي المولد . أول نوع من التاج الفلنسنوي الخزفي (Porcelain jacket crown) .
	وجه رقيق من البلاستيك أو الخزف يصنع في مختبر الأسنان ثم يلصقه طبيب الأسنان على السطح الشفوي للسن .	landmark	1- علامة سطحية ، معالم ، تخوم 2- حدث ، تطور
laminar veneer	وجه قشري ، صفيحة قشرية		علامة في الهيكل العظمي أو علامة في النسيج الرخو أو كليهما معاً ، يمكن التعرف عليهما بسهولة ، لأنها تستخدم كنقط مرجعية للقياس أو لأغراض أخرى .
	وجه رقيق من الراتين المركب أو الخزف يلصق على السطح الشفوي للسن لتعويض عيب أو تغير لون السن .	landmark , bilateral =	علامة ثنائية الجانب = علامة
laminated	صفائحي	nonmidsagittal landmark	لا سهمية منصفّة
	يشتمل على طبقات رقيقة أو صفائح .		علامة أو سمة تشريحية تقع على جانبي الجسم نتيجة التناظر ثنائي الجانب .
laminated gold foils	رقاقات الذهب الصفائحية	landmark , bony	علامة عظمية
lamination	اصطفاح		علامة توجد على العظم للهيكل العظمي .
	بنية تشتمل على طبقات رقيقة مختلفة .	landmark , dental	علامة سنية
laminogram	صورة شعاعية مقطعية		علامة توجد على سن أو أكثر من سن .
laminography = tomography	تصوير شعاعي مقطعي	landmark , fixed	علامة ثابتة
lamp	مصباح ، قنديل		علامة توجد نتيجة تقاطع خطين أو مستويين أو أكثر ، لا يتغير وضعها في الفراغ بتغير الاتجاه .
lamp , alcohol lamp	مصباح كحولي	landmark , midsagittal	علامة سهمية منصفّة
, head	مصباح الرأس		علامة توجد على المستوى السهمي المنصف للجسم .
lamp , mouth	مصباح الفم	landmark , shadow	علامة ظليلة
lamp , operation	مصباح منطقة العمل		علامة في الصورة الشعاعية ، تنشأ عن انضغاط صورة لغرض ذي ثلاثة أبعاد فوق فلم مسجل عليه صورة ثنائية الأبعاد .
lampas	ورم مخاطية الحنك	landmark , soft tissue =	علامة نسيج رخو
lance	1- مبضع ، مشرط ذو حدين 2- يشق ، يضع	soft tissue landmark	
lancet	مبضع		علامة توجد على النسيج الرخو الذي يغطي العظم ، غالباً ما تتعلق بالعلامة العظمية (Bony landmark) .
	سكين جراحي ذو حدين ، يستعمل لقطع الأنسجة الرخوة .		

landmark , spacially related علامة ذات علاقة خاصة
 علامة يتغير موضعها على السطح بتغير توجه الجسم .
 نقطة لاتحدد بواسطة تقاطع خطين أو مستويين أو أكثر .
 Lane's centre prop = mouth prop = مُبَعَد لان المركزي =
 المُبَعَد الفموي ، المسبر الفموي
 laniary نابي ، قاطع ، ناب (ممزق)
 سن شبيهة بالخنجر ، مصطلح يستعمل لوصف نوع من
 ناب السن .
 lapis = stone قَلَح ، حصاة
 lapis dentalis = dental calculus قَلَح سني
 lapis divinus الحجر المبارك ، الحَجَر المُقدس (النحاس)
 نحاس كبريتي نشادري يستعمل لداء الرمد .
 lapis imperialis = lapis lunaris = الحجر الملوكي
 lapis infernalis (حجر نترات الفضة) = حجر جهنم
 laryngeal حَنجَري
 متعلق بالحنجرة .
 laryngeal artery شريان حَنجَري
 يُغذي الحنجرة ؛ يتفرع إلى فرعين شريان حنجري سفلي ،
 وشريان حنجري علوي ، انظر مدخل حَنجَري
 . (Laryngea)
 laryngeal muscles عَضَلات حَنجَرية
 laryngeal nerves أعصاب حَنجَرية
 تعصب الحنجرة ، والمنطقة الحلقية الدرقية ، انظر حنجري
 . (Laryngeus)
 laryngeal reflex منعكس حنجري
 سعال انعكاسي يحدث نتيجة لإثارة الحنجرة .
 laryngeal spasm تقلص حنجري ، تشنج حنجري
 تقلص الحنجرة .
 laryngectomy استئصال الحنجرة
 laryngitis التهاب الحنجرة
 laryng- , laryngo- (سابقة) حَنجَري ، حَنجَري
 laryngology علم الحنجرة ، مَبْحَث الحنجرة
 laryngopharyngeal حَنجَري بُلُعموي
 laryngopharyngeal sicca جفاف بُلُعموي حنجري
 laryngopharyngectomy استئصال الحنجرة والبلعوم
 laryngopharyngitis التهاب الحنجرة والبلعوم
 laryngopharyngitis sicca التهاب حنجري بُلُعموي جاف
 التهاب وجفاف الأغشية المخاطية للحنجرة والبلعوم ؛ جزء
 من مركب يعرف بمتلازمة شُوجرين (Sjögren's syndrome)
 .

laryngopharynx حَنجَرة بُلُعموية ، بُلُعم حنجري
 laryngoscope منظار الحنجرة ، مكشاف الحنجرة
 أداة تستخدم لفحص الحنجرة أو للمساعدة على إدخال
 أنبوب داخل القصبة الهوائية بغرض التخدير.
 Laryngospasm تشنج الحنجرة ، تقلص الحنجرة
 تقلصات تشنجية للحنجرة .
 larynx حنجرة
 العضو الذي ينتج عنه الصوت ؛ وهو تركيب غضروفي
 عضلي يوجد عند النهاية العلوية للقصبة الهوائية بين
 الرغامى والبلعوم ، ويحتوي على الحبال الصوتية المكونة
 من نسيج مرن مشدود ، يسبب مرور الهواء تذبذب الحبال
 محدثاً الأصوات .
 larynx muscles عضلات الحنجرة
 laser ليزر
 تستخدم جهيزة لتكثيف الطاقة إلى شعاع ضوئي شديد ذي
 تركيز عال هو شعاع الليزر يستخدم في الإجراءات
 التشخيصية والعمليات الجراحية .
 laser beam شعاع الليزر
 laser photocoagulator مخثر ضوئي ليزري
 lassitude إنهاك
 حالة من الضعف أو الإرهاق .
 last molar ضرس العقل
 مزلاج الزاوية العكسية
 latch , contra-angle قبضة يدوية ذات زاوية عكسية وسرعة منخفضة تستخدم
 المزلاج كأداة تثبيت للمثاقب ، والأحجار ، وحامل
 الأفراس في الأداة ؛ بعكس المسكة بالاحتكاك (Friction grip)
 .
 latent كامن ، مُستتر
 يوجد بشكل غير نشط أو غير تام .
 latent image صورة مستترة
 مصطلح يطلق على الفلم الشعاعي بعد تعرضه للأشعة ؛
 تصحح الصورة المستترة مرئية بعد تظهير الفلم .
 latent period فترة كامنة ، دور الكمون
 الفترة المنصرمة بين تعرض كائن حي للأشعة ، وظهور
 علامات التغيير التي سببتها الأشعة .
 lateral = lateralis جانبي ، وحشي
 1- متعلق بجانب العضو أو يقع على جانب العضو .
 2- (في التشريح) : متعلق ببنية أو جزء من الجسم بعيد عن
 المستوى الأوسط للجسم . عكس متوسط أو إنسي أو
 مركزي .

lateral canal = accessory canal	قناة جانبية = قناة إضافية	lateral periodontal abscess	خراج دواعم السن الجانبي
	انظر قناة إضافية (Accessory canal) .	lateral periodontal cyst	الكيسة حول السنية الجانبية ، كيسة الأنسجة الداعمة الجانبية ، كيسة دواعم السن الجانبية . كيسة تطويرية أو كيسة التهابية ، توجد بجانب السن .
lateral cephalometric radiograph	تصوير شعاعي سيفالومتري جانبي	lateral pharyngeal	بلعومي وحشي
	تؤخذ الصورة الشعاعية بحسب القواعد السيفالومترية حيث مصدر الأشعة يواجه الجانب الأيمن من الوجه وعمودياً على المستوى السهمي المنصف ، فلم الأشعة يواجه الجانب الأيسر من الوجه . تستخدم لتقدير وقياس العلاقة الوجهية الفكية .	lateral profile	منظر وحشي ، منظر جانبي
lateral checkbite =	عضة التحقق الجانبية = التسجيل بين	lateral protrusion	بروز جانبي
lateral interocclusal record	الإطباقي الجانبي	lateral pterygoid muscle	عضلة جناحية وحشية ، عضلة جناحية جانبية
	تسجيل وضع الفك اللامركزي الجانبي .	lateral relation	علاقة جانبية
lateral condylar inclination	ميل لقمي جانبي		علاقة الفك السفلي بالفك العلوي ، حينما يكون وضع الفك السفلي على أحد جانبي العلاقة المركزية .
	اتجاه مسار اللقمة الجانبي .	lateral skull projection	عرض جانبي للجمجمة ، ارتسام جانبي للجمجمة
lateral condyle path	مسار اللقمة الجانبي		انظر تصوير شعاعي (Radiography) .
	مسار اللقمة في الجوف العنابي ، حينما تكون حركة الفك السفلي جانبية .	lateral sliding flap	شريحة مُنزقة جانبياً ، شريحة مُزاحة جانبياً
lateral excursion	انزلاق جانبي ، زيغان جانبي		انظر تحت شريحة (Flap) .
	حركة الفك السفلي في الاتجاه الجانبي ، أي إلى الجانبين .	lateral spreader	ناشرة جانبية ، ناشرة جانبية ، مؤزّع جانبي
lateral incisor	قاطع جانبي ، رباعية		انظر ناشرة قناة الجذر (Root canal spreader) .
	القاطع الثاني ، الرباعية .	lateral stress	ضغظ جانبي
lateral interocclusal record =	التسجيل بين الإطباقي الجانبي =	lateral surface	سطح جانبي
lateral checkbite	عضة تحقق جانبية	lateral transcranial projection	بروز جانبي عبر القحف
	تسجيل وضع الفك اللامركزي الجانبي ، انظر التسجيل بين الإطباقي (Interocclusal record) .		انظر البروز عبر القحف (Transcranial projection) .
lateral lingual tubercles	العُقيدات اللسانية الجانبية	lateral transpharyngeal projection	بروز جانبي عبر البلعوم
lateral middle third fracture	الكسور الجانبي للثلث الأوسط		انظر البروز عبر البلعومي (Transpharyngeal projection) .
	انظر كسر (Fracture) .	lateral wall	جدار جانبي ، جدار وحشي
lateral movement	حركة جانبية	latero-	(سابقة) جانب ، جانبي ، وحشي
	حركة إما إلى يمين أو يسار المستوى السهمي المنصف .		جانب أو باتجاه الجانب .
lateral nasal cartilage	عُضروف أنفي جانبي	laterodetrusion	دفع جانبي
	أحد امتدادات العُضروف الأنفي شبيهه الجناح ؛ يتصل بالعظام الأنفية وعظام الفك العلوي .		حركة الفك السفلي عند بدء المضغ ، إلى الخلف ، والأسفل ، والجانب .
lateral nasal process	نُتوء أنفي جانبي	laterodeviation	انحراف جانبي
lateral oblique projection	عرض جانبي مائل ، ارتسام جانبي مائل	laterognathia	الانحراف الجانبي للفك
	انظر تصوير شعاعي (Radiography) .		انحراف ، إما الفك العلوي أو الفك السفلي إلى أحد جانبي الخط المنصف للرأس ، وينتج عن ذلك عدم تناسق جمالي أو عدم توافق وظيفي .
lateral occlusion	إطباق جانبي	laterognathism	الانحراف الجانبي للذقن
	إطباق الأسنان حينما يتحرك الفك السفلي إلى اليمين أو اليسار في وضع إطباق لامركزي ؛ أي ليس في وضع الإطباق المركزي .		

عدم تناسق الذقن نتيجة لفرط النمو أو نقص النمو للجانب واحد من الفك السفلي بالمقارنة بالجانب الآخر أو بسبب رضخ أو مرض .	layer , basement =	= الطبقة القاعدية
lateroretrusion	basement membrane	الغشاء القاعدي
تقهقر جانبي	layer , covering	طبقة مغطّية
أية حركة خلفية أو حركة جانبية للفك السفلي ، خاصة أثناء المضغ .	layer , enamel =	طبقة مينائية = طبقة أرومات الميناء
1-مخرطة	ameloblastic layer	طبقة أرومات العاج
آلة لإمسك وتوجيه مادة مقابل أداة قاطعة لتشكيلها وصلها .	layer , odontoblastic	طبقة من الخلايا المبطنة للتجويف اللبي ، ترسل الألياف داخل العاج .
2- محرك	layer of Weil	طبقة فايل
آلة ينتج عنها حركة دورانية ، مثل المحرك السني المخبري الذي يعمل بالكهرباء ؛ عمود دوّار ذو طرفين مزودين بقابضين معدنيين بمسكان المثاقب ، والأحجار ، والفراشي الصاقلة (فرشاة الوبر ، وفرشاة اللباد ، وفرشاة الكتان) ، وأقماع اللباد ، والعجلات الساحلة) .	layer , prickle-cell	طبقة الخلية الشائكة
خليطه أملغم مقطعة بالمخرطة	layer , submantle	الطبقة المنتشة لبشرة الجلد أو الظهارة الصدفية ، باستثناء الخلايا القاعدية .
انظر خليطه ، سبيكة (Alloy) .	layer , subodontoblastic	الطبقة تحت القشرية
الغاز الضاحك	layer , basal layer	طبقة رقيقة من العاج بين الكريوي ، أسفل العاج القشري مباشرة .
غاز مُخدّر . انظر أكسيد النتروز (Nitrous oxide) : الغاز الضاحك .	LD-50 Dose	طبقة ماتحت أرومات العاج
غَسَل ، رَحَض	LD-50 Dose	طبقة شفافة من خلايا النسيج الضام ، تحت طبقة أرومات العاج في لب السن تُسمّى أيضاً طبقة فايل القاعدية (Weil's basal layer) .
عملية غسل أو إرواء بسائل أو محلول ، لعضو أو لحفرة محضرة في السن .	lead = Pb	جرعة LD-50
قاعدة ، قانون ، مجموعة قواعد	lead = Pb	انظر تحت جرعة (Dose) .
في الطب وفي طب الأسنان ؛ قاعدة أو قانون أو صيغة تعبر عن حقيقة تعتمد على التجربة .	lead apron	رصاص
تاج لورنس = تاج فوستر	lead apron	معدن ثقيل لين رمادي مزرق ، رمزه الكيميائي Pb ، غير منفذ للإشعاع نسبياً ، وهو عنصر أملاحه سامة يكون العديد من المركبات السامة ، ويستخدم بكثرة في الخلائط واللحام .
نسبة إلى هـ. لورنس ، H.Lawrence ، قبل 1849 ، طبيب أسنان أمريكي .	lead drape = lead apron	مئزر رصاصي
تاج مماثل تماما لتاج فوستر (Foster's crown) .	lead drape = lead apron	مئزر واق يوضع على المرضى خاصة أثناء فترة الحمل لحماية العمود الفقري والأعضاء التناسلية من الإشعاع الزائد ، أثناء إجراء الصور الشعاعية .
طبقة ، رقيقة	lead drape = lead apron	ستارة رصاص معقمة ، حاجز
صفحة من مادة أو نسيج من سماكة متماثلة .	layer	رصاصي معقم = مئزر رصاصي معقم
طبقة مينائية ، طبقة صلبة = الميناء ، ميناء السن	layer , adamantine = enamel	مئزر مطاطي مشبع بالرصاص ، يستخدم من أجل حماية المريض من الإشعاع .
طبقة أرومات الميناء	layer , ameloblastic	ثاني أكسيد الرصاص
طبقة خلوية تنشأ من الظهارة المينائية ، يتطور منها ميناء السن .	layer , ameloblastic	مفعّل بني اللون ، حين يمزج بشكل عجينة مع محلول حامل مناسب ، يؤدي إلى تصلب المادة المطاطية متعددة السلفات ويُسمّى خطأً المسرّع ، ولكنه في الواقع مفعّل التصلّب .
طبقة قاعدية	layer , basal	

lead gingivitis	التهاب اللثة الرصاصي
lead intoxication	انسامام رصاصي
lead line	خط رصاصي
	خط مزرق على حافة اللثة ، يشاهد في حالات التسمم بالرصاص .
lead poisoning	تسمم رصاصي
	ينتج عن امتصاص أملاح الرصاص يشاهد في الفم كخط أسود مزرق على حواف اللثة .
lead silicate	سيليكات الرصاص
	مادة تستخدم مع سلفات الكالسيوم كعامل مصلب لمواد الطبع الألبينات .
lead stomatitis	التهاب الفم الرصاصي
leaflike	ورقي الشكل
	على شكل ورقة الشجرة .
leakage	تسرب ، ارتشاح
leakage , marginal = marginal leakage	تسرب حفاقي
	تسرب عند الحواف .
leakage radiation	تسرب إشعاعي
	تسرب إشعاعي من رأس أنبوب الأشعة وليس من خلال فتحة الأنبوب .
Le Cron's carver	منحثة لوكرون
	انظر منحثة (Carver) .
ledge	إفريز ، حيد ، صفيحة
ledging	تفريز ، تصفيح
	في تصنيع البدلة السنوية الجزئية النزوعة (1) عملية تشكيل إفريز داخل سماكة الشمع الخارجية المحيطة بالسن الداعمة ، وهي المنطقة التي تشغلها النهاية المثبتة للمشبكة (2) طريقة عمل إفريز في الشمع على السطح اللساني للتاج ليشغله الذراع المكافئ للمشبكة المحيطة .
leeway space	مسافة الانحراف ، فراغ انحرافي
	متوسط فرق المسافة التي يشغلها الناب اللبني والرحوين اللبنتين وتلك التي يشغلها الناب الدائم والضاحكين الدائمين في كلتا الناحيتين من القوس السنوية 1.5 ميلليمتر على كل جانب من الفك العلوي ، 1.7 ميلليمتر على كل جانب من الفك السفلي . تغلق هذه المسافة عادة بواسطة الانحراف الإنسي للرحى الدائمة الأولى عندما تحل الأسنان الدائمة محل الأسنان اللبينة .
	انظر مسافة نانس الانحرافية (Nance's leeway space) .
Le Fort's classification	تصنيف لوفور

تصنيف يُعرّف كسور الثلث الأوسط من الهيكل العظمي الوجهي .

كسر لوفور الأول : ويعرف باسم كسر جيران ، يمتد خط الكسر فيه أفقياً في الفك العلوي أعلى ذرى جذور الأسنان مباشرة وقبة الحنك ، وبذلك ينفصل هذا الجزء عن باقي الفك العلوي ، ويُسمى بالكسور العائمة .

كسر لوفور الثاني : وهي الكسور الهرمية حيث يحدث الكسر في المنطقة الوسطى من الثلث الأوسط للهيكل العظمي الوجهي ويمر خلال قنطرة الأنف إلى الخلف أسفل العظام الوجنية .

كسر لوفور الثالث : كسر ذو مستوى عال أو كسر بانفصال جُمجمي جبهي .

كسر عرضي (أفقي) للعظام القحفية الوجيهية فوق العظام الوجنية ، ويطلق عليه اسم الكسور المعترضة (Transverse fracture) .

Le Fort's fracture كسر لوفور

نسبة إلى ل. س. لوفور ، LCLFort ، 1829-1893 ، جراح فرنسي .

أحد ثلاثة أصناف رئيسية من كسور الفك العلوي .
الصنف الأول : كسر عرضي يصيب النتوء السنخي ، والحنك ، والنواتئ الجناحية .

الصنف الثاني : كسر عرضي يمتد خلال العظام الأنفية ، ويصيب النتوء الجبهي الفكي العلوي ، وسقف الحجاج ، نزولاً خلال جيب الفك العلوي ليعبر إلى النتوء الجناحي ؛ وهو كسر هرمي .

الصنف الثالث : الكسور التي تصيب قنطرة الأنف ، والحجاج ، والنواتئ الهرمية للفك العلوي ، مع بقاء عظم الوجنة متصلاً ؛ وهو انفصال جُمجمي وجهي- (Cranio-facial dysjunction) .

Le Fort's surgical procedure عملية لوفور الجراحية

عمليات جراحية لفصل أجزاء من الوجه العلوية بالكامل عن البنية التحتية الداعمة لها وإعادة تصحيح وضعها .

عملية لوفور الأولى : عملية فصل وإعادة وضع الأسنان العلوية والنتاء السنخي الداعم لها على قاعدتها العظمية .

عملية لوفور الثانية : تسمى عملية الكسر الهرمي (Pyramidal fracture) حيث تفصل الفكوك العلوية (Maxillae) عن قاعدتها عند التحام العظم الأنفي والعظم الجبهي مع حواف الحجاج ، تاركاً الحافة الحجاجية الوحشية والشواخص الأنفية سليمة .

عملية لوفور الثالثة : عملية فصل مجموعة العظام الوجهية بالكامل عن القاعدة القحفية .	length , root canal	طول قناة الجذر
left	يسار ، شمال	البعد بين الدعمتين ، طول الفجوة بين السنية
left- handed	أعسر ، أشول	مُسكِّن ، مُخفَّف ، مُلَطَّف
left incisor	شخص يستعمل يده اليسرى .	عدسة ، البلورية (عدسة العين)
left lateral occlusal relation	قاطع أيسر	عدسة مُكبِّرة
left mandible	علاقة إطباقية جانبية يسرى	غدة عدسية الشكل
left maxilla	فك سفلي أيسر	غدة صغيرة مستديرة محدبة الجانبين تشبه العدسة ، خصوصاً الغدة الموجودة عند قاعدة اللسان .
leio-	(سابقة) أملس ، ناعم ، لين	لenticular
leiomyoma	ورم عضلي أملس	على شكل عدسة ، متعلق بالعدسة البلورية .
leiomyosarcoma	ورم عضلي حميد يصيب الألياف العضلية للمساء .	الأداة الحاشية لقناة الجذر
leiomyosarcoma	ساركومة العضلات للمساء ، ورم عفلي عضلي أملس	أداة حلزونية مرنة ، تستخدم عادة على القبضة اليدوية لحمل إسمنت قناة الجذر وإدخاله في قناة الجذر .
lemon juice	نوع خبيث نادر من أورام العضلات للمساء .	الأداة الحاشية لقناة الجذر
lemon juice decalcifying action	عصير الليمون	الأداة الحاشية لقناة الجذر
length	تأثير عصير الليمون في زوال الكلس ، التأثير المزيل للكلس في عصير الليمون	انظر ناقل معجون قناة الجذر (Root canal paste carrier) .
length	طول ، بعد ، مدي	الجهاام
length , arch	1- البعد السني : هو المسافة من السطح الإنسي للضاحك الأول إلى السطح الوحشي للرحى الأخيرة في القوس السنية للفك العلوي .	مرض يصيب عظام الرأس بالتضخم ، وخصوصاً عظام الفكين ، والوجه ، وبالتالي يعطي للوجه سحنة الأسد الجهامية .
length , basal veolar	2- (في البدلة السنية الجزئية النزوعة) : هو عامل مؤثر في مرونة الوصلات الرئيسية والمشبكات .	جهم عظمي ، سحنة أسدية عظمية ضخامة عظام الجُمجمة ، وخاصة الفك العلوي والعظام الوجهية مما يعطي الوجه تعابير مشابهة للأسد .
length , basinasal	طول القوس	انحياز أيسر ، من اليمين إلى اليسار
length , crown	طول القوس السنية هو البعد بين أقصى أسنان خلفية من أحد الجوانب إلى أقصى أسنان خلفية في الجانب الآخر ؛ يقاس حول القوس السنية .	متعلق باتجاه عكس اتجاه عقارب الساعة ؛ أي التحول من اليمين لليسر .
length , dental	الطول القاعدي السنخي	الجُدَام
length , overall	البعد من نقطة القاعدة إلى قمة التتوء السنخي عند النهاية السفلى للدرز بين الفكين العلويين .	عدوى ورمية حبيبية مزمنة تسببها المتفطرة الجذامية (Mycobacterium leprae) ، وتسبب آفات فموية على اللسان ، والشفيتين ، والحنك وأحياناً حدوث فرط التنسج اللثوي .
length , root	الطول القاعدي الأنفي	lepto-, lept-
	البعد من نقطة القاعدة إلى النقطة الأنفية .	leptocephalia
	طول التاج	leptocephalic = leptocephalous =
	البعد السني	leptocephalus
	المسافة بين السطح الإنسي للضاحك الأول والسطح الوحشي للرحى الأخيرة في ربع واحد من قوس الفك العلوي .	leptocyte
	الطول الكامل	leptodont
	طول الجذر	leptodontous
		نحيف الرأس واستطالته
		نحيف الرأس
		الرقيقة (كربية رقيقة)
		نحيف الأسنان
		نحيف الأسنان
		ذو أسنان رقيقة بشكل شاذ .

leptomeningitis	التهاب السحايا الرقيقة	lesion , erosion	آفة تآكلية ، آفة تآكل
leptomicrognathous =	نحافة الفك	lesion , fatal	آفة مميتة
leptomicrognathus	درجة خفيفة من صغر الفك ؛ ذو فك صغير قليلاً .	lesion , focal	آفة بُؤرية
leptophonia	رقة الصوت ، ضعف الصوت	lesion , gingival	آفة لثوية
leptophonic	رفيع الصوت ، رقيق الصوت	lesion , initial	آفة أساسية ، آفة بدئية
leptoprosopia	ضيق ونحافة الوجه	lesion , irritative	آفة مهيجة ، آفة مخرشة
leptoprosopic = leptoprosope	طويل ورفيع الوجه ، طويل وضيق الوجه	lesion , local	آفة موضعية
	ذو وجه طويل ونحيل أو ذو وجه طويل وضيق .	lesion , macroscopic	آفة مرئية ، آفة عيانية
leptospira	البريمية	lesion , marginal	آفة حفافية
	جنس من الجراثيم من فصيلة الملتويات ، تشاهد كملفات متحركة ، هوائية ، وقادرة أن تبقى حية في الماء .	lesion , precancerous	آفة قبل سرطانية
leptostaphyline	نحافة الحنك	lesion , primary	آفة بدئية ، آفة أولية
	ذوقبة حنك ضيقة .		تتمثل في الخراجات والقروح والأورام .
Leptothrix = leptotrichia	الفغرية	lesion , secondary	آفة تالية ، آفة ثانوية
	نوع من الجراثيم الشعرية الرقيقة التي توجد في الفم .		تتمثل في التندبات أو القشور الميتة الناتجة عن الإصابة الأولية .
Leptotrichia	الفغارية	lesion , systemic	آفة جهازية ، آفة عامة
	جنس من فصيلة العصوانيات الجرثومية كخيوط مستقيمة أو خيوط منحنية ، غير متفرعة وذات نهايات مستديرة أو مستدقة ، سالبة الجرام ، لاهوائية ، عديمة الحركة ، توجد في التجويف الفموي للرجل .	lesion , traumatic	آفة رضحية ، آفة رضية
Leptotrichia buccalis	الفغارية الفموية	lesion , trophic	آفة غذائية
	نوع من الجراثيم غير الممرضة ، يتواجد في التجويف الفموي ، خاصة في اللويحة السنية .	lesion , vascular	آفة وعائية
Leptotrichia placoides	الفغارية الجذرية	LET = linear energy transfer	[مختصر] انتقال الطاقة الخطي ، الانتقال الخطي للطاقة
	نوع من الجراثيم ، يوجد في قناة الجذر .	lethal	ميت ، قاتل ، مهلك
lesion	آفة ، إصابة ، أذى ، مرض		يسبب الموت .
	جرح أو إصابة ، أو بقعة لمرض جلدي ؛ أو تغيير مرضي في وظيفة النسيج .	lethal dose	جرعة مميتة ، جرعة قاتلة
lesion , actinic	آفة شعاعية		انظر جرعة (Dose) .
lesion , carious	آفة تسوسية ، آفة التسوس	Letterer-Siwe's disease	مرض ليتيرير - سيوي
lesion , degenerative	آفة استحالية ، آفة تنكسية		التعدد المفرط للخلايا النسيجية في العقد اللمفية والدم .
lesion , diffuse	آفة منتشرة	leuc- , leuco- , leuk- , leuko-	(سابقة) أبيض ، باهت ، بلا لون
		leucaemia = leukaemia	ابيضاض الدم ، سرطان الدم
		leucoblast	الأرومة البيضاء
			خلية الدم البيضاء غير الناضجة .
		leucocyte = leukocyte	خلية بيضاء ، كُرية بيضاء
			خلية دموية بيضاء عديمة اللون ، يوجد منها نوعان رئيسيان : خلية بيضاء محببة وخلية بيضاء غير محببة .
		leucocyte , granular	خلية بيضاء محببة
			تشتمل على الخلايا البيض المتعددة النوى ، والخلايا البوزينية ، والخلايا القعدة .
		leucocyte , non-granular	خلية بيضاء غير محببة

تشتمل على الخلايا البيضاء وحيدة النواة ، والخلايا البيضاء .	والغشاء المخاطي الخدي (طلاوة الفم Leukoplakia buccalis) ؛ تجنب أحيانا إلى الخباثة .
فرط الكريات البيضاء ، كثرة الكريات البيض leucocytosis	طلوان الفم leukoplakia buccalis
زيادة وقتية في عدد كريات الدم البيضاء في الدم .	آفة قبل سرطانية ، يمكن أن تجنب أحيانا نحو الخباثة .
نُدرة الكريات البيض ، قلة الكريات البيض leucopenia	طلوان اللسان (لاتينية) leukoplakia linguae
انخفاض في عدد كريات الدم البيضاء في الدم .	طلوان تنكسي خبيث leukoplakia malignant degenerative
ابيضاض الدم leukaemia	طلوان اللسان leukoplakia of the tongue
مرض مميت يصيب الأعضاء المكونة للدم ، يتميز بزيادة في كريات الدم البيضاء الشاذة ، ونقص في عدد كريات الدم الحمراء ، والصفائح الدموية في الدم ، وحدوث تغيرات واضحة في الطحال ، ونقي العظم ، والغدد اللمفية ؛ في التجويف الفموي : تتضخم اللثة ويصبح لونها أحمر داكناً وتكون معرضة للنزف المستمر .	طلوان فموي leukoplakia oral
ابيضاض الدم اللمفاوي leukaemia , lymphatic	طلوان الحنك ، طلوان قبة الحنك leukoplakia palatal
ابيضاض الدم اللمفاوي (سابقة) أبيض ، عديم اللون leuko-, leuk-	طلوان التدخين leukoplakia smoking
خلية بيضاء ، كُرية بيضاء leukocyte	طلوان اللسان leukoplakia tongue
إحدى الكريات البيضاء الموجودة في الدم ، ينتجها نقي العظم ، والعقد اللمفاوية ، وهي جزء من آلية دفاع الجسم .	ليشان levan
وذمة بيضاء (في مخاطية الفم) leukoedema	ناخج تأثير العقديّات الطافرة على السكروز «سكر القصب» ، تغذى عليه الكائنات الدقيقة في عمق اللويحة (Plaque) .
حالة حميدة ، تصيب المخاطية الخدية عادة على جانبي الوجه ؛ وتشبه الطلاوة ، وتتميز بقشرة رقيقة بيضاء رمادية على الغشاء المخاطي للخد ، تترافق بوذمة داخل خلوية .	1- رافع ، رافعة (لاتينية) levator
تقرن الغشاء المخاطي الفموي = leukokeratosis mucosae oris	2- عضلة رافعة levator menti muscle
الأبيض = طلوان مخاطية الفم leukoplakia (buccalis)	عضلات رافعة levator muscles
التقرن النيكوتيني الحنكي leukokeratosis nicotina palati	عضلة رافعة الجفن levator pulpebrae
الأبيض	عضلة رافعة حنكية levator palati muscle
نوع من التقرن الأبيض أو الطلوان يحدث عند المدخنين ، ويتميز بالتهاب المخاطية الحنكية الذي يتبعه ظهور عقيدات مبيضة عديدة ، ثم تقرن وثخانة في الظهارة الحنكية .	مستوى ، مركز مخي شوكي level
1 - عُفَاءة ، (كثافة القرنية) leukoma	(في تقويم الأسنان) : استواء منحنى التعادل في الفك العلوي أو منحنى سببي في الفك السفلي أو الاثنين معا ، من خلال بروز أو ارتداد الأسنان .
ظلالية مبيضة للقرنية ، ابيضاض مُعتم للقرنية .	استواء leveling
2- طلوان الفم leukoplakia (buccalis)	(في تقويم الأسنان) : المرحلة البدئية في العلاج التقويمي الشامل باستخدام طباق ثابتة صممت لتغيير خط التداخل الحدي من منحنى إلى خط مستقيم لصف الأسنان في نفس المستوى .
قلة الكريات البيض ، نُدرة الكريات البيض leukopenia	سلك الاستواء leveling wire
انخفاض غير طبيعي في عدد كريات الدم البيض في الدم .	سلك تقويمي دائري (في مقطعة العرضي) ، يستعمل في مرحلة الاستواء في المعالجة التقويمية .
طلوان leukoplakia	رافعة ، عتلة ، يرفع أو يحرك بعتلة lever
لطخات بيضاء سميكة تنمو على اللسان (طلاوة لسانية Leukoplakia linguae) وعلى اللثة ، والحنك ،	عارضه أو أي جسم صلب آخر يكون قادراً على الدوران حول محور ويحتوي نقطتين إضافيتين لتطبيق القوي .
	رافعة من التصنيف الأول lever , first-class
	رافعة ، تقع نقطة ارتكازها بين مصدر القوة والعمل

الناج . هذا النوع من الروافع غير مرغوب فيه في تصميم البدلة السنية الجزئية النزوعة .

lever , second-class رافعة من التصنيف الثاني
رافعة يكون ذراع القوة أطول من ذراع ناتج عمله ، هذه الرافعة مرغوب بها في تصميم البدلة السنية الجزئية النزوعة .

lever , third-class رافعة من التصنيف الثالث
رافعة ، يكون المحور عند أحد طرفيها ، بينما يكون الثقل عند الطرف الآخر ، ويبذل الجهد في اتجاه يقع فيما بينهما .

leverage 1- فعالية ، قو ، نفوذ
2- تأثير عتلي
ميزة آلية مكتسبة من استخدام الرافعة ؛ وهو عامل ضمن الضغوط التي تحدث بواسطة الامتداد الوحشي لبدلة سنية جزئية نزوعة .

levocondylism = laevocondylism انحراف لُقمي أيسر

lichen planus حَزاز منبسط ، حَزاز مسطح ، طَفْح جلدي حَزازي
مرض جلدي التهابي ، يتميز بطفح حطاطي منبسط ؛ قد تظهر آفات بيضاء في الفم على مخاطية الفم ، واللسان أو بصورة أقل على الشفاه .

lichen planus , atrophic = حزاز مسطح ضموري =
erosive lichen planus حزاز مسطح أكال
ظهور بقع بيضاء على المخاطية الشدقية وقد تشمل الآفات ظهر اللسان وحوافة الجانية وتلاحظ آفات ضمورية متوسفة الخليمات وفي شكل تآكلات غير منتظمة وغالباً على المخاطية الشدقية حيث تكون آفات مستديمة يعاني منها المريض لعدة سنوات ، وقد يكون الشكل الأكال والشكل الضموري من الخراز المسطح آفات قبيل سرطانية .

lichen planus, bullous = حزاز مسطح فقاعي = حزاز
erosive lichen planus مسطح أكال

lichen planus, erosive حزاز مسطح أكال

lichen planus, non-erosive- حزاز مسطح غير أكال

lichen planus, oral حزاز مسطح فموي
من الأمراض الشائعة مجهول السبب وعديم الأعراض في الغالب ، يتميز بوجود آفات بيضاء في الفم ، حيث تشاهد الحطاطات البيضاء على المخاطية الشدقية بشكل ثنائي الجانب .

lichen sclerosus حزاز متصلب

حزاز متصلب ضموري مجهول السبب ونادر الحدوث ، يتميز بوجود آفات بقعية بيضاء على الجلد يترافق عادة مع ضمور في المخاطية الشدقية مع أو بدون وجود آفات جلدية أو تناسلية مسابرة للآفات الفموية .

lichenoid حزازي الشكل
1- شبه الحزاز (Lichen-like) .
2- حالة في اللسان ، تحدث عند الشباب ؛ وتتميز ببقع مبيضة محاطة بحلقات صفراء .

lichenoid lesions الآفات حزازية الشكل

lichenoid tongue لسان حزازي الشكل
لسان عليه بقع بيضاء محاطة بحلقات صفراء عند البالغين .

lid جفن ، غطاء

lidless eyes عيون بلا أجفان

life حياة ، أجل

life , average متوسط الحياة

life , shelf مدى استمرار فعالية المادة
مدى احتفاظ المادة بفعاليتها .

lifting رفع ، نزع ، إزالة

ligament = ligamentum رباط ، وتر
نسيج ليفي مرن قوي ، يحتوي على الألياف المرنة ، والألياف غير المرنة ، يعمل على ربط العظام والغضاريف ، وتقوية المفاصل ، ودعم الأوعية الدموية .

ligament , alveolodental = الرباط السني السنخي = الرباط
حول السني
periodontal ligament

ligament , capsular = capsule الرباط المحفظي = المحفظة
رباط يغلف المفصل تماماً .

ligament , odontoid الرباط النائي السني

ligament , periodontal الرباط حول السني ، الرباط السنخي السني
غلاف نسيجي ضام يتكون من ألياف كولاجينية ، تشكل الألياف الأساسية ، وتحيط بجذر السن وتتصل بالملاط والعظم السنخي واللثة الحرة ، وتدعم السن في سنخها .

ligament , sphenomandibular الرباط الوتدي الفك السفلي
رباط إضافي للمفصل الفك الصدغي ، يمتد من شوكة العظم الوتدي إلى أسن الفك السفلي .

ligament , stylomandibular الرباط الإبري الفك السفلي
رباط إضافي للمفصل الفك الصدغي ، يمتد من النتوء الإبري للعظم الصدغي إلى زاوية الفك السفلي .

ligament , stylohyoid الرباط الإبري اللامي

ligament , synovial رباط زليلي

ligament , temporomandibular الرباط الفكي السفلي الصدغي

الرباط الذي يساعد على منع انزياح لقمة الفك السفلي ؛ وهو عبارة عن زيادة في ثخانة محفظة المفصل ، تمتد أليافه من الجهة الوحشية للشامخة المفصالية إلى الجهة الخلفية لعنق اللقمة .

ligamentous رباطي

متعلق بأربطة المفصل .

ligamentous position وضع رباطي

انظر وضع التلامس التقهقري (Retruded contact position) .

ligate يربط

يربط برباط .

ligation ربط ، تربيط

(في تقويم الأسنان) : عملية ربط الأسنان معا مباشرة أو من خلال الوصلات التقويمية أو الأسلاك القوسية باستخدام الأسلاك الفولاذية ، والخيط المرنة أو مواد أخرى .

ligation , blood vessel ربط الوعاء الدموي

ربط طرفي وعاء دموي مقطوع بمادة خياطة ، من أجل وقف النزف .

ligation , tooth ربط السن

ربط سلك فولاذي صامد حول عنق السن وذلك بغرض تثبيت السن أو بغرض سحب السن ؛ كما يحدث في ربط سن منطمرة وذلك للأغراض التقويمية .

ligation wire سلك الربط

ligation , wire الربط بالسلك

ligature 1-رباط جراحي وعائي

خيط جراحي يستعمل لربط الأوعية الدموية أو لخياطة الأنسجة معا . حينما يستعمل خارجياً ، يجب أن يكون من مادة عالية التحمل ، مثل الحرير أو القطن ، وينزع بعد التئام الجرح ؛ أما حينما يستعمل داخلياً ، فيكون من نسج حيواني ، مثل القصابة (Cutgut) (نوع من الخيوط الجراحية يصنع من أمعاء الغنم) ، قابل للامتصاص .

2- رباط سني

(في تقويم الأسنان) : سلك لين رفيع طيِّع أو خيط مرن ، يستعمل لربط الأسلاك القوسية بالخاصرات أو لربط الأسنان معاً ، لاستخدامها كوحدة تثبيت .

3- ربط ، تربيط

عملية الربط بحبل أو بخيط .

ligature and pin cutting pliers زردية قاطع الدبوس والرباط

انظر زردية (Pliers) .

ligature director موجه ربط

(في تقويم الأسنان) : أداة تستخدم للف النهايتين المقطوعتين للرباط الفولاذي تحت أو خلف السلك القوسي ، وبذلك تقي الأنسجة الرخوة من التمزق بواسطة نهاية السلك المقطوعة الحادة بعد الربط .

ligature , Grassline's رباط جراسلين

ligature locking pliers زردية غلق الرباط ، زردية تثبيت الرباط

انظر زردية (Pliers) .

ligature , steel رباط فولاذي

ligature wire سلك الربط

سلك لين مقاوم للتآكل يستخدم في تثبيت الفك ، وتجبير الأسنان الطبيعية ، انظر أيضاً الربط بين السني بالأسلاك ذات العروة (Interdental eyelet wiring) .

light 1- ضوء ، نور

2- خفيف

عتامة أو سحابة ، على الفلم الشعاعي الذي تعرّض عفويّاً للضوء ، قبل أو أثناء عملية تظهير الفلم .

light , fiber optic dental ضوء سني ذو ألياف بصرية

light , handpiece attached الضوء الملحق بالقبضة ، ضوء مثبت على القبضة

light , mouth mirror attached = الضوء الملحق بمراة الفم

light , operating منار ساحة العمل ، جهاز إضاءة ساحة العمل

light wire pliers زردية السلك الخفيف

انظر زردية منقار الطائر (Bird beak pliers) .

lighter 1- أفتح لوناً ، أكشف لوناً

2- أخف وزناً

lightning pain ألم خاطف ، ألم برقي

lightning strip شريط براق

انظر شريط (Strip) .

lightweight خفيف الوزن

lignocaine ليجنوكاين

مادة للتخدير الموضعي للأسنان تستعمل بشكل محلول 2٪ ، بدون أو مع قابض للأوعية الدموية من الأدرينالين أو النورأدرينالين ، متوفر تحت الأسماء التجارية لجنوستاب (Lignostab) ، ونيوليدوكتون (Neo-Lidocaton) ،

وزيلوكين (Xylocaine) ، زيلوتوكس (Xylotox) ، يستعمل أيضاً على هيئة معجون ، كمخدر سطحي بشكل مرهم ليجنوكاين 5 % ، وكغسول للفم (غسول للفم اللزج لجنوكاين) .	line , alveolar	الخط السنخي ، الخط الدردي (في قياسات الجمجمة) : خط من النقطة السنخية إلى النقطة الأنفية .
limbs alveolaris حافة سنخية (لاتينية)	line , alveolingual	خط لساني سنخي
الحافة الحرة للتوء السنخي .	line , alveolobasilar	خط قاعدي سنخي (في قياسات الجمجمة) : خط من النقطة السنخية إلى نقطة القاعدة .
lime = quicklime = unslaked lime جبس ، كلس ، أكسيد الكالسيوم	line , alveologingival	خط لثوي سنخي
2- عصير الليمون ، ليمون هندي ، لايم	line , alveolonasal =	خط أنفي سنخي = خط سنخي
limit حد ، تخم	alveolar line	
limit , elastic حد المرونة	line , axillary	خط محوري
limit , proportional حد التناسب ، حد التناسب الحد الأقصى للإجهاد المطبق على مادة ما .	line , axis	خط المحور ، خط محوري
lincomycin = lincocin لينكوميسين = لينكوسين	line axis	محور خطي
مضاد حيوي يماثل في تأثيره عقار إريثروميسين ؛ قد يسبب إسهالاً شديداً ، وبعض التأثيرات الجانبية الأخرى . يعطي بشكل كبسولات أو بالحقن الباطن .	line , base	خط القاعدة
line خط ، حد فاصل	line , basialveolar	خط سنخي قاعدي (في قياسات الجمجمة) : الخط الذي يصل نقطة القاعدة مع النقطة السنخية .
(في التشريح والتصوير الشعاعي) : خط تخيلي يصل بعض العلامات على الجسم أو يمر من خلالهما . انظر أيضاً الخطوط المميزة (Specific lines) .	line , basinasal	خط أنفي قاعدي (في قياسات الجمجمة) : خط من نقطة القاعدة إلى النقطة الأنفية .
line , abnormal خط شاذ	line , basophilic	خط قاعدي (خط أساسي للتفاعل)
line , actual خط حقيقي	line , blow	خط النفخ (في البدلات السنوية الكاملة) : هو الحافة الأمامية للمنطقة السادة الحنكية الخلفية على الحنك .
line , adaptation خط الانطباق	line , blue = lead line	خط أزرق = خط رصاصي
line angle زاوية خطية		خط أزرق يوجد على اللثة في حالة الانسمام الرصاصي .
الزاوية المتكونة من التقاء سطحين من السن أو جدارين من الحفرة المحضرة في السن ، ويتحدد اسم الزاوية في اسم الأسطح أو الجدران المكونة لها .	lines , calcification =	خطوط التكلس = خطوط التطبيق =
انظر زاوية (Angle) ، انظر أيضاً خط ولادي (Neonatal line) ، وخط التحديد (Survey line) .	incremental lines = Retzius lines'	خطوط ريتزيوس
line , antero-post-fulcrum خط ارتكاز أمامي خلفي	line , Camper's =	خط كامبر = خط جناح وتدة الأذن
في البدلة السنوية الجزئية النزوعة ، خط تخيلي للدوران ، من منطقة ارتكاز لأقصى سن داعمة وحشية إلى منطقة الوسادة خلف الرحوية .	ala-tragus line	
line , ala-tragal = Camper's line ، خط جناح وتدة الأذن ، خط الأذن الأنفي = خط كامبر	line , cervical	خط عنقي
الخط من الحافة السفلية لجناح الأنف إلى الحافة العلوية من وتدة الأذن .		الخط المتكون بالملتقي المينائي الملاطي . انظر عنقي (Cervical) .
line , algesia خط الألم	line , clasp guide	خط الإرشاد إلى موقع المشبكة
	line , condensing force	خط قوة الرص ، خط قوة الحشو
	line , copper = copper line	خط نحاسي
		خط مخضر أو خط أحمر على حافة اللثة ، يظهر في الانسمام بالنحاس .
	line , cross arch fulcrum	خط ارتكاز القوس المعترضة

(في البدلات السننية الجزئية النزوعة ذات الامتداد
الوحشي): الخط الموصل لأقصى أسنان خلفية داعمة ،
الذي تدور حوله البدلة السننية .

line , curved خط مُنحَن

line , decalcification خط زوال الكلس ، خط فقد التكلس

line , external خط خارجي

line , external oblique خط منحرف ظاهر = خط مائل خارجي

line , facial = Camper's line خط وجهي = خط كامبر

line , finishing خط الإنهاء
(في تحضير الحفرة) : خط تحديد بين مادة السن المحضرة ،
ومادة السن التي لم تمس بأدوات الحفر .

line , force خط القوة

line , frame خط هيكل

line , fulcrum خط الارتكاز العتلي
خط وهمي ، تدور حوله البدلة السننية الجزئية النزوعة .

line , gingival = gingival margin خط لثوي = حافة لثوية

line , guiding خط الدلالة ، خط إرشادي

lines , harmony خطوط التوافق ، خطوط الانسجام

line , high lip خط الشفة العليا ، منحسر الشفة العليا

line , imbrication خط التراكم ، تغطية خط بآخر
أحد الأتلام على سطح ميناء السن ، التي تحدد حواف
خطوط ريتزوس في الميناء .

line , incremental خط التطبق ، خط ترسبي
أحد الخطوط الفاصلة بين الطبقات ، التي تظهر التركيب
الصفاتحي ، لميناء ، وعاج السن .

line , inserting خط الإدخال ، خط الإيلاج

line , internal خط داخلي ، خط باطني

line , internal oblique الخط المنحرف الباطن

line , lead = blue line الخط الرصاصي = الخط الأزرق
خط مزرق على الحافة اللثوية ، يظهر في حالات التسمم
بالرصاص .

line , lip خط الشفة ، منحسر الشفة ، خط ملتقى الشفتين

line , low lip خط الشفة السفلى ، منحسر الشفة السفلى

line , median الخط الأوسط ، الخط المتوسط

line , mylohyoid = الخط الضرسى اللامي ، الارتفاع الضرسى
اللامي = الخط المنحرف الباطن
ارتفاع مائل على السطح الداخلي للفك السفلي ، يمتد من
الشعبة الصاعدة للفك إلى الذقن ، تنشأ منه العضلة
الضرسية اللامية ، والعضلة البلعومية القابضة العلوية .

line , nasal الخط الأنفي
خط أو أخذود مار من جناح الأنف إلى زاوية الفم على
جانبي الوجه.

line , nasobasilar = basinasal line الخط القاعدي الأنفي

line , nasolabial = nasolabial line الخط الشفوي الأنفي
خط يصل جناح الأنف مع زاوية الفم على نفس جانب
الوجه .

line , neonatal خط ولادي
أحد خطوط التطبق المتكونة في العاج وميناء السن داخل
الرحم ، والتي تدل على تطور البنية السننية حتى وقت
الولادة .

line , occlusal الخط الإطباق

line , occlusion خط الإطباق

line of the mandible , oblique الخط المائل للفك السفلي
ارتفاع على السطح الخارجي للفك السفلي ، يمتد إلى
أعلى من الحديبة الذقنية (Mental tubercle) حتى يصل إلى
الحافة الأمامية للشعبة الصاعدة للفك السفلي .

line of occlusion خط الإطباق
تنضيد الأسطح الإطباقية للأسنان في مستوى أفقي . انظر
مستوى إطباق .

line , retentive fulcrum خط الارتكاز العتلي المثبت
مصطلح استعمال بواسطة أنجل (Angle) ، يعني الخط الذي
يصل مناطق تلامس الأسنان عند الإطباق الطبيعي .

line , Schreger's خط شريجر

line , sharp خط حاد

line , skin خط جلدي
انظر خطوط جلدية (Skin lines) .

line , smile = smile line خط الابتسام
انظر خط الشفة العلوي (High lip line) .

line , stabilizing fulcrum خط الارتكاز العتلي المستقر

line , straight خط مستقيم

line , survey خط المسح
رسم خط بأداة تعليم على السن الداعمة بواسطة ماسح
وذلك لتعيين أقصى ارتفاع محيطي لهذه السن في
المستوى الأفقي . انظر منطقة التقارب العنقي (Infrabulge) .

line , vibrating خط الاهتزاز ، خط الاتصال الحنكي
1- خط وهمي عبر الحنك يفصل نسبياً بين النسيج المتحرك
والنسيج غير المتحرك .
2- أقصى جزء خلفي من منطقة السد الحنكي الخلفي .

linea alba buccalis خط خدي مبيّض ، خط شدي مبيّض
خط ثخين مبيض على المخاطية الشدقية عند مستوى إطباق
الأسنان ، يبدأ من زاوية الفم ويمتد حتى منطقة الأسنان
الخلفية ؛ يعتقد أنه نتيجة رضخ خفيف .

linear خطي ، طولي
متعلق بالخط أو بمائل الخط .

linear distance مسافة خطية ، مسافة طولية

linear energy transfer = LET انتقال الطاقة الخطي
معدل فقد الطاقة الخطي عن طريق تأين الجزيء العابر
لوسط الانتقال الخطي المنخفض للطاقة من مميزات أو
خصائص الجزيئات ذات الكتلة المنخفضة مثل الإلكترونات ،
والأشعة السينية ، وأشعة جاما .
معدّل تحول الطاقة المنتقلة إلى وسط بواسطة جزيء
مشحون بطاقة معينة لكل وحدة مسافة يعبرها الجزيء .

linear gingival erythema حمامى لثوية خطية

liner مُبَطَّن ، بطانة

1- مادة توضع على الجدران الداخلية للحفرة لحماية ووقاية
لب السن من التهيج بمواد الحشو؛ مثل الورنيشات أو
المعلقات المائية من هيدروكسيد الكالسيوم في سيلولوز
الميثيل أو محاليل راتينية في مُذيب عضوي . أو أكسيد
الزنك في مُعلّق . المبطنات هي شكل من القواعد
(Bases) قليلة الشخانة، إلا أن بعض المراجع تحدد
تسميتها حسب ثخانتها ، فإذا بلغت ثخانتها 0,5 ميليمتر
تُسمّى المُبَطَّن (Liner) ، أما إذا زادت ثخانتها عن ذلك
فُتُسمّى القاعدة (Base) . انظر أيضا مبطن الحفرة (Cavity
liner) .

2- مادة مثل الأميانت (Asbestos) توضع في داخل حلقة
الصب ؛ بطانة الأميانت (Asbestos liner) .

liner , asbestos بطانة الأميانت

liner , casting ring مبطن حلقة الصب

liner , cavity مُبَطَّن الحفرة ، بطانة الحفرة

مادة تستعمل في طب الأسنان لحماية وعزل أنسجة السن
بعد تجريف التسوس وقبل وضع الحشوة في الحفرة
المحضرة .

liner , waste can مُبَطَّن وعاء القمامة

lines , accretion = خطوط النمو = خطوط الترسيب ، خطوط

incremental lines = التطبق = خطوط ريتزيوس

Retzius lines

lines , Owen's contour خطوط أوين التشكيلية

lines , Retzius' خطوط ريتزيوس ، خط التكلّس بالمينا
لسان (لاتينية)

lingua = tongue
lingua fraenata = ankyloglossia لجام اللسان = التصاق
اللسان

lingua geographica لسان جغرافي
تبّع ظهر اللسان مثل الخارطة .

lingua nigra لسان زنجي ، لسان أسود

lingua plicata شق اللسان ، اللسان المشقوق

lingua villosa nigra = black tongue لسان أسود مشعر
تبّع صبغي أسود على اللسان يشتمل على حُليمات
متضخمة وجراثيم .

lingual = lingualis لساني
متعلق باللسان أو مُجاور أو ملاصق أو مقابل أو مواجه
اللسان .

lingual abscess خراج لساني

lingual angle زاوية لسانية

أي زاوية متكوّنة من التقاء السطح اللساني للسن أو
للحفرة المحضرة مع أي سطح آخر للسن أو للحفرة .

lingual appliance طبيقة لسانية

(في تقويم الأسنان) : طبيقة تقويمية تثبت بالسطح اللساني
للأسنان .

lingual arch قوس لسانية

(في تقويم الأسنان) : طبيقة لتقويم الأسنان يتكون من
قوس سلكية ذات قطر سميك متصلة بأطواق على الأسنان
الخلفية ، وبمحاذاة الجهة الخنكية أو الجهة اللسانية للأسنان
الموجودة . انظر طبيقة القوس اللسانية (Lingual arch
appliance) .

lingual artery = gustatory artery = الشريان اللساني =
الشريان التذوقي

يغذي الغدة اللعابية تحت اللسانية ، واللسان ، واللوزتين ،
ولسان المزمار ، يسمّى أيضا الشريان التذوقي (Gustatory
artery) .

lingual bar عارضة لسانية ، قوس لسانية

واصلة كبرى توجد في الجهة اللسانية من القوس السنية
تصل بين جزئين جانبيين أو أكثر من البدلة السنية الجزئية
اللزوجة .

واصلة كبرى لبدلة سنية جزئية سفلية ، توجد بين قاع الفم
والحافة اللثوية .

lingual block تخدير إحصاري لساني ، تخدير ناي لساني

lingual button = lingual cleat = ، زُرُّ لساني = مهماز لساني ،
lingual lug ، عروة لسانية ، مسك لساني = سناد لساني ،
 مسكة لسانية
 وصلة تقويمية توجد على الجهة اللسانية للسن ، يثبت بها
 سلك أو خيط مرن .
lingual cavity حُفرة لسانية
lingual cleat = lingual button مهماز لساني ، مسك
 لساني = زُرُّ لساني
 انظر زُرُّ لساني (Lingual button) .
lingual connector وصلة لسانية
 توجد في الجهاز السني الجزئي السفلي .
lingual contour محيط لساني ، كفاف لساني
lingual cusp حَدْبَة لسانية
lingual dovetail دُكْب حمام لساني
lingual embrasure مسافة لسانية ، نُغرة لسانية
 فُرجة بين سنين تُنتفح باتجاه اللسان (Tongue) .
lingual flange جَنَاح لساني ، حافة لسانية
 ذلك الجزء من جناح البدلة السنية السفلية الذي يشغل الحيز
 المجاور للسان .
lingual foramen نُقْبة لسانية
 منطقة نفوذية شعاعية تظهر في الصور الشعاعية أسفل
 ذرى القواطع المركزية السفلية في منتصف الحديبة الذقنية
 تمثل الثقب على السطح اللساني عند الخط المنصف للفك
 السفلي .
lingual fossa جوف لساني ، حُفرة لسانية
lingual frenum لجام لساني
 انظر لجام (Frenum) .
lingual goitre دُرَّاق لساني
 ورمٍ درقي في النهاية العلوية للقناة اللسانية الدرقية الأصلية
 ، عند النهاية الخلفية لظهر اللسان .
lingual groove تَلَم لساني ، ميزاب لساني
lingual haemorrhoid دوالي اللسان
 ضخامة الأوردة عند قاعدة اللسان .
lingual hematoma الورم الدموي اللساني
lingual hemiatrophy الضمور الشقي اللساني
lingual hemihypertrophy الضخامة الشقية اللسانية
lingual laceration تهتك اللسان
lingual lock قُفل لساني ، حابس لساني
 تعديل في السطح اللساني للسن أو عند تحضير الحفرة ،

بغرض زيادة التثبيت أو للمساعدة في رص وتكثيف
 الحشوة النهائية .
lingual lug = عروة لسانية ، مسكة لسانية =
lingual button زُرُّ لساني
 انظر الزُرُّ اللساني (Lingual button) .
lingual margin حافة لسانية
lingual movement حركة لسانية
lingual , Muscletransversus عضلة مستعرضة لسانية
lingual , Muscleverticalis عضلة عمودية لسانية
lingual muscles عضلات لسانية
 عضلات لسانية سفلية وعضلات لسانية علوية : عضلة
 طولية سفلية وعضلة طولية علوية .
 عضلات لسانية مستعرضة وعضلات لسانية رأسية : عضلة
 لسانية مستعرضة وعضلة لسانية رأسية .
 انظر جدول العضلات (Muscles) .
lingual nerve عَصَب لساني
 يعصب مخاطبة الجزء الأمامي من اللسان ، وقاع الفم ،
 انظر جدول الأعصاب (Nerves) ، مدخل لساني
 (Lingualis) .
lingual occlusion إطباق لساني
lingual opening فتحة لسانية
lingual papilla حُلَيْمة لسانية
 أية حليلة من الحليمات التي توجد على ظهر اللسان .
lingual papillae حُلَيْمات لسانية
lingual pit وهدة لسانية
lingual plate = linguoplate صفيحة لسانية
 واصلة كبرى لبدلة سنية جزئية نزوعة تمتد لتلامس
 الأسطح اللسانية للأسنان الأمامية ، وفي بعض الأحيان ،
 الأسطح اللسانية للأسنان الخلفية .
lingual plexus ضفيرة لسانية
 ضفيرة عصبية تحيط بالشريان اللساني .
lingual quinsy = peritonsillar التهاب اللوزتين التقيحي ،
abscess خراج لوزي لساني = خراج حول اللوزة
 التهاب تقيحي للعقد اللمفاوية في قاعدة اللسان .
lingual raphe التحام لساني ، أخدود لساني ، رفاء لساني
 الشق الموجود على الخط الأوسط على ظهر اللسان موافقاً
 للحاجز الليفي الذي يقسم اللسان إلى جزأين .
lingual rest سناد لساني ، مُرتكز لساني
 امتداد معدني لهيكل البدلة السنية الجزئية النزوعة ، ينطبق

على مرتكز لساني مُجهَّز أفقياً في السن الداعمة ، ليعطي البدلة السنية الدعم والتثبيت غير المباشر . مُرتكز إطباقِي يوجد على السطح اللساني للسن .	نقطة في النهاية العلوية للارتفاق الفكي السفلي على السطح اللساني . أعلى نقطة عند التحام جزئي الفك السفلي من ناحية السطح اللساني له .
lingual restoration حَسوة لسانية	lingualis = lingual لساني ، متعلق باللسان
lingual retainers حَسوة بالسطح اللساني للسن .	lingualis muscle عَضَلَة لسانية
lingual retention تثبيت لساني	lingually صوب اللسان ، في اتجاه اللسان ، نحو اللسان
lingual septum حاجز لساني	linguiform لساني الشكل
lingual retention تثبيت لساني	lingula لُسين ، يشبه اللسان الصغير
lingual septum حاجز لساني	بروز صغير من العظم يشبه اللسان ؛ ثقبَة الفك السفلي يحميها لُسين من العظم .
lingual side جانب لساني	lingula mandibulae لُسين الفك السفلي = شوكة سيكس
lingual , sub تحت لساني	الطرف السفلي الحاد والرفيع من العظم عند الثقبَة السنية السفلية في الفك السفلي .
lingual sulcus ثَلْم لساني ، ميزاب لساني (لائينية)	lingular لُسيني
lingual sulcus , medial ميزاب لساني أوسط ، أخدود لساني أوسط	متعلق باللسان (Lingula) .
شق ضيق غير عميق على ظهر اللسان عند خط الوسط .	linguo- (سابقة) لسان ، لساني
lingual sulcus , terminal أخدود لساني خلفي ، ثَلْم لساني خلفي	باتجاه أو صوب اللسان أو قريب من اللسان .
شق ضيق ضحل على ظهر اللسان بين الجزء الأمامي من اللسان وجذره .	لساني محوري
lingual surface سطح لساني	متعلق بالجدار اللساني والجدار المحوري في الجزء الإنسي أو الجزء الوحشي لحفرة جانبية إطباقية ؛ متعلق بالسطح اللساني والسطح المحوري .
أَي سطح لعضو ما مجاور للسان .	linguoaxial angle زاوية لسانية محورية
lingual thyroid = lingual goitre دراق لسانية	زاوية خطية متكونة من التقاء الجدار اللساني والجدار المحوري لحفرة محضرة في السن .
حالة تطورية نادرة للنسيج الدرقي عند السطح العلوي الخلفي من اللسان .	لساني محوري لثوي
lingual thyroid glands عُدَد درقية لسانية	متعلق بالجدار اللساني والجدار المحوري والجدار اللثوي لحفرة مُحضرة في السن .
lingual tonsil لوزة لسانية	linguoaxiokingival angle زاوية لسانية محورية لثوية
مصطلح عام للعقد المكوّنة من الحويصلات اللسانية التي توجد عند الجزء البلعومي من ظهر اللسان .	زاوية نقطية تتكوّن من تلاقي الجدار اللساني والجدار المحوري والجدار اللثوي لحفرة مُحضرة في السن .
lingual traumatic ulcer, selfinduced القرحة الرضحية اللسانية ذاتية المنشأ	linguocclusal = لساني إطباقِي ، لساني طاحن
احتقان الأوردة اللسانية (دوال لسانية)	linguo-occlusal متعلق بالجدار اللساني والجدار الإطباقِي لحفرة مُحضرة في السن . متعلق بالسطح اللساني والسطح الطاحن للسن .
lingual version تحوّل لساني ، انقلاب لساني	linguocclusal angle = زاوية لسانية إطباقية ،
تعني سوء وضع سن أو أكثر من سن في وضع لساني . انظر ميل لساني ، انحراف لساني (Linguocclusion) .	linguo-occlusal angle زاوية لسانية طاحنة
lingual wall جدار لساني	زاوية خطية متكونة من التقاء السطح اللساني والسطح الإطباقِي للسن .
جدار الحفرة السنية المواجه للسطح اللساني للسن .	
linguale نقطة لسانية (اللسيني)	

linguocervical = linguoingival لساني عنقي = لساني لثوي
متعلق بالجدار اللساني والجدار العنقي لحفرة محضرة في السن . متعلق بالسطح اللساني والسطح العنقي للسن .

linguocervical angle = الزاوية اللسانية العنقية = الزاوية اللسانية اللثوية
linguolingival angle زاوية خطية تتكون من تلاقي الجدار اللساني والجدار العنقي لحفرة مُحضَّر في السن .

linguocervical ridge ارتفاع لساني عنقي ، حيد لساني عنقي
ارتفاع على السطح اللساني لسن أمامية قرب عنق السن .

linguoclination ميل لساني ، انحراف لساني
ميل السن في الاتجاه اللساني .

linguocclusion إطباق لساني

linguodental سني لساني
1- متعلق باللسان والأسنان .
2- صوت الكلام الذي يخرج بواسطة كل من اللسان والأسنان .

linguodistal وحشي لساني
1- وحشي ، في اتجاه اللسان .
2- متعلق بالسطح اللساني والسطح الوحشي للسن ، أو الجدار اللساني والجدار الوحشي في الجزء الدرّجي من الحفرة الجانبية الإطباقية .

linguodistal angle زاوية لسانية وحشية
زاوية خطية متكونة من تلاقي الجدار اللساني والجدار الوحشي .

linguofacial وجهي لساني

linguofacial trunk جذع وجهي لساني
الجزء المشترك الذي يتفرع منه الشريان الوجهي والشريان اللساني وهو ذاته متفرع من الشريان السباتي الظاهر .

linguolingival = linguocervical لثوي لساني = عنقي
لساني
1- متعلق باللسان واللثة .
2- متعلق بالجدار اللساني والجدار اللثوي للحفرة الإنسية أو الحفرة الوحشية أو الحفرة الجانبية القاطعة أو في الجزء الدرّجي من الحفرة الجانبية الإطباقية .

linguolingival angle زاوية لثوية لسانية
زاوية خطية متكونة من التقاء الجدار اللثوي والجدار اللساني .

linguolingival fissure شق لثوي لساني

linguolingival groove تلم لثوي لساني ، ميزاب لثوي لساني

linguolingival ridge الارتفاع اللثوي اللساني ، الحرف اللساني اللثوي

linguoincisal قاطعي لساني
متعلق بالسطح اللساني والحافة القاطعة لسن أمامية أو متعلق بجدار لساني وجدار قاطعي لحفرة في السن .

linguoincisal angle زاوية قاطعة لسانية
زاوية خطية متكونة من التقاء السطح اللساني والسطح القاطع لحفرة محضرة .

linguolateral جانبي لساني ، وحشي لساني

linguomaxillary فكي علوي لساني

linguomaxillary reflex مُنعكس فكي لساني

linguomesial إنسي لساني
متعلق بالسطح اللساني والسطح الإنسي للسن أو بالجدار اللساني والجدار الإنسي في الجزء الدرّجي لحفرة جانبية إطباقية .

linguomesial angle الزاوية الإنسية اللسانية
زاوية خطية متكونة من التقاء الجدار الإنسي والجدار اللساني لحفرة محضرة في السن أو التقاء السطح الإنسي والسطح اللساني للسن .

linguo-occlusal لساني طاحن ، لساني إطباق
متعلق بالسطح الإطباق والسطح اللساني لرحى أو لسن ضاحكة أو لحفرة تشمل هذه الأسطح .

linguo-occlusion إطباق لساني
سوء إطباق ، يحدث فيه انزياح لسن أو للأسنان نحو اللسان .

linguopapillitis التهاب الحليمات اللسانية
التهاب وتقرح حليمات اللسان .

linguoplacement انزياح لساني ، انحراف لساني
انزياح أو انحراف السن عن وضعها الطبيعي باتجاه اللسان .

linguoplate = lingual plate الصفيحة اللسانية
واصلة كبرى لبدلة سنية جزئية نزوعة (متحركة) تمتد لتلامس الأسطح اللسانية للأسنان الأمامية ، وفي بعض الحالات الأسطح اللسانية للأسنان الخلفية .

linguoproximal مُلاصق لساني

linguopulpal لبّي لساني
متعلق بالجدار اللساني والجدار اللبي لحفرة إطباقية أو للجزء الدرّجي من حفرة جانبية إطباقية .

linguopulpal angle زاوية لبية لسانية

زاوية خطية تتكون من التقاء الجدار اللساني والجدار الليبي
 حفرة محضرة في السن .

linguotrite ماسك اللسان ، قابض اللسان

linguoversion تحويل لساني ، انحراف لساني ، ميل لساني
 انزياح السن باتجاه اللسان في وضع غير اعتيادي .

lining 1- تبطين
 تغطية الجدران الداخلية لحفرة مُحضرة .

2- مُبطن
 مادة مبطنه ، تحتوي عادة على هيدروكسيد الكالسيوم ،
 توضع على الجدران الداخلية للحفرة المحضرة لسد
 القنوات العاجية وحماية اللب السني والمساعدة على نمو
 العاج المرمم . انظر أيضا إسمنت أكسيد الزنك واليوجينول
 (Zinc oxide-eugenol cement) وإسمنت فوسفات الزنك
 (Zinc phosphate cement) .

lining , cavity تبطين الحفرة

lining , denture تبطين البدلة السنية

lining membrane غشاء مُبطن

lining mucosa مخاطية مُبطنه

lining , protective تبطين وقائي ، تبطين واق

lining , therapeutic تبطين علاجي

linkage ارتباط

lip شفة

1- الطية اللحمية المحيطة بالمدخل الخارجي للتجويف
 الفموي .

2- بادئة توضع سابقة للكلمة ، وتعني شحم أو دهن .

lip biting عَض الشفة

lip bumper = صاد الشفة = الطبقة الصادة للشفة ،

Lip bumper appliance الطبقية الكابحة للشفة
 نوع من الطبايق التقويمية ؛ جهاز وظيفي عضلي ، يؤثر
 على الأسنان في القوس السنية العلوية أو السفلية فقط .
 يثبت بالأسنان ويستخدم مقاومة الشفاء للجزء من الجهاز
 المصمم لإزاحة الشفة عن وضع الراحة ، انظر الطبقة صادة
 الشفة (Lip bumper appliance) .

lip carcinoma سرطانة الشفة

lip chancre قرحة الشفة ، تقرح الشفة

lip , cleft = hare-lip فلح الشفة ، علم = شفة الأرنب
 انظر فلح (Cleft) ، وكذلك فلح الشفة (Cleft-lip) .

lip congenital fistula ناسور الشفة الولادي

lip contour مُحيط الشفة ، كفاف الشفة

lip , double شفة مزدوجة ، شفة مُضاعفة
 نسيج زائد مُغطى بغشاء مخاطي يتكون أسفل الحافة
 القرمزية للشفة .

lip fissure = hare-lip شق الشفة = شفة الأرنب (علم)
 شق خلقي في الشفة العليا .

lip function عمل الشفة ، وظيفة الشفة

lip furrow band = الشريط الأحدودي الشفوي ، صفيحة
 vestibular lamina أهدود اللثة = الصفيحة الدهليزية

lip , Hapsburg's شفة هابسبورج
 نموزائد في الشفة العليا حيث تصبح سميقة ، تصاحب
 فك هابسبورج (Hapsburg's jaw) ويقال أنها مشابهة
 للشفة المميزة لفكوك أفراد سلالة هابسبورج الحاكمة في
 أمويبا (Hapsburg monarchs) .

lip , hare- = cleftlip شفة أرنبية ، شق الشفة ، فلح الشفة
 انظر فلح الشفة (Cleft lip) .

lip herpetic infection عدوى الشفة الهربسية

lip incompetence قصور الشفة ، عجز الشفة
 وجود مسافة بين الشفة العليا والشفة السفلى نتيجة لنقص
 الإتران العمودي للأسجة الرخوة والصلبة بالفك العلوي
 والسفلي .

lip , lateral cleft فلح الشفة الجانبي

lip line خط الشفة
 انظر خط الشفة العلوي (High lip line) .

lip line , high خط الشفة العلوي
 أقصى ارتفاع تصل إليه الشفة العلوية عند تأدية وظيفتها .

lip line , low خط الشفة السفلي
 1- أقصى وضع مُنخفض للشفة السفلية أثناء الابتسام أو
 أثناء شد الشفة الإرادي .

2- أقصى وضع منخفض للشفة العلوية عند الراحة .

lip , median cleft فلح الشفة المتوسط

lip melanosis تملن الشفة ، فرط ميلانين الشفة

lip mixed tumour ورم الشفة المختلط

lip mucocele قيلة الشفة المخاطية

lip pigmentation تصبغ الشفة

lip pit وهدة الشفة

lip plumper مُربل الشفة ، مُرم الشفة ، حاشي الشفة ،
 مُبرز الشفة
 تصنع وبناء الجناح الشفوي للبدلة السنية أو للسدادة ،
 لكي يعمل كدعامة للخدين والشفة ، ويحافظ على
 وضعها الطبيعي .

lip reading	قراءة الشفاه	liquefaction	تَمَيُّع ، إِسَالَة ، إِذَابَة التحول إلى الحالة السائلة .
	قدرة الأفراد الصُّم على فهم الكلمات المنطوقة بملاحظة حركة الشفتين والعضلات الوجهية المصاحبة للنطق .	liquid = fluid	مائع = سائل
lip shadow	ظل الشفة ، خيال الشفة	lisp	لُثْغَة ، لُكْنَة تلفظ الأحرف بطريقة خاطئة كما في حالة حرف السين والزال .
lip shave	حلق الشفة	Liston's operation	عملية ليستون نسبة إلى ر . ليستون ، R.Liston ، 1847-1794 ، جراح اسكتلندي .
	طريقة أو أسلوب جراحي لإزالة الأنسجة الظهارية وتحت الظهارية للشفة نتيجة لتغيرات مرضية في هذه الأنسجة .		عملية جراحية لاستئصال الفك العلوي .
lip squamous cell carcinoma	سرطانة الشفة حرشفية الخلايا	lithiasis	تَحَجَّر ، تَشَكُّل الحصى ، تحصي تكوّن الحصى داخل الجسم .
lip trauma	رَضَح الشفة	litho-, lith-	(سابقة) حَصَاة ، قَلَح
lip traumatic ulcer	قَرَحَة الشفة الرضحية	liter = litre	لتر = 1000 سم ³
lip ulceration	تَقْرُحُ الشفة	litre = liter	لتر = 1000 مل «1000 millilitres» = ديسيمتر مكعب (cubic decimetre) .
lipase	ليباز	litmus	صبغة عباد الشمس صبغة زرقاء إما أن تكون في محلول أو على ورق ماص ، تستعمل بغرض التحري عن حامضية أو قلوية السوائل ؛ تتحول صبغة عباد الشمس الزرقاء إلى الأحمر في الأحماض ولا يتغير لونها في القلويات .
	تفرز في العصارة البنكرياسية التي وتهضم الدهون لتكوّن الأحماض الدهنية والجلسيرول .	liver	كَبِد عُذَة كبيرة حمراء داكنة توجد في المنطقة العلوية اليمنى من البطن تحت الحجاب الحاجز مباشرة . الوظائف الرئيسية للكبد هي :
lipids	شُحوم ، دسم		1- إفراز الصفراء (سائل أصفر يساعد على تحلل الدهون وهضمها) .
lipo-	(سابقة) دهن ، شحم		2- الصيانة والحفاظة على مكونات الدم .
lipocyte	خلية دهنية ، كُرية شحمية		3- تنظيم أيض الجسم .
lipofibroma	وَرَم ليفي شحمي		4- تخزين وفترة الدم .
	وَرَم يشتمل على خليط من الأنسجة الدهنية والأنسجة الليفية .	livid	داكن ، داكن اللون ، مزرق اللون بلون رصاصي ؛ أسود وأزرق متغير اللون ، كما يحدث نتيجة الاحتقان أو الكدمة ، حيث تتلون المنطقة بلون أسود أو رصاصي مُزرق .
lipogenesis	تكوّن الشحم	Lizar's operation	عملية ليزار نسبة إلى ج . ليزار ، 1860-1787 ، جراح اسكتلندي .
lipoid = lipoidal = lipoidic	شحماني		عملية جراحية لاستئصال الفك العلوي عن طريق قَطْع منحني يبدأ من زاوية الفم إلى العظم الوجني .
lipoid metabolism	استقلاب شحماني		
lipoma	وَرَم شحمي		
	وَرَم حميد يتكون من الأنسجة الشحمية المحتوية على خلايا دهنية ، يصيب أي مكان من الجسم .		
lipomatoid	نظير الورم الدهني أو الشحمي ، شبيه بالورم الشحمي ، ورام شحمي		
lipomatosis	فرط التجمع المرضي للدهون في أنسجة الجسم .		
lipomatous	مصاب بالورم الشحمي ، متعلق بالورم الشحمي		
lipometabolism	استقلاب الشحم		
ipomyoma	وَرَم عَضلي شحمي		
	وَرَم يشتمل على خليط من نسيج دهني ونسيج عضلي .		
liposarcoma	ساركومة شحمية		
	وَرَم خبيث نادر مكون من ورم شحمي .		
lipostomy	انعدام الفم		

load حَمولة ، تَحْمِيل ، ثَقْل ، شِحنة

load , occlusal تَحْمِيل إطباقِي
القوة الضاغطة على الأسطح الإطباقية للأسنان الخلفية أثناء المضغ .

lobar فَصِّي
متعلق بالفص (Lobe) .

lobar ducts أفنسية فِصية

lobe 1 - فص
جزء مستدير أو بروز من عضو ؛ محدد بحزّ أو تضيق .
2- انقسام بدئي تخليقي
انقسام بدئي أثناء تكوّن تاج السن .

lobe , frontal فَصّ جَبْهِي

lobe , occipital فَصّ قَفْوِي ، فَصّ قَدَالِي

lobe of ear شِحنة الأذن

lobe , parietal فَصّ جِدَارِي

lobe , temporal فَصّ صَدْغِي

lobular فَصِّي ، فُصِيصِي
متعلق بالفصوص أو بالفصيصات .

lobulated مُفَصَّص ، ذُو فُصُوص
مكوّن من فُصُوص أو فصيصات .

lobule فُصِيص
فصّ صغير أو أحد أقسام الفص .

local موضعي
غير منتشر ، مقتصر على منطقة واحدة فقط ، أو يُصيب جزءاً واحداً فقط . عكس عام ، شامل (General) .

local anaemia فقر دم موضعي

local analgesia تسكين موضعي
إبطال الإحساس الموضعي بالألم .

local analgesic cartridge خرطوشة مُخدر موضعي
قارورة زجاجية تحتوي على محلول مُخدر معقّم لاستعماله في محقنة الخرطوشة .

local analgesic solution محلول مخدر موضعي
محلول يستعمل لمنع توصيل نبضات الألم من مستقبلات الألم في الأطراف العصبية قبل أن تصل إلى الدماغ ، يشتمل المحلول المخدر الموضعي على محلول رنجر (Ringer's solution) ، الذي يحتوي على 2/ أو 3/ ليجنوكاين (Lignocaine) ، أو بروكاين (Procaine) أو بريلوكاين (Prilocaine) ، مع كمية قليلة جداً من مضاد لنمو الجراثيم ، وأملاح معادلة ؛ ويمكن أن يحتوي على كمية قليلة من قابض للأوعية الدموية .

local anaesthesia / local analgesia تسكين موضعي أو
تداخل كيميائي لتخدير أنسجة الجسم ، من أجل إجراء عملية جراحية مؤلمة ، بدون ألم . مصطلح تسكين وتخدير يستعملان بالتبادل بشكل دائم ، وهذا غير صحيح . التخدير الموضعي : هو الغياب الموضعي التام للإحساس والشعور ويشمل الألم ، والضغط ، والحرارة ، واللمس . أما التسكين الموضعي : فهو غياب الإحساس الموضعي بالألم فقط .

local anaesthetics مُخدّرات موضعية

local complications مُضاعفات موضعية ، اختلاطات موضعية

local contra-indications مُضادات استطباب موضعية ، موانع استعمال موضعية

local factors عوامل موضعية

local indications استطبابات موضعية

local injection 1- حقن موضعي
2- حقنة موضعية

local therapy مُعالجة موضعية

localization تَوْضُع

localized موضعي ، محصور ، مُستقر
يحفظ داخل منطقة محدودة .

localized alveolar osteitis = dry socket = septic socket التهاب عظمي سنخي موضعي = سنخ جاف = سنخ عفّن
التهاب شديد الألم في سنخ السن بعد الخلع .

localized gingival recession انحسار اللثة الوضعي

localized exposure تَعَرُّض موضعي
قياس الأشعة في منطقة من الجسم ، تكون في مسار الأشعة المباشرة .

localized oral purpura الفرورية الفموية الموضعية

localizing مُوَضِّع

localizing impression طبعة مُوَضِّعة ، طبعة جامعة

location مَوْقع ، مَرَكز ، مَوْضع ، مكان

locator = localizer مُوَضِّعة ، مُكتشف المَوْضع ، مُحدّدة المَوْضع
أداة تحدد الموضع الحقيقي لشيء ما مثل : إبرة مكسورة في النسيج .

lock 1- يَقْفُل
2- قْفُل ، مَحْبَس

1- (في تقويم الأسنان) : أداة ذات لولب وجوزة توضع على القوس السلوكية لتحديد حركة السلك أو لتعمل كمرتكز أو كمهماز للأطواق المرنة ، أداة تستخدم في تقويم الأسنان لربط سلك الطبقية التقويمية بطوق مثبت على السن .

2- ذلك الجزء من الحفرة المحضرة في السن الذي يزيد من ثبات الحشوة .

lock , bite فُصل العَضَّة

أداة لتثبيت الارتفاعين الشمعيين للبدلة السنية في وضعهما داخل الفم ، والمحافظة عليها في نفس الوضع أو في نفس العلاقة خارج الفم .

locked bite عَضَّة مُقْفَلَة

تشابك الأسنان العلوية والسفلية مع بعضهما مما يحد من الحركة الفكية الجانبية أو يمنعها .

locking tweezers ملقط حابس ، ملقط ذو مُحْبَس

locking bar عَارِضَة حَابِسَة

عَارِضَة معدنية ذات مسمار مُحْلَزَن في طرفيها ، لتثبيت الجبائر السنية المنفصلة في حالات كسور الفك . تتضمن العارضة الجبائر السنية المنفصلة إلى بعضها لتُصَبَّح أجزاء العظم المكسورة وحدة واحدة بغرض التئام الكسر في وضعه الطبيعي .

lockjaw = trismus = tetanus فُكٌ مُقْفَل ، ضَرَزٌ = تَكَرَزٌ

مصطلح عام للتَكَرَز ، انظر تَكَرَز (Tetanus) ، وضَرَز (Trismus) .

locomotor حَرَكِي ، تَحْرِكِي

locomotor system جِهَاز حَرَكِي

نظام يشتمل على العظام ، والمفاصل بالإضافة إلى الهيكل العضلي ، يختص بالحركة (Movement) .

locular كَهْفِي ، ذَوْ كُهُوف ، ذَوْ فَجَوَات ، ذَوْ مَسَاكِن

متعلق بالفجوات أو يتميز بالفجوات .

loculated ذَوْ فَجَوَات ، ذَوْ مَسَاكِن

مشمتمل على عدد من الفجوات .

loculi فَجَوَات ، ذَوْ مَسَاكِن

loculus فَجْوَة ، مَسْكِن (مفرد)

loculus فَجْوَة ، كَهْف ، مَسْكِن

(في التشريح) : فَرَاغٌ أو فَجْوَة صغيرة .

logan's crown تاج لوجان

نسبة إلى م. ل. لوجان ، MLogan ، 1844-1885 ، طبيب أسنان أمريكي .

تاج خَرْف ذو قاعدة مُقَعَّرَة ، يثبت بالسن بواسطة وتد بلايني مخبوز في الخرف .

Logan's bow قوس لوجان

طريقة تستخدم في جراحة فلع الشفة بعد الخياطة ، لتثبيت جزئي الشفة للأمام حتى يلتئم الجرح على هذا الوضع ، ولمنع أي شد على الخياطة .

(لاحقة) علم ، مَبْحَث ، دراسة -logy , -ology

تشير إلى مجال دراسة أو موضوع علمي .

long طويل ، طُولَانِي ، طُولِي

long axis محور طُولَانِي ، محور طُولِي

long cone مخروط طويل ، قَمْعٌ طُولِي

مصطلح يشير إلى الأجهزة الدالة على الوضع ، وباستخدام المخروط الطولاني في أجهزة الأشعة يكون البعد البؤري للفيلم هو 16 بوصة أو أكثر .

long cone technique طريقة المخروط الطويل

انظر طريقة التوازي (Paralleling technique) .

long- face syndrome متلازمة الوجه الطويل

متلازمة وجهية قحفية (Craniofacial syndrome) ، تتميز بوجه طريل ورفيع وزيادة زاوية المستوى الفكي وعضة مفتوحة من سوء الإطباق وقصور الشفة (Lip incompetance) . يظن أنه ناتج جزئياً عن عدم كفاءة الممر الهوائي التنفسي .

long-handled instrument أداة طويلة المقبض

أداة ذات مقبض وساق ونصلة تتكون من قطعة معدنية واحدة .

longer أطول ، أكثر طولاً

longissimus طُولِي ، أطول (لاتينية)

longissimus capitis muscle عضلة طولية رأسيّة

تُطِيل العمود الفقري ؛ تُسَمَّى أيضاً بالعضلة العُنُقِيَّة الخشائية ، انظر جدول العضلات (Muscles) .

longissimus cervicalis muscle عضلة طولية عُنُقِيَّة

تطيل العمود الشوكي ؛ تُسَمَّى أيضاً بعضلة مستعرضة (M.transversus colli) ،

longitudinal طُولِي ، طُولَانِي ، متطاول

longitudinal axis محور طُولَانِي

خط وهمي أمامي خلفي يمر خلال لُقْمَتِي الفك السفلي يدور حوله الفك السفلي في حركة دورانية .

longitudinal fibres ألياف طولية

longitudinal plane مستوى طُولَانِي

انظر مستوى سهمي (Sagittal plane) .

longitudinal lamellae	صَفَائِح طولية	loop , wire	عُرْوَة سلكية
longitudinal muscles	عَضَلَات طولانية	loose	1- مُتَقَلِّقِل 2- سَائِب
	زوج من العضلات الداخلية للسان ، تغيّر من شكله ؛ تُسمّى أيضاً عضلات لسانية ، انظر عضلة طولانية (Longitudinalis) .	loose teeth	أَسْنَان مُتَقَلِّقِلَة
longitudinal section	مَقْطَع طولي	loosening	تَقَلُّقُل ، قَلْقَلَة
longitudinalis	طولاني	loosening , inlay	تَقَلُّقُل الحشوة المصبوبة
longus	طويل (لاتينية)	loosening , tooth	تَقَلُّقُل السن
longus capitis muscle	عَضَلَة طولية رأسيّة	lophodont	قنزعي الأسنان أسنان ذات تيجان في شكل ارتفاعات أو أعراف .
	تتحكم في حركة الرأس والرقبة .	loss	فَقْد ، ضياع
longus cervicis muscle =	عضلة طولية عنقية	loss , connective tissue	فقد النسيج الضام
M.Longus colli		loss , tooth = tooth loss	فقد السن
longus colli muscle =	عضلة طولية عنقية	loss wax casting technique	طريقة الصب بفقد الشمع
M longus cervicis			عملية صب ؛ يتم فيها عادة عمل نموذج من البلاستيك أو الشمع ، ثم طمره في مادة كاسية ، وبعد ذلك تتم إزالته بواسطة الحرارة ليبقي قالب ، ثم يصب داخله المعدن المنصهر .
	تساعد على ثني العمود الفقري ؛ تُسمّى أيضاً عضلة طولية عنقية (M.longus cervicis) .	lotion	دَهْنون
loop	عُرْوَة		محلول طبي يستعمل لغسل أو لعمل حمام أجزاء الجسم الخارجية .
	حلقة أو منحني في سلك قوسي تقويي .	loupe	عدسة مكبرة
loop , closing	عُرْوَة إغلاق		عدسة مكبرة مزدوجة التحدّب .
	عُرْوَة غلق في شكل دبوس شعري في السلك القوسي التقويي تستخدم لغلط المسافات بين الأسنان .	loupe , binocular	عدسة مكبرة ثنائية العين مجموعة من العدسات المكبرة مركّبة في إطار النظارة .
loop , horizontal	عُرْوَة أفقية	low	مُنخَفَض
	عُرْوَة بشكل حرف U في سلك قوسي تقويي ، في مستوى أفقي ، تستخدم لتحريك الأسنان رأسياً .	low fusing	مُنخَفَض الذوبان ، مُنخَفَض درجة الانصهار ذو درجة حرارة ذوبان مُنخَفَضَة .
loop , Ivy's	عُرْوَة آيفي	low-fusing alloy = fusible alloy	خليطة ذات انصهار مُنخَفَض = خليطة صهورة
loop knife	سكين ذات عُرْوَة		خليطة مكونة من القصدير ، والبزموت ، والأنتيمون ، تنصهر عند درجة حرارة أقل من 100 درجة مئوية . وتستخدم في عمل النماذج والقوالب .
loop , " L "	عُرْوَة ذات شكل "L"	low lip line	خط الشفة المنخفض
	عُرْوَة بشكل حرف L ، تندمج مكوناتها الرأسية والأفقية في السلك القوسي التقويي .		1- أخفض وضع للشفة السفلية أثناء الابتسام . 2- أخفض وضع للشفة العلوية عند الراحة .
loop matrix	مسندة ذات عُرْوَة	low silver amalgam alloy	خليطة الأمالغم منخفضة الفضة انظر خليطة (Alloy) .
loop , opening	عُرْوَة فتح	lower	أَسْفَل ، سُفْلي
	عُرْوَة فتح بشكل دبوس شعر تستخدم لفتح المسافات بين الأسنان.	lower canine	ناب سُفْلي
loop , " T "	عُرْوَة ذات شكل " T "	lower central incisor	قاطع مركزي سُفْلي ، ثنية سفلية
	عُرْوَة بشكل حرف T ذات مكونين أفقيين ومكوّن واحد رأسي.		
loop , vertical	عُرْوَة رأسيّة		
	عُرْوَة بشكل حرف U في المستوى الرأسي في السلك القوسي التقويي ، تستخدم لتحريك الأسنان أفقياً .		

lower cuspid	ناب سفلي
lower dental arch	قوس سنية سفلية
lower first bicuspid	ضاحك أول سفلي
lower first molar	رحى أولى سفلية
lower first premolar	ضاحك أول سفلي
lower impression = mandibular impression	طبعة سفلية = طبعة فكية سفلية طبعة للفك السفلي أو للبنى السنية في الفك السفلي .
lower jaw	الفك السفلي
lower lateral incisor	قاطع جانبي سفلي ، رباعية سفلية
lower lip	الشفة السفلية
lower second bicuspid	ضاحك ثان سفلي
lower second molar	رحى ثانية سفلية
lower second premolar	ضاحك ثان سفلي
lower third molar	رحى ثالثة سفلية
lower wisdom tooth = lower third molar	ضرس العقل السفلي = رحى ثالثة سفلية
lozenge = troche	قُرص للمص (حلوة طبية) قرص ذو قاعدة سكرية (Sugar base) .
lubb-dubb	لُب-دُب مقطعان يمثلان صوتي القلب أثناء السمع . وصف لصوت القلب الطبيعي كما يسمع بواسطة سماعة الطبيب ؛ صوت (لُب) يتوافق مع انغلاق الصمّام المترالي والصمّام ثلاثي الشرف ، وصوت (دُب) مع انغلاق الصمّام الأورطي (الأبهرى) والصمّام الرئوي .
lubricant	مُزَلِّق أية مادة أو إفراز ، تعمل كغطاء للسطح حيث تقلل الاحتكاك ، والحرارة أو التآكل ، والتمزق ، مثل الزيت أو الشحم .
lubricating	1- تَزَلِّق ، تزليق 2- تشحيم ، تزييت استخدام الزيت أو الشحم لتسهيل الحركة .
lubrication	تزليق ، تشحيم ، تزييت
Ludwig's angina	ذبحة لودفيج ، ذُبّاح لودفيج نسبة إلى و. ف. فون لودفيج ، W.F.von Ludwig ، 1865-1870 ، جراح ألماني . عدوى حادة مع تورّم ثنائي الجانب للمسافة تحت الفكية العلوية ، والمسافة تحت اللسانية ، والمسافة تحت الذقنية ، يُنتج عنها صعوبة في البلع والتنفس ؛ قد يؤدي إلى الوفاة بسبب انسداد مجرى الهواء .

شكل نادر من أشكال التهاب الهلّل الشديد يصيب قاع الفم ، ويمتد إلى البلعوم ، انظر التهاب الهلّل (Cellulitis) .	
luer	محقنة زجاجية للأوردة وتحت الجلد
luer fitting	ملائمة المحقنة ، إحكام المحقنة
	محقنة ملائمة للإبر ، وتشتمل على بروز مخروطي من أنبوبة (ماسورة) المحقنة حيث يثبت فيه محور الإبرة .
Luer's syringe	محقنة لوير (محقنة زجاجية ذات رأس معدني)
lues = syphilis	مرض الزهري المعدي
luetie	1- مصاب بالزهري 2- نسبة للزهري
lug = occlusal rest	سناد ، مهماز = سناد طاحن بروز من طبقة تعويضية ينطبق على مرتكز محضر في سن داعمة ، يعمل للدعم والتثبيت .
lug , clasp	سناد المشبكة ، مهماز المشبكة
lug , retentive	سناد مثبت ، مهماز مثبت
Luken's band	رباط ليوكن ، طوق ليوكن رباط تثبت به المشابك على الجانب الخدي .
lumen	تجويف الأنبوب
	1- تجويف أو فراغ داخل قناة أو أنبوب في التشريح ؛ تجويف لأنبوب مثل قناة أو شريان . 2- في النظام العالمي للوحدات : وحدة قياس التدفق الضيائي وتقاس باللومن (Lumen) وليس بالواط (Watt) ويساوي شمعة عيارية .
luminescence	لمعان ، نورانية ظاهرة ، حيث يؤدي امتصاص الأشعة الأولى بواسطة المادة إلى انبعاث الضوء .
lumpy jaw = actinomycosis	فك أكتل = داء الشعيات انظر داء الشعيات (Actinomycosis) .
lung	رئة أحد عضوين مخروطيين ، يتكون من أنابيب هوائية في نهايتها أسناخ ، تملأ أغلب التجويف الصدري ، وتتصل الرئة بالهواء الخارجي عن طريق الشعب الهوائية ، والرغامى ، والبلعوم الأنفي ، والأنف ، والفم .
lung abscess	خُراج الرئة
lung tuberculosis	سل الرئة ، سل رئوي
lupus	الدُّبّة
lupus erythematosus	الدُّبّة الحمامية مرض التهابي متعلق بالمناعة الذاتية ، يصيب النسيج الضام

والأوعية الدموية ؛ ويأخذ أشكالاً مختلفة ، يحدث بعضها إصابات وجهية وفموية .

lupus vulgaris ذئبة شائعة

نوع من تدرن الجلد وتحت الجلد الحاد ، شائع الحدوث ، يتميز بعقيدات بنبة حمراء مع تقرحات وتندب ؛ يُصيب الوجه وقد يصيب مخاطية الفم أيضاً .

lute طين ، ملاط ، صلصال

1- يستخدم للتثبيت المؤقت لأجزاء البدلة السنية النزوعة على نموذج العمل بواسطة مواد أخرى ؛ قبل انطماره الدائم بالراتين الأكريلكي .
2- طين يُستعمل في الطب لعزل المفاصل عن الماء .

luting لصق ، إلصاق

1- ربط عُرض بغرض بواسطة الشمع .
2- استخدام مادة شبيهة بالإسمنت لسد الفراغ بين شيئين ، مثل التاج على السن .

luting agent وسيط لاصق

نوع من الإسمنت ذي الذرات الدقيقة ، يستعمل في لصق الحشوات المصبوبة والتيجان ، والجسور والأطواق التقيومية ، إلخ .

lux لوكس ، وحدة إضاءة

وحدة إضاءة تعادل اللومن الواحد في المتر المربع ؛ إحدى وحدات النظام العالمي للوحدات لشدة الإضاءة .

luxate يخلع ، يحل المفصل

luxated منخلع

luxated teeth أسنان منخلعة

luxation = dislocation 1- خلع

انفصال أو انخلاع السن من السنخ بسبب إصابة أو رضح أو مرض .

2- خلع المفصل ، انخلاع المفصل

تحرك المفصل عن مكانه الطبيعي .

luxation , dental خلع سنني

عملية تقلقل السن بواسطة الرافعة السنية قبل قلعها بالملقط .

luxation, teeth خلع الأسنان

تقلقل الأسنان بواسطة إصابة رضحية .

luxation , TMJ انخلاع المفصل الفكي الصدغي

خلع المفصل الفكي الصدغي ، الذي يؤدي إلى عدم القدرة على إغلاق الفك السفلي .

lycostoma = cleft palate فم الذئب = فلع الحنك ،

الحنك المشقوق

لمف ، السائل اللمفي

سائل صاف يوجد في الأوعية اللمفية ، يرشح من الأنسجة والدم ، ويحمل بروتينات الدم من الكبد ، والدهون من الأمعاء الدقيقة والمستضدات ، والخلايا اللمفاوية ، وسائل الأنسجة الزائد خلال جهاز الجسم .

lymph gland = lymph node ، عُدة لمفية = عُدة لمفية ، عُجيرة لمفية

أعضاء توجد في جميع أنحاء الجسم ، تحتوي على نسيج لمفي ، تعمل خلاياها كمرشحات (Filters) لإزالة الجراثيم والأجسام الغريبة الأخرى عن طريق التهامها . تنتج الغدد اللمفية الخلايا اللمفية التي تتعامل مع الحالات الالتهابية المزمنة وتعطي مناعة ضد بعض الأمراض ، وتقوم الغدد اللمفية بتخزين الدهون وتدمير خلايا الدم الحمراء التالفة .

lymph node عُقدة لمفاوية ، عُجيرة لمفية

إحدى أعضاء الترشيح الصغيرة الكثيرة ، التي تتواجد في تجمعات على مسار الأوعية اللمفاوية ويصرف من خلالها اللمف وتنتج الخلايا اللمفاوية .

lymph vessels أوعية اللمف ، الأوعية اللمفاوية

lymphadenitis التهاب الغدد اللمفية

التهاب العقد اللمفاوية .

lymphadenoma = الورم الغدي اللمفي = مرض هودجكن

Hodgkin's disease

lymphadenopathy اعتلال العقد اللمفية ، تضخم العقد اللمفية

أي مرض يصيب الغدد اللمفية مسبباً تغير النسيج الطبيعي أو تضخم الغدد اللمفية ؛ غالباً ما يستخدم هذا المصطلح لوصف علامات التورم والتألم بالضغط على الغدد اللمفية أثناء الفحص التشخيصي .

lymphangioendothelioma = الورم البطاني اللمفي الوعائي =

lymphendothelioma ورم بطاني لمفي

نوع من الورم الوعائي اللمفي مع كثرة الخلايا البطانية.

lymphangioma ورم وعائي لمفي ، ورم عرقي لمفي

ورم حميد للأنسجة اللمفية مكون من أوعية لمفية حديثة التكوين .

lymphangioma , capillary ورم وعائي لمفي شعري

نوع من الورم الوعائي اللمفي يتكون من أوعية لمفية صغيرة تصيب منطقة الرأس والرقبة.

lymphangioma , cavernous ورم وعائي لمفي كهفي ، ورم

lymphangioma cavernosum عرقي لمفي كهفي

نوع من الورم الوعائي اللمفي يتكون من مساحات لمفية

كهفية ؛ وهو أكثر الأنواع شيوعاً للورم الوعائي اللمفي ، يحدث عادة في اللسان والمخاطية الشدية والحناك .

lymphangioma , cystic ، ورم وعائي لمفي كيسي ،
lymphangioma cysticum ورم عرقي لمفي كيسي
 نمو كيسي يحتوي على مادة لمفية ؛ ويوجد في الرقبة ، وهو أكثر شيوعاً في الأطفال من البالغين .

lymphangioma , simple ، ورم وعائي لمفي بسيط ،
 ورم عرقي لمفي بسيط

lymphangiosarcoma ساركومة لمفية وعائية
 ورم بطاني لمفي وعائي خبيث .

lymphangitis التهاب الأوعية اللمفية
 التهاب الأوعية اللمفية .

lymphatic لمفي ، لمفاوي
 1- متعلق باللمف (Lymph) .
 2- أحد الأوعية المحتوية على اللمف .

lymphatic portion جزء لمفاوي
lymphatic system الجهاز اللمفي ، الجهاز اللمفاوي
 يشتمل على الغدد اللمفية المكونة من النسيج اللمفي والأوعية اللمفية ، تحتوي المسافات النسيجية على السائل النسيجي المحمل بالمواد المغذية لخلايا النسيج ، يعود السائل إما مباشرة إلى الدم أو بطريق غير مباشر إلى الدم عن طريق الجهاز اللمفي من خلال الأوعية اللمفية الرئيسية أو القنوات اللمفية ، وتعمل الغدد اللمفية كمرشحات لإزالة الخلايا الجرثومية والخلايا الورمية .

lymphatic vessels أوعية لمفية
lympho- (سابقة) لمف ، سائل لمفي ، جهاز لمفي
lymphocyte خلية لمفية ، كُرْبَة لمفية
 خلية دم بيضاء وحيدة النواة ذات سيتوبلازم شفاف غير مُحَبَّب تُنتج بواسطة العقد اللمفية ؛ وهي الخلايا الرئيسية التي تدخل في التفاعلات المناعية ، وتكون المسؤولة عن المناعة ضد الأمراض . تصل كميتها إلى نحو 30٪ من مجموع الخلايا البيض ويكون حجمها عادة في مثل حجم كريات الدم الحمراء وهي أصغر الخلايا البيضاء حجماً ، تشغل النواة شبه الكروية معظم الخلية .

lymphoepithelial cyst الكيسة الظهارية اللمفاوية
 تظهر عادة على شكل تورم كيسي صغير أصفر اللون متحرك بدون أعراض يتواجد في قاع الفم أو بطن اللسان ، وقد يكون نسيجاً لمفاوياً فموياً بسيطاً ، وهي من الآفات نادرة الحدوث .

lymphoepithelioma ورم ظهاري لمفي
 نوع من السرطانة حرشفية الخلايا يصيب اللوزتين والبلعوم ؛ ورم كشمي (Anaplastic tumour) يحتوي على خلايا لمفية وأنسجة سرطانية .

lymphogranuloma = Hodgkin's disease ورم لمفي حُبسي = مرض هودجكن
lymphogranuloma venereum ورم حُبسي لمفي منقول جنسياً
 لمفاني
 شبيه اللمف أو الخلايا اللمفية .

lymphoid نسيج لمفاني
 نسيج يوجد في الغدد اللمفية التي تنتج الخلايا اللمفية .

lymphoid tissue خلايا جوّالة لمفوانية ، خلايا متحركة تحولية الشكل
lymphoid wandering cells ورم لمفي ، ورم لمفاوي ، لمفومة
 أي ورم يتكون من نسيج لمفاني . مصطلح عام لمجموعة من الأورام الحديثة التي تنشأ من الخلايا القاعدية للنسيج اللمفاني .

lymphoma ورم لمفي خبيث
 شبيه اللمفومة ، شبيه الورم اللمفي ورم نظير الورم اللمفي .

lymphoma , malignant التهاب البلعوم العقدي الليمفي
lymphomatoid داء الأورام اللمفية ، ورم لمفي منتشر
lymphonodular pharyngitis متعلق بالورم اللمفي ، لمفومي
lymphomatosis مماثل أو متعلق بالورم اللمفي .
lymphomatous التهاب البلعوم العقدي اللمفي
lymphonodular pharyngitis يحدث نتيجة للإصابة بعدوى الفيروسات الكوكسائية المرتبط بالسلسلة A10 ، مشابه للذباح الهريسي ، يتميز بحمي وحطاطات صغيرة (2-5 ملم) متعددة ومصفرة تتواجد على الحناك الرخو والبلعوم الفموي .

lymphopathia = lymphopathy اعتلال لمفي ، مرض لمفي ، داء لمفاوي
lymphosarcoma ساركومة لمفاوية
 ورم خبيث من اللحمية المتوسطة مع تكاثر الخلايا اللمفية .

Lyon forceps ملقط لايون ، كَلَابَة لايون ، مقراض لايون
 نسبة إلى ج. أ. لايون ، JALYon ، 1882 - 1955 ، طبيب أمريكي .

ملقط للعظم ذو فكوك غليظة ، يستخدم في استئصال
عظم الفك العلوي .
lys- , lysi- , lyso- (سابقة) مُحلّل ، انحلال ، حلّ ،
مذيب ، تخثير
lysine ليسزين
حمض أميني .

انحلال ، تحلل
ذوّبان المواد الخلووية بواسطة مادة كيميائية أو مادة طبيعية أو
إنزيمات إلخ .
lysozyme ليزوزيم
بروتين أساسي يوجد في اللعاب والدموع إلخ .
lyssa = lingual septum حاجز لساني ، حاجز اللسان
lytic حالّ ، انحلالي
متعلق بالانحلال (Lysis) .

m = mane = in the morning	[مختصر] في الصباح تستعمل في كتابة الوصفة الطبية .
man = mane = in the morning	في الصباح تستعمل في كتابة الوصفة الطبية .
m = metre	رمز المتر وَحدة قياس أطوال .
M = permanent molar	[مختصر] ، رحي ، ضرس طاحن
misc = mix	مَزج ، خلط ، يمزج تستعمل في كتابة الوصفة الطبية .
MB = mesiobuccal	[مختصر] شُدقي إنسي
MBO = mesiobucco-occlusal	[مختصر] إطباقِي شُدقي إنسي
MBP = mesiobuccopalatal	[مختصر] حَنكي شُدقي إنسي = = mesiobuccopulpal لُبي شُدقي إنسي
MC = mesiocervical	[مختصر] عُنقي إنسي
MD = mesiodistal	[مختصر] وحشي إنسي
M et sig = misce et signa = mix and label	أمزج ، أخلط (لاتينية) تستعمل في كتابة الوصفة الطبية .
M ft = Mistura fiat = let a mixture be made	عمل مزيج ، عمل خليط (لاتينية) تستعمل في كتابة الوصفة الطبية .
MG = mesioingival	[مختصر] لشوي إنسي
mg = milligram	رمز مجم
MI = mesioincisal	[مختصر] قاطعي إنسي
MID = mesioincisodistal	[مختصر] وحشي قاطعي إنسي
mil = millilitre	رمز مل
mist = mistura = a mixture	مزيج ، خليط (لاتينية) تستعمل في كتابة الوصفة الطبية .
ML = mesiolingual	[مختصر] لساني إنسي
ml = millilitre	رمز مل
Mla = mesiolabial	[مختصر] شَفوي إنسي
MLI = mesiolinguoincisal	[مختصر] قاطعي لساني إنسي
MLaI = mesiolabioincisal	[مختصر] قاطعي شفوي إنسي
MLP = mesiolinguopulpal	[مختصر] لُبي لساني إنسي
MLaP = mesiolabiopulpal	[مختصر] لُبي شفوي إنسي
mm = millimetre	رمز مل
MO = mesio-occlusal	رمز إطباقِي إنسي

MOD = mesio-occlusodistal	[مختصر] وحشي إطباقِي إنسي
Mod praesc = modo praescripto =	كما هو مبين (لاتينية) ، in the manner directed كما هو موصوف اختصار بالطريقة المبينة أو الموصوفة ؛ تستعمل في كتابة الوصفة الطبية .
Mor sol = more solito =	كالاعتاد (لاتينية)
in the usual way	اختصار بالطريقة المعتادة تستعمل في كتابة الوصفة الطبية.
MP = mesiopulpal	[مختصر] لُبي إنسي
macerate	يُعَطَّن
maceration	تُعَطَّن ، تعطين تلين بغمسها في سائل .
macerative	مُعَطَّن
machine	آلة
machine , centrifugal casting	آلة الصب النابذة
machine , dental	آلة سنية
Mackenzie's syndrome	متلازمة ماكينزي نسبة إلى السير س .ماكينزي ، Sir SMackenzie ، 1909-1844 ، طبيب إنجليزي. شلل يصيب اللسان ، والحنجك الرخو ، والطيات الصوتية في جانب واحد .
Mack's crown	تاج ماك نسبة إلى س .هـ .ماك ، CHMack ، قبل 1872 ، طبيب أسنان أمريكي. تاج خَزفي مُجَوَّف يثبت في مكانه على السن بواسطة إ لصاقه بإسمنت على دبابيس لولبية تثبت داخل قناة الجذر .
macrencephaly	كبر الرأس
macro-	(سابقة) كبر ، كبير ، ضخم ، ضخامة
macroblast	أرومة كبروية منواة كبيرة .
macroblepharia	ضخامة الجفن حالة ضخامة جفن العين غير الطبيعية أو الشاذة .
macrocephalia = macrocephaly	ضخامة الرأس
macrocephalic = macrocephalous	ضخم الرأس ذو رأس كبير شاذ .
macrocephalous = macrocephalic	ضخم الرأس
macrocephaly	ضخامة الرأس

macrocheilia = macrochilia ضخامة الشفتين
شفافة ضخمة بشكل غير طبيعي ؛ ضخامة الشفاه من منشأ خلقي عادة .

macrocheilitis التهاب الشفة الغليظة
تورم والتهاب الشفتين بسبب جرثومي .

macrocrania ضخامة الجمجمة

macrocyte كرية حمراء كبروية

macrocytosis كثرة الخلايا العملاقة

macrodont = macrodontic ضخم الأسنان

macrodontia = macrodontism ضخامة الأسنان
عيب نمائي ينتج عنه حجم غير طبيعي لسن أو أكثر من سن ؛ ضخامة الأسنان .

macrodontic = macrodont ضخم الأسنان

macrodontism = megalodontia ضخامة الأسنان

macrogingivae ضخامة اللثة
1 - فرط التنسج اللثوي (Gingival hyperplasia) .
2 - التليف اللثوي المنتشر (Gingival fibromatosis) .

macrogingival كبر اللثة ، غلظ اللثة

macro glossia ضخامة اللسان
عيب نمائي أو حالة مرضية ينتج عنها فرط نمو اللسان أي ضخامة اللسان الشاذة .

macrognathia = macrognathism ضخامة الفك ، الفقم
فرط نمو الفك العلوي أو الفك السفلي أو كليهما معاً .

macrognathic ضخم الفك

macrognathism = macrognathia ضخامة الفك

macrognathus = megagnathus ضخم الفك ، كبير الفك

macrolabia = macrocheilia ضخامة الشفتين

macromolecul جُزيء كبير

macrophage = macrophagus بلعم
خلية بلعمية متحركة ذات نواة وحيدة كبيرة ، من خلايا الجهاز الشبكي البطاني (Reticulo-endothelial system) ، يزداد عددها في أية منطقة التهابية .

macrophage system = الجملة البلعمية = الجهاز الشبكي
reticulo-endothelial system البطاني
انظر جهاز شبكي بطاني (Reticulo-endothelial system) .

macroplasia = macroplastia ضخامة التنسج
نمو غير طبيعي أو تضخم نسيج أو عضو ما في الجسم .

macroprosopia كبير الوجه ، ضخامة الوجه

macroprosopus كبير الوجه ، ضخم الوجه

macroscopic = macroscopical عياني ، يُرى بالعين المجردة
يمكن مشاهدته بالعين المجردة أي بدون مساعدة المجهر .

macroscopy مشاهدة عيانية ، فحص عياني ،
فحص بالعين المجردة

macrosis تضخم ، كبر الحجم ، فرط النمو ، زيادة النمو

macrostoma = macrostomia كبر الفم ، عظم الفم ،
اتساع الفم ، الفوق ، القوه

macrostomia = macrostoma الشدق
فم كبير شاذ ؛ اتساع الفم ثنائي الجانب أو وحيد الجانب .

macrostructure ضخامة البنية ، كبر البناء ، ضخامة
التركيب البنوي ، ذو بنية كبيرة

macrostructural كبير التركيب ، كبير البنية ، ضخم البنية

macrotome مقطع كبير

macrotooth سن ضخمة ، سن كبيرة
سن ذات حجم كبير عن الطبيعي .

MacSpadden's compactor مكثف ماك سبادن ، أداة
رص ماك سبادن
انظر مكثف ، أداة رص (Compactor) .

macula بقعة
الجمع : بقع (Maculae) انظر بقعة (Macule) .

macular بقعي ، لطاخي ، مبقع ، منقَط
متعلق بالبقع أو يتميز بها .

maculate مبقع ، ملطخ ، أبقع

maculation 1- تبقع ، تلطخ
2- نمو البقع أو اللطاخة

macule = macula بقعة
بقعة أو باقعة أو طفح ملون لا يعلو عن سطح الجلد .

macule , oral melanotic بقعة ميلانينية فموية
أطخة صغيرة ملونة محدودة ومنعزلة قد تتواجد على
الشفة السفلية أو اللثة أو المخاطية الشدقية أو الحنك
الصلب .

maculopapular بقعي حطاطي ، لطخي حطاطي
لها مميزات كل من البقعة والحطاطة.

mad معتوه ، مجنون

madescent مرطب ، مبلل ، مُندى

madidans مخضل

magenta أرجواني
لون أحمر ضارب إلى الزرقة .

magenta tongue لسان أرجواني
التهاب اللسان المصاحب لنقص فيتامين B2 .

Magill's band	طوق ماجيل ، شريط ماجيل	أي شيء مصمم للمحافظة على غرض ما بحالته الحاضرة ، أو للمحافظة على علاقة الأشياء فيما بينها .
	نسبة إلى و ، أ . ماجيل ، WENagill قبل 1871 ، طبيب أسنان أمريكي .	حافضة المسافة
	طوق أملس يلصق ويثبت على السن ويستخدم لتثبيت قوس موسعة أو أية طبقة تقويمية أخرى .	maintainer , space
Magill's forceps	ملقط ماجيل	طبقة تقويمية سلبية ، تستخدم لمنع الازدحام المفرط للأسنان أو انغلاق المسافة التي تَبزغ فيها السن ؛ قد تكون حافضة مسافة ثابتة أو حافضة مسافة نزوعة أو حافضة مسافة ثابتة نزوعة أي يمكن نزعها بواسطة طبيب الأسنان فقط .
	ملقط صُمم خصيصاً لتسهيل التنبيب داخل القصبة الهوائية .	maintenance
Magitot's disease =	مرض ماجيتو = تآكل ماحول السن ،	1- رئيسي
periodontoclasia	تآكل الأنسجة الداعمة ، الرُعَال	2- كبير
	نسبة إلى إ . ماجيتو ، E.Magitot ، 1871-1871 ، طبيب أسنان فرنسي .	وَصلة رئيسية
magma	صُهارة	major connector
	1- عجينة أو كتلة لينة غير متبلرة .	عارضه رئيسية أو صفيحة رئيسية تصل بين سرجي البدلة السنية الجزئية النزوعة . أيضاً تسمى عارضة (Bar) .
	2- (في الصيدلة) : معلق لراسب في الماء .	major salivary glands
magnet	مَغْنِطِيس ، مَغْنِطِيس	عُدَدَ لُعَابِيَّة كَبِيرَة
magnetic	مُغْنِط ، مَغْنِطِيس ، مَغْنِطِيسِي	العُدَد تحت اللسانية الكبيرة
magnetic attraction	تَجَادُْب مَغْنِطِيسِي	makro- = macro-
magnetic disc	قُرْص مَغْنِطِيسِي	mal-
magnetic force	قوة مَغْنِطِيسِيَّة	1- (سابقة) كبير ، عظيم ، ضخم
magnetic repulsion	تَنَافِر مَغْنِطِيسِي	2- (سابقة) خطأ ، سوء
magnetic resonance imaging = MRI	التصوير بالرنين المغناطيسي	2- مُرْض ، آفَة ، داء
	نوع من التصوير الشعاعي التشخيصي باستخدام الطاقة المغناطيسية الكهربائية لتكوين صورة للنسيج الرخو ، والجهاز العصبي المركزي ، والأجهزة العضلية الهيكلية .	1- خَدَّ ، وَجَنَة
magnetism	مَغْنِطِيسِيَّة ، مَغْنِطِيسِيَّة	2- عَظْم الخد ، عظم الوجنة
magnetization	مَغْنِطَة ، تَمَغْنِط	malabsorption
magnification	تَكْبِير ، تَعْظِيم	سوء الامتصاص
	تكبير في حجم الصورة بعدسة مكبرة ، كما في المجهر .	لين ، تَلَيِّن ، رَخَاوَة ، لَدَانَة ، لِيُونَة
magnifier	مُكَبِّر ، مُعْظِم ، مُكَبِّرَة	تلين مرضي للأنسجة أو لأجزاء أخرى .
magnifier , loupe	عَدَسَة مُكَبِّرَة	لين العظام
magnifier , telesight	مُكَبِّرَة مَقْرَبَة	لين ، طَّرِي ، لَدَن ، رَخَو
magnifying	1- تَكْبِير	(سابقة) لين ، رَخَو ، لَدَن ، تَرَهُّل
	2- مُكَبِّر	لَدَانَة ، تَلَيِّن ، رَخَوَة
magnifying glass = magnifying lens	عَدَسَة مُكَبِّرَة	لَيِّن ، رَخَو ، لَدَن
magnifying mouth mirror	مِرَاة الفم المُكَبِّرَة	متعلق بالتلين ؛ تستعمل بشكل خاص للأسنان .
magnum	كَبِير ، ضَخْم	malacotic tooth
maintainer	حَافِظ ، حَافِظَة ، صَائِن	سن ضعيفة ، سن لدنة
		سوء تكون السن .
		سوء التوافق ، سوء التلاؤم
		إحساس عام بالمرض ، فُتور ، وَعَكَة ، تَوَعَك
		1- انحراف ، انزياح ، زحول
		maladjustment = malalinement
		انزياح السن عن موضعها الطبيعي في القوس السنية .
		2- سوء وضع ، سوء تضديد ، سوء رصف
		في حالات علاج الكسور ؛ التحام خاطيء لطرفي عظم مكسور .
		malalignment = malalinement
		2- سوء وضع ، سوء تضديد ، سوء رصف
		في حالات علاج الكسور ؛ التحام خاطيء لطرفي عظم مكسور .
		malar
		وَجَنِي ، خَدِي

متعلق بالخد أو عظم الخد أو الوجنة الذي يشكل بروزاً ثنائياً الجانب في منتصف الوجه انظر عظم وجني (Zygoma)	malignant ulcer	قرحة خبيثة
malar bone	malinterdigitation	سوء تشابك الأسنان ، سوء تمفصل الأسنان ، سوء إطباق الأسنان
العظم الوجني ، العظم الخدي عظم الخد أو عظم الوجنة الذي يكون جزءاً من القوس الوجنية .	malleability	طروقية ، قابلية للتطريق قابلية المادة لمقاومة التشوه الدائم تحت الانضغاط دون أن تتفتت .
malar nerve = N zygomatico-facialis = عَصَب وجني عَصَب وجني وجهي	malleable	طروق ، قابل للتطريق قابل للطرق ليصبح صفائح رقيقة ، أحد خواص المعدن ، مثل الذهب .
malar process	mallet	مطرقة أداة شبيهة بالمطرقة ، وهي أداة للطرق ، ذات رأس صغيرة من المعدن أو الخشب أو البلاستيك أو الجلد أو من مادة قرنية ؛ تستخدم لعمل ضربات حادة لرص وتكثيف رقائق الذهب أو لإزالة العظم ، انظر مطرقة آلية (Automatic mallet)
malar elevator	mallet , automatic =	مطرقة آلية ، مطرقة ذاتية الحركة =
أداة خاصة منسطة رقيقة ، تستعمل لتقليل انزياح الكسور الوجنية ، انظر كسر وجني (Malar fracture) .	mechanical condenser	راص آلي ، أداة حشو آلية ، أداة رص آلية
بقايا مالاسيه الظهارية		أداة انضغاطية ، ساعدها مزود بجهاز نابضي لعمل ضربات متتالية على المادة المراد رصها أو تكثيفها .
بقايا مالاسيه = epithelial cell rests	mallet , electric	مطرقة كهربائية أداة كهرومغناطيسية تستخدم لعمل ضربات سريعة على الرأس الضاغظ لأداة الحشو .
بقايا خلوية ظهارية نسبة إلى ل. س. مالاسيه ، L.C.Malassez ، 1909-1842 ، خبير فرنسي بالفيزيولوجيا .	mallet , hand	مطرقة يدوية أداة تشبه المطرقة ذات رأس من الصلب أو الرصاص أو الخشب ، تستخدم باليد لرص وتكثيف رقائق الذهب أو لإزالة العظم .
maldevelopment	mallet , horn	مطرقة ذات قرن ، مطرقة التيجان
سوء نمو ، نمو شاذ	mallet , lead filled	مطرقة مملوءة بالرصاص
male	mallet , plugging	مطرقة الإدخال ، مطرقة الحشو أو الرص
ذَكَر	mallet , pneumatic	مطرقة هوائية أداة شبيهة بالمطرقة تعمل بضغط الهواء .
male & female attachment	mallet , resection	مطرقة القطع
وُصلة الذكر والأنثى	mallet , surgical	مطرقة جراحية
سوء إثغار	mallet , wood	مطرقة خشبية
بُزوغ سن في غير موضعها الطبيعي .	malleus	عظيمة المطرقة (في الأذن) كبرى عظيمات السمع .
malformation	malnutrition	سوء تغذية
سوء تكون ، سوء تشكّل ، تشوّه تكون شاذ ، أو تشوّه .	malocclusion	سوء الإطباق ، سوء انغلاق الفكّين
malfunction = dysfunction		
سوء الوظيفة = اختلال وظيفي		
malignant		
خبيث مهديد للحياة ؛ آفة أو ورم ينمو بشكل غير قابل للتحكم حتى ينتشر في الجسم .		
malignant disease		
مرض خبيث		
malignant granular cell myoblastoma		
ورم الأرومات العضلية الخبيث ذو الخلايا الحبيبية		
malignant lymphoma		
ورم لمفاوي خبيث		
malignant melanoma		
ورم ميلانيني خبيث ورم خبيث نادر الحدوث ، شائع الحدوث في الأشخاص الملونين ، ويحدث في أو بعد منتصف العمر من الجنسين بشكل متساو . يشاهد غالباً في الحنك وقد يسبقه فرط ميلانين (التملن Melanosis) .		
malignant mixed tumour		
ورم مختلط خبيث		
malignant tumour		
ورم خبيث		

الصف الأول : علاقة أمامية خلفه طبيعية .
 الصف الثاني : الأسنان السفلية تتجاوز (وحشياً) بمسافة نصف حذبة على الأقل العلاقة الصحيحة مع الأسنان العلوية .
 الصف الثالث : الأسنان السفلية تتجاوز إنسياً بمسافة نصف حذبة على الأقل العلاقة الصحيحة مع الأسنان العلوية .
التصنيف القاطعي malocclusion , incisal classification of لسوء الإطباق

تصنيف يعتمد على العلاقة الأمامية الخلفية للقواطع .
 الصف الأول : الحد القاطع للقواطع السفلية ينطبق مع أو يقع مباشرة أسفل الارتفاع اللساني الحنكي على الجزء الأوسط من السطح الحنكي للقواطع المركزية العلوية .
 الصف الثاني : الحد القاطع للقواطع السفلية يقع خلف الارتفاع اللساني الحنكي للقواطع العلوية .
 الصف الثالث : القواطع المركزية العلوية تكون مائلة للخلف ، حيث يكون التجاوز الأفقي قليلاً ولكنه قد يزيد .
التصنيف الهيكلي لسوء الإطباق malocclusion , skeletal classification of

تصنيف يعتمد على العلاقة بين أعماق نقطتين في منطقة القواطع في الفك العلوي والفك السفلي .
 الصف الأول : العظم القاعدي للفك السفلي يكون طبيعياً في علاقته مع الفك العلوي .
 الصف الثاني : العظم القاعدي للفك السفلي يكون في وضع وحشي « وضع خلفي ، بعد طبيعي » بالنسبة للفك العلوي .
 الصف الثالث : العظم القاعدي للفك السفلي يكون في وضع إنسي « وضع أمامي ، قبل الطبيعي » بالنسبة للفك العلوي .

رائحة كريهة malodor
 كريه الرائحة malodorous
 فكّي وجني ، فكّي خدي malomaxillary
 متعلق بالعظم الوجني والفك العلوي .
 رأب الخد maloplasty
 جراحة تجميلية للخد .
 سيء الوضع ، سيء الموضع malposed
 في وضع شاذ .
 سوء الوضع ، سوء التوضع malposition
 وضع شاذ أو وضع غير صحيح أو انحراف عن الوضع الطبيعي ؛ مصطلح يستعمل خصيصاً للسنن التي تكون خارج الإطباق أو خارج خط القوس السنية .

1- أي انحراف عن التلامس الطبيعي المقبول للأسنان المتقابلة .
 2- أي انحراف عن الإطباق الطبيعي للأسنان يؤدي إلى عجز وظيفي .
 3- سوء العلاقة بين إحدى الأسنان أو أكثر مع النواتئ السنخية السنية الداعمة لها والفكين أو جميعها معاً ، انظر تصنيف أنجل لسوء الإطباق .
تصنيف أنجل لسوء الإطباق malocclusion , Angle's classification of

الصف الأول (I) : الوضع النسبي الطبيعي للقوسين السنتين في الاتجاه الإنسي الوحشي ، ينحصر سوء الإطباق عادة في الأسنان الأمامية .
 الصف الثاني (II) : ارتداد الفك السفلي مع إطباق وحشي للأسنان السفلية .
 الصف الثاني (II) : قوس أو فك علوي ضيق ذو قواطع علوية طويلة وبارزة ، وفقدان لوظيفة الأنف والشفة يؤدي إلى التنفس الفموي .
 الصف الثاني - القسم الأول «ب» : مثل الحالة «أ» ، ولكن يصيب سوء الإطباق جانباً واحداً فقط من القوس السنية أي نصف القوس السنية تاركاً النصف الآخر طبيعياً ، ويكون مصحوباً أيضاً بالتنفس الفموي .
 الصف الثاني : القسم الثاني «أ» : تضيق طفيف بالفك العلوي ، يؤدي إلى ضم وتراكب وميل لساني للقواطع العلوية ؛ وتكون وظيفة الأنف والشفة طبيعية .
 الصف الثاني - القسم الثاني «ب» : مثل حالة «أ» ، ولكن سوء الإطباق يصيب جانباً واحداً فقط من القوس السنية أي نصف القوس السنية ، تاركاً النصف الآخر طبيعياً ، وتكون وظيفة الأنف والشفة طبيعية .
 الصف الثالث «أ» : بروز الفك السفلي ، مع إطباق إنسي للأسنان السفلية ؛ مع ميل لساني للقواطع والأنياب السفلية .
 الصف الثالث «ب» : مثل الحالة «أ» ، ولكن سوء الإطباق يصيب جانباً واحداً فقط من القوس السنية أي نصف القوس السنية ، تاركاً النصف الآخر طبيعياً .

تصنيف الجزء الشدقي لسوء malocclusion , buccal segment classification of الإطباق ، تصنيف القسم الخدي لسوء الإطباق

تصنيف العلاقة الأمامية الخلفية لسوء الإطباق ، حسب علاقة الأسنان الشدقية السفلية مع الأسنان الشدقية العلوية .

malposition , teeth = سوء توضع الأسنان
teeth malposition

malpractice 1- سوء الاستعمال ، سوء الممارسة
 2- خطأ مهني ، خطأ فني ، مخالفة قواعد الطبابة وأصولها
 معالجة غير صحيحة أو معالجة ضارة أو مخالفة لقواعد المهنة
 في الطب أو طب الأسنان .

malreduction سوء رد الكسر

malrelation = malrelationship سوء العلاقة
 علاقة شاذة أو علاقة خاطئة بين جزئين متحددين أو أجزاء
 متلامسة ، كما في سوء الإطباق للأسنان .

malrotation سوء التدوير

maltase مالتاز
 إنزيم هاضم يحول المالتوز «سُكَّر الشعير» (Maltose) إلى
 جلوكوز (Glucose) .

maltose سُكَّر الشعير (المالتوز)
 سُكَّر ثنائي السكريات يتكون من انحلال النشا (Starches)
 بواسطة الأميليز (Amylase) محلل النشا .

maltreatment سوء مُعالجة ، سوء مُعاملة

malturnd سوء دوران ، سوء التفاف ، سوء انعطاف
 دوران شاذ ؛ مصطلح يستعمل لوصف سن تُلَف حول
 محورها الطولي لتُصبح في وضع غير طبيعي وشاذ .

malunion سوء التحام ، سوء اتحاد ، سوء التئام
 التحام شظايا العظم المكسور في وضع غير صحيح ؛ أي
 في علاقة غير مقبولة من الناحية الجمالية أو الناحية
 الوظيفية .

mamelon حَكمة القاطعة
 واحدة من النتوءات الثلاث التي تشكل الحد القاطع
 لقاطع حديث البزوغ ؛ تتآكل هذه النتوءات أو المصدّات
 عادة ليصبح الحد القاطع مسطحاً نتيجة لاستعمال
 الأسنان .

mammals = Mammalia اللبونات ، الثدييات ،
 الحيوانات الثديية (صنف من الفقاريات)

mandible = mandibula الفك السفلي
 عظم شبيه بحدوة الحصان ، معلق أسفل قاعدة الجمجمة
 بواسطة مفصلي الفك الصدغي ؛ يتكوّن الفك السفلي في
 كلا الجانبين من : شعبة رأسية ، تُسمّى الشعبة الصاعدة
 للفك السفلي وشعبة أفقية ، تُسمّى جسم الفك السفلي
 وهي عبارة عن منطقة تميل للأسنان ، وتلتحم الشعبتان
 الأفقيتان عند خط الوسط ، وتسمى نقطة الالتحام بارتفاع

الفك السفلي ؛ يسمى التقاء الشعبة الصاعدة بالشعبة
 الأفقية للفك السفلي بزواوية الفك السفلي يوجد لكل من
 الشعبتين الرأسيين للفك السفلي نتوء أمامي يُسمّى النتوء
 المنقاري وُنتوء خلفي يُسمّى اللقمة ، حيث تتمفصل مع
 العظم الصدغي للجمجمة بالمفصل الفكي الصدغي " TMJ ،
 يوجد النتوء السنخي أو الجزء الداعم للأسنان
 على السطح العلوي لجسم الفك السفلي ؛ يكون الفك
 السفلي شكل الوجه السفلي ، وقاع الفم ، ويدعم الأسنان
 السفلية واللسان وتساعد حركات الفك السفلي على المضغ
 والكلام .

mandible , alveolar process of النتوء السنخي للفك
 السفلي

mandible , condyle of the لُقمة الفك السفلي
 انظر لُقمة (Condyle) .

mandible , fixation of تثبيت الفك السفلي

mandible , fractures of كسور الفك السفلي

mandibular فكي سفلي
 متعلق بالفك السفلي .

mandibular angle زاوية الفك السفلي
 الزاوية الخارجية المتكونة من التقاء الشعبة الصاعدة مع
 جسم الفك السفلي .

mandibular anteroposterior المنحدر الأمامي الخلفي الفكي
 السفلي

ridge slope مُنحدر قمة الارتفاع المتبقي للفك السفلي ابتداء من منطقة
 الرحي الثالثة إلى أقصى جهة أمامية بالنسبة للحافة السفلية
 للفك السفلي ، حينما تشاهد من الجانب .

mandibular arch قوس الفك السفلي
 القوس الغلصمية الأولى التي ينشأ منها الفك العلوي
 والسفلي وأجزاء أخرى من الوجه .

mandibular architecture بناء الفك السفلي

mandibular axis = condylar axis = = المحور الفكي السفلي =
 المحور اللقمي = محور
 اللقمة = المحور البكري = المحور المستعرض transverse axis
 خط وهمي يمر من خلال لُقمتي الفك السفلي ، يدور
 حوله الفك السفلي .

mandibular basal bone العظم القاعدي للفك السفلي
 الجزء المتبقي من جسم الفك السفلي بعد امتصاص الناتئ
 السنخي والذي يدعم الغرسات السنية تحت السمحاق .

mandibular border حافة الفك السفلي

mandibular canal	قناة الفك السفلي (النفق الفكي السفلي)	mandibular fixation	تثبيت الفك السفلي
	قناة عظمية تبدأ من ثقبه الفك السفلي على الجهة الداخلية للشعبة الصاعدة للفك السفلي ، حيث تحميها لسينة عظمية ، ثم تمر القناة خلال جسم الفك السفلي ، حاملة عَصَبَ الفك السفلي ، وتستقبل فروع العَصَبَ الواردة من جميع الأسنان السفلية ، انظر قناة سنخية سفلية (Inferior alveolar canal) .	mandibular foramen	ثقبه الفك السفلي
mandibular canine	ناب الفك السفلي ، الناب السفلي		فتحة مستطيلة في السطح الداخلي للشعبة الصاعدة للفك السفلي يمر خلالها العَصَبَ السنخي السفلي والأوعية الدموية ، وتسمى أحياناً الثقبه السنخية السفلية (Inferior alveolar foramen) .
mandibular canine eminence	شامخة الناب السفلي ،	mandibular fossa = glenoid fossa	حفرة الفك السفلي = (الحفرة الحقائنية)
	حدبة الناب السفلي	mandibular gland	غدة الفك السفلي = الغدة تحت الفكية
mandibular central incisor	قاطع مركزي سفلي ، ثنية سفلية	submandibular gland	
mandibular centric relation	علاقة الفك السفلي المركزية	mandibular glide	تزلُّق الفك السفلي ، انزلاف الفك السفلي
mandibular condyle	لُقمة الفك السفلي		حركات الفك من جانب إلى آخر ، وبروزه أو تقدمه ، وحركته المتوسطة ، التي تحدث حينما تتلامس الأسطح الإطباقية للأسنان .
	التواء المفصلي للفك السفلي ، انظر لُقمة الفك السفلي (Condyle of the mandible) .	mandibular gliding movement	حركات الفك السفلي الانزلاقية
mandibular cuspid	ناب سفلي	mandibular guide	دليل فكي
mandibular dehiscence	تفرز الفك السفلي	mandibular guide-plane	جهاز تعويضي ذو مستوى
	انكشاف العصب السنخي السفلي بسبب الارتشاف الشديد للفك السفلي إلى درجة أن سطح القناة السنخية بالفك السفلي لم تعد تغطي بالعظم ، تاركة فقط النسيج الرخو يفصل محتويات القناة السنخية عن التجويف الفموي .	prosthesis	إرشادي فكي سفلي
mandibular dental arch	القوس السنية السفلية		جهاز تعويضي ذو امتداد أو بروز صُمم لتوجيه الفك السفلي المتأصل جزئياً إلى علاقة تلامس إطباقية مع الفك العلوي .
mandibular denture flange	جناح البدلة السنية الكاملة السفلية	mandibular gum pad	وسادة لثوية سفلية ، حافة لثوية سفلية
	الجزء الممتد من قاعدة البدلة السنية الكاملة السفلية فوق الارتفاع المتبقي ومخاطية الفم إلى أسفل حتى الحيد المائل والحافة الضرسية اللامية وفوق التواء الذقني والوسادة خلف رحوية .	mandibular hinge position	وضع مفصلي فكي سفلي ، وضع بكرى فكي سفلي (وضعية الرزة الفكية)
mandibular displacement	انزياح فكي سفلي		وضع الفك السفلي بالنسبة للفك العلوي ، عندما تتم حركات فتح وغلق الفك السفلي في محور بكرى .
	انحراف عن العلاقة الإطباقية المركزية نتيجة انحراف أو انزياح من أول تماس سني .	mandibular impression = lower impression	طبعة سفلية ، طبعة الفك السفلي
mandibular equilibration	توازن فكي سفلي		طبعة للفك السفلي أو للبنى السنية السفلية .
	1- فعل أو أفعال تؤدي إلى جعل الفك السفلي في حالة اتزان .	mandibular inferior border	حافة الفك السفلي السفلية
	2- حالة تكون فيها كل القوى المؤثرة على الفك السفلي متعادلة .	mandibular joint = temporomandibular joint	مفصل الفك السفلي = المفصل الفكي الصدغي
mandibular first bicuspid	الضاحك الأول السفلي		انظر المفصل الفكي الصدغي (Temporomandibular joint) .
mandibular first molar	رحى أولى سفلية	mandibular lateral incisor	قاطع جانبي سفلي ، رباعية سفلية
mandibular first premolar	ضاحك أول سفلي	mandibular movements	حركات الفك السفلي أي حركة للفك السفلي .
		mandibular movements , free	حركات الفك السفلي الحرة

1 - التي تحدث أي حركات الفك السفلي دون أن تتداخل الأسنان .	mandibular sulcus	ميزاب فكي سفلي ، الثلم الفكي السفلي
2 - أية حركات غير كابحة للفك السفلي .	mandibular symphysis	ارتفاع الفك السفلي
عَصَب الفك السفلي = العَصَب = mandibular nerve =	mandibular third molar	رحى ثالثة سفلية
inferior dental nerve	mandibular thrust	دفع الفك السفلي
انظر مدخل العَصَب الفكي السفلي (Mandibularis) .	mandibular wisdom tooth =	ضرس العقل السفلي =
ثلمة الفك السفلي = الثلمة السينية	mandibular third molar	رحى ثالثة سفلية
sigmoid notch	mandibulofacial	فكي وجهي
ثلمة تفصل بين اللقمة والتوء المقاري للفك السفلي .		متعلق بالفك السفلي والعظام الوجهية.
قطع عظم الفك السفلي	mandibulofacial dysostosis =	عسر التعظم الفكي الوجهي =
mandibular osteotomy	Treacher-Collins's syndrome	تناذر تريشر-كولينز
mandibular plane		عيب خلقي نادر يصيب عظام الوجه والفكين ، يتميز بصغر عظام الوجه ، وميل الجفن السفلي في اتجاه عكس المنغولي وتشوه صيوان الأذن واتساع الفم وسحنة شبيهة بالأسماك ؛ انظر متلازمة تريشر-كولينز (Treacher-Collins' syndrome) .
(في تقويم الأسنان) : مستوى يصل النقطة الفكية بزاوية الفك السفلي (النقطة السفلية الخلفيه الوحشية للزاوية الخارجية للفك) ، عمودياً على المستوى السهمي ؛ ويمثل الحافة السفلية للشعبة الصاعدة للفك السفلي .	mandibuloglossus	العَضلة اللسانية الفكية
وضع الفك السفلي		جزء من العضلة اللسانية الذقنية (Genioglossus muscle) ، تمتد إلى جانب اللسان من الحافة الخلفية للفك السفلي .
وضع الفك السفلي في حالة الراحة .	mandibulomarginalis	العضلة الفكية الهامشية
ألتائى الفكي السفلي ، تنوء فكية		جزء من العضلة المبطححة ، تمتد إلى الأمام فوق زاوية الفك السفلي من الناتئ الحشائي .
جزء من القوس الغلصمية في الجنين وينشأ منها الفك السفلي .	mandibulopharyngeal	فكي بلعومي
بروز أمامي للفك السفلي		متعلق بالفك السفلي والبلعوم .
نوع من العيب الوجهي ، تكون فيه النقطة الفكية متقدمة إلى الأمام عن المستوى الحجاجي .	mandrel = mandril	حامل الأفراس
منعكس فكي سفلي		عمود معدني دوّار ، يُمسك بواسطة قبضة آلية تستعمل مع الجهاز السني ، في نهايته لولب محلزن (Screw) (حامل أفراس هاي Huey's mandrel) ، أو في نهايته مسمار ذي رأس مشقوق (حامل أفراس مور Moore's mandrel) ، لتثبيت أو لتغيير دولاب أو حجر أو أفراس التلميع أو أقماع التلميع المطاطية .
الفك السفلي في وضع الراحة	mandrel , Huey's	حامل أفراس هاي
قطع الفك	mandrel , porte-polisher	حامل أفراس الصقل
إزالة جزء أو كل الفك السفلي .	mandrel , pin-head	حامل الأفراس ذو رأس الدبوس
ترجع فكي	mandrel , small-screw	حامل الأفراس ذو اللولب الصغير
نوع من العيب الوجهي ، تكون فيه النقطة الفكية متقهقرة للخلف عن المستوى الحجاجي .	mandrel , large screw with washer =	حامل أفراس ذو اللولب الكبير مع الفلحة
ضاحك ثان سفلي		حامل أفراس ذو مسمار لولبي فيه حلقة رقيقة من المطاط لإحكام الربط على القرص .
رحى ثانية سفلية	mandrel , Moore's	حامل أفراس مور
ضاحك ثان سفلي	mandrel , Maxfield's	حامل أفراس ماكسفيلد
شوكة الفك السفلي ، شوكة سبيكس		
غرسة الفك السفلي		
الرئيسية المثبتة		
غرسة معدلة داخل العظم ، حيث تمر الطبقة المعدنية خلال الارتفاع الكلي للفك السفلي في المنطقة الأمامية ، وتخرق الأوتاد مخاطية الفم من أجل تقديم نقاط التثبيت للبنية العُلوية التعويضية المناسبة .		

mandrel , heavy duty	حامل الأقراص شديد الاحتمال ، حامل متين	marble bone disease = osteopetrosis = داء العظم الرخامي = تَجْرُّ العظم ، تصخر العظم انظر تَجْرُّ العظم (Osteopetrosis) .
mandrel , long	حامل أقراص طويل	margin
mandrel , short	حامل أقراص قصير	حافة ، حد ، هامش الحافة أو الخط المحدد أو الخط الحدودي لأي سطح من السن أو الحفرة .
manducation = mastication	مضغ ، مضغ الطعام	margin , alveolar
manducatory	مضغي متعلق بالمضغ .	حافة سنخية الحافة العلوية من العظم المكون لأسنخ الأسنان .
mane = man or m	في الصباح (لاتينية) تستعمل في كتابة الوصفة الطبية واختصارها man أو m .	margin , amalgam
manganese	منغنيز عنصر فلزي .	margin , cavity
mania	هَسَوس	margin , cavosurface
manikin = phantom head	دمية ، نموذج الجسم التشريحي انظر نموذج للرأس (Phantom head) .	margin , cervical = cervical margin
manipulate	يتداول	انظر عُنُقِي (Cervical) . حافة مُحدَّدة ، حافة موضَّحة
manipulation	تداول تناول يدوي ، تمرين يدوي ، مهارة يدوية ، خصوصاً في المعالجة .	margin , defined
manipulation time	زمن المعالجة اليدوية زمن العمل المستغرق للتعامل مع المادة يدوياً ، دون حدوث تأثير عكسي لخواصها .	margin , free gingival
man-made	صُنْعي ، من صُنْع الإنسان	margin , free gum
manometer	مقياس ضغط الغاز أو السوائل	margin , gingival
mantle burner	حارق ذو شعلة ، ملهب ذو عطاء	حافة لثوية حرّة حافة لثوية طليقة حافة لثوية ، حافة اللثة حافة اللثة غير المتصقة عند أعناق الأسنان ؛ أي حافة اللثة المجاورة لأعناق الأسنان .
mantle dentine	عاج قشري ، عاج ساتر ، عاج محيطي الطبقة الخارجية الرقيقة من العاج ؛ طبقة العاج الأولية المتكونة حول محيط اللب السني .	margin , infraorbital
manual	يَدَوِي 1- متعلق باليد . 2- مصنوع بواسطة اليد أي مُصنَّع يدوياً ، عكس مصنَّع آلياً (Mechanical) .	margin , lingual
manual compaction	حَسُو يَدَوِي	حافة تحت الحجاج حافة لسانية حافة اللسان التي تتلامس مع الأسنان واللثة .
manual condensing	رَصَّ يَدَوِي ، تكثيف يدوي	margin of the maxilla , infraorbital
manodynamometer	مقياس قوة الدفع ، مقياس الضغط المتواصل جهاز لقياس قوة دفع الأداة .	تحت الحجاج الحافة المستديرة للسطح الحجاجي بالفك العلوي ، التي تكوّن جزءاً من الحجاج . حافة الفك العلوي الدمعية
manus	يَد (لاتينية)	margin of the maxilla , lacrimal
mappy tongue = geographic tongue	لسان جغرافي ، لسان مُرَقَّط	الحافة الخلفية للتوء الأمامية للفك العلوي التي تتم فصل مع العظم الدمعي .
marble	رُخام ، مَرَمَر	margin , orbital
		حافة حجاجية حافة حدقية حافة فوق الحجاج شاطبة الحافة ، مُشدَّب الحافة أداة تشذيب الحافة اللثوية .
		margin , pupillary
		margin , supraorbital
		margin trimmer
		حافيّ ، حفافيّ ، حَدِّي ، هامشي متعلق بالحافة (Margin) .
		marginal

marginal bone	عظم حفافي	mask	قناع ، حجاب
	انظر حافة سنخية (Alveolar margin) .	mask,surgical	قناع جراحى
marginal gingiva	لثة حفافية	mask, surgical face	قناع وجهى جراحى
marginal gingivitis	التهاب اللثة الحفافي	masked	مُقنَّع ، مُحجَّب
marginal periodontitis	التهاب الأنسجة الداعمة الحفافية ، التهاب دواعم السن الهامشي	masking	حجب ، تمويه
	انظر التهاب الأنسجة حول السنية (Periodontitis) .		1- تغطية أو حجب أو إخفاء .
marginal resistance	مقاومة حفافية		2- (في طب الأسنان) : استخدام مادة مُعتمة لطلاء
marginal ridge	ارتفاع حفافي ، حَيْد حَفَافِي		الأجزاء المعدنية من الأجهزة التعويضية أو المناطق
marginal spinning	إطالة حفافية		المعتمة للحشوات من أجل التمويه والإخفاء .
	وصف لعملية صَقْل حواف الصببية ، بعد التأكد بأنها قد	Mason's detachable crown	تاج ماسون النزوع
	استقرت في مكانها بشكل مناسب قبل إلصاقها بالسن		نسبة إلى و . ل . ماسون ، W.L.Mason ، قبل 1896 ،
	بواسطة الإسمنت اللاصق . يستخدم عادة صاقل ذو كرة		طبيب أسنان أمريكي .
	لصقل وتنعيم أسطح الذهب ؛ وتتم عملية الصقل في الاتجاه		تاج ذو وجه خَزَفِي قابل للنزوع مركب على وتد وقاعدة
	من الذهب إلى السن .		طوقية .
marginal strength	قوة حفافية ، شدة حفافية ، متانة الحافة	mass = massa	كُتلة
margination	حفافية ، هامشية	massage	تدليك ، ذلك
marginoplasty	رَأب الحافة	massage, cardiac	تدليك قلبي
mark	علامة ، دليل ، أثر	massage, closed chest	تدليك قلبي خارجي
marrow	نقي ، نُخاع العظم ، مُخ العظم	massage, gingival	تدليك لثوي
	النسيج الرخو الذي يشغل الفجوات والعنقوت العظمية .	masseter	ماضغ ، العضلة الماضغة
marrow , bone	نقي العظم ، نخاع العظم		العضلة التي ترفع الفك السفلي أثناء المضغ ، انظر جدول
marrow , red	نقي أحمر ، مُولَّد للدم		العضلات (Muscles) .
marrow space	مَسافة نَقوِيَّة	masseter muscle	العَضلة الماضغة
	انظر مَسافة ، فراغ (Space) .		عضلة سميقة وقوية مربعة الشكل ، تستخدم في عملية
marrow , yellow	نقي أصفر ، خلايا شحمية		مضغ وطحن الطعام ، تنشأ من الحافة السفلية للقوس
marsupialization	تَوْخِيف		الوجنية ، وترتكز على السطح الخارجي للشعبة الصاعدة
	طريقة جراحية لاستئصال مُقدِّم الحويصلة أو الكيسة لعمل		لفك السفلي ؛ تعمل العضلة على رفع الفك السفلي
	فتحة في جدارها ، وتحويلها إلى جيب لتكون متصلة		وإطباق الفكين ، ويمكن جسها عند إطباق الأسنان بقوة .
	بالخارج من أجل خفض الضغط الداخلي ، ثم خياطة		التغذية العصبية : من فرع من العَصَب الفكي السفلي
	جدرانها بحواف الجرح ، ويلتئم التجويف بعد ذلك		والتغذية الدموية من الشريان السباتي الظاهر .
	بالنسيج الجببي . تجرى هذه الطريقة في حالة استحالة	masseteric	ماضغ ، مَضغِي
	الاستئصال الكلي للكيسة .		متعلق بالعضلة الماضغة أو الشريان الماضغ .
Maryland bridge	جسر ميريلاند	masseteric artery	شريان ماضغ
	جسر تُلصق فيه المثبتات على الأسطح الخرسنة بالحمض		يغذي السطح العميق للعضلة الماضغة ، انظر مدخل العَضلة
	للأسنان الداعمة ؛ يكون تحضير الأسنان الداعمة قليلاً ،		الماضغة (Masseterica) .
	وتخرش أسطح التتابع بالحمض ، أي أسطح كل من	masseteric hypertrophy	تضخم العضلة الماضغة
	المثبتات والأسنان الداعمة ، لتحسين التثبيت الميكانيكي	masseteric nerve	عَصَب ماضغ
	للمادة الرابطة .		أعصاب حسية وحركية تغذي العضلة الماضغة والمفصل
			الفكي الصدغي ، انظر ماضغ (Massetericus) .

massive	1 - كُتلي ، ضَخَم ، ثَقِيل ، مُصَمّت	mastication , right lateral	عناصر جانبية يميني ماضغة
	2- غَزِير ، خَطِير ، مُسْتَفحِل ، مُتَشَر (مرض) ؛ قوي نسبياً (جرعة دواء)	components of	
massodont	مُدلكة اللثة	masticator space	مسافة المَضغ ، مساحة المَضغ انظر مساحة (Space) .
	أداة تستعمل لتدليك اللثة .	masticatory	مَاضِغِي ، مَاضِغ متعلق بالمضغ أو بالعضلات التي تشترك في عملية المضغ .
mast-cell	خلية ادِّخارية ، خلية بدنية	masticatory apparatus	جهاز ماضغ ، جهاز المضغ مجموع كل البنى التي تشترك في الكلام والمستقبل المَضغ وبلع الطعام .
master	رئيسي ، نهائي	masticatory cycle components	عناصر الدورة المَضغية
master cast	قالب نهائي ، مثال رئيسي	masticatory cycles	دورات مَضغية ، حركات المضغ نماذج للحركات الفكّية السفلية أثناء مَضغ الطعام .
	قالب يستخرج من طبعة نهائية ، وهو عبارة عن نسخة مطابقة لأسطح سن مُحضّرة ، ومناطق الارتفاعات المتبقية ، والأجزاء الأخرى من القوس السنية أو جميعها معاً ، يستخدم في تصنيع حشوة سنية أو أجهزة تعويضية .	masticatory efficiency	فعالية مَضغية ، فعالية المضغ قياس سحق أو طحن الطعام عند شخص بالنسبة لدرجة الطحن عند شخص معياري .
master impression	طبعة نهائية ، طبعة رئيسية انظر طبعة نهائية (Final impression) .	masticatory force	قوة ماضغة ، قوة المضغ القوة المُستخدمة بواسطة العضلات الماضغة أثناء المضغ .
masticate	يَمَضغ ، يَعلُك ، يَطحن	masticatory movements	حَرَكَات ماضغة ، حَرَكَات المضغ 1- حركات المضغ . 2- حركات فكّية سفلية تستعمل لمضغ الطعام .
masticating	ماضغ ، طاحن	masticatory mucosa	مُخاطية ماضغة جزء من المخاطية الفموية تشمل اللثة والحنك الصلب .
masticating surfaces	أسطح ماضغة ، سطوح ماضغة	masticatory muscles	عضلات ماضغة العضلات المسؤولة عن عملية المضغ ، وتشمل زوجين من كل من العضلة الماضغة (Masseter m.) ، العضلة الصدغية (Temporalis m.) ، العضلة الجناحية الوحشية (Lateral pterygoid-m.) والعضلة الجناحية الإنسية (Medial pterygoid m.) .
mastication = manducation	مَضغ ، طحن عملية مضغ الطعام ، حيث يُقَطع الطعام بالقواطع الأمامية ويُطحن أو يُسحن بواسطة الأرحاء ثم يتبع ذلك البلع والهضم .	masticatory nerve	عَصَب ماضغ
mastication, components of	عناصر المضغ حركات الفك المختلفة التي تحدث أثناء المضغ ، والتي يسيطر عليها الجهاز العضلي العَصَبِي ؛ ومفصلي الفك الصدغي ؛ والأسنان ؛ والطعام المراد مضغه . يمكن فصل عناصر الدورة المَضغية (بغرض التحليل أو الوصف) إلى عناصر فتح ماضغة ؛ وعناصر إغلاق ماضغة ؛ وعناصر جانبية يسرى ماضغة وعناصر جانبية يميني ماضغة ؛ وعناصر أمامية خلفيه ماضغة .	masticatory pain	ألم مَضغِي ألم في أماكن عدة بالوجه والفم يتسبب عن المضغ ولا يتسبب عن مرض موضعي بالفم .
mastication, antro. posterior	خلفية ماضغة عناصر أمامية	masticatory performance	كفاءة مَضغية ، فعالية ماضغة قياس سحق الطعام تحت ظروف اختبار قياسية .
components of		masticatory surfaces	أسطح ماضغة ، سطوح ماضغة الأسطح الطاحنة للأرحاء والضواحك .
mastication, closing components of	عناصر إغلاق ماضغة	masticatory system	جهاز ماضغ ، جهاز مَضغِي الأعضاء والبنى الفموية التي تدخل في عملية المضغ ؛
mastication , forces of	قوى المضغ القوة المحركة التي تنشأ عن النشاط الحركي للعضلات أثناء عملية المضغ الطبيعي .		
mastication , left lateral	عناصر جانبية يسرى ماضغة		
components of			
mastication, opening components of	عناصر فتح ماضغة		
mastication , organ of	عَضو المَضغ ، العَضو الماضغ مجموعة كل البنى التي تشترك في الكلام والمستقبل لمضغ وبلع الطعام .		

وهي الفكّين ، والأسنان والأنسجة الداعمة ، ومفصلي الفك الصدغي ، والعضلات الفكّية ، واللسان ، والشفتين ، والخدّين ، ومخاطية الفم (بحسب تعريف الجمعية الأمريكية للأسنان (ADA) .

mastoid خُشَاءٌ ، خُشَائِي

1- نُتوءٌ سميكٌ من العظم الصدغي .

2- متعلقٌ بالنتوء الخُشَائِي .

mastoid antrum غار الخُشَاءِ ، جوف الخُشَاءِ

mastoid arteies الشرايين الخُشَائِيَّة

تغذي الأم الجافية ، والجيوب الجانبية ، والخلايا الخُشَائِيَّة ، انظر مدخل خُشَائِي (Mastoidea) .

mastoid disease مَرَضُ الخُشَاءِ

mastoid foramen ثُقْبَةُ خُشَائِيَّة

ثُقْبَةٌ صغيرةٌ خلفَ النتوء الخُشَائِي يمرُّ منها شريانٌ ووريدٌ .

mastoid fossa = mastoid antrum حُفْرَةٌ خُشَائِيَّةٌ =

جَوْفُ الخُشَاءِ (غار الخُشَاءِ)

انخفاضٌ على السطح الجانبي للعظم الصدغي للجيوب الجانبية .

mastoid process النَّاتِي الخُشَائِي ، نتوء العظم الصدغي

بروزٌ عظميٌّ ثنائي الجانب خلف وأسفل كل مجرى سمعي ظاهرٍ يحتوي على جيبٍ هواءٍ مُفْرَغٍ .

mastoidale خُشَائِي ، النُقْطَةُ الخُشَائِيَّة

أقصى نقطة سفلية على النتوء الخُشَائِي ؛ وهي علامة لقياس الرأس .

mat = matt = matte طَافِيءٌ ، مُطْفَأٌ ، غَيْرُ بَرَّاقٍ ، كامدٌ

طلاءٌ أو سطحٌ بلا بريقٍ .

mat colour لونٌ طَافِيءٌ ، لونٌ بلا بريقٍ ، لونٌ كامدٌ

mat gold ذهبٌ مُطْفَأٌ ، ذهبٌ بلا بريقٍ ، ذهبٌ كامدٌ

matching تَوَافُقٌ

matching , colour تَوَافُقُ اللونِ ، تَوَافُقٌ لوني

materia alba 1- المادَّةُ البِيضَاءُ

2- لويحةٌ سنيةٌ

تَرَسُّبٌ لِنِ أبيضٌ ، يحتوي على فضلات الطعام ، وخلايا ظهارية ميتة ، وخلايا دم بيضاء ، وبروتين لعابي ، ودهون ، وهو وسط جيد لنمو الجراثيم يوجد حول أعناق الأسنان والحواف اللثوية ، ويعمل كمُهَيِّجٍ لثوي موضعي ؛ ترافق اللويحة السنية عادة الصحة الفموية الرديئة أي تتواجد عند عَدَمِ الاهتمام بنظافة الفم والأسنان ، ويمكن إزالتها بسهولة في بداية تَشَكُّلِها بغسلها بالماء المضغوط بالهواء أي بالمرذاذ المائي أو بفرشاة الأسنان والمعجون .

materia medica مُفْرَدَاتُ الطبِ ، علم الأدوية

علم الأدوية أو دراسة العقاقير ، ومصادرها ، وتحضيراتها واستعمالها في الطب وطب الأسنان .

material مادَّةٌ

material , alginate impression مادَّةُ الأَلْجِينَاتِ الطابِعةُ ،

مادَّةٌ طَبَعُ أَلْجِينِيَّة

material , base مادَّةُ القَاعِدَةِ

material , colloidal impression المادَّةُ الطابِعةُ شَبهُ الغرويَّة

material , denture base مادَّةُ قَاعِدَةِ البَدَلَةِ السنيةِ

material , denture مادَّةُ البَدَلَةِ السنيةِ

material , elastic impression مادَّةٌ طَبَعُ مرنةٌ

material , hydrocolloid impression المادَّةُ الطابِعةُ شَبهُ

الغرويَّة مائيَّة

material , impression مادَّةُ الطَبَعِ ، مادَّةٌ طابِعةٌ

material , selection of انْتِقاءُ المادَّةِ

material , silicone rubber مادَّةُ المطاطِ السيليكوني الطابِعةُ

impression material , zinc oxide-eugenol مادَّةُ أكسيدِ

الزِنكِ واليوجينولِ

impression الطابِعةُ

matrices مَسانِدٌ

مفردُها مَسنَدَةٌ (Matrix) .

matrix مَسنَدَةٌ ، قَالِبٌ ، مَطْرَسٌ

1- دار صناعي مؤقت ، مثل شريط أو طوق رفيع من المعدن لإحاطة وتشكيل حشوة الأملغم الفضية . أثناء إدخالها في حالتها اللدنة إلى أن تتصلب ؛ ولتثبيت الحاجز المطاطي لمنع اللعاب أو الدم ، إلخ . من التداخل أو تلوّث الحشوة .

2- قالب الصب .

قالب يستخدم في الصب .

3- مطرس : نسيج بين الخلايا أو المادة الأساسية للخلية ؛ قاعدة في مواد الحشو الراتينية ؛ المادة التي تحيط بالحشية أو القلب .

4- الجزء الأثني من الوصلة المحكمة .

matrix , amalgam = مَسنَدَةٌ الأملغم = شريط المَسنَدَةِ ، مَسنَدَةٌ

شريطية

تستخدم في حشو حفرة جانبية إطباقية بمادة الأملغم لإحاطة

السن ودعمها ، أثناء إدخال مادة الحشوة وهي في حالتها

اللدنة حتى تتشكل الحشوة لتعويض جدار السن المفقود .

matrix , anatomic مَسنَدَةٌ تشريحية

matrix , celluloid مسندة سليلويدية ، مسندة شريطية
 celluloid matrix band = plastic matrix band سليلويدية
 شريط سليلويد يُستعمل لعمل قالب لحشوة لدنة أو
 حشوة راتين مركب بالشكل المراد .

matrix , Black's tie-band مسندة بلاك ذات الرباط
 matrix , cellulose acetate مسندة خللات السليولوز
 matrix , cerviform مسندة عنقوية الشكل
 مسندة على شكل عنق .

matrix , classV cavity مسندة حفرة الصنف الخامس
 matrix , dentine قاعدة العاج ، الأساس العضوي العاجي ،
 مطرس عاجي
 النسيج الضام بين الخلوي الذي يتشكل منه العاج ؛ ويكون
 في مراحل تطوره البدئية عضوياً ، ولكنه يتمعدن في مراحل
 تطوره .

matrix , enamel قاعدة مينائية ، الأساس العضوي
 المينائي ، مطرس مينائي
 الإفراز العضوي لأرومات الميناء الذي يترسب فيه
 البلورات المينائية غير العضوية .

matrix , incisal angle مسندة الزاوية القاطعة
 matrix , organic = مطرس عضوي ، أساس عضوي ،
 نسيج عضوي = مطرس مينائي
 matrix , self-adhesive مسندة ذاتية الالتصاق
 matrix , soldered band مسندة ذات شريط ملحوم
 matrix , Walser's مسندة والسر
 matrix band شريط المسندة ، مسندة شريطية
 شريط معدني رقيق (0.0015 , 0.002 بوصة) ، يكون عادة
 من الفولاذ الصامد أو النحاس أو من مادة متماثرة ،
 يلتف بإحكام حول سن فيها حفرة محضرة ذات أسطح
 متعددة ، للتعويض المؤقت عن الجدران المفقودة من السن ،
 يستخدم كدعامة محيطية أثناء رص وتكثيف الحشوة
 داخل الحفرة لإعطاء شكلها المحيطي ونعومة السطح .

matrix band retainer مثبتة شريط المسندة
 أداة معدنية ذات مشبك أو نابض أولولب ، تستخدم
 لتثبيت شريط المسندة في موضعها على السن في فم
 المريض . يوجد نوعان رئيسيان :
 1- نوع يستعمل في حالات الحفر الإطباقية الإنسية أو
 الحفر الإطباقية الوحشية في الأرحاء والضواحك .
 2- والنوع الحلقي الذي قد يستعمل أيضا للحفر الإنسية
 الإطباقية الوحشية .

matrix band retainer , Ivory's مثبتة شريط المسندة
 رقم 1 بحسب No1 = ASH matrix retainer = Ivory
 مثبتة شريط المسندة رقم 1 بحسب ASH
 تستخدم لتثبيت شريط المسندة للحفر ذات السطحين فقط .
 تكون الأطراف المثقوبة لأشرطة المسندة الفولاذية الصامدة
 مثقبة باتساعات مختلفة وثخانة مختلفة ، تسمح بضبطها
 بإحكام على السن ؛ وتستخدم أقصرها طولاً للضواحك
 وهي أسهل في نزعها من الأنواع الحلقيّة دون الإضرار
 بالحشوة بعد إتمامها .

matrix band retainer , annular type مثبتة شريط المسندة
 من النوع الحلقي
 تستخدم لتثبيت شريط المسندة للحفر ذات السطحين أو
 الأسطح الثلاثة .

matrix band retainer , Ivory's 8 = 8
 بحسب إيثوري No8 = ASH matrix retainer
 مثبتة شريط المسندة رقم 8 بحسب Ash
 تماثل حامل شريط المسندة لسيفيلاند (Siqueland's
 matrix band holder) ، ولكن يمكن تحرير شريط المسندة
 قبل نزع حامل الشريط .

matrix band holder , Siqueland's = 8
 لسيفيلاند = حامل
 شريط المسندة ذاتية الضغط لسيفيلاند
 طوق شريطي يطوى داخل المثبت على شكل حلقة تربط
 بتدوير مقبض عقدي (Knurled knob) ؛ حين الانتهاء من
 تكثيف ورس الحشوة ، ينزع الحامل والشريط معاً .

matrix band holder , Tofflemire's حامل شريط المسندة
 لتوفيل ماير
 يتم اختيار أحد الأشكال المختلفة من الأشرطة وتوضع في
 الحامل وتثبت بلولب شد يدار بصمولة (عزقة) عقدية
 لإحكام الشريط الحلقي حول السن ؛ يمكن تحرير الشريط أو
 الطوق قبل تحرير الحامل أو المثبت .

matrix band , celluloid = شريط المسندة السليلويدية =
 plastic matrix band شريط المسندة البلاستيكية
 شريط من السليلويد يستعمل لعمل قالب لحشوة لدنة أو
 حشوة راتين مركب بالشكل المراد .

matrix band , crown and bridge شريط المسندة للتاج
 والجسر
 رقاقة ذهب أو رقاقة بلاتين يتم صقلها لتتطبق على القالب
 المحضّر لتاج ، حيث تستخدم كقالب ينقل بعد ذلك إلى
 الفرن لحبز التيجان الخزفية .

matrix band , plastic مسندة شريطية بلاستيكية

matrix holder حامل المسندة

أداة لحمل طوق أو شريط معدني أو شريط بلاستيكي وتثبيتته في موضعه حول تاج السن بإحكام ؛ المسندة حول تاج السن تعطي الشكل والمحيط للحشوة النهائية ؛ ويمكن أن تعوض سطحاً جانبياً واحداً أو المحيط الكلي للسن لتسمح بحشوة تعويضية لكل الأسطح في وقت واحد .

matrix holder , mesio-occlusodistal حامل المسندة الإنسية الطاحنة الوحشية

matrix retainer = matrix holder مثبت المسندة = حامل المسندة

matrix strip شريط المسندة ، مسندة شريطية

matrix strip holder = mesio-occlusodistal matrix holder حامل شريط المسندة = حامل المسندة الإنسية الإطباقية الوحشية

matt = matte = mat مطفاً ، طافيء ، كامد

سطح بلا بريق ، لون بلا بريق .

matt colour لون طافيء ، لون مطفاً ، لون كامد

matt gold ذهب مطفاً ، ذهب بلا بريق ، ذهب كامد

mattress suture خياطة تنجيدية ، خياطة فراشية

انظر خياطة (Suture) .

maturation نُضج

1 - عملية يتم فيها تمعدن ميناء السن المتكون حديثاً ، وذلك بواسطة سحب المادة العضوية والماء ، وترسيب الأباتيت .

2 - عملية النضوج .

mature ناضج ، راشد

mature bone عظم ناضج

mature collagenous fibers ألياف كولاجينية ناضجة

mature dentine عاج ناضج

mature enamel ميناء ناضج

maturity نُضج ، بلوغ ، رُشد

اكتمال النمو .

maxilla الفك العلوي

يشتمل على جزأي الفك العلوي الملتحمين الداعمين للأسنان العلوية والمثبتين بالجمجمة ، ويفصل سقف الفم عن قاع التجويف الأنفي وقاع الحجاج . فك علوي ثابت ، يكون مع الفك السفلي النصف السفلي من الهيكل الوجهي تقريباً ، يحتوي على الأسنان العلوية الأولية

(المؤقتة) والأسنان العلوية التالية (الدائمة) يدخل في تكوين سقف الفم ، وقاع الأنف ، وقاع الحجاج .

maxillae فكوك علوية

جمع فك علوي .

maxillary فكي علوي

متعلق بالفك العلوي .

maxillary antrum = maxillary sinus = antrum of Highmore الجيب الفكي العلوي (غار الفك العلوي) = جيب هيمور

فراغ هوائي أو مساحة مُفرّغة داخل الفك العلوي ، مُبطّن بظهارة ذات أهداب ويصرف في التجويف الأنفي ؛ تقع جذور الأرحاء العلوية وجذور الضواحك أحياناً مباشرة تحت قاع الجيب .

maxillary angle زاوية الفك العلوي

الزاوية المتكونة عند نقطة تماس القاطعين المركزيين من تقاطع خطوط من المقطب (نقطة مَفرق الحاجبين) وأكثر النقاط بروزاً على الفك السفلي .

maxillary antrum الجيب الفكي العلوي ، جيب الفك العلوي (غار الفك العلوي)

maxillary artery = internal maxillary artery الشريان الفكي العلوي = الشريان الفكي العلوي الباطن

يغذي التواء السنخي للفك السفلي ، والعضلات الخدية ، إلخ .

maxillary canal القناة الفكّية العلوية

القناة السنية العلوية .

maxillary canine ناب علوي

maxillary central incisor قاطع مركزي علوي ، ثنية علوية

maxillary cuspid ناب علوي

maxillary dental arch قوس سنية علوية

maxillary denture flange جناح البدلة السنية الكاملة العلوية

الجزء الممتد من قاعدة الجهاز السني الكامل العلوي من الارتفاع المتبقي وفوق مخاطية الفم إلى حدبتي الفك العلوي والتقاء الحنك الصلب مع الحنك الرخو .

maxillary disimpaction forceps ملقط إزالة الانحشار الفكي العلوي

انظر ملقط ، كَلابَة (Forceps) .

maxillary first bicuspid ضاحك أول علوي

maxillary first molar رحي أولى علوية

maxillary first premolar ضاحك أول علوي

maxillary gum pad وسادة لثوية علوية ، حافة اللثة العلوية

maxillary hiatus فُتحة فكية علوية ، فُتحة الفك العلوي
فُتحة موجودة على السطح الداخلي لعظم الفك العلوي ، ما بين الفراغ الأنفي والجيب الفكي الأنفي .

maxillary impression = upper impression طبعة علوية ، طبعة الفك العلوي
طبعة للفك العلوي أو للبنية السنية العلوية .

maxillary incisors قواطع علوية (ثنايا ورباعيات علوية)

maxillary lateral incisor قاطع جانبي علوي ، رباعية علوية

maxillary major connectors وصلات الفك العلوي الرئيسية

maxillary nerve عَصَب الفك العلوي
يعصب جلد الجزء العلوي من الوجه ، والأسنان العلوية ، ومخاطية الأنف ، والخدين والحنك ، والسحايا ، انظر مدخل فكي علوي (Maxillaris) .

maxillary osteotomy قطع عظم الفك العلوي
إعادة وضع الفك العلوي جراحيا .

maxillary plane مستوى فكي علوي
(في قياسات الجمجمة) : مستوى متعامد مع المستوى السهمي ، ومار بالشوكتين الأنفيتين الأمامية والخلفية ، يشاهد على الصورة الشعاعية الجانبية للجمجمة .

maxillary plexus ضفيرة فكية علوية ، حزمة عصبية
إحدى الضفائر العصبية المحيطة بالشريانين الفكيين العلويين الظاهر والباطن .

maxillary process النتوء الفكي العلوي
نتوء العظم الحنكي ، نتوء العظم الوجني .

maxillary process in embryo النتوء الفكي في الجنين
نتوء من القوس الفكية في الجنين يتطور منه عظم الفك العلوي والعظم الوجني والجزء العلوي من الخد والشفة .

maxillary process of the palatine bone النتوء الفكي للعظم الحنكي
صفحة رقيقة تبرز للأمام من مقدمة عظم الحنك ، مغلقة النهاية السفلي الخلفيه لفتحة الجيب الأنفي .

maxillary process of the zygomatic bone النتوء الفكي للعظم الوجني
نتوء نازل غير حاد لعظم الوجنة يلتقي مع عظم الفك العلوي .

maxillary prolapse هبوط الفك العلوي ، تدلي الفك العلوي

maxillary protraction بروز فكي علوي ، بروز الفك العلوي

نوع من العيب الوجهي تكون فيه النقطة تحت الأنف واقعة للأمام بالنسبة للمستوى الحجاجي .

maxillary protuberance ناتئ الفك العلوي ، ناشزة

الفك العلوي

maxillary rampart سور فكي علوي ، متراس الفك العلوي
ارتفاع من الخلايا الظهارية في الجزء من الفك الذي يتطور إلى حافة سنخية أو دُرورية في الجنين .

maxillary rubber-base impression طبعة الفك العلوي المطاطية

maxillary second bicuspid ضاحك ثان علوي

maxillary second molar رحي ثانية علوية

maxillary second premolar ضاحك ثاني علوي

maxillary sinus جيب فكي علوي ، جيب الفك العلوي
(غار الفك العلوي)

تجويف عظمي هرمي الشكل داخل جسم الفك العلوي مُطَبَّن بخلايا ظهارية تنفسية ، يوجد عادة أعلى جذور الضواحك والأرحاء ، ويمتد بشكل عام من منطقة الناب أو الضواحك إلى الخلف حتى الحدبة الرحوية ، ويظهر في الصور الشعاعية كفراغ وحيد التجويف أو متعدد الفجوات منفذ للأشعة ، يشاهد من الجهة الوحشية للناب إلى حدبة الفك العلوي ؛ قد يتغير شكل الجيب الفكي العلوي خلال الحياة ، وهو جيب هوائي .

maxillary sinusitis إنتان الجيب الفكي

maxillary third molar رحي ثالثة علوية

maxillary tuberosity حدبة فكية علوية ، حدبة الفك العلوي
حدبة صغيرة أو نتوء خشن صغير عند النهاية الوحشية للنتوء السنخي العلوي .

maxillary tuberosity reduction رد حدبة الفك العلوي ، اختزال حدبة الفك العلوي
إزالة جراحية للنسيج العظمي والنسيج الظهاري الليفي الزائد والمكون للحدبة ، وذلك لتسهيل تصنيع ووضع البدلة السنية في الفم .

maxillary wisdom tooth رحي ثالثة علوية ، ضرس العقل العلوي

maxillate ذو فكين ، مُفَكَّك

maxillectomy استئصال الفك العلوي
إزالة جزء أو استئصال أو بتر الفك العلوي .

maxillitis 1- التهاب الفك العلوي
2- التهاب عُدد الفك العلوي

maxillo-	(سابقة) فكي علوي	maximal	أقصى ، أعظم
maxillo-dental	فكي علوي سني متعلق بالفك العلوي والأسنان .	maximum	الأقصى ، الأعظم عكسها الأقل (Minimum) .
maxillo-facial	فكي علوي وجهي متعلق بالفكين وعظام الوجه .	maximum force	أقصى قوة (في تقويم الأسنان) : أقصى قوة تقويمية تؤدي إلى تحريك السن بمعدل مقبول إكلينيكيًا .
maxillo-facial injuries	إصابات فكية علوية وجهية	maximum intercuspal position	أقصى وضع بين الحدبتين
maxillo-facial prosthesis	تعويض فكي علوي وجهي فرع من طب الأسنان : يختص بعمل أجهزة تعويضية لعلاج أو تعويض أنسجة مفقودة في الجهاز الفموي الفكي والبنى الوجهية المصاحبة ، بسبب إصابة أو مرض أو عملية جراحية أو عيوب خلقية لا يمكن تعويضها جراحياً وإنما تعوض صناعياً من الناحية الجمالية والوظيفية .	maximum intercuspation	أقصى تداخل للحدبات
maxillo-frontale	فكي علوي جبهي نقطة قياس الجمجمة وهي النقطة التي يلتقي عندها الدرز الجبهي الفكي العلوي مع العرف الدمعي .	maximum permitted dose = MPD	أقصى جرعة مسموح بها الحد الأعلى من الجرعة الإشعاعية التي يتعرض لها الشخص خلال فترة محددة ؛ قد يسبب الإشعاع المتأين إصابات بدنية أو وراثية للأفراد إما بواسطة جرعة عالية التركيز أو جرعات صغيرة تراكمية لفترة زمنية طويلة .
maxillo-jugal	فكي علوي خدي ، فكي علوي وجني متعلق بالفك العلوي والحد .	McCall's festoons	تطارييف مآكول تضخم الحافة اللثوية وتقوسها ، التي تكون ملتهبة عادة .
maxillo-labial	فكي علوي شفوي متعلق بالفك العلوي والشفة .	McKesson's prop = mouth prop	مُبعدد ماكسون = مُبعدد فموي انظر مُبعدد فموي (Mouth prop) .
maxillo-mandibular	فكي علوي وسفلي متعلق بكل من الفك العلوي والفك السفلي .	mean	متوسط ، مُعدّل ، يعني نسبة مجموع المشاهدات إلى عدد المشاهدات .
maxillo-mandibular record =	تسجيل علاقة الفكين	mean foundation plane	متوسط المستوى القاعدي متوسط الشذوذات المختلفة في شكل وميل المرتكز القاعدي (Basal seat) .
maxillo-mandibular registration	عملية تسجيل العلاقة بين الفك السفلي والفك العلوي .	measles	حصبة مرض فيروسي مُعد يتميز بارتفاع في درجة الحرارة وطفح يظهر عادة بعد الإصابة بأربعة أيام . في مراحل المرض الأولى قد توجد بقع كوبليك (Koplik's spots) في الفم ؛ فترة الحضانة للمرض من 10-14 يوم . تشمل المضاعفات مشاكل في الرئة والأذن .
maxillo-mandibular relation	علاقة الفك العلوي بالفك السفلي أية علاقة بين الفك السفلي والفك العلوي ، مثل علاقة الفك السفلي والفك العلوي اللامركزية ، إلخ .	measure	مقياس ، معيار ، قياس ، إجراء
maxillo-mandibular splint	جبيرة فكية علوية سفلية	measuring	قياس
maxillo-palatine	فكي علوي حنكي متعلق بالفك العلوي والحنك الصلب .	measuring device	جهاز القياس
maxillo-pharyngeal	فكي علوي بلعومي متعلق بالفك العلوي والبلعوم .	meatus	صمّاخ ، قناة ، مجري ، فتحة ، فوهة
maxillotomy = maxillary osteotomy	قطع الفك العلوي بتر جراحي للفك العلوي قطع عظم الفك العلوي .	meatus , acoustic=	صمّاخ سمعي = صمّاخ الأذن
maxilloturbinal	عظم المحارة الفكية محارة الأنف السفلية (Inferior nasal concha) أو عظم المحارة (Turbinate bone) .	auditory meatus	صمّاخ الأذن
		meatus , auditory	قناة داخل الأذن ، تمر من القرينة إلى الغشاء الطبلي عبر صمّاخ الأذن الخارجي ، ومن الغشاء الطبلي خلال الجزء الصخري من عظم الصدغ لتسمح بمرور العصب الوجهي

والعَصَبَ السمعي والشريان السمعي الداخلي من خلال صماخ الأذن الداخلي .	(في تقويم الأسنان) : معالجة تقويمية عن طريق قوى آلية تؤثر على الجملة الوجهية السنية (Dentofacial complex) .
meatus , external auditory ، مجرى السمع الظاهر ، صماخ الأذن الظاهر ، صماخ سمعي خارجي	mecistocephalic = mecistocephalous طوليل الرأس
ممر خارجي إلى الأذن الوسطى ، يمر خلال العظم الصدغي ؛ مجرى يمر من القرينة إلى طبلة الأذن .	meckelectomy استئصال عقدة ميكل (تحت الفك) إزالة جراحية للعقدة الجناحية الحنكية (عقدة ميكل Meckel's ganglion) .
meatus , internal auditory مجرى السمع الباطن ، صماخ الأذن الباطن ، صماخ سمعي داخلي	Meckel's cartilage عُضروف ميكل نسبة إلى ج. ف. ميكل الابن JFMeckel، 1833-1781 ، جراح ألماني .
ممر داخلي من الغشاء الطبلي خلال الجزء الصخري من عظم الصدغ ، يمر من خلاله العَصَبَ الوجهي والعَصَبَ السمعي والشريان السمعي الباطن .	العضروف المكوّن للقوس الغلصمية الأولى في الجنين .
meatus , nasal صماخ أنفي ، صماخ الأنف	Meckel's ganglion عُقدة ميكل نسبة إلى ج. ف. ميكل الأب ، JFMeckel , the elder ، 1774-1714 ، مُشَرِّح ألماني .
أحد التجاويف أسفل كل من القرينات على الجدار الجانبي للتجويف الأنفي ؛ كل منها يُسمّى حسب القرين الذي ينتمي إليه : صماخ أنفي سفلي ، وصماخ أنفي أوسط ، وصماخ أنفي علوي .	1- العُقْدَةُ الجناحية الحنكية (Pterygopalatine ganglion) . 2- العُقْدَةُ تحت الفك السفلية (Submandibular ganglion) (العقدة الصغيرة لميكل Lesser ganglion of Meckel) ، انظر عُقدة وتدية حنكية (Sphenopalatine ganglion) .
meatus nasopharyngous الصماخ الأنفي البلعومي	متطاول الرأس
mechanic ميكانيكي ، صانع يدوي ، حرفي	mecocephalic = dolichocephalic
mechanic , dental صانع أسنان ، حرفي أسنان	media 1- الطبقة الوسطى في الأوعية 2- أوساط جرثومية ، أوساط زراعية
mechanical آلي	بيئات زرع أو أوساط زرع أو مستنبتات .
mechanical amalgamator مُمْلَغَمَة آلية	1- متوسط ، أوسط ، وَسَطِي medial = median = medianus 2- داخلي 3- إنسي
جهاز يعمل بالكهرباء يعمل على اهتزاز خليطة الأملغم مع الزئبق لفترة زمنية محددة لتكوين الأملغم ؛ يتم مزج مواد أخرى مثل الإسمنت وحشوات الراتين المركب بهذه الطريقة . يجب وضع المملغمة (Amalgamator) في وعاء بلاستيك ضحل ، لتجميع الزئبق المتناثر أثناء مزج خليطة الأملغم .	في اتجاه خط الوسط أو منتصف الجسم .
mechanical hammer مطرقة آلية	medial-lingual sulcus ميزاب لساني متوسط ، أخطود لساني أوسط
mechanical separator فاصلة آلية	شقّ سطحي غير عميق في وسط ظهر اللسان .
mechanical sharpener مسن آلي ، مشحذ آلي	medial nasal process بُروز أنفي متوسط ، نُتوء أنفي متوسط
mechanical stimulus مُنَبِّه آلي	العضلة الجناحية الإنسية
أية مادة مثل الشمع التي تمضغ من أجل تنبيه انسياب اللعاب .	medialis إنسي ، في اتجاه خط النصف
mechanical balanced occlusion إطباق متوازن آلياً	median أوسط ، وسطي ، إنسي ، متوسط
إطباق متوازن بدون الرجوع للاعتبارات الفيزيولوجية الأساسية ؛ كما في المطبق (Articulator) .	1- موجود في المركز أو باتجاه الوسط أو في الخط الأوسط للجسم . 2- قريب من خط الوسط للقوس السنية .
mechanism آلية ، تقنيّة	median alveolar cyst كيسة سنخية متوسطة
mechanism , eruption آلية البرؤخ	median jaw relation علاقة فكية متوسطة
mechanism , immunity آلية المناعة	أية علاقة فكية حينما يكون الفك السفلي في المستوى السهمي الأوسط .
mechanotherapy معالجة آلية	

median line خط متوسط
 1- نقطة تقاطع المستوى السهمي الأوسط مع القوسين
 السنيتين السفلية والعلوية .
 2- خط مركزي يقسم سطح الجسم المركزي إلى يمين
 ويسار .

median mandibular cyst كيسة فكية سفلية متوسطة
median mandibular point النقطة السفلية المتوسطة
 نقطة على المركز الأمامي الخلفي لحيد الفك السفلي عند
 المستوى السهمي المتوسط .

median palatine cyst = كيسة حنكية متوسطة
median palatal cyst
 كيسة تطويرية تنشأ في الشق المتوسط للحنك . انظر تحت
 كيسة (Cyst).

median plane مستوى متوسط
 انظر مستوى سهمي أوسط (Mid-sagittal plane) .

median rhomboid glossitis التهاب اللسان المعيني المتوسط
 انظر التهاب اللسان (Glossitis) .

mediastinum مُنصّف

medical طبي ، دوائي
 متعلق بالطب (Medicine) .

medical center مركز طبي

medical ethics الآداب الطبية ، الأخلاقيات الطبية

medical history تاريخ طبي
 السوابق المرضية والعلاجية .

medicament دواء ، عقار ، علاج
 أية مادة علاجية ؛ أي دواء علاجي .

medicament cup كأس الدواء

medicament glass bottle زُجاجة الدواء

medicamentarius صيدلي (لاتينية)

medicaster دَجّال ، يدّعي الطب

medicaster, dental دَجّال سني
 الشخص الذي يمارس مهنة طبيب الأسنان بغير شهادة تخرّج
 من كلية طب الأسنان .

medicated عالج ، طبّب

medication تطبيب ، مُداواة ، تداو ، معالجة

medicinal طبي ، علاجي ، دوائي
 1- متعلق بالطب .
 2- ذو خصائص علاجية أو طبية .

medicine 1- علم الطب

دراسة وعلاج الأمراض ، خصوصاً العلاج بدون اللجوء
 للجراحة .

2- دواء
 أي عقار أو دواء يستعمل لعلاج مرض .

medicochirurgic = medicochiurgical طبي جراحي

medicodental طبي سني

متعلق بالطب العام وطب الأسنان .

medio- , medi- (سابقة) وسط ، أوسط ، إنسي

mediofrontal جبهي متوسط ، جبهي وسطي
 متعلق بوسط الجبهة .

mediolateral جانبي متوسط ، متوسط جانبي ، إنسي وحشي

mediopalatine حنكي متوسط ، حنكي إنسي
 متعلق بالجزء الأوسط من الحنك .

medisect يشطر ، يشق إلى نصفين ، يقطع إلى نصفين ،
 يقطع إنسياً

medium وسط ، وسيط ، بيئة ، منبت
 1- أية مادة يتم بواسطتها نقل شيء ما .
 2- بيئة أو وسط ؛ وسط استنبات .

medium , culture مستنبت ، وسط زراعي ، مستنبت جرثومي

medium , separating وسط عازل ، وسط فاصل
 مادة عازلة تستعمل لطلاء الأسطح ، لمنع التصاقها
 ولتسهيل انفصالها بسهولة . مُزلق مثل الثاقلين أو غلاف
 مثل رقاقة القصدير .

medulla = marrow 1- نُخاع ، نقي
 2- لب
 طبقة العظم الإسفنجية الداخلية ؛ تُسمّى أيضاً النقي
 (Marrow) .

medullar = medullary نُخاعي ، لبي ، نقيوي ، شبيه
 بالنخاع أو النقي
 متعلق بالنخاع أو النقي (Medulla) .

meg- , mega- (سابقة) كبير ، غليظ ، ضخم ، ضخامة

megacephalic = megacephalous كَبَر الرأس ، كبير
 الرأس ، رأس

megacephaly = كَبَر الرأس ، ضخامة الرأس

megacephalous

megadont = macrodont كبير الأسنان ، أروق
 ذو أسنان شاذة كبيرة وضخمة .

megadontia = megadontism = كَبَر الأسنان ، ضخامة
 الأسنان ، ضخامة سنية و الروق
macrodontia

megadontic كبير الأسنان ، ضخمة الأسنان متعلق بكبر الأسنان أو ضخامة الأسنان .

megadontism = macrodontism = ضخامة الأسنان = كبر الأسنان ، الروق حالة من ضخامة الأسنان الشاذة ؛ كبر الأسنان .

megaglossia = macroglossia ضخامة اللسان انظر ضخامة اللسان (Megaloglossia) .

megagnathous = macrognathus الفقم ، ضخمة الفك ، كبير الفك

macrognathic أفقم ، ذوفك كبير

megal- , megal- (سابقة) كبير ، ضخمة ، عظيم ، عملاق ، عرطل

megalgia = severe pain ألم شديد ، ألم مفرط ، ألم مبرح

megalo- , megal- (سابقة) ضخمة ، كبير ، عرطل مفرط الضخامة (Abnormally large) .

megaloblast أرومة ضخمة

megalocephalia = megaloccephal كبر الرأس ، ضخامة الرأس

megalocephalic ضخمة الرأس

megalocephaly ضخامة الرأس 1- ذورأس مفرط الضخامة .

megalocyte كرية ضخمة

megalodontia = macrodontism كبر الأسنان ، ضخامة الأسنان ، ضخامة سنينة

megaloglossia ضخامة اللسان نوع من كبر حجم اللسان ناتج عن تضخم عضلات اللسان .

megaloscope عدسة مكبرة ضخمة ، منظار مكبر

- megal (لاحقة) ضخامة ، ضخمة

megaprosopous كبير الوجه ، ضخمة الوجه ذو وجه مفرط الضخامة .

Meglin's palatine point نقطة مجالن الحنكية نسبة إلى ج. أ. مجالن ، J.A.Meglin ، 1824-1756 ، طبيب فرنسي . النقطة التي يبرز عندها العصب الحنكي النازل من القناة الفكية الحنكية .

meiosis انقسام منصف ، انتصاف انقسام الخلية أثناء نموها ، حيث يوجد في كل نواة للخلية الناتجة عن الانقسام نصف صبغيات الخلية الأم .

Meissner's corpuscles parent cell جسيمات مايسنر الخلية ميلانين

melanin تلون بني قاتم إلى الأسود للخلايا الظهارية في الجلد ، والشعر ، وشبكية العين .

melano- (سابقة) ميلانين ، قلامي ، صباغي ، أسود وجود صبغة الميلانين بالخلايا ، مما يكسبها اللون القاتم .

melanoameloblastoma ورم أرومات الميناء القتامي ، ورم مينائي قتامي ، ورم أرومات الميناء الميلانيني ورم الأدمة الظاهرة العصبية الميلانيني في الطفولة .

melanoblast أرومة الميلانين ، أرومة ميلانينية

melanocarcinoma سرطانة ميلانينية

melanodontia , infantile= = شذوذ سني ميلانيني طفلي = امتصاص السن الخارجي ، تأكل السن الخارجي

odontoclasia = امتصاص السن الخارجي = تأكل السن الخارجي

melanodontoclasia = = ورم ليفي قتامي = شامة زرقاء ، وحمه زرقاء ، ورم ليفي ميلانيني

odontoclasia = لسان قتامي ، لسان سحامي = لسان أسود (لسان ميلانيني)

melanoid شبيه الميلانين ، ميلانيني الشكل

melanoma ورم ميلانيني ، خال ، ميلانوم ورم خبيث يحتوي على خلايا مصطبغة بالميلانين ؛ يتميز بلونه الأسود ؛ شامة مصطبغة تحولت إلى ورم خبيث .

melanoma , benign mesenchymal = ورم اللحمية المتوسطة = الميلانيني الحميد = وحمه زرقاء

blue nevus الميلانيني الحميد = وحمه زرقاء

melanoma , palatal الورم الميلانيني الحنكي

melanoplakia تلتطمع ميلانين تصبغ بقعي للغشاء المخاطي الفموي ، يرافق التهاب الفم ، واليرقان (Jaundice) ، وبعض الأمراض الأخرى .

melanosarcoma ساركومة ميلانينية

melanotic nevus الوحمه الميلانينية ورم حميد يأخذ شكل حطاطة أو بقعة محدودة صغيرة بنية أو رمادية . تشاهد داخل الفم على الحنك الصلب أو المخاطية الشدقية .

melanotic neuro - ورم الأدمة الظاهرة العصبي الميلانيني

ectodermal tumor

melanotrichia linguae = لسان أسود مشعر = لسان أسود

black tongue

melitis التهاب الخد
melitoptyalism جلوكوزية اللعاب
 إفراز لعاب يحتوي على الجلوكوز .
melitoptyalon سكر اللعاب
Melkersson-Rosenthal's syndrome متلازمة ميلكرسون
 وروزينثال
 نسبة إلى أ.ج. ميلكرسون ، E.G.Melkersson ،
 1898-1932 ، طبيب سويدي ، وس. روزينثال ،
 C.Rosenthal ، طبيب ألماني معاصر .
 متلازمة أمراض الطفولة تظهر كتورم منتشر في الشفتين على
 شكل حمامي غالباً ، يرافقه شلل وجهي متكرر ، وتشقق
 اللسان المشابه للسان الصفني ؛ قد تحدث طلوان قبة
 الحنك ، وزيادة سماكة اللثة ، وضخامة اللسان .
melo- (سابقة) خَد ، وجنة
melodioterapy = musicotherapy معالجة بالموسيقى ،
 مداواة بالموسيقى
melomania هوس الموسيقى ، الولع بالموسيقى ،
 شغف الموسيقى
meloncus ورم الخد ، تورم الوجنة
melonoplasty = meloplasty تقويم الخد ، رأب الخد ،
 هيكلة الخد أو تربيعة
meloplasty تصنيع الخد ، هيكلة الخد ، رأب الخد
 جراحة تجميلية للخد أو الوجنة .
meloschisis = macrostomia انشقاق الخد = ضخامة الفم
Melotte's metal معدن ميلوت
 نسبة إلى ج. و. ميلوت ، G.W.Melotte ، 1835-1915 ،
 طبيب أسنان أمريكي .
 خليطة لينة ذات درجة حرارة انصهار منخفضة مكونة من
 ثمانية أجزاء بزموت ، وخمسة أجزاء رصاص ، وثلاثة
 أجزاء قصدير . نقطة انصهار المعدن هي 202 درجة
 فهرنهايت ، ويستعمل في طب الأسنان بالمختبر كمادة
 لعمل الأمثلة .
melting 1- انصهار ، ذوبان
 2- صهر ، تذويب
melting ladle مصب الصهر ، مغرفة الصهر
melting point درجة الانصهار ، نقطة الذوبان
 درجة الحرارة التي تتحول عندها المادة الصلبة إلى سائلة .
melting , torch صهر بالحملج
membrana غشاء (لاتينية)

membrana adamantina = غشاء الميناء = ظهارة
reduced enamel epithelium الميناء المختزلة
membrana cerebri أغشية الدماغ ، السحايا
membrana eboris غشاء عاجي
 غشاء محيط بلب السن ، مكون من الخلايا المولدة للعاج
 المتبقية ؛ مصطلح مهممل غير مستعمل .
membrana pretormativa غشاء قاعدي قبل التكوّن
membrane = membrana غشاء
 طبقة رقيقة من النسيج تطن تجويفاً أو تُغطّي جزءاً أو تربط
 أو تفصل بين تجويفين متجاورين .
membrane , adamantine = غشاء مينائي = ظهارة الميناء
reduced enamel epithelium المختزلة
membrane , alveolodental = غشاء سني سنخي = رباط
periodontal ligament حول السني
membrane , basal غشاء قاعدي
membrane , basement غشاء قاعدي ، غشاء القاعدة
 طبقة شفافة رقيقة خارج الخلية لاخلوية ، توجد تحت
 ظهارة الأغشية المخاطية والغدد الإفرازية ؛ وهي طبقة فاصلة
 بين الظهارة والنسيج الضام لمعظم الأعضاء .
membrane , bioguid غشاء حيوي مرشد
membrane , cellular غشاء خلوي
membrane , buccopharyngeal غشاء فموي بلعومي
 منطقة من الجنين البدئي ، تتطور لينمو منها الفم والبلعوم .
membrane , cell غشاء الخلية
 بنية رقيقة يغلف الخلية وينظّم دخول وخروج المواد إلى
 الخلية من البيئة المحيطة بها .
membrane , cellular غشاء خلوي
membrane enamel = غشاء ميناء السن = ظهارة الميناء
reduced enamel epithelium المختزلة
membrane,Hannover's intermediate غشاء هانوفر المتوسط
membrane , hyoglossal الغشاء اللامي اللساني
 ذلك الجزء من الغشاء المخاطي الفموي الذي يربط العظم
 اللامي باللسان .
membrane , mucous غشاء مخاطي
 غشاء مُغطّي بالظهارة ، يحوي الغدد المخاطية ، ويبطن
 التجويف الفموي ، وجميع الأعضاء الأنبوبية ، والممرات
 والتجاويف التي تتصل بخارج الجسم .
membrane , Nasmyth's غشاء ناسميث ، غشاء مينائي
membrane , periodontal الغشاء حول السني ، الرباط
periodontal ligament السنخي السني ، رباط حول السني

طبقة من النسيج الضام تحيط بجذر السن وتربطه بالملاط والعظم السنخي واللثة الحفافية وتقوم بدعم السن في سنخها .	menopause	القعود الإياسي ، الضَّهْي ، انقطاع الطمث سن اليأس عند المرأة ، سن انقطاع الحيض عند المرأة .	
membrane , permeable	غشاء نفاذ	menorrhoea = menorrhea	حيض ، طمث الدورة الشهرية ، أي نزول الطمث الطبيعي .
membrane , semipermeable	غشاء نصف نفاذ	mensa	سَطْح الرحي الطاحن مصطلح قديم للسطح الإطباق لرحى .
membrane , serous	غشاء مَصْلِي	menstruation = menorrhoea	طَمَث ، حَيْض
membrane , subepithelial = basement membrane	غشاء تحت الظهاري ، الغشاء القاعدي تحت الظهارة = غشاء القاعدة	mentagra = sycosis	قوباء الذقن
membrane , submucous = submucous membrane	غشاء تحت المخاطية طبقة من النسيج الضام ، يوجد بين الغشاء المخاطي والبنى النسيجية السفلية ؛ توجد الفم في منطقة الخنك الرخو .	mental	عقلي ، ذهني ، ذقني 1- متعلق بالعقل . 2- متعلق بالذقن .
membrane , synovial	غشاء زليلي غشاء من النسيج الضام ، يبطن المفصل الزليلي ، أي يغطي الأسطح المتمفصلة والأربطة في المفاصل ، ويفرز السائل الزليلي المزلق .	mental age	سن الرشد ، العمر العقلي
membraniform	غشائي الشكل	mental artery	شريان ذقني يُغذي الشفة السفلى والذقن ، انظر مدخل ذقني (Mentalis) .
membranoid	شبه غشائي ، غشائي الشكل	mental deficiency	فُصُور عقلي
membranous	غشائي متعلق بالغشاء .	mental disease	داء عقلي
meningeal	سَحائِي متعلق بالسحايا .	mental disorder	خَلَل عقلي
meningeal artery	شريان سحائي فروع من شرايين عديدة تُغذي الأم الجافية ، والقحف ، والعقدة العصبية مثلثة التوائم . انظر سحائي (Meningea) .	mental foramen	ثُقبة في جسم الفك السفلي أسفل جذر الضاحك الثاني ، يمر من خلالها الفرع الذقني للعصب السني السفلي والأوعية الدموية المصاحبة له .
meningeal artery , accessory = Apterygomeningea	شريان سحائي إضافي = شريان سحائي جناحي	mental fossa	حُفرة ذُقنية
meningeal nerves	أعصاب سحائية تُغذي السحايا ، انظر مدخل عصب سحائي (Meningeus) .	mental handicap	إعاقة فكرية
meningitis	التهاب سحائي ، التهاب السحايا	mental injection	حقنة ذُقنية
meniscectomy	استئصال الهلالة إزالة جراحية للقرص الغضروفي الموجود داخل المفصل ، كما في المفصل الفكي الصدغي .	mental nerve	عَصَب ذُقني يغذي جلد الذقن والشفة السفلي ، انظر ذقني (Mentalis) .
meniscus = articular disc	هلالة بنية غضروفية ليفية هلالية الشكل ؛ وخاصة القرص الغضروفي اللبني داخل المفصل الذي يعمل كوسادة في منطقة تمفصل عظمين .	mental point	نقطة ذُقنية ارتفاق ذقني
		mental protuberance	نتوء ذُقني ، ناشزة ذُقنية ، حدبة ذُقنية نتوء في الفك السفلي على خط الوسط .
		mental reaction	تجاوُب عقلي ، تفاعل نفسي
		mental ridge	حافة ذُقنية ، حيد ذُقني ، ارتفاع ذُقني
		mental spine	شوكة الذقن ، شوكة ذُقنية تُسمَّى أيضاً دُرْبينة ذُقنية .
		mental subnormality	تخلُّف عقلي
		mental tubercle	حُدْبَة ذُقنية واحد من بروزين عظميين صغيرين على السطح الداخلي للفك السفلي وعلى جانبي الارتفاق الذقني .

mentalis muscle = M.levator menti = العضلة الذقنية = العضلة الرافعة للذقن
تمد أو تُبرز الشفة السفلي ، وتجعد جلد الذقن ؛ تُسمّى أيضاً العضلة الرافعة للذقن (M.levator menti) .

mentally defective قاصر عقلياً

mentally retarded = retardate متخلف عقلياً

mento- (سابقة) ذقن ، ذقني

mento-anterior ذقني أمامي

mentohyoid ذقني لامي

mentolabial ذقني شفوي

متعلق بالذقن ، والشفة .

mentolabial furrow ثلم ذقني شفوي ، أخدود ذقني شفوي
طبقة مستعرضة فوق الذقن مباشرة .

mentolabial muscle = عضلة ذقنية شفوية = عضلة خافضة

M depressor labii inferioris شفوية سفلية

mentolabialis muscle = mentolabialis العضلة الذقنية الشفوية
تُسمّى أيضاً العضلة خافضة الشفة السفلية (M.depressor labii inferioris) .

mentoposterior ذقني خلفي

mentotransverse ذقني مستعرض

menton نقطة ذقنية ، (ذروة الذقن)
منصف سهمي ، متعلق خصيصاً بعلامة قياس رأسية ؛ أقصى نقطة سفلية على محيط جسم الارتفاق الفكّي السفلية (Symphysis) ، تشاهد على الصور الشعاعية الجانبية للجمجمة ، والتي سبق أن ضبطت على مستوى فرانكفورت الأفقي (Frankfort plane horizontal) وهي تعادل النقطة الفكّيّة (Gnathion) في علم السلالات .

1 - في النسيج الرخو : أسفل نقطة على النسيج الرخو للذقن .

2 - في النسيج الصلب : أسفل نقطة على المحور العظمي للذقن .

mentum = chin ذقن (لاتينية)

mephitic نّسن

mephitis بخر

mercaptan مركابتان
مكوّن أساسي لبلمر عديد الكبريتيد (Polysulfide polymer) يستخدم في مادة الطبع ذات القاعدة المطاطية .

mercuri- (سابقة) زئبق ، زئبقي

mercurial زئبقي
متعلق بالزئبق .

mercurialism تسمّم بالزئبق (مزمن)

mercuric زئبقي ثنائي ، زئبقيك
متعلق بالزئبق كعنصر ثنائي التكافؤ .

mercurous زئبقي أحادي ، زئبقوز (دواء مدر)
متعلق بالزئبق كعنصر أحادي التكافؤ .

mercury = hydrargyrum = quicksilver زئبق
سائل معدني ثقيل أبيض فضي ؛ العنصر المعدني السائل الوحيد في درجة الحرارة العادية ؛ رمزه الكيميائي "Hg" ؛ ووزنه الذري 200 ؛ وثقله النوعي 13.6 ؛ ويتبخّر عند درجة حرارة « 360 درجة مئوية » ؛ ويتجمد عند درجة حرارة « 39 درجة مئوية ». عند درجات الحرارة العادية يذوب فقط في حمض النيتريك ، ويزوب جزئياً في حامض الهيدروكلوريك المغلي . إما أن يكون عنصراً أحادي التكافؤ أو عنصراً ثنائي التكافؤ في التفاعلات الكيميائية .
يُنقى بالتقطير للاستعمال السني . يستعمل في حالته المعدنية كمكوّن أساسي للأملغم السني ، يُخلط مع خليطة الأمّلمغ ليكون الأمّلمغ ، وهو سام وينتج بخاراً ساماً إذا تُرك في غرفة دافئة ؛ يجب عدم لمسه باليد ، ويجب وضع الأغراض الملوثة بالزئبق أو أي بقايا أمّلمغ في وعاء محكم يحتوي على ماء أو 5% محلول برمغنات البوتاسيوم في الماء وحفظها في مكان بارد .

mercury and alloy dispenser موزّع الخليطة والزئبق

mercury alloy ratio نسبة الخليطة والزئبق
يجب ألا تحتوي حشوة الأمّلمغ على أكثر من 54-55% من الزئبق ؛ وتحقق أحسن النتائج حينما تحتوي على 50% أو أقل من الزئبق المتبق . تتم المعايرة بالوزن أو بالحجم ؛ باستخدام ميزان ، أو موزّع آلي ، أو أقراص أو كبسولات معايرة مسبقاً . يجب عموماً اتباع تعليمات الشركة المنتجة .

mercury dispenser موزّع الزئبق

mercury holder وعاء الزئبق

mercury hygiene recommendations الإرشادات الصحية للزئبق
الزئبق يعد مصدر خطر على صحة الإنسان ، خصوصاً أطباء الأسنان في المكاتب والعيادات والمختبرات السنية . في الوقت الحاضر لم تسجل حالات التسمم بالزئبق المزمن (Chronic)

(mercurialism) ، على الرغم من ظهور أحد التقارير لحالات تسمم خطيرة في بريطانيا وقد نسبت إلى الممارسة السنوية . تشير المعايينات بالعيادات السنوية إلى أنه على الأقل 10٪ من العيادات السنوية يكون مستوى الهواء من بخار الزئبق زائد عن القيمة الحد الأعلى [Threshold limit value (TLV)] وهو 0.05 مجم/ مل³ . اختبارات على عينات من شعر وأظافر أطباء الأسنان والعاملين في العيادات السنوية دائماً تدل على وجود زئبق بمستوى عال عن المعدل ، من أجل ذلك نشرت الهيئة المسؤولة عن المواد السنوية والأجهزة بالجمعية الأمريكية للأسنان قائمة الإرشادات التالية :

- 1- يجب تخزين الزئبق في أوعية لا تكسر محكمة الإغلاق .
- 2- إزالة وتنظيف الزئبق المبعثر مباشرة بعد المداخلة السنوية حيث يتم ذلك بإزالة والتقاط القططيريات الصغيرة من الزئبق بواسطة أنبوب رفيع متصل بمص شفط بالوحدة السنوية حيث تحتجز قطرات الزئبق في خزان أثناء المرور من خلالها .
- 3- يجب استعمال كبسولة مغلقة الاحكام أثناء عملية التملغم (Amalgamation) .
- 4- يجب استعمال طريقة «عدم اللمس Non- touch technique) للتعامل مع الأملغم .
- 5- يجب التقاط قطع أو فئات الأملغم وتخزينها تحت الماء .
- 6- يجب العمل في مكان جيد التهوية .
- 7- يجب تحاشي وضع السجود بالعيادة السنوية حيث لا يمكن منع تلوثها .
- 8- يجب الامتناع عن استعمال محاليل تحتوي على زئبق .
- 9- يجب تحاشي تسخين الزئبق أو الأملغم .
- 10- يجب استعمال مرذاذ مائي مع الشفط أثناء سحب الأملغم .
- 11- يجب استعمال طرق رص ودك الأملغم التقليدية أو الاعتيادية وهي الطريقة اليدوية أو الطريقة الميكانيكية وعدم استعمال راصة المملغم فوق الصوتية .
- 12- عمل تقارير سنوية لمستوى الزئبق للعاملين في العيادات السنوية بشكل دوري .
- 13- عمل تقدير دوري لمستوى بخار الزئبق في العيادات السنوية .
- 14- يجب التنبيه على كل الأشخاص الذين يتعاملون مع الزئبق خصوصاً أثناء فترات التدريب أو في فترة التعليم لمصدر الخطر المحتمل من بخار الزئبق وضرورة ملاحظة تطبيق الالتزام بالإرشادات الصحية في التعامل مع الزئبق .

الأشخاص المصابين بتسمم الزئبق المزمن يجب معالجتهم بوصف الأدوية التي تحث على انتزاع الزئبق من البول مثل داي ميركال برول (Dimercaprol) أو بنيسلامين (Pencillamine) ويجب وضع المرضى على حمية متوازنة وخالية من أي احتمال لوجود زئبق . هؤلاء الأشخاص يجب تحذيرهم لتحاشي أي تلامس مع الزئبق .

مستوى التعرض المسموح لبخار الزئبق في 40 ساعة عمل أسبوعياً بمعدل 8 ساعات في اليوم ، تحدد بنحو 0.05 مجم/ مل³ .

مستوى الزئبق الطبيعي في البول يعادل 0.2 مجم/ مل³ . الحد الأعلى المسموح به في البول يعادل 0.15 مجم/ لتر . المستوى الطبيعي للزئبق في اللعاب والبول متساوي .

التسمم بالزئبق mercury poisoning

تسمم الزئبق الحاد ، التسمم الحاد بالزئبق mercury poisoning , acute

أعراض التسمم الحاد بالزئبق هي : القيء وآلم البطن يتبعه تقرُّح جدار المعدة والقولون ، مع التهاب الكلية .

تسمم الزئبق المزمن mercury poisoning , chronic

يتميز بمظاهر فموية مثل الطعم المعدني ، وزيادة اللعاب ، والتهاب اللثة ، وتقرُّح يظهر بشكل خطوط زرقاء رمادية عند الحواف اللثوية ، ولسان مؤلم ، وتقلُّل الأسنان ، وقد يرافقه أيضاً ضمور الأعصاب الطرفية والجهاز العصبي المركزي .

مرو- ، mer- (سابقة) جزء ، قسم

غياب جزء من الجمجمة ، انعدام القحف الجزئي meroacrania

تقسم البويضة merogenesis

متوسط ، وسيط ، في الوسط ، أوسط = إنسي mesal = mesial

متعلق بالخط المتوسط .

متعلق بالدماغ المتوسط mesaticephalic = mesocephalic

متعلق بالدماغ المتوسط ؛ ذو رأس متوسط الحجم في الطول والقصر .

جمجمة متوسطة mesaticephalus

جمجمة متوسطة الطول والقصر .

اللحمة المتوسطة mesenchyma = mesenchyme

نسيج ضام جنيني متكوّن من الطبقة المتوسطة للنسيج الضام المتكوّن للأوعية الدموية واللمفية .

متعلق باللحمة المتوسطة mesenchymal

متعلق بـ أو ينشأ من النسيج المتوسط .

mesenchymal cells	خلايا اللحمة المتوسطة	mesial triangular fossa	وهدة مثلثة إنسية
mesenchymal elements	عناصر اللحمة المتوسطة	mesial wall	جدار إنسي
mesenchymal tumours	أورام اللحمة المتوسطة		الجدار المواجه للسطح الإنسي في الحفرة المحضرة في السن .
mesenchyme = mesenchyma	لحمة متوسطة	mesially	في اتجاه خط النصف
	نسيج ضام جنيني قادر على التحول إلى العديد من أنواع النسيج الضام مثل العظم والغضروف بالإضافة إلى الدم والنسيج اللمفاوي .	mesio-	(سابقة) إنسي ، وسطي ، متوسط ، متجه للوسط
mes	عين الشبكة		تعني باتجاه خط الوسط أو الإنسي وهي علاقة باتجاه خط الوسط السني ، أو علاقة بالسطح الإنسي للسن ، أو السطح الإنسي لحفرة محضرة .
	مادة مقومة مغايرة ذات ثقب تستخدم لتثبيت مكان الكسر ، تستعمل عادة مترافقة مع الطعم العظمي .	mesiobuccal	إنسي شدقي
meshwork	شبكة	mesiobucco-occlusal	إنسي شدقي إطباق
mesial	إنسي ، متوسط ، وسطي ، متجه للوسط	mesiobuccopalpal	إنسي شدقي لبي
	باتجاه الوسط أو يقع في الوسط ، كالمختلط للوسط للجسم أو منتصف القوس السنية .	mesioangular	زاوي إنسي
	(في طب الأسنان) : سطح السن المجاور لخط الوسط السني الأمامي على القوس السنية . قرب خط الوسط من القوس السنية . يشير إلى أسطح الأسنان الموجودة في القوس السنية التي تواجه خط الوسط .		متعلق بأية زاوية إنسية (Mesial angle) .
mesial angle	زاوية إنسية	mesioaxial	إنسي محوري
	أية زاوية متكونة من التقاء سطح إنسي أو جدار إنسي مع أي سطح أو جدار آخر .	mesioaxial line angle	زاوية خطية إنسية محورية
mesial cavity	حفرة إنسية		زاوية خطية متكونة من التقاء الجدار المحوري مع الجدار الإنسي في الحفرة المحضرة .
mesial drift	ميل إنسي ، إنحراف إنسي	mesioaxiocclusal	انسي محوري إطباق
	حركة طبيعية للأسنان في الاتجاه الإنسي عبر السنين لتعادل التآكل الجانبي للأسطح الملاصقة للأسنان حركة الأسنان التدريجية في الاتجاه الإنسي ، والتي تحدث طبيعياً بمرور السنين . أيضا حركة السن أو الأسنان الموجودة في الناحية الوحشية لسن مقلوع ، حيث تميل نحو الإنسي في غياب جسر أو حافظة مسافة تقويمية لتعويض السن المقلوعة .	mesioaxiocclusal point angle	زاوية نقطية إنسية محورية
mesial fossa	وهدة إنسية		إطباقية
mesial line	خط إنسي		زاوية نقطية متكونة من تقاطع السطح الإنسي ، والسطح المحوري ، والسطح الإطباق في الحفرة المحضرة في السن .
mesial movements	حركات إنسية	mesioaxiogingival	إنسي محوري لشوي
mesial occlusion	إطباق إنسي	mesioaxiogingival point angle	زاوية نقطية إنسية محورية
	مصطلح يشير إلى إطباق الأسنان في وضع إطباق باتجاه الناحية الإنسية من الوضع الإطباق الطبيعي .		لثوية
mesial shift	انزاح إنسي		زاوية نقطية متكونة من تقاطع السطح الإنسي ، والسطح المحوري ، والسطح اللثوي في الحفرة المحضرة في السن .
mesial surface	سطح إنسي	mesioaxioincisal	إنسي محوري قاطعي
	(في التشريح) : أي سطح لعضو يوجد ناحية أو مقابل خط الوسط أو الخط السهمي المنصف .	mesioaxioincisal point angle	زاوية نقطية إنسية محورية
			قاطعة
			زاوية نقطية متكونة من التقاء أو تقاطع الجدار الإنسي والجدار المحوري والجدار القاطعي بالحفرة المحضرة بالسن .
		mesiobuccal	إنسي شدقي ، إنسي خدي ، إنسي دهليزي
			متعلق بالسطح الإنسي والسطح الشدقي للسن أو الجدار الإنسي ، والجدار الشدقي لحفرة إطباقية لرحى أو ضاحكة .
		mesiobuccal angle =	زاوية إنسية شدقية = زاوية خطية
		mesiobuccal line angle	إنسية شدقية

زاوية خطية متكونة من التقاء أو تقاطع الجدار الإنسي
والجدار الشدقي في الحفرة المحضرة في السن .

زاوية خطية إنسية شدقية = mesio Buccal line angle =
زاوية إنسية شدقية mesio Buccal angle
بالاتجاه الإنسي الشدقي mesio Buccally
إنسي شدقي إطباق ، إنسي دهليزي mesio Bucco-occlusal =
طاحن mesio Bucco-occlusal
متعلق بالسطح الإنسي ، والسطح الشدقي ، والسطح
الإطباق للسن .

إنسي شدقي إطباق mesio Bucco-occlusal =
mesio Bucco-occlusal
إنسي شدقي لبي ، إنسي خدي لبي mesio Bucco-pulpal
متعلق بالجدار الإنسي ، والجدار الشدقي ، والجدار اللبي
لحفرة إطباقية أو بالجزء الدرجي لحفرة جانبية إطباقية في
رحى أو ضاحكة .

زاوية إنسية شدقية لبية = زاوية mesio Bucco-pulpal angle =
نقطية إنسية خدية لبية mesio Bucco-pulpal point angle
زاوية نقطية متكونة من التقاء أو تقاطع الجدار الإنسي ،
والجدار الشدقي ، والجدار اللبي لحفرة محضرة في السن .

زاوية نقطية إنسية دهليزية = mesio Bucco-pulpal point angle =
لبية = زاوية إنسية شدقية لبية mesio Bucco-pulpal angle
إنسي إطباق ، إنسي mesio-occlusal =
طاحن mesio-occlusal
حفرة إنسية إطباقية mesio-occlusal cavity
زاوية إنسية إطباقية = زاوية خطية mesio-occlusal angle =
إنسية طاحنة mesio-occlusal line angle
زاوية خطية متكونة من التقاء أو تقاطع السطح الإنسي ،
والسطح الإطباق للسن .

زاوية خطية إنسية طاحنة = mesio-occlusal line angle =
زاوية إنسية إطباقية mesio-occlusal angle
إطباق إنسي mesio-occlusion = mesio-occlusion
نوع من أنواع سوء الإطباق ، حيث تنطبق أسنان الفك
السفلي إلى الأمام بالنسبة لأسنان الفك العلوي .

إنسي إطباق وحشي mesio-occlusodistal =
mesio-occlusodistal = MOD
حفرة إنسية إطباقية وحشية mesio-occlusodistal cavity
إنسي عنقي = إنسي لشوي mesio-cervical = mesio-lingival
ميل إنسي ، إنحراف إنسي mesio-clination
ميل السن بالاتجاه الإنسي .

إطباق إنسي ، الضب mesio-occlusion = mesio-occlusion
نوع من سوء الإطباق ، تنطبق فيه أسنان الفك السفلي إلى
الأمام بالنسبة لأسنان الفك العلوي .

إطباق إنسي ثنائي الجانب mesio-occlusion , bilateral
إطباق إنسي وحيد الجانب mesio-occlusion , unilateral
سن زائدة متوسطة ، راؤول إنسي mesiodens
واحدة أو أكثر من الأسنان الزائدة ، التي إما أن تكون في
حالة بزوغ أو في حالة إنطمار ، وسيئة التكوين ، وتوجد عند
الخط المنصف في مقدمة الفك العلوي بين جذور القواطع
المركزية العلوية أو مجاورة لها على خط الوسط أو حوله .

إنسي وحشي mesiodistal
متعلق بالسطح الإنسي ، والسطح الوحشي للسن .

قطر التاج الإنسي mesiodistal diameter of crown
الوحشي
قطر العنق الإنسي الوحشي mesiodistal diameter of neck
مستوى إنسي وحشي mesiodistal plane
بالاتجاه الإنسي الوحشي mesiodistally
إنسي لشوي mesio-lingival
متعلق بالجدار الإنسي ، والجدار اللثوي لحفرة شدقية أو
حفرة لسانية في رحى أو ضاحكة .

زاوية إنسية لثوية = زاوية خطية mesio-lingival angle =
إنسية لثوية mesio-lingival line angle
زاوية خطية متكونة من التقاء أو تقاطع الجدار الإنسي ،
والجدار اللثوي لحفرة محضرة في السن .

زاوية خطية إنسية لثوية = mesio-lingival line angle =
زاوية إنسية لثوية mesio-lingival angle
فكي إنسي mesio-gnathic
نوع من أنواع سوء الإطباق ، يكون فيه أحد الفكين أو
كلاهما متقدماً عن المستوى الوجهي .

تجاوز إنسي ، بروز إنسي mesio-gression
بروز وتقدم الأسنان الأمامية إلى الأمام عن وضعها
الطبيعي في القوس السنية .

إنسي قاطع mesio-incisal
متعلق بالسطح الإنسي ، والسطح القاطع لسن قاطعة أو
ناب أو لحفرة تشمل هذه الأسطح .

زاوية إنسية قاطعة = زاوية خطية mesio-incisal angle =
إنسية قاطعة mesio-incisal line angle
زاوية خطية إنسية قاطعة = mesio-incisal line angle =
زاوية إنسية قاطعة mesio-incisal angle

mesio-incisodistal إنسي قاطعي وحشي
متعلق بالسطح الإنسي ، والسطح القاطع ، والسطح
الوحشي لسن قاطعة أو ناب أو حفرة تشمل هذه
الأسطح .

mesioinclination ميل إنسي ، انحراف إنسي
نوع من أنواع سوء الإطباق ، يميل فيه تاج السن بالاتجاه
الإنسي .

mesiolabial إنسي شفوي
متعلق بالسطح الإنسي ، والسطح الشفوي للسن أو
للجدران المماثلة في الجزء الدرّجي من الحفرة الجانبية
القاطعة .

mesiolabial angle = زاوية إنسية شفوية = زاوية خطية إنسية
mesiolabial line angle شفوية
زاوية خطية متكونة من التقاء أو تقاطع الجدار الإنسي ،
والجدار الشفوي لحفرة محضرة بالسن .

mesiolabial line angle = زاوية خطية إنسية شفوية = زاوية
mesiolabial angle إنسية شفوية
mesiolabiocincisal إنسي شفوي قاطعي
متعلق بالسطح الإنسي ، والسطح الشفوي ، والحد
القاطع لسن أمامية .

mesiolabiopulpal إنسي شفوي لبي
mesiolabiopulpal angle = الزاوية الإنسية الشفوية اللبية =
mesiolabiopulpal point angle نقطية إنسية شفوية لبية
mesiolabiopulpal point angle = زاوية نقطية إنسية شفوية
mesiolabiopulpal angle لبية = زاوية إنسية شفوية لبية
mesiolingual إنسي لساني
متعلق بالسطح الإنسي ، والسطح اللساني للسن ، أو
الجدار الإنسي ، والجدار اللساني لحفرة إطباقية في رحي أو
ضاحكة .

mesiolingual angle = الزاوية الإنسية اللسانية = زاوية
mesiolingual line angle خطية إنسية لسانية
زاوية خطية متكونة من التقاء أو تقاطع الجدار الإنسي ،
والجدار اللساني لحفرة محضرة في السن .

mesiolingual line angle = زاوية خطية إنسية لسانية = زاوية
mesiolingual angle إنسية لسانية
mesiolinguoocclusal = إنسي لساني إطباق
mesiolinguo-occlusal متعلق بالسطح الإنسي ، والسطح اللساني ، والسطح
الإطباق للسن أو
الجدار الإنسي ، والجدار الإطباق لحفرة شدقية أو حفرة
لسانية في رحي أو ضاحكة ؛ أو يعني حشوة إنسية
طاحنة .

mesio-occlusal angle = زاوية إنسية إطباقية = زاوية خطية
mesio-occlusal line angle إنسية إطباقية
زاوية خطية متكونة من التقاء أو تقاطع السطح الإنسي
والسطح الإطباق للسن .

mesiolinguoincisal إنسي لساني قاطع
متعلق بالسطح الإنسي ، والسطح اللساني ، والحد القاطع
لسن أمامية .

mesiolinguoincisal angle = زاوية إنسية لسانية قاطعة = زاوية
mesiolinguoincisal point angle نقطية إنسية لسانية قاطعة
زاوية نقطية متكونة من التقاء أو تقاطع السطح الإنسي ،
والسطح اللساني ، والسطح القاطع للسن أو الجدار
الإنسي ، والجدار اللساني ، والحد القاطع لحفرة محضرة
في السن .

mesiolinguo-occlusal = إنسي لساني إطباق
mesiolinguoocclusal متعلق بالسطح الإنسي ، والسطح اللساني ، والحد القاطع
لسن أمامية .

mesiolinguo-occlusal angle = زاوية إنسية لسانية إطباقية =
mesiolinguo-occlusal point angle زاوية نقطية إنسية
لسانية إطباقية
زاوية نقطية متكونة من التقاء أو تقاطع السطح الإنسي ،
والسطح اللساني والسطح القاطع لسن أو لجدران حفرة
محضرة في السن .

mesiolinguo-occlusal point angle = زاوية نقطية إنسية لسانية
mesiolinguo-occlusal angle إطباقية = زاوية إنسية لسانية
إطباقية
mesiolinguopulpal إنسي لساني لبي
متعلق بالجدار الإنسي ، والجدار اللساني ، والجدار اللبي
لحفرة إطباقية أو الجزء الدرّجي من حفرة إطباقية جانبية .

mesiolinguopulpal angle = زاوية إنسية لسانية لبية = زاوية
mesiolinguopulpal point angle نقطية إنسية لسانية لبية
زاوية نقطية متكونة من التقاء أو تقاطع الجدار الإنسي ،
والجدار اللساني ، والجدار اللبي لحفرة محضرة في السن .

mesiolinguopulpal point angle = زاوية نقطية إنسية لسانية
mesiolinguopulpal angle لبية = زاوية إنسية لسانية لبية
mesio-occlusal = mesiocclusal إنسي طاحن
متعلق بالسطح الإنسي ، والسطح الإطباق للسن أو
الجدار الإنسي ، والجدار الإطباق لحفرة شدقية أو حفرة
لسانية في رحي أو ضاحكة ؛ أو يعني حشوة إنسية
طاحنة .

mesio-occlusal angle = زاوية إنسية إطباقية = زاوية خطية
mesio-occlusal line angle إنسية إطباقية
زاوية خطية متكونة من التقاء أو تقاطع السطح الإنسي
والسطح الإطباق للسن .

mesio- occlusal restoration = MO حشوة إنسية طاحنة
mesio-occlusodistal = إنسي إطباقى وحشى
mesiocclusodistal
متعلق بالسطح الإنسي والسطح الإطباقى والسطح
الوحشى لرحى أو ضاحكة ، أو لحفرة تشمل هذه
الأسطح أو لحشوة إنسية إطباقية وحشية .
mesio- occlusodistal restoration = حشوة إنسية إطباقية
MOD وحشية
mesio-occlusion إطباق إنسي
التصنيف الثالث لسوء الإطباق بحسب أنجل (Angle's class
malocclusion) ، حيث يكون الفك السفلي في وضع متقدم
نسبياً عن وضعه الطبيعي أو السوي ، ويشير عادة إلى بروز
الفك السفلي النسبي .
mesiopulpal إنسي لبي
متعلق بالجدار الإنسي ، والجدار اللبي لحفرة إطباقية في
رحى أو ضاحكة .
mesiopulpal angle = زاوية إنسية لبية = زاوية خطية
mesiopulpal line angle إنسية لبية
زاوية خطية متكونة من تلاقي أو تقاطع الجدار الإنسي
والجدار اللبي لحفرة محضرة في السن .
mesiopulpal line angle = زاوية خطية إنسية لبية =
mesiopulpal angle زاوية إنسية لبية
mesiopulpolabial إنسي لبي شفوي
متعلق بالجدار الإنسي ، والجدار اللبي ، والجدار الشفوي
لحفرة في قاطع أو ناب .
mesiopulpolabial angle = الزاوية الإنسية اللبية الشفوية =
mesiopulpolabial point angle زاوية نقطية إنسية لبية شفوية
زاوية نقطية متكونة من التقاء أو تقاطع الجدار الإنسي
والجدار اللبي والجدار الشفوي لحفرة محضرة .
mesiopulpolabial point angle = الزاوية النقطية الإنسية اللبية
mesiopulpolabial angle الشفوية = زاوية إنسية لبية شفوية
mesiopulpolingual إنسي لبي لساني
متعلق بالجدار الإنسي ، والجدار اللبي ، والجدار اللساني
في الجزء الدر جي لحفرة قاطعة ملاصقة .
mesiopulpolingual angle = زاوية إنسية لبية لسانية = زاوية
mesiopulpolingual point angle نقطية إنسية لبية لسانية
زاوية نقطية متكونة من التقاء أو تقاطع الجدار الإنسي ،
والجدار اللبي ، والجدار اللساني لحفرة محضرة في السن .
mesiopulpolingual point angle = زاوية نقطية إنسية لبية
mesiopulpolingual angle لسانية = زاوية إنسية لبية لسانية

mesioversion ميل إنسي ، انحراف إنسي ، ميل نحو الإنسي
نوع من سوء الإطباق ، يحدث فيه انزياح للسن في الاتجاه
الإنسي أو ميل السن ليكون في وضع مائل باتجاه الخط
المتوسط .
meso- (سابقة) متوسط ، في الوسط ، وسط ، إنسي
بادئة تعني وسط (Middle) أو متوسط (Intermediate) .
mesoblast = mesoderm أرومة المتوسطة = الأديم المتوسط
mesocardium مسراق القلب (في الجنين)
mesocephalic = mesaticephalic متوسط الرأس
نسبة للدماغ المتوسط ؛ حجم الرأس المتوسط بين المتطول
والقصير ، أي الوجه أو الرأس عندما يكونان في توازن
بين الارتفاع والعرض .
ذو منسوب رأسي ما بين 75 و 79,9 أي ذو رأس بعلاقة
متوسطة بين أقصى طول وأقصى عرض .
mesocephalon الدماغ المتوسط
mesoconch ذو حجج متوسط الارتفاع
ذو حجج ارتفاعه متوسط .
mesoconid الحدبة الوحشية المتوسطة لرحى سفلية
حدبة وحشية مركزية لرحى سفلية .
mesocord حبل متوسط
mesocranic = mesocephalic معتدل القحف
mesocyte خلية متوسطة
mesodens = mesiodens راوؤل إنسي ، سن زائد إنس
mesoderm الأديم المتوسط
الطبقة الوسطى من الطبقات البدئية الثلاث في أولى مراحل
الجنين ، أي الطبقة البدئية المتوسطة في الجنين البدئي .
الطبقة المنتشرة المتوسطة في الجنين ، بين الأديم الظاهر
والأديم الباطن ، ينشأ منها العظام ، والغضاريف ،
والعضلات ، والألياف ، والنسيج الضام ، والجهاز الوعائي
القلبي ، والجهاز اللمفي ، والأدمة ، والغدد التناسلية ،
والكلى ، والطحال ، والمجري البولية ، وقشر الغدة الكظرية
(الغدة فوق الكلوية) ، وكل عناصر النسيج الضام لكل
الأعضاء والأنسجة .
mesodont ذو أسنان متوسطة الحجم ، أسنان معتدلة
mesodontia = mesodontism أسنان متوسطة الحجم ،
اعتدال الأسنان
mesognathic = mesognathous متوسط الفك ، ذو فك
متوسط الحجم ، معتدل الفك
1- ذو أبعاد معتدلة بين الفكين والرأس . حيث يتراوح
المنسب الفكي بين 98 و 103 .

2- سوء إطباق ، يكون فيه الفك السفلي بارزاً قليلاً بالنسبة إلى المستوى الوجهي .

mesognathion عظم الفك المتوسط
الجزء الجانبي الافتراضي من طليعة الفك العلوي أو عظم الفك المتوسط .

mesognathous متوسط الفك
ذو فك بارز قليلاً ، ومنسب فكي بين 98 و 103 .

mesonasal متوسط الأنف (متعلق بمنصف الأنف)

mesophryon = glabella المَقْطَب ، مَفْرَق الحاجبين ،
نقطة مَفْرَق الحاجبين
التواء العظمي الواصل بين الحافتين فوق الحاجبين .

mesoprosopic ذو وجه متوسط العرض ،
ذو وجه معتدل العرض

mesostaphyline ذو حنك معتدل الاتساع
ذو حنك متوسط الاتساع ، ومنسب حنكي بين 80 و 87,9 .

mesostomia متوسط شق الفم ، اعتدال الفم

mesostyle فص صغير ، ثنية ، حذبة صغيرة
حذبة صغيرة أو ثنية من ميناء السن بين الحذبة الإنسية الدهليزية «الخدبية» للرحى العلوية ، والحذبة الوحشية الدهليزية «الخدبية» للرحى العلوية على السطح الخدي للضرس الطاحن العلوي .

mesouranic ذو حنك مُعتدل الاتساع ، معتدل الحنك

meta- (سابقة) متبَدِّل ، متغيَّر ، عبَّر

metabolic استقلابي ، أيضي ، تبادلي
متعلق بالأيض أو الاستقلاب (Metabolism) .

metabolic activity فعالية استقلابية

metabolism أيض ، استقلاب ، تبادل ، تصرف حيوي
التغيرات الطبيعية والكيميائية التي تحدث في الأنسجة وتحافظ الأنسجة عن طريقها على حيوية الجسم الحي وتجدد طاقته ونشاطه .

metacone حذبة وحشية دهليزية لرحى علوية
حذبة وحشية شدقية «خدبية» لرحى علوية .

metaconid حذبة إنسية لسانية لرحى سفلية
حذبة إنسية لسانية لرحى سفلية .

metaconule حُدَيْبَة
حذبة صغيرة بين الحذبة الوحشية الدهليزية «الخدبية» للرحى العلوية والحذبة الإنسية الحنكية للرحى العلوية على الأسنان العلوية للحيوانات .

metal مَعْدَن
أي عنصر فيه الصفات التالية : الصلابة ، واللمعان أو البريق ، القابلية للتطريق ، والقابلية للسحب ، والقابلية للانصهار ، والناقلية للكهرباء والحرارة .

metal annealing تَلْيِين المَعْدَن ، تطويع الفلز

metal , Babbitt's مَعْدَن بابيت
خليطة من القصدير والرصاص والأنتيمون تستخدم لعمل القوالب السنية .

metal base قاعدة مَعْدَنِيَة
الجزء المَعْدَنِي من قاعدة البدلة السنية والمكون لجزء أو كل السطح القاعدي للبدلة السنية . تستخدم كقاعدة لبناء الجزء الأكريليكي من قاعدة البدلة السنية والأسنان .

metal , casting مَعْدَن الصب

metal , Cliche's مَعْدَن كليتش
خليطة مَعْدَنِيَة صهورة ، مكونة من القصدير والرصاص والأنتيمون والبيزومت تستعمل في طب الأسنان .

metal , d'Arcet's = d'Arcet's metal مَعْدَن دارسيت

metal file مَبْرَد مَعْدَنِي

metal , fusible مَعْدَن صهور ، مَعْدَن سريع الانصهار

metal fusion صَهْر المَعْدَن ، انصهار المَعْدَن

metal-insert teeth أسنان ذات حواف معدنية
أسنان ذات حواف قاطعة مَعْدَنِيَة بأسطحها الإطباقية .

metal , Melotte's مَعْدَن ميلوت

metal poisoning تسمم مَعْدَنِي ، انسمام مَعْدَنِي

metal , queen's مَعْدَن كوين
خليطة مَعْدَنِيَة مكونة من القصدير ، والأنتيمون .

metal saw blade نصل المنشار المَعْدَنِي

metal solidification صلابة المَعْدَن ، تصلب المَعْدَن

metal syringe محقنة مَعْدَنِيَة

metal, Watt's مَعْدَن وات
خليطة ذات درجة انصهار منخفضة . تستعمل في عمل القوالب وفي تصنيع البدلات السنية المصبوبة .

metal , Weston's مَعْدَن ويستون
خليطة ذات درجة انصهار منخفضة تستخدم في عمل القوالب وفي تصنيع البدلات السنية المصبوبة .

metal , Wood's مَعْدَن وود

metallic مَعْدَنِي
متعلق بالمَعْدَن .

metallic crown تاج مَعْدَنِي

metallic crown with porcelain facing	تاج معدني ذو وجه خزفي	metastatic tumour	ورم نقيلي
metallic impurities	شوائب معدنية	metastatic ulcer	قرحة نقيلية
metallic reinforcement	تقوية معدنية ، تقوية المعدن	metastyle	حُدبة السطح الخنكي للرحى أو الضاحك العلوي
metallization	تمعدن		حُدبة صغيرة على الجانب اللساني لرحى أو ضاحك علوي خلف الحُدبة الوحشية الدهليزية للطاحن العلوي مباشرة .
metallizing	معدنة ، تمعدن ، تفليز	meteorology	علم الطقس ، علم الأرصاد الجوية
metallography	دراسة التركيب المعدني	meter = metre	متر
metalloid	شبه المعدن ، فلزاني ، شبه معدني		1- مقياس أو أداة لقياس الأطوال أو وحدة قياس الأطوال بالقراءة المباشرة ؛ تساوي 39.173 بوصة ؛ أو 100 سنتيمتر .
	عنصر ذو خواص كثيرة مثل المعدن ؛ مثل التوصيل الحراري ، والتوصيل الكهربائي ، ولكنه منخفض الليونة عند درجات الحرارة العادية ، مثل الكربون ، والسيليكا ، والبورون .		2- يقسم أو يوزع بمقادير معيارية ، خاصة في الطب وطب الأسنان ؛ متعلق بالانسياب المستمر للعقاقير التي تحقن في الوريد .
metallurgy	مبحث المعادن ، مبحث الفلزات		4- لاحقة تستعمل لتكوين أسماء أدوات القياس الآلية ؛ مثال ذلك مقياس الحرارة ، مقياس الضغط الجوي «باروميتر» .
metamerism	انتظام قسائي ، تصاوغ بنيوي		3- انظر متر (Metre) .
	أشياء لونها يتشابه تحت نوع من الضوء ولكنها تظهر مختلفة الألوان تحت نوع آخر من الضوء .	-meter	(لاحقة) مقياس ، قانس لاحقة تعني أداة قياس (Measuring device) .
metaplasia = metaplasis	حوول كاملة ، تبدل كامل ، اكتمال النضج	method	طريقة ، أسلوب
	تبدل النسيج من نوع إلى آخر . تحوّل من نوع مألوف من الخلايا موجود عادة في النسيج إلى نوع آخر مختلف كلية ؛ مثال ذلك التحول الكامل لللب السن الطبيعي إلى نسيج التهابي مزمن لللب المفرط التنسج .	method , bone growth	طريقة أو أسلوب أو وسيلة لبدء وإنهاء عمل ما .
metaplasia , atypical = dysplasia	حوول كامل لا نموذجي ، خلل التنسج	method , Callahan's	أسلوب نمو العظم
metaplasia of pulp	حوول كامل اللب		طريقة كالاهاان نسبة إلى ج. ر. كالاهاان ، G.R.Callahan ، 1853 - 1918 ، طبيب أسنان أمريكي .
	الاستحالة الكلية لللب السن وتحوّله إلى نسيج ضام وفقدانه القدرة على تشكيل العاج .		طريقة لتنظيف قنوات الجذور ، يستعمل فيها حمض الكبريتيك لفتح القنوات وإتلاف اللب المتعفن .
metastasis	نقيلة	method , direct	طريقة مباشرة
	1- انتقال مرض أو ورم من بؤرة أولية إلى بؤرة أخرى أو إلى أجزاء أخرى بعيدة غير متصلة بها في الجسم نتيجة لانتقال الجراثيم الممرضة أو الخلايا الورمية .		طريقة أو أسلوب لعمل نموذج الشمع أو نموذج الأكريليك لحشوة مصبوبة على السن مباشرة داخل فم المريض .
	2- انتقال خلية سرطانية من أحد أجزاء الجسم إلى جزء آخر عن طريق الأوعية الدموية أو القنوات اللمفية لتكون إصابة تالية .	method , direct indirect	الطريقة المباشرة غير المباشرة
metastatic	نقيلي		طريقة أو أسلوب لعمل نموذج الشمع أو نموذج الراتين الأكريليك لحشوة مصبوبة خارج فم المريض باستخدام النموذج أو القالب ثم التأكد من تمام إنطباقها في السن داخل فم المريض أو العكس .
	متعلق بانتقال أو انتشار المرض .	method , indirect	طريقة غير مباشرة
metastatic cancer	سرطان نقيلي		طريقة أو أسلوب لبناء نموذج الشمع أو نموذج الراتين الأكريليك خارج فم المريض باستخدام النموذج أو
metastatic neoplasms	أورام نقيلية		

(Indirect wax القالب ، انظر نموذج الشمع غير المباشر (pattern) .

method , split cast طريقة القالب المشطور

methohexital ميثوهكستال

باربيتورات ذات أمد قصير جداً تحقن داخل الوريد للتخدير .

methohexitone sodium = brietal sodium ميثوهكستون صوديوم = بريتال صوديوم

مسحوق أبيض للمزج مع الماء المعقم يعبأ في زجاجة ذات غطاء مطاطي ، يستعمل كمادة مخدرة للحقن داخل الوريد بمفرده خلال عملية قصيرة الأمد أو يكون سابقاً للتخدير بالاستنشاق (كما في استعمال مزيج الأكسجين وأكسيد النيتروز) أو بشكل متقطع في جرعات صغيرة متقطعة .

methyl alcohol كحول ميثيلي

methylmethacrylate ميثيل ميثاكريلات

وحيد التماثر ينتج منه ميثيل ميثاكريلات المتعدد (Polymethylmethacrylate) ، انظر وحيد التماثر (Monomer) .

metodont 1- إثغار دائم

2- خطأ في نشأة أو بزوغ الأسنان

metodontiasis 1 - بزوغ الأسنان الدائمة

2- سوء تطور أو خطأ في بزوغ الأسنان

3- إثغار أو بزوغ معيب

metopantalgia ألم الجيوب الجبهية

metopantritis التهاب الجيوب الجبهية

metopic = frontal جبهي

متعلق بالجبهة .

metopic suture درز جبهي

الدرز الذي يصل جزئي العظم الجبهي .

metopion = Glabella النقطة الجبهية (المقطب)

نقطة لقياس الجمجمة توجد بين التوائين الجبهيين على الخط الأوسط للجبهة .

metopism بقاء الدرز الجبهي (دون التحام)

metopo- (سابقة) جبهي ، جبهي

metopodynia صداع جبهي

metopon مقدمة الفص الجبهي

metopopagus مندمج الجبهتين

metopoplasty رأب الجبهة

metre = meter = m متر

وحدة قياس الأطوال في النظام المتري metric system ، تساوي 39,3 بوصة (البوصة = 2,54 سنتيمتر) . نظام عالمي لقياس الطول يساوي 100 سم أو 1000 ملم ، ويساوي حوالي 39,4 بوصة .

metric متري ، مبني على المتر كوحدة قياس

نظام للأوزان وللقياسات يعتمد على (39,371 بوصة) كوحدة قياس ؛ والجرام (1 باوند = 432.51 جم) كوحدة وزن ؛ واللتر (1.056 أرباع الجالون quarts) كوحدة حجم .

metric system النظام المتري ، النظام العشري للأوزان والمقاييس ، مبني على المتر والكيلوجرام

أكثر الأنظمة شيوعاً في الأوزان ، والقياسات ؛ يعتمد أساساً على مضاعفات العشرة والمئة ووحداته الأساسية هي : المتر (للطول) ، والجرام (للوزن أو للكتلة) ، واللتر (للحجم) . مضاعفات هذه الوحدات الأساسية تتميز بالسوابق الآتية : deca- 10 ، hecto- 100 ، و kilo- 1000 ؛ وكسور الوحدات (fractional units) تتميز بالسوابق المناظرة لها وهي : deci- 1/10 و centi- 1/100 ، و milli- 1/1000 .

metriocephalic معتدل الرأس

metrocyte خلية أم

metronidazole = flagyl مترونيدازول = فلاجيل

(دواء مضاد للجراثيم والأميبات)

عقار يستعمل في علاج التهاب اللثة التقرحي الحاد .

miasm رائحة العفن

micro- , micr- (سابقة) صغير ، دقيق ، مفرط الصغر ، ضئيل ، قليل

1- سابقة تعني صغير أو غاية في الصغر .

2- تستخدم في الطب لتعني : دقيق جداً أو الشاذ في الصغر .

microabrasion سحح دقيق

طريقة لإزالة التسوس بدون مثقاب ، باستعمال جزيئات دقيقة من أكسيد الألمنيوم لنفثها بشدة بواسطة أداة دقيقة ، انظر طريقة حفر السن بدون مثقاب (Drill- free technique) .

microaerophilic = microaerophilous أليف الهواء القليل (في الجراثيم)

يحتاج فقط لآثار قليلة من الأكسجين الحر للنمو ، ويستخدم هذا المصطلح للكائنات الدقيقة .

microanatomy	تشريح دقيق ، تشريح مجهري متعلق بعلم النسيج .	micrococcus	مكيرة أحد الأنواع المنفصلة تماماً من المكورات ، انظر مكورة (Coccus) .
microbe	مكروب أي كائن دقيق ، خاصة الجراثيم المسببة للمرض .	micrococcus pneumoniae =	المكيرة الرئوية ، المكيرة الملتهبة
microbe , aerobic	مكروب هوائي كائن دقيق يعتنش بالهواء .	streptococcus pneumoniae	للرئة = العقيدة الملتهبة للرئة
microbe , anaerobic	مكروب لاهوائي كائن دقيق غير معتاش بالهواء .	microcrystalline	دقيق البلورات
microbial = microbian = microbic	مكروبي متعلق بالجراثيم أو الميكروبات .	microcrystalline wax	شمع دقيق البلورات شمع مُصنَّع يشبه أو يماثل الشمع الطبيعي في خواصه الطبيعية ويستخدم في إنتاج شموع صنع الأمثلة .
microbial flora	نبات ميكروبي (الزمرة الجرثومية الطبيعية)	microcyte	كُرية دقيقة
microbiological	متعلق بالمكروبيولوجيا	microcytosis	داء الكريات الدقيقة ، داء الكريات الحمر الدقيقة
microbiological examination	فحص جرثومي ، فحص مكروبي	microdentism = microdontia	صغر الأسنان ، صغر حجم الأسنان
	أخذ وفحص عينات ميكروبية ، عادة باستخدام أقمع ورقية معقمة ، من بعض المناطق مثل قناة الجذر .	microdontism	صغير الأسنان ، ذو أسنان صغيرة الحجم
microbiology	علم الكائنات الحية الدقيقة ، مبحث الميكروبات (الميكروبيولوجيا)	microdont = microdontic	صغر الأسنان
	علم يختص بدراسة الكائنات الدقيقة ، التي تكون متناهية الصغر ، ولا تشاهد إلا بواسطة المجهر .	microdontia = microdontism	حالة من الاضطراب التطوري ينتج عنه صغر حجم إحدى الأسنان أو أكثر عن الحجم الطبيعي ، وخاصة الرباعيات العلوية والأرحاء الثالثة الدائمة .
microbiota	مجهريات البقعة	microdontic	صغير الأسنان متعلق بصغر الأسنان .
microbrush	فرشاة دقيقة	microdontism	صغر الأسنان حالة تكون فيها الأسنان أصغر من الطبيعي ؛ اضطراب تطوري يمكن أن يشمل كل الأسنان أو بضعة أسنان أو سن واحدة فقط .
	فرشاة سويدية ، مثل فرشاة زجاجية صغيرة ، تستعمل لإزالة اللويحة من مناطق تلاصق الأسنان .	microencephaly	صغير الرأس
micro-burner	حراق صغير ، حراق دقيق ، موقد صغير	microfilled	مملوء بذرات دقيقة ، مملوء بالدقائق
microcephalic	صغير الرأس ، أصعل ذو رأس وحجمه أصغر من الطبيعي .	microfilled resin	راتين مملوء بالدقائق انظر راتين (Resin) .
microcephalus	مسخ صغير الرأس ، أصعل	microfocus radiology	تصوير شعاعي بُوري دقيق
microcephaly = microcephalia	صغر الرأس ، الصعل صغر حجم الرأس أو الجمجمة .		عملية طبع الصور الشعاعية على فلم تصوير ضوئي ذي حبيبات دقيقة ، بحيث يمكن بعد ذلك فحص الصور بالمجهر أو تكبير الصور الشعاعية بسهولة مئات المرات عن حجمها الطبيعي .
microcheilia	صغر الشفتين حالة من صغر الشفتين الشاذ .	microgenia	صغر الذقن حالة تكون فيها الذقن أصغر من الطبيعي .
Micrococcaceae	المكيرات	microglossia	صغر اللسان عيب نمائي يسبب صغر حجم اللسان عن الطبيعي ، أي لسان صغير ناقص النمو .
micrococci	مكيرات		
Micrococcus	المكيرة نوع من جنس عائلة الجراثيم المكورة الدقيقة ، موجبة الجرام ؛ غير متحركة ، هوائية وتتجمع في عناقيد متعرجة .		

micrognathia	صغر الفك	microscope , binocular	مجهر ذو عینین ، مجهر ثنائي العين
	نقص النمو المطلق أو النسبي للفك العلوي أو الفك السفلي أو الاثنين ، وصغر حجمهما عن الطبيعي بسبب نقص التنسج الولادي (Congenital hypoplasia) .	microscope , electron	مجهر إلكتروني
micrognathic	صغير الفك		مجهر يستخدم فيه شعاع من الإلكترونات ليحل محل الأشعاع الضوئي المستخدم في المجهر البسيط ؛ ويستطيع المجهر الإلكتروني التكبير حتى 500,000 مرة .
microleakage	تسرب دقيق	microscope , vernier =	مجهر ذو ورنية = مجهر ذو مقياس دقيق
	(في طب الأسنان الترميمي) : مصطلح يستخدم للتعبير عن تسرب ومرور السوائل أو الجراثيم أو الكائنات الدقيقة أو الأجسام الغريبة الدقيقة أو الشوارد خلال المسافة الواقعة بين الأسطح المتقابلة لمادة الحشو والحفرة المحضرة في السن .	micrometer microscope	مجهر مركب على منزلق متحرك يستخدم للقياس الدقيق لأبعاد وزوايا الأشياء المتناهية في الصغر .
microlith	حصاة دقيقة	microscopic = microscopical	مجهر ، بالغ الصغر
micromandible = micromandibulare	صغر الفك السفلي		دقيق أو في منتهى الصغر لا يرى إلا بالمجهر .
	الصغر المفرط في حجم الفك السفلي ، ذو فك السفلي صغير جدا .	microscopist	أخصائي بالمجهر
micromandibulare = micromandible	صغر الفك السفلي		خبير في استخدام المجهر .
micrometer	مقياس مجهري ، ميكرومتر	microscopy	فحص مجهري ، تنظير مجهري ، المجهرية
	أداة تستعمل مع تلسكوب أو مجهر لقياس الأبعاد والزوايا البالغة الصغر .		فن استخدام المجهر عن طريق الملاحظة ، والفحص بالمجهر .
micrometry	قياس مجهري	microsection	مقطع دقيق ، مقطع مجهري
	قياس أبعاد الأجسام الدقيقة ، القياس بالمصغر (Micrometer) .	microslide	شريحة دقيقة (زجاجية)
micromotor	محرك صغروي	microsome	صغور ، جسيم صغروي
	محرك كهربائي دقيق ، تثبت به القبضة مباشرة .		حببات جبلية صغيرة في الخلية .
micron = u	ميكرون	microsomia = microsoma =	صغر حجم الجسم
	جزء من ألف من الملم أو جزء من مليون من المتر .	microsomatia	
micro-organism	كائن دقيق ، ميكروب	microspirionema = Treponema	الحلزونيات الدقيقة = اللولبية
	أي نوع من النبات أو الحيوان لا يمكن رؤيته إلا بواسطة المجهر ؛ كائن مجهري وحيد الخلية مثل : الفطر ، والبكتيريا ، والأبواغ ، والفيروسات .		صغر الفم
micro-organism , commensal	كائنات دقيقة متعايشة ،	microstomia	حالة من صغر الفم غير طبيعي .
	عضويات دقيقة متعايشة	microsurgery	جراحة دقيقة ، جراحة مجهرية
	كائنات دقيقة تعيش في الجسم دون أن تسبب أي مرض .	microtome	مشراح دقيق
micro-organism , pathogenic	كائنات دقيقة ممرضة ،	microtooth	سن صغيرة
	عضويات دقيقة (جراثيم)		سن حجمها أصغر من الطبيعي .
	كائنات دقيقة ضارة للإنسان أي تصيبه بالأمراض .	microttia	صغر الأذنين ، صغر صيوان الأذن
microprosopia	صغر الوجه		حالة من صغر الأذن الخارجية غير الطبيعي .
microprosopus	صغير الوجه	microwaves	أمواج دقيقة ، أمواج ميكروية
microscope	مجهر	middle	متوسط ، أوسط
	أداة بصرية تستخدم لتكبير الأشياء المتناهية في الصغر .	middle ear	أذن وسطي ، أذن متوسطة
		middle line	خط متوسط ، خط أوسط
		middle lobe	فص متوسط
		middle meningeal artery	الشريان السحائي المتوسط
		middle nasal meatus	قناة أنفية متوسطة

middle palatine nerve عصب حنكي متوسط
middle superior alveolar canal قناة سنخية علوية متوسطة
middle superior alveolar nerve عصب سنخي علوي متوسط
middle surface سطح متوسط
middle-third fracture كسر الثلث الأوسط
انظر كسر (Fracture) .
midface fractures كسور منتصف الوجه
إصابات رضحية تؤدي إلى كسور وعدم انتظام للعظام
الوجهية ولل فك العلوي . انظر كسور لوفور (LeFort's fractures) .
midfacial skeleton هيكل منتصف الوجهي
midline الخط المنصف للجسم
mid-sagittal plane = مستوى سهمي مُنصف = مستوى أوسط
median plane مستوى وهمي يمر من خلال الخط المنصف للجسم ليقسمه إلى نصف أيسر ونصف أيمن .
migraine شقيقة ، صداع نصفي
صداع شديد متكرر ، تسبق حدوثه عادة نسمة (إحساس شخصي يسبق النبوة) ، وقد يصاحبه غثيان ، وقيء .
migraine, hemicrania شقيقة ، ألم نصف الرأس
migraine, fulgurating شقيقة عنيفة وفجائية
migraine, ophthalmic شقيقة عينية
migrant مهاجر ، هاجر
migration هجرة ، ارتحال
1- تحرك الأسنان غير الطبيعي أو انحرافها نتيجة الالتهابات حول السن .
2- الانحراف الطبيعي والعادي للسن .
3- حركة الخلايا البيضاء ومرورها من خلال جدران الأوعية الدموية .
migration of a tooth هجرة السن
حركة بطيئة متواصلة وتدرجية للسن ، تشاهد أو تلاحظ في المراحل المتقدمة من داء الالتهابات حول السن المتقدم .
migration, retrograde هجرة متقهقرة
migratory هاجر ، ارتحالي
migratory glossitis التهاب اللسان الهاجر
migratory tooth سن هاجرة
Mikulicz's aphthae = قلاع ميكوليتش = التهاب حوائط
periodenitis mucosa necrotica الغدة المخاطي الناكس
recurrens

نسبة إلى ج . فون ميكوليتش - راديكي ، Mikulicz-Radecki ، 1850 - 1905 ، جراح بولندي .
Mikulicz's disease مرض ميكوليتش
تضخم مزمن للغدد اللعابية الكبيرة والغدد الدمعية نتيجة لإحلال النسيج اللمفاوي المفرط التنسج محل النسيج الغدي .
milk لبن ، حليب
milk dentition = deciduous dentition أسنان لبنية = أسنان ساقطة
انظر أسنان مؤقتة (Deciduous dentition) .
milk teeth = deciduous teeth = أسنان لبنية = أسنان ساقطة ،
primary teeth أسنان مؤقتة = أسنان أولية ، أسنان إغثار أولية
مصطلح قديم أهمل استعماله ، وهو تعبير عامي للأسنان الأولية أو الأسنان المؤقتة .
mill يُرَقَّق ، يُحوَّل إلى رقائق
مرقاق
mill , rolling آلة تستخدم لتحويل المعدن إلى رقائق مختلفة السماكة .
milled bar عارضة مُرَقَّقة
عارضة معدنية يتم ترقيقها أو سحلها لجعلها مسطحة الجانين ، لتستخدم كوسيلة تثبيت لجهاز تعويضي تمنع دوران الجهاز التعويضي .
milled rest سناد مُرَقَّق ، مهماز مُرَقَّق
انظر مرتكز (Rest) .
milled-in paths = milled-in curves مسارات محفورة ،
منحنيات محفورة ، مسارات ومنحنيات منحوتة
تشكل منحنيات بواسطة حركات الفك السفلي المختلفة على السطح الإطباقى للارتفاع الشمعي الإطباقى إما بواسطة الأسنان أو مصدات توضع في الارتفاع الشمعي المقابل لها .
Miller's elevator رافعة ميلر
أداة صممت بساق منحنية قليلا يسمح بمرور نصلها بين الجذر الوحشي للرحى الثانية وتاج الرحي الثالثة ؛ تستعمل لقلع الأرحاء الطاحنة السفلية المنحشرة .
milli- (سابقة) مللي
سابقة تعني واحد من الألف أي جزء من الألف .
milliampere = mA مللي أمبير
جزء واحد من الألف من الأمبير (Ampere) .
(في التصوير الإشعاعي) : وحدة قياس التيار المار من القطب السالب «كاثود» إلى القطب الموجب «أنود» وتحديد كمية الإشعاع المنبعثة بواسطة الأنبوب .

milliampere seconds	مللي أمبير ثوان	1- الحد الأدنى ، النهاية الصغرى	minimum
	نتاج أنبوب الأشعة السينية بالميللي أمبير وزمن التعرض بالثواني .	2- الأدنى ، الأصغر	
milligram = mg	ملليجرام	أصغر ، صغير	minor
	جزء من الألف من الجرام .	عُدَد شدقية صغيرة ،	minor buccal glands
milliliter = ml	ملليلتر	عُدَد دهليزية صغيرة	
	جزء من الألف من اللتر .	وَصلة صُغرى	minor connector
mill-in	سَحْل بين الإطباق	وصلة ربط بين الوصلة الكبرى أو قاعدة البدلة السنية الجزئية	
	تشذيب وصقل نهائي للإطباق بوضع مادة ساحلة على الأسنان الصناعية وتحريك المطبق أو جعل المريض يحرك فكيه في حركات انزلاقية .	النزوعة والوحدات الأخرى من الجهاز التعويضي ؛ مثل : المشبكات ، والمثبتات غير المباشرة ، والسنادات الطاحنة .	minor salivary glands
milliroentgen = mR	ملليرونجن	عُدَد لُعابية صغيرة	
	جزء من الألف من الرونتجين (Roentgen) ، 1/1000 من الرونتجين .	عملية ميروول	Mirault's operation
milling	طحن ، سَحْل	نسبة إلى ج . ميروول ، GMirault ، 1879-1796 ، جراح فرنسي .	
milling-in	سَحْل وظيفي ، سَحْل الأسنان الوظيفي	1- عملية لإجراء جراحة تجميلية ترميمية لشق الشفة وحيد الجانب ، بعمل شريحة وثنيها إلى الأسفل من جانب وتثبيتها بالجانب المقابل .	
	طريقة لتحسين وصقل إطباق الأسنان بوضع مواد ساحلة بين أسطحها الإطباقية أثناء حركة الأجهزة التعويضية الصناعية في فم المريض أو على المطبق ، انظر أيضاً سحل انتقائي (Selective grinding) .	2- عملية جراحية لاستئصال اللسان ، حيث يربط الشريان اللساني أولاً .	
Milwaukee's brace	طوق ملواكي	مرآة	mirror
	يستخدم في تقويم الأسنان .	أداة ذات سطح عاكس عالي الصقل في طب الأسنان : قد تكون ذات سطح منبسط أو سطح مكبر ، وغالباً ما تكون منفصلة عن المقبض ، وتثبت في مقبض ذي عنق مخروطي مجوف ، وتستعمل للحصول على صورة غير مباشرة معكوسة ، ولإضاءة منطقة العمل في الفم ؛ وتفيد أيضاً في تبعيد الخدين والشفيتين . ويتراوح حجم المرآة بين 3/4 إلى 8/15 بوصة .	
mimesis = mimosis	تشابه ، محاكاة ، تقليد	مرآة ذات طلاء خلفي	mirror, back coated
	تشابه أو تقليد مرض بآخر .	مرآة عاكسة من سطحها الخلفي	mirror, back surface reflecting
mind	عقل ، فكر	مرآة مقعرة	mirror, concave
mineral	معدن ، معدني	مرآة محدبة	mirror, convex
	أي مركب كيميائي غير عضوي يوجد في الطبيعة لا هو حيواني ولا نباتي .	مانع ضباب المرآة	mirror defogger
mineral salts	أملاح معدنية	مرآة سنية	mirror, dental
mineral stain	صباغ معدني	مرآة صغيرة مصممة للاستعمال في الفم .	
mineral staining	تصبغ معدني	مرآة طروحة ، مرآة وحيدة الاستعمال	mirror, disposable
mineralization	تمعدن ، تعدين ، تكلس	مرآة تُرمى بعد استعمالها .	
	إضافة معادن أو أملاح معدنية لأنسجة الجسم .	مرآة بلاستيكية طروحة	mirror, disposable plastic
mini-	(سابقة) مُصغّر ، صغير	مرآة أمامية السطح ، مرآة ذات سطح أمامي	mirror, front surface =
mini-tray	طابع صغير ، طابع مُصغّر		
mini-vise	ملزمة صغيرة		
miniature handpiece	قبضة صغيرة جدا ، قبضة منمنمة		
	قبضة لها رأس صغير وقابض يسمح بسهولة العمل في الفم الصغير .		

mirror handle	مقبض المرأة ، ممسك المرأة	mixed dentition	إثغار مختلط ، تسنين مختلط
mirror , illuminated	مرآة مضاءة ، مرآة منارة		إثغار يشتمل على أسنان أولية ، وأسنان دائمة خلال فترة تساقط الأسنان الأولية .
mirror , interchangeable front surface	مرآة ذات سطح أمامي متغير	mixed glands	غدد مُختلطة
mirror , magnifying	مرآة مُكبِّرة ، مرآة تكبير	mixed odontoma	وَرَم سني مُختلط ، ورم عاجي مختلط
mirror , mouth = dental mirror	مرآة الفم = مرآة سنية	mixed parotid tumour	وَرَم الغدة النكفية المختلط
mirror , plastic	مرآة بلاستيكية		وَرَم غدي بطيء النمو للغدة النكفية (Parotid gland) ؛ وهو نمو حميد ظهاري المنشأ ، قد يتحول إلى ورم خبيث . يتم العلاج بالاستئصال أو البتر .
mirror , surface coated	مرآة ذات طلاء سطحي	mixed retainer	مشبته مختلطة
misc = misc = m	مزج ، يخلط (لاتينية)	mixed saliva	لُعاب مختلط
	تستعمل في كتابة الوصفة الطبية ؛ واختصارها m ، misc .	mixed tumour	وَرَم مختلط
miscible	مَزوج ، خلوط ، قابل للمزج	mixer	ممزاج ، جهاز المزج ، خلاطة
	يمكن مزجه ليشكل مادة متجانسة .	mixer , amalgam	جهاز مَزج الأملغم
missing	فقد ، غياب ، فقدان	mixing	مَزج ، خَلط
missing teeth	أسنان غائبة ، أسنان مفقودة	mixing , amalgam	مَزج الأملغم
mistura = mist = m	مزيج ، خليط (لاتينية)	mixing bowl	وعاء المزج ، وعاء الخلط
	تستعمل في كتابة الوصفة الطبية ؛ واختصارها (m ، mist) .		وعاء مطاطي أو بلاستيكي مرن ذو أحجام مختلفة ، يستعمل لخلط الجبس والمادة الكاسية ومواد أخرى .
misuse of drugs act	قانون إساءة استخدام الأدوية	mixing pad	صفائح المزج الورقية ، وسادة المزج
	قانون صادر من البرلمان يهدف إلى مراقبة الاستخدام غير القانوني للأدوية التي تؤدي إلى الإدمان ، أو تسبب الضرر إذا لم تستخدم بطريقة سليمة أو بالطريقة التي يُنصح بها . وتعرف هذه الأدوية بالأدوية الخاصة للمراقبة .	mixing slab	صفائح ورقية معالجة تمزج عليها المساحيق ، والسوائل أو المعاجين ، والمواد السنية ، مثل الإسمنت وحشوة الراتين المركب .
Mitchell's trimmer	مُشدَّب ميتشل		لوحة المزج ، شريحة الخلط
	أداة يدوية متعددة الأغراض ذات نهاية بشكل الملاعقة ونصل مؤنّف ذي زاوية مثلثي المقطع .	mixing glass slab	لوحة مستطيلة الشكل ، تكون عادة من الزجاج أو الخزف المصقول تمزج عليها المواد السنية يمكن تبريد اللوحة بهدف إبطاء زمن المزج وزمن التصلب .
mitochondria	الميتوكوندريات	mixing pads	لوحة المزج الزجاجية
mitosis	انقسام فتيلي ، تفتل	mixing time	وسادات المزج ، أوراق المزج
	انقسام غير مباشر للخلايا أي انقسام الخلايا إلى خليتين متماثلتين ، كل منها تحمل نفس عدد ونوع الصبغيات مثل الخلية الأم ؛ وهو الطريقة النموذجية لتكاثر الخلية ؛ الانقسام النووي (Karyokinesis) .		زمن المزج ، زمن الخلط
mitotic	انقسامي فتيلي ، تفتلي		فترة العمل المطلوبة لإتمام مزج مكونات المادة بشكل جيد . يجب اتباع إرشادات أو تعليمات الشركة المنتجة لزمن مزج منتجاتها بدقة .
mitotic figures	أشكال تفتلية	mixing , vacuum	مَزج فراغي
mitotic index	منسب التفتل	mixture	خليط ، مزيج
mitral valve	الصمام المترالي	mixture , Arkovy's	مزيج أركوفي
	صمام في القلب يوجد بين الأذين الأيسر والبطين الأيسر يعمل على انسياب الدم في اتجاه واحد .	MO = mesio-occlusal	[مختصر] إنسي طاحن
mixed	مختلط	mobile	متحرك ، متنقل
mixed bridge	جسر مختلط	mobile tooth	سن متحركة

وحدة متحركة = وحدة تجميع mobile unit = mobile cart
للأدوات السنية يمكن أن تتحرك بسهولة
mobility تنقل ، قابلية الحركة ، تحرك
1- قابلية الحركة أو الانسياب الحر .
2- حركة السن في الاتجاه الأفقي أو تقلقل السن أو الحركة
المفرطة المرضية للسن أو للأسنان نتيجة المرض حول
السن ؛ هناك معدل لحركة السن الطبيعية ، ومازاد عن
المعدل يعتبر حالة تحرك مرضي . يجب أن يدون المنسب
العددي حول السني لتقلقل الأسنان في بطاقات المريض ،
حسب درجة التقلقل لكل سن .
mobility test اختبار التقلقل ، اختبار الحركة
اختبار تشخيصي لتحديد درجة تقلقل السن بالنسبة للبنية
الداعمة له .
MOD = mesio-occlusodistal [مختصر] إنسي إطباق وحشي
model مثال ، نموذج
عمل مثال موجب ، بواسطة صب مادة داخل طبعة سالبة .
أي نسخة مكررة لغرض أو عضو ، تنتج بواسطة أخذ طبعة
سالبة لهذا الغرض ، وعمل نسخة موجبة له ، وذلك
بصب مادة ذاتية التصلب داخل الطبعة السالبة فتتكون
نسخة موجبة طبق الأصل .
model , dental مثال سني ، نموذج سني
اسم شائع لمثال سني أو نموذج للأسنان ، عادة من الجبس أو
من مادة مماثلة .
model , diagnostic مثال تشخيصي
model A replica نسخة نموذج أول مطابقة ، نسخة مثال
أول مكرر
نموذج أو قالب ؛ نسخة موجبة ودقيقة أولية ، للأسنان
والبنية النسيجية المحيطة بها .
model base former صانع قاعدة النموذج ، مكوّن قاعدة المثال
قالب مرن ، يستخدم لعمل قاعدة ذات شكل مقبول
لقوالب جبس باريس ، وبشكل خاص للنماذج التقييمية .
model cement إسمنت نموذجي
مصطلح قديم مُهمل بطل استعماله ، كان يطلق على
الشمع اللاصق (Sticky wax) .
model , edentulous مثال أدرّد ، نموذج أدرّد
نموذج خال من الأسنان .
model former مُشكّل النموذج ، مكوّن المثال ، قالب
model holder حامل المثال
model , master نموذج رئيسي ، مثال رئيسي

مثال تقويمي model , orthodontic
دبوس المثال ، وتّد النموذج model pin
مشكّل المثال المطاطي model rubber former
قالب مرن مصنوع من المطاط لصب الأمثلة أو النماذج .
مثال حجري ، نموذج حجري model , stone
مثال للدراسة ، نموذج للدراسة model , study
نسخة مكررة من الجبس أو الحجر للأسنان ، والأقواس
السنية ، تستخدم لغرض الدراسة ، والتشخيص ، وتحديد
ماهو غير طبيعي ووضع مراحل العلاج المستقبلية .
مثال الأسنان ، نموذج الأسنان model , teeth
مُشدّب المثال ، مُشدّب النموذج model trimmer
جهاز سحل ذو عجلة ساحلة ، يستخدم لتشذيب أو
تشكيل أو سحل الأمثلة أو النماذج الحجرية أو الجبس .
تشكيل ، صوغ ، تكييف modelling
صنع المثال أو النموذج .
مركب الصوغ modelling compound
مادة تلين بالحرارة مكوّنة من راتين الكوبال وشمع
الكوبرنيكي ، وحمض الستريك ، والتلك « سليكات
المغنسيوم » ، تستعمل كطبعة تمهيدية من أجل تصنيع
البدلات السنية الكاملة .
مركب التشكيل = مركب الصوغ = modelling plastic
مركب الطبع modelling composition =
modelling compound
مادة تلين بالحرارة ، تتكون عادة من مادة الدمر الصبغية
وطباشير معالجة ، يستعمل بشكل خاص لعمل الطبعات
السنية .
شمع الصوغ ، شمع التكييف = modelling wax = pink wax
شمع قُرْمزي
شمع تصنع منه الأمثلة . انظر شمع (Wax) .
معتدل ، متوسط moderate
حديث modern
حشوة الأملغم الحديثة modern amalgam restoration
تعديل modification
فراغات التعديل modification spaces
مُعدّل ، مُحوّر modified
مثال معدّل ، نموذج معدّل ، قالب معدّل modified cast
مثال رئيسي يتم تعديله قبل العمل على تصنيع قاعدة البدلة
السنية .
وصلة القوس الشريطية modified ribbon arch attachment
المعدلة

modifier	مُحوّل ، مُنوّج ، محوّر ، معدّل عامل يعدّل أو يحوّل المادة دون أن يبدلها .	Moh's hardness	صلابة موه انظر تحت الصلابة (Hardness) .
modiolus	عماد القوقعة نقطة تلاقي توجد في الجهة الوحشية من زاوية الفم أو ركن الفم ، تتركز عندها العديد من العضلات الوجهية المعبرة مع العَضَلَة المبوقة ، حيث تتقاطع لدعم وثبات الخدين والشفتين .	moisture	رطوبة
modo praescripto = mod praesc	كما هو مبين (لاتينية) تستعمل في كتابة الوصفة الطبية واختصارها (Mod praese) .	molar	رحى سن خلفية متعددة الحدبات مصممة لطحن الطعام . توجد ثمانية أرحاء مؤقتة ؛ أربعة أرحاء مؤقتة في كل قوس سنية (رحوان مؤقتتان في كل ربع من القوس السننية العلوية والسفلية) ، واثنتا عشرة رحي دائمة ستة أرحاء دائمة في كل قوس سننية ثلاثة أرحاء في كل ربع من القوس السننية (العلوية والسفلية) . الأرحاء العلوية عادة لها ثلاث جذور والأرحاء السفلية لها جذران . تميل الأرحاء الدائمة التي في أقصى الخلف إلى أن تكون جذورها ملتحمة وأسطحها الإطباقية متعددة الحدبات العريضة .
modular	مُتنقل	molar bud	برعم الرحي
modular cabinet	خزانة متنقلة	molar , first	رحى أولى
module	وحدة قياس	molar fold	طيّة رحوية
module box	صندوق وحدة القياس	molar glands	غُدُد رحوية غدد مختلطة قريبة من فتحة قناة الغدة النكفية .
modulus	معامل ، عيار وحدة قياس ، لقياس خواص معينة .	molar , last	ضرس العقل
modulus of elasticity	معامل المرونة ، عيار المرونة معياري لقياس صلابة الخليطة . معامل ينتج عن قسمة الجهد ، في أي نقطة عند حد التناسب على وحدة الإطالة المصاحبة للإجهاد أو الجهد . الجهد (القوة المطبقة) معامل المرونة = $\frac{\text{الجهد (القوة المطبقة)}}{\text{الإجهاد (التغير الناتج)}}$	molar , lower	رحى سفلية
modulus of resilience	معامل الارتدادية ، معامل الرجوعية الطاقة اللازمة لضغط بوصة مكعبة من المادة (في اتجاه واحد فقط) ابتداء من صفر وحتى الوصول إلى حد التناسب ؛ قياس مقدرة المادة على مقاومة التأثير اللحظي لثقل الصدمة عندما يكون الضغط ضمن حد التناسب .	molar , second	رحى ثانية
modulus of rigidity	معامل الصلابة لميزة عدم قابلية المادة للثني ؛ في تصنيع البدلة السننية التعويضية النزوعة : يكون الذراع الترددي صلباً بينما يكون ذراع التثبيت غير صلب .	molar , third	رحى ثالثة
Moeller's glossitis	التهاب اللسان لمويلر نسبة إلى ج . أ . ل . مويلر ، J.O.L.Moeller ، 1887-1819 ، جراح ألماني . التهاب سطحي مزمن وتسحج في اللسان ، ينتشر ويمتد إلى الحنك ، والخدين ، يتميز بنعومة السطح ، وألم حارق .	molar tooth	سن رحوية إحدى الأسنان الخلفية الطاحنة ، وتوجد رحوان مؤقتتان في كل ربع من القوس السننية العلوية والسفلية ، وثلاثة أرحاء دائمة في كل ربع من القوس السننية العلوية والسفلية . انظر رحى (Molar) .
mogilalia	صعوبة النطق أو التكلم	molar , upper	رحى علوية
		molariform	رحوي الشكل ، طاحني الشكل شبيه بالرحى .
		molarion	نقطة طاحنة نقطة في أقصى حدبة وحشية على كل من جانبي قوس الفك السفلي .
		molars , Fournier's =	أرحاء فورنييه = أرحاء مون =
		Moon's molars = mulberry molars	أرحاء توتية أضراس طاحنة أولى دائمة ، تأخذ الحدبات (Cusps) فيها شكل القبة وتكون متقاربة .
		molars , Moon's = Moon's	أرحاء مون ، طواحن مون =
		molars = Fournier's molars =	أرحاء فورنييه = أرحاء توتية =
		mulberry molars	

molars , mulberry =	أرحاء توتية = أرحاء مون =	molecule	جُزيء
Moon's molars	طواحن توتية		أصغر كتلة من المادة قادرة على حفظ خواصها المميزة .
	أرحاء أولى دائمة صغيرة بشكل القبة ذات حداث متقاربة مصابة بنقص تصنع الميناء ؛ تشاهد عادة في داء الزهري الخلقى أو الولادي (Congenital syphilis) ، تُسمى أيضاً أرحاء مون (Moon's molars) أو أرحاء فورنييه (Fournier's molars) .	molten metal sterilizer	معقمة المعدن المصهور
			انظر معقمة (Sterilizer) .
		moment of force	عزم القوة
		momentary contact	تماس مؤقت ، تماس لحظي
		monangle = mon-angle	زاوية أحادية ، أحادي الزاوية
			تستعمل في وصف الأدوات اليدوية ذات الزاوية الواحدة فقط مثل الإزميل (Chisel) ، حيث توجد زاوية واحدة في الساق تصل المقبض بالحد القاطع .
mold = mould	1- قالب	monangle instrument	أداة أحادية الزاوية ، أداة ذات زاوية واحدة
	تجفيف تصب في داخله مادة مناسبة ينتج بعد تصلبها الشكل المراد عمله .		
	2- نمط ، طراز	monangled of an instrument =	أداة وحيدة الزاوية
	مصطلح يستعمل لتعيين شكل السن أو الأسنان الصناعية .	monoangled of an instrument	أداة ذات زاوية واحدة في الساق .
	3- يُقُولب	mongolism = Down's syndrome	منغولية = متلازمة داون
	عملية الصب داخل القالب .		اضطراب ينتج عنه تطور معيب واضطرابات عقلية في العمليات الذهنية ، ومظهر مطابق تماما لشكل المغول ، أي وجه مفلطح وعيون منحرفة .
	4- عَقَن	mongoloid	شبه المنغولية ، منغولي الشكل
	فطر صغير .	mongoloid face	وجه شبه المنغولي ، وجه منغولي الشكل
mold , acrylic = acrylic stent	قالب أكريلكي = واقية الطعم	Monilia = Candida	الطوقية
	قالب مرن يستخدم في تثبيت بعض أنواع الطعوم الجلدية .	Monilia albicans	الطوقية البيضاء
mold guide	دليل القالب ، مُرشد قالبي	moniliasis = candidiasis	داء المبيضات البيض
	مجموعة كاملة من الأسنان مختلفة الأشكال لإحدى الشركات ، تسمح لطبيب الأسنان باختيار نوع وشكل السن المناسبة للمريض .		مرض ينتج عن عدوى فطرية ، وخاصة المبيضات البيض ، قد يصيب أجزاء مختلفة من الجسم . انظر داء المبيضات (Candidiasis) قلاع ، سلاق (Thrush) .
mold , injection	قالب بالحقن	moniliasis , oral =	داء المبيضات البيض الفموي = قُلاع ، سُلّاق
	إدخال مادة بلاستيكية داخل طبعة مغلقة من خلال فتحة أو ممر مناسب .	thrush	سُلّاق
mold , rubber	قالب مطاطي		عدوى الفم بالمبيضات البيض (Candida albicans) ، قد تصبح حالة سابقة للسرطان حينما تتحول إلى حالة مزمنة .
molding = moulding	1- قولبة ، تشكيل	monitoring	تنظيم ، ضبط ، مراقبة
	2- سكب ، صب		1- ملاحظة دائمة .
molding , border	تشكيل الحافة		2- (في التصوير الشعاعي) : استخدام أدوات قياس لتحديد تعرّض المكان أو الأشخاص للإشعاع في الحدود المسموح بها .
molding box	قالب الصب	monitoring badge	شارة مُحذرة ، علامة تحذير
molding , compression	قولبة بالضغط		أداة تحتوي على فلم لتقييم وتحديد احتمال تعرض شخص للإشعاع متأين زائد ؛ توضع الشارة بين الرقبة والمنطقة
molding , injection	قولبة بالحقن		
molding , tissue	تشكيل النسيج = بيان انطباع النسيج الحفافية		
mole	خال		
	مصطلح غير دقيق لجلد مُتشوّه التصبغ .		
molecular	جُزيئي		
	متعلق بالجزيئات .		
molecular structure	بنية جزيئية		

الإريية «أصل الفخذ» ، حيث تتعرض للأشعة ، ويجب تقييمها على فترات منتظمة .	معجون الأسنان ، وكطلاء موضعي للوقاية من التسوس السني .
mono- , mon- مفرد ، وحيد ، أحادي ، واحد (سابقة) أحادي الأمين	monocular أحادي المسكن ، وحيد الجوف ، وحيد الكهف ، وحيد الفجوة
monoamine أحادي الأمين	ذو فجوة واحدة ؛ ينطبق على المفاصل الزليلية .
monoamine oxidase inhibitor = MAOI مشبّط أكسيداز أحادي الأمين	monomaxillary أحادي الفك ، نسبة للفك الواحد متعلق بـ أو يصيب فكاً واحداً فقط .
مجموعة من مضادات الاكتئاب التي قد تزيد من تأثير عقاقير أخرى (مثل عقاقير التخدير ، والمهدئات ، والمسكنات ، والمنومات ، والكحول وتؤدي إلى انخفاض في ضغط الدم ، والغيبوبة ، وأحياناً إلى الموت . ينصح المرضى الذين يتعاطون العقاقير المضادة للكآبة بتحاشي تناول الجبن ، والبقول بأنواعها ، والزيادي التي قد تؤدي إلى أعراض حادة ؛ قد تسبب القهوة فرط تهيج لديهم ؛ كما في بعض الحالات .	monomer وحيد التماثر ، موحد
كُرية مُصورة وحيدة النواة ، أرومة وحيدة النواة monoblast	1- أية مادة مكونة من جزئيات مفردة ؛ تنطبق عادة على المواد التي تكون قادرة على التحول إلى مادة أكثر تعقيداً متعدّدة الجزئيات المتشابهة (بلمر) ، بحيث تشكل هذه الجزئيات التركيب الأساسي لها .
monoblock = myofunctional جهاز موحد ، طبقة وحيدة	2- (في طب الأسنان) : ميثيل ميثاكريلات ، سائل شفاف ذورائحة مميزة ، يمكن مزجه مع مسحوق متماثر ليشكل عجينة ، تمر بعملية البلمرة ، لتتصلب وتكوّن الأكريليك الذي يستخدم لتصنيع الأجهزة التعويضية السنية والبدلات السنية الأخرى .
الكتلة = طبقة وظيفية appliance = Andresen's appliance عضلية = طبقة أندريسن	monometallic أحادي المعدن ، وحيد المعدن ، أحادي الفلز
طبقة وظيفية نزوعة من الأكريليك والسلك ، تستخدم في تقويم الأسنان لتحسين علاقة الفك العلوي بالفك السفلي ؛ مكونة من قطعة واحدة مثبت بها قوس ومشبكات سلكية مختلفة حسب ما تحتاجه الحالة .	monomorphic وحيد الشكل ، أحادي الشكل ، ذو شكل واحد
انظر طبقة (Appliance) طبقة أندريسن (Andresen's appliance)	monomorphic salivary adenoma الورم الغدي اللعابي وحيد الشكل
متحد الرأسين monocephalus	mononuclear وحيد النواة ، ذو نواة واحدة ، أحادي النواة
مكورة مفردة monococcus	داء وحيدات النوى ، كثرة الوحيدات mononucleosis
جراثيم مكورة أحادية ؛ توجد مفردة ، لاتتحد في أزواج أو سلاسل أو مجموعات .	monophasic وحيد الطور ، وحيد الطراز ، مُفرد الصّفحة
خلية وحيدة النواة ، الوحيدة monocyte	monophyodont أحادي الإثغار ، وحيد الإثغار
خلية دموية بيضاء كبيرة ذات هيولى شفافة ونواة وحيدة كبيرة ، الخلايا وحيدات النوى قادرة على البلعمة ، وهي تعادل حوالي 5٪ من مجموع الخلايا البيض ، وتكون مماثلة في الحجم أو أكبر من الخلايا البيض المحببة .	ذو أسنان دائمة بازغة فقط .
وحيدي monocytic	monopolar وحيد القطب
متعلق بالخلايا وحيدات النوى .	monoradicular وحيد الجذر ، ذو جذر واحد ، مفرد الجذر
وحيد السن ، ذو سن واحدة monodont	monosaccharide = monosaccharose أحادي السكاريد
فوسفات أحادي الفلور monofluor-phosphate	سكر بسيط هو الناتج النهائي لهضم الكربوهيدرات مثل النشويات ، وثنائيات السكر يد مثل الجلوكوز والفركتوز .
مركّب كيميائي ، يحتوي على الفلوريد ، يستعمل في	monostotic متعلق بعظم واحد يصيب فقط عظماً واحداً .
	منحنى مونسون Monson's curve
	نسبة إلى ج.س . مونسون ، G.S.Monson ، 1933-1869 ، طبيب أسنان أمريكي .
	1- المستوى المنحني لسطوح الإطباق في الأرحاء الخلفية .
	2- منحنى إطباقه تكون فيه كل حذبة وحد قاطع للسطوح

الإطباقية للأسنان الخلفية ملائمة أو موافقة لجزء من سطح كرة قطرها 8 بوصة مركزها في منطقة المقطب أو مفرق الحاجبين .	morbid	مَرَضِي ، وبِئْسَ متعلق بـ أو مصاب بمرض .
mood	مزاج ، الحالة النفسية	وبالة ، مَرَضِيَّة
moody	مَزاجِي	الحَصْبَة
Moon's molars = mulberry	أرحاء مون = أرحاء توتية =	انظر حَصْبَة (Measles) .
molars = Fournier's molars	أرحاء فورنييه	مرض ، داء ، سُقْم
نسبة إلى هـ . مون ، HMoon ، 1947-1875 ، جراح إنجليزي .	morbus	داء الصَّرع
انظر أرحاء توتية (Mulberry molars) .	morbus caducus = epilepsy	داء الزَّهْرِي
Moon's probe	مسبار مون	الصَّرع
مسبار كليل غير حاد ذو قبضة منبسطة يستعمل لسبر النواسير (Sinuses) .	morbus gallicus = syphilis	مؤلم ، لاذع ، كاو ، عَضَّاض
Moon's teeth	أسنان مون	1 - مثبت اللون
انظر سن (Tooth) .	mordacious	أية مادة تستعمل لتثبيت الأصباغ أو الألوان .
Moorehead's retractor	مبعاد مورهد	2- مُحَرِّق ، كاو ، أكال
نسبة إلى ف . ب . مورهد ، F.B.Moorehead ، 1947-1875 ، جراح أسنان أمريكي .	mordant	بالطريقة المعتادة (لاتينية)
أداة تستعمل لإبعاد حواف الجروح ، تستخدم في جراحة الأسنان .	more solito = mor sol	تستعمل في كتابة الوصفة الطبية ؛ واختصارها mor sol .
Moore's mandrel	حامل الأقراص لمور	morphodifferentiation
حامل أقراص ذو مسمار مشقوق يُحمل على ساق بنهاية تثبت بمزلاج على القبضات ذات الزاوية العكسية ، أو ساق بطرف ناعم للقبضة المستقيمة ؛ ويستخدم مع الأقراص والدواليب .	morphologic = morphological	التفريق بالشكل ، التفريق الشكلي
moral	1- فرضي ، افتراضي 2- أخلاقي	morphologic = morphological
Morand's foramen = caecal	ثقبه موران = ثقبه اللسان	مورفولوجي ، شكلي ، تشكل ، تشكلي
foramen of the tongue	العوراء	متعلق بعلم التشكل أو الأشكال .
نسبة إلى س . ف . موران ، S.F.Morand ، 1773-1697 ، جراح فرنسي .	morphologically	من الوجهة الشكلية
انظر ثقبه اللسان العوراء (Caecal foramen of the tongue) .	morphology	علم الأشكال ، علم التشكل ، مورفولوجيا
Moraxella	الموراكسيلة	علم دراسة أشكال وبنى الكائنات الحية .
جنس من فصيلة النيسيرية (Neisseria family) ، كائنات دقيقة سالبة الجرام هوائية ؛ تنقسم إلى جنسين : الموراكسيلة (Moraxella) وتشاهد كقضبان غالباً ما تكون قصيرة ، والبرانهميلة (Branhamella) وتشاهد كمكورة صغيرة إما أن تكون خلية وحيدة أو في أزواج .	morphosis	تشكل عَضُوي
	Morrison's crown	تاج موريسون
	نسبة إلى و . ن . موريسون ، W.N.Morrison ، 1896-1842 ، طبيب أسنان أمريكي .	
	morsal = occlusal	تاج قشري من الذهب تتكون من طوق محوري ذي سطح إطباق مسحوب ؛ يُسمَّى أيضاً تاج بير (Beer's crown) .
	mortal	إطباق ، طاحن
	mortar	متعلق بالسطح الماضغ أو السطح الطاحن لرحى أو ضاحك .
	mortal	ميت ، مُهْلِك
	mortar , amalgam	هاون ، جرن
		إناء شبيه بالجرس من الخزف أو المعدن أو الزجاج السميك ذو سطح زجاجي داخلي خشن ، يستعمل معه مدق زجاجي ذو سطح خارجي خشن لسحن المواد مثل العقاقير أو خليطة الأمغم مع الزئبق بواسطة اليد .

mortar , pestle and	جُرْن ومِسْحَن ، جُرْن ومدقة	mottling	تَبْقَع ، تَبْرِقْش
mosquito	بعوضة ، ناموسة		إصابة سطح ميناء السن بالبقع أو اللطخات المختلفة في اللون والمتدرجة بألوان مختلفة . في طب الأسنان : تنطبق بشكل خاص على ميناء السن المصاب بالفلورة البوئية المزمنة (Chronic endemic fluorosis) أو التسمم بالفلور (Fluorosis) أو العقاقير مثل التتراسيكلين (Tetracycline) .
mosquito artery forceps	ملقط شرياني ناموسي الشكل انظر جف ، ملقط (Forceps) .	mould = mold	1- قالب شكل مفرغ تصب داخله المادة لتصلب .
most	أكثر ، أقصى ، أعظم		2- نمط ، طراز ، تشكيل
most posterior position	أقصى وضع خلفي		3- يُقوَلب
most protrusive position	أقصى وضع أمامي ، أكثر وضع بارز		4- عَفَن ، فُطِر مصطلح عام لوصف نمو الفطر أو ترسب بعض أنواع من الفطر .
motile	متحرك ذاتياً ، عفوي الحركة قادر على الحركة التلقائية .	mould , acrylic = acrylic stent	قالب أكريليكي = جبيرة أكريليكية دعامة تستعمل في الجراحة التجميلية الفموية لتثبيت طعم جلدي داخل الفم .
motivate	يَحْرَض ، يُحَرِّض	moulding = molding	تشكيل ، صب في القوالب
motivation	دافع (في طب الأسنان) : حث المريض وترغيبه في المحافظة على مستوى جيد من الصحة الفموية السنية .	moulding flask	بوتقة قالب الصب
motive	1- دافع 2- محرّك ، حركي	Mouldline	مولدلاين صلصال نقي يخلط مع الجلوسرين ويستخدم التطريق وفي أخذ طبقات للنماذج في المختبر .
motor	محرك ، موتور ، حركي	mounted	مركب على ، أو فوق ، أو في
motor , dental	محرك سني	mounting	تركيب ، إرساء 1 - عملية تجري في المختبر ، لتركيب قالب الفك العلوي أو قالب الفك السفلي أو الاثنين على المطبق . 2- وضع الصور الشعاعية في بطاقة العرض .
motor fibres	ألياف محركية ، ألياف حركية	mounting , split-cast	تركيب القالب المشقوق 1 - قالب ذي حفر توجيحية في قاعدته على المطبق ، بغرض سهولة نزع وإعادة وضعه في مكانه بدقة . قد تستعمل صفائح معدنية منفصلة لإعادة التركيب بدلاً من الحفر الموجهة في القوالب . 2- وسيلة لاختبار دقة ضبط المطبق ، انظر طريقة القالب المشطور (Split-cast method) .
motor , laboratory bench	محرك المنصة المخبري	mouth	فم ، شديق ، فوهة 1 - مدخل لأي قناة أو تجويف بالجسم . 2 - التجويف الفموي الذي يحتوي على الأسنان واللسان .
motor , laboratory hanging	محرك مخبري معلق	mouth angle	زاوية الفم
motor nerve	عصب محرك ، عصب حركي عصب في الجهاز العصبي الجسدي أو في الجهاز العصبي المستقل ، يؤدي تنبيهه إلى نبضات تعمل على تحريك العضلة ، انظر الأعصاب الصادرة (Efferent nerves) .		
motor neurone	عصبون محرك ، عصبون حركي عصبية صادرة تحتوي على خلايا عصبية ، وتشعبات عصبية ، ومحاور ليفية عصبية وألياف عصبية ، تتحكم في انقباض وانسحاب العضلات .		
motor root	جذر حركي		
mottle	بقع ، نقش (في الصور الشعاعية) : نموذج بقعي متعرج يشاهد بسبب استخدام الستائر المكثفة (Intensifying screens) .		
mottled	مُبَقَّع ، مبرقش ، أرقط		
mottled enamel	ميناء مبقق ، ميناء مرقط حالة يسببها عادة تأثير الفلوريد حينما يكون تركيزه كبيراً في ماء الشرب ، أثناء فترة تخلق الميناء ، لأنه يؤدي إلى فقدان المادة اللاصقة بين المشورية وتكلس غير كامل للمواشير المينائية ، ينتج عنه بقع بيضاء أو نقوش بنية أو لطخات تتناثر على سطح الميناء ، وقد يُسمّى : الفلورة البوئية المزمنة للميناء (Chronic endemic fluorosis) .		

mouth-breathing تنفس فموي
تنفس اعتيادي من خلال الفم بدلا من التنفس من خلال الأنف .

mouth , carp's فم شبوطي
mouth , cotton فم قُطني
تقرن فموي ولادي .

mouth gag فاتح الفم
أداة ذات مقبضين تستخدم لتباعد فكي الفم وجعل الفم مفتوحاً أثناء التخدير ، وهي مزودة بلسين (Ratchet device) ، ونصلين بزوايا قائمة يمكن وضعهما بين الأسنان أو بين الارتفاعات عديمة الأسنان في الفم . تستعمل بكثرة عند نقل سناد الفم من جانب إلى جانب آخر في الفم . بعض الأمثلة عليه : فاتح الفم لماسون (Mason's mouth gag) ، فاتح الفم لفرجسون (Ferguson's mouth gag) ، فاتح الفم لدوين (Doyen's mouth gag) ، فاتح الفم لأكلاند (Ackland's mouth) gag .

mouth guard واقى الفم
طريقة نزوعة لينة مصنوعة من مادة مطاطية توضع على الأسنان في الفم ، ويستعمله الرياضيون لحماية أسنانهم من الإصابة أثناء ممارستهم للنشاط الرياضي مثل : الملاكمة ، كرة قدم الرجبي ، الهوكي ، وأيضا لاعبي اللاكروس (لعبة يحاول المشاركون فيها تسديد الكرة بمضارب طويلة المقابض إلى مرمى الخصم) .

mouth hygiene = oral hygiene صحة الفم = الصحة الفموية
mouth mirror = dental mirror مرآة الفم = مرآة سنية
مرآة ذات سطح عاكس صممت لاستعمالها داخل الفم ، ولمساعدة جراح الأسنان على رؤية المناطق في الفم عن طريق غير مباشر ، وعلى تسليط الضوء المباشر على المناطق المظلمة في الفم . تستخدم أيضاً لتباعد الخد واللسان عن منطقة العمل ؛ يركب رأس المرآة بواسطة لولب على المقبض ؛ وترقم المرآة حسب حجمها ، وهي ثلاثة أنواع : مرآة عاكسة من سطحها الأمامي ، ومرآة عاكسة من سطحها الخلفي ، ومرآة مكبرة .

mouth preparation تحضير الفم
mouth prop = jaw prop سناد الفم ، دعامة الفم = سناد الفك ، دعامة الفك
سناد يستخدم أثناء التخدير للمحافظة على الفم في وضع مفتوح ؛ سناد هويت المعدني (Hewitt's metal prop) ، وسناد ماكسون المطاطي (Mckesson's rubber prop) ،

وسناد لان المركزي (Lane's centre prop) المحمل على نابض ومفصلة بحيث يمكن نقله على القضيب الموصل من جانب إلى جانب آخر دون رفعه من الفم .

mouth proper جوف الفم بالخاصة
mouth rehabilitation إعادة تأهيل الفم
ترميم شكل ووظيفة الجهاز المضغعي ليكون قريبا من الطبيعي بقدر الإمكان .

mouth , tapir فم تابيري ، فم التابير
(نسبة للتابير ، وهو حيوان أميركي إستوائي شبيه بالخنزير) حالة مرضية تتميز بشفتين متضخمتين متهدلتين ، نتيجة ضمور العضلة المحيطية الفموية ، أو العضلة المستديرة الفموية .

mouth , trench فم مُحندق
1- التهاب اللثة التقرحي الحاد .
2- التهاب الفم التقرحي الحاد .

mouth , white = thrush فم أبيض = سلاق
mouthwash غسول للفم ، مضمضة ، غرغرة
أي غسول أو محلول طبي يستعمل للتنظيف أو لتنشيط الأنسجة الفموية وعلاج أمراض الفم أو مخاطية الفم .

movement حركة
التغير في وضع الجسم .
حركة بينيت
movement , Bennett's
انزياح جسمي أمامي وجانبي للقمي الفك السفلي حينما يتحرك الفك السفلي في حركة جانبية انزلاقية تتحرك اللقمة الدوارة العاملة إلى الخلف والأعلى ، وتتحرك اللقمة غير العاملة الموازنة إلى الأسفل والأمام والوسط .

movement , bodily حركة جسمية
movement , border حركة قصوى ، حركة الحد الأقصى
أقصى حركة للفك السفلي يحددها العظم ، والأربطة ، والأنسجة الرخوة الأخرى .

movement , border tissue حركة النسيج الحفافية
movement , extrusion حركة انتزاع
movement , forced = forced movement حركة قسرية
movement , free mandibular حركة الفك السفلي الحرة
movement , functional mandibular حركة الفك السفلي الوظيفية
movement , hinge حركة البكرة ، حركة بكرة
حركة دورانية خالصة للفك السفلي ؛ وهي الحركة حول محور وهمي يمر بين مركزي لقمي الفك السفلي عندما لا توجد حركة جانبية أو حركة أمامية .

movement , intermediary حركة متوسطة ، حركة متخلّلة
 حركات الفك السفلية ضمن نطاق حركته الحدودية أو حركته الحفافية .
movement , intrusion حركة إدخال
movement , involuntary حركة اضطرارية ، حركة لا إرادية حركة غير اختيارية
movement , jaw حركة الفك
 أية حركة للفك السفلي أو كل حركات الفك السفلي .
movement , lateral حركة جانبية
movement , mandibular حركة الفك السفلي
 انظر حركة الفك (Jaw movement) .
movement , masticatory حركة المضغ ، حركة مضغية
 حركات الفك التي تستخدم لمضغ الطعام ، أي الحركات الفكية تكون ضرورية لطحن لقمة من الطعام لتكون جاهزة للبلع .
movement , opening حركة الفتح ، حركة الانفتاح
 حركة الفك السفلي حين ابتعاد الفك .
movement , passive حركة منفعة ، حركة انفعالية ، حركة سلبية
movement , posterior border حركة قُصوى خلفية
movement , posterior opening حركة فتح خلفية
movement , reflex حركة انعكاسية
movement , root حركة الجذر
movement , rotating حركة التدوير
movement , rotary حركة دورانية
movement , tipping حركة إمالة
movement , tooth حركة السن
 1 - حركة السن الطبيعية ، كما يحدث في تقويم الأسنان .
 2 - حركة بسبب تقلُّل السن ، كما يحدث لسن مصابة بمرض في الأنسجة الداعمة السنية .
movement , torque حركة تدوير
 حركة فتل حول المحور .
movement , translatory حركة انتقالية
 حركة منتظمة لجسم في خط مستقيم .
movement ,voluntary حركة إرادية
mucicarmine موسيكارمين
muciferous = mucus-secreting مفرز للمخاط ، مخاطي الإفراز
mucigen مولّد الموسين

mucigen granules حبيبات مولدة للموسين
mucilage= mucilago لثاء صمغ ، صمغي ، هلامي ، مخاطي
 1 - معجون لزج يستخدم كسواغ أو كوسيط ، سائل يستعمل في الصيدلة لإذابة الأدوية أو كمُلمن أو مُلطف للجلد .
 2 - صمغ طبيعي مستخلص من عصائر النبات ، ويوجد في النباتات .
mucilaginous صمغي ، لثي
 متعلق بـ ، أو يتميز بوسائل صمغي .
mucilloid لثئية
mucin موسين
 المكون الأساسي للمخاط ، وهو عبارة عن مزيج من البروتينات السكرية الذوابة في الماء . التي تترسب في الكحول أو الأحماض ؛ يوجد في اللعاب ، ويعمل كمزلق أثناء بلع الطعام . تختلف الكمية المنتجة يوميا من شخص إلى شخص ، ومن وقت إلى وقت أيضا ، هو الذي يجعل اللعاب لزجا ؛ أي أنه مسؤول عن لزوجة اللعاب .
mucin plaque = acquired pellicle لويحة موسينية = طهاوة مكتسبة
mucinogen مولّد الموسين
mucinous موسيني
 متعلق بـ ، أو يتميز بالمخاطين .
muco-, muc- (سابقة) مخاطي ، مخاط ، غشاء مخاطي
 سابقة تعني المخاط أو الغشاء المخاطي .
mucobuccal fold الطية المخاطية الشدقية
 الانحناء الخطي للغشاء المخاطي ، حينما يمر من الفك السفلي أو الفك العلوي إلى الخد .
mucocartilage مخاطي غضروفي
mucocele قيلة مخاطية
 1 - انتفاخ عضو أو وعاء بسبب تجمع المخاط فيه .
 2 - تورّم مخاطي مُزرق محدد ، ناكس ، ينشأ عن تجمع الإفراز المخاطي بشكل غير طبيعي ، غالباً ما يوجد في الشفة السفلى .
 3 - تجمع المخاط داخل نسيج الغدد اللعابية ، قد يكون نتيجة انسداد القناة اللعابية .
 4 - كيسة مخاطية احتباسية في الغدد اللعابية ، وقنواتها ، بسبب إصابة رضحية .
mucocutaneous مخاطي جلدي
 متعلق بالغشاء المخاطي ، والجلد .

mucocyte	خلية مخاطية	2- جراحة بالثة لتحسين أو تعديل عيوب في الشكل أو الوضع أو الكمية .
mucoderm	أدمة مخاطية	
mucodermal = mucocutaneous	مُخاطي أدمي = مُخاطي جلدي	شبه المخاط ، نظير المخاط
	متعلق بالغشاء المُخاطي ، والجلد .	كتلة شبيهة بالمخاط
mucodisplacement impression	طبعة إزاحة مخاطية	مُخاطي شفوي
	انظر طبعة (Impression) .	طية مخاطية شفوية ، ثنية مخاطية شفوية
mucoepidermal	مُخاطي بشروي	غشائي مُخاطي
	متعلق بالغشاء المُخاطي ، والبشرة .	متعلق بالغشاء المُخاطي .
mucoepidermoid	مخاطي بشروي	داء الفطر المُخاطي
	متعلق بالغشاء المُخاطي وبشرة الجلد .	مرض فطري يبدأ من الأنف وينتشر في الأوعية الدموية والأوعية اللمفاوية .
mucoepidermoid carcinoma	سرطانة مخاطية بشروية	سمحاقي مُخاطي
mucoepidermoid tumor	الورم المخاطي البشروي	متعلق بالغشاء المُخاطي والسمحاق .
mucofibrous	مُخاطي ليفي	الطبقة من النسيج التي تشتمل على المُخاطية ، وتحت المُخاطية ، والسمحاق ؛ طبقة النسيج الضام المغلفة للعظم .
mucogingival	مُخاطي لشوي	
	1- متعلق بالغشاء المُخاطي ، واللثة .	
	2- متعلق بالمُخاطية السنخية ، والمُخاطية اللثوية .	
	3- مصطلح شامل للعمليات أو الإجراءات التي تختص أو تتعامل مع الملتقى المُخاطي اللثوي وعلاقته بالثة الملتصقة ، ومُخاطية السنخ ، واللجام ، والمرتكزات العَضَلِيَّة ، والعمق الدهليزي .	
mucogingival complex = dentogingival complex	جملة مُخاطية لثوية = جملة لثوية سنية	شريحة سمحاقية مُخاطية ، سديلة سمحاقية مُخاطية
	مصطلح شامل لكل ما يتعلق بالثة والمُخاطية السنخية بما في ذلك على الظهارة الفموية ، والقنزعة اللثوية ، والميزاب ، والملتقى الظهاري ، والجملة الشبكية من الألياف الكولاجينية التي تشمل الرباط حول السني ، والعظم السنخي ، والثة الملتصقة .	انظر شريحة كاملة الثخانة (Full-thickness flap) .
mucogingival defects	عيوب مُخاطية لثوية	السمحاق المُخاطي
	مشاكل في النسيج حول السنية بسبب لجام زائغ أو دهليز ضحل أو شريط ناقص من الثة الملتصقة المتقرنة .	سمحاق ذو غطاء مُخاطي ؛ كما في الجهاز السمعي .
mucogingival junction	ملتقى مُخاطي لشوي	مخاط عديد السكاريد ، عديد السكريد المُخاطي
	خط التحديد بين الثة الملتصقة ، والمُخاطية السنخية وهو خط متعرج يحدد موضع التقاء الثة الملتصقة مع مُخاطية السنخ .	عديدات السكاريد المُخاطية
mucogingival surgery	جراحة مُخاطية لثوية	داء عديدات السكريد المُخاطية
	1 - عمليات جراحية في النسيج حول السنية لإصلاح وترميم عيوب في البنية النسيجية وفي وضع وكمية الثة المحيطة بالأسنان .	انظر متلازمة هيرلر (Hurler's syndrome) .
		مُخاطي قبيحي
		يحتوي على كل من المخاط ، والقبيح أو الصديد .
		فطار عفني ، داء الفطور
		المُخاطية = داء الفطور الطحلبية
		مُخاطية = الغشاء
		المُخاطي = مُخاطية الفم
		نسيج رخو من الظهارة يبطن التجويف الفموي ، يطلق عليه عادة مصطلح مُخاطية الفم (Oral mucosa) .
		مُخاطية سنخية ، مُخاطية دردرية
		الغشاء المُخاطي الذي يبطن دهليز الفم .
		مُخاطية خدية ، مُخاطية دهليزية ،
		مُخاطية الفم
		مُخاطية شفوية

mucosa , lingual	مُخاطية لسانية	mucous tissue	نسيج مخاطي
mucosa , oral	مُخاطية فموية ، مُخاطية الفم	mucous tubules	أنابيب مُخاطية ، نبيبات مُخاطية
mucosal	غشائي مُخاطي متعلق بالغشاء المُخاطي .	mucroniform	شوكي الشكل
mucosal grafting vestibuloplasty	تقويم الدهليز بطعم غشائي مُخاطي = رأب دهليزي بطعم غشائي مُخاطي تعميق جراحي للميزاب اللثوي بواسطة وضع طعم غشاء مُخاطي حر .	mucus	الإفراز اللزج للغدد المُخاطية ، الذي يغطي الغشاء المُخاطي . أنتون التنور = فرن الخزف السني
muco serous	مُخاطي مصلي	muffle furnace = porcelain furnace	نوع خاص من الأفران ذي لهب غير مباشر ، يستخدم لخبز الخزف السني دون أن يتعرض لمصدر الحرارة المباشرة .
muco sitis	التهاب مُخاطي ، التهاب الغشاء المُخاطي ، التهاب المُخاطية التهاب الغشاء المُخاطي .	mulberry molars	أرحاء توتية ، طواحن توتية أرحاء أولى دائمة بشكل قبة صغيرة ، ذات حديدات متلاصقة معا ، ومصابة بنقص تكوين الميناء ؛ تُشاهد في الزُّهري الولادي تسمى أيضاً أرحاء مون (Moon's molars) أو أرحاء فورنييه (Fourniet's molars) .
muco sitis , chemotherapy	التهاب المُخاطية الناتج عن المعالجة الكيميائية آفات فموية وإحساس بحرقة ، ومناطق حمراء قد تتقرح ، ثم تصيح القرحة متعددة كبيرة الحجم ؛ وهي أثر جانبي قليل الحدوث للمعالجة الكيميائية .	muller = pestle	مسحّنة ، مدقّ السحّن مدقّ ذو قاعدة منبسطة ، يستخدم لسحل العقاقير على لوح منبسط .
muco sitis , migratory =	التهاب المُخاطية الإرتحالي =	mulling	سحّن
stomatitis areata migrans	التهاب المُخاطية الهجروي	mulling , amalgam	سحّن الأملغم
muco sitis , radiation	التهاب المُخاطية الإشعاعي تغيرات التهابية منتشرة متميزة في مُخاطية الفم نتيجة للمعالجة بالأشعة .	multi-	(سابقة) متعدّد ، عديد ، كثير
muco static	1- موقف إفراز المخاط ، كابح المخاط موقف للإفراز المُخاطي . 2- المُخاطية الساكنة	multicellular	متعدّد الخلايا مكوّن من العديد من الخلايا .
	الحالة غير المتوترة ، للأنسجة المُخاطية التي تغطي الفكّين . من المبادئ الأساسية لإجراء الطبعة ، أنه يجب إجراء الطبعة والأنسجة في حالة راحة تامة .	multicentric	متعدّد المراكز
muco static impression	طبعة المُخاطية الساكنة انظر طبعة (Impression) .	multicuspid = multicuspidate	متعدّد الحديبات
mucous	مُخاطي ، مُخاطي الإفراز متعلق بالمخاط .	multicuspidate = multicuspid	متعدّد الحديبات ذو حديبات عديدة ، كما في الأسنان الخلفية .
mucous acini	عنبات مُخاطية ، أسناخ مُخاطية	multidentate	متعدّد الأسنان ذو أسنان عديدة أو ذو تنوعات تشبه الأسنان .
mucous glands	عُدّد مُخاطية	multiflex	متعدّد الالتواء
mucous membrane	غشاء مُخاطي غشاء يشتمل على الغدد المُخاطية ، يبطن قنوات وتجاويف الجسم المتصلة بخارج الجسم .	multifocal chronic candidasis	داء المبيضات المزمن متعدد البؤر
mucous patch	لُطخة مُخاطية	multifocus	متعدد البؤر
mucous plaque	لويحة مُخاطية	multiform	متعدّد الأشكال ، عديد الأشكال
		multilocular	1- متعدّد الكهوف ، ذو فجوات عديدة ذو فجوات متعدّدة كالتّي توجد في كيسة متعدّدة الفجوات . 2- متعدّد الخلايا ، متعدّد المساكن يحتوي على الكثير من الخلايا أو الفجوات الصغيرة .

multilocular cyst	كيسة متعددة الفجوات ، كيسة متعددة الكهوف ، كيسة متعددة المساكن كيسة ذات فراغات أو حويصلات عديدة متصلة .	mumps = parotitis	النكاف = التهاب الغدة النكفية عدوى فيروسية لإحدى الغدد اللعابية النكفية أو للثنتين ، كثيراً ما تصيب الأطفال وتصاحبها تورّجات مؤلمة ، وقد تسبب التهاب الغدد الجنسية عند الذكور مسببة للعقم .
multinuclear	عديد النوى ، كثير النوى ، متعدد النوى ذو نوى متعددة .	mural	جداري
multinucleated	متعدد النوى	muscle	عضلة
multiple	متعدد ذو أجزاء أو عناصر عديدة .		عضو ذو خاصية انقباضية ، مكوّن من ألياف دقيقة تتقلّص أو تقصّر حينما تستحث بواسطة النبضات العصبية محدثة حركة في الكائن الحي . قد تكون العضلة مخططة تقوم بحركة إرادية أو غير مخططة تقوم بحركة لا إرادية .
multiple idiopathic haemorrhage	النزف المتعدد مجهول	muscle, abductor	عضلة مبعدة
sarcoma of Kaposi	السبب = ساركومة كابوزي	muscle, accessory	عضلة إضافية
multiple myeloma	ورم نقيوي متعدد	muscle, adductor	عضلة مقربة
multiply	متعدد ، مضاعف	muscle, articular	عضلة مفصليّة
multiplication	مضاعفة ، تضاعف		عضلة ترتبط بالغشاء المفصلي الزليلي وترتكز داخل المحفظة .
multiracial	متعدد الأعراق ، متعدد الأجناس	muscle attachments	مرتكزات العضلة
multiradicular	متعدد الجذور		مصطلح قديم لا يستعمل للجام شاذ (Abnormal fraenum) .
multirooted = multiradicular	متعدد الجذور ، عديد الجذور ذو جذور عديدة ؛ يستخدم للدلالة على الأرحاء بشكل خاص .	muscle, bicipital	عضلة ذات الرأسين
multirooted tooth	سن متعددة الجذور	muscle, buccinator	العضلة المبوقة
Mummery's fibres	ألياف مامري نسبة إلى ج. هـ. مامري ، J.H.Mummery ، 1926-1847 ، طبيب أسنان إنجليزي . للياف عصبية في عاج آخذ بال نمو .	muscle, cardiac	عضلة قلبية
mummification	تحنيط	muscle contraction	انقباض العضلة ، تقلص العضلة توتر العضلة استجابة لتنبه عصبي .
mummification, pulp =	تحنيط اللب = تحنيط لب السن	muscle, cutaneous = dermal muscle	عضلة جلدية
mummification of dental pulp	قطع اللب المزال حيويته مسبقاً ، حتى مستوى قاع الحجرة اللبية ، ومعالجة الجزء الجذري لجعله خاملاً غير قابل للتحلل ، وهو نوع من المعالجة اللبية (غير مستخدم في الوقت الحاضر) ، يقوم على إزالة الجزء التاجي من اللب المزال حيويته عمداً ويثبت باقي اللب بمادة حافظة ؛ يستعمل ثالث أكسيد الزرنيخ لإزالة حيوية اللب ، والبارافورمالدهايد لتثبيت اللب المتبقي .	muscle, depressor	عضلة خافضة
mummifying paste =	معجون التحنيط = مركّب التحنيط	muscle, digastric	العضلة ذات البطنين تنشأ من الثلمة ذات البطنين (Digastric notch) للشاخصة الخشائية (Mastoid process) وترتكز على الفك السفلي قرب الالتحام (Symphysis) ؛ ترفع العظم اللامي وقاعدة اللسان وتخفف الفك السفلي .
mummifying compound	مادة ، تحتوي عادة على الفورمالدهيد وعناصر مضادة للعفونة عندما توضع ملامسة لللب المكشوف ، تختر بروتين اللب الجذري . انظر أيضاً معالجة اللب بإزالة حيويته (Devitalizing pulp therapy) .	muscle, extrinsic	عضلة خارجية
			عضلة منشؤها أو ارتكازها في عضو مختلف أو جزء مختلف .
		muscle, genioglossus	عضلة ذقنية لسانية
		muscle, geniohyoid	عضلة ذقنية لامية
		muscle, glossopalatine	عضلة حنكية لسانية
		muscle, glossopharyngeal	عضلة بلعومية لسانية
		muscle hypertenseness	فرط توتر العضلة

زيادة التوتر العضلي بحيث يصعب استرخاؤها مما يمنع تمددها الطبيعي .	عضلة ضرسية لامية	muscle, mylohyoid
عضلة داخلية	مرونة العضلة الطبيعية ،	muscle , physical elasticity of
عضلة منشؤها ، وارتكازها يكون في نفس العضو أو في نفس الجزء .	المرونة الطبيعية للعضلة	
عضلة لا إرادية	خاصية طبيعية في العضلة كونها مرنة ؛ أي أنها تنقبض طبيعياً أو تنبسط طبيعياً .	muscle , physiologic elasticity of
أية عضلة تنقبض تلقائياً ، وليست تحت السيطرة الإرادية .	المرونة الفيزيولوجية للعضلة	
عضلة كويتتر =	خاصية حيوية مميزة في العضلة بأن تكون قادرة على إنقاص حجمها تحت التحكم العضلي العصبي .	muscle , plain
العضلة المغضنة للحاجب	عضلة ملساء	muscle , plain
انظر جدول العضلات (Muscles) .	عضلة جناحية	muscle , pterygoid
العضلة الجناحية	مُرخ عضلي ، مخفف توتر العضلة	muscle relaxant
الوحشية	عقار يساعد على تقليل توتر العضلة.	
عضلة ذات رأسين ذات نشأة مفردة من الصفيحة الجناحية الوحشية (Lateral pterygoid plate) والجناح الكبير للعظم الوتدي (Greater wing of the sphenoid) ، وارتكازها الأول على النقرة بلقمة الفك السفلي ومحفظة المفصل الفكي الصدغي ، والارتكاز الثاني جزئياً داخل القرص المفصلي .	إعادة وضع العضلة	muscle reposition
عضلة من عضلات المضغ وتحرك الفك السفلي حيث تنشط عند فتح الفم وقرب نهاية انغلاقه .	عملية جراحية لنقل اتصال العضلة إلى موضع وظيفي أكثر ملاءمة .	
عضلة رافعة	عضلة أخمعية	muscle,scalene
عضلة لسانية	ضمن ثلاث عضلات أخمعية تنشأ على الشاخصة المستعرضة (Transverse process) للفقرات العنقية (Cervical vertebrae) وترتكز على الأضلاع (Ribs) . تعمل على استقرار وتثبيت الفقرات العنقية أو إمالة العنق إلى الجانب وهي عضلة مساعدة للتنفس .	
عضلة ماضغة	عضلة هيكلية	muscle , skeletal
تنشأ العضلة المضغية السطحية (Superficial masseter) على الشاخصة الوجنية والقوس الوجني وترتكز على الشعبة الصاعدة وزاوية الفك السفلي ؛ وتنشأ العضلة المضغية العميقة (Deep masseter) على القوس الوجني وترتكز على الجزء العلوي من الشعبة الصاعدة للفك السفلي . أقوى عضلة ماضغة وترفع الفك السفلي .	نوع من النسيج العضلي متصل بالهيكل العظمي ؛ عضلة مخططة (Striated muscle) .	
عضلة ماضغة	عضلة ملساء ، عضلة غير مخططة	muscle , smooth
	عضلة مكونة من ألياف مغزلية غير مخططة ؛ تكون عادة العضلات الإرادية من هذا النوع .	
عضلة الجناحية الإنسية	تشنُّج العضلة	muscle spasticity
تنشأ على حذبة الفك العلوي (Maxillary tuberosity) والسطح الأنسي (Medial surface) للصفيحة الجناحية الوحشية (Lateral pterygoid plate) وترتكز على السطح الإنسي للشعبة الصاعدة ، وزاوية الفك السفلي . عضلة مضغية ترفع وتدفع الفك السفلي للأمام وتنشط في تحريك الفك السفلي أثناء الكلام .	ازدياد التوتر العضلي لعضلة مضادة لعضلة أخرى ، تمنع حركتها الطبيعية بسبب عدم القدرة على الاسترخاء وفقدان التثبيت المتبادل .	
ذاكرة العضلة	تشنُّج العضلة	muscle spasm
ظاهرة تؤدي بموجبها العضلات نفس الحركة لفترة طويلة من الزمن مثل : انغلاق الفك (Jaw closure) .	زيادة قصر وتوتر العضلة الذي لا يتحرر إرادياً ، ويمنع إطالة العضلة المتأثرة	
	عضلة عاصرة ، عضلة معصرة	muscle , sphincter
	عضلة تحيط بفتحة طبيعية وتعمل على إغلاقها .	
	العضلة القصية الترقوية	muscle , sternocleidomastoid
	الخشائية	

عَضَلَة ذات رأسين ، أحدهما تنشأ على القص (Sternum) والأخرى على الترقوة (Clavicle) ، وترتكز على النتوء الخشائي (نتوء العظم الصدغي) (Mastoid process) ، والخط القفوي العلوي (Superior nuchal line) للعظم القفوي . تعمل على امتداد ودوران الرأس وثني العمود الفقري .

عَضَلَة مخططة muscle , striated = striped muscle

عَضَلَة ذات ألياف مخططة عرضانية ؛ وتكون العضلات الإرادية عادة من هذا النوع .

عَضَلَة مُخططة muscle , striped = striated muscle

عَضَلَة إبرية لامية muscle , stylohyoid

عَضَلَة إبرية لسانية muscle , styloglossus

العَضَلَة تحت القفوي ، العضلة تحت القذال muscle , suboccipital

عَضَلَة تقع أسفل العظم القفوي ، تعمل على إتزان الفقرات العنقية ووضع الرأس ، وامتداد العنق ودوران الرأس .

العَضَلَة فوق العظم اللامي muscle , suprahyoid

العضلة ذات البطينين (Digastric m.) والعضلة الذقنية اللامية (Geniohyoid m.) والعضلة الضرسية اللامية (Mylohyoid m.) والعضلة الفكية اللامية (Stylohyoid m.) ترتبط بالجزء العلوي من العظم اللامي (Hyoid bon) وتعمل على اتزان واستقرار ورفع العظم اللامي وخفض الفك السفلي .

عَضَلَة صدغية muscle , temporal

المرونة الكلية للعضلة muscle , total elasticity of

مجموع التأثيرات المشتركة للمرونة الطبيعية والمرونة الوظيفية للعضلة .

عَضَلَة معترضة للسان ، muscle , transversus linguae

العَضَلَة اللسانية المعترضة

العَضَلَة شبه المنحرفة ، العضلة المربعة المنحرفة muscle , trapezius

تنشأ على الخط القفوي العلوي (Superior nuchal line) والشاخصة الشوكية (Spinous process) للفقرات العنقية السابعة وجميع الفقرات الصدرية مع ارتكازها على الترقوة (Clavicle) ولوح الكتف . ترفع الكتف وتدور لوح الكتف .

تشذيب عضلي حفافي = تشكيل muscle trimming = border

الحافة = تشكيل نسيجي حفافي molding = tissue molding

تشكيل مادة الطبع بواسطة تنشيط أو تحريك الأنسجة العضلية المجاورة لحواف الطبعة .

عَضَلَة غير مخططة = عَضَلَة muscle , unstriated=

ملساء ، عَضَلَة ناعمة smooth muscle

عَضَلَة غير مخططة = muscle , unstriped =

عَضَلَة ملساء ، عَضَلَة ناعمة smooth muscle

عَضَلَة إرادية muscle , voluntary

أية عَضَلَة تحت التحكم الإرادي . مثل عضلات الرأس والرقبة .

عضلات المضغ الرافعة muscles , elevator masticatory

زوج من العضلة المضغية ، العضلة الجناحية الإنسية ، العضلة الصدغية ، فعلها الرئيسي رفع الفك السفلي لينطبق مع الفك العلوي .

العضلات الوجهية المعبرّة muscles , facial expression =

muscles of facial expression

عضلات المضغ muscles , mastication=

muscles of mastication

عضلات تدخل في عملية المضغ وهي : العضلة الماضغة (Masseter muscle) ، والعضلة الصدغية (Temporal muscle) ، والعضلة الجناحية الوحشية (Lateral pterygoid muscle) ، والعضلة الجناحية الإنسية (Medial pterygoid muscle) ، ويصعب كل هذه العضلات فرع الفك السفلي للعصب مثلث التوائم ؛ عضلات المضغ الأخرى هي : العضلة المبوكة (Buccinator muscle) ، واللسان (Tongue) ، والبطن الأمامي للعضلة ذات البطنين (Anterior belly of digastric muscle) ، والعضلة الضرسية اللامية (Mylohyoid muscle) ، والعضلة المستديرة الشفوية (Orbicularis oris) .

عضلي muscular

متعلق بالعضلة (Muscle) .

رثية عضلية ، روماتيزم عضلي muscular rheumatism

نسيج عضلي muscular tissue

نسيج يتكون من خلايا قادرة على الانقباض أو التقلص . يوجد منه ثلاثة أنواع : نسيج عضلي قلبي ، ونسيج عضلي لإرادي ، ونسيج عضلي إرادي .

نسيج عضلي قلبي = عَضَلَة muscle tissue , cardiac =

القلب المخططة striped heart muscle

انظر عَضَلَة القلب المخططة (Striped heart muscle) .

نسيج عضلي لإرادي muscular tissue , involuntary

عَضَلَة ملساء أو عَضَلَة غير مخططة ، لا يمكن التحكم بها إراديا ولكنها تستجيب للجهاز العصبي التلقائي .

نسيج عضلي إرادي = muscle tissue , voluntary =

نسيج عضلي مُخطَّط striped muscular tissue

	mycocide = fungicide	مبيد فطري
	mycoderma	الغلالة المخاطية
	mycodermatitis	داء المبيضات
		التهاب يصيب الأغشية المخاطية .
musculation	mycoid	شبه الفطر ، فطرائي
musculature	mycosis	داء الفطر ، فطار
		مرض يسببه الفطر .
musculi	mycosis , actino-	داء الشعيات
	mycostatic = mycostat = fungistatic	كايح الفطر
musculocutaneous = musculodermic	mycotic	نتاج عن الفطور ، فطاري
		متعلق بأي مرض فطري أو داء فطري .
musculodermic = musculocutaneous	mycotic stomatitis = thrush	التهاب الفم الفطاري = السلاق
musculofacial	mycteris	منخري
musculofacial		متعلق بالتجويف الأنفي .
musculomembranous	myelin	ميالين
	myelin sheath	غمد النخاعين ، الغمد المياليني
musculoskeletal	myelinated fibers	ألياف ميالينية
musculus	myelocyte	كرية نقيوية ، خلية نقيوية ، خلية نخاعية
mush bite = squash bite	myelogenic = myelogenous	نخاعي ، نخاعي المنشأ ،
		نقيوي المنشأ
		ينشأ من الخلايا النخاعية بالنخاع العظمي .
	myeloid	شبه النقي ، شبيه النخاع
		متعلق بالنقي أو نخاع العظم .
muslin buffs	myeloid sarcoma	ساركومة نقيوية
	myelolymphocyte	خلية لمفاوية نقيوية
mutation	myeloma	ورم نقيوي ، ورم نخاعي
		ورم ينشأ من خلايا النخاع العظمي ويتكون من خلايا
		نقيوية ؛ ورم ذو خلايا نخاعية (Bone- marrow cell
		tumour)
mute	myeloma , multiple =	ورم نقيوي متعدد = ورم نقيوي بلازمي
mute , deaf	myeloma , plasma cella	الخلايا
mutilate	mylo-	(سابقة) ضرسي ، رحوي
mutilation	mylodus	رحي ، ضرس (لاتينية)
mutocautaneous		مصطلح قديم لسن طاحنة .
	myloglossus muscle	عضلة لسانية ضرسية
myalgia = muscular pain		1- جزء من العضلة البلعومية القابضة العليا ، ينشأ من
myc- , mycet- , myco-		الحافة الضرسية اللامية في الفك السفلي .
mycobacteriaceae		2- شريحة من العضلة تتصل مع العضلة الإبرية اللسانية .
mycobacterium		

mylohyoid	ضرسى لامي	mylohyoid ridge reduction	رد الحافة الضرسية اللامية ، ارجاع الحافة الضرسية اللامية
	متعلق بالأرحاء السفلية والعظم اللامي .		إزالة جراحية للحافة الضرسية اللامية التي قد تؤثر على الانطباق المريح للبدلة السنينة الكاملة بالفم .
mylohyoid fossa	حفرة ضرسية لامية	mylopharyngeal muscle	عَضَلَةٌ بُلْعومية ضرسية
mylohyoid groove	تلم ضرسى لامي		جزء من العَضَلَة البلعومية القابضة العليا ، انظر مدخل عَضَلَة بلعومية ضرسية (Mylopharyngeus) .
	تلم على السطح الداخلي للفك السفلي تحت الخط الضرسى اللامي ، يستقر فيه العصب الضرسى اللامي ، والأوعية الدموية الضرسية اللامية .	myo-	عَضَلَةٌ ، عضلي
mylohyoid line	خط ضرسى لامي ، مستوى ضرسى لامي		سابقة تعني عَضَلَة (Muscle) .
	ارتفاع على السطح الداخلي للفك السفلي من الشعبة الصاعدة للفك السفلي إلى الذقن ، تتصل به العَضَلَة الضرسية اللامية والعَضَلَة القابضة البلعومية العليا .	myoblast	أرومة عضلية ، خلية بدائية عضلية
mylohyoid muscle	عَضَلَة ضرسية لامية		واحدة من الخلايا التي تكوّن الألياف العضلية .
	صفيحة رقيقة عضلية بطول الحيد الضرسى اللامي على السطح اللساني من جسم الفك السفلي . العضلتان الضرسيتان اللاميتان على كلا جانبي الفك السفلي تلتحمان لتكوينان الجزء الأمامي من قاع الفم ويعصبها الفرع الضرسى اللامي من العصب السنخي السفلي . تساعد العَضَلَة الضرسية اللامية على رفع العظم اللامي وخفض الفك السفلي أثناء البلع .	myoblastoma	الورم الأرومي العضلي
	انظر مدخل عَضَلَة فكية لامية (Mylohyoideus) .		ورم حميد ، يُسمّى عادة ورم الأرومات العضلية الحبيبي ، كان يعتقد أنه مكون من أرومات عضلية ، إلا أن منشأه الآن محل جدال ؛ قد يحدث على الجلد والغشاء المخاطي أو الجرى المعدي المعوي أو التجويف الفموي ، وخاصة على اللثة والسطح الجانبي والسطح الظهري للسان .
mylohyoid nerve	عصب ضرسى لامي	myocarditis	التهاب عَضَل القلب
	يعصب العَضَلَة الضرسية اللامية والبطن الأمامي من العَضَلَة ذات البطنين .		التهاب الجدران العضلية للقلب وقد يكون بشكل التهاب عَضَلَة القلب الحاد أو التهاب عَضَلَة القلب المزمن .
mylohyoideus	العَضَلَة الفكية اللامية	myocarditis , acute bacterial	التهاب عَضَلَة القلب الجرثومي الحاد
mylohyoid region	المنطقة الضرسية اللامية		عَضَلَة القلب
	منطقة على السطح اللساني للفك السفلي تتميز بالحافة الضرسية اللامية واتصالها بالعَضَلَة الضرسية اللامية (Mylopharyngeus) .	myoepithelial	عضلي ظهاري
mylohyoid ridge	ارتفاع ضرسى لامي ، حيد ضرسى لامي ، حافة ضرسية لامية	myoepithelial cell	خلية عضلية ظهارية
	ارتفاع عظمي يمر على طول السطح الداخلي لجسم الفك السفلي تتصل به العَضَلَة الضرسية اللامية . يفصل الارتفاع الضرسى اللامي بين تجويفين : انخساف علوي متقدم تستقر بمواجهته الغدة اللعابية تحت اللسان ، وانخفاض سفلي متراجع يؤوي الغدة اللعابية تحت الفكية ؛ حينما يمتص العظم السنخي بعد القلع ، يصبح الحيد الضرسى اللامي سطحيّاً أي قريباً من السطح ، ويصبح مصدرّاً للألم نتيجة ضغط البدلات السنينة الكاملة عليه .	myofacial pain dysfunction	الخلل الوظيفي الألي اللفافي العضلي
	انظر تحت حافة ، ارتفاع (Ridge) .		عسر وظيفة المفصل الفكي الصدغي ، ويتميز بضعف الوظيفة ، والألم الذي قد يكون موضعياً ومنحصرأً بالمفصل أو منتشرأً يشمل العضلات الماضغة أو مناطق أخرى من الوجه ، والرأس ، والرقبة .
		myofascial	عضلي لفاقي
			متعلق بصفاق العَضَلَة أو لفافة العَضَلَة .
		myofibrils	ألياف عضلية
		myofunctional = muscle function	عضلي وظيفي
			متعلق بوظيفة العَضَلَة في تقويم الأسنان : محاولة تعديل العلاقة السنينة أو العلاقة الهيكلية العظمية أو كليهما بواسطة تعديل وظيفة العَضَلَة .
		myofunctional appliance	طبقة عضلية وظيفية ، جهاز عضلي وظيفي
			انظر طبقة (Appliance) .

myoid = muscle-like	شبه العَصَلَة ، عضلاني	myxadenitis	التهاب الغدة المُخاطية
myology	علم العضلات ، مبحث العضلات دراسة العضلات .		التهاب يصيب الغدة المُخاطية أو الغدد .
myolysis	انحلال عضلي ، تحلل العضل	myxadenitis labialis =	التهاب الغدد المُخاطية الشفوية =
myoma	وَرَم عضلي وَرَم حميد ينشأ أو يتكوّن من نسيج عضلي ، إذا كان من العَصَلَة الملساء سُمي : الوَرَم العضلي الأملس (Leiomyoma) ، وإذا كان من العَصَلَة المخططة سُمي : الوَرَم العضلي المخطط (Rhabdomyoma) .	cheilitis glandularis	التهاب الشفاة الغدي
myomalacia	لين العضلات	myxedema	وذمة مُخاطية
myomatosis	ورام عضلي تطور أورام عضلية متعددة .	myxochondroma	وَرَم غضروفي مُخاطي وَرَم يتكوّن من النسيج المُخاطي ، والنسيج الغضروفي .
myomatous	متعلق بالوَرَم العضلي متعلق بـ أو شبيه بالوَرَم العضلي .	myxocyte	خلية مُخاطية
myositis	التهاب عضلي التهاب يصيب العَصَلَة الإرادية .	myxoedema = myxedema	وذمة مُخاطية قلة إفراز الغدة الدرقية بسبب قلة نشاط الغدة الدرقية مما يؤدي إلى انخفاض حيوية الخلايا في جميع أنحاء الجسم . يسبب في الحالات الشديدة أعراضاً تشمل جفاف بالجلد وتقصف الشعر ، وانتفاخ الوجه ، وانتفاخ جفون العين ، وتعبيرات غبية ، وضعف عام بالعضلات .
myositis ossificans	التهاب عضلي تعظمي حالة مرضية في العضلات ، والأوتار والأربطة ، يترسب فيها العظم بغير انتظام في الأماكن المصابة ؛ قد يكون حالة التهاب عضلي تعظمي مترق يعتقد بأنه مرض وراثي ، أو التهاب عضلي تعظمي رضحي ، يحدث في مكان الإصابة ؛ قد تصاب العَصَلَة المأضغة والعَصَلَة الصدغية مسببة صعوبة في فتح الفم .	myxofibroadenoma = adenofibroma	وَرَم غدي ليفي مُخاطي = وَرَم غدي ليفي
myospasm = muscle cramp	تقلص عضلي ، تشنج عضلي تشنج تقلصي مستمر لإرادي للعضلة يسبب ألم حاد . انظر ضزز (Trismus) .	myxofibroma = myxoma	وَرَم ليفي مُخاطي
myotomy	بضع العَصَلَة عملية جراحية يتم فيها القطع الجراحي للعَصَلَة .	myxoid = mucus-like	شبه المخاط ، مخاطي الشكل
myx- , myxo-	(سابقة) مخاط ، مُخاطي ، شبه المخاط سابقة تعني مخاط (Mucus) ، مُخاطي (Mucous) ، شبه المخاط (Mucoïd) .	myxolipoma	وَرَم شحمي مُخاطي
		myxoma	وَرَم مُخاطي وَرَم حميد مكوّن من النسيج الضام المُخاط .
		myxoma , odontogenic	وَرَم مُخاطي سني المنشأ وَرَم في الأجزاء الفكّية الحاملة للأسنان يتكوّن من النسيج شبه المُخاطي ؛ قد يكون حالة وَرَم خبيث موضعي .
		myxomatosis	داء الأورام المُخاطية ، تعدد الأورام المُخاطية ، ورام مخاطي
		myxorrhoea = myxorrhoea	سيلان مُخاطي ، شر مخاطي انسياب غزير وتدفق للمخاط .
		myxosarcoma	ساركومة مخاطية
		myxovirus	الفيروس المُخاطي

N = nitrogen	رمز النيتروجين
	الرمز الكيميائي لعنصر النيتروجين .
Na = sodium	رمز الصوديوم
	الرمز الكيميائي لعنصر الصوديوم .
N.A.D. = no appreciable disease	[مختصر] لا يوجد مرض
nothing abnormal discovered	ملموس = لا شيء مكتشف غير طبيعي
NaF = sodium fluoride	رمز فلوريد الصوديوم
	الرمز الكيميائي لفلوريد الصوديوم .
Ni = nickel	رمز النيكل
	الرمز الكيميائي لعنصر النيكل .
noct. = nocte - at night	في المساء (لاتينية)
	تستعمل في كتابة الوصفة الطبية .
noct. maneq. = nocte manequé	مساء وصباحاً (لاتينية)
	تستعمل في كتابة الوصفة الطبية .
N.T.P. = normal temperature	[مختصر] درجة الحرارة
and pressure	والضغط الطبيعيين
N.Y.D= not yet diagnosed	[مختصر] لم يُشخص بعد
naevocarcinoma	سرطانة وحمية
naevoid = nevoid	نظير الوحمة ، وحماني
	مماثل للوحمة ، شبيه الوحمة .
naevoxantho-endothelioma	ورم بطاني وحمي أصفر
	حالة تتميز بعقيدات صلبة صفراء ، تظهر على الجلد في الأطفال ، كثيرة الحدوث على الوجه والأطراف .
naevoxanthema-endothelioma	ورم الخلايا الوعائية الداخلية الشمعي الوحمي
	مرض يتميز بوجود عقد صفراء يابسة تظهر على جلد الأطفال الرضع وبالأخص على الوجه والأطراف .
naevus = nevus = birth mark	وحمة
	1 - منطقة تطورية مصطبغة على الجلد أو الغشاء المخاطي .
	2 - ورم حميد للجهاز مولد الميلانين ؛ قد يكون مصطبغاً أو غير مصطبغ .
naevus , blue	وحمة زرقاء
	ورم ميلانيني حميد أسود مُزرق ، يشاهد كنمو عقدي صغير محدد على الوجه ويحدث أيضاً على الساعدين واليدين ؛ ويكثر حدوثه أثناء الطفولة .
naevus cavernosus =	وحمة كهفية = ورم عرقي
cavernous haemangioma	دموي كهفي

naevus , epithelial	وحمة ظهارية ، وحمة ظهارية
naevus flammeus	وحمة خميرية اللون
	ورم وعائي شعري خلقي ، يكثر حدوثه على السطح الجلدي للوجه أو الرقبة ؛ لونه أحمر غامق ، يسمّى أيضاً التصبغ النبيذي (Post- wine stain) .
naevus , oral epithelial =	وحمة ظهارية فموية =
white sponge naevus	وحمة إسفنجية بيضاء
naevus , white sponge	وحمة إسفنجية بيضاء
	وحمة تصيب مخاطية الفم ومُخاطية الأنف ، تتميز بأفات بيضاء إسفنجية على طية سميكة من الغشاء المخاطي ؛ ويعتقد بأنها حالة وراثية .
nail	ظفر ، مسمار ، يثبت
nail biting	قضم الأظافر
nail brush	فرشاة الأظافر
nance's analysis	تحليل نانس
Nance's closing loop pliers	زرديّة غلق العروة لنانس
	انظر زرديّة (Pliers) .
Nance's holding arch	قوس نانس الحامل
	انظر طبقة القوس الحامل (Holding arch appliance) .
Nance leeway space	فراغ نانسي الجنوحى ، فراغ نانسي
	الانحرافى ، (حيز التفاوت بين الأسنان اللبنية والأسنان الدائمة) الفرق بين المسافة التي يحتلها الناب اللبني والطاحنين اللبنيين وتلك التي يشغلها الناب الدائم والضاحكين الدائمتين في كلتا الناحيتين من القوس السنية .
nano-	1- (سابقة) صغير الحجم
	2 - جزء من ألف مليون
nanocephalia = nanocephaly	قزامة الرأس
nanocephalic	أقزم الرأس
nanocephalous	أقزم الرأس
	ذو رأس صغير غير طبيعي .
nanocephaly	قزامة الرأس
nanoid = dwarf-like	قزمي ، شبيه القزم ، قزَماني
nanoid enamel	ميناء قزَماني
	ميناء رقيقة غير عادية .
nanometer	جزء من بليون من المتر (نانومتر)
nape = napex	القفا = المقذ
	ظهر الرقبة ، الجزء تحت القفا .

napkin	منديل ، سترة	للأشعة ، في موقع ذروي بالنسبة لجذور القواطع المركزية العلوية .
napkin holder	حامل المنديل	قُرَيْن الأنف ، محارة أنفية
napkin , paper	منديل ورقي	أي واحد من العظام الثلاثة الرقيقة الخُذروفية اللفافية التي تشكل جوانب التجويف الأنفي .
narco-	(سابقة) تخدير ، خُداري ، مُخدّر ، مُنومّ	قُنزعة أنفية ، العُرف الأنفي
narcoma	غشية المخدّر ، التخديرية ، غيبوبة خدرية ، سبات تخدري	العُرف الأنفي لعظم الفك العلوي
narcosis	تخدّر ، سبات تخدري	ارتفاع على الحافة الداخلية للنتوء الحنكي للفك العلوي يتمفصل مع عظم الميكة .
	حالة من غياب الوعي العميق أو السبات ناتج عن تعاطي عقار مخدر .	العُرف الأنفي لعظم الحنك
narcotic	مخدّر ، منومّ ، تخدري	ارتفاع على الحافة الداخلية لعظم الحنك يتمفصل مع عظم الميكة .
	1- متعلق بالتخدير .	nasal feeding
	2- أية مادة أو عقار يسبب التخدير ويخفف الألم ، مثل مشتقات المورفين ، والهيريون ، والبيثيديين . لا تستخدم في العمليات السنوية العادية .	تغذية أنفية تغذية من خلال الأنف .
	3- أي شخص مدمن للمخدرات .	nasal fossa
narcotism	انسمام بالمخدرات	حُفرة أنفية
narcotize	يُخدّر	nasal line
naris = nostril	مَنخر ، فُتحة أنفية (مفرد)	خط أنفي ، مستوى أنفي
	إحدى فتحتي الأنف الأماميتين . (ج : فتحتي الأنف Nares nostrils =) ؛ تظهر في الصور الشعاعية ظليلة منفذة للأشعة بوضوح الشكل .	خط يجري على جانبي عرضي الأنف إلى زاويتي الفم .
naris muscle , compressor	عَضلة ضاغطة أنفية	nasal muscle
naris muscle , dialator	عَضلة مُوسّعة أنفية	العَضلة الضاغطة الأنفية (Muscle compressor naris) ، أو العَضلة الموسّعة الأنفية (Muscle dilatator naris) .
nasal = nasalis	أنفي	nasal nerves
	متعلق بالأنف .	أعصاب أنفية
nasal antrostomy	فغر الغار الأنفي	تعصب الجلد ، ومُخاطية الأنف ، انظر مدخل أنفي (Nasalis) .
	انظر فغر الغار (Antrostomy) .	nasal notch
nasal arteries	شرايين أنفية	فراغ غير منتظم بين الشاخصتين الزاويتين الداخليتين للعظم الجبهي .
	تُغذي التجويف الأنفي والحاجز الأنفي والجيوب المجاورة . انظر مدخل الشريان الأنفي الظهري (Dorsalis nasi) .	nasal pits
nasal bone	عظم الأنف ، قصبه الأنف	حفيرات أنفية ، وهاد أنفية
	أحد العظمين الصغيرين اللذين يكونان جسر الأنف أو قصبه الأنف .	nasal point = nasion
nasal capsule	محفظة أنفية	نقطة الدرز الأنفي الجبهي المتوسط .
	تركيبات عُضروفية مُحيطَة بالتجويف الأنفي الجبهي .	nasal polyp
nasal cavity	تجويف أنفي ، حُفرة أنفية	سليمة أنفية
	ممر هوائي محاط بالحجاج من الأعلى ، والحنك الصلب من الأسفل ، والجدران الداخلية للجيوب الفكّية العلوية ؛ يظهر في الصور الشعاعية كمنطقتين ظليلتين منفذتين	nasal process
		ناتئ أنفي ، شاخص أنفية
		nasal process of the maxilla
		التواء الأنفي لعظم الفك العلوي
		التواء الجبهي .
		nasal reflex
		منعكس أنفي
		منعكس بختريف (Bekhterev's reflex) .
		nasal septum
		حجاب أنفي ، حاجز أنفي ، وتره الأنف
		في الصور الشعاعية حاجز غير منفذ للأشعة يفصل تجويفي الأنف البيضاويين الظليلين المنفذين للأشعة .

nasal spine	شوكة الأنف ، الشوكة الأنفية	3- قشيرة مينائية أولية وظهارة مينائية ضامرة (Reduced enamel epithelium)
nasal spine , anterior	الشوكة الأنفية الأمامية ، شوكة الأنف الأمامية	غشاء ظهاري رقيق يغلف ميناء السن خلال التطور والبروز ، وهو من بقايا عضو الميناء (يتآكل عادة باستخدام السن) .
	علامة تشريحية غير منفذة للأشعة ، تشاهد في الأفلام الشعاعية حول المنطقة الجذرية للثنايا العلوية . توجد على خط الوسط أعلى من الثقبة الحنكية الأمامية عند النهاية السفلي للحاجز الأنفي الأوسط . (في تقويم الأسنان) : علامة لقياس الرأس : توجد على بروز الرأس الجانبي ، وتمثل أقصى نقطة أمامية على الحنك عند التلاقي المائل للسطح الأنفي مع السطح الفموي . انظر الشويكة (Acanthion) .	naso- (سابقة) أنف ، أنفي
		nasalveolar أنفي سنخي
		nasalveolar cyst كيسة أنفية سنخية انظر كيسة (Cyst) .
		nasoantral أنفي جيبي ، أنفي غاري متعلق بالأنف والجيب الفكّي العلوي .
		nasoantritis التهاب الأنف والجيب
		nasobasilar أنفي قاعدي
		nasobasilar line = basinasal line الخط الأنفي القاعدي ، المستوى الأنفي القاعدي
		nasobronchial أنفي قصبي ، أنفي شعبي متعلق بالأنف والقصبات أو الشُعْب الهوائية الرئوية .
		nasobuccal أنفي شدقي ، أنفي خدي متعلق بالأنف والحد .
		nasobuccopharyngeal أنفي شدقي بلعومي ، أنفي خدي بلعومي متعلق بالأنف ، والحد ، والبلعوم .
		nasociliary أنفي هُدبي متعلق بالأنف ، والعين ، والحاجب .
		nasociliary nerve عَصَب أنفي هُدبي يعصب المقلة ، والجفن ، والأنف ، والجيب الغربالي ، والجيب الوتدي . انظر مدخل أنفي هُدبي (Nasociliaris) .
		nasofrontal أنفي جبهي متعلق بالأنف وعظم الجبهة .
		nasogenital أنفي تناسلي متعلق بعلاقة التغيرات الوظيفية بين الغشاء المخاطي الأنفي والأعضاء التناسلية .
		nasolabial أنفي شفوي متعلق بالأنف والشفة وفي اتجاه الأنف أو الشفة .
		nasolabial cyst كيسة أنفية شفوية كيسة تطويرية تنشأ في الأنسجة الرخوة تحت الطية الأنفية الشفوية .
		nasolabial line الخط الأنفي الشفوي ، المستوى الأنفي الشفوي خط يصل جانب الأنف بزواوية الفم في نفس الناحية .
		nasolabialis عَضَلَة أنفية شفوية
nasal vein , external	الوريد الأنفي الخارجي ، الوريد الأنفي الظاهر	
	وريد لتصريف جانب الأنف . انظر وريد أنفي خارجي (Nasalis externa) .	
nasioalveolar	أنفي سنخي	
nasion	النقطة الأنفية	
	العلامة السهمية المنصّفة السفالومترية لقياس الرأس وهي علامة ثابتة عند التقاء عظم الجبهة مع عظام الأنف في موضع تقاطع الدرز داخل الأنف والدرز الأنفي الجبهي . (في قياسات الجمجمة) : هي إحدى العلامتين التشريحتين على النسيج الرخو والنسيج الصلب ؛ علامة للنسيج الرخو : هي أعمق نقطة في الانخفاض عند جذر الأنف أسفل الجبين «مقدمة الرأس» (Forehead) ؛ وعلامة نسيج صلب : هي أقصى نقطة أمامية على الدرز الجبهي الأنفي ، تشاهد على الصور الشعاعية الجانبية للجمجمة .	
nasion , bony	نقطة الأنف العظمية ، النقطة الأنفية العظمية	
	أقصى نقطة أمامية على الدرز الأنفي الجبهي كما تشاهد على الصورة الشعاعية الجانبية للجمجمة .	
nasion , soft tissue	نقطة الأنف على النسيج الرخو	
	أعمق نقطة في المنخفض بين الأنف والجبهة على خط الوسط .	
nasitis	التهاب الأنف	
	التهاب الغشاء المخاطي للأنف .	
Nasmyth's membrane	غشاء نازم	
	نسبة إلى أ. نازم ، A.Nasmyth ، جراح أسنان إسكتلندي .	
	1- قشيرة مينائية أولية (Primary enamel cuticle) .	
	2- ظهارة مينائية مختزلة (Reduced enamel epithelium) .	

شريحة عضلية من العَصَلَة المحيطة الفموية تربط الشفة العليا بالحاجز الأنفي .

nasolacrimal أنفي دمعي
1- متعلق بالعظم الأنفي ، والعظم الدمعي .
2- متعلق بالأنف ، والجهاز الدمعي .

nasolacrimal canal قناة أنفية دمعية ، مسال أنفي دمعي
مجرى غشائي تمر فيه الدموع من الحويصلة الدمعية إلى التجويف الأنفي .

nasolacrimal duct مجرى أنفي دمعي ، قناة أنفية دمعية

nasolacrimal groove ميزاب أنفي دمعي

nasology علم الأنف ، مبحث أمراض الأنف

nasomandibular fixation تثبيت أنفي فكي سفلي
انظر تثبيت (Fixation) .

nasomaxillary أنفي فكي
متعلق بالتواء الأنفي والفك العلوي .

nasomental أنفي ذقني
متعلق بالأنف والذقن .

nasomental reflex منعكس أنفي ذقني
تقلص العَصَلَة الذقنية الذي يسبب رفع الشفة السفلى نتيجة ضربة على جانبي الأنف بمطرقة .

naso-oral أنفي فموي
متعلق بالأنف والفم .

nasopalatine أنفي حنكي
متعلق بالأنف والحنك .

nasopalatine artery = الشريان الأنفي الحنكي = الشريان
الوطني الحنكي

nasopalatine canal القناة الأنفية الحنكية
1- أحد الممرات من التجويف الأنفي للحنك وهي مسدودة عادة في الإنسان .
2- قناة موصلة من الثقب الأنفية الحنكية أو الثقب القاطعة ؛ يمر العَصَب الوارد الأنفي الحنكي من المخاطية واللثة في الجزء الأمامي من الحنك الصلب من خلال الثقب القاطعة والقناة القاطعة ، ثم يتحد مع الفرع العلوي للعَصَب مثلث التوائم .

nasopalatine cyst = كيسة أنفية حنكية =
incisive canal cyst كيسة القناة القاطعة
كيسة تطويرية تنشأ من ظهارة القناة الأنفية الحنكية .

nasopalatine duct مجرى أنفي حنكي ، النفق الأنفي الحنكي

nasopalatine duct cyst كيسة المجرى الأنفي الحنكي
انظر كيسة (Cyst) .

nasopalatine foramen ثقبية أنفية حنكية
انظر ثقبية (Foramen) .

nasopalatine groove ميزاب أنفي حنكي ، أخدود أنفي حنكي
أخدود على سطح عظم الميكة يكمن فيه العَصَب الأنفي الحنكي والأوعية المصاحبة له .

nasopalatine nerve عَصَب أنفي حنكي
يعصب مخاطية الحنك الصلب والأنف . انظر عضلة أنفية حنكية (Nasopalatinus) .

nasopalatine nerve block تخدير إحصاري للعَصَب الأنفي الحنكي ، تخدير ناحي للعَصَب الأنفي الحنكي
حقن المخدر الموضعي في منتصف الحنك خلف القواطع العلوية وذلك لتخدير الحنك (طلية الفك العلوي) .

nasopalatine plexus الضفيرة الأنفية الحنكية
ضفيرة من الأعصاب الأنفية الحنكية في الثقب القاطعة .

nasopharyngeal أنفي بلعومي
1- متعلق بكل من الأنف والبلعوم .
2- متعلق بالبلعوم الأنفي .

nasopharyngeal angiofibroma ورم وعائي ليفي أنفي بلعومي

nasopharyngeal cancer سرطان أنفي بلعومي

nasopharyngeal cavity جوف البلعوم الأنفي

nasopharyngeal intubation تنبيب بلعومي أنفي
طريقة لتمرير أنبوب مرن داخل البلعوم الأنفي من خلال الأنف .

nasopharyngitis التهاب البلعوم الأنفي

nasopharyngoscope مكشاف أنفي بلعومي

nasopharynx بلعوم أنفي
منطقة من التجويف الأنفي تمتد إلى الخلف لتتصل مع البلعوم ؛ وتغلق بواسطة الحنك الرخو أثناء البلع .

nasoseptal متعلق بالحاجز الأنفي

nasopharyngoscope مكشاف أنفي بلعومي

nasoseptitis التهاب الحاجز الأنفي

nasosinusitis = nasosinusitis التهاب الجيوب الأنفية

nasospinale أنفي شوكي (النقطة الأنفية الشوكية)
نقطة عند قاعدة الشوكة الأمامية الأنفية ؛ النقطة المتوسطة على الخط الذي يصل النقاط المنخفضة على حافة فتحة الأنف من كل جانب .

nasotracheal أنفي رغاموي

للدلالة على طريقة إمرار أنبوب التخدير من خلال الأنف والرغامي .	2- أي جزء ضيق لعضو أو عند التقاء جزئين .
nasoturbinal	3- ذلك الجزء من السن مكان التقاء التاج بالجذر ، وهو
nasus =nose	الملتقى الضيق بين ميناء السن والملاط ؛ ويسمى أيضا
natal	عُنُق السن (Tooth cervix) .
natal teeth	4- أضيق منطقة أسفل التواء اللقمي من الشعبة الصاعدة
natural	لل فك السفلي .
natural dentition = dentition	عُنُق تشريحي
	عُنُق التواء اللقمي
	عُنُق سني
	عُنُق عضو الميناء
	عُنُق فكي سفلي ، عُنُق الفك السفلي
	عُنُق الفك السفلي
	عُنُق اللقمة
	ذلك الجزء من الشعبة الصاعدة للفك السفلي التي تتلاقى
	مع لُقمة الفك السفلي .
	طوق الرقبة ، شريط الرقبة ، neck strap = cervical strap
	رباط عُنُقِي
	نوع من حزام الرأس التقويمي ، وهو طبقة صممت لتنطبق
	حول العُنُق ، ويستخدم كأداة تثبيت للشد من خارج الفم
	لطبقة تقويمية داخل الفم .
	عُنُق السن
	(سابقة) ميت ، نخر
	السلي الحيوي
	تدهور تدريجي للخلايا ، حيث يؤدي إلى تموت الخلايا
	تدرجيا .
	نخري ، متعلق بالبلى الحيوي
	متعلق بالموات الفيزيولوجي أو الموات الطاهر .
	نَخر ، مُتنخّر ، موات الأنسجة
	متموت
	للدلالة على نسيج ميت وليست له تغذية دموية .
	نَخر
	النخر الموتى المرضي للخلايا ، موت خلية أو مجموعة
	خلايا ملاصقة لنسيج حي أو داخل منطقة محددة .
	نَخر مُتجَبّن
	نخر سني = تسوس سني
	نخر عظمي شعاعي
	بسبب المعالجة الشعاعية .
	نخري ، مُتنخّر ، نَخر سني ، نخر
	متعلق بالتنكز أو التنخر .

necrotic pulp لب مُتَنَخَّر ، لب مَتَنَكِرْز ، لب مُتَمَوِّت
necrotizing ناخر ، مسبب التَمَوِّت
necrotizing agent مادة ناخرة
necrotizing sialometaplasia حوِّول الغدة اللعابية الناخر
necrotizing ulcerative periodontitis التهاب حول سني
تقرحي تموتي
needle إبرة
أداة مُستدقة ذات طرف حاد . تستعمل لخياطة أو لوخز الأنسجة .
needle , acupuncture إبرة الوخز
الإبر الصينية .
needle , aspirating إبرة الشفط ، إبرة البزل
إبرة طويلة مجوّفة تستعمل لشفط السائل من التجويف .
needle aspiration الشفط بالإبرة
تستخدم إبرة ، ذات جوف مختلف الأحجام ، لسحب أو إفراغ غاز أو سائل أو مواد شبه صلبة من تجويف مُغلق ، انظر شفط (Aspiration).
needle , dental إبرة سنية
needle , dental suture إبرة خياطة سنية
needle , disposable إبرة نبوذة ، إبرة وحيدة الاستعمال
إبرة تستعمل مرة واحدة ، وتُرمى بعد استعمالها .
needle file مبرد إبري الشكل
مبرد بشكل الإبرة .
needle , hare-lip إبرة شق الشفة
إبرة مجوّفة تدخل في الجرح أثناء جراحة شق الشفة لتثبيت خيط جراحي على شكل الرقم "8" .
needle holder حامل الإبرة ، ماسك الإبرة
أداة معدنية مفصلية ، ذات مقبض يشبه المقص ، نصلها مُسنن للإمساك بإبر الخياطة دون السماح لها بالانزلاق أثناء خياطة الجرح .
needle , hypodermic إبرة تحت الجلد
نوع من الإبر المجوّفة ، تستعمل مع المحقنة للحقن .
needle , injection إبرة الحقن
إبرة مجوّفة ذات أطوال وأقطار مختلفة ، تستعمل في الحقن . تكون معظم المحاقن الطبية ذات محقن دفع مُحكم بينما تكون الإبر السنية ذات قَبِّ (محور) مُلولب .
needle , point tracer إبرة الراسم النقطي
needle point tracing = رسم الإبرة النقطي = رسم رأس
arrow-point tracing = gothic السهم = رسم القوس القوطية
arch tracing = stylus tracing = رسم إبرة التسجيل

رسم يماثل رأس سهم أو القوس القوطية ، يرسم خارج الفم ، بواسطة جهاز مثبت بالقوسين المتقابلتين . يعتمد شكل الرسم على وضع نقطة التعليم بالنسبة للوحة الرسم . تمثل قِمّة رأس السهم أقصى ارتداد خلفي غير متوتر للفك السفلي بالنسبة للفك العلوي ؛ أي العلاقة المركزية (Centric relation) .

needle, root canal إبرة قناة الجذر
needle, surgical إبرة جراحية
needle , suture إبرة خياطة
إبرة صلبة منحنية حادة الطرف ذات مقطع عرضي مُثلث أو مستدير الشكل ، قد يوجد لها عين لإدخال الخيط الجراحي أو بدون عين حيث يكون الخيط مُثبتاً في طرفها الأخرى .
needleless anesthesia تخدير بدون إبرة
تخدير بدون استعمال محقنة .
needlelike إبري ، بشكل الإبرة
needlelike crystals بلورات إبرية
needs متطلبات ، احتياجات ، ضرورات
nephrense أذرد ، بدون أسنان
مصطلح قديم بطل استعماله .
negative سلبي
negative overbite = anterior تراكب العضة السليبي = عضّة
open-bite مفتوحة أمامية
negative reaction تفاعل سلبي
negative relief تفريغ سلبي ، إراحة سلبية ، تحرير سلبي
neglected مُهمَل
neglected caries تسوس مُهمَل
Neisseria النيسيرية
نسبة إلى أ. ل. س. نيتسر ، A.L.S.Neisser ، 1916-1855 ، طبيب ألماني .
جنس من فصيلة النيسيريات (Neisseriaceae) ؛ من الجراثيم سالبة الجرام طفيلية عديمة الحركة ، مكورة لا هوائية .
Neisseriaceae النيسيريات
فصيلة من المكورات أو العصويات اللاهوائية ؛ وهي جراثيم سالبة الجرام .
Neisseriaceae discoides النيسيريات القرصية
مجموعة من النيسيريات التي توجد بالفم .
neo- , ne- (سابقة) حديث ، جديد ، مُستجد
neoblastic حديث التنسج
متعلق بـ أو ينشأ من نسيج جديد .

neomembrane	غشاء مستحدث ، غشاء كاذب	مجهرياً : ألياف عَصَبِيَّة تشبه الحبل ، تنقل النبضات العَصَبِيَّة
neomycin	نيومييسين مضاد حيوي واسع الطيف .	ما بين الجهاز العَصَبِي المركزي وبعض أعضاء الجسم الأخرى من أنسجة أو أجهزة . تصنّف الأعصاب حسب تأثيرها إلى : أعصاب حسية (واردة «ناقلة إلى المركز») وأعصاب حركية (صادرة «ناقلة من المركز») أو أعصاب مختلطة .
neon	نيون ، ضوء نيون	
neonatal	ولادي ، وكليدي متعلق بالوليد حديث الولادة ، يُطلق عموماً على مرحلة الشهر التالي للولادة أو الشهر الأول من حياة الوليد .	عَصَب مبعّد عَصَب مُلحق ، عَصَب إضافي
neonatal line	خط ولادي خط نمو يشاهد تحت المجهر كخط فاصل إضافي في ميناء وعاج الأسنان اللبنية ، والطاحن الأول الدائم ؛ كعلامة للدلالة على اضطراب الاستقلاب عند أو حوالي وقت الولادة .	عَصَب وارد ، عَصَب مُورّد أي عَصَب ينقل النبضات العَصَبِيَّة من الأطراف إلى المركز .
neonatal ring = neonatal line	حلقة ولادية = خط ولادي	عَصَب سني أمامي علوي
neonatal tooth	سن ولادية سن لبنية توجد في الفم عند الولادة ، أو تبرغ بعد بضعة أيام من الولادة .	عَصَب وارد من الشنية العلوية والرابعة العلوية والناب العلوي ، يمر إلى أعلى ليتحد مع القسم العلوي للعَصَب مثلث التوائم في القناة تحت الحجاجية .
neonate	وكليد طفل وليد حديث الولادة .	عَصَب مُستقل ، عَصَب ذاتي
neopathy	مرض مُستجدّ	أي عَصَب في الجهاز العَصَبِي المستقل .
neoplasia	تكون الورم تطور شاذ للنسيج ، بمعدل غير طبيعي بطيء أو سريع النمو ؛ قد يكون ورمًا حميداً أو ورمًا خبيثاً . يمكن علاجه بالأشعة أو العلاج الكيميائي أو باستئصال الورم .	عَصَب مُستقل = استئصال عَصَب ، قطع العَصَب
neoplasm	نامية ، ورم مرضي ، نمو حديث تورم غير طبيعي أو ورم ، يزيد نموه عن النمو الطبيعي للأنسجة المجاورة ، ويستمر في النمو حتى بعد إزالة العوامل المنبهة له ، ويصنّف حسب النسيج الذي ينشأ منه وحسب طريقة نموه .	عَصَب مُستقل = استئصال عَصَب ، قطع العَصَب
neoplasm , malignant	ورم خبيث	عَصَب سني أمامي علوي
neoplastic	ورمي ، تصنّعي ، تشكّلي متعلق بالأورام .	عَصَب وارد من الشنية العلوية والرابعة العلوية والناب العلوي ، يمر إلى أعلى ليتحد مع القسم العلوي للعَصَب مثلث التوائم في القناة تحت الحجاجية .
neoplastic changes	تغيرات ورمية	عَصَب مُستقل ، عَصَب ذاتي
neoplasty	الرأب ، التصنيع ، تشكيل جراحي	أي عَصَب في الجهاز العَصَبِي المستقل .
nephro- = nephro	(سابقة) كلية ، كُلوَّة ، كُلوِي	عَصَب مُستقل = استئصال عَصَب ، قطع العَصَب
nephritis	التهاب الكلّية ، التهاب الكلوَّة	عَصَب مُستقل ، عَصَب ذاتي
nepiology	طب الأطفال ، مبحث أمراض الأطفال فرع من فروع طب أمراض الأطفال يختص بالأطفال الرضّع وصغار الأطفال .	عَصَب مُستقل = استئصال عَصَب ، قطع العَصَب
nerve	عَصَب	عَصَب سني أمامي علوي

nerve , efferent عَصَبٌ صَادِرٌ ، عَصَبٌ مُصَدِّرٌ
أي عَصَبٌ يَحْمِلُ النَبْضَاتِ العَصَبِيَّةِ مِنَ المَرْكَزِ إِلَى
الأَطْرَافِ .

nerve ending نِهَآيَةُ عَصَبِيَّةٍ

nerve, extrinsic عَصَبٌ خَارِجِي

nerve, facial عَصَبٌ وَجْهِي

nerve fibre لِيْفَةُ عَصَبِيَّةٍ

انظُر مَحْوَر عَصَبِي (Axon) .

nerve fibres = nerve fibers أَلْيَافُ عَصَبِيَّةٍ

nerve , greater palatine العَصَبُ الحَنَكِي الكَبِيرُ

عَصَبٌ يَنْزِلُ مِنَ خِلَالِ الثَّقْبَةِ الحَنَكِيَّةِ الكَبِيرَةِ ، وَيَتَقَدَّمُ إِلَى
الأَمَامِ فِي تَلْمٍ فِي سَقْفِ الحَنَكِ إِلَى العِشَاءِ المَخَاطِي
لِلحَنَكِ . يَتَفَرَّعُ مِنْهُ العَصَبُ الحَنَكِي الصَّغِيرُ ، ثُمَّ يَمُرُّ مِنْ
خِلَالِ الثَّقْبَةِ الحَنَكِيَّةِ الصَّغِيرَةِ لِيَغْذِيَ الحَنَكِ الرِّخْوَ وَعِشَاءَهُ
المَخَاطِي .

nerve , growth factor = NGF عَامِلُ النَّمُو العَصَبِي

nerve, Hirschfeld's عَصَبٌ هِيرشْفِلْد

نَسْبَةٌ إِلَى ل. م. هِيرشْفِلْد ، L.M.Hirschfeld ،
1876-1816 ، مَشْرَحٌ بُولَنْدِي .

فِرْعٌ لِسَانِي مِنَ العَصَبِ الوَجْهِي يَمْتَدُّ لِيَكُونُ عُرْوَةً هَالِي .

nerve , inferior dental العَصَبُ السِّنِّي السِّفْلِي

nerve , intrinsic عَصَبٌ دَاخِلِي ، عَصَبٌ بَاطِنِي

أَي عَصَبٌ يَغْذِي بِنَبْضَاتِهِ العَصَبِيَّةِ : العِضَلَاتِ ، وَالعَدَدِ ،
وَالأَغْشِيَّةِ المَخَاطِيَّةِ لِعَضْوٍ أَوْ جِزءٍ .

nerve , Jacobson's = عَصَبٌ جَاكُوبْسُون =

tympanic nerve العَصَبُ السَّمْعِي

nerve , lingual العَصَبُ اللِّسَانِي

nerve , long buccal العَصَبُ الشَّدْقِي الطَّوِيلُ

عَصَبٌ وَآرَدُ مِنَ المَخَاطِيَّةِ وَالصَّفِيحَةِ السِّنَخِيَّةِ الخَارِجِيَّةِ ، فِي
مَنْطِقَةِ الأَرْحَاءِ وَأَحْيَانًا الضَّوَاحِكِ ، يَعْبرُ بِشَكْلِ مَائِلِ الحَافَةِ
الأَمَامِيَّةِ لِلشَّعْبَةِ الصَّاعِدَةِ لَلْفَكِ السِّفْلِي بَيْنَ العِشَاءِ المَخَاطِي
وَالعِضَلَةِ المَبُوقَةِ ، ثُمَّ يَصْعَدُ بَيْنَ رَأْسِي العِضَلَةِ الجَنَاحِيَّةِ
لِيَتَّحِدَ مَعَ العَصَبِ الفَكِّي السِّفْلِي .

nerve , mandibular العَصَبُ الفَكِّي السِّفْلِي

أَحَدُ الفُرُوعِ الثَّلَاثَةِ لَلعَصَبِ القَحْفِي الخَامِسِ أَوْ العَصَبِ
مِثْلُ التَّوَاتِمِ ؛ الأَلْيَافُ العَصَبِيَّةِ الَّتِي تُغْذِي جِلْدَ الشَّفَةِ
السِّفْلِي وَالذَّقْنَ ، وَالعِشَاءِ المَخَاطِي لَلشَّفَةِ السِّفْلِي وَالثَّلْثَ ؛
يَمُرُّ مِنْ خِلَالِ الثَّقْبَةِ الذَّقْنِيَّةِ ، لِيَصْبِحَ العَصَبُ الذَّقْنِي ثُمَّ
العِصْبُ القَاطِعُ الَّذِي يَعِصِبُ القَواطِعِ السِّفْلِيَّةِ ثُمَّ يَمُرُّ إِلَى
الخَلْفِ خِلَالِ جِسمِ الفَكِّ السِّفْلِي وَيَبْزُغُ مِنْ ثُقْبَةِ الفَكِّ

السِّفْلِي . يَمُرُّ بَعْدَ ذَلِكَ بِمَحَاذَةِ عَمَقِ الشَّعْبَةِ الصَّاعِدَةِ لَلْفَكِّ
السِّفْلِي أَمَامَ لُقْمَةِ الفَكِّ إِلَى الثَّقْبَةِ فِي قَاعِدَةِ الجَمْجَمَةِ الَّتِي
يَصِلُ مِنْ خِلَالِهَا إِلَى المَخِ . يَتَّحِدُ العَصَبُ الحَسِّي الشَّدْقِي
الطَّوِيلُ وَالعَصَبُ اللِّسَانِي مَعَ الفِرْعِ الفَكِّي السِّفْلِي
لَلعَصَبِ مِثْلُ التَّوَاتِمِ . وَتَتَفَرَّعُ مِنْهُ أَلْيَافُ عَصَبِيَّةٍ صَادِرَةٌ مِنْ
الدِّمَاغِ إِلَى عِضَلَاتِ المَضْغِ وَالعَدَدِ اللِّعَابِيَّةِ .

nerve , maxillary العَصَبُ الفَكِّي العُلْوِي

فِرْعٌ مِنَ العَصَبِ مِثْلُ التَّوَاتِمِ . تَمُرُّ الأَلْيَافُ العَصَبِيَّةُ الوَارِدَةُ
مِنَ الجَفْنَيْنِ ، وَالأَنْفِ ، وَالشَّفَةِ العُلْيَا خِلَالِ القَنَاةِ تَحْتَ
الحِجَاجِ فِي الفَكِّ العُلْوِي حَتَّى الثَّقْبَةِ تَحْتَ الحِجَاجِيَّةِ حَيْثُ
تَتَّحِدُ مَعَ الأَلْيَافِ العَصَبِيَّةِ الوَارِدَةِ مِنَ العَصَبِ السِّنِّي العُلْوِي
الأَمَامِي ، وَالعَصَبِ السِّنِّي العُلْوِي النَاصِفِ ، وَالعَصَبِ
السِّنِّي العُلْوِي الخَلْفِي المَعْصِبَةِ لِكُلِّ الأَسْنَانِ العُلْوِيَّةِ . تَتَّحِدُ
الأَعْصَابُ الوَارِدَةُ الحَنَكِيَّةِ الكَبِيرَةِ وَالأَعْصَابُ الوَارِدَةُ الحَنَكِيَّةِ
الأَنْفِيَّةِ مِنَ الحَنَكِ الرِّخْوِ مَعَ العَصَبِ الفَكِّي العُلْوِي مِنَ
خِلَالِ العَقْدَةِ الوَتْدِيَّةِ الحَنَكِيَّةِ بَعْدَ مَغَادِرَتِهِ القَنَاةِ تَحْتَ
الحِجَاجِيَّةِ .

nerve , mental عَصَبٌ ذَقْنِي

عَصَبٌ وَآرَدُ مِنَ جِلْدِ الشَّفَةِ السِّفْلِي ، وَالذَّقْنَ ؛ وَالعِشَاءِ
المَخَاطِي وَالثَّلْثَ بَيْنَ الضَّاحِكَةِ الثَّانِيَّةِ وَمَنْتَصَفِ القُوسِ
السِّنِّيَّةِ . يَمُرُّ العَصَبُ الذَّقْنِي مِنَ خِلَالِ الثَّقْبَةِ الذَّقْنِيَّةِ لِيَصْبِحَ
العَصَبُ القَاطِعُ ثُمَّ يَتَّحِدُ مَعَ العَصَبِ الفَكِّي السِّفْلِي .

nerve , middle superior mental العَصَبُ الذَّقْنِي العُلْوِي
الأَوْسَطُ

عَصَبٌ وَآرَدُ مِنَ الضَّاحِكِ العُلْوِي الأَوَّلِ ، وَالضَّاحِكِ
العُلْوِي الثَّانِي ، وَجِزءٌ أَمِّنَ الرِّحَى العُلْوِيَّةِ الدَّائِمَةِ الأَوَّلِي ؛
يَمُرُّ العَصَبُ إِلَى الأَعْلَى إِلَى القَنَاةِ تَحْتَ الحِجَاجِيَّةِ لِيَتَّحِدَ مَعَ
الفِرْعِ الفَكِّي العُلْوِي لَلعَصَبِ مِثْلُ التَّوَاتِمِ .

nerve , motor عَصَبٌ مَحْرُكٌ

عَصَبٌ يَنْقَلُ النَبْضَاتِ العَصَبِيَّةِ مِنَ الدِّمَاغِ وَالحِجَلِ الشُّوكِي
إِلَى الجِسمِ وَعِضَلَاتِهِ ، فَتَسَبِّبُ النَبْضَاتِ فِي حَرَكَةِ العَضْوِ
أَوْ الجِزءِ .

nerve , nasopalatine العَصَبُ الأَنْفِي الحَنَكِي

عَصَبٌ وَآرَدُ مِنَ العِشَاءِ المَخَاطِي لَلجِزءِ الأَمَامِي مِنَ الحَنَكِ
الصَّلْبِ ، وَالثَّلْثَ الأَسْنَانِ المَجَاوِرَةِ . يَصْعَدُ العَصَبُ مِنَ خِلَالِ
الثَّقْبَةِ الحَنَكِيَّةِ الأَمَامِيَّةِ وَيَتَّجِهُ إِلَى الخَلْفِ لِيَتَّحِدَ عِنْدَ العَقْدَةِ
الْوَتْدِيَّةِ الحَنَكِيَّةِ بِالفِرْعِ الفَكِّي العُلْوِي مِنَ العَصَبِ مِثْلُ
التَّوَاتِمِ .

nerve of Arnold = nerve auricularis عَصَبٌ أَرْنُولد =

العَصَبُ الأَذْنِي

نسبة إلى ف. أرنولد ، F.Arnold ، 1803-1890 ، مشرّح ألماني .	عَصَبٌ صادر يؤدي تنبيهه إلى زيادة نشاط الغدة التي يعصبها .
nerve of Cotunnius = العَصَبُ الأنفي الحنكي	nerve , sensory عَصَبٌ وَّارد ، ينقل الإحساس بالألم ، واللمس وخلافه من النهايات العصبية المختلفة إلى الجهاز العصبي المركزي الذي يشمل الدماغ والحبل الشوكي .
nasopalatine nerve نسبة إلى د. كوتيونيس ، D.Cotugno (Cotunnius) ، 1736-1822 ، مشرّح إيطالي .	nerve , somatic عَصَبٌ جسدي ، عَصَبٌ بدني أحد الأعصاب التي تُغذي العضلات الإرادية ، والأوتار ، والمفاصل ، والجلد ، والأغشية المصلية الجدارية .
nerve of Cruveilhier عَصَبٌ كروفيليه نسبة إلى ج. كروفيليه J.Cruveilhier ، 1791-1874 ، أخصائي علم باثولوجيا فرنسي . عَصَبٌ فرعي قد يوجد متفرعاً من العَصَبِ الوجهي .	nerve , spinal عَصَبٌ شوكي عَصَبٌ وديّ ، عَصَبٌ سمبتاوي
nerve of Scarpa = nasopalatine nerve = العَصَبُ الأنفي الحنكي نسبة إلى أ. سكاربا ، A.Scarpa ، 1747-1832 ، جراح ومشرّح إيطالي .	nerve , sympathetic أي عَصَبٌ من الجزء الودي في الجهاز العصبي المستقل ، يختص بوظائف الغدد والأحشاء أثناء الإجهاد .
nerve of the pterygoid canal عَصَبُ القناة الجناحية يعصب الغدد الدمعية وعُقد الأنف والحنك . انظر قناة جناحية (Canalis pterygoidei) .	nerve , tissue نسيج العصب
nerve of Vidian = nerve canalis pterygoidei عَصَبٌ فيديس = عَصَبُ القناة الجناحية نسبة إلى ف. فيديس ، V.Vidian (G.Guido) ، توفي 1569 ، طبيب ومشرّح إيطالي .	nerve , trigeminal العَصَبُ مثلث التوائم العَصَبُ القحفي الخامس ، وهو أكبر عَصَبٍ من الأعصاب القحفية الاثني عشر . ينقسم إلى ثلاثة فروع رئيسية : الفرع العيني ، والفرع الفكي العلوي ، الذي يستقبل النبضات العصبية من كل الأسنان العلوية ؛ والفرع الفكي السفلي ، الذي يستقبل النبضات العصبية من كل الأسنان السفلية وثلاثي الجزء الأمامي من اللسان ، ويرسل أيضاً نبضات صادرة إلى الغدد اللعابية وعضلات المضغ .
nerve , ophthalmic العَصَبُ العيني	nerve trunk جذع العَصَبِ ألياف عصبية مرتبة شبيهة بالحبل تتفرع منها العديد من الفروع العصبية .
nerve , optical العَصَبُ البصري	nerve , vagus العَصَبُ المبهم العَصَبُ الرئوي المعدي .
nerve , parasympathetic العَصَبُ نظير الودي ، عصب لاودي أي عَصَبٌ من الجزء نظير الودي ، في الجهاز العصبي المستقل ، الذي يختص بالتفاصيل والوظائف العامة للغدد والأحشاء في الأحوال الطبيعية .	nerve , vasoconstrictor عَصَبٌ مُقبِّضٌ للأوعية عَصَبٌ صادر ، يتسبب في انقباض الأوعية الدموية .
nerve , peripheral عَصَبٌ طرفي ، عَصَبٌ محيطي أي عَصَبٌ يغذي الجلد ؛ ويُطلق على أي فرع من فروع الجهاز العصبي المركزي .	nerve , vasodilator عَصَبٌ موسِّعٌ للأوعية عَصَبٌ صادر ، يتسبب في توسع أو تمدد الأوعية الدموية .
nerve , posterior superior dental العَصَبُ السني العلوي الخلفي عَصَبٌ وارد يتجه من الحنك والجذور الشدقية الوحشية للرحى الأولى وكل جذور الرحى الثانية والرحى الثالثة ماراً إلى الخلف خلال الجانب الخلفي للفك العلوي ليتحد مع الفرع العلوي من العَصَبِ مثلث التوائم .	nerve , vasomotor عَصَبٌ محركٌ للأوعية عَصَبٌ صادر يتسبب في توسيع أو تضيق الأوعية الدموية أو الأوعية اللمفاوية ؛ قد يكون العَصَبُ موسِّعاً للأوعية أو العَصَبُ مضيقاً للأوعية .
nerve removal استئصال العَصَبِ ، نزع العَصَبِ	nerve , zygomatic العَصَبُ الوجني
nerve removal, mechanical استئصال العَصَبِ الآلي	nerves , mixed أعصاب مختلطة تشمل كل من الأعصاب الحركية والأعصاب الحسية الشوكية . هذه الأعصاب تنقل النبضات العصبية في كلا
nerve , secretory عَصَبٌ إفرازي	

الاتجاهين في وقت واحد . يعرف هذا النوع من الأعصاب	نسيج متكلس جزئياً يَظن القنيتان العاجية .
بالجهاز العَصَبِي المحيطي أو الطرفي ، لتمييزه عن الجهاز	neur- , neuro- عَصَب ، عَصَبِي
العَصَبِي المركزي الذي يشمل الدماغ والحبل الشوكي . ينشأ	للدلالة على الأعصاب أو الجهاز العَصَبِي .
إثنا عشر زوجاً من الأعصاب القحفية مباشرة من قاعدة	neur- , neuro- عَصَبِي
المخ . وتنشأ الأعصاب الشوكية مباشرة من الحبل الشوكي .	neur- , neuro- عَصَبِي
nerves , taste أعصاب الذوق الحسية	متعلق بالعَصَب أو بالأعصاب .
nervi أعصاب (جمع)	neur- , neuro- عَصَب ، ألم عَصَبِي ، وجع عَصَبِي
nervous عَصَبِي ، عَصَبِي المزاج	neur- , neuro- عَصَب ، ألم عَصَبِي ، وجع عَصَبِي
1- متعلق بالعَصَب .	neur- , neuro- عَصَب ، ألم عَصَبِي ، وجع عَصَبِي
2- متعلق بالحالة العَصَبِيَّة .	neur- , neuro- عَصَب ، ألم عَصَبِي ، وجع عَصَبِي
nervous system الجهاز العَصَبِي	neur- , neuro- عَصَب ، ألم عَصَبِي ، وجع عَصَبِي
nervous system , autonomic الجهاز العَصَبِي المستقل	neur- , neuro- عَصَب ، ألم عَصَبِي ، وجع عَصَبِي
جزء من الجهاز العَصَبِي المركزي والجهاز العَصَبِي المحيطي أو	neur- , neuro- عَصَب ، ألم عَصَبِي ، وجع عَصَبِي
الطرفي ، يتحكم بالأعصاب الصادرة اللاإرادية والأعصاب	neur- , neuro- عَصَب ، ألم عَصَبِي ، وجع عَصَبِي
الواردة الموجودة في الأعضاء الداخلية والمختصة بالوظيفة	neur- , neuro- عَصَب ، ألم عَصَبِي ، وجع عَصَبِي
الأحشائية .	neur- , neuro- عَصَب ، ألم عَصَبِي ، وجع عَصَبِي
nervous system , central الجهاز العَصَبِي المركزي	neur- , neuro- عَصَب ، ألم عَصَبِي ، وجع عَصَبِي
يشمل الدماغ والحبل الشوكي .	neur- , neuro- عَصَب ، ألم عَصَبِي ، وجع عَصَبِي
nervous system , peripheral الجهاز العَصَبِي المحيطي ،	neur- , neuro- عَصَب ، ألم عَصَبِي ، وجع عَصَبِي
الجهاز العَصَبِي الطرفي	neur- , neuro- عَصَب ، ألم عَصَبِي ، وجع عَصَبِي
يشمل الإثني عشر زوجاً من الأعصاب القحفية ، والواحد	neur- , neuro- عَصَب ، ألم عَصَبِي ، وجع عَصَبِي
والثلاثين زوجاً من الأعصاب الشوكية ، التي تنقل	neur- , neuro- عَصَب ، ألم عَصَبِي ، وجع عَصَبِي
المعلومات إلى الجهاز العَصَبِي المركزي ومنه إلى جميع	neur- , neuro- عَصَب ، ألم عَصَبِي ، وجع عَصَبِي
أحاء الجسم .	neur- , neuro- عَصَب ، ألم عَصَبِي ، وجع عَصَبِي
nervous tissue نسيج عَصَبِي	neur- , neuro- عَصَب ، ألم عَصَبِي ، وجع عَصَبِي
انظر نسيج (Tissue) .	neur- , neuro- عَصَب ، ألم عَصَبِي ، وجع عَصَبِي
nervousness عَصَبِيَّة ، تهيج عَصَبِي	neur- , neuro- عَصَب ، ألم عَصَبِي ، وجع عَصَبِي
netting تشبيك ، شبكة	neur- , neuro- عَصَب ، ألم عَصَبِي ، وجع عَصَبِي
network شبكة ، تشبيك	neur- , neuro- عَصَب ، ألم عَصَبِي ، وجع عَصَبِي
بنية مكوّن من خيوط متداخلة مع بعضها . تُسمّى أيضاً :	neur- , neuro- عَصَب ، ألم عَصَبِي ، وجع عَصَبِي
شبكة ، نسيج شبكي (Reticulum) .	neur- , neuro- عَصَب ، ألم عَصَبِي ، وجع عَصَبِي
Neubauer's artery = شريان نويباور = شريان درقي غائر	neur- , neuro- عَصَب ، ألم عَصَبِي ، وجع عَصَبِي
artery thyroidea ima	neur- , neuro- عَصَب ، ألم عَصَبِي ، وجع عَصَبِي
نسبة إلى ج . إ . نويباور ، J.E.Neubauer ، 1777-1742 ،	neur- , neuro- عَصَب ، ألم عَصَبِي ، وجع عَصَبِي
مشرّح ألماني .	neur- , neuro- عَصَب ، ألم عَصَبِي ، وجع عَصَبِي
Neumann's dental sheath غمد نويمان السني ، غلاف	neur- , neuro- عَصَب ، ألم عَصَبِي ، وجع عَصَبِي
نويمان السني	neur- , neuro- عَصَب ، ألم عَصَبِي ، وجع عَصَبِي
Neumann's sheath غمد نويمان	neur- , neuro- عَصَب ، ألم عَصَبِي ، وجع عَصَبِي
نسبة إلى إ . ف . س . نويمان ، E.F.C.Neumann ،	neur- , neuro- عَصَب ، ألم عَصَبِي ، وجع عَصَبِي
1918-1834 ، إخصائي أمراض ألماني .	neur- , neuro- عَصَب ، ألم عَصَبِي ، وجع عَصَبِي

neurinoma	وَرَمٌ غمد العَصَب	العَصَبِي، تحتوي على النواة، التي يحيط بها الهَيُولِي (السيتوبلازم)، والتشعبات ثم المحور العَصَبِي .
neuritic	مصاب بالتهاب عَصَبِي، عَصَبِي التهاب متعلق بالتهاب العَصَب .	اعتلال عَصَبِي، مرض عَصَبِي، عَصَابِيَة أي neuropathy
neuritis	التهاب العَصَب حالة يصاحبها الإحساس بالألم عند لمس موضع العَصَب، والخدر، واضطراب الإحساس، والشلل، والهزال أو الضمور، وانعدام الانعكاسات العَصَبِيَة في الجزء الذي يعصبه العَصَب .	مرض يصيب الأعصاب أو النسيج العَصَبِي .
neurodynia	عصاب، ألم عصبي، وجع عصبي انظر ألم عصبي، عصاب (Neuralgia) .	رَفْو العَصَب، خياطة العَصَب neurorrhaphy
neurofibril	لُيَيْف عَصَبِي ألياف رقيقة داخل سيتوبلازم (هَيُولِي) الخلايا العَصَبِيَة تمتد داخل المحاور العَصَبِيَة والتشعبات العَصَبِيَة .	عُصاب، تشوُّش عَصَبِي، داء عَصَبِي neurosis
neurofibroma	وَرَم ليفي عَصَبِي وَرَم حميد في الأعصاب المحيطية أو الطرفية، ينشأ من الخلايا الليفية العَصَبِيَة .	تشنُّج عَصَبِي، تقلُّص عَصَبِي للعضل neurospasm
neurofibromatosis = von Recklinghausen's disease	وَرَم ليفي عَصَبِي، داء الأورام العَصَبِيَة الليفية = داء فون ركلنجهاوزن	رَفْو العَصَب، خياطة العَصَب neurosuture = neurorrhaphy
	مرض وراثي يتميز بوجود أورام ليفية عَصَبِيَة . قد يصيب مُخاطية الفم، ومُخاطية الشدق، والحنك، والفكين . يُسمَّى أيضا داء فون ركلنجهاوزن، الورم الليفي العَصَبِي (von Recklinghausen's disease) .	بضع العَصَب neurotomy
neurofibrosarcoma	ساركومة عَصَبِيَة ليفية	مُوجّه للعَصَب neurotropic
neurogenic	عَصَبِي المنشأ	مُنجذب إلى النسيج العَصَبِي أو له قابلية الانجذاب للنسيج العصبي .
neuroid	شبه العَصَب، عَصَبَانِي	مُتعادل، مُحايد neutral
neurologic disorders	اضطرابات عصبية	ليس حمضياً ولا قلوياً .
neurology	علم الأعصاب، طب الجهاز العَصَبِي دراسة الجهاز العَصَبِي وعلاج أمراضه .	المنطقة المتعادلة، المنطقة المحايدة neutral zone
neuroma	وَرَم عَصَبِي، وَرَم العَصَب وَرَم ينشأ من نسيج الخلية العَصَبِيَة .	المنطقة بين الشفتين والخدين على جانب واحد، واللسان على الجانب الآخر . تكون الأسنان الطبيعية أو الأسنان الصناعية في هذه المنطقة معرضة لقوى متساوية ومتضادة من العضلات المحيطة .
neuroma , traumatic	وَرَم عَصَبِي رضحي عقيدة شبيهة بالورم في الألياف العَصَبِيَة، تحدث في مكان بتر العَصَب . مثال ذلك: حدوثها على العَصَب الذقني قريبا من الثقب الذقني .	تعديل، مُحايدة، إبطال الفعل، تعادل neutralization
neuromechanism	آلية عَصَبِيَة، ميكانيكية الأعصاب	يعادل، يحايد، يُبطل، يُعدّل neutralize
neuromuscular	عَصَبِي عضلي متعلق بكل من الأعصاب والعضلات .	إطباق محايد = الصنف الأول في تصنيف Angle's class I malocclusion
neurone = neuron	عصبون، وحدة عصبية خلية عَصَبِيَة كاملة . الوحدة الأساسية الوظيفية للجهاز	أجل لسوء الإطباق
		سوء إطباق، تكون فيه العلاقة الأمامية الخلفية للأسنان العلوية والسفلية صحيحة، ولكن يوجد عدم انتظام في تنضيد الأسنان .
		قحفني أوسط neutrocranium
		الجزء من الجمجمة الذي يحتوي الدماغ .
		وحمات nevi
		وحمة nevus = naevus
		كثيرا ما توجد الوحمة على الجلد، لكن يمكن أن تشاهد في التجويف الفموي .
		وحمة إسفنجية بيضاء nevus , white spongy =
		white spongy nevus
		سوء تشكّل عائلي حميد يتميز بزيادة في ثخانة المُخاطية الفموية مع تلونها باللون الأبيض اللبني البرّاق .

newborn	وليد ، حديث الولادة	nipper , pin-hole	قَرَاضة تثقيب
	المولود في اليومين أو الأيام الثلاثة الأولى في حياته .	nitrate	نترات ، آزوتات ، ملح حامض النتريك
Ney's surveyor	مخطّط ني	nitrate , silver	نترات الفضة ، آزوتات الفضة
niacin = nicotinic acid	نياسين = حامض النيكوتينيك	nitric	نترريك
	فيتامين يذوب في الماء ، يوجد في اللحم ، والخبز ، والقمح ، والخضراوات ، والفاكهة ، واللبن يؤدي نقص النياسين في الطعام ، إلى مرض عوزي ، يُسمّى البلاجرا (Pellagra) .		متعلق بالنتروجين كعنصر ثنائي التكافؤ .
nib	طَرَف ، رأس	nitro-	(سابقة) نيتروجين ، آزوت
	تتألف الأداة اليدوية السنية من ثلاثة أجزاء : المقبض ، والساق ، والنصلة أو الحد . يستخدم مصطلح «طرف أو رأس Nib» بدلاً من «نصلة Blade» ، وتعرف نهاية السطح العامل للرأس بالوجه .		للدلالة على النتروجين أو ثاني أكسيد النتروجين .
nib , condenser	رأس أداة الرّصّ (الدّكّ)	nitrogen	نيتروجين ، آزوت
	مثل أداة حشو الأملغم .		غاز عديم اللون والطعم والرائحة ، يشكّل حوالي أربعة أحماص 4/5 الهواء الجوي ، رمزه الكيميائي "N" ، وهو عنصر هام للنباتات والحيوانات .
niche	عش	nitrogenous	نيتروجيني ، آزوتي
	(في التشريح) : انخفاض أو تجويف صغير في سطح ناعم .		يحتوي النتروجين (Nitrogen) .
niche , enamel	نُقبة مينائية	nitrous	نتروجيني ، نتروز
	أحد زوجين من انخفاضات بشكل القمع في الصفيحة السنية لسن آخذة بالتطور .		1- متعلق بالنتروجين كعنصر ثلاثي التكافؤ . 2- متعلق بأوكسيد النتروز .
nickel	نيكل	nitrous oxide	أكسيد النتروز
	معدن أبيض فضي ، رمزه الكيميائي "Ni" ، ذو خواص مشابهة للحديد .		يعرف بالغاز الضاحك ، وهو مادة مخدّرة استنشاقية في شكل غاز عديم اللون ، رمزه الكيميائي N ₂ O . يمتص سريعا في مجرى الدم ، ويستعمل في التخدير العام المؤقت وفي طب الأسنان وفي العمليات الجراحية الصغيرة . يتوفر في أسطوانة زرقاء فرنسية ، ويستخدم بمصاحبة الأوكسجين . تكون الزجاجات الصغرى ذات حجم A-E ، والزجاجات الكبرى ذات حجم F-H ؛ (حجم D = 900 لتر ، حجم F = 1360 لتر ، حجم G = 3400 لتر) .
nickel alloy	خليطة النيكل	nitrous oxide analgesia	تسكين الألم بأكسيد النتروز
nicotinic acid = vitamin PP =	الحامض النيكوتيني =	noble alloys	خلائط نفسية
vitamin B₃	فيتامين B ₃		تحتوي على الأقل 25٪ من المعادن النفيسة . نسبة الذهب الموجود ليست ثابتة ، والجزء الباقي 75٪ من معادن قاعدية .
nidus	بُؤرة مرضية	noble metal	معدن نفيس
	بُؤرة العدوى ، مركز انطلاق المرض .		المعادن النفيسة المستخدمة في طب الأسنان هي الذهب [Gold (Au)] والبلاديوم [Palladium (Pd)] ، والبلاتين [Platinum(Pt)] هذه المعادن تقاوم التلون والتآكل .
nidus of infection	بُؤرة العدوى	nociceptive	مستقبلة الألم ، مستقبلية الأذية
night guard	واق لسيلي		متعلق بأية مؤثرات محدثة للألم أو أعصاب مستقبلية للألم .
	طريقة نزوعة تصنع عادة إما للقوس الفكّية العلوية أو للقوس الفكّية السفلية ، لتقليل التأثيرات الضارة لعادة فموية سيئة ، مثل صريف الأسنان (Burrism) ، وانظر واقّي الفم (Mouth guard) .	nociceptive reflex	منعكس الألم الرضحي
nigrities	اسوداد	noct- , nocti-	(سابقة) ليل ، ليلي
	انظر لسان أسود مشعر (Black hairy tongue) .	nocte = night	الليل (لاتينية)
nigrities linguae = black tongue	اسوداد اللسان =		تستعمل في كتابة الوصفة الطبية ؛ اختصارها nocte .
	لسان أسود		
nipper	قَرَاضة ، مقراض		

nocturnal	ليلي	non-cuspated teeth	أسنان بلا حديدات
nocuous = noxious	ضار ، مؤذ	non-elastic	غير مرن
node	عُقدة	non- fluorid enamel opcities	ظلالية الميناء اللافلورية
	تجمع صغير في شكل ورم أو عُقدة من النسيج .	non-fluctuant	غير مُتموج
node , lymph	عُقدة لمفية ، عُجرة لمفية	non-fluorid enamel opcities	ظلالية الميناء اللافلورية
	إحدى أعضاء الترشيح الصغيرة التي توجد في تجمعات على طول الأوعية اللمفية وينزح من خلالها اللمف .	non-gamma 2 amalgam alloy = = 2	خليطة أملغم بدون جاما 2 =
nodular	عُقدي	high copper amalgam alloy	خليطة أملغم عالية النحاس
	متعلق بالعقدة .	(High copper amalgam alloy)	انظر خليطة أملغم عالية النحاس (High copper amalgam alloy)
nodular calcification	تكلس عُقدي	non-immune	غير منيع ، غير مُمنع
nodule	عُقيدة ، عُجيرة ، عُقدة صغيرة	non- impregnated retraction cord	خيطة تبعيد اللثة غير المشع
	منطقة صغيرة مرتفعة في الجلد .		خيطة رفيع ذو ثخانات مختلفة لا يحتوي على مواد كيميائية يوضع في الميزاب اللثوي لتبديد اللثة ألياً لتسهيل إجراء طبعة دقيقة لتحضير تاج أو حشوة مصبوبة .
nodule , Bohn's = Epstein's pearls	عُجيرة بون = لآكيء إستانين	non-infected	غير مصاب بالعدوى
	عُقيدة مينائية = ورم مينائي	non-infectious	غير مُعد ، غير منتقل
nodule , enamel = enameloma	عُقيدة لبية = حصاة لبية		غير ناشئ للمرض ، غير عدواني .
nodule , pulp = denticle	عُقيدة لبية = حصاة لبية	non-interfering	غير مُتداخل
noma = gangrenous stomatitis = =	أكلة الفم ، موات الفم	non-irritant	غير مهيج ، غير مثير ، غير مخرّش ، غير مخدش
cancrum oris	التهاب الفم الغنغريني = تقرّح الفم الأكال		غير متقرّن
	تصيب مخاطية الشدق أو اللثة في الأطفال .	non-keratinized epithelium	ظهارة غير متقرنة
nomenclature	التُسميّة الاسم ، الرمز	non-leaking	عديم التسرب
non-	1- (سابقة) بدون ، بلا ، عديم	non-luetic	لازهرري
	2- غير ، بغير		لا يتسبب بمرض الزهري .
non-anatomic cusps	بلا حديدات تشريحية	non-malignant	غير خبيث
	أسنان ذات حديدات ليست تشريحية .		سليم ، حميد .
non- anatomic posterior teeth	أسنان خلفية لا تشريحية	non-malleable	غير طروق
	تسمى هكذا لعدم وجود تفاصيل تشريحية على السطح الاطباقي ، وبدلاً من ذلك يكون السطح الاطباقي إما مستدير أو مقعر أو مستو لتقليل الضغط على مخاطية الفم والحيد السنخي . أيضاً تسمى أسنان ذات زاوية صفر (Zero-degree teeth) .		غير قابل للطرق .
non-anatomic teeth	أسنان لا تشريحية	non-metallic	غير معدني
	أسنان صناعية ذات أسطح إطباقية غير تشريحية ، ولكنها مصممة لتحسين وظيفتها المضغية .		أي عنصر كيميائي ، ليس من المعدن ؛ مثل الغاز .
non-aqueous	بدون ماء	non-miscible	لا يختلط ، غير قابل للمزج
non-carious	غير نخر ، بلا تسوس ، غير متسوس	non-nucleated	غير منوأة ، لانونوي ، بدون نواة
	غير مصاب بالتسوس .	non-occlusion = open bite	بلا إطباق ، لا إطباقية =
non-cohesive	غير لصاق ، غير لاصق		عضة مفتوحة
	عجز الانجذاب الطبيعي للجزيئات المشابهة كل مع الآخر .		نوع من سوء الإطباق ، حيث لا تتلامس الأسنان المتقابلة .
non-conductor	غير موصل ، غير ناقل	non-opaque	غير ظليل ، غير معتم
		non-pressure	بلا ضغط
		non-purulent	غير قيحي

non- resorbable	غير قابل للامتصاص	norma facialis	تمثيلة وجهة للقحف
non-screen film	فلم بلا حجاب ، فلم ذو تأثير مباشر فلم يكون فيه المستحلب أكثر حساسية للأشعة عن الضوء .	norma frontalis	تمثيلة جبهة للقحف
non-specific	لانوعي ، غير مُتخصص	norma inferior	تمثيلة سفلية
non-supporting cusp	حَدبة بلا دعم ، حَدبة غير مدعومة انظر حدبة (Cusp) .	norma lateralis	تمثيلة وحشية ، تمثيلة القحف الجانبية
non-union	عدم التحام ، لا التئام ، لا التحام مضاعفات فشل طرفي عظم مكسور في الالتئام .	norma occipitalis	تمثيلة قفوية (قذالية) للقحف
non-touch technique = aseptic technique	طريقة اللامس	norma posterior	تمثيلة خلفية للقحف
non-vital	غير حي ، بلا حيوية ، لاجيوي	norma sagittalis	تمثيلة سهمي للقحف
non-vital pulp therapy	معالجة لبية غير حيوية معالجة لبية تنجح في استبقاء سن غير حية لتؤدي وظيفتها الطبيعية في الفم . يستخدم هذا المصطلح خاصة للدلالة على علاج الأسنان اللبينة غير الحية ، التي يستأصل الجزء التاجي من نسيج اللب فيها ، ويتم تطهير النسيج الجذري ، عادة بالفورموكريزول ، ووضع ضماد مطهر في الحجرة اللبية قبل حشو السن .	norma superior	تمثيلة علوية للقحف
non- working occlusal contact	تماس إطباق غير عامل	norma temporalis	تمثيلة صُدغية للقحف
non-working side = balancing side =	جانب غير عامل =	norma ventralis	تمثيلة بطنية ، تمثيلة قاعدية للقحف
contralateral side	جانب موازن = الجانب المقابل الجانب البعيد أثناء الحركة الجانبية للفك السفلي ؛ أي الجانب المقابل للجانب العامل .	norma verticalis	تمثيلة عمودية ، تمثيلة قائمة للقحف
non-working sidecontacts =	تلامس الجانب غير العامل =	normae	تمثيلات
balancing contacts	تلامس متعادل ، تلامس متوازن تماس بين الأسنان العلوية والأسنان السفلية الطبيعية أو تلك التي في البدلة السنية على الجانب غير العامل ، أو إلى الخلف من الوضع المتقدم .	normal	طبيعي ، اعتيادي ، عياري ، قياسي متعلق بمعيار ؛ اعتيادي .
nonus	العَصَب تحت اللساني ، العَصَب التاسع	normal occlusion	إطباق طبيعي
noradrenalin	نورأدرنالين (نورإبينفرين) قابض للأوعية الدموية ، يستعمل في محاليل التخدير الموضعي أو يستعمل موضعياً كمادة موقفة للنزف .	normal parotid salivation	الإلعاب الطبيعي للغدة النكافية
norm	مقياس ، معيار ، قاعدة ، نموذج وحدة قياس أو معايرة تُقاس عليها الأشياء المماثلة .	normal saline	ملحي طبيعي ، ملحي نظامي انظر ملحي الصفات (Saline) .
norma	تمثيلة (في التشريح) : رسم جانبي للجمجمة ، خاصة من زاوية محددة .	normal solution	محلول سوي ، محلول عياري انظر متساوي التوتر (Isotonic) .
norma anterior	تمثيلة أمامية	normal speed	سرعة اعتيادية
norma basilaris	تمثيلة قاعدية للقحف	normal speed cutting	القطع بسرعة اعتيادية
		normal temperature	حرارة طبيعية
		normality	سوائية ، طبيعية ، نظامية
		normo-	(سابقة) سوي ، معياري
		Norwegian appliance =	الطبيقة النرويجية =
		myofunctional appliance	طبيقة وظيفية عضلية طبيقة تقويمية ؛ الجهاز وحيد الكتلة .
		nose	أنف ، خَطْم عضو حاسة الشم وأحد الأعضاء المشتركة في التنفس .
		nose bridge	قَصَبَة الأنف ، جسر الأنف ، العرْنين
		nose cleft	فَلح الأنف ، شق الأنف ، الحَرَم
		nose , external	أنف خارجي
		nose septum	حاجز أنفي ، حجاب أنفي
		nosebleed = epistaxis	نزف أنفي ، رِعا ف نزف من الأوعية الدموية الأنفية .
		noso- , nos-	(سابقة) مرض ، مرضي
		nosocomium	مستوصف ، مستشفى
		nosode	حاصل مرضي علاجي ، عقار مرضي ، دواء مرضي أي ناتج من مرض ويستعمل في العلاج .

للأسنان اللبنية :

علم تقسيم الأمراض ، علم تصنيف الأمراض nosology

مرض مُستوطن ، متوطن nostrate = endemic

أيمن (Right)

أيسر (Left)

مرض ينتشر في منطقة محددة من مجتمع أو عالم .

منخَر ، فتحة الأنف الخارجية nostril

دواء سري ، دواء الدجل ، دواء الجُهاَل nostrum

ترميز ، تنويط notation

edcba	abcde
edcba	abcde

على سبيل المثال : القاطع الجانبي السفلي الأيسر الدائم ،

يمثل 2 ، والقاطع المركزي العلوي الأيمن اللبني ، يمثل a

تُلمة notch

انخساف عميق ، يقع عادةً على حافة العظم .

تُلمة شُدقية notch , buccal

تُلمة توجد في حافة الجهاز السني يستقر فيها اللجام

الشدقي .

تُلمة منقارية notch , coronoid

تُلمة جُمجُمية و جهية ،

شرم و جهي جُمجُمي

تُلمة على الحاجز العظمي بين التجويف الأنفي والتجويف

الحجاجي ، وهي عيب عرضي .

تُلمة ذات البطنين = notch , digastric = mastoid notch

التُلمة الخشائية

التُلمة الغربالية notch , ethmoidal

فراغ بين الصفائح الحجاجية للعظم الجبهي ، يشمل في

الجمجمة كاملة النمو الصفيحة المثقبة للعظم الغربالي .

التُلمة الجبهية notch , frontal

تُلمة على الحافة فوق الحجاجية للعظم الجبهي ، يمر من

خلالها الشريان الجبهي والعَصَب الجبهي .

التُلمة الشصية ، التُلمة الخطافية = notch , hamular =

التُلمة الجناحية الفكية pterygomaxillary notch

تُلمة أو شق متكون من التقاء الفك العلوي مع الناتئ

الشصي أو الناتئ الجناحي للعظم الوتدي .

التُلمة الوداجية notch , jugular

التُلمة الدمعي notch , lacrimal

تُلمة على الحافة الداخلية من سطح الحجاج للفك

العلوي ، تستقبل العظم الدمعي .

التُلمة الفكية السفلية = التُلمة السينية = notch , mandibular

sigmoid notch

حافة هلالية الشكل على الشعبة الصاعدة للفك السفلي ،

بين التواء المقاري وتُلمة الفك السفلي .

التُلمة الخشائية notch , mastoid

شق عميق في الجزء الصخري للعظم الصدغي على التواء

الخشائي ، وهي نقطة ارتكاز البطن الخلفي للعَصَلَة ذات

البطنين .

نظام علامات أو ترقيم في شكل أرقام ، ورَموز ؛ وأشكال

أخرى ، تستخدم لتنقل البيانات أو الأفكار بشكل

مختصر . نظام التسجيل في لوحة البيانات باستخدام صيغ

سنية واختصارات متعارف عليها من علامات ورَموز .

انظر الملحق رقم 3 (Appendix 3) .

الترميز السني ، التنويط السني notation , dental

أشكال من الرموز تستخدم لتبيين نوع ومكان السن .

النظام المصمم من الهيئة الدولية لتوحيد القياس والمعايرة

يشتمل على رقمين لكل سن : الرقم الأول للدلالة على ربع

القوس السننية رُبع علوي أيمن ، رُبع علوي أيسر ، ربع

سفلي أيسر ، ورُبع سفلي أيمن يشار إلى كل منهم بالأرقام

من 1 إلى 4 للأسنان الدائمة و من 5 إلى 8 للأسنان اللبنية ؛

والرقم الثاني للدلالة على رقم السن حسب وجودها في

كل رُبع من القوس السننية بدءاً من خط الوسط بالاتجاه

الوحشي من 1 إلى 8 للأسنان الدائمة : أو من 1 إلى 5

للأسنان اللبنية .

ترميز الأسنان الدائمة (Permanent teeth) :

أيسر (Left) أيمن (Right)

18 17 16 15 14 13 12 11 21 22 23 24 25 26 27 28

48 47 46 45 44 43 42 41 31 32 33 34 35 36 37 38

ترميز الأسنان اللبنية (Deciduous teeth) :

أيسر (Left) أيمن (Right)

55 54 53 52 51 61 62 63 64 65

85 84 83 82 81 71 72 73 74 75

على سبيل المثال :

الرباعية السفلية اليسرى الدائمة ، تمثل بـ 32 ، والقاطع

المركزي العلوي الأيمن اللبني ، يمثل بـ 51 .

هناك رمز سني آخر شائع الاستخدام أيضاً على النحو

التالي :

للأسنان الدائمة :

أيسر (Left) أيمن (Right)

8 7 6 5 4 3 2 1 | 1 2 3 4 5 6 7 8

8 7 6 5 4 3 2 1 | 1 2 3 4 5 6 7 8

notch , nasal	الثُّلْمَةُ الأَنْفِيَّةُ	notch of the temporal bone , jugular	الثُّلْمَةُ الوداجية للعظم الصدغي
فجوة كبيرة غير منتظمة على الحافة الأمامية من جسم الفك العلوي تكون جزءاً من الفتحة الأنفية الأمامية .	الثُّلْمَةُ الجدارية	انخفاض صغير في الجزء الصخري للعظم الصدغي ، يقابل الثُّلْمَةَ الوداجية في العظم القذالي ، ليكونا معا الثقبه الوداجية .	
notch , parietal	الثُّلْمَةُ الجدارية	noxious = nocuous	ضار ، خبيث ، سام ، مؤذ
ثُلْمَةٌ توجد في الزاوية بين التتوء القشري والتتوء الحشائي للعظم الصدغي .	الثُّلْمَةُ النُكْفِيَّةُ	nozzle	فوهة ، فتحة رأس الأنبوب
notch , parotid	الثُّلْمَةُ النُكْفِيَّةُ	nucha = nuche	قفا
حز أو تسنن بين التتوء الحشائي للعظم الصدغي والشعبة الصاعدة للفك السفلي .	الثُّلْمَةُ خلف اللقمة	nuchal	مؤخر العنق أو قفا العنق .
notch , postcondylar	الثُّلْمَةُ خلف اللقمة	nuchal line	الخط القفوي
تسنن أو حز على السطح السفلي للعظم القذالي ، يوجد بين لقمة الفك السفلي والثقبه الكبيرة .	الثُّلْمَةُ الجناحية	nuchal line, inferior	مرتفع عظمي بالجزء الخلفي من الرأس .
notch , pterygoid	الثُّلْمَةُ الجناحية	nuchal line, superior	الخط القفوي السفلي
ثُلْمَةٌ بشكل حرف بين الصفيحة الجناحية المتوسطة والصفيحة الجناحية الجانبية للعظم الوتدي ، تتمفصل مع التتوء الهرمي للعظم الحنكي .	الثُّلْمَةُ الجناحية الفكية = الثُّلْمُ الشصّي	nuche	الخط القفوي العلوي
notch , pterygomaxillary = hamular notch	الثُّلْمَةُ الجناحية الفكية = الثُّلْمُ الشصّي	nuclear	قفا ، مؤخر العنق
ثُلْمَةٌ توجد عند الحد الوحشي للارتفاع السنخي الأدرد ، خلف حذبة الفك العلوي ؛ تتكون من التتوء الجناحي للعظم الوتدي ، والتتوء الهرمي للعظم الحنكي ، وشصّ الصفيحة الجناحية المتوسطة.	الثُّلْمَةُ السينية = mandibular notch	nuclear magnetic resonance = NMR	نووي
notch , sigmoid = mandibular notch	الثُّلْمَةُ السينية = mandibular notch	nuclear medicine	متعلق بالنواة .
حافة هلالية الشكل على الشعبة الصاعدة للفك السفلي ، بين التتوء المنقاري للفك السفلي ولقمة الفك السفلي .	الثُّلْمَةُ الفكية السفلية	nuclear magnetic resonance = NMR	الرنين المغناطيسي
notch , sphenopalatine	الثُّلْمَةُ الفكية السفلية	nuclear medicine	الطب النووي
انخفاض عميق ، يفصل بين التتوء الوتدي والتتوء الحجاجي للعظم الحنكي ؛ حينما يتمفصل العظم الحنكي مع جسم العظم الوتدي تتكون الثقبه الحنكية الوتدية .	الثُّلْمَةُ الوتدية الحنكية	علم التشخيص بالإشعاع باستخدام المركبات ذات النشاط الإشعاعي والتي لديها قابلية الانجذاب لبعض الأنسجة .	النووي
notch , supraorbital	الثُّلْمَةُ فوق الحجاج	مُنَوَّى	ذو نواة أو أنوية .
ثُلْمَةٌ صغيرة على الحافة فوق الحجاج للعظم الجبهي ، يمر خلالها العَصَبُ فوق الحجاج والأوعية الدموية فوق الحجاجية . تتحول في الغالب إلى الثقبه فوق الحجاج .	الثُّلْمَةُ فوق الحجاج	nuclei	نوى ، نويات
notchlike	ثُلْمِي الشكل	nucleolus	جمع نواة .
على هيئة الثُلْمَةِ .	الثُّلْمَةُ الوداجية للعظم القذالي	nucleus	نُويَّةُ ، نواة صغيرة نَوَاةُ
notch of the occipital bone , jugular	الثُّلْمَةُ الوداجية للعظم القذالي	1- مركز الخلية شبه الكروي الذي يتحكم بالخلية وتكاثرها ، يفصله عن الهَيُولَى غشاء ، ويحتوي على الحمض النووي RNA ، والحامض النووي الريبي المنزوع الأكسجين (الدنا : DNA) ، والشحوم ، والبروتينات ؛ وتتكاثر الخلية عن طريق انقسام النواة إما بالانقسام الفتيلي أو بالانقسام المنصف .	2- مجموعة من الخلايا العصبية متماثلة في الوظيفة في الجهاز العصبي المركزي .
حز أو تسنن على الحافة السفلية للعظم القذالي ، تكون الجزء الخلفي للثقبه الوداجية .			

nuclide	نُويدة	nutrition	تغذية
	ذرة تتميز بتركيب نواتها الخاص ، وبالتالي بعدد بروتوناتها ونيوتروناتها ومحتواها الطاقى .		عملية تحلل الطعام وتحوله إلى نسيج ليشارك في النمو ، والأيض ، والترميم .
nuclides	نُويدات	nutrition deficiency	عوز غذائي
	مركبات ذات نشاط إشعاعي تستخدم في الفحص الشعاعى ، فتُحقن داخل المريض ، لتركز في الجزء المراد فحصه من الأنسجة . يمكن اكتشاف هذا المركب من خارج الجسم ، وبالتالي يمكن اكتشاف تركيب ووظيفة الأنسجة المراد فحصها وتقييمها .	nutrition , mal-	سوء التغذية
Nuhn's gland =	غُدّة نون = الغدة اللسانية الأمامية	nutritional	غذائي
anterior lingual gland		nutritional disorders	اضطرابات غذائية
	نسبة إلى أ. نون ، A.Nuhn ، 1889-1814 ، مشرّح ألماني . غُدّة بلاندين (Blandine's gland) .	nutritional elements	عناصر غذائية
numbness	نَمَل ، خَدَر	nutritive	غذائي
	فقدان جزئي أو فقدان كلي للإحساس ؛ قد يكون بسبب مرضي أو بسبب مخدر موضعي أو مخدر سطحي .	nutritive function	وظيفة غذائية
nutrient	مُغذ ، مادة مُغذية	nyctalopia	ألم ليلي
nutrient canal	قناة مغذية		ألم يحدث أثناء الليل .
	قنوات عظمية هي ممرات لمسار الأوعية الدموية والأعصاب . تظهر القنوات في الصور الشعاعية كخطوط منفذة للأشعة أو خطوط ظليلة ، تسير عمودية في جسم الفك السفلي والفك العلوي ، وتنتهي في الثقبة الصغيرة المغذية المستديرة الظليلة .	nycterine	ليلي
nutrient foramen	الثقبة المغذية		يحدث في الليل .
	ثقبة في الفك السفلي أو الفك العلوي عند نهاية قناة مغذية .	nyctohemeral	ليلي نهاري
nutriment	غذاء ، مادة مغذية		متعلق ب أو يحدث في كل من الليل والنهار معاً .
		nyctophonia	فقد الصوت النهاري
			فقد الصوت أثناء النهار ، وعودته ليلاً .
		nylon	نايلون
			مادة اصطناعية ، تصنع منها خيوط رفيعة ذات متانة ومرونة فائقتين ، وتستخدم في صناعة النسيج واللدائن .
		nylon bristle	هَلب نايلون ، شعر من النايلون
		nylon pin	ديوس نايلون
		nylon post	وتد نايلون
		nystatin	نستاتين
			مُضاد حيوي يستعمل في علاج العدوى الفموية وحول الفموية ، بسبب تأثيره على الفطريات التي تشتمل على المبيّضات البيض (المبيّضات) والموجودة غالباً في قنوات الجذر .

O. = occlusal	[مختصر] إطباقيّ ، طاحن
O = oxygen	رمز الأكسجين
	الرمز الكيميائي للأكسجين .
O C = occlusocervical	[مختصر] إطباقيّ عُنُقِيّ
O G = occlusogingival	[مختصر] إطباقيّ لثَوِيّ
OI = oleum = oil	زيت (لاتينية)
	تستعمل في كتابة الوصفة الطبية .
o.m. = omni mane	كل صباح (لاتينية)
	تستعمل في كتابة الوصفة الطبية .
omn. bih = omni bihora	كل ساعتين (لاتينية)
	تستعمل في كتابة الوصفة الطبية .
omn.hor = omni hora	كل ساعة (لاتينية)
	تستعمل في كتابة الوصفة الطبية .
omn. noct = omni nocte	كل ليلة (لاتينية)
	تستعمل في كتابة الوصفة الطبية .
oz. = ounce	رمز الأونصة
	اختصار أوقية .
obdormition	خَدْرٌ انضغاطيّ
	الإحساس بالتخدير وتنميل العضو عند الضغط على العَصَب .
obelion	السُّلَيْكِيّ
	نقطة التقاء الدرّز السهمي وخط يصل بين الثقيبين الجداريين ، وهي نقطة قياسٍ جمحمية . نقطة على الدرّز السهمي للتحف .
obese	بدين ، سمين ، زائد الوزن
obesity	بدانة ، سمنة ، ضخامة ، كَدَن
object	شيء ، مادة ، غرض
	(في التصوير الشعاعي) : النسيج المصوّر شعاعياً ، مثل السن أو العظم .
object - film distance = OFD	بعدُ الفلم عن الغرض
	البعدُ بين الغرض المراد تصويره والفلم .
obligatory	مُلزَم ، مُجْبِر
oblique	منحرف ، مائل
oblique collagen fibres	الألياف الكولاجينية الغراء المنحرفة
oblique facial cleft	فَلْحٌ وُجْهِيّ مَائِل
oblique fibers	الألياف المائلة
	أي واحدة من الألياف الكولاجينية التي تكوّن حزمًا مائلة معًا

في الرباط حول السني ، تنغرس في الملاط ، وتمتد باتجاه إطباق في سنخ السن ، وتكوّن تقريباً ثلثي الألياف حول السنية .

oblique group	المجموعة المنحرفة ، المجموعة المائلة
	مجموعة الألياف المائلة في الرباط حول السني .
oblique lateral projection	تصوير جانبي مائل
	الصور الشعاعية من خارج الفم التي تظهر الأسنان العلوية والأسنان السفلية بأقل تراكب على الجانب الآخر .
oblique line	الخط المنحرف
	خط سميك ، ينشأ باندماج جسم الفك السفلي الأفقي والتتوء السنخي مع الشعبة الصاعدة للفك السفلي .
oblique muscles	عضلات منحرفة ، عضلات مائلة
	انظر عضلة منحرفة (Obliquus) .
oblique occlusal projection	تصوير إطباقيّ منحرف
	تصوير شعاعي إطباقيّ ، حيث توجه الأشعة المركزية مائلة على الأسنان .
oblique ridge	حَيْد مائل ، ارتفاع حَرْفٌ ، مائل معترض
	ارتفاع أو حيد مينائي يصل الحدبة الأمامية الداخلية أو الحدبة اللسانية الإنسية على الأسطح الإطباقية لكل الأرحاء العلوية مع الحدبة الوحشية الشدية .
oblique surface	سطح مائل
obliteration	1- انسداد ، إغلاق
	2- زوال ، محو ، طمس ، إلغاء
oblong	مستطيل
oblongata	مستطيل
oblongata, medulla	البَصَلَة ، النخاع المستطيل
observation	مشاهدة ، ملاحظة ، مراقبة ، إشراف
obsessive	مُوسوس ، مذهبول مذهبول
obsessive compulsive disorder = OCD	مرض الوسواس القهري

اضطراب نفسي يتميز بتسلط أفكار أو مشاعر مقلقة قد تكون مصحوبة بأفعال قهرية مما قد يسبب ألماً أو أذى أو خطراً على المريض . أكثر الأعمال القهرية شيوعاً هي : تنظيف الشيء مراراً وتكراراً ، وإعادة فحص الشيء ولعدة مرات . الأطفال الذين يعانون من الوسواس القهري يتصرفون عادة تصرفات غريبة ، مثل تفريش الأسنان بكثرة مما يؤدي إلى تضرر اللثة أو الأسنان أو الغشاء المخاطي للفم ، ويعاني آخرون من زيادة

إفراز اللعاب ، مما يؤدي إلى تخلصهم منه بالبصاق ، وفي السنوات الأخيرة اقترنت فكرة البصاق بفكرة التخلص من الفيروس المسبب للإيدز (AIDS) من الفم .

1- قديم أهمل استعماله ، متروك ، مهجور
2- ضامر

انسداد ، انغلاق
انسداد حنجري
انسداد جزئي

يُبلد الاحساس ، خامد ، كليل
1- مُسكن ، مُلطّف الألم
2- مخفف حدّة الألم

أي عقار يُلطّف الألم أو أي مادة مخففة للألم مثل زيت القرنفل . ملطّف طبي أو مُخدر موضعي طبي .

يُسد ، يُغلق
يدل على سد أو إغلاق فتحة .

سد ، غلق ، قفل ، ختم
حشو أو سد فراغ مثل : سد قنوات الجذر .

سدادة ، حاجز ، ساد
جهاز تعويضي نزوع يستخدم لسد فتحة مكتسبة أو فتحة خلقية كسد فلح حنك مفتوح ، أو تحقيق سد لهوي بلعومي ، من أجل البلع أو إخراج الصوت أو الاثنين معاً .

سدادة وجهية خدية ،
سدادة وجهية شدقية
جهاز يستخدم لسد فتحة في الخد تؤدي إلى التجويف الفموي .

سدادة فلح الحنك ، سدادة
الحنك المشقوق

سدادة ذات مفصل
زاوية منفرجة

عمليات أبويجرس
انظر قطع العظم بالشرط السهمي (Sagittalsplit osteotomy)
وكذلك رأب الدهليز تحت المُخاطي (Mucous vestibuloplasty) .

(سابقة) قذالي ، قفوي
قذالي ، قفوي
متعلق بمؤخرة الرأس أو في اتجاه العظم القذالي .

إرساء قذالي
الزاوية القذالية ، الزاوية القفوية

زاوية متكونة من التقاء النقطة اللامية ونقطة التواء القفوي الخارجي ونقطة الانحناء السهمي للعظم القفوي .

الشريان القذالي ، الشريان القفوي
واحد من زوج من الفروع الملتوية التي تتفرع من الشرايين السباتية الظاهرة التي تتفرع إلى ستة أفرع ، وتغذي أجزاء من الرأس وفروة الرأس . كل نهاية جزء عند قمة الرأس يصاحبها عصب قذالي كبير .
انظر قفوي (Occipitalis) .

العظم القذالي ، العظم القفوي
عظم منفرد يكوّن الجزء الخلفي من الجمجمة ، محاط بالعظم الجداري والعظم الصدغي ، تمرر الثقبية العظمى الحبل الشوكي إلى الدماغ من قاعدة الجمجمة .

اللُقمة القذالية ، اللُقمة القفوية
الحفرة القذالية

الثقبية القذالية = الثقبية القذالية = الثقبية العظمى

فص قذالي ، فص قفوي
عضلة القذالية ، العضلة القفوية

عضلة تشد فروة الرأس للخلف ، انظر مدخل قفوي (Occipitalis) .

العصب القذالي ، العصب القفوي
يغذي جلد الرأس . انظر جدول الأعصاب (Nerves) ، قفوي (Occipitalis) .

الناشزة القذالية ، حذبة قفوية
مترسّة الرأس ذات السحب القذالي
حزام رأسي حيث تكون قوة السحب في اتجاه الخلف ، هذا الجهاز يستخدم غطاء الرأس للتثبيت .

جيب قذالي ، جيب قفوي
قنوات وريدية عديدة متصلة بين الجيب المستعرض والجيب السيني . انظر الجيب القذالي (Sinus occipitalis) .

عضلة قذالية ، عضلة قفوية

التصاق الفهقة بالعظم القذالي
(سابقة) قذالي ، قفوي
تعني قفا ، قذال ؛ قذالي ، قفوي ، مؤخري .

قذالي أمامي ، قفوي أمامي
قذالي قاعدي ، قفوي قاعدي
متعلق بالقذال وقاعدة الجمجمة .

قذالي هامي ، قفوي هامي
متعلق بالقذال واليافوخ .

occipitocervical	قَدَالِي رَقَبِيّ ، قَفْوِي رَقَبِيّ متعلق بالقذال والعنق .	إغلاق الفكين لتلامس الأسطح الإطباقية في الفك السفلي مع أسطح الأسنان المقابلة لها في الفك العلوي .
occipitofacial	قَدَالِي وَجْهِيّ ، قَفْوِي وَجْهِيّ متعلق بالقذال والعظام الوجهية .	غاز محبوس الغاز الذائب في المعدن المنصهر حينما يتحرر أثناء تبريد المعدن وتصلبه حيث يسبب المسامية .
occipitofrontal	قَدَالِي جَبْهِيّ ، قَفْوِي جَبْهِيّ متعلق بالعظم القَفْوِي والعظم الجبهي .	مطبق ، موصلة جهاز تنضيد الأسنان في البدلات السنية الجزئية والكاملة .
occipitofrontal projection	تصوير قَدَالِي جَبْهِيّ ، تصوير قَفْوِي جَبْهِيّ طريقة تصوير إشعاعي لبيان الجمجمة والفكين في المستوى الإكليلي .	أسطح إطباقية أسطح الأسنان الطبيعية أو الأسنان الصناعية التي تنطبق مع أسطح الأسنان المقابلة لها .
occipitofrontalis muscle = muscles occipitofrontalis	العضلة القَدَالِيَّة الجَبْهِيَّة ، العضلة القَفْوِيَّة الجَبْهِيَّة = عضلة فروة الرأس انظر مدخل العضلة القَدَالِيَّة الجَبْهِيَّة (Occipitofrontalis) .	البعد العمودي الإطباقي 1 - طاحن متعلق بأسطح الأسنان الطاحنة . 2- إطباق
occipitomastoid	قَدَالِيّ حُشَائِيّ ، قَفْوِي حُشَائِيّ متعلق بالعظم القَفْوِي والتواء الحشائي .	متعلق بأسطح الأسنان الإطباقية المتقابلة ، أو الحتار الإطباقية أو الأسطح الماضغة للأسنان الخلفية . انظر سطح إطباق (Occlusal surface) .
occipitomenal	قَدَالِيّ ذَقْنِيّ ، قَفْوِي خَلْفِيّ متعلق بالقذال والذقن ، مصطلح يستعمل خصيصاً للصور الشعاعية ، للدلالة على خط مستقيم مار خلال هاتين النقطين .	إحكام الإطباق ، ضبط الإطباق ، تعديل الإطباق occlusal adjustment = occlusal correction = occlusal equilibration طريقة لإيجاد علاقة وظيفية بين الأسنان والأنسجة الداعمة لها عن طريق إعادة تشكيل أو السحل الانتقائي للأسطح الإطباقية للأسنان ، لتحسين التماس الإطباق وإحكام إطباق الأسنان .
occipitomenal dimension	البعد القَفْوِي الذَقْنِيّ	
occipitomenal projection (standard)	تصوير قَدَالِيّ ذَقْنِيّ ، تصوير قَفْوِي ذَقْنِيّ (قياسي) طريقة تصوير شعاعي لإظهار العظام الوجهية وجيوب الفك العلوي ، وذلك بإمالة الخط الصماخي الحجاجي 45 درجة بالنسبة لمستوى الفلم وتوجيه الأشعة من خلال العظم القَدَالِيّ عمودياً على الفلم .	تحليل الإطباق ، دراسة الإطباق دراسة لتمام الإطباق للأسنان المتقابلة . الفحص المتسلسل للجهاز المضغي مع الاهتمام الخاص بتأثير الإطباق على الأسنان وعلى الأنسجة المجاورة لها .
occipitoparietal	قَدَالِيّ جَدَارِيّ ، قَفْوِي جَدَارِيّ	occlusal analysis
occipitoposterior	قَدَالِيّ خَلْفِيّ ، قَفْوِي خَلْفِيّ (مجيء جنيني)	occlusal anatomy
occipitospheoidal	قَدَالِيّ وَتَدِيّ ، قَفْوِي وَتَدِيّ	occlusal angle
occipitotemporal	قَدَالِيّ صُدْغِيّ ، قَفْوِي صُدْغِيّ متعلق بالقذال والعظام الصدغية .	occlusal balance
occiput = occipita	قَدَالِيّ ، قَذَال الجزء الخلفي من الجمجمة أو الرأس .	occlusal bite
occludator = occluder	مطبّق ، مفصلة جهاز تنضيد الأسنان في الصفائح الجزئية والكاملة .	occlusal bite rim
occlude	1- يُطبّق ، يُغلق 2- يُطبّق الأسنان	occlusal caries
		occlusal cavity
		حفرة الصنف الأول بحسب تصنيف بلاك (Black's classification) .
		occlusal contact
		تماس إطباق ، تلامس إطباق

occlusal contact,deflective	تماس إطباقى منحرف	occlusal indicating wax	شمع تعليم إطباقى
occlusal contact ,initial	تماس إطباقى أولي		شريط من الشمع ذي سماكة 30 ، يوضع فوق الأسطح الإطباقية للأسنان ، لتحديد النقط الإطباقية المبكرة .
occlusal contact, interceptive	تماس إطباقى مُعْتَرِضٌ	occlusal indicator wax	شمع تسجيل الإطباقى
occlusal contact ,simultaneous	تماس إطباقى مُتَوَاقِت ، تلامس إطباقى مُتَوَاقِت		شمع يستخدم لتسجيل العلاقة الإطباقية بين الأسنان العلوية والأسنان السفلية .
occlusal contouring	تكيف الحوافى الإطباقية	occlusal inlay	حشوة مصبوبة طاحنة ، تَرصِيعَةٌ طاحنِيَّةٌ
	سحل الشذوذات الإطباقية مثل الارتفاعات الحفافية غير المستوية ، والأسنان سيئة الوضع .	occlusal interdigitation	تداخل الحدبات الإطباقية ،
occlusal correction	تصحيح الإطباق		تشابك إطباقى
occlusal curvature	الانحناء الإطباقى	occlusal interference	تداخل إطباقى
occlusal curves	منحنيات إطباقية ، انحناءات إطباقية	occlusal load	حمل إطباقى ، تحميل إطباقى
occlusal direction	اتجاه إطباقى		القوة الواقعة على الأسنان الخلفية أثناء مضغ الطعام .
occlusal disfunction = occlusal dysfunction	اضطراب إطباقى	occlusal lug	سناد إطباقى ، مهماز إطباقى
	عدم الاتساق الإطباقى ،		انظر سناد إطباقى (Occlusal rest) .
occlusal disharmony	فقد التوافق الإطباقى ، تخالف إطباقى	occlusal movements	حركات إطباقية
occlusal edge	حد إطباقى	occlusal overlay appliance	طبقة مغطّية للسطح الإطباقى
occlusal embrasure	دَحِيلَةٌ إطباقية		جهاز ذو شعبة تغطي السطح الإطباقى أو الحد القاطع للأسنان أو اللثين .
occlusal equilibration	موازنة إطباقية	occlusal pad	وسادة طاحنة ، وسادة إطباقية
	إعادة توازن الإطباق الطبيعى بواسطة السحل الانتقائى .		نسيج لثوى يُغطي السطح الطاحن للسن .
occlusal face height = occlusal vertical dimension	البعد الأظباقى للوجه = البعد العمودى الإطباقى	occlusal path	مسار إطباقى
occlusal film	فلم إطباقى		مسار حركة أحد الأسطح الإطباقية بالنسبة لسطح إطباقى آخر .
	فلم تصوير إشعاعى ، أبعاد 57×76 ملم ، يمكن استعماله داخل الفم أو خارج الفم ؛ يُفَضَّلُ أن يحفظ فى محفظة الفلم ذات الغطاء المكتف . يوضع فى المستوى الإطباقى على الأسطح الإطباقية للأسنان لإجراء صورة شعاعية إطباقية بتوجيه الأشعة من أسفل الفك السفلى .	occlusal plane = plane of occlusion	مستوى إطباقى = مستوى الإطباق
occlusal form	شكل إطباقى ، تكوين إطباقى		خط وهمى مماس للحدود القاطعة للقواطع العلوية ، وقمم حدبات الأسنان الخلفية .
	شكل الأسطح الإطباقية لسن أو صف من الأسنان أو أى أسنان .	occlusal plane guide	دليل المستوى الإطباقى
occlusal function	الوظيفة الإطباقية ، وظيفة الطحن		جهاز يستعمل لتحديد المستوى الإطباقى أثناء تصنيع البدلة السنّية .
occlusal guard	حماء الإطباق ، واق إطباقى	occlusal position	وَضْعِيَّةٌ إطباقية
	طبقة تستخدم لمنع انسحال الأسنان . انظر واق ليلي (Night guard) .	occlusal prematurities	نقاط إطباق مبكر
occlusal guide	دليل إطباقى		تماس للأسنان قبل الأوان يعيق حركة الفك السفلى .
occlusal harmony	توافق إطباقى	occlusal prominence	بُرُوزٌ إطباقى
	علاقة إطباقية متوازنة صحية بين الأسنان والأنسجة الداعمة لها والآلية العضلية العصبية المصاحبة ومفصلي الفك الصدغى .	occlusal radiograph = occlusal projection	صورة شعاعية إطباقية = صورة إطباقية
			صورة شعاعية داخل الفم ؛ يوضع الفلم على الأسطح الإطباقية ، أو المستوى الإطباقى للأسنان لإحدى القوسين السنّيتين ؛ تظهر علاقة الأسنان بالنسبة للأنسجة التحتية فى التواء السنخي مثل الأكياس والخراجات .

occlusal recontouring ، إعادة صَبَط الحواف الإطباقية ، إعادة التَّكْنِيفُ الإطباقِيّ
إعادة تشكيل للسطح الإطباقِيّ لسن طبيعية أو صناعية .

occlusal registration تَسْجِيلُ الأَطْباقِ تسجيل العلاقة الفكّية ، عادة بواسطة حافة إطباقية من شمع مُلَبَّن بالحرارة لنقل تلك العلاقة عند عمل التعويضات السنيّة الدائمة أو المؤقتة .

occlusal rehabilitation تأهيلُ إطباقِيّ ، إعادة بناء الإطباق تعديل العلاقة الإطباقية بواسطة سَحْلُ تيجان الأسنان ، والحشوات المصبوبة ، والتيجان والجسور الصناعية . لتحسين التناسق الوظيفي للأسنان والعضلات الفكّية المحيطة .

occlusal relation علاقة إطباقية

occlusal relationship علاقة إطباقية العلاقة بين الأسنان السفلية والأسنان العلوية في وضع متلامس إطباقِيّ محدّد .

occlusal rim = bite block عضة الشمع ، حافة إطباقية

occlusal rest سنادة إطباقية ، مهماز طاحن سَمانَة تستند فوق السطح الإطباقِيّ لبعض الأسنان ، للحفاظ على المستوى الإطباقِيّ للجهاز التعويضي . تُسمّى أيضاً : سناد طاحن (Occlusal lug) .

occlusal rest angle زاوية السناد الإطباقِيّ الزاوية المتكونة بواسطة السناد الإطباقِيّ مع الوصلة الصغرى العمودية ، تُسمّى أيضاً زاوية السناد (Rest angle) .

occlusal rest preparation تحضِيرُ للسنادة الطاحنيّة

occlusal restoration حَشْوَة طاحنيّة ، حشوة إطباقية

occlusal rim حافة إطباقية سطح إطباقِيّ مكوّن من مادة يمكن تشكيلها ، مثل الشمع ، تثبت على قاعدة جهاز سني مؤقت أو دائم ، لتسجيل العلاقة الفكّية ولتحديد مواضع الأسنان . كان يطلق عليها سابقاً : عضة الشمع (Bite block) أو عضة الحواف (Bite rim) .

occlusal spillway دَحِيلَة إطباقية مَجْرَى طَبِيعِيّ يعبر حافة الحدة أو الارتفاع الحفافي للسن .

occlusal splint = جبيرة إطباقية ، مستوى رفع العضة =

occlusal overlay appliance طبقة تغطّي السطح الإطباقِيّ الجبيرة الإطباقية هي وسيلة تشخيصية وعلاجية للمرضى الذين يعانون من اضطرابات وظيفية في الجهاز الماضغ بسبب الانزياح الأمامي للقرص المفصلي الذي يؤدي إلى الاختلال الداخلي للمفصل الفكّي الصدغي ، ويصاحبه ألم في المفصل وطَقْطَقَة مَفْصليّة عند حركة فتح وغلق الفك

السفلي . تستخدم الجبيرة الإطباقية لفرض وضعية فراغية جديدة لتسمح للقرص المفصلي باسترجاع علاقته الصحيحة ووضعيته الفيزيولوجية بالنسبة للقمة الفك السفلي ، وتكون الجبيرة الإطباقية في شكل صفيحة أكريليكية تغطّي السطح الإطباقِيّ بشكل كامل أو جزئي في القوس السنية العلوية أو السفلية ، وتستخدم لفترة زمنية معينة منفردة أو مصاحبة لإجراءات علاجية أخرى .

occlusal stent مركب الطَّبَعِ الإطباقِيّ ، دعامة إطباقية

occlusal stress إجهاد إطباقِيّ

occlusal surface سطح طاحن ، سطح إطباقِيّ أسطح الأرحاء التي تكون في وضع إطباق طبيعِيّ مع الأسطح المماثلة لها في الأسنان المقابلة ؛ سطح الأسنان الخلفية المكوّن من الارتفاعات الحدية والارتفاعات المينائية ، والخطوط التطورية والانخفاضات التي تحدّها من الجهة الإنسية والجهة الوحشية الارتفاعات الحفافية الإنسية والوحشية ، وتحدّها من الجهة الخدية واللسانية الارتفاعات الحفافية الخدية واللسانية . يُسمّى أيضاً السطح الماضغ (Masticatory surface) .

occlusal table اللوحةُ الإطباقية ، مستوى إطباقِيّ عرض السطح الإطباقِيّ للسن ، أي المساحة الكلية للسطح الإطباقِيّ للأسنان الطبيعية أو الأسنان الصناعية .

occlusal trauma = occlusal traumatism رضح إطباقِيّ رضح للأسنان أو للأنسجة المحيطة بها ناتج عن الأسنان المقابلة لها بسبب سوء إطباق إجهادي يشتمل على الرضح ، واختلال وظيفة المفصل الفكّي الصدغي وصريف الأسنان ويتميز عادة بتقليل الأسنان من الدرجة الأولى والدرجة الثانية .

occlusal trauma, primary رضح إطباقِيّ أولي إصابة الأنسجة الداعمة للأسنان بسبب قوى إطباقية زائدة غير طبيعية على سن أو مجموعة أسنان ، وتتميز إكلينيكيّاً بتقليل السن .

occlusal trauma,secondary إطباقِيّ ثان ، رضح إطباقِيّ ثان إصابة الجهاز الرابط أي الأنسجة الداعمة للأسنان بسبب قوى إطباقية طبيعية قديمة ، أصبحت رضية نتيجة لضعف النسيج الداعم للأسنان .

occlusal vertical dimension البعد العمودي الإطباقِيّ أي بعد عمودي ، حينما تكون الأسنان أو الحتار الإطباقِيّ في حالة الإطباق . قد يستخدم مقياس ويليس (Willis gauge) ، لتسجيل هذه القياسات ولكنه يكون معرضاً لعدم الدقة لأنه يستند على الأنسجة الرخوة .

occlusal wafer رُقاقة إطباقية
occlusal wall جدار طاحن
occlusal x-ray صورة شعاعية إطباقية
صورة شعاعية داخل الفم حيث يُمسك الفلم الشعاعي بين الأسنان في وضع العض .
occlusally approaching clasp مشبكة متقاربة إطباقياً
occlusion إطباق
1 - العلاقة الحركية والسكنة بين كل مكونات الجهاز الماضغ
2 - تلامس الأسنان العلوية والأسنان السفلية في أي وضع للفك السفلي .
3 - عملية إغلاق أو إطباق الفك السفلي مع الفك العلوي
4 - أي تلامس بين الأسطح الإطباقية للأسنان في الأقواس المتقابلة .
5 - العلاقة الساكنة بين الأسنان العلوية والأسنان السفلية أثناء أقصى تداخل للحدبات .
occlusion, abnormal إطباق شاذ (سوء الإطباق)
occlusion, anatomical إطباق تشريحي
occlusion, aquired centric إطباق مركزي مكتسب
علاقة الأسنان العلوية والأسنان السفلية ، في وضع الإطباق الاعتيادي أو الإغلاق الاعتيادي .
occlusion,balanced إطباق متوازن
1 - التلامس المتزامن للأسنان العلوية والأسنان السفلية اليمنى واليسرى في المناطق الإطباقية الأمامية والخلفية في الأوضاع المركزية . واللامركزية ضمن المجال الوظيفي أي طحن الطعام والبلع .
2 - (في طب الأسنان التعويضي) : الإطباق المتوازن (أي التلامس المتزامن لكل مناطق الأسطح الإطباقية) يكون ضرورياً بشكل خاص في البدلات السننية الكاملة للحد من ميل أو دوران قواعد البدلات السننية بالنسبة للبنية الداعمة لهما .
occlusion, balancing إطباق متوازن
الإطباق حينما يتحرك الفك السفلي مبتعداً عن من الجانب الإطباقية في حركة انزلاقية جانبية ، وإذا وجدت أي تلامسات إطباقية تكون بين الحدبات الداعمة
occlusion,bilateral balanced إطباق متوازن ثنائي الجانب
occlusion, centric = central إطباق مركزي = إطباق ذو
occlusion = intercusp al occlusion تداخل حديبي
وضع الإطباق المركزي للأسطح الإطباقية للأسنان السفلية مقابل الأسطح الإطباقية للأسنان العلوية . أقصى تداخل حديبي (إطباقية) في علاقة حذبة بحفرة للأسنان العلوية مع

الأسنان السفلية . قد تكون هذه العلاقة متوافقة أو متطابقة مع العلاقة المركزية وقد لا تكون متوافقة معها .
occlusion,central = centric occlusion إطباق مركزي
occlusion, centric إطباق مركزي
occlusion,components of مكونات الإطباق
العناصر المختلفة التي تتدخل في الإطباق مثل المفصل الفكي الصدغي ، والعضلات والأعصاب المصاحبة ، والأسنان ، والبنية الداعمة للبدلة السننية .
occlusion , convenience إطباق ملائم
occlusion,corrected إطباق مُصحح
occlusion, cuspid - guided إطباق ذو دليل نابي
occlusion,disharmony إطباق متخالف ، إطباق مُتنافر
occlusion,distal إطباق وُحشي
مصطلح يشير إلى وضع السن وحشياً بالنسبة إلى الوضع الطبيعي في الإطباق .
occlusion,eccentric إطباق لا مركزي
أي إطباق جانبي أو إطباق متقدم «بارز» أو إطباق مُتهقر عدا الإطباق المركزي أو العلاقة المركزية .
حالة لا تسمح لأسنان الفك السفلي بالانغلاق في الإطباق العادي أو في الإطباق المألوف حتى التداخل الحديبي الأقصى ، بسبب حركة الفك السفلي العادية أو التلامس المبكر للأسنان .
occlusion,edge-to-edge إطباق الحافة بالحافة
إطباق تكون فيه الأسنان الأمامية المتقابلة متلامسة بطول حدودها القاطعة حينما تكون الأسنان في إطباق مركزي .
occlusion ,end-to-end إطباق النّهاية بالنّهاية
occlusion,functional إطباق وظيفي
إطباق أو تلامس الأسنان العلوية والأسنان السفلية أثناء طحن الطعام أو البلع .
occlusion,gliding إطباق انزلاقي
مصطلح يستعمل لوصف الإطباق أو تلامس الأسنان أثناء حركة الأسنان بديل لمصطلح تمفصل (Articulation) .
occlusion,habitual إطباق مُعتاد ، إطباق مألوف
occlusion,ideal إطباق مثالي
إطباق تنطبق فيه كل سن ، ما عدا القواطع المركزية السفلية والرحى الثالثة العلوية مع سنين من القوس السننية المقابلة ، ويعتمد على شكل الأسنان غير المتأكلة .
occlusion,intercusp al إطباق حديبي التداخل
العلاقة بين الأقواس السننية العلوية والسفلية حينما تنطبق الأسنان في علاقة تراجعية للفك السفلي .

occlusion,labial إطباقٌ شفويٌّ
مصطلح للدلالة على وضع القاطع أو الناب حينما يكون في وضع شفوي بالنسبة إلى خط الإطباق .

occlusion,lateral إطباق جانبي ، إطباق وحشيٌّ
إطباق الأسنان حينما يتحرك الفك السفلي إلى جانب أو آخر ، وليس في وضع إطباق مركزي .

occlusion ,line of خط الإطباق
انتظام الأسطح الإطباقية للأسنان في المستوى الأفقي انظر مستوى الأطباق (Occlusal plane) .
مصطلح استخدمه أنجل (Angle) للدلالة على الخط الذي يصل مناطق التماس أو المناطق الإطباقية للأسنان حينما تنطبق في إطباق طبيعي .

occlusion,lingual إطباقٌ لساني
وضع السن عندما تقع في الجهة اللسانية بالنسبة إلى خط الإطباق .

occlusion,mechanically balanced إطباقٌ متوازنٌ ميكانيكياً
إطباق متوازن بغض النظر عن الاعتبارات الفيزيولوجية ، كما في المطبق .

occlusion,mesial إطباقٌ إنسيٌّ
وضع السن عندما تقع في جهة إنسية بالنسبة إلى وضعها الطبيعي عند حصول الإطباق .

occlusion,normal إطباقٌ نظاميٌّ ، إطباقٌ طبيعي
إطباقٌ يتضمن كل المتطلبات الوظيفية والجمالية ، ولكن قد تظهر فيه بعض الانحرافات السنية المنفردة . الإطباق الطبيعي يوجد حينما تكون الأسنان العلوية والسفلية ، جيدة التنضيد وحدبات الأسنان الخلفية تنطبق في ميازيب الأسنان السفلية المقابلة لها ، والقواطع العلوية والسفلية تتلامس بأقل تراكب عند الإغلاق .

occlusion,pathogenic إطباقٌ ممرضٌ
علاقة إطباقية ينتج عنها حدوث تغيرات مرضية في الأنسجة الداعمة .

occlusion,pathologic إطباقٌ مرضيٌّ
أي إطباقٌ يسبب لمرض إطباقية .

occlusion,physiologic إطباقٌ فيزيولوجيٌّ ، إطباقٌ غريزي
إطباق متناسق مع وظائف الجهاز المضغعي ، أي إطباق متناسق مع المفصل الفكي الصدغي ، والأنسجة الداعمة .

occlusion,physiologically balanced إطباقٌ متوازنٌ فيزيولوجياً
إطباق متوازن متوافق مع وظيفة مفصلي الفك الصدغي والجهاز العضلي العَصَبِي .

occlusion,plane of = occlusal plane = مستوى الإطباق = المستوى الإطباقية
سطح وهمي ، يتعلق تشريحياً بالجمجمة ، وهو السطح الذي يلامس الحواف القاطعة للقواطع وحدبات الأسطح الإطباقية للأسنان الخلفية . ليس مستويًا بالمعنى الحقيقي للكلمة ولكنه يمثل متوسط منحنى السطح .

occlusion,posterior إطباقٌ خلفيٌّ
إطباق الأسنان السفلية في وضع خلفي بالنسبة إلى العلاقة الطبيعية مع الأسنان العلوية .

occlusion,protrusive إطباقٌ مُتبارزٌ ، إطباقٌ إنسيٌّ
الإطباق في حالة تقدّم الفك السفلي للأمام .

occlusion,rest إطباقٌ الرَّاحَة
إطباقٌ مُترجعٌ ، إطباقٌ وحشيٌّ
الإطباق في حالة تقهقر الفك السفلي .

occlusion rim حافة الإطباق
بنية سنية اصطناعية وسطح إطباقية مثبت على قاعدة البدلة السنية المؤقتة أو الدائمة . تستخدم لتسجيل علاقة الفك العلوي مع الفك السفلي لترتيب وضع الأسنان . تسمى أيضاً عَضَّة الشمع (Bite-block) .

occlusion rim = occlusal rim = حافة الإطباق ،
record rim حافة إطباقية = حافة التسجيل
أسطح إطباقية تبنى على قواعد البدلات السنية المؤقتة أو الدائمة من أجل تسجيل العلاقة الفكية العلوية والسفلية وتنضيد الأسنان . انظر حافة إطباقية (Occlusal rim) .

occlusion,spherical form of الشكل الكروي للإطباق
تنضيد أو ترتيب الأسنان بحيث تتطابق أسطحها الإطباقية مع كرة وهمية (قطرها عادة 8 بوصات) مركزها فوق مستوى الأسنان .

occlusion, stable إطباقٌ مستقرٌ ، إطباقٌ ثابت
إطباقٌ متناظر
إطباقٌ انتهائي
إطباقٌ مركزي في أقصى تداخل حديبي .

occlusion,symmetrical إطباقٌ متناظر
occlusion,terminal إطباقٌ انتهائي
occlusion,traumatic إطباقٌ رضحيٌّ
أي نوع من سوء الإطباق يسبب أذى للأسنان أو للأنسجة حول السنية .
أي إطباق للأسنان يكون ضاراً بالأنسجة الفموية أو ما يجاورها ، الأسنان أو الأنسجة الداعمة السنية .
انظر رضح إطباقية (Occlusal trauma) .

occlusion,traumatogenic إطباقٌ راضحٌ ، إطباقٌ رضحي
المنشأ

سوء إطباق قادر على إحداث إصابة للنسيج الفموي بسبب أذى للبنية الفموية .
occlusion ,working إطباق شغّال ، إطباق عامل
تلامس إطباق للأسنان المتقابلة على الجانب الذي يتحرك نحوه الفك السفلي .
occlusive إطباق
متعلق بالإطباق .
occluso- (سابقة) الإطباق الطاحن ، إطباق
occlusoapical = occlusogingival ذروي طاحن = لثوي طاحن
occlusocervical عنقي إطباق ، عنقي طاحن
متعلق بالسطح الإطباق وعنق السن .
occlusogingival لثوي طاحن - إطباق لثوي
occlusogingival distance مسافة لثوية إطباقية ، مسافة لثوية طاحنة ، بعد لثوي إطباق
occlusomesial إنسي إطباق ، إنسي طاحن
occlusomesial movement حركة إنسية إطباقية ، حركة إنسية طاحنة
occlusometer = gnathodynamometer مقياس الإطباق = قانس الفعالية الفكي (مقياس قوة الفكين)
أداة لقياس قوة إطباق الفكين .
occupation وظيفة ، مهنة ، عمل
occupational وظيفي ، مهني
متعلق بما تسببه المهنة من أمراض ، قد تكون عضوية أو وظيفية .
occupational diseases أمراض مهنية
occupational exposure التعرض المهني
occupational disease مرض مهني
مرض عضوي أو وظيفي يحصل نتيجة لمهنة المريض .
occupational stomatitis التهاب الفم الوظيفي
octa-,octo-, octi- (سابقة) ثمان
سابقة تعني ثمانية .
octavalent = octivalent ثماني التكافؤ ، ثماني القيمة
ocular عيني ، مقلي
متعلق بالعين .
ocular anomaly عيب عيني
ocular hypertelorism فرط تباعد العينين
تشوه في عظام الجمجمة والوجه ، يتميز بضخامة العظم الوددي واتساع عرض جسر الأنف أو قصبه الأنف مما يؤدي إلى اتساع المسافة بين العينين .

oculi [sig. oculus] عيون ، أعين (جمع)
oculo- (سابقة) عين ، مقلة
oculofacial عيني وجهي ، بصري وجهي
oculomotor محرك العين
يشير إلى العضلات التي تتحكم في حركة العين .
oculomotor nerve العصب المحرك للعين
العصب القحفي الثالث الذي يعصب عضلات العين والجنف العلوي ، ويتحكم في حركة العضلات المحركة للعين . يُسمى أيضاً : العصب المحرك للعين (Nervus oculomotorius) ، أو العصب الثالث (Thrid nerve) (العصب المحرك للمقلة) .
انظر مدخل محرك (Oculomotorius) .
oculonasal عيني أنفي
oculozygomatic عيني وجني
o.d. = occlusodistal إطباق وحشي
(لاحقة) سن ، سني
-odont (سابقة) سن ، سني
سابقة تعني سن أو أسنان .
odont - , odonto - وجع السن ، ألم سني
odontagra = toothache ألم السن ، ألم السن الشبيهة
odontalgia = odontagra = ألم السن الشبيهة
odontia = toochache phantom ألم السن الشبيهة
odontalgia = toothache phantom ألم الأسنان يشعر به المريض في سن قد سبق قلعها .
odontalgic نسبة لآلام الأسنان ، متعلق بالألم السنّي أو يتميز بالألم السنّي
odontalgicum مُسكّن لألم السن
odontalysis فحص الأسنان
odontatrophia ضمور الأسنان ، ضمور السن
odontectomy قلع السن ، استئصال الأسنان
استئصال جراحي لإزالة جذور متبقية أو أسنان منطمرة أو أسنان بازغة جزئياً .
odonterism = اصطكاك الأسنان ، صرير الأسنان ، صرير الأسنان ، فققة الأسنان
teeth - chattering تقليع الأسنان ، تنظيف الأسنان
تنظيف الأسنان ، وخاصة بواسطة أداة تجريف ، وهو مصطلح قديم أهمل استعماله .
odontexesis فرط حس السن
odonthaemodia = odonthemodia حساسية زائدة ومفرطة في الأسنان .
odontharpage = toothache ألم السن ، وجع الأسنان

odonthyalus = tooth enamel ميناء السن
مصطلح قديم متروك .

odontia شدوذ سنّي

odontia deformans تشوّه سنّي

odontia incrustans = dental calculus قَلْحُ سنّي
ترسبات كلسية على الأسنان .

odontiasis إثغار ، بزوغ الأسنان
بزوغ الأسنان ومايصاحبه من أعراض .

odontiater = dentist طبيب الأسنان

odontiatria = dentistry = طب الأسنان ، علاج الأسنان
dental treatment

odontiatry متعلق بطب الأسنان ، علاج الأسنان

odontic سنّي
متعلق بالأسنان .

odontinoid 1- سني الشكل
يمثل في الشكل شكل السن .
2- ورم سني
ورم يحتوي على أنسجة السن .

odontitis = pulpitis التهاب لب السن
(سابقة) سن ، أسنان ، odontic- ، odontia- ، odont-

odontoameloblastoma سني
ورم أرومي مينائي سنّي
ورم حميد نادر الحدوث ، يحتوي على العاج وميناء السن
وخلايا ظاهرية سنّية المنشأ .

odontoamelosarcoma = ساركومة أرومية مينائية سنّية =
ameloblastosarcoma ساركومة أرومية مينائية

odontoatlantal = atlantoaxial فائقي فّهقي = فّهقي محوري
متعلق بالأطلس أو الفقرة الرقية الأولى والسن .

odontoblast الأرومة السنّية (الخلية السنّية)
1 - إحدى الخلايا الجرثومية التي تكوّن العاج .
2 - إحدى الخلايا الأسطوانية في النسيج الضام الذي يحيط
بلب السن ؛ وهي خلية خاصة توجد على محيط العصب
السنّي وهي المسؤولة عن تكوين العاج .

odontoblast cell خلية الأرومة السنّية

odontoblastic layer طبقة الأرومة السنّية

odontoblastic processes = استطالات أرومة السن ،
Tomes' fibers استطالات أرومة العاج = ألياف تومس
استطالات هيولية للخلية أرومة العاج توجد في القنوات
العاجية ، وهي المسؤولة عن تكوين العاج . مصطلح ألياف
تومس (Tomes' fibres) لم يعد مستعملاً .

ورم أرومي سنّي
ورم مكوّن من خلايا أرومات العاج .

odontobothrion سنخ سنّي
التجويف العظمي الذي يشغله السن في الفك ، وهو
مصطلح قديم أهمل استعماله .

odontobothritis التهاب السنخ السنّي
التهاب سنخ السن ، وهو مصطلح قديم أهمل استعماله .

odontocele = alveolodental cyst قبيلة سنّية

odontoceramic نسبة للسن الخزفية
متعلق بالأسنان الخزفية .

odontoceramotechny = تقنية صنع الأسنان الخزفية =
dental ceramics خزف سني

odontochalix = cementum ملاط سنّي
الطبقة المغطية لجذر السن .

odontochirurgic = odontochirurgical جراحي سنّي
متعلق بجراحة الأسنان .

odontochirurgical نسبة للجراحة السنّية
متعلق بالجراحة السنّية .

odontocia لين الأسنان ، تليّن الأسنان
حالة تتميز بتلين الأسنان .

odontoclamis = dental operculum الوصاء السنّي
(بنية تشريحية تغلق ما تحتها)
حالة تكون السن البازغة منها مغطاة بنسيج لثوي يشبه الغطاء
أو القلنسوة .

odontoclasia نقض السن
عملية تآكل أو امتصاص السن .

odontoclast ناقضة السن
إحدى الخلايا متعددة النوى ، التي توجد بين الأسنان اللبنية
والأسنان الدائمة وتشترك في عملية امتصاص الجذور
اللبنية ، والامتصاص المرضي لجذور السن الدائمة وهي نوع
من الخلايا ناقضات العظم ؛ خلية ترتبط بعملية تآكل الجذر .

odontoclastoma = internal ورم ناقضات السن =
tooth resorption امتصاص السن الداخلي

odontocnesis حكة لثوية ، حس لثوي أكال ، هرّش اللثة
الإحساس بحكة في اللثة .

odontocyte خلية سنّية

odontodynia = odontalgia ألم السن ، وجع السن ، ضراس

toothache

odontodysplasia خلل تنسج السن

اضطراب موضعي في تكوّن السن يصيب غالباً الأسنان الأمامية العلوية في ناحية واحدة من الخط المنصف للفك . قد تشاهد دلائل تكلس في لب السن وميناء السن ولكنها قليلة أو غير موجودة . تُسمى الأسنان المصابة بهذه الحالة أسنان صدفية ، أسنان قشرية (Shell teeth) ، أسنان باهتة ، أسنان شبحية (Ghost teeth) .

odontogen 1 - مولّد عاج الأسنان
2- مُكوّن الأسنان

odontogenesis = odontogeny = تكوّن الأسنان = تكوّن
dentinogenesis عاج السن

odontogenesis imperfecta = تكوّن العجاج المعيب ،
dentinogenesis imperfecta التكوّن السنّي الناقص

odontogenic 1 - سنّي المنشأ
2 - ينشأ من جرثومة السن
متولد من السن أو جرثومة السن . متعلق بنشأة ونمو الأسنان .

odontogenic connective tissue نسيج ضام سنّي المنشأ

odontogenic cyst كيسة سنّية المنشأ ، كيسة مكونات السن
انظر تحت كيس (Cyst) .

odontogenic epithelium الظهارة المكونة للسن ،
ظهارة سنّية المنشأ

odontogenic fibres ألياف مُكوّنة للسنّ ، ألياف سنّية المنشأ
ألياف تكوّن طبقة النسيج الضام المحيطة بالللب .

odontogenic fibroma ورم ليفي سنّي المنشأ
ورم حميد في الفك ينشأ من الجزء الجنيني من جرثومة السن ، أو الجريب السنّي أو الحليمة السنّية ، أو من الغشاء حول السنّي .

odontogenic fibrosarcoma ساركومة ليفيّة سنّية المنشأ
ورم خبيث في الفك ينشأ في الجزء الميزانثيمي بالسن أو جرثومة السن .

odontogenic keratocyst كيسة كيراتينية سنّية المنشأ
كيس تطوري ينشأ من النسيج الظهاري سنّي المنشأ .

odontogenic mesenchymal tissue نسيج متوسط سنّي
المنشأ

odontogenic myxofibroma ورم ليفي مخاطي سنّي المنشأ

odontogenic myxoma ورم مخاطي سنّي المنشأ
ورم نادر الحدوث للفك قد ينشأ من نسيج اللحمية المتوسطة لبرعم السن .

odontogenic tissue نسيج مُكوّن للسن

odontogenic tumour ورم سنّي المنشأ
لكل الأنواع المختلفة من الورم سنّي المنشأ ، انظر تحت ورم (Tumor) .

odontogenic tumour, = ورم ذو منشأ سنّي ظهاري متكلس =
calcifying epitheial = pinborg's tumour ورم بينبورج
odontogenous سنّي المنشأ

odontogeny تكوّن السنّ ، تكوّن العجاج
نشأة وتطور العجاج والسن .

odontoglyph = dental scaler مجرّفة سنّية ، مكحّطة سنّية
أداة لإزالة العجاج المتسوس والرواسب الجيرية عن سطوح الأسنان . مصطلح قديم أهمل استعماله .

odontogram مُخطّط الأسنان ، سجلّ الأسنان
تسجيل بواسطة المصور السنّي أو مخطاط (Odontograph)
الأسنان لصورة السطوح الطاحنة والقاطعة للأسنان المؤقتة والدائمة المطبوعة على بطاقة الفحص .

odontograph مخطّط سنّي ، مصوّر سنّي ، مخطاط الأسنان
أداة أو جهاز لتسجيل أي شذوذات على الأسطح الطاحنة للأسنان .

odontography 1 - وصف الأسنان التشريحي
2 - تخطيط الأسنان ، تسجيل الأسنان
باستعمال مخطاط الأسنان .

odontohyperaesthesia = فرط حسّ الأسنان
odontohyperesthesia

odontoiatria = odontiatria = علاج الأسنان ، طبّ الأسنان
dentistry

odontoid سنّي الشكّل ، نظير السن ، شبيه السن

odontoid process النّاتئ السنّي الشكّل

odontoid vertebra الفقرة المُسنّنة (المحور)
انظر محور ، فقرة رقبية ثنائية (Axis) .

odontolith = dental calculus 1 - قَلح سنّي
2 - حصاة سنّية
ترسبات جيّرية على الأسنان .

odontolithiasis رواسب قُلحية ، قَلح الأسنان
تراكم الترسبات الجيرية على الأسنان .

odontologist = stomatologist = جراح أسنان ، طبيب أسنان
dentist مصطلح يستخدم عادة كمرادف لطبيب الأسنان .

odontology مبحث طب الأسنان ، علم طبّ الأسنان
علم التشريح ، والفيزيولوجيا وعلم الأمراض ، وعلاج أمراض وصحة الأسنان والأنسجة الداعمة . فرع من فروع

العلوم الطبية الذي يختص بدراسة بنية الأسنان والفكين ، والدراسة العلمية للأمراض الخاصة بها . يستعمل عادة كمرادف لطب الأسنان .	كتلة شاذة من نسيج سني متكلس ، مثال : ورم وسوء تكون ينشأ من أنسجة سنية مثل الورم المينائي .
odontoloxia	odontome, complex composite
odontology = odontoloxia	odontomere
odontolysis	odontonecrosis
odontoma = odontome	odontoneuralgia
odontoma,ameloblastic	odontonology = dental terminology
odontoma,complex	odontoparallaxis = malocclusion
odontoma,complex composite	odontophathy
odontoma,composite = compound odontoma	odontoperiosteum = periodontium
odontoma,compound composite	odontophobia
odontoma,cystic	odontophore
odontoma ,dilated	odontoplast = odontoblast
odontoma,gestant = dens in dente	odontoplasty
odontoma,invaginated = dens in dente	odontoplerosis
odontome = odontoma	odontoprisis = bruxism
	odontoptosis
	odontoradiograph

odontoradiography	تصوير شعاعيّ سنّيّ ، تصوير الأسنان بالأشعة	الإطباقيّة) بعد البزوع بفترة قصيرة لمنع حدوث تسوس سني متوقع في المستقبل .
odontorrhagia	نزف قلع السن ، نزف سنخي نزف بعد قلع السن .	انسحال الأسنان (الفيزيولوجي)
odontorthrosis = orthodontics	مبحث تقويم الأسنان ، علم تقويم الأسنان	تُقَب السن ، فتَح السن
odontosarcoma	ساركومة سنّية	حفر السن من أجل تُقب حجرة اللب لتصريف الصديد من داخل حجرة اللب .
odontosarcoma, ameloblastic	ساركومة أروميّة مينائيّة سنّية ورمّ خبيث نادر الحدوث ، مماثل في تركيبه لورم مصوّرات الميناء الليفي ولكنه يحتوي على آثار من العاج والميناء .	رائحة
odontoschisis	انشطار السن ، انشقاق السنّ انفلاق السن أو الأسنان .	رائحة كريهة
odontoschism	انشقاق السن ، شَرخ السن شق أو شرخ طولاني في السن .	عطريّ
odontoscope	1 - مرآة سنّية مرآة فم سنّية وهي أداة لفحص أسطح الأسنان .	(سابقة) ألم
	2 - منظار الأسنان أداة تشتمل على عدسة مكبّرة تستخدم لفحص أسطح السن .	سابقة تعني ألم أو وجع مستمر .
odontoscopy	تنظير الأسنان ، بصمة الأسنان تسجيل الإطباق في الفم ، ويستخدم لغرض التحقق الإطباق .	(لاحقة) ألم ، وجع ، ألم مستمر
odontoseisis	تقلُّل الأسنان	لاحقة تعني ألم ، وجع مستمر .
odontosis = dentition	1 - نمو الأسنان 2- بزوغ الأسنان ، إثغار ، تسنُّن	تسكين الألم ، تخفيف الألم ، إزالة الألم
odontosteophyte	ورمّ عظمي سنّي ، ورمّ السن العظمي ورمّ عظمي يوجد على سطح السن .	بلع مؤلم
odontosteresis	فقد الأسنان ، تساقط الأسنان	ألم بسبب البلع .
odontosynerismus = tecth - chattering	اصطكاك الأسنان	بلع مؤلم ، ازدراد مؤلم
odontotechny = dentistry	طب الأسنان التطبيقات التقنية لطب الأسنان .	رهبة الألم ، رهَابُ الألم
odontothea = tooth follicle	قرب السنّ	الخوف من الألم المرضي .
odontotherapy	معالجة الأسنان ، المداوة السنّية علاج الأمراض السنّية .	وذمي ، وذمة
odontotomy	بضع السنّ عملية سريرية لقطع النسيج السنّي ، عادة تجرى على تاج السن ، بغرض ترميم السن .	تجمّع غير طبيعي للسوائل في أنسجة الجسم ، مسبباً لانتفاخ أو تضخم الجزء المصاب ، قد يكون نتيجة لانسداد الوريد ، أو بعض أمراض القلب ، أو الالتهاب أو التفاعلات التحسسية .
odontotomy, prophylatic	اتّقاء بالبضع السنّي مصطلح لحفر وترميم عيب شكلي (مثل الشقوق والوهاد	وذمة عصبية وعائية
		تورم محدد غير مؤلم ، شائع الحدوث في الشفاه ، واللسان ، والحدين أو جفون العين ، بسبب تجمع سريع للسائل نتيجة زيادة نفوذية الأوعية الدموية الموضعية .
		وذمة حنجريّة
		متورم ، وذميّ
		متعلق بالوذمة أو مصاب بها .
		مريئيّ
		متعلق بالمريء .
		التهاب المريء
		المنعكس المريئي اللعابي
		زيادة إفراز اللعاب نتيجة لتنبه المريء ، وقد يسمى : منعكس روجر (Roger's reflex) .
		المريء
		أنبوب عضلي غشائي يمتد بين البلعوم والمعدة ، طوله حوالي

25 سنتيمتر ويمر خلف القصبة الهوائية والقلب والرئتين وينقل الطعام والسوائل من البلعوم إلى المعدة .

OFD = object - to - film distance [مختصر] المسافة بين الفلم والغرض
بعد الفلم عن الغرض .

off - angle خارج الزاوية

office 1 - عيادة
2 - مكتب

office ,dental عيادة سننية

OHI = oral health index دليل الصحة الفموية

ohm أوم
وحدة المقاومة الكهربائية الدولية .

- oid (لاحقة) شبه ، شبيه ، على شكل
لاحقة تعني مثل ، شبه .

Oidiomycosis داء الفطور الخيطية

Oidium الفطرية البيضاء

Oidium albicans = candida albicans المبيضة البيضاء (فطريات)

Oil زيت

سائل لا يمتزج بالماء ، ويكون عادة أخف منه ، ويذوب في الإثير ، وقد يشتق من الشحوم أو من الكيماويات ، وهو قابل للاحتراق . تنقسم الزيوت إلى زيوت حيوانية ، وزيوت نباتية ، وزيوت طيارة ، وزيوت معدنية .

oil of cajuput زيت كاجبوت ، زيت البلقاء
زيت يقطر من عصارة (Sap) (سائل يجري في أوعية النبات حاملاً الماء والغذاء) شجرة الكاجبوت (Cajuput tree) الموجودة في أستراليا والمالايو . يستعمل في طب الأسنان كمذيب للكوتابركا .

oil of cloves = clove oil زيت القرنفل
زيت يحتوي على 85% - 90% من اليوجينول يقطر من القرنفل وهو مسكن وملطف ، ومطهر ، ومزيل للروائح الكريهة ، ويختزل نترات الفضة إلى فضة سوداء مرة ونصف 1.5 مؤكسدة .

oil of eucalyptus زيت يوكالبتوس (الكافور)
زيت من الصمغ الأسترالي أو شجر الكافور .

oil ,volatile زيت طيار

ointment مرهم
مادة دهنية شبه صلبة ، تستعمل في الأدوية الموضعية للاستعمال الخارجي .

1- قديم

2- مُسن ، شيخ
سن الشيخوخة

old age سن الشيخوخة

old technique تقنية قديمة ، أسلوب قديم ، طريقة قديمة

old theory نظرية قديمة

oleum = ol. = oil زيت (لاتينية)
يستعمل في كتابة الوصفة الطبية ، واختصارها ol.

olfaction الشم ، حاسة الشم

olfactory شمّي
متعلق بحاسة الشم .

olfactory foramen الثقب الشمّي
واحدة من العديد من الثقوب في الصفيحة المصفوية للعظم الغربالي .

olfactory nerve العصب الشمّي
العصب الفخفي الأول ، يغذي المخاطية الشمية التي تختص بحاسة الشم .

olfactory neuroblastoma ورم أرومات العصب الشمّي

olig -, oligo- (سابقة) قلة ، نقص
سابقة تعني قليل ، أو نقص .

oligaemia = oligemia قلة حجم الدم

oligodontia = hypodontia قلة الأسنان = نقص خلقي
للعديد من الأسنان
حالة يكون للشخص فيها عدد قليل من الأسنان ؛ غياب جزئي للأسنان .

oligodontic قليل الأسنان

oligodynamic فعّال بالمقادير القليلة

oligoptyalism = hyposalivation نقص اللعاب ، قلة اللعاب
قلة إفراز اللعاب

oligosialia = hyposalivation قلة اللعاب ، نقص إفراز اللعاب

oliguria قلة البول

oliphodontic gemination اتحام السن اللبنيّة بالدائمة
حالة اندماج السن اللبنيّة بالسن الدائمة .

- ology (لاحقة) دراسة ، بحث ، علم
لاحقة تعني دراسة مثل علم الجراثيم (Bacteriology) .

olophonia عسر الكلام ، صعوبة الكلام ، تعيب التصويت

o.m. = omni mane كل صباح
تستعمل في كتابة الوصفة الطبية .

-oma (لاحقة) ورم
لاحقة تعني ورم مثل : ورم سرطاني خبيث .

omacephalus = omocephalus	كَتَفِيُّ الرَّأْسِ	oncotherapy	مُدَاوَاةُ الْأُورَامِ ، مُعَالَجَةُ الْأُورَامِ
omins = o. = omn.	كَلٌّ (لَاتِينِيَّة)	oncothlipsis	الْوَرَمُ
	تستعمل في كتابة الوصفة الطبية .	oncotic	وَرَمِي ، جَرَمِي
Omnivora	القوارت ، القراضيب		متعلق بداء الأورام .
	حيوانات آكلة لكل شيء ، أو المقتاتة بالمواد الحيوانية والنباتية معاً .	one - wall defect	عيب وحيد الجدار
omnivorous	قارت ، قرضاب		انظر عيوب عظمية وحيدة الجدار (One-wall osseous defects) .
	يَأْكُلُ كُلَّ أَنْوَاعِ الطَّعَامِ مِنْ نَبَاتٍ أَوْ حَيَوَانَاتٍ بخلاف عاشب (Herbivorous) «أكل العشب» ولاحم «أكل اللحم» . (Carnivorous) .	onion	بَصَلٌ
omo-,om-	سابقة) كَتَفٌ ، كَتَفِي ، لَوْحِي ، مَنْكَبِي	Onion's fusible alloy	خليطة أونيون سهلة الانصهار
omohyoid	كَتَفِيُّ لَامِي ، لَوْحِي لَامِي		خليطة قابلة للانصهار ، تتكوّن من خمسة أجزاء من البزموت وثلاثة أجزاء من الرصاص وجزئين من القصدير .
	متعلق بلوح الكتف والعظم اللامي .	onlay = overlay	حشوة مصبوبة مغطية ، راصعة ، ترفيد ، يرفد
omohyoid muscle = omohyoideus	العضلة الكتفية اللامية		حشوة من الذهب المصبوب أو الخزف تغطي حذبة أو أكثر من السطح الإطباق ، أو تُغَطِّي الأسطح القاطعة من الأسنان الأمامية ، وقد تستخدم كمركز للبدلات السننية الجزئية ، أو لتعديل الإطباق أو كجيرة لأسنان طبيعية .
	عضلة تخفض العظم اللامي وتشد اللثائف العنقية الغائرة في الجزء السفلي من العنق . انظر العضلة اللوحية اللامية (Omohyoideus) .	onlay graft	طُعْمٌ رَاصِعِيٌّ ، طُعْمٌ فَوْقِي
o.n. = omni nocte	كل ليلة		طعم عظمي يوضع على العظم القشري أو اللحائي في مكان استقباله .
	تستخدم في كتابة الوصفة الطبية .	onlay rest	سِنَادٌ رَاصِعٌ ، سِنَادٌ مَغْطٌ
oncho -	سابقة) وَرَمٌ ، وَرَمِي		يصمم للتعويض النزوع ، مرتكز يغطي كل السطح الإطباق للسن لغاية إطباقية ولدعم الجهاز التعويضي .
onco-, oncho -	سابقة) وَرَمٌ ، وَرَمِي	onset	1- بداية ، مُسْتَهَل
	سابقة تعني وَرَمٌ ، انتباج .		2- هجوم
oncocyte	خليةٌ منتبجة	ontogeny	نشأة الكائن الحي ، تَنَشُّؤُ الْفَرْدِ
	إحدى الخلايا المفردة أو المجتمعة في العديد من الغدد التي قد تتغير في الأشخاص كبار السن وتصبح أكبر حجماً .	onyalai = onyalia	تَبَثْرُ الضَّمِ الْإِفْرِيْقِي ، أُونِيَالِي
oncocytopia = oxyphilic	ورمُ المنتبجات = ورم غدي صبوغ		مرض يصيب نزوج أفريقيًا ويتميز ببثور دموية في الغشاء المخاطي للفم والحلق .
adenoma	بالحمض	onychophagia = nail - biting	قَضْمُ الْأَطْفَرِ
	ورم غدي حمضي حميد ، يصيب الغدة اللعابية ، وهو ورم حميد محاط بمحفظة مكونة من خلايا ظهارية غدية ، يصيب عادة الغدة النكفية عند كبار السن .	oozing	نَزْرٌ
oncocytosis	داء الخلايا الورمية	opacification	تعتيم ، تظليل
	تغير حويصلي في الخلايا المبطنة لقناة الغدة اللعابية عند كبار السن .	opacifier	مُظَلِّلٌ
oncogenic	مكوّن الورم		مادة تستعمل لتقليل شفافية مادة أخرى وجعلها أكثر عتامة ، تستعمل الأكاسيد المعدنية لتعتيم الخزف السني .
oncology	علم الأورام ، مبحث الأورام	opacity	ظليلية ، لانفوذية ، عتامة ، تعتيم
	دراسة الأورام .		حالة عدم نفاذ الضوء . حالة كون المادة معتمة أو غير شفافة أو غير منفذة للضوء . عكس شفافية
oncoma	ورم	opal glass	زُجَاجٌ أَعْبَلٌ
oncosis	ورام		أي مرض يتميز بنمو ورمي .

opalescence	عُوم	سوء إطباق لا تنطبق فيه الأسنان الخلفية عند انطباق الأسنان الأمامية .
opalescent	عَمِيم	عضة مفتوحة لا تنطبق فيها الأسنان الخلفية في جانب واحد (وتسمى عضمة مفتوحة خلفية وحيدة الجانب) أو في كلا الجانبين (وتسمى عضمة مفتوحة خلفية ثنائية الجانب) عند إغلاق الفكين .
opalescent dentine,hereditary	عاج عَمِيم وراثي	
opalescent teeth	أسنان عَمِيمَة	
opal glass cotton holder	ممسك القطن من الزجاج الأعليل	
opalgia = opsialgia = facial neuralgia	عُصَاب وجهيّ ، ألم عَصَبِيّ وجهيّ ، ألم الوجه العَصَبِيّ	
opaque	مُعْتَم ، ظليل ، غير مُنفذ ، غير شفاف لايسمح بمرور الضوء .	
opaque dentine	عاج مُعْتَم	
opaquing	تظليل ، تعميم	
	مصطلح يطلق على عملية تغطية التاج أو الجسر المعدني بطبقة ظليلة حتى لا يتأثر لون الخزف السني عند خبزه .	
open	مفتوح ، مكشوف ، معرض للهواء	
open bite = apertognathia	عضة مفتوحة ، إطباق مفتوح	
	سوء إطباق ، حيث لا تتطابق الأسنان في أقصى تداخل بين الحدبات ، ولذلك لا تتقابل وظيفياً ؛ نوع من سوء الإطباق ، حيث لا تنطبق بعض الأسنان المتقابلة بينما تكون الأسنان الأخرى في أقصى تداخل حُدبيّ . قد يكون ذلك نتيجة لعيب خلقي ، أو عيب في النمو ، أو عيب مكتسب ، أو بسبب خلع المفصل الفكي الصدغي ، أو بسبب كسر أو بسبب سوء التحام للكسر أو للاثنين معا . قارن مع عضمة مغلقة (Close bite) .	
openbite,anterior	عضة مفتوحة أمامية - إطباق مفتوح أماميّ	
	سوء إطباق لا تتلامس فيه الأسنان الأمامية بينما تتلامس الأسنان الخلفية معاً ، عند إغلاق الفكين ، قد يكون السبب مص الإبهام .	
open bite,complete	عضة مفتوحة كاملة	
	عضة ، تتطابق فيها فقط آخر أسنان خلفية في أقصى جهة وحشية .	
open bite, dental	عضة مفتوحة سنية	
	عضة يسببها سوء إطباق سني .	
open bite, functional	عضة مفتوحة وظيفية	
	قُصور في تلامس القواطع الأمامية عندما يكون إطباق الأسنان في أقصى تداخل حُدبيّ ، حتى لو وجد تراكب عمودي .	
open bite ,posterior	عضة مفتوحة خلفية	
open bite, simple	عضة مفتوحة بسيطة	
	سوء إطباق وتنسب العضمة المفتوحة منه إلى مشكلة سنية أو مشكلة سنخية .	
open bite,skeletal	عضة مفتوحة هيكلية	
	سوء إطباق يحدث نتيجة لسوء تكوّن هيكلية .	
open - cap splint	جبيرة قلنسوية مفتوحة	
	جبيرة تاجية تظل الأسطح الإطباقية فيها مكشوفة ، أي لا تغطي السطوح الطاحنة .	
open - face crown	تاج ذو وجه مفتوح ، تاج مفتوح الوجه	
open curettage	كشط مفتوح ، تجريف مفتوح	
	انظر تحت تجريف (Curettage) .	
open reduction	رد مفتوح ، إرجاع مفتوح	
	عملية جراحية لرد الكسر أو الخلع بتعرية الأجزاء العظمية المصابة . انظر تحت رد ، إرجاع (Reduction) .	
opening	ثقب ، فتح ، ثغرة ، عمر ، فُتحة	
opening movement	حركة الفتح ، حركة انفتاحية	
	حركة الفك السفلي التي ينجزها أثناء فتح الفكين .	
opening mevement, posterior	حركة انفتاحية خلفية	
	حركة فتح الفك السفلي حول نهاية المحور البكري .	
opening,bite	رفع العضة	
opening,vertical	مقدار تباعد الفكين ، بعد عمودي	
operability	1- قابلية الجراحة إمكانية المعالجة الجراحية .	
	2- قابلية العمل حالة المريض التي يمكن أن تسمح بإجراء المداخلة السنية مع توقع أسباب الشفاء .	
operable	1- قابل للمعالجة الجراحية ، قابل للجراحة 2- قابل للعمل	
operate	1- يتدخل جراحياً ، يجري العملية ، يَبْضَع 2- يُجري عملاً	
operating	1- تدخّل ، معالجة جراحية 2- إجراء عمل 3- يتدخل	
operating glove	قُفّاز المعالجة الجراحية	

operating microscope المجهر الجراحيّ ، مجهر جراحيّ
يسمى أيضاً مجهر جراحي (Surgical microscope) .

operating positions وضعيات العمليّة ، وضعيات العلاج

operating room عُرفَةُ العمليّات ، غرفة المعالجة الجراحية
غرفة خاصة ، تكون عادة في المستشفى ، يتم فيها إجراء
العمليات الجراحية في جو معقّم وبوجود فريق عمل .

operating table طاولة العمليّات

operating theater قاعةُ العمليّات ، عُرفَةُ العمليّات الجراحية

operation 1 - عمليّة جراحية ، مداخلة جراحية
2 - عمليّة
أي عمليّة يقوم بها الجراح بواسطة الأدوات أو بواسطة اليد .

operation, compensating عمليّة مُعوّضة ، عمليّة ترميمية

operation, cosmetic عمليّة تجميلية

operation, emergency عمليّة طارئة

operation, major عمليّة كُبرى

operation, minor عمليّة صغيرة

operation, plastic عمليّة تقويم ، عمليّة رأبيّة

operation, reconstructive عمليّة إصلاح ، إعادة البناء

operation, surgical مداخلة جراحية ، عمليّة جراحية

operative 1 - جراحيّ ، عملي
متعلق بالعمليّة الجراحية .
2 - فعال ، مؤثر
3 - عامل
4 - تداخل

operative area منطقة العلاج ، منطقة المداخلة السنية

operative dental surgeon جراح أسنان علاجيّ

operative dentistry طب الأسنان الجراحيّ
انظر جراح أسنان (Dental surgeon) .

1 - في السابق ، كان هذا الاختصاص يشمل تقريباً كل
التخصصات الموجودة في هذه الأيام (مثل : علاج الجذور ،
وتقويم الأسنان) ، أما الآن فأصبح ينصرف بشكل عام إلى
قسم العلاج التحفظي الذي يهتم بالتشخيص وعلاج
الحالات المرضية والشذوذات التي تؤثر على جمال الأسنان
وترميمها من حيث الشكل والوظيفة .

2 - فرع طب الأسنان الذي يختص بتشخيص ومتابعة الحالة
وعلاج الأسنان ذات اللب الحي أو غير الحي وترميمها
والمحافظة على الوظيفة والتطور الفيزيولوجي للأسنان ،
وينطبق ذلك على الأنسجة الصلبة والأنسجة الرخوة في
التجويف الفموي .

operative procedures إجراءات جراحية

operative report تقرير جراحي
تسجيل مكتوب للعمليّة الجراحية من بداية تأثير المخدر ،
وتحضير مكان العمليّة إلى الشرح التفصيلي لأسلوب أو
طريقة إجراء العمليّة الجراحية .

operative steps مراحل العمل ، خطوات
الإجراءات الجراحية

operative technique أسلوب جراحي ، طريقة الجراحة
شرح ووصف تفصيلي متدرج للعمليّة الجراحية ، وخاصة
ذكر طريقة المداخلة والعلامات التشريحية ، والنتائج المرتقبة
للعمليّة .

operative trauma 1 - رَضْحُ جراحيّ
2 - رضح علاجيّ

operative treatment معالجة جراحية

operator 1 - جراح
2 - القائم بالمداخلة ، القائم بالجراحة السنية ، المعالج

operatory غرفة عمليات الأسنان
حُجرة مجهزة بالبدلة السنية والقبضات التي تعمل بقوة
الهواء وكروسي الأسنان والضوء والأدوات السنية اللازمة
للمداخلة السنية .

operculectomy استئصال الوصاد
قطع جراحي وإزالة غطاء من شريحة مخاطية يغطّي كل أو
جزء من سن غير بازعة .

OPG = orthopantograph = [مختصر] تصوير شعاعي
طبقي شامل
انظر تصوير شعاعي مقطعي بانورامي (Panoramic
tomography) .

operculis التهاب الوصاد
التهاب الغشاء المخاطي الذي يغطّي تاج السن البازغة جزئياً ،
بسبب رضح أو عدوى أو كليهما ، يُسمّى أيضاً التهاب
ماحول التاج (Pericoronitis) .

operculum وصاد ، غطاء ، سدادة
1 - أي نسيج أو بنية يماثل الغطاء .
2 - (في طب الأسنان) : شريحة من النسيج اللثوي تغطّي
تاج سن بازغة جزئياً ، عادة تكون الرحي الثالثة السفلية .

operculum, dental = وصادُ السنّ = قَلْنَسُوة السن

odontoclamis
شريحة من الغشاء المخاطي تبقى فوق السطح الإطباق
لرحي في طور البروع .

operculum frontale	الوصادُ الجبهيّ	opisthognathism=	تراجع الفك ، استئخارُ الفكّ
operculum frontoparietale	الوصادُ الجبهيّ الجداريّ	opisthogenia	
operculum temporale	الوصادُ الصدغيّ	opium	أفيون مادة مخدرة .
ophryon = supranasal	ألمحجَب ، النقطة حاجبية = النقطة فوق الأنفية	opsialgia = opalgia =	عُصابٌ وجهيّ ، ألمُّ الوجه العَصَبِيّ ،
	النقطة التي تنصّف الحافة أو الخط المستعرض فوق الحجاج ؛ وهي علامة في قياسات الجمجمة .	facial neuralgia	ألمٌ عَصَبِيّ وجهيّ
ophthalm-, ophthalm-	(سابقة) عَيْن ، عينيّ	opsigenes	بُزوغٌ متأخّر
ophthalmalgia	ألم العين		مصطلح يعني البزوغ المتأخر ، يطلق عادة على الأرحاء الثالثة .
ophthalmic	عينيّ	opsonic	أوبسوني ، طهائيّ
	متعلق بالعين .		متعلق بالطاهية (Opsonin) .
ophthalmic artery	الشريانُ العينيّ	opsonic index	المنسب الأوسوني ، المنسب الطهائيّ
	شريان يُغذي مقلة العين ، وعضلات العين ، إلخ . zn		مشعر طهويّ ، مبحث الجراثيم .
	مدخل عينيّ (Ophthalmica) .	opsonin	أبسونين ، طاهية
ophthalmic nerve	العَصَبُ العينيّ		جسم ضدي يجعل الجراثيم قابلة للبلعمة ، أي يُسهّل بلعمة الميكروبات .
	انظر مدخل عينيّ (Ophthalmicus) .	optic	بصريّ ، متعلق بالبصر
ophthalmic veins	أوردةٌ عينية	optic atrophy	ضُمورُ القُرص البصريّ ، ضُمورُ العَصَب البصريّ
	أوردة تنزح المنطقة التي يغذيها الشريان العينيّ ، انظر مدخل عينيّ (Ophthalmica) .	optic canal	نَقْعُ العَصَب البصريّ ، القناة البصرية
ophthalmocele	جحوظ العين ، قيلةٌ عينية	optic chiasma	التصالبةُ البصرية
ophthalmoptosis =	جحوظ العين ، بروز العين	optic disc	قُرصُ العَصَب البصريّ
exophthalmos		optic foramen	الثُقْبَةُ البصرية
opiate	أفيونيّ ، أفيون	optic nerve	العَصَبُ البصريّ
	مستحضر مسكن للألم يحتوي على الأفيون أو أحد مشتقاته .		العَصَبُ القحفيّ الثاني ، يعصب الشبكية ويختص بالرؤية .
opisthion	الأخيريّ		انظر مدخل بصريّ (Opticus) .
	علامة في قياسات الجمجمة ، هي النقطة المتوسطة على الحافة السفلية من الثقب العظمي . نقطة وسط حافة الثقب العظمي للذال .	optic neuritis	التهابُ العَصَب البصريّ
opisthionasal	متعلق بالنقطة الخلفية والأنفية	optical = optic	بَصْرِيّ
opistho -	(سابقة) خلف ، ظهر ، خلفيّ ، متأخر	optimal = optimum	الأحسن ، الأفضل ، الأكثر ملاءمة ، الأمثل
opisthocranion	نقطة القحف الخلفية ، الذميريّ (نقطة على قفا القحف)	optimal cavity	الحفرة الأكثر ملاءمة
	نقطة على الخط المنصّف للجمجمة على العظم القذاليّ ، لقياس أقصى طول أمامي خلفي للجمجمة من المقطب ؛ وهي علامة في قياسات الجمجمة .	optimum = optimal	مثلى ، ملائمة ، الحرارة المثلى
opisthocheilia	تَقَهْقُرُ الشفة ، انقلاب الشفّة	optimum pH	الرقم الهيدروجينيّ الأمثل
opisthochilia	تَقَهْقُرُ الشفة ، انقلاب الشفّة	or-, ora-,oro-	(سابقة) أفواه
opisthogenia	تشوهُ الفكّ		سابقة تعني فم .
	فُصور نمو الفك بسبب قسط المفصل الفكي الصدغي .	orad	مُتَجِّهُ للفم ، باتجاه الفم
		oral	1 - فَمِيّ ، فَمِيّ ، فَمَوِيّ
			متعلق بالفم .
			2- عن طريق الفم

oral administration	التعاطي بالفم تناول الدواء عن طريق الفم .	oral fossa = stomodeum	الحفرة الفموية ، الفم البدائي في الجنين
oral and maxillofacial surgeon	جراح الفم والفك العلوي والوجه	oral fluid	سائل فموي انظر اللعاب الكامل (Whole saliva) .
	أخصائي أسنان يختص بتشخيص وعلاج الأمراض والإصابات وتشوهات الفم والفكين ، وترميم سوء التكوّن الوجهي الذي تسببه أمراض الرأس والرقبة أو الحوادث الرضحية .	oral groove	تلمّ فموي عادات فموية
oral and maxillofacial surgery	جراحة الفم والفك العلوي والوجه	oral hairy leukoplakia	طلاوة فموية مشعرة انظر . . . طلاوة مشعرة (Hairy leukoplakia) .
	عمليات جراحية في الفم تشمل القلع وإزالة الأكياس أو الأورام وترميم كسور الفكين . انظر جراح أسنان (Dental surgeon) .	oral health care	العناية بصحة الفم
oral artefactual disease	الأمراض الفموية الصناعية	oral health index = OHI	منسب الصحة الفموية ، مؤشر الصحة الفموية
oral cancer	سرطان الفم		دليل وبائي لمجموع نقاط بقايا فضلات الطعام والقلح في فم المريض
oral cavity	جوف الفم ، حفرة الفم التجويف الفموي شاملاً للسان والأسنان .	oral health status	الحالة الصحية الفموية ، الحالة الصحية للفم
oral cavity proper	جوف الفم المخصوص	oral herpes	الهربس ، عقبول فموي انظر عقبول بسيط (Herpes simple) .
oral character	خاصة فموية ، الصفة الفمية	oral hygiene	حفظ صحة الفم القواعد الصحية كما تطبق على الفم والأسنان للتأكد من المحافظة على النظافة الفموية بإزالة اللويحة الجرثومية بالفرشاة والخيط السني ، وأدوات خاصة أخرى .
oral cysticercosis	داء الكيسات المذنبة الفموي حالة مرضية نادرة ؛ آفة فموية تصيب السطح العلوي للسان نتيجة تناول الطعام الملوث بالطفيليات ، نادراً ما تصيب الأنسجة الفموية ، حيث يتوضع الورم الحميد على السطح العلوي للسان .	Oral Hygiene Index = OHI	منسب الحالة الصحية الفموية
oral debris	فضلات فموية ، بقايا فموية	Oral Hygiene Index, simplified = OHI-S	المنسب المبسط للحالة الصحية للفم
oral diaphragm	الحجاب الفموي ، قاع الفم ، أرض الفم حاجز يفصل المنطقة تحت الفك عن المنطقة تحت اللسان ، ويتكون من العضلات اللامية اللسانية والامية الفكية .	oral implant	طعم فموي ، غرسة فموية
oral diseases	أمراض الفم	oral implantology = implantology	طب زرع الأسنان
oral dosage	جرعة فموية تناول الدواء عن طريق الفم .	oral infection	عدوى فموية
oral dysaesthesia	صعوبة الحس الفموي ، ضعف الحس الفموي	oral irrigating devices	أجهزة الإرواء الفموي تيار ماء يستخدم لإزالة فضلات الطعام عن سطوح الأسنان للمساعدة في تنظيف الفم والأسنان ، وليس كبديل لتفريش الأسنان اليومي ، أو التنظيف ما بين الأسنان بالخيط الحريري أو المنظفات بين السنية الأخرى . تفيد الغسولات الفموية (Oral irrigators) الأشخاص الذين لديهم طباق تقويمية ثابتة أو بدلات جزئية ثابتة (Fixed partial denture) .
oral epithelium	ظهارة الفم ، نسيج ظهاري فموي	oral lichen planus	الحزاز المنبسط الفموي
oral examination	فحص الفم فحص إكلينيكي للأنسجة الرخوة والصلبة في التجويف الفموي بغرض التشخيص والتخطيط ، والعلاج .	oral medicine	طب الفم
oral flora	زمرة الجراثيم الفموية ، النبيت الجرثومي الفموي كائنات دقيقة توجد طبيعياً في الفم .	oral moniliasis = thrush	داء المبيضات الفموي = سلاق داء فطري .
		oral mucosa	مخاطية الفم ، نسيج مخاطي فموي

طبقة من النسيج الظهاري والنسيج الضام تبطّن التجويف الفموي .
oral mucous membrane الغشاء المخاطي للفم
oral mucous membrane, altered الغشاء الفموي المخاطي المتغير

تشخيص ترميزي تم الموافقة عليه من قبل المؤتمر العالمي السابع في تصنيف التشخيص الترميزي . يمكن التعرف على الحالة من خلال التجارب الشخصية بتمييز طبقات الأنسجة بالتجويف الفموي .

الصفات المميزة تشتمل على : الألم الفموي وعدم الراحة ، ولسان مطلي ، وجفاف بالفم (الفم الجاف) ، والتهاب الفم ، وأمراض فموية أو قرحات فموية ، ونقص إفراز اللعاب ، والطلوان ، ولويحة فموية ، وتوسّف أو تقشّر ؛ وحويصلات ، والتهاب لثوي نزفي ، وأسنان نخرة ، ونفس نتن - نخر .

تشمل العوامل ذات العلاقة : الحالة المرضية للتجويف الفموي التي تتسبب عن تعرض الرأس أو العنق للأشعة ، وفقد الماء ؛ والإصابة الكيميائية وتشمل (الأطعمة الحامضية ، والأدوية ، والمواد الضارة أو المؤذية ، والكحول Oral cavity) ؛ والإصابة الرضحية مثل (البدلات السننية غير المنطبقة أو المتقلقلة ، والحاصرات ، واستعمال الأنبوب داخل الرغامي أو أنبوب أنفي معدي ، والجراحة داخل التجويف الفموي ، وعدم استخدام الفم لمدة 24 ساعة ، وعدوى بصحة الفم ، والتنفس الفموي ، وسوء التغذية ، والعدوى أو المرض ، ونقص أو قلة إفراز اللعاب ، والأدوية . انظر أيضاً التشخيص الترميزي (Nursing diagnosis) .

oral myiasis داء النّغف الفموي
oral moniliasis = thrush داء الأبيضات الفموي = سلاق
 إصابة مخاطية الفم بالمبيضات وقد تتحول إلى حالة سابقة للسرطان إذا أصبحت مزمنة .

oral pathology باثولوجيا الفم
 يختص بطبيعة الأمراض التي تصيب الفم والمناطق المحيطة .
 انظر علم الأمراض السننية (Dental pathology) .

oral pathologist اختصاصي الباثولوجيا الفموية
 طبيب أسنان متخصص في دراسة الأمراض الفموية .

oral phimosis = labial phimosis ضيق فموي ، شَبَم فموي = شَبَم شفوي

ضيق الفتحة الفموية .
oral pigmentation تصبغ فموي

oral plastic surgery جراحة تجميلية فموية
oral plate= buccopharyngeal membrane صفيحة فموية = الغشاء الشدقي البلعومي
oral prophylaxis وقاية فموية ، معالجة وقائية فموية
 الوسائل والطرق الوقائية التي تتخذ للحماية من الأمراض الفموية .

oral rehabilitation تأهيل الفم ، تأهيل فموي
 تمويض الشكل ووظيفة الجهاز المضغعي لجعلها قريبة من الطبيعي ما أمكن .

oral rinsing مضمضة فموية ، غسل فموي
oral screen حاجز فموي

جهاز وظيفي عضلي يستخدم لخلق ضغط على القطاع الشفوي العلوي بإزاحة الشفاه عن وضع الراحة ، ويستخدم أيضاً لمنع التنفس الفموي وعادة مص الإصبع عند الأطفال .

oral seal ساد فموي
 سد للتجويف الفموي بواسطة الأنسجة الرخوة . إما بالنهاية الأمامية ويسمى (سد أمامي Anterior seal) أو بالنهاية الخلفية ويسمى (سد خلفي Posterior seal) أو كلاهما .
 انظر أيضاً ساد (Seal) .

oral sedation تهدئة فموية
 تعاطي حبوب أو شراب عن طريق الفم لإزالة القلق واسترخاء المريض قبل إجراء العمليات الجراحية الفموية .

oral sepsis إنتان الفم ، إنتان فموي
 حالة تعفن في الفم نتيجة زيادة النشاط الجرثومي وقد تؤثر على الصحة العامة للجسم .

oral side effects آثار جانبية فموية
oral stereognosis معرفة التّجسّم بالفم
 القدرة على التعرف على شكل شيء موضوع في الفم بواسطة المعلومات الحسية داخل الفم .

oral submucous fibrosis التليف تحت المخاطي الفموي
oral surgeon جراح الفم
 متخصص في القلع الجراحي للأسنان وجراحة الأنسجة الفموية المحيطة . انظر جراح أسنان (Dental surgeon) .

oral surgery = OS جراحة الفم ، الجراحة الفموية
 الجزء من الجراحة السننية الذي تشتمل على التشخيص والعلاج الجراحي للأمراض ، والإصابات والكسور والعيوب الفكية والأورام في الأنسجة المحيطة . يُسمى أيضاً الجراحة الوجهية الفكية (Maxillofacial surgery) . انظر أيضاً جراح أسنان (Dental surgeon) .

oral vestibule	دهليز الفم ، الدهليز الفموي	orbit	حَجَاج ، جيب العين ، وقب العين
oral vibrator	مهزة فموية ، هزاز فموي		التجويف العظمي للعين ، المكوّن من العظم الجبهي والعظم الغرابالي والعظم الدمعي والعظم الفكّي العلوي ، والعظم الوتدي ، والعظم الوجني .
	جهاز تعويضي مصمم لمساعدة المرضى المصابين بشلل في المرات الهوائية على إخراج الأصوات عن طريق خلق تيار من الهواء بواسطة بطاريات كهربائية ، وبذلك يساعد على الكلام .	orbita = orbit	حَجَاج ، جيب العين ، وقب العين
orale	النقطة الفموي ، الفؤيبي	orbital	حَجَاجي متعلق بالحجاج .
	نقطة تشريحية في جوف الفم	orbital aperture	مدخل الحجاج ، فتحة حجاجية
	نقطة على السطح الداخلي للتوء السنخي ، تحدد نهاية الدرز القاطع ، وهي علامة في قياسات الجمجمة .		إحدى فتحتين في عظام الوجه تحتويان على المقلتين .
oralogy	مبحث صحة الفم ، طب الفم ، علم صحة الفم	orbital blow - out fracture	كسر انفجاري حجاجي
	تستعمل أحيانا كدلالة على التعاون بين الطب وطب الأسنان في مجال الصحة .		كسر القاع الحجاجي ، وإزاحة النسيج الحجاجي داخل الجيب الفكّي العلوي .
orange peel appearance	شكل قشرة البرتقال ، مظهر قشرة البرتقال	orbital cavity	جوف الحجاج
	السطح المنقط للثة المتصقة الصحية .	orbital exenteration	اجتثاث الأحشاء الحجاجية
orb	المقلة ، كرة العين ، كرة	orbital fissure	الشق الحجاجي
orbicular	دائري ، مستدير ، دويري		الشق المتكون بين قاع الحجاج والجدار الجانبي للحجاج وتمر من خلاله الأعصاب والأوعية الدموية .
orbicularis oculi	العضلة الدورية العينية	orbital fissure, inferior	الشق الحجاجي السفلي
	يشتمل الجسم العضلي للجفن على العضلات الجفنية والحجاجية والدمعية ، تنشأ العضلة من الجزء الأنفي للعظم الجبهي ومن التوء الجبهي للفك العلوي أمام الحفرة الدمعية ، ومن السطح الأمامي للرباط الجفني المتوسط . وظيفة العضلة الجفنية هي إغلاق جفن العين برفق ، ووظيفة العضلة الحجاجية هي إغلاق جفن العين بقوة أشد كما في الطرفة . وتسمى أيضاً العضلة الدورية (Orbicularis) . أو عضلة الاجفان المدارية (Palaedraum) . قارن مع العضلة المغضنة للحاجب (Corrugator supercilli) ، العضلة رافعة الجفن الأعلى (Levator palpebrae superioris) .		شق طويل بين قاع الحجاج والجدار الجانبي يفتح في الحفرة تحت الصدغية .
orbicularis oculi muscle	العضلة الدورية العينية ، العضلة المستديرة العينية	orbital fissure, superior	الشق الحجاجي العلوي
	عضلة تغلق الجفون .		شق مستطيل بين جناحي العظم الوتدي ، تمر فيه كثير من الأوعية الدموية والأعصاب .
orbicularis oris	الدورية الفموية	orbital muscle	العضلة الحجاجية
	عضلة للتعبير الوجهي ، تحيط بالفم وتتصل مع العضلة المبوقة ، وهي عضلة قابضة للفم (Sphincter muscle) .		عضلة أثرية أو ضامرة . انظر مدخل عضلة حجاجية (Orbitalis) .
orbicularis oris muscle	عضلة دورية فموية ، عضلة مستديرة فموية ، عضلة محيطية فموية	orbital nerve	العصب الحجاجي
	عضلة تزوم الشفاة وتضم عضلات الفم .		يعصب الحجاج . انظر مدخل حجاجي (Orbitalis) .
orbicularis palpebrarum muscle	العضلة الجفنية الدورية انظر الدورية العينية (Orbicularis oculi) .	orbital plane = visual plane	مستوى حجاجي = مستوى الإبصار
		orbital plate	صفيحة حجاجية ، سقف حجاجي
			أحد نتوئين للعظم الجبهي يكونان قبة الحجاج .
		orbital process	الناتئ الحجاجي ، شاخسة حجاجية
		orbital process of the palatine bone	الناتئ الحجاجي للعظم الخنكي
			نتوء عظمي من عظم الفك يتجه إلى الأعلى والخارج .
		orbital process of the zygomatic bone	الناتئ الحجاجي للعظم الوجني

نتوء عظمي يمتد إلى الخلف من الحافة الحجاجية للعظم الوجني . وهو جزء من الجدار الجانبي وقاع تجويف الحجاج .
orbital surface **سَطْحُ حَجَّاجِيّ**
orbitale **الحُجَّاجِيّ**
 علامة سيفالومترية ثنائية الجانب توجد عند أقصى نقطة سفلية على الحافة السفلية للحجاج . النقطة الحجاجية اليسرى تستخدم عادة لتحديد مستوى فرانكفورت الأفقي ؛ وهي واحدة من زوج من علامات قياس الجمجمة .
 انظر مستوى فرانكفورت (Frankfort plane) .

orbitalis **جاجي ، وقبي**
orbital - meatal line **الخط الصماخي الحجاجي**
 خط وهمي بين مجرى السمع الظاهر وزوايا العين الخارجية . خط تحديد اللحاظ «الصماخ السمعي الظاهر» يستخدم في الصور الشعاعية للرأس ، يمر من خلال زاوية العين الخارجية (اللحاظ) ومركز الصماخ السمعي الظاهر .

orbitonasal **حَجَّاجِيّ أنفيّ**
orbitosphenoid **حَجَّاجِيّ وتديّ**
orbitotemporal **حَجَّاجِيّ صدغيّ**
order ترتيب ، تنظيم ، مرتبة ، فصيلة ، طراز
 أحد الأقسام الرئيسية في التصنيف في التقسيمات الحيوية .
order of use ترتيب متتالي
 مصطلح يطلق على تتابع طبيب الأسنان لمجموعة الأدوات أثناء المعالجة السنية . انظر استعمال متعاقب (Sequence of use) .

ordinary **اعتياديّ ، مألوف**
ordinary treatment **معالجة اعتيادية**
organ **عضو**
 أي جزء من الجسم ذو وظيفة أو وظائف محددة .

organ, absorbent **عضو ممتص ، عضو ماص**
 نسيج وعائي يوجد بين جذور السن اللبنية وبديلاتها من الأسنان الدائمة ، أثناء عملية امتصاص جذور الأسنان اللبنية .

organ, accessory **عضو إضافي**
organ, Chievitz's **عضو شيفتز**
 نسبة إلى ج . هـ . شيفتز ، G.H.Chievitz ، 1850-1901 ، مشرّح دائمركي ؛ الفرع السفلي للمسالك الكففي .

organ, enamel **عضو الميناء**
 تكاثر وتشعب الصفيحة السنية لتحتوي الحلمة السنية ، وهي تحدد شكل تاج السن وتكوين ميناء السن

organ, mastication **عضو المضغ ، جهاز المضغ**
 مجموع المكونات التي تتدخل في الكلام ، والمضغ ، وبلع الطعام .

organ of corti = organum spirale **عضو كورتني ، عَضِيّ اللولبي في الأذن = العَضو الحلزونيّ**

organ of Jacobson **عضو جاكوبسن ، العَضو الميكعي الأنفيّ**
organelles **عَضِيّ ، عَضويات دقيقة**

organic **عَضويّ**
 1- متعلق بعضو أو أعضاء أو مكونات الأعضاء .
 2- يتعلق بمادة تنشأ من كائنات حية ؛ أي من كائن حيواني أو كائن نباتي .

3- (في الكيمياء) : يتعلق بمشتقات الكربون .
 4- عكس صناعي ، مثل الكيماويات العَضوية .

organic fibrils **لُييفات عَضوية**
organic matrix **مطرس عَضوي ، هيكل عَضوي**

1- بنية منتظمة مثل المادة بين الخلية لنسيج .
 2- مطرس الميناء أو الأساس العَضوي المينائي . انظر مطرس الميناء (Enamel matrix) .

organic matter **مواد عَضوية**
organically **من الوجهه العَضوية ، عَضويّاً**
organism **كائن حيّ ، بدن ، عَضوي ، حيّ**
 أي نبات أو حيوان . جسم منتظم من خلايا حية .

organisms **عَضويات**
organisms, micro- **عَضويات دقيقة**

organization **1- تَعْض (تحول إلى مادة عَضوية)**
 2- تنظيم
 3- نظام
 4- مُنظّمة

orientation **1- تنظيم ، تنسيق ، تعيين ، توجه**
 2- اهتداء ، توجيه
orifice **ثُقبة ، فتحة ، فُوْهة**
 فتحة أو فم أو مدخل لتجويف بدني .

orifice enlarger **موسّع الفتحة**
 أداة في مداواة الأسنان اللبّية تستخدم لتوسيع فتحات قنوات الحذور لتحسين وسيلة النفوذ للمداخلة اللبية .

orificial **فوهيّ ، ثُقبيّ ، ثُقبويّ**
 متعلق بالفتحة أو الثقب .

orificial angle **الزاوية الوجهية الفموية**
 (في قياس الجمجمة) : الزاوية المتكونة من الخط الوجهي مع المستوى الإطباق العُلوي .

orificium = orifice = ostium	فُتْحَة ، نُقْبَة ، فُوهَة	oronasal fistula	ناسور فموي أنفي
origin	أصل ، مَنشأ ، مصدر	oropharyngeal	فموي بلعومي
	1- نقطة البداية ، بداية أي شيء ، المصدر .		1- متعلق بالفم والبلعوم كتجويف واحد .
	2- (في التشريح) : الطرف الأكثر تثبيثاً أو اتصال العضلة التي تختلف عن مركزها .	oropharyngeal tube	أنبوب فموي بلعومي
origin of a muscle = muscle origin	منشأ العضلة ،	oropharynx	بلعوم فموي
	منبت العضلة		(الجزء الفموي من البلعوم) .
	(في التشريح) : مكان اتصال العضلة الثابت بعكس موضع ارتكازها .		امتداد البلعوم الأنفي من أسفل حافة الحنك الرخو حتى الحنجرة .
origin, nerve	منشأ العَصَب	ortho -, orth-	(سابقة) سَوِيّ ، قويم ، معتدل ،
orinasal = oronasal	فَمَوِيّ أنفيّ		مستقيم ، طَبِيعِي
oris	فَمَوِيّ (لأُتِينِيَة)	orthocephalic = orthocephalous	سوي الرأس ،
oris, cancrum	قارحة الفَم ، آكلة الفَم		مستقيم الرأس
oro-	1- (سابقة) فَم ، فَمَوِيّ ، فمي		ذو رأس معتدل الارتفاع ، ذات منسب عمودي ما بين 70.1 ، 75 . انظر متوسط الرأس (Mesocephalic) .
	2- مَصَل ، مَصَلِيّ	orthocheilia	سَوَائِيَّة الشَّفَتَيْن
	سابقة تعني فم أو فموي .	orthodontine	عاجٌ مُستقيمُ النُّبْيَات
oroantral	فَمَوِيّ غاريّ		عاج ذو أقنية مستقيمة ، يوجد في الثدييات .
	متعلق بالتجويف الفموي والجيب الفكي .	orthodont	ذو أسنان سوية أو طبيعية
oroantral fistula	ناسور فَمَوِيّ غاريّ	orthodontia = orthodontics	علم تقويم الأسنان ، مَبْحَث
	فتحة غير طبيعية بين التجويف الفموي وجيب الفك العلوي ، قد تحدث بسبب دفع جذر رحي علوية ، أو جذر ضاحك علوي داخل الجيب أثناء القلع ؛ ويجب إغلاق فُتْحَة الناسور جراحياً أو آلياً .		تقويم الأسنان
orodiagnosis	1- تَشْخِص فَمَوِيّ		فرع من فروع طب الأسنان يختص بدراسة سوء إطباق الأسنان وعدم انتظامها وطرق علاجها . انظر تقويم الأسنان (Orthodontics) .
	2- تَشْخِص مَصليّ	orthodontic= orthopedic	معالجة سنيّة تقويمية
orofacial	وَجْهِيّ فَمَوِيّ		معالجة سنيّة تقويمية ؛ يشير إلى تصحيح عدم انتظام الأسنان .
	متعلق بالفم والوجه .	orthodontic appliance	طبقة تقويم الأسنان
orofacial digital syndrome	متلازمة التشوهات الوجهية		أية طبقة تستخدم لتحريك الأسنان أو تغيير شكل الفك ؛ أنواع مثل هذه الطباق : ثابتة ، أو نزوعة ، أو نشطة ، أو مُثَبِّتَة ، أو داخل الفم ، أو خارج الفم .
	الفموية المتعددة		انظر طبقة (Appliance) .
orofacial granulomatosis	الورام الحبيبي الفموي الوجهي	orthodontic attachment	وصلة تقويمية
orofacial region	منطقة وجهية فَمَوِيَّة	orthodontic band	طوق تقويمي ، شريط تقويم الأسنان
orodigitofacial dysostosis	خَلَلُ التَّعْظُمِ الفَمَوِيّ الإِصْبَعِيّ		أداة تثبيت للطبقات التقويمية الثابتة ، وهو طوق معدني رفيع يُصنَع من شريط فولاذ لا يصدأ يمكن تكيفه لتنطبق حول السن .
	الوجهي		السن .
orokinase	إِنْزِيم فَمَوِيّ	orthodontic band tape	شريط طوقي تقويمي
orolingual	فَمَوِيّ لِسَانِيّ		شريط من الفولاذ المقاوم للصدأ أو شريط من المعدن
	متعلق بالفم واللسان .		
oromaxillary	فَمَوِيّ فِكيّ عُلَويّ		
	متعلق بالفم والفك العلوي .		
oronasal	فَمَوِيّ أنفيّ		
	متعلق بالفم والأنف .		

النفيس ، ذو أحجام مختلفة ، يستخدم في تصنيع الطبايق التقييمية الثابتة .

orthodontic bonding material مادة الربط التقييمية

orthodontic bracket حاصرة تقييمية

orthodontic diagnosis تشخيصٌ تقييميٌ

orthodontic displacement إزاحة تقييمية

orthodontic elastic band شريط مرّن تقويي

شريط مطاطي مرّن أو شريط مرّن (من اللاتكس) يستخدم لتطبيق قوة على الأسنان من خلال طبقة تقييمية مثبتة بالأسنان .

orthodontic face - bow قوسٌ وجهيٌ تقييمية

جزء من طبقة شد من خارج الفم يوضع بين حزام الرأس أو الشريط العنقي والطبقة التقييمية داخل الفم .

orthodontic force قوة تقييمية

orthodontic instruments أدوات تقييمية

orthodontic ligature رباط تقويي

سلك لين من الفولاذ المقاوم للصدأ يستخدم لربط قوس الطبقة التقييمية الثابتة بالخاصرات ، إما بتثبيتها على الأطواق أو بالصاقها على الأسنان .

orthodontic scissors مقص تقويي

انظر مقص التاج (Crown scissors) .

orthodontic screw لولب تقويي ، برغي تقويي

مسامير ملولبة محلزن يوجد في طبقة تقويي ، يُلَف ليعد أو يقرب جزئي الطبقة التقييمية .

orthodontic splint جبيرة تقويم الأسنان

orthodontic tape شريط تقويم الأسنان

انظر شريط طوقي تقويي (Orthodontic band tape) .

orthodontic therapy = علاجٌ تقوييٌ للأسنان =

orthopedic therapy مُعالِجَةٌ تقويميةٌ ، علاج تقويي عظمي

orthodontic treatment معالِجَةٌ تقويم الأسنان

orthodontic welder 1 - لحام تقويي

2- ماكينة اللحام التقييمية

لحام بقعي كهربائي خاص يستخدم مع المواد التقييمية .

orthodontic wire سلك تقويم الأسنان

سلك مقاوم للصدأ يستخدم في تركيب الطبايق التقييمية ، قد يكون أسطوانياً أو مربعاً أو بيضواً في مقطعه العرضي .

orthodontics = orthodontia = ortho تقويم الأسنان

علم وفن تقويم الأسنان الوجهي السني ، وهو فرع من طب الأسنان يختص بمراقبة ، وتوجيه ، وتصحيح النمو ، وتطور البنى الوجهية السنية ، ويتناول علاج الحالات التي تحتاج

تحريك الأسنان أو تصحيح سوء العلاقة بينها ، وسوء تكون الأنسجة المحيطة ، بواسطة ضبط العلاقة بين الأسنان بين بعضها ، وبينها وبين العظام الوجهية ، بتطبيق القوى وإعادة توجيه القوى الوظيفية أو الاثنين معاً ضمن الجملة الجمجمية الوجهية . الدور الأكبر للمعالجة التقييمية هو في تشخيص ، ومنع ، وعلاج كل أشكال سوء إطباق الأسنان وما يرافقه من تغييرات في البنية الداعمة ، والتصميم ، والتطبيق ، والتحكم في الأجهزة الوظيفية والتصحيحية ؛ وتوجيه الأسنان والبنى الداعمة لها لتحقيق علاقات إطباقية في أقصى تناغم فيزيولوجي وجمالي بمكوناته الجمجمية (القحفية) والوجهية والمحافظة عليها .

orthodontics, interceptive تقويم الأسنان المُعتَرَض

تخفيف أو تصحيح سوء الإطباق في الأسنان المختلطة أثناء تطور الإطباق .

orthodontics, preventive تقويم الأسنان الوقائي

نوع من العلاج التقييمي للأسنان يهدف إلى الحفاظ على إطباق صحيح عن طريق منع تحرك الأسنان .

orthodonties, prophylactic = تقويم الأسنان الوقائي

preventive orthodontics

orthodontics, surgical تقويم الأسنان الجراحي

علاج سوء الإطباق بواسطة عمليات جراحية لإعادة وضع أو لتعديل شكل الفكين .

orthodontist أخصائي تقويم الأسنان

أخصائي أسنان يتم مقررًا تعليمياً معترفًا به لمدة سنتين على الأقل في تخصص تقويم الأسنان الذي يهتم بتشخيص ووقاية وتصحيح سوء إطباق الأسنان .

orthodontology = orthodontics علمُ تقويم الأسنان

orthodoxy استقامة الرأس

ortho - ethoxybenzoic acid cement إسمنت حامض

الأرثوإثوكسي بنزويك

انظر إسمنت EBA (EBA cement) .

orthognathia علم تقويم الفكين ، مبحث تقويم الفكين

دراسة وعلاج الحالات التي تتسبب في سوء وضع الفكين

orthognathic = orthognathous سَوِيّ الفك - مَقُومُ الفكين

استواء وتناسق العلاقة بين الفكين ، ذو فك مستقيم غير بارز ومنسب فكي أقل من 98 .

orthognathic surgery جراحة تسوية الفكين

تصحيح جراحي لعدم التناسق الجمجمي الوجهي بإجراء عمليات جراحية لإعادة وضع جزء من أو كل الفك العلوي أو الفك السفلي أو الاثنين معاً ، لتحقيق تناسق في الوظيفة والمظهر الجمالي بين الفكين .

orthognathous مستوى الفك - سوي الفك
(المنسب الفكّي أقل من 98) .
الوضع الطبيعي للفكين بالنسبة للبنى الوجهية .

orthograde root filling حشوة الجذر السوية
حشوة جذر داخل قناة الجذر عن طريق حفرة نفوذ تاجية .
انظر أيضاً الحشو الراجع للجذر (Retrograde root filling) .

ortho- implant زراعة تقويمية ، غرسة تقويمية

orthomorphia تقويم التشوهات (الجسمية)
علاج التشوهات الشكلية وتقويمها طبيياً وجراحياً .

orthopantomogram = صورة شعاعية بانورامية

orthopantomogram = OPG

orthopantograph = OPG صورة شعاعية بانورامية

orthopantomograph التصوير المقطعي الشامل
نوع من وحدة أشعة بانورامية .

orthopantograph = التصوير المقطعي الشامل ،
orthopantomograph جهاز الأشعة البانورامي

orthopantomogram= الصورة الشعاعية البانورامية

orthopantomogram

orthopantograph = OPG = التصوير المقطعي الشامل

orthopantograph
انظر تصوير مقطعي بانورامي (Panoramic tomography) .

orthopedic = orthopaedic تجبيري ، مُتعلّق بجراحة تقويم
العظام (معالجة وتقويم التشوهات في العظام)
تصحيح شذوذ في الشكل أو في العلاقة بين البنى العظمية
جراحياً (للتقويم الجراحي للتشوهات) أو باستعمال أجهزة
للحث على تعديل بينة العظم بواسطة الاستجابة
الفسيولوجية الطبيعية (معالجة تقويمية) .

orthopedic appliance طبقة تقويمية

orthopedic,dental تقويم الأسنان

orthopedic,dentofacial تقويم تشوهات الأسنان
وعظام الوجه

orthopedics = orthopaedics علم تقويم العظام ،
مبحث تقويم العظام
فرع من الجراحة يختص بتشوهات الجهاز العظمي . تصحيح
التشوهات عند الأطفال وعلاج أمراض العضلات والعظام ،
والمفاصل ، والإصابات الرضحية .

orthopedics, dental = تقويم الأسنان = تقويم وجهي سني

= dentofacia orthopedics = علم وفن تقويم الأسنان

orthodontics

orthophosphoric acid = حامض أورثوفوسفوريك =
phosphoric acid حامض الفوسفوريك
من المركبات الأساسية للكثير من مكونات سائل الإسمنت
السني .

orthopnea ضيق النفس الاضطجاعي
تنفس يكون سريعاً متعباً في وضع الرقاد ويصبح طبيعياً
عندما يكون الجسم منتصباً . حالة تحدث كثيراً في اعتلالات
الأجهزة القلبية والتنفسية ، مثل الربو ، والوذمة الرئوية ،
نفاخ بالحويصلات الهوائية ، التهاب الرئة ، الذبحة
الصدرية .

orthopneic مُصاب بضيق النفس الاضطجاعي

orthopnoeic مُصاب بضيق النفس الاضطجاعي
متعلق بتنفس انتصابي أو يتميز به .

orthostaphyline مستوى الحنك

orthosurgical جراحي تقويمي
متعلق بتقويم الأسنان الجراحي

os = oris (pl.ora) فم ، فتحة (لاتينية)
(الجمع ، أفواه ، فتحات (Ora ostium) ، تستعمل في علم
المصطلحات التشريحية .

os = ossis (pl. ossa) عظم (لاتينية)
(الجمع عظام (Ossa) ، تستعمل في علم المصطلحات
التشريحية .

os frontale العظم الجبهيّ

os nasale العظم الأنفيّ

os magnum العظم الكبير (أكبر عظام الرسغ)

os sphenoidale العظم الوتدي

os temporale العظم الصدغي

os zygomaticum العظم الوجني

oscedo تشاؤب

Osler - Weber - Rendu's syndrome متلازمة رندو - ويبر -
أوسلر
نسبة إلى السير وليم أوسلر sir William Osler ؛ فريدريك ب
ويبر Frederick P. weber . طبيب إنجليزي ، وهنري
ج. ل. م. رندو Henri J.L.M Rendu ، طبيب فرنسي .
شذوذ وعائي يتميز بنزف الشعيرات المتوسعة في الجلد
والمخاطية . آفة صغيرة حمراء إلى بنفسجية توجد على
الشفاه ، والمخاطية الفموية ، والمخاطية الأنفية ، واللسان ،
وأطراف أصابع اليد وأصابع القدم . الأوعية الدموية الدقيقة
المتوسعة قد تنزف باستمرار أو بأقل رضح بسيط ، وهذه

الحالة تصبح خطيرة تدريجياً . يكون النزف من الإصابات السطحية غزيراً وقد يسبب فقر الدم . لا يوجد علاج محدد ، ويعالج النزف بالضغط والتطبيق الموضعي للعقاقير القابضة للأوعية الدموية والعقاقير موقفة النزف ، وتحتاج أنيميا نقص الحديد إلى العلاج المستمر .

تُسمى أيضاً داء الأورام الوعائية العائلية النزفية (Hemorrhagic familial angiomatosis) ، توسع الشعيرات السنزفي الوراثي (Hereditary heremorrhagic telangiectasia) ، متلازمة فيبر - أوسلر - رندو (Osler - Weber's syndrome) .

osmosis تناضح
مرور السوائل من خلال الغشاء شبه النفوذ .

osmotic تناضحي
متعلق بالأسموزية .

osmotic pressure الضغَط التناضحي ، الضغَط الحلولي
الضغَط الأسموزي
تبادل بين السوائل لاختلاف الكثافة بينهما .

osmyl = odor رائحة

osphresiophobia خوف الروائح ، كره الروائح

osphresis حاسة الشم

osphretic شمّي
متعلق بحاسة الشم .

ossa عظام

assa cranii عظام الجمجمة ، القحف

ossa faciei عظام الوجّه

ossein أوْسَيْن
مادة كولاجينية في العظم .

osseocartilaginous عظميٌّ عُضروفيٌّ

osseofibrous عظمي ليفي

osseointegration اندماج عظميٌّ

osseous = bony عظمي
متعلق بالعظم ، ذو مميزات عظمية .

osseous and mucogingival surgery جراحة مخاطية لثوية وعظمية
عملية جراحية لإزالة وإعادة تشكيل العظم والنسيج اللثوي .

osseous coagulum خثرة عظمية
غرسة ذاتية المنشأ ، مكونة من مسحوق العظم أو من أجزاء عظمية ودم ، تستخدم لترميم العيوب العظمية .

osseous crater أفتة عظمية ، حفرة عظمية ، فوهة عظمية
انظر عُيوب عظمية مفوّهة (Crater osseous defects) .

osseous defect عيبٌ عظميٌّ
عيب يشمل كل من الصفيحة القشرية الشفوية والصفيحة القشرية اللسانية من العظم بالإضافة إلى العظم الإسفنجي الذي يقع بينهما .

osseous defect, circumferential عيب عظميٌّ كفافيٌّ
عيب عظمي ذو جدار واحد يشاهد من ناحية واحدة من السن (أي من الناحية الإنسي ، أو الوحشية ، أو الوجهية ، أو اللسانية) ؛ وعيب ذو أربعة جدران ولكنه يحيط بالسن إحاطة كاملة .

osseous defect, crater عيب عظميٌّ أفنيٌّ ، عيب عظميٌّ مفوّه
عيب عظمي ذو جدارين .

osseous defect, four - wall عيب عظميٌّ ذو أربعة جدران
تسمية خاطئة تتعلق بتصنيف العيوب العظمية ؛ عيب محيطي كامل .

osseous defect, inconsistent margins عيب عظميٌّ ذو حواف غير متناسقة
إصابة عظمية تنتج عن انحراف في المحيط والنسيج العظمي من الناحية اللسانية أو الوجهية بالنسبة إلى الملتقى المينائي الملاطي للأسنان .

osseous defect, hemiseptum عيبٌ عظميٌّ منصف للحاجز
إصابة عظمية ما بين الأسنان المتلاصقة تتسبب في تلف جزء من الحاجز بين السني ، دون أن يتأثر نصف الحاجز الآخر حيث يدعم السن المجاورة .

osseous defect, infrabony عيبٌ عظميٌّ تحت العظميٌّ
عيب عظمي في جدار عظمي واحد أو اثنين أو ثلاثة ، بحيث تكون قاعدة العيب العظمي جذرية بالنسبة للارتفاع العظمي المحيطي .

osseous defect, intrabony عيبٌ عظميٌّ داخل العظم
عيب عظمي تحت عظمي ذو ثلاثة جدران عظمية محيطة .

osseous defect, one - wall عيبٌ عظميٌّ ذو جدار واحد
عيب عظمي حول سني مصاحب للجيب تحت العظمي يتميز ببقاء جدار عظمي واحد .

osseous defect, surgical عيبٌ عظميٌّ جراحي
منطقة منقذة للأشعة بسبب تبقي عظم رقيق في المنطقة بعد الجراحة

osseous defect, three - wall عيب عظمي ذو ثلاثة جدران
عيب عظمي حول سني يُصاحبه جيب تحت عظمي يتميز بثلاث جدران عظمية .

osseous defect, two - wall عيب عظمي ذو جدارين

عيب عظمي حول سني يُصاحبه جيب تحت عظمي يتميز
بجدارين عظميين متبقيين .
osseous lids جُفونٌ عظميةٌ
مصطلح للصور الشعاعية حول السنية يستعمل لوصف
الصفحة القاسية للعظم ما بين الأسنان .
osseous surgery جراحة عظمية
عملية جراحية في العظم تجرى لتصحيح العيوب العظمية أو
إعادة تشكّل وتعديل تكوين عظمي شاذ .
osseous topography الطبوغرافيا العظمية ،
تخطيط موضعي عظمي
بنية العظم السنخي وعلاقته بالأسنان . يتبع نموذج العظم
الطبيعي عادة محيط الملتقى المينائي الملاطي للأسنان .
ossicle عظيمة
عظم صغير .
ossicles, auditory العظيمات السّميّة
وهي : الركاب ، والمطرقة ، والسندان في الأذن الوسطى .
ossicula عظيمات ، جمع عظيمة
ossicula auditus العظيمات السّميّة
تُعظّم
تكلّس المطرس العُضوي للعظم ، وتكوّن العظم أو التحول
إلى مادة عظمية .
ossification, cartilaginous تعظّم عُضروفي
تعظّم عُضروفي
تعظم في بيئة عُضروفية .
ossification, intracartilaginous تعظم داخل العُضروف
تعظم داخل الغشاء
تعظم في بيئة ليفية أو بيئة غشائية .
ossification, perichondral تعظم مُحيطٌ بالعُضروف
تعظم
يتحول إلى عظم أو شبه العظم .
ossifying متعظّم ، في مرحلة التعظّم
ورم ليفي متعظّم
ورم حميد ذو نمو بطيء . يكون حدوثه في الفكين ،
وخصوصاً الفك السفلي . يتكوّن من عظم ينشأ ضمن نسيج
ضام ليفي .
ossium fragilitans هشاشة عظمية (لاينية)
osteal = bony عظمي
متعلق بالعظم .
ostealgia ألم العظم ، البّدك ، ألم عظمي

استئصال العظم أو جزء منه
ostectomy = osteectomy مصطلح يستعمل في الجراحة العظمية ليدل على إزالة العظم
الداعم حول السن أو من عظم الفكين .
osteitis التهاب العظم
التهاب العظم الذي يشمل فراغات هافرس ، وقنوات
هافرس ، وتشعباتها . تتميز الحالة بشكل عام بألم عند
الضغط ، وألم كليل مستمر ، وأحياناً تمدد العظم .
osteitis,condensing = التهاب العظم المُكثّف
osteitis condensans = osteitis ossificans
osteitis deformans = التهاب العظم المشوّه = مرض باجت
Paget's disease
مرض مزمن يصيب العظم ، يتميز بامتصاص العظم ، يتبعه
تغلّظ وتشوّه واعوجاج العظم ؛ انظر مرض باجت (Paget's
disease)
osteitis ,dentoalveolar = التهاب العظم السنخي السني =
pyorrhoea alveolaris تقيح دواعم السنّ والأسناخ
osteitis localized alveolar = التهاب العظم السنخي
dry socket الموضعي = السنخ الجاف
حالة من الالتهاب الحاد تصيب جدران سنخ السن بعد قلع
السن ؛ انظر السنخ الجاف (Dry socket) .
osteitis interna التهاب العظم والنقي السنخي
التهاب نخاع العظم للنتوء السنخي بسبب عدوى من سن .
osteitis ,rarefying التهاب العظم المُخلخل
oste - , oste- (سابقة) عظم ، عظمي
سابقة تعني عظم .
osteoarthritis التهاب المفصل العظمي ، فُصالٌ عظميّ
التهاب مزمن يصيب مفاصل كبار السن خاصة الذكور .
osteoarthritis الفصال العظمي
osteoarthrotomy = استئصالُ النّهائية المُفصليّة للعظم
ostearthrotomy الإزالة الجراحية للطرف المتفصل للمفصل نتيجة تغيرات
مرضية ذات طبيعة مولدة .
osteoblast = bone - forming cell أرومة العظم ، بانية
العظم
إحدى الخلايا التي تكوّن العظم .
osteoblastic متعلق بأرومات العظم ، متعلّق ببانية العظم
osteoblastic activity نشاط البناء العظمي
osteoblasto clastoma ورم بانينات وناقضات العظم
osteoblastoma ورم أرومات العظم ، ورم بانينات العظم
ورم مكون من نسيج شبه عظمي وعظم ناقص النمو .

osteocementum	ملاطٌ عظميٌّ	osteogenic = osteogenous	عَظْمِيُّ الْمُنشَأُ
	الملاط ثانوي والنسيج المكون له .		متعلقٌ بالنسيج الذي يتطور منه العظم أو ينشأ منه .
osteochondral	عُضْرُوفِيٌّ عَظْمِيٌّ	osteogenic myxoma	وَرَمٌ مَخَاطِي عَظْمِي الْمُنشَأُ
	متعلق بكل من العظم والغضروف .	osteogenic sarcoma	سار كومةٌ عَظْمِيَّةٌ الْمُنشَأُ
osteochondroma	وَرَمٌ عُضْرُوفِيٌّ عَظْمِيٌّ	osteoid	شبه العظمي ، نظير العظم ، عَظْمَانِيٌّ
	وَرَمٌ حميدٌ يحتوي على خلايا من العظم والغضروف .		1- يماثل أوله خواص العظم .
osteochondromyxoma	وَرَمٌ عُضْرُوفِيٌّ عَظْمِيٌّ مَخَاطِيٌّ	osteoid osteoma	2- الصفيحة العظمية قبل التمعدن .
osteoclasia	نَقْضُ الْعَظْمِ	osteoid tissue	وَرَمٌ عَظْمِيٌّ عَظْمَانِيٌّ
	تدمير نسيج العظم بواسطة الخلايا ناقضة العظم .	osteointegration	نسيجٌ عَظْمَانِيٌّ
osteoclast	ناقضةُ الْعَظْمِ ، كاسرةُ العظم		الاندخال العظمي بالزرعة ،
	1- خلية عملاقة متعددة النوى مدمرة للعظم وماصة للعظم .	osteology	الارتباط العظمي بالزرعة
	2- أداة جراحية تستخدم لتكسير العظم .	osteolysis	عِلْمُ الْعِظَامِ ، دراسة العظام ، مبحث العظام
osteoclastoma	وَرَمٌ ناقضاتُ الْعَظْمِ ، وَرَمٌ كاسرةُ العظم	osteolytic	أَنْحِلَالُ الْعَظْمِ
osteocyte	خلية عَظْمِيَّة		أمتصاص العظم ، وخاصة عملية زوال المعادن من العظم .
	أرومة عظمية منظمرة ضمن الصفيحة العظمية .	osteoma	حَالٌ لِلْعَظْمِ
osteodentin	عاجٌ متعَظَّمٌ ، عاجٌ عَظْمِيٌّ		مادة حالة للعظم ، تسبب خاصة زوال التكلس أو نقصان الكالسيوم .
	1- عاجٌ شبيه بالعَظْمِ ، يوجد في أسنان بعض الأسماك	osteoma	وَرَمٌ عَظْمِيٌّ
	2- بنية مرضية للعلاج توجد في بعض الأورام .		وَرَمٌ صلبٌ حميدٌ مكوّنٌ من نسيج عظمي قد ينمو على
osteodentoma =	وَرَمٌ عاجيٌّ عَظْمِيٌّ ، وَرَمٌ عاجيٌّ متعَظَّمٌ	osteoma,cancellous	العظم أو على أي نسيج آخر في الجسم
osteodentinoma			وَرَمٌ عَظْمِيٌّ إسْفنجيٌّ
	وَرَمٌ مكوّنٌ من نسيج عظمي وعاج .	osteoma dentale	وَرَمٌ عَظْمِيٌّ سِنِّيٌّ
osteodystrophy = osteodystrophia	حَثَلٌ عَظْمِيٌّ	osteomalacia	تَلِينُ الْعَظْمِ
	نقص تكون العظم .		حالة عامة من لين العظام تحدث نتيجة قصور التكلس لنقص فيتامين D عند الإنسان البالغ .
osteectomy	استئصالُ الْعَظْمِ	osteomatoid	شبيه الورم العظمي ، نظير الورم العظمي
	إزالة جراحية للعظم السنخي الداعم حول جذر السن	osteomyelitis	التهاب العظم والنقي
	لتصحيح محيط عظمي معيب .		التهاب العظم الذي يسببه كائن دقيق مولّد للقيح ؛ قد يظل
osteofibroma = ossifying fibroma	وَرَمٌ ليفيٌّ عَظْمِيٌّ ، وَرَمٌ ليفيٌّ متعَظَّمٌ		الالتهاب موضعياً أو قد ينتشر خلال العظم ليشمل نسيج
osteofibrosis	تَلْيِفُ الْعَظْمِ ، داء التليف العظمي		النقي ، ونسيج القشرة ، والنسيج الإسفنجي والسمحاق .
osteofibrosis,periapical	داء التلّيف العَظْمِيّ حول الذروي	osteomyelitis,acute infective	التهاب العظم والنقي
osteogenesis	تكوّنُ الْعَظْمِ ، تشكّلُ العظم		العدوائي الحاد
	تكوّن العظم الذي قد يحدث ضمن الغشاء ، مثال : عظام الجمجمة .	osteomyelitis,alveolar =	التهابُ الْعَظْمِ وَالتَّقْيِ السِّنْخِيٌّ =
osteogenesis imperfecta =	تكوّنُ الْعَظْمِ الناقص ، تشكّلُ	pyorrhoea alveolaris	تَقْيِحٌ دواعم السن والأسناخ ،
fragilitas ossium	العظم المعيب = هشاشةُ الْعَظْمِ		الرعال
	مرض عظمي تطوري يَتميزُ بعظام مسامية ذات هشاشة	osteomyelitis,Garre's	التهاب العظم والنقي بحسب جارر
	مفرطة قابلة للكسر . تُسمّى أيضاً هشاشة العظام (Fragilitas ossium)		التهاب نخاع العظم المتصلب غير الصديدي في الفكين .
		osteonecrosis	نَخْرٌ عَظْمِيٌّ
			نخر العظم الكتلي .

oste - odontoma	ورم سنّي عظمي	تنخر في العظم بسبب التعرض لجرعات إشعاعية علاجية ، نتيجة لانخفاض التغذية الدموية والعدوى .	
	ورم ينشأ من الاستطالات الهيولية لأرومات العاج ؛ وهو مصطلح قديم أهمل استعماله .	osteorrhagia	نزف عظمي
osteopath	أخصائي العظام	osteosarcoma	ساركومة عظمية
	شخص يمارس معالجة الأمراض العظمية ، وغالبا ما يكون غير مؤهل طبيًا .		ورم عظمي خبيث يتكون من نسيج عظمي .
osteopathology	علم أمراض العظم ، مبحث أمراض العظم ، الباثولوجيا العظمية	osteosclerosis	تصلب العظم
osteopetrosis = Albers - Schonberg 's disease =	تصخر العظم ، صلابة العظم ، العظم الرخامي = مرض ألبرس - شونبرج = داء تحجر العظم		تصلب العظم أو كثافة غير طبيعية للعظم ؛ حالة تتميز بتكثف العظم أو تصلب العظم غير الطبيعي تشاهد في الصور الشعاعية كمناطق غير منفذة للأشعة مختلفة الحجم والشكل .
marble bone disease	شونبرج = داء تحجر العظم	osteoseptum	الحاجز العظمي (الأنفي)
	نقص خلقي للخلايا ناقضة العظم يؤدي إلى عظم شبه متحجر .	osteosynthesis =	تقريب طرفي العظام المكسورة =
	مرض عظمي عائلي يتميز بصلابة العظم ، وتليّف نخاع العظم ، وفقر الدم . انظر مرض ألبرس - شونبرج - (Albers - schonberg' s disease) .	internal skeletal fixation	تثبيت طرفي العظم
	مرض عظمي مقابل وراثي مترق ، يتميز بتكون العظم المستمر دون حدوث أي امتصاص مقابل للعظم ، وينتج عن ذلك تصلب عظمي منتشر . يعرف أيضاً بمرض تحجر العظم أو داء تحجر العظم (Marble bone disease) .	osteotome	قاطع العظم ، إزميل العظم
osteoplast = osteoblast	بانية العظم ، مُكوّن للعظم		أداة شق العظم ، ذات نصل حاد ، تستخدم مع مطرقة لفلق العظم وشق الأسنان .
osteoplasty	تصنيع العظم ، تقويم العظم جراحياً ، رأب العظم	osteotomy	قَطْعُ العظم ، خَرْعُ العظم
	مصطلح يستعمل في طب الأسنان يشير إلى جراحة تجميلية للعظم يتم فيها إعادة تشكيل النتوء السنخي ليحقق متطلبات صحة الأنسجة الداعمة السنية دون فقد العظم الداعم لجذور السن .		العملية الجراحية التي تشتمل على القطع خلال العظم دون فقد شظايا منه .
osteoporosis	تخلخل العظم	osteotomy,cortical =	قطع العظم القشري ،
	حالة وراثية من قصور تكون العظم تؤدي إلى اتساع فراغ النخاع العظمي وقنواته بشكل يؤدي إلى مسامية مفرطة وهشاشة العظم . تشاهد في الصور الشعاعية أقل كثافة عن العظم الطبيعي .	corticotomy	قطع العظم اللحائي
osteoporotic	متخلخل العظام ، متعلق بتخلخل العظم	osteotomy,sagittal split	قطع العظم بشطر سهمي
	متعلق بمسامية العظم .		عملية جراحية داخل الفم تتضمن شق الشعبة الصاعدة للفك السفلي في الاتجاه الأمامي الخلفي ، لمساعدة جسم الفك والشعبة الصاعدة على التحرك إلى الأمام أو الخلف .
osteopsathyrosis =	هشاشة العظم ، تكون العظم الناقص ،	osteotomy,segmental	قطع العظم الشدفي ، قطع العظم الجزئي
osteogenesis imperfecta	سوء تكون العظم		طريقة جراحية للقطع خلال الجزء السنخي من العظم ، من أجل إعادة وضع وتثبيت هذا الجزء من العظم مشتملاً على الأسنان دون فقد حيوية العظم أو الأسنان .
	مرض خلقي نادر يصيب الهيكل العظمي ، ويؤدي إلى عدم اكتمال النمو .	osteotomy,subcondylar	قطع العظم تحت اللقمة
osteoradionecrosis	نخر عظمي إشعاعي المنشأ		أسلوب جراحي للقطع خلال عنق اللقمة من أجل تثبيت الفك السفلي .
		osteotomy,vertical	قطع العظم العمودي
			قطع جراحي للشعبة الصاعدة للفك السفلي من أجل تحريك الفك ، إلى الخلف عادة ، لتكون في وضع وظيفي أكثر ملاءمة ؛ يمكن أن تتم الجراحة داخل الفم أو خارج الفم .
		ostitis = osteitis	التهاب العظم
		ostium	فم ، فتحة ، ثقب ، فوهة
			فتحة صغيرة أو فوهة في عضو أو قناة .

ostium pharyngeum tubae auditoria الفُوهُةُ البُلْعومِيَّةُ
لِلنَّفِيرِ
ostium tympanicum tubae auditoria الفُوهُةُ الطَّبَلِيَّةُ لِلنَّفِيرِ
otagra أَلَمُ الأُذُنِ
otalgia = ear-ache أَلَمُ أذني ، وجع أذني
ألم في الأذن .
otalgia,dentalis أَلَمُ أذني سَنِّي الْمُنشَأُ
ألم في الأذن بسبب داء سني .
otiatrics = otiatry = otology طبُّ الأذُنِ
otic أذُنِيّ
متعلق بالأذن .
otitis التهابُ الأذُنِ
otitis externa التهابُ الأذُنِ الخارجيَّةِ أو الظَّاهِرَةِ
otitis interna التهابُ الأذُنِ الداخليَّةِ أو الباطنَةِ
otitis media التهابُ الأذُنِ الوَسْطِيِّ
oto -, ot- (سابقة) أذُن ، أذُنِي
سابقة تعني أذن .
otoantritis التهابُ الأذُنِ والغارِ
otolaryngology علمُ الأذُنِ والحنجرة ، مبحث الأذن والحنجرة
otorhinolaryngology علمُ الأذُنِ والأنفِ والحنجرة ،
طبُّ الأنفِ والأذُنِ والحنجرة
Oul- (سابقة) لثَّة ، لثوي
سابقة تعني لثة . انظر تحت ul-
oula = ula لثَّة
جمعها لثات .
oulitis = ulitis التهابُ اللثَّةِ
oulorrhagia نَزْفُ اللثَّةِ
outer خارجي
outer dental epithelium ظهارةُ سَنِّيَّةِ خارجيَّةِ
outer ear أذُنٌ خارجيَّةِ
outer enamel cells خلايا الميناء الخارجيَّةِ
outlay (onlaygraft) طَعْمُ راصِعٍ ، رقعة سطحية
outlet مَخْرَجٌ ، مَنفذٌ
outline = outline form = حد خارجي ، حافة حفاف =
cavosurface margin = شكل الحافة = حافة سطح الحفرة
cavosurface line angle السَنِّيَّةُ = زاوية سطح الحفرة الخطية
حدود الحشوة أو الحفرة المحضرة عند التقائها بسطح السن .
outline,basal seat حفاف المَقَرِّ القاعدي ، حد المقر القاعدي
outline,extension خطُّ الامتداد الخارجي

outline form شَكْلُ الحفافِ
outpatient مريضٌ خارجي
شخص يتلقى علاجه لمرة واحدة أو لعدة مرات في العيادة
الخارجية ويعود إلى منزله دون الحاجة إلى المبيت في
المستشفى .
outpatient clinic عيادةٌ خارجيَّةِ
outpatient, dental مريض عيادة الأسنان الخارجية
outpatient dentistry العيادة الخارجية للأسنان
output إخراج ، مُخْرَجٌ ، نتاجٌ ، محصول ، طرح
(في علم الأشعة) : كمية الإشعاع الناتجة التي تقاس
بالرونتنجن لكل ثانية .
output, cardiac النَّتَاجُ القَلْبِيّ
oval بيضوي ، إهليلجي الشكل
ovary المَبِيضُ
غدة الإخصاب عند الأنثى .
oven فُرنٌ ، تَوْرٌ
oven,paraffin - embeidng فُرنٌ إسجاء البارافين
over 1 - زائد ، زيادة
2 - إفراط
3 - تجاوز
overaffection عاطفةٌ مُفرطة
overanxiety قلقٌ مفرط
overauthority سلطنةٌ زائدة
overbite = vertical overlap تَرَكَبُ العَضَّةِ = تجاوز عمودي
تَرَكَبُ القواطع العلوية على القواطع السفلية في الاتجاه
العمودي عندما تكون الأقواس السنية في وضع الإطباق
وتكون الرحي الخلفية في أقصى تداخل إطباق للحدبات ،
ويعبر عن كمية التراكب العمودي للقواطع السفلية مع
القواطع العلوية بنسبة التراكب الكلي الممكن وتقاس
بالمليمتر . يستعمل هذا المصطلح خصوصاً للتعبير عن
المقدار الذي تغطى به الأسنان القاطعة العلوية من الأسنان
القاطعة السفلية ، لكنه قد يستعمل أيضاً لوصف العلاقات
العمودية للحدبات المتقابلة . تسمى أحياناً التجاوز الأفقي
العمودي (Vertical overjet) ويطلق عليها أيضاً التجاوز
العمودي أو التراكب العمودي (Vertical overlap) .
overbite, deep تراكب العضة العميق
overbite, excessive تراكب العضة الشديد
overbite, horizontal = overjet تراكب العضة الأفقي =
التجاوز الأفقي

overbite, impinging	تراكب العضة المرتطم ، تراكب العضة الضاغط	overfilled	يُفرطُ في الملاء ، مُفرطة الإمتلاء حفرة ذات حشوة زائدة .
	علاقة تراكب العضة عندما تلامس القواطع السفلية ، أو تضغط على المخاطية الحنكية بدلاً من أن تلتقي مع السطح اللساني للقواطع العلوية .	overfilling	حشوة مُفرطة ، حشوة زائدة
overbite ,negative = anterior open bite	عَضَّةٌ تراكبِيَّةٌ سلبِيَّةٌ ، التجاوز العمودي السالب = عَضَّةٌ مَفْتُوحَةٌ أماميةً ، تراكبُ عَضَّةٍ أمامي	overgrowth	نمو زائد ، فرط النُّمو زيادة كلية في حجم النسيج إما بزيادة في حجم خلاياه أو في عدد خلاياه .
overbite,vertical	تراكب العضة العمودي تراكب الأسنان العلوية على الأسنان السفلية في المستوى العمودي .	overhang	1- طُفَّافَةٌ ، بروز ، نتوء 2- زوائد 3- زعانف
overcarving	نَحْت زائد ، انتحات مفرط		(في طب الأسنان) : بروز خاطئ في حشوة ، خصوصاً على السطح الملاصق ، عند الحافة اللثوية من الحفرة تؤدي إلى كثف ، قد تنحسر وتتجمع فضلات الطعام تحته .
overclosed bite	عضة مفرطة الغلق انظر فرط إطباق خلفي (Posterior overclosure) .	overindulgence	تسامح زائد
overclosure = reduced interarch distance	فرط الإغلاق = قصر المسافة بين القوسين	overjet	1- بروز 2- تجاوز أفقي ، تراكب أفقي
	نوع من سوء الإطباق في الفم الأدرد (عديم الأسنان) ، وفيه ينطبق الفك في علاقة اقتراب غير طبيعية ، حيث البعد العمودي الإطباق ما بين الحديدين السنخيين تكون المسافة الإطباقية ناقصة عندما تكون الأسنان في حالة إطباق مركزي ، وينتج عن ذلك زيادة البعد العمودي في وضع الراحة .		بروز الأسنان الأمامية أو الخلفية العلوية أو كليهما بالنسبة للأسنان المقابلة في الاتجاه الأفقي ، تؤدي إلى مسافة أفقية بين السطح اللساني للقواطع المركزية العلوية والسطح الوجهي للقواطع المركزية السفلية عندما تكون الأفواس السنية في حالة إطباق ، وتقاس عادة بالمليمتر . في الاستعاضة الصناعية للأسنان : تجاوز أفقي (Horizontal overlap) .
overcondensing	تكثيف زائد ، دك زائد زيادة ضغط كتلة الحشوة أثناء الحشو .	overjet, horizontal	بروز أفقي ، تراكب أفقي بروز الأسنان العلوية عن السفلية في المستوى الأفقي .
overdenture	بدلة سنِّيَّة تُرفيديَّة ، بدلة سنِّيَّة فوقية نوع من البدلة السنية يغطي سناً واحدة على الأقل أو جذراً محضراً معالج القناة .	overjet,reverse	تجاوز عكسي ، تجاوز أفقي معكوس العلاقة بين الأسنان الأمامية حيث تكون القواطع العلوية في الإطباق المركزي في وضع لساني بالنسبة للقواطع السفلية (كما في حالة المرتبة الثالثة من تصنيف أنجل لسوء الإطباق (Angles' class III malocclusion) .
overdeveloped	1- مُفرط النمو 2- زائد الإظهار (الأشعة)	overjut = overjet	1- بروز 2- تجاوز أفقي ، تراكب أفقي
overdosage	تعاطي جرعة مُفرطة	overlap	1- تجاوز ، تخطُّ 2- تراكب 3- تداخل ، تشابك انظر تجاوز أفقي (Overjet) .
overdose	جرعة زائدة ، جرعة مفرطة		تجاوز أفقي ، تراكب أفقي
overeruption	تجاوز إطباق ، بزوغ زائد حالة بروز مفرط للأسنان من أسناخها ، بحيث تكون أسطحها الأبقائية أعلى من المستوى الإطباق الطبيعي في القوسين السنيتين الطبيعتين ، عادة نتيجة غياب قوى إطباقية مقابلة بسبب فقدان السن المقابلة في القوس السنية المقابلة .	overlap, horizontal	(في طب الأسنان التعويضي) : المسافة المقاسة أفقياً بين الحواف القاطعة الشفوية للأسنان القاطعة ، عندما تكون الأفواس السنية في حالة إطباق .
overeruption, tooth	سن ذو بزوغ زائد		
overextension	تمديد مفرط ، تمديد زائد		

overlap,vertical = overbite	تراكِبٌ عمودي ، تجاوز عمودي = متراكِبُ العَضَّة	نسبة إلى السير ر . أوين ، Sir R.Owen ، 1804 - 1892 ، مشرَّحٌ إنجليزي .
overlapping	1 - تجاوز ، متراكِب 2 - تراكِب	الحلقات المتداخلة التي تميز المسافات بين كريات العاج في قطاع مستعرض .
	(في التصوير الشعاعي) : تشوّه صورة شعاعية لسن ، حينما تتراكب صورة سن فوق صورة سن أخرى .	أكسدة ، تأكسد
overlay = onlay	تريفيد - يُرْقَد ، راصعة ، حشوة مصبوبة مغطّية	اتحاد مادة مع الأكسجين .
	1 - حشوة ذهبية مصبوبة تغطّي كل السطح الإطباقى وتلتصق عليه . انظر حشوة مصبوبة مغطّية (Onlay) .	أكسديّ - تأكسدي
	2 - (في طب الأسنان التعويضي) : امتداد المرتكز الإطباقى للبدلة السنية الجزئية ليغطي كل السطح الإطباقى للسن ؛ يستخدم كداعم للبدلة السنية الجزئية .	أكسيد
overlay appliance	طبقة فوقية - طبّيقة مُرْفدة	أكسيد الزنك
	نوع من الحشوة المصبوبة المغطّية ، تغطّي الأسطح الإطباقية للعديد من الأسنان ، وتستخدم لتصحيح عَضَّة مغلقة في طب الأسنان التعويضي ، أو تجبير وتثبيت الأسنان الطبيعية في حالة علاج مرض في الأنسجة الداعمة للسن ، وفي حالة صرير الأسنان .	سلولوز مُؤكسد
overload	تحميل مُفرط ، زيادة التحميل	سليلوز موقوف للنزف يستخدم لملء السنخ السني في حالة النزف الشديد ، أو النزف المقاوم للتخثر . مثال للسليلوز المؤكسد تجارياً : أوكسيسيل (Oxycel) ، والسير جيكل (Surgical) .
overload,horizontal	تحميل مُفرط أفقيّ	أو أكسيسيل
overload ,vertical	تحميل مُفرط عموديّ	انظر سليلوز مؤكسد (Oxidized cellulose) .
overprotection	حماية مُفرطة	تَسَنُّمُ الرَّأْس
oversedation	فرطُ التَّهدئة	مُسَنَّمُ الرَّأْس
overt	ظاهر ، واضح ، مؤكّد	تَسَنُّمُ الرَّأْس
ovoid = egg-shaped	بيضي الشكل ، بيضوي الشكل ، بيضاويّ	حالة تتميز برأس عال ذي قبة مؤثّفة ؛ رأس يكون إما عالياً أو مرتفعاً ومؤثّفاً أو مخروطياً .
ovoid arch	قوسٌ بيضاويّة	احتدادُ الحسّ
	شكل القوس السنية ، التي تستمر في الانحناء من رحي إلى رحي .	أكسجين (العنصر الثامن)
ovoid facial	وجه بيضاوي	غاز عديم الطعم واللون والرائحة ، رمزه الكيميائي "O" ، يساعد على الاحتراق وهو ضروري لحياة الإنسان والحيوان والكثير من النبات ، ويشكّل خمس حجم الهواء ، ويوجد في تركيب أغلب السوائل والغازات والجوامد ؛ يخزّن تحت ضغط في أسطوانات مختلفة الأحجام ، تُصبغ باللون الأسود وتكون بالأبيض من الأعلى . يستخدم في حالات ضيق النفس أو بنسبة لا تقل 21% في التخدير بالاستنشاق .
ovoid tooth form	شكل السن البيضاوية	العلاج بالأكسجين
	شكل السن حيث تكون بيضاوية لتماثل شكل الوجه (وجه بيضاوي) .	احتدادُ الذوق ، فرط حسّ الذوق
ovum = ovulum	بيضة	حالة من الإحساس الحاد بالتذوق .
ovum stage	مرحلة البيضة	أكسي هيموجلوبين
Owen's contour lines	خطوط أوين المحيطية ، خطوط أوين التشكيلية	هيموجلوبين مؤكسد كالذي يوجد في الدم الشرياني .
		محب للحمض ، ولوع بالحمض ، صبوغ بالحمض ، حمض قابل للاصطباق بالحمض .

oxyphosphate cement إسمنت الأوكسي فُسْفَات
انظر إسمنت فسفات الزنك (Zincphosphate cement) .
oxytetracycline أوكسي تترا سيكلين (مضاد حيوي)
oxytalan fibers ألياف أكساتالنيّة
جزء من النسيج الضام اللثوي ، عددها قليل وقد تكون
متعلقة بالألياف المرنة .

ozaena نَتَنُ الأنف
ozena = rhinitis sicca نَتَنُ الأنف
ozone = O₃ غاز الأوزون ، أكسجين نشط
ozostomia بَخْرَ فَمَوِيّ ، نَتَنُ الفم ، رائحة النفس
أو الفم الكريهة
رائحة النفس الكريهة التي يكون سببها فمويّاً .

P = phosphorus	رمز الفسفور
	الرمز الكيميائي للفسفور .
P = premolar	[مختصر] ضاحكة
PA = pulpoaxial	[مختصر] محوري لثوي
P ae = part aeq = partes aequales	أجزاء متساوية (لاتينية)
	اختصار أجزاء متساوية (Equal parts) ، تستعمل في كتابة الوصفة الطبية .
Pb = lead	رمز الرصاص
	الرمز الكيميائي للرصاص .
PBA = pulpobuccoaxial	[مختصر] محوري شدفي لثوي
pc = post cibum	بعد الأكل ، بعد الوجبات (لاتينية)
	اختصار بعد الأكل ، تستعمل في كتابة الوصفة الطبية .
pH	الباهاء ، درجة الحموضة ، الرقم الهيدروجيني
	اختصار التركيز الأيوني الهيدروجيني ، على أساس مقياس يتدرج من الصفر (حموضة مطلقة) ، إلى 14 (قلوية مطلقة) ، بحيث تكون درجة التعادل عند 7 .
pil = pilula	حبة (لاتينية)
	اختصار حبة (Pill) ، تستعمل في كتابة الوصفة الطبية .
PL = pulpolingual	[مختصر] لثوي لساني
Pla = pulpolabial	[مختصر] شفوي لثوي
PLA = pulpolinguoaxial	[مختصر] محوري لثوي لساني
PM = pulpomesial	[مختصر] إنسي لثوي
PM = premolar	[مختصر] ضاحك ، ضاحكة
PMA = pulpomesioaxial	[مختصر] محوري إنسي لثوي
PMA index = Papillae , Marginal ,	[مختصر] منسب
Attached gingiva	الحليمة اللثوية بين السنية = الحليمات واللثة المتصقة والحفافية
	دليل يستعمل لبيان مدى انتشار ودرجة التهاب اللثة (Gingivitis) وذلك بإحصاء وجود (1) أو غياب (صفر) التهابات الحليمة اللثوية بين السنية (Interdental Papillae) (P) ؛ واللثة الحفافية (Marginal gingiva) (M) ؛ واللثة المتصقة (Attached gingiva) (A) ؛ مجموع النقاط الكلية لكلا القوسين السنيتين معاً يمثل مؤشراً للحالة المرضية للثة المريض .
prn = pro re nata	حسبما تقتضيه الظروف (لاتينية)
	تستعمل في كتابة الوصفة الطبية .

pulv = pulvis	مسحوق (لاتينية)
	تستعمل في كتابة الوصفة الطبية .
PUO = pyrexia of unknown origin	[مختصر] حمى
	مجهولة الأصل
PVC = polyvinylchloride	[مختصر] كلوريد عديد الفينيل
pabulum	غذاء (لاتينية)
pacemaker	منظم الإيقاع ، ناظمسة
	جهاز كهربوي يعمل بالبطارية ، ينظم انقباض عضلات القلب وبالتالي ينظم إيقاع القلب بواسطة التنبيه الكهربوي للنبض ؛ يمكن أن يحتل هذا التنظيم عند استعمال الأجهزة عالية التردد أو الأجهزة فوق الصوتية عند مريض يستخدم منظم إيقاع القلب (Pacemaker) .
pachy-	(سابقة) الشخن ، غليظ ، ثخين ، كثيف
pachycephalia = pachycephaly	ثخن الرأس
pachycephalic = pachycephalous	ثخين الرأس
pachycheilia	ثخن الشفاة
	حالة من تغلظ الشفاة الشاذ .
pachyderma	ثخن الجلد
pachyderma oralis	ثخن جلد الفم
pachyderma oris = hyperkeratosis	ثخن جلد الفم ، فرط تقرن الجلد الفموي
pachyglossia	ثخن اللسان
	حالة من تغلظ اللسان الشاذ .
pachygnathous	ثخن الفك
	ذوفك شاذ سميك وضخم .
pachymucosa	ثخن المخاطية
pachymucosa alba	ثخن المخاطية الأبيض (الطلوان)
pachyrhic = pachyrhine	أفطس ، عريض الأنف
pack	1- ضمادة ، كمادة ، لفافة ، يُضمّد
	ضمادة أو لفافة مبللة أو جافة ؛ ساخنة أو باردة توضع على أو تُلف حول جزء من الجسم أو كل الجسم .
	ضمادة تستعمل لتغطي مكان عملية جراحية ، أو توضع داخل الجرح لتقليل أو وقف النزف .
	2- رص ، حشو ، يُرص ، يملأ
	يرص مادة الحشو داخل الحفرة المحضرة بالسن .
pack , bulk	حشو كُتلي
pack , cold	كمادة باردة

pack , hot كَمَادَةٌ حَارَّةٌ ، كَمَادَةٌ سَاخِنَةٌ

pack , periodontal كَمَادٌ دَوَاعِمِ السِّنِّ ، ضَمَادٌ لَتَوِي جِرَاحِي
ضَمَادٌ يُوَضَعُ عَلَى اللِّثَةِ وَحَوْلِ الأَسْنَانِ أَثْنَاءَ عِلَاجِ المَرَضِ
حَوْلِ السِّنِّي أَوْ بَعْدَ اسْتِصَالِ جِزءٍ مِنَ اللِّثَةِ المَرِيضَةِ ؛ يَكُونُ
الضَمَادُ عَادَةً مِنْ أَكْسِيدِ الزِّنْكَ وَاليُوغِينُولِ أَوْ مَوَادٍ أُخْرَى .

pack , pressure ضَمَادٌ ضَاغِطٌ
طَبِيَّةٌ مَعْقَمَةٌ مِنَ الشَّاشِ تُضَغَطُ دَاخِلَ الجِرْحِ ، لِإِيقَافِ النِّزْفِ ،
انظُر ضَمَادَ الكَيْسَةِ (Cyst pack) ، ضَمَادَ الحَنجْرَةِ (Throat pack)

pack , surgical كَمَادَةٌ جِرَاحِيَّةٌ ، ضَمَادٌ جِرَاحِي

packer مَدَكٌ ، أَدَاةٌ حَشَوُ

packer , gauze مَدَكٌ الشَّاشِ

packing حَشَوُ ، دَكٌ ، رَصٌّ ، مَلءٌ
1- حَشَوُ قَالِبِ الجَبْسِ دَاخِلَ البَوْتَقَةِ المَعْدِنِيَّةِ بِمَادَةِ الرَاتِينِ
الأَكْرِيَلِيكِيِّ قَبْلَ طَبْخِ الجِهَازِ التَّعْوِيضِيِّ .
2- (فِي الجِرَاحَةِ) : مَادَةٌ تُسْتَعْمَلُ لِمَلءِ فَجْوَةٍ أَوْ جِرْحٍ ،
تَكُونُ عَادَةً مِنَ الشَّاشِ أَوْ الشَّاشِ المَعَالِجِ بِالدَّوَاءِ .

packing , denture حَشَوُ قَالِبِ البَدَلَةِ السِّنِّيَّةِ
حَشَوُ مَادَةٍ قَاعِدَةِ البَدَلَةِ السِّنِّيَّةِ دَاخِلَ القَالِبِ فِي البَوْتَقَةِ ،
لِعَمَلِ البَدَلَةِ السِّنِّيَّةِ مِنَ الرَاتِينِ الأَكْرِيَلِيكِيِّ .

packing , surgical دَكٌ جِرَاحِي ، حَشَوُ الجِرْحِ بِالشَّاشِ

pad وَسَادَةٌ ، إِضْمَامَةٌ ، طَبِيَّةٌ ، لِفَافَةٌ ، رِفَادَةٌ

pad , buccal وَسَادَةٌ خَدِيَّةٌ ، وَسَادَةٌ شَدْقِيَّةٌ أَوْ دَهْلِيْزِيَّةٌ

pad , gum طَبِيَّةٌ لِثَوِيَّةٌ

pad , mixing وَسَادَةٌ المَزْجِ
إِضْمَامَةٌ مِنَ صِفَاتِحِ وَرَقِيَّةِ تُسْتَعْمَلُ لِمَزْجِ مَوَادِ الحَشَوِ أَوْ
الطَّبْعَةِ .

pad , occlusal وَسَادَةٌ إِطْبَاقِيَّةٌ (وَصَادٌ سَنِّيٌّ)
جِزءٌ مِنَ اللِّثَةِ يَشْبَهُ الوَسَادَةَ يَغْطِي السُّطْحَ الإِطْبَاقِي لِسِّنِّ .

pad , paper mixing وَسَادَةُ المَزْجِ الوَرَقِيَّةِ

pad , paper وَسَادَةٌ وَرَقِيَّةٌ

pad , retromolar الوَسَادَةُ خَلْفَ الأَرْحَاءِ
كَتَلَةٌ مِنَ النِّسِيجِ الرِّخْوِ عِنْدَ النِّهَايَةِ الوَحْشِيَّةِ لِحَيْدِ الفِكِّ
السُّفْلِيِّ خَلْفَ الرِّحَى الأَخِيرَةِ .

Padgett's operation عَمَلِيَّةٌ بِادَجِيْتِ
نَسْبَةٌ إِلَى إِ. س. بِادَجِيْتِ ، ECPadgett ، 1946-1893 ،
جِرَاحٌ أَمْرِيكِيٌّ .
جِرَاحَةٌ تَجْمِيلِيَّةٌ لِإِعَادَةِ بِنَاءِ الشِّفَةِ لِتَأْخُذَ الشِّكْلَ الطَّبِيعِيَّ .
بِوَسَايَةِ طُعْمِ أَنْبُوبِي (Tubular grafts) يَأْخُذُ مِنَ الرِّقْبَةِ وَجِلْدِ
الرَّأْسِ .

Paget's disease of bone = دَاءٌ بِادَجِيْتِ العِظْمِيِّ =
osteitis deformans التَّهَابُ عِظْمِيٌّ تَشَوُهِيٌّ
نَسْبَةٌ إِلَى السَّيْرِ جِيْمِسِ بِاجِيْتِ ، Sir James Paget ،
1899-1814 ، جِرَاحٌ بَرِيْطَانِيٌّ .
مَرَضٌ مَزْمَنٌ فِي العِظْمِ يَصِيبُ المَسْنِينِ ، وَيؤْثِرُ عَلَى
الجَمِجِمَةِ وَعِظَامِ الوَجْهِ ، وَيَجْعَلُهَا مَتَضَخِّمَةً وَمَشْوَهَةً
التَّرْكِيْبِ .

pain أَلْمٌ ، وَجَعٌ
إِحْسَاسٌ غَيْرٌ مُسْتَحْبٍ ، يَتَرَاوَحُ بَيْنَ الإِنْزِعَاجِ الخَفِيفِ إِلَى وَ
الأَلْمِ الشَّدِيدِ المَوْجِعِ يَنْتَقِلُ عِبْرَ العَصَبِ الحَسِّيِّ ، يَدُلُّ عَادَةً
عَلَى رِضْحٍ أَوْ مَرَضٍ .

pain, acute أَلْمٌ حَادٌ

pain, boring أَلْمٌ ثَابِتٌ ، أَلْمٌ نَاقِبٌ

pain, facial أَلْمٌ وَجْهِيٌّ

pain, false أَلْمٌ كَاذِبٌ ، طُلُقٌ كَاذِبٌ

pain, ghost شَيْخِ الأَلْمِ = أَلْمٌ وَهْمِيٌّ

pain, lancinating أَلْمٌ رَامِحٌ

pain, lightning أَلْمٌ بَارِقٌ ، لَمْعَانٌ (بِالعَامِيَّةِ)

pain, post-extraction أَلْمٌ تَالٌ لِلْقَلْعِ

pain, pulp أَلْمٌ لُثِّيٌّ ، أَلْمٌ التَّهَابِ لِبِ السِّنِّ

pain, pulsating أَلْمٌ نَابِضٌ

pain, referred = أَلْمٌ رَجِيْعٌ ، أَلْمٌ مُحَوَّلٌ = أَلْمٌ بَعِيدُ المَنْشَأِ
synalgia
أَلْمٌ يَشْعُرُ بِهِ المَرِيضُ فِي مَكَانٍ غَيْرِ مَصْدَرِهِ ، أَيِ أَلْمٍ يَنْشَأُ فِي
عَضْوٍ مَعِينٍ ، إِلاَّ أَنَّ المَرِيضَ يَشْعُرُ بِهِ فِي مَنطِقَةٍ مُجَاوِرَةٍ .

pain, reflex أَلْمٌ مُنْعَكِسٌ

pain, severe أَلْمٌ شَدِيدٌ

pain, shooting أَلْمٌ رَامِيٌّ

painful مُؤَلِمٌ

painless بِلَا أَلْمٍ ، غَيْرٌ مُؤَلِمٌ

paint دِهَانٌ ، طَلَاءٌ
(فِي عِلْمِ الفَارْمَاكُولُوجِيَا) : سَائِلٌ مَحْضَرٌ يُدْهَنُ بِهِ الجِلْدُ أَوْ
العِشَاءُ المَخَاطِي وَيَحْتَوِي عَلَى مَطَهَّرٍ ، وَمَسْكَنٍ لِالأَلْمِ أَوْ
عِقَاقِيرٍ أُخْرَى .

pair زَوْجٌ ، زَوْجَانٌ

palatal حَنَكِيٌّ
1- نَسْبَةٌ لِلْحَنَكِ أَوْ لِلعِظْمِ الحَنَكِيِّ .
2- نَسْبَةٌ لِلسُّطْحِ الحَنَكِيِّ لِأَسْنَانِ الفِكِّ العُلُويِّ .

palatal abscess خُرَاجٌ حَنَكِيٌّ

خُراج دُرُوي يصيب القواطع العلوية أو الجذور الحنكية للأرحاء العلوية - يظهر ناحية الحنك .

palatal arch قوسٌ حنكيّةٌ ، قُبة الحنك ، سقف الحنك (في تقويم الأسنان) : سلك ذو ثخين متصل بأطواق يثبت على الأسنان الخلفية ويشكل بحيث ينطبق على الوجه الحنكي للأسنان العلوية .

palatal bar عارضةٌ حنكيّةٌ ، سلكٌ حنكي نوع من الواصلة الرئيسية العلوية تمتد عبر الحنك الصلب لنصل جانبي البدلة السنية الجزئية النزوعة (المتحركة) ؛ يمكن أن تكون عارضة أمامية - خلفية (Anterior-posterior bar) بمكوناتها الأمامية والخلفية .

palatal cleft فُلعٌ حنكيّ

palatal connector وصلةٌ حنكيّةٌ توجد في البدلة السنية الجزئية العلوية .

palatal expansion توسيعٌ حنكيّ ، توسعٌ حنكي طريقة أو وسيلة تقويمية تستخدم لزيادة البعد المستعرض للفق العلوي ، وذلك باستعمال طبيقة ذات لولب للتوسيع ، انظر طبيقة (Appliance) .

palatal expansion , rapid توسيعٌ حنكيّ سريع ، توسّعٌ حنكيّ سريع طريقة لفصل التحام منتصف الحنك العلوي ، في موقع خط انفصال طليعة الفك العلوي ، من أجل تعديل العضّة المتصالبة الهيكلية وشذوذات عرض القاعدة الذروية أو لزيادة محيط القوس السنية ، لإتاحة انتظام الأسنان .

palatal hook خُطافٌ حنكيّ ، كُلابٌ حنكيّ أداة جراحية تستعمل في سحب اللهاة .

palatal impaction انحسارٌ حنكيّ

palatal index المنسب الحنكيّ عرض (اتساع) الحنك × 100 النسبة : $\frac{\text{عرض (اتساع) الحنك} \times 100}{\text{طول الحنك}}$

وهي تُعطي دلالة عن حجم وشكل الحنك ، وتُسمّى أحيانا الدليل الحنكي الفكي .

palatal incompetency قُصورٌ حنكيّ ، عجزٌ حنكيّ فشل الحنك الرخو المكتمل تشريحياً في القيم بوظيفته كصمام العاصرة الحنكية البلعومية .

palatal insufficiency قُصورٌ حنكيّ قُصورٌ في التكوين التشريحي للحنك الرخو حيث تكون المُصَرَّة الحنكية البلعومية (palatopharyngeal sphincter) غير مكتملة التطور .

palatal injection حُقنةٌ حنكيّة

palatal metal plate صفيحة معدنيّة حنكيّة

palatal perforation انثقابٌ حنكيّ

palatal plane مُستوى حنكيّ

palatal plate صفيحة حنكيّة

palatal process الناتئ الحنكي

palatal rapid expansion توسيع حنكي سريع

palatal reflex مُنعكس حنكي البلع الذي ينتج عن تنبيه الحنك .

palatal restoration تعويض حنكيّ ، ترميم حنكي

palatal retractor مُبعدة حنكيّة انظر نابض الإصبع (Finger spring) .

palatal root جذرٌ حنكيّ جذر السن العلوية متعددة الجذور ، الذي يقع أقرب ما يكون باتجاه الحنك .

palatal seal = posterior palatal seal = سدٌ حنكيّ = postpalatal seal سدٌ حنكي خلفي السد عند الحافة الخلفية للبدلة السنية الكاملة .

palatal shelves رُفوفٌ حنكيّةٌ تنوعات شبه الرف الحنكية .

palatal space abscess خُراجُ الحيز الحنكي

palatal spring نابضٌ حنكيّ انظر نابض الإصبع (Finger spring) .

palatal strap إيسارٌ حنكيّ ، رباط حنكي نوع من الواصلة الرئيسية العلوية تصل جزئي البدلة السنية النزوعة ، ويمتد من الجانب إلى الجانب الآخر للبدلة السنية ، ويكون عادة عريضاً ورقيقاً وذلك أفضل من أن يكون ضيقاً وثخيناً عند تصنيعه .

palatal surface سطحٌ حنكيّ أسطح كل الأسنان العلوية التي تواجه اللسان .

palatal triangle المُثلثُ الحنكيّ يتكون من خط عبر أكبر اتساع للحنك ، وخطين من كل من النقطتين السنخيتين .

palatal tumour ورمٌ حنكيّ

palate حنك ، قبة الحنك ، سقف الفم سقف الفم الذي يفصل الفم عن حفرة الأنف ويشمل حدود الأنسجة الرخوة والأنسجة الصلبة بين التجوفين الفموي والأنفي والمكونة لسقف الفم وأرضية الأنف ؛ يتكون أمامياً من الحنك الصلب ويشتمل على النتوء الحنكي للفك

العلوي والصفیحة الأفقیة للعظم الحنكي ، ويكون مغطى بالمخاطیة ؛ وخلفیاً من الحنك الرخو ویشتمل على المخاطیة واللهاة ، والعضلة الحنكية اللسانیة الرافعة والعضلة الحنكية اللسانیة الموترة «الشادة» والعضلة الحنكية البلعومیة الرافعة ، والعضلة الحنكية البلعومیة الموترة «الشادة» .	حنك ثانوي palate , secondary
الحنك المكون من اتصال النتوء الحنكي للفك العلوي في الجنين .	حنك المدخنين = التهاب الفم palate , smoker's = leukokeratosis nicotina palati
الحنك المشقوق المكتسب palate , acquired cleft	النيكوتيني ، التقرن الحنكي النيكوتيني الأبيض
حنك اصطناعي palate , artificial	الحنك الرخو ، شرع الحنك palate , soft
سداة صناعیة تعویضیة ، تستعمل لسد وتغطیة فح الحنك .	الجزء اللحمی اللین الخلفی من قبة الحنك ، وهي طیة متحركة من العشاء المخاطي ومدببة بالاتجاه الخلفي للفم لتكون اللهاة .
عظم الحنك palate bone	طبیقة حنكية مشقوقة = palate splitting appliance =
حنك عظمي = حنك صلب palate , bony = hard palate	توسیع حنكي سریع rapid palatal expansion
الهیكل العظمي للحنك الصلب .	حنكي الشكل palatiform
فح الحنك palate cleft	یشابه الحنك في شكله .
شق الحنك الخلفي ، نتیجة خلل تطوري في الجنين ؛ قد يكون مصاحباً لفح الشفة «عَلَم Harelip» ویحدث هذا التشوه بأشكال مختلفة ، تبدأ من شق اللهاة إلى الفح المزدوج الكامل لكل من الحنك والشفة معاً ، انظر فح الحنك (Cleft) .	حنكي palatine
الحنك المشقوق الخلفي palate , congenital cleft	متعلق بالحنك (Palate) أو النتوءات الحنكية (Palatal processes)
تدلي اللهاة ، هبوط اللهاة palate , falling	سفاق الحنك ، السفاق الحنكي palatine aponeurosis
حنك قوطي ، قبة حنك قوطیة palate , gothic	الامتداد اللیفي للعضلة موترة الحنك ، ويكون الجزء الأمامي للحنك الرخو مع العضلات الحنكية الأخرى .
قبة حنك شاذة الارتفاع ، تتميز بقوس حنكية مؤنفة شديدة الارتفاع .	قوس حنكيّة palatine arch
الحنك العظمي ، قبة الحنك palate , hard	الشريان الحنكي palatine artery
یتكون من نتوء الفك العلوي والعظام الحنكية ، التي تتحد معاً خلال التطور عند خط الوسط ، وتغطى بغشاء مخاطي ، وتكون المخاطیة متينة وقوية بشكل استثنائي وملتصقة بعظم الحنك الصلب مع وجود تجمعات أو تغضنات على سطحها الخارجي .	یغذي الحنك الرخو والحنك الصلب ، له أربعة فروع : الشريان الحنكي الصاعد ، الشريان الحنكي النازل ، الشريان الحنكي الكبير ، والشريان الحنكي الصغير .
خطاف الحنك palate-hook	العظم الحنكي ، عظم الحنك palatine bone
أداة تستخدم لإبعاد اللهاة (Uvula) .	واحد من زوج من العظام على شكل حرف L تكون الجزء الخلفي من الحنك الصلب والجدار الجانبي للتجويف الأنفي ، والحجاج .
ورم حنكي مختلط palate , mixed tumour of	النفق الحنكي ، القناة الحنكية palatine canal
شكل الحنك palate , paralysis of	النفق الحنكي الأمامي palatine canal , anterior
حنك أولي palate , primary	(النفق القاطعي) (الثقبه القاطعيّة)
الحنك في الجنين ، يماثل منطقة أو جزء طليعة الفك العلوي .	القناة الحنكية العظمي palatine canal , greater
حنك بدئي palate , primitive	القناة الممتدة من الحفرة الجناحية الحنكية إلى الثقبه الحنكية الكبرى في الجدار الجانبي للتجويف الأنفي بين عظم الفك العلوي والعظم الحنكي ، يمر خلالها الشريان الحنكي الكبير والعصب الحنكي الكبير .
الجزء من النتوء الأنفي الإنسي في الجنين الذي يتطور منه الجزء الأوسط من الشفة العليا والحنك البدئي الأولي .	الانفاق الحنكية الصغیرة palatine canal , lesser
	الانفاق الحنكية الخلفية palatine canal , posterior

أحد فروع القنّاة الحنكية العظمى وتمرر فروع الأوعية الحنكية العظمى إلى أنسجة الحنك الرخو .	الجيب الحنكي
عُرِفَ حَنَكِيّ ، فُنزَعَةُ حَنَكِيَّة	تجويف متنوع في التواء الحاجبي للعظم الحنكي يفتح في الجيب الودي أو الجيب الغربالي الخلفي .
palatine crest	خيطة حنكية ، درز حنكي
حيد مستعرض رقيق من العظم يعبر ظهر الحنك الصلب .	لوزة حنكية = لوزة
palatine foramen	تبارز عظمي حنكي ، حيد حنكيّ
الثقبة الحنكية	الوريد الحنكي
palatine foramen , anterior	الوريد الحنكي الظاهر
الثقبة القاطعة أو الحفرة القاطعة .	وريد ينزح المنطقة الحنكية . انظر مدخل حنكي ظاهر (Palatina externa) .
palatine foramen , greater	التهاب الحنك
الثقبة الحنكية الكبيرة	palatitis
فتحة القنّاة الحنكية الكبيرة في الحنك الصلب بين الجزء الأفقي من العظم الحنكي وعظم الفك العلوي المجاور .	palato-
palatine foramen , lesser	لساني حنكيّ
الثقبة الحنكية الصغيرة	palatoglossal
إحدى فتحات القنّاة الحنكية الصغرى على السطح الأمامي للحنك الصلب .	متعلق باللسان والحنك .
palatine fossa	palatoglossal arch
حفرة حنكية ، نُقْرَةُ حَنَكِيَّة	قوس لسانية حنكية
palatine glands	سويقة الغنّدة الأمامية .
عُدُد حَنَكِيَّة	palatoglossal muscle
الدرز الحنكي الناصف	عضلة ترفع اللسان بالإضافة إلى العمود الأمامي للحلق وتُسمّى أيضا العضلة الحنكية اللسانية (Glossopalatine muscle) ، انظر العضلة اللسانية الحنكية (Palatoglossus) .
palatine mucosa	palatoglossus
مخاطية الحنك ، المخاطية الحنكية	عضلة لسانية حنكية
palatine nerves	palatognathous
الأعصاب الحنكية	مشقوق الحنك
تعصب مخاطية الحنك واللهاة ؛ والأعصاب الحنكية ثلاثة أفرع : أمامي ، وأوسط ، وخلفي ؛ العصب الحنكي الأمامي يسمى أيضا العصب الحنكي الأكبر . العصب الحنكي المتوسط ، والعصب الحنكي الخلفي يُسميان أيضا العصب الحنكي الصغير . انظر جدول مدخل حنكيّ (Palatinus) .	palatogram
palatine papilla	رسم أو تخطيط على السطح الحنكي يمثل المناطق التي يلامسها اللسان أثناء الكلام .
حلمة حنكية ، حُلَيْمَةُ حَنَكِيَّة	palatograph
الحلمة القاطعية .	مخطاط حركات الحنك
palatine point , Meglin's	أداة تسجيل حركات الحنك أثناء التكلم
نقطة ميغلين الحنكية	palatolabial
النتوء الحنكي	شفوي حنكيّ
palatcess	متعلق بالحنك والشفاه .
النتوء الحنكي للفك العلوي	palatomaxillary
النتوء الحنكي للفك العلوي تكوّن الجزء الأمامي للحنك تتمفصل مع العظم الحنكي .	حنكي فكيّ علويّ
palatine protrusion = torus palatinus	متعلق بالحنك والفك العلوي .
= بروز حنكيّ	palatomyograph
التبارز الحنكيّ	مخطاط حركات عضلات الحنك
الرفاء الحنكيّ	جهاز تسجيل حركات الحنك الرخو .
palatine raphe	palatonasal
حيد ضيق من المخاطية على خط الوسط للحنك الصلب .	أنفي حنكيّ
palatine ridge	متعلق بالحنك والأنف .
حيد حنكي ، حَرْف حَنَكِيّ ، ارتفاع حنكي	palatopharyngeal
palatine ridges	بلعومي حنكيّ
حيود حنكية ، تجمّعات حنكية	متعلق بالحنك والبلعوم .
تجمّعات على مخاطية الحنك الصلب وهي متنوعة الأشكال .	palatopharyngeal arch
palatine rugae	قوس بلعومية حنكية
تجمّعات حنكية ، غ حنكية	سويقة الغنّدة الخلفية .
	palatopharyngeal closure
	انغلاق بلعومي حنكي

فعل عاصر يغلق التجويف الفموي عن التجويف الأنفي ،
بواسطة حركة متزامنة للحنك الرخو من الأعلى ، والجدار
البلعومي الجانبي من الوسط ، والجدار الخلفي للبلعوم من
الأمام .

palatopharyngeal muscle عضلة بلعومية حنكية
تساعد على البلع وتسمى أيضا العضلة الحنكية البلعومية
(Pharyngopalatine muscle) انظر مدخل العضلة البلعومية
الحنكية (Palatopharyngeus) .

palatoplasty رأب الحنك ، تقويم الحنك ، ترقيع الحنك
عملية جراحية تجميلية لتعديل أو تصحيح عيب حنكي مثل
فلح الحنك .

palatoplegia شلل الحنك
palatopterygoid جناحي حنكي
متعلق بالعظم الحنكي والناقي الجناحي للعظم الوتدي .

palatorrhaphy رفو الحنك ، خياطة الحنك
تصحيح جراحي لترميم فلح الحنك بالخياطة .

palatosalpingeus muscle العضلة الحنكية النفيرية
جزء من العضلة رافعة الحنك .

palatoschisis حنك مشقوق ، انشقاق الحنك
عضلة حنكية لهوية (عضلة الألهة)

palato-uvularis حنك ، حلق
palatum حنك صلب
palatum durum حنك مشقوق ، حنك أشرم
palatum fissum الحنك ، شرع الفك
palatum molle حنك عظمي
palatum osseum شاحب ، مصف
pale الدماغ القديم
paleencephalon شحوب ، اصفرار
paleness = pallor (سابقة) إحاثي ، قديم
paleo- , palaeo- مُخَيخ قديم
paleocerebellum (سابقة) عودة ، تكرار ، ناكس
pali- , palin- 1- تجشؤ ، إرجاع
2- سيلان مخاطي ناكس
palirrhoea = palirrhoea بلاديوم (العنصر السادس والأربعين) (Pd = 106.7)
معدن نادر من مجموعة البلاتين ، أبيض ، قابل للسحب ،
وقابل للتطريق ؛ في الأسنان : استعماله الرئيسي يكون
ضمن مكونات خلاط الذهب المصبوبة .

pallanaesthesia بطلان حس الاهتزاز
قلة أو انعدام الحس بالاهتزاز .

palliance = pallor شحوب
palliate يُلطف ، يخفف الحدة
palliation تهدئة ، تخفيف الحدة ، تلطيف ، تسكين
تسكين أو تخفيف حدة الألم دون شفاء المرض .
palliative مُهدئ ، مُخفف ، مُلطّف ، مُسكن
أي عقار أو علاج يخفف الألم دون شفاء المرض .
palliative treatment علاج مُهدئ
pallor = paleness = pallor شحوب ، اصفرار
نقص في لون الجلد ، نتيجة نقص انسياب الدم أو نقص في
صبغ الجلد .
pallor , circumoral = شحوب مُحيط الفم =
perioral pallor شحوب حول الفم
palm = palma راحة اليد ، باطن الكف
palm-chin reflex = palmental reflex منعكس الذقن
والكف = المنعكس الرأحي الذقني
استثارة انقباض عضلات الوجه بتنبية الإبهام في إحدى
اليدن مما يؤدي لانقباض عضلات الوجه في نفس الناحية .
palm grip مسكة اليد ، مسكة راحة اليد
Palmer's notation ترميز الأسنان لبارمر
نظام تعريف الأسنان يستخدمه أطباء الأسنان بشكل واسع
لتحديد السن بالنسبة للأسنان بالفك العلوي أو السفلي انظر
الملحق رقم 3 (Appendex) .
palmental reflex المنعكس الذقني الكفي ، المنعكس
الذقني الراحي
palm-thumb grasp يمسك بالإبهام وراحة اليد
انظر يمسك (Grasp) .
palpable محسوس ، ملموس ، قابل لللمس
palpate يجس ، يحس ، يتلمس
يجس التورم أو الكسر كي يستطيع تشخيصه .
palpation جسّ ، لمس ، تحسس
الفحص باللمس وهو جزء من عملية التشخيص التي تستلزم
فحص جزء من الجسم بواسطة تحسسه بعناية باليدين
وأطراف الأصابع .
palpation, bimanual جس باليدين
palpation, Fingertip جس بأطراف الأصابع
palpebra = eyelid جفن
palpebral جفني
متعلق بالجفن (Eyelid) .
palpebral artery الشريان الجفني

بانورامي ، شامل الر
 فلم بانورامي ، فلم شامل الرؤية
 نوع من الأفلام الشعاعية خارج الفم ، تستخدم لعمل
 صورة شعاعية لكل الأنسجة السنية ، أي تصوير كل من
 الفك السفلي والفك العلوي معاً وبشكل كامل .
 تصوير شعاعي بانورامي ،
 تصوير شعاعي شامل الرؤية
 تقنية إشعاعية ، للحصول على صورة إشعاعية للقوس
 السنية السفلية أو للقوس السنية العلوية أو كليهما معا .
 تصوير شعاعي طبقي بانورامي =
 تصوير شعاعي طبقي دوراني
 طريقة للحصول على صورة شعاعية للقوس السنية للفك
 السفلي والقوس السنية للفك العلوي بواسطة تحريك كل من
 مصدر الأشعة السينية والفيلم الشعاعي المقابل له في وقت
 واحد بينما يظل المريض ثابتاً . يطلق على جهاز التصوير
 الشعاعي في هذه الطريقة اسم جهاز الصور الشعاعية
 البانورامية (Panoramic radiograph) أو جهاز الأشعة
 البانورامي ، أو راسمة الطبقات المتعامدة الشاملة
 [Orthopantomograph (OPG)] .
 صورة شعاعية بانورامية
 صورة شعاعية للفكين والأسنان معاً .
 التهاب الجيوب الشامل
 منساح شامل ، البنتوجراف
 أداة نسخ متصلة بالفك السفلي والفك العلوي لتسجيل
 الحركات الفكسية السفلية في المستويات الثلاث .
 صورة مقطعية
 صورة بانورامية يتم إجراؤها باستعمال التصوير الشعاعي
 الطبقي للأسطح المنحنية .
 تصوير شعاعي مقطعي بانورامي
 تصوير شعاعي مقطعي =
 تصوير شعاعي بانورامي مقطعي
 لإبراز المنحنيات العميقة في الجسم
 ورق
 ورق ماص
 ورق مطابقة الأسنان ، ورق العض
 ورق ترشيح ، ورق مرشح
 ورق عباء الشمس
 منديل ورقي
 وسادة ورقية ، ورق المزج . إضمامة ورقية

بانورامي ، شامل الر
 فلم بانورامي ، فلم شامل الرؤية
 نوع من الأفلام الشعاعية خارج الفم ، تستخدم لعمل
 صورة شعاعية لكل الأنسجة السنية ، أي تصوير كل من
 الفك السفلي والفك العلوي معاً وبشكل كامل .
 تصوير شعاعي بانورامي ،
 تصوير شعاعي شامل الرؤية
 تقنية إشعاعية ، للحصول على صورة إشعاعية للقوس
 السنية السفلية أو للقوس السنية العلوية أو كليهما معا .
 تصوير شعاعي طبقي بانورامي =
 تصوير شعاعي طبقي دوراني
 طريقة للحصول على صورة شعاعية للقوس السنية للفك
 السفلي والقوس السنية للفك العلوي بواسطة تحريك كل من
 مصدر الأشعة السينية والفيلم الشعاعي المقابل له في وقت
 واحد بينما يظل المريض ثابتاً . يطلق على جهاز التصوير
 الشعاعي في هذه الطريقة اسم جهاز الصور الشعاعية
 البانورامية (Panoramic radiograph) أو جهاز الأشعة
 البانورامي ، أو راسمة الطبقات المتعامدة الشاملة
 [Orthopantomograph (OPG)] .
 صورة شعاعية بانورامية
 صورة شعاعية للفكين والأسنان معاً .
 التهاب الجيوب الشامل
 منساح شامل ، البنتوجراف
 أداة نسخ متصلة بالفك السفلي والفك العلوي لتسجيل
 الحركات الفكسية السفلية في المستويات الثلاث .
 صورة مقطعية
 صورة بانورامية يتم إجراؤها باستعمال التصوير الشعاعي
 الطبقي للأسطح المنحنية .
 تصوير شعاعي مقطعي بانورامي
 تصوير شعاعي مقطعي =
 تصوير شعاعي بانورامي مقطعي
 لإبراز المنحنيات العميقة في الجسم
 ورق
 ورق ماص
 ورق مطابقة الأسنان ، ورق العض
 ورق ترشيح ، ورق مرشح
 ورق عباء الشمس
 منديل ورقي
 وسادة ورقية ، ورق المزج . إضمامة ورقية

paper points = absorbent paper points = أقمّاع ورّقية = أقمّاع ورّقية ماصة ، فُمعيّة ورّقية (فُمعيّة امتصاصيّة)
 أقمّاع ورّقية مستدقة رقيقة ماصة تستعمل لتجفيف قنوات جذر السن في المعالجة اللبية ، وتستعمل أيضا لنقل العقاقير إلى داخل القنّاة أو كوسيط مُستنبت جُرمومي ؛ يمكن تعقيمها في معقّم الحرارة الجافة عند درجة حرارة 160 درجة مئوية لمدة 45 دقيقة ، أو في غاز أكسيد الإيثيلين عند درجة حرارة 66 درجة مئوية لمدة ساعة واحدة . أو تُغمّس في مُعقّم الكُريات الساخنة عند درجة حرارة 250 درجة مئوية لمدة 10 ثوان . ويمكن أن تطهّر بغمسها في 70٪ الكحول الأيزوبروبيلي ثم تُجفّف ، أو بحفظها في صندوق معزول عن الهواء يحتوي على أقراص بارافورمالدهيد .

paper , sand ورقّ رملي ، ورقّ زُجاجي
paper tray طابع ورّقي ، طابع قياس إفرادي
papilla حُليمة

1 - أي بروز صغير لنسيج في الجسم شبيه بحلمة الثدي .
 2- النسيج اللثوي بين السني الذي يشغل الفرجة اللثوية ، تكون عادة هرمية الشكل ، وتجاور نقطة التماس الملاصقة بين الأسنان ، وتشتمل على الحُليمة الوجهية (الدهلزية) واللسانية والطورق اللثوي .

papilla , arcuate = حُليمة قوسيّة ، حُليمة بشكل القوس = حليمة فطرية ، حُليمة فطرية الشكل
fungiform papilla

papilla , acoustic حُليمة سمعية
papilla , circumvallate = حُليمة كأسية ، حُليمة مُحوّطة ، حُليمة كأسية
vallate papilla حُليمة متراسية

papilla , conical = حُليمة مخروطية = حُليمة خيطية
filiform papilla

papilla , corolliform= حُليمة إكليلية= حُليمة خيطية
filiform papilla

papilla , dental حُليمة سنّية
 نمو نسيجي ، يكون فيما بعد اللب السني (Dental pulp) .

papilla , filiform = حُليمة خيطيّة
papilla filiformis

إحدى الحليمات المخروطية أو الحليمات الأسطوانية الدقيقة على الثلثين الأماميين لظهر اللسان .

papilla , foliate = papilla foliata حُليمة ورّقيّة
 واحدة من الطيّات الثلاث أو الأربع العمودية القصيرة على جانبي اللسان في الخلف ، وغالبا ما تكون بدئية عند الرجل ، أي غير تامة النمو .

papilla , fungiform حُليمة فطرية ، حُليمة كمّية
 واحدة من أكبر الحليمات ، شبيهة بعش الغراب ، حمراء زاهية اللون ، تتبعثر بغير انتظام على سطح اللسان ، وبشكل خاص على طرف اللسان وجوانبه .

papilla , fusiform حُليمة مغزليّة
papilla , gingival = interdental papilla حُليمة لثويّة = الحُليمة بين السنية

الجزء من اللثة الذي يملأ الفراغ الجانبي بين سنين متجاورتين .
papilla , incisive حُليمة قاطعية ، حُليمة العضلة القاطعة
 1- ارتفاع في النسيج الرخوي غطي الثقبه القاطعة أو القنّاة الأنفية الحنكية .

2- تنوء أو ارتفاع في مخاطية الفم يغطي الحفرة القاطعة عند النهاية الأمامية للدرز الحنكي .

papilla , interdental = الحُليمة بين الأسنان = حُليمة لثوية
gingival papilla

اللثة التي تملأ الفراغ بين الأسطح الملاصقة لسنين متجاورين .

papilla , interproximal = الحُليمة بين المُتدانيات
papilla , lingual حُليمة لسانية
 إحدى الحليمات على ظهر اللسان .

papilla , palatine = incisive papilla حُليمة حنكيّة = حُليمة قاطعة
papilla , pseudo- حُليمة كاذبة

papilla , sublingual حُليمة تحت لسانية
papilla , vallate = circumvallate papilla حُليمة كأسية
 حُليمة كبيرة ومنبسطة ، لها حافة محيطية ، توجد في طليعة نهاية ميزاب اللسان .

papilla , villous = filiform papilla حُليمة رُغيبية = حُليمة خيطية

papillae حليمات
papillary حليمي

متعلق بالحُليمة (Papilla) .
papillary cystadenoma ورم عُدي كيسي حليمي مُلفي
lymphomatosum

papillary hyperplasia فرط التنسّج الحليمي
papillary hyperplasia فرط التنسّج الحنكي الحليمي

فرط تنسج التهابي مزمن في الحنك ، يظهر كتجمعات من النتوءات الحليمية المتقاربة .

papillary hyperplasia, inflammatory فرط التنسّج الحليمي الالتهابي

papillectomy	استئصال الحليمة البتري الجراحي للحليمات اللثوية .	papule	حطاطة ارتفاع عقدي مُتحدّد على الجلد ؛ أو بثرة (Pimple) متكونة كجزء من طفح جلدي .
papilliform	حليمي الشكل	para- , par-	(سابقة) بجانب ، مجاور ، قريب ، حَوْل ، نظير
papillitis = optic neuritis	التهاب الحليمة ، التهاب الحليمة البصرية = التهاب العَصَب البصري ،	paracetamol	باراسيتامول حبوب مسكّنة للألم تستعمل كبديل للأسبيرين للمرضى الذين لديهم حساسية للأسبيرين أو الذين يعانون من قُرحة في المعدة ؛ الجرعة المعتادة عند البالغين هي حبة أو حبتين 5 مجم كل 4 ساعات عند الضرورة .
papilocarcinoma	ورمٌ حليمي سرطاني	parachlorophenol	باراكلوروفينول مركّب فينولي بلوري عديم اللون ، يستعمل عادة في طب الأسنان متحداً مع الكافور (Camphor) ليكون باراكلوروفينول المُكوفّر (Camphorated parachlorophenol) .
papilloma	ورمٌ حليمي ورمٌ ظهاري حميد أو فرط نمو موضعي على الجلد ، مثل الثؤلولة (زائدة جلدية) . سطحه متغصّن « متجعّد » بنتوءات طويلة تشبه الأصابع .	parachlorophenol , camphorated	باراكلوروفينول المُكوفّر مركّب اختصاره CMCP ، أو CPCP ، أو CPC . سائل مزيج يحتوي بين 33% و 37% باراكلوروفينول ، وبين 63% و 67% كافور . يستعمل الكافور كوسيط ؛ وهو عامل قوي مضاد للجراثيم غير نوعي يستعمل لتطهير قنوات الجذر في حالات المعالجة اللبية .
papilloma , basal cell	ورمٌ حليمي قاعدي الخلايا (تقرانٌ مثي)	paracone	الحدبة الأنسية الخديّة للرحى العلوية الأولى
papilloma , squamous cell	الورم الحليمي ذو الخلايا الحرشفية ورمٌ حميد من الخلايا الظهارية الحرشفية ، التي تبرز من السطح .	paraconid	الحدبة الإنسية اللسانية للرحى السفلية ، الحدبة الإنسية الخديّة للرحى السفلية الأولى
papillomatosis	ورامٌ حليمي ، داء الأورام الحليمية المنتشرة يتميز بنشأة العديد من الأورام الحليمية ، انظر فرط التنسج الحليمي في الحنك (Papillary hyperplasia of the palate) .	paradenitis	التهاب ما حول الغدة التهاب الأنسجة المحيطة بالغدة .
papillomatosis , inflammatory	ورامٌ حليمي التهابي منتشر ، داء الأورام الحليمية الالتهابي	paradental = parodontal	حول ، بحوار ، بجانب السن ، دواعم السنّ الأنسجة الداعمة للسن ، التنسج بجوار السن أو حول السنية .
papillomatosis , multiple	ورامٌ حليمي متعدّد	paradental cyst	كيس التنسج الداعمة ، كيسة دواعم السنّ مصطلح متروك لكيس جانبي حوّل السني .
papillomatous	ورمي حليمي متعلق بالورم الحليمي ؛ التي تشبه بروزاتها الأصابع (Finger-like projections) .	paradental pyorrhoea	تقيح دواعم السنّ ومجاوراته التهاب حول الأسنان مصحوب بتكون جيوب لثوية عميقة وإفرازات قيحية دون وجود هجمات موضعية بالضرورة .
Papillon-Lefevre's syndrome	متلازمة بابيون ولوفيفر نسبة إلى م. م. بابيون M.M.Papillon ، و ب. لوفيفر P.Lefevre ، اختصاصيان فرنسيان بالأمراض الجلدية من القرن العشرين . متلازمة نادرة الحدوث ، غير معروفة السبب ، تصيب الأنسجة حول السنية في الأطفال صغار السن ، وتفقد الأسنان اللبنية والأسنان الدائمة ، نتيجة تلف وتهدم النسيج حول السني ، وتضخم لثوي التهابي ، وتكون جيوب لثوية ويصبح المريض عادة بدون أسنان في سن 15 سنة . يحدث أيضاً آفات جلدية وفرط تقرن في راحة اليدين وأخمص القدم .	paradentitis = periodontitis	التهاب النسيج الداعمة ، التهاب دواعم السنّ
papula = papule	حطاطة ، بثرة ، حليمة ، حبة	paradentium = periodontium	دواعم السنّ ، النسيج الداعمة للسنّ
papular	حطاطي ، بشري ، ثؤلولي ، حليمي متعلّق بالحطاطة أو البثرة (Papule) ، أو يتميز بالحطاطات أو البثرات (Papules) المنتشرة .	paradentosis = parodontosis	استحالة النسيج حول السنية ، التهاب دواعم السنّ (عند الشبان) أي مرض يصيب الأنسجة المحيطة بالسن .

paradontal قريب من ، بجوار السن
paradontosis = periodontosis ، استحالة الأنسجة الداعمة ، التهاب دواعم السنّ
paraesthesia = paresthesia خدر ، تنمّل ، وخز ، مدك شعور شاذ بالخدر أو التنمّل أو إحساس بوخز خفيف أو بحرقه ؛ يوصف أحياناً كإحساس بوخز الإبر .
paraffin wax شمّع البارافين
 انظر شمّع (Wax) .
paraformaldehyde BPC = بارافورمالدهيد BPC =
paraform , trioxymethylene ثلاثي أو أكسيميثيلين بارافورم بلورات بيضاء من بلمر الفورمالدهيد تتبخر ببطء لتكوّن الفورمالدهيد . يمكن أن تستعمل في وعاء محكم لحفظ الأقماع الورقية المعقّمة ومواد مداواة الأسنان اللبية ، أو متحدة في عجينة لإزالة حيوية وتحنيط لب الأسنان اللبينية في حالات استئصال لب السن الجزئي .
parafunction خلط أداء الوظيفة
 العادات الفموية السيئة وهي عادة صرير الأسنان أو سحل الأسنان .
parafunctional habit العادات الفموية السيئة
 عادات إطباقية تؤدي حدوث تماس للأسنان في غير أوقات المضغ أو البلع ، ولا يكون المريض عادة واعياً لوجود هذه العادات ، ولكنها تظهر لديه على شكل صرير الأسنان وإطباق الأسنان المحكم .
parageusia = parageusis انحراف حاسة التذوق ، خطلّ الذوق
 طعم سيء بالفم ، ضلال حس الذوق .
paraglossa تورم اللسان ، تضخم اللسان الخلقى
paraglossia = paraglossitis التهاب ما حول اللسان = التهاب أسفل اللسان
paraglossitis = paraglossia التهاب الأنسجة والعضلات تحت اللسان = التهاب أسفل اللسان
paragnathus إضافي الفك
parakeratosis نظير التقرن
 أي شذوذ في الطبقة القرنية لبشرة الجلد ، يكون مصحوباً بالتهاب في طبقة الخلايا الشائكة بسبب عجزاً أو قصوراً في تكوّن التقرن ، ويتميز ببقاء أو احتباس النوى ؛ ويمكن أن يصيب الغشاء المخاطي للفم .
parallax تخاطل المنظر
 تغير واضح في الأوضاع النسبية لغرضين حينما ينظر إليهما

من أوضاع مختلفة في طب الأسنان : تستخدم هذه الطريقة في التصوير الإشعاعي لتقدير العلاقة اللسانية الخدية لجذور الأسنان والأسنان المنطمرة .
parallel تواز ، متواز
parallel attachment = frictiona = مُرتكز متواز
attachment = internal attachment = = مُرتكز احتكاكي
key and keyway attachment = = مُرتكز داخلي
precision attachment = = مُرتكز ذو الميزاب والمزلاج
slotted attachment = مُرتكز محكم = مُرتكز مشقوق
 مثبتة تستخدم في تصنيع البدلة السنوية الجزئية الثابتة والنزوعة ، وتشتمل على مزلاج ذكر متصل بالجاسرة أو بهيكل البدلة السنوية ينطبق بإحكام داخل ميزاب أنثى يكون عادة داخل تاج السن الطبيعية الداعمة أو داخل محيط التاج الصناعي للسن الداعمة .
parallel dowel pin holder حامل الدسار المتوازي
parallel walls جدران متوازية
paralleling تَواز ، مُواز
paralleling instrument أداة التوازي ، أداة الموازاة
paralleling technique طريقة التوازي
 طريقة تصوير شعاعي للمنطقة حول الجذر باستخدام حامل الفيلم الشعاعي لجعل الفيلم موازياً للمحور الطولي للسن ، ليسمح أيضاً بمرور الشعاع المركزي عمودياً على مستوى الفيلم . انظر التصوير الشعاعي (Radiography) ، انظر الملحق رقم 5 (Appendix 5) .
paralleling tools أدوات التوازي
parallelism التوازي ، مُوازاة
parallelometer مقياس الموازاة ، مقياس التوازي
 جهاز يستخدم لجعل شيء موازياً لشيء آخر ، أو لموازاة الوصلات مع الدعامات في حالة البدلات الجزئية الثابتة أو لموازاة الوصلات المحكمة في حالة البدلات الجزئية النزوعة .
paralysis شلل
 عجز أو فقدان العضلات لوظيفتها ؛ أو انعدام الإحساس وفقدان القدرة على الحركة في جزء من الجسم . نتيجة إصابة العصب أو تلف الخلايا العصبية .
paralysis agitans = Parkinson's disease = الشكل الرعاش = مرض باركنسون
paralysis , facial شلل وجهي
paralysis, general شلل عام
paralysis, labioglossopharyngeal شلل شفوي لساني بلعومي

paralysis, local شلل موضعي
شلل في عضو أو عضلة .

paralysis, motor شلل حركي

paralytic شكليّ، مَشْلُول
متعلق بـ ، أو مصاب بالشكل .

paramedian = paramesial مجاور للتأصف ، قريب من خط
الوسط = مجاور للإتسي ، قريب للجهة الإنسية

parameningococcus المكورات نظيرة السَّحائِيَّة

paramesial = paramedian مجاور للتأصف ، قريب للجهة
الإنسية = مجاور للوسط ، قريب من خط الوسط

paramolar مجاور للرحى
سن صغيرة زائدة تبرز بجوار الأرحاء ، كثيرة الحدوث في
القوس الفكّية العلوية .

paramolar tubercle الحديبة المجاورة للأرحاء
حديبة زائدة على الجهة الإنسية الشدقيّة للرحى الثانية أو الثالثة
، يظن أنها سن زائدة مُندثرة .

paranasal نظير الأنف ، مجاور للأنف ، جنب الأنف
قريب من الأنف ، أو في منطقة الأنف .

paranasal sinus الجيب نظير الأنفي ، الجيبُ المُجاور للأنف
الجيب الأنفي ؛ تجويف مملوء بالهواء ، في عظام الوجه ،
متصل بالفراغ الأنفي ، ومبطن بغشاء مخاطي ويُسمّى
حسب العظام التي يقع بداخلها .

paraoral بغير طريق الفم ، عن طريق غير الفم

parapharyngeal مجاور للبلعوم
حول البلعوم أو في منطقة البلعوم .

parapharyngeal space الحيز المجاور للبلعوم ،
الحيزُ البلعوميُّ الجانبيُّ
الفراغ الموجود بين الفقرات العُنقيّة والجدار الجانبي للبلعوم
والعضلة الجناحية الداخلية . انظر مسافة ، حيز (Space) .

paraplegia شكليُّ سُفليّ
شكلي يصيب النصف السفلي من الجسد أي يصيب الجذع
والأطراف السفلى ، حيث تتأثر الأجزاء التي تقع أسفل نقطة
الإصابة من الحبل الشوكي ؛ ويمكن أن يحدث فجأة نتيجة
إصابة الحبل الشوكي أو تحدث ببطء نتيجة لمرض .

paraplegic مَشْلُولُ الأَسْفَل
متعلق بالشكل السفلي (Paraplegia) .

pararhizoclasia تآكلُ مُجاورات الجذر
تخرب التهاب قرحي مخرب لطبقات الأنسجة العميقة
والتواء السنخي حول جذر السن .

parasagittal مُجاور للسَّهْمِيّ (مُجاورٌ للتأصف)
موجود في المستوى السهمي المنصف أو في مستو مواز له .

parasite طَفِيلِيّ
كائن حي (حيوان أو نبات) يعيش داخل كائن آخر أو
خارجه ويستمد منه التغذية .

parasitic طَفِيلِيّ
متعلق بالطفيليات (Parasites) .

parasitic glossitis = glossitis parasitica التهاب اللسان
الطفيلي
داء فطري باللسان يتميز ببقع سوداء أو بنية مكسية بالفراء
على السطح الظهري الخلفي للسان ، وتتكون من حليمات
خيضية متضخمة بطول حوالي 1 سم سهلة التقصف . هذه
الحالة تسببها المكورة الخفية اللسانية الشعرية (Cryptococcus
linguae- pilosae) بتكافل مع نوCARDIA اللسانية (Nocardia
lingualis) ، ولا تسبب إزعاج ، وتعالج بغسول فموي
بسيط ، تختفي البقع تلقائياً ثم تظهر ثانياً . أيضاً تسمى
اللسان المفحم (Anthraxis linguae) ، اللسان الأسود
المشعر (Black hairy tongue) ، اللسان الأسود (Black
tongue) ، التهاب اللسان الطفيلي (Parasitic glossitis) ،
لسان أسود (Glossophytia) ، داء الفطر القرني اللساني
(Keratomycosis linguae) .

parasympathetic نظير الودي ، لا وديّ

parasympathetic nerve عَصَبُ الودي ، عَصَبُ لا ودي

parasympathetic nervous system الجهازُ العَصَبِيّ
اللاوُديّ ، الجهاز العصبي نظير الودي
جزء من الجهاز العَصَبِيّ التلقائي .

parathyroid الدُرَيْقَةُ
غدة توجد بجوار الغدة الدرقية (Thyroid gland) ، انظر
غدة (Gland) .

parathyroidism فَرطُ نَشَاطِ الدُرَيْقَات

paratonsillar نظير اللوزة ، حَوْل اللوزة ، مجاور للوزة
في محيط اللوزة أو في منطقة اللوزة .

paratonsillar vein = vein الوريد المُجاور للوزة = الوريد

palatina externa الحَنَكِي الخارِجِي

parenteral حَقْنًا
طريقة لوصف تناول الدواء عن غير طريق القنّة الهضمية ،
مثل : الحقن تحت الجلد أو الحقن داخل الوريد .

parents أبوان

paresis حَزَل
ضعف أو شكلي جزئي للعضلة .

paresthesia = paraesthesia انحراف الإحساس ، مذل
إحساس شاذ مثل الحرقان ، أو الوخز أو الخدر أو التَّمَلُّ .
paretic خَزَلِيّ ، أخزَل
متعلق بالشكل الخفيف .
parietal جداريّ
1- متعلق بجدران الحفرة أو الفجوة
2- متعلق بالعظم الجداري
parietal abscess = periodontal abscess = خُراج جداريّ
خُراج الأنسجة الداعمة
parietal angle الزاوية الجدارية
زاوية تتكوّن من التقاء الخطوط التي تصل النقطة التاجية
(الإكليلية) والنقطة اللامية على أعلى نقطة على المنحنى
السهمي للمتسوى الأفقي المار خلالهما .
parietal bone عَظْمُ جداريّ
أحد العظمين رباعي الأضلاع اللذين يكونان سطح وجانبي
الجمجمة .
parietal cells خلايا جدارية
parietal lobe فص جداري
parietal notch ثُلْمَةٌ جدارية
حز في الزاوية بين النتوئين القشري والخشائي للعظم
الصدغي .
parieto- (سابقة) جداري ، جدار
parietofrontal جَبْهِيّ جداريّ
parieto-occipital قفوي جداري ، جداري قذالي
parieto sphenoid جداري وتدي
parietotemporal جداري صدغي
Parkinson's disease = paralysis agitans = داء باركنسون =
شكل رعاش
مرض ناتج عن آفة في الدماغ ، يسبب رعشة في الأطراف
ومشية متناقلة حيث يسير المصاب جارا قدميه وتتصلّب
عضلات الوجه والجسم .
paroccipital جنب القذال ، حول القذال
parodontal = periodontal حول السن ، دواعم السنّ =
الأنسجة الداعمة السنّية
قريب من السن أو مجاور لها ، يستعمل أحيانا كمرادف
للأنسجة الداعمة السنّية .
parodontal abscess خُراج دواعم السنّ ،
خُراج الأنسجة الداعمة
خُراج يتكون في الغشاء السمحاق للسن .

parodontid وَرْمٌ لَسَوِيّ
parodontitis = periodontitis التهاب دواعم السنّ ،
التهاب الأنسجة الداعمة السنّية
parodontium = periodontium دواعم السنّ
parodontometer مقياس دواعم السن
مسبر يستعمل لقياس عمق الجيوب اللثوية .
parodontopathy اعتلال دواعم السنّ
أي مرض يصيب الأنسجة الداعمة السنّية .
parodontosis = periodontosis تَنَكُّس دواعم السنّ
parotid = parotid نظير الأذنيّ ، مُجاوِرٌ للأذن = نَكَفِيّ ،
متعلق بالغدة النَكَفِيّة
parotid نَكَفِيّ ، مُجاوِرٌ للأذن
parotid artery الشَّرِيانُ النَكَفِيّ
فرع من الشريان الصدغي السطحي يغذي الغدة النَكَفِيّة ،
انظر مدخل نكفي (Parotidea) .
parotid ducts أفضية نَكَفِيّة
parotid gland الغُدَّةُ النَكَفِيّةُ
إحدى الغدتين اللعابيتين تحت الأذن بين الشعبة الصاعدة
للفك السفلي والنتوء الخشائي . انظر غدة (Gland) .
parotid mixed tumour وَرْمٌ نَكَفِيّ مُخْتَلَطٌ
parotid notch ثُلْمَةٌ نَكَفِيّة
حز بين الشعبة الصاعدة للفك السفلي والنتوء الخشائي
للعظم الصدغي .
parotid obstructive sialadenitis التهاب الغدة النَكَفِيّة
الإنسدادي
قد يحدث إنسداد لقناة الغدة النَكَفِيّة بسبب السدادة المخاطية
أو لتضييق القناة أو بسبب الوذمة المرافقة لتقرح الحليمية
النَكَفِيّة ، يؤدي إلى التهاب الغدة النَكَفِيّة . تشكل الحصيات
في الغدة النَكَفِيّة نادر الحدوث وغالبا ما تكون أقل ظلالية .
parotid space abscess خُراج المَسَافَةِ النَكَفِيّةُ
parotidectomy استئصال النَكَفِيّة
parotiditis = parotitis نَكَاف ، التهاب الغدة النَكَفِيّة
parotiditis , epidemic = التهاب الغدة النَكَفِيّة الوبائيّ =
نَكَاف
parotiditis , septic التهاب الغدة النَكَفِيّة الانتانيّ
parotin باروتين (بروتين من النَكَفِيّة)
parotitis = parotiditis نَكَاف ، التهاب الغدة النَكَفِيّة
انظر التهاب الغدد اللعابية (Sialoadenitis) .
parotitis , epidemic = mumps التهاب الغدد النَكَفِيّة الوبائيّ =
نَكَاف

paroxysm شدة الأعراض ، نوبة مرضية ، اشتداد الأعراض
تقلص أو ظهور مفاجيء للمرض .

parrot ببغاء
نوع من أنواع الطيور .

parrot jaw فك ببغائي
سحنة مصاحبة للبروز الشديد للفك العلوي حيث تكون
هناك علاقة شاذة بين الأسنان الأمامية .

parrot tongue لسان ببغائي
لسان جاف ، متقرن من الصعوبة إبرازه للأمام ، يرى في
الإصابة بالتيفوس ، والحُمى المنخفضة .

Parrot's ulcer قرحة بارو
نسبة إلى ج. م. ج. بارو ، J.M.J.Parrot ، 1839-1889 ،
طبيب فرنسي .
تقرح الغشاء المخاطي للشفة والبلعوم وتُرى في السُّلاق
(Thrush) .

pars جزء ، قسم
الجزء السنخي (لاتينية) =
pars alveolaris = alveolar process
شاخصه دُرورية
التواء السنخي سواء في الفك السفلي أو الفك العلوي .

part جزء ، قسم
partes aequales = equal parts =
أجزاء متساوية ، مقادير
pae = part aeq
متساوية (لاتينية)
تستعمل في كتابة الوصفة الطبية . اختصارها Pae أو part
. aeq

parthenogenesis توالد بكري ، تناسل بدون إلقاح

partial جزئي ، غير كامل

partial anodontia انعدام الأسنان الجزئي
مصطلح قديم لنقص ظهور الأسنان أو نقص عدد الأسنان .

partial denture بدلة جزئية ، بدلة سنّية جزئية
جهاز صُنعي سني لتعويض سن أو أكثر ، وليس كل
الأسنان الطبيعية ؛ دعاماته : الأسنان أو مخاطية الفم أو
كلاهما ، وقد يكون متحركاً أو نزوعاً فيسمى الجهاز السني
الجزئي النزوع ، أو ثابتاً فيسمى الجهاز السني الثابت (Fixed
partial denture) أو الجسر (Bridge) ، انظر أيضا بدلة
الأسنان أو الجهاز السني (Denture) .

partial denture construction تصنيع البدلة السنّية الجزئية
التصميم العلمي والتقني في صناعة البدلات السنّية الجزئية .

partial denture impression طبعة البدلة السنّية الجزئية
طبعة سالبة لقوس سنّية درء جزئياً أو للمنطقة المهئية
لغرض تركيب جهاز سني جزئي .

partial pulpectomy استئصال اللب الجزئي ، استئصال لب
السن الجزئي

partial thickness flap مصطلح قديم لبضع اللب .
سديلة ذات سماكة جزئية

partial veneer crown سديلة جراحية تشتمل على النسيج الظهاري والنسيج الضام
عدا السمحاق الذي يترك سليماً على العظم .

particle تاج مُغطّي جزئياً بكسوة خزفية
جزء ، جسيم ، دقيقة
جسم أو جزء صغير من المادة .

particular مفرد ، مستقل ، هام ، خاص

particulate جسيماتي ، ذو دقائق ، مكون من جسيمات

particulate radiation إشعاع ذو دقائق
إشعاع مكوّن من جسيمات دقيقة . انظر إشعاع
(Radiation) .

Partsch's operation عملية بارتش
طريقة أو أسلوب جراحي لكشف ورم كيسي للخارج . انظر
توخيف (Marsupialization) ، (استئصال مقدم الكيس أو
الحويصلة وتحويلها إلى جيب) .

parulis = subperiosteal abscess = gumboil خراج اللثة ،
خراج تحت السمحاق ، دمل اللثة
ارتكاس نسيجي من أورام حبيبية عند فتحة ناسور سني .

parvobacteriaceae الصفرية

parvovirus infection عدوى الفيروسات الصغيرة

passage ممر ، طريق ، إمرار

passage , air ممر هوائي

Passavant's bar عارضة باسافان

نسبة إلى ب. ج. باسافان ، PGPassavant ، 1815-1893 ،
جراح ألماني .

انتفاخ الجدار الخلفي البلعومي بفعل الجزء العلوي من
العضلة القابضة العلوية للبلعوم خلال عملية البلع أو
التصويت .

Passavant's pad وسادة باسافان

انتفاخ صغير في النسيج الرخو ، يظهر على الجدران الجانبية
والخلفية للبلعوم الأنفي عند متوسى الحنك الرخو ويساعد
على غلق الفتحة بين التجويف الفموي والتجويف الأنفي
خلال عملية البلع .

Passavant's ridge حَرَفُ باسافان (الحرف البلعوميّ البلعوميّ)

حافة باسافان ، حيد باسافان
انتفاخ يظهر على الجدار الخلفي للبلعوم ، بفعل انقباض

العضلتين العليا والوسطى القابضتين للبلعوم أثناء الكلام ؛
ويحدث بشكل عام عند الأشخاص الذين لديهم فلح الحنك
مشقوق . تُسمى أيضاً : عارضة باسافان (Passavant's bar)
وسادة باسافان (Passavant's cushion) .

passivation السالبة
(في الزرع السني) : تصنع المعادن والخلائط المستعملة
كزرعات سنية أقل قابلية للتآكل وذلك بمعالجة السطح
لتكوين طبقة رقيقة ثابتة من الأكسيد الخامل على أسطحها
الخارجية . تسمى هذه العملية «حالة سالبة للتآكل Passive
corrosion condition أو زرعة سالبة Passivated
implant» .

passive سلبي ، منفعل ، عاطل ، لفاعل
(في تقويم الأسنان أو تعويض الأسنان) : نابض أو مشبكة
لا تحدث أي جهد أو توتر .

passive congestion احتقان لفاعل
passive eruption بزوغ لفاعل ، بزوغ سلبي
انتقال ذروي للثة بحيث يزداد طول التاج السريري دون أن
يحدث بزوغ إيجابي للسن .

passive immunity مناعة لفاعلة ، مناعة سلبية
passive lingual arch قوس لسانية لفاعلة
passive movements حركات لفاعلة
passive resistance مقاومة لفاعلة
passivity سلبية ، استقرار ، لفاعلية

حالة من عدم النشاط أو السكون أو الراحة التي تفترض من
الأسنان والأنسجة والبدلة السنية ؛ حينما يكون البدلة السنية
الجزئية النزوعة في مكانها دون أن تكون تحت ضغط قوى
المضغ .

past medical history التاريخ الطبي السابق

paste = pasta عجينة ، معجون ، مادة لاصقة
(في علم تركيب الأدوية) : مستحضر طبي شبه صلب
يوضع على السطح الخارجي س . انظر أيضاً معجون بزومت
أيودوفورم بارافورمالدهيد (Bismuth iodoform)
(paraformaldehyde paste) ؛ معجون مزيل الحيوية
(Devitalizing paste) ؛ معجون التحنيط (Mummifying
paste) ؛ معجون الصقل (Polishing paste) .

paste, dental معجون أسنان
paste, grinding عجينة ساحلة
paste, impression عجينة الطبع
paste, polishing عجينة الصقل

عجينة بها مادة دقيقة ساحلة تستعمل مع أداة سنية خاصة
تحمل على القبضة تنظيف وصقل أسطح الأسنان
والحشوات التعويضية .

paste , prophylaxis = polishing paste = معجون وقائي
عجينة الصقل
paste , temporary عجينة مؤقتة ، حشوة مؤقتة
patau' s syndrome متلازمة باتو
patch لطفة ، بقعة ، رُقعة ، لويحة
patch, mucous لطفة مخاطية
patches, smoker,s لطاخ أبيض ، طولان
patent واضح ، سالك ، مفتوح
في العلوم الطبية : مفتوح غير مغلق ، غير مسدود .

path- , patho- (سابقة) داء ، مرض
path ممر ، طريق ، سبيل ، مسلك
path , condyle مسار اللقمة
path , generated occlusal مسار إطباقِي مُحدث
path , incisal مسار القاطعة ، مسار القاطع
path , milled-in منحني إطباقِي منحوت ، منحني المضغ
path , occlusal مسار إطباقِي ، مسلك إطباقِي
path of closure مسار الغلق
path of insertion ممر الإيلاج ، خط الإدخال ، مسار الدسّ
(للأسنان الصناعية)

الاتجاه الذي يستقر فيه الجهاز التعويضي في موضعه ونزعه
عن الأسنان الداعمة أي مسار حركة البدلة السنية الجزئية
النزوعة ابتداء من ملامستها للسن حتى استقرارها في
موضعها ومسارها أيضاً حين نزوعها من موضعها في الفم .

path of insertion and withdrawal مسار الدسّ والنزع
مسار إدخال ونزع حشوة سابقة التجهيز (حشوة مصبوبة)
في الحفرة المحضرة .

paths , milled-in منحنيات المضغ
patho- (سابقة) مَرَض ، مرضي ، داء ، اعتلال
pathodontia = dental pathology الباثولوجيا السنية
pathogen ممرض ، مُعلّل
أي عامل يتسبب في أو قادر على إحداث المرض ، وهناك
أربعة أنواع رئيسية من الكائنات الدقيقة الممرضة : الجراثيم ؛
والفيروسات ؛ والفطور ؛ والأوليات الحيوانية أحادية
الخلية .

pathogenesis منشأ وتولّد المرض ، إمرض ، اعتلال
نشأة المرض ، بدأ من الإصابة به حتى ظهور أعراضه
المميزة .

pathogenetic = pathogenic	إمراضِيّ ، ذو أصلٍ مَرَضِيّ ، مُمرضٍ ، مُعل ، ممرض	إطباق مَرَضِيّ = malocclusion	سوء إطباق ، إطباق غير سوي
pathogenic = pathogenetic	ممرض ، إمراضِيّ ، ذو أصلٍ مَرَضِيّ ، مُعل ، ممرض	pathophobia	رُهبة الأمراض ، خَوْف المرض ، رُهاب المَرَض
	لوصف الكائنات الدقيقة حاملة المرض التي تضر الأسنان ، مثل الجراثيم الممرضة .	pathophorous = pathophoric	ناقل المرض
pathogenic occlusion	إطباق ممرض ، إطباق إمراضِيّ	pathosis	حالة مرضية ، المرضية ، الاعتلالية
	علاقة إطباقية قادرة على إحداث تغيرات مرضية في الأنسجة الداعمة .	pathway	طريق ، مجاز ، سبيل ، مَسلك
pathognomonic	صفة مرضية مميزة ، واسم مرضي ، واصم مَرَضِيّ ، علامة مرضية	- pathy	(لاحقة) مَرَض ، داء ، علة
	علامة أو عرض مميز لمرض أو حالة مرضية ، حيث تكون واضحة ومختلفة عن أي مرض أو أي حالة مرضية أخرى .	patient	مريضٌ ، عليل ، صَبور
pathognomonic sign	علامة مميزة ، علامة واصمة		الشخص الذي يُعاني من مرض سني ويحتاج المعالجة .
pathologic = pathological	باثولوجِيّ ، أمراضِيّ ، مَرَضِيّ	patient , untoward	مريضٌ مُشاكس ، مريض صَعِب المراس
	متعلق بعلم الأمراض .	patrix	باتركس
pathologic anatomy	التشريح الباثولوجِيّ		الجزء الذكر من الوصلة المحكمة .
pathologic changes	تغيرات باثولوجية ، تبدلات مرضية	pattern	نموذج ، مثال ، طراز ، غرار
pathologic diagnosis	تشخيص باثولوجِيّ		1- شكل أو نموذج يستخدم لعمل قالب ، كما في الحشوة المصبوبة أو هيكل البدلة السنية الجزئية .
pathologic migration	هجرة باثولوجية		2- شكل أو نموذج ، يعمل من الشمع عادة يكسى بمادة كاسية ؛ ثم ينتج القالب بطريقة الصب «بفقد الشمع» .
	انحراف أو انزياح السن أو مجموعة الأسنان من موضعها إلى موضع آخر بسبب تأثير مرضي في الأنسجة الداعمة .	pattern , occlusal	طراز إطباقِيّ
pathologic reflex	مُنعكس مَرَضِيّ		نموذج أو تصميم للأسطح الإطباقية لسن أو للأسنان ، تعتمد هذه النماذج أساساً على المفهوم التشريحي الطبيعي أو التشريحي المعدل أو غير التشريحي لأسطح الأسنان .
	أي منعكس ناجم عن حالة مرضية وليست طبيعية .	pattern , wax	طراز شمعيّ
pathologic occlusion = patho-occlusion	إطباق مَرَضِيّ		تكوين شمعي لشكل ، يكسى ويزال بالحرق لينتج القالب الذي تصب فيه الحشوة المصبوبة .
	سوء الإطباق ، سوء الارتصاف .	PBSC = Pincillin, Bacitracin,	[مختصر] معجون بنسلين
pathological	مَرَضِيّ ، باثولوجِيّ ، أمراضِيّ	Streptomycin, Sodium	وباسيتراسين وستربتوميسين
	يتسبب بالمرض ، خاص بعلم الأمراض .	caprylate paste	وصوديوم كابربليت
pathological fracture	كسر مَرَضِيّ		معجون معروف من مضادات حيوية متعددة قادرة على تدمير الكائنات الدقيقة الموجودة في أفنية جذور ملوثة أو متعفنة وعناصرها النشطة ؛ يشتمل على بنسلين (Penicillin) ، باسيتراسين (Bacitracin) ، ستربتوميسين (Streptomycin) ، والصوديوم كابربيلات (Sodium caprylate) .
pathologist	اختصاصي الباثولوجيا	pear	كُمَشْرِيّ ، إجاجصِيّ
pathology	الباثولوجيا ، علم الأمراض	pear-shaped area	الباحة الكُمَشْرِيّة الشكل
	فرع من فروع العلوم الطبية يبحث في المرض وكل ما يتعلق به ، خصوصاً طبيعته والتغيرات الوظيفية والمادية التي يسببها في الجسم . انظر أيضاً علم أمراض الكلام (Speech pahology) .		كتلة من النسيج ، كُمَشْرِيّة الشكل ، توجد عند النهاية الوحشية للحد المتبقّي في الفك السفلي .
pathology, dental	مبحث الأمراض السنّية ، علم أمراض الأسنان	pear-shaped bur	مُثَقَّب كُمَشْرِيّ الشكّل
		pearl	لؤلؤة
			انظر لؤلؤة مينائية (Enamel pearl) .

pearl , enamel = enameloma ، لؤلؤة ميناية = لؤلؤ المينا ، ورم المينا
 نتوء أو بروز متضخم مينائي سليم .
 pearls , epithelial , Bohn's = لآلي بون الظهارية =
 Epstein's pearls لآلي إيبشتاين
 pearls , Epstein's لآلي إيبشتاين
 pectinate ممشطي ، على هيئة مشط متعلق بالمشط .
 pectiniform ممشطي الشكل
 pedodontolog y = pedodontia = طب أسنان الأطفال
 pedodontics = paediatric dentistry
 pediatric dentistry = pedodontics طب أسنان الأطفال
 يختص بالعناية الوقائية والعلاجية لصحة الفم للأطفال منذ الولادة حتى سن البلوغ . أيضاً المرضى بعد سن البلوغ الذين يعانون ، من مشاكل عقلية أو جسمانية أو الاثنين معاً والتي تحتاج إلى مساعدة متخصصة للعناية بأسنانهم .
 pediatrician = pediatrician طب الأطفال
 pediatrics = pediatry متعلق بطب الأطفال
 فرع من فروع الطب ، يهتم بنمو وتطور الأطفال ، وكذلك بأمراض الأطفال وعلاجها.
 pediatricist = pediatrician طبيب أطفال
 pediatry = pediatrics متعلق بطب الأطفال
 pedicel = pedicle ذنب ، عنقبة
 pedicle = pedicle عنقبة ، ساق ، قدم (كساق الورم)
 بنية عنقبة تظل ملتصقة بالجسم الأصلي أو المصدر .
 pedicle flaps سديلة عنقبة
 مصطلح عام يطلق في علم أمراض الأنسجة الداعمة السنية للدلالة على عملية جراحية للأنسجة الداعمة السنية لترميم اللثة الملتصقة على سن أو أسنان مجاورة لمنطقة درء ، حيث يكون الحرف الأدرء هو مصدر النسيج المتقرن ، انظر شرائح عنقبة (Flaps, pedicle) .
 pedicle graft = pedicle flap طعم عنقبي = شريحة عنقبة
 انظر طعم (Graft) .
 pedodontia = pedodontolog y = طب أسنان الأطفال
 paediatric dentistry
 pedo- (سابقة) طفل ، طفلي ، قدم ، قدمي
 pedodontia = pedodontics = طب أسنان الأطفال
 paediatric dentistry
 pedodontics = pedodontolog y = طب أسنان الأطفال
 pedodontia

pedodontist طبيب أسنان أطفال ، اختصاصي في طب أسنان الأطفال
 pedontia طب أسنان الأطفال
 pedontology = pedodontics طب أسنان الأطفال
 peduncle سويقة
 زائدة تشبه الساق أو الجذع تدعم الجزء أو الورم .
 pedunculate = pedunculated مسوق
 pedunculated = pedunculate مسوق
 peg-shaped lateral قاطع جانبي وتدي الشكل ، رباعية وتدبة
 سوء تشكّل القاطع الجانبي العلوي ، بحيث تشبه الرباعية الوتد بدلاً من شكلها الطبيعي .
 pelican البجع
 نوع من ملاقط خلع الأسنان ، يشبه منقار البجع .
 peliosis = purpura فرورية (نزف نُقطي في الأنسجة المخاطية)
 فرورية (مرض دموي نزفي) .
 pellagra البلاجرا ، البلاجرة
 مرض يحدث بسبب نقص حمض النيكوتينيك .
 pellet حبيبة (حبة صغيرة) ؛ كرية (كرة صغيرة)
 مثل كرية القطن الطبي ؛ كرية رقاقة الذهب .
 pellet , cotton كرية القطن الطبي
 pellet , gold foil كرية رقاقة الذهب
 pellicle طهاوة ، جليدة
 1- غشاء خفيف أو رقيق .
 2- غشاوة على سطح السائل .
 (في طب الأسنان) : قشرة رقيقة أو غشاء رقيق من البروتينات اللعابية ، يترسب على الأسنان بعد فترة قليلة من تنظيفها ، ولا يزول بالكامل عند تفريش الأسنان ولا يحتوي على كائنات حية في هذه المرحلة ، ويغطي معظم تاج السن . يطلق أيضاً عليها غشاوة مكتسبة (Acquired pellicle) .
 pellicle . وحينما تغزو الكائنات الحية الدقيقة ، عندئذ يُسمى لويحة (Plaque) أو لويحة سنية (Dental plaque) .
 طهاوة مكتسبة
 طبقة عضوية رقيقة من بروتينات اللعاب لاخلوية ترسب على سطح السن بعد بزوغها مباشرة .
 pellicle , brown = aquired pellicle جليدة سماء = طهاوة
 مكتسبة
 طبقة بنية أو سوداء ترسب على سطح السن ، توجد لدى الأشخاص المهملين لصحة الفم والأسنان .

pellicular = pelliculous	غشائي، قشري، جليديّ متعلق بالغشاوة .	penetration	نُقْب ، نَفَاذ ، خَرَق ، اختراق ، نُفُوذ 1- قدرة الأشعة السينية على المرور من خلال الجسم المراد تصويره والوصول إلى الفيلم الشعاعي . 2- عملية الاختراق أو النفاذ فيما وراء سطح ما . 3- العمق البؤري للعدسة . 4- الاختراق بعمق لعمل نُقْبة .
pellucid	شفيف ، غَير ظليل ، صاف	pen grasp = pen grip	مَسَكَةُ القَلَم
pemphigoid	فقاعاني ، شَبِيهُ الفُقَاع 1- متعلق ببدء الفُقَاع أو المصاب به . 2- طفح جلدي مزمن تصاحبه فقائيع تحت البشرة يصيب كبار السن غالباً .	pen grip = pen grasp	مَسَكَةُ القَلَم انظر مَسَك grip = grasp .
pemphigoid , benign mucous membrane	شبيهه الفُقَاع الغشاء المخاطي الحميد مرض تتكوّن فيه حويصلات تحت الظهارة بالأسطح المخاطية .	-penia	(لاحقة) قَلّة ، عَوَز
pemphigoid , benign mucosal	شبيهه الفُقَاع المخاطي الحميد طفح جلدي مزمن يحدث على الأغشية المخاطية ، وخصوصاً الأغشية المخاطية في التجويف الفموي والعين ، ويتميز بحويصلات تحت ظهارية وفقائيع يؤدي انفجارها إلى قرحات وغالباً ما يصيب النساء البيضوات في الأعمار المتوسطة .	penicillin	بنسلين عقار مضاد للجراثيم ، مضاد حيوي ينتج عن طريق استنبات البنيسيلسيوم : وهو فُطر بعض أنواعه تستعمل في صنع الجبن ، وبعضه يستخرج منه البنسلين ، ويمكن أيضاً أن يُنتج صناعياً ؛ اكتشفه فليمنج Fleming في سنة 1929 ، وطوره فلوري Florey وتشين Chain في سنة 1949 . ويعطى : إما بالحقن (الحقن في العضل) أو عن طريق الفم (على هيئة سائل) أو في شكل أقراص أو موضعياً (كمعاجين أو مراهم) ؛ لدى بعض الناس حساسية للبنسلين ، يمكن أن تؤدي إلى أعراض خفيفة أو خطيرة مثل الصدمة التأقية (Anaphylatic shock) التي قد تسبب الموت .
pemphigoid , cicatricial = benign mucosal pemphigoid	شبيهه الفُقَاع الندبيّ = شبيهه الفُقَاع المخاطي الحميد مصطلح عام لعدد من الأمراض الجلدية التي تتميز بالعديد من الفُقاعات المتفجرة .	pennyweight = Pwt	وزن السَبَس وحدة أوزان تعادل بـ 24 حبة ، وتساوي جزءاً من عشرين من الأونصة .
pemphigus	داء الفُقَاع مصطلح عام لعدد من الأمراض الجلدية التي تتميز بالعديد من الفُقاعات المتفجرة .	penumbra	شبيهه الظل ، الظل الناقص حَوَاف غير واضحة لتفاصيل صورة شعاعية . صورة غير واضحة أو باهتة لجسم ما . (في التصوير الإشعاعي) : تأثير يتعلق بحجم النقطة البؤرية ، يمكن ضبطه بواسطة تغيير المسافة بين الطول البؤري والغرض المراد تصويره والمسافة بين الغرض المراد تصويره والفلم .
pemphigus erythematous	داء الفُقَاع الحمامي	penta- , pent-	(سابقة) خَمَسَة ، خُماسي
pemphigus foliace (o) us	داء الفُقَاع القرطاسي	pepsin	بيسين ، هضمين إنزيم يوجد في العصارة المعدية هو يهضم البروتينات جزئياً في بيئة حمضية .
pemphigus neonatorum	فُقَاع وليديّ ، منقوع وليدي	per-	(سابقة) عَبْر ، خلال ، من خلال ، بواسطة ، عن ، طول ، جدا
pemphigus syphiliticus	فُقَاع زُهْرَوِي	per-alveolar wiring	التثبيت خلال السنخ ، الرَبْط من خلال السنخ
pemphigus vegetans	الفُقَاع التنبتي		
pemphigus vulgaris	فُقَاع شائع		
pendulous	مُدكّي ، مُتهدّل ، مُدكدل		
pendulous lip	شَفَة مُتهدلة ، شَفَة مُدكدة		
penetrating	ثاقب ، خارق ، نافذ		
penetrating wound	جَرَحٌ نافذ		

طريقة لتثبيت كسر الفك العلوي باستعمال سلك من الفولاذ مقاوم للصدأ ، يعبر التواء السنخي ، وتُلف أطراف السلك حول الجبيرة ثم يربط بإحكام . هذه الطريقة مفيدة في علاج كسر في فك أدرد . ف	periapical	مُحيط بالذروة
تزحيل = تسرب دقيق	periapical abscess	ما يحيط أو يتماس مع أو يتعلق بذرى جذور الأسنان ؛ المنطقة حول ذروة جذر السن .
مصطلح قديم لتسرب دقيق (Micro-leakage) .	periapical curettage	خُراج حوائط الذروة
قَرع (للفحص أو التشخيص)	periapical cyst	انظر خُراج (Abscess) .
طريقة للفحص بالقرع ؛ في الطب : تكون بدق الأصابع ، أما في طب الأسنان : فتكون بنقر السن أو الأسنان لإظهار درجة حساسية الأنسجة الداعمة للسن أو أي تغير فيها عن الطبيعي .	periapical fibrous dysplasia	كشطٌ حول القمّة
عن طريق الجلد	periapical granuloma	انظر تجريف ذُرُوي (Apical curettage) .
قابلية المرور من خلال الجلد دون ثقبه .	periapical infection	كيسةٌ مُحيطَةٌ بالقمّة
يُثقب ، يخرم	periapical lesion	خلل التَنسُج اللينِّي لحوائط الذروة
ثاقب ، ناقب	periapical osteofibroma	الورم الحبيبي المحيط بالقمّة
قَرحةٌ ثاقبة	periapical pathology	عدوى حوائط الذروة
جُرحٌ ثاقب	periapical projection	آفة حوائط الذروة
ثُقب ، انثقاب ، ثقب	periapical radiograph	الورم اللينفي العظمي لحوائط الذروي
1 - فتحة أو ثقب في منطقة من الجسم أو في نسيج صناعي .	periapical scar	المرض حول الذروي
2- حالة انثقاب الجذر ، خلال علاج أقنية الجذور .	periapical tissue	مرض عند ذروة الجذر ؛ منطقة منفذة للأشعة محيط لذروة جذر سن متموتة .
ثُقبٌ ميكانيكي	periarteritis	إسقاط محيط الذروة
فُتحة أو ثُقب صُنعي ، مثل انثقاب جذر السن بواسطة الأدوات موسعة قنوات الجذر ، خلال عملية علاج الجذور .	periarteritis nodosa	(في التصوير الإشعاعي السني) : طريقة من داخل الفم لعرض تشريح السن والعظم الداعم المحيط بها .
انثقابٌ مَرَضِيّ	periarthrits	صورة شعاعية لمجاورات القمّة
فُتحة أو ثُقب في سطح نسيجي أو بنية نتيجة عملية مرضية ، مثل ما يمكن أن يحدث في حالة الامتصاص الداخلي في السن .	periarticular	انظر صورة شعاعية (Radiograph) .
انثقاب السن	periauricular	وكذلك انظر العرض حول الذروي (Periapical projection) .
فتحة أو ثُقب خلال جدار السن .	periaxial	ندبةٌ مُحيطَةٌ بالذروة
(سابقة) حول ، محيط ، قريب ، تقريبا	erixonal	منطقة منفذة للأشعة تشاهد حول ذروة جذر سن أجريت عليها مداخل جراحية أو مداواة لبيبة دون وجود أعراض وتمثل ندبة من الأنسجة الضامة الليفية غير متكلسة .
التهاب حوائط الغدة	peribuccal	النسيج المحيط بالذروة
التهاب حوائط الغدة	pericapsular	التهاب ما حول الشريان ، التهاب حوائط الشريان
المخاطي النخري الناكس		التهاب حوائط الشريان العقده
مرض يتميز بتقرحات مُزمنة ناكسة في مخاطية الفم ومخاطية البلعوم ، وقد يمتد إلى اللسان ويُعرف بالفلاع الكبير ويكون أحيانا جزءاً من متلازمة بهجت .		التهاب حوائط المفصل
مُحيط بالذروة		حَوَول المفصل
جملة الأنسجة المحيطة بالجزء الذروي من جذر السن وتشتمل على الجذر ، والملاط ، والرباط حول السني ، والعظم السنخي .		حَوَول الأذينة ، مُحيط بالأذن

pericarditis	التهاب التأمور	التهاب الأنسجة المغطية لتاج سن غير مكتملة البزوغ .	
pericardium	التأمور ، الشغاف ، النخاب ، غلاف القلب	التهاب حوائط التاج لسن غير بازغة أو سنن منطمرة جزئياً ؛	
	كيس غشائي أملس يغلف القلب .	انظر التهاب الغطاء (Operculitis) ، التهاب اللثة المحيطة بتاج سن بازغة جزئياً .	
perichondrium	غشاء الغضروف أو سمحاق الغضروف	التهاب سمحاق الجمجمة	
	غشاء ليفي يغطي الغضروف ، ماعدا في منطقة نهاية المفصل ، ويشتمل على طبقة خارجية من النسيج الضام الكثيف وطبقة داخلية مسؤولة عن تكوين غضروف جديد	سمحاق الجمجمة	
pericellular	حول الخلوي ، محيط بالخلية	pericyte	خلية حوطية
pericemental	محيط بالملاطي ، رباطي	pericytes	خلايا ملاطية ، خلايا حوطية
	متعلق بالرباط حول السني .	pericytial	محيط بالخلية
pericemental abscess	خراج حول الملاط ، خراج داعم السن	peridens	سن إضافية ، سن محيطية
	خراج سمحاق سنخي لم ينتج عن مرض اللب .		سن زائدة توجد في أي مكان من الفم عدا الخط المتوسط .
pericemental membrane	الغشاء محيط بالملاط ، رباط	peridental = periodontal	متعلق بدوام السن = حول السني
pericementitis = periodontitis	التهاب حوائط الملاط ، التهاب الرباط	peridental anaesthesia	تخدير ما حول السن
	التهاب الرباط		التخدير في الرباط حول السني .
pericementitis , alveolar =	التهاب حوائط الملاط السنخي =	peridentine = cementum	الملاط المحيط بالعاج = ملاط
pyorrhoea alveolaris	رعال ، تقيح داعم السن والأسناخ	peridentitis = periodontitis	التهاب ما حول السن =
	تآكل حوائط الملاط ، تشعث الغشاء حول السن		التهاب داعم السن = التهاب سمحاق السنخ
pericementoclasia	تآكل حوائط الملاط ، تشعث الغشاء حول السن	peridentium = periodontium	ما حول السن
	تآكل الأنسجة الداعمة السنية مع تكون جيوب لثوية مرضية مزمنة .	peridentoclasia = pyorrhoea alveolaris	تفتت ما حول السن ، تآكل ما حول السن ، تآكل داعم السن = رعال ، تقيح سنخي سني
pericementum =	حوائط الملاط (رباط داعم السن) ،	peridental = periodontal	متعلق بدوام السن ، محيط السن
periodontal ligament	حول الملاط = الرباط السنخي السني ، سمحاق السنخ		محيط السن
pericentral	محيط بالمركز	peridentoclasia = periodontoclasia	تآكل ما حول السن ، تفتت ما حول السن = تآكل داعم السن
pericephalic	محيط الرأس	periductal = periductile	محيط بالقناة
pericision	قطع محيطي ، قطع داعم السن	peridural	محيط بالجافية
	قطع ألياف الرباط حول السني ، وهي طريقة تستخدم أحيانا للمساعدة في التحريك التقويمي للأسنان .	periganglionic	محيط بالعقدة
periclasia = periodontoclasia	تآكل داعم السن السنخي (ملاطي أو عظمي) = تآكل الأنسجة الداعمة السنية (في طب الأسنان) : تشعث الغشاء حول السن	periglandular	محيط بالغدة
pericoronar	محيط بالتاج	periglossitis	التهاب حوائط اللسان
	حول ، أو في محيط ، تاج السن .		التهاب الأنسجة المحيطة باللسان .
pericoronar abscess	خراج حول التاج	periglottic	محيط باللسان
	خراج في الأنسجة المغطية لتاج سن بازغة جزئياً .		بالقرب من اللسان أو حوله وخاصة بالقرب من قاعدة اللسان ولسان المزمار .
pericoronitis	التهاب ما حول التاج ، تواج	periglottis	مخاطية اللسان ، غشاء اللسان المخاطي
			الغشاء المخاطي للسان .
		perignathic	محيط بالفك
			يقع قريباً من الفك أو حوله .
		peri- implantitis	التهاب محيط الغرسة ، التهاب ما حول الغرسة

مصطلح عام لوصف حالة مرضية حول الغرسة السنية ، قد تكون رضحية أو تقرحية أو ارتشافية أو توسفية .

حَوَائِطُ النَّوَاةِ perikaryon

حُطُوطُ الْأَسْنَانِ الْمَتَمَوِّجَةِ ، الْمَتَمَوِّجَاتِ ، perikymata

الحوائطُ المتَمَوِّجَةُ

أثلامٌ ضحلةٌ على سطح ميناء السن ، عمودية على المحور الطولي للسن ، تتصل بخطوط رتزيوس المينائية على السطح .

مُحِيطٌ بِالْحَنَجْرَةِ perilaryngeal

اللمفُ المُحِيطِي perilymph

السائل الذي يملأ الفراغ الموجود بين التيه العظمي والتهيه الغشائي للأذن . السائل بين التيه الغشائي والتهيه العظمي .

مُحِيطٌ بِالْبَصَلَةِ perimedullary

التهاب الجافية وما حوّلها perimeningitis

قائس المحيط ، مقياس محيط الشكل perimeter

أداة قياس المحيط ؛ أداة لقياس المسافة حول الحافة الخارجية لشكل ما .

مقياسُ مُحِيطِ السِّنِّ perimeter , dental

أداة لقياس محيط السن .

مقياسُ مُحِيطِ القوسِ السِّنِّيِّ perimeter , dental arch

مقياسُ مُحِيطِ السِّنِّ perimeter , tooth

مُحِيطٌ بِالْعَصَبِ perineural

التسكينُ حَوْلَ الْعَصَبِ perineural analgesia

وَرَمٌ أَرَوَمِيٌّ لِيَفِيٍّ مُحِيطٌ perineural fibroblastoma

بالعصب ، ورم غمد العصب

مُحِيطٌ بِالنَّوَاةِ perinuclear

الهيولى المُحِيطَةُ بِالنَّوَاةِ perinuclear cytoplasm

ترسيم حول سني ، تخطيط حول سني periocharting

رسم بياني تخطيطي يمثل عمق الجيوب اللثوية للمريض الناتجة عن فقد الارتباط اللثوي الظهاري بجذر السن .

[مختصر] الأَسْجَةُ الدَاعِمَةُ ، perio = periodontal

الأَسْجَةُ حَوْلِ السِّنِّيَّةِ

دورٌ ، مَدَّةٌ ، حَقْبَةٌ period

دورٌ كَهْرَسَاوِيٌّ ، دورٌ مَتَسَاوِيٌّ التَكْهَرِبِ period , isoelectric

فَتْرَةُ الْكَمُونِ ، دور الكمون period , latency

فَتْرَةُ التَّفَاعُلِ period , reaction

دورُ الحِرَانِ period , refractory

دورُ التَّنَفُّسِ period , respiratory

دَوْرِي periodic

متعلق بدواعم السِّنِّ ، حَوْلِ السِّنِّيِّ periodontal
متعلق بالمنطقة المحيطة بالسن ، وباللثة والأنسجة الداعمة للأسنان .

خُرَاجٌ دَوَاعِمِ السِّنِّ ، الخُرَاجُ حَوْلِ السنِي periodontal abscess

خُرَاجٌ سَمْحَاقِيٌّ سَنَخِيٌّ ؛ خُرَاجٌ نَاتِجٌ عَنِ مَرَضِ أَرْبِطَةِ السِّنِّ .

خَرِيطَةُ دَوَاعِمِ السِّنِّ periodontal chart

لتسجيل قياسات عمق الجيوب اللثوية حول الأسنان .

مَكْشِطَةُ دَوَاعِمِ السِّنِّ periodontal curette

أداة يدوية لها نصله جوفاء مثل المجرفة ، ملعقية الشكل تصنّف عادة في مجموعات من ست أدوات وتستخدم لتسوية أسطح الجذر .

انظر أدوات الأنسجة الداعمة (Periodontal instruments) .

كَيْسَةٌ دَوَاعِمِ السِّنِّ ، الكَيْسُ حَوْلِ السِّنِّيِّ periodontal cyst

كيس التهابي المنشأ حول الجذر (حول ذروة الجذر عادة) لسن عديمة اللب .

الداءُ حَوْلِ السِّنِّيِّ ، مَرَضُ دَوَاعِمِ السِّنِّ periodontal disease

مرض الأنسجة الداعمة للأسنان . يعاني المصاب بهذا المرض من أسنان متحركة ، وتباعدها بين الأسنان ، ونزف لثوي مستمر ، وتشكل خراج ناكس ، وصعوبة في الأكل بسبب حركة الأسنان ، الألم الناتج عن حساسية الأسنان عند تنظيفها بالفرشاة ؛ يعاني المريض أيضاً من رائحة كريهة في الفم أي من النفس الكريه .

ضَمَادٌ دَوَاعِمِ السِّنِّ periodontal dressing

ضماد من أجل حماية الجرح بعد المداخلة الجراحية للأنسجة الداعمة السنية ، ولتسريع التئام الجرح .

إِجْرَاءَاتُ مُدَاوَاةِ periodontal-endodontic procedures

الأنسجة الداعمة واللثوية للسِّنِّ

علاج يشمل كل من النسيج الداعم والنسيج اللثوي ، حين يكون من الضروري علاجهما معا في حال وجود آفة مشتركة .

أَلْيَافُ دَوَاعِمِ السِّنِّ = أَلْيَافُ شَارْبِي periodontal fibres =

Sharpey's fibres

مَبْرَدٌ دَوَاعِمِ السِّنِّ periodontal file

عَمَلِيَّةٌ سَدِيلَةٌ دَوَاعِمِ السِّنِّ periodontal flap operation

رفع شريحة لثوية للحصول على منفذ لإجراء تقليح وقائي ، وصقل ، وإزالة كل الملاط المصاب بالعدوى والفضلات من على سطح السن ، ثم إعادة تشكيل العظم السنخي .

periodontal hoe قديم دواعم السنّ
مقلّحة يدوية بنصل صغير عمودي على العنق ؛ تكون عادة في مجموعة من أربع أدوات . وتستعمل بحركة جاذبة ، انظر أدوات الأنسجة الداعمة (Periodontal instruments) .

periodontal index منسب دواعم السنّ
طريقة لتسجيل حالة الأنسجة الداعمة للمريض عن طريق قياس عمق الجيوب في النسيج الداعمة حول الأسنان ، وتقييم المنسب اللويحي ، ومنسب النزف ، وقابلية الأسنان للحركة .

periodontal instruments أدوات دواعم السنّ
أدوات تستخدم لإزالة اللويحة ، والقلم ، والفضلات والتلون عن الأسنان ، وفي علاج أمراض النسيج الداعمة .

periodontal ligament رباط دواعم السنّ
نسيج ضام ليفي خلوي يصل ملاط جذر السن بالسنخ ويشتمل على الأوعية الدموية ، والأعصاب ، وألياف تسمح بحركة خفيفة للسن داخل السنخ ؛ المجموعات الرئيسية من الحزم الليفية الكولاجينية التي تشكل الرباط هي : الألياف الكولاجينية المنحرفة ، والألياف الكولاجينية الذروية ، والألياف الكولاجينية العنقية ، والألياف الكولاجينية عبر الحاجزية ، والألياف الكولاجينية بين الجذور ، والألياف الكولاجينية الدائرية . ويتسبب التهاب دواعم السنّ المزمن في تدمير الرباط وفقد العظم ، وبالتالي حركة الأسنان وقَلْقَلتها كان يعرف سابقاً بغشاء دواعم السنّ (Periodontal membrane) .

periodontal membrane غشاء دواعم السن ، الغشاء حول السنّي ، الرباط السنخي السنّي ، غشاء سمحاق السنخ طبقة من نسيج ليفي تحيط بجذر السن تتصل بالملاط من ناحية والعظم السنخي أو اللثة الهامشية من ناحية أخرى ، وهذا الغشاء يدعم السن في سنخها . انظر رباط دواعم السنّ (Periodontal ligament) .

periodontal pack = periodontal dressing ضماد حول السنّي ، كمادة دواعم السنّ
ضمادة توضع على اللثة وحول الأسنان أثناء علاج أمراض اللثة أو بعد الجراحات اللثوية ، ويدخل في تركيبها أكسيد الزنك واليوجينول أو غيرهما .

periodontal pocket جيبة دواعم السنّ ، جيب حول سنّي
ميزاب لثوي أعمق من الطبيعي ، ينتج عن هجرة الالتحام الظهاري للسن ذروباً ؛ تعمق مرضي ، أي ازدياد العمق المرضي للميزاب اللثوي المحيط بالسن عند الحافة اللثوية . أنواع الجيب حول السنّي كما يلي هي : الجيبة اللثوية

لدواعم السنّ ، الجيبة تحت العظميّة لدواعم السنّ ، الجيبة داخل السنخ لدواعم السن ، الجيبة النسبية لدواعم السن ، الجيبة البسيطة لدواعم السنّ ، الجيبة تحت العرف لدواعم السنّ ، الجيبة فوق العظم لدواعم السنّ ، الجيبة فوق العرف لدواعم السن .

periodontal pocket , false الجيبة الكاذبة لدواعم السنّ
جيب لثوي ناتج عن تضخم اللثة الهامشية عند التهابها .

periodontal pocket , gingival الجيبة اللثوية لدواعم السنّ

periodontal pocket , infrabony الجيبة تحت العظم لدواعم السن

periodontal pocket , intrabony الجيبة داخل العظم لدواعم السنّ

periodontal pocket , intraalveolar الجيبة داخل السنخ لدواعم السنّ

periodontal pocket , relative الجيبة النسبية لدواعم السنّ

periodontal pocket , simple الجيبة البسيطة لدواعم السنّ

periodontal pocket , subcrestal الجيبة تحت العرف لدواعم السنّ

periodontal pocket , suprabony الجيبة فوق العظم لدواعم السنّ

periodontal pocket , supracrestal الجيبة فوق العرف لدواعم السنّ

periodontal pocket , true الجيبة الحقيقية لدواعم السنّ ، الجيبة اللثوية الحقيقية
جيب لثوي ناتج عن تعمق الأخدود اللثوي بسبب تحرك الارتباط اللثوي تجاه ذروة الجذر مترافقاً بالتهاب سمحاق السنخ .

periodontal probe مسبار دواعم السنّ ، المحسّ حول السنّي
مسبار مدرج ذو طرفٍ كليل ، يستعمل لقياس عمق الجيب حول السنّي .

periodontal prophy وقاية الأنسجة الداعمة
انظر صيانة الأنسجة حول السنّي (Periodontal maintenance) .

periodontal recall استدعاء لعلاج الأنسجة الداعمة
انظر صيانة الأنسجة حول السنّي (Periodontal maintenance) .

periodontal space المسافة حول السنّي
منطقة منفذة للأشعة تُرى في الصورة الشعاعية بين الملاط والعظم السنخي .

periodontal surgery جراحة الأنسجة الداعمة

periodontal tissues النسيج حَوْل السنّ ، نسيجٌ دواعم السنّ
periodontal traumatism = رَضَح النسيج حَوْل السنّ ، رَضَح =
occlusal trauma دواعم السنّ = رَضَح إطباقِي
تخرب في سمحاق السنخ يحدث نتيجة تعرض الأسنان
لضغوط مجهددة لفترات طويلة .
periodontalgia ألم الأنسجة الداعمة
periodontia = periodontics = مَبَحَث دواعم السنّ ،
periodontology علم أمراض اللثة
فرع من طب الأسنان يختص بدراسة أمراض اللثة
وعلاجها . تشخيص وعلاج أمراض النسيج الداعمة
للأسنان أمراض اللثة .
periodontics = periodontia مَبَحَث دواعم السنّ
فرع تخصصي من فروع طب الأسنان يهتم بتشخيص
الأمراض ، ووضع خطة للعلاج ، وعلاج الأمراض التي
تصيب الجهاز الداعم للسن والأنسجة الرخوة والصلبة
المحيطة .
periodontist اختصاصي دواعم السنّ
طبيب أسنان متخصص في علم أمراض النسيج الداعمة
السنّية .
periodontitis = marginal التهاب دواعم السنّ ،
periodontitis التهاب الأنسجة حَوْل السنّ
التهاب الرباط حَوْل السنّ والأنسجة الداعمة للأسنان الذي
يمكن أن يتطور ويسبب فقد العظم والرباط حَوْل السنّ
نتيجة تراكم بقايا الطعام ، والجراثيم وترسب القلح ، وهو
السبب الرئيسي والمباشر لفقد الأسنان .
periodontitis , acute التهاب دواعم السنّ الحاد ،
التهاب سمحاق السنخ الحاد
التهاب حاد في النسيج الداعم يصيب عادة سنّاً واحدة
فقط ، يحدث نتيجة رَضَح حاد للسنّ ؛ أو يتركز في
منطقة ما حَوْل جذر السنّ نتيجة تهيج أو إثارة تسببها
الذيفانات الجرثومية ، أو أدوية ، أو الأدوات بعد عدوى لبية
ومعالجة قنوات الجذور التالية .
periodontitis , apical التهاب دواعم السنّ الدروي
periodontitis , chronic التهاب دواعم السنّ المزمن ،
التهاب سمحاق السنخ المزمن
التهاب يستمر لمدة طويلة ويشمل سنّاً واحدة ، أو عدة
أسنان ، أو كل الأسنان ، مسبباً تخرباً أو تلفاً تدريجياً
للأنسجة الداعمة والعظم السنخي ، بحيث تصبح الأسنان
متقلقلة .
periodontitis , chronic apical = التهاب دواعم السنّ
apical granuloma الدروية المزمن = ورم حبيبي دروي

periodontitis , chronic periapical التهاب دواعم السنّ حَوْل
الدروية المزمن
periodontitis complex التهاب دواعم السنّ المركب ،
التهاب سمحاق السنخ المركب
1 - حالة سريرية يعتقد أنها التهاب سمحاق السنخ المزمن مع
فساد السمحاق معا في نفس الفم .
2 - حالة سريرية يعتقد أنها نتيجة التهاب الأنسجة الداعمة
المزمنة ، وتنكس الأنسجة الداعمة السنّية ، والذين يحدثان
معا في نفس الفم .
periodontitis , dystrophic التهاب دواعم السنّ الحثلي
periodontitis , early onset التهاب دواعم السنّ المبكر
periodontitis , juvenile التهاب دواعم السنّ اليّفي شكل
من التهاب الأنسجة الداعمة ، يحدث عند الأطفال
والشباب يصيب عادة القواطع الدائمة والأرحاء الأولى
الدائمة .
periodontitis , marginal = التهاب دواعم السنّ الهامشيّ =
periodontitis التهاب الأنسجة حَوْل السنّ
periodontitis , refractory التهاب دواعم السنّ المعند
periodontitis simplex = التهاب دواعم السنّ البسيط ،
chronic periodontitis = التهاب سمحاق السنخ البسيط =
التهاب دواعم السنّ المزمن ،
التهاب سمحاق السنخ المزمن
وهو التهاب سمحاق السنخ المزمن وحده .
periodontitis , subacute التهاب دواعم السنّ تحت الحاد
periodontium دواعم السنّ ، سمحاق السنخ
الجهاز الداعم للأسنان ؛ ما حَوْل السنّ ؛ والمقصود به هنا كل
الأنسجة التي تدعم وتحيط بالسن بما فيها ملاط السن ،
والرباط حَوْل السنّ ، النواتج السنخية السنّية ، واللثة
السطحية ، ومخاطية الفم .
periodontoclasia انتقاض دواعم السنّ
تفتت ما حَوْل السنّ ، أي مرض يُدمر أو يتلف أو يخرب
الأنسجة الداعمة السنّية .
periodontology طب دواعم السنّ ، علم أمراض اللثة
فرع من طب الأسنان يختص بدراسة أمراض اللثة
وعلاجها ، دراسة الأنسجة الداعمة للأسنان واللثة في
حالتها الصحية الطبيعية والمرضية .
periodontopathy اعتلال دواعم السنّ
أمراض سمحاق السنّ ؛ أية حالة مرضية غير التهابية تُصيب
سمحاق السنخ .
أي مرض غير التهابي يصيب الأنسجة الداعمة السنّية .
periodontosis تنكس دواعم السنّ

تخرب الرباط حَوْل السنّي المزمن والعظم السنخي غير الالتهابي . مصطلح قديم لوصف آفة دواعم السنّ التَنَكْسِيَّة غير الالتهابية ، وتحدث هذه الحالة عادةً عند الأشخاص صغار السن وتتميز بفقدان عمودي شامل للعظم حَوْل القواطع والأرحاء الأولى وتشير النتائج العلمية الحديثة إلى أنه مرض من النوع الالتهابي ويجب الإشارة إليه بأنه التهاب الأنسجة الداعمة اليّفعي (Guvvenile periodontitis) .

perioral	مُحيط بالفم ، حَوْل الفموي ما يحيط بالفم أو في منطقة الفم أو الفم .
perioral dermatitis	التهاب الجلد حول الفم
perioral sphincter muscle	العَضَلَةُ المَصْرَةُ المُحِيطة بالفم
periorbit = periorbita	سمحاق الحجاج
periorbital	مُحيط بالحجاج
periosteal	سَمْحَاقِيّ متعلق بالسّمحاق .
periosteal elevator	رافعةُ السّمحاق ، مبعّدة السّمحاق أداة يدوية ، مزدوجة الطرف ، تستعمل لفصل السّمحاق عن العظم التحتي .
periosteal sarcoma	ساركومة سَمْحَاقِيَّة
periosteitis = periostitis	التهاب السّمحاق
periosteoma = periostoma	وَرَمٌ سَمْحَاقِيّ ، صاخّة نمو عظمي مرضي حَوْل النسيج العظمي .
periosteum	سَمْحَاق غشاء ليفي متين يغطي سطح العظم ليكون ارتباطاً قوياً مع الوتر والأربطة ، ويغذّي العظم بالأوعية الدموية والأعصاب ويساعد على نمو العظم .
periosteum , alveolar =	سَمْحَاقُ السِّنخ =
periosteum alveolaris =	الغشاء السنخي السنّي = الرباط
periodontal membrane =	السنخي السنّي
periodontal ligament	
periostitic	التهابي سَمْحَاقِيّ متعلق بالتهاب السّمحاق في طب الأسنان : حالة مرضية تجعل السن حساسة للمس أو للضغط أو للقرع .
periostitis = periosteitis	التهاب السّمحاق
periostitis , alveolar =	التهاب السّمحاق السنخي ،
pyorrhoea alveolaris	التقيح السنخي السنّي
periostitis , alveolodental	التهاب سَمْحَاق السنخ السنّي
periostoma = periosteoma	وَرَمٌ سَمْحَاقِيّ
periosurgery	الجراحة حول السنّيّة

peripheral	محيطي ، طرفي ، مطرف ، بعيد عن المركز ، مستطرف
1- متعلق بالمحيط - محيط دائرة أو محيط مضلع أو كثير الأضلاع .	
2 - خارجي : واقع بعيداً عن المركز ، أي الحد الخارجي ، أو السطح الخارجي للجسم .	
3 - سطحي : متعلق بسطح الجسم .	
peripheral artery	شريانٌ مُحيطيّ
peripheral cavity	تجويفٌ مُحيطيّ
peripheral giant cell reparative granuloma	الورم الحبيبي الترميمي المحيطيّ ذو الخلايا العملاقة
peripheral nerve	عَصَبٌ مُحيطيّ ، عَصَبٌ طرفي أي عَصَبٌ تنتهي تفرعاته على سطح الجلد ، ويطلق على المصطلح على أي طرف من الجهاز العصبي المركزي .
peripheral nervectomy	استئصال العَصَب المحيطي ، بتر طرفي للعَصَب قطع جراحي أو قطع طاريء لطرف فرع من جذع العَصَب .
peripheral nervous system	الجهازُ العَصَبِيّ المُحيطيّ انظر عَصَب (Nerve) .
peripheral roll	طيّةٌ مُحيطيّة ، لَقّة مُحيطيّة حواف الطبعة التي تشكل بواسطة الخدين والشفيتين وقاع الفم .
peripheral seal	سدٌ مُحيطيّ مصطلح قديم مرادف لمصطلح ساد الحواف (Border seal) ، انظر ساد (Seal) .
peripheral vein	وريدٌ مُحيطيّ
peripheral walls	جدرانٌ مُحيطيّة
periphery	حافة ، مُحيط ، حد خارجي الحافة الخارجية لسطح أو مساحة ما والبعيدة عن مركزها .
periphery,cavity	مُحيط التجويف ، محيط الحفرة
periphery , denture	مُحيط البدلة السنّيّة
periphery , tooth	مُحيط السن
peripyema	تقيح حوائط العَضْو تقيح يحيط بعضو أو جزء ، مثل سن ، وهذا المصطلح نادر الاستعمال .
periradicular	مُحيط الجذر المحيط بالجذر ، وخاصة جذر السن .
perirhizoclasia	انتفاضُ دواعم جذر السنّ
peristalsis	تَمَعُّج

الحركة المنتظمة للانقباضات العضلية التي تدفع الطعام
وناحج الفضلات خلال الأمعاء الدقيقة من الجهاز الهضمي .
تمعّجيّ
متعلق بالحركات الحوية الدودية في الأمعاء .
peristaltic حركات الحنك
واللسان التمعّجيّة
peristaltic tongue-palate movements مُحيط الفم
peristoma = peristome مُحيط بالفم ، في منطقة الفم
peristomal = peristomatous ورم حوائط الشعيرات = ساركومة
perithelioma = متوسعة الشعيرات
telangiectatic sarcoma ورم يعتقد بأنه ناحج من الخلايا الظهارية للأنسجة الوعائية
البرانية ، ويتكون في العادة وبشكل أساسي من خلايا غير
متميزة عديدة الأشكال مرتبة في نظام إشعاعي حوّل الوعاء ،
ويكون النسيج بين الوعائي متنخرأ في العادة .
peritonsillar مُحيط باللوزة ، مجاور اللوزة
يقع حوّل أو قريباً من اللوزة .
peritonsillar abscess الحُراج حوّل اللوزة
peritonsillar space abscess حُراج المسافة حوّل اللوزة
peritubular مُحيط بالأنبيبات ، حوّل الأذنية الصغيرة
peritubular dentine عاج مُحيط بالأنبيبات
perleche = angular cheilosis صماغ ، التهاب الصوار ،
التهاب الشفة الزويّ
تشقّق زوايا الفم (ملتقى الشفتين) ، وهو أيضاً مرادف
لمصطلح التشقّق الزاوي للشفتين وحرفشفتها وينتج عن
فقد البعد العمودي أو نقص الفيتامين B مع تراكم عدوى
فطرية .
perlingual بطريق اللسان ، من خلال اللسان ،
بواسطة اللسان
مصطلح يستعمل للأدوية التي تتعاطى بواسطة امتصاصها
عن طريق سطح اللسان .
permanent دائم
permanent dentition = secondary dentition إئغار دائم
ظهور الأسنان الدائمة ، التي يكون عددها في فم إنسان يافع
32 سنناً وتشمل : 4 قواطع ، ونايين ، و 4 ضواحك ، و 6
أرجاء في كل من الفك العلوي والسفلي .
permanent liner مُبطّن دائم
permanent restoration حشوة دائمة
permanent teeth أسنان دائمة
permeable نفوذ ، نافذ ، قابل للتخلخل
يسمح بمرور السوائل من خلاله ، أي قابل للرشح .

نفوذية ، نفاذية ، القابلية للتخلخل
حالة الشيء كونه قابلاً للتخلخل : في الفيزيولوجيا خاصة
الأغشية التي تسمح بمرور أو انتقال الجزيئات والأيونات في
المحلول من خلال الثغرات الدقيقة .
permeability يخرق ، ينفذ في ، يتخلل ، نفاذة
ينفذ أو يمر من خلال وينتشر في كل جزء .
permeate نفاذ ، اختراق ، تخلل ، تغلغل
الانتشار أو الامتداد خلال الأنسجة أو الأعضاء ، وهو
مصطلح يستعمل خصيصاً لوصف انتشار الأورام الخبيثة
مستمرة النمو عبر الأوعية اللمفاوية .
permeation عبر المخاطية ، من خلال المخاطية
per mucosal غرسة وتدية عبر المخاطية
per mucosal pin implant (في زراعة الأسنان) : غرسة سنينة ذات ساق أملس أو ملولب
داخل العظم مع بروز وتاد من خلال المخاطية في التجويف
الفموي لدعم بدلة سنينة ثابتة أو نزوعة .
pernasal بطريق الأنف
pernicious وبيل
للدلالة على شيء مميّ ، مخرب أو مؤذ .
pernicious anaemia فقر الدم البيل
perocephalus مشوه الرأس
peroral = per os بطريق الفم - بالفم
تعاطي الدواء من خلال الفم .
per os = peroral عن طريق الفم (لاتينية)
peroxide بيروكسيد
peroxide , hydrogen بيروكسيد الهيدروجين
perpendicular مُعامد ، عمودي
perpendicular line خط مُعامد
perspiration تعرّق
pertussis = whooping cough السعال الديكيّ ، الشاهوق
peru balsam بلّسم بيرو ، عقار بيرو الملطّف
pestle مدقّة ، يد الهاون
قضيّب زجاجي ذو سطح خشن يستعمل في الهاون لسحن
خليطة الأملغم مع الزيت لتكوين مزيج صلب متجانس ، أو
كبسولة في جهاز المزج (Amalgamator) .
pestle & mortar هاون ومدقّة
الأدوات اليدوية لمزج خليطة مع الزيت .
petechia حبرة
نقطة حمراء صغيرة أو علامة حمراء على الجلد أو الغشاء
المخاطي بسبب نزف دموي .

petechiae حَبَرَات
طفح جلدي من بُقع دموية صغيرة أرجوانية .

petit mal الصَّرَعُ الصَّغِيرُ ، داء خفيف
انظر صَرَغ (Epilepsy) .

petrification = petrification تَصَخَّرُ
تَصَخَّرُ اللَّبُّ

petrification , pulp صَخْرُ خَشَائِي ،
صخرة الخُشَاءِ

petromastoid = petrosomastoid صَخْرِي قَذَالِي ، صَخْرِي قَفْوِي

petro-occipital صَخْرَةٌ
الجزء الصَّخْرِيُّ من العظم الصَّدْغِي .

petrosa صَخْرِي ، حَجْرِي
الشَّرِيَانُ الصَّخْرِيُّ

petrosal = petrous فرع من الشريان السحائي المتوسط يغذي الجوف الطبلي في
الأذن . انظر مدخل صَخْرِي (Petrosa) .

petrosal artery العَصَبُ الصَّخْرِيُّ
يعصَّبُ المخاطية الحَنَكِيَّة والغدد . انظر مدخل صَخْرِي
(Petrous) .

petrosal nerve العَصَبُ الصَّخْرِيُّ الغائر
الأصغر

petrosalpingostaphylinus = العضلة الصخرية الغلصمية
رافعة الحنك
the levator veli palantini muscle

petrosal process الناتئ الصَّخْرِيُّ ، الشاخصة الصَّخْرِيَّة
زائدة صغيرة مدببة عند النهاية السفلى للعظم الوتدي تتمفصل
مع قمة الجزء الصَّخْرِيُّ للعظم الصدغي .

petrosal sinuses جُيُوبٌ صَخْرِيَّةٌ
انظر مدخل جيب صَخْرِي (Sinus petrous) .

petrositis = petrositis التهاب الصخرة
صَخْرِي خُشَائِي

petrosomastoid = petromastoid صَخْرِي وَتْدِي

petrosphenoid الشَّقُّ الصَّخْرِيُّ الصَّدْفِي

petrosquamous fissure أخدود ضيق بين الجزئين الصَّخْرِي والقشري للعظم
الصدغي .

petrotympanic fissure الشَّقُّ الصَّخْرِيُّ الطَّبْلِي
الفتحة الضيقة خلف حفرة الوقب التي يمر منها عَصَبُ حبل
الطبل .

petrous صَخْرِي
يشبه الصخرة .

petrous bone العَظْمُ الصَّخْرِيُّ
الجزء الصَّخْرِيُّ للعظم الصدغي .

Peutz-Jegher's syndrome = متلازمة بويتز-بيجرز = داء
السلائل المعوي الوراثي hereditary intestinal polyposis
مرض وراثي نادر يتميز باصطبغ ميلانيني للوجه ، ومخاطية
الفم ، واليدين والقدمين ووجود السلائل المعوية التي
تُشاهد عند المداخلة الجراحية . ويمكن أيضا وجود ألم بطني
متكرر وقرقر بالبطن .

pH باهاء ، رمز درجة الحموضة ، الرقم الهيدروجيني
قياس تركيز أيونات الهيدروجين وبالتالي معرفة نسبة
الحموضة أو القلوية للسائل . ويعبر عن هذا بالأعداد من 1
إلى 14 ؛ حيث يكون المحلول متعادلاً في درجة 7 وحامضياً
إذا كان الرقم أقل من 7 وقلوياً إذا كان أكثر من 7 ؛ يتخرب
ميناء السن عند ما يكون باهاء اللعب 5.5 أو أقل . بينما لا
يتخرب ميناء السن المعالج بالفلوريد حتى يصل الرقم
الهيدروجيني إلى 2.5 .

الرقم الهيدروجيني ؛ اللوغاريتم العشري لمعكوس درجة
تركيز شاردة الهيدروجين في محلول .

phag- , phago- (سابقة) أَكَّال ، التهام ، بَلْعَمَة ، الأكل
-phagia (لاحقة) أَكَل ، مُلتهم

phagedenic أَكَلِي ، قارض

phagedenic gingivitis = التهاب اللثة الأَكَّال = التهاب اللثة
التقرُّحِي الحاد

acute ulcerative gingivitis

phagocyte خلية بالعة ، بَلْعَمِيَّة
أية خلية تبتلع الكائنات الدقيقة أو الخلايا الأخرى أو
الأجسام الغريبة .

phagocytosis انحلال البَلْعَمِيَّة ، تَخْرُبُ البَلْعَمِيَّة
العملية التي تقوم فيها خلايا الدم البيضاء مثل : الكريات
البيضاء متعدِّدة النوى ، والخلايا اللَّمفاوِيَّة الكبيرة مثل :
الخلايا وحيدة النواة ، والخلايا البيوزينية بالتهام المواد الغريبة
مثل الجراثيم الميتة المعدية والخلايا ، إلخ ، داخل الهيولى
توجد هذه الخلايا بأعداد كبيرة في النَّصْحَةُ الالتهابِيَّة ، انظر
أيضا خلية بلعمية (Macrophage) .

phagodynamometer مقياسُ شدة المضغ
أداة أو جهاز لقياس قوة المضغ .

phantom 1- شبح ، شَبْحِي
2- هامة ، نموذج

phantom head نموذج رأس
تمثال لعرض الملابس ؛ نموذج يمثل رأس المريض ، تركَّب
عليه أسنان صناعية أو أسنان طبيعية مقلوغة تُضد بجانب
بعضها في ما يمثل فم المريض ، لتعليم طلبة طب الأسنان
طرق المعالجة السنية .

phantom odontalgia ألم السن الشَّبَحِيَّة
إحساس المريض بألم في سنخ ملتئم سبق أن قُلع سن منه .

phantom tumour ورمٌ شَبَحِيٌّ

pharmacial صيدلكي ، عقاقيري
متعلق بالصيدلة (Pharmacy) .

pharmaceutic = pharmaceutical دوائيٌّ
متعلق بالصيدلة ، أي متعلق بفن تركيب العقاقير .

pharmaceutical = pharmaceutic صيدلانيٌّ
متعلق بعلم الصيدلة ، أي متعلق بفن تركيب العقاقير .

pharmaceutical chemistry كيمياءٌ صيدلانيَّة ، الكيمياء
الصيدلانيَّة

pharmaceutics علم الصيدلانيَّات
1- فن تركيب الأدوية .
2- الكيمياء الصيدلانية (Pharmaceutical chemistry) .

pharmaceutist = pharmacist صيدلانيٌّ ، صيدلكي ،
مختص بالصيدلة
مختص في علم تركيب العقاقير ، يعمل في العقاقير

pharmacist = pharmaceutist صيدلكيٌّ ، صيدلانيٌّ ،
مختص بالصيدلة

pharmaco- (سابقة) عقار ، دواء

pharmacochemistry = pharmaceutical chemistry كيمياءٌ صيدلانيَّة ، الكيمياء الصيدلة

pharmacodiagnosis تشخيصٌ دوائيٌّ
استعمال الأدوية في المساعدة على تشخيص المرض .

pharmacodynamics تأثير العقاقير ، دراسة فعل العقاقير ،
الديناميكا الدوائية
دراسة فعل الأدوية على الكائنات الحية .

pharmacognosist اختصاصيُّ النَّبَاتَاتِ الطَّبِّيَّة
متخصص في علم العقاقير الخام ، أي في وصف العقاقير
الخام .

pharmacognosy علمُ العقاقير
فرع من علم الصيدلة يهتم بالعقاقير الخام ويبحث في
خصائص الأدوية وتأثيرها .

pharmacologist اختصاصيُّ علم الأدوية - اختصاصيُّ
الفارماكولوجيا
متخصص في علم الأدوية وفي تركيب الأدوية وتأثيرها .

pharmacology الفارماكولوجيا ، علم الأدوية
فرع من العلوم الطبية يبحث في خصائص وتأثيرات الأدوية
بشكل خاص .

pharmacomania هَوَسُ الأدوية ، هَوَسٌ دوائيٌّ
رغبة مرضية في تعاطي الأدوية ؛ هَوَسٌ إدمان العقاقير .

pharmacopeia = pharmacopoeia دُستورُ الأدوية ، مبحث
تحضير الأدوية ، أفرآذين ، دستور الصيدلة

pharmacophobia رهبة العقاقير ، رهَابُ الأدوية
خوف مرضي من تعاطي الأدوية .

pharmacopoeia = pharmacopeia دُستورُ الأدوية ، مبحث
تحضير الدواء ، دُستورُ الأدوية والعقاقير
مجموعة من المعادلات وطرق تحضير الأدوية ؛ وبخاصة
كتاب رسمي يحتوي على المعادلات والطرق النموذجية
المعتمدة . نشرة رسمية للأدوية واستعمالاتها .

pharmacotherapy = معالجة دوائية ، علم المعالجة
pharmacotherapeutics الدوائِيَّة ، الاستدواء
علاج المرض بالأدوية .

pharmacy صيدلة ، صيدلكية ، صناعة الصيدلة
1- تحضير الأدوية من الوصفة الطبية .
2- مكان تحضير الأدوية وصرفها .

pharyngalgia ألم البلعوم ، وجع البلعوم

pharyngeal بلعوميٌّ
متعلق بالبلعوم .

pharyngeal artery الشَّرِيَّانُ البُلْعُومِيُّ
يغذي البلعوم وأغشية الدماغ وعضلات وأعصاب العنق إلخ
؛ ويتفرع إلى فرعين : الشريان البلعومي ، والشريان
البلعومي الصاعد . انظر مدخل بلعومي (Pharyngea) .

pharyngeal nerves أعصابٌ بلعوميَّة
تعصب المخاطية البلعومية والعضلات البلعومية ، انظر
بلعومي (Pharyngeus) .

pharyngeal plexus ضفيرةٌ بلعوميَّة
الضفيرة التي تنشأ منها الأوردة البلعومية ، انظر مدخل
ضفيرة بلعومية (Plexus pharyngeus) .

pharyngeal pouches الجَيْبَاتُ البُلْعُومِيَّة ، جيوبٌ عُصْمِيَّة

pharyngeal reflex منعكسٌ بلعوميٌّ

pharyngeal tubercle حُدْبَةٌ بلعومية ، حُدْبَةٌ بلعوميَّة

pharyngitis = sore throat التهابُ البلعوم = التهابُ الحلق

pharyngitis , acute lymphonodular التهابُ الغُدُدِ اللَّمْفِيَّةِ
البلعوميَّة الحاد
عدوي فيروسيَّة تصيب الحنك الرخو والبلعوم الغمي يسببها
فيروس كوكساكي 10 (Coxsackie virus A10) ، وتتميز
حطاطاتٌ بيضاء أو صفراء ، والتهابُ الحلق ، وصداع ،

وحشى وتحدث بشكل رئيسي عند الأطفال والشباب
الياعين.

pharyngo- (سابقة) بلعوم ، بلعومي

pharyngo-amygdalitis التهاب البلعوم واللوزتين

pharyngo-epiglottic بلعومي لسان مزماري

pharyngoepiglotticus muscle العَضَلَةُ البُلْعومية لسان
المزمارية

متعلق بالبلعوم ولسان المزمار .

pharyngo-esophageal بلعومي مريئي

متعلق بالبلعوم والمريء .

pharyngoglossal بلعومي لساني

متعلق بكل من البلعوم واللسان .

pharyngoglossus العَضَلَةُ البُلْعومية اللسانية

ألياف عضلية تمتد من العَضَلَةُ القابضة البُلْعومية العليا إلى
اللسان .

pharyngolaryngeal = laryngopharynx بلعومي حنجري

pharyngomaxillary بلعومي فكي

متعلق بكل من البلعوم والفك العلوي .

pharyngomaxillary space = الحيزُ البُلْعومي الفكي

parapharyngeal space العلوي = الحيزُ نظير البُلْعومية

pharyngonasal بلعومي أنفي

متعلق بكل من البلعوم والأنف .

pharyngo- oral = oropharynx بلعومي فموي

متعلق بكل من البلعوم والفم .

pharyngopalatine بلعومي حنكي

متعلق بكل من البلعوم والحنكي .

pharyngopalatine muscle = العَضَلَةُ البُلْعومية الحنكية

muscle palatopharyngeus

pharyngoparalysis شكّل البُلْعوم

pharyngoplasty رأب البُلْعوم ، ترقيع البُلْعوم ،
تقويم البُلْعوم

عملية جراحية تجميلية لتقويم البُلْعوم .

pharyngorrhagia نَزفٌ بُلْعومي ، نَزفُ البُلْعوم

pharyngotympanic بلعومي طبلي

متعلق بالبلعوم وغشاء طبلة الأذن .

pharyngotympanic tube = القَنَاةُ البُلْعومية الطبليّة ، الأُتُوبُ

Eustachian tube البلعومي الطبلي = قَنَاةُ استاكيوس = النفير

قَنَاةُ تصلُ البُلْعوم العلوي بالأذن الوسطي .

pharynx بلعوم

القَنَاةُ العضلية المخاطية المكونة للنهاية العلوية للقَنَاةِ الهضمية
ما بين الفم والأنف والمريء ؛ الجزء الخلفي من الفم والمبطّن
بالغشاء المخاطي يؤدي إلى المريء ويتصل مع التجويف
الأنفي والحنجرة والأذنين من خلال قَنَاةِ استاكيوس ،
ويشتمل على البُلْعوم الأنفي ، والبُلْعوم الفموي ، والبُلْعوم
الحنجري .

pharynx , nasal بلعوم أنفي

phase طور ، حالة ، مظهر ، شكل

phase diagram شكلٌ تخطيطيٌّ ، رسمٌ بيانيٌّ

رسم منحنيات التبريد وذلك بتعيين درجات الحرارة في
الحالة السائلة والصلبة لمتلف مكونات الخليطة المعدنية .

phase I therapy المَرْحَلَةُ العِلاجِيَّةُ الأُولَى

الجزء الأول من خطة العلاج ، ويشمل الإجراءات العلاجية
حول السنينة غير الجراحية والإجراءات السنينة الأخرى اللازمة
لتقليل الالتهاب وإزالة العدوى .

phase II therapy المَرْحَلَةُ العِلاجِيَّةُ الثَّانِيَّةُ

المرحلة الثانية من خطة العلاج ، وتشمل العلاج الجراحي
حول السني .

phase III therapy المَرْحَلَةُ العِلاجِيَّةُ الثَّالِثَةُ

المرحلة النهائية من خطة العلاج ، وتشمل مرحلة الترميم
التعويضي لطب الأسنان .

-phasia (لاحقة) حُبْسَةُ كَلَامِيَّةُ

phatne = phatnoma = alveolus سنخ السن ، وَقَبُ السن

مصطلح قديم بطل استعماله .

phatnorrhagia نَزفُ سنخ السن

نزف من سنخ السن .

phatnorrhoea = تقيح دواعم السن والأسناخ = تقيح

سنخي سني ، رُعَالُ

pyorrhoea alveolaris فيناسيتين

phenacetin مسحوق بلوري أبيض يستعمل كمسكّن ، بشكل مركّب
عادة مع أدوية أخرى مثل الأسبرين . في الوقت الحاضر
بطل استعماله بسبب خطره حيث أنه يسبب التلف
الكلوي .

phenol = carbolic acid فينول = حامض الكربوليك

مشتق من قطران الفحم كان يستعمل سابقا كمضاد للعدوى
وكمطهر .

phenomenon ظاهرة

phenomenon, Jaw-winking = ظاهرة الغمزة الفكية =

Gunn's syndrome ظاهرة جن

phenytoin sodium صوديوم فينيتوين
دواء من خواصه أنه مضاد للتشنج يستعمل في حالات الصرع ، أحد أشكاله هو إيبانوتين ؛ يؤدي استعماله لفترة طويلة إلى فرط نمو اللثة .

phial قنينة ، قارورة صغيرة
وعاء زجاجي صغير لتخزين الأدوية أو السموم .

philtrum نثرة ، الميزاب الشفوي المتوسط ، الانخفاض فوق الشفة وتحت الحاجز الأنفي
الانخفاض الموجود عند وسط الشفة العليا تحت الأنف .

phimosis تضيق ألقلفة ، شَبَم ، ضيق
ضيق شفوي ، رَتَقُ شَفَوِيٌّ ، شَبَمُ شَفَوِيٌّ
انسداد « لفتحة طبيعية » الفم .

phimosis , oral = labial phimosis شَبَمٌ فَمَوِيٌّ = ضيقُ شَفَوِيٍّ
(سابقة) وريد ، أوردة

phleb- , phlebo- قَطْعُ الْوَرِيدِ ، بَتْرُ الْوَرِيدِ ، خَرْجُ الْوَرِيدِ

phlebectomy التهابُ الْوَرِيدِ

phlebitis (سابقة) وريد ، أوردة

phlebo- , phleb- بَلْغَمٌ
الخاط و بالأخص ما تفرزه مخاطية الأنف والحنك . مصطلح قديم مهمل للبلغم .

phlegmatic بَلْغَمِيُّ الْمَزَاجِ

phlegmon تَفَالُ الْتَهَابِيِّ مُنْتَشِرٍ ، قَلْعَمُونٌ ، التهاب قيحي موضعي
التهاب حاد للنسيج تحت الجلد أو النسيج تحت الغشاء المخاطي ، يؤدي إلى انتشار واسع للتهاب (عدوى).

phlegmon of the tongue = قَلْعَمُونُ اللِّسَانِ = التهاب اللسان
المنتشر الحاد

acute diffuse glossitis رُهَابٌ ، رُهْبَةٌ ، رُعْبٌ

phobia خُرَاجُ عُنُقَائِيٍّ ، خُرَاجُ فُونِيكْسٍ
آفةٌ دُرُوبِيَّةٌ تَنْشَأُ كاحتداد لالتهاب مُزْمَنٌ دُرُوبِيٌّ حَوْلَ سِنِيٍّ أَوْ خُرَاجٍ سِنَخِيٍّ مُزْمَنٍ .

phoenix abscess إِخْرَاجُ الصَّوْتِ ، تصويت
انسحاب الهواء ماراً من خلال الحبال الصوتية مسبباً الصوت ، الذي يتحول إلى كلام حينما يمر خلال الممرات الهوائية .

phonation صَوْتِيٌّ ، تَلْفِظِيٌّ
متعلق بأصوات الكلام .

phonetic قِيَمَةٌ صَوْتِيَّةٌ
ميزة أو جودة الترددات الصوتية .

phonetic values

phonetics الصَوْتِيَّاتُ
علم الأصوات المستعملة في الكلام .
دراسة ترددات الكلام بالنسبة لإخراجها واستقبالها وانتقالها .

phosphate-bonded investment مسحوقُ كَاسٍ فسفاتيُّ
الارتباط
مسحوق كاس يستخدم فيه أكسيد الميزيوم والفوسفات (عادة فسفات أحادي الأمونيوم) كرابط .

phosphate-bonded investment مادةٌ مسحوقُ كَاسٍ
فسفاتي الارتباط
مادة المسحوق الكاسي الذي يمزج بالماء ، ويتحمل درجات الحرارة العالية ، ولا يحتاج إلى استعمال حلقة الصب .

phosphonecrosis of the jaw = نَخْرُ الْفُكِّ الْفُسْفُورِيِّ لِلْفَكِّ =
phossy jaw نخر الفك الفسفوري
تموت الفك بسبب تسمم فوسفوري ؛ يسمّى أيضاً نخر الفك الفوسفوري (Phossy jaw) .

phosphorescence 1- التفسُّرُ ، الوَمِيضُ الْفُسْفُورِيُّ
تألُّوٌّ أَوْ تَأَلَّقٌ يَنْشَأُ عَنْ امتصاص الإشعاعات ويستمر لفترة بعد انقطاعها .

2- تَأَلَّقٌ
فُوسْفُورِيٌّ
متعلق بالفوسفور كعنصر خماسي التكافؤ .

phosphoric حَمِضُ الْفُسْفُورِيكِ
انظر حمض أورثوفوسفوريك (Orthophosphoric acid) .

phosphorism تَسَمُّمٌ بِالْفُوسْفُورِ

phosphorous فُوسْفُورِيٌّ ، فُوسْفُورُوزٌ
متعلق بالفوسفور كعنصر ثلاثي التكافؤ .

phosphorus فوسفور ، الفوسفور
عنصر غير معدني ، رمزه الكيميائي «P» ، يوجد بشكل شائع على صورتين : الفسفور الأبيض أو الفسفور الأصفر ، وهو صلد شبه المنفذ للضوء ، سام شديد الاشتعال ؛ والفسفور الأحمر أو الفسفور عديم الشكل هو مسحوق أحمر بني غير سام ، وغير قابل للاشتعال .

phosphorus poisoning تسمم فسفوري

phossy jaw = phosphonecrosis نخر الفك الفسفوري =
نخر الفك الفسفوري ، تنكز فسفوري
تموت الفك ، بسبب التسمم الفسفوري .

phot- , photo- (سابقة) ضوء

photoelectric كَهْرَضَوِيٌّ

photoelectric effect	أثر كهروضوئي	physical properties	الخواص الفيزيائية ، خواص طبيعية
	نوع من تفاعل الأشعة السينية مع مادة الفلم الشعاعي حيث تقذف إلكترونات الذرة بالفوتون الخارجي وتمتص كل طاقة الفوتون .	physical retainer	مُثبتةٌ وظيفيةٌ انظر مثبتة وظيفية (Retainer , physical) .
photography	تصوير فوتوغرافي	physical therapy = physiotherapy	العلاج الطبيعي
photography , dental	تصوير سنيّ فوتوغرافي	physician	طبيب
photography ,extra-oral	التصوير الفوتوغرافي خارج الفموي	physiologic = physiological	فيزيولوجي ، وظيفي ، وصفي طبيعى ، غريزي ، سوي
photography ,intra-oral	التصوير الفوتوغرافي داخل الفموي		متعلق بعلم وظائف الأعضاء (Physiology) .
photomicrograph	صورة مجهرية	physiologic age	عُمر بدني انظر عمر بدني (Age , physiologic) .
	صورة فوتوغرافية مأخوذة بواسطة المجهر لكائن أو جسم دقيق لجعله مرئياً بالعين المجردة .	physiologic force	قوة طبيعية
photomicrography	تصوير مجهري	physiologic occlusion	إطباق طبيعي ، إطباق وظيفي ، إطباق فيزيولوجي
	تصوير فوتوغرافي عن طريق المجهر .		إطباق متوافق مع وظائف الجهاز الماضغ .
photon	فوتون	physiologic rest position	وضعية الراحة الفيزيولوجية ، وضع الراحة الاسترخائي
	1- وحدة القوى الضوئية ، جزئية التشعُّع الكهربائي س-2- وحدة الإشعاع الكهرومغناطيسي .		وضع الفك السفلي حينما يكون المريض في وضع قائم مريح ، ولتقمتا الفك السفلي في وضع طبيعي متعادل غير مجهد في الجوف الحقاني .
phrenic nerve	العَصَبُ الحجابي	physiological	فيزيولوجي ، لامرضي ، سوي ، غريزي
	عَصَبُ الحجاب الحاجز .		متعلق بعلم وظائف الأعضاء . طبيعي بعكس مرضي .
phycomycetes	فُطرياتٌ طُحليّةٌ ، فطور الأعشاب البحرية	physiological root =	جذرٌ فيزيولوجي ، جذر وظيفي ،
phycomycosis	داء الفطور الطحلبية ، فُطارٌ طُحليّ	clinical root	جذرٌ غريزي = جذرٌ إكلينيكي
	مرض فطري حاد للأعضاء الداخلية من الجسم ؛ أحد مظاهره أنه يبدأ بالأنف وينتهي بمهاجمة الأوردة والأوعية اللمفاوية .		جذر السن الطبيعية
phyma	1- نامية جلدية ، ورم جلدي	physiologically balanced	إطباقٌ متوازنٌ فيزيولوجياً
	ورمٌ مكوّنٌ من الجلد أو النسيج تحت الجلدي.	occlusion	إطباقٌ متوازنٌ يكون متوافقاً مع المفصل الفكي الصدغي والجهاز العصبي العضلي .
	2- درنة ، فيمة	physiology	علم وظائف الأعضاء ، دراسة وظائف الجسم الطبيعية ، الفيزيولوجيا ، علم الغرائز ، مبحث الغريزة
	انتفاخٌ محدودٌ على الجلد بسبب النضح ، أكبر من الدرينة ، وهو مصطلح بطل استعماله .	physiotherapy	المعالجة الفيزيائية ، علاج طبيعي
physi- , physio-	(سابقة) فيزيولوجي ، طبيعة ، طبيعي ، جثمانى ، فيزيائى		المعالجة بالقوى الطبيعية مثل الحرارة ، والضوء ، والكهرباء ، والتدليك .
	مضاد ، حالة مرضية .	physocephaly	نُفْخُ الرأس
physical	1- طبيعي متعلق بالطبيعة	phyto-	(سابقة) نباتي ، نبات
	2- مادي متعلق بالمادة	phytosis	داءٌ طُفيليّ نباتي
	3- فيزيائى متعلق بعلم الفيزياء .		أى مرض تسببه الجراثيم ؛ وهو مصطلح متروك .
	4- بدني ، جثمانى متعلق بالجسم .	pick = toothpick	منكاش ، خلال الأسنان ، منكاش الأسنان ، يُخلل الأسنان
physical bond	ربط طبيعي		
	رابطة تتعلق بالتجاذب الضعيف فيما بين الذرات .		
physical contact	تماس وظيفي ، تماس مادي		
physical growth	نمو جسّمى ، نمو بدني		

أداة رفيعة من الخشب أو البلاستيك أو الختلة للتنظيف بين الأسنان ، وإخراج ما انحصر بينها من فضلات الطعام وخلافه .

Pickerill's lines خطوط بيكريل نسبة إلى هـ . ب . بيكريل ، HPPickerill ، 1956-1879 ، جراح إنجليزي وطبيب أسنان ، عاش في نيوزيلاند . خطوط أفقية متراكبة على سطح ميناء السن .

pickler مصقل حمضي (للتنظيف الكيميائي) جهاز يستخدم لتنظيف المعادن من الأكسدة والشوائب الأخرى .

pickling صقل حمضي تنظيف الأسطح المعدنية من الأكسدة والشوائب الأخرى بغمر المعدن في محلول مخفف (30-40٪) من حمض الكبريتيك أو حمض الهيدروكلوريك ، ويمكن إنجاز هذه العملية إما بغلي المحلول والمعدن المصبوب معاً أو بسقاية المعدن المصبوب الحامي في محلول مخفف بارد . انظر حمام حمضي (Acid bath) . عملية يوضع فيها المعدن الساخن في الحمض لإزالة أكسدة السطح .

picrogeusia مرارة الذوق الإحساس بطعم مرارة في الفم بسبب مرضي .

picture 1 - صورة ، رسم
2- وصف دقيق

picture , x-ray رسم شعاعي ، صورة شعاعية [مختصر] أداة تحديد الوضع =

PID = position indicating device = beam guiding instrument أداة توجيه الشعاع

piece قطعة

pier = abutment = intermediate abutment دعيمة ، ركيزة مرتكز ، دعمة (في طب الأسنان التعويضي) : دعامة متوسطة (Intermediate abutment) .

pier , bridge دعيمة الجسر

pier , occlusal دعيمة إطباقية

pier band شريط داعم ، رباط الدعامة أي طوق أو رباط يصنع لينطبق على محيط السن الدعامة .

Pierre Robin's syndrome متلازمة بيير روبان نسبة إلى ب . روبان ، PRobin ، 1950-1867 ، عالم أنسجة فرنسي ، وأخصائي أمراض الفم .

1- مرض خلقي يتميز بذقن صغير ، وفلح الحنك ، وانزياح اللسان إلى الخلف وقد يؤدي إلى الموت نتيجة انسداد التنفس .

2- مرض خلقي يتميز بنقص نمو الفك السفلي والانزياح الخلفي للسان الذي يمكن أن يسبب انسداد في البلع والتنفس .

(سابقة) ضغط

piezo- راسم ضغطي ، أداة تسجيل الضغط شكل من البلاستيك ، يتشكل بواسطة الضغط من اللسان والشفتين والحددين على المناطق الدرداء من الفم خلال تصنيع البدلات السنية .

pigment 1- صباغ المادة الملونة أو الصبغة في أنسجة أو خلايا النباتات والحيوانات ، طبيعية كانت أو غير طبيعية . انظر أيضاً العامل التألقي (Fluorescent agent) .

2- يصبغ ، يخضب حبيبات صباغية صبغية ، صباغي تلون ، اصطبغ ، تخضب ، تصبغ تلون الجسم نتيجة ترسب الصبغة بما الذي يؤدي إلى تغير لونه .

pigmentation , amalgam تصبغ الأملغم ، تلون الأملغم ، التفضض ، التسمم الفضي تصبغ البزموت ، تلون البزموت تلون الأغشية المخاطية الفموية بحبيبات من كبريتيد البزموت ، يمكن أن يتظاهر خط داكن على الحافة اللثوية .

pigmentation , bismuth تصبغ اللثة أي ترسب مادة ملونة بالأنسجة اللثوية .

pigmentation , gingival تصبغ ميلانيني مصطبغ ، صباغي ، مخضب ، ملون يتميز بترسب الصبغ .

pigmentation , melanin ورم أرومي مينائي مصطبغ ورم أرومي مصطبغ ، شامة خلوية صباغية

pigmented شامة صباغية ، خال «بالعامية» ورم أرومي عصبي مصطبغ ورم أرومي عصبي مصطبغ التهاب الفم الفروري التصبغي ورم صباغي كسر شعري ، انشعار كسر أو شرخ دقيق كالشعرة يحدث في العظام القحفية .

pigmented ameloblastoma سن بلكنجتون - تيرنر

pigmented cellular nevus سن بلكنجتون - تيرنر

pigmented mole سن بلكنجتون - تيرنر

pigmented neuroblastoma سن بلكنجتون - تيرنر

pigmented purpurtic stomatitis سن بلكنجتون - تيرنر

pigmented tumour سن بلكنجتون - تيرنر

pilation سن بلكنجتون - تيرنر

Pilkington-Turner's tooth سن بلكنجتون - تيرنر

سن خلفية تشريحية صناعية بزواوية ميل للحذبة تساوي 30 درجة .

pill حَبَّة
كتلة صغيرة صلبة (قرص) ، إما بيضوية أو كروية يمكن تناولها عن طريق الفم كدواء .

pillar قاعدة ، عماد

pillar of the veil of the palate = velum palatinum عماد شرع الحنك = غنذبة

pillars, anterior = palatoglossal arch الأعمدة الأمامية = القوس اللسانية الحنكية

pillars of fauces أعمدة الحلق ، عماد الحلق
ثنيات عضلية مقوسة على جانبي فتحة البلعوم ، تمتد من الحنك إلى قاعدة اللسان والبلعوم ؛ وتطوق اللوزتين الأعمدة الأمامية تسمى أيضاً القوس اللسانية الحنكية (Palatoglossal arch) ، والأعمدة الخلفية تسمى القوس البلعومية الحنكية (Palatopharyngeal arch) .

pillars, posterior = palatopharyngeal arch الأعمدة الخلفية = القوس البلعومية الحنكية

pillet حَبِيَّة ، حبة صغيرة

pilocarpine بيلوكاربين
عقار يستعمل لزيادة إفراز اللعاب والعرق . وكنقطة للعين لتقليل الضغط داخل العين .

pilula = pill = p = pil حَبَّة (لاتينية)
تستعمل في كتابة الوصفة الطبية واختصارها P أو pil .

pin دَبُوسٌ ، سَقُور
1 - بروز بشكل دَبُوس من السطح الاطباقي لحشوة مصبوبة لزيادة التثبيت ، وذلك بانطباقها التام داخل بئر إسطواني أو بئر مستدق في النسيج السني يكون جزءاً من الحفرة المحضرة في السن .

2 - دَبُوس معدني أو سلك معدني يثبت داخل بئر الدَبُوس المحضّر في عاج السن بواسطة لاصق إسمنتي أو بالاحتكاك ، أو دَبُوس مُحَلَّزَن يدفع بشكل لولبي داخل بئر الدَبُوس ؛ يستخدم لتثبيت الحشوة التي تُرص على الدَبُوس أو الدبايس وهي في الحالة اللدنة .

3 - إسفين قصير أو وتد يستخدم في طب الأسنان لتثبيت تاج اصطناعي على جذر السن .

4 - قضيب معدني أسطواني طويل يستخدم لتثبيت قطع العظم في حالات الكسور .

pin , Begg's دَبُوس بيج

دَبُوس نحاسي لين يستخدم لتثبيت الأسلاك القوسية في دعامات بيج أو السنادات القوسية حسب بيج Begg's brackets ، انظر طبقة (Appliance) .

pin , biphasic دَبُوس ثنائي الجانب ، دَبُوس ثنائي الطَّور
التثبيت الخارجي للعظم باستخدام مسامير لوكبية معدنية تدخل من خلال الجلد في العظم ، وهيكل تثبيت معدني ، وعمود تثبيت أساسي بلاستيكي يعدل حسب الحالة لتثبيت مسامير العظم .

pin , cemented دَبُوسٌ مثبت بالإسمنت اللاصق ، دَبُوس ملاطي
وتد أو وتاد يلصق في مكانة داخل قنّاة سابقة التحضير في عاج السن لتساعد على التثبيت .

pin , fixation دَبُوسٌ التثبيت
انظر تثبيت (Fixation) .

pin , friction-retained دَبُوس احتكاكي مُثَبَّتٌ
وتد أو وتاد قطره أكبر من البئر التي سبق تحضيرها في عاج السن مما يؤدي إلى التثبيت بواسطة الاحتكاك ؛ يستقر الدَبُوس في مكانه عادة داخل بئر الدَبُوس بواسطة الطرق الخفيف بطريقة ذات وسادة .

pin holder ممسكُ الدَبُوس

pin , incisal guide دَبُوس المرشدة القاطعية
انظر تيجان وجسور (Crown and bridge) .

pin , plastic دَبُوسٌ بلاستيكي

pin , restoration دَبُوس الحشوة
دَبُوس معدني أملس أو مُحَلَّزَن أو أسطواني أو مستدق يستخدم لتثبيت الحشوة في حالتها اللدنة داخل الحفرة المحضرة في السن .

pin retained مُثَبَّتٌ بالدَبُوس

pin retention تَثْبِيتٌ بالدَبُوس

pin , root دَبُوسُ الجَذر
وتاد معدني يثبت بجذر السن .

pin , self-shearing دَبُوسٌ ذاتي الانفصال
دَبُوس يثبت على القبضة ويدفع بتطبيق ضغط خفيف في البئر المحضرة لاستقباله ، وعند استقراره في مكانه ينفصل في نقطة محددة عن القبضة بحيث يبقى منه جزء منغرس في السن وجزء بارز يستخدم في التثبيت .

pin , self-threaded دَبُوس ذاتي اللولبة
دَبُوس محلزن من الفولاذ المقاوم للصدأ يدفع في بئر محضرة في العاج قطرها أصغر من قطر الدَبُوس . تتحقق أعلى قيمة

للتثبيت بالنسبة للدبابيس ذاتية الحلزنة حينما تكون البئر بعمق 2-25 ملم في عاج السن . هذا النوع من الدبابيس أكثر تثبيتاً بثلاث مرات من الدبابيس المثبتة بالاحتكاك المحكم ، وبعشر مرات من الدبابيس الفولاذية الصامدة الحلزنة التي تلصق داخل قناة مبطنة بورنيش الكوبال (Copal varnish) . يدفع الوتد بشكل لولبي داخل القناة العاجية سابقة التجهيز إما بواسطة أداة يدوية أو أداة دوارة .

pin , Steinmann's دبوسُ شتاينمان

قضيب معدني ، ذو طرف حاد ، يمكن دفعة عبر العظم للتثبيت في موضع الكسر ، يمكن أن يستعمل كوسيلة لوصل العظام المكسورة .

pin tooth = anterior tooth سن ذات دبابيس = سن أمامية
سن خزفية ذات دبابيس ذهبية من الجهة الخلفية تساعد على تثبيتها بالبدلة السنية .

pin , two-in-one دبوس اثنان في واحد

دبوس يثبت على مرحلتين ، حيث يدفع قسم منه إلى عمق معين قبل دفع القسم الثاني .

pin channel قناة الدبوس

ثقب أو قناة تحضر بعمق 2 - 3 ملم داخل عاج السن بواسطة مثقاب حلزوني مجهز خصيصاً . يستقر الدبوس داخل القناة ويثبت بالاحتكاك ، أو بالإصاق أو باللولبة للمساعدة في تثبيت الحشوة النهائية .

pinafore مئزر ، مبدعة

ما يوضع على الصدر من قماش واق وخلافه .

pinafore holder حامل المئزر ، ممسك المبدعة

Pindborg's tumour = ورم بينبورج = الورم ذو المنشأ السني

calcifying epithelial الظهاري المتكلس

odontogenic tumour

نسبة إلى ج. ج. بينبورج ، J.J.Pindborg ، قبل 1921 ،
أخصائي دانتاركي بأمراض الفم .

pinhole بئر الدبوس ، ثقب الدبوس

الحفرة التي يستقر فيها الدبوس أو الوتد .

piniform مخروطي الشكل ، وتدي الشكل

pink spot = internl tooth بقعة قرنفلية ، بقعة مخرمة =

resorption امتصاص السن الداخلي

مصطلح يستعمل لوصف منطقة قرنفلية اللون في تاج السن تتحول إلى امتصاص داخلي ؛ ينتج اللون الأحمر الوردي أو القرنفلي عن الأنسجة الوعائية مفرطة التشكل التي تشاهد من خلال عاج ومينا السن المتآكل .

pink tooth of Mummery السنّ الورديّة حسب ممرى

pink wax شمع أحمر وردي ، شمع قرنفليّ

مصطلح قليل الاستعمال لشمع التكييف (Modelling wax) . انظر شمع (Wax) .

pinlay حشوة مصبوبة بدبوس

حشوة معدنية مصبوبة تستقر داخل حفرة في السن أو حشوة معدنية مصبوبة تُغطّي سطح السن ذات وسيلة تثبيت إضافية هي دبوس أو دبابيس توجد بين سطحها الإطباقى ومع السن .

pinledge الدعامة ذات الدبابيس ، حشوة بدبابيس مثبتة ،

اللسانية ذات الدبابيس

1 - حشوة مصبوبة مثبتة بالدبابيس تمتد من الحد القاطع حتى كامل السطح الحنكي أو اللساني للأسنان القاطعة في الفكين ؛ نوع من التحضيرات العلاجية السنية على السطح اللساني أو السطح الحنكي للأسنان الأمامية ، تستخدم فيه دبابيس متوازية تثبت في عاج السن لدعم وتثبيت حشوة ذهب مصبوبة .

2 - مثبتة أو ركيزة لجسر تثبت في مكانها بواسطة دبابيس أو وتد تمتد داخل جذر السن الداعمة .

pinna = external ear صيوان الأذن = الأذن الخارجية

pinnal صواني ، متعلق بصوان الأذن

pipe غليون ، غليون التدخين

pipe jaw فكٌ غليونيّ ، فكُ الغليون

ألم مبرح في الفك بسبب حمل غليون التدخين في الفم باستمرار .

pipe-smoker's plate حنكٌ مدخنيّ الغليون

pipette = pipet ممصّص

أنبوب زجاجي لسحب السوائل عن طريق المص .

pipette, capillary ممص شعري

piriform = pyriform كمثري الشكل ، أجاصي الشكل

على شكل الكمثرى .

piriform aperture فتحة كمثرية الشكل

piriform fossa الحفرة كمثرية الشكل

منطقة كمثرية الشكل في الفك العلوي تكوّن الوجه الجانبي السفلي من الحفرة الأنفية تربط من خلالها أسلاك التعليق للتثبيت الفكي العلوي والسفلي .

Pirogoff's triangle = مثلث بيروجوف = مثلث تحت العضلة

اللسانية واللامية

نسبة إلى ن. أ. بيروجوف ، N.I.Pirogoff ، 1810-1881 ،

جراح ومشرّح روسي .

2 - يدور على محور

3 - يحور ، يزود بمحور

4 - يُدار على محور

الفراغ المثلث المحدد بالحافة الخلفية للعَضَلَة الضرسية اللامية
والوتر الأوسط للعَضَلَة ذات البطنين والعَصَب تحت اللسان .

مدك ، كَبَّاس ، مَكْبَس piston
وَهْدَة pit

1 - (في طب الأسنان) : منخفض دقيق وحاد في ميناء السن . منخفض صغير أو عيب في ميناء السن يوجد عادة عند التقاء تلمين أو أكثر ؛ تتواجد بكثرة على السطح الإطباقية أو عند نهاية الحفر الخديية « الشدقية » للأرحاء .

2 - (في التشريح) : تجويف أو انخفاض في عضو ما .

وَهْدَة وشق ، الوهاد والشقوق pit and fissure

انظر تسوس الوهدة والشقّ (Pit and fissure caries) ؛
سادات الوهدة والشقّ (Pit and fissure sealants) .

سدّ الوهدة والشقّ pit and fissure sealing

حشو الوهاد والشقوق التطورية في الأسنان الخلفية لمنع حدوث التسوس في السطح الإطباقية للسن .

سدّ الشقّ والوهدة ، ختام pit and fissure sealant

الشقّ والوهدة

أية مادة تستعمل لسد الوهاد والشقوق ، تكون من الراتين عادة ؛ مادة ، عادة تكون من الراتين ، يمكن أن تحتوي أو لا تحتوي على مواد مالئة أو مواد ملونة ، تستعمل كإجراء وقائي لسد الوهاد والشقوق التطورية على سطوح الميناء .

الوهدة القاعدية ، وهدة مركزية pit , basilar

الوهدة الكائنة على السطح اللساني للقواطع العلوية .

وهدة ، حفرة على السطح اللساني لتاج القاطع العلوي أعلى عُنق التاج .

وهدة الشقّة pit , lip

مُوهَد pitted

انطباع ، توهَد pitting

عيوب صغيرة توجد في الأسطح المعدنية كما في حشوات رقائق الذهب تحدث عادة نتيجة الرص أو التكثيف غير الكافي .

نَخَامِيّ pituitary = pituitarium

متعلّق بالغدة النخامية (Pituitary gland) .

الغُدّة النخامية pituitary gland

انظر غدة (Gland) .

النُخَالِيَّة اللسانية = اللسانُ الجغرافيّ pityriasis linguae

1 - محور ، صائر = وتاد ، دعامة pivot = post

دعامة معدنية تدخل في قناة الجذر لسن طبيعية لتثبيت تاج صُنعي .

طبقة محورية pivot appliance

طبقة من الراتين الأكريليكي الصلب ذات تماس خلفي وحيد الجانب أو ثنائي الجانب صممت لإزاحة لقمة الفك السفلي .

وصل التاج بجذر السن pivot clack

تاج محوري = تاج ذو صائر pivot crown = post crown

تاج صناعي مثبت بوتد معدني يستقر داخل قناة جذر سن طبيعية .

مفصل صائريّ pivot joint

صائرُ إطباقِيّ pivot , occlusal

سن ذات صائر = تاج محوري pivot tooth = pivot crown

تاج صُنعي يثبت على جذر السن بواسطة محور .

تثبيت بوتد ، تثبيت بالصائر pivoting

بيكسل pixel

نقط فردية على الصورة في التصوير الطبقي المحوري ؛ يتحدد حجم هذه النقط الفردية بواسطة هندسة الفحص الدقيق ، والترددات ومسافة القياسات ، وعدد الاختراقات الجانبية ، وحجم مصدر ومستقبل الأشعة السينية .

[مختصر] تاج ذو سترّة PJC = porcelain jacket crown
خزفية

انظر تاج (Crown) .

علاج مُموّه ، علاج إرضائي ، علاج نفسي ، غُفل placebo

مادة غير فعالة تُعطى لإيهام المريض أو تستعمل في التجارب الطبية بدلاً من دواء تتم دراسته .

لُوحَاء placode

صفحة ظهارية ثخينة توجد في الجنين وتكوّن ما يمثّل عضو أو جزءاً .

لُوح أذنيّ placode, auditory

لُوح شمّي ، قرص أنفيّ placode, olfactory

أغار بسيط plain agar

خُطّة ، منهج plan

خُطّة المعالجة plan , treatment

التصوير الطبقيّ ، التصوير المقطعيّ planography = tomography

مُسْتَوَى ، سَطْح plane

1 - سطح ناعم مستو أو أي مستوى تخيلي مماس للجسم أو يقسم الجسم إلى شرائح أو أجزاء في اتجاه واحد .

2- سطح مستوى يحدد بواسطة ثلاث نقاط . انظر قياسات الرأس (Cephalometrics) .

المستوى الأذني تحت = plane , auriculo-infraorbital = الحجاجي ، مستوى فرانكفورت Frankfort plane

المستوى الأذني الأنفي ، مستوى كامبر plane , auriculo-nasal Camper's plane

المستوى الأذني الحجاجي ، = plane , auriculo-orbital = مستوى فرانكفورت Frankfort plane

مستوى محوري plane , axial

المستوى المحوري الشدقي اللساني ، plane , axiobuccolingual مستوى محوري دهليزي لساني ، مستوى يمر خلال السطحين اللساني والشدقي للسن ، وموازيًا لمحور السن .

المستوى المحوري الشفوي اللساني plane , axiolabiolingual مستوى يمر خلال السطحين اللساني والشفوي للسن ، وموازيًا لمحور السن .

المستوى المحوري الإنسي الوحشي plane , axiomesiodistal مستوى يمر خلال السطحين الإنسي والوحشي للسن ، وموازيًا لمحور السن .

مستوى القاعدة ، المستوى القاعدي plane , base مستوى تخيلي يستخدم لتقدير ثبات البدلات الصناعية حين تصنيعها .

مستوى العضة ، مستوى = plane , bite = occlusal plane = الإطباق ، المستوى الإطباق = صفيحة العضة bite plate

مستوى بولتون plane , Bolton's

مستوى بولتون وبرودينت plane , Bolton-Broadbent's

المستوى اللساني الخدي ، المستوى اللساني الشدقي plane , buccolingual أي مستوى يمر خلال السطحين الشدقي واللساني للسن .

المستوى اللقمي plane , condylare المستوى المر بأبعد النقاط على السطح الخلفي للقمة الفك السفلي وعلى النتوء الراسي للفك السفلي في منطقة زاوية الفك عمودياً على المستوى السهمي .

المستوى التاجي ، plane , coronal = frontal plane المستوى الإكليلي ، المستوى الأمامي ، المستوى الجبهي

مستوى قمم الحدبات plane , cusp مستوى تخيلي صغير ، يقع على قمتي الحدبتين الشدقتين وقمة الحدبة اللسانية المرتفعة .

المستوى الوجهيّ plane , facial المستوى المر خلال النقطة الأنفية والنقطة الذقنية وعمودياً على المستوى السهمي .

المستوى البؤريّ plane , focal

مستوى الأساس ، مستوى الاستقرار plane , foundation

مستوى فرانكفورت plane , Frankfort المستوى المر خلال النقطة الأكثر انخفاضاً على حافة (النقطة الحجاجية Orbitale) وأعلى نقطة على حافة الصماخ السمعي (نقطة وتدة الأذن Tragon) الرئيضي .

المستوى الأمامي ، plane , frontal = coronal plane المستوى الجبهيّ ، المستوى التاجيّ ، المستوى الإكليليّ مستوى عمودي ينصف الجسم إلى نصف أمامي ونصف خلفي وهو عمودي على المستوى السهمي .

مستوى دليل ، مستوى العضة plane , guide الأسطح المحورية أو الأسطح الملاصقة المحضرة على الأسنان ، التي تنزلق عليها البدلة السنية الجزئية النزوعة حين الإدخال أو النزع من الفم . انظر خط الإدخال (Path of insertion) . يجب أن تكون هذه المستويات متوازية .

المستوى الأفقيّ plane , horizontal المستوى الموازي للأفق والعمودي على المستوى السهمي . مستوى مر خلال الجسم بزواوية قائمة على المستوى الجبهي والمستوى السهمي ؛ ويقسم الجسم إلى جزء علوي وجزء سفلي .

المستوى اللساني الشفويّ ، المستوى المحوري الشفوي اللساني plane , labiolingual = axiolabiolingual plane المستوى الفكّي السفليّ plane , mandibular مستوى مر خلال النقطة الأكثر انخفاضاً على الحافة السفلية في منطقة زاوية الفك السفلي والنقطة الذقنية عمودياً على المستوى السهمي .

المستوى الفكّي العلويّ plane , maxillary (في قياسات الجمجمة) : المستوى المتعامد مع المستوى السهمي المر خلال الشوكتين الأنفيتين الأمامية والخلفية على الصورة الشعاعية الجانبية للجمجمة .

مستوى متوسط القاعدة ، plane , mean foundation = المستوى الوسطي القاعدي ، مستوى القاعدة base plane

المستوى الناصف plane median المستوى السهمي حينما يمر خلال الخط الأوسط للجسم ويقسمه إلى نصف أيمن ونصف أيسر .

plane , mesiodistal = المستوي الإنسيّ القاصيّ = المستوي
axiomiesiodistal plane
الوحشي الإنسيّ المحوري
plane , nasion-postcondylare = مستوى خَلْفَ اللَّقْمَةِ ،
Bolton plane
المُسْتَوَى الأثيفيّ ، مستوى بولتون
plane motion
الحركة المستوية
حركات مُركبة لجسم صلب ، تتحرك أجزاءه في مستويات
متوازية .
plane of cut
مستوى القطع
انظر المستوى البؤري (Focal plane) .
plane , occipital
المستوى القذالي
plane , occlusal
المُسْتَوَى الإطباقيّ
مستوى تخيليّ بين أسنان الفك العلوي وأسنان الفك
السفلي وهما في وضع الإطباق ، يستخدم حين تصنيع
البدلات السنية الصناعية ، ويمكن أن يفيد في تنضيد الأسنان
الصناعية .
plane , orbital
المستوى الحجاجيّ
plane , palatal
المستوى الحنكيّ
plane , parasagittal = sagittal plane
المستوى نظير
السهمي ، المستوى المجاور للسهميّ
plane , reference
مستوى مرجعيّ ، مستوى إسناديّ ،
مستوى استدلالي
مستوى يستخدم كدليل أو مرشد لتعيين مواقع مستويات
أخرى .
plane , sagittal
المُسْتَوَى السّهْمِيّ
مستوى أمامي خلفي ، عمودي يقسم الجسم إلى نصفين
متساويين عند خط الوسط ، نصف أيمن ونصف أيسر .
plane , S-N
المستوى السّرّجيّ الأنفيّ
في قياسات الجمجمة : المستوى الذي يمر خلال مركز خيال
السّرّج التّركيّ والنقطة الأنفية متعامدا مع المستوى
السهمي .
plane of head , sagittal
المُسْتَوَى السّهْمِيّ للرأس
مستوى عمودي طولي متوسط يقسم الرأس إلى نصفين أيمن
وأيسر .
plane,temporal
المستوى الصدغيّ
plane , transverse = horizontal plane
المستوى المستعرض ،
المستوى الأفقيّ
مستوى تخيليّ يمر خلال لُقْمَتِي الفك السفلي يدور حوله
الفك السفلي بدون حركة انتقالية للقمتين .
plane , vertical
المُسْتَوَى الرّأسيّ ، المُسْتَوَى العموديّ

أي مستوي يقسم الجسم طوليا ويكون عموديا على المستوى
الأفقيّ .
planing
تسوية ، سَحْل ، تسحيح
جعل السطح أملس مستويا ؛ في طب الأسنان : جعل سطح
جذر السن ناعماً خلال عملية التقلّيح (عملية نزع القلح
والرواسب الجيرية عن سطوح جذور الأسنان) قبل تلميع
الأسنان .
planoconcave
مُسْتَوِيَّة مَقْعَرَة
سطح مستوي من جانب ومقعر من الجانب الآخر .
planoconvex
مسطّح محدّب ، مستوية محدّبة
سطح مستوي من جانب ومحدّب من الجانب الآخر .
plaque = dental plaque
لُويحة ، صفيحة ، لوحَة ، لُطاخة ،
حُطاطة = لُويحة مُحاطِيَّة ، لُويحة سنية
غشاء متماسك لزج نوعي يشتمل على 70% جراثيم و30%
مطرس . يوجد إكلينيكيّاً فوق اللثة أو تحت اللثة ويمكن أن
يوجد أيضاً على الأسطح الصلبة مثل الحشوات والطبائق
السنية الفموية وهو العامل المسبب لتسوس الأسنان ومرض
النسج حول السنية حينما يتضافر مع عوامل أخرى لفترة من
الزمن .
plaque , bacterial = dental plaque
اللُويحة الجرثومية =
اللُويحة السّنية
plaque , culture
لُويحةُ المُستنبَت
صفيحة لاستنبات الجراثيم .
plaque , dental
اللُويحة السّنية ، لُويحة سنية
كتلة رخوة مركزة مكوّنة من أنواع متعددة من الجراثيم
ونواتجها ، مع كمية محدودة من بقايا خلوية ، توجد ملتصقة
على أسطح الأسنان عند إهمال صحة الفم والأسنان ، حيث
لا يتمكن إزالتها بالمضمضة أو الغسل .
plaque , dental bacterial
اللويحة الجرثومية السنية
plaque disease
مرض اللويحة
مرض ينشأ عن تكون اللويحة الجرثومية على الثلث اللثوي
من الأسطح الشفوية واللسانية للأسنان وهو التسوس
(Caries) ، أيضاً قد يصاحبه التهاب اللثة .
plaque , gelatinoid = dental plaque
اللُويحة الهلامية =
اللُويحة السّنية
plaque indicator
دليل اللُويحة ، كاشف اللويحة
مادة تُؤدّي إلى تلوّن اللويحة فوق سطوح الأسنان .
plaque , microbial
اللُويحةُ الجرثوميّة
لُويحةُ المُخاطين = اللُويحةُ
plaque , mucin = mucinous
المُخاطية = الغشاوة المكتسبة
plaque = acquired pellicle

كثرة بلازماويات اللثة

plasmocytosis , gingival =

plasma - cell gingivitis

plaster

جبس

مصطلح عامي يطلق على جبس باريس السنّي؛ سلفات الكالسيوم المائية التي تتكون حينما يسخن الجبس الحجري إلى 130-110 درجة مئوية في الهواء الطلق . تكون جزيئات الجبس عادة غير منتظمة بشكل مختلف عن كل من الجبس الحجري السنّي أو جبس المثال ، لذلك يحتاج إلى كمية أكثر من الماء لتبلل جزيئاته وينتج عن ذلك أن تقل صلابته .

plaster bowl

وعاء الجبس ، طاسة الجبس ، كُجّة الجبس

plaster cast

قالب جبسي ، نموذج جبسي

plaster cutting forceps

ملقط قطع الجبس

plaster , hard

جبس قاس ، جبس صلب

plaster , impression

جبس الطبعة

plaster knife

سكين الجبس

سكين تمسك باليد ، ذات مقبض خشبي عادة ، تستخدم لتشذيب نماذج من جبس باريس .

plaster model

نموذج جبسي

plaster of Paris

جبس باريس ، الجبس الحجري

جبس مُكلسن (Alcined gypsum) ، أو سلفات الكالسيوم المُكلسنة (Calcined calcium sulfate) في شكل مسحوق ناعم ، يتصلب حينما تُخلط بنسبة صحيحة من الماء إلى كتلة صلبة بيضاء سميكة ، ويستخدم على نطاق واسع في طب الأسنان والجراحة . وتستعمل كمادة طابعة وكمادة لصب النماذج والقوالب وتكون قوة انسحاقها 1400 باوند على البوصة المربعة بعد ساعتين من التصلب .

plaster of Paris headcap

غطاء رأس جبسي باريس

رباط رأس من الشاش وجبس باريس تتصل به أربطة مختلفة ، يستعمل لتثبيت كسور الفك العلوي .

plaster saw

منشار الجبس

plaster , soluble

جبس دواب

plaster spatula

ملوق الجبس

plaster splint

جبيرة جبسية

plaster spoon

ملعقة الجبس

plastered

مُجصّص ، مصنوع من الجبس ، مُحاط بالجبس

plastic

1- بلاستيك ، رأبي ، رؤوب ، لدين ، متكيّف

مادة أو مادة حشو ، تكون عند استعمالها رخوة ومن السهل تطبيعها داخل وعلى جدران الحفرة المحضرة ، وبالإمكان أن تتقوّل وتضغط داخل شكل معين ، ثم بعد

plaque control مكافحة اللويحة ، التحكم باللويحة

السيطرة على اللويحة أو إزالتها بواسطة الطرق المختلفة المنزلية الوقائية مثل تفريش الأسنان واستعمال الخيط الحريري السنّي والشريط السنّي والفرش بين السنّي والأدوات الأخرى التي يؤديها المريض لتقليل أو منع ترسب اللويحة على الأسنان ، للحفاظ على صحة الفم ونظافته .

plaque index منسب اللويحة ، المنسب اللويحي ، مؤشر

اللويحة

1- منسب لتقدير كمية اللويحة في الأفراد أو الجماعات يعتمد على استعمال المُسُول الكاشف أو الأقراص الكاشفة ، ويوضح الإحصاء اللويحي على مقياس من صفر إلى 5 لكل الأسنان ماعدا الأرحاء الثالثة ، وتساوي القيمة النهائية قسمة مجموع عدد النقاط لكل من الأسنان على عدد الأسنان الموجودة . وسيلة أخرى للتقدير وهي بفحص سطح السن عند محيط الحافة اللثوية على مقياس من صفر إلى 3 ، ومرة أخرى يقسم مجموع النقاط على عدد الأسنان الموجودة .

2- طريقة القياس حجم امتداد اللويحة الموجودة على الأسنان .

plaque scoring

الإحصاء اللويحي

- plasia

(لاحقة) تولّد ، تخلّق

plasm = plasma

بلازما

plasma = plasm

بلازما

الجزء السائل من الدم أو اللمف الذي توجد فيه الخلايا أو كُريات الدم المعلقة . سائل صافي أصفر اللون يكون من 55٪ من الدم ، تكون الخلايا البيضاء والحمراء والصفائح الدموية معلقة فيه ، ويمكن أن يساعد في تخثر الدم بواسطة إنتاج الفيبرين الذي يكون شبكة تنحصر فيها خلايا الدم ؛ يتكون من بروتينات البلازما ، وأملاح غير عضوية ، وغازات ، ومواد غذائية ، وفَضلات المواد من الجسم ، وإنزيمات ، وهرمونات .

plasma cell = plasm cell

خلية بلازمية

خلية نخاع العظمي (نقي العظم) من المجموعة اللمفاوية ، التي تكون وتفرز الأضداد .

plasma cell myeloma

ورم نُقيبي بلازماوي الخلايا

plasma membrane

غشاء بلازمي

plasmacytoma

ورم البلازمويتات

ورم مكون من خلايا البلازما .

plasmocytosis

كثرة الخلايا البلازمية ، كثرة البلازماويات

حالة تتميز بزيادة خلايا البلازما في الدم .

فترة وجيزة تصبح كتلة صلبة ، مثال ذلك الأملغم قبل أن يتصلب .	مواد قابلة للتكيف والتشكيل ، وهي المواد التي تستعمل في حشو الأسنان أو في التعويض الصناعي ، وتكون لينة أو رخوة بشكل يسمح بتشكيلها داخل الحفر السنية .
2- قابل للتكيف	(لاحقة) جراحة تجميلية ، جراحة تقويمية ، جراحة -plasty
قابل للتشكيل بالضغط أو بالحرارة .	تصنيعية
3- تشكيلي ، تجميلي	صفيحة ، لوحة ، طبقة
متعلق بطرق ترميم الأنسجة أو تعويض الأنسجة أو تصحيح العيوب كما في الجراحة التجميلية .	plate
4- مصطلح عام للراتين الأكريليكي (الأكريل) الميثيل ميثاكريليكي (Methyl methacrylate)	لوح رقيق من المعدن أو المطاط أو البلاستيك يشكل جزءاً أساسياً من طبقة تقويمية أو من بدلة سنية اصطناعية نزوعة يثبت به عناصر التثبيت النشطة والسلبية .
مُركبُ بلاستيكي ، وُصلة أكريلية	2- يطلي
plastic attachment	صَفِيحَة قَاعِدِيَّة = قَاعِدَة البَدَلَة
plastic base	plate , base = denture base
قَاعِدَة البَدَلَة السَنية أو قَاعِدَة التَسجيل المَمنوعة من مَادَة لَدَنَة أو بِلَاسْتِيكِيَّة .	السَنية
plastic deformation	1 - صفيحة بدلة سنية تثبت عليها الأسنان .
تشوه لَدَن ، عيب بلاستيكي	2- (في تقويم الأسنان) : صفيحة أكريلية تكون جزءاً من طبقة تقويمية ، وتكون مطابقة لمخاطية الفم وأعناق الأسنان وتحمل النواض أو المشبكات .
إجهد يحدث في مادة ، حينما يكون الضغط المطبق عليها أكبر من حد المرونة .	صفيحة العَض ، صفيحة العَضَة
plastic filling instrument	أداة حَشو المواد اللدنة
plastic material	مَادَة لَدِينَة
plastic , modelling	مَرَكَب الطَّبَعَة
plastic pin	دَبُوسُ بِلَاسْتِيكِي
plastic point	قَمِيعة بِلَاسْتِيكِيَّة
دبوس بلاستيكي مُستدق مختلف الأحجام ، يستخدم أحيانا بالاشتراك مع النماذج الشمعية لأعمال التيجان والحشوات المصبوبة ، ويزال بالحرق خلال عملية الصب .	2- طبقة تقويمية مصممة لتعديل علاقة شاذة لقاطع أو أكثر ، بواسطة صفيحة مائلة غير مسطحة من المعدن أو الفالكانيت أو الأكريل في إحدى القوسين السنيين ، حيث يعترض القواطع المقابلة ؛ وتعرف هذه الطبقة أيضاً بمستوى العَضَة (Bite plane) .
plastic saddle	سَرَجُ بِلَاسْتِيكِي ، سَرَجُ أَكْرِيَلِي
plastic strip	شَرِيْطُ لَدَن ، شَرِيْطُ بِلَاسْتِيكِي
شريط مرن شفاف من السللويد يستخدم كمسندة لحشوة مركبة أو حشوة إسمنت أو حشوة سيليكات .	1- صفيحة قاعدية مؤقتة من مادة صلبة تحمل الحرف الشمعي أو الحرف اللدن أو الحرف الإطباق الذي تسجل عليه العَضَة .
plastic spatula	مَلُوق بِلَاسْتِيكِي
plastic surgery	جَرَاة تَجْمِيلِيَّة ، جَرَاة تَصْنِيعِيَّة
فرع من الجراحة ، يتعامل مع إعادة بناء أو استبدال الأجزاء المشوهة أو الأجزاء التالفة من الجسم أو كليهما معا .	2- طبقة تقويمية مصممة لتعديل علاقة شاذة لقاطع أو أكثر ، بواسطة صفيحة مائلة غير مسطحة من المعدن أو الفالكانيت أو الأكريل في إحدى القوسين السنيين ، حيث يعترض القواطع المقابلة ؛ وتعرف هذه الطبقة أيضاً بمستوى العَضَة (Bite plane) .
plastic teeth	أَسْنَان بِلَاسْتِيكِيَّة
أسنان صناعية تصنع من الراتين العضوي .	بمستوى العَضَة (Bite plane) .
plastic wedge	وَتَد بِلَاسْتِيكِي ، وِتَد إَكْرِيَلِي
plasticity	تَكْيِفِيَّة ، لُدُونَة
plasticizer	المَلْدَن
مادة تضاف إلى المواد اللدنة لزيادة الليونة والمرونة .	صفيحة عظمية ، صَفِيحَة العَظْم
plastics	مواد لدنة ، اللدائن ، مواد بلاستيكية
	صفيحة معدنية مؤقته من مادة صلبة تحمل الحرف الشمعي أو الحرف اللدن أو الحرف الإطباق الذي تسجل عليه العَضَة .
	1- صفيحة قاعدية مؤقتة من مادة صلبة تحمل الحرف الشمعي أو الحرف اللدن أو الحرف الإطباق الذي تسجل عليه العَضَة .
	2- طبقة تقويمية مصممة لتعديل علاقة شاذة لقاطع أو أكثر ، بواسطة صفيحة مائلة غير مسطحة من المعدن أو الفالكانيت أو الأكريل في إحدى القوسين السنيين ، حيث يعترض القواطع المقابلة ؛ وتعرف هذه الطبقة أيضاً بمستوى العَضَة (Bite plane) .
	صفيحة عظمية ، صَفِيحَة العَظْم
	صفيحة معدنية مثقبة ، مقطعها العرضي مسطح أو على شكل حرف L ، تستعمل في علاج الكسور حيث تثبت بإحكام على القطع المكسورة من العظم المراد تثبيته .
	صفيحة قشريَّة
	الطبقة السطحية الخارجية لعظم التواء السنخي .
	مُسْتَنَبَت بِلَصَفِيحَة
	مستنبت جرثومي ضمن صفيحة زجاجية .
	صفيحة سنية
	صفيحة معدنية أو صفيحة أكريلية أو صفيحة من أية مادة أخرى ، مشكلة لتطابق الحنك ، وتثبت عليها الأسنان الاصطناعية .
	صفيحة القوالب
	صفيحة معدنية تحوي قوالب لتشكيل الحدبات على

التيجان القشرية المصنوعة من السلوفان أو الرقائق المعدنية .

plate , hot صفيحة ساخنة

plate , expansion صفيحة التوسع ، صفيحة توسيع
طريقة تقويمية تشتمل على صفيحة قاعدية منقسمة إلى قسمين مثبت بينهما لوكب محلزن يباعد بين الجزئين وبالتالي يضغط على الأسنان .

plate , lingual صفيحة لسانية
صفيحة تغطي جزءاً من الأسطح اللسانية لتيجان الأسنان الأمامية في الفك السفلي مع اللثة اللسانية ، تستعمل لوصل ودعم أجزاء البدلة السنية الجزئية .

plate , metal صفيحة معدنية

plate, oral = صفيحة فموية ، الغشاء الشدقي البلعومي
buccopharyngeal membrane

plate , orbital صفيحة حجاجية
أحد الناتئين الجبهيين اللذين يكونان قبوة الحجاج .

plate , palatal صفيحة حَنَكِيَّة

plate , prefabricated bone صفيحة عظمية مسبقة التصنيع

plate , retention صفيحة تثبيت ، صفيحة استقرار
1- أساس أو قاعدة للسدادة .
2- أي طريقة تثبيت تقويمية .

plate shears مقراض الصفيحة

plate , simple صفيحة بسيطة
صفيحة قاعدية لاثبت عليها أسنان ، تستعمل عادة لحمل المواد المشعة مثل الراديوم وذلك للعلاج بالراديووم وغيره من العلاج بالمواد المشعة .

plate , split = expansion plate صفيحة مشقوقة ، صفيحة منقسمة = صفيحة التوسع ، صفيحة التمدد

plate , spring صفيحة رَفَاصِيَّة ، صفيحة مرنة
صفيحة سنية تعتمد في استقرارها وثباتها في الفم على مرونة المادة المصنعة منها ، وذلك بضغطها على الأسنان الداعمة .

plate , stomodeal = صفيحة فموية أولية ، صفيحة فموية
بدائية = غشاء فموي بلعومي buccopharyngeal membrane

plate , suction صفيحةٌ محجميةٌ
صفيحة سنية تستقر بالفم بواسطة الامتصاص أو التفريغ أو الضغط الجوي .

plate , trial صفيحةٌ تجريبيةٌ
صفيحة سنية مؤقتة من مادة لدنة أو شمع ، تستعمل لتثبيت عليها الأسنان الاصطناعية أثناء تجربتها في الفم ، في مراحل تصنيع البدلة السنية .

plate , X صفيحة متصالية ، صفيحة معكوسة
طريقة تقويمية يتم تعديلها تستعمل لإرجاع القواطع البارزة ومنع ازدياد تراكم العضة .

plate , Coffin's صفيحة كوفين
جهاز لتقويم الأسنان كان يستخدم سابقاً لتوسيع القوس السنية بواسطة صفيحة مشقوقة ، مصمم بحيث يضغط جانبياً على حواف القوس اللسانية .

plate culture مستنبت الصفيحة ، مزرعة الصفيحة
مستنبت جرثومي على صفيحة زجاجية أو في طبق بتري .

platelet = thrombocyte صَفِيحَةٌ دَمَوِيَّة
1- أحد الأفرص المستديرة أو البيضوية الدقيقة والموجودة في دماء كل الثدييات ، والتي تدخل في آلية التخثر لهذه الثدييات .

2- أصغر خلية دموية وهي قرصية الشكل ، ذات غشاء هش تميل إلى الالتصاق بالأسطح التالفة أو الأسطح الخشنة ؛ الصفائح الدموية مسؤولة عن عملية التخثر وتكون للجلطة الدموية . العدد الطبيعي للصفائح الدموية في الدم هو 25,000 لكل سنتيمتر مكعب من الدم .

platelet , blood صَفِيحَةٌ دَمَوِيَّةٌ

1- طَلِي ، طلاء معدني
2- تَصْفِيح ، تقوية بصفيحة

عملية ترسيب المعدن (النحاس ، أو الذهب ، أو الفضة ، أو النيكل) على سطح معدني غير منتظم بواسطة استخدام تيار كهربائي .

platinum بلاتين
1- لون رمادي معتدل .
2- عُصْر فلزي أبيض نفيس ضارب إلى الرمادي .

3- عنصر معدني أبيض رمادي ؛ رمزه الكيميائي Pt ؛ شديد القابلية للطرق والسحب ، أصلب من الحديد ، ينصهر فقط عند درجات حرارة عالية ، ويستخدم عند الحاجة إلى سطح عالي الصلابة كما في التيجان الخزفية ، ويستعمل أيضاً كمسندة لبناء الخزف في حالات التيجان الجاكت المصنوعة من الخزف .

platinum foil رَقَاقَةٌ بَلَاتِينِيَّةٌ

1- بلاتين خالص ملفوف بشكل صفائح رقيقة .
2 - رَقَاقَةٌ مِنَ الْمَعْدَنِ النَّفِيسِ ذات نقطة انصهار عالية تجعلها مناسبة كمسندة لعمليات اللحام المختلفة ؛ وهي أيضاً مناسبة لتكوين الشكل الداخلي للحشوات الخزفية والتيجان الخزفية خلال تصنيعها .

platinum matrix	مسندة بلاتينية	pledget	ضمادة ، رفادة
	مسندة من رفاقة بلاتينية ، تطبق على سطح النموذج المحضّر لتاج أو لحشوة ، ثم يوضع مسحوق الخزف المبلل على سطحها ، ويخبز في الفرن لينتج التاج الخزفي أو الحشوة الخزفية .		قطعة صغيرة مضغوطة من القطن الطبي أو الكتان أو الشاش أو الإسفنج على شكل كرة تستعمل لتطبيق الدواء .
platy-	(سابقة) مُسَطَّح ، مُبَطَّح ، واسع	pledget , cotton	رفادة قُطنية
platybasia	تَفْلَطُحُ القاعدة	-plegia	(لاحقة) شَلَل
platycephalic = platycephalous	مفلطح الرأس	pleomorphic	مُتَعَدِّد الأشكال
platycephaly	تفليطح الرأس		يوجد على أشكال عديدة ومتميزة .
platycrania	تسطح الرأس	pleomorphic adenoma	وَرَمٌ غُدِّيٌّ مُتَعَدِّد الأشكال
platyglossal	مفلطح اللسان	pleomorphic fibroadenoma =	وَرَمٌ غُدِّيٌّ لِيَفِي مُتَعَدِّد الأشكال = وَرَمٌ غُدِّيٌّ لِيَفِي
platyopia	تفليطح الوجه	adenofibroma	
platyopic	مُفْلَطَّح الوجه	pleomorphic salivary adenoma	ورم غدي لعابي
platyrrhine	عريض الأنف ، أفطس		متعدد الأشكال
platysma	العضلة المُبَطَّحة ، العضلة الجلدية للعنق	pleomorphism	تعدد الأشكال
platysma muscle	العضلة الجلدية للعنق	pleura	غشاء الجنب ، الجنبَة
	عضلة ترفع الجلد من على الأنسجة التي تليها وترجع بالاشتراك مع العضلة المضحكة زاوية الفم .		عشاء مصلي يطن الصدر ويكسو ويحيط الرئتين.
platystaphyline	مُفْلَطَّح الحنك	pleural cavity	جوف الجنبية
	ذو حنك عريض ومسطح .		فجوة بين الجنبية الداخلية المتصلة بالرئة والجنبية الخارجية المتصلة بجدار الصدر .
platystencephalia = platystencephalism =	تَسَطُّحُ القذال	pleurodont	جانبي الأسنان
platystencephaly			ذو أسنان ملتصقة بجانب السنخ العظمي أو بجانب الفك .
platystencephalic	مسطح الرأس	plexiform	ضفيري ، ضفيري الشكل
Plaut's angina =	ذبحة بلاوت ، خُنَاق بلاوت =		مشابه أو يماثل الضفيرة .
acute ulcerative tonsillitis	ذبحة غشائية كاذبة	plexiglas	نوع من البلاستيك
	نسبة إلى هـ . ك . بلاوت ، HKPlaut ، 1928 - 1858 ، طبيب ألماني .	plexus	ضفيرة ، شبكة
Plaut-Vincent's gingivitis = =	التهاب اللثة لبلاوت وفنسان		شبكة من الأعصاب أو الأوعية الدموية أو الأوعية اللمفية .
acute ulcerative gingivitis	التهاب اللثة التقرحي الحاد	plexus , carotid	ضفيرة سباتية
	نسبة إلى هـ . ك . بلاوت ، HKPlaut ، 1928-1858 ، طبيب ألماني ؛ ج . هـ . فينسان J.H.Vincent ، 1862 - 1950 ، طبيب وعالم جراثيم فرنسي .	plexus , cervical	ضفيرة عنقية ، ضفيرة رقبية
pleasure curve	مُنحني السرور ، مُنحني الابتهاج	plexus , dental	ضفيرة سنّية
	1- مُنحني الإطباق الذي يتطابق مع الخط المحدب باتجاه الأعلى ، عدا في منطقة الأرحاء الأخيرة ، في مَقَطع عَرَضِي مستعرض .		شبكة من الألياف العصبية حول جذور الأسنان ؛ شبكة الألياف العصبية في الفك العلوي (الضفيرة السنية العليا) هي فروع العصب الفكي العلوي ، وفي الفك السفلي (الضفيرة السنّية السُفلية) هي فروع العصب السني السفلي
	2- مستوى الإطباق الموافق للوضع الوحشي المتجه نحو الأسفل للأسطح الإطباقية للأرحاء أكثر من الوضع المتجه نحو الأعلى .	plexus , facial	الضفيرة الوجّهية
			ضفيرة من الأعصاب حول الشريان الوجهي .
		plexus , lingual	الضفيرة اللسانية
			ضفيرة من الأعصاب حول الشريان اللساني .
		plexus , maxillary	الضفيرة الفكّية العليا ، ضفيرة الفكّ العلوي
			إحدى الضفائر العصبية حول الشريان الفكي العلوي الخارجي والشريان الفكي العلوي الداخلي .

plexus , nasopalatine	الضفيرة الأنفية الحنكية	pliers , band contouring	زردية تكيف حوافي الشريط
	ضفيرة من الأعصاب الأنفية الحنكية في الثقب القاطعة .		تستعمل لتشكيل وانطباع محيط الأطواق ، ويوجد منها العديد من النماذج ؛ مثل زردية آدم (Adam's pliers) وهي زردية ثقيلة ذات طرفين مستدقين يكونان حين انغلاقهما هراًماً إذا أربعة جوانب .
plexus , pterygoid	الضفيرة الجناحية	pliers , band-forming	زردية تشكيل الشريط ، زردية تعديل الشريط
	ضفيرة وريدية تصاحب الشريان الفكي خلال العضلات الجناحية .		أحد أنواع الزرديات يستخدم في تشكيل أو شد الأطواق .
plexus , solar	ضفيرة شمسية	pliers , band pinching	زردية خرم الشريط
plexus , venous	ضفيرة وريدية	pliers , band removing	زردية نزع الشريط
	بالنسبة للصفائر الوريدية ، انظر ضفيرة (Plexus) .		تستعمل لنزع الأطواق التقويمية عن الأسنان . يوضع الطرف الأطول على السطح الطاحن للسن ، ويرفع الطرف الأقصر الطوق من حافته العنقية .
plexus of Raschaw	ضفيرة راشكوف (في الحليمات السنية)	pliers , band splitting	زردية قطع الشريط
plica = fold	كثية ، طية ، تجعيدة ، جيب		زردية تستعمل لنزع الأطواق التقويمية عن طريق قطعها .
	تتعلق بالطية التشريحية في التجويف الفموي . انظر تحت طية (Fold) .	pliers , bending	زردية الحني ، زردية اللي
plicadentine = plicidentine	العاج المتغصن ، كثية عاجية	pliers , bird beak	زردية منقار الطائر
	شكل من العاج مكون من طبقات مركبة ، يوجد في أسنان الزواحف وبعض الأسماك .		مماثلة لزردية ثني السلك بزواوية ولكن بطرفين دقيقين .
plicidentine = plicadentine	عاج متغصن ، كثية عاجية نوع	pliers , bracket removing	زردية نزع الحاصرة
	من العاج المجمع مكون من طبقات مركبة يوجد في أسنان الزواحف وبعض الأسماك .		مماثلة لزردية نزع الطوق تستعمل لنزع الحاصرات التقويمية الملتصقة بالأسنان .
pliers	1- زردية - مطواة	pliers , clasp bending	زردية حني المشبكة
	2- ملقط		انظر التيجان والجسور (Crowns and bridges) .
	كلابات صغيرة أو ملاقط ذات فكوك بأشكال مختلفة ، على حسب الغرض المصممة من أجله ، تستخدم للإمساك بأشياء صغيرة أو لثني أو قطع شرائح معدنية أو أسلاك معدنية .	pliers , collar	زردية عنقية ، زردية الطوق ، زردية تكيف الحواف
pliers , Adam's	زردية آدم		زردية تكيف الحوافي
	زردية ذات فكين مستدقين صليين ، يشكلا هراًماً إذا أربعة جوانب حينما ينطبقان معا . تستعمل لضبط وتعديل الطباق التقويمية النزوعة ، ولثني وتشكيل مشبكات رأس السهم المعدلة .	pliers , contourin	زردية أحد فكها بشكل أنف محدب والفك الآخر بشكل أنف مقعر تستعمل لتشكيل حواف التيجان المعدنية والأطواق المعدنية وإحكام انطباقها على الأسنان .
pliers , Angle's wire-bending	زردية أنجل لثني السلك ، زردية ثني السلك لأنجل	pliers , cotton	ملقط القطن
	زردية بفكين قصيرين ، أحدهما قمعي والآخر هرامي ، تستعمل لثني الأسلاك القصيرة والنوابض .		أداة تستعمل للإمساك بالمواد ، وتشتمل على فكين أو منقارين لهما مقبض ؛ يكونان أحياناً مزودين بأداة غلق أو أداة تثبيت لاستمرار إمساكهما للمادة خلال تطبيقها .
pliers , anterior band removing	زردية نزع الشريط الأمامي	pliers , cotton and dressing	ملقط القطن والضماد
pliers , arch and spring bending	زردية حني الرفاص والقوس	pliers , cotton pellets and rolls	ملقط لفافات وكرات القطن
	زردية تشكيل ضمة رأس السهم	pliers , crown and band removing	زردية نزع الشريط والتاج
	تستعمل لتشكيل مشبكات سلك رأس السهم في الطباق التقويمية .		

pliers , crown forming	زردية تشكيل التاج	زردية ذات نصلين مُسطّحتين ، تكونان متوازيتين حينما تمسكان بسلك تقويمي ، تستعمل لجعل الأسلاك مربعة أو مستطيلة وتكوين أشكال نماذج أخرى كالعري أو المنحنيات أو الأقواس يمثل هذه الأسلاك التقويمية .
pliers , crown	زردية التاج	
pliers , crown removing	زردية نزع التاج	
pliers , crown stretching	زردية شد التاج	
pliers , flat nose	الزردية مسطحة الأنف ، زردية مسطحة الرأس	أداة لها فكان أو منقاران ، برأس مسطح .
pliers , gold	زردية الذهب	
pliers , How's	زردية هاو	زردية ذات منقارين منبسطين مستويين رفيعين ينتهيان بشكل فاصلة (،) ، سطحاهما مسننان ويتقابلان فقط عند طرفيهما ، تستعمل لربط وثنى الأسلاك الرابطة التقويمية .
pliers , ligature and pin cuttings	زردية قطع الرباط والدبوس	تستعمل لقطع الأربطة التقويمية ودبابيس تثبيت القوس .
pliers , ligature locking	زردية تثبيت الربطة	زردية (أداة) تستعمل في الأسلوب التقويمي ذي الجانبين لشد وتضييق الرباط .
pliers , ligature	زردية الرباط الجراحي	
pliers , loop bending	زردية حني العروة	
pliers , Nance loop closing	زردية غلق العروة لنانس ،	زردية نانس لغلق العروة
		أداة ذات أطراف مستدقة رفيعة ومستوية تستدق تدريجياً باتجاه أطرافها وتستعمل لتكوين العراوي السلكية متوازية الجانب .
pliers , Marthew's	زردية مارثيو	زردية ثني السلك ذات منقار قمعي ينغلق داخل طرف أجوف .
pliers , pin holding	زردية مسك الدبوس ، زردية حمل الوتد	
pliers , posterior band removing	زردية نزع الشريط الخلفي	
pliers , snipe nosed	زردية ذات أنف طويل ، زردية ذات رأس طويل	زردية ذات طرف مُسطح مربع الأنف تستعمل لثني السلك .
		زردية تشكيل الرفاص ، زردية تكوين النابض
		زردية لثني السلك التقويمي تتميز بطرف قمعي والطرف الآخر هرمي الشكل .
pliers , stretching	زردية الشد ، زردية التوسيع	أداة فكاهما يشبهان المطرقة والسندان ؛ تستعمل لتوسيع الأطواق والمسندة .
pliers , Tweed's arch bending	زردية تويد لثني القوس ،	زردية تويد لثني القوس ، زردية ثني القوس لتويد
		زردية متعددة الأغراض انظر زردية آدم (Adam's pliers) .
pliers , Weingart's	زردية وينجارت	أداة تشبه زردية هاو (How's pliers) وتتميز بطرفين مستدقين مُنحنيين .
pliers , wire and clasp bending	زردية حني السلك والمشبكة	
pliers , wire bending	زردية حني السلك	
Pliers , wire cutting	زردية قطع السلك	
plombage = plumbage	حشو بالرفاص ، ترصيص ، سباك	
plug	1- سدادة ، ضغط ، يسد ، حشوة كتلة تسد فتحة .	
	2- القابس ، أداة لتوصيل الكهرباء .	
plug finishing burs	مثاقب إنهاء ذات أسنان متقاربة	مثاقب من مختلف الأشكال لها أكثر من 8 شفرات ثابتة لا تتغير ، تستعمل للتثليم أو للتنعيم والإنهاء .
plugger = condenser	مدك ، مكثف ، أداة رص أو حشو	(تسمية قديمة)
	1- أداة يدوية ، ثنائية الطرف أو مزدوجة الطرف عادة ، طرفها مستدير الشكل أو بيضوي الشكل ، إما أن يكون مسنناً أو مستويا أملس يستعمل لضغط وتكثيف الأملم داخل الحفرة المحضرة في السن .	
	2- أداة يدوية ذات طرف واحد تستعمل لحشو وتكثيف مادة الكوتابركا داخل قناة الجذر .	
plugger , amalgam = amalgam condenser	ضاغط الملغم = مكثف الملغم ، مدك الملغم	أداة لذلك ورص الأملم داخل الحفرة السنية .
plugger , automatic	مدك أتوماتيكي	أداة حشو لرص وتكثيف المادة من خلال تطبيق قوة تترجم إلى ضربة حينما يتحرر النابض إما بواسطة الضغط اليدوي أو بواسطة وصل أداة الحشو بالمحرك السني .
plugger , electromagnetic	مدك كهرومغناطيسي	أداة حشو صممت بشكل يجعل الضربات تتولد بواسطة الاتصال والانقطاع السريع الناتج عن قوة كهرومغناطيسية .

plugger , finger مدكٌ إصبعيٌّ

plugger , foot مدكٌ قَدَميٌّ

أداة حَشْو تشبه القدم ، يكون طرفها العامل بزواوية قائمة مع الساق ، ويستعمل في تكثيف ورصّ وإنهاء رقائق الذهب .

plugger , gold مدكٌ الذهب

أداة بأشكال مختلفة ، مصنوعة من الفولاذ المعالج بأطراف تكون عادة مشرشرة ، تستعمل لإدخال وتكثيف ورصّ رقائق الذهب داخل الحفرة السنية .

plugger , hand مدكٌ يدويٌّ

أداة تستمد القوة المستخدمة في تكثيف ورصّ المادة ، من الشخص المستخدم لها .

plugger , reverse مدكٌ عكسيٌّ

أداة حَشْو ذات فعل خلفي تستعمل على الأسطح الوحشية .

plugger , root canal مدكٌ قناة الجذر

plumbage = plombage ترصيص ، إسباك

plumbago = graphite رصاص أسود ، جرافيت

plumbism = lead poisoning التسمم الرصاصي

Plummer-Vinson's syndrome متلازمة بلامر ، فينسون

نسبة إلى هـ. س. بلامر ، H.S.Plummer ، 1847- 1936 ، طبيب أمريكي ؛ ب. ب. فينسون ، P.P.Vinson ، 1980 - 1959 ، جراح أمريكي .

متلازمة يصاحبها تضخم الطحال وفقر دم عوز الحديد تتميز بشروخ وتشقق زاوية الفم والتهاب واحمرار اللسان الذي يكون أملس ومؤلماً مع ضمور الحليمات وضمور الغشاء المخاطي الفموي والبلعومي وصعوبة بالبلع ويكون الجلد شاحباً أصفر ليمونياً .

plumper رافع ، المبرز ، المرَبَل

زيادة ثخانة الجزء الشفوي من البدلة السنية من أجل إعادة الشفة أو الشدق الغائرين إلى الوضع الطبيعي .

plumper = lip plumper بروز جناحي ، استطالة جناحية ، مرَبَل = رافع الشفة ، مبرز الشفة

المرَبَل : شيء يوضع في الفم لإظهار الخد الغائر بمظهر ريبيل أو ريان ، حشو الخد .

ما يضاف إلى الجناح الشفوي للبدلة السنية أو السدادة للحفاظ على الخدين والشفة الغائرين في وضعهما الطبيعي .

PMMA = polymethylmethacrylate [مختصر] ميثاكريلات

عديد الميثيل

انظر ميثيل ميثاكريلات عديد الميثيل (Polymethylmethacrylate) .

pneum- , pneumo- هواء أو غاز

pneumatic هوائي ، تنفسي ، غازي

متعلق بالهواء المضغوط .

pneumatic condenser راص هوائي ، محشأ بالهواء المضغوط

أداة حشو تعمل بالهواء المضغوط وأكثر ما تستعمل في حشو الذهب اللصاق ؛ جهاز يولد قوة مقننة لعمل ضربات متتالية ؛ جهاز هوائي مثل جهاز ماك شيرلي الهوائي (McShirley's pneumatic appliance) يحتوي على قبضة مستقيمة وقبضة ذات زاوية معاكسة وقطع أخرى لتنظيم قوة الضربة . تستعمل أداة الحشو الهوائية لتكثيف ورصّ رقائق الذهب أو الأملغم اللدن داخل الحفرة المحضرة في السن .

pneumatization تكوّن الحجيرات الهوائية

pneumatization , sinus تكوّن الحجيرات الهوائية الجيبية

pneumococcus = المكورة الرئوية (جراثيم) ، مكورة

Streptococcus pneumoniae الالتهاب الرئوي السببية

pneumonia التهاب الرئة ، ذات الرئة

pneumothorax الريح الصدرية ، استرواح الصدر ، استرواح الجنبية

وجود هواء أو غاز في التجويف الجنبية .

-pnoea , -pnea (لاحقة) تنفس ، نوع التنفس

PNS = posterior nasal spine [مختصر] شوكة أنفية خلفية

جيبية ، فجوة ، جراب

فراغ مرضي غير طبيعي يتكون بين جذر السن واللثة .

انظر جيبية دواعم السن (Periodontal pocket) .

pocket , complex جيب متراكب ، جيبية معقدة

1- جيب حول سني يصيب أكثر من سطح للسن ، لكن يكون له منفذ واحد فقط على أحد أسطح السن .

2- جيب حلزوني يبدأ من نقطة ثم يدور حول السن .

pocket , compound جيبية مركبة

جيب حول سني يصيب سطحين أو أكثر للسن .

pocket , deepening of تعميق الجيبية

pocket , depth of عمق الجيبية

pocket elimination procedures عمليات إزالة الجيبية

أساليب أو طرق تستخدم لإزالة الجيوب اللثوية وإعادة الميزاب اللثوي إلى عمقه الطبيعي .

pocket , false جيبية كاذبة

انظر جيبية دواعم السن (Periodontal pocket) .

pocket , gingival = periodontal الجيب اللثوي ،

pocket جيبية لثوية

ازدياد في عمق الأخدود اللثوي دون امتداد التغيرات المرضية إلى سمحاق السنخ .	pocket , suprabony	الجيبية فوق العظم
الجيب تحت العظمي ، pocket , infrabony = intrabony		نوع من الجيب الحقيقي حول السني تبقى قاعدة الجيب فيه فوق مستوى العظم السنخي .
جيب سمحاق سنخي حقيقي ، تكون قاعدته تحت مستوى حواف سنخ السن .	pocket , true	جيبية حقيقية
الجيب بين الجذور pocket , interradicular		انظر جيب دواعم السن (Periodontal pocket) .
الجيب داخل العظمي = pocket , intrabony =	pocket measuring probe =	مِسْبَارُ قِياسِ الجِيبِ ،
الجيب تحت العظم infrabony pocket	pocket probe	مِسْبَارُ الجِيبِ
جيب حقيقي حول سني تقع قاعدة الجيب فيه تحت مستوى العظم السنخي .		مِسْبَارُ أو مَجَسٍ حَوْلِ سِنِيٍّ لَتَعْيِينَ عَمَقِ الجِيبِ حَوْلِ السِنِيِّ .
جيبية داخل الفم ، الجيب ضمن الفم pocket , intraoral	pocket , true periodontal	الجيبية الحقيقية لدواعم السن
(في جراحة الفم التجميلية) : إحداث جيب داخل الفم يبطن بطعم جلدي ، يستخدم لدعم جهاز صناعي لتعويض المحيط الوجهي في حال فقدان أو غياب جزء كبير من الفك السفلي .		زيادة مرضية في عمق الأخدود اللثوي المحيط بالسن بسبب هجرة الخلايا الظهارية المبطنة له تجاه ذروة الجذر نتيجة للالتهاب .
ملقط توسيم الجيب pocket , marking tweezer	pogonion	الذُقْنِي ، النُقْطَةُ الذُقْنِيَّةُ الأمامية
انظر أدوات الأنسجة الداعمة (Periodontal instruments) .		النُقْطَةُ الأمامية الأكثر تقدماً على الخط المنصف للفك السفلي ؛ وهي علامة سيفالومترية على المستوى السهمي المنصف تقع على أكثر النقاط أمامية على الذقن (الارتفاع الذقني) وهي علامة لقياس الجمجمة .
مِسْبَارُ قِياسِ الجِيبِ ، مِسْبَارُ pocket measuring probe	pogonion , soft tissue	ذُقْنِي النُسُجِ الرخوة
تحديد عمق الجيب		أكثر النقاط الأمامية تقدماً على الحد الخارجي للنسيج الرخو للذقن من على الصورة الجانبية للمريض .
مِسْبَارُ كَلِيلٍ مَدْرَجٍ لِقِياسِ عَمَقِ الجيوب اللثوية حول السن انظر مِسْبَارِ الأنسجة الداعمة (Periodontal probe) .	poikilo-	(سابقة) تبكّل ، تبقع ، تغير ، تباين
جيبية دواعم السن pocket , periodontal	poikilodentosis	تبقع المينا ، تبقع الأسنان ، تلطخ المينا ، ترقيش الأسنان
تعمق مرضي غير طبيعي للميزاب اللثوي يرافق مرض الأنسجة الداعمة . الجيب الكاذب حول السني هو أحد الجيوب حول السنية ينتج عنه تضخم اللثة الحرة في حالة التهاب اللثوي ؛ والجيب الحقيقي حول السني هو أحد الجيوب حول السنية ، ينتج عن الانزياح الذروي للثة المرتبطة ويرافق التهاب الأنسجة حول السنية .	point	نُقْطَةُ ، طَرْفٌ ، نهاية ، قمع ، وتد ، رأس ، قُمَيْعَةٌ
الجيب الكاذب لدواعم السن pocket , false periodontal		الطرف المدبب لشيء ما ؛ بقعة صغيرة أو نهاية حادة لشيء ما عند التقاء كل أسطحه ؛ موقع الاقتراب من السطح عند مكان معين ، كما في اقتراب وتجمع القيح بالقرب من السطح في مكان مُحدد في حالة الخراج ؛ أو علامة سيفالومترية أو علامة لقياس الجسم البشري .
تعمق الأخدود اللثوي الناتج عن تضخم اللثة الهامشية عند التهابها .	2- رأس ساحل أو ثاقب	2- رأس ساحل أو ثاقب
مِسْبَارُ الجِيبِ pocket probe		طرف مستدق أو نهاية حادة لأداة أو شيء آخر .
سَبْرُ الجِيبِ pocket probing	point "A" = subspinal e	النُقْطَةُ (أ) = النُقْطَةُ تحت الشوكة
تجري الجيب بواسطة المسبر .	point , abrasive	رأس ساحل
عمليات إرجاع الجيب ، pocket reduction procedures	point , absorbent	قُمَيْعَةٌ ماصّة
إجراءات ردّ وإعادة الجيب	point , acrylic	قَمْعٌ أَكْرِيلِيٌّ
طرق أو أساليب تستخدم لتقليل عمق الجيب وليس من الضروري إعادة الميزاب اللثوي إلى عمقه الطبيعي .	point , alveolar = prosthion	النُقْطَةُ السنخية = ذروة النتوء السنخي
		النُقْطَةُ التي تتوسط القاطعين المركزيين على القوس السنخية العلوية .

point angle	زاوية نُقطيَّة	الحدوث الفعلي للألم ، وذلك عند اختبار حيوية لب السن بالتيار الكهربائي .
	الزاوية المتكونة عند التقاء ثلاثة أسطح من السن أو ثلاثة جدران من الحفرة المحضرة في السن ؛ تسمى الزوايا النقطيَّة للحفرة بحسب أسماء الجدران المكونة لها ؛ ، مثل زاوية نقطيَّة وحشية شدقية لبية أو زاوية نقطيَّة لثوية لسانية محورية .	النقطة الوجنيَّة
point "B" = supramentale	النقطة «ب» = النقطة فوق الذقني (Pogonion) ، انظر أيضا الملحق 7 (Appendix 7)	نقطة قياس الجمجمة عند الزاوية المتكونة من التقاء الحافتين الفكية العليا والماضعة للعظم لوجني .
point , boiling	نقطة الغليان ، درجة الغليان	نقطة فكي ، سفليَّة
point , Bolton's	نقطة بولتون	نقطة مجلين الحنكيَّة
point , bud	مسحلُّ بُرعميِّ	درجة الأنصهار ، نقطة الانصهار
point , central-bearing	نقطة المسند المركزيِّ	النقطة الذقنيَّة = gnathion = pogonion
point , cephalometric	نقطة سيفالومترية ، نُقطة قياسات الجمجمة	النقطة الفكية = الشامخة الذقنية
	أية نُقطة متميزة أو علامة على الجمجمة تحدد قياسات الجمجمة	مقطب
point,condenser= condenser nib	رأس راص ، رأس مكثف ، طرف الرَّاصِّ ، رأس أداة الحشو	النقطة الأنفيَّة
	رأس أداة الرّصِّ تستخدم لضغط مادة الحشو داخل الحفرة المحضرة في السن .	نقطة الدخول
point, contact =	نقطة التماس ، نُقطة التلامس ،	موضع تشرحي على وجه المريض ، يوجه إليه مركز الأشعة السينية بحيث تنفذ الأشعة إلى مركز الفلم الشعاعي بضم المريض .
contact area	منطقة التماس	point, ossificaton
	نقطة أو منطقة على سطح ملاصق لسن ، تتلامس مع نفس النقطة أو المنطقة من سطح آخر لسن مجاور .	point , pearshape
	مصطلح قديم غير مستعمل لمنطقة تماس أو تلامس .	point , pressure
point , convenience	نقطةُ الملاءمة	point , proximate contact
point , craniometric	نقطةُ قحفيَّة	نقطة تماس وتلامس أسطح الأسنان الملاصقة .
	إحدى العلامات على الجمجمة تستخدم في قياسات الجمجمة أو علم أبعاد الجمجمة .	رأس مستدير
point , cylinder	مسحلُّ أسطوانيّ	النقطة "s" ، النقطة السينية =
point , flame	مسحلُّ شعليِّ	مركز السرج التركي
point , freezing	نقطة التجمد	تظهر في الصور الشعاعية الجانبية للجمجمة .
point , gutta-percha	قُميعة الطَّبْرخي	point , silver
point , hinge-axis	نقطة المحور الرّزيِّ متعلق	قَمع دقيق من الفضة يستخدم في حشو قناة الجذر بعد نزع لب السن .
	بالفك السفلي (Mandible) .	النقطة فوق الأنف = المقطب
point , inverted cone	رأس قُمعيِّ معكوس	point , tapering
point , irritation	نقطة إثارة ، نُقطة التّهيج ، نُقطة تخريش	point , tender
	معدل القراءة التي يشعر المريض بوخز خفيف دون ألم قبل	point , wheel
		مؤنّف ، مُستدقّ ، مُدبّب ، ذو نهاية دقيقة
		مؤشّر ، مُشيرَة
		المُشيرَة اللقميَّة لقوس الوجّه ، المؤشّر اللقمي
		خطُّ بواربيه
		Poirier's line
		نسبة إلى ب .ج .بواربيه ، 1907-1853 ، P.J.Poirier ،
		مشرّح فرنسي .

الخبط الذي يصل ما بين النُقطة اللامية (Lambda) (لَمدا) والنُقطة الأنفية (Nasion) (الأنفي) .	حافة البدلة السنية ويشمل سطحه الحنكي ؛ الجزء من قاعدة البدلة السنية الذي يكون مصقولاً وناعماً ويشمل السطح الشدقي والسطح اللساني للأسنان .
poison سُمّ ، ذيفان	صَقْل ، تلميع ، جلو
أية مادة تتسبب حينما تمتص داخل أجهزة الجسم الحي ، في أذيته وتهدد حياته .	عملية تلميع وصقل آلي بالاحتكاك لأسطح البدلة السنية أو الصبّة المعدنية لجعلها لامعة وناعمة .
poisoning تَسْمُمٌ ، انسام ، تَسْمِيمٌ	فُرْصُ الصَّقْلِ السَّاحِلِ
poisonous سَامٌ ، سُمِّيٌّ	ماكنة الصَّقْلِ المخبرية
polarization استقطاب ، قُطُوبٌ	polishing machine , laboratory
polarized cell خلية مُسْتَقْطَبة	polishing paste
poliomyelitis التهابُ سنجابية النُخاع (شكل الأطفال)	مزيج من جزيئات ناعمة ساحلة يحتوي على مواد رابطة ، ومواد ذات نكهة ، ومواد ملونة تستعمل لتنظيف وتلميع وصلح أسطح الأسنان والحشوات الترميمية مصطلح عجينة واقية (Prophylactic paste) لا ينصح باستعماله في هذا المقام .
مرض فيروسي حاد يصيب أحياناً الجهاز العصبي المركزي ، يترافق بالشلل ويمكن الحد من انتشاره بواسطة اللقاح .	polishing strip شريط الصَّقْلِ
polish 1- يَصْقَلُ ، صَقْلٌ ، جلي	انظر الشريط الساحل (Abrasive strip) .
طريقة لجعل السطح ناعماً ولامعاً عاكساً للضوء من أية زاوية ، وذلك بواسطة إعادة توزيع ذرات السطح كطبقة عديم الشكل تعرف بطبقة بيلبي (Beilby's layer) تظهر الفائدة المرجوة من هذه الطريقة باستعمال المواد الساحلة ، التي تبتدىء بالمواد الأخرن ثم تستبدل من الخشن إلى الأنعم حتى تزول كل الخدوش وتصبح كل جزيئات السطح متراسة في نفس الاتجاه وتعطي أقصى درجات اللمعان للسطح المراد صقله .	لَقْحٌ ، حبوب اللقاح ، غُبار الطَّلْع ، طَلْعٌ ، عكبر
2- مادة الصقل	نتاج من الأزهار ينتقل بالهواء ، يسبب تفاعلات إرجية لدى بعض الأشخاص الذين لديهم القابلية لذلك .
polish brush فرشاة صقل	تعدادُ حبوب اللِّقَاح (الطلع)
فرشاة صممت لكي تثبت بالمحرك السني لاستعمالها في صقل وتلميع الحشوات المصبوبة والتيجان والبدلات السنية أو الأسنان .	منسب منشور عن عدد حبوب اللقاح في الجو .
polish wheel دولا ب الصَّقْلِ	poly- (سابقة) التَّعَدُّدُ ، الغزارة
دولا ب صقل صمم ليثبت على محرك المختبر ، مصنوع من جلد لدن ناعم أو لباد أو قماش ، يستعمل في تلميع وصقل المعدن والأكريل .	مصطلح يعني كثير جداً أو يصيب العديد من الأجزاء .
polish , dental صَقَالٌ سِّنِّيٌّ	polyacrylic acid حَمَضٌ مُتَعَدِّدُ الأَكْرِيلِيكِ
polished surface السَّطْحُ المَصَّقُولُ	حمض متعدد يتكوّن نتيجة بلمرة حامض الأكريليك ؛ يستعمل في حالة سائلة كمحلول مائي 40٪ في إسمنت الأيونومر الزجاجي وإسمنت الزنك متعدد الكربوكسيلات .
سطح من البدلة السنية ، يلامس الشفتين ، والخدين ، واللسان ، يكون عادة مصقولاً ، ماعداً عند الأسطح الإطباقية ؛ كلما ارتفعت درجة صقل السطح ولمعانه ، كلما انخفضت قابلية الأجسام الغريبة للاتصاق بسطحه .	polyantibiotic مضادات حيوية متعددة
polished surface denture البدلة السنية ذات السطح المصقول	مراهم المضادات الحيوية المتعددة =
الجزء من سطح البدلة السنية الممتد في الاتجاه الإطباق من	معاجين المضادات الحيوية المتعددة
	مرهم معجون يحتوي على أكثر من مضاد حيوي ، ويستعمل في تطهير قنوات الجذور المتعفنة خلال علاج أقتية الجذور .
	التهاب الشرايين العَقْدُ المتعدد
	polycarbonate متعدد الكربونات
	مادة تتلدن بالحرارة تحضّر من حمض الكربونيك تستعمل لإنتاج أشكال التيجان بطريقة الحقن داخل القالب أي القولبة بالحقن .
	polycarboxylate cement إسمنت متعدد الكربوكسيلات

مصطلح قديم لم يعد مستعملاً لإسمنت الزنك متعدد الكربوكسيلات ، انظر إسمنت (Cement) .

polychromatic = multicoloured مُتَعَدِّدُ التَّلَوْنِ

polycyclic عيادة شاملة لمعالجة مختلف الحالات .

polycystic متعدد الكيسات مكون من أو يحتوي على الكثير من الأكياس .

polycystoma الورم ذو تعدد الكيسات

polydactylism متعدد الأصابع ، كثرة الأصابع شذوذ خلقي ، حيث يكون للشخص أكثر من خمسة أصابع في يد أو رجل .

polydentia = polyodontia تعدد الأسنان ، رآل ، كثرة الأسنان زيادة عدد الأسنان عن الحد الطبيعي .

polydimethylsiloxane متعدد ثنائي ميثيل سيلوكسان سيليكون يستعمل في تصنيع مادة السيليكون للطبع .

polyodontia = polydentia = polyodontia متعدد الأسنان الإضافية ، رآل

polyether impression material مادة الطبع متعددة الإثير انظر مادة الطبع (Impression material) .

polygnathus كثير الفك ، معتلي الفك

polylophodont مُتَعَدِّدُ الأسنان العرفاوات ذو تيجان أسنان متعددة الحدبات بشكل عرف الديك .

polymer متماثر ، كثير الذرات ، بلمر (مكثور)

1- مادة كيميائية مكونة من جزيئات كبيرة جدا .
مركب متكوّن من اتحاد جزئين أو أكثر من نفس المادة ، مما يكون جزيئاً واحداً أكبر ذا وزن جزيئي هو مجموع الأوزان الجزيئية للمادة الأصلية .

2- (في طب الأسنان) : العناصر المكونة لمسحوق الراتين الأكريلي .

مسحوق الراتين الأكريلي (المكونات الأخرى في المسحوق هي : البادئ ، والمواد الملونة ، والأصبغ ، والمواد الظليلة ، والملدنات ، والألياف العضوية المصبوغة ، والجزيئات غير العضوية) .

polymer , acrylic بلمر أكريلي مصطلح عام لأي من البلمرات التخليقية أو البلمرات المشتركة التخليقية المشتقة من حمض الأكريليك ؛ وتستعمل كمطاط صناعي أو ككواصق أو كلدائن .

polymer , cured بلمر مُصنَّع ، راتين مُصنَّع

polymer , tooth سن مبلمر ، سن راتيني

بلمر غير مصنع ، راتين غير مصنع

polymer , uncured

مبلمر ، متبلمر ، بلمري

polymeric

بلمرة

polymerism

تماثر ، ماثرة ، بلمرة

polymerization

1 - العملية التي يتم فيها اتحاد جزئين أو أكثر من نفس المادة لتكوين بلمر ، أي تبلمر بنية ذات ذرات متماثلة ، لتشكيل مركب متبلمر ، وبذلك تتكون بنية مركبة من عدة جزيئات مفردة من نفس المادة ، الوزن الجزيئي للمركب الجديد يعادل عدد الأوزان الجزيئية للجزيئات المتحددة معاً .

2- تصلب مزيج من مسحوق متبلمر وسائل وحيد التماثر لتكوين الراتين الأكريلي .

polymerization , resin بلمرة الراتين

polymerize يُبلمر

polymethylmethacrylate = PMM متعدد بولي ميثيل ميثاكريلات

مسحوق أكريلي يتكون بواسطة بلمرة للميثيل ميثاكريليت ، ويستعمل في تصنيع أسنان الراتين الأكريلي ، وقواعد البدلات السنية .

polymorphonuclear leucocyte كرية بيضاء متعددة النوى انظر خلايا الدم البيضاء (White blood cells) .

polymorphous متعدد الشكل ، متعدد الهيئات

polyneuric مُتَعَدِّدُ الأعصاب

polyneuritis التهاب الأعصاب التهاب كثير من الأعصاب في نفس الوقت .

polyodont = polyodontia رآل ، كثور الأسنان

polyodontia = polydentia رآل ، كثرة الأسنان حالة من زيادة في عدد الأسنان عن الحد الطبيعي .

polyostotic مُتَعَدِّدُ العظام يصيب العديد من العظام .

polyp = polypus سائلة نمو أو ورم ذو عنق نشأ من الغشاء المخاطي .

membrane polyp , pedunculated = غشاء البوليبي المعنق ، بوليبي ذو عنق ، مرجل معنق متصل بالمخاطية بواسطة عنق أو ساق رفيعة .

pedunculated polyp

polyp , pulp = hyperplastic pulpitis سلية لبية ، بوليبي اللب = التهاب اللب مفرط التشكل

polyp , sessile سائلة لاطئة ، سائلة عديمة العنق ، سلية عديمة الساق سلية لها قاعدة عريضة .

polyperiostitis التهاب سمحاق العظم

polyphyodont متعدد الأسنان ، مُتَعَدِّدُ الإِثْغَارِ
1- ذو عدة بزوغات سنوية متلاحقة من الأسنان الطبيعية .
2- حيوان له عدة مجموعات من الأسنان خلال فترة حياته ، حيث تنمو وتبزغ مجموعة الأسنان لتحل محل المجموعة السابقة .

polypiform سليلي الشكل

polypoid سليلي الشكل
يشبه السليلة .

polyposis داءُ السلائل
حالة مرضية تتميز بتكون العديد من السلائل على الغشاء المخاطي .

polypous سليلي
له صفات سليلية أو متعلق بالسليلة (Polyp) .

polypragmasy إفراطٌ دوائيٌّ ، كثرة العقاقير

polyprotodont كثير القواطع
ذو أسنان قاطعة متعددة .

polypus = polyp سليلة

polysaccharide عديدُ السَّكَّاريد
كربوهيدرات تنتج عند انحلالها عشرة أو أكثر من وحيدا السكر ليست حلوة المذاق غير ذوابة في الماء ، مثل النشا

polysialia = ptyalism = كثرة اللعاب = سيلانٌ لعابي ،
hypersalivation رُوَالٌ = فرط إفراز اللعاب ، إلعاب

polystomatous متعددُ الأفواه ، مُتَعَدِّدُ الفُوهَاتِ
ذو أكثر من فم ، أو له الكثير من الفتحات .

polystone متعدد الحجارة ، متعدد الأحجار
انظر حجر الأركانسو (Arkansas stone) .

polysulphide impression material مواد الطبع متعددة السلفات
انظر مواد الطبع (Impression materials) .

polyuria بُوالٌ ، فَرَطُ البُولِ

polyvinylchloride كلوريد متعدد الفايينيل
فينيل مبلمر يستعمل على هيئة لدنة كمادة ناسخة .

pomade = pomatum مَرْهَمٌ

Pont's index منسب بونت
العلاقة بين عرض القواطع الدائمة الأربعة في كل من القوس الفكوية العلوية أو القوس الفكوية السفلي والمسافة بين الضواحك الأولى والأرحاء الأولى الدائمة في نفس القوس الفكوية .

pontic جَاسِرَةٌ ، سَنٌّ جَسْرِيَّةٌ ، سَنٌّ تَعْوِضِيَّةٌ ، دَمِيَّةٌ
السَّنُ الاصطناعية المعوضة للسن المفقودة في الجسر الثابت ، تحل محل سن طبيعية فُقدت بالقلع ، وتقوم بوظيفتها ، يشتمل الجزء المعلق على وحدة أو أكثر من وحدة سنوية مصنوعة من المعدن أو الخزف و الراتين الأكريلي أو بإشتراك المعدن مع أحد هذه العناصر .

pontine artery الشريانُ الجسريُّ
فرع من الشريان القاعدي يغذي القنطرة ، انظر مدخل قنطرة (Pontis) .

pontic , acrylic جَاسِرَةٌ أَكْرِيَلِيَّةٌ

pontic , all-gold جَاسِرَةٌ ذَهَبِيَّةٌ كَامِلَةٌ

pontic , gold جَاسِرَةٌ ذَهَبِيَّةٌ

pontic , jacket type جَاسِرَةٌ سْتَرْتِيَّةٌ النَمَطِ

pontic , porcelain جَاسِرَةٌ خَزْفِيَّةٌ ، جَاسِرَةٌ بَورْسَلِينِ

pontic , sanitary جَاسِرَةٌ صَحِيَّةٌ
جَاسِرَةٌ بَعِيدَةٌ عَنِ اللثة .

pontic , true جَاسِرَةٌ حَقِيقِيَّةٌ

poppy خَشَخَاش
مادة مخدرة .

porcelain خَزَفٌ
ناجٍ خَزْفِيٌّ شَفَافٌ يَتكوَّنُ مِنْ انصهار الكاؤولين والفلدسبار والكوارتز «البلور الصخري» مع معادن أخرى ، والعديد من الأصباغ ، وتستعمل لتعويض الشكل والوظيفة للسن الطبيعية ولعمل الحشوات المصبوبة والتيجان وجاسرات الجسور وأسنان البدلات السنوية والأوجه التجميلية ؛ ومادة الخَزَفِ إما أن تكون ذات درجة انصهار عالية أو درجة انصهار متوسطة أو درجة انصهار منخفضة حسب درجات الحرارة التي تخبز بها في فرن التسخين الكهربائي .

porcelain , aluminous خَزَفٌ أَلُومِينِيوميُّ
يحتوي على كمية من أكسيد الألومنيوم لزيادة صلابته .

porcelain bonded crown تاج مرتبط بالخَزَفِ
انظر تاج (Crown) ، خَزَفِ (Porcelain) .

porcelain , core قَلْبٌ خَزْفِيٌّ
يحتوي على نسبة عالية من الألومينا ليكتسب قلب التاج صلابة عالية وظلالية حيث يغطى بالخَزَفِ ويُخَبزُ .

porcelain crown تاجٌ خَزْفِيٌّ

porcelain cusp crown تاجٌ ذو شرفات خَزْفِيَّةٍ ،
تاج خَزْفِيٌّ الحدبات
تاج لة سطح إطباقِيٍّ مِنَ الخَزَفِ وَليس مِنَ المعدن .

porcelain , dentine خَزَفٌ سِنِّيٌّ

خَرْفٌ شفافٌ مصبوغٌ ، يستعمل لتكوين جسم التاج الخزفي وإعطاءه الشكل واللون ككل .	porcelain veneers	وجه خزفي
خَرْفٌ ميناويّ	pore	مَسَمٌّ
porcelain , enamel		فُتْحَةٌ دقيقة على سطح خارجي ، خصوصاً فتحات قنوات الغدد العرقية .
مسحوق خزفي يوضع على السطح الخارجي للتاج الخزفي خلال عملية الخبز لجعله شفافاً وملوناً كما في الأسنان الطبيعية .	pores	مَسَامٌ
porcelain - faced crown	pores , gustatory	مسام ذوقية
تاج ذو وجه خزفي	pores , taste	مَسَامُ التَّذوق ، مسام الذوق
تاج معدني مندمج بغطاء = porcelain fused to metal crown	porion	النُقْطَةُ الصمّاخية ، السَّمِيمِيّ
PFM crown		النُقْطَةُ المتوسطة على الحافة العليا لفتحة القناة السمعية الخارجية ، وهي واحدة من زوجين من علامات قياس الجمجمة ثنائية الجانب . انظر أيضاً مستوى فرانكفورت (Frankfort plane) ، انظر الملحق رقم 7 (Appendix 7) .
خزفي	porosity	مَسَامِيَّةٌ ، تَخْلُجٌ ، كثرة المسام
تاج مصنوع من المعدن (للقوة) مغطى بطبقة من الخزف (للشكل الجمالي) يسمى أيضاً تاج تجميلي (Veneer crown) .		1- حالة بالمادة ، مثل المعدن ، والخزف ، والبلاستيك حيث توجد ثقب دقيقة أو فراغات هوائية على سطحها أو في تركيبها الداخلي .
porcelain , glazing		2- حالة من وجود مسام أو فرجات أو فراغات هوائية داخلية في الصبّات السنية ؛ يوجد سببان لتلك الحالة : الأول هو احتباس الغازات والثاني هو الانكماش الموضعي للمعدن ، نتيجة لاختلاف معدل التبريد للمعدن المنصهر .
مركب خزفي صاف ينصهر في درجات حرارة منخفضة ، ويكون تمدده بالحرارة ، وانكماش بالبرودة مماثل لما هو بالمعدن .	porosity , back pressure	مَسَامِيَّةٌ بفعل الضَّغَطِ الخلفي ، مسامية نتيجة الضَّغَطِ الخلفي
porcelain inlay		مسامي ، ذو مسام ، نفوذ ، منفذ للسوائل ، سَمَمٌ
حشوة خزفية مصبوبة		1- ذو مسام كثيرة .
تاج ذو سترة خزفية		2- منفذ للسوائل والهواء .
porcelain jacket crown = PJC		طبقات مسامية
انظر تاج (Crown) .		ماسكة المصقّلة ، مقبض التلميع
وجه قشري خزفي ، صفيحة وجهية خزفية		قبضة أو حامل يستخدم للإمساك بأدوات التلميع السنية .
صفيحة أو قشرة خزفية رقيقة تلتصق على السطح الشفوي للأسنان الأمامية لتصحيح عيب في شكل أو لون السن .	porous	لوضع معجون التلميع على الحشوة أو السن .
porcelain pontic		مُلُونٌ حَمْرِيٌّ = شامة خميرية اللون
جاسرة خزفية		جزء ، قِسمٌ
porcelain , stain		قِسمٌ سنخي
خَرْفٌ ينصهر في درجات حرارة منخفضة يحتوي على أكاسيد معدنية متعددة ، يوضع على سطح العمل الخزفي ويخبر لينتج لوناً مميزاً على سطح البورسلين .		قِسمٌ قاعدي
porcelain teeth		قِسمٌ عَضِيّ
أسنان صناعية مصنوعة من الخزف ، تثبت بقاعدة البدلة السنية بواسطة دبابيس ؛ أما الآن فقد حل محلها الأسنان الأكريلية بشكل كبير .		مَسَمٌ
porcelain , vacuum-fired		المسم السمعي الظاهر
خَرْفٌ يخبز في الخلاء		فُتْحَةُ القَنَاةِ الأذنية الخارجية في الجزء الطبلي للعظم الصدغي .
مواد خزفية مختلفة الأنواع تُخبز في فرن مفرغ من الهواء من أجل خفض احتمال تشكل فقاعات الهواء وإنتاج خزف صلب خال من فقاعات الهواء .		
porcelain veneer crown		
تاج خزفي الكسوة ، تاج ذو قشرة خزفية		
تاج معدني مغطى بقشرة رقيقة من الخزف .		

porus acusticus internus المسم السَّمْعِيّ الغائر
فُتْحَةُ القَنَاةِ الأذنيةِ الداخِليةِ داخلِ التجويفِ الرأسي .

posed مَوْضِعٌ ، مُتَوَضِّعٌ ، في وَضْعٍ
تَطْلُقُ عَلى وَضْعِ السِّنِّ .

position وَضْعِيَّةٌ ، يَسْتَوْضِعُ
وَضْعِيَّةٌ مَرَكِزِيَّةٌ

position , centric وَضْعِيَّةٌ مَرَكِزِيَّةٌ

position , eccentric وَضْعِيَّةٌ بَعِيدَةٌ عَنِ المَرَكِزِ
وَضْعٌ رَزِّيٌّ

position , hinge وَضْعٌ رَزِّيٌّ

position indicating device = PID جِهَازٌ تَوَجِيهِ الوَضْعِ
انظُر أَدَاةَ تَوَجِيهِ الأَشْعَةِ (Beam guiding instrument) .

position , occlusal وَضْعِيَّةٌ إِطْبَاقِيَّةٌ

position , protrusive وَضْعِيَّةٌ تَبَارِزِيَّةٌ

position , rest وَضْعِيَّةٌ الرَّاحَةِ ، وَضْعِيَّةٌ الاسْتِرْحَاءِ

positioner مِيضِعَةٌ
طَبِيقَةٌ مُثَبَّتَةٌ لَوَضْعِ السِّنِّ تَسْتَعْمَلُ مَبَاشِرَةً بَعْدَ عِلاجِ تَقْوِيمِي
شَامِلٍ ؛ مَصْمُومَةٌ لِإِحْدَاثِ تَحْسِنِ طَفِيفٍ فِي وَضْعِ السِّنِّ
وَلتَعْمَلُ كَمُثَبَّتٍ .

positioning تَنْضِيدٌ ، اسْتِيضَاعٌ
وَضْعُ الشَّيْءِ فِي المَكَانِ الصَّحِيحِ .

post = dowel وَتَدٌ ، رَكِيزَةٌ ، دَعَامَةٌ ، وَتَادٌ
عَمُودٌ مَعْدِنِيٌّ مَسْتَدِقٌ أَوْ عَمُودٌ مَعْدِنِيٌّ أُسْطَوَانِيٌّ أَوْ مَرَكِزٌ
مَعْدِنِيٌّ يَثْبَتُ فِي الجِذْرِ مَكَانَ جِزءٍ مِنْ حَشْوَةِ قَنَاةِ الجِذْرِ
وَيَسْتَعْمَلُ كَمُثَبَّتٍ لِتَاجِ صِنَاعِيٍّ ، يَسْمَى أَيْضاً رَكِيزَةً
(Dowel) .

post- (سَابِقَةٌ) بَعْدُ ، مَابَعْدُ ، خَلْفُ ، تَالُ

post , all-cast core and وَتَادٌ وَلَبٌّ مَصْبُوبَانِ بِالكَامِلِ

post , anchor وَتَادٌ مُثَبَّتٌ

post and core وَتَادٌ وَلَبٌّ
جِزءٌ مِنْ تَاجِ ذُو وَتَادٍ وَهُوَ وَتَادٌ لِلتَّثْبِيتِ دَاخِلَ قَنَاةِ الجِذْرِ ،
وَقَلْبٌ مَحْضَرٌ بِشَكْلِ يَشْبَهُ التَّاجِ ذُو السِّتْرَةِ الخَزْفِيَّةِ .

postbuccal خَلْفُ الشَّدَقِ ، خَلْفُ دَهْلِيزِ الفَمِ
خَلْفُ المَنْطِقَةِ الشَّدِيقِيَّةِ فِي الفَمِ .

post , cast وَتَادٌ الصَّبِّ

post cibum = pc = after a meal بَعْدُ تَتَأَوَلُ الطَّعَامَ ، بَعْدُ
الوَجِبَةِ (لَاتِينِيَّةٌ)
تَسْتَعْمَلُ فِي كِتَابَةِ الوَصْفَةِ الطَّبِيبِيَّةِ وَاختِصَارِهَا pc .

postcondylar خَلْفُ اللَّقْمَةِ
خَلْفُ لِقْمَةِ الفَكِّ السِّفْلِيِّ .

postcondylar notch نُؤْمَةٌ خَلْفُ اللَّقْمَةِ

تَلْمَةٌ عَلى السِّطْحِ السِّفْلِيِّ لِلعَظْمِ القِذَالِيِّ يَوجَدُ مَابَيْنَ اللِّقْمَةِ
وَالثَّقْبَةِ العَظْمِيَّةِ .

post crown = pivot crown تَاجٌ ذُو وَتَادٍ = تَاجٌ ذُو
مَرَكِزٍ ، تَاجٌ دَعَامِيٌّ
تَاجٌ صِنَاعِيٌّ مُثَبَّتٌ بِوَتَادٍ بِجِذْرِ السِّنِّ ؛ وَيَسْمَى أَيْضاً تَاجٌ
ذُو مَرَكِزٍ (Pivot crown) .

post-dam = post damming سَدٌّ خَلْفِيٌّ ، حَاجِزٌ خَلْفِيٌّ
تَلْمٌ بِطُولِ الحَافَةِ الخَنْكِيَّةِ عَلى النَّمُودِجِ المَعْدِ لِلبَدَلَةِ السِّنِّيَّةِ
يَنْتِجُ عَنهُ ارْتِفَاعٌ أَوْ حِيدٌ عَلى الحَافَةِ الخَلْفِيَّةِ لِلبَدَلَةِ السِّنِّيَّةِ
بَعْدَ النِّهَائِيَّةِ ، مِمَّا يُوَدِّي إِلَى إِحْكَامِ السَّدِّ الخَلْفِيِّ لِقَاعِدَةِ البَدَلَةِ
السِّنِّيَّةِ عَلى النِّسِيحِ الرِّخْوِ لِلمُحَاكَمَةِ مِمَّا يَزِيدُ مِنَ الثَّبَاتِ وَمَنْعِ
تَرَاقِمِ فَضَلَاتِ الطَّعَامِ تَحْتَ قَاعِدَةِ البَدَلَةِ . انظُر سَدٌّ خَنْكِيٌّ
خَلْفِيٌّ (Posterior palatal seal) .

post-dam zone مَنطِقَةُ السَّدِّ الخَلْفِيِّ

post , high fusing endo- وَتَادُ قَنَاةِ الجِذْرِ عَالِيِ الانصِهَارِ
وَتَادُ قَنَاةِ الجِذْرِ الذِّي يَنْصَهَرُ فِي دَرَجَةِ حَرَارَةٍ عَالِيَةٍ .

post-palatal seal خِتَامُ الحَنْكِ ، السَّدُّ الخَلْفِيُّ
أَمْتَادُ السَّدِّ المِخِيطِيِّ مِنَ الجِهَةِ الخَلْفِيَّةِ لِلبَدَلَةِ السِّنِّيَّةِ العُلُويَّةِ ،
لِيَصِلَ إِلَى أَقْلِ الأَمَاكِنِ حَرَكَةً مِنَ الحَنْكِ الرِّخْوِ فِي مَنطِقَةِ
قَابِلَةِ لِلإِزَاحَةِ بِشَكْلِ كَافٍ لِإِحْكَامِ السَّدِّ ؛ يَمْتَدُّ السَّدُّ مِنَ
الثَّلْمَةِ الجَنَاحِيَّةِ الفِكِّيَّةِ العُلُويَّةِ (الثَّلْمَةُ الشَّصِيَّةُ) عَلى أَحَدِ
جَانِبِي الفَكِّ العُلُويِّ إِلَى الثَّلْمَةِ الجَنَاحِيَّةِ الفِكِّيَّةِ عَلى الجَانِبِ
الأُخْرَى ، وَتَدْعُمُ الحَافَةَ الأَمَامِيَّةَ مِنَ السَّدِّ الخَنْكِيِّ الخَلْفِيِّ
بِوِاسِطَةِ خَطِّ الإِثْنَاءِ (خَطِّ النَفْخِ Blow line) ؛ وَتَتَوَضَّعُ
الحَافَةُ الخَلْفِيَّةُ عِنْدَ خَطِّ الإِهْتِزَازِ .

post , prefabricated وَتَادٌ مُسَبِّقُ الصَّنْعِ ، وَتَدٌ جَاهِزٌ

post puller نَازِعُ الوَتَادِ ، سَاحِبُ الوَتَادِ

post , regular endo- وَتَادُ القَنَاةِ العِثْبَآدِيَّةِ

post removers نَازِعَاتُ الوَتَادِ

post , root canal وَتَادُ قَنَاةِ الجِذْرِ

post , screw = screw post وَتَادٌ مُلَوَّبٌ
وَتَدٌ مُلَوَّبٌ ، يَمْكَنُ أَنْ يَثْبِتَ بِفَتْلِهِ دَاخِلَ قَنَاةِ الجِذْرِ المَحْضَرَةِ .

post , threaded وَتَادٌ مُحَلَزَنٌ

post , wooden وَتَادٌ خَشْبِيٌّ

posterior خَلْفِيٌّ
يَقَعُ فِي الخَلْفِ ، خَلْفُ ، فِي المَوْخِرَةِ .

posterior-anterior projections تَصَوِيرٌ خَلْفِيٌّ أَمَامِيٌّ
(فِي التَّصَوِيرِ الإِشْعَاعِيِّ) : أَسْلُوبٌ أَوْ طَرِيقَةٌ لِإِظْهَارِ
الجَمْعِمَةِ بِوَضُوحٍ فِي المَسْتَوَى التَّاجِيِّ وَذَلِكَ بِتَوَجِيهِ

الأسعة السينية من الاتجاه الخلفي للمريض باتجاه الأمام ، انظر التصوير الإشعاعي (Radiography) ، انظر الملحق 5 (Appendix 5) .	سَدٌّ فَمَوِيٌّ خَلْفِيٌّ ، حاجزٌ فَمَوِيٌّ خَلْفِيٌّ انظر سَدٌّ ، حاجز (Seal) .
posterior attachment, TMJ	إطباق خلفي زائد
posterior border	سَدٌّ حَنْكِيٌّ خَلْفِيٌّ = palatal seal = سَدٌّ حَنْكِيٌّ = سَدٌّ حَنْكِيٌّ خَلْفِيٌّ
posterior bite block	سَدٌّ بِالْحَافَةِ الْخَلْفِيَّةِ لِلبَدَلَةِ السِّنِيَّةِ . انظر سَدٌّ ، أو ختم (Seal) .
posterior bite plane	باحةُ خَنَامِ الْحَنْكِ (باحةُ السَدِّ الخلفيِّ)
posterior border jaw relation	الأنسجة الرخوة بطول حدود الحنك الصلب مع الحنك الرخو التي تضغط عليها البدلة السنية في الحدود الفيزيولوجية لهذه الأنسجة ، للمساعدة في ثبات البدلة السنية الكاملة .
posterior border movement	posterior palatine artery الشريان الحنكي الخلفي
posterior border position	posterior palatine canal النفق الحنكي الخلفي
posterior branches	posterior palatine foramen الثقب الحنكي الكبير ، الثقب الحنكي الخلفي
posterior bridge	posterior palatine injection الحقنة الحنكية الخلفية
posterior capping	posterior palatine nerve العصب الحنكي الخلفي
posterior crown	posterior superior alveolar foramen الثقب السنخي العلوي
posterior dental canal	الثقب السنخي العلوي الخلفي ، الثقب السنخي العلوي الخلفي
posterior facial vein = vein retromandibularis	posterior superior alveolar nerve العصب السنخي العلوي الخلفي
posterior infraorbital injection	posterior superior dental nerve العصب السنخي العلوي الخلفي
posterior nasal spine = PNS	انظر عَصَب (Nerve) .
posterior occlusion	posterior surface سطح خلفي
posterior opening movement	posterior teeth أسنان خلفية
	الضواحك والأرحاء .
	posteroanterior خلفي أمامي
	متجه من الخلف إلى الأمام .
	postero- (سابقة) خلفي
	posteroocclusion = posterior occlusion إطباق خلفي
	posterolateral جانبي خلفي ، وحشي خلفي
	posterolateral zone منطقة جانبية خلفية ، منطقة وحشية خلفية
	post-eruption cuticle جليدة تالية للبروز
	قشرة عقب البروز .
	post-injection complications مضاعفات تالية للحقن
	post-insertion نال للإدخال ، بعد الإيلاج

post mastoid خلف الخشاء
 post meatal خلف الصمخاخ
 post-molar خلف الرّحى
 post-molar fossa الحُفْرة خَلْف الرّحى
 post-molar triangle المثلث خلف الرّحى
 post mortem الصفة التشريحية
 فحص الجثة ، بعد الموت مباشرة ، بواسطة أخصائي الأمراض .
 postnaris = posterior naris المنخر الخلفي
 postnasal خلف الأنفي
 postnatal تال للولادة
 postnatal dentine عاجٌ تال (تالي) للولادة
 postnatal enamel ميناءٌ تال (تالي) للولادة
 postnecrotic بعد المنخر
 postoperative بعد الجراحة ، بعد المداخلة الجراحية ، تال للجراحة عقب إتمام العملية الجراحية .
 postoperative care الرّعاية التالية للجراحة
 postoperative complications مُضاعفات تالية للجراحة
 postoral خلف الفم
 postorbital خَلْف الحجاج
 postpalatal seal = palatal seal = السدّ الحنكيّ الخلفي =
 posterior palatal seal السدّ الحنكيّ = السدّ الحنكيّ الخلفي
 سدّ بالحافة الخلفية للبدلة السنية .
 postpalatine خَلْف الحنك
 خلف عظام الحنك ، وعادة ما يطلق هذا المصطلح في الإشارة للحنك الرخو .
 postpermanent تال للدوائم
 الأسنان التي تَبْرغ أحيانا بعد الأسنان الدائمة أو الأسنان الثانية .
 postpermanent dentition إشغارات تال للدوائم
 postpharyngeal خَلْف البُلعوم
 postprandial بعد الأكل ، عقب الأكل
 postresection filling = الحشو بعد القطع =
 retrograde root filling حشو الجذر الراجع
 posture وَضْعَة ، وَضْعِيَّة
 posture , patient = patient posture وَضْعِيَّة المريض
 potash alum شبّ قَلْبِي ، شبّ كبرونات البوتاسيوم
 انظر بوتاسيوم ألومنيوم سلفات (Potassium aluminium sulphate) .

potassium aluminium sulphate = ، بوتاسيوم ألومنيوم سلفات ،
 alum = potash alum = شبّ البوتاسيوم = الشبّ ،
 aluminium potassium bis sulphate شبّ قَلْبِي البوتاس = ثنائي شبّ البوتاسيوم
 مادة كيميائية تستعمل في محلول مائي لتسريع تفاعل التصلب لنواحي الجبس .
 potassium bifluoride ثنائي فلوريد البوتاسيوم
 مصطلح متروك لفلوريد هيدروجين البوتاسيوم .
 potassium fluoride فلوريد البوتاسيوم
 مادة كيميائية من المسيلات التي تستعمل في عملية لحام المعادن .
 potassium hydrogen fluoride = فلوريد هيدروجين
 potassium hydrogendifluoride = ثنائي فلوريد البوتاسيوم
 هيدروجين البوتاسيوم
 مادة تستعمل في تصنيع مسيلات لحام الفضة .
 potassium sodium tartrate طَرَطْرَات الصوديوم
 والبوتاسيوم
 انظر طرطرات بوتاسيوم الصوديوم (Sodium potassium tartrate) .
 potassium sulphate سَلْفَاتُ البوتاسيوم
 مادة كيميائية تستعمل لتسريع زمن التصلب وتقليل تمدد التصلب للجبس الحجري والمواد الكاسية .
 potential 1- كامن ، ممكن ، محتمل
 2- إمكاني ، محتمل الاستعمال
 3- الجهد (الكهربي) ويقاس بالفولت
 potential difference فَرْقُ الجهد
 الفرق في الضغط الكهربي بالفولت بين نقطتين في دارة كهربائية . إذا لم يوجد فرق فلا يكون هناك تيار كهربي بين هاتين النقطتين .
 potentiation = potentialization الكمونية ، الجهدية ، تأييد
 الكهربية ، الكامنية
 تأثير شديد لأحد العقاقير على عقار آخر إلى حد أن تأثيرهم المشترك حينما يعطيان معا ، يكون أكبر من مجموع تأثيرهما الكلي حينما يعطيان منفردين أو منفصلين .
 Pott's elevator رافعة بوت
 أداة تشبه رافعة ميلر (Miller's elevator) ، ولكنها أصغر وأقل قوة .
 pouch , Rathke's جَيْبَةُ راتكة
 رَدْب ظَهري من التجويف الفموي الجنيني ينشأ منه الفص الأمامي للجسم الصنوبري .

pour	يُصَبُّ ، يسكب	practice administration =	إدارة عملية ، إدارة العيادة
pourable denture base resin =	راتين قاعدة البدلة السنّية	practice management	تأسيس وتنظيم وإدارة أعمال مهنة طب الأسنان .
pour-type resin =	القابل للصبّ ، راتين من النوع الذي	private practice	عيادة خاصة
pourable-type resin	يُصَبُّ ، راتين من النوع القابل للصبّ		عيادة يكون فيها جراح الأسنان مستقلاً بذاته وغير معتمد مالياً على أي مصدر خارجي .
	مادة قاعدة البدلة السني مكونة خصيصاً بحيث تناسب وتملاً القالب بفعل الجاذبية .	prandial	أكلي
pourable resin	راتين قابل للصبّ		متعلق بوجبة الطعام (Meal) .
	انظر راتين قاعدة البدلة السنّية القابل للصبّ (Pourable denture base resin) .	pre-	(سابقة) سابق ، قَبْل ، مُقَدِّم ، سليف
pour hole	ثقب الصبّ	pre-amalgamated	مُسَبِّق الإلغام
	مدخل أو فتحة في المسحوق الكاسي أو أية مادة قالب أخرى ، تؤدي إلى فراغ الجهاز التعويضي المراد صبّه ، تصبّ داخلها المادة التعويضية التي يصنع منها .	pre-amalgamated amalgam alloy	مُلغم مُسَبِّق الإلغام
pour resin	راتين الصبّ		سبيكة تحتوي على مزيج من الأمّغم عالي النحاس مضاف إليه جزيئات الفضة والنحاس الكروية وخليطة الأمّغم الإعتيادية والمقطعة بالخرطة .
	انظر راتين قاعدة البدلة السنّية القابلة للصبّ (Pourable denture base resin) .	pre-amalgamated silver alloy	خليطة فضية مسبقة الإلغام
pour-type resin	راتين من النوع يُصَبُّ	preauricular	أمام الأذنان
	انظر راتين قاعدة البدلة السنّية القابلة للصبّ (Pourable denture base resin) .	precancerous	مُحتمل التسرُّطن
pouring	صَبَّ ، سكب		حالة شاذة يمكن أن تتطور إلى سرطان أو لها القابلية لأن تصبّخ خبيثة .
pouring , die	صَبَّ القالب ، سكب المثال	precarious	مُقدِّمات التَّسْوُس
powder	مَسْحُوق		ما يحدث قبل أو التسوس في المراحل المبكرة من تطور التسوس .
powder , abrasive	مَسْحُوقُ ساحل ، ساحج	precautions	تدابير وقائية ، احتياطات
powder , chalk	مَسْحُوقُ الطِّباشير	precementum = cementoid	قُبَيْل الملاط ، ما قبل الملاط ، طَلِيعَةُ الملاط = شبه الملاط
powder , polishing	مَسْحُوقُ الصَّقْل ، مسحوق التلميع	precious	ثمين ، نَفِيس ، كريم
powder , pumice	مَسْحُوقُ الحَفَّان	precious metal	معدن ثمين
powder , rouge	مَسْحُوقُ الصَّقْل الأحمر	precipitation	تَرَسُّب ، ترسيب
powdered gold	ذَهَبٌ مَسْحُوقٌ ، مَسْحُوقُ الذَّهَب	precision attachment =	وُصلة محكمة ، وُصلة إحكام ،
	انظر خليطة كهربائية (Electralloy) ؛ ذهب مسحوق معلب في محفظة .	frictional attachment =	وُصلة الدقّة ، مرتكز دقيق =
power-operated syringe	محقنة تعمل بالقُدرة	internal attachment	وُصلة احتكاك ، وُصلة داخلية = وُصلة
	محقنة تنشط أو تعمل بواسطة ضاغط أو نابض أو بواسطة ضغط الغاز .	= key and keyway attachment =	الميزاب والمزلاج = وُصلة
ppm = parts per million	مختصر جزء بالمليون	parallel attachment =	متوازية = وُصلة مشقوقة
practice = practise	ممارسة ، مُزاولة ، يُمارس ، يُزاول ، عيادة	slotted attachment	
	1 - يطبق عملياً ؛ يتدرب على مهنة ما .		1 - نوع من الوصلات سابقة التجهيز تستعمل لاستبق جسر أو جهاز جزئي .
	2 - استخدام أو تكريس المعلومات المكتسبة عند الشخص في مهنة أو حرفة بذاته ؛ تجارة أو فن .		2 - مُبْتَنَة مباشرة آلية الإحكام تستخدم عند تصنيع البدلة السنّية الجزئية الثابتة أو البدلة السنّية الجزئية النزوعة (المتحركة) وتشتمل على مستقبل معدني له شكل معين

(وحدة أنثوية) وجزء ينطبق داخله بإحكام (وحدة ذكرية) ؛
يوضع الأول عادة على المحيط الطبيعي أو في الامتداد
المحيطي لتاج السن الداعمة ، ويثبت الثاني بالجاسرة أو
بهيكل البدلة السنية ؛ تسمى أيضا وُصلة تشاي (Chay's
attachment) .

precision device جَهِيْزَةُ الدَّقَّةِ

جهاز مستقبل قابض يستخدم في إحكام توجيه الأشعة
بواسطة درع معدني خارج الفم يوازي الأشعة السينية
تعامديا .

precision rest سنادة دقيقة ، مهماز محكم

استطالة معدنية صلبة سابقة التجهيز لبدلة سنية جزئية نزوعة
(متحركة) وبدلة سنية جزئية ثابتة تنطبق بإحكام داخل
مستقر أو مرتكز صندوقي أو جزء ميزابي من وُصلة محكمة
أثني في ترميم مصبوب لسن .

preclinical قَبْلَ السَّرِيْرِ

1- قبل حدوث المرض وقبل ظهور الأعراض السريرية له .
2- فترة تدريب طلبة الطب أو طلبة طب الأسنان قبل
ممارستهم العمل على المرضى .

precocious dentition إنْغَار مبكر

سَلْفٌ طَلِيْعِيٌّ ، علامة سابقة ، طليعة ، نذير
علامة مسبقية أو أعراض سابقة للتحذير من مضاعفات
مستقبلية .

predeciduous dentition إنْغَار سابقٌ للرَّوْاضِع ، تسنين

قبل السَّوَاظِق
ظهور أسنان قبل بزوغ الأسنان اللبنية .

pre dentine طَلِيْعَةُ العَاج

عاج لم يتكلس بعد ، يوجد على سطح العاج في فترة
نشاط تكونه بين العاج المتكلس وأرومات العاج .

pre dentine zone مَنطَقَةُ طَلِيْعَةُ العَاج

خَلَاط ذات معادن قاعدية
غالبية

خَلَاط تتكون من أقل من 25٪ من المعادن النفيسة ، والجزء
الباقى من الخليطة يتكون من معادن قاعدية .

pre-edema = preoedema قَبِيْلُ الوُدْمَةِ ، طَلِيْعَةُ الوُدْمَةِ

prefabricated جاهز ، مُسَبِّقُ الصَّنْعِ

prefabricated attachment وُصلة جاهزة ، وُصلة مُسَبِّقَةٌ
الصَّنْعِ

وُصلة محكمة مصنعة تجارياً .

preformed مُسَبِّقُ التَّكْوُنِ ، مسبق التشكيل

تاج إكريلي مسبق التشكيل preformed acrylic crown
يتوفر بأحجام وأشكال وألوان متعددة ويستعمل مؤقتاً
للأسنان الأمامية والضواحك . ويسمى أيضاً . . تاج جاهز
للاستعمال (Stock crown) .

preformed aluminum crown تاج الومنيوم مسبق التشكيل

يتوفر بأحجام مختلفة وتستعمل لتغطية الضواحك والرحى
مؤقتاً .

preformed anatomic aluminum crown تاج الومنيوم تشريحي مسبق التشكيل

preformed band طوق مُسَبِّقُ التشكيل ، شَرِيْطٌ مُسَبِّقٌ
التَّشْكِيلِ

انظر طوق (Band) .

preformed non- anatomic aluminum crown تاج الومنيوم غير تشريحي مسبق التشكيل

preformed stainless steel crow تاج فولاذي مقاوم
للصدأ مُسَبِّقُ التَّشْكِيلِ
انظر تاج (Crown) .

pregnancy حَمَل ، حَبَل

pregnancy epulis الورم اللثوي الحَمَلِيٌّ
ورم حبيبي قيحي (Pyogenic granuloma) ينمو على اللثة
أثناء الحمل .

pregnancy gingivitis التهاب اللثة الحَمَلِيٌّ

التهاب اللثة ، يظن أن سببه تغيرات في الهرمونات تحدث
خلال فترة الحمل ؛ ومن علاماته تضخم اللثة ونزف من
اللثة وأحيانا انتفاخ للورم في اللثة ، انظر التهاب اللثة
(Gingivitis) .

pregnancy hazards مَخاطِر الحَمَلِ

إذا كانت المعالجة السنية ضرورية أثناء فترة الحمل ،
فيفضل أن يتم إجراؤها أثناء الثلاثة أشهر الوسطى ويفضل
خصوصاً تجنب العلاج في الشهر الثالث ؛ يجب عدم وضع
المريضة أفقياً على كرسي الأسنان ، ويجب تحاشي الصور
الشعاعية إذا لم تكن ضرورية ، وأما إذا كانت ضرورية
فيجب في هذه الحالة أن تغطي المريضة بستر واقية من
الرصاص ؛ ينبغي على الحوامل تحاشي الأشخاص المصابين
بالحصبة الألمانية ، وعدم التعرض لبخار الهالوثان ولا يجب
أن يصف الطبيب لهن عقار التتراسيكلين ، ويجب تحاشي
مادة الأوكتوبريسين (Octopressin) في المخدر الموضعي .

pregnancy tumor تَوْرَمٌ حَمَلِيٌّ

تضخم لثوي أثناء الحمل ، يحدث عادة في المنطقة ما بين

الأسنان ويمكن أن يكون مفرداً أو متعدداً ويكون أحمر ،
 رخواً ، سهل التفتت ؛ تشريحياً تشبه هذه الإصابة الورم
 الحبيبي المتقيح (Pyogenic granuloma) .
 مصطلح قديم لم يعد مستعملاً للورم اللثوي الحملي
 . (Pregnancy epulis)

pregonium أمام زاوية الفك
prehabilitation قبل المعالجة ، قبل التصحيح
prehension قبض ، إمساك ، إدراك ، التقاط ، إطباق
pre- implant diagnosis تشخيص ما قبل الغرس السني
preliminary تمهيدي ، بادئ ، إعدادي
preliminary impression = طبعة مبدئية ، طبعة أولية
primary impression طبعة تجرى بغرض التشخيص أو من أجل عمل طابع
 خاص .
pre- made metal crown تاج معدني مسبق الصنع
pre malignancy ما قبل الخباثة ، سابق التسرطن
 أي تغير تطوري أو تغير مكتسب في النسيج يمكن أن يتحول
 إلى الخباثة .
pre malignant = precancerous قبل السرطاني ، حالة سابقة
 للسرطان ، قبل الخبيث
pre malignant lesion آفة مُحتملة الخباثة
premature خديج ، مُبتسر
 يحدث مبكراً ، قبل الوقت المتوقع .
premature contact = تماس مُبتسر ، تلامس مبكر ،
initial contact تماس أولي ، تلامس بدئي
 1- تلامس أولي للأسنان قبيل إغلاق الفك السفلي مع الفك
 العلوي ، انظر تماس إطباق مُنحرف (Deflective
 occlusal contact) ، و تماس إطباق مُتداخل
 (interceptive occlusal contact) .
 2- تماس إطباق يحدث خلال مسار الإغلاق المركزي للفك
 السفلي قبل إطباق بقية الحدبات . ويمكن أن يتسبب في
 انزياح الفك السفلي أو تحرك السن التي في تماس أو
 كليهما معا .
premature occlusal contact تماس إطباق مبكر ،
 تلامس إطباق مبكر
 انظر تماس زائد ، تلامس زائد (Supracontact) .
premature eruption بزوغ مُبتسر ، إثغار قبل الأوان
prematurity ابتسار ، تبكير
 حالة من تماس الأسنان تتسبب في انحراف الفك السفلي

عن مسار انغلاقه الطبيعي . انظر تماس زائد
 (Supracontact) .
premaxilla قادمة الفك العلوي
 1- العظم الجبهي بين الفك العلوي في الجنين ، والعظم بين
 الفكين .
 2- الجزء الأمامي من الوجه الحنكي للفك العلوي وينشأ من
 الشاخصة الأنفية المتوسطة .
 3- ذلك الجزء من الفك العلوي الذي تنشأ فيه الأسنان
 القاطعة ثم تبنخ ، ويعتبر جزءاً من الفك العلوي في
 الإنسان ، وعظماً منفصلاً في الثدييات .
premaxilla-maxillary cyst كيس قادمة الفك العلوي
premaxillary أمام الفك العلوي
 1- متعلق بطليعة الفك العلوي (Premaxilla) .
 2- واقع أمام الفك العلوي (Maxilla) .
premedication تمهيد التخدير ، معالجة تمهيدية
 إعطاء أدوية مسكنة أو مهدئة قبل المعالجة لتهدئ من روع
 المريض للمساعدة في التعامل مع المرضي خصوصاً
 المرضي العصبيين ، بحيث يسهل التعامل معه .
premolar = premolar tooth ضاحك = سن ضاحكة
 إحدى سنين دائمتين ، توجدان في الجهة الوحشية من
 الأنياب والجهة الإنسية من الأرحاء ، في كل ربع من الفك
 العلوي والفك السفلي ، بحيث يبلغ المجموع الكلي
 للضواحك في الفم ثمان أسنان . هذه الأسنان الضاحكة
 تخلف الرحي اللبنية الأولى والرحي اللبنية الثانية في كل
 ربع . وتسمى أيضاً ثنائية الحدبة (Dicuspid) «ذات
 الحدبتين» . يكون لكل ضاحكة حدبتان ، وتستعمل
 الضواحك في طحن الطعام ؛ في أكثر من 70٪ من
 الحالات ، يكون للضاحك الأول العلوي جذران واحد
 شدقي والآخر حنكي ، ويقع مفترق جذوره في أي مكان
 بين العنق وذروة الجذر . تكون جذور الضواحك عادة
 متماثلة أحجامها ومنبسطة بالاتجاه الوحشي الإنسي ،
 ويمكن أن يكون لها ثلاث جذور حيث يتشعب الجذر
 الشدقي إلى شعبتين ؛ الضواحك الأخرى عادة يكون لها
 جذر واحد ؛ لا يوجد ضواحك بين الأسنان اللبنية .
premolar , first ضاحك أول ، ضاحكة أولي
premolar , second ضاحك ثان ، ضاحكة ثانية
premolar teeth = premolars أسنان ضاحكة = ضواحك
 توجد أمام الأرحاء وهما اثنتان في كل جهة من الفك في
 أسنان الإنسان الدائمة ، وقد تسمى بثنائية الحدبة
 (Bicuspid) .

prenatal	سابقٌ للولادة	3- الثبات والاستقرار .
	يحدث أو يوجد قبل الولادة .	4- الشكل الملائم (الذي يحقق الحصول على منفذ لإدخال وانهاء الحشوة النهائية) .
prenatal dentine	عاجٌ سابقٌ للولادة	5- إزالة النخر أو التسوس .
prenatal enamel	ميناء سابقٌ للولادة	6- إنهاء الجدران المينائية بحيث تصبح ملساء ومجلوفة السطح .
preoedema = pre-edema	قَبِيلُ الوذمة ، طليعة الوذمة	تحضير تنويجي ، التَّحْضِيرُ لِلتَّوْبِجِ preparation , crowning
preoperative	قبل إجراء العملية الجراحية ، قبيل المداخلة الجراحية ، سابقٌ للجراحة	تحضيرٌ شريحيّ preparation , slice
	قبل المعالجة ؛ بشكل عام تطلق للدلالة على العلاجات مثل تسكين الألم بإعطاء المريض المسكنات أو مهدئات الأعصاب ، قبل إعطاء المخدر العام وإجراء العملية الجراحية .	تحضير حفرة من الصنف الثاني لحشوة ذهبية مصبوبة ، بحيث يقطع السطح الملاصق للسن بواسطة قرص ساحل للحصول على حواف يمكن تنظيفها ، ويتحقق الثبات والاستقرار بواسطة أثلام مقوية أو ميازيب مقوية تقطع في الشريحة (Slice) (أصبح هذا النوع من التحضير نادراً مع انتشار السرعات العالية وتراجع استخدام القرص الساحل) .
preoperative cast = diagnostic cast = study cast	قالبٌ سابقٌ للعملية = قالبٌ تشخيصي = مثال للدراسة ، نموذج للدراسة	جراحة سابقة لتطبيق البدلة preprothetic surgery
	طبعة موجبة مماثلة لجزء أو أجزاء من التجويف الفموي بغرض الدراسة وعمل خطة العلاج.	سابقٌ للبلوغ prepubertal = prepuberal
preoperative records	سجلات ما قبل الجراحة	يحدث قبل البلوغ .
	أي سجل أو تسجيلات تدون بغرض الدراسة أو من أجل عمل خطة علاج .	مُقْتَبَلُ البُلُوغِ prepuberty
preoral	أمام الفم	يُصَفُّ علاج ، يكتب وصفة طبية prescribe
prepalatal	أمام الحنك	1- يوصي بدواء أو حمية .
preparation	تحضير ، تهيئة ، مستحضر	2- تعليمات لتحضير أو تركيب عقار ، ولتوضيح طريقة تعاطي الدواء .
	1- عملية التجهيز والتهيئة .	وصفةٌ طبيَّةٌ ، تذكُّرةٌ طبيَّةٌ ، وصفُ العلاج prescription
	2- تحضير وتهيئة الحفرة أو السن ، من إزالة للتسوس وللأنسجة التالفة من السن ، ثم تشكيل الأنسجة السليمة لاحتواء وتثبيت الحشوة المؤقتة أو الحشوة الدائمة .	تعليمات مكتوبة بشأن المستحضر وتركيبه وكميته وطريقة إعطائه تكون موقَّعة من شخص مؤهل ومتخصص .
	3- علاج أو دواء .	مُبَكَّرُ الشَيْخُوخَةِ ، ذو شيخوخة مُبَكَّرَةٍ ، قبل الشيخوخة ، صَمٌّ ، كَهْلٌ presenile
preparation , access	إتاحة منفذ للتحضير	يتسم بصفات كبر السن رغم صغر سنه .
preparation , biomechanical	التحضير البيولوجي الميكانيكي	متعلق بكبر السن المبكر .
	عمليات أو طرق تشتمل على كشف وتوسيع وتنظيف وتشكيل حجرة لب السن وقناة الجذر بوسائل ميكانيكية أو آلية .	ضُمُورٌ كَهْلِيٌّ presenile atrophy
preparation , cavity	تحضيرُ الحُفْرَةِ	كُهُولَةٌ presenility
	تجريف وتشكيل الحفرة في السن ، لاستقبال مادة الحشو وقد تم تحديد القواعد الأساسية لتحضير الحفر بواسطة ج. ف. بلاك G.V.Black ، وتشمل :	حافظ ، مادة حافظة ، صائن preservative
	1- شكل الحافة .	مادة كيميائية ، (سلفات الصوديوم Sodium sulfite) عادة توضع في مثبت الصور الشعاعية ومحاليل الإظهار لمنع تأكسد المحاليل .
	2- الشكل المقاوم (الثخانة والشكل الذي يُعطى للحشوة لمنع انكسارها مستقبلياً) .	محافظة ، وقاية ، حفظ ، صيانة preservation
		طليعة العظم الوتدي ، مُقَدِّمُ العَظْمِ الوتديّ presphenoid
		يَضْغَطُ ، ضاغط ، مَضْغَطٌ press
		مضغط البوتقة ، ضاغط البوتقة ، مكبس الحوجلة press , flask

press flask	بوتقة الضَّغَط
pressure	ضغَط
pressure area	منطقة ضغَط ، باحة الانضغاط منطقة انزياح زائد أو انزياح مفرط للنسيج .
pressure , biting	ضغَط العَض
pressure, blood	ضغَط الدَم
pressure indicator	مؤشِّر الضَّغَط ، دليل الضَّغَط أية وسيلة كاشفة لمناطق الضَّغَط .
pressure , masticatory	ضغَط المضغ ، ضغَط مضغِي
pressure , occlusal	ضغَط إطباقِي
pressure pot	وعاء الضَّغَط ، قدر الضَّغَط
pretreatment records	سجل ما قبل العلاج السيرة المرضية السابقة للمريض والسجل التشخيصي أو خطة العلاج التي تسبق المعالجة .
prevalence	انتشار ، مدى الانتشار عدد الحالات لمرض ما في وقت معين وفي مكان معين.
prevention	وقاية ، منع
preventive	وقائي ، مانع ، واق مصمم لمنع حدوث شيء ما .
preventive dentistry	طبُّ الأسنان الوقائي فرع من علوم طبِّ لأسنان يهتم بالوقاية من أمراض الأسنان عن طريق التوعية وتقديم الوسائل الوقائية الصحية ، مثل الإجراءات والوسائل التي تتخذ لمنع أو للوقاية من حدوث التسوس ، وتشتمل على سدِّ الشقوق على أسطح الأسنان ؛ والتطبيق الموضعي للفلوريد بشكل محلول أو بشكل هلام ؛ والتعليمات التي تختص بصحة الفم .
preventive orthodontics	تقويم الأسنان الوقائي ، تقويم الأسنان الوافي
preventive medicine	طب وقائي ، طب واق
preventive treatment	معالجة وقائية
preventologist	خبير بالوقاية ، أخصائي وقاية
preventology	الطب الوقائي
prickle cell	خلية شائكة خلايا ذات زوائد ليفية دقيقة تربطها بما يجاورها من خلايا .
prickle-cell layer	طبقة الخلايا الشائكة ، طبقة الخلايا الحسكية الطبقة الجرثومية (Stratum germinativum) للبشرة الجلدية أو الظهارة الحرشفية (Squamous epithelium) ، عدا الخلايا القاعدية (Basal, cells) .
Priestley's mass	كتلة بريستلي

نسبة إلى ج. بريستلي ، J.Priestley ، 1733-1804 ، عالم إنجليزي .
بقع ذات صبغة خضراء أو صبغة بنية على الأسنان الأمامية للشباب حيث تبقى الظهارة المينائية الضامرة فوق ميناء السن .
بريلوكائين هيدروكلوريد = سيتانست
مادة أقل سمية من الليجنوكاين (Lignocaine) أو البروكاين (Procaine) تستخدم في المحاليل المخدرة الموضعية ، تتواجد في الأسواق باسم سيتانست (Citanest) بتركيز 3٪ أو 4٪ إما مع الأدرينالين بنسبة 1 : 300,000 أو الفليبريسين بنسبة 1 : 200,000 ؛ تستعمل عندما لا يكون انقباض الأوعية الدموية مستطبا ، كما في بعض الحالات القلبية ؛ لا ينصح باستعمالها خلال فترة الحمل .
أولي ، بدئي ، ابتدائي primary
1- الأول على العديد ، في الوقت أو الترتيب . 2- رئيسي ، المسؤول الأول . 3- (في طب الأسنان) : مجموعة الأسنان البدئية أو مجموعة الأسنان الأولية التي تستبدل بالأسنان الدائمة . 4- (في التصوير الإشعاعي) : الإشعاع المنطلق مباشرة من المركز البؤري .
خلية أولية ، خلية بدئية primary cell
أول خلية في الجسم تتكون بعد الحمل ؛ وتتكاثر وتتطور إلى خلايا متخصصة مكونة الأنسجة والأعضاء .
غلق (إغلاق) أولي primary closure
خياطة المخاطية أو الجلد بحيث تكون الحواف الظهارية متلاصقة تماما وبشكل مباشر ، أي انغلاق مباشر لجرح أو قطع بواسطة الخيطة .
جُلَيْدة أولية ، فُشيرة بدئية primary cuticle
بنية تظهر بالمجهر الإلكتروني وتشتمل على أرومات مينائية من الظهارة المينائية الضامرة المتصلة بميناء السن بواسطة الصفيحة القاعدية .
حافة قاطعة أولية primary cutting edge
الجزء من النصلة الذي يبدأ بالقطع .
عاج أولي primary dentine
العاج الموجود حينما يكتمل تكوين السن .
تسنين أولي ، إِنْغار أولي primary dentition = primary teeth
بُزوغ الأسنان الأولية ، بزوغ الأسنان اللبنية . انظر إِنْغار ، بزوغ (Dentition) ، أسنان أولية (Deciduous teeth) .

primary ducts أوعية أولية ، أوعية بدئية

primary enamel cuticle جلدية مينائية أولية ، قشرة الميناء البدئية

طبقة غير خلوية ملتصقة على سطح الميناء يعتقد أنها نتاج الأخير لأرومات الميناء .

primary healing التئام أولي

انظر التئام (Healing) .

primary impression = طبعة أولية = طبعة تمهيدية

preliminary impression طبعة تجرى لغرض التشخيص أو لتصنيع طابع خاص ، انظر طبعة (Impression) .

primary lesion آفة أولية

انظر آفة (Lesion) .

primary occlusal trauma رضح إطباق أولي

أذية تحدث لسن أو لأسنان ذات نسيج داعمة حول سنينة طبيعية نتيجة لقوى إطباقية معاكسة غير ملائمة .

primary palate حنك أولي ، قبة الحنك البدئية

الحنك في الجنين وهو يقابل منطقة العظم الثنوي .

primary radiation إشعاع أولي

انظر إشعاع (Radiation) .

primary reticulum cell خلية شبكية أولية

primary stress-bearing area منطقة تحمل الضغط الأولية

منطقة تستخدم لمقاومة الضغط الشديد للبدلة السنينة مثل التئام الشدقي في الفك السفلي .

primary syphilis الزهري الأولي

primary teeth = أسنان أولية ، أسنان لبنية ، أسنان مؤقتة

baby teeth أي سن من الأسنان اللبنية العشرين .

primate space حيز رئيسي ، المسافة الرئيسية ، الفراغ الرئيسي

في الإنسان ؛ المسافة الوحشية من الرباعية في القوس الفكينة العلوية والمسافة الوحشية من الناب في القوس الفكينة السفلية التي تلائم احتواء قمة حذبة تاج ناب كبير ، توجد هذه المسافة كثيراً في الأسنان الأولية وتوجد بشكل دائم عند الرئيسيات وهي رتبة من الثدييات تشمل الإنسان والقرود تتميز بحجم الأنياب الضخم .

primate spacing مساعدة رئيسية ، حيز بيني رئيسي ، مسافة بينية رئيسية

تفرق الأسنان أو فلع الأسنان بين بعض الأسنان اللبنية ما بين الناب السفلي والرحى الأولى ؛ وما بين القاطع الجانبي العلوي والناب .

primer = liner مُبطن

طبقة رقيقة من مادة توضع في الحفر لوقاية العاج قبل وضع مادة الحشو ، مثل الراتين الإكريلي بدون مادة مالئة الذي يستخدم كمادة رابطة للإصاق حشوة الراتين الأكريلي بالسن .

primer , cavity = cavity liner مُبطن الحفرة

primitive بدائي ، بدئي ، أصلي ، بسيط

primitive palate حنك بدائي ، حنك بدائي

جزء من الشاخصة الأنفية الوسطي في الجنين التي يتكون منها الحنك الأولي والنثرة (Philtrum) (الانخفاض في الشفة العليا أو الميزاب الشفوي المتوسط) .

primordial أولي ، بدئي

primordial cyst كيس بدئي ، كيس أولي

انظر الكيس القرني السنيني المنشأ (odontogenic keratocyst) .

primordium البداء ، البرعمة ، منشأ

1- أول علامة تميز تطور عضو أو جزء .

2- الخلايا البدئية المكونة لعضو في الجنين .

principal أساسي ، رئيسي

principal fibres ألياف رئيسية

ألياف كولاجينية يتكون منها الرباط حول السني وتنقسم على النحو التالي : ألياف عبر الحاجز ، وألياف التئام السنخي ، وألياف أفقية ، وألياف منحرفة ، وألياف ذروية . انظر ألياف (Fibers) .

principle أساس ، مبدأ ، قاعدة ، جوهر

prism = prisma منشور ، منشور

شكل هندسي مصمت ذو جوانب متماثلة متساوية ومتوازية ، مقطعه العرضي مثلثاً أو متعدد الأضلاع .

prism , enamel منشور الميناء ، منشور مينائي

واحد من القضبانات الموشورية التي تؤلف ميناء السن .

prismata موشير

prismata adamantina موشير الميناء

prismatic منشوري ، موشوري

متعلق بالمشور (Prism) .

prismoid موشوري الشكل

prismos = bruxism = tooth grinding سحل الأسنان = صريف الأسنان

حك الأسنان ببعضها البعض لإرادياً .

pro- (سابقة) طليعة ، مقدّم ، أمامي

proal	قداامي الحركة ، متجه نحو الأمام	procedure , clinical	إجراء إكلينيكي (سريري)
probation	تحت المراقبة ، تحت الاختبار	procedure , laboratory	إجراء مختبري
	إخضاع المريض للملاحظة الدقيقة خلال فترة مرضه أو خلال المرحلة الحرجة من مرضه حينما تستدعي حالته المرضية ذلك .	procelous	مقعر من الأمام ، مقعر السطح الأمامي ، مقعر الوجه الأمامي
probe	مسبار ، مجس	procephalic	جبهوي ، متعلق بمقدم الرأس متعلق بمقدم الوجه ، أو مقدم الرأس .
	1 - أداة رفيعة مرنة لاستكشاف جرح أو فجوة .	procera	بروسيرا
	2 - أداة تحري الحفرة أو الجرح أو الجيب وما شابه .		نوع من الخزف التاجي ، وهو أحد أقوى خزف موجود في الوقت الحاضر لعمل تيجان كاملة من الخزف . يصنع هيكل البروسيرا بواسطة الكمبيوتر ثم يضاف إليه الخزف لعمل تاج السن التشريحي .
	3 - أداة أسطوانية مرنة ذات نهاية كليلية ، تستخدم في الكشف أو التحري عن الحفرة أو الجرح أو الجيب أو التسوس والحواف البارزة للحشوات والعيوب الأخرى ؛ أداة مدرجة إلى ملليمترات تستعمل أساساً لقياس عمق الجيوب اللثوية والجيوب حول السنية . ويمكن أن تساعد في تقدير الحدود الخارجية للجيوب حول السنية وحالة النسيج الظهاري الميزابي . ويمكن أن تكون ذات نهاية واحدة أو مزدوجة النهاية .	procerus	طويل ، أسطواني ، قصيف ، هش ، ناحل
probe , blunt	مسبار كليل ، مسبار ذو نهاية غير حادة	procerus muscle	العضلة الطويلة ، العضلة الناشئة ، العضلة الناحلة
probe , Brackett's	مسبار براكايت		توجد الجلد فوق الأنف .
	نسبة إلى س . أ . براكايت ، 1850-1927 ، طبيب أسنان أمريكي .	process	1- شاخص ، ناتئ ، نتوء ، بروز
	مسبار مرن دقيق من الفضة لاستكشاف مسار الأخرجة السنية .		نتوء أو بروز ظاهر أو زائدة عظمية رفيعة أو نتوء نسيجي أو أي نمو خارجي من أي جزء في الجسم .
probe , fibre optic	مسبار ليفي		2- طريقة ، عملية تصنيع ، منهج
probe , gum pocket measuring	مسبار قياس الجيب اللثوي		عملية تقنية ، لمعالجة النموذج الشمعي ، كما يحدث حينما تتحول قاعدة الشمع التجريبية إلى قاعدة بدلة سنية صلبة من مادة أخرى ، أو عندما يتبلمر أو يتصلب الراتين الأكريلي داخل القالب لتنتج قاعدة البدلة السنية الأكريلية .
probe , optical fibres = fibre optic probe	مجس ليفي ضوئي ، مسبار ليفي		3- استطالة
probe , periodontal	مسبار دواعم السن	process , alveolar	امتداد مجهري دقيق جدا من الخلية .
	انظر الأدوات حول السنية (Periodontal instruments) .		الناتئ السنخي
probe , pocket measuring = pocket probe	مسبار قياس الجيبة = مسبار الجيبة		حيد عظمي في الفك العلوي أو الفك السفلي يحتوي على الأسناخ السنية .
	مسبار حول سني لتقدير وقياس عمق الجيب حول السني .	process , ameloblastic	ناتئ الخلية الأرومية المينائية
probe , pocket	مسبار الجيبة		بروزات من هيولى الخلية المينائية يحدث حولها التمعدن . تُسمى أيضا نواتئ تومس (Tomes' processes) .
	مسبار كليل لقياس الجيوب اللثوية .	process , anterior clinoid	الناتئ شبه السريري الأمامي
procaine	بروكاين		نتوء بارز للخلف عند النهاية الوسطى للحافة الخلفية للجناح الصغير الوددي .
	مادة تسوق تجاريا بشكل محلول 2٪ تستخدم في التخدير الموضعي ، وكمحلول 3٪ مع 1 في 50,000 من الأدرينالين ، وهو قليل الاستخدام .	process , condyloid	الناتئ شبه لقمي
procaine penicillin	بنسلين البروكاين		أحد التوائين اللقميين للفك السفلي .
procedure	إجراءات ، طريقة ، خطة	process , coronoid	الناتئ الإكليلاتي ، التواء المنقاري
			بروز منبسط رقيق من العظم ينشأ من الحافة العليا الأمامية للشعبة الصاعدة للفك السفلي تندغم أو تتصل به العضلة الصدغية .

process , dental	الشاحصة السنية ، الناتئ السني الشاحصة أو الناتئ السنخي للفك العلوي .	process , maxillary	الشاحصة الفكوية العلوية ، الناتئ الفكي العلوي (في الجنين)
process , ethmoid = ethmoidal process	الشاحصة الغربالية ، الناتئ الغربالي بُرُوز من الحافة العليا لقرين الأنف السفلي .	process , nasal	الشاحصة الأنفية ، الناتئ الأنفي
process , frontal	الشاحصة الجبهية ، الناتئ الجبهي	process , orbital	الشاحصة الحجاجية ، الناتئ الحجاجي
process , frontonasal	الشاحصة الأنفية الجبهية ، الناتئ الأنفي الجبهي الجزء الأمامي من عظام رأس الجنين الذي ينمو ويتطور إلى مقدمة الرأس « الجبين » وقصبة الأنف .	process , palatine	الشاحصة الحنكية ، الناتئ الحنكي
process , frontosphenoidal = frontal process of the zygomatic bone	الشاحصة الوتدية الجبهية ، الناتئ الوتدي الجبهي = الناتئ الجبهي للعظم الوجني	process , posterior clinoid	الشاحصة شبه السريرية الخلفية ، الناتئ شبه السريري الخلفي إحدى الحدييات عند زاوية جانب ظهر السرج على جسم العظم الوتدي .
process , globular	الشاحصة الكروية ، الناتئ الكروي أحد الامتدادين البصليين عند زاويتي الأنف في الجنين ، الذين يتحدان فيما بعد لتكوين الميزاب الشفوي المتوسط .	process , petrosal	الشاحصة الصخرية ، الناتئ الصخري نتوء صغير مدبب عند النهاية السفلي للعظم الوتدي ، يتمفصل مع قمة الجزء الصخري للعظم الصدغي .
process , hamular = pterygoid hamulus	الناتئ الجناحي ، الشاحصة الخطافية ، الناتئ الشصّي = الشصّ الجناحي زاوية معقوفة تشبه الخطاف أو المنجل تنزل من اللوح الأوسط للعظم الجناحي .	process , pterygoid	الشاحصة الجناحية ، الناتئ الجناحي أحد النتوئين النازلين من موضع جسم العظم الوتدي مع الجناحين الكبيرين .
process , infraorbital	الناتئ تحت الحجاجي بُرُوز حاد مدبب على السطح الأمامي للعظم الوجني يتمفصل مع الفك السفلي .	process , pterygospinous	الناتئ الجناحي الشوكي بُرُوز شوكي حاد على الحافة الخلفية للصفحة الجناحية الجانبية للعظم الوتدي يرتكز عليها الرباط الشوكي الجناحي .
process , jugular	الشاحصة الوداجية ، الناتئ الوداجي صفحة على الجهة الداخلية من لقمة العظم القذالي ، تبرز جانبياً من الثقب العظمي ، وتتمفصل مع الجزء الصخري من العظم الصدغي .	process , retromandibular	الشاحصة خلف الفك السفلي النكفية ، الناتئ خلف الفكي للغدة النكفية الجزء الضيق من الغدة النكفية الموجود في الحفرة خلف الفك السفلي .
process , lacrimal	الشاحصة الدمعية ، الناتئ الدمعي امتداد عمودي على الحافة العلوية للقرين الأنفي السفلي ، يكون جزءاً من الجدار الأوسط للقناة الأنفية الدمعية .	process , sphenoidal	الشاحصة الوتدية ، الناتئ الوتدي
process , mandibular	الشاحصة الفكوية السفلية ، الناتئ الفكي السفلي (في الجنين) جزء من قوس الفك السفلي في الجنين ينشأ منه الفك السفلي .	process , styloid	الشاحصة الإبرية ، الناتئ الإبري
process , mastoid	الشاحصة الخشائية ، الناتئ الخشائي بُرُوز عظمي قمعي خلف الصماخ السمعي الخارجي ، على سطح العظم الصدغي مكان اتصال أو ارتباط العضلة الطويلة الرأسية ، والعضلة الرحوية الرأسية ، والعضلة القصية الترقوية .	process , temporal	الشاحصة الصدغية ، الناتئ الصدغي الزاوية الخلفية للعظم الوجني التي تتمفصل مع الشاحصة الوجنية للعظم الصدغي .
		process , vaginal	الشاحصة الغمدية ، الناتئ الغمدي صفحة عظمية تمتد للأسفل من قاعدة الصفحة الجناحية المتوسطة من العظم الوتدي وحتى عظم الميكة .
		process , zygomatic	الشاحصة الوجنية ، الناتئ الوجني
		process in the embryo , maxillary	الشاحصة الفكوية العلوية في الجنين ، الناتئ الفكي العلوي في الجنين بُرُوز من القوس الفكوية السفلية في الجنين ومنه يتكون الفك العلوي ، والعظم الوجني وتنشأ منه منطقة الخد العلوي والشفة .
		process of the inferior nasal concha , maxillary	الناتئ الفكي العلوي ، لمحارة الأنفية السفلية

صفيحة رقيقة مثلثة من النتوء الغربالي ، تكون جزءاً من الجدار الأوسط للجيب الفكي العلوي .
الناتئ الوجني **process of the frontal bone , zygomatic**

للعظم الجبهي
بُرُوز جانبي غليظ قوي للعظم الجبهي يتمفصل مع العظم الوجني .

الناتئ الجبهي للفك العلوي **process of the maxilla , frontal**
بُرُوز عظم الفك العلوي يتمفصل مع العظم الجبهي مكوناً جزءاً من جانب التجويف الأنفي والحافة الحاجاجية .

الناتئ الأنفي للفك العلوي = **process of the maxilla , nasal = frontal process of the maxilla**
الناتئ الجبهي للفك العلوي

الناتئ الحنكي الفكي العلوي **process of the maxilla , palatine**

صفيحة عظمية منبسطة على الفك العلوي تكون الجزء الأمامي من سقف الفم « الحنك » ، تتمفصل مع عظم الحنك .

الناتئ الوجني لعظم الفك العلوي **process of the maxilla , zygomatic**

نُتوء مثلث خشن يتمفصل مع النتوء الفكي العلوي للعظم الوجني .

الناتئ الوداجي السفلي **process of the occipital bone , infrajugular**
للعظم القذالي

بُرُوز عظمي مستدق على الثلمة الوداجية من العظم القذالي ، ويقسم بالاشترك مع النتوء الوداجي الداخلي للعظم الصدغي الثقبة الوداجية .

الناتئ الفكي العلوي **process of the palatine bone , maxillary**
للعظم الحنكي

صفيحة رقيقة تبرز للأمام من الحافة الأمامية للعظم الحنكي لتغلق النهاية السفلية الخلفية لفتحة الجيب الفكي العلوي .

الناتئ الحجاجي لعظم الحنك **process of the palatine bone , orbital**

ناتئ عظمي من العظم الحنكي باتجاه الأعلى وللخارج .

الناتئ الوددي للعظم **process of the palatine bone , sphenoidal**

صفيحة عظمية رقيقة تمتد للأعلى وللداخل من العظم الحنكي وتتمفصل مع العظم الوددي وعظم الميكة .

الناتئ الوداجي السفلي **process of the temporal bone , infrajugular**
للعظم الصدغي

حيد صغير على حافة الجزء الصخري من العظم الصدغي ، داخل الثلمة الوداجية ، يقسم بالاشترك مع النتوء الوداجي الداخلي للعظم القذالي الثقبة الوداجية .

الناتئ الإبري للعظم الصدغي **process of the temporal bone , styloid**

شوكة حادة تبرز للأسفل من السطح السفلي للجزء الصخري للعظم الصدغي .

الناتئ الوجني للعظم الصدغي **process of the temporal bone , zygomatic**

بُرُوز طويل من الجزء الصدفي السفلي للعظم الصدغي يتمفصل مع العظم الوجني .

الناتئ الجبهي للعظم الوجني **process of the zygomatic bone , frontal**

نتوء صاعد مسنن غليظ في العظم الوجني يتمفصل مع العظم الجبهي والجناح الكبير للعظم الوددي .

الناتئ الفكي العلوي للعظم الوجني **process of the zygomatic bone , maxillary**

نتوء صاعد كليل للعظم الوجني يتمفصل مع عظم الفك العلوي .

الناتئ الحجاجي للعظم الوجني **process of the zygomatic bone,orbital**

نتوء يمتد للخلف من الحافة الحجاجية للعظم الوجني وتكون جزءاً من الجدار الجانبي وقاع التجويف الحجاجي .

قاعدة البدلة السنية المصنعة **processed denture base**

الجزء من الجهاز السني التعويضي المتبلمر ، الذي يغطي مخاطية الفم في الفك العلوي أو الفك السفلي ، وتثبت عليه الأسنان الصناعية في عملية التصليب .

نواتئ الأرومات السنية **processes , odontoblastic**

استطالات متفرعة من هيولى الخلايا المولدة للعاج تمتد داخل القنوات العاجية . تُسمى أيضاً استطالات تومس (Tomes' fibres) .

نواتئ تومس = استطالات أرومات = **processes , Tomes' = ameloblastic processes**
الميناء

تصنيع ، معالجة **processing**
انظر تيجان وجسور (Crown and bridge) .

أحواض التظهير **processing tanks**

أوعية على شكل أحواض ، تكون عادة من الفولاذ المقاوم للصدأ ويمكن التحكم بدرجة حرارتها وتتم فيها عملية تظهير الصور الشعاعية .

processus = process	ناتئ، شاخصة	profile record	تسجيل جانبي ، تسجيل المنظر الجانبي
processus alveolaris	الناتئ السنخي (لاتينية)		تسجيل صورة جانبية للمريض .
processus pyramidalis ossis palatini	الناتئ الهرمي في العظم الخنكي	profile , facial	المنظر الجانبي للوجه
procheilia	بُرُوز الشفة	profunda	عميق ، غائر
	حالة تكون فيها إحدى الشفتين متقدمة للأمام عن وضعها الطبيعي .	profunda linguae artery	الشريان اللساني العميق
procheilon	الحدبة الشفوية العلوية ، حد الثرة ، الطرمة		يغذي السطح السفلي للسان . يُسمى أيضاً الشريان الضفدعي (Ranine artery) .
	الجزء الأوسط على الحافة العليا للشفة العليا .	progenia = prognathism	كسّس ، فقم الفك السفلي
	النقطة المتوسطة الأكثر بُروزاً على الملتقى الجلدي الهامشي للشفة العليا .	proglossis	عذبة اللسان ، ذروة اللسان
proclination	الانحناء الشفوي للأسنان	prognathic = prognathous	أفقم ، ذوفك بارز
	ميل الأسنان الأمامية في الاتجاه الشفوي .		توضع أمامي وبروز شاذ لأحد أو كلا الفكين بالنسبة للجمجمة «القحف» . كثيراً ما يستخدم لوصف التصنيف الثالث لأنجل للإطباق الشاذ المصاحب لبُروز الذقن للأمام .
procline	إمالة أمامية ، انحراف أمامي	prognathism	فقم ، بُروز الفك ، بُروز الذقن للأمام
	إمالة سن ، وبخاصة القاطع ، مع زيادة زاوية الميل الشفوية القاطعة .		حالة يكون فيها أحد الفكين أو كلاهما بارزاً .
procumbent	منبسط ، منكب على وجهه ، مستلق على وجهه		بُروز الفك السفلي عن القاعدة القحفية ، بمسافة أبعد من المسافة الطبيعية بينهما .
	ميل شفوي مفرط وإمالة جسمية للقواطع .	prognathometer	مقياس الفقم ، قانس بُروز الفك
procynodontos = canine = canine tooth	ناب = سن نابية		أداة تستخدم لقياس درجة بُروز الفك .
	السن النابية ، وخصوصاً حينما تكون بارزة . وهي السن الثالثة وتقع بعد القاطع الجانبي في الفك العلوي والفك السفلي ؛ مصطلح قديم بطل استعماله .	prognathous	فقمي ، بارز الفك ، متقدم الفك ، أفقم
prodroma	سابق المرض ، عرض متقدم ، بادرة		ذو منسب فكي أكثر من 103 ، أي ذوفك متقدم أو بارز .
prodromal = prodromic	عرضي ، متقدم ، بادري (للمرض)	prognathous relation	علاقة فكية فقمية
	العلامات والأعراض المنذرة بحدوث المرض ، مثل الصداع ، والحمى ، والفتور أو الإحساس العام بالمرض ، أو الدوار .	prognosis	المآل ، علامة ، تكهن ، إنذار
prodromata	الأعراض المتقدمة (للمرض) ، بوادر		التكهن أو التنبؤ بالنتيجة المحتملة لمرض ما والفترة الزمنية له ، وتوقعات الشفاء من المرض بناء على معرفة سابقة بطبيعة أو أعراض الحالة ؛ في حالة البدلات السنوية التعويضية : التنبؤ أو التكهن بمدى نجاح هذا التعويض .
prodrome	نذير المرض ، سابق المرض ، بادرة	prognosis , dental	إنذار سني
	أعراض قبل المرض ، تدل على حدوث المرض .	prognosis , denture	إنذار البدلة السنوية
prodromic	عرضي ، متقدم للمرض ، عرضي متقدم ، بادري		رأي أو حكم مسبق عن العلاج وتوقعات النجاح في تصنيع البدلات السنوية وفائدتها .
production	إنتاج ، نتاج	progonoma	ورم تأسلي
production , dentine	إنتاج العاج	progonoma , melanotic =	ورم تأسلي = ورم الأديم
productive	منتج ، مولد ، مُقشّع ، مسبب ، طارد للبلغم	melanotic neuroectodermal	العصبي الظاهر الميلاتي
	حالة النهائية لآفة تؤدي إلى تكوين نسيج جديد .	tumour of infancy	الطفلي
professional	مهني ، حرفي	progress	تطور ، تقدم ، يترقى
profile	بروفيل ، شاكلة ، مُرتمس	prolabiu	التئوء المركزي للشفة العلوية ، الجزء الأحمر الشفوي ، العرتمة
	الحدود الخارجية للوجه كما ترى من الجانب ، خصوصاً كما ترى على الصورة الضوئية أو الصورة الشعاعية الجانبية السهمية ، انظر أيضاً منظر جانبي للوجه (Facial profile) .		1 - الجزء الخارجي الأحمر من الشفة العلوية . 2 - التئوء الأوسط للشفة العليا .

prolapse	هبوط ، سقوط ، تدلُّ ، دُحاق انزياح منحدر إلى الأسفل لعضو من مكانه الطبيعي .	prophy = prophylaxis	انتقاء ، توقية انظر انتقاء (Prophylaxis) .
prolapse of antral mucosa	تدلي مخاطية الجيب بُروز مخاطية الجيب من خلال ناسور فموي جيبي في التجويف الفموي .	prophylactic	وقائي ، اتقائي 1- متعلق بالوقاية ، وسيلة منع للعلاج أو للمداواة . 2- يختص بمنع المرض . 3- مادة تمنع نشوء المرض أو حدوث حالة مرضية .
proliferate	يتكاثر ، يتوالد ، يتشعب ينمو نتيجة تضاعف الخلايا بانقسامها .	prophylactic odontotomy	بضع السن الاتقائي تعديل آلي للأخاديد الإطباقية للأسنان في محاولة للوقاية من التسوس ، أي إزالة الوهاد والحفر من ميناء السن لمنع التسوس .
proliferation	تكاثر ، تشعب ، نمو ، توألد نمو النسيج بمضاعفة خلاياه بالانقسام .	prophylactic paste	معجون واق (واق) معجون صقل الأسنان الحاوي على الفلور أو مضادات العفونة ؛ مصطلح قديم لمعجون الصقل (Polishing paste) .
proliferative	تكاثري ، تشعبي ، متكاثر	prophylactic treatment	معالجة اتقائية انظر معالجة (Treatment) .
prolongation	استطالة ، مدّ ، إطالة ، تطويل	prophylactodontia = prophylactodontics =	طب الأسنان
prolonged	طويل الأمد ، مديد ، مطول	preventive dentistry	الوقائي دراسة وتطبيق وسائل الوقاية والعلاج في أمراض الفم والأسنان والتشوهات .
prolonged anaesthesia	تخدير مطول	prophylactodontist	أخصائي طب الأسنان الوقائي طبيب متخصص في طب الأسنان الوقائي .
prolonged pain	ألم مطول	prophylaxis = prophylaxis	انتقاء ، توقية 1- فن أو أسلوب منع المرض . 2- منع المرض عن طريق الوسائل الاحتياطية ، باستخدام الوسائل الآلية والوسائل الطبية لمنع حدوث المرض . 3- (في طب الأسنان) : استخدام وسائل لمنع حدوث أمراض الأسنان والأنسجة الرخوة ، يستعمل هذا المصطلح بشكل عام لوصف تنظيف آلي لإزالة القلح واللويحة والمادة البيضاء والألوان عن أسطح الأسنان الظاهرة أو أسطح الأسنان المنظرة لمنع التهيج الموضعي ، وما يلي ذلك من صقل وتلميع الأسنان .
prominence	بُروز ، شامخة	prophylaxis , active	انتقاء فعّال
prominent	ناتئ ، بارز ، شامخ	prophylaxis cup	كوب واق انظر كُوب مطاطي (Rubber cup) .
promote	يحسّن ، يرقّي ، يروّج	prophylaxis , dental	الوقاية السنية 1- معالجة وقائية من أمراض الأسنان . 2- إزالة الرواسب الجيرية وتنظيف الأسنان وتلميع وصقل الأسنان .
promoter	محرّض ، مشجع ، معزاز انظر مسرّع (Accelerator) .	prophylaxis , oral	الوقاية الفموية معالجة وقائية من أمراض التجويف الفموي .
pronasale	قمة الأنف أقصى نقطة أمامية على قمة الأنف .	properties	خواص
prone	منبطح ، منكب ، منحدر ، مائل ، مكبوب		
prong	جذر السن ، جسم مخروط ، شوكة السن مصطلح متروك .		
pronglike	شوكي الشكل		
prop	1- دعامة ، سناد 2- مُبَعّد أداة تستعمل بشكل عام خلال عملية التخدير ، للمحافظة على الفم في وضع مفتوح . توجد عادة في مجموعات من ثلاثة أحجام مختلفة متصلة معاً بواسطة سلسلة أمان مثل مُبعّد هيويت (Hewitt's prop) أو مبعّد ماك كيسون (McKesson's prop) .		
prop , dental = jaw prop	المُبعّد السني ، المرتكز السني = المُبعّد الفكّي		
prop , jaw	المُبعّد الفكّي ، المرتكز الفكّي ، مسماك الفكّي طريقة للاحتفاظ بالفكين متباعدين أثناء المداخلة الجراحية في الفم تحت التخدير العام .		
prop , mouth = jaw prop	مسماك الفم = مُبعّد فكّي		

prophylaxis paste = polishing paste	= معجون وقائي معجون الصقل	شق وجهي خلقي منحرف	prosopanoschisis
prophylaxis unit	وحدة المعالجة الوقائية	التهاب الجيوب الوجهية	prosopantritis
prophy paste	معجون وقائي	اتساع الوجه	prosopectasia
proportional limit	حد التناسب	وجه بارز من الأمام ، وجهي	prosopic
proportioner	مُعاير ، أداة مُعايرة ، منساب	(سابقة) وجهي ، وجه	prosopo-
proportioner , amalgam	مُعاير الملغم	تراق (التطور نحو مستويات أرقى وظيفياً)	prosoplasia
proportioning	تعمير ، تناسب	شللٌ وجهي مزدوج	prosopodiplegia
proportioning , amalgam	تعمير الملغم	الألم الوجهي	prosopodynia = prosopalgia
proprietary drug	دواء مسجل الملكية	ضمور وجهي نصفي	prosopodysmorphia
proprioceptive endings	نهايات حسية عميقة	الألم الوجهي ،	prosoponeuralgia = prosopalgia =
propriodentium	دواعم السن ، أنسجة سنية	ألم ثلاثي التوائم	facial neuralgia
proprioceptor	مستقبلات الوضع ، مستقبل الحس العميق	اللقوة ، شلل وجهي	prosopoplegia = facial paralysis
propulsor	دافع ، منشط	فلح وجهي	prosoposchisis
propulsion	حافز ، دفعان ، مشية تسارعية	تشنّج الوجه	prosopospasm
pro re nata = p.r.n.	حسبما تقتضيه الظروف (لاتينية)	متحد الوجهين والقصين	prosopothoracopagus
prosencephalon	تستعمل في كتابة الوصفة الطبية وإختصارها p.r.n.	وجه أفصح	prosopus varus
prosopalgia	دماغ المقدم ، الدماغ المتقدم	ضمور خلقي نصفي للجمجمة «القحف» وعظام الوجه ،	prostaglandins
prosopalgic	الحويصلة الأمامية للدماغ في الجنين ، والتي تنمو إلى نصفي المخ ، والفصين الشميين ، والأجسام المخططة ، ومقدم المخ .	مما يسبب مظهراً مائلاً للوجه .	1- فئة سداسية من الأحماض الدهنية في الجسم .
			2- واحد من مجموعة مواد مشابهة للهرمون توجد في أماكن عدة من سوائل وأنسجة الجسم .
			النقطة السنخية ، القديمي
			عوض ، استبدال ، تبديل ،
			تعويض ، بدلات
			تعويض ، استعاضة ، بدلة ،
			جهاز تعويضي ، بدلة سنية
			استعاضة صناعية لجزء مفقود خلقياً أو نتيجة حادث أو بسبب جراحي ليحل محل جزء طبيعي أو لإصلاح شذوذ خلقي في جسم الإنسان .
			بدلة الحنك المشقوق
			تعويض صناعي لتصليح عيوب خلقية في الحنك والأنسجة المحيطة .
			بدلة سنية كاملة
			تعويض تجميلي
			طريقة مصممة لتحسين مظهر الشخص .
			تعويض قحفي
			بديل صناعي لجزء من الجمجمة .
			تعويض نهائي
			جهاز تعويضي صنع ليستخدم لفترة ممتدة من الزمن .

protraction of the jaws	مطل ، بُروز فكي أمامي ، تبارز	protrusive interocclusal record ، تسجيل البُروز بين الإطباق	تسجيل إطباق تبارزي
	حالة يكون فيها الفك متقدماً عن وضعه الطبيعي بالنسبة للمستوى الحجاجي ؛ ويمكن أن يكون بُروزاً أمامياً للفك السفلي أو بُروزاً أمامياً للفك العلوي .		1- التسجيل بين الإطباق لوضعية فك سفلي بارز بواسطة رقائق شمعية رقيقة .
protruding	بارز ، بُروز		2- تسجيل وضع فكي منحرف بارز .
protrusion	فقم ، بُروز ، تقدم ، اندفاع للأمام ، تبارز	protrusive jaw relation	علاقة فكية متبارزة
	بُروز الفك أو الفكين أو بروز الأسنان الأمامية .		علاقة الفكين الناتجة عن بُروز الفك السفلي
	1- اندفاع متقدم ؛ خصوصاً حركة الفك السفلي للأمام .	protrusive occlusion	إطباق متبارز ، إطباق متقدم
	2- اندفاع متقدم للأسنان ، (القواطع عادة) .		إطباق الأسنان حينما يكون الفك السفلي بارز للأمام .
protrusion , bimaxillary	تبارز الفكين	protrusive record	تسجيل تبارزي ، تسجيل متقدم
	بُروز متقدم لكل من الفك العلوي والفك السفلي أبعد من الحدود الطبيعية .		1- تسجيل وضع متقد للفك السفلي بالنسبة للفك العلوي .
protrusion , double	تبارز مزدوج		2- تسجيل علاقة متقدمة للفك السفلي بالنسبة للفك العلوي .
	بُروز الفكين معا أو فقم الفكين .	protrusive relation	علاقة متبارزة ، علاقة أمامية
protrusion , forward	تبارز قدماني		1- علاقة الفك السفلي بالفك العلوي عندما يكون الفك السفلي مندفعاً للأمام .
	بُروز متقدم عن الوضع المركزي .		2- وضع متقدم للفك السفلي في علاقة حد لحد مع الفك العلوي .
protrusion , jaw = prognathism =	بُروز فكي = فقم ، بُروز		
mandibular protraction	الفك = بُروز أمامي للفك السفلي	protuberance = protuberantia	ناشزة
			عقدة من النسيج .
protrusion , lateral	تبارز جانبي		ناشزة الفك العلوي
	بُروز في اتجاه المحصلة الجانبية .	protuberance , maxillary	أحد التؤوات التي تشكل الأعضاء البدئية الجنينية للفكين .
protrusion , mandibular	تبارز الفك السفلي		ناتئ ذقني ، شامخة ذقنية ،
protrusion ,maxillary	تبارز الفك العلوي	protuberance , mental	ناشزة ذقنية
	بُروز شاذ للفك العلوي .		تؤء على جسم الفك السفلي عند خط الوسط للوجه .
protrusion , palatine = torus palatinus	تبارز حنكي =		مؤقت ، وقتي ، شرطي ، احتياطي
	حيد قبة الحنك	provisional	طبيعة مؤقتة
	بُروز عظمي في قبة الحنك .	provisional appliance	جسر مؤقت
protrusion of jaws	فقم ، تبارز الفكين	provisional bridg	بدلة مرحلية
protrusive	بارز ، مندفع ، متقدم ، متبارز	provisional denture = interim denture =	temporary denture
protrusive balance	توازن متبارز		تعويض سني يستعمل لفترة زمنية قصيرة من أجل تأمين الناحية الجمالية أو للمضغ وطحن الطعام أو لدعم إطباق الأسنان أو تجهيز وإعداد المريض لتقبل بديل صناعي عن الأسنان الطبيعية المفقودة حين الانتهاء من عمل المعالجة التعويضية النهائية والمصممة لحالته بالتحديد .
	توازن إطباق متقدم أمامي خلفي .	provisional prosthesis =	تعويض مؤقت ، بدلة مرحلية ،
protrusive checkbite	صفيحة فحص الإطباق المتقدم	interim prosthesis	عمل تعويضي مؤقت
	1- عضة تسجيل العلاقة المتقدمة بين الفكين .		تعويض مؤقت صُمم للاستعمال لفترات مختلفة من الزمن .
	2- تسجيل ، بمادة التسجيل ، لوضع الفك المتقدم ، حينما تكون الأسنان القاطعة العلوية والأسنان القاطعة السفلية في علاقة حد لحد .		
protrusive excursion	سيوح تبارزي ، انزلاق متقدم		
	مسار الفك السفلي الناتج عن حركة الفك للأمام أو للخلف مابين العلاقة الإطباقية المركزية وعلاقة حد لحد للأسنان الأمامية .		

provisional splint	جبيبة مرحلية انظر جبيبة (Splint) .	pseud- , pseudo-	(سابقة) كاذب ، مُزيّف
proximal = approximal	ملاصق ، مجاور ، متقارب ، دان	pseud-pocket	جيب كاذب مصطلح قديم للجيب حول السني .
	سطح سن مجاورة لسطح سن أخرى ؛ مصطلح لم يعد مستعملاً .	pseudoadenomatous	سرطان الخلايا القاعدية الغدية الكاذبة
proximal cavity	حُفرة سنية دانية حفرة في أحد السطحين الإنسي أو الوحشي كما في حشوات الصنف الثالث . انظر أيضاً حُفرة جانبية (Approximal cavity) .	basal cell carcinoma	
proximal contact point	نقطة تماس دانية	pseudoalveolar	سنخي كاذب ، دردري كاذب يمائل السنخ (Alveolus) أو النسيج السنخي (Alveolar tissue) .
proximal finishing	إنهاء دان (داني) إنهاء وصقل سطح ملاصق .	pseudoanodontia	درد كاذب ، غيبة الأسنان الكاذب حالة عدم بزوغ الأسنان على الرغم من تكونها .
proximal surface	السطح الداني ، سطح مجاور انظر سطح ملاصق (Approximal surface) .	pseudoarthrosis = pseudarthrosis = false joint	فُصال كاذب ، مفصل مرضي
proximal surfaces of the teeth	الأسطح الدانية للأسنان أسطح الأسنان التي تتجاور في نفس القوس السنية .	pseudocolloid	غروائي كاذب مادة شبيهة بالغراء توجد في الأكياس المبيضية وفي مرض فوردايس .
proximal wall	جدار دان (داني) ، جدار مجاور	pseudocolloid of the lips = Fordyce's spots	غروانية الشفاه الكاذبة = بقع فوردايس
proximate	المباشر ، المداني ، مجاور ، ملاصق	pseudoexposure	انكشاف كاذب حالة سنية ، يتقدم فيها التسوس خلال العلاج حتى يصل إلى اللب دون انكشافه بشكل واضح .
proximate surface	السطح المداني ، سطح ملاصق	pseudomembrane = false membrane	غشاء كاذب طبقة مشابهة للجلد تتكون من نضح ليفيني تحتوي على خلايا الدم البيضاء والجراثيم تشاهد عادة في التهاب اللثة الناخر القرصي الحاد (ANUG) .
proximobuccal	خدي ملاصق ، دان شديقي ، دهليزي داني متعلق بالأسطح الجانبية والأسطح الشدية للأسنان الخلفية .	pseudomonadaceae	الزوائف (جنس من الفطور المجزأة) طائفة من الكائنات الدقيقة ، عسوية الشكل ، سألبة الجرام ، هوائية .
proximo-incisal	قاطع ملاصق ، دان (داني) قاطعي متعلق بالسطح الجانبي وأحد القاطع لسن أمامي .	Pseudomonas	الزائفة جنس من الزوائف سألبة الجرام الهوائية والمتحركة .
proximo-incisal cavity	حُفرة قاطعة دانية حفرة في سطح إنسي أو وحشي وتشمل الحد القاطع لسن أمامية ، كما في حشوات الصنف الرابع .	pseudopocket = false periodontal pocket	جيب كاذب ، الجيب حول السني الكاذب انظر جيب لثوي (Gingival pocket) .
proximolabial	شفوي ملاصق ، شفوي جانبي ، دان (داني) شفوي متعلق بالأسطح الجانبية والأسطح الشفوية لأسنان أمامية .	pseudopodia	أقدام كاذبة متعلق بعلم الخلية .
proximolingual	لساني ملاصق ، دان (داني) لساني متعلق بالأسطح الجانبية والأسطح اللسانية لسن .	pseudosarcomatous fibromatosis	ورام ليفي ساركومي كاذب
proximo-occlusal	إطباق ملاصق ، دان (داني) إطباق متعلق بالأسطح الجانبية والأسطح الإطباقية «الطاحنة» للأسنان الخلفية .	pseudostratified columnar epithelium	ظهارة أسطوانية مطبقة كاذبة
proximo-occlusal cavity	حُفرة طاحنة دانية حفرة في السطح الإطباق والسطح الوحشي أو السطح الإنسي لسن خلفية ، كما في حشوات الصنف الثاني .	pseudostratified epithelium	ظهارة مطبقة كاذبة
pruritus	حكة ، هُراش حك أو هرش ينتج عن تخريش موضعي .		

psilosis = sprue إسهال المناطق الحارة ، ذرب

psoriasis داء الصَّدَف ، الصَّدَاف ، الصَّدْفِيَّة مرضٌ جلدي .

psoriasis buccalis = = صَدْفِيَّة شَدْقِيَّة ، صَدْفِيَّة الشَّدَق

leukoplakia (buccalis) طولان الفم

psoriasis linguae = = صَدْفِيَّة لِسَانِيَّة ، صَدْفِيَّة اللِّسَان

leukoplakia (linguae) طلاوة اللسان

psychalgia ألم نفسي المنشأ ، وجع نفسي

ألم مصدرَة العقل كما في حالات السوداوية (Melancholia) .

psychiatric متعلق بالطب النفسي

psychiatric disorders اضطرابات نفسية

psychiatrist طبيب نفساني ، طبيب نفسي

طبيب متخصص في دراسة الخلل أو الاضطراب العقلي وكيفية علاجه .

psychiatry طب نفسي

psychic phenomena ظواهر نفسية

psychic stimulus منبه نفسي ، إثارة نفسية

أي منبه ، غير وجود الطعام في الفم ، يسبب زيادة إفراز اللعاب .

psychogenic oral disease المرض الفموي النفسي المنشأ

psychologist اختصاصي علم النفس ، عالم نفساني

الشخص الذي يدرس العمليات العقلية الطبيعية والشاذة وتطورها .

psychology علم النفس ، علم الحالات النفسانية

psychology , abnormal علم النفس الشواذ

psychology , child علم النفس الطفلي

psychology , experimental علم النفس التجريبي

psychology , social علم النفس الاجتماعي

psychosomatic نفسي جسدي ، عقلي جسماني

متعلق بالعقل والجسم . خصوصاً في الطب : متعلق بالتأثيرات المتبادلة بين العمليات العقلية والوظائف الجسمية أي العلاقة الجسمانية العقلية ؛ أعراض جسمية أصلها نفسي أو إنفعالي أو عقلي .

psychosomatic dentistry طب الأسنان النفسي البدني

طب الأسنان الذي يهتم بالعلاقة النفسية البدنية .

psychosomatic illness علة نفسية جسدية

مرض له أعراض جسمية ، ذات أصل عقلي أو انفعالي .

psychotherapy معالجة نفسية

pteron النقطة الجَنَاحِيَّة ، الجَنِيحِي

نقطة تمفُّصل الجَنَاح الكبير للعظم الوتدي عند اتصال العظم الجبهي والعظم الجداري والعظم الصدغي.

pterygoid جَنَاحِي

جَنَاحِي الشكل أو متعلق بالجناح .

pterygoid artery الشريان الجَنَاحِي

فرع من الشريان الفكّي العلوي يغذي العضلات الجَنَاحِيَّة .

انظر مدخل جناحي (Pteryoidea) .

pterygoid canal al , artery of = قنّاة جَنَاحِيَّة ، النفق

الجناحي = شريان القنّاة الجَنَاحِيَّة artery of pterygoid canal

انظر قنّاة جَنَاحِيَّة (Canalis pteryoidei) .

pterygoid canal , nerve of عَصَب القنّاة الجَنَاحِيَّة

يعصب الغدد الدمعية وغدد الأنف والحنك . انظر مدخل قنّاة جَنَاحِيَّة (Canalis pteryoidei) .

pterygoid fissure الشق الجَنَاحِي

شق مائل بين النواتئ الجَنَاحِيَّة للعظم الوتدي .

pterygoid fossa الحُفْرَة الجَنَاحِيَّة ، النقرة الجَنَاحِيَّة

أحدود بين الصفيحتين الداخلية والخارجية للنتوء الجَنَاحِي للعظم الوتدي .

pterygoid muscle العضلة الجَنَاحِيَّة

إحدى عضلتين على كل جانب من الوجه ؛ العضلة الجَنَاحِيَّة الجانبيَّة : قصيرة قمعية الشكل ذات رأسين ترتكز على العظم الوتدي ، وتمتد إلى الخلف حيث تتناقص في الحجم وترتكز على الوجه الأمامي للقمّة الفك السفلي ومحفظة المفصل الفكّي الصدغي وفُرص المفصل الفكّي الصدغي . تساعد العضلة الجَنَاحِيَّة الجانبيَّة على فتح الفك السفلي ودفعه للأمام ودفعه باتجاه الجانب المقابل أو العكس ؛ العضلة الجَنَاحِيَّة الإنسيَّة : مريّعة الشكل سميكّة ، ترتكز على الوجه الداخلي للشعبة الصاعدة للفك السفلي إلى الأسفل قليلاً بين زاوية الفك السفلي وثقبه الفك السفلي ، الطرف الآخر من العضلة ذو رأسين ، يرتكز الرأس الأكبر على العظم الوتدي ، والرأس الأصغر على إغلاق السطح الخلفي للفك العلوي . ووظيفتها إغلاق الفك السفلي ، ودفعه للأمام ، ودفع الفك السفلي إلى الجانب المقابل أو العكس . يعصب العضلات الجَنَاحِيَّة الفرع الفكّي السفلي من العصب مثلث التوائم ويغذيها الشريان السباتي الخارجي . انظر مدخل عضلة جَنَاحِيَّة (Pteryoideus) .

pterygoid nerves	أعصاب جَنَاحِيَة	1- ثلم أو شق تكون عند إلتقاء الفك العلوي مع التتوء الشصي أو الناتئة الجَنَاحِيَة من العظم الإسفيني .
pterygoid notch	الثلمة الجَنَاحِيَة	2- ذلك التفرص خلف الحدبة المتكوّن من التقاء الفك العلوي والتتوء الجَنَاحِي لل عظم الوتدي .
	ثلمة بشكل حرف ʋ توجد على الناتئ الهرمي للعظم الحنكي بين النواتئ الجَنَاحِيَة وحدبة الفك العلوي . (في الغرس السنّي): تستخدم كعلامة ، كحد وحشي لغرسة سنّية تحت سمحاقية .	
pterygoid plexus =	الضفيرة الجَنَاحِيَة = الضفيرة الوريدية	شريان جَنَاحِي سَحائِي
pterygoid venous plexus	الجَنَاحِيَة	فرع من الشريان الفكّي العلوي يغذي عقدة العصب مثلث التوائم . أيضاً يُسمّى شريان سَحائِي ملحق «إضافي» (Accessory meningeal artery) . انظر مدخل (Arteries-)
	ضفيرة وريدية مصاحبة للشريان الفكّي العلوي خلال العضلات الجَنَاحِيَة . انظر مدخل ضفيرة وريدية جَنَاحِيَة . (Plexus venosus pterygoideus)	جَنَاحِي سَحائِي (Pterygomeningea) .
pterygoid process	ناتئ جَنَاحِي ، شاخصَة جَنَاحِيَة	جَنَاحِي حَنَكِي
	أحد اثنيّن من النواتئ النازلة من موضع اتصال العظم الوتدي وجَنَاحه الكبير .	متعلق بالتتوء الجَنَاحِي والعظم الحَنَكِي .
pterygoid ulcer	قَرحة جَنَاحِيَة	النفق الجَنَاحِي الحَنَكِي
pterygoid venous plexus	ضفيرة وريدية جَنَاحِيَة	هي القناة الحَنَكِيَة الصغري أو القناة الحَنَكِيَة الخلفية .
	ضفيرة وريدية توجد في النقرة تحت الصُدغِيَة بين العضلات الجَنَاحِيَة .	نُقرة جَنَاحِيَة حَنَكِيَة ، حُفرة
pterygoideus	العضلة الجَنَاحِيَة	جَنَاحِيَة حَنَكِيَة
pterygomandibular	جَنَاحِي فكي سفلي	شق صغير بين التتوء الجَنَاحِي للعظم الوتدي والعظم الحَنَكِي والفك العلوي .
	متعلق بالتتوء الجَنَاحِي والفك السفلي .	العقدة الجَنَاحِيَة الحَنَكِيَة =
pterygomandibular abscess	خُراج جَنَاحِي فكي	عقدة ميكيل
pterygomandibular ligament	رباط جَنَاحِي فكي	التلم الجَنَاحِي الحَنَكِي ، الميزاب
pterygomandibular raphe	رفاء جَنَاحِي فكي	الجَنَاحِي الحَنَكِي
	رباط وتري يفصل العضلة المبوقة عن العضلة مضيقَة البُلعوم العليا .	أحدود على الجهة البطنية للتتوء الجَنَاحِي للعظم الوتدي .
pterygomandibular space	الحيز الجَنَاحِي الفكي	العصب الجَنَاحِي الحَنَكِي
pterygomandibular space abscess	خُراج الحيز الجَنَاحِي الفكي	يعصب مخاطية الحَنَك الصلب والأنف . انظر مدخل جَنَاحِي حَنَكِي (Pterygopalatinus) .
pterygomaxillary =	جَنَاحِي فكي علوي	جَنَاحِي بُلعومي
pterygo-maxillare = PTM		العضلة الجَنَاحِيَة البُلعوميَة
	متعلق بالناتئ الجَنَاحِي (Pterygoid process) والفك العلوي (Maxilla) .	جزء من العضلة مضيقَة البُلعوم العليا . انظر مدخل جَنَاحِي بُلعومي (pterygopharyngeus) .
	النقطة الأقل إنخفاضا بحدود الشق الجَنَاحِي الفكي العلوي.	ضفيرة جَنَاحِيَة وريدية ، شبكة الأوردة الجَنَاحِيَة
pterygomaxillary fissure	الشق الجَنَاحِي الفكي	جَنَاحِي صُدغِي
	الثلم الموجود عند اتصال الفك العلوي مع الشاخصَة الجَنَاحِيَة للعظم الوتدي .	انخساف جَنَاحِي صُدغِي
pterygomaxillary notch = hamular notch	ثلمة جَنَاحِيَة	[مختصر] جَنَاحِي فكي علوي
	فكِيَة علويَة = ثلمة شصِيَة	مُنسَدَل ، مسترخ ، هابط ، متدل
		انسدال ، هبوط ، استرخاء ، إطراق ، تدلّ
		هبوط الجفن العلوي أو الجفن السفلي بسبب ضعف في قوة العضلة .
		سابقة) لُعاب ، لُعابي

ptyalagogue = sialogogue ، مسيل اللعاب ، مُلعب ، مُدر اللعاب

ptyalectasis توسع القناة اللعابية ، توسع المسال اللعابي

ptyalin إنزيم التيالين ، خميرة لعابية
مصطلح قديم لإنزيم الأميلاز (Amylase) .

ptyalism = hypersalivation = السيل اللعابي ، رُوَال = فرط إفراز اللعاب ، كثرة اللعاب ، إلعباب
حالة من زيادة اللعاب في الفم ، نتيجة زيادة الإفراز أو عدم القدرة على البلع ، زيادة في إفراز اللعاب إلى ما يصل إلى 2.5 جالون يومياً في حين أن المعدل الطبيعي هو 0.25 - 0.4 جالون يومياً .

ptyalith = ptyalolith = salivary calculus حصاة لعابية
حصاة أو حصى تتكوّن في القنوات أو الحويصلات اللعابية .

ptyalize يُلعب ، يستعلب

ptyalo- (سابقة) لعاب ، لعابي ، اللعاب

ptyalocoele قيلة لعابية
كيسة أو ورَم كيسي يحتوي على لعاب .

ptyalocoele , sublingual = قيلة لعابية تحت اللسان ، =
ranula ضفيدة

ptyalogue لعابي المنشأ

ptyalogenic = sialogogue ملعب ، مسيل لللعاب ، مُدر اللعاب

ptyalography = sialography تصوّر الألفية اللعابية

ptyalolith = ptyalith = حصاة لعابية
salivary calculus

ptyalolithiasis تحصّ (تحصي) لعابي ، تكون الحصاة اللعابية
تكون الحصى في المسالك اللعابية ؛ الحصوية اللعابية ؛ الإصابة بالحصى اللعابية . حالة تكون حصى لعابية متعددة .

ptyalolithotomy خَرع الغدة اللعابية ، شقّ القناة اللعابية ، استخراج الحصاة اللعابية

ptyaloreaction تفاعل لعابي

ptyalorrhoea = ptyalorrhea = ثرُّ لعابي = إلعباب ، فرط سيلان اللعاب ، إلعباب

hypersalivation سيلان اللعاب ، إلعباب

ptyalosis = salivation سيلان اللعاب ، تلعب ، إلعباب

ptychodont ذو طواحن عديدة الطيات ، ذو أرحاء متعددة الطيات
حيوان تتكون تيجان أضراره الطاحنة من طيات عديدة .

ptyasma = saliva لعاب

ptysmagogue مدر لللعاب ، مسيل اللعاب

puberal = pubertal بلوغى ، حلمى
متعلق بالبلوغ (Puberty) .

puberty البلوغ ، الحلم

puberty age سن البلوغ

public health dentist طبيب أسنان متخصص في الصحة العامة
يختص بالصحة السنوية للمرضى ويصمم ويشرف على البرامج الصحية والوقائية وعمل الإحصاءات والعمل على التوعية بالصحة الفموية لأفراد المجتمع .

Puente's disease = مرض بيونت = التهاب الشفوي الغدي
cheilitis glandularis

Pulmmer- Vinson syndrome متلازمة بلومر- فنسون

pulmo- , pulmono- (سابقة) رئة ، رئوي

pulmonary رئوي
متعلق بالرئتين أو يؤثر على الرئتين .

pulmonary artery الشريان الرئوي
الشريان الذي ينقل الدم غير المؤكسد من البطن الأيمن في القلب إلى الرئتين .

pulmonary collapse وهط رئوي
هبوط أو قصور جزء أو كل الرئة نتيجة انسداد مجرى الهواء .

pulmonary embolism انصمام رئوي
صمّة تتكون في الوعاء الدموي وتدور في مجرى الدم وخلال دورانها تزداد في الحجم ، حتى تنحشر في الأوعية الدموية الأقل حجماً . يسبب انحشار الصمامة الكبيرة الموت الفوري أو في خلال ساعات .

pulmonary vein الوريد الرئوي
أحد الأوعية الدموية الغليظة والقصيرة التي تنقل الدم المؤكسد من الرئتين إلى الأذين الأيسر في القلب .

pulp اللب ، لب السن ، الحزمة الوعائية العصبية
اللب السني الذي يملأ الحفرة اللبية في السن ، وهو نسيج رخوي يقع داخل عاج السن ويحتوي على ألياف ، وخلايا ، وأنسجة مثل الأوعية الدموية ، والأعصاب الحسية ، والأوعية اللمفية ؛ تمر هذه الأوعية من خلال الثقبة الذروية للسن أو من خلال القنوات الإضافية

pulp abscess = pulpal abscess خراج اللب = خراج لبّي
التهاب حاد أو التهاب مزمن لللب السن مصاحب لنسيج

تموت وصدید ؛ يمكن أن يحدث في مرحلة مبكرة من التهاب السن الحاد .	pulp cornu = pulp horn	قرن اللب ، قرن لبي
بتر اللب ، استئصال لب السن	pulp amputation = pulpotomy	استئصال لب السن بحدود الحدة أو الحواف القاطعة للسن .
استئصال الجزء التاجي من لب السن .	pulp , coronal	لب التاج
استحالة ضمورية لبية	pulp degeneration , atrophic	الجزء من لب السن الذي يوجد داخل تاج السن .
شكل من أشكال الاستحالة اللبية تلاحظ عادة في كبار السن ، وتتميز بتقلص حجم اللب وانخفاض عناصره الخلوية .	pulp , dental	لب سني ، نواة السن ، اللب السني
تكلس اللب	pulp calcification	تغير مرضي متروك في اللب السني يؤدي إلى ضعف وتدهور النشاط الوظيفي .
ترسب أملاح الكالسيوم في أنسجة لب السن ، مما يؤدي إلى تمعدنه وتصلبه وصغر حجم الحجرة اللبية ، ويمكن أن ينتج عن تقدم السن ، أو التسوس ، أو الرضح .	pulp denticle = pulp stone	حصاة لبية
تكلس اللب المنتشر	pulp calcification , diffuse	تكلس مع كثافة شعاعية لعلاج متكون داخل الحجرة اللبية أو ملتصق بأحد جدرانها .
تكلس لب السن مع تراكمه في أعمدة أو شرائط تشمل كل النسيج .	pulp devitalization	إماتة اللب
قناة اللب = قناة جذر السن	pulp canal = root canal	لب ميت
1- قناة في جذر السن تحتوي على الأعصاب والأوعية الدموية والأنسجة الداعمة . القنوات اللبية ، هي امتداد للحجرة اللبية الموجودة في تاج السن .	pulp , devitalized	لب الميناء = النسيج
2 - (في التصوير الشعاعي) : مساحات طولية منفذة للأشعة تشاهد في جذور الأسنان .	pulp , enamel = stellate reticulum	الشبكي النجمي
قرص محدب من المعدن أو البلاستيك يغطي به اللب المنكشف لحماية .	pulp , extirpation of = pulpectomy	استئصال اللب
تغطية اللب	pulp capping	نزع محتويات الحجرة اللبية وقناة الجذر بالكامل .
عملية تغطية اللب المكشوف أو القريب من الانكشاف بضمادة واقية لحماية من التخريش وإحداث تأثير طبي مسكن ومهدئ للألم ومطهر ، مثل وضع هيدروكسيد الكالسيوم الذي يشجع على إنتاج عاج مرمم .	pulp fibrotic	لب متليف
حفرة اللب ، تجويف اللب	pulp cavity	لب سني ، تتناقص خلاياه ويزيد حجمه بزيادة أنسجته الليفية ، إما نتيجة حالات مرضية ، أو نتيجة التقدم في العمر .
حفرة في قلب السن داخل العاج تحتوي على لب السن وتتألف من حجرة اللب وقناة الجذر .	pulp cap	غنغرينة اللب
حجرة اللب	pulp chamber	قرن لبي
حفرة داخل قلب تاج السن ، محاطة بالعاج وتحتوي على اللب السني . مساحة منفذة للأشعة السينية داخل تاج السن ، تحتوي على أنسجة ضامة ، وأوعية دموية ، وأعصاب .	pulp horn = pulp cornu	بروز أو امتداد من حجرة اللب يتجه مباشرة تحت الحدة أو تحت فص نام للسن .
احتقان اللب	pulp congestion	فرط تنسج اللب ، فرط ضخامة اللب
		نسيج لبي نتاجي يتكون نتيجة لالتهاب اللب المزمن ، يشاهد سريريا كتكتلة لحمية حمراء معنقة أو بدون عنق تبرز من تاج سن ذو لب مصاب بانكشاف واسع عند مريض يافع .
		تغطية اللب اللامباشرة ،
		تقبيع اللب غير المباشر
		طريقة لتغطية اللب ، حينما يكون اللب غير منكشف بشكل مباشر .
		عدوى اللب ، تعفن اللب
		التهاب اللب
		تحنيط اللب

تطبيق دواء على بقايا اللب لجعلها في حالة خاملة وحفظها في حالة طاهرة .

pulp , necrotic لب نخري ، لب متموت
لب سني فقد لأي سبب الأوعية الدموية والأعصاب المغذية له ، وأصبح غير حي .

pulp necrosis موات اللب ، تنخر اللب

pulp nodule = denticle عقيدة لبية = حصاة لبية

pulp , non-vital لب غير حي ، لب متموت

pulp polyp سليلية لبية = التهاب اللب المفرط التنسج
انظر فرط ضخامة اللب = (Hyperplasia of the pulp = pulpal hyperplasia) .

pulp protection وقاية اللب ، حماية اللب
وضع طبقة واقية في حفرة سنية ، تعمل كطبقة عازلة بين الحشوة ولب السن ، لمنع توصيل الحرارة أو البرودة إلى اللب من خلال مادة الحشو .

pulp , putrescent لب متفسخ ، لب متنخر
لب متحلل بتأثير إنزيمي وعدوى كائنات دقيقة رمامة مما يؤدي إلى مركبات ذات رائحة نفاذة مثل سلفيد الهيدروجين والأمونيا (Ammonia) ، مركباتان (Mercaptans) .

pulp , radicular لب جذري
الجزء من لب السن الذي يوجد داخل جذر السن .

pulp removal نزع اللب ، استئصال اللب

pulp stone = denticle حصاة لبية (سنية)
1 - منطقة متكلسة داخل نسيج اللب السني .
2 - رواسب متكلسة داخل لب السن ، تتشكل في سياق تغيرات تنكسية ، وتسمى أيضاً حصاة لبية (Denticle) .

pulp surface سطح اللب
سطح الحفرة السنية التي تغطي اللب .

pulp test اختبار اللب
اختبار كهربائي أو حراري للتحقق من حيوية السن ؛ وسيلة تشخيصية تشتمل على تطبيق منبه كهربائي أو حراري أو آلي على تاج السن لمعرفة مدى تهيج اللب . والاختبار ليس دليلاً قطعياً على حيوية اللب .

pulp tester فاحص اللب ، فاحص حيوية اللب
جهاز لفحص حيوية اللب .

pulp testing فحص اللب ، تحري حيوية اللب

pulp tissue نسيج اللب

pulp treatment معالجة اللب

pulp ulceration تقرح اللب

pulp , vital لب حي
لب يحتوي على أوعية دموية سليمة . وتختبر الحيوية بواسطة تنبيه النهايات العصبية لللب التي تكون موجودة طالما كانت الأوعية الدموية سليمة وغير مصابة .

pulpa = pulp اللب ، لب السن

pulpa dentis لب السن

pulpa radicularis اللب الجذري

pulpal لبي
متعلق باللب السني .

pulpal exudate نضحة لبية

pulpal horn قرن لبي

pulpal hyperaemia تسبغ لبي
زيادة دموية تؤدي للاحتقان .

pulpal irritation تهيج لبي

pulpal necrosis نخر اللب

pulpal pain ألم لبي

pulpal vitality test اختبار حيوية اللب

pulpal wall جدار لبي
الجدار الذي يغطي اللب في حفرة إطباقية أو قاطعية ويكون أفقياً بالنسبة للسطح المحوري .

pulpalgia ألم اللب
ألم مؤثر يصيب اللب السني .

pulpectomy استئصال اللب
نزع كامل لللب السن .
انظر استئصال اللب (Pulp extirpation) .

pulpectomy , complete استئصال اللب بالكامل (التام)

pulpectomy , partial استئصال اللب الجزئي
مصطلح قديم لاستئصال اللب الجزئي .

pulpiform لبي الشكل

pulpitis التهاب اللب
التهاب اللب أو التهاب لب السن ؛ عندما يكون اللب مكشوفاً بما يكفي لإفراغ أي نتح للخارج يسمى التهاب اللب المفتوح (Open pulpitis) ؛ أما عند عدم وجود تصريف للنتح للخارج فيسمى التهاب اللب المغلق (Closed pulpitis) . يسبب التهاب اللب الحاد ألماً نابضاً شديداً .

pulpitis , acute التهاب اللب الحاد
حالة مرضية لللب ، تتميز بعلامات وأعراض الالتهاب الحاد ، مثل : الألم ، وتمدد الأوعية الدموية ، نضحة النهائية ، وتجمع الخلايا البيض متعددة النوى .

pulpitis , ascending	التهاب اللب الصاعد	pulpodistal	وحشي لبي
pulpitis , chronic	التهاب اللب المزمن		متعلق بالجدار الوحشي ، والجدار اللبي في الجزء الدرسي من الحفرة القاطعة الجانبية .
	حالة مرضية لللب ، تتميز بعلامات وأعراض الالتهاب المزمن ، مثل : الألم ، النضح الالتهابي ، وتجمع الخلايا اللمفية ، وخلايا البلازما ، والتنخر .	pulpodistal angle	زاوية وحشية لبية
pulpitis , chronic hyperplastic = hyperplastic pulpitis	التهاب اللب المفرط = التنسج المزمن أو التشكل أو التهاب اللب المفرط التشكل أو التصنع		الزاوية المتكونة بالتقاء الجدار الوحشي ، والجدار اللبي . وهي زاوية خطية (Line angle) .
pulpitis , closed	التهاب اللب المغلق	pulpodontics = pulpodontia	طب الأسنان اللبي
pulpitis , focal	التهاب اللب البؤري		فرع من علم مداواة الأسنان اللبية يختص بلب السن .
pulpitis , hyperplastic	التهاب اللب المفرط التنسج	pulpolabial	شفوي لبي
	التهاب مزمن في لب السن ، يكون عادة مصاحباً لنخر كبير ، ويلاحظ بكثرة عند الأطفال والشباب ؛ ويتميز بتكاثر أنسجة اللب لتكون كتلة لحمية معتقة في الحفرة اللبية المكشوفة . انظر التهاب اللب المفرط التصنع أو التشكل (Hyperplasia of pulp) .		متعلق بالجدار الشفوي ، والجدار اللبي في الجزء الدرسي من الحفرة الجانبية القاطعة .
pulpitis , simple	التهاب اللب البسيط	pulpolabial angle	زاوية شفوية لبية
pulpitis , suppurative	التهاب اللب القيحي		الزاوية المتكونة من التقاء الجدار الشفوي ، والجدار اللبي . وهي زاوية خطية (Line angle) .
	التهاب اللب الناتج عن امتداد إصابة نخرية إلى داخل لب السن .	pulpolingual	لساني لبي
pulpitis , total	التهاب اللب الشامل		متعلق بالجدار اللساني ، والجدار اللبي في الجزء الدرسي من الحفرة الجانبية الإطباقية .
pulpitis , ulcerative	التهاب اللب التقرحي	pulpolingual angle	زاوية لسانية لبية
pulpless	عديم اللب		الزاوية المتكونة من التقاء الجدار اللساني ، والجدار اللبي . وهي زاوية خطية (Line angle) .
	سن ذات لب مستأصل أو متحلل .	pulpolingual axial	محوري لساني لبي
pulpless tooth	سن عديمة اللب		متعلق بالجدار المحوري ، والجدار اللبي في الجزء الدرسي من الحفرة الجانبية الإطباقية في ضرس طاحن أو ضاحك .
pulpoaxial	محوري لبي	pulpolingual axial angle	زاوية محورية لسانية لبية
	متعلق بالجدار اللبي والجدار المحوري للجزء الدرسي من الحفرة الجانبية القاطعة أو الحفرة الجانبية الإطباقية .		الزاوية المتكونة من التقاء الجدار المحوري ، والجدار اللساني ، والجدار اللبي . هي زاوية نقطية (Point angle) .
pulpoaxial angle	زاوية محورية لبية	pulpomesial	إنسي لبي
	الزاوية التي تتكون من التقاء الجدار اللبي مع الجدار المحوري ، وهي زاوية خطية (Line angle) .		متعلق بالجدار اللبي ، والجدار الإنسي للحفرة السنية .
pulpobuccoaxial	محوري شدي لبي ، محوري دهليزي لبي	pulpomesial angle	زاوية إنسية لبية
	متعلق بالجدار اللبي ، والجدار الشدي ، والجدار المحوري في الجزء الدرسي من الحفرة الجانبية الإطباقية في الرحي أو الضاحك .		الزاوية المتكونة من التقاء الجدار الإنسي ، والجدار اللبي وهي زاوية خطية (Line angle) .
pulpobuccoaxial angle	زاوية محورية شدية لبية	pulpotomy = partial pulpectomy	بضع اللب الحي = استئصال جزئي لللب السن
	الزاوية التي تتكون عند التقاء الجدار المحوري ، والجدار الشدي ، والجدار اللبي . وهي زاوية نقطية (Point angle) .		نزع أو استئصال الجزء التاجي من اللب الحي المكشوف للحفاظ على الجزء الجذري المتبقي من اللب . يفضل استعمال مصطلح بضع اللب عن استئصال جزئي لللب .
		pulpotomy , therapeutic	بضع اللب الدوائي
		pulsate	ينبض
			ييدي ضربات إيقاعية مثل ضربات القلب .

pulsation	نبضان ، خفقان ، نبض	فرفرية ، بربوريك	purpura = peliosis
	ضربات إيقاعية أو رجفات إيقاعية كما يحدث في ضربات القلب .	1- مرض يتميز بوجود بقع أرجوانية على الجلد والأغشية المخاطية نتيجة نزف تحت الجلد .	
pulsator	منبض ، منباض ، منباض	2- حالة مرضية تتميز بطفح جلدي ناتج عن نزف الأوعية الدموية الصغيرة تحت الجلد .	
pulse	نبض	فُرْفُري ، مصاب بالفرفرية ، بربوريك	purpuric
	موجة من زيادة الضغط تنتشر خلال الجهاز الدموي الشرياني بسبب انقباض البطين الأيسر للقلب . ويمكن أن تجس في أي شريان سطحي ، مثل الشريان الكعبري (Radial artery) في المعصم .	متعلق بالفرفرية ، أو مصاب بها.	purpuric gingiva
pulverization	إذرار ، سحق	لثة فُرْفُرية	purulence = purulency
pulverizator	مذرار	تقيح	
pulvis = pulv. = powder	مسحوق (لاتينية)	وجود قيح أو صديد .	
	مصطلح لاتيني لمسحوق ؛ تستعمل في كتابة الوصفة الطبية ، واختصارها (Pulv.) .	قيحي ، متقيح ، صديدي	
pumice	خفان	متعلق بالقيح أو الصديد أو مكون له .	
	مادة صلبة بركانية المصدر تحتوي على 57-60٪ سيليكات (Silica) ، غير ذوابة في الماء أو الحمض ، تستعمل في طب الأسنان كمادة ساحلة وكمادة صاقلة لتلميع وصقل الأجهزة السنية .	متعلق بتكون القيح الذي يحتوي على كريات الدم البيضاء ، وخلايا متنخرة وأنسجة متحللة (صديد Pus) .	
pumice paste	معجون الخفاف ، معجون الخفان	شبيه القيح ، نظير القيح ، قيحي الشكل	
pumice powder	مسحوق الخفاف ، مسحوق الخفان	قيح	
pumice stone	حجر الخفاف ، حجر الخفان	مادة شبه سائلة صفراء غليظة القوام تتكون نتيجة تفاعل التهابي وتحتوي على دم ، وسائل نسيجي ، وجراثيم ميتة وأخرى حية ، وخلايا الدم البيضاء ، وخلايا نسيج ميتة ؛ أو هي بقايا الكائنات الدقيقة المسؤولة عن تكون القيح .	
pump	مضخة	pus pocket	جيب قيحي
pump , dental	المضخة السنية	مقلحة دافعة	
punch	مثقّب ، خرّامة ، نخس	انظر مقلح أو مقلحة (Scaler) .	
	1- أداة تستعمل للتثقيب أو التعليم .	دافع الشريط	
	انظر مثقّب حاجز المطاط (Rubber dam punch) .	أداة يدوية تستخدم في المساعدة على استقرار وإنطباق الأطواق التقويمية .	
	2- أداة تستخدم لقلع جذر السن .	بشرة	
punch , pin	خرّامة دُبوسية	انتباخ جلدي صغير يحوي القيح .	
	مثقّب لتحضير بئر للدبوس أو الوند .	بشرة خبيثة = pustula , malignant = malignant anthrax	
punch , rubber dam	خرّامة السد المطاطي	جمرة خبيثة	
	أداة تشبه الملقط تستخدم لعمل ثقب مستديرة ذات أحجام مختلفة ، تتراوح أقطارها من 0.5 إلى 1 ملم في الحاجز المطاطي ؛ الطرف العامل من الأداة يشتمل على رأس تثقيب من جهة ووسطح دوار فيه 5-6 ثقب من جهة أخرى .	بشري ، ذو بشور	
puncture	ثقب ، ثقب ، بزل ، وخز	متعلق بالبشرات أو يتميز بها .	
puric	قيحي ، بوريني	بشرة	
puromucous = mucopurulent	مخاطي قيحي ، مخاطي صديدي	ارتفاع صغير محدد على سطح الجلد ، يحتوي على قيح أو لف .	
	يحتوي على مخاط وقيح أو صديد .	تفسخ	
purpose	هدف ، غاية	1- تحلل المواد العضوية بفعل الكائنات الحية الدقيقة ، وينتج عن ذلك نواتج مختلفة من مركبات صلبة وسائل وغازية ذات رائحة كريهة .	
		2- تعفن أو تحلل الأنسجة المترافق برائحة كريهة .	
		يُفسَخ ، يتفسخ	
		putrefy	

putrescent	مُتَفَسِّخٌ ، متعفنٌ	pyorrhoea , paradental	التهاب قيحي في النسيج حول السنية ، تقيح النسيج الداعمة السنية
putrescent pulp	لُبُّ متعفنٌ ، لُبُّ متفسخٌ ، لب نخري		التهاب الأنسجة حول السنية مع تكون جيوب عميقة وإفرازات قيحية ، حتى في غياب المسببات الموضعية .
putrid = rotten	عَفْنٌ ، نَتْنٌ ، متفسخٌ	pyorrhoea , Schmutz	تقيح دواعم السن بحسب شموتز
	بحالة متعفنة أو متفسخة .		التهاب الأسنان القيحي نتيجة إهمال نظافة الفم .
py- , pyo-	(سابقة) صديد ، قيح ، تقيح	pyosis = suppuration	تقيحٌ ، تكونٌ صديدي
pyaemia = pyemia	تقيح الدم ، تسمم دموي قيحي	pyostomatitis	التهاب الفم القيحي
	تسمم دموي جرثومي عام تسببه كائنات دقيقة مولدة للقيح في مجرى الدم ؛ ويتميز بتكون العديد من الأخرجة في أماكن مختلفة .	pyostomatitis vegetans	التهاب الفم القيحي النباتي
pyemia = pyaemia	دم قيحي ، تقيح الدم ، تسمم دموي		حالة فموية تتميز بتكون تنوءات حللمية صغيرة ومتعددة في مجموعات متقاربة وفي مساحة واسعة ، مع التهاب مزمن ، يعقب نمو بثرات دقيقة على الأورام الحللمية .
	قيحي	pyramid	هَرَمٌ
pyic	متقيحٌ ، قيحي ، صديدي	pyramidal	هرمي
	متعلق بالصديد أو القيح .		على شكل الهرم .
pyo- , py-	(سابقة) قيح ، صديد	pyramidal fracture =	كسر هَرَمِي = كسر لوفور من
pyococcus	مكورة مقيحة	Le Fort's II fracture	الصنف الثاني
pyocyst	كيسة قيحية ، كيس صديدي		انظر تصنيف لوفورت (Le Fort's classification) .
pyogenic	مولد للقيح ، مقيحٌ	pyretic	حموي ، محموم
	مادة أو عامل مولد للقيح أو منتج للصديد .		متعلق بالحمى (Fever) .
pyogenic arthritis	التهاب المفصل المقيح	pyrexia = pyrexia	حمى ، سخونة ، ارتفاع درجة الحرارة
pyogenic granuloma	وَرَمٌ حبيبي مقيحٌ	pyrexial	حمى ، حموي
pyorrhoea = pyorrhoea	تقيح دواعم السن		متعلق بالحمى أو متأثر بها .
	مصطلح قديم مهمل لوصف حالة انسياب رشح قيحي أو نضح صديدي من آفة حول السنية .	pyriform = piriform	كُمَثْرِي الشكل
pyorrhoea = pyorrhoea	تقيح اللثة ، تقيح دواعم السن	pyriform fossa	حُفْرَةٌ كُمَثْرِيَّة ، نقرَةٌ كُمَثْرِيَّة
	1 - إفراز قيحي .	pyro-	حَرَقٌ ، حُرْقَةٌ ، حرارة ، نار ، حمى
	2 - (في طب الأسنان) : مصطلح عامي للدلالة على أي شكل من أشكال المرض حول السني .	pyrogen	مولد الحرارة ، مولد الحمى
	مصطلح قديم لالتهاب مزمن حول سني (Chronic periodontitis) .	pyrogenic	مادة تسبب الحمى .
pyorrhoea alveolaris	تقيح دواعم السن والأسناخ	pyrogenic	مسبب الحمى ، مولد للحمى
	مصطلح يطلق عادة على الحالات المتقدمة من الالتهابات المزمنة حول السنية حيث ينبثق القيح من الجيوب حول السنية ، وقد أصبحت الآن نادرة الحدوث .	pyroglossia	متعلق بمسبب الحمى .
			حُرْقَةُ اللسان
		pythogenic	الإحساس بالحرقة في اللسان .
			مفَسِّحٌ

q.d.s = q.i.d = quater aumendum die	أربع مرات يوميا (لاتينية)
	تستعمل في كتابة الوصفة الطبية .
q.h. = qq.h. = quaque hora	كل ساعة (لاتينية)
	تستعمل في كتابة الوصفة الطبية .
q.2h. = quaque secunda hora	كل ساعتين (لاتينية)
	تستعمل في كتابة الوصفة الطبية .
q.3h. = quaque tertia hora	كل ثلاث ساعات (لاتينية)
	تستعمل في كتابة الوصفة الطبية .
q.i.d. = quater in die	أربع مرات يوميا (لاتينية)
	تستعمل في كتابة الوصفة الطبية .
q.l. = quantum libet	حسب الرغبة (لاتينية)
	تستعمل في كتابة الوصفة الطبية .
quack	دجّال ، نصّاب مدّعي المعرفة بالطب .
quackery	دجل ، تدجيل ، طب التدجيل
quad helix	موسّع حلزوني
	طبقة تقويمية علوية ثابتة تشبه حرف W ، أو طبقة قوسية حمّالة تشتمل على أربع عرى حلزونية ، واحدة عند كل نقطة انثناء .
quadrangle (of an instrument)	رباعي الزوايا (للأداة)
	أداة ذات عُنُق بأربع زوايا ، مصطلح أدخله ج . ف . بلاك . G.V.Black
quadrangular	رباعي الزوايا
quadrant	1- ربع الدائرة 2- نصف القوس السنية
	رُبع الإنسان الكلي ، ويشمل كل الأسنان التي في نصف أحد الفكين ، ويمتد من الخط المنصف للقوس السنية في أحد الفكين حتى الرحي الأخيرة . الأرباع الأربعة هي : ربع الفك العلوي الأيمن ، ربع الفك العلوي الأيسر ، ربع الفك السفلي الأيسر ، ربع الفك السفلي الأيمن . في مسميات النظام العالمي للمعايرة أطلق على أنصاف الأقواس السنية المسميات التالية : الربع العلوي الأيمن ، والربع العلوي الأيسر ، والربع السفلي الأيسر ، والربع السفلي الأيمن ويرمز بها على التوالي بالأرقام 1 ، 2 ، 3 ، 4 .
quadrate	مربعي
	مربع ؛ له أربعة جوانب متساوية وأربع زوايا متساوية .

quadrate bone	عظم مربع الفك العلوي للحيوانات الفقارية غير الثديية .
quadratum bone	عظم مربع
quadratus	مربع
quadratus labii inferioris	العضلة المربعة للشفة السفلية = العضلة السفلية
muscle = muscle depressor labii inferioris	خافضة الشفة ، العضلة الذقنية المربعة
quadratus labii superioris muscle =	العضلة المربعة
muscle levator labii superioris	للشفة العلوية = العضلة العليا رافعة الشفة
quadratus menti = muscle	العضلة المربعة للشفة السفلية =
depressor labii inferioris	عضلة سفلية خافضة الشفة
quadratus muscle	عضلة مربعة
quadri-	(سابقة) أربعة ، رباعي
quadricuspid	رُباعي الحدبات ، رباعي الشرف
quadrilateral	رُباعي الأضلاع
quadrilubercular	رُباعي الحدبات
quake	رَجْفَة ، رَعْشَة
qualitative	كيفي
quality	كيفية ، صفة ، نوعية ، خاصية ، جَوْدَة
quality of ionizing radiation	نوعية الأشعة المتأينة (في التصوير الشعاعي) : تقدير الطاقة النسبية للأشعة على أساس قوة اختراقها .
quality assurance	سلامة النوعية ، ضمان الجودة
	مجموعة اختيارات منتظمة واجراءات للتأكد من أن كل وحدات جهاز التصوير الإشعاعي تعمل بمستوي جيد بحيث تؤمن الحصول على صور شعاعية جيدة عند تعريض المريض للأشعة .
quality control	ضبط النوعية ، ضبط الجودة ، مُراقبة الجَوْدَة انظر ضمان الجودة (Quality assurance) .
quantitative	كَمِّيّة ، كم ، كَمِّي (لاتينية)
quantity	كمية ، مقدار ، كمّ
quantity , radiation	مقدار الإشعاع كَمَة الأشعة المطّقة على النسيج أو العضو في المرة الواحدة .
quantum	كمية ، كم (لاتينية) وحدة الطاقة المصاحبة للأشعة الكهرومغناطيسية
quantum libet = q.l.	كمية بحسب الرغبة (لاتينية) تستعمل في كتابة الوصفة الطبية .

quantum mottle	كمية مرقشة	questionnaire	استبيان ، استفتاء
صورة شعاعية مرقشة بسبب التفاوت في شدة الأشعة الممتصة بالستار المكثف .		أسئلة توجه إلى عدد من الناس استطلاعاً لأرائهم في قضايا معينة .	
quantum vis = quod vide = q.v.	1- راجعه في ، انظر إلى	(في طب الأسنان) : ورقة عليها أسئلة يجيب عنها المريض متعلقة بحالته الصحية .	
2- بالكمية التي ترغبها ، بحسب الرغبة (لاتينية)			
quaque hora = q.h. or qq.h.	كل ساعة (لاتينية)	queyrat's erythroplasia	التنسج الأحمر بحسب كيرا
تستعمل في كتابة الوصفة الطبية .		نسبة إلى ل . أ . كيرا L.A. Queyrat ، 1933-1856 ، طيب جلد فرنسي .	
quarantine	الحجر الصحي ، مَحَجَر	حالة قبل سرطانية ، تتميز بتكوّن حطاطات حمراء حوافها غير محدّدة عند التقاء الغشاء المخاطي مع النسيج الظهاري ؛ حدوثها في الغشاء المخاطي الفموي يمكن أن يكون علامة لسرطان مبكر .	
عزلة إلزامية لفترة من الزمن لشخص قد يكون حاملاً لمرض مُعد لتحاشي انتشار عدوى مرضية .			
quartz	كوارتز (معدن)	quick	سريع
مادة مُتبلرة ، توجد في الطبيعة وبشكل السيليكا (Silica) .		راتين «أكريل» سريع التصلّب =	
وتدخل في تصنيع مواد حشو السيليكات ، وفي مواد المسحوق الكاسي ، كمادة تتحمّل الحرارة ، وفي بعض مواد الحشو من الراتين المركّب وفي بعض مصادر الضوء .		activated resin = autopolymer	الراتين المنشط = راتين ذاتي التماثر = راتين متصلّب
quartz rod	قضيب كوارتز	resin = cold-curing resin = self-curing resin	بالبرودة = راتين متصلّب ذاتيا
قضيب من معدن شفاف (بلور صخري Rock crystal) يستعمل في بعض الأنظمة الضوئية كوسيط لتوصيل الأشعة فوق البنفسجية من مصباح زئبق قوسي بقوة 50 وات للمساعدة على بلمرّة مواد الحشو غير المُتبلّرة .		راتين «أكريل» يمكن أن يتماثر بإضافة منشط وحافز ، دون استخدام حرارة خارجية .	
quasi-	(سابقة) ما يقارب أو ما يشابه	quicklime	جير حيّ ، الكلس الحي ، أكسيد الكالسيوم
مماثل ، على نحو مشابه .		جير أو كلس غير مطلقاً ؛ انظر كلس ، جير (Lime) .	
quater in die = q.i.d. , q.d .	أربع مرات يوميا (لاتينية)	quick-repairing	إصلاح سريع
تستعمل في كتابة الوصفة الطبية .		quick-setting cement	إسمنت سريع التصلّب
quaternary amalgam	مُلمغم رباعيّ	quicksilver = mercury	زئبق
خليطة من الأملغم تحتوي على الزئبق وثلاثة معادن أخرى .		مصطلح قديم للزئبق ، نادر الاستخدام .	
Quatrefages' angle = parietal angle	زاوية كاترفاج = الزاوية الجدارية	quiescence	هدوء ، سكون
نسبة إلى ج . ل . أ . كاترفاج دي برو ، J.L.A. Quatrefages ، عالم أجناس فرنسي .		quiescent	ساكن ، هاديء ، هامد
de Breaux ، 1892-1810 ، عالم أجناس فرنسي .		متعلق بالمرض ، قبل أن يكشف فيها أو في فترة غير نشطة .	
queen's metal	المعدن الملكي	quiescent interval	فترة الهدوء
خليطة مكوّنة من القصدير والأنتيمون (الإثمد) (Antimony) .		quiet	هادئ ، ساكن
quench	يسقي ، يستخدم	quiet running engine	محرك هادئ الدوران
تقسية المعدن بتبريده فجأة وذلك بغمسه أو طمره في الماء أو الزيت مباشرة بعد إحمائه .		quin- , quino- , quinqu-	(سابقة) خمسة ، خماسي
quenched steel	فولاذ مسقى	quinary amalgam	مُلمغم خماسي
تسقية ، سقاية ، إخماد ، إسقاء ، استخدام		خليطة الأملغم تحتوي على الزئبق وأربعة معادن مختلفة .	
عملية التبريد الفجائي لمعدن ساخن في سائل بارد من أجل تقسيته .		Quincke's oedema =	ورم كوينك = الورم الوعائي العصبي
		angioneurotic oedema	وذمة كوينكه
		نسبة إلى هـ . إ . كوينكه ، H.I. Quincke ، 1922-1842 ، طيب ألماني .	
		quinine = quinia	كينينا ، كينين
		مادة كيميائية تستعمل كدواء .	

quinguecuspid خُمَاسِي الشُّرْف
quinetubercular خُمَاسِي الحُدْبَات ، خُمَاسِي الدَرِينَات
quinsy = peritonsillar abscess عَازُور ، خُجْرَاج مَجَاوِرَات
اللُّوزَة
التهاب حاد باللوزتين والأنسجة المحيطة ، يسبب عسر البلع ،
وتورّم أو انتفاخ الحنك الرخو ، وألم في الحنجرة وسخونة أو
حمى .

1- راجعه في ، انظر إليه في q.v. quod vide = quantum vis = q.v.
2- بحسب الرغبة (لائينية)
اقتباس
quotidian يومي ، مُعاود كل يوم ، الورد
quotidian fever حُمَّى الورد ، حُمَّى يومية
1- راجعه في ، انظر إليه في q.v. = quod vide = quantum vis
2- بحسب الرغبة (لائينية)

Rx = recipe	خُذ (لاتينية)	الأشعة السينية أو أشعة جاما . يسبب الإشعاع تلفاً للأنسجة الحية .
rep. = repetatur	تستعمل في كتابة الوصفة الطبية . يكرر (لاتينية)	جرعة الإشعاع الممتص = rad راد وحدة قياس للجرعة الممتصة من الأشعة المتأينة ، وهي الطاقة الإشعاعية الممتصة من 100 إرجس / 100 جرام من النسيج أو أي مادة أخرى .
race	عرق ، سلالة	مادة تمتص الإشعاع ، الإشعاع ، radiation absorbing material ، الخلفي ، إشعاع الخلفية radiation,background
racemose	عُنقودي الشكل ، عذقي	الإشعاع المتأين الذي يوجد بشكل مستمر في البيئة المحيطة ؛ ومصادره هي الأشعة الكونية ، والمواد ذات النشاط الإشعاعي ، والنفايات النووية ، والغبار الذري المتساقط .
rachitis = rickets	التهاب السيساء = رُخَد	radiation burn حرق إشعاعي
racial	سُلالي ، عرقي	تَلَف شديد للجلد بسبب تعرضه للأشعة المتأينة بشكل جرعة كبيرة من الأشعة لفترة قصيرة أو جرعة صغيرة لفترة طويلة من الزمن .
racial immunity	مناعة عرقية ، مناعة السلالة	radiation caries تسوس إشعاعي
racial pigmentation	التصبغ العرقي	نوع من التسوس السريع ، يصيب محيط السن عادة عند خط العنق ، ويشاهد عند المرضى الذين يتلقون علاجاً بالأشعة للرأس والرقبة عندما تكون الغدد اللعابية في مجال الأشعة . انظر أيضاً تسوس سني (Dental caries) .
rack	رفرف ، رف	radiation dose meter مقياس الجرعة الشعاعية
rack, instruments	وعاء ذو أقسام . رفرف الأدوات	radiation energy طاقة إشعاعية
rad = radiation	راد (وحدة الامتصاص الإشعاعي) =	radiation exposure التعرض للأشعة
absorbed dose	جرعة الأشعة الممتصة ، الجرعة الممتصة من الأشعة	التعرض للأشعة لفترة من الزمن ، إما الأشعة الأولية أو الأشعة الثانوية .
	وحدة آيلة إلى الإهمال لقياس كمية الطاقة الممتصة بواسطة الأنسجة من مصدر نشط إشعاعياً . وحدة القياس التي يفضل استخدامها في النظام العالمي للوحدات SI units	radiation hazard مصدر خطر الإشعاع ، مخاطر الإشعاع
	حالياً هي الجراي gray (1 راد = 0.01 جراي gray) .	التعرض للإشعاع المتأين بجرعات كبيرة قد يسبب تلفاً لأنسجة الجسم (تلف بدني Somatic damage) ، أما التعرض للإشعاع المتأين بجرعات أقل ، وخاصة تعرض الغدد الجنسية ، قد يسبب تغيرات في الصفات الوراثية في الجينات الوراثية (تلف وراثي Genetic damage) . الإجراءات الوقائية تشتمل على : الانتظار خارج الحجرة أثناء التصوير الإشعاعي وتغطية المريض بمئزر رصاصي مغطى بالمطاط أو مئزر رصاصي مغطى بالبلستيك أثناء التعرض للأشعة السينية .
radectomy = radiectomy	بتر الجذَر ، قَطْع الجذَر ، استئصال الجذَر	radiation,indirect effects تأثيرات إشعاعية غير مباشرة
	استئصال جذر السن أو جزء منه .	عندما تتلف وظيفة الأنسجة التي تعرضت للأشعة ، ينعكس تأثيرها سلباً على الأنسجة الأخرى بالجسم .
radiability	قابلية الإشعاع ، قابلية النفوذ للأشعة ، نفوذية للإشعاع	
	سهولة نفاذ الأشعة .	
radial	1 - شعاعي ، شُقي 2 - كُعبري	
	نسبة إلى عظم الكُعبرة (Radius) .	
radial artery	الشريان الكعبري	
radial pulse	نبض كُعبري	
	نبض الشريان الكُعبري في الرسغ الذي يمكن أن يجس بواسطة أطراف الأصابع .	
radiation	إشعاع ، تَشَع	
	انطلاق وانتشار الطاقة بشكل موجات أو ذرات أكثر أشكالها شيوعاً هو الفوتونات (Photons) والموجات الإشعاعية أو	

radiation injury	أذى إشعاعي ، إصابة إشعاعية	قد يسبب الصداع ، والغثيان ، والقيء ، وانخفاض الشهية للطعام ، أو الإسهال ؛ التعرض للأشعة لفترة طويلة قد يسبب العقم ، وأذى الجنين عند المرأة الحامل وسرطان الدم أو نوع آخر من السرطان وتساقط الشعر . انظر إصابة إشعاعية (Radiation injury) .
radiation,ionizing	إشعاع مؤين	مُعالجة إشعاعية ، العلاج بالأشعة
radiation mucoisitis	التهاب الغشاء المخاطي الإشعاعي	مُعالجة مبكرة للأورام السرطانية وبعض الأمراض الجلدية بالراديو أو الأشعة السينية أو النظائر النشطة إشعاعياً .
radiation necrosis	نخر إشعاعي	الإشعاع فوق البنفسجي
radiation ,particulate	إشعاع جسيماتي	نوع من الأشعة المغناطيسية الكهربائية طول موجته أقصر قليلاً من طول موجة الضوء المرئي .
radiation ,primary	إشعاع أولي ، إشعاع بدئي ، إشعاع أصلي	إشعاع أبيض
radiation protective apron	مئزر واق من الأشعة	إشعاع كلي للجسم
radiation quantity	كمية الإشعاع	تعرض الجسم كله للأشعة .
radiation,scatterd	إشعاع مبعثر ، إشعاع مُتناثر ، إشعاع متشتت	1 - جوهري ، أساسي ، أصلي 2 - خلقي ، فطري 3 - أس ، جذر ، جذري
radiation,secondary	إشعاع ثانوي	متعلق بالعلاج الذي يحقق الشفاء بواسطة الاستئصال الكامل للسبب .
radiation- sensitive film	فلم حساس للأشعة	جذري الشكل
radiation sickness	مرض إشعاعي	في شكل الجذر ، خصوصاً جذر السن .
	حالة شاذة تنتج عن التعرض للأشعة المتأينة . تعتمد شدة الحالة على حجم الأشعة ، وزمن التعرض للأشعة ، والمنطقة من الجسم التي تعرضت للأشعة . التعرض لأشعة متوسطة	قطع الجذر جذير ، جذر صغير ألم جذري جذري
		متعلق بجذر أو جذر السن .
		عظم جذري
		انظر عظم (Bone)
		كيس جذري
		كيس يحيط بجذر السن ذو جدار من نسيج ليفي ضام مبطن بالظهارة الرصفية المطبقة ويكون متصلاً بذروة جذر سن ذات لب ميت أو حشوة قناة جذر ناقصة ؛ انظر كيس (Cyst) .
		كسر جذري
		كسر لجذر أو جذور السن .
		لب جذري
		مشبات جذري
		نوع من المثبتات توضع في جسم السن ، في الجذر عادة ، مثل التاج ذو الوتاد ؛ يستمد ثباته ومقاومته للإزاحة من

امتداد الوتد داخل قناة الجذر في السن . انظر تثبيت جذري (Radicular retention) .	التشخيص (هذه بعض المصطلحات الإضافية لمصطلح صورة شعاعية .
radicular retention تثبيت جذري	radiograph,administrative صورة إشعاعية إدارية
يتحقق التثبيت بواسطة وضع وتاد معدني داخل قنوات الجذر في الأسنان عديمة اللب (Pulps teeth) . انظر مثبتة جذرية (Radicular retainer) .	صور شعاعية تؤخذ لأغراض أخرى غير الأغراض التشخيصية .
radicular stump جذعة جذرية	radiograph,airway shadow on خط ظليل على الصورة الشعاعية
الجزء المتبقي بعد القطع .	انظر خط ظليل (Airway shadow) .
radicular surface سطح جذري	radio graph,anteroposterior صورة شعاعية أمامية
radiectomy = radectomy استئصال الجذر	خلفية
الإزالة الكاملة لجذر السن أو جزء منه جراحياً .	radiograph,bite-wing صورة العضة المجنحة
radio- (سابقة) شعاع ، مشع ، الإشعاع	صورة شعاعية داخل الفم تبين تيجان الأسنان والمسافات بين السنينة في كل من الفك العلوي والفك السفلي ، تلتقط بفلم أشعة خاص يثبت في الفم بواسطة جناح مركزي أو لسان صغير تعض عليه الأسنان .
سابقة بمعنى إشعاعي أو مواد نشطة شعاعياً (Radioactive substance) .	radiograph,buccinator shadow on ظل العضلة المبوقة على الصورة الشعاعية
radioactive ذو مشع ، ذو نشاط إشعاعي	انظر ظل العضلة المبوقة (Buccinator shadow) .
قوة نشاط إشعاعي .	radiograph,cephalometric صورة شعاعية لقياسات الرأس
radioactive element عنصر مشع	صورة شعاعية للرأس بواسطة راسم الرأس (Cephalometer) ، حيث تثبت الرأس على مسافة ثابتة من المستوى السهمي المنصف أو المستوى عبر الصماخ وتمرر خلالها الأشعة المركزية بغرض تحليل قياسات الجمجمة ، وتستخدم هذه الصورة في تقويم الأسنان والجراحة الفموية .
radioactive isotopes النظائر المشعة	radiograph,cervical الاحتراق العنقي على الصورة الشعاعية
radioactivity النشاط الإشعاعي ، الإشعاعية	burnout on انظر الاحتراق العنقي (Cervical burnout) .
تحرير أحد أنواع الأشعة أو أكثر خلال الانحلال المستمر لبعض النويدات (Nuclides) .	radiograph,elongation تطاول الصورة الشعاعية
radioautography = تصوير الإشعاع الذاتي	انظر تطاول ، مط ، تطويل (Elongation) .
autoradiography	radiograph,foreshortening قصر الصورة الشعاعية
radiobiology البيولوجيا الإشعاعية	انظر قصر (Foreshortening) .
علم تأثير الأشعة على الأحياء ، وهو فرع من علم الأحياء يختص بتأثير الأشعة على الأنظمة الحيوية (Biologic systems) .	radiograph,incisal صورة شعاعية قاطعية
radiodense ظليل للأشعة	صورة للأسنان القاطعة (Incisor teeth) .
radiodense shield حاجز ظليل للأشعة	radiograph, interproximal صورة شعاعية تلاصقية
radiodontia = radiodontics ، مبحث التصوير الشعاعي السني ، dental radiology تصوير الأسنان بالأشعة	radiograph, intraoral صورة شعاعية داخل الفم
radiodontics طب الأسنان الإشعاعي	radiograph,long - tube صورة شعاعية بأسلوب القمع الطويل
radiodontist اختصاصي بتصوير الأسنان الإشعاعي	radiograph,occlusal صورة شعاعية إطباقية
radiogram = radiograph = صورة شعاعية	radiograph,oral صورة شعاعية فموية
roentgenogram = roentgenograph	أية صورة شعاعية للأسنان والفكين والأنسجة المحيطة
تسجيل صورة على فلم حساس بأشعة رونتجن .	
radiograph = radiogram صورة شعاعية	
صورة تتكون على الطبقة الحساسة للضوء من الفلم الشعاعي بفعل الأشعة ، تستخدم عادة في أغراض	

تؤخذ بوضع الفلم في الفم (تُسمى صورة داخل الفم Intraoral) أو بوضع الفلم خارج الفم (تُسمى صورة خارج الفم Extraoral) .	radiographic repair شفء إشعاعي مراقبة ترميم الأنسجة بواسطة الصور الشعاعية التي تؤخذ على فترات زمنية .
radiograph, panoramic صورة شعاعية بانورامية نوع من الصور الشعاعية تعطى صورة متواصلة لكامل القوس السنية ، أو للقوسين معاً ؛ يمكن الحصول عليها بأسلوب الأشعة ذات الزاوية الواسعة ، أو بطريقة الأشعة من خلال فتحة ضيقة أو التصوير الطبقي . انظر فلم بانورامي (Panoramic film) .	radiographic repair, complete شفء إشعاعي كامل عمل الصور الشعاعية للتحقق من الترميم الكامل للأنسجة ، مثل تجديد الصفيحة القاسية أو العظم حول الذروي أو كليهما .
radiograph, periapical صورة شعاعية لمجاورات القمة ، صورة شعاعية ذروية فلم داخل الفم يُظهر صورة السن والأنسجة العظمية الحبيطة .	radiographic repair, incomplete شفء إشعاعي غير كامل عمل الصورة الشعاعية للدلالة على الالتئام الجزئي للأنسجة ، مثل انخفاض حجم الآفة حول الذروية بعد المعالجة اللبية دون اختفاء الآفة كلياً (كما تشاهد في الصور الشعاعية بعد المعالجة) .
radiograph, root صورة الجذر الشعاعية	radiographic survey مسح إشعاعي
radiograph, short tube صورة بأسلوب القمع القصير	radiographic technique طريقة التصوير الشعاعي
radiograph, Towne' s صورة شعاعية لتاون انظر مرتسم تاون (Towne' s projection) .	radiographic technique, periapical طريقة التصوير الشعاعي حول الذروي
radiograph, underdeveloped صورة شعاعية ناقصة التطهير صورة شعاعية ترسب الفضة فيها غير كاف نتيجة قصور التأثير للكيميائيات المظهرة .	radiographic tomographic technique طريقة التصوير الشعاعي المقطعي
radiograph, underexposure صورة شعاعية ناقصة التعرض صورة شعاعية ، ترسب الفضة فيها غير كاف نتيجة لقصور في التعرض للأشعة .	radiographic tracing مرتسم الصور الشعاعية
radiographer مصور شعاعي ، أخصائي التصوير الشعاعي شخص متمرس في تعريض المرضى للأشعة الموضعية (Localized radiation) من أجل إجراء صور شعاعية للأغراض التشخيصية .	radiographs صور شعاعية وسائل تساعد طبيب الأسنان على كشف وتحديد بداية التسوس ، خاصة بين الأسطح الملاصقة للأسنان ، والتي قد يكون من الصعب اكتشافها بالعين المجردة ، وكذلك أمراض اللثة .
radiographic متعلق بالتصوير الشعاعي ، إشعاعي ، شعاعي متعلق بالتصوير بالأشعة .	radiography تصوير شعاعي ، التصوير بالأشعة التصوير باستخدام الأشعة السينية ؛ قد يكون التصوير من داخل الفم أو من خارج الفم .
radiographic baseline = خط قاعدي إشعاعي = مستوى	radiography, anterior-posterior تصوير شعاعي بإسقاط أمامي خلفي أسلوب تصوير إشعاعي خارج الفم بوضع الفلم في الخلف وتمرير الأشعة السينية من خلال الجمجمة من الأمام إلى الخلف .
radiographic reference plane مرجعي إشعاعي في التصوير الإشعاعي للجمجمة ، هو الخط الصماخي الأفقي (Orbitomeatal line) . وفي التصوير الإشعاعي داخل الفم ، هو المستوى الإطبقي للفك .	radiography, bisecting angle تصوير شعاعي بطريقة تنصيف الزاوية طريقة التصوير الشعاعي حول الذروي داخل الفم بوضع الفلم قريباً من السن بقدر الإمكان وتوجيه الأشعة المركزية عمودياً على خط وهمي ينصف الزاوية المتكوّنة بين المحور الطولي للسن والفلم .
radiographic duplication نسخ للصورة الشعاعية عملية إنتاج نسخ ضوئية للصور الشعاعية .	radiography, body-section = تصوير شعاعي لمقطع جسمي = التصوير الطبقي ، التصوير الرصفي ، التصوير المقطعي
radiographic film فلم شعاعي	
radiographic guide مؤشر إشعاعي ، دليل شعاعي	
radiographic reference plane = خط قاعدي إشعاعي =	
radiographic base line مستوى مرجعي إشعاعي	

radiography, buccal object rule قاعدة الغرض الشدقي الشعاعي
انظر قاعدة الغرض الشدقي (Buccal object rule) .

radiography, Caldwell's projection التصوير الشعاعي بإسقاط كولدويل
تصوير شعاعي أمامي خلفي للجمجمة تدخل فيه الأشعة المركزية من خلف الجمجمة بزاوية 23 درجة أعلى من الخط الصماخي الموقى .

radiography, cone cutting تصوير شعاعي ذو قطع مخروطي

radiography, dental تصوير شعاعي سني

radiography, digital التصوير الشعاعي الرقمي

radiography, extra - oral تصوير شعاعي من خارج الفم

radiography, intra - oral تصوير شعاعي من داخل الفم

radiography, lateral oblique projection تصوير شعاعي جانبي مائل
صورة شعاعية من خارج الفم ، حيث يوضع الفلم بجوار جسم الفك السفلي أو الشعبة الصاعدة وتوجه الأشعة المركزية متجهة إلى الأعلى من أسفل الجانب المقابل للفلم .

radiography, lateral skull projection تصوير شعاعي جانبي للرأس
صورة شعاعية من خارج الفم ، حيث يوضع الفلم موازياً للمستوى السهمي للرأس ، ثم توجه الأشعة المركزية عمودياً على المستوى السهمي والفلم ، فتشاهد كل الجمجمة .

radiography, layer = tomography تصوير طبقي = تصوير رصفي

radiography, microfocus تصوير شعاعي ذو بؤرة دقيقة

radiography, paralleling technique طريقة التصوير الشعاعي بالتوازي
أسلوب أو طريقة تستخدم للصور الشعاعية حول الذرورية داخل الفم باستخدام فلم ذو بُعد بُوري 16 بوصة ؛ يوضع الفلم موازياً للمحور الطولي للسن وتوجه الأشعة المركزية عمودياً على كل من السن والفلم .

radiography, posterior - anterior projection التصوير الشعاعي بإسقاط خلفي أمامي
تصوير إشعاعي من خارج الفم ، حيث يوضع الفلم عند الجزء الأمامي للجمجمة وتمر الأشعة السينية من الخلف إلى الأمام في موازاة الخط الصماخي الموقى .

radiography, slit - beam تصوير شعاعي بشعاع ضيق

أسلوب أو طريقة لعمل صور شعاعية بانورامية باستخدام شعاع ضيق يتحرك دائرياً ، بينما يظل الفلم والغرض أو المريض ساكناً لا يتحرك .

radiography, submental تصوير شعاعي بالإسقاط تحت الصماخي القمي
تصوير من خارج الفم ، حيث يوضع الفلم عند قمة الرأس وتوجه الأشعة المركزية من تحت الذقن .

radiography, Towne's projection صورة تاون الإسقاطية الشعاعية
تصوير من خارج الفم ، بتوجيه الأشعة المركزية عبر العظم الجبهي بزاوية 30 درجة بالنسبة إلى الخط الصماخي الموقى ؛ يستخدم لتصوير اللقمة وعُتق اللقمة في المستوى الجبهي .

radiography, transcranial projection التصوير الشعاعي عبر القحف
تصوير من خارج الفم يستخدم لتصوير المفصل الفكي الصدغي في المستوى السهمي في وضع فتح أو غلق للفك السفلي ، حيث تمرر الأشعة المركزية عبر الجمجمة ، وتدخل من الجانب المقابل في نقطة تقع على بعد 2 1/4 بوصة تقريباً فوق مجرى السمع الظاهر .

radiography, transorbital projection التصوير الشعاعي عبر الحجاجي
تصوير من خارج الفم يستخدم لتصوير المفصل الفكي الصدغي في المستوى الجبهي . تمرر الأشعة المركزية من خلال الحجاج عند زاوية أفقية مقدارها 20 درجة .

radiography, tube shift technique طريقة التصوير الشعاعي بإزاحة الأنبوب
التمرکز الإشعاعي على الغرض المراد تصويره في المستوى الثالث ، ويستلزم التقاط صورتين شعاعيتين بزاويتين أفقيتين أو عموديتين مختلفتين ومقارنة حركة الغرض النسبية على الفلم لكل منهما .

radiography, Water's projection تصوير شعاعي بإسقاط واتر
تصوير إشعاعي من خارج الفم يستخدم أساساً للحصول على صورة أمامية خلفية للجيوب الفكية العلوية.

radiography, wide - beam تصوير شعاعي بشعاع عريض
طريقة لعمل صور شعاعية بانورامية باستخدام حزم شعاعية متباعدة بأسلوب يشبه التصوير الشعاعي الاعتيادي داخل الفم ؛ مصدر الأشعة قد يكون داخل الفم أو خارج الفم .

radioisotopes	نظائر مُشعّة	لمرور الأشعة السينية . مثال الحشوة المعدنية في السن تظهر بيضاء بالنسبة لما يحيط بها في الصورة الشعاعية السنية .
radiologist	اختصاصي الأشعة	مادة قاعدة البدلة radio - opaque denture base material
	شخص مؤهل يتخصص في تفسير الصور الشعاعية .	السنية الظليلة للأشعة
radiology	علم الأشعة	تضاف إلى مادة قاعدة البدلة السنية مادة ظليلة للأشعة من أجل تسهيل تحديد موضع أو مكان الجهاز بواسطة التصوير الشعاعي إذا ابتلعه أو استنشقه المريض أو إذا زُرِع في الأنسجة .
	علم الطاقة الإشعاعية ؛ وهو علم يختص بتطبيقات الطاقة الإشعاعية في مجال التشخيص والعلاج الطبي .	radio - opaque dye صبغة ظليلة للأشعة
radiology,dental	علم الأشعة السني ، علم أشعة الأسنان	radio - opaque filling حشوة ظليلة للأشعة
	التصوير الشعاعي وتفسير وشرح الأفلام الشعاعية للأسنان والأنسجة المحيطة .	مادة الحشو التي لا تنفذ من خلالها الأشعة .
radiology,diagnostic	علم الأشعة التشخيصي	radio - opaque paste معجون ظليل للأشعة
	يشمل دراسة الأفلام الشعاعية والفحص البصري للرسم الشعاعي لأنسجة الجسم على ستار تألقي ، أو إظهار بعض أجهزة الجسم بإدخال مواد كيميائية ظليلة للأشعة قبل التحقق التشخيصي الإشعاعي .	radio - opaque line حَظ ظليل شعاعياً
radiolucency	إشفاف للأشعة ، الشفافية للأشعة	radio-opaque material مادة ظليلة للأشعة
	تَحَلُّخٌ أو تَرَقَّقٌ منطقة تقل كثافة العظم فيها (ويسمى التَحَلُّخُ العظمي أو الترقُّق العظمي Bone rarefaction) على الصورة الشعاعية بسبب نفاذ كامل أو جزئي للأشعة السنية .	radio surgery جراحة إشعاعية
radiolucent	شَفيف للأشعة	طريقة جراحية باستخدام الموجات الإشعاعية لعمل قطع أو شق في النسيج الرخو بدون ضغط أو نزف .
	قليل المقاومة لمرور أشعة التصوير الإشعاعي ؛ شفيف للأشعة يسمح بمرور جزئي للأشعة السينية فيظهر على الصورة الشعاعية بشكل مناطق منفذة للأشعة تظهر أكثر سواداً من المناطق غير المنفذة للأشعة .	radio surgical knife مبضع كهربائي
radiolucent area	مساحة شَفيفة للأشعة	radiotherapy المعالجة الإشعاعية
radiolucent linear	مساحة طولية شَفيفة للأشعة	علاج الأورام السرطانية الحبيثة بالأشعة المتأينة . انظر المعالجة بالأشعة (Radiation therapy) .
radiolucent zone	منطقة شَفيفة للأشعة	radisectomy = root amputation بتر الجذُر
radiolus	مسبار ، مجس	radium راديوم
radiometallography	التصوير الإشعاعي للمعادن	عنصر فلزي مُشع يستخدم في علاج الأورام السرطانية وبعض القرع الأكلة.
radionecrosis	تَنخُرٌ شعاعي ، نخر إشعاعي	radium needles إبر الراديوم
	تَلَفُ الأنسجة أو تقرحها بسبب تعرضها للأشعة .	radium treatment معالجة بالراديوم ، العلاج بالراديوم
radiopacity = radio-opacity	عتامة شعاعية ، عتامة شعاعية	radon seed بذرة الرادون
	ظليلية شعاعية ، عديم النفوذ للأشعة	صندوق صغير محكم الإغلاق يحتوي على الرادون ، وهو عنصر غازي نشط شعاعياً ، يدخل في النسيج من أجل علاج ورم سرطاني .
	منطقة زائدة الكثافة في الصورة الشعاعية بسبب مقاومة لاختراق الأشعة .	radius 1 - الكُعبرة ، عظم الكُعبرة
radio-opacity = radiopacity	ظلالية شعاعية ، انعدام النفوذ للأشعة ، عتامة شعاعية	2- نصف القطر ، شعاع
radio - opaque = radiopaque	ظليل للأشعة ، غير مُنفذ للأشعة ، عتيم الأشعة	radula مقلّحة ، كاحت الجير
	مناطق بيضاء على الصورة الشعاعية ، بسبب مقاوم النسيج	أية أداة لإزالة الرواسب الجيرية مثل المقلّحة (Scaler) التي تستخدم لإزالة القلّح السني عن أسطح الأسنان .
		rag خرقة ، أسمال بالية ، قطعة
		rag wheel فُرص ذو قَطع
		raising رَفَع

raising,bite	رَفْع العَضَّة	ramus of the mandible	رَأْد الفك السفلي ، الشعبة
rake	1- المدممة 2- مَيْل ، انحدار ، مشط		الصاعدة للفك السفلي
	مصطلح في طب الأسنان يستخدم عادة لوصف الأسنان كثيرة التباعد .		الجزء من الفك السفلي ، الذي يشكّل زاوية مع جسم الفك السفلي ، ويحتوي النتوء المنقاري واللجمة (وهي جزء من المفصل الفكي الصدغي) وتتعبص العضلة الماضغة بسطحه الخارجي .
rake teeth	أسنان متباعدة ، أسنان ممشطية	random sample	عينة عشوائية
	لوصف الأسنان كثيرة التباعد أي تفرق الأسنان وتباعدها .	range	مدى ، مجال
Ramfjord's index =	منسب رامفجورد ، مؤشر رامفجورد =	range,melting	مجال الانصهار
periodontal index	منسب حول السني		المجال من بدء الانصهار حتى تمامه .
	نسبة إلى س . ب . رامفجورد ، S.P.Ramfjord ، طبيب أسنان أمريكي .	range,fusion	مجال الانصهار ، مجال الالتحام ، مجال الاندماج
rami	1- جمع رأد 2- أغصان ، فُروع ، شُعَب	ranine	1- ضفدعي 2- نسبة لما أسفل اللسان
	المفرد شعبة ، فرع (Ramus).	ranine artery =	الشريان تحت اللساني = الشريان اللساني العميق ، الشريان الضفدعي
ramification	تَغصّن ، تَفَرّع ، تَشعّب	A.profunda linguae	زاوية رانكه
ramify	يُفَرِّع ، يُشعّب ، يَتَفَرّع ، يَتَشعّب	Ranke's angle	نسبة إلى ج . رانكه ، j.Ranke ، 1916-1836 ، طبيب وعالم أجناس ألماني .
rampant caries	تَسوس سريع ، تسوس منتشر		الزاوية المتكونة من الخط المار بين مركز الدرّز الأنفي الجبهي ومركز النتوء السنخي للفك العلوي مع المستوى الأفقي للجمجمة.
rampart	سور ، متراس	ranula	كيس ضفدعي ، ضفيدة
rampart ,maxillary	متراس الفك العلوي		كيس احتباسي في الغدة اللعابية تحت اللسانية يتكوّن تحت اللسان عند انسداد قناة الغدة اللعابية تحت اللسانية .
	ارتفاع من الخلايا الظهارية يوجد في الجنين في الفك العلوي ، يتطور لاحقاً إلى الحافة السنخية .	ranular	ضفيدعي
Ramsay Hunt's syndrome	متلازمة رامسي هانت		متعلق بالكيس الضفدعي (Ranula).
	نسبة إلى جيمس رامسي هانت ، James Ramsay Hunt ، قبل 1874 ، أخصائي أعصاب أمريكي .	raphae, midpalatine	درّز حنكي متوسط
	حالة عصبية ناتجة عن عدوى العقد العصبية للعصب السابع بواسطة فيروس عقبولة الحماق . تتصف بألم شديد في الأذن ، وشلل للعصب الوجهي ، ودوخة ، وفقد السمع .	raphe	درّز ، التحام ، ملتقى ، رباط ، رفاء
	تزول الدوخة بعد بضعة أيام أو أسابيع . أما الشلل الوجهي فقد يستمر ، ونادراً ما قد يصبح الصمم الكلي أو الجزئي .		درّز أو ارتفاع أو تغصّن يحدد خط الالتحام بين نصفين متماثلين .
	العلاج يكون عادة بالكورتيكوستيرويدات (Corticosteroid) . يُسمّى أيضاً : الحلاّ المنطقي الأذني (Herpes zoster oticus) .	raphe of tongue	رفاء اللسان ، درّز لساني
ramus	1- الرأد ، الشعبة الصاعدة من عظم الفك السفلي		جدار ليفي يمثل خط الاتحاد بين الجانب الأيمن والجانب الأيسر من اللسان .
	2- فرع ، شعبة ، عُصن	raphe,buccal	رفاء خدّي ، درّز خدي
ramus auricularis nervi vagi	الفرع الأذني للعصب المبهم		الخط الذي يحدد التحام أجزاء الخد المشتقة من نتوء الفك العلوي والأجزاء المشتقة من نتوء الفك السفلي .
ramus colli nervi facialis	الفرع الرقبّي للعصب الوجهي	raphe,lingual = raphe of tongue	درّز لساني = رفاء لساني
ramus frame implant	غرسة هيكلية لشعبة الفك السفلي		الأخدود على طول خط الوسط للسطح الظهري من اللسان ، ويطابق الحاجز الليفي الذي يقسم اللسان إلى جزئين . جدار ليفي يُشكّل خط الالتحام بين الجانب الأيمن والأيسر للسان .
	غرسة قوسية كاملة ذات تصميم ثلاثي القوائم ، تشمل عارضة أفقية رابطة فوق لشوية ذات ثلاث قوائم داخل العظم بشعبي الفك السفلي ومنطقة الارتفاق الذقني .		
ramus implant =	غرسة شعبة الفك السفلي = غرسة أفقية		
horizontal endosteal implant	ضمن العظم		

raphe, palatine رفاء حَنَكِي ، درز حنكي
الارتفاع المخاطي الضيق على خط وسط الحنك الصلب .

raphe, pterygomandibular رفاء فكي سفلي جناحي
رباط وتري يفصل العضلة المبوقة عن العضلة مضيق البلعوم
العليا .

rapid سريع

rapid developer مظهر سريع

rapid fix 1- تثبيت سريع (تثبيت الأفلام الشعاعية) .
2- مثبت سريع

rapid palatal expansion توسيع حنكي سريع = توسيع
فكي علوي سريع (RPE) = rapid maxillary expansion
(RME)
(في تقويم الأسنان) : توسيع تقويمي للقوس السني العلوي ،
عادة باستخدام قوة كبيرة في فترة زمنية قصيرة .

rapid pulse نبض سريع

rare earth element العناصر الترابية النادرة
عنصر معدني له عدد ذري بين 57 إلى 71 . تقسم هذه
العناصر إلى ثلاث مجموعات :

معادن سيريوم (Cerium metals) : مثل لنثينيوم
(Lanthanum) ، سيريوم (Cerium) ، براسيودايميوم
(Praseodymium) ، نيودايميوم (Neodymium) ، برومسيوم
(Promethium) ، وساماريوم (Samarium) .

معادن تربيوم (Terbium metals) وهي إيريبيوم
(Europium) ، جادولنيوم (Gadolinium) ، وتربيوم
(Terbium) .

ومعادن إتريوم (Yttrium) وهي ديسبروسيوم
(Dysprosium) ، وهولميوم (Holmium) ، وإربيوم
(Erbium) ، وثيليوم (Thulium) ، وإتريوم (Yttrium) ،
وإتربيوم (Ytterbium) ، وليتتيوم (Lutetium) . تُسمى أيضاً
المعادن الأرضية النادرة (Rare earth metal) .

rare earth screen دريئة أرضية نادرة
1 - ستار كثيف يتكون من البلورات الأرضية النادرة ويحتاج
إشعاعاً أقل لتنتج صورة على الفلم .
2- مادة تألقية مثل : تنجستيت الكالسيوم (Calcium
tungstate) تستخدم كقاعدة لتكثيف ستار الأشعة
السينية . في السنوات الحديثة بدأ استخدام مواد جديدة من
العناصر الأرضية النادرة مثل مادة إيتروم (Yttrium)
وجادولنيوم (Gadolinium) في بعض الأجهزة .

هذه العناصر الأرضية النادرة تسمح استخدام جرعات
إشعاعية منخفضة مع الأفلام الشعاعية .

rarefaction تَحْلُخُل ، تَرَفُّق
أقل كثافة وليس أقل في الحجم لأي مادة .
ترقق النسيج العظمي بما يكفي لیسبب انخفاضاً في ظلالية
العظم بالنسبة للأشعة وبالتالي يبدو كمنطقة مظلمة على
الفلم الشعاعي .

rarefaction, bone تَحْلُخُل العظم

Raschkow's plexus صَفِيرَة راشكوف
نسبة إلى أ . راشكوف ، I-Raschkow ، 1811-1872 .
صفيرة عصبية دقيقة تحت أرومات العاج في الحليمة
السنية ، توجد أثناء تكوّن العاج .

rash طَفْح
اندفاع جلدي مؤقت .
آفة جلدية التهابية غالباً ما تكون مصاحبة للأمراض المعدية .

rash, gum = strophulus طَفْح اللثة = طَفْح حُطاطِي
احمراري

rash, medicinal طَفْح دوائي

rash, serum طَفْح المصل

rash, tooth = strophulus طَفْح سني = شَرَى حُطاطِي

rash, wandering = طَفْح متنقل = اللسان الجغرافي
geographic tongue

rasp 1- يَبْرَد ، يَشْر ، يَفْشُط
2- مبرّد مُحَبَّب
انظر مبرّد العظم (Bone file) .

raspatory مسحاح

raspatory, periosteal مسحاح السمحاق

rate سَرْعَة ، معدّل ، نسبة

rate, sedimentation سرعة التثقل

Rathke's pouch جيبة راتكه
نسبة إلى م . هـ . راتكه M.H.Rathke ، 1860-1793 مشرّح
ألماني .
رَدْب ظهري من التجويف الفموي الجنيني يتطور إلى الفص
الأمامي للجسم النخامي .

ratio نسبة ، تناسب ، درجة
علاقة كمية أو علاقة عددية بين مواد أو بين مجموعات ،
يُعبّر عنها بصورة بسيطة .

rat tail root canal file مبرّد ذيل الفأر لقناة الجذّر

ra حَمام

raw rubber	مطاط خام	تشكل ألياف رباطية حول سنية جديدة ، تنظمر في ملاط جديد على طول اتصال الظهارة اللثوية بالسن تاجياً .
ray	شعاع جمعها : أشعة (Rays) .	إعادة تثبيت اتصال النسيج حول السني بجذر السن بعد العمليات حول السنية .
ray fungus = actinomycosis	فُطر الشعية	إعادة الارتباط الظهاري
rays,Roentgen	أشعة رونتينج	إعادة القاعدة ، يعيد القاعدة =
R.C.T. = root canal therapy	[مختصر] معالجة قناة الجذر	تبدل القاعدة
	استئصال عصب السن وإزالته من قناة الجذر وإحلال مادة حاشية في قناة الجذر .	أسلوب لإعادة انطباق البدلة السنية بواسطة استبدال مادة قاعدة البدلة السنية الاصطناعية بدون تغيير أو تبديل العلاقة الإطباقية للأسنان الصناعية .
re-	(سابقة) تكرار ، إرجاع ، عودة ، رد	تكلُّس تال ، إعادة التكلُّس
reabsorb	يعيد الامتصاص	نظام استدعاء
reabsorption	إعادة امتصاص ، إعادة تشرب	طريقة لتنظيم استدعاء المرضى للفحص الدوري للأسنان .
reactance	مفاعلة ، تجاوب	زيارة استدعائية ، استدعاء للزيارة
reaction	تفاعل ، ارتكاس ، رد فعل 1- استجابة لمنبه . 2- تفاعل مواد ينتج عنه تغير كيميائي .	زيارة دورية لطبيب الأسنان للمحافظة على الصحة الفموية .
reaction,allergic	تفاعل أرجي	انحسار لثوي ، تراجع لثوي ، تقهقر لثوي
reaction ,support	تفاعل داعم	فقد غير طبيعي للنسيج اللثوي نتيجة للالتهاب وفقدان العظم .
reaction,tissue	تفاعل نسيجي	
reaction,Wassermann's	تفاعل فاسرمان يستخدم في تشخيص مرض الزهري .	
Read's forceps	ملقط ريد ، كلابية ريد انظر ملقط (Forceps) .	1- آخذ ، جهاز استقبال 2- إناء ، مستودع
ready - made	جاهز ، مسبق الصنع	مستقبله الفضلات
ready- made wax shapes	أشكال شمعية جاهزة	وعاء ، إناء
reamer	مقوار (موسع قناة الجذر) أداة شبيهة باللولب الرفيع ، تستخدم يدوياً أو بالمحرك السني لتوسيع قنوات الجذر . انظر موسعة قناة الجذر (Root canal reamer) .	إناء الفضلات ، وعاء الفضلات
reamputation	إعادة البتر	مستقبله ، متقبلة ، متلقية ، متقبل
rear position	وضع خلفي	1- مادة (فلم أو شريحة فلمية أو صفيحة التصوير الشعاعي الجاف) تتأثر بالأشعة لتكوين صورة مرئية . 2- عضو غاية في الدقة في نهايات الأعصاب الحسية قادر على استشعار المنبهات المختلفة مثل الضغط ، واللمس ، والتذوق ، والتغيرات الحرارية.
reattachment	إعادة الاتصال ، إعادة الارتباط ، إعادة اللصق ، إعادة المركز 1- إعادة التحام جزأين منفصلين . 2- (في طب الأسنان) : العملية التي يعاد بها التحام سن مقلقلة أو سن معاد غرسها في العظم السنخي . 3- (في طب الأسنان التعويضي) : عملية إعادة تثبيت تاج سن صناعي أو جسر . 4- (في علم أمراض الأنسجة الداعمة) : العملية التي تثبت بها ألياف الأنسجة الداعمية السنية ثانية بالملاط أو العظم السنخي أو كليهما معاً بعد المعالجة لتقليل عمق الجيب .	حامل المستقبل ، ماسك المستقبل أداة لحمل ووضع المستقبل (مثل الفلم) في فم المريض .
		نهاية العصب المستقبلية
		منطقة استقبال ، مكان استقبال (في الزرع السني) : منطقة في العظم أو النسيج الرخو تجهب لاستقبال الغرسة السنية .
		مشكل منطقة استقبال الغرسة (في الزرع السني) : شكل مطابق لجسم جذر السن أو للغرسة السنية صمم ليشكل مكان في العظم لاستقبال الغرسة .

recession	انحسار ، تراجع ، تَقَهقر	عن جميع تخصصات طب الأسنان . تشمل معالجة المريض عادة الخلع وعلاج الجذور والجراحات حول السنينة وتقويم الأسنان وزرع الأسنان ، بحيث يتمتع المريض بعد المعالجة بابتسامة جديدة وقدرة تامة على مضغ الطعام .
recession,bone	انحسار العظم	reconstructive surgery جراحة استثنائية
recession,gingival	انحسار لثوي	نوع من الجراحة لتعويض أو إعادة بناء الجزء الأصلي أو لبناء التشريح الطبيعي لجزء من جسم الإنسان .
recession,gum	انحسار اللثة	recontouring ضبط الحواف ، إعادة الهدمة
recession,slit like	انحسار طولي شبيه بالشق	عملية لإعادة تشكيل سطح السن لاستقبال أفضل احشوة ، أو تاج أو مشبكة بدلة سنينة جزئية نزوعة أو لتقليل وتضييق السطح الإطباق من أجل الحصول على أقل جهد على الأنسجة الداعمة .
recidivation = relapse	نكاس ، مُعاوذة	record 1- تسجيل ، تدوين 2- سجّل 3- يسجّل
recipe = take	خذ ، تناول ، وصفة (لاتينية)	record base = baseplate = قاعدة تسجيلية = صفيحة قاعدية = قاعدة مؤقتة = temporary base = trial base
	تستعمل في كتابة الوصفة الطبية واختصارها رمز Rx .	التجربة
reciprocal	متبادل ، تبادلي ، عكسي	مادة مؤقتة تمثل قاعدة البدلة السنينة تستعمل لتسجيل علاقة الفكين العلوي والسفلي من أجل تنضيد الأسنان ، انظر صفيحة قاعدية (Baseplate) .
reciprocal arm	ذراع متبادلة ، ذراع تبادلية	record card بطاقة التسجيل ، بطاقة السجل
	ذراع مشبكة أو امتدادات أخرى تستخدم في البدلة السنينة الجزئية النزوعة لمقابلة بعض أجزاء الجهاز التعويضي .	record,case مشاهدة ، سجل الحالة
receptroacting action	حركة ترددية ، حركة تبادلية	record,check = checkbite سجل التحقق = سجل الإطباق
receptroacting arm	ذراع تبادلية ، ذراع التعادل	طبعة بشمع صلب أو مركب تشكيل تجري لتسجيل الأوضاع الإطباقية المختلفة للأسنان في الفم ، للتحقق من هذه الأوضاع في البدلة السنينة الصناعية على المفصلة .
receptroacting clasp arm	ذراع المشبكة التعادلية	record ,chew- in تسجيل المضغ
	ذراع المشبكة التي تعادل القوى الجانبية الواقعة على السن الداعمة بواسطة ذراع التثبيت . ذراع الكفاف (Bracing arm)	record device أداة تسجيل
receptroacting handpiece	قَبضة ترددية ، قَبضة ذات حركة تبادلية	record,face-bow تسجيل بالقوس الوجهية
	انظر قبضة (Handpiece) .	record,functional chew-i تسجيل حركات المضغ الوظيفية
reciprocation	تحقيق التعادل ، التوازن ، تبادل	record,interocclusal تسجيل إطباق
	وسيلة لجعل جزء من الجهاز السني التعويضي الجزئي مقاوماً للضغط الذي يحدثه الجزء الآخر المقابل من الجهاز .	record,jaw relation تسجيل علاقة الفكين
Recklinghausen's disease =	مرض ركلينجهاوزن ، داء	record,maxillomandibular تسجيل علاقة الفكين
neuro fibromatosis	كلينجهاوزن = داء الأورام العصبية الليفية	record,maxillomandibular relation تسجيل علاقة الفك السفلي بالفك العلوي
	نسبة إلى ف. د. فون ركلينجهاوزن ، F.D.von Recklinghausen ، 1833-1919 ، عالم أمراض ألماني .	record ,occluding centric relation تسجيل العلاقة الإطباقية المركزية
recommend	1- يُزكّي ، يقدم بتوصية	record,positional relation تسجيل العلاقة الوضعية (بين الفكين)
	2- يفوض إلى ، يعهد إلى	record,pre- extraction تسجيل قبل القلع
	3- ينصح	
recommendations	توصيات ، نصائح ، إرشادات	
reconstruction	استبناء	
reconstructive dentistry	طب الأسنان الاستثنائي	
	فرع متقدم من فروع طب الأسنان يحتاج إلى معلومات وفيرة	

record,pre-operative	سجل قبل الجراحة	recurrent aphthous ulcer	قرحة الفم القلاعية الراجعة
record,profile	تسجيل المنظر الجانبي للوجه	recurrent aphthous ulcers	تقرُّحات قُلاعية راجعة
record,protrusive	تسجيل اندفاعي ، تسجيل تبارزي	recurrent dental caries	تسوس سنني راجع
record rim =	حافة التسجيل = الحافة الإطباقية ،	recurrent herpes simplex	عدوى الهربس البسيط الرجيع
occlusion rim	الارتفاع الإطباقية ، الحنار الإطباقية	infection	
	أسطح إطباقية على قاعدة البدلة السنية المؤقتة أو قاعدة البدلة السنية الدائمة لغرض تسجيل العلاقة الفكّية العلوية والسفلية وتنضيد الأسنان .	recurrent intraoral herpes	الهربس داخل الفموي الرجيع
record ,sectional	تسجيل جُرْئي ، تسجيل مقطعي	recurrent nerve =	العَصَبُ الراجع = العَصَبُ الحنجري
record,terminal jaw relation	تسجيل العلاقة النهائية للفكين	N.laryngeus recurrens = recurrent	العائد
record,wax	تسجيل شمعي	laryngeal nerve	
recovery	شفاء ، إفاقة ، معافاة	red blood cell = erythrocyte	كرية الدم الحمراء
recovery room	غرفة الإفاقة	red zone of the lip	المنطقة الحمراء من الشفة
recrudescence = recurrence	معاودة ، نُكس ، أيبوبة	reduced	مُختزل ، مردود ، منضمّر
	عودة الأعراض المرضية بعد اختفاءها أو عودة المرض بعد الشفاء المؤقت .	reduced dental epithelium	ظهارة سنّية منضمّرة
recrudescence = recurrent	أيبوبي ، معاود	reduced enamel epithelium	ظهارة مينائية منضمّرة
recrudescence disease	مرض أيبوبي ، مرض معاود		طبقة خلوية من بقايا عضو المينا تكون ملتصقة على سطح المينا عند بزوغ السن .
rectangle	مستطيل	reduced interarch distance =	قصر المسافة بين القوسين ،
rectangular	مستطيل الشكل	overclosure	البُعد المختزل ما بين القوسين = زيادة الإغلاق
rectangular aperture	منفذ مستطيل ، فُتحة مستطيلة		زيادة البعد العمودي ما بين الإطباقية في وضع الراحة ، ونقص المسافة بين الحافتين السنخيتين عندما تكون الأسنان في حالة إطباق أو تماس .
	(في التصوير الإشعاعي) : فتحة مستطيلة لتحديد مسار الحزمة الشعاعية .	reduced interridge distance	قصر المسافة بين الحافتين السنخيتين
rectangular slot	شقّ مستطيل	reducing agen	عامل مُختزل
rectangular wire	سلك مستطيل	reduction	ردّ ، إعادة ، إرجاع ، تحويل ، إختزال ، إنقاص
rectus muscle	عضلة مستقيمة		إعادة وضع أو إرجاع شظية العظم المزاحة إلى مكانها الصحيح قبل تثبيتها بواسطة المسامير والجبائر والأسلاك .
	انظر جدول العضلات (Muscles) .	reduction of a fracture	ردّ الكسر ، إعادة الكسر
recuperation	استعادة ، تعاف		إرجاع نهايات العظم المزاح أو الشظايا إلى وضعها الصحيح ؛ تصحيح وضع العظم المكسور بدون جراحة يُسمّى الردّ المغلق (Closed reduction) أما التصحيح الجراحي فيسمّى الردّ المفتوح (Open reduction) .
recurrence = recrudescence	رجعة ، نُكسة ، انتكاس	reduction,closed	ردّ مغلق
	عودة الأعراض أو المرض بعد فترة شفاء أو عودة ورَم سرطاني بعد إزالته جراحياً أو بعد معالجة أخرى .		إعادة وضع أجزاء العظم المكسور والمزاح بدون رؤية مباشرة لمكان الكسر عن غير طريق الجراحة .
recurrent = recrudescence	عائد ، ناكس ، مُعاود ، راجع	reduction,open	ردّ مفتوح
	1 - يعود على فترات أو يعود ثانية بعد فترة من الزمن .		إعادة ترتيب أجزاء العظم المكسور المزاح عن مكانه الصحيح عن طريق الرؤية المباشرة إما من خلال الجراحة داخل الفم أو الجراحة خارج الفم .
recurrent aphthae	قُلاع مُعاود ، قُلاع راجع	reduction of dislocations	ردّ الخلع
recurrent aphthous stomatitis	التهاب الفم القلاعي		
	الراجع		

reduction,subluxation	رَد الخلع	reflex arch	قوس المنعكس
reduction,tuberosity	انقاص الأحدوية	reflex,Bekhterev's	منعكس بيختريف
reference	سند ، مرجع	reflex center	مرکز انعكاسي
reference plane	مستوى مرجعي		أي جزء من الجهاز العصبي يستقبل نبضات واردة فيطلق نبضات صادرة تؤدي إلى تغيير في فعل العضلة أو الغدة .
	انظر خط قاعدي إشعاعي (Radiographic baseline) .	reflex,chin = jaw- reflex	منعكس الذقن = منعكس فكّي
referral	يُحيل إلى ، إحالة		انغلاق الفم بسبب ضربة على الذقن .
	إحالة مريض من طبيب أسنان إلى آخر مختص في فرع من فروع طب الأسنان للعلاج أو الاستشارة .	reflex,conditional = conditioned reflex	منعكس شرطي
reference point	نقطة مرجعية		منعكس غير طبيعي و غريزي ولكنه يتطور نتيجة التكرار المتوافق .
referred pain = synalgia = telalgia	ألم مصاحب = ألم رجيع	reflex,defense	منعكس دفاعي
	ألم يظهر في مكان معين بينما يكون منشؤه من مكان آخر ؛ تحدث مثل هذه الحالة عادة بين فروع العصب القحفي الخامس .	reflex,delayed	منعكس أجل
refilling	إعادة حشوة ، إعادة الحشو		منعكس يحدث أحياناً بعد تطبيق المنبه .
	استبدال حشوة في حفرة سنية بحشوة جديدة .	reflex,faucial	منعكس حلقي
refined carbohydrate	كاربوهيدرات منقاة		التقيؤ أو الشعور بإثارة الحلقوم .
	السكر وناتج الدقيق الأبيض الذي تعمل عليه جراثيم اللبننة (Lactobacillus) لتكوين حمض اللاكتيك . توجد الكربوهيدرات الدقيقة في البسكويت ، والكعك ، والحلويات ، والمرببات ، والطعام المكون من الحبوب مع السكر .	reflex ,flexor= flexion reflex = nociceptive reflex	منعكس العضلة القابضة ، منعكس العضلة الثانية = منعكس الشني ، المنعكس الانعطافي
reflect	يعكس	reflex,gag = pharyngeal reflex	منعكس ألتهوع ، منعكس بلعومي
reflected	منعكس		منعكس لا مباشر
reflected pain	ألم منعكس	reflex,indirect	منعكس فكي تشنجي ، منعكس فكي تشنجي
reflection	انعكاس	reflex,jaw	منعكس الفك ، منعكس فكي سفلي
	1- عودة أو انثناء الشيء على نفسه إلى الخلف . 2- الصورة التي تظهر في المرآة .	reflex, jaw-jerk	منعكس نفضة الفك = منعكس فكي تشنجي
reflex	منعكس		انقباض رجفي لعضلات المضغ مع نفضة الفك السفلي للأعلى ، عندما تصدم الفك المفتوح والمسترخي ضربة متجهة للأسفل .
	رَد فعل لا إرادي يحدث آلياً وأنيماً ، استجابة لفعل أو منبه أو كما في نفضة الركبة (Knee jerk) ، أو غمز الجفن اللاإرادي ، أو التهوع (Retching) .	reflex,jerk	رَجْفان فكيّ ، نفضة الفك
reflex,acquired = conditional reflex	منعكس مكتسب = منعكس شرطي	reflex,laryngeal	منعكس الحنجرة
reflex action	فعل منعكس		سعال يتسبب عن تهيج الحنجرة والبلعوم .
	فعل أو حركة لاإرادية من أي عضو أو جزء في الجسم استجابة لتنبه معين . يحدث الفعل أو الحركة مباشرة بدون تدخل الإرادة أو الوعي .	reflex,local	منعكس موضعي
reflex , allied	منعكس متضافر (مرتبط ببعضه البعض)	reflex,mandibular = jaw jerk reflex	المنعكس الفكي السفلي = منعكس نفضة الفك
reflex ,antagonistic	منعكس مضاد ، منعكس مقاوم ، منعكسات متناهضة	reflex,mass	منعكس جسيم
		reflex, masseteric	منعكس العضلة الماضغة
		reflex,nasal = Bekhterev's reflex	منعكس أنفي = منعكس بختريف
		reflex,nasomental	المنعكس الأنفي الذقني
			انقباض العضلة الذقنية مسبباً ارتفاع الشفة السفلية نتيجة للقرع جانب الأنف بمطرقة .

reflex,nociceptive	مُنْعَكْسٌ أَلْمِي ، مُنْعَكْسٌ مُسْتَقْبِلَةُ الْأَذْيَةِ أَيُّ مُنْعَكْسٍ يَنْتِجُ عَنْ مِنْبِهِ مَوْأَلَمٌ .	refractory flask = casting flask =	حَوْجَلَةٌ مُقَاوِمَةٌ لِلْحَرَارَةِ = =
reflex,oesophagosalarivary =	المُنْعَكْسُ اللُّعَابِيُّ المَرِيئِيُّ =	casting ring	بَوْتَقَةُ الصَّبِّ = حَلْقَةُ الصَّبِّ
Roger's reflex	مُنْعَكْسٌ رُوْجَرُ		أَنْبُوبٌ مَعْدَنِيٌّ لِعَمَلِ قَالِبٍ مُقَاوِمٌ لِلْحَرَارَةِ لَصَبِ الْحَشَوَاتِ السَّنِيَةِ المَعْدَنِيَّةِ .
reflex ,palatal	الْمُنْعَكْسُ الحَنْكِيُّ	refractory investment	مَسْحُوقٌ لِلْكِسَاءِ صَامِدٌ لِلْحَرَارَةِ
reflex ,palm - chin=	المُنْعَكْسُ الرَّاحِي - الذَّقْنِي =		مَادَةٌ المَسْحُوقِ الكَاسِيِ الَّتِي تَقَاوِمُ دَرَجَاتِ الحَرَارَةِ العَالِيَةِ وَتُسْتَخْدَمُ فِي اللِّحَامِ أَوْ الصَّبِّ .
palmomental reflex	المُنْعَكْسُ الذَّقْنِيُّ الرَّاحِي (رَاحَةُ اليَدِ)	refractory investment material	مَادَةٌ مَسْحُوقِ الكِسَاءِ الصَامِدِ لِلْحَرَارَةِ
reflex,palmomental =	مُنْعَكْسٌ ذَّقْنِيٌّ رَاحِيٌّ = مُنْعَكْسُ الذَّقْنِ	refractory mold	قَالِبٌ مُقَاوِمٌ لِلْحَرَارَةِ
palm - chin reflex	وَالكُفِّ	refractory period	فَتْرَةٌ عَدَمِ الِاسْتِجَابَةِ ، دَوْرَانِ الحِرَانِ
reflex,pathologic	مُنْعَكْسٌ مَرَضِيٌّ	refrigerant	مُبْرَدٌ ، خَافِضُ الحَرَارَةِ دَوَاءٌ أَوْ مَادَةٌ مَبْرَدَةٌ .
	أَيُّ مُنْعَكْسٍ يَنْتِجُ عَنْ حَالَةٍ مَرَضِيَّةٍ وَليْسَتْ طَبِيعِيَّةٍ ، وَهِيَ عِلَامَةٌ تَشْخِصِيَّةٌ .	refrigeration	تَبْرِيدٌ ، تَخْفِيزٌ لِلْحَرَارَةِ
reflex,pharyngeal = gag reflex	المُنْعَكْسُ البُلْعُومِيُّ	regainer	مَعْوَضٌ ، مُسْتَعْيِضٌ ، مَرْجَاعٌ (فِي تَقْوِيمِ الأَسْنَانِ) : طَبِيقَةٌ تَسْتَعْمَلُ لِلتَّعْوِيزِ عَنْ مَسَافَةِ أَوْ نَقْصٍ فِي المِحِيطِ القَوْسِيِّ نَتِيجَةَ قَلْعِ الأَسْنَانِ أَوْ لِتَعْدِيلِ مَسَارِ بَزْوَعِ ضَالِّ اللِّسَنِ .
	انْقِبَاضُ العَضَلَاتِ البُلْعُومِيَّةِ العَاصِرَةِ نَتِيجَةَ تَنْبِيهِ جِدَارِ البُلْعُومِ الخَلْفِيِّ .	regainer, space	مَرْجَاعُ المَسَافَةِ نَوْعٌ مِنْ حَافِظَةِ المَسَافَةِ يَسْتَعْمَلُ لِتَعْوِيزِ المَسَافَةِ بَيْنَ الأَسْنَانِ الَّتِي قَدْ تَمِيلُ بَعْدَ قَلْعِ السِّنِّ .
reflex,pilomotor	مُنْعَكْسٌ مَقْفٌ لِلسَّعْرِ	regeneration	تَجَدُّدٌ ، تَجْدِيدٌ ، تَرْمِيمٌ تَكَاثُرُ خَلَايَا نَسِيجِ الجِسْمِ الخَاصَّةِ لِإِنْجَازِ التَّرْمِيمِ .
reflex,Roger's = oesophagosalarivary	مُنْعَكْسٌ رُوْجَرُ	regio = region	نَاحِيَّةٌ ، مَنطَقَةٌ
reflex	(الأَلْعَابُ عِنْدَ تَهْيِجِ المَرِيئِ) = المُنْعَكْسُ اللُّعَابِيُّ المَرِيئِيُّ	regio frontalis	نَاحِيَّةٌ جَبْهِيَّةٌ
	تَنْبِيهِ المَرِيئِ الَّذِي يُوْذِي إِلَى زِيَادَةِ إِفْرَازِ اللُّعَابِ يُسَمَّى مُنْعَكْسٌ رُوْجَرُ (Roger's reflex) .	regio occipitalis	نَاحِيَّةٌ قَذَالِيَّةٌ
reflex, unconditioned	مُنْعَكْسٌ لِأَشْرَاطِيٍّ	regio oralis	نَاحِيَّةٌ فَمَوِيَّةٌ
reflex, unloading	مُنْعَكْسٌ إِزَالَةِ التَّحْمِيلِ	regio temporalis	نَاحِيَّةٌ صَدْغِيَّةٌ
reflex, zygomatic	مُنْعَكْسٌ وَجْهِيٌّ	region	نَاحِيَّةٌ ، مَنطَقَةٌ
	حَرَكَةٌ جَانِبِيَّةٌ لِلْفَكِّ السِّفْلِيِّ إِلَى الجَانِبِ الَّذِي يَحْدُثُ فِيهِ قَرَعُ الْوَجْنَةِ بِالمَطْرَقَةِ .	region,denture bearing	مَنطَقَةٌ اسْتِنَادِ البَدَلَةِ السَّنِيَّةِ
refractory	حَرُونَ ، مُعَنَّدٌ ، مُقَاوِمٌ	region,mylohyoid	النَّاحِيَّةُ الضَّرْسِيَّةُ اللَّامِيَّةُ
	1- لَيْسَ لَدَيْهِ اسْتِعْدَادٌ لِلخُضُوعِ لِلعِلَاجِ . 2- مُقَاوِمَةٌ لِلمَادَةِ لِلْحَرَارَةِ . 3- مَعْدَنٌ مُنَاسِبٌ لِتَبْطِينِ الأَفْرَانِ وَالمَوَادِ الكَاسِيَةِ لِعَمَلِ قَوَالِبِ الصَّبِّ .	regional	نَاحِيٌّ ، نَاحِيَوِيٌّ مَتَعَلِقٌ بِمَنطَقَةٍ مَا .
refractory cast = investment cast	قَالِبٌ مَعَنَّدٌ ، قَالِبٌ	regional anaesthesia	تَخْدِيرٌ نَاحِيٌّ ، تَخْدِيرٌ نَاحِيَوِيٌّ ، تَخْدِيرٌ مَنطَقِيٌّ
	حَرُونَ ، قَالِبٌ مُقَاوِمٌ = قَالِبُ المَسْحُوقِ الكَاسِيِ	regional analgesia	تَسْكِينٌ نَاحِيٌّ انظُرْ تَسْكِينِ (Analgesia) .
	قَالِبٌ مَصْنُوعٌ مِنْ مَادَةٍ تَقَاوِمُ دَرَجَاتِ الحَرَارَةِ العَالِيَةِ بَدُونِ أَنْ تَتَحَلَّلَ أَوْ تَنْصَهَرَ .	registration	تَسْجِيلٌ ، تَدْوِينٌ تَسْجِيلُ عِلَاقَةِ الفَكِّينِ لِنَقْلِ هَذِهِ العِلَاقَةِ إِلَى المَفْصَلَةِ . انظُرْ

(Maxillomandibular)	أيضاً تسجيل فكي علوي سفلي	الأسنان ، عيوب الأجهزة التعويضية النزوعة (المتحركة أو الثابتة) بالإجراءات السنوية الضرورية .
(Occlusal record)	انظر أيضاً تسجيل الإطباق	
	. registration)	
registration, bite	تسجيل العضة	خط ريد القاعدي
registration, jaw movements	تسجيل حركات الفك	نسبة إلى ، ر. ي. ريد ، R.W.Reid ، 1939-1851 ، مشرّح أسكتلندي .
registration material,bite	مادة تسجيل العضة	خط قاعدة الجمجمة ، خط افتراضي يمتد من النقطة أسفل الحجاج إلى الحافة العلوية لجري السمع الظاهر . يسمى أيضاً : خط القاعدة الوصفي (Anthropologic base line) ، خط فرانكفورت (Frankfurt line) .
registration, maxillomandibular	تسجيل علاقة الفكين	
registration,occlusal	تسجيل الإطباق	
registration,positional relation	تسجيل العلاقة الوضعية	
registration,tissue	طبعة النسيج ، تسجيل شكل النسيج .	إعادة عَرس ، إعادة زرع = reimplantation = replantation
registration,vertical dimension	تسجيل البعد العمودي	إعادة وضع جزء تشريحي في مكانه الذي سبق إزالته منه في الجسم . (في طب الأسنان) : إعادة وضع السن في السنخ الذي سبق أن اقتلع منه جزئياً أو كلياً نتيجة لإصابة رُضحية غير مقصودة . المصطلح المفضل هو (Replantation) .
regression	1- تراجع ، رجوع ، تحوف 2- تقهقر ، ارتداد 3- انحسار الداء أو الحمى تدريجياً	عودة العدوى = reinfection
regressive	ارتدادي ، مُتقهر ، مُراجع ، مُنحسر متعلق بالارتداد أو الانحسار (Regression) .	عدوى تالية بنفس العامل المسبب .
regular	اعتيادي ، نظامي ، منتظم	يُقوّي ، يُدعم ، يُعزّز ، يَتقوى ، يَتعزّز = reinforce
regluar alloy	خليطة منتظمة ، خليطة اعتيادية	يزيد الدعم ، كما في وضع دبابيس أو إضافة مادة جديدة للسن أو التاج أو للبدلة السنية الصناعية لتقوية نقطة ضعف فيها .
regular amalgam = regular alloy	ملغم منتظم ، ملغم اعتيادي	مُقوّي ، مُدعم ، معزّز = reinforced
regular dentine	عاج منتظم	ملغم معزّز = reinforced amalgam
regulation	تنظيم	إسمنت مُدعم ، إسمنت معزّز = reinforced cement
regulator	مُنظّم	إسمنت مقوى بألياف الزجاج .
regurgitation	قلس	إسمنت = reinforced zinc oxide- eugenol cement
	رجوع الطعام غير المهضوم أو الطعام المهضوم جزئياً من المعدة أو المريء إلى الفم أو رجوع السوائل أو أشباه السوائل إلى الأنف .	أكسيد الزنك واليوجينول المعزز
rehabilitation	تأهيل	إسمنت أكسيد الزنك واليوجينول المدعم أو المقوّي بإضافة مادة مالئة متبلرة أو مالئة غير عضوية أو كليهما معاً إلى المسحوق ، مثل إسمنت EBA ، أو بإضافة محلول مبلمر في سائل اليوجينول .
	إعادة وظيفة العضو وشكله إلى الطبيعي بعد الإصابة .	تقوية ، دعم ، تعزيز = reinforcement
rehabilitation,mouth	تأهيل الفم	مُتلازمة رايتير = Reiter's syndrome
rehabilitation, occlusal	تأهيل الإطباق ، تأهيل إطباق	نسبة إلى هـ. س. ج. رايتير ، H.C.J. Reiter ، 1969-1881 ، طبيب ألماني .
	إصلاح الكفاءة الوظيفية للقوسين السنيتين باستخدام الحشوات المصبوبة أو التيجان أو الجسور أو البدلات السنية الجزئية .	اعتلال روماتويدي يصيب الذكور البالغين نتيجة عدوى فيروس مخاطي أو فُطور مصورية . تصيب المتلازمة الرسغ دائماً ، والقدمين والمفاصل العجزية الحرقفية ويصاحبها عادة التهاب ملتحمة العين والتهاب مجرى البول الإحليلي ؛ يبدأ المرض بإسهال غير معروف السبب مع حمى
rehabilitaion,oral	تأهيل الفم	
rehabilitate	يُصلح ، يُعيد تأهيل	
	يقوم بعملية ترميم للأسنان بإزالة أو تصحيح الحالات المرضية للأسنان للنسج الداعمة (مثل تسوس الأسنان ، سوء وضع	

ذات درجة حرارة عالية . يتبعها بعد 2-4 أسابيع التهاب ملتحمة العين . الآفات التي تتحوّل إلى قُرح قد تتكوّن على راحة الأيدي وأخمص الأقدام ؛ يستمر التهاب المفصل (الروماتيزم) بعد زوال التهاب ملتحمة العين والتهاب الإحليل . العلاج يشمل دواء تيتراسيكلين (Tetracycline) لمعالجة العدوى ودواء فينيل بيتازون (Phenylbutazone) لتخفيف الألم والتهاب المفصل . الشفاء متوقّع ، لكن الأعراض الرئوية المعادة قد تستمر لعدة سنوات .	relation, horizontal	علاقة أفقية
	relation, incisor	علاقة قاطعية
	relation, intermaxillary	العلاقة بين عظمي الفك العلوي
	relation, jaw	العلاقة بين الفكين
	relation, jaw movement	علاقة حركة الفكين
	relation, jaw rest	أية علاقة بين الفك السفلي والفك العلوي
	relation, lateral	علاقة بين الفكين بحالة الراحة
	relation, median jaw	علاقة وحشية ، علاقة جانبية
	relation, most retruded	علاقة تقاعس الفكين ، علاقة أقصى
rejection	طرُد ، نَبذ ، طَرَح ، رَفَض	ترجع
rejection, tooth	رفض الجسم للأجسام الغريبة .	علاقة الفكين الوضعية
relapse	طرُد السن ، رفض السن	علاقة متبارزة ،
	نُكس ، معاودة السداء	علاقة الفكين البارزة
	عودة المرض إلى حالته الأولى قبل العلاج . في تقويم الأسنان : العودة إلى الحالة الأصلية من سوء الأطباق بعد تصحيح الأطباق .	relation, positional
relation	علاقة ، قُربى ، نسبة	relation, protrusive
	وضع أو حالة لغرض بالنسبة لغرض آخر .	relation, rest
relation, acentric	علاقة لا مركزية	relation, retruded
relation, acquired centric	علاقة مركزية مكتسبة	relation, retruded jaw
relation, acquired eccentric	علاقة لا مركزية مكتسبة	علاقة الفكين المتقاعسة
relation, anterior- posterior	علاقة أمامية خلفية	علاقة الفكين حينما تكون لُقمتي الفك السفلي في الوضع المتراجع غير المتوتر في الجوف العنابي ويتحرك الفك حركات جانبية انزلاقية . في الفم الأدرّد تنطبق على وضع النواتئ السنخية حينما يكون الفك في وضع الراحة .
relation, centric = retruded jaw	علاقة مركزية =	relation, retruded median
relation	علاقة الفكين المتراجعة	relation, ridge
	العلاقة بين الفكين عندما تكون لُقمة الفك السفلي في أقصى وضع متراجع غير متوتر في النقرة الوجيهية ، ويمكن للفك أن يتحرك من هذا الوضع حركة جانبية ، وفي حالة الفم الأدرّد تعرف العلاقة المركزية بالعلاقة بين التواء السنخي في كل من الفكين عند وضع الراحة للفك السفلي .	relation, specific vertical
relation, centric occlusion	علاقة إطباقية مركزية	relation, static
relation, convenience jaw	علاقة ملائمة للفكين	relation, tooth
relation, cusp - fossa	علاقة حدبة بحفرة	relation, unstrained
relation, cusp - to - cusp	علاقة حدبة بحدبة ، علاقة حدبة إلى حدبة	علاقة غير متكلفة للفكين ،
relation dentafacial	علاقة سنية وجهية	علاقة فكية غير مجهدة ،
relation, dynamic	علاقة ديناميكية ، علاقة حركية ، علاقة فعالة	علاقة غير متوترة للفكين
relation, eccentric	علاقة لا مركزية	relation, vertical
relation, eccentric jaw	علاقة فكية لا مركزية	relation, working bite
	أية علاقة بين الفكين السفلي والعلوي عندما تكون متقدمة أو بارزة أو جانبية أو متراجعة .	علاقة عمودية
		relation, relationship
		علاقة القاعدة النسجية
		علاقة شذقية لسانية
		علاقة إطباقية مركزية
		علاقة تلامس
		علاقة حدّ لحد
		علاقة إطباقية

relationship, positional علاقة وضعية

relationship, three - dimalional علاقة ثلاثية الأبعاد

relationship, tooth علاقة سنية

relationship, two - dimalional علاقة ذات بعدين

relative analgesia تسكين نسبي
انظر تسكين الألم (Analgesia) .

relative biologic effectiveness = RBE الفعالية البيولوجية النسبية
عامل يستخدم لمقارنة التأثيرات الحيوية لمختلف أنواع الأشعة المتأينة على نسيج بعينه . وحدة التأثير الحيوي النسبي RBE هي رم (rem) .

relative peridental pocket جيب دواعم السن النسبي
انظر الجيب حول السني (Peridental pocket) .

relax 1- يرتخي
2- يسترخي ، يوهن ، يلفظ ، يخفف

relaxant مرخ ، مريح ، مخفف التوتر
عقار أو أي مادة أخرى تحدث استرخاء للعضلة أو إزالة التوتر .

relaxant, muscle مرخ للعضلة ، مرخ عضلي

relaxation استرخاء ، إرخاء ، استراحة ، رخاوة

relaxion, isometric إرتخاء إسوي القياس

relief 1- راحة ، تفريح ، إراحة
تخفيف الألم أو التوتر .
2- إزالة الضغط عن مناطق محددة تحت قاعدة البدلة السنية
تحديد الحواف الخارجية وإزالة مناطق معينة من قاعدة البدلة السنية أو من هيكل القالب لتقليل الضغط على هذه المناطق .

relief area باحة التفريح
الجزء من سطح الفم تحت جهاز تعويضي مصمم بحيث لا يحدث ضغطاً على هذا الجزء ؛ منطقة تحدد على القالب الجبسي لتخفيف الضغط عن الأنسجة التي تحتها . تُطرق رقاقة قصدير على المنطقة المراد تخفيف الضغط عنها ثم تزال بعد الانتهاء من طبخ البدلة السنية وقبل تلميعها وإنهاءها ، وذلك لإيجاد مسافة بين مخاطية الفم والبدلة السنية الصناعي .

relief chamber غرفة التفريح ، حُجرة التفريح
تجوف مخففة الضغط على السطح الإطباق لقاعدة البدلة السنية تحضر باستخدام محددة فراغ من رقاقة قصدير ، وذلك لتقليل أو تخفيف الضغط على منطقة محددة في الفم .

reline يُعيد التَّطين ، بطن
1- اضافة مادة إلى قاعدة البدلة السنية من ناحية النسيج الفموي لجعل البدلة السنية تنطبق بشكل تام على الأنسجة الفموية ، وذلك بوضع أكريل مُرمم على قاعدة البدلة السنية لمعادلة أو لتعويض العظم المفقود ، ويتم ذلك في العيادة على كرسي المعالجة أو بطريقة غير مباشرة بمعاونة المختبر السني .
2- وضع مبطن داخل الحفرة المحضرة بالسن .

reliner مادة مبطنة ، مادة التبتين

relining تبتين

remedy 1- علاج ، مُداوة
2- دواء

remineralization إعادة التكمس ، عودة التَّمعدن
عودة الأملاح المعدنية إلى أنسجة الجسم ، مثل عودة أملاح الكالسيوم إلى ميناء السن أو العظم .

remission فترة خُمود الأعراض ، هدأة
تناقص حدة أعراض المرض مؤقتاً ، إما تلقائياً أو نتيجة للعلاج .

remittent متردّد ، ذوقترات ، مُهادن ، مُهادود ، متقطع ، متفتّر
يزداد أو ينقص لفترات متقطعة .

remittent fever حُمى مترددة

remnant فضلة ، بقية

remounting تركيب ، إعادة تنضيد

removable نزوع ، سهل النَّزع
طريقة نزوعة ، جهاز متحرك
أي جهاز قد يكون طريقة تقويمية أو بدلة سنية كاملة أو بدلة سنية جزئية ، يمكن نزعه أو إخرجه من الفم بواسطة المريض .

removable bridge جسر نزوع
جسر تعويضي يمكن نزعه من الفم لتنظيفه وإعادته إلى مكانه .

removable complete denture بدلة سنية كاملة نزوعة

removable functional appliance طريقة وظيفية نزوعة

removable lingual arch قوس لسانية نزوع
قوس سلكية تقويمية صممت لتنطبق على السطح اللساني للأسنان وللمساعدة في حركة الأسنان التقويمية . يلحم وتدان في نهايتي القوس السلكية لينطبقا بإحكام داخل أنبوبين مثبتين على الأطواق المركبة على الأرحاء .

removable orthodontic appliance طريقة تقويمية نزوعة ، جهاز تقويمي متحرك

جهاز يوضع داخل الفم لتصحيح أو تعديل سوء الإطباق وقد صمم بحيث يستطيع المريض إزالته ووضعه في الفم بنفسه .	ترميم نسجي
removable orthodontic retainer	1- إنقاص أو إزالة الارتشاح الالتهابي .
removable partial denture =	2- تكون ملاط ثانوي على سطح الجذّر ليحل محل ملاط متآكل .
RPD	3- إعادة تجديد أو ترميم العظم السنخي الذي كان قد تعرض للامتصاص أو امتلاء عيوب عظمية بالكولاجين .
بدلة جزئية نزوعة	ترميم النسيج المحيط بالذروة
بدلة سنية جزئية يمكن نزعها من الفم وإعادتها إلى مكانها في الفم بواسطة المريض . انظر بدلة سنية جزئية (Partial denture) .	ترميم حيوي للأنسجة الداعمة السنية الجذرية .
removable partial denture framework	ترميم إشعاعي
السنينة الجزئية النزوعة	ترميم جراحي ، إصلاح جراحي
removable prosthodontic denture	نسيج تصليحي
التعويضات السنينة النزوعة	عاج ترميمي
فرع من فروع طب الأسنان يختص بإحلال الأسنان المفقودة بتعويضي سني إصطناعي ، يمكن للمريض نزع وإعادته في الفم بنفسه . يوجد نوعين رئيسيين : أجهزة سنية جزئية نزوعة ، أجهزة سنية كاملة نزوعة .	يشبه العاج الثانوي ، ولكنه يترسب بسرعة أكبر في فترة محددة من الزمن .
removable space maintainer	عاج ترميمي ثانوي
حافطة مسافة نزوعة	يكرر (لاتينية)
removal	تستعمل في كتابة الوصفة الطبية ، واختصارها (Rep) .
نزع ، إزالة	قابل للاستبدال ، مُستعاض
remover	سديلة مُستعاضة
أداة نزع أو أداة إزالة .	استعاضة ، استبدال ، إعاضة
remover,crown	استعاضة مباشرة
نازعة التاج	إعادة زرع ، إعادة غرس
remover,band	إعادة زرع سن انخلعت عفويًا بفعل رضح حاد إلى داخل سنخها .
نازعة الطوق	إعادة الزرع المتعمد ،
renal	إعادة الزرع المقصود
متعلق بالكلية (Kidney) .	القلع المتعمد لسن وإعادة إدخالها داخل نفس السنخ بعد إتمام المعالجة اللبية خارج الفم .
Rendu - Osler - Weber's disease = hereditary haemorrhagic telangiectasia	نسخة مُطابقة ، طبعة مكررة
داء ريندو-أوسلر-ويبر = توسع الشعيرات النزفي الوراثي	مكرر ، يكرر ، يضاعف
متلازمة ريندو-أوسلر-فيبر	1- إعادة ، تكرر
Rendu - Osler - Weber's syndrome	2- نسخة مطابقة ، استخراج نسخة مطابقة
انظر متلازمة ريندو-أوسلر-فيبر (Rendu - Osler - Weber syndrome) .	1- يُصحح الوضع
reni - , reno-	2- تصحيح الوضع ، يُعيد التوضع
(سابقة) كُلية ، كُلوَة	يتغير المكان التشريحي ، كما في إعادة وضع مرتكزات العضلة .
سابقة تعني كُلية (Kidney) .	تعديل ، إعادة التوضع
1- إصلاح ، تصليح ، يصلح (في تعويض الأسنان) : إصلاح جهاز تعويضي .	تصحيح وضع الفك
2- تندب	تصحيح وضع مرتكز العضلة
عملية طبيعية لتعويض أو ترميم وظيفة الأنسجة الطبيعية ؛ كما في التئام الكسور ، والتئام الأنسجة المريضة المتنخرة .	
repositioning	
repositioning,jaw	
repositioning,muscle attachment	

repositioning, tooth	1- إعادة توضع السن 2- تصحيح وضع السن	الجزء من الارتفاع السنخي والنسيج الرخو المغطى له الذي يظل بعد خلع أو إزالة الأسنان .
reproduction	توالد ، انجاب	منطقة الحرف المتبقي
reproduction, positive	إنتاج موجب	جذر متبقٍ ، جذر شمالي
reproductive cells	خلايا منجبة	شمالة ، متبقٍ
reproximation	إعادة تلاصق (في تقويم الأسنان) : علم أو فن تصغير القطر الإنسي الوحشي للأسنان باستخدام مادة ساحلة مثل ورق السنفرة لتقليل الازدحام أو التناقض في حجم الأسنان .	مايتبقى بعد إزالة جزء .
reptiles	زواحف	1- رُجوعية
re - rim	هندمة الحوافي	العودة إلى الشكل والحجم الأصلي بعد التشوه .
re-rim, denture	هندمة حوافي البدلة السنية	2- مرونة ، لدانة ، مطاطية
resect	يُقطع ، يقسم	كمية الطاقة الممتصة بواسطة مُركب حينما يضغط بما يزيد عن حد المرونة له .
resection	إزالة جزء من نسيج أو عضو . قُطع ، استئصال جزئي	مرن ، لُدن ، قابل للمط
resection., root	قطع جزء من عضو أو من نسيج ، وتستخدم بشكل خاص لقطع نهايات العظم التي تكوّن المفصل .	راتين
reserve cells	احتياطية	مصطلح واسع الانتشار يستخدم للدلالة على مواد عضوية ، عادة شفافة ، ذوابة في الإثير وغير ذوابة في الماء . تُسمّى بحسب مكوناتها الكيميائية ، وتركيبها الطبيعي ، ووسائل تنشيطها أو طبخها . مثل : الراتين الأكريلكي (Acrylic resin) ، والراتين ذاتي التبلمر (Autopolymer resin) ، والراتين التخليقي (Synthetic resin) ، والراتين الإستيريني (Styrene resin) والراتين الفانيلي (Vinyl resin) . مادة غير متبلرة ، قابلة للاشتعال من أصل نباتي تسيل من النباتات والأشجار عند جرحها شفافة مُنفذة للضوء ، لاثذوب في الماء ولكن قابلة للذوبان في الأثير ، والكحول أو الزيوت الطيارة . بلمر غير مركب يستخدم في تصنيع البلاستيك ، وهي مادة تتكون من ميثاكريليت الميثيل (Methylmethacrylate) .
reservoir	خزان ، احتياطي ، حُجرة احتياطية ، مستودع	راتين أكريلكي = بلمر
reservoir in casting	مُستودع الصب	مصطلح عام يطلق على المواد الراتينية لختلف إسترات حمض الأكريليك . استعمالها الرئيسي في تصنيع البدلات السنية والأسنان الراتينية الصناعية .
residual	شمالي ، متبقي	راتين منشط
residual alveolar ridge	نسبة إلى الخلفات ، أو الفضلة ، أو البقية ، وهو ما يتبقى بعد إزالة نسيج أو عضو .	كحول راتيني
residual cyst	الحرف السنخي المتبقي	راتين ذاتي التبلمر ،
residual dental caries	كيسة متبقية	راتين ذاتي التصلب =
residual mercury	كيس سني المنشأ يتبقى في الفك بعد قلع السن . انظر كيسة (Cyst) .	راتين منشط = راتين يتصلب بالبرودة ،
residual ridge	تسوس سني متبقٍ	راتين ذو تصلب بارد = راتين سريع
	تسوس مادة نخرة تتبقى بعد تحضير الحفرة بالسن .	البلمرة = راتين ذاتي البلمرة ، راتين ذاتي التصلب
	زئبق متبقٍ	راتين يمكن أن يتماثر بواسطة منشط أو محفز أو وسيط بدون استخدام حرارة خارجية .
	ارتفاع متبقٍ ، الحرف المتبقي	

resin,autopolymerizing =	راتين ذاتي التبلمر ، راتين ذاتي	resin filling	حشوة راتينية
quick cure	البلمرة = سريع التصلب ، سريع البلمرة	resin, glazing	راتين صاقل
	راتين يتصلب بدون استخدام حرارة .		نوع من الراتين يستعمل لطلاء سطح الراتين المليء .
resin base,acrylic	قاعدة راتينية أكريليكية	resin, gum	راتين صمغي
	قاعدة البدلة السننية البلاستيكية المصنعة من الراتين الأكريلي .	resin,heat- curing	راتين يتبلمر بالحرارة ، راتين متصلب بالتسخين
resin - based filling material	مادة حاشية ذات أساس راتيني	resin,microfilled	راتين مملوء بذرات دقيقة
resin - based material	مادة ذات أساس راتيني		راتين مركب يحتوي على جزيئات مائة من مرتبة 0,5 ميكرومتر في الحجم .
resin,bonding	راتين رابط	resin,organic	راتين عضوي
	راتين غير ممتليء يستخدم للمساعدة في ربط وإصاق الاسمنت الراتيني بالمينا المخرش .	resin,polymer	راتين متبلمر
resin cement	ملاط راتيني	resin, quick- cure	راتين سريع البلمرة ، راتين سريع التصلب
	أي من مجموعة مواد الحشو أو مواد الإصاق التي قد تحتوي أو لا تحتوي على مواد مالئة وتسوق في شكل مجموعة متعددة المركب أو نظام ثنائي المركب أو نظام وحيد المركب تعرف بالمركبات أو الراتين المركب إذا كانت تحتوي على نسبة عالية من المواد المائلة .		أكريل يتصلب بسرعة دون الحاجة إلى الحرارة . (أي تماثر ذاتي Autopolymerizing) .
resin,cold curing	راتين يتبلمر بالبرودة ، راتين ذو بلمرة باردة ، راتين متصلب بالبرودة	resin restorative materials	مواد حشو راتينية
		resin,self - curing =	راتين ذاتي التماثر ،
resin,composite	راتين مركب	autopolymerizing resin	راتين ذاتي التصلب
	راتين صناعي يحتوي على نسبة عالية من المواد المائلة غير العضوية ؛ راتين ممتليء قوي صلب عالي المقاومة يستعمل للحشوات الملونة بلون الأسنان . قد تشتمل المواد المائلة على الزجاج المسحوق أو بلورات الكوارتز .		انظر راتين ذاتي التماثر (Autopolymerizing resin) .
resin cone	مخروط راتيني	resin,synthetic	راتين تركيب ، راتين تخليقي
resin,copolymer	راتين البوليمر المشترك		أي نوع صناعي من الراتين يستعمل في تصنيع البدلات السننية ، إلخ .
	راتين صناعي ناتج عن اثنين أو أكثر من مختلف بلمرات مختلفة .	resin,thermoplastic	راتين متلدن بالحرارة ، راتين متلين بالحرارة
resin, denture	راتين البدلة السننية	resin tooth,acrylic	سن راتينية أكريليكية
resin denture,acrylic	بدلة سننية راتينية أكريليكية		سن مصنوعة من الراتين الأكريليكي .
	بدلة سننية مصنوعة من الراتين الأكريلي .	resin tray,acrylic	طابع راتيني أكريليكي
resin, dental	راتين سني		طابع مصنوع من الراتين الأكريليكي .
resin, epoxy	راتين إيبوكسي	resin,vinyl	راتين فاينيلي
	نوع من الراتين الصناعي يحتوي على مادة تصليب ؛ يستعمل في عمل القوالب ، والطلاء ، ولأغراض الإصاق ؛ مقاوم للحرارة والكيماويات .	resinous	راتيني
resin, filled	راتين ممتليء		متعلق بالراتين .
	نوع من مادة ذات قاعدة راتينية تحتوي على نسبة من مواد غير عضوية مثل الكوارتز ؛ تصبح شفافة عندما تتصلب .	resinous filling	حشوة راتينية
		resinous filling materials	مواد حشو راتينية
		resinous material	مادة راتينية
		resinous restorations	حشوات راتينية
		resistance	مقاومة
		resistance form	شكل مقاوم
			تصميم لشكل حفرة محضرة في السن يعطي للحشوة والسن مقاومة ضد القوة الإطباقية .

resistance form of a cavity شكل الحفرة المقاوم
شكل الحفرة المصمم لمقاومة الإجهاد أو الضغط الواقع على الحشوة أثناء المضغ .

resolution 1- انصراف ، 2 - خمود الالتهاب ، 3 - انحلال
عملية الرجوع للطبيعي أي خمود الأعراض بعد الالتهاب .

resolution, abscess انصراف الخراج
يبراً ، يميز ، ينصرف
resolve يسبب خمود الالتهاب .

resonance طنين ، رنين

resorb يرتشف ، يمتص ثانية

resorbable قابل للارتشاف
مواد تستعمل بحيث يمكن امتصاصها ثانية في الجسم .

resorbable root-filling paste معجون حشو الجذر الممتص

resorption امتصاص ، ارتشاف (زوال المادة)
عملية طبيعية أو عملية مرضية تسبب فقدان المادة النسيجية مثل العاج أو الملاط أو العظم السنخي . في طب الأسنان : إعادة الامتصاص الطبيعية للأنسجة امتصاص جذور الأسنان اللبنية ، والتواء السنخي بعد خلع السن ، مما يؤدي إلى نقص حجم الجزء السنخي من الفك السفلي أو الفك العلوي . زوال الأجزاء المتكلسة من الأسنان والفكين .

resorption, alveolar ارتشاف سنخي ، ارتشاف السنخي

resorption, bone ارتشاف العظم
فقد العظم نتيجة نشاط الخلايا ناقضة العظم .

resorption, external ارتشاف خارجي ، امتصاص خارجي
1 - امتصاص في الأنسجة الداعمة السنية يصيب الأسطح الخارجية أو الجانبية للسن .
2 - امتصاص جذري ذاتي يشاهد في الصور الشعاعية تحت مستوى الحافة السنخية .

resorption, external tooth ارتشاف السن الخارجي ،
امتصاص السن الخارجي
امتصاص جذر السن من السطح الخارجي أو ذروة الجذر ؛ قد تكون عملية طبيعية أو بسبب مرضي .

resorption, idiopathic ارتشاف مجهول السبب
امتصاص بدون سبب واضح .

resorption, internal ارتشاف داخلي ، امتصاص داخلي
1 - عملية ذاتية يمتص بها النسيج اللبني جدران قناة اللب وقد تسبب انتقاباً .
2 - نوع من امتصاص السن ينشأ داخل الحفرة اللبية . تحدث عملية الامتصاص داخل تاج السن وتصل حتى ميناء

السن ، لتشهد كبقعة وردية في السن ، ويطلق على هذه الحالة «سن وردية Pink tooth» .

resorption, internal tooth الارتشاف الداخلي للأسنان
نوع من امتصاص السن يعتقد أنه يحصل بسبب رضح أو يرافق التنسج اللبي الالتهابي (Inflammatory pulp hyperplasia) ؛ يصبح لون تاج السن وردياً لأن الأوعية الدموية تنتشر وتتمدد داخل المنطقة الممتصة ؛ تُسمى أيضاً «النقطة الوردية أو البقعة الوردية Pink spot» .

resorption lacuna = absorption lacuna جوية ارتشافية ،
جوية امتصاصية
إحدى فجوات أو فراغات الامتصاص تحت السمحاق ؛ فراغات نصف هلالية تحتوي على الخلايا ناقضات العظم .

resorption, root ارتشاف الجذر ، امتصاص الجذر
امتصاص يصيب الملاط أو العاج أو كليهما في جذر السن في منطقة نشأة الامتصاص ، يمكن أن يكون (امتصاصاً داخلياً) أو (امتصاصاً خارجياً) أو (امتصاصاً ذروبياً) .

resorption, root end ارتشاف نهاية الجذر ، امتصاص نهاية الجذر

respiration تنفس
عملية التنفس باستنشاق الهواء داخل الرئتين وتبادل غازي بين خلايا النسيج في الرئتين (الأسناخ) والجو المحيط ؛ بامتصاص الأكسجين وطرْد ثاني أكسيد الكربون لإنتاج الطاقة .

respiration, artificial تنفس اصطناعي

respirator 1- كمامة
قناع مانع لاستنشاق الغازات الضارة أو السامة .
2- منفاَس
جهاز التنفس الاصطناعي يتصل بالمرضى لتهوية الرئتين عن طريق ستار واقٍ ينطبق فوق الفم والأنف .

respiratory تنفُّسي
متعلق بالتنفس .

respiratory arrest تَوَقُّف التنفس
توقف للتنفس في أعقاب فشل تنفسي ، قد يكون نتيجة نقص الأكسجين أو شلل العضلات التنفسية ؛ يجب إعطاء الهواء الغني بالأكسجين مباشرة بعد إزالة أي انسداد في الممر الهوائي .

respiratory centre مركز التنفس
منطقة في الدماغ تتحكم في الشهيق والزفير لتأمين تنفس منتظم .

respiratory system	الجهاز التنفسي	rest ,embrasure	مهماز الدحيلة ، سناد الدحيلة
	جهاز في الجسم يتم عن طريقه مرور الهواء داخل وخارج الرئتين ، ويسمح للدم بامتصاص الأكسجين وطرْد ثاني أكسيد الكربون والماء .		مهمازان طاحنان متجاوران متصلان ، يستقران على السطح الإطباق الملائق لسنين متجاورتين .
respiratory tract	السبيل التنفسي ، المسالك التنفسية	rest ,embryonic	فضالة جنينية
	مسلك أو قناة يدخل عن طريقها الهواء المحمل بالأكسجين يدخل الرئتين ويتركها محملاً بثاني أكسيد الكربون . يشمل على الأنف والتجويف الأنفي ، والفم ، والحنجرة والرغامى والشعب الهوائية التي تصل إلى الرئتين . الوظائف الثانوية للمجرى التنفسي انبعاث الكلام في الحنجرة والإحساس بالشم .		بقايا من النسيج الجنيني المتبقية داخل كائن كامل النمو .
response	استجابة ، جواب ، تلبية	rest, epithial = embryonic rest	فضالة ظهارية =
	رد فعل لمنبه .		فضالة جنينية
rest	1- راحة - استراحة	rests ,epithelial cell	فضالة الخلايا الظهارية
	2- مستند ، مقر		بقية غمد الجذر الظهاري (غمد هيرتفيج Hertwig's sheath) ، توجد في الرباط حول السني ، وتدخل في تكوين الأكياس السنية وبقايا ملاسيه (Malassez rests) .
	3- استناد	rest face height = rest vertical dimension	ارتفاع الوجه
	4- سناد ، مهماز		عند الراحة = البعد العمودي عند الراحة
	5- بقايا جنينية		انظر البعد العمودي عند الراحة (Rest vertical dimension)
rest angle	زاوية السناد	rest ,finger	سنادة إصبعية
	انظر زاوية السناد الإطباق .	rest, foetal = embryonic rest	فضالة جنينية
rest area = rest seat	منطقة الارتكاز = باحة الاستقرار	rest,incisal	مهماز قاطع ، سناد قاطعية
	جزء من السن الطبيعية أو الحشوة المصبوبة في السن يحضر لاستقبال مهماز إطباق أو مهماز قاطعي أو مهماز لساني أو مهماز داخلي أو مهماز نصف محكم .		امتداد أو بروز من بدلة سنية جزئية تتركز على الحد القاطع الملائق لسن أمامية أو يشابك معها ، وخاصة الحد القاطع الإنسي للنباب السفلي والحد القاطع الوحشي للنباب السفلي .
rest bite	إطباق الراحة	rest,internal	مهماز داخلي ، سناد داخلي
	العلاقة بين القوسين السنيين حينما يكون الفك في وضع الراحة .		امتداد معدني صلب لبدلة سنية جزئية ثابتة أو لبدلة سنية جزئية نزوغة ، يتركز على حشوة مصبوبة في تحضير داخل التاج .
rest,cingulum	مهماز الحرف اللثوي اللساني ، سناد الحرف اللثوي اللساني	rest jaw relation	علاقة فكية مرتاحة
	سناد يستقر على الارتفاع اللساني اللثوي للنباب . يستخدم أساساً في القوس الفكية العلوية بسبب ثخانة ميناء الارتفاع اللساني اللثوي مما يسمح بتحضير مقر بعمق كاف . يستخدم في القوس الفكية السفلية حينما لا يكون الارتفاع اللساني اللثوي شديد الانحدار ويكون ذا ثخانة كافية لتحضير المقر .		علاقة الفك الاعتيادية حينما يكون المريض في وضع منتصب مريح ولقمتا الفك السفلي في وضع متعادل غير مُقيّد في الجوف العنابي ، أي علاقة الفك السفلي بالفك العلوي حينما يكون الفك السفلي في وضع الراحة .
		rest ,lingual	مهماز لساني ، سنادة لسانية
			امتداد أو بروز معدني من هيكل البدلة السنية الجزئية النزوغة ينطبق على السطح اللساني لسن أمامية أو يتركز عليها ، ويقدم دعماً للبدلة السنية وتثبيتاً غير مباشر .
		rest lug	شكيمة السنادة ، مستقر مهماز
		rest, milled	سناد مُرَقِّقة
			مهماز نصف محكم (مهماز داخل التاج) أو وصلة الميزاب والمزلاج .

rest, occlusal	مهماز طاحن ، سنادة إطباقية	انظر البعد العمودي (Vertical dimension) . انظر أيضاً المسافة الفاصلة بين الإطباقية (Interocclusal distance) .
rest, onlay	سناد الراصعة ، سناد الحشوة المصبوبة المغطية	انسياب الراحة انسياب لُعابي يحدث بشكل طبيعي في غياب التنبيه خارجي المنشأ .
rest position	1- وَضعية الراحة العلاقة الموضعية بين الفك السفلي والفك العلوي حينما يكون المريض في وضع منتصب مريح وتكون لقمتا الفك في وضع غير متوتر في الجوف العنابي ، أي الوضع الطبيعي للفكين حيث تكون الأسنان متباعدة والعضلات في حالة استرخاء مكونة مسافة حرة .	rests of Malassez = epithelial cell rests = بقايا مالاسيه = بقايا الخلايا الظهارية بقايا غمد هيرتفيج الظهاري (Epithelial Hertwig's sheath) الموجود في غشاء سمحاق السنخ ، ولها علاقة بتكون الأكياس السنية .
rest position of the mandible	2- موضع المهماز ، موضع السنادة وضع الراحة للفك السفلي الوضع الطبيعي للفك السفلي حينما تكون عضلات الفك السفلي في حالة استرخائية ويكون المريض في وضع منتصب .	restoration 1 - حشوة ، ترميم 2 - تعويض 3 - ردّ ، إرجاع مصطلح منتشر عام ينطبق على أية حشوة مصبوبة أو تاج أو بدلة سنية جزئية ثابتة أو بدلة سنية جزئية نزوعة أو بدلة سنية كاملة ، تُعوض أو تحل محل بنية السن أو الأسنان أو الأتسجة الفموية المفقودة . انظر أيضاً ترميم تعويضي (Prosthetic restoration) .
rest ,precision	مهماز مُحكم ، سنادة دقيقة مهماز معدني أو امتداد معدني صلب مسبق الصنع لبدلة سنية جزئية نزوعة (المتحركة) أو بدلة سنية جزئية ثابتة ، ينطبق تماماً في مقر المهماز الذي يكون صندوق الشكل (الأثني) معد كجزء من الوصلة المحكمة في الحشوة المصبوبة بالسن .	1 - عملية إحلال أو تعويض سن أو أسنان مفقودة أو جزء مريض أو جزء نخر بوسائل صناعية . 2 - مادة بديلة أو طبقة تستعمل لتحل محل الجزء المفقود مثل نسيج سني مفقود (حشوة أو تاج) أو سن أو أسنان مفقودة (جسر أو بدلات سنية جزئية أو كاملة) . 3 - النتيجة النهائية للعمليات السنية التي تجري لتعويض شكل ووظيفة ومظهر الأسنان .
rest, recessed	مهماز مُدمج ، سنادة مُنحسرة	ترميم أكريليكي
rest seat	مقر المهماز ، مقعد السناد الجزء من السن المخضرة لاستقبال المهماز .	حشوة ملغمية
rest seat area	منطقة مقعد السناد الجزء من السن أو الحشوة المصبوبة المخضّر ليرتكز عليه المهماز .	حشوة ذات دبابيس مصبوبة
rest, semi - precision	المهماز شبه المحكم ، سنادة نصف محكمة امتداد معدني صلب من بدلة سنية جزئية ثابتة أو بدلة سنية جزئية نزوعة يرتكز ضمن حشوة مصبوبة مثبتة في تحضير داخل تاج السن .	حشوة مركبة
rest, surface	سناد سطحية ، مهماز خارجي	كفاف الحشوة السطح الجانبي للحشوة بعد وضعها في الحفرة المخضرة .
rest vertical dimension	البعد العمودي عند الراحة طول الوجه حينما يكون الفك السفلي في وضع الراحة ؛ البعد العمودي حينما يكون الفك السفلي في وضع الراحة	حشوة وحشية طاحنية ترميم الأبعاد الوجهية (للسن) 1 - حشوة خاطئة 2 - ترميم خاطئ تعويض ثابت ، ترميم ثابت ، حشوة ثابتة
rest, fixed	سنادة سطحية ، مهماز خارجي	restoration, acrylic
		restoration, amalgam
		restoration, cast - pin
		restoration, composite
		restoration contour
		restoration, disto - occlusal
		restoration, facial dimensions
		restoration, faulty
		restoration, fixed

restoration, four cusp= = حشوة مغطية للشرفات الأربع =
 crown build - up بناء التاج
 restoration,full crown ترميم بتاج كامل
 restoration, mesio - occlusal حشوة إنسية طاحنية
 restoration, mesio-occluso-distal حشوة إنسية طاحنة
 وحشية
 restoration, occusal حشوة طاحنية
 restoration of cups ترميم الحدبات
 تحضير حفرة في السن تشتمل على الحدبات وتعويضها بمادة
 حشو سنية صناعية لتعويض السطح الإطباق الوظيفي
 للسن .
 restoration ,permanent حشوة دائمة
 restoration,prosthetic ترميم بدلي
 restoration,silicate cement حشوة إسمنت السيليكات
 restoration,temporary حشوة مؤقتة
 restoration,two - cusp حشوة مغطية لحدبتين
 restorative 1- منشط ، مقو ، ترميمي
 2- معيد للصحة
 3- مرّم ، معوّض
 نسبة إلى عملية تعويض وترميم جزء مفقود من الأسنان .
 restorative dentistry طب الأسنان المرمم ، طب الأسنان
 التعويضي ، طب الأسنان الترميمي
 مصطلح عام في علاج الأسنان يعمل على التحقق من ثبات
 وكفاءة وظائف الأسنان . ويشمل المعالجات التحفظية ،
 وحول السنية ، والتعويضية ، والتقويمية ، واللبية ،
 والعمليات الجراحية .
 restorative filling material مادة الحشو التعويضية ، مادة
 الحشوة الترميمية
 restorative material مادة تعويضية ، مادة ترميمية ،
 مادة مرّمة
 مادة تستخدم لترميم شكل ووظيفة السن .
 restore 1 - يُرمّم ، يُجدّد
 2 - يُعيد ، يُرجع
 3 - يُعوّض
 restrain يكبح ، يُقيّد ، يكبّت
 restrained beam دعامة مقيدة
 resusci bag محفظة الإنقاذ ، حقيبة الإنعاش
 حقيبة قابلة للطي ذات قطعة للوجه تستعمل للمساعدة في
 الإنعاش بطريقة فم إلى فم بمعدل 15-20 مرة كل دقيقة . انظر
 أيضاً حقيبة أمبو (Ambu bag) .

resuscitate يُنعش ، يعود للحياة أو الوعي بعد إغماء
 إنعاش
 resuscitation 1- يحيي الشخص من موت ظاهر أو من إغماء .
 2 - ردّ التنفس والنبض إلى الطبيعي .
 resuscitator جهاز الإنعاش ، منعاش
 جهاز يستخدم لدفع الهواء أو الهواء الغني بالأكسجين أو
 كليهما معا داخل الرئتين . يستخدم للإنقاذ من الاختناق .
 retail dentistry طب الأسنان بالتجزئة ، طب الأسنان
 التجاري
 ممارسة تقديم خدمة طب الأسنان في مكان تجاري مثل مركز
 التسوق مع جذب رواد السوق للعلاج حيث يكون الأجر
 مقابله المعالجة السنية .
 retain يَحْفَظ ، يُثَبِّت
 retained 1 - مُندمج ، مُنظم ، مُثبّت
 2 - مُحتبَس
 3- باق ، مستمر
 4 - مُثبّت
 retained roots جذور مُتبقية
 أجزاء من جذور تظل في الفك بعد القلع أو بعد كسر السن
 الطبيعية .
 retained teeth أسنان مُتبقية
 أسنان لبنية تبقى في الفم إلى ما بعد وقت تساقطها
 الطبيعي .
 retainer مُثبّتات
 1 - أداة للحفاظ على الجسم أو مجموعة من الأجسام في
 وضع مُعين .
 2- (في الاستعاضة السنية) : وُصلة مثل المشبكة المثبتة
 لبدلة سنية جزئية لمقاومة قوى الإزاحة .
 3- (في تقويم الأسنان) : طبقة متحركة سلبية أو طبقة
 تلتصق على الأسنان للحفاظ على وضعها بعد المعالجة
 التقويمية النشطة ريثما يتكلس العظم المحيط بالأسنان في
 الوضع الجديد بعد التقويم .
 4- (في التعويض السني الثابت) : تعويض يُلصق على سن
 داعمة يستخدم كوسيلة تثبيت لجسر .
 retainer ,retaining appliance مشبّطة طبقة التثبيت
 1- (في تعويض الأسنان) : أية وصلة مرتبطة بتعويض سن
 داعمة .
 2- (في تقويم الأسنان) : أية طبقة تحافظ على وضع الأسنان
 التي تم تحريكها .

retainer, continuous bar **مُثَبَّات العارضة المستمرة**
 قضيب معدني يتركز على الأسطح اللسانية للأسنان الأمامية للمساعدة في تثبيت واستقرار الامتداد الوحشي لبدلة سنية جزئية ، يستخدم في طب الأسنان التعويضي للتثبيت ويستخدم كمثبتة غير مباشرة لجسر أو لبدلة سنية جزئية .

retainer, direct **مُثَبَّات مباشر**
 وصلة أو مشبكة ؛ وهي جزء من البدلة السنية الجزئية النزوعة ، وظيفته الأولى هي مساعدة المُثَبَّات المباشرة على منع انزياح الامتداد الوحشي للقاعدة ووظيفته الثانوية هي منع الوصلات الرئيسية من التحرك باتجاه الأنسجة .

retainer,intra coronal **مُثَبَّات داخل التاج**
retainer,intraradicular **مُثَبَّات داخل الجذر**
retainer,kennedy's bar **مُثَبَّات عارضة كيندي**
 عارضة معدنية تتركز على الجهة اللسانية للأسنان القاطعة السفلية ، وتعمل كمثبتة أفقية للجهاز التعويضي وأيضاً كمثبتة غير مباشرة .

retainer,matrix **مُثَبَّات المسندة ، حامل المسندة**
retainer,matrix band **مُثَبَّات المسندة الشريطية**
 انظر مسندة شريطية (Matrix band) .

retainer,physical **مُثَبَّات وظيفي**
 جزء من البدلة السنية الجزئية النزوعة يساعد على تثبيت القاعدة الراتينية ويعوض الأسنان .

retainer,removable orthodontic **مُثَبَّات تقويمية نزوع**
retainer,secondary = **مُثَبَّات ثانوية =**
indirect retainer **مُثَبَّات ثانوي**
retainer,space = space maintainer **مُثَبَّات حيزي =**
 حافظَة المسافة

retaining **مُثَبَّت ، تثبيت**
retaining appliance **طبقة مُثَبَّات**
retaining orthodontic appliance **طبقة تقويمية مُثَبَّات**
 طبقة تقويمية مُثَبَّات تحفظ الأسنان في مكانها بعد التحريك التقويمي للسن ريثما يستقر الإطباق .

retaining ring **حلقة مُثَبَّات**
retaining screw **لوكب مُثَبَّت**
retardation **إعاقة ، تأخر ، تأخير ، تخلف**
 بطء النمو أو الوظيفة .

retardation mental **إعاقة عقلية ، تخلف عقلي**
retarded dentition **تسنين آجل**
 تأخر شاذ في بزوغ الأسنان اللبنية أو الأسنان الدائمة نتيجة

سوء التغذية أو سوء وضع الأسنان أو عامل وراثي أو اضطراب استقلابي كما في نقص نشاط الغدة الدرقية ؛ قارن مع الإثغار المبكر (Precocious dentition) .

retarder **كابح ، مُعَوِّق ، مؤخر ، معوق**
 مادة تُطبَّق التفاعل الكيميائي مثل تصلب جبس باريس أو مواد الطبع الأجلينات .

retarder ,setting **مؤخر التصلب**
retching **تهوُّع**
 تقلص لإرادي عند محاولة القيء ، قد تكون نتيجة لتنبه أو إثارة الحنك الرخو أو الثلث الخلفي من اللسان .

retention **1- تثبيت ، ثبات ، استقرار**
2- احتباس
 1- الاحتفاظ الدائم بالشيء في مكان ، كما في حالة البدلات السنية في الفم .
 (في التعويض السني) : مقاومة جهاز تعويضي للإزاحة في الاتجاه العمودي ؛ خاصية البدلة السنية التعويضية لمقاومة قوى الجاذبية أو التصاقات الطعام أو القوى المصاحبة لفتح الفكين . انظر أيضاً ثبات البدلة السنية (Denture retention) .

2- الاحتفاظ داخل الجسم بأشياء يفترض أن تفرز عادة إلى خارجه ، كما في حالة البول في المثانة .

retention,acid etch **تثبيت بالتخريش الحمضي**
 تثبيت لبعض مواد الحشو تتم بواسطة تخريش أو تخشين سطح ميناء السن باستعمال أحماض مخففة .

retention appliance **طبقة التثبيت**
retention arm **ذراع التثبيت ، ذراع حاسبة**
 امتداد جزء من بدلة سنية جزئية نزوعة للمساعدة في تثبيت الجهاز التعويضي ، وهو جزء من المشبكة .

retention beads **كُرَيَات التثبيت**
retention ,buccal **تثبيت خدِّي ، تثبيت شدقي**
retention cyst **كيسة احتباسية ، كيس الاحتباس**
 كيس يتكون باحتباس الإفراز الغدي .

retention,denture **تثبيت البدلة السنية**
retention,direct **تثبيت مباشر**
 1- تثبيت بواسطة استخدام المشبكات أو وصلات بالبدلة السنية الجزئية النزوعة التي تقاوم رفع البدلة عن الأسنان الداعمة .

2- تثبيت البدلة السنية الجزئية باستخدام المشبكات أو الوصلات لمقاومة الإزاحة .

retention form شكل احتباسي ، شكل تشبتيي
شكل الحفرة التي تُصمم لمنع إزاحة الحشوة بواسطة القوة التي تعمل على رفعها أو إمالتها .
أي تصميم للحفرة المحضرة يمنع إزاحة الحشوة .

retention groove ميزاب تشبتي ، تلم تشبتي
تلم في الجدارين المحوريين المتقابلين في السن المحضرة يعمل لتحسين ثبات التعويض السني .

retention index منسب التشبتي ، مؤشر الثبات
مؤشر على قدرة أسطح السن على الاحتفاظ بفضلات الطعام ؛ يتم تسجيل النقاط حول الحافة اللثوية لكل سن في أربع مناطق بمقياس من صفر إلى 3 ، تقدر النقاط اعتماداً على وجود القلع وحفر التسوس النخرة وحالة حواف الحشوات ؛ مجموع كل النقاط يقسم على 4 والمجموع الكلي للنقاط يقسم على عدد الأسنان الموجودة .

retention,indirect تشبتي لا مباشر
تشبتي للبدلة السنية الجزئية النزوعة باستخدام مثبتات غير مباشرة . أي التشبتي بواسطة امتداد قاعدة البدلة السنية الجزئية لتعمل كرافعة من الدرجة الثانية . انظر مثبتة غير مباشرة (Indirect retainer) .
(في تقويم الأسنان) : استخدام مثبتة متحركة أو مثبتة ثابتة ؛ مصطلح اختياري للتشبتي .

retention ,labial تشبتي شفوي

retention ,lingual تشبتي لساني

retention mucocele قيلة مخاطية احتباسية
تجمع مرضي من المخاط داخل الأنسجة الرخوة ينشأ من الغدة اللعابية ، قد يحدث نتيجة نضح أو تسرب من الغدة أو القناة أو الاحتباس داخل القناة .

retention of denture ثبات البدلة السنية
مقاومة البدلة السنية للإزاحة .

retention,occlusal تشبتي طاحني

retention pin دبوس حبّاس
بروز معدني صغير يمتد من الحشوة المصبوبة السنية المعدنية داخل العاج لتحسين ثبات الحشوة المصبوبة في السن .

retention ,palatal تشبتي حنكي

retention plate صفيحة التشبتي
1- قاعدة السدادة .
2- أية طبقة تشبتي تقويمية

retention,temporary تشبتي مؤقت

retentive مثبت

retentive arm ذراع حابسة

جزء مرن من المشبكة بالبدلة السنية الجزئية النزوعة ، يشغل مناطق الغرور في الأسنان الداعمة لتشبتي البدلة السنية ، وللحفاظ عليها في الوضع الصحيح على السن بمقاومة القوى الإزاحية .

retentive arm tip نهاية الذراع الحابسة

retentive beads كريات التشبتي

retentive circumferential clasp arm الذراع المثبتة للمشبكية الكفافية
ذراع المشبكة الكفافية والمرنة التي تشغل منطقة التقارب العنقي للسن الداعمة عند نهاية الذراع الطرفية .
مشبكة مثبتة

retentive clasp خط مرتكز الاحتباس

retentive fulcrum line خط وهمي يصل النقاط المثبتة لأذرع المشبكة على الأسنان الداعمة المجاورة لقواعد البدلة السنية المحمولة على المخاطية ، تدور حوله البدلة السنية حينما تتعرض للقوى ، مثل قوى الشد أو الجذب بواسطة الطعام اللزج .

retentive mesh work شبكية مثبتة

retentive undercut إيطة احتباسية
انظر غرور (Undercut) .

reticular شبكي
متعلق بالشبكة أو البنية التي تشبه الشبكية .

reticular atrophy ضمور شبكي

reticulation تشبيك ، تشبيك
صورة شعاعية تظهر مُجعدّة ؛ بسبب الاختلاف الكبير في درجة الحرارة بين المحلولين المُطهر والمثبت .

reticulocyte خلية شبكية ، كرية شبكية
المرحلة الأولية في تطور خلية الدم في الدورة الدموية ، تكون 1٪ من خلايا الدم الحمراء خلايا شبكية .

reticuloendothelial system الجهاز الشبكي البطاني
جهاز للوقاية من العدوى ، وتحطيم خلايا الدم الحمراء القديمة التي لم تعد تقوم بوظيفتها على أكمل وجه ، وتخزين المواد الدهنية وهو جزء من وسائل الدفاع في الحالات الالتهابية والمناعية ، يتميز بأن خلايا الجهاز بلعمية وتوجد بأعداد كبيرة في الغدد اللمفية ، والكبد والطحال والنخاع العظمي . تحتوي الأوعية الدموية على شبكة من ألياف شبكية تضم خلايا نلتهم الكائنات الدقيقة ، وجزئيات الغبار ، والمستضدات وتحث الخلايا اللمفية على الاستجابة المناعية . المصطلح البديل هو جملة البلاعم (Macrophage system) .

reticulo - endothelium	بطانة شبكية	خييط يتوفر في ثخانات مختلفة ، ويستعمل لتباعد اللثة ألياً
reticulum	النسيج الذي يكون الجهاز الشبكي البطاني . شبكة ، شبكية ، شبكية نسيج ليفي يشبه الشبكة .	لتوسيع الدهليز اللثوي مؤقتاً لأخذ طبعة دقيقة للسن المحضر في فم المريض . يتوفر كخييط غير مفتول (خييط أملس) أو كخييط مفتول أو مجدول ، إما أن يكون مشبعاً بمادة قابضة للثة أو خال منها .
reticulum cell	خلية شبكية	
reticulum cell sarcoma	ساركومة الخلايا الشبكية	خييط تباعد اللثة المشبع
reticulum,stellate	نسيج نجمي شبكي	خييط رفيع مشبع بمادة قابضة للأوعية الدموية ، يوضع في الميزاب اللثوي لتسهيل إجراء طبعة دقيقة لتحضير تاج أو حشوة مصبوبة .
retina	الشبكية ، شبكية العين أعمق طبقة حساسة للضوء بالعين .	خييط تباعد اللثة غير المشبع
retina,central artery of the	شريان الشبكية المركزي انظر مدخل شبكي مركزي (Centralis retinae) .	خييط لا يحتوي علي مواد كيميائية ، ويعمل على تباعد اللثة بواسطة الفعل الميكانيكي فقط .
retinol = vitamin A	ريتينول = فيتامين A يقوي النظر في الظلام ، ويساعد في تكوين العظم ؛ يوجد في كثير من النباتات الخضراء ، وخصوصاً الجزر .	أداة ذك خييط تباعد اللثة
retract	تبعيد ، يبعد	أداة ذات نصل غير حاد لوضع خييط تباعد اللثة داخل الميزاب اللثوي دون أن تؤذي اللثة .
retraction	1- سحب ، ارجاع عملية إرجاع جذران الجرح أو الشريحة . 2- تراجع 3- انكماش ، انقباض انكماش أو تقصير النسيج . 4- تبعيد	انحسار لثوي ، انكماش لثوي انكماش الفك ، تقهقر الفك إرجاع الفكين ، تراجع الفكين 1- الحالة التي يتراجع فيها الفك السفلي من وضعه الطبيعي إلى الخلف بالنسبة إلى المستوى الحجاجي . 2- عملية إرجاع الفك السفلي .
retraction cord	حبل التباعد ، خييط الأدرينالين لتباعد اللثة	انكماش الفك السفلي
	خييط ، عادة يكون من خييط قطن خالص أو خييط غير مشمع ، ذو ثخانة 20 تقريباً يوضع في الميزاب اللثوي لتباعد النسيج من أجل أخذ الطبعة لخط إنهاء تحضير السن . قد يكون الخييط خالياً أو مشبعاً بالشب 100% (Alum 100%) ، أو 1/1000 الأبينفرين (1/1000 Epinephrine) ، أو 5% كلوريد الألومنيوم (Aluminum chloride 5%) (لا يستخدم 8% كلوريد الزنك Zinc chloride 8% : حيث ينتج عنه تنحُّر وغرغرينا للأنسجة) .	مُبعد ، مُرجع ، أداة تباعد ، مبعاد ، مُبعدة 1- أداة جراحية لتباعد حافتي الجرح أثناء العملية الجراحية لتسهيل الوصول إلى أنسجة أعمق أو للإمساك بأنسجة أخرى أو أعضاء . 2- أداة تستخدم لتباعد الخدين جانباً أو للخلف أو كليهما معاً لتسهيل التقاط صور فوتوغرافية داخل الفم . 3- أداة تستخدم للإمساك بالخدين واللسان أو الأنسجة الرخوة وتبعيدها عن مكان العملية الجراحية من أجل وضوح الرؤية والمداخلة وحماية الأنسجة أثناء العمليات الجراحية ، مثل مُبعد الخد ، ومُبعد اللسان ، ومُبعد السديلة ، ومُبعد النسيج ، مُبعد الشفة .
retraction cord, gingival	خييط التباعد اللثوي	مُرجع أنجل للذقن
		مبعاد عريض
		مبعاد الشدق ، مبعاد الخد

retractor,cheek	مبعاد الخدّ	حالة يكون فيها أحد الفكين أو كلاهما متقهقراً بالنسبة للمستوى الجبهي بحسب تصنيف أنجل لسوء الإطباق هو
retractor,cheek and lip	مبعاد الخد والشفة	التصنيف الثاني (class II) أو إطباق وحشي (Distocclusion) ؛ يُسمّى أيضاً التوضع الخلفي للفك (العلوي أو السفلي) (Mandibular (or maxillary) retroposition)
retractor, flap	مبعاد السديلة	[Mandibular (or maxillary) retroposition]
retractor,gum	مبعاد اللثة	[Mandibular (or maxillary) retrusion]
retractor, lip	مبعاد الشفة	متقهقر الفك ، متراجع الفك ، متعلق بتراجع الفك (retrognathic)
retractor,Moorehead's	مرجع مورهد ، مبعاد مورهد	وضع ارتدادي للفك السفلي بالنسبة للفك العلوي يتعلق بتقهقر الفك أو يتميز به .
retractor,palatal	مبعاد الحنك	تَقَهْقُرُ فكي ، تَرَاجُعُ الفك (retrognathism = retrognathia)
retractor,periosteal	مبعاد السمحاق	شذوذ وجهي حيث يكون أحد أو كلا الفكين - الفك السفلي عادة - متقهقر عن وضعه الوجهي الطبيعي ، تُسمّى أيضاً سحنة تراجع الفك العصفورية (Bird-face retrognathism)
retractor spring	نابض مُبَعَّد (في تقويم الأسنان) : نابض يُستخدم لتحريك الأسنان وحشياً . انظر نابض الإصبع (Finger spring) .	تراجع الفك ذو السحنة الطيرية (retrognathism,bird- face)
retractor tissue	مبعاد النسيج	تراجع فكي شبيه بشكل العصفور أو الطير .
retractor, tongue	مبعاد اللسان ، خافض اللسان	تَرَاجُعُ ، رجوعي ، بالطريق الراجع (retrograde)
retro-	(سابقة) 1- خلف ، وراء 2- تراجع ، تقهقر	حشوة رجوعية (retrograde filling)
retro-buccal	خلف الشدق ، خلف الخد ، خلف الفم متعلق بمنطقة الفم خلف الخد .	سد قناة الجذر بتحضيرها وحشوها من ذروة الجذر بعد إتمام استئصال ذروة الجذر .
retrobulbar	خلف المقلة ، خلف البصلة	حشوة رجوعية (retrograde root filling = reverse root filling = post resection filling)
retrocession	تراجع ، ارتداد للخلف	للجذر = حشو الجذر العكسي = الحشو عقب الاستئصال الجزئي
retrocheilia	تراجع الشفة ، تقهقر الشفة حالة تكون فيها إحدى الشفتين متراجعة عن وضعها الطبيعي .	إدخال حشوة داخل النهاية الجذرية للسن مباشرة بعد استئصال الذروة .
retroclination	تراجع مائل ، ميلان خلفي ميل لساني أو ميل حنكي للأسنان الأمامية .	تقهقر ، تراجع (retrogression)
retrocline	ميل خلفي ، ميل تراجع ، انحدار للخلف	ميل ، راجع (retroinclination)
retrocondylar	خلف اللقمة	(في تقويم الأسنان) : ميل حنكي للأسنان العلوية وميل لساني للأسنان السفلية
retrocondylar fossa	الحفرة خلف اللقمانية	عدوى بالطريق الراجع (retroinfection)
retroclined	مائل للخلف ، بارز للخلف ميل باتجاه الخلف لسن قاطعة ، يقدر عادة بواسطة التحليل السيفالوميثري . انظر انحراف ، ميل (Inclination) .	تتقل من الجنين إلى الأم .
retrodeviation	انحراف خلفي	خلف اللسان ، خلف اللساني (retrolingual)
retrodiscal tissues	أنسجة خلف قرصية	خلف الفك السفلي ، خلف الفكي (السفلي) (retromandibular)
retrodisplacement	إنزياح خلفي	متعلق بمنطقة الفم خلف الفك السفلي .
retrofill	حشوراجع ، حشو خلفي إغلاق ذروة الجذر بحشوة راجعة أثناء جراحة قطع الذروة .	الحفرة خلف الفك السفلي (retromandibular fossa)
retrofilling	حشوة راجعة ، حشو خلفي	الناتئ خلف الفك السفلي (retromandibular process)
retroflexion	انعطاف خلفي ، انثناء خلفي	الجزء الرفيع من الغدة النكفية الموجود في الحفرة خلف الفك السفلي .
retrognathia = retrognathism	تقهقر الفك ، تراجع الفك 1- نقص نمو الفك السفلي أو الفك العلوي أو كليهما معاً . 2- حالة من ارتداد الفك السفلي .	

retromandibular vein	الوريد خلف الفك السفلي	، ومن الخلف بالحجاب خلف الضرسى اللامي ، ومن الأسفل بقاع الميزاب السنخي اللساني ، ومن ناحية اللسان بالقاعدة اللوزية الأمامية . انظر مسافة (Space) .
	يتصل بالوريد الوجهي العام ويصرف في الوريد الوداجي الظاهر . انظر جدول الأوردة (Veins) ، مدخل فكي سفلي خلفي (Retromandibularis) .	
retromaxillary	خلف الفك العلوي	retro- ocular خلف العين
	خلف الفك العلوي ، منتسب لتلك المنطقة من الفم التي تقع خلف الفك العلوي .	retroparotid خلف النكفية
retromolar	خلف الرحوي ، خلف الرحي	retropharyngeal خلف البلعوم
	يقع خلف الأسنان الطاحنة .	retropharyngeal space الحيز البلعومي الخلفي الحيز المحتوي على النسيج اللّهُوي (اللهاة) خلف البلعوم .
retromolar area	الباحة خلف الأرحاء	retropharynx البلعوم الخلفي
retromolar fold	الطية خلف الرّحي ، الثنية خلف الأرحاء	retroposed مُنتقل للخلف ، منزاح للخلف ، متوضّع في الخلف
retromolar glands = molar glands =	الغُدُد خلف الرّحي =	retroposition انزياح خلفي
	الغُدُد رَحوية	retropulsion اندفاع خلفي ، تراجُع
retromolar pad	الوسادة خلف الأرحاء	retroversion انقلاب للخلف ، انقلاب خلفي ، ارتداد ، وضع خلفي
	كتلة من النسيج الرخو ، كُثيرة الشكل عادة ، توجد خلف الأسنان أو في النهاية الوحشية للارتفاع المتبقي السفلي ، تتكون من ألياف من العضلة المبوقة ، والرفاء الجناحي الفكي السفلي ، والعضلة العلوية العاصرة ، والوتر الصدغي ، والغدد المخاطية .	retrude يتقاعس حركة جسمية للأسنان القاطعة باتجاه الناحية اللسانية .
retromolar pad area	منطقة الوسادة خلف الأرحاء	retruded خَلْفِي ، متراجُع
retromolar triangle	المثلث خلف الأرحاء	retruded arc of closure قوس الإغلاق المتراجُع قوس تتكون من حركة مفصل الفك السفلي ، حينما تكون اللقتان في أقصى وضع خلفي .
retromylohyoid	خلف الضرسية اللامية	retruded axis محور متراجُع محور بكرّي في العلاقة الفكية المتراجعة .
	منطقة في الميزاب السنخي اللساني ، في الناحية اللسانية من الوسادة خلف الرّحوية تمتد لسانياً تحت قاع الفم ، وخلفياً إلى الستار خلف الضرسى اللامي .	retruded contact position وضع تماس متراجُع ، وضع تلامس متراجع وضع الفك السفلي عند أول تلامس للأسنان في قوس الإغلاق المتراجُع .
retromylohyoid area	الباحة خلف العضلة الضرسية اللامية	retruded hingeaxis محور رزي متراجُع انظر محور متراجُع (Retruded axis) .
	منطقة في الميزاب السنخي اللساني تقع في الجهة اللسانية مباشرة من الوسادة خلف الرّحوية ، تمتد لسانياً إلى أسفل قاع الفم باتجاه الخلف إلى الحجاب خلف الضرسى اللامي . يحدّها من الأمام الناتئ اللساني (النهاية الوحشية للحد الضرسى اللامي) .	retruded jaw relation = علاقة فكية متراجعة = centric jaw relation علاقة الفك المركزية وضع الفك السفلي في قوس الإغلاق المتراجُع حينما تكون لقتما الفك السفلي في أقصى وضع خلفي .
retromylohyoid curtain	الستار خلف الضرسى اللامي ، الحجاب خلف الضرسية اللامية	retrusion تأخّر ، تَقَهْقُر ، نُكُوص فكي ، توضع خلفي 1- وضع خلفي عن الوضع الطبيعي ، كما في سوء توضع خلفي لسن عن خط الإطباق . 2- حركة خلفية أو وضع خلفي للفك السفلي ؛ أقصى وضع خلفي للفك السفلي . انظر ارتداد ، انقلاب خلفي (Retroversion) .
retromylo hyoid eminence	الناتئ خلف الضرسى اللامي ، البارزة خلف الضرسية اللامية	
retromylohyoid space	الحيز خلف الضرسية اللامية ، المسافة الضرسية اللامية الخلفية	
	منطقة في الميزاب السنخي اللساني في الناحية اللسانية مباشرة من الوسادة خلف الرّحوية محاطة من الأمام بالناتئ	

retrusion,mandibular	تقاعس الفك السفلي	علاقة سننية ، في الإطباق الحُدبي المتداخل ، حيث تقع
retrusion of the jaws =	رجوع الفكين ، تقاعس	الحدبات الشدقية العلوية أو القواطع العلوية أو جميعها معاً ،
retraction of the jaws	الفكين	في الناحية اللسانية من الحدبات الشدقية السفلية أو القواطع
retrusion of the teeth	تَقَهْرُ الأسنان ، تقاعس الأسنان	السفلية أو جميعها معاً .
	سوء توضع الأسنان خلف خط القوس السننية الطبيعية .	
retrusive = recumbent	مترَاجِع ، مُتَقَهَّر	تجاوز عكسي ، بُروز عكسي = reverse overjet = reverse
	وضع مُتَقَهَّر لسن قاطعة ، يعين عادة بواسطة التحليل	تجاوز أفقي عكسي ، تراكُب أفقي عكسي horizontal overlap
	السيفالوميترى .	العلاقة ما بين الأسنان الأمامية عندما تكون القواطع العليا في
retrusive movement	حركة مترَاجِعة	وضع لساني بالنسبة للقواطع السفلية كما في حالات
retrusive occlusion	إطباق مترَاجِع	الصف الثالث من تصنيف أنجل لسوء الإطباق . انظر تراكُب
	إطباق مُصاحب لفك سفلي مترَاجِع .	أفقي عكسي (Reverse horizontal overlap) .
retrusive record	تسجيل مترَاجِع	reverse pin facing
retrusive relation	علاقة مترَاجِعة ، علاقة خلفية	وجه من الخرف يثبت عن طريق دبابيس مثبتة في التاج .
Retzius' lines = accretion lines	خطوط ريتزيوس =	reverse plugger
	خطوط النمو	انظر أداة حشو (Plugger) .
Retzius' lines =	خطوط ريتزيوس = خطوط ريتزيوس في	reverse- pull headgear =
enamel striae of Retzius	ميناء السن ، خطوط التكلُّس	حزام الرأس للاستطالة
	في الميناء	protraction headgear
	نسبة إلى م . ج . ريتزيوس ، M.G. Retzius ، 1842 - 1919 ،	جهاز تقويمي خارج الفم ينقل القوة إلى الأسنان البارزة
	مشرح سويدي .	للأمام .
	خطوط مجهرية تحدد توالي طبقات التكلُّس في ميناء السن .	reverse root filling =
reusable	قابل للاستعمال ثانية أو بتكرار ، قابل لإعادة الاستعمال	حشو الجذر العكسي =
reusable ventilated drum	الاسطوانة ذات التهوية القابلة لإعادة الاستعمال	retrograde root filling
reversal line	خط اعتكاسي ، الخط المعكوس	انظر حشو الجذر الراجع (Retrograde root filling) .
reverse	يعكس ، عكسي	reversed Towne's projection
reverse bevel	جلفة عكسية	مرتسم تاون العكسي ، إسقاط تاون المعكوس
	انظر جلفة معاكسة (Contra bevel) .	مسقط تاون المعدل لتوضيح العظام الجبهية . يستخدم في
reverse bevel incision =	شقّ ذو جلفة عكسية ، شقّ ذو	الصور الشعاعية السننية لتوضيح أُلتمتي الفك السفلي في
inverse bevel incision	جلفة معكوسة	المستوى التاجي .
	انظر شقّ ذو جلفة معكوسة (Inverse bevel incision) .	قابل للعكس
reverse curve = anti- Monson's curve	منحني عكسي =	قابل للعكس أو للقلب في كلا الاتجاهين .
	عكس منحني مونسون	reversible hydrocolloid
1 - منحني إطباق مقطعه العرضي يتطابق مع خط محدب للأعلى .		عُرواتي مائي عكوس
2 - خط وهمي للأسطح الإطباقية للأسنان الخلفية ، يتحدّب للأعلى ويقع في المستوى التاجي . انظر منحني (Curve) .		قابل للعكس من حالة إلى حالة .
reverse horizontal overlap =	تجاوز أفقي عكسي ، تراكُب	غروي مائي من الآجار - آجار (Agar- agar) ذو حالة طبيعية
reverse overjet	أفقي معكوس = تجاوز عكسي	تصبح سائلة بالحرارة وهلامية مرنة بالبرودة . انظر آجار
		(Agar) ، وغروي مائي (Hydrocolloid) .
		طبعة غروية مائية
		reversible hydro colloid impression
		عكوسة
		انظر مادة الطبع (Impression material) .
		reversion
		ترَاجِع ، ارتكاس ، ارتداد إلى حالة سابقة ، انعكاس
		الرجوع إلى الوضع السابق .

revert	يعود ، يرجع ، يَرتد	التهاب الأنف
review	تَفقح ، إعادة نَظر ، مراجعة	التهاب الغشاء المخاطي المبطن للتجويف الأنفي .
revolution per minute = rpm	دورات في الدقيقة	التهاب الأنف الجاف
rhabditiform	عَصوي الشكل	التهاب وتلف الأغشية المخاطية للأنف بدون إفراز ، وهو جزء من متلازمة جوجرين (Sjögren's syndrome) .
rhabdomyoma	وَرَم عَضلي مخطط	(سابقة) أنف
	وَرَم حميد نادر مكوّن من خلايا عَضلية مخططة .	التهاب الأنف والغار
rhabdomyosarcoma	ساركومة عضلية مخططة	تصنيع الأنف والشفة ، رأب الأنف والشفة
	وَرَم خبيث النسيج الضام تظهر فيه عضلات مخططة شاذة .	جراحة تجميلية للأنف والشفة العلوية .
rhagades	تَشَقُّق الجلد ، شُقوق جلدية ، صُدوع	ألم الأنف
	شُقوق أو سَحجات على الجلد ، تكون آفات زهرية (Syphilitic lesions) غالباً ، تظهر على الشفاه وحول الفم .	خَنَخَنَة
rhaphe = raphe	رَفاء ، رفاية ، دَرز	نغمة أنفية بسبب عيب أو مرض في المسالك الأنفية .
rheostat	مقاومة متغيرة ، منظّمة التيار الكهربائي	التهاب الأنف والحنجرة
	أداة لتنظيم قوة التيار الكهربائي بواسطة مقاومة داخل الدارة الكهربائية .	حصاة أنفية
Rhesus factor = Rh factor	العامل الريسوسي	حصوة أو ترسبات كلسية توجد في الأنف .
	عامل مستضد يوجد في خلايا الدم عند حوالي 85٪ من الأشخاص الذين يطلق عليهم موجب العامل الريسوسي (Rhesus positive) أما نسبة 15٪ الباقية الذين ينقص لديهم هذا العامل فيطلق عليهم سالب العامل الريسوسي (Rhesus negative) .	طب الأنف
rheumatic	روماتزمي	التهاب البلعوم الأنفي الجادع
rheumatic arthritis	التهاب المفصل الروماتزمي	تقرّح الأنف والحلق
rheumatic endocarditis	التهاب الشغاف الروماتزمي	داء استوائي تتآكل فيه غضاريف وعظام الأنف وهو مرحلة متأخرة من الداء العليقي ويُسمى أيضاً جنجوزا (Gangosa) .
	التهاب بطانة القلب المصاحبة للحمى الروماتيزمية الحادة .	تصنيع الأنف ، رأب الأنف
rheumatic fever	حمى روماتزمية	جراحة تجميلية للأنف .
	حالة حادة تتظاهر بشكل حمى والتهاب وألم في المفاصل ، وقد تسبب تلفاً لبطانة القلب الرقيقة وتؤدي إلى التهاب بطانة القلب (Endocarditis) .	رُعاء ، نَزف الأنف
rheumatic heart disease	داء القلب الروماتزمي	سِيلان الأنف ، ثر أنفي
rheumatism	روماتزم	إفراز مخاطي مائي دائم من الأنف . كما في حالة الزكام أو نزلة البرد الحادة .
	مصطلح عام لأية حالة تسبب الألم والتصلب للعضلات والمفاصل بدون معرفة السبب .	انشقاق الأنف الولادي ،
rheumatoid arthritis	التهاب المفصل الروماتويدي	انشقاق الأنف الخلقي
rheumatoid factor	العامل الروماتويدي	تنظير الأنف
rhin-,rhino -	(سابقة) أنف ، أنفي	فحص المسالك الأنفية بالمنظار .
rhinion	نقطة النخرة ، النخيري	انسداد المسالك الأنفية ، انسداد الأنف
	الطرف السفلي للدرز ما بين العظام الأنفية .	نازعة الجذور ، نازعة الجذر
		أداة قديمة كانت تستخدم لقلع جذور الأسنان .
		تخدير جَذر العصب
		(سابقة) جَذر
		ترميم بتاج ذو وتد ، تدوير جذر السن
		تثبيت تاج صناعي بجَذر سن بواسطة وتد داخل الجَذر .
		ثَقَب الجَذر
		الثقب الجراحي لجَذر السن للسماح ببزل السوائل في حالات وجود خراج حاد .

شبه الجذر ، جذري ، جذور ، جذراني rhizoid = rhizoidal
مماثل للجذر أو شبيهه بالجذر .

بضع الجذر ، قطع الجذر ، بتر الجذر rhizotomy

1- أسلوب جراحي لقطع جذر العصب عند العقدة العصبية
من أجل تخفيف الألم الشديد أو الشلل التشنجي الذي
ينتج عنه تقلص الوجه المؤلم والمستمر .

2- قطع جراحي أو فصل جراحي لجذر السن أو جذر
العصب .

بضع الجذر خلف عقدة غاسر ، rhizotomy,retrogasserian
قطع جذر العصب مثلث التوائم

معين ، شبه المعين rhomboid = rhomboidal
في شكل المعين .

المادة البيضاء (في النسيج العصبي) rhyparia = materia alba
مصطلح متروك .

نظم ، إيقاع منتظم ، نسق rhythm

نظم القلب ، إيقاع القلب rhythm, heart

طعم الضلع rib graft

طعم عظمي يؤخذ من القفص الصدري للمريض ، وعادة ما
يكون ذاتي المنشأ في طبيعته .

شريط ribbon

قوس شريطية ribbon arch

طريقة تقويمية من سلك منبسط متوافق مع القوس السنية ،
يستخدم لتشيت حركة الأسنان ؛ نوع من القوس الموسعة
(Expansion arch) .

طريقة شريطية مقوسة ribbon arch appliance
انظر طريقة (Appliance) .

مواصفات القوس الشريطية ribbon arch configuration

طوق شريطي ribbon band

ريبوفلافين = فيتامين B₂ riboflavin = vitamin B₂

مُسَمَّى صيدلاني بريطاني كما كان سابقاً فيتامين B₂ ، وهو
مسحوق بلوري أصفر يتدخل باستقلاب الخلايا الحية .
يوجد في اللبن ، والكبد ، والجن ، والبيض ، والشعير
وأطعمة أخرى ؛ يستعمل في علاج حالات عوز
الريبوفلافين .

الحمض النووي الريبسي = الرنا ribonucleic acid = RNA

جسيم ريباسي ، ريباسة ، ريبوسوم ribosome

مكوّن جُبيبي للخلية يحتوي على الحمض الريبسي النووي
RNA ، وظيفته إنتاج البروتينات .

تاج ريتشموند Richmond's crown

نسبة إلى س . م . ريتشموند ، C.M.Richmond ،
1902-1835 ، طبيب أسنان أمريكي .

تاج ذهبي ذو وجه خزفي مثبت بوتر في جذر السن .

كساح ، داء الكساح ، رحد rickets

نقصص تمعدن الهيكل العظمي في الطفولة المرافق لعوز
الفيتامين D ؛ وتشمل أعراضه : عيوب فموية ، ونمو فكي
متأخر ، وتأخير إغثار الأسنان ، وسوء توضع الأسنان يؤدي
إلى تشوهات في العظم وتصور تكلس الأسنان ، يعالج
بجرعات كافية من الفيتامين D والضوء فوق البنفسجي أو
ضوء الشمس .

الريكتسيات (زمرة جرثومية دقيقة) ، الريكتسية Rickettsia
نسبة إلى هـ . ت . ركتس ، H.T. Ricketts ، 1910-1871 ،
أخصائي أمراض أمريكي .

جراثيم من فصيلة الريكتسيات ، تُشاهد كعُصي قصيرة غير
متحركة ، سالبة الجرام هوائية ؛ جرثومة طفيلية دقيقة تسبب
التيفوس (Typhus) والحمى البقعاء (Spotted fever) .

1- شقي ، شقائي (متعلق بالشقّ Fissure) rictal

2- شرجي (متعلق بالشرح Rectus) .

1- شق ، انشقاق ، شقاق rictus

2- فرجة ، فُتحة

فلح الحنك ، شقاق أرنبى rictus lupinus = cleft palate
(شق قبة الحنك)

1- حافة ، مُرتفع ، ارتفاع ridge

2- حيد ، حرف

التواء السنخي المتبقي والأنسجة الرخوة المغطية له بعد قلع
الأسنان .

الحافة السنخية ، الارتفاع السنخي ، الحرف ridge,alveolar
السنخي ، الحيد السنخي

1- الارتفاع العظمي (التواء السنخي) في الفك العلوي أو
الفك السفلي الذي يشتمل على الأسنان (أسناخ
الأسنان) .

2- الجزء المتبقي من التواء السنخي والنسيج الرخو المغطّي له
بعد خلع الأسنان .

زيادة الحرف ، ازدياد الحرف ridge augmentation

زيادة ارتفاع وعرض الارتفاع السنخي أو الحيد السنخي
بواسطة استخدام العظم أو بدائل العظم .

حافة قاعدية ، حرف قاعدي ridge,basal = cingulum

ارتفاع لساني لثوي

حرف عنقي شدي ، ارتفاع عنقي خدي ridge,buccocervical

ارتفاع على السطح الخدي لرحى لبنية قرب عنق السن .

ridge,buccogingival =	الحرف اللثوي الشدقي =	شريط عريض ظليل غير مُنفذ للضوء أو الأشعة يشاهد في
bucco cervical ridge	الحرف العُنُقِي الشدقي	الجزء الأمامي للفك السفلي ويمثل ارتفاعاً على الجهة الشفوية
	بروز لثوي خدي أو ارتفاع لثوي شدقي على السطح الوجهي	للفك السفلي .
	فوق الملتقى المينائي الملاطي في الأرحاء اللبنية .	
ridge,center of	مركز الحرف ، مركز الارتفاع	ridge,mucous membrane =
	الخط المنصف اللساني الشدقي للحرف المتبقي .	= حرف غشائي مُخاطي
ridge crest	عُرف الحافة ، عُرف الحرف	sublingual fold
	أعلى سطح مستمر للحرف المتبقي ، وليس من الضروري أن	الطية تحت اللسان
	يكون في مركز الحرف .	ridge,mylohyoid
ridge ,dental	حرف سني ، حافة سنية	الحرف الضرسِي اللامي ، الحيد الضرسِي
	أي ارتفاع على السن يكون حدة أو حافة .	اللامِي
ridge,edentulous	حرف أدرَد ، حرف بلا أسنان =	ارتفاع من العظم على السطح الداخلي للفك السفلي من
= alveolar ridge	حرف سنخي ، ارتفاع سنخي	الناحية اللسانية من جسم الفك السفلي في منطقة الأرحاء ،
ridge extension = vestibuloplasty	توسيع الحرف ، امتداد	يعمل كمركز لألياف العضلة الضرسية اللامية .
	الحرف = تصنيع الدهليز ، تقويم الدهليز	ridge,oblique
	عملية جراحية داخل الفم لتعميق الدهليز الشفوي أو الدهليز	حرف مائل ، الحيد المائل
	الشدقي أو الدهليز اللساني .	ارتفاع يسير مائلاً عبر السطح الإطباقِي لرحى علوي وهو
ridge,external oblique	الحرف الظاهر المُنحرف	ارتفاع متغيّر أو بروز مائل يمتد عبر السطح الإطباقِي للأرحاء
ridge,fibrous	حرف ليفي	العلوية هوناج عن التقاء الارتفاعين المثلثين من الحدة
	نسيج ليفي يحل محل العظم عند قمة الحافة السنخية .	الوحشية الشدقية والحدة الإنسية اللسانية .
ridge,flabby	حرف مُترهل	ridge,palatine
	نسيج مترهل يحل محل العظم عند قمة الحيد .	ارتفاع حنكي ، حرف حنكي
ridge,flat	حرف مُسطّح ، حيد مُسطّح	الدرز المتوسط والتغضّئات المخاطية الجانبية على الحنك
ridge lap	تراكُب الحرف	الصلب .
	1 - الجزء من السن الصناعية المتاخمة أو المجاورة للحيد	ridge,Passavant's =
	المتبقي .	حرف پاسافان (الحرف البلعومي
	2 - جزء من السن الصناعية يرتكز على الحيد المتبقي عند عدم	Passavant's bar =
	استخدام جناح .	= عارضة پاسافان ،
ridge,linguocervical	حرف عُنُقِي لساني ، حيد عُنُقِي لساني	Passavant's pad
	حرف على السطح اللساني لسن أمامية ، قريب من العنق .	وسادة پاسافان
ridge,linguogingival =	ارتفاع لثوي لساني ، حرف لثوي	بروز أو انتفاخ الجدار البلعومي الخلفي المكون من الجزء
linguocervical ridge	لساني = ارتفاع عُنُقِي لساني	العلوي للعضلة القابضة العلوية للبلعوم أثناء عملية البلع أو
ridge,marginal	حرف حافوي	إخراج الصوت .
	أي من الحواف المينائية الثخينة التي تكون الحافة الوحشية	ridge,residual =
	الإطباقية أو الحافة الإنسية الإطباقية للأسنان الخلفية وحواف	الحيد المتبقي ، الحرف المتبقي = حرف سنخي
	السطح اللساني للأسنان الأمامية .	aleveolar residual ridge
ridge ,maxillary = dental lamina	حرف فكي علوي =	متبق ، حيد سنخي متبق
	صفحة سنية	الجزء من الارتفاع السنخي والنسيج الرخو المغطي له الذي
ridge,mental	حافة ذقنية ، ارتفاع ذقني ، حرف ذقني	يتبقى بعد قلع الأسنان .
		ridge slope,mandibular
		المنحدر الأمامي الخلفي للفك
		السفلي
		anteroposterior
		منحدر قمة الارتفاع المتبقي السفلي من منطقة الرحي الثالثة
		إلى أقصى جهة أمامية على الحافة السفلية للفك السفلي كما
		يشاهد من الجانب .
		ridge,sublingual =
		الحرف تحت اللساني = الطية تحت
		sublingual fold =
		اللسانية = اللجام اللساني
		frenulum linguae
		ridge,supplemental
		حرف إضافي ، حيد إضافي
		ارتفاع مينائي ليس من الطبيعي وجوده على سطح السن .
		أي ارتفاع شاذ أو ارتفاع زائد على سطح السن .

ridge support	تدعيم الحرف ، تدعيم الحفاف	right maxilla	فك علوي أيمن
ridge,transverse	الحرف المستعرض ، الحيد المستعرض	rigid	صلب ، قاس
	ارتفاع أو بروز يتكون من التحام ارتفاعين مثلثين مستعرضين على السطح الإطباقى للضواحك السفلية (الارتفاع الخدي والارتفاع اللساني للحدبات) .	rigid fixation	تثبيت جزئين من العظم باستخدام صفيحة معدنية أو مسامير لمنع حركتهما .
	ارتفاع يوجد على الرحي العلوية يمتد من السطح الخدي إلى السطح اللساني .	rigidity	قساوة ، صلابة ، قسوة ، صمك
ridge,triangular	الحرف المثلث	rigor	صمك
	ارتفاع أو بروز على السطح الإطباقى للأرحاء الخلفية الذي يمتد من نقطة على الحدبة إلى قرب مركز التاج .		نوبة حادة من الرعشة ، تكون عادة مصاحبة للحمى الحادة .
ridge relation	علاقة حرفية	rim	حافة مرتفعة ، حتار ، حافة ، ارتفاع
	العلاقة الموضعية للحيد العلوي مع الحيد السفلي .		انظر أيضاً حتار إطباقى (Occlusal rim) .
Riga's aphthae	قُلاع ريجا ، بشرات ريجا	rim,Bickel's	حافة بيكل
	نسبة إلى أ. ريجا ، A. Riga ، 1919-1832 ، طبيب إيطالي .		نسبة إلى ج. بيكل ، G.Bickel ، القرن التاسع عشر ، طبيب ألماني
	قُلاع مميز على اللسان ، والأغشية المخاطية بالفم ، ومجرى القناة الهضمية .		منطقة من النسيج اللمفاوي تتكون من اللوزتين البلعومية واللسانية والنسيج اللمفاوي للحنك الرخو .
Riga's disease = Fede's disease	داء ريجا ، مرض ريجا	rim,bite = occlusal rim	حافة العضة ، حتار العضة = حافة إطباقية ، عضة الشمع
	(الورم الجبسي للجسيم اللسان) ، مرض فيد = Riga - Fede's disease = Riga's aphthae	rim, occlusal = bite rim	حتار إطباقى ، حافة إطباقية = حتار العضة
	مرض ريجا فيد = قُلاع ريجا		ارتفاع من الشمع يُركب على قاعدة البدلة السنية ؛ يستخدم لتسجيل العلاقة بين الفكين .
Riggs' disease =	داء ريجز = التهاب دواعم السن	rim,record	حتار التسجيل ، حافة التسجيل (حافة الإطباق)
	المركب ، رُعال ، تقيح سنخي سني	rim, wax	حرف شمعي
	نسبة إلى ج. م. ريجز ، J.M. Riggs ، 1885-1810 ، طبيب أسنان أمريكي .	rima	شق ، فتحة ، مشق
right	1- قائم	rima glottidis = glottis	مشق المزمار = مزمار
	2- أيمن		الفرجة بين الأوتار الصوتية .
right angle	زاوية قائمة	rima oris	مشق الفم
right angle handpiece	القبضة ذات الزاوية القائمة	rimal	شقي ، مشقي
right angle technique	طريقة الزاوية القائمة ، أسلوب الزاوية القائمة		متعلق بالشق أو الفتحة .
	انظر التصوير الإشعاعي (Radiography) ، وأسلوب التوازي (Paralleling technique) .	rimose = rimous	مشقوق ، مشقق
right common carotid artery	الشريان السباتي الأصلي الأيمن	ring	حلقة ، دائرة
	أقصر الشريانين السباتيين الأصليين ، بنشأ من الجذع العضدي الرأسي ، ويمتد مائلاً من مستوى التمثفصل القصي الترقوي إلى الحافة القحفية للغضروف الدرقي ليتفرع إلى الشرايين السباتية اليمنى . قارن مع الشريان السباتي الأصلي الأيسر (Left common carotid artery) .	ring,casting	حلقة الصب
			انظر صب (Casting) .
right lateral movement	حركة جانبية يمين	ring clasp	مشبكة حلقيية
			انظر مشبكة (Clasp) .
		ring ,infancy	حلقة الرضوعية
			الخط المحدد لتوقف تكلس ميناء السن في حوالي الشهر الثاني عشر من العمر .
		ring,inlay	حلقة الترسية

ring,investment	حَلَقَة الكسوة	RME = rapid maxillary expansion	[مختصر] توسيع فكي علوي سريع
ring,neonatal =neonatal line	حَلَقَة وليدية = خط ولادي		انظر توسيع حنكي سريع (Palatal rapid expansion) .
Ringer's solution	محلول رينجر	RNA = ribonucleic acid	[مختصر] الحمض النووي الريبي
	نسبة إلى س . رينجر 1835 - 1910 ، عالم وظائف الأعضاء إنجليزي .		مادة توجد في كل الخلايا الحية تنظّم تصنيع البروتين الخلوي . مشابهه في تركيبها لمادة الحمض النووي الريبي منقوص الأكسجين (Deoxyribonucleic acid = DNA) .
	محلول فيزيولوجي إسوي التوتري يحتوي على كلوريد الصوديوم (الملح الشائع) ، وكلوريد الكالسيوم ، وكلوريد البوتاسيوم في ماء معقّم ، يستخدم في طب الأسنان كسواغ رئيسي لعناصر محلول التخدير الموضعي .	Roach's clasp	مشبكة روتش
rinse	يَغْسَل ، يُضَمَض ، يشطف		مشبكة بأذرع ذات امتدادات بشكل العارضة من الوصلات الرئيسية أو من داخل قاعدة البدلة السنية ، تمر الأذرع بمحاذاة الأنسجة الرخوة وتصل نقطة التلامس أو منطقة التلامس على السن من اتجاه الإطباق اللثوي .
rinsing	عَسَل ، غَسول ، مَضْمُضَة ، مَضَامُض		انظر مشبكة (Clasp) .
rinsing,mouth	عَسول فَمَوِي ، مَضْمُضَة فَمَوِيَة	Risdon's approach	اقتراب رزدون ، منتفذ رزدون
			أسلوب جراحي لتعرية زاوية الفك السفلي أو الشعبة الصاعدة للفك السفلي عن طريق شقّ تحت وخلف زاوية الفك السفلي من خارج الفم .
risk	مُخاطرة ، مُجازفة ، اختطار	robust	مقاوم ، قوي ، صامد
risorius muscle	العضلة الضاحكة ، العضلة الضحكية ، العضلة المضحكة	robust construction	بناء صامد
	تسحب زاوية الفم جانبياً .	Rochelle's salt = sodium postassium tartrate	ملح روشيل = طرطرات البوتاسيوم والصوديوم
risus sardonicus	تضاحك ساخر ، تكشيرة سردونية (لاتينية)	Rochette's bridge	جسر روشيت
	تشجّ عَضْلي وَجْهي يُؤدي إلى سُحنة متجهمة ذات ضحكة صفراوية ، تشاهد في حالات الكزاز (Tetanus) .		جسر ثابت تلتصق الجاسرات فيه بالأسنان الداعمة بواسطة التخریش الحمضي ، وتحتاج إلى حد أدنى من التحضير ، وتثقب الجاسرات فيه لزيادة الثبات الألي
Rivalta's disease = actinomycosis	مرض ريفالتا ، داء ريفالتا = داء الفطر الشعاعي	Rockwell's hardness number	رقم الصلابة بحسب روكويل
	نسبة إلى س . ريفالتا ، 1852-1893 ، طبيب بيطري إيطالي .		انظر صلابة (Hardness) .
riveting	برشمة ، تثبيت بإحكام	Rockwell's hardness test	اختبار روكويل للصلابة
riveting hammer	مطرقة البرشمة		انظر صلابة (Hardness) .
Rivet's angle	زاوية ريفت	rod	1- عمود ، قضيب ، عود
	زاوية مثلثية تتكوّن من تلاقي نقطة القاعدة والنقطة السنخية والنقطة الأنفية ، وتقاس عند النقطة السنخية (Prosthion) .		2- مزلاج
Rivinus' gland = sublingual gland	غُدّة ريفينوس = الغدة تحت اللسان	rod, aluminum	قضيب ألنيوم ، عود الألنيوم
	نسبة إلى أ . ك . ريفينوس ، 1652-1723 ، مشرّح ألماني .	rod, analyzing	عمود التحليل ، عود التحليل
rivulose	مُتموج		أداة أسطوانية تستخدم في العمليات المسحية لتحديد موضع قَمّة الأسنان أو المحيط الأكبر للسن أو موضع الغُور . انظر ماسح ، مخطط (Surveyor) .
riform	رُزي الشكل	rod,carbon marking	عود فحم التعليم
			واسم من الفحم يستخدم متعامداً على صفيحة معدنية في

الماسح أو المخطّط يستخدم لتحديد أكبر محيط للأسنان . انظر
ماسح ، مخطط (Surveyor) .

rod,condyle عُدود القيمة

rod,ear عُدود الأذن ، مزلاج الأذن

rod, enamel = enamel prism قضيب الميناء = نبايت مينائية
فُضبان متوازية متقاربة أو مواشير متوازية متقاربة تكون ميناء
السن .

rods,prismatic نبايت موشوريه

rods,quartz عيدان الكوارتز

rods,silicate عيدان السيليكات

rods ,tri - calcium phosphate عيدان ثلاثي فوسفات
الكالسيوم

rodent ulcer = basal cell carcinoma = القَرحة القارضة =
سرطانة الخلايا القاعدية
سرطانة الخلايا القاعدية الجلدية ذات المنشأ السطحي ، تنشأ
من خلايا البشرة ، نادرة الحدوث قبل العمر المتوسط ، يُصيب
عادة الوجه ، خصوصاً عند الأشخاص ذوي الجلد الأشقر
الذين يتعرضون للشمس لفترة طويلة . يكون العلاج بواسطة
الاستئصال أو المعالجة الإشعاع . انظر أيضاً سرطانة الخلايا
القاعدية (Basal cell carcinoma) .

roentgen رونتجن ، رونتجين ، وحدة قياس الإشعاع
وحدة أساسية لقياس الأشعة المتأينة في الجو ، وهي كمية
الإشعاع اللازمة لإنتاج شحنة كهربية ساكنة في سنتيمتر
مُكعّب من الهواء ؛ الملليروننتجين (mR) يساوي 1/1000 من
الروننتجين (R) . وهي وحدة قياس قديمة للتعرض الإشعاعي
حل محلها اليوم كرما (Kerma) .

roentgen rays أشعة رونتجن ، الأشعة السينية
فلهم كونراد رونتجين ، Roentgen, Wilhelm Conrad
أشعة رونتجن لوليم كونراد .
عالم بالطبيعيات ألماني ، مكتشف الأشعة السينية في سنة
1895 ، حاز جائزة نوبل سنة 1901 .

roentgen equivalent man = rem جرعة شعاعية
جرعة الإشعاع التي تحدث نفس التأثيرات الحيوية في الإنسان
مثل واحد رونتجن من الأشعة السينية أو أشعة جاما .

roentgeno - (سابقة) شعاعي

roentgenogram = roentgenograph = صورة شعاعية

radiogram = radiograph
نسبة إلى و . ك. فون رونتجين ، W.K. von Roentgen ،
1845-1923 ، فيزيائي ألماني .
صورة تؤخذ باستخدام أشعة رونتجين أو الأشعة السينية .

roentgenograph = radiograph صورة شعاعية
انظر صورة شعاعية (Radiograph) .

roentgenography = radiography تصوير شعاعي
عملية التقاط الصورة الشعاعية .

roentgenography = rontgenography تصوير شعاعي

roentgenography ,body- section= تصوير شعاعي لطبقات
الجسم = تصوير طبقي

tomography

roentgenography,extra-oral تصوير شعاعي من خارج
الفم

roentgenography,intra - oral تصوير شعاعي من داخل
الفم

roentgenologist اختصاصي الأشعة

roentgenology علم الأشعة
علم استخدام الأشعة في تشخيص الأمراض وعلاجها .

Roger Anderson's pin fixation التثبيت بدبوس روجر
أندرسون
جهاز ذو عارضة معدنية ولولب خارج الفم يستخدم لتقريب
وتثبيت العظام المكسورة للوجه والفكين .

Roger's reflex = منعكس روجيه =
المنعكس اللعابي المريئي
نسبة إلى ج . هـ . روجر ، G.H Roger ، 1860-1946 ، عالم
وظائف الأعضاء فرنسي .

roll لفافة ، لفة

roll,cotton = cotton wool roll لفافة قطن

roll,cotton wool لفافة القطن الطبي

لفافة صغيرة من القطن تستخدم في الفم لامتناس
اللعاب ، وتساعد على جفاف منطقة العمل .

rolling mill مرّفاق
جهاز لتحويل كتلة المعدن إلى رقائق .

rongeur forceps ملقط قُطع العظم
نوع من الملاقط السميكة والقوية يستخدم لقطع العظم .

rongeurs = bone- nibbling forceps = ملقط =
قَاضم للعظم = جفت لقطع العظم

bone- cutting forceps

roof سَقْف

roof of the mouth سقف الفم ، قُبّة الحنك

room عُرفة

room,examination عُرفة الفحص ، عُرفة المعاينة

room, laboratory عُرفة المختبر ، عُرفة المخبر

room, operating عُرفة المعالجة ، عُرفة العمليات

room ,reception	عُرْفَة الاستقبال	بالإبر الشائكة وتستخدم للإمسك باللب السني لنزعه
room,waiting	عُرْفَة الانتظار	واستئصاله ، وتعرف الإبر عديمة الأشواك بالإبر الملساء
root	جَـذْر	وتستخدم لجلس قنوات الجَـذْر . تصنع كل من الإبر الشائكة والإبر الملساء بأقطار وأحجام مختلفة وأنصال ذات أطوال مختلفة ومتنوعة .
		الجزء من السن المنظمر في اللثة والمغطى بالملاط ، والمتصل بالرباط حول السن ثم بالعظم ؛ الجَـذْر من الحافة العُـقْـيَة إلى الذروة . لا يمكن مشاهدة الجَـذْر عادة في التجويف الفموي ويوجد بكامله في النتوء السنخي متصلاً بالأربطة حول السنية . الأسنان الأمامية لها جَـذْر واحد (النباب والقواطع) ، أما الأسنان الخلفية فقد يكون لها جَـذْران (الضاحك الأول العلوي ، الرحي الأولى السفلية ، الرحي الثانية السفلية) أو جَـذْر واحد (الضاحك الثاني العلوي وكل الضواحك السفلية) ، أو ثلاثة جذور (الأرحاء العلوية) .
root abscess = apical granuloma	خُـراج الجَـذْر = الورم الحبيبي الذروي	root canal cement
root,accessory	جَـذْر إضافي ، جَـذْر مُـلْحَق	root canal culture
	جَـذْر إضافي ، يختلف في الحجم والشكل والاتجاه عن الجَـذْر الرئيسي أو الجذور الرئيسية	مستنبت قناة الجَـذْر ، مزرعة قناة الجَـذْر
root amputation =	1- بتر الجَـذْر	وسَط استنباتي لقناة الجَـذْر يُطعم بمادة من قناة الجَـذْر أثناء العلاج من أجل تحديد وجود كائنات دقيقة حيّة وذلك باستنبات الكائنات الحية في وسَط صناعي عند درجة حرارة مناسبة للنمو وذلك باستخدام جهاز شبيه بالفرن ؛ يتحول الوسط الاستنباتي إلى وسط عكر عند وجود كائنات دقيقة حية . هذه الطريقة للتحقق من عدوى قناة الجَـذْر بالكائنات الدقيقة ، يوضع قمع ورقّي في قناة الجَـذْر يُسحب ويستخدم في طُرُق الاستنبات واختبار الأحياء المجهرية .
radisectomy	2- جراحة قُـطْع الجَـذْر	root canal culture medium
	الفصل الجراحي وإزالة أحد الجذور من سن متعددة الجذور مع الإبقاء على الجَـذْر أو الجذور المتبقية .	وسط استنباتي لقناة الجَـذْر
root,anatomical	جَـذْر تشريحي	وسط صناعي صالح لنمو الزمر الجرثومية لعدوى قنوات الجَـذْر ، مثل وسط حساء نقيع القلب و الدماغ ، وسط مرق فول الصويا بالتريبتيكاز ، وسط جلو كوز أسيت ، وسط الأجار (Agar) (0.1 - 0.3%) تحضر استنبات بمستويات مختلفة من الضغط الجزئي للأوكسجين لتحديد حاجة الكائنات الدقيقة للأوكسجين .
	الجزء من السن المغطاة بالملاط .	root canal culture test
root apex	قمة الجَـذْر ، ذروة الجَـذْر	طريقة لتحديد الحالة الجرثومية لقناة الجَـذْر . يطعم وسَط استنباتي مناسب لقناة الجَـذْر بطعم من قناة الجَـذْر ثم يوضع في حاضن جرثومي لمدة 48-72 ساعة . يستدل على نمو الكائنات الدقيقة بتعكير الوسط بعد الحضانه .
root canal	قناة جذر السن	root canal debridement
	قناة تحتوي على الأعصاب والأوعية الدموية والأوعية اللمفية في السن . تجري من حجرة اللب إلى ذروة الجَـذْر وتكون محاطة بالعاج . القنوات الإضافية أو القنوات الجانبية هي تفرعات من القناة الرئيسية تمتد إلى سطح الجَـذْر . مصطلح عامي يقصد به معالجة قناة الجَـذْر (Root canal therapy) .	تنظيف قناة الجَـذْر
root canal access	مدخل قناة الجَـذْر	إزالة المواد العضوية والمواد غير العضوية والكائنات الحية الدقيقة من قناة الجَـذْر بواسطة الوسائل الميكانيكية أو الكيميائية أو كليهما معاً .
	حفرة في تاج السن تحضر من أجل الحصول على منفذ مباشر لتنظيف ، وتوسيع وتشكيل ، وحشو قنوات الجَـذْر .	root canal dressing
root canal,accessory	القناة الإضافية للجَـذْر	أدوية توضع في قناة الجَـذْر .
	فرع من القناة الرئيسية عند أي نقطة من الجَـذْر .	root canal drying
root canal broach	إبرة قناة الجَـذْر	تجفيف القناة الجذرية
	أداة تستعمل داخل القناة ذات نصل مؤنّف من الصلب المرن ، بأشواك أو بدون أشواك . تعرف الإبر ذات الأشواك وهي أدوات لبرد وتوسيع وتشكيل قنوات الجَـذْر . تُصنّع	root canal explorer
		مبرد قناة الجَـذْر
		انظر إبرة (Broach) .
		root canal file
		مسبر قناة الجَـذْر
		1- أداة تستعمل داخل القناة ذات ساق صلب مؤنّف مرن ، وهي أدوات لبرد وتوسيع وتشكيل قنوات الجَـذْر . تُصنّع

التاجي للقناة بعد ذلك ، بواسطة تكثيف أقماغ الكوتابركا الإضافية .

طريقة جونسون المعدلة
root canal filling, Johnson's modification method =

لحشو قناة الجذر =
طريقة الانتشار

تعديل لطريقة كالاهاان لحشو قنوات الجذر حيث تغمر القناة أولاً بالكحول . ينتشر عنصر الكلوروفورم المكون للحلول الكلوروفورم والراتين بعمق داخل قنيات العلاج نتيجة وجود الكحول للاستفادة من الراتين في السد المحكم للعلاج وقنيات العلاج .

التكثيف الجانبي لحشو قناة الجذر =
root canal filling, lateral condensation = multiple cone method

طريقة لحشو قناة الجذر بجمع أولي من الكوتابركا أو العضة تنطبق بإحكام بصحبة الإسمنت الساد أو المعجون الساد ، ثم يسد بقية الفراغ في القناة بأقماغ الكوتابركا الإضافية . تستخدم نثرات قناة الجذر أو مكثفات قناة الجذر لرص أقماغ الكوتابركا داخل القناة جانبياً ، وأحياناً رأسياً لتكثيفها ولخلق فراغ لزيد من أقماغ الكوتابركا الإضافية .

طريقة الحشوة الراجعة لحشو قناة الجذر
root canal filling, retrofilling method

طريقة لسد قناة الجذر بواسطة حشوة عن طريق ذروة الجذر ، بعد قطع الذروة . تستعمل طريقة الحشوة الراجعة حينما يتعذر علاج قناة الجذر ، ولأسباب مختلفة ، من خلال التاج . يطلق عليها أيضاً حشو نهاية الجذر (Root-end filling) أو الحشو العكسي (Reverse filling) .

طريقة الحشو الجزئي
root canal filling, sectional method لقناة الجذر

طريقة لحشو قنوات الجذر ، بأقماغ مختارة مسبقاً من الكوتابركا تقطع إلى قطع من 2-3 ملم ، ثم تملأ القناة بهذه القطع (بعد تسخينها قليلاً) حتى تزداد في الحجم داخل القناة . يسخن ويلصق الجزء العلوي من قمع الكوتابركا بقمة الطرف الساخن للراص ، ويحمل إلى الجزء الذروي من القناة . تسخن القطع الأخرى قليلاً ثم تكتف أو تدك ، واحدة كل مرة ، مع القطع الأخرى السابقة من الكوتابركا . تستمر هذه العملية حتى تملأ قناة الجذر تماماً .

طريقة القمع الواحد لحشو
root canal filling, single cone method

طريقة لحشو قناة الجذر بجمع مفرد من الكوتابركا أو الفضة ينطبق بإحكام داخل قناة الجذر بمصاحبة إسمنت ساداً أو معجون ساد .

ثلاثة أنواع من مبرد قناة الجذر حسب نوع النصل : مبرد لولبي ، أو مبرد مفتول ؛ ومبرد ذيل الفأر والمبرد الشائك أو مبرد هدستروم .

2- أداة تمسك باليد تثبت على القبضة ذات طرف عامل شبيه بالمبرد ، تستخدم لتنعيم وتوسيع أقبية الجذر عن طريق حركة ترددية وليس عن طريق الدوران .

مبرد شائك لقناة الجذر
root canal file, barbed

مبرد هدستروم لقناة الجذر
root canal file, Hedstrom's

مبرد ذيل الفأر لقناة الجذر
root canal file, rat tail

مبرد لولبي لقناة الجذر
root canal file, spiral

مبرد مفتول لقناة الجذر
root canal file, twist

حشوة قناة الجذر
root canal filling

أية مادة أو مجموعة مواد توضع داخل قناة الجذر بغرض سدها . توجد العديد من طرق وأساليب سد قناة الجذر .

أداة تكثيف حشوة قناة الجذر ،
root canal filling condenser مكثف حشوة قناة الجذر

أداة يدوية رفيعة مؤنفة ذات طرف مسطح ، مقطوعها العرضي دائري مصممة لتكثيف أو رص المواد الحاشية في قنوات الجذر .

مكثف حشوة قناة الجذر =
root canal filling compactor = مكثف ماك سبادن
McSpadden's compactor

أداة يدوية لتكثيف الكوتابركا في قناة الجذر .

مواد حشوة قناة الجذر
root canal filling materials

قمع حشوة قناة الجذر
root canal filling point قمع مؤنّف دقيق يستخدم لسد قناة الجذر .

قناة الجذر المبطن بالذهب
root canal .gold - lined

حامل المعجون الحاشي لقناة
root canal paste carrier =

الجذر = الحاشي الدوار للمعجون =
rotary paste filler =

حاشي قناة الجذر = حاشي
lentulo filler = spiral root

قناة الجذر الحلزوني
canal filler

أداة دوارة تركيب على القبضة لنقل المواد إلى قناة الجذر بفعل الدفع المركزي . طرفها العامل من السلك الحلزوني الدقيق .

طريقة كالاهاان لحشو
root canal filling, Callahan's method

طريقة لحشو قناة الجذر وضعها لأول مرة ج . ر . كالاهاان (J.R.Callahan) في سنة 1914 . تجفف القناة أولاً ثم تملأ بمحلول كلوروفورم يحتوي على راتين خاص ، ثم يُدفع قمع الكوتابركا داخل القناة حتى يصل إلى الذروة حيث يكون مذاباً في المحلول . تسد أي فراغات تظل في الجزء

root canal filling,vertical condensation with warm gutta - percha method	طريقة حشوة قناة الجذر بالتكثيف العمودي لقمع الكوتابركا الساخن	علاج آلي وحيوي كيميائي للجملة القنوية الجذرية ، من أجل معالجة الأمراض اللبية أو الأمراض حول الذروية أو كليهما معاً ، والمساعدة على التئام وإصلاح الأنسجة حول الذروية .
root canal instrument	أداة قناة الجذر	تسوس الجذر تسوس في الملاط ، ينتشر بسرعة إلى العاج ويحتمل وصوله إلى لب السن .
root canal medicament	دواء لقناة الجذر	ملاط الجذر
root canal plugger	مدك قناة الجذر ، مكثف قناة الجذر	الجذر الإكلينيكي ، الجذر الطبيعي
root canal reamer	موسعة قناة الجذر	جزء من الجذر التشريحي يتصل بالعظم السنخي بواسطة الرباط حول السني .
root canal sealer cement	الإسمنت الخاتم لقناة الجذر	root curettage
root canal spreader	فارشة قناة الجذر ، ناشر قناة الجذر	إزالة النفايات وتسوية الجذر ليصبح ذا سطح أملس للمساعدة على شفاء النسيج اللثوي .
root canal standardized instrument	أدوات قناة الجذر المعيارية	root dehiscence
root canal system	الجملة القنوية الجذرية	تفزز الجذر ، انفلاق الجذر ، تفتح الجذر
root canal therapy = RCT	معالجة قناة الجذر	انكشاف السطح الدهليزي لجذر السن على التجويف الفموي .
		root diaphragm
		حاجز الجذر
		root, distal
		جذر وحشي
		root elevator
		رافعة الجذر
		root end cyst
		كيسة نهاية الجذر
		root - end filling = retro filling method root canal filling
		حشو نهاية الجذر = طريقة الحشو الراجع لقناة الجذر
		root - end resorption
		ارتشاف نهاية الجذر
		root face
		وجه الجذر ، سطح الجذر
		root filling
		حشوة الجذر ، حشو الجذر ، حشوة القناة
		1- إدخال مادة في قناة الجذر لملئها وسدها .
		2- مادة أو مجموعة من المواد تستخدم لسد قناة الجذر .
		root filling material
		مادة حشو الجذر
		root filling ,retrograde
		الحشو الراجع للجذر
		إدخال حشوة الجذر من ذروة جذر السن لسد نهاية قناة الجذر بعد عملية قلع الجذر ، وليس من خلال حجرة اللب .

root filling ,reverse= = حَسُو الجَذَر العكسي =
retrograde root filling الحَسُو الرَّاجِع للجَذَر
root form implant غرسة بشكل جذر السن
root furcation تَشَعُّب الجَذَر
 منطقة تشريحية تتفرع عندها جذور السن متعددة الجذور .
root, lingual الجَذَر اللساني
 جَذَر لسن سفلية متعددة الجذور يوجد قريباً من اللسان .
root, mesial جَذَر إنسي
root movement حركة الجَذَر
root of the tongue جَذَر اللسان
 الجزء البلعومي الثابت للسان
root, palatal جَذَر حَنَكِي
 جَذَر لسن علوية متعددة الجذور يوجد قريباً من الحنك .
root,physiological = جَذَر وظيفي ، جَذَر
clinical root طبيعي = جَذَر سريري
root planing سَحْل الجَذَر (كشط الجَذَر)
 1 - إزالة القَلَح ، وتنعيم أسطح ملاط الجَذَر الحشن بعد إزالة القَلَح تحت اللثوي .
 2 - إزالة الملاط المتسوس وتسوية أسطح الجَذَر لتصحيح ملساء مستوية كعلاج للأنسجة حول السنية .
root proximity تقارُب الجذور
 وضع سريري ، يتميز بجذرين متقاربين لسنين مُتجاورتين ، بحيث يكون عظم التلاصق بين الجذرين رقيقاً .
root resection قطع الجَذَر ، بتر الجَذَر
 استئصال جراحي لجذر أو أكثر لسن متعددة الجذور من أجل الحفاظ على بقية السن . انظر استئصال الذورة (Apicoectomy) .
root, residual جَذَر مُتَبَقّ ، جذر شمالي
root resorption تآكل الجَذَر ، امتصاص الجَذَر
root resorption of teeth ارتشاف جَذَر الأسنان
 تخرب الملاط أو العاج أو العظم بفعل نشاط الخلايا ناقضة الملاط ، أو الخلايا ناقضة العظم مما قد يجعل الجذر قصيراً وكليلاً إذا حدث التآكل في منطقة الذروة . قد يحدث التآكل في منتصف الجَذَر ، وتكون النتيجة انثقاب قناة الجَذَر وانكشاف لب السن .
root resection = root amputation قَطْع الجَذَر ، الاستئصال
 الجزئي للجَذَر = استئصال الجَذَر ، بتر الجَذَر
 يفضل استعمال مصطلح (Root amputation) .
root, retained جذر محتبس ، جذر منظم
root retention تثبيت جَذَرِي

root sensitivity حساسية الجَذَر
root- shaped implant غرسة شبيهة بجذر السن
root sheath = epithelial root sheath غمد الجَذَر ، غلاف الجَذَر =
 غمد الجَذَر الظهاري
 1 - غلاف ظهاري يحيط بجذَر السن أثناء نموها .
 2 - غمد أو غلاف العصب .
root splitting forceps ملقط فَصْل الجَذَر ، ملقط شَطَر الجَذَر
root submersion أنطمار الجَذَر ، جَذَر مُنظم
 زيادة ثبات الجَذَر بإزالة جزء منه لينخفض مستواه عن مستوى النتوء السنخي مما يسمح بتغطيته بالنسيج الرخو ، تستخدم هذه الطريقة لتقليل امتصاص الحيد المتبقي .
root surgery جراحة الجَذَر
root trunk جَذَع الجَذَر
 الجزء من السن متعددة الجذور الواقع بين الخط العُنُقِي وتفرّع الجذور .
ropy لَـج
 شبيهة بكتلة دَبَقَة غَرَوِيَة (مصطلح يستخدم لوصف نوعية اللعاب) .
rosin (Colophony) روزين (القلفونية)
 بقايا بعد تقطير خام الترتينين (Turpentine) ، تستخدم في طب الأسنان كأحد مكونات بعض مركّبات الطبع وفي الورنيش .
rostral منقاري ، شبه المنقار
 1 - متعلق بالمنقار .
 2 - متعلق بمقدمة الجسم ، عكس دَنَب .
rostrate ذو منقار
rostriform منقاري الشكل
rostrum منقار
 منقار أو شبه المنقار ، ملحق أو إضافي .
rotary دَوَار
 حركة أداة مثبتة على المحرك السني في المعالجة السنية .
rotary abrasive ساحل دَوَار
rotary abrasive instrument أداة ساحلة دَوَارَة
rotary brush فرشاة دَوَارَة
rotary instrument أداة دَوَارَة
 أداة تدار يدوياً أو آلياً لتؤدي وظيفة مثل المثبت .
rotary metal shank ساق معدنية دَوَارَة
rotary paste filler = root canal paste carrier حاشي المعجون الدوار = حامل معجون قناة الجَذَر

rotate	يُدوّر ، يُدير يُلف حول محور .	- rrhagia	لاحقة) النزف ، زيادة الإفراز ، فرط السيّان
rotated oblique lateral projection	مرتسم جانبي مائل دائري	- rrhaphy	لاحقة) خياطة ، تدريز ، رفو لاحقة تعني خياطة (Suturing) .
rotation	1- دَوْران ، تدوير ، استدارة 2- تعاقب ، تناوب حركة دائرية لجسم صلب حول محور الدوران . (في طب الأسنان) : أول حركة للقمة الفك السفلي في الحفرة الفكية الصدغية عند فتح الفك انطلاقاً من وضعه الإطباق المركزي . (في تقويم الأسنان) : دوران السن حول محورها المركزي لتصحيح سوء وضع السن ، أو التواء تدريجي لسن طبيعية في حالة سوء وضع .	- rrhoea , rrhea , rrrh(o)ea	لاحقة) الشر ، سيّان ، دفقان (Discharge) أو انسياب (Flow) من عضو .
rotation axis	محور الاستدارة	rub	يحك ، احتكاك
rotation center	مركز التدوير	rubber	مطاط
rotational movement	حركة دورانية	rubber base	الأساس المطاطي مصطلح عام لمادة طبع سنية مرنة .
rotational tomography	تصوير شعاعي طبقي دوراني	rubber base impression material	مادة الطبعة المطاطية
rotor	السدوّار	rubber base material	مادة الأساس المطاطي
rotten	عَفْن ، فاسد	rubber cot	غطاء مطاطي ، غمد مطاطي ، إصبع مطاطي
rouge = jeweller's rouge	أحمر الصقل = أحمر الصقل للمجوهرات	rubber cup = prophylaxis cup	قمع مطاطي = قمع وقائي قمع مطاطي مرّن يستخدم بالقبضة مع معجون الصقل أو أخفان ، أو ذرور من الطباشير الأبيض أو أكسيد القصدير لتنظيف وتلميع الأسنان أو البدلات الصناعية أو الحشوات .
rouge,green	أحمر الصقل المُخضّر	rubber dam	سد مطاطي ، حاجز المطاط قطعة رقيقة من المطاط تُثقب بواسطة المثقب ثم تثبت بمشبك على السن أو الأسنان المراد معالجتها ، وذلك لعزلها عن بقية الفم ، حيث يتم تثبيت وشد أطراف الحاجز المطاطي على الإطار لحفظها بعيداً عن السن والحفاظ على منطقة العمل جافة معزولة عن اللعاب ، ومنع الأجسام الغريبة أو الفضلات ، والأدوية المركّزة من التسرب إلى الفم ، وبالتالي الحيلولة دون استنشاقها أو بلعها ، ومنع تلوّث منطقة العمل باللعاب أو بالجرائيم .
rough	خَشْن	rubber dam clamp, Ferrior's	ملقاط السد المطاطي لفرير مشبك نابض يمسك بالمنطقة العنقوية من السن لتثبيت الحاجز المطاطي وفي بعض الحالات لتثبيت لفافات القطن الطبية . توجد أحجام مختلفة من المشابك لتلائم الأرحاء ، والضواحك والقواطع .
rough surface	سَطْح خشن	rubber dam clamp forceps	ملقَط ملقاط السد المطاطي أداة ذاتية الانغلاق تستخدم لتثبيت ورفع مشابك الحاجز المطاطي على الأسنان .
rouleau	لَفّة ، نَضيدة	rubber dam frame	إطار السد المطاطي إطار مرّن يستخدم لتثبيت الحاجز المطاطي في حالة شد بعيداً عن منطقة العمل ، قد يكون من المعدن أو البلاستيك .
round	مدور ، دائري	rubber dam holder	ماسك السد المطاطي أداة لتثبيت الحاجز المطاطي في وضعه على الفم وإبعاد حوافه عن منطقة العمل ، قد تكون من المعدن أو البلاستيك .
round bur	مثقب مستدير ، سنبله مستديرة		
round cell sarcoma	السااركومة مستديرة الخلايا		
round ligament	الرباط المدور		
rpm = revolution per minute	[مختصر] لَمّة كل دقيقة ، دورة كل دقيقة		

rubber dam instruments	أدوات السد المطاطي	للأسنان من أجل التحكم في اللويحة الجرثومية وتدليك اللثة بين الأسنان .
rubber dam ligature	رباط السد المطاطي	عجلة مطاطية ، دولاب مطاطي
	خيوط حشري يربط بإحكام حول عنق السن لتثبيت الحاجز المطاطي .	فُرص إنهاء الحشوات .
rubber dam mask	قناع السد المطاطي	مُحَمَّر
	حاجز مطاط ذو شكل مختلف ، مكوّن من قطعة مربعة من الحاجز المطاط متصلبة بمربع من ورق مقوى مزود بعروتين مرتين تثبتان حول أذني المريض .	مادة تسبب احمراراً موضعياً بالجلد .
rubber dam punch	خراطة السد المطاطي	1 - يسبب لاحمرار أو تحمير للجلد
	أداة تُستخدم لتثقيب ثُقوب بأقطار مختلفة في قطعة الحاجز المطاطي .	2 - أي مادة تسبب احمراراً أو حمامي بالجلد .
rubber dam weights	أثقال السد المطاطي	حميراء = حصبة ألمانية
	ثقل معدني صغير يثبت بالحافة السفلى من الحاجز المطاطي لتثبيته وشدّه .	انظر . . حصبة ألمانية (German measles) .
rubber fingers	أصابع مطاطية ، قُفّاز الأصبع المطاطي	rudiment
rubber impression material	مادة الطبع المطاطية	رديم ، عُضو متخلف ، عضو بدئي
	مادة الميركاتان أو مادة السيليكون المصنّعة بشكل معجونين وموزّعة في أنبوب للمحقنة والأخر للطابع . من شروط استعمالها :	عُضو أو جزء من عضو إما ناقص التطور أو في المراحل الأولى من التطور .
	1 - يجب أن تكون ثخانة المادة بين الطابع والحفرة المحضّرة أقل من 2 ملم ، مما يستلزم استخدام طابع أكريلي مصنّع خصيصاً للمريض .	rudimental
	2 - تحتاج إلى وقت كاف للبلمره يصل إلى 12 دقيقة من بدء الخلط ليُسمح بنحو 8 دقائق لزمن التصلّب ، كما يجب صبّ الطبعة خلال 30 دقيقة بعد نزعها من الفم ، وذلك لتقليل تشوّه الطبعة بسبب البلمره المستمرة للمادة .	رديمي ، بدئي
	3 - تصعب إزالة مادة الطبع بالطابع من الفم بسبب قساوة المطاط المتصلب ، وأحسن طريقة لرفعها من الفم هي نزعها بسرعة في حركة موازية للمحور الطولي للأسنان .	rudimentary = rudimental
	4 - يمكن عمل نماذج عديدة من الطبعة الواحدة وهي إحدى مميزات مواد الطبع المطاطية المصنّعة ، التي لا تتوافر في مواد الطبع الغروية بسبب قساوة المطاط المتصلب .	ناقص التطور أو غير مكتمل التطور أو عضو جزئي التطور .
rubber glove	قُفّاز مطاطي	rudimentary paramolar
rubber mould	قالب مطاطي	مُجاور للرحى رديمي
rubber point	ذروة مطاطية ، قمبعة مطاطية	رُغَا
	رأس إنهاء الحشوات .	رُغَا palatinae = palatine fold
rubber polishing cup	كوب الصقل المطاطي	غضن حنكي = طية حنكية
rubber thumbstall	كُتبتان مطاطي	غضون
	كُتبتان يستعمل في تدليك الأملغم من أجل مزجه	جمع طية ، ثنية (Ruga) .
rubber tip stimulator	رأس مطاطي منبّه	ارتفاعات متعرجة على الغشاء المخاطي توجد في الثلث الأمامي من الحنك الصلب .
	أداة مطاطية مخروطية الشكل تستخدم بين الأسطح الملاصقة	rugae area of the palate
		باحة الغضون في الحنك
		rugae palatine = rugae palatina
		تَغَضُّنات حنكية ،
		تَجَعَّدات حنكية
		ارتفاعات في الغشاء المخاطي توجد على سطح الحنك الصلب .
		rugae , central papilla of the
		الحليمة المركزية للتغضنات
		الحنكية
		rupture
		تمزق ، فُتق ، انشقاق
		rupture of the membrane
		تمزق الغشاء
		rupture of the wound
		تمزق الجرح ، فُتق الجرح
		Russell's index = periodontal
		منسب راسل = مؤشر المرض
		disease index
		حول السني
		نسبة إلى أ. ل. راسل ، A.L. Russell ، طبيب أسنان أمريكي معاصر .
		rust
		صَدَأ
		rusty
		صَدَائِي ، صَدِيء
		مصاب بالصدأ .

"S" point = sella turcica	النقطة S ، النقطة السنية مركز السرج التركي
	مركز السرج التركي في الصور الشعاعية الجانبية للجمجمة .
sig. = signature	شارة ، دكسيل تستعمل في كتابة الوصفة الطبية .
Sing. = singulorum	من كل تستعمل في كتابة الوصفة الطبية .
Sn. = tin	رمز القصدير الرمز الكيميائي للقصدير (Tin) .
SNA	الزاوية SNA (في قياسات الجمجمة) : الزاوية المتكونة بين خط ممتد من النقطة السنية "S" إلى النقطة الأنفية "N" (المستوى S-N) . وخط يمتد من النقطة تحت الشوكية "A" (point "A" subpinale) إلى النقطة الأنفية "N" .
SNB	المستوى SNB (في قياسات الجمجمة) : الزاوية المتكونة بين خط يمتد من النقطة السنية "S" إلى النقطة الأنفية "N" ، (المستوى S-N) وخط يمتد من النقطة فوق الذقن "B" إلى النقطة الأنفية "N" .
S - N plane	المستوى S-N (في قياسات الجمجمة) : المستوى الذي يمر خلال مركز السرج التركي (Sella turcica) والنقطة الأفقية (Nasion) (النقطة N) ويكون عمودياً على المستوى السهمي (Sagittal plane) .
saburra	طرامة عُفونة ورائحة كريهة للضم والأسنان أو المعدة نتيجة تخمُّر فَضلات الطعام .
saburrall	طرامي
sac	كيس ، جراب ، جيب تمدد الغشاء حول السني المتصل بقمة جذر السن وامتلاءه بالسائل المتقيح .
sac, alveolar	جراب سنخي ، كيس سنخي
sac, dental	كيس سني ، جراب سني النسيج الوعائي الذي يطوق عضو المينا .
sac, enamel	جراب مينائي ، كيس المينا نسيج ضام وعائي يُغلف عضو المينا الجنيني أثناء تطور السن .

sac, fibrocelluar	كيس ليفي خلوي
sacchar-, saccharo -	(سابقة) سُكَّر سابقة تعني سكر (Sugar) .
saccharide	مُركَّب سُكَّرِي ، سُكَّرِيد أحد الكربوهيدرات (السكريات) ، وينقسم إلى سُكَّرِيد أحادي وثنائي وثلاثي .
saccharide group	زُمرة السكريات ، زمرة السكاريد
sacchariferous	سُكَّرِي
saccharin = saccharinol	سُكَّارِين مركب أبيض حلاوته أشد مائة مرة من السكروز يستخدم كمادة للتخليّة منخفضة السرعات الحرارية .
Saccharomyces	فُطر سُكَّرِي ، سُكَّرِيَاء فطر خميرة وحيد الخلية من أنواعه الممرضة الفطر السكري الأبيض (Saccharomyces albicans) .
saccular	جرابي ، كيسي شبيه لشكل الجراب أو الكيس .
saccular nerve	عَصَب الكيس ، عَصَب كيسي يعصب البقعة الكيسية . انظر مدخل جراحي (Saccularis) .
sacculated	تَكَيَّس ، ذو أكياس ، ذو أجرية
saccule	جُرَيْب ، كُيس كيس أو جراب صغير .
sacro -	(سابقة) عَجْز ، عَجْزِي
saddle	سَرَج (ج . سُرُوج) قاعدة البدلة السنية التي تستقر على المخاطية الفموية وتثبت عليها الأسنان .
saddle area	الباحة السرجية
saddleback nose = saddle nose	أنف سرجي
saddle, bounded	سرج مُرتَبط سرج محدد بوجود سن طبيعية عند نهايته أو عند كل من نهايته .
saddle, denture base	سرج قاعدة الأسنان الجزء من البدلة السنية الكاملة أو البدلة السنية الجزئية الذي يستقر مرتكزه القاعدي على المخاطية الفموية وتثبت عليه الأسنان .
saddle, free-end	سرج ذو طرف حر ، سرج طليق النهاية سرج لا توجد عند نهايته الوحشية سن طبيعية .
saddle joint	مفصل سرجي

saddle - nose أنف سرجي
saddle pontic دمية سرجية ، جاسرة سرجية
جاسرة تلامس المخاطية الفموية بشكل سرج .
saddle retention areas باحات التثبيت السرجي
saddle, tissue-borne سرج مستند على الأنسجة
saddle, tooth-borne سرج محمول على السن ، سرج سني
الإسناد
safe light ضوء مأمون ، مصباح الأمان
ضوء يستخدم في غرفة مظلمة أثناء عملية تظهير الأفلام
الشعاعية ، عندما يتم نزع الغلاف عن الأفلام ووضعها في
محلول إظهار الصورة الشعاعية حيث لا تؤثر في طبقة الفلم
الحساسة .
safeside وجه مأمون
مصطلح يستخدم لوصف مبرد أو أداة أو فُرص ساحل أو
شريط ساحل ، يكون لها جانب واحد ناعم غير ضار
وبالتالي يستخدم بين سنين متجاورتين دون الإضرار بسطح
السن المجاورة للسن المراد علاجها .
safety - eye glasse نظارات مأمونة ، نظارة واقية العين
sag resistance مقاومة التشوه
قدرة الخليطة على مقاومة التشوه عند درجات الحرارة
العالية .
sagittal= sagittalis سهمي
1- شبيه بشكل السهم أو متعلق بالسهم .
2- (في التشريح) : في الاتجاه من الأمام إلى الخلف أو في
خط الوسط . يقع في نفس مستوى الدرز السهمي .
المستوى الذي يقسم الجسم بالاتجاه الأمامي الخلفي إلى
نصفيين متماثلين متساويين ؛ المستوى المتوسط الأمامي
الخلفي (Anteroposterior median plane) .
sagittal axis محور سهمي
خط وهمي يمر خلال لقمة الفك السفلي يدور حوله الفك
السفلي في حركة التثاؤب .
sagittal fontanel اليافوخ السهمي
منطقة لينة تقع على الدرز السهمي في الوسط بين اليافوخ
الأمامي واليافوخ الخلفي ، قد توجد عند بعض المواليد الجدد
وبعض الذين يعانون من متلازمة داون (Down's syndrome) .
sagittal plane المستوى السهمي
مستوى طولي عمودي وهمي يقسم الرأس أو الفم إلى
نصفي (أيمن وأيسر) . قارن مع . . مستوى جبهوي (Frontal

plane) ، مستوى متوسط (Median plane) ، مستوى
مستعرض (Transverse plane) انظر مستوى (Plane) .
sagittal plane of head المستوى السهمي للرأس
مستوى طولي عمودي متوسط يقسم الرأس إلى نصفين ،
أيمن وأيسر .
sagittal sinus الجيب السهمي ، غار سهمي
أحد الجيبين الوريديين في الأم الجافية ، الجيب الوريدي
العلوي الذي يبدأ قريباً من عُرف الديك ويصرف داخل
تجمع الجيوب قرب المنطقة القذالية ، والجيب الوريدي
السفلي الذي يبدأ من الحافة السفلية لمنجل أو المخيخ ويتبع
الجيب الوريدي العلوي ، ليفرغ في الجيب المستقيم .
sagittal sinus, inferior الجيب السهمي السفلي
جيب وريدي يتصل بالوريد الدماغي الكبير ليكون الجيب
المستقيم . انظر جيب سهمي سفلي (Sinus sagittalis inferior)
sagittal sinus, superior الجيب السهمي العلوي
جيب وريدي يصرف في الجيب المستعرض . انظر جيب
سهمي علوي (Sinus sagittalis superior) .
sagittal split osteotomy شقّ العظم السهمي ، قطع العظم
بالشرط سهمي
عملية جراحية لتصحيح البروز فكي سفلي والعضة المفتوحة
الأمامية : تشقّ الشعبة الصاعدة للفك السفلي عمودياً بين
قطعين في القشر اللحائي ، القطع الأول خلال اللحاء
الداخلي أفقياً فوق ثقبه الفك السفلي ، والقطع الثاني خلال
اللحاء الخارجي في أماكن مختلفة تحت ثقبه الفك السفلي .
انظر قطع العظم (Osteotomy) .
sagittal suture الدرز السهمي
الاتحاد المسنن بين العظمين الجداريين للجمجمة ، الذي يمر
أسفل خط الوسط من الدرز الاكليلي إلى الجزء العلوي من
الدرز اللامي .
Saint Apollonia's disease = toothache مرض القديسة
أبولونيا = ألم السن ، وجع السن
sal مَلح
salicylate ساليصيلات ، صَفَصافات
salify يُملح ، ينملح
saline ملحي ، ينملح
متعلق بالملح .
saline, normal ملح طبيعي ، ملح نظامي
saline, physiological المحلول الملحي الفيزيولوجي ،
ملح غريزي
محلل ملحي متساوي التوتر .

saline solution محلول ملحي فيزيولوجي ، محلول ملحي
 محلول كلوريد الصوديوم في الماء ، قد يكون ناقص التوتر أو
 متساوي التوتر أو مفرط التوتر بالنسبة إلى سوائل الجسم
 بحسب الغرض من استعماله .

saline solution, hypertonic محلول ملحي مفرط التوتر
 الأسموزي

saline solution, hypotonic محلول ملحي ناقص التوتر
 الأسموزي

saline solution, normal = isotonic saline solution محلول ملحي طبيعي ، محلول
 نظامي أو عادي ، محلول ملحي عياري = محلول ملحي مساوي التوتر
 محلول فيزيولوجي 0,9% متعادل مع الدم ، قد يعطى داخل
 الوريد لتعويض الأملاح السوائل عند فقد الدم .

saliva لعاب ، ريق ، ريالة
 سائل شفاف مزلق يميل إلى القلوية تفرزه داخل الفم الغدد
 اللعابية : الغدة النكفية ، والغدة تحت الفك ، والغدة تحت
 اللسانية ، ويحتوي على ماء وإنزيمات وجراثيم ومخاط
 وفيروسات وخلايا دموية وجزيئات طعام غير مهضوم ،
 يُساعد على مضغ وهضم الطعام بواسطة إنزيم الأميلاز
 (Amylase) . اللعاب يحفظ الفم رطباً ، ويُزلق الطعام
 للمساعدة على بلعه ، ويلعب دوراً في الكلام ، والتدوق ،
 والتنظيف الطبيعي للفم والنسيج الغموي ، وله دور في
 حماية الأسنان واللثة والمخاطبة الغموية . بالإضافة إلى أنزيم
 الأميلاز الموجود في اللعاب توجد المعادن مثل الصوديوم
 والبوتاسيوم والكالسيوم ، والعديد من البروتينات ،
 والميوسين وهو المكوّن الرئيسي للمخاط ، واليوريا ، وخلايا
 الدم البيض ، وبقايا من بطانة الفم .

saliva absorbent ماصّ اللعاب
saliva ejector شافطة اللعاب ، ماصّة اللعاب ، قاذفة اللعاب
 جهاز لشفط اللعاب من الفم أثناء المداخلة السنية ، يجعل
 منطقة العمل خالية من السوائل .

saliva ejector tip = saliva ejector end رأس قاذفة اللعاب ، نهاية ماصّة اللعاب
 أنبوب ذو رأس متنوع مصنوع من البلاستيك أو المعدن . انظر
 لعاب صناعي (Artificial saliva) .

saliva, viscid لعاب لزج
salivant مُدر لللعاب ، مسيل لللعاب
salivary = salivatory لعابي
 متعلق باللعاب ، والغدد المنتجة لللعاب وقنواتها .

salivary amylase أميلاز لعابية
 انظر تيالين ، خميرة لعابية (Ptyalin) .

salivary calculi حصيات لعابية ، حصي لعابي
salivary calculus حصاة لعابية
 1- حصاة تتكوّن في الغدة اللعابية أو القناة اللعابية .
 2- رواسب كلسية تترسب على الأسطح اللسانية من الأسنان
 السفلية الأمامية أو الأسنان الأخرى فوق اللثة مباشرة .

salivary cannula قُنينة لعابية
 قُنينة معدنية أو قُنينة بلاستيك تدخل في قناة الغدة لتجميع
 اللعاب .

salivary duct قناة لعابية
 قناة تنقل اللعاب من الغدة اللعابية إلى الفم ، تتكون من ثلاثة
 أجزاء :
 أ - الجزء الذي يصل الغدة بالجزء المخطّط .
 ب - والجزء المخطّط الذي يعدّل تركيب اللعاب .
 ج - والقناة المفترزة التي تنقل اللعاب المعدّل إلى الفم .
 أنواع القنوات اللعابية :
 - قناة بارثولين (Bartholin's duct) .
 - قناة ريفينوس (Rivinus's duct) .
 - القناة النكفية (Parotid duct) .
 - القناة تحت الفك (Submandibular duct) .

salivary fistula ناسور لعابي
 منفذ شاذ من الغدة اللعابية أو القناة اللعابية يفتح في الفم أو
 على جلد الوجه أو الرقبة .

salivary gland غُدّة لعابية
 واحدة من ثلاثة أزواج من الغدد التي تفرز اللعاب داخل
 الفم ، تساعد في عملية الهضم . الغدد اللعابية الرئيسية هي
 الغدة النكفية والغدة تحت اللسانية والغدة تحت الفك .
 الغدد اللعابية تراكيب عنقودية تحتوي على العديد من
 الفصوص التي تنقسم إلى فصيصات صغيرة متصلة معاً
 بواسطة نسيج خلالي كثيف ، وأوعية دموية وقنوات .
 يتكون الفصيص من أسناخ تفرز السائل اللزج الذي يحتوي
 على الموسين . أو حويصلات تفرز السائل المصلي .
 الغدة تحت اللسانية تفرز المخاط ، والغدة النكفية تفرز السائل
 المصلي ، والغدة تحت الفك تُفرز كل من السائل المصلي
 والمخاط . فصيصات الغدد اللعابية غنية بالأوعية الدموية
 والصفائر العصبية الدقيقة . تحتوي نقير الغدة تحت الفك
 على عقدة أنجل من الخلايا العصبية .

salivary gland cancer سرطان الغدة اللعابية

مرض ورمي خبيث في الغدة اللعابية ، أكثر حدوثاً في الغدة النكفية . يكون حوالي 75٪ من الأورام التي تنشأ في الغدة اللعابية حميد ، وتتميز الأورام الحميدة بأنها ذات نمو بطيء ، عديمة الألم ، تتكون كتل متحركة متكيسة أو مطاطية القوام ؛ أما الأورام السرطانية فتتميز بنمو سريع ، وتكون صلبة ، كتلية ، ثابتة ومؤلمة دائماً حين الضغط عليها . وقد تسبب الألم ، والضرر الفكي ، والشلل الوجهي .

الوسائل التشخيصية تشمل : الصور الشعاعية للغدة اللعابية ، والصور الشعاعية للفك السفلي والذقن لتحري انتشار الورم ودراسة خلايا اللعاب المفرز من قناة ستنسن (Stensen's duct) ، ولا ينصح بأخذ خزعة مباشرة .

أكثر الأورام السرطانية شيوعاً هو السرطانة المخاطية البشرية (Mucoepidermoid carcinoma) ، والسرطانة الغدانية الكيسية (Adenoid cystic carcinoma) ، وسرطانة الخلايا الحرشفية (Squamous cell carcinoma) . يشمل العلاج عادة الاستئصال الجراحي للفص المحتوي على الورم الحميد أو الاستئصال الكامل أو البتر الكامل للغدة النكفية مع تشريح رقبتي جذري إذا كانت الإصابة في مرحلة متقدمة ، وتطبيق المعالجة الإشعاعية للأنسجة السرطانية المتبقية والناكسة ، أو غير القابلة للبتر ، والمعالجة الكيميائية في بعض الحالات .

salivary stone	حصاة لعابية
salivate	يُلبَّب ، يسيل اللعاب
salivation = ptyalism	تُلبَّب ، إلعاب ، تُلعيب
	إنتاج وإفراز اللعاب ، يتفاوت مُعدَّل إفراز اللعاب أثناء اليوم ؛ وقد يزيد بالتنبيه أو بالرؤية أو ببعض الروائح ويقل أثناء النوم .
salivator	مُلبَّب ، مسيل لللعاب ، مُسبب اللعاب
salivatory = salivary	لُعابي ، مُكثر اللعاب
	مثير لإفراز اللعاب ؛ مولد اللعاب (Sialogenous) .
salivatory duct	قناة لعابية
salivatory fistula	ناسور لعابي
salivatory gland	غدة لعابية
salivatory stone	حصاة لعابية
salivolithiasis	التحصي اللعابي ، تكون الحصيات اللعابية
Salmonella	سالمونيلة

نسبة إلى د . أ . سالمون ، D.E.Salmon ، 1914-1850 ، عالم أمراض أمريكي .
جنس من الكائنات الدقيقة ؛ عصيات متحركة ، سالبة الجرام ، توجد في الأصل كطفيلي معوي ، ممرض للإنسان .

جراثيم عسوية الشكل تلوث الطعام وتسبب تسممه . تحمل اللحوم المطبوخة الباردة التي تسخن دائماً هذه الجراثيم الممرضة .

نَفِيرِي حَنَكِي ، بَوقِي salpingopalatal = salpingopalatine
حَنَكِي ، الأُتُوب البلعومي الطبلي
متعلق بالأُتُوب البلعومي الطبلي (Pharyngotympanic tube) والحناك . متعلق بنفير أوستاك والحناك .

نَفِيرِي حَنَكِي ، بَوقِي salpingopalatine = salpingopalatal
حَنَكِي
نَفِيرِي بُلْعومي salpingopharyngeal
متعلق بالقناة الطبلية البلعومية والبلعوم ، أو متعلق بنفير أوستاك والبلعوم .

عَضَلَةٌ نَفِيرِيَةٌ بِلْعوميَّة ، salpingopharyngeal muscle =
عَضَلَةٌ بَوقِيَّةٌ بِلْعوميَّة M.palatopharyngeus
جزء من العَضَلَةُ الحَنَكِيَّة البلعومية (Pharyngopalatine muscle) .

مِلْح salt
1 - مركَّب ينتج بواسطة التفاعل بين حمض وقلوي .
2 - كلوريد الصوديوم أو ملح الطعام .

مُعَقِّمٌ مِلْحِي salt sterilizer
انظر مُعَقِّمَةٌ (Sterilizer) .

خطوط سالتر = Salter's lines = Owen's contour lines
خطوط أوين المحيطية
نسبة إلى سير صامويل ج . أ . سالتر ، sir Samuel J.A.Salter ، 1897 - 1825 ، طبيب أسنان إنجليزي .
انظر خطوط أوين المحيطية أو الكفافية (Owen's contour lines) .

مَالِحٌ salty
عِينَةٌ sample
عِينَةٌ عَشَوائِيَّة sample, random
رَمَلٌ sand
ورنيش السندروس sandarac varnish
(شجرة كبيرة من الفصيلة الصنوبرية)

محلول من الراتين الشفاف المذاب في الكحول ، يستخدم في طب الأسنان كسائل عازل وطبقة واقية للقوالب الجبسية .

1 - يُرْمَلٌ ، يسترمل sandblast
2 - تيار رَمَلِي مُرْمَلٌ ، مننظ بالرمل sand - blasted
مُرْمَلَةٌ ، المُسْفَع الرملي sand - blaster

جراثيم رَمّامة
كائنات دقيقة تعيش على الرمم .

سابقة (سابقة) ساركومة ، عضلة
sarc -, sarco -
سابقة تعني عضلة (Muscle) أو نسيج لحمي (Fleshy tissue) .

مُكوّرة رزمية ، الرزميات
sarcina
جنس من فصيلة الهضمونيات (Peptococcaceae family) ،
مكورات موجبة الجرام ، غير متحركة ، لاهوائية ، تتميز
بانقسام الخلية في ثلاثة مستويات .

السااركويد = داء بووك
sarcoidosis = Boeck's disease
داء ورمي حبيبي شامل حميد مع آفات تشاهد بكثرة في
الرئتين ، والكبد ، والطحال ، والعقد اللمفاوية ، والنسيج
اللمفاوي ، والجلد والغدد اللعابية ، وبشكل خاص قد
تصاب الغدة النكفية ، وقد تحدث آفات أخرى في الحنك
الرخو وقاع الفم واللثة والخذ تظهر كعقيدات تحت الغشاء
المخاطي .

ساركومة
sarcoma
ورم خبيث ينشأ من أي نسيج جنيني غير ظهاري أو بشروي .

ساركومة أرومية مينائية =
sarcoma,ameloblastic =
ساركومة ليفية أرومية مينائية
ameloblastic fibrosarcoma
ساركومة بطانية = ساركومة إيونج
sarcoma, endothelial =
Ewing's sarcoma
نسبة إلى جيمس أوينج ، James Ewing ، 1943-1866 ،
باحث أمراض أمريكي .

مولد للساركومة ، مسرّم
sarcomagenic
سركومي
sarcomatous
متعلق بالساركومة (Sarcoma) .

مشبع ، مُشبع
saturated
لوصف محلول ترسب أية كمية إضافية تضاف إليه من المادة
المذابة .

محلول مُشبع
saturated solution
إشباع ، تشبع
saturation
صحن
saucer
كسر الجمجمة الجوبي
saucer fracture of the skull
تصحّن ، تضحيل ، يصحن
saucerize
تشكيل جرح أو تجويف عظمي ، كما في التهاب العظم
والنقي ، ليصبح واسعاً ومسطحاً أو ضحلاً .

تصحّن ، انخفاض على سطح فقرة ، تصحن
saucerization
قطع لحواف الجرح للوصول إلى منطقة ذات تغذية كافية

جهاز قاذف لتيار من الرمل من أجل تنظيف السطوح المعدنية
للتيجان والجسور والطبائق التوقيمية والحشوات المصبوبة ،
إلخ .

ورق صنفرة
sandpaper = garnet paper
فُرص ورق الصنفرة
sandpaper disk
أقراص ورق صنفرة أو أقراص ورق الرمل التي تصنع بأقطار
مختلفة ودرجتل سحل متفاوتة . تستخدم لتنعيم وإنهاء
وتلميع الأسنان ، والحشوات ، والتيجان والجسور .

قطع العظم الشطيري
sandwich osteotomy
أسلوب جراحي لزيادة ارتفاع الحيد بواسطة الشقّ الأفقي
للفك السفلي ، فوق مستوى الحزمة الوعائية العصبية ، ثم
إدخال عظم .

أسلوب الشطيرة
sandwich technique
أسلوب لإجراء الطبعة ، باستعمال مواد الطبع الخفيفة
والمتوسطة والثقيلة معاً في وقت واحد لتكوين طبقات
بالطبعة المتصلبة .

لسان ساندويذ الأملس
Sandwith's bald tongue
نسبة إلى ف . م . ساندويذ ، F.M.Sandwith ، 1918-1853 ،
طبيب إنجليزي .
سطح اللسان الأملس الذي يشاهد في المراحل المتقدمة من
مرض البلاغرة (Pellagra) .

1 - دموي ، دم
sanguine = sanguineous
متعلق بالدم .

2- متفائل
sanguineous = sanguinous
دموي ، دم
متعلق بالدم .

صحيّ
sanitary
جاسرة صحية
sanitary pontic
جاسرة صممت لكي تكون سهلة التنظيف ، ذات شكل
قمعي لتوفر مسافة بينها وبين الحيد المتبقي ، وتسمح للعباب
بغسل المنطقة وحفظها نظيفة .

لذيذ ، ذو نكهة مقبولة
sapid
صابون
sapo = soap
سابقة (سابقة) رميم ، متفسخ
sapro-, apr-
سابقة تعني تَن (Rotten) ، نَحْر (Decaying) .

نخر الأسنان ، تسوّس الأسنان
saprodonia = dental caries
رَمّام
saprophyte
جراثيم نباتية تعيش على مواد متعفنة أو مواد ميتة .

رَمّامي
saprophytic

جراثيم رَمّامة
كائنات دقيقة تعيش على الرمم .

سابقة (سابقة) ساركومة ، عضلة
sarc -, sarco -
سابقة تعني عضلة (Muscle) أو نسيج لحمي (Fleshy tissue) .

مُكوّرة رزمية ، الرزميات
sarcina
جنس من فصيلة الهضمونيات (Peptococcaceae family) ،
مكورات موجبة الجرام ، غير متحركة ، لاهوائية ، تتميز
بانقسام الخلية في ثلاثة مستويات .

السااركويد = داء بووك
sarcoidosis = Boeck's disease
داء ورمي حبيبي شامل حميد مع آفات تشاهد بكثرة في
الرئتين ، والكبد ، والطحال ، والعقد اللمفاوية ، والنسيج
اللمفاوي ، والجلد والغدد اللعابية ، وبشكل خاص قد
تصاب الغدة النكفية ، وقد تحدث آفات أخرى في الحنك
الرخو وقاع الفم واللثة والخذ تظهر كعقيدات تحت الغشاء
المخاطي .

ساركومة
sarcoma
ورم خبيث ينشأ من أي نسيج جنيني غير ظهاري أو بشروي .

ساركومة أرومية مينائية =
sarcoma,ameloblastic =
ساركومة ليفية أرومية مينائية
ameloblastic fibrosarcoma
ساركومة بطانية = ساركومة إيونج
sarcoma, endothelial =
Ewing's sarcoma
نسبة إلى جيمس أوينج ، James Ewing ، 1943-1866 ،
باحث أمراض أمريكي .

مولد للساركومة ، مسرّم
sarcomagenic
سركومي
sarcomatous
متعلق بالساركومة (Sarcoma) .

مشبع ، مُشبع
saturated
لوصف محلول ترسب أية كمية إضافية تضاف إليه من المادة
المذابة .

محلول مُشبع
saturated solution
إشباع ، تشبع
saturation
صحن
saucer
كسر الجمجمة الجوبي
saucer fracture of the skull
تصحّن ، تضحيل ، يصحن
saucerize
تشكيل جرح أو تجويف عظمي ، كما في التهاب العظم
والنقي ، ليصبح واسعاً ومسطحاً أو ضحلاً .

تصحّن ، انخفاض على سطح فقرة ، تصحن
saucerization
قطع لحواف الجرح للوصول إلى منطقة ذات تغذية كافية

بالدم ، كما في إزالة العظم القشري المغطى للجزء المصاب في التهاب العظم والنقي .
(في الجراحة) : تحويل الحفرة الكيسية إلى حفرة بشكل يشبه الصحن من حيث الاتساع والصحالة .

1- شكل اللسان sauserism
2- جفاف اللسان saw
منشار
أداة معدنية ذات نصل حاد مسنن ، تستخدم لقطع المواد الصلبة ، مثل العظم أو الجبس .

نصل المنشار saw blade
إطار المنشار saw frame
الإطار الحامل للنصلة .

منشار تاجي (منقب) saw,crown
منشار جيغلي saw, Gigli's
منشار الذهب saw, gold
أداة قاطعة ذات نصل مسنن رقيق تستخدم لإزالة المعدن الزائد من منطقة التلامس لحشوة رقائق الذهب .

منشار متأرجح ، منشار متذبذب saw, oscillating
منشار يتأرجح من جانب إلى جانب .

منشار ذو حركة تبادلية saw, reciprocating
منشار يقطع في حركة أمامية وخلفية .

جلبة ، قشرة الجروح أو الحروق scab
قشرة صلبة من دم جاف أو مصل أو قيح .

سقالة ، منصبة scaffold
داعمة ، طبيعية أو صناعية لتحفظ محيط النسيج .

سَمَط ، حُرُوق السوائل أو البخار scald
حرق ينتج عن بخار أو سائل حار .

1- حَرْشَفَة ، قَلْح ، يَقلِح scale
رقاقة من خلايا بشرية ميتة تسقط من الجلد .
(في طب الأسنان) : عملية نزع وتجريف الرواسب الكلسية والفضلات عن الأسنان .

2- معيار ، ميزان ، سَلْم ، يزن scaler
تقليل ، تفلُس ، تدرِج ، مقلِّحة ، مقلِّح ، قشرة
أداة يدوية لإزالة القلح والرواسب الصلبة عن أسطح الأسنان .

مقلِّحة كاشطة scaler,curette
أداة يدوية ذات نصل مُجَوَّف خشن حاد يشبه المحرفة ، تستخدم لنزع أو إزالة النفايات من الجيوب حول السنية وجذور السن ، تُصنع عادة في مجموعة من ستة أدوات .

مقلِّحة سنّية scaler, dental
مقلِّح يدويّ ، مقلِّحة يدوية scaler, hand
مقلِّح ، مقلِّحة قدوم دواعم السن scaler, periodontal hoe
أداة يدوية ذات نصل صغير بزواوية قائمة ، تصنع عادة في مجموعة من أربع أدوات وتستخدم بحركة جاذبة .

مقلِّحة الدفع scaler, push-watch spring or cushioning
مقلِّحة يدوية ذات نصل رقيق يشبه الإزميل ، إما مُنْحَن أو مستقيم متماد مع الأداة ، تستخدم بحركة دَفْع .

مقلِّحة منجلبية scaler, sickle
أداة يدوية ذات نهاية بشكل المنجل ، حادة الحواف في كل من جانبي النصل المثلي القاطع . تستخدم لنزع القلح عن أسطح السن .

المقلِّح ذو التردد فوق العالي scaler, ultrahigh frequency
مقلِّحة فوق صوتية scaler, ultrasonic
أداة تقليح ، طرفها العامل يعمل بالذبذبات فوق الصوتية التي يصاحبها رذاذ الماء ، لها العديد من الرؤوس القابلة للتبديل في أشكال مختلفة ، تستخدم لإزالة القلح السني عن أسطح السن . لا يجب استخدامها عند المرضى الذين لديهم منظم ضربات القلب (Pace maker) لأن استخدامها يؤثر على إيقاع ضربات القلب .

تقلِّيح ، تفلُس ، مقلِّحة scaling
عملية نزع القلح ومخلفات الجراثيم عن التيجان والجذور للأسنان بواسطة أدوات مصممة خصيصاً لذلك . قد يكون التقلِّيح فوق لثوي أو تحت لثوي ويعتمد ذلك على وجود القلح فوق الحافة اللثوية أو تحتها .

تقلِّيح سني scaling, dental
إزالة القلح السني أي الترسبات الجيرية الصلبة عن الأسنان لمنع أو علاج الأمراض حول السنية . تتم إزالة القلح بواسطة أداة يدوية تُسمى المقلِّح أو بواسطة المقلِّح فوق الصوتي الذي يكون مزوداً برأس يتذبذب بسرعة عالية لإزالة القلح . بعد إزالة القلح ، تُصقل الأسنان عادة بواسطة معجون ساحل .

تقلِّيح تحت اللثة scaling, subgingival
تقلِّيح فوق اللثة scaling, supragingival
تقلِّيح الأسنان scaling, teeth
فروة الرأس ، الفروة scalp
الجلد المغطي للرأس ، دون الوجه والأذنين .

مشرط ، مبضع scalpel
سكين جراحية صغيرة كانت في السابق مستقيمة ، تتكوّن

من نصلة قاطعة حادة ذو قبضة معدنية مسطحة كقطعة واحدة . أصبحت الآن تتكون من قبضة معدنية وأنصال منفصلة مغلقة ومعقمة طروحة تصنع في مجموعة مرقمة بأشكال متفاوتة .

scalpel blade نصلة المشرط

scalpriform إزميلي الشكل
على شكل إزميل (Chisel) .

scalpriform incisors قواطع إزميلية
أسنان القوارض التي تشبه الإزميل وتستخدم في القطع والقرص .

scalpriform teeth أسنان إزميلية الشكل
الأسنان القاطعة للحيوانات القارضة كالجرذان والسنجاب وغيرها .

scaphion القصيبي (قاعدة القحف الظاهرة)

scapho- (سابقة) قاربي ، زورقي الشكل ، الزورق
سابقة تعني بشكل الزورق (Boat shaped) .

scaphocephalia رأس زورقي
جمجمة على شكل زورق .

scaphocephalic = scaphocephalous زورقي الرأس
رأس شبيه بالزورق ذوارتفاع .

scaphocephalism = scaphocephaly تزورق الرأس ،
الجمجمة الزورقية

scaphocephalous = scaphocephalic زورقي الرأس

scaphocephaly = scaphocephalism تزورق الرأس ،
الجمجمة الزورقية

scaphoid زورقي ، شبه الزورق ، الزورقي

scaphoid bone عظم القاربي ، العظم الزورقي

scaphoid fossa = scaphula الحفرة الزورقية
انخفاض في السطح السفلي للوح الجناحي الأوسط للعظم الوتدي الذي تتصل به العضلة موتر الحنك .

scaphula = scaphoid fossa الحفرة الزورقية

scar = cicatrix ندبة
أثر أو علامة تبقى على النسيج أو الجلد بعد التئام الجرح أو القرحة .

scar tissue تندب النسيج ، نسيج ندبي
تشكل نسيج ضام كثير الأوعية الدموية جديد أثناء عملية الالتئام ، ويتحول بعد ذلك إلى نسيج تندب ليفي كثيف قليل الأوعية وقد ينكمش قليلاً .

scar healing تندب الإلتئام

scaring تندب

scarlet fever = scarlatina الحمى القرمزية
عدوى المكورة السبحية تسبب الطفح الجلدي الحموي القرمزي ، وقد تؤدي إلى مضاعفات خطيرة .

Scarpa's foramen ثقبية سكاربا
نسبة إلى أ . سكاربا ، A.Scarpa ، 1832-1747 ، مشرّح وجراح إيطالي .
ثقبية توجد أحياناً في موضع الثقبية القاطعة للحنك الصلب .

Scarp's nerve = nasopalatine nerve عصب سكاربا =
عصب أنفي حنكي

scatter استطارة ، تشتيت ، تشتت ، يشتت
انتشار أو انحراف أشعة رونتجين بفعل الوسط الذي تمر عبره .
الأشعة التي تنحرف عن السطح أو أثناء مرورها خلال «أوساط» مثل الأسنان أو العظم . يجب أخذ الاحتياطات من عدم الوقوف مباشرة أمام شعاع الأشعة ، وأن يقف الممارس على خلف منبع الأشعة بمسافة 2 م على الأقل .

scattered radiation تشتت إشعاعي ، تشتت الأشعة
الأشعة التي تذهب في اتجاه آخر غير الموجه من منبع الطاقة ، مثل الإشعاع الثانوي ، والإشعاع الشارد ، الإشعاع الضال . يُسمى أيضاً تشتت الأشعة الخلفي (Back scatter radiation) .
انظر أشعة (Radiation) .

scheme 1 - نمط ، مخطط
2 - برنامج ، خطة

scheme, occlusal مخطط طباق

schindylesis تمفصل ميزابي
نوع من مفصل ليفي ، ينطبق فيه أحد العظام مع عظم آخر .

schirrus = scirrhus = scirrhus صلد
(لاحقة) شقّ ، فلع ، مشقوق ، الانشقاق
لاحقة تعني فلع (Cleft or fissure) .

schisto- , schizo- (سابقة) الانشقاق ، صدع ،
مشقوق ، انشقاق

schistocephalous = schistocephalus منشق الرأس

schistoglossia انشقاق اللسان

schistoprosopia انشقاق الوجه

schizo- (سابقة) انشقاق ، انقسام ، انفلاق ، انشطار ، تجزؤ

schizocephalia انشقاق الرأس

schizodontia = gemination انشقاق سني
تخلق سنين منفصلتين من جريب واحد ، قد يحدث في الأسنان الدائمة الأمامية العليا .

schizognathia	انشطار الفك ، قَلْتُ فكي	science	علم ، مَبَحْث
schizognathism = jaw cleft	انشطار الفك ، فَلَاح الفك	scientist	عالم ، باحث
schizognathous	مُنشَطَر الفك ، مفلوق الفك	scion tooth	سن برعومية ، سن منقولة
schizomycetes	المتفلقات	سن يستخدم كغرس منقولة تُزرع مكان سن أخرى مخلوطة ، سن مزروعة في غير مكانها الأصلي .	
schizomycosis	مرض جرثومي ، فُطَار فَلَيقِي	scirrho-	(سابقة) صَلَادَة ، صُلْب
schizoprosopia	انشقاق وجهي	scirrhous	صَلْد ، جامد
Schmutz's pyorrhoea = Schmutz's pyorrhea	تقيح دواعم السن بحسب شموتز = مصطلح قديم لالتهاب الأنسجة حول السن ، الناتج عن فُصُور أو إهمال الصحة الفموية الدائمة .	scirrhus	خاص ما يتعلق بورم خبيث صلب . سرطانة صَلْدَة ، ورم جاسي ورم خبيث يحتوي على نسيج ضام كثيف .
Schneiderian's membrane	غشاء شنيدريان البطانة المخاطي لجيب الفك العلوي والتجويف الأنفي .	scissors	مَقْصَّ
Schour- Massler's index = PMA index	منسب شور - ماسلر ، مؤشر شور- ماسلر = منسب PMA نسبة إلى أ. شور ، I.Schour ، 1900-1964 ، عالم أنسجة فموية أمريكي . وم . ماسلر ، قبل 1912 ، أخصائي أطفال أمريكي .	مقص أداة قطع ذات نصلين ومقبضين متقابلين يلتقيان في نقطة مركزية .	
Schreger's lines	خُطوط شريجر نسبة إلى س. ه. ت. شريجر ، C.H.T. Schreger ، 1768-1833 ، مشرّح ألماني . في عاج السن : حلقات متمركزة تظهر في مَقْطَع عرضي مواز للملتقى المينائي العاجي ، تحدد تطابق الانحناءات الأولية في القنيات العاجية . في ميناء السن : سلسلة من الخطوط أو الأحزمة في ميناء السن ، تشاهد في مَقْطَع طولي لسن الإنسان بالضوء المنعكس .	scissors, cross-beak ligature	مقص المنقار المتصالب لقطع الرباط يستخدم في تقويم الأسنان لقطع الأربطة السلكية ، وبشكل خاص مُقَابِل الأسطح المنبسطة أو أسطح الأسنان .
Schwann's cells	خلايا شفان نسبة إلى ف. ت. شفان ، F.T.Shwan ، 1810-1882 ، مشرّح ألماني . 1 - خلايا تنشأ من الأدمة الظاهرة وتكون الغمد العصبي (Nerilemma) . 2 - خلايا منوأة تكون الجهة الخارجية من غمد النخاعين للألياف العصبية . توجد خلية شوان بين كل عقدة لرانفير (Ranvier's node) .	scissors, crown = Beebee's scissors	مَقْص التيجان = مَقْص بيبي مَقْص ذو نصل قوي صغير ، مستقيم أو منحني ، يستخدم لتشذيب الحلقات النحاسية ، وشرائط الفولاذ الصامد والأطواق التقيمية المعدنية مسبقة التشكل .
Schwannoma = neurilemmoma	ورم غمد شفان = ورم الغمد العصبي 1 - ورم الغمد العصبي . 2 - اسم سابق لورم خبيث نادر لنسيج الغمد العصبي ، يحدث في الفك السفلي ويشبه تشريحياً الساركومة الليفية .	scissors, gingivectomy	مَقْص قطع اللثة
		scissors, gum = surgical scissors	مَقْص اللثة = مَقْص جراحي مَقْص ذو نصل دقيق ، قد يكون مستقيماً أو منحنيماً .
		scissors, surgical	مَقْص جراحي
		scissors, universal	مَقْص شامل ، مَقْص عام مَقْص ذو نصل عريض قاطع مُسنن لمنع انزلاقه عند قطع المعادن والأسلاك
		scler-, sclero-	(سابقة) صُلْب ، تَصَلْب
		sclera	سابقة تعني تخخين (Thickening) أو تصلب ، تَصَلْب (Hardening) . الصُّلْبَة
		sclero-	إحدى طبقات العين المكونة لأربعة أحماس الغلالة الخارجية الخلفية ، تستخدم أحياناً كمادة طعم تجريبية في علم أمراض النسيج الداعمة .
		scleroderma	(سابقة) صُلْب ، قاس ، صلابه ، قَسوة صلابة الجلد ، تَصَلْب الجلد

مرض عام يشمل الجسم ويصيب النسيج الضام الليفي
ويتميز بتصلب مستمر وغلظ مناطق الجلد والأغشية
المخاطية؛ وقد يشمل أيضاً الأربطة حول السنية .

scleroedema وَدَمَة صُلْبَة
sclerogenic = sclerosing مُصَلَّب
scleroid صُلْب ، مُتصَلَّب ، ذوبنية صُلْبَة
sclerose يَتَصَلَّب ، يُصَلَّب
sclerosing = sclerogenic مُصَلَّب ، مُتصَلَّب
sclerosing agent عامل تصلب ، عامل مصَلَّب
sclerosing solution محلول مصلب

سائل يحتوي على مخرش يسبب التهاباً يحدث تليفاً في
الأنسجة . قد يستخدم لكي القروح ، ولإيقاف النزف ،
ولعلاج الورم العرقي الدموي (Hemangiomas) .
مواد كيميائية تستخدم لتصلب الأنسجة الرخوة وإحداث
تليّف وتقليل حركة جزء منها كما في المفصل الفكي
الصدغي .

sclerosis تَصَلَّب ، صلابية ، تَيْسُّس
تصلب النسيج الرخو أو زيادة تكلّس العظم ، ويطلق هذا
المصطلح على العظم حينما يزداد تكلسه .
تصلب وعاء دموي أو جزء منه ؛ وتطلق بشكل خاص على
الشرايين ، وعلى تكاثر النسيج الضام في الجهاز العصبي
نتيجة لتحلله .

sclerosis, arterio- تَصَلَّب شرياني
sclerosis, dentinal تَصَلَّب العاج
تكلّس القنيات العاجية لتكوّن مناطق شفافة وتغيرات في
نسيج السن .

sclerotic تَصَلْبي
متعلق بالتصلب (Sclerosis) .
sclerotic dentine عاجي تَصَلْبي (عاج شفاف)
انظر عاج (Dentine) .

sclerotic bone عظم متصلب
sclerous صلب ، قاس
scobinate خشن السطح ، ذو سطح خشن
scoliodontic مُنْقَلَب السن
ذو سن ملتوية ضمن السنخ .
scoop مغرفة ، مَجْرَفَة
scoop, measuring مَغْرَفَة المَعَايِرَة ، مَغْرَفَة الكيل
- scope (لاحقة) منظار
لاحقة تعني أداة تستخدم للملاحظة أو للفحص .

scopolamine = hyoscine سكوبولامين ، هيوسين
- scopy (لاحقة) تنظير ، فحص ، كشف
scorbutic إسقربوطي ، أبتع ، بَتَعَاء ، حَقْرِي
متعلق بداء الإسقربوط أو البتّع (Scurvy) أو مصاب به .

scorbutic gingivitis التهاب اللثة البتعي
حالة مرضية تتصف بالتهاب أو نزف لثوي بسبب عوز
فيتامين C .

scorbutus = scurvy داء الإسقربوط ، داء الحَفَر ، بَتَع
مصطلح قديم لمرض عوز فيتامين C .

scraping instrument أداة كَحَتْ ، أداة تجريف
scratch 1- يَخْدش
2- خَدش ، جُرْح سطحي

scratch brush فرشاة الخدش ، فرشاة خادشة
فرشاة سلكية أو عجلة أو حزمة من السلك الدقيق تستخدم
لتنظيف الفصالات عن الأدوات المسننة ، والسنابل ، والمبارد .
حاجزة ، ستار ، حجاب ، دريئة ، شاشة ، منخل

screen 1- حاجز يستخدم للحماية .
2- ستار يستخدم لاعتراض أو احتجاز عوامل ضارة .
screen, fluorescent دريئة متألقة

screen film فلم ذو حجاب
فلم تكون طبقته الحساسة أكثر حساسية للضوء من الأشعة .
يستخدم في محافظ الأفلام الشعاعية مع أحجبة تكثيف .
انظر أيضاً ساتر فموي (Oral screen) .

screen, intensifying دريئة مشددة التألّق ، ستار تكثيف
screen, oral حاجز فموي ، ساتر فموي

صفيحة لدنة رقيقة تستخدم في العلاج التقويمي ، توضع
ملاصقة لحواف القواطع العلوية البارزة ومغطية للأسطح
الشفوية لكل الأسنان العلوية ؛ ضغط الشفة يجعل الأسنان
القاطعة البارزة تميل باتجاه اللسان . تستخدم أيضاً للوقاية من
التنفس الفموي (Mouth - breathing) ومص الإصبع
(Thumb-sucking) .

screen, vestibular= oral screen حاجز دهليزية = حاجز فموي

screening فحص جماعي ، تحرّ ، تنظير شعاعي
screw كَوَلْب ، بُرْغِي ، مسمار كُولبي
screw, adjustable كَوَلْب قابل للتعديل ، بُرْغِي قابل للتعديل
كَوَلْب تقويمي ذو تسنن دقيق جداً ، يستخدم في ضبط
الأجهزة بدقة تامة .

screw, dentine كَوَلْب العاج ، بُرْغِي العاج

لوكب ذو أطوال وأقطار مختلفة يتم إدخاله في ثقب مجهز ومتلائم معه في العاج ليوفر التثبيت الإضافي للحشوة .

screw elevator رافعة لولبية ، نازعة لولبية
أداة يمكن أن تلوّك داخل جذر مُتبق بغرض خلعه .

screw, expansion لوكب موسّع ، لوكب التوسيع
غرسة لولبية

screw implant انظر غرسة عمودية داخل العظم (Vertical endosteal implant)

screw, orthodontic لوكب تقويمي
نوع من اللوالب يستخدم في بعض الأجهزة التقويمية لفصل أو تبعيد أو تقريب الأجزاء أثناء العلاج .

screw post وتاد لوكبي ، وتد ملوكب
وتد مسنن ، يمكن أن يلوّك داخل قناة جذر محضرة ، وتثبت بواسطة البدلة السنية ، أو التاج التعويضي أو الوصلات المحكمة .

screw, pulpal لوكب لبّي
لوكب مؤنّف ذو أطوال وأحجام مختلفة ورأس مُربع مشقّق . يحتاج إلى مفتاح ربط صغير مُربع يمسك بالأصابع أو مفك لإدخاله داخل قناة الجذر لتوفير تثبيت زائد للحشوة .

screw, traction لوكب الجرّ ، لوكب السحب
لوكب يستخدم في تقويم الأسنان لإحداث قوة جذب كافية لتحريك الأسنان سيئة الوضع كي تأخذ الوضع الطبيعي في القوس السنية .

scribe يرسم
عمل خط أو خطوط بأداة مستدقة الرأس كما في لتسجيل أو الرسم أو التخطيط .

scrobiculate مجوّف ، ذو حُفيرات ، مؤهد
لسان صنفني

scrotal tongue حالة غير مرضية تتميز بلسان ذي أحاديد تشبه تجاعيد سطح الصفن (الجراب الحاوي على الخصيتين) .

scrub technique أسلوب الحكّ ، طريقة التنظيف بالفرّك
طريقة لتعقيم اليدين والساعدين قبل الجراحة باستخدام مواد قاتلة للميكروبات .

scurvy = scorbutus داء الإسقربوط ، داء الحفر ، البّع
الإسقربوط تسمية قديمة لعوز فيتامين C .
مرض ينتج عن عوز فيتامين C ويتميز بضعف عام وفقر دم ، ولثة متورّمة ، ونزف مخاطي جلدي ، كان منتشرًا بين البحارة قديماً ، لكنه الآن يشاهد بين المسنين .

أمراض عوزّ الفيتامين وتنتج عن نقص تناول الفواكه والخضراوات النيئة ومنها عوزّ الفيتامين C . وهو مرض شامل يُصيب النسيج الضام والعظم ويسبب تأخر أو بطء التئام الجروح . يتظاهر في الفم بنزف الشعيرات الدموية من اللثة مع تقلقل الأسنان ونفس نَتَن ذي رائحة كريهة ، العلاج يكون بإعطاء فيتامين C .

scurvy, infantile = Barlow's disease = بضع طفلي
مرض بارلو

seal سدّ ، انسداد ، ختم ، إغلاق ، سدّاد
سد أمامي

seal, anterior سد أمامي فموي
سدّاد ذاتي الحركة للتجويف الفموي يتم بواسطة تلامس الشفتين أو اللسان أو المخاطية الحنكية أو جميعها معاً .

seal, anterior oral سدّاد ذاتي الحركة للتجويف الفموي يتم بواسطة تلامس الشفتين أو اللسان أو المخاطية الحنكية أو جميعها معاً .

seal, border إحكام الحوافي ، سد الحوافي
تلامس حواف البدلة السنية مع الأنسجة الرخوة بما يمنع مرور الهواء حتى لا تفقد ثباتها .

seal, double سد مضاعف
حشوة مؤقتة مكوّنة من حشوة داخلية وحشوة خارجية لسداد فتحة في تاج السن تحت المعالجة اللبية . تكون الحشوة الخارجية عادة من الإسمنت السني مثل أكسيد زنك واليوجينول .

seal, hermetic سد محكم ، سد كتم للهواء
سدّاد محكم غير منفذ للهواء لقناة الجذر .

seal, posterior سد خلفي
سدّاد محيطي = سدّاد الحوافي

seal, peripheral = border سدّاد محيطي = سدّاد الحوافي
مصطلح لم يعد مستعملاً .

seal سد حنكي خلفي
سدّاد بواسطة الحنك الرخو وظهر اللسان أثناء الكلام والبلع .

seal, posterior oral سد حنكي خلفي
سدّاد بواسطة الحنك الرخو وظهر اللسان أثناء الكلام والبلع .

seal, posterior palatal = post dam سد حنكي خلفي = سدّاد خلفي
سدّاد عند الحافة الخلفية لبدلة سنية كاملة علوية .

seal, palatal سد حنكي
مادة من الراتين المركّب تستخدم لسداد الحفر والشقوق والوهاد على الأسطح الإطباقية لأسنان الأطفال لمنع حدوث التسوّس .

sealant ختام

sealants, pit and fissur	ختام الشَّقِّ والوهدة	مقعد التجويف ، قاع الحفرة ، seat, cavity = seat of a cavity	مقعد الحفرة
	مواد راتينية إما أن تكون ذاتية البلمرة (صيغة بوين Bowen's formula بدون إضافة مادة مالئة وباستخدام بنزويل بيروكسيد Benzoyl peroxide كوسيط أو محفز) أو أن تتبلمر بالضوء ؛ توضع في الوهاد والشقوق على الأسطح الإطباقية للأسنان الخلفية حديثة البزوغ بعد معالجة سطح الميناء بأسلوب التخريش الحمضي . يجب أن يتم تطبيق هذه المادة في حقل جاف . تمنع هذه العملية تواجد الجراثيم ، والطعام ، والفضلات على السطح الإطباقية وبذلك تقلل من تكون التسوس .		في الحفرة البسيطة : قاع الحفرة أو مقعر الحفرة ؛ في الحفرة الإطباقية الملاصقة أو الحفرة القاطعة الملاصقة ؛ الجدار اللثوي ؛ وفي الحفرة الإطباقية ؛ الجدار اللبي .
sealer	ختام ، مُغلق	seat, rest	مقر المهماز ، مقعد السنّاد
	معجون إسمنتي يستخدم لسداد الثقبية الذروية والقنوات الإضافية أو الزائدة أثناء معالجة قنوات الجذر .	seater,band	مقعد الشريط ، مقعد الطوق ، مُرَكِّز الطوق (في تقويم الأسنان) ؛ أداة تستخدم لتساعد على وضع وإحكام الأطواق حول الأسنان .
sealer cement	ملاط الختم	seating lug	عروة تقعيد ، مَسْكَة وضع
	انظر إسمنت ساد قناة الجذر (Root canal sealer cement) .		بروز صغير يلحم بالجهة اللسانية لطوق تقوي من أجل توفير إفريز للضغط عليه عند تثبيت الطوق على السن .
sealer, root canal	ختام قناة الجذر	sebaceous	دهني ، شحمي ، زهمي
	مادة لحشو قناة الجذر .		متعلق بالدهن ، إفراز مادة دهنية أو زيتية .
sealing	إغلاق ، سد ، ختم	sebaceous cell adenoma	ورم غدي ذو خلايا زهمية
sealing, pit and fissure	سد الوهاد والشقوق	sebaceous cyst	كيسة زهمية
	حشو الوهاد والشقوق في الأسنان الخلفية لمنع حدوث تسوس إطباقية .		كيس ينتج عن انسداد قناة أو غدة دهنية وتراكم إفرازها .
seam	1 - دَرَز ، رفاء	sebaceous gland	غدة زهمية
	2 - خَطِّ اتصال ، خَطِّ التحام		إحدى الغدد التي تفرز الدهن (Sebum) .
	3 - يَدْرُز ، يَلْحَم	seborrhagia = seborrhoea	سيلان دهني ، مَث
seamless	بلا لحام ، عدم التحام ، عديم الالتحام	Sebileau's hollow	تجويف سيبيلو
seamless band	شريط غير ملتحم ، طوق عديم الالتحام		نسبة إلى ب . سيبيلو ، P.Sebileau ، 1860-1953 ، جراح فرنسي .
	طوق من قطعة واحدة يُقطع من أنبوب معدني ليس به أثر للحام .		الانخساف تحت اللسان بين الغدتين اللعابيتين تحت اللسان .
seamless crown	تاج بلا لحام ، تاج غير مختوم ، تاج عديم الالتحام	sebum	زهم
	تاج معدني بدون لحام مُحضر بطريقة التطريق من قُبعة معدنية .		مادة شبه مائعة تحتوي على دهن ، وقرنين وبقايا خلايا بشرية تفرزها بواسطة الغدد الدهنية .
search	يَسْتَكشِف ، يَفْحَص ، يَبْحَث ، بَحْث	secodont	ذو أرحاء قاطعة
searcher	باحث ، مكشاف ، مسير ، مباحث		ذو حواف قاطعة فوق ذرى حَدَبَات الأرحاء .
searchlight	ضوء كاشف	second	ثان ، تال ، إضافي
seat	مقر ، قاع ، مُستقر ، مَوْضِع ، مقعد	second dentition	أسنان تالية ، أسنان طبيعية ثانية ، إثغار ثان
seat, basal	المقعد القاعدي	second impression = final impression	طبعة ثانية = طبعة نهائية
	المساحة من النسيج الفموي التي تغطيها أو تستقر عليها قاعدة البدلة السنية .		الرحى الثانية
		second molar	الضاحكة الثانية
		second premolar	جراحة المرحلة التالية ، مرحلة جراحية
		second stage surgery	تالية
			(في زراعة الأسنان) : في حالة تصنيع الغرسة تحت السمحاق على القالب ، هذه المرحلة تعني إعادة فتح النسيج

الثوي ووضع الهيكل الغرسي المصنع بعد المرحلة الجراحية الأولى . أما في حالة الغرسات السننية المنظمة في العظم ، هذه المرحلة تعني . إعادة فتح النسيج اللثوي وإعادة انكشاف الغرسة السننية لاستقبال الدعامة لتثبيت التعويض السنني .	نزف ينشأ خلال 24 ساعة أو أكثر بعد الإصابة الأولى أو الجراحية ، دائماً تسببه عدوى .
secondary secondary caries	صورة ثانوية secondary image
ثانوي ، تال تسوس ثانوي	ظاهرة تشاهد في الصور الشعاعية السننية البانورامية ، حين يصور الغرض على الجهة المقابلة من الفلم للجهة التي ينبغي أن تكون مواجهة لأنبوب الأشعة .
آفة تسوس ناكس توجد تحت أو بجوار حافة الحشوة وتنتج عن أحد أو مجموعة الأسباب الآتية : 1- قُصور في إزالة كل العاج أو الميناء المتسوسة في التحضير الأولي . 2- قُصور في تمديد حواف الحفرة المحضرة إلى مناطق منيعة على التسوس . 3- قُصور في تحقيق الانطباق الصحيح لحواف الحشوة في الحفرة المحضرة . 4- كسر حافة الحشوة أو نسيج السن . انظر تسوس سني (Dental caries) .	إنتان تال ، إنتان ثانوي تندب تال ، التثام تال عدوى تالية ، عدوى ثانوية
ملاط ثانوي قشيرة تالية ، جليدة ثانوية	عدوى بواسطة كائنات دقيقة تحدث بعد العدوى الأولى بنوع آخر من الكائنات . آفة تالية ، آفة ثانوية انظر آفة (Lesion) .
تسوس غير مُتقرن على ميناء السن والملاط بواسطة خلايا الارتباط الظهاري .	رضح إطباق تال إصابة للنسيج حول السنني بسبب قوى إطباقية طبيعية فيزيولوجية على السن .
تسوس سني ثانوي	حنك ثانوي حنك مكوّن من اتصال التوتئين الحنكيين للفك العلوي في الجنين .
حشوة ترميمية في حفرة قديمة .	حليمات ثانوية وقاية ثانوية
عاج ثانوي ، عاج إضافي	وقاية عن طريق الكشف المبكر . نواتج ثانوية الاستطالات ثانوية لألياف تومس .
طبقات جديدة من العاج تتكوّن في التجويف اللبي للوقاية من امتداد التسوس أو تلف الأسنان . يكون العاج الثانوي ذا قنوات منتظمة ولكنها أقل عدداً مما هو عليه في العاج الأولي . انظر عاج (Dentine) .	إشعاع ثانوي إشعاع ينتج عن تشتت الأشعة الأولية . ويؤدي دائماً إلى عدم وضوح الصورة الشعاعية . انظر أشعة (Radiation) .
تسوس ثانوي ، إثغار تال = بزوغ الأسنان الدائمة	مُثبت ثانوي = مشب غير مباشر الزهري الثانوي
مُصطلح يستخدم للدلالة على مجموعة الأسنان التي تحل محل الأسنان الأولية .	أسنان تالية انظر أسنان دائمة (Permanent teeth) .
جليدة مينائية ثانوية	يفرز ينتج بواسطة الإفراز بعض المواد الكيميائية ، مثل الإنزيمات ، المفيدة في عمليات كيميائية أخرى .
ترميم الدهليز بتظهر تال	1 - إفراز ، إفراز 2 - مُفرز
أسلوب جراحي لتعميق الميزاب اللثوي حينما يسمح للعيب الممتد من الأسطح المخاطية المجاورة بتكوين الظهارة .	1 - إنتاج وطرح مادة سائلة معينة بواسطة غدة .
نزف تال ، نزف ثانوي	

2- أي مادة تنتج وتطرح .
 عمل بعض الكائنات الحية أو الغدد أو الخلايا الخاصة في إنتاج مادة جديدة لتمرر أو تطرح إما في المجرى الدموي أو خلال القنوات إلى الأماكن التي تحتاجها .

secretion, acinar إفراز عنيني
 تكون اللعاب في العنبة أو الفصيصة الغدي ويمثل في تركيبه الأيوني بلازما الدم والسائل النسيجي .

secretion, antilytic إفراز لعابي سليم العصب
secretory مفرز ، إفرازي
secretory capillaries شعيرات إفرازية
secretory duct قناة مفرزة
secretory granules حبيبات إفرازية
secretory nerve العصب الإبصاري
 عصب صادر يتحكم في نشاط وإفراز الغدة التي يعصبها .

secretory portions أقسام مفرزة
secretory potential كمونية إفرازية ، جهد إفرازي
 تسجيل التغير الكهربائي الكامن في الغدة اللعابية أثناء الإفراز .

section مَسْرَاح ، قسم ، تقطيع
section, cross مَقْطَع عَرْضِي
section, longitudinal مَقْطَع طَوْلَانِي ، مَقْطَع طَوْلِي
section, transverse مَقْطَع مُعْتَرِض
sectional مقطعي
sectional appliance جهاز جزئي ، طبقة مقطعية
 طبقة تقويمية ثابتة تشمل عدداً من الأسنان في جزء من الفك .

sectional arch technique = أسلوب القوس الجزئية =
segmental arch technique أسلوب القوس القطعية
 طريقة القوس الجزئية = طريقة القوس القطعية
 انظر طريقة القوس القطعية (Segmental arch technique) .

sectional archwire = segmental archwire قوس سلكية جزئية
 سلك مثبت على أسنان قليلة فقط ، عادة على جانب واحد من القوس السنية أو في القطاع الأمامي من القوس للحصول على حركة سنّية تقويمية .

sectional denture بدلة سنّية مجزأة
 انظر بدلة سنّية جزئية (Partial denture) .

sectional impression طبعة مقطعية
 طبعة تجرى على أجزاء . انظر طبعة (Impression) .

sectional metal case صُنْدُوق معدني ذو أجزاء
sectional mold قالب ذو أجزاء ، قالب قابل للتفكيك
sectional root - filling technique أسلوب حشو الجذر الجزئي ، طريقة الحشو الجزئي للجذر
 طريقة سدّ الجزء الذروي لقناة الجذر بالمادة السادة وجزء من أقماغ الفضة أو التيتانيوم أو الكوتابركا ، مع ترك بقية الحجرة اللبية دون حشو من أجل استقبال وندّ .

sectioning قطع
sectorial 1 - قطاعي (متعلق بقطاع الدائرة)
 2 - قوسي (متعلق بقوس الدائرة)
sectorial teeth قطاعي الأضراس
 الأسنان القاطعة للحيوانات اللاحمة .

securing تأمين ، إحكام
securing maxillo - mandibular relations تأمين علاقة الفكين

sedate يهدئ
sedation 1 - تهدئة
 2 - هُمُود
 إعطاء مواد لتهدئة أو تسكين الألم .

sedation, conscious تهدئة واعية
 أسلوب تسكين يكون فيه المريض واعياً ويمكن أن يستجيب لأي أمر بسيط .

sedation, inhalation تهدئة بالاستنشاق
 تهدئة بواسطة استخدام مواد غازية ، مثل غاز أكسيد النتروز (الغاز الضاحك) .

sedation, intramuscular تهدئة بالحقن داخل العضل
 تهدئة بواسطة حقن المواد داخل العضلة للمريض .

sedation, intravenous تهدئة بالحقن داخل الوريد
sedation, oral تهدئة فموية ، تركيب فموي
 تهدئة بواسطة إعطاء المواد عن طريق الفم .

sedation, rectal تهدئة مستقيمية ، تركيب بالمستقيم
 تهدئة تنجز بواسطة إعطاء المواد عن طريق المستقيم ؛ عادة بشكل التحاميل .

sedation technique أسلوب التهدئة
 طريقة لتهدئة المرضى بواسطة استخدام أدوية (مثل دواء ديازيبام diazepam) لتحدث حالة خمود للجهاز العصبي المركزي دون فقد الوعي الكامل ، ويستمر التواصل الصوتي مع المريض ، وتعطى المسكنات الموضعية الإضافية عادة للمريض .

sedative	مُهَدِّئ	segmental surgery	جراحة قُطْعية
مادة ، دواء عادة ، تُلطَّف ، وتقلَّل الاستثارة أو تسكَّن وتهدِّئ التهيِّج أو الإثارة .		تثبيت جراحي وإعادة وضع الأجزاء السنخية لكل من الفك العلوي أو الفك السفلي مع الأسنان في الجزء نفسه .	
1 - متعلق بالتسكين .		segmentum = segment	قطعة ، شدفة
2 - أي عقار أو مادة تحدث التهدئة .		selection	انتقاء ، اختيار ، انتخاب
3 - تسكين الإثارة أو التهيِّج .		selection criteria	معايير الانتقاء ، معيار الاختيار
4 - دواء لتخفيف الألم والقلق . مثل : برومازين (Promazine) ، ديازيبام (Diazepam) .		العوامل التي تحدّد إلى أي مدى تكون الصور الشعاعية ضرورية ومفيدة في وضع سريري خاص .	
sedative treatment	معالجة بالتهدئة ، علاج مسكّن	selection, shade	انتقاء اللون
وضع مادة مثل حشوة مؤقتة في السن من أجل تخفيف الألم .		selection, tooth colour	انتقاء لون السن
segment = sextant	قطعة ، قُطاعة ، جُزء من ، شُدفة	selection, tooth	انتقاء السن
مجموعة من الأسنان ضمن القوس السنية المفردة (في تسمية الهيئة الدولية للتوحيد القياسي والمعايرة) .		selection extraction	قلع انتقائي
segment, anterior	قطعة أمامية ، جزء أمامي	selective grinding = spot grinding	سَحْل انتقائي = سَحْل نُقْطي
مصطلح يستخدم في تسمية الهيئة الدولية للتوحيد القياسي والمعايرة للقطعة الشفوية.		تعديل الشكل الإطباق للأسنان بواسطة سَحْل مناطق مختارة على شكل نقط تعلّم بواسطة ورقة إطباقية . انظر ضبط اطباق (Occlusal adjustment) .	
segment, buccal	قطعة شدقية ، قطعة خدية ، قطعة شريحة	selective polishing	تلميع انتقائي
الأرحاء والضواحك ، توجد قطعتان شدقيتان في كل قوس سنية يسرى ويمنى ؛ في تسمية الهيئة الدولية للتوحيد القياسي والمعايرة تسمى : يسرى علوية ، يسرى سفلية ، يمى سفلية ، يمى سفلية ، ويرمز إليها بالأعداد 03 ، 05 ، 06 ، 08 .		تلميع الأسنان المصابة بالتلون فقط وأيضاً تلميع تاج السن أو الأسنان قبل إجراء المداخلة السنية بها .	
segment, distal	قطعة وحشية	selenium photoreceptor	مستقبل الضوء من السيلينيوم
للدلالة على الأسنان الخلفية .		صفحة مشحونة تتعرّض للأشعة في التصوير الشعاعي الجاف .	
segment, labial	قطعة شفوية	selenodont	هلالى الأسنان
الأسنان القاطعة والأنياب كمجموعة مفردة ضمن قوس سنية واحدة في مسميات الهيئة الدولية للتوحيد القياسي والمعايرة .		ذو أسنان بحيود هلالية طولية مثل : الأسنان الطاحنة في الحيوانات العاشية .	
الأجزاء أو القطع الشفوية تُسمى : أمامي علوي وأمامي سفلي ويشار إليها بالرموز 04 و 07 .		self	ذاتي ، الذات
segmental arch technique	أسلوب القوس القُطعية	self - adhering	ذاتي الالتصاق
أسلوب تقويمي يستخدم أسلاكاً قوسية مقُطعية لسحب الضواحك أو الأنياب أو كليهما بدلاً من استخدام قوس سلكية لربيعين كاملين .		self - adhesion	التصاق ذاتي
segmental arch wire = sectional archwir	قوس سلكية قُطعية	self - cleansing	تنظيف ذاتي
segmental osteotomy	قَطع العظم القُطعي	تكون وضع الحافة الملاصقة للحفرة المحضرة بحيث تكون حواف الحشوة النهائية مصممة بحيث تصل إليها شعيرات فرشاة الأسنان ، واللسان ، والحد ، وبذلك يسهل تنظيفها الذاتي .	
انظر قَطع العظم (Osteotomy) .		self - cleansing area	منطقة التنظيف الذاتي
		منطقة بالأسنان أقل عرضة لتجمّع اللويحة وفضلات الطعام بسبب فعل الأسجة الرخوة وعملية المضغ .	
		self - curing	ذاتي البلمرة ، ذاتي التصلب
		self - curing acrylic	أكريل ذاتي التصلب

تماثر أكريليكي يحدث بدون حرارة . التسمية الشائعة له هي الأكريل البارد .	السرج التركي في الصورة الشعاعية الجانبية للمجمعة ؛ انخفاض عميق ، في شكل سرج تركي ، على السطح العلوي لجسم العظم الوتدي .
self- curing resin = activated resin = راتين ذاتي التصلب =	semi - (سابقة) الجزء ، جزئي ، شبه مفصلة شبه ضبوطة ،
= autopolymer resin = راتين ناشط = راتين ذاتي البلمرة =	semi- adjustable articulator مفصلة قابلة للتعديل جزئياً
cold- curing resin = راتين بارد التصلب = راتين سريع التصلب	semi - anatomic tooth سن نصف تشريحية
quick- cure resin راتين يمكن بلمرته بواسطة منشط وحافز بدون استخدام حرارة خارجية . انظر راتين (Resin) .	سن خلفية تماثل الضواحك أو الأرحاء ذات حذبة منخفضة في الارتفاع ، أي سن ذات حذبة بميل 20 درجة .
self - hardening material مادة ذاتية التصلب	semicircular هالسي
self- limiting محدد ذاتياً	semicohesion تماسك جزئي ، التصاق جزئي
متعلق بمرض يستمر لفترة محدودة من الزمن ثم يزول بتأثير من نفس الخصائص المميزة له وليس بسبب تأثيرات خارجية .	semicohesive متماسك جزئياً ، ملتصق جزئياً
self - multiplication تكاثر ذاتي ، تضاعف ذاتي	semi coma غيبوبة جزئية ، شبه غيبوبة
self - mutilation التشوية الذاتي	semi conscious شبه واع ، واع جزئياً
self- shearing pins دبابيس ذاتية الانفصال	semi fluid جزئي السيولة ، مادة شبه مائع
انظر دبوس (Pin) .	semi fused porcelain خزف شبه منصهر
self-straightening wire سلك ذاتي التعديل	semi liquid شبه سائل
سلك دقيق من الفولاذ الصامد لطريقة تقويمية يلتف على القوس الشفوية بشكل قوس سلكية دقيقة منفصلة لرد الأسنان القاطعة .	semi- lunar incision قطع هالسي
self-threaded pins دبابيس ذاتية التسنن ، دبابيس ذاتية اللولبية	semi-lunar valve صمام هالسي ، الصمام الأورطي ، الصمام الرئوي
انظر دبوس (Pin) .	صمام القلب هالسي الذي يوجد بين الفتحات البطينية وكل من الشريان الأورطي والشريان الرئوي ويمنع ارتداد الدم من الشرايين .
self - threading pin دبوس ذاتي التسنين	semimalignant جزئي الخباثة
دبوس مسنن يثبت داخل حفرة أسطوانية في عاج السن لزيادة تثبيت حشوة في السن .	semimalignant tumour ورم جزئي الخباثة
self = S سرج ، حفرة بشكل السرج (في قياسات الجمجمة) : علامة لقياس الجمجمة توجد في مركز الحفرة النخامية الأمامية على الصورة الشعاعية . انظر قياسات الرأس (Cephalometrics) .	semi - permanet restoration تعويض شبه دائم
Sella - Nasion = S-N خط السرج التركي والنقطة الأنفية (في تقويم الأسنان) : خط سيفالوميترتي دليلي يصل مركز السرج التركي بالنقطة الأنفية .	semi - permeable نصف نفوذ ، نصف راسح
sella point نقطة السرج ، النقطة السرجية	semi- permeable membrane غشاء نصف نفوذ
sella turcica = sella= S السرج التركي ، مركز السرج التركي	semi- precious metal casting alloy = خليطة صب من معدن شبه ثمين = خليطة صب من الذهب الأبيض
1- انخفاض على الجزء الداخلي للسطح العلوي للعظم الوتدي يكون الحفرة النخامية .	white gold casting alloy
2- علامة لقياس الجمجمة يرمز لها بالرمز "S" في مركز	semi - precision شبه محكم ، نصف محكم
	semi- precision rest = mill - in rest سنادة شبه محكمة = مهماز

امتداد معدني صلب لبدلة سنية جزئية ثابتة أو بدلة سنية نزوعة ، ينطبق داخل تحضير لحشوة مصبوبة في السن .	الوظيفة الحسية	sensory function
العضلات الشوكية النصفية	عَصَب حسي	sensory nerve
انظر جدول العضلات (Muscles) .	عصبَ وارد ينقل النبضات الحسية (الإحساس بالألم أو اللمس أو الحرارة) من الأطراف إلى الحبل الشوكي والدماغ .	
العضلة الشوكية النصفية	جَذَر عَصَبِي حس	sensory root
للرأس	يَفْصُل ، يُفَرِّق	separate
عَصَلَة تبسط الرأس .	فَصَل ، تَفْرِيق ، عَزَل ، عازل	separating
العضلة الشوكية النصفية	شريط فصل ، شريط فاصل	separating band =
للرقبة	شريط ساحل يستعمل في توسيع المسافة بين السطوح الملاصقة .	separating strip
عَصَلَة تبسط العمود الفقري وتُدِيره .		
العضلة الشوكية النصفية للرقبة	وَسَط فاصل ، وسط عازل	separating medium
نصف شفاف	1- أي طلاء يغطّي السطح وتستخدم لمنع التصاق السطح مع سطح آخر .	
شيوخة ، شيخوخة ، هَرَم ، كبر السن	2- مادة تطلّى بها الطبقات عادة لتسهيل إزالة قالب الجبس من الطبقة بعد صبه وتصلبه .	
شيوخة السن ، شيخوخة السن ، هَرَم سني	أي طلاء يوضع على سطح جيبس باريس أو أي مادة تمنع طبقة أخرى من الجيبس أو مادة أخرى من الالتصاق بالأولى .	
التغيرات التي تحدث في الفم والأسنان نتيجة كبر السن أو الشيخوخة .	مادة تستخدم لمنع التصاق سطح بسطح آخر مثل قالب من جيبس باريس مع مادة الطبع ؛ مثل : محلول الصابون أو الجليسرول أو المستحضرات العديدة الأخرى .	
مُسْن ، هَرَم ، شَيْخ	شريط الفَصَل ، شريط	separating strip = abrasive strip
شَيْخُوخِي ، هَرَمِي	فاصل = شريط ساحل ، شريط سَحَل	
متعلق بكبر السن أو التقدم في العمر .	شريط من المعدن يغطّي أحد سطحيه مادة ساحلة يستخدم لتوسيع المسافة بين أسطح الأسنان المتجاورة .	
ضُمُور شَيْخُوخِي ، ضُمُور هَرَمِي	ورنيش الفصّل ، ورنيش عازل	separating varnish
تسوس سني شيخوخة	أي طلاء يستخدم لتغطية القوالب الجبسية لمنع التصاق جيبس آخر على أسطحها .	
تسوس سني يحدث في عمر متقدم ، يتميز عادة بتكوين حفرة في أحوال الطبقة الملاطية وأسطح الجذر .	سلك فاصل ، سلك الفصّل	separating wire
انظر تسوس سني (Dental caries) .	سلك نحاسي لين يوضع أحياناً بين الأسنان لفصلها عن بعضها قبل وضع الأطواق التقويمية .	
تَقْرُن شَيْخُوخِي ، تَقْرُن هَرَمِي	فَصَل ، تَفْرِيق ، انفصال	separation
ذهان شيخوخة	(في تقويم الأسنان) : أسلوب يستخدم لخلق مسافة صغيرة بين الأسطح الملاصقة لتسهيل انطباق أو إصاق الأطواق التقويمية .	
شيخوخة ، كبر السن ، الحَرَف	فَصَل الأسنان	separation, teeth
إحساس ، حَس	تبعيد الأسنان عن بعضها بواسطة الأجهزة الفاصلة أو الأوتاد .	
أعضاء الحواس	فاصل ، مُبَاعِد ، مَفْرَق ، فاصلة	separator
حَسَّاس ، حَسِّي		
حساسية ، حَسَّاس		
الحساسية للمنبهات .		
حساسية دوائية ، تحسّس دوائي		
تحسيس ، استحساس		
جعل خلية أو مجموعة من الخلايا حساسة لمادة معينة بتعريضها لرابط مُعِين .		
حَسِّي		
متعلق بالحس .		

أي شيء يستخدم للفصل بين شئيين .

1- (في تقويم الأسنان) : أداة تستخدم لفصل الأسنان لتحضيرها قبل عملية وضع الأطواق التقويمية ، وتكون عادة مادة مطاطية أو لولب معدني صغير مُبعد يفصل بين الأسنان بحيث يمكن تمرير الأطواق التقويمية بين الأسنان بحرية في منطقة تلاصق الأسنان .

2- (في طب الأسنان) : أداة لتباعد الأسنان المتجاورة بقوة : تعمل بواسطة الضغط اللولبي ، تفصل بين سنين متجاورتين بالقوة ، وبذلك توفر مسافة بين الأسنان للفحص أو الحشو أو التلميع أو للنفوذ إلى منطقة التماس . من أنواع الفواصل : فاصل بيرري (Perry's separator) ، فاصل ترو (True's separator) ، فاصل فيرير (Ferrier's separator) ، فاصل وليم (Williams separator) .

separator, Ferrier's فاصل فيرير

separator, Perry's فاصل بيرري

separator,teeth فاصل الأسنان

separator, True's فاصل ترو

separator, William's فاصل وليم

sepedon = sepsis إنتان ، تفسخ

sepsis = sepedon إنتان

تسمم نتيجة لامتناس نواتج التعفن . وجود كائنات دقيقة ممرضة أو سُمومها في الدم أو الأنسجة الأخرى .

sepsis, focal إنتان بؤري

عُفونة موضعية يمكن أن تنتشر لتسبب مرضاً عاماً بالجسم .

sepsis, oral إنتان فموي

عُفونة في الفم تؤدي إلى فرط نشاط جرثومي قد يؤثر على الصحة العامة للجسم .

sepsis- sheath = غلاف نتن = جذر ظهاري لهرتغ

Herwig's epithelial root

sepsis- sign علامة إنتانية

دلالات إيجابية على مرض أو حالة مرضية ، ينبغي تقييمها للوصول إلى تشخيص دقيق .

septa حواجز ، حُجُب ، فواصل

جمع حاجز (Septum) .

septa, interradicular حواجز بين الجذور

septal حاجزي ، حجابي

متعلق بالحاجز (Septum) .

septal abscess خُراج حاجزي ، خُراج حجابي

خراج يتكون على السطح الجانبي لجذر السن .

الشريان الحاجزي septal artery

يغذي الغشاء المخاطي الأنفي . انظر جدول الشرايين (Arteries) ، خلفي حاجزي (Septalis posterior) .

عظم حاجزي = حاجز بين السنخي septal bone =

interalveolar septum

عُضروف حاجزي septal cartilage

عضروف يوجد في الحاجز الأنفي ويقسم الأنف إلى تجويفين أيمن وأيسر .

حيز حاجزي septal space

محوجز ، ذو حُجب ، مُحجَّب septate

إنتاني septic

متعلق بالعُفونة أو ناتج عن العُفونة أو التقيح .

خُراج عَفَن septic abscess

إنتان دموي septicaemia = septicemia

حالة عامة تنتج عن تكاثر كائنات دقيقة وظيفاناتها في الدم ، كانت تُسمى التسمم الدموي (Blood poisoning) ؛ العلاج يكون بتعاطي المضادات الحيوية .

متعلق بالإنتان الدموي septicaemic

إنتان دموي septicemia = septicaemia

عدوى عامة تتميز بوجود كائنات دقيقة وظيفاناتها في مجرى الدم .

حويجز ، حاجز صغير septulum

حاجز ، حجاب ، فاصل ، فاصلة septum

1- جزء من النتوء السنخي المتواجد بين الأسنان .

2- حاجز رقيق بين كتلتين من النسيج الرخو أو تجويفين .

3- فاصل ، بين تجويفي الأنف .

حاجز سنخي ، حاجز دُردي = septum, alveolar =

الحاجز بين السنخي interalveolar septum

حاجز عظمي يفصل بين سنخي سنين متجاورتين .

حاجز سني ، الحاجز بين الأسنان septum, dental

الحاجز المينائي = حبل مينائي septum, enamel =enamel cord

حاجز لثوي septum, gingival

جزء من اللثة يقع بين سنين .

حاجز لثوي septum, gum = gingival septum

الحاجز بين الأسناخ septum, interalveolar

الجزء من النتوء السنخي بين سنخين لسننين متجاورتين أو الفاصل بين سنخين متجاورين .

الحاجز بين الأسنان = الحاجز بين السنخي septum, interdental = interalveolar septum

الحاجز العظمي بين سنخين متجاورين أو العظم السنخي بين جذور الأسنان .	قطعة من العظم المتنخر منفصلة عن العظم السليم . قطعة من العظم ميتة بسبب فقد التغذية الدموية ومنفصلة عن العظم الحي .
septum, intermuscular حاجز بين العضلات	عظم ميت انفصل عن العظم الحي .
septum, interradicular الحاجز بين الجذري ، حاجز بين الجذور	ملقط الوشيطة المتنخرة ، ملقط الوشيطة
septum, interventricular حاجز بين البطينات	جفت ذو أسنان صغيرة قوية يستعمل لاقترلاع شظايا العظم الحادة المتموتة من الأنسجة المحيطة .
septum, intra - alveolar حاجز داخل السنخ	سكسلي ، مُتسلسل ، مُتتابع ، دَوري
septum, lingual حاجز لساني	قَلع مُتتابع ، قَلع مُتسلسل
septum, nasal = septum nasi حاجز أنفي ، وترة الأنف	(في تقويم الأسنان) برنامج للقلع الانتقائي للأسنان الأولية أحياناً الأسنان الدائمة لمدة ممتدة من الزمن لتخفيف ازدحام الأسنان المتبقية ولتسريع أو إبطاء بزوغ الأسنان الدائمة .
septum nasi osseum الوتيرة العظمية ، الحاجز الأنفي العظمي	يتفاوت زمن وتالي القلع بحسب العمر السني ، والعمر الهيكلي ، والفك ، والجنس ومدى شدة سوء الإطباق أو الجميع معاً . معظم عمليات القلع المتتابع يجب أن تتبعها معالجة تقويمية شاملة .
septum primum حاجز أولي	مُتتالية ، سلسلة ، مُتتابعة ، مُتسلسلة
septum secundum حاجز ثانوي	(سابقة) مَصَل
septum transversum حاجز مستعرض ، حاجز مستعرض	سابقة تعني مَصَل (Serum) .
sequel = sequela عَقْبُول	مَصلي مخاطية
sequela = sequel عَقْبُول	غدة مَصْلية مخاطية
جمعتها عواقب ، نتائج ، توابع (Sequelae) .	مَصلي زليلي
الحالة الناجمة عن المرض ، سواء كانت نتيجة مباشرة أو غير مباشرة .	1 - مَصلي (متعلق أو مماثل للمَصَل)
نتائج ، توابع ، عواقب ، ملاحق ، عقابيل	2 - منتج للمَصَل ، مولد المَصَل
الحالة الناجمة عن المرض ، سواء كانت نتيجة مباشرة أو غير مباشرة .	جوف مَصلي
نتائج ، توابع ، عواقب ، ملاحق ، عقابيل	خلية مَصْلية
استعمال متتابع ، استعمال متتابع ؛ الاستعمال المتتالي لمجموعة الأدوات المستخدمة في المداخلة السنية بواسطة طبيب الأسنان . انظر ترتيب شائع متتال (Order of use) .	غدة مَصْلية
استعمال متتابع ، استعمال متتابع ؛ الاستعمال المتتالي لمجموعة الأدوات المستخدمة في المداخلة السنية بواسطة طبيب الأسنان . انظر ترتيب شائع متتال (Order of use) .	غشاء مَصلي
1 - تعاقبي ، تسلسلي	إفراز مَصلي
متعلق بالعواقب أو النتائج ، أي الحالة الناجمة عن المرض .	لُعاب قليل اللزوجة نسبياً يفرز أساساً بواسطة الغدة الكفية بمعدل انسياب سريع ، غني بإنزيم الأميلاز (Amylase) .
2- عَقْبُولِي	لُعاب مَصلي
وشيظ ، يحتجز	تطعيم باللقاح والمَصَل
الجزء الميت من العظم والمنفصل عن الجزء الحي .	ساع
توشظ ، الحجاز ، احتجاز	قرحة ساعية
انفصال العظم المتموت عن العظم الحي .	قرحة تواصل انتشارها في اتجاه ثابت بينما تلتئم بالاتجاه الآخر .
استئصال الوشيظ	منشاري ، مُحَرَز ، مُشَرَشَر
إزالة العظم المشظي جراحياً .	منشاري ، مُحَرَز
استئصال الوشيظ ، قَطع الشظية	ذو حواف مسننة مثل المنشار .
شظية متنخرة ، شظية متموتة ، الوشيظ	

serration	تَشْرَشُر	سَلسِلَة عَدِيم العُنُق ، ورم بلا عُنُق ، ورم لاطيء	sessile tumour
	1 - ذو أسنان كالمشمار .		1- شتل ، رتل ، طاقم ، منزعة ، ينضد ، يرصف
	2 - ثلثة كالموجودة بين سنين من أسنان المشمار أو صف من الثلمات .		2 - يجبر ، تجبر ، يتجمد ، يتصلب
Serres'glands = gingival glands	عُدُد سيريس = عُدُد لثوية		يتصلب كما في الأملغم أو الإسمنت أو الشمع أو مواد الطبع .
	نسبة إلى أ. إ. ر. أ. سيريس ، A.E.R.A. serres ، 1868-1786 ، فيزيولوجي فرنسي .		3- مجموعة
	كُتِل لؤلؤية من الخلايا الظهارية توجد على لثة الأطفال حديثي الولادة .		رتل الأسنان الأمامية
serrulate = serrate	مُشْرَشِر		رتل الأسنان الخلفية
serum	مَصْل		هُلْبِي الشكِل
	سائل رائق بلون العنبر ، يحصل عليه بفصل العناصر الصلبة في الدم مثل الخلايا الدموية والفيبرين ، ويمكن الحصول عليه من الإنسان أو الحيوانات سليمة المناعة واستخدامه في الوقاية أو للعلاج من الأمراض .		يشبه الشعر القاسي الصلب .
serum hepatitis	التهاب الكبد المصلي		أسنان هُلْبِيَة الشكِل
	نوع من التهاب الكبد ينتج عند العدوى بفيروس التهاب الكبد B ، وينتشر بواسطة نقل الدم أو الأدوات الملوثة وخصوصاً الحقن ، مشابه للتهاب الكبد المعدي الحاد ، ولكنه قد يكون ميمتاً في شكله الحاد . انظر التهاب الكبد (Hepatitis) .		أسنان دقيقة متراصة كما في بعض أنواع الأسماك .
serum therapy	معالجة مَصْلِيَة		1 - تَنْضِيد
serumal = seruminal	مَصْلِي		2 - تَصَلْب
serumal calculus =	حصاة مَصْلِيَة = قَلْح تحت اللثوي		التصلب كما في جيس باريس أو الإسمنت السني .
subgingival calculus			توسيع تثبتي ، تمدد تصليبي
	مصطلح قديم حل محله مصطلح القلح تحت اللثوي (Subgingival calculus) .		ازدياد بُعْدِي أي زيادة في الحجم المصاحب لتصلب المادة ، مثل جيس باريس والجيس السني وجيس الأمثلة والمسحوق الكاسي للصب السني ، عادة تكون كمية التمدد من 0.08% إلى 0.5% .
seruminal calculus = serumal calculus = subgingival calculus	قَلْح مَصْلِي = القلح تحت اللثوي		setting expansion
service	خِدمَة ، مَسَاعِدَة ، فَائِدَة		ازدياد بُعْدِي أي زيادة في الحجم المصاحب لتصلب المادة ، مثل جيس باريس والجيس السني وجيس الأمثلة والمسحوق الكاسي للصب السني ، عادة تكون كمية التمدد من 0.08% إلى 0.5% .
service, denture	خِدمَة تَعْوِضِيَة		setting of plaster
	معالجة المريض الأدرد وتزويده ببدلة سنية ومراقبته بعد التعويض وإصلاح أي خلل محتمل .		تَصَلْب الجِيس
sesqui -	(سابقة) واحد ونصف (لاتينية)		setting process
	سابقة تعني واحد ونصف أو نسبة اثنين إلى ثلاثة .		عملية التصلب
sesquihora	ساعة ونصف (لاتينية)		setting reaction
sessile	عديم الساق ، عديم العُنُق ، لاطيء		مؤخر التصلب ، كاج التصلب
	مصطلح وصفي يتضمن الاتصال العريض المباشر بالقاعدة ؛ ذو قاعدة عريضة بعكس الاتصال الرفيع بالقاعدة أو المعتق (Pedunculated)		زمن التصلب
			الفترة الزمنية بين بدء ومزج المادة وحدوث التصلب .
			تنضيد الأسنان = بدلة سنية تجريبية
			1 - عملية تنضيد الأسنان الصناعية على قاعدة الشمع من أجل تجربة البدلة السنية في فم المريض .
			2 - عملية تقويمية تتم في المختبر حيث تقطع الأسنان من نموذج الدراسة ثم يعاد تنضيدها أو ترتيبها بالشكل النهائي المطلوب باستخدام الشمع .
			3 - النموذج المنضد التجريبي ، الذي يستخدم في التشخيص ووضع خطة العلاج أو تصنيع الأجهزة المثبتة ، مصطلح لم يعد مستعملاً وقد حل محله مصطلح بدلة سنية تجريبية (Trial denture) .
			نموذج تجريبي تشخيصي
			set - up, diagnostic
			العصب القحفي السابع
			seventh cranial nerve
			انظر العصب الوجهي (Facial nerve) .

sex	جنس	1- جزء رفيع من أداة يدوية يصل النصلة مع الساعد أو
sex hormones	الهرمونات الجنسية	المقبض ؛ جزء من الأداة يصل الساعد أو المقبض مع النصلة
sex organs	الأعضاء الجنسية ، الأعضاء التناسلية	العاملية أو الرأس العامل ؛ القسم المستدق الواصل بين
sextan	سداسي ، يعود كل ستة أيام	المقبض والرأس .
sextant = segment	سدس = جزء ، قطعة	2- الجزء غير القاطع للمثقب .
	واحد من الأجزاء الستة المتساوية التي تنقسم إليها الأقواس	عُتْقُ الأداة ، ساق الأداة =
	السنية بحسب تسمية الهيئة الدولية لتوحيد القياسي	instrument shank
	والمعايرة ؛ قطعة أو جزء (Segment) .	الجزء الأسطواني الذي يصل المقبض مع النصلة أو الرأس .
sextants	سداسي ، سداسية	shape
	تقسيم الأسنان إلى ستة أجزاء : الجزء العلوي الأيمن ، والجزء	شكل
	العلوي الأمامي ، والجزء العلوي الأيسر ، والجزء السفلي	sharp
	الأيمن ، والجزء السفلي الأمامي ، والجزء السفلي الأيسر .	حاد ، قاطع
sexual	جنسي ، شقي ، تناسلي	sharp blade
SFD = source - to -	[مختصر] بعد الفلم عن المنبع =	sharp instrument
film distance = focus - to - film	بعد الفلم عن البؤرة	sharp instrument
distance (FFD)		sharpening
	انظر بعد الفلم عن البؤرة (Focus- to - film distance)	زيادة حدة الأداة وقابليتها للقطع .
	(FFD) .	sharpey's fibres
shade	درجة اللون	ألياف شاربي
shade guide	دليل الألوان	نسبة إلى و . شاربي ، W.Sharpey ، 1880-1882 ، مشرّح
	دليل لاختبار لون الحشوات التجميلية أو التيجان الخزفية ؛	إنجليزي .
	عبارة عن حامل لنماذج للأسنان ذات حجم متساو ،	1- لليافات كولاجينية من النسيج الضام بين العظم
	تتدرج ألوانها وتستخدم للمقارنة مع لون الأسنان الطبيعي	والسمحاق .
	للمريض ، واختيار لون الأسنان الصناعية للبدلة السنية ، أو	2- (في طب الأسنان) : أجزاء من الليفات الكولاجينية
	لون التيجان ، أو الحشوات .	للرباط حول السن المنظرة في العظم السنخي أو في ملاط
shade selection =	انتقاء درجة اللون = انتقاء لون السن	السن ؛ الأجزاء من الألياف الرئيسية للرباط حول السن
tooth color selection		المنظرة في ملاط الجذر والعظم السنخي بالخاصة ، والتي
	تحديد لون السن الصناعية أو مجموعة الأسنان الصناعية	تساهم في تثبيت السن .
	للمريض .	الأدرات الحادة
shadow	1- ظل ، خيال ، شبح	sharps
	2- صورة	مصطلح يستخدم لوصف الأغراض الحادة أو المستدقة ،
shaft	مقبض ، عمود ، جذع ، جدل	والتي قد تخترق الجلد أو مخاطية الفم ويجب رميها أو
	الجزء من الأداة الذي يمسك باليد .	طرحها في وعاء أو صندوق الأغراض الحادة .
shaft of an instrument =	مقبض الأداة (جدل الأداة) ،	shave
instrument shaft = handle	ممسك الأداة	يَكشُطُ ، يَقتشر
shallow	ضحل ، رقيق	1- كَشَطُ ، سَحَجُ ، حلاقَة
	ضحيل العمق ، قليل العمق .	2- قُشارة ، رُقاقة
shallow cavity	حُفرة سنّية ضحلة ، تجويف ضحل	بالون الغار لشيئا - انتوني =
shank	1- ساق ، عُتْقُ	Shea- Anthony's antral balloon =
		بالون جيبي
		sinus balloon
		shear strength
		قوة القصّ ، قوة القطع
		أقصى جهد يمكن أن يقاومه غرض قبل أن ينكسر ، حينما
		تطبق عليه القوة القاطعة .
		shearing
		قَصُّ ، قَطْعُ
		shearing force
		قوة القصّ ، القوة القاصّة ، القوة القاطعة

shearing stress	إجهاد القص	shell teeth	أسنان صَدَفِيَّة
shears	مَقَصّ، مقراض، قاطع	shellac	شِبْلَاك، صمغ اللاك
shears, bone	قَاطِع العظم، مقراض العظم		محلول اللاك في الكحول .
plate shears	مَقَصّ الصَّفائِح، مقراض الصَّفائِح	shellac base	قاعدة شيلاكية
sheath	عَمَد، غلاف، كيس		بعض المواد الراتينية التي تستخدم في تحضير طوابع الطبعة والصفائح القاعدية لتسجيل العضة، انظر قاعدة البدلة السنية (Denture base) .
	(في التَشريح) : طبقة من النسيج الضام تغلّف الشرايين والعضلات والأعصاب .	shellac, resinous	شِبْلَاك راتيني، لك راتيني
	(في طب الأسنان) : وُصلة ثابتة تُلحم بالطوق التقويمي وتصمم خصيصاً لاستقبال أجزاء تقويمية نزوعة مثل الأقواس اللسانية . إلخ .		مادة تستعمل في صناعة الورنيش . انظر ورنيش (Varnish) .
sheath, carotid	عَمد السبباتي	shield	حاجز، ساتر، واقى
	الغلاف الذي يُغلّف الشريان السبباتي المشترك، والوريد الوداجي الباطن، والعصب المبهم .		انظر . . حاجز فموي (Oral screen) .
sheath, dentinal =	غلاف عاجي، عَمد عاجي =	shield, eye	واقية العينين
Neumann's sheath	عَمد نيومان، غلاف نيومان	shielding	حجاب واق، ساتر واق، درع
sheath, enamel	عَمد الميناء، غلاف الميناء		يمنع أو يُقلل مرور الأشعة أو الأشعاع .
sheath, epithelial root = Hertwig's sheath	عَمد الجذر	shift	1 - يغيّر، يبد، دورية، زيحان
	الظهاري، غلاف الجذر الظهاري = عَمد هرتفيغ		2 - يتغيّر، يتبدّل
	امتداد الظهارة المينائية الداخلية والخارجية عند الحافة السفلية لعضو الميناء، الذي يشترك في تكوين عاج الجذر وتحديد شكل الجذر .		3 - تبدّل
sheath, root = epithelial root sheath	عَمد الجذر = عَمد الجذر الظهاري		4 - انحراف، انزياح
	غشاء يحيط بجذر السن أثناء تطوره .		تغيّر الوضعية . انظر حركة بينيت (Bennett's movement) .
sheath of Hertwig = Hertwig's	عَمد هيرتفيغ (عَمد الجذر)	shift, dentogingival junction	زيحان الوصل اللثوي السني
sheath = epithelial root sheath	الجذر الظهاري	hingles = herpes zoster	هربس نطاقي
sheath of Neuman = Neuman's sheath	عَمد نيومان		عدوى فيروسية للجهاز العصبي، تسبب التهاباً في العقدة العصبية الحسية للأعصاب القحفية أو عقد الجذر الخلفي للأعصاب الشوكية . أعراضه قريبة جداً من أعراض الإصابة بفيروس جدري الماء .
shedding	تبديل، تغيير	shingling = overlapping	تدأخل، تراكب
	مصطلح يستخدم للدلالة على امتصاص الجذور، الذي يؤدي إلى فقد الأسنان اللبنية .		في أسلوب رَصّ وتكثيف رقائق الذهب، تُرص رقائق الذهب في طبقات، طبقة فوق أخرى، بحيث ينطبق السطح السفلي للطبقة العلوية بإحكام مع السطح العلوي للطبقة السفلية .
sheen = surface luster	لمعان، بريق = بريق السطح	shock	صَدْمَة
shelf, buccal	رف شذقي، نتوء شذقي		قصور أو هبوط حاد في الدورة الدموية، يتميز بهبوط مفاجئ في ضغط الدم، ونبض سريع وضعيف، وشحوب وبرودة الجلد مع تعرق، وتنفس ضحل؛ إذا لم تعالج الحالة، تؤدي إلى نقص الأكسجين في الأنسجة وفقدان سوائل الأنسجة مما يزيد في سوء الحالة بحيث تصبح مميتة .
shelf life	العمر الزمني، زمن الحفظ، عمر التخزين	shock, anaphylactic	صَدْمَة تَأقِيَّة
	الفترة الزمنية التي يمكن أن يحتفظ بها بالمادة دون أن تتحلل .		تفاعل شديد ناتج عن حقن بروتين لمريض حساس لهذا البروتين .
	الفترة الزمنية لحفظ المادة أو الدواء أو تخزينها بدون أن تتحلل بحيث تظل صالحة للاستخدام .		
shell	صدفة، قشرة		
shell crown = cap crown	تاج قشري = تاج قُبعي		
	تاج مصنوع من قشرة معدنية رقيقة، يشكل لينطبق على تاج لسن طبيعية، يسمى أيضاً تاج قُبعي (Capcrown) .		

shock, delayed صدمة متأخرة ، صدمة آجلة
صدمة تحدث أحياناً بعد فترة من حدوث الإصابة .

shock, electric صدمة كهربائية
صدمة يسببها دخول تيار كهربائي خلال الجسم .

shock, hemorrhagic صدمة نزفية

shock, post - operative صدمة تالية للجراحة ،
صدمة ما بعد المعالجة

shock, primary = vasovagal shock صدمة أولية = صدمة وعائية مبهممة
تحدث عند الإحساس بالألم أو خوف أو رؤية كريهة أو بغیضة . يجب وضع المريض في وضع منبسط ووجهه إلى أسفل ، وفك الملابس الضيقة مع توفير تيار من الهواء . إذا استمرت الحالة يجب نقل المريض إلى المستشفى .

shock, surgical صدمة جراحية
صدمة نتيجة للنزف أو فقد السوائل النسيجية ، كما في الحروق .

shoing 1 - واق ، وقائي ، حام
2 - تغطية للوقاية والدعم
تغليف على سبيل الوقاية أو التقوية لحدبات ضعيفة في السن باستخدام حشوة ذهب مغطية لميناء السن الضعيف .

shore durometer مقياس التحمل ذو السناد الداعم ،
مقياس المتانة الداعم
أداة تستخدم في قياس صلابة السطح لمادة متوسطة اللينة مثل البلاستيك .

shore hardness test جهاز اختبار الصلادة ذو الداعم
رأس مثل معدني مثبت بـكولب يوضع مقابل المادة ويقاس عمق اختراقه للمادة .

short قصير

short cone مخروط قصير
أداة تصوير شعاعي بحيث يكون بعد الفلم البؤري 8 بوصات .

short - cone radiography التصوير الشعاعي بالمخروط القصير
أسلوب تصوير شعاعي ، يزود فيه جهاز الأشعة السينية قمع أقصر من 20 سنتيمتر .

shortness قصر

shortness, teeth قصر الأسنان

shoulder كتف ، منكب
جزء من تحضير السن (عادة يكون في الجذر) يبرز جانبياً ، قد يشطب أو لا يشطب ، ويستخدم كخط لإنهاء للحشوة

المصبوبة أو الحشوة المصبوبة المغطية أو التاج . الجزء من تحضير التاج المتكون من التواء الجدار المحوري والجدار اللثوي بزاوية قائمة ، ويبرز جانبياً بالسن ليستخدم كخط لإنهاء (أحياناً قد يضاف إليه شطب إضافي) .

shoulder crown تاج كتفي
تاج قاعدته تشكل لترتكز على الجذر المحضّر بدون طوق معدني .

shoulder preparation تحضير كتفي
رف أو كتف يقطع حول عنق السن أو حول جزء منه ، ليتوفر ثخانة كافية من الخزف لاستناد تاج جاكيت خزفي . وليوفر ثخانة كافية وقوة للخزف بما يسمح بتلوين مقبول .

shoulder trimmer مشذب الكتف
أداة يدوية ذات نصل رفيع مسنن تستخدم لشطب الكتف المحضّر وجعله ناعم السطح .

shrinkage تقلص ، انكماش ، انقباض
نقص في الحجم .

shrinkage, casting انكماش الصب
حدوث انكماش أو تغيير في الحجم عندما يتصلب المعدن المنصهر بعد صبه في القالب .

shrinkage , curing تقلص تصليبي ، انكماش تصليبي
انكماش عند التصلب .

shrinkage , linear انكماش خطي ، تقلص طولي

shrinkage, localized انكماش موضعي

shrinkage, polymerization انكماش بالبلورة
انكماش عند تشكيل المركب .

shrinkage , thermal انكماش حراري

shrinkage , volume انكماش حجمي

siagontritis = siagonantritis التهاب غار الفك العلوي ،
التهاب جيب هيمور

siagonagra نقرس الفك
ألم في عظم الفك .

siagonantritis التهاب غار الجيب الفكي

sial-, sialo - (سابقة) لعاب ، غدة لعابية

sialaden غدة لعابية

sialadenitis= sialoadenitis التهاب الغدة اللعابية

sialadenoncus تورم الغدة اللعابية

sialagogue = sialogogue ملعب ، مدرر للعاب ، منشط للعاب
مادة أو عقار مسيل للعاب .

sialaporia قلة اللعاب
قصور في كمية اللعاب المفرز .

sialectasia = sialectasis = sialoangiectasis توسع القناة اللعابية ، توسّع المسال اللعابي
sialectasis توسّع القناة اللعابية
sialemesiis قبيء لعابي
sialic = sialine لعابي ، سيالك متعلق باللعب أو يتميز به .
sialic acid حمض السيكاليك
sialism = sialismus = salivation إلعاب
sialismus = sialism = ptyalism = salivation إلعاب
sialitis = sialadenitis التهاب الغدة اللعابية
sialo- (سابقة) لعاب
sialoadenectomy استئصال الغدة اللعابية
sialoadenitis = sialadenitis = sialitis التهاب الغدة اللعابية
sialoadenotomy بضع الغدة اللعابية
sialoangiectasis توسع الأفتنية اللعابية ، تمدد الأفتنية اللعابية
sialoangitis = sialoangiitis التهاب الأفتنية اللعابية ، التهاب الأوعية اللعابية
sialocele ورم الغدة اللعابية ، قيلة الغدة اللعابية ورم أو كيس بالغدة اللعابية .
sialodochitis = sialoductitis التهاب الأفتنية اللعابية
sialodochoplasty رأب الأفتنية اللعابية أسلوب جراحي لترميم عيب في قناة الغدة اللعابية .
sialoductitis = sialodochitis = التهاب الأفتنية اللعابية
sialoductilitis = sialoangiitis
sialogenous = مكون اللعاب ، مولد اللعاب ،
sialogenic منشط اللعاب انظر لعابي ، مكثر اللعاب (Salivatory) .
sialogogic = sialagogic مدر اللعاب
silogogue = sialagogue ملعب ، مدر اللعاب ، منشط اللعاب مادة أو عقار يحفز انسياب اللعاب .
sialogram = sialograph صورة القناة اللعابية ، صورة شعاعية للقناة اللعابية طريقة لالتقاط صورة للغدد والأفتنية اللعابية .
sialograph = sialogram صورة القناة اللعابية صورة شعاعية للأفتنية وأسناخ الغدد اللعابية بعد حقنها بمادة ظليلة على الأشعة . تستخدم لتحديد وجود حصاة في الغدة أو القناة اللعابية .
sialography تصوير القناة اللعابية ، تصوير اللعابيات

التحقق والفحص الشعاعي لنسيج ووظيفة الغدد اللعابية بعد إدخال مادة ظليلة على الأشعة داخل الأفتنية اللعابية وأسناخ الغدة اللعابية .
1 - لعابي ، متعلق باللعب
2 - شبه اللعاب ، نظير اللعاب
حصاة لعابية
sialolith = salivary calculus بنية بلورية أو متعددة البلورات من أملاح الكالسيوم المركزة داخل الغدة اللعابية أو أفتيتها .
sialolith, submandibular duct حصاة القناة تحت الفك السفلي
sialolithiasis تحصن لعابي ، تشكل الحصى اللعابية تكون الحصى اللعابي في الغدة اللعابية أو الأفتنية اللعابية .
sialolithotomy استخراج الحصاة اللعابية الإزالة الجراحية للحصاة اللعابية .
sialogogy مبحث اللعاب ، علم دراسة اللعاب
sialoma ورم لعابي ورم الغدة اللعابية .
sialometaplasia حوّل الغدة اللعابية
sialometaplasia, necrotizing حوّل تنخري للغدة اللعابية تنخر الحنك الرخو والحنك الصلب مع تموت الخلايا المخاطية في الغدد اللعابية ، وحلول خلايا ظاهرية حشوية محلها .
sialon = saliva لعاب ، ريق
sialoncus تورم الغدة اللعابية ورم الغدة تحت اللسانية بسبب أو نتيجة لانسداد القناة اللعابية .
sialophagia بلعمة اللعاب ، فرط بلع اللعاب
sialorrhoea = hypersalivation = لعاب ، سيلان اللعاب ، فرط إفراز اللعاب
salivation = ptyalism الانسياب المفرط للعب لا إرادياً في حالات متعددة مثل :
التهاب الحاد للفم ، التخلف العقلي ، التسمم بالزئبق ، الحمل ، التسنين ، إدمان الكحول ، أو سوء التغذية ، أو بسبب بعض الأدوية .
sialoschisis احتباس اللعاب ، تشبيط اللعاب
sialosemiology تشخيص لعابي ، مبحث علامات اللعاب التشخيص بواسطة الاختبار الكيميائي وتحليل اللعاب .
sialosis = hypersalivation لعاب ، سيلان اللعاب = فرط إفراز اللعاب ورم ثنائي الجانب غيرالتهابي ناكس في الغدة النكفية ، يتطور إلى نسيج شحمي ؛ يشاهد في حالات سوء التغذية ، والاضطراب الهرموني ، والكحولية المزمنة ، وتليّف الكبد

sialostenosis ضيق قناة اللعاب

sialosyrinx ناسور لعابي ، محقنة لعابية
لنزح أو رضخ القنوات اللعابية .

sialotic لعابي ، إلعابي ، تَلْعَبِي
متعلق باللُعاب أو يتميز به .

sialozemia تلعب لإرادي ، إلعاب
فرط انسياب أو إفراز اللُعاب وعدم القدرة على التحكم به ،
وسيلانه المستمر .

sicca syndrome متلازمة الحفاف (متلازمة شوجرن الأولية)
(primar sjogren syndrome)

sickle منجلي
مصطلح يستخدم لوصف أداة ذات نصل منحني خطافي
الشكل متصل بمقبض قصير .

sickle cell anaemia = sickle cell anemia فقر الدم المنجلي
مرض دموي وراثي يصيب الزوج السود ، يتصف بكون
خلايا الدم الحمراء هلالية الشكل وغير قادرة على نقل
الأكسجين . ينبغي الإلمام بالمعلومات الوافية عن الحالة قبل
التخدير .

sickle scaler مقلح منجلي ، مقلحة منجلية
انظر مقلح (Scaler) .

sickness داء ، مرض ، اعتلال ، سقم

side جانب ، جنب

side, balancing جانب موازن

side, branches أفرع جانبية

side, contralateral جانب مقابل

side- effect تأثير جانبي
تأثير غير التأثير المتوقع من التفاعل الطبيعي للدواء .

side, non- working جانب غير عامل

side, working جانب عامل

sideropenic ناقص الحديد ، قليل الحديد

sideropenic dysphagia = عسر البلع الناجم عن
قلة الحديد = متلازمة بلامر فنسون
plummer-vinson's syndrom

sight development تظهير الفلم بالمشاهدة
أسلوب غير دقيق لتظهير الأفلام الشعاعية ، حيث يراقب
الفلم أثناء وجوده في المظهر بالنظر على فترات في ظروف
ضوئية آمنة .

sigmoid سيني ، سيني الشكل
على هيئة حرف S أو C .

sigmoid notch = mandibular notch الثلمة السينية = ثلمة
الفك السفلي
ثلمة ذات حافة هلالية على الحافة العلوية للشعبة الصاعدة
للفك السفلي تقع بين اللقمة والتوء المنقاري . تسمى أيضاً
ثلمة الفك السفلي (Mandibular notch) .

sigmoid sinus الجيب السيني
جيب وريدي متصل بالجيب المستعرض ويصرف في الوريد
الوداجي الباطن . انظر جدول الأوردة (Veins) ، مدخل
الجيب السيني (Sinus sigmoideus) .

sign = signe علامة ، إشارة ، مؤشر مرضي
شذوذ يميز مرضاً معيناً ويلفت الانتباه إليه ، مثل ارتفاع في
درجة الحرارة ، أو تعرق أو شحوب غير طبيعي أو امتقاع
اللون .

signature = sig. توقيع ، إمضاء ، دلالة ، إشارة
تستعمل في كتابة الوصفة الطبية لتوضيح طريقة تعاطي
الدواء واختصارها (Sig) .

significance اعتداد ، أهمية ، دلالة

significant معتد ، يعتد به

silic-, silico- (سابقة) سيليكون

silica = silicon dioxide سيليكات ، فلز الصوان = ثاني أكسيد
السيليكون
مادة طبيعية توجد في ثلاثة أشكال : كوارتز (Quartz) ، أو
كريستوباليت (Cristobalite) ، أو إيريداميت (Eridymite) .

silica, fused سيليكات منصهرة
تستخدم بشكل واسع في طب الأسنان وفي الإسمنت كمادة
مقاومة للحرارة وفي المواد الكاسية .

silica gel هلام السيليكات
نوع هلامي من السيليكات شديد الامتصاص .

silicate سيليكات ، ملح حمض الساليسيليك
هلام حمض السيليسيك المتكون من تفاعل السيليكات
وحامض الفوسفوريك ويستخدم كحشو تجميلية . متوفر
بشكل سائل ومسحوق ؛ تختلف محتوياته بين مصنع وآخر
ولكن محتوياته بحسب النسبة الوزنية هي :

المسحوق	السائل
أكسيد السيليكات 38%	حمض الفسفات 42%
أكسيد الألومنيوم 30%	فسفات الألومنيوم 10%
فسفات الكالسيوم 8%	فسفات الزنك 40%
فلوريد الكالسيوم 24%	

هذه المادة حلت محلها حشوة الراتين المركب (Composite resin) على نطاق واسع .

silicate cement ملاط سيليكاتي
إسمنت يشتمل على مزيج من مسحوق سليكات الألومونيوم الزجاجي المحتوي على الفلوريد وحمض الأورثوفوسفوريك ؛ من الضروري وضع طبقة مبطنة غير مهيجة لحماية لب السن من الضرر نتيجة الحموضة العالية أثناء تفاعل تصلّب الإسمنت . أصبح استعمال إسمنت السيليكات نادراً في هذه الأيام .

silicate dental cement = silicate cement إسمنت السيليكات
السنّي = إسمنت السيليكات
إسمنت صلب نسبياً وشفاف يستعمل في المقام الأول لحشو الأسنان الأمامية. ومثل الكثير من أنواع الإسمنت السنّي الأخرى يحضر بمزج سائل مع مسحوق .
إسمنت السيليكات هو الزجاج الذواب في الحمض المحضّر بواسطة انصهار أكاسيد الكالسيوم والسيليكون والألومنيوم وعناصر أخرى مع الفلوريد المسيل . السائل هو محلول حمض الفوسفوريك المتعادل .

silicon carbide كربيد السيليكون
مسحوق ساحل مندمج في مادة الكاربورندوم .

silicon dioxide ثاني أكسيد السيليكون
انظر سيليك (Silica) .

silicone سيليكون
1 - مادة لدنة تركيبها الأساسي هو السيليكون .
2 - (في طب الأسنان) : تستخدم كمركب طبع . إحدى مجموعات المركبات العضوية التي تشكل السيليكاجزءاً من مكوناتها الجزيئية ، كارهة للماء عندما تستعمل على الجلد أو الزجاج أو المعدن .

silicone elastomer السيليكون المطاطي
انظر مادة الطبع (Impression material) .

silicone grease زيت السيليكون ، شحم السيليكون
مزلق يحتوي السيليكون ويستخدم مكان الزيت المعدني أو الزيت النباتي .

silicone impression material مادة السيليكون المنطبعة
انظر مادة الطبع (Impression material) .

silico-phosphate cement ملاط سيليكوفسفاتي
اسمنت سيليكات يحتوي على أكسيد الزنك ويستخدم في الحشوات ، وإلصاق الحشوات والتيجان والجسور ، وعمل القوالب .

silk حرير
silk ligature رباط حريري
خيوط حريري غير قابل للامتصاص يستعمل في خياطة الجروح .

silver = Ag فضة ، لُجِن
معدن نقيس أبيض ، عدده الذري 47 والوزن الذري 107,88 ، لين ويمزج كمية صغيرة من النحاس لزيادة تحمله أو متانته وقوته . تذاب الفضة في حمض النيتريك وتستخدم بشكل واسع لإنتاج هاليدات الفضة المستخدمة في مستحلب الصور الفوتوغرافية . وتمزج عادة بكميات صغيرة من الزنك والنحاس والرصاص وتستخدم بكثرة كعنصر في الأملم الحشوة السنّية وفي كثير من الأدوية وخاصة المطهرات القابضة .
تستعمل نترات الفضة (Silver nitrate) أيضاً خارجياً كمطهر وقابض وخصوصاً في الوقاية من التهاب المتحمة الطفولي . ويستعمل أيضاً كمزلق على نقاط ارتكاز أنبوب الأشعة ، وتستعمل هاليدات الفضة (Silver halides) في أفلام الأشعة ، وتستعمل بيكرات الفضة (Silver picarate) (أملاح الفضة المؤينة) في علاج داء المشعرات (Trichomoniasis) وفي علاج داء المبيضات (Moniliasis) المهلي .

silver alloy خليطة فضية ، سبيكة الفضة
silver amalgam ملغم فضي
خليطة من الفضة ، والقصدير ، والنحاس ، والزنك والزنك تستعمل في طب الأسنان لحشو الحفرة المحضرة في السن . انظر ملغم (Amalgam) .

silver apical tips رؤوس الفضة الذروية
رؤوس من الفضة تستخدم لسدّ الثقبة الذروية للجزر .

silver bromide بروميد الفضة
بلورات حساسة للأشعة تستخدم في الطبقة الحساسة من الفلم .

silver containing alloy خليطة تحتوي على الفضة
خليطة تتكوّن من 95٪ فضة و 5٪ نحاس . تستخدم أساساً في تصنيع الجبائر السنّية المصبوبة في الحالات الجراحية .

silver cone = silver point مخروط فضي
مخروط من الفضة ذو أقطار مختلفة ، يستعمل في حشو قنوات الجزر .

silver cone method طريقة المخروط الفضة
أسلوب أو طريقة لحشو قنوات جزر السن باستعمال قمع فضة مُسبق الانطباق يسدّ قنّة الجزر وتملأ أية قنّة أخرى إضافية بالكوتابر كا أو المعجون الساد .

silver halide	هاليد الفضة ، ملح هالوجيني	sinciput = bregma	قمة الرأس ، يافوخ ، ذروة الرأس ، الناصبة
	ملح معدني منظم في صفيحة هلامية تغطي السطح اللدن للفلم الشعاعي .	single	مُفرد ، وحيد
silver nitrate	نترات الفضة	single cone	مخروط مفرد
	مادة بلورية ذات خواص مخترّة ومطهرة وحرارة ، كانت في السابق تستعمل نقيه أو كمحلول نشادري ولكن استعمالها أصبح نادراً الآن ، وحينما تختزل بزيت القرنفل تنتج ترسّبات سوداء ؛ عقار كاو يستعمل لوقف نزف قليل من النسيج الرخو .	single cusp	وحيد الحدبة
silver point = silver cone	رأس الفضة = قمیعة فضیة	single - end	ذو نهاية واحدة ، ذو نهاية مفردة ، وحيد الطرف
	رأس رفيع قمعي معدني ، مكوّن أساساً من الفضة ، يستعمل بمرافقة الساد لسدّ الثقبية الذروية وحشو قناة الجذر . تُصنّع بتدرّج حجمي يتوافق مع حجم موسّعة القناة وحجم مبرد القناة .	single - ended instrument	أداة يدوية ذات طرف واحد
silver powder	مسحوق الفضة	single film	فلم مفرد
silver solder	لحام الفضة	single rooted	وحيد الجذر
	لحام يحتوي على الفضة ، والنحاس ، والزنك بنسب مختلفة (أحد المعادلات : فضة 60 جزء والنحاس 30 جزء ، والزنك 10 أجزاء) ، تنصهر عند درجة حرارة أقل من درجة حرارة انصهار المعدن المراد لحامه .	single tooth restoration = STR	حشوة السن المفردة
silver stain	صبغ فضي ، تلون بالفضة	singulorum = sing.	كُل (لاتينية)
silver tin amalgam	ملغم الفضة والقصدير		تستعمل في كتابة الوصفة الطبية ، واختصارها (Sing) .
silver wedge	وتد فضي	sino-, sinu-	جيب (سابقة)
silverish appearance	مظهر فضي ، شكل فضي		سابقة تعني جيب (Sinus) .
simple	بسيط	sinogram = sinograph	صورة الجيب
simple cavity	حفرة سنية بسيطة	sinography	تصوير الجيب
	حفرة تشمل فقط سطحاً واحداً من تاج السن التشريحي .	sintering	تصليب ، ترسيب ، تليد ، ملبد
simple fracture = closed fracture	كسر بسيط = كسر مقفل		عملية تصليب الذهب المسحوق بتسخين الأجزاء المعدنية لدرجة حرارة أقل مباشرة من نقطة الانصهار .
	كسر غير مركب ؛ كسر مغلق غير مركب ، حيث لا يخرق العظم الجلد . قارن مع الكسر مضاعف (Compound fracture) . انظر كسر (Fracture) .	sinuitis = sinusitis	التهاب الجيب
simple periodontal pocket	جيبية دواعم السن البسيطة	sinuotomy	بضع الجيب ، شق الجيب
	انظر الجيب حول السني (Periodontal pocket) .	sinus	جيب
simple procedure	إجراء بسيط		1 - تجويف أو فجوة .
simple stomatitis	التهاب الفم البسيط		2 - مجرى للدم الوريدي ، خصوصاً في الجمجمة .
	التهاب بسيط للغشاء المخاطي الفموي ، يتظاهر باحمرار ، وتورّم وزيادة المخاط . يسمى أيضاً التهاب الفم النزلي (Catarrhal stomatitis) .		3 - تجويف هوائي ، خصوصاً التجويف الذي يتصل بالأنف .
sincipital	هامي		4 - ممر مرضي مبطن بنسيج حبيبي ، يوصل من التجويف الصدري إلى السطح الخارجي للجسم . (في طب الأسنان) : تجويف مرضي يتكون حول سن غير حية أو بسبب عدوى ذروية في السن .
		sinus, air	جيب هوائي ، جيب الهواء
		sinus balloon	بالون جيب
			أداة لدنة أو أداة مطاطية مثل البالون ، يمكن أن تتمدد إما بالهواء أو بالسائل تستخدم لدعم الكسور المنخفضة بالعظم الوجني أو الفك العلوي أو كليهما معاً . انظر بالون (Balloon) .
		sinus barotrauma	رضح الجيب الضغطي
		sinus, cavernous = sinus cavernosus	الجيب الكهفي

sinus, dura mater = sinus durae matris	جيب الأم الجافية	اتصال ناسوري بين تجويفين أو بين تجويف والسطح الخارجي ؛ يكون عادة غير مبطن بالنسيج الظهاري . في طب الأسنان : مجرى غير مبطن بالنسيج الظهاري يصل بين خراج ذروي مزمن و سطح ظهاري (الجلد أو مخاطية الفم) . قد ينفث المجرى داخل الفم أو خارج الفم ويخرج القيح من خلاله . وقد يختفي أو يظهر على فترات بين المراحل النشطة . تختفي القنوات الجيبية عادة بعد معالجة العامل المسبب عن طريق المعالجة اللبية .
sinus, ethmoidal	الجيب الغربالي	حد الفجوات العديدة الصغيرة المتصلة معاً والمكونة لتية العظم الغربالي الذي يُفتح في التجويف الأنفي .
sinus, facial	الجيب الوجهي	
sinus, frontal = sinus frontalis	الجيب الجبهي	أحد تجويفين في العظم الجبهي ، يختلفان في الحجم من جمجمة لأخرى ، ويوجدان فوق جذر الأنف .
sinus, lateral	جيب جانبي	
sinus lifting	رفع قاع الجيب الفكّي	
sinus, maxillary = antrum of Highmor	جيب الفك العلوي = جوف هيّمور ، غار هيّمور	جيب هوائي كبير في الفك العلوي يتصل بالفتحة الوسطى للأنف ، يسمى أيضاً غار الفك العلوي (Maxillary antrum) أو غار هيّمور (Antrum of Highmor) .
sinus, occipital = sinus occipitalis	الجيب القذالي	
sinus, oral = stomodeum	الجيب الفموي = حفيرة الفم الابتدائية	
sinus, palatine	الجيب الحنكي	تجويف متفاوت في التواء الحجاجي للعظم الحنكي ، يفتح في الجيب الوتدي أو الجيب الغربالي الخلفي .
sinus, paranasal = sinus paranasales	جيب أنفي ، جيب مجاور للأنف	
	أحد التجاويف الهوائية في عظام الجمجمة الوجهية ، التي تصل بالتجويف الأنفي ، وتسمى حسب العظام الموجودة فيها .	
	مصطلح عام يشمل جيب الفك العلوي ، والجيب الغربالي ، والجيب الجبهي ، والجيب الوتدي الموجودين في منطقة الرأس والوجه .	
sinus, sagittal = sinus sagittalis	جيب سهمي	
sinus, sphenoidal = sinus sphenoidalis	الجيب الوتدي	تجويف متفاوت الحجم في جسم العظم الوتدي فوق البلعوم الأنفي والتجويف الأنفي ؛ وينقسم بواسطة حاجز عظمي إلى جيب أيمن وجيب أيسر .
sinus, speno parietal = sinus sphenoparietalis	جيب وتدي جداري	
sinus, straight	جيب مستقيم	
sinus tract	مجرى الجيب ، قناة الجيب	
sinus, venous = sinus venosus	جيب وريدي	انظر مدخل جيب (Sinus) .
sinusal	جيب	متعلق بالجيب (Sinus) .
sinusitis	التهاب الجيوب ، التهاب الجيب الفكّي العلوي	التهاب الغشاء المخاطي المبطن للجيب ، الفكّي العلوي غالباً . يحدث الالتهاب الحاد أو المزمن للجيب بسبب الجراثيم أو الحساسية . قد يؤدي تصريف المواد المنتنة من الجيب إلى التهاب الأنساخ الرئوية . التهاب الجيب العلوي قد يسبب الشعور بالألم في الأسنان المجاورة .
sinusoid	شبه الجيب ، جيباني ، شبه جيب	
sinusotomy	بضع الجيب	الفتح الجراحي في التجويف الجبّي .
Siqueland's matrix band holder	حامل سيكفلاند لشريط المسندة	انظر شريط المسندة (Matrix band) .
sirup = syrup	شرب	دواء على هيئة شراب .
site	موضع ، موقع ، مقر	
SI units = systéme international d'unites	النظام العالمي للوحدات	نظام عالمي للوحدات متفق عليه يستخدم في الأغراض العلمية . مكون من سبع وحدات رئيسية ووحدتين إضافيتين .
sixth cranial nerve	العصب القحفي السادس	انظر عصب مبعد (Abducens nerve) .
six- year molar	رحى السنة السادسة ، الرحي الأولى الدائمة	الضرس الطاحن الأول الدائم (first permanent tooth) الذي يُبزغ ما بين السنة الخامسة والسادسة .
size	حجم	
Sjögren's syndrome	متلازمة شوجرن	

نسبة إلى هـ . س . س شوجرن ، قبل 1899 ، H.S.C. ، Sjögren ، أخصائي رمد سويدي .

اضطراب مناعي يتصف بقصور الإفراز الدمعي والإفراز اللعابي وإفراز الغدد الأخرى ، وينتج عن ذلك جفاف الفم والعينين والأغشية المخاطية الأخرى ؛ تصيب الأعراض في المقام الأول النساء اللاتي تزيد أعمارهن عن 40 سنة . في بعض الأشخاص تصاب العين أو الفم فقط ، بينما في آخرين يمكن أن يتأثر أي جهاز في الجسم .

ضمور الغدد الدمعية يمكن أن يؤدي إلى جفاف القرنية والملتحمة مع تلف الأنسجة ، ضمور الغدد اللعابية يؤدي إلى أمراض سنوية واضطراب التدوق والشم ؛ حينما تصاب الرتتين ، يزيد الجفاف قابلية الإصابة بالتهاب الرئة والعدوى التنفسية الأخرى . متلازمة شوجرن عادة يصاحبها ظاهرة رينو (Raynaud's phenomenon) . والتهاب المفصل الروماتويدي (Rheumatoid arthritis) والورم الليفي الخبيث .

يشمل العلاج استخدام الدموع الصناعية والعدسات اللاصقة اللينة التي تكون مبللة باستمرار ، وشرب السوائل بكثرة لمنع جفاف الفم ، وتحاشي تعاطي الأدوية التي تطرد سوائل الجسم . انظر متلازمة جفاف العين (Dry eye syndrome) . جفاف القرنية والملتحمة المتقرن (Kerato conjunctiva sicca) .

متلازمة تتميز بقصور الإفراز الدمعي ، والإفراز اللعابي والغدد الأخرى ، تسبب التهاب القرنية والملتحمة ، وانتفاخ أو ضمور الغدد اللعابية ، وجفاف الفم ، والصوت الأجش .

skeletal هيكلية

متعلق بالهيكل العظمي . انظر هيكل عظمي (Skeleton) .

skeletal age = bone age العمر الهيكلية = عمر العظم

skeletal bone عظم هيكلية

skeletal classification of malocclusion التصنيف الهيكلية لسوء الإطباق

انظر سوء إطباق (Malocclusion) .

skeletal complex الجملة الهيكلية ، الهيكل العظمي

skeletal cross- bite عضة متصالبة هيكلية

skeletal fixation تثبيت هيكلية

أية طريقة لتثبيت طرفي الكسر عن طريق أوتاد ولوالب وطبائقي .

skeletal fixation, external تثبيت هيكلية خارجي

(في الجراحة) : طريقة لتثبيت طرفي العظم المكسور بدبابيس

معدنية خارجية أو أجهزة ذات لولاب ، تستخدم بشكل خاص في الفم الأدرد . انظر أيضاً تثبيت خارجي بوئد (External pin fixation) .

skeletal fixation, internal تثبيت هيكلية داخلي

في الجراحة : تثبيت العظم المكسور بشكل مباشر بالأسلاك باستخدام صفائح العظم ، أو التثبيت بدبابيس نخاعية .

skeletal malocclusion سوء إطباق هيكلية

سوء إطباق يتميز بشذوذ في الحجم أو الشكل أو الوضع للعظام القحفية الوجهية قد يترافق أو لا يترافق مع سوء إطباق سنخي سني .

skeletal malposition سوء التوضع الهيكلية

نموذج هيكلية ، طراز هيكلية ، مثال هيكلية **skeletal pattern** العلاقة بين القواعد السنوية في المستوى السهمي ، والمستوى العمودي ، والمستوى المستعرض .

skeletal pin fixation التثبيت الهيكلية بواسطة الوئد

انظر تثبيت (Fixation) .

skeletal system النظام الهيكلية ، الجملة الهيكلية ، الجهاز الهيكلية

مجموعة أعضاء الجسم التي تشتمل على العظام والمفاصل والعضلات المسؤولة عن الحركة .

skeleto - (سابقة) هيكل ، هيكل عظمي

متعلق بالهيكل العظمي .

skeleton هيكل ، هيكل عظمي

الإطار العظمي للجسم ، وهو الهيكل الداعم للجسم ؛ يتكوّن من 206 عظام تحمي الأنسجة الرقيقة ، وتوفر مرتكزاً للعضلات ، وتسمح بحركة الجسم ، وتستخدم كأكبر مخزون للدم ، ولإنتاج الكريات الدم الحمراء ؛ الهيكل العظمي يقسم إلى هيكل محوري ويشمل 74 عظماً ، وهيكل طرفي ويشمل 126 عظماً و6 عظيمات سمعية . ينشأ الهيكل العظمي من الأدمة المتوسطة ويتطور من العلامة الأولية البدئية لتكاثر الخلايا الهيكلية ، وينمو ويهاجر إلى مختلف مناطق الجسم لتكوّن الغشاء الهيكلية ثم تنتشر فيه مراكز التكلّس لتشكّل الهيكل العظمي .

الأنواع الأربعة من العظام المكونة للهيكل العظمي هي :

العظام الطويلة (Long bones) : وتشمل عظم العضد والزند ، وعظم الفخذ ، وعظم القصبة ، وعظم الشظية وسلاميات الأصابع والقدم .

العظام القصيرة (Short bones) وتشمل : الرسغ وعظم الرسغ السعني .

كُلَّابِ الجِلْد ، خُطَّافِ الجِلْد

skin hook

أداة جراحية ذات خطاف دقيق في أحد طرفيها ، تستخدم للإمساك بالنسيج أثناء التشريح أو عملية الخياطة .

خُطُوطِ جِلْدِيَّة

skin lines

طيَّاتٍ أو تَغَضُّناتٍ جِلْدِيَّة تَتكوَّن استجابة للحركة العضلية العميقة ؛ شَقَّ جِراحي لزيادة مجال الرؤية في الساحة الجراحية .

جَمِجمَة (= قحف)

skull

الهِيكل العِظَمِيّ للوجه والدماغ ؛ الهَيْكلِ الوجهي والهَيْكلِ القحفي ، ويشمل العظام الأثنية :

القحف (Cranium) : القَذالي (Occipital) (1) ، والجَبْهي (1) (Frontal) ، والسَوْتدي (Sphenoid) (1) ، والغربالي (1) (Ethmoid) ، والجداري (Parietal) ، والصدغي (2) (Temporal) .

عظام الوجه (Facial) : والفك سفلي (Mandible) (1) ، الميكة (Vomer) (1) ، الفك العلوي (Maxilla) (2) ، الدمعي (Lacrimal) (2) ، الوجني (Malar) (2) ، الحنكي (2) (Palatine) . الهَيْكل العِظَمِيّ للرأس .

بنية بشكل صندوق من العظم توجد أعلى العمود الشوكي ، تحتوي الجمجمة وتحمي : الدماغ ، والعينين ، والأذنين ، وتحمل الفك العلوي والفك السفلي المتصل بها . تشتمل على جزئين : القحف والجزء الوجهي . مختلف عظامها تتصل أطرافها بالدرور العظمية ، التي تسمح بالنمو . تُكسى بمجموعتين من العضلات ؛ العضلات المعبرة وعضلات المضغ المسؤولة عن المضغ . ومثل العظام الأخرى ، تُخزَّن الجمجمة الكالسيوم وتُنتج خلايا الدم الحمراء داخل النخاع العظمي .

skull- cap غطاء الرأس ، قُبعة الرأس ، قلنسوة الجمجمة

1 - نوع من حزام الرأس يستخدم كمرتكز لتثبيت كسور الفك في المعالجة التقويمية خارج الفم .
2 - القحف .

skull radiograph أشعة للجمجمة

skull radiograph, lateral أشعة جانبية للجمجمة

slab لوح ، شريحة ، بلاطة
انظر لوحة المَزج (Mixing slab) .

slab, glass cements لوحة مَزج الإسمنت الرُجاجية

slab, glas لوحة المَزج الرُجاجية

slab, mixing لوح المَزج

slaking تأخير التصلب ، إبطاء التفاعل التصلبي ، إبطاء التصلب

العظام المسطحة (Flat bones) : وتشمل العظم الجبهي والعظم الجداري للجمجمة والأضلاع وعظام الكتف .

العظام غير المنتظمة (Irregular bones) : وتشمل الفقرات ، وعظام العجز ، وعظام العصعص ، وبعض عظام الجمجمة مثل العظم الوتدي والعظم الغربالي والفك السفلي .

تحدث تغيرات في الهيكل العظمي خلال حياة الإنسان في عمليات متتالية من تكوّن العظم وامتصاص العظم . تكون نسبة تكون العظم أثناء فترة الطفولة والمراهقة أسرع من امتصاص العظم ؛ أما بين عمر 53 إلى 40 سنة امتصاص العظم أسرع من تكونه ؛ وفي السن المتقدم يزداد امتصاص العظم ويصبح العظم رقيقاً وهشاً وقليل الارتفاع .

انظر عظم (Bone) .

skeleton, denture هَيْكل البدلة السنّية

نوع من البدلة السنّية الجزئية يعتمد أساساً في ثباته على الأسنان المتبقية في الفم ، وله وصلات ذات حجم صغير وقوة كافية ، ويترك الغشاء المخاطي والحواف اللثوية دون تغطية .

skia- (سابقة) الظل ، ظلّي

سابقة تعني ظل (Shadow) .

skiagram = skiagraph = roentgenogram صورة شعاعية

skiagraphy = تصوير شعاعي ، تصوير روننجيني ،

roentgenography تصوير ظلّي

skid انزلاق ، ينزلق

انحراف شاذ في اتجاه الفك ، حينما تنزلق الأسنان من نقطة التماس الأولية إلى أقصى تداخل للحدبات .

skin جلد

الغطاء الخارجي للجسم ، ويتكون من البشرة (الطبقة الخارجية) والأدمة (طبقة النسيج الضام الأعمق والأسمك) .

skin dose = entrance dose جُرعة جلدية = جُرعة دخول

أنظر جرعة دخول (Entrance dose) .

skin fistula ناسور جلدي

skin graft طعم جلدي

زرع لجلد كامل الشخانة أو جلد جزئي الشخانة من جزء في جسم مريض إلى جزء آخر لنفس المريض .

skin grafting تطعيم جلدي

skin grafting vestibuloplasty = = رأب الدهليز بطعم جلدي

epithelial or buccal in lay تطعيم ظهاري أو تطعيم شدّي

تعميق جراحي للميزاب يتبعه تطعيم بطعم ذي ثخانة جلدية جزئية لتغطية الجزء المكشوف من العظم .

طريقة لَمْزَجْ إسمنت فوسفات الزنك بشكل يؤدي إلى حدوث تَصَلُّب متأخر ، حيث يُترك جزء صغير من المسحوق في السائل لمدة دقيقتين قبل البدء بَمْزَج بقية المسحوق والسائل معاً .

slant culture زرع مائل ، مزرعة مائلة
نمو على سطح مائل للحصول على مساحة أوسع .

slant of occlusal plane مَيْل المستوى الإطباقِي
في طب الأسنان : قياس درجة الميل بالزاوية المتكونة بين امتداد المستوى الإطباقِي ومستوى المحور الحجاجي .

sleep نَوْم ، رُقَاد

sleeve جلبية ، غطاء محيط

slice channel مجرى ذو شريحة

تحضير لحشوة مصبوبة ذات شريحة حيث يحضّر السطح الملاصق بواسطة قُرص وتتحقق زيادة التثبيت للحشوة المصبوبة بتحضير ميزاب على السطح الإطباقِي .

slice preparation تحضير ذو شريحة

حفرة مُحضرة لحشوة معدنية مصبوبة بواسطة قُرص دوّار ساحل مثبت في حامل الأقراص ، من الجهة الإنسية أو الجهة الوحشية لتاج السن .

slide 1 - شريحة زُجاجية

1- في الفحص المجهرِي : شريحة زُجاجية توضع عليها العينات للفحص .

2 - شريحة الصور الفوتوغرافية للعرض .

2 - انزلاق ، مُنزلق

في مبحث الجهاز المضغِي : حركة الفك الصغيرة التي تحدث من لحظة أول تلامس للأسنان إلى وقت وصول الفكين إلى وضع الإطباق المركزي .

sliding genioplasty رَأب الذقن الانزلاقي ،

تقويم ذقني انزلاقي

أسلوب جراحي لزيادة درجة البروز الذقني بواسطة فصل الحافة السفلية للفك السفلي وإعادة وضعها بشكل أكثر تقدماً للأمام .

sling suture خياطة مُعلّقة

انظر خياطة أو دَرَز (Suture) .

slit beam radiography تصوير شعاعي شَقِي

أسلوب شعاعي سني يقوم على تسديد شقي للأشعة بحيث تكون عمودية على الأقواس السنية أثناء التصوير الشعاعي ، لإنتاج صورة بانورامية للفكين .

slit tongue لسان مشقوق

انظر لسان متشعب أو لسان متفرع (Forked tongue) .

slope منحدر ، ميل ، ينحدر

slope, lower ridges منحدر الحرف السفلي ،

منحدر الحيد السفلي

slotted attachment = frictional مرتكز مشقق = وُصلة

attachment = internal attachment = احتكاكية = وُصلة

key and keyway attachment = داخلية = وُصلة ذات

parallel attachment = precision مزلاج وميزاب = وُصلة

attachment متوازية = وُصلة محكمة

مثبتة ، تستخدم في تصنيع البدلة السنية الجزئية النزوعة والثابتة ، تشتمل على فجوة معدنية وجزء ينطبق فيها بإحكام ، تحضر الفجوة في تاج السن الداعمة ويتصل الجزء المنطبق داخل الفجوة بالجاسرة أو هيكل البدلة السنية .

slot, bracket شقّ الحاصرة

الجزء من الحاصرة الذي يستقبل السلك القوسي ، شق الحاصرة ثنائي الجانب مستطيل في مقطعه العرضي ، يتوفر بأحجام 0.018×0.025 أو 0.022×0.028 بوصة ، ويكون الحجم الأقصر إما شديداً أو شفوياً .

slough جزء تخسر ، يتخسر ، خَشْكَرِيشة ، قشرة الجرح

نسيج متنخر قبيل انفصاله عن النسيج الحي .

sluice ways أنلام تصريف ، ميازيب تصريف ، قناة تصريف

أنلام تسمح بانسياب الطعام من الأسطح الأطباقية للأسنان أثناء المضغ .

slurry مُستعلق ، روبة

مزيج متماسك يحتوي مواد صلبة مذابة جزئياً في سائل .

(في طب الأسنان) : مزيج من الحُفّان والماء يستخدم لإزالة اللويحة والفضلات الموجودة على تيجان الأسنان .

small intestine المعِي الدقيق

الجزء من القناة الهضمية بين المعدة والأمعاء الغليظة ، وهي مسؤولة عن معظم عملية الهضم .

smallpox = variola جُدْرِي

حُمّى يصاحبها طَفْح ، قد تسبب التهاب العَضَلَة القلبية .

smear أُطَاخَة ، مَسْحَة

عينة للدراسة المجهرية تجهز ببسط مادة على شريحة زُجاجية وصبغها قبل فحصها .

smear culture زرع مسحي ، استنبات الجراثيم بالتلطخ

smear layer طبقة لطاخية

غشاء عُضوي رقيق جداً ذو ثخانة 5 إلى 10 ميكرون من

الفضلات العضوية تلتصق بعاج الحفرة المحضرة في السن .

smile line = high lip line خط الابتسام = خط الشفة العلوي

المستوى الذي تغطّي عنده الشفة الأسنان حينما يبتسم
 المريض . انظر خط الشفة العلوي (High lip line) .
smoker's palate = leukokeratosis حنك المدخنين = التقرّن
nicotina palati الأبيض النيكوتيني للحنك
smoker's tongue = leukoplakia = لسان المدخنين =
leukoplakia linguae الطلاء ، الطلاوة = طُلاوة اللسان
smoking تدخين
smooth أملس ، ناعم
smooth broach شوكة ملساء
 انظر إبرة (Broach) .
smooth burnisher bur صاقلة ملساء
smooth muscle عَصَلَة مَلْسَاء
 عَصَلَة مكوّنة من ألياف مغزلية غير مُخطّطة ؛ عادة ما تكون
 العضلات اللاإرادية من هذا النوع .
smooth round probe مسّبار مستدير أملس
 إبرة قناة الجذر الملساء .
smooth surface سطح أملس
snap يعض ، يُطبق فكيه فجأة ، صكة بحركة مفاجئة
SN plane مستوى SN
 مستوى مستعرض خلال الجمجمة ممثل بخط يرسم على
 صورة شعاعية لجانب الجمجمة بين السرج التركي والنقطة
 الأنفية .
Snawdon's operation عملية سنودن
 عملية لعلاج الأكياس الكبيرة في الفك العلوي بواسطة فتح
 الكيس داخل التجويف الأنفي وإزالة الحاجز بين الكيس
 وجيب الفك العلوي .
snow نَسْج
soap صابون
soap, antiseptic صابون مُطهر
soap, germicidal صابون مبيد للجراثيم
social adjustment تكيف اجتماعي
socket سنخ ، مَغْرَز ، جَوْف ، جَيْب
 تجويف في العظم السنخي لأحد الفكين ، يستقر فيه جذر
 السن .
socket, dry = alveolgia سنخ جاف = ألم السنخ
 حالة التهاب حاد لجدران سنخ السن بعد القلع ، قد تُسمى
 التهاب العظم السنخي الموضعي (Localized alveolar
 osteitis) .
socket, tooth = alveolus جيب السن ، سنخ السن = السنخ

sodium صوديوم
 عنصر معدني قلوي أبيض فضي ، رمزه الكيميائي Na ،
 يتأكسد بسرعة حينما يتعرض للهواء .
sodium caprylate كابريلات الصوديوم
 ملح الصوديوم لحمض الكبريليك ، يستخدم أحياناً موضعياً
 في علاج الآفات الفطرية على أسطح النسيج . في مداواة
 الأسنان اللبية : يستعمل كابريلات الصوديوم مع البنسيلين
 (Penicillin) والبستراسين (Bacitracin) ، والستربتومايسين
 (Streptomycin) في معجون مضاد حيوي متعدد واسع
 الطيف لتعقيم قنوات الجذر .
sodium chloride = salt كلوريد الصوديوم = ملح الطعام
sodium chloride mouth wash غسول الفم بكلوريد الصوديوم
 غسول ملحي للفم يحتوي على ملعقة طعام من ملح المائدة
 في كأس ماء دافئ .
sodium fluoride فلوريد الصوديوم
 مسحوق أبيض رمزه الكيميائي NaF ، يستعمل للحصول
 على تركيز أيوني مناسب للفلوريد في ماء الشرب ، وهي
 العملية التي تسمى : فلورة الماء ؛ ويستعمل بشكل أقراص
 في المناطق التي لا تطبق فيها فلورة الماء أو بشكل محلول
 للتطبيق الموضعي للوقاية من تسوس الأسنان .
 يُستعمل كمادة واقية من التسوس في ماء الشرب بتركيز جزء
 واحد في المليون ، وتركيز 2٪ في محلول مائي للتطبيق
 الموضعي على الأسنان ، وبتركيز 33٪ في الكاولين (Kaolin)
 والجليسيرين (Glycerin) لإبطال حساسية العاج .
sodium fluoride paste معجون فلوريد الصوديوم
 معجون يحتوي على فلوريد الصوديوم ، والكاولين ،
 والجلسرين ، والملونات . يُطبّق على المناطق الحساسة من
 الأسنان ، مثل المناطق العنقية لتقليل الحساسية وزيادة صلابة
 ميناء السن .
sodium hypochlorite هيبوكلوريت الصوديوم
 مطهر ومزيل للروائح الكريهة وذو خاصية قوية للتبييض ،
 يستعمل لتطهير الجروح (محلول داكن Dakin's solution) .
 في طب الأسنان : يُستعمل لغسل وتطهير قنوات الجذر أثناء
 تحضير قناة الجذر .
sodium hypochlorite solution محلول هيبوكلوريت
 الصوديوم
 محلول أصفر مخضر شفاف ذو رائحة كلورين قوية يحتوي
 على 5٪ هيبوكلوريت الصوديوم . المحلول شديد القلوية وله
 تأثير مذيّب لأنسجة اللب وللفصالات العضوية . في علم

نوع من الأشعة يتميز بموجة أطول نسبياً وأقل نفوذية (أشعة بيتا beta rays ، وأشعة جاما Gamma rays) ، بعكس الأشعة ذات الطول الموجي القصير .

مداواة الأسنان اللبية : يستعمل في غسل قنوات الجذر ، وعادة ما يكون المحلول مخففاً أكثر .
بربورات الصوديوم sodium perborate

أسنان ليننة soft teeth
نسيج رخو soft tissue
شمع لين soft wax
أشعة ليننة soft X-rays
شعة ذات أطوال موجات طويلة وأقل طاقة وأقل نفوذية .

مادة من مواد غسول الفم يحرر الأوكسجين ، وتمنح نحو الكائنات اللاهوائية . الاسم التجاري هو بوكازان (Bocasan) . بلورات بيضاء صلبة ، عديمة الرائحة متوسطة الإذابة في الماء ، تخرر الأوكسجين . في علم مداواة الأسنان اللبية تستعمل مع الماء أو مع سوبرأوكسول (Superoxol) لتبييض الأسنان المتلونة .

1- تلين softening
2- لينّين
حالة sol

فسفات الصوديوم = sodium phosphate = trisodium orthophosphate
أورثوفوسفات ثلاثي الصوديوم
طرطرات الصوديوم = sodium potassium tartrate =
البوتاسيوم = ملح روشيل potassium sodium tartrate =
Rochelle salt

1- محلول غروي في حالته السائلة .
2- اختصار محلول .

مؤخر معتدل للتصلب ويسبب أيضاً انخفاضاً واضحاً في تمدد التصلب ، وانخفاضاً بسيطاً في مقاومة الجبس للقوة الضاغطة .

شمسي solar
ضفيرة شمسية solar plexus
مجموعة أعصاب .

لينّين ، رخو ، طري ، ناعم ، رخو soft
ورم غدي لين متكلس soft and calcified adenoma
قاعدرة رخوة soft base
ورم ملاطي لينّين soft cementoma
ورم ليفي لينّين soft fibroma
فُرشة محرك سني ناعمة soft lathe brush
مُبطّن لينّين soft liner

1- لحام solder
سبيكة قابلة للصر من معادن تستعمل لتوصيل حواف سطحين لقطعيتين من المعدن . معدن ذو نقطة انصهار منخفضة يستعمل للوصل الميكانيكي لقطعيتين من معدن ذي نقطة انصهار عالية ، بانسياب اللحام المنصهر فوق وحول الجزئين المراد لحامهما ثم يتصلّب بعد أن يبرد .
2- يلحم
عملية وصل قطعيتين من المعدن بواسطة خليطة معدنية خاصة .

مادة متماترة ليننة تُطبخ على السطح الإطباق للجهز التعويضي للحد من رضح أو إصابة الأنسجة التي ينطبق عليها . تحتوي عادة على مطاط صناعي .

خليطة لحام ، سبيكة لحام solder alloy
لحام الذهب solder, gold
لحام يشكّل الذهب أحد مكوناته الأساسية ، ويستعمل للحام الذهب .

الورم سني المنشأ المختلط soft mixed odontogenic tumor
اللين

لحام صلب solder, hard
لحام ذو نقطة انصهار عالية يستعمل في لحام الفولاذ الصامد .

الورم السني المختلط اللينّين soft mixed odontoma
الحنك الرخو ، شراع الحنك soft palate

وُصلة لحام solder joint
لحام الفضة solder, silver
لحام ، تكون الفضة من مكوناته الأساسية ، يستعمل للحام الفضة .

أقصى جزء خلفي من الحنك . حجاب متحرك من النسيج يمتد للأسفل وللخلف داخل البلعوم من الحافة الخلفية للحنك الرخو . يحتوي على طبقة من الغشاء المخاطي تغلف العضلات ، والأنسجة الغدية ، والأوعية الدموية والأعصاب . أثناء البلع يرتفع ليغلق الجزء الأنفي من البلعوم عن الجزء الأسفل منه . تكون اللهاة معلقة بالحافة الحرة الخلفية من الحنك الرخو .

لحام لينّين solder, soft
لحام ذو درجة حرارة إنصهار منخفضة لا يستعمل في طب الأسنان . لحام ذو قلب حمضي يستعمل في اللحام بالبرصاص .

إشعاع لينّين soft radiation

solder union	اتحاد باللحام	الأشعة أو تأثيرات متراكمة لجرعة منخفضة من الأشعة لفترة
soldering	يَلْحَمُ ، لحْم ، إلحام	من الزمن ، مثل الحرق الإشعاعي ، أو التهاب الجلد بالأشعة .
	وصل جزئين من معدن ذي درجة حرارة انصهار عالية ، بواسطة انسياب لحام منصهر ذي نقطة إنصهار منخفضة على سطح القطعتين ليكون وُصلة اللحام أو اتحاد اللحام .	
soldering block	الإلحام	
solid	صَلْب ، جامد	somatic nerve عَصَبٌ جَسَدِي
solitary bone cyst = unicameral bone cyst	كيسة عظمية مفردة = كيس عظمي ذو كهف واحد ، كيس عظمي ذو تجويف واحد	أحد الأعصاب التي تغذي العضلات والأوتار والمفاصل والجلد والأغشية الجدارية المصلية .
	كيس داخل العظم ، عادة بدون بطانة واضحة من النسيج الرخو .	somatic, psycho- جَسَدِي نَفْسِي ، بَدَنِي عَقْلِي
solitary plasma cell myeloma	ورم الخلية البلازماوية النقي المنفرد	somato - (سابقة) جَسَدِي ، بَدَنِي
solubility	ذوبانية ، قابلية الذوبان ، قابلية الانحلال مدى قابلية أي مادة للذوبان .	سابقة تعني جَسَد ، جسم (Body) .
soluble	مُذَاب ، ذائبة قادر على الذوبان في سائل لتكوين محلول .	somatopsychic بَدَنِي نَفْسِي ، جَسَدِي نَفْسِي
solum	أرضية ، قَعْر ، قاع	somatoprosthetics جَسَدِي تعويضي ، مبحث التعويضي الجَسَدِي
solute	مذاب ، ذائبة مادة تذوب في مذيب لتكوّن محلولاً .	فن وعلم التعويض الصناعي للأعضاء الخارجية المفقودة أو المشوهة للجسم .
solution	مَحْلُول ، ذوب مزيج متجانس سائل من المواد .	somatotypy تنمط جَسَدِي
solution, disclosing	مَحْلُول كاشف ، مَحْلُول الكشف مادة صابغة توضع على سطح السن في غسول للقم ، وتلتصق باللويحة فتشاهد بلون واضح مميز عن لون ميناء السن الطبيعية .	أسلوب لوصف الجسم على أساس الصفات الطبيعية مثل عرض الوجه ، والطول ، والعمق . . انظر ظاهري البنية (Ectomorph) ، معتدل البنية (Mesomorph) ، باطني البنية (Endomorph) .
solution, Hartman's	مَحْلُول هارتمان	sonic صَوْتِي
solution, Ringer's	مَحْلُول رينجر	sonic scaler مَقْلَح صوتي
solution, pickling	مَحْلُول التنقية	soor = thrush قَلَاع
solution, saline	مَحْلُول ملحي	sooth يُهْدِي ، يُسَكِّن ، يُلَطِّف ، يُخَفِّف
	مَحْلُول كلوريد الصوديوم (Sodium chloride) .	soothing 1 - مُهْدِي الأَلَم 2- مُسَكِّن ، مُلَطِّف للأَلَم
solvent	مُذِيب ، مُذَوِّب ، مادة حالة مادة لها القدرة على أن تذيب مادة أخرى ، مثل الكلوروفورم (Chloroform) الذي يذيب الكوتابركا .	sophonistae dentes أضرار العقل
somatic	جَسَدِي ، جُسْمانِي ، بَدَنِي متعلق بالجسم .	مصطلح قديم للرحى الثالثة .
somatic effect	تأثير جَسَدِي تأثير الأشعة على خلايا الجسم ، أما نتيجة لجرعة عالية من	soporific منوم ، مُرْقِد عقار يحدث النوم .
		sorbifacient محفز الامتصاص ، مساعد الامتصاص 1 - يسبب أو يعزز الامتصاص . 2 - أي عامل يسبب أو يعزز الامتصاص .
		sordes 1 - طُرَامَة
		المادة القادرة المتجمعة على الأسنان وبشكل خاص الرواسب البنية الداكنة المتكونة على الأسنان والشفاه واللسان أثناء الحمى المزمنة ذات الحرارة المنخفضة .
		2- فَضَلَات الطعام (في طب الأسنان) : فَضَلَات الطعام المتجمعة حول الأسنان .

sore	1- تَقْرُحٌ مؤلِم ، قَرَحَةٌ مؤلمة	المنطقة بين الجدار العظمي لسنخ السن وقمة جذر السن ؛ وهو مكان حدوث الخراج الدرؤي .
	2- ألم	حَيِّزٌ شَدْقِيٌّ = حَيِّزُ المَبوقَةِ = buccinator space
sore, canker = aphthae	أية آفة بالجلد أو بالغشاء المخاطي .	المسافة بين العَضَلَةِ المَبوقَةِ والعَضَلَةِ الماضِغَةِ .
sore, cold = herpes labialis	قَرَحَةٌ أَكَلَةٌ = قارحة الفم ، قلاع	طب الأسنان الفضائي
	قَرَحَةٌ الزكّام = هربس شفوي ، هربس الشففة	حَيِّزُ البَدَلَةِ السِّنِيَّةِ ، فُسْحَةُ البَدَلَةِ السِّنِيَّةِ
	آفة حلاء بسيط ، خصوصاً قريباً من الشفاة .	التجويف الفموي الذي تشغله البدلة السنية .
sore, denture	قَرَحَةٌ البَدَلَةِ السِّنِيَّةِ	الحيز الحر ، space, freeway = interocclusal clearance
	قَرَحَةٌ تحدث بواسطة بدلة سنية متقلقلة أو سيئة الانطباق .	المسافة الحرة = المسافة الفاصلة بين الإطباقية
sore, hard = chancre	تَقْرُحٌ صَلْبٌ ، قَرَحَةٌ صَلْبَةٌ = قَرَحَةٌ ، قَرَحَةٌ زُهْرِيَّةٌ	المسافة الصغيرة بين الأسنان العلوية والأسنان السفلية ، حينما يكون الفك السفلي في وضع الراحة .
sorethroat	التهاب الحلق	حَيِّزٌ بَيْنَ الأَفْوَاسِ
	التهاب البلعوم .	المسافة العمودية بين القوس السفلية والقوس العلوية (الحيد السنخي أو الحيد المتبقي) ، حينما يكون الفك السفلي في وضع الراحة .
sorption	امتصاص ، اشتراب ، امتزاز ، عب	space, interarch
	ظاهرة الامتصاص والتشرب أو الحالة التي تحدث فيها الظاهرتان في نفس الوقت .	المسافة بين الأسنان
sorrin's operation	عملية سورن	space, interalveolar
	أسلوب جراحي لعلاج الخراج حول السني ، يستخدم بشكل خاص حينما تكون اللثة الحفافية سليمة ولا تؤدي إلى ناسور يتصل بالخراج ؛ يعمل قَطْعُ هلالِيٍّ تحت منطقة الخراج في اللثة الملتنصة ، مع المحافظة على الحافة اللثوية سليمة ، ويرفع نسيج الشريحة لكشف منطقة الخراج لتجريفها وبعد ذلك تتم خياطة الجرح .	المسافة بين الارتفاعين السنخيين .
sound	1- صَوْتٌ	space, interdental
	2- مَسْبَارٌ ، مَجَسٌّ	فراغ مثلث الشكل بين سنين متجاورتين ، قاعدته باتجاه الخارج يكون الفرجة بين السنية .
	3- يَسْبَرٌ	space, interglobular
sour	حامض	المسافة بين الكُرْبُومِيَّةِ ، الحَيِّزُ بَيْنَ الكَرِبَاتِ
source = focal spot	مصدر ، منبع = بقعة بؤرية	فراغات كبيرة توجد في العاج قرب من الملتقى العاجي المينائي ، نتيجة لعدم اكتمال التَمَعْدُنِ .
	(في طب الأسنان وتقويم الأسنان) : مصدر الأشعة السينية في جهاز الأشعة أو جهاز أشعة قياسات الرأس .	space, interocclusal =
	انظر بقعة بؤرية (Focal spot) ، هدف (Target) .	interocclusal clearance
source- to - film distance = SFD	بُعدُ الفلم عن المنبع	المسافة بين القوسين السنيتين حينما يكون الفك السفلي في حالة استرخاء أو في وضع الراحة .
	انظر بُعد الفلم عن البؤرة (Focus-to- fim distance) .	space, interocclusal rest
source, light	مصدر الضوء	حيز السنادة
space	حَيِّزٌ ، فُرْجَةٌ ، مَسَاحَةٌ ، مَسَافَةٌ ، فُسْحَةٌ	space, interproximal =
space, anatomic	حَيِّزٌ تشريحي ، مسافة تشريحية	التلاصق = المسافة بين السنية
	فراغات أو مسافات بين البنى التشريحية (العظم ، والعضلات) تنتشر من خلالها العدوى .	space, interradicular
space, apical	حيز قمي ، الحيز القمي	الحيز بين الجذور ، المسافة بين الجذور
		المسافة بين جذور الأسنان متعددة الجذور .
		space, leeway
		مسافة جنوحية ، حيز التفاوت
		انظر حيز نانس الجنوحية (Nance's leeway space) .
		space loss
		فقدان الحيز
		فقد المسافة في القوس السنية حينما تفقد السن نتيجة القلع أو الغياب الخلقي .

space maintainer صائن الحيز

طريقة سنينة نزوعة أو ثابتة تملأ فراغ السن أو الأسنان المفقودة لمنع الأسنان الأخرى من التحرك باتجاه الفراغ .

(في تقويم الأسنان) : طريقة تحافظ وتتحكم في طول القوس السنينة بعد الفقد المبكر لسن أولية ، عادة ما تكون الرحي الأولى اللبنية أو الرحي الثانية اللبنية ، حتى تبرز السن الدائمة . إما أن تكون طريقة نزوعة أو طريقة ثابتة نزوعة (أي أن رفعها من الفم ممكن فقط بواسطة طبيب الأسنان) .

space maintainer, band and bar صائن الحيز ذو الشريط والسلك

حافضة مسافة تشتمل على طوق ينطبق على السن التي تقع أمام المسافة الدرداء تلحم به عارضة تمتد عبر المسافة الدرداء وتلامس السن الواقع في الطرف الوحشي من المسافة .

space maintainer, band and loop صائن الحيز ذو الشريط والعرورة

حافضة مسافة تشتمل على طوق ينطبق على السن الخلفية المجاورة للمسافة الدرداء وعرورة سلكية تمتد عبر المسافة الدرداء لتلامس السن الواقعة أمام الفراغ . السن التالية يمكن أن تبرز في المسافة التي تحفظ بواسطة العرورة .

space maintainer, distal shoe صائن الحيز ذو الحذاء الوحشي

حافضة مسافة ذات طوق وعرورة أو طوق وعارضة بذراع وحشية عمودية تمتد في النسيج الرخو لإرشاد بزوغ الرحي الدائمة الأولى ، السفلية عادة ، بعد الفقد المبكر للرحي المؤقتة الثانية .

space maintainer, fixed صائن الحيز الثابت

حافضة مسافة تلتصق على الأسنان ، ولا يستطيع المريض أو الطبيب نزعها من فمه بسهولة .

space maintainer, fixed removeble صائن الحيز الثابت النزوع

حافضة مسافة يسهل رفعها من فم المريض بواسطة طبيب الأسنان ، لضبطها أو تصحيحها ولكن لا يستطيع المريض نزعها .

space maintainer, functional صائن الحيز الوظيفي

حافضة مسافة ذات سطح إطباق يمنع البزوغ الزائد للأسنان المقابلة .

space maintainer, lingual arch صائن الحيز ذو القوس اللسانية

حافضة مسافة ثابتة أو حافضة مسافة ثابتة نزوعة تشتمل على

قوس سلكية ملازمة للسطح اللساني لكل الأسنان وتثبت بأطواق على الأرحاء . يستخدم هذا الجهاز في المقام الأول في الفك السفلي .

space maintainer, removable صائن الحيز النزوع

حافضة مسافة يمكن إزالتها أو رفعها من فم المريض لتنظيفها أو لأي غرض آخر بواسطة المريض أو طبيب الأسنان أو كليهما معاً .

space medicine طب الفضاء

فرع من الطب يهتم أو يختص بتأثير الرحلات الفضائية ويدرس : فقد وزن الجسم ، وأمراض الحركة ، والنشاط الطبيعي المقيد .

space, Nance's leeway حيز التفاوت بين الأسنان اللبينة والدائمة ، حيز نانس الجنوحي

الفرق بين المسافة التي يحتلها الناب والرحي اللبنيين وتلك التي يحتلها الناب الدائم والضاحكين في ناحية معينة من القوس السنينة .

space, marrow مسافة نقيية ، مسافة نقيوية

تجاويف في العظم الإسفنجي مليئة بالخلايا الشحمية ، والخلايا مكونة الدم ، والخلايا الشبكية عظمية المنشأ . في الصور الشعاعية تكون هذه الفجوات النخاعية منفذة للأشعة .

space, masticator المسافة المضغية

مستويات وجهة تتحدد بالعضلات المضغية : الماضغة والجناحية الوحشية والجناحية الإنسية والصدعية .

space, parapharyngeal= lateral pharyngeal space الحيز البلعومي الجانبي ، المسافة نظير البلعوم = المسافة البلعومية الجانبية

1 - مسافة وجهة تقع بين البلعوم والمسافة المضغية والمسافة تحت الفكية والمسافة النكفية . تُسمى أيضاً : مسافة بلعومية جانبية (Lateral pharyngeal space) .

2 - المسافة المحصورة بين الفقرات العنقية والجدار الجانبي للبلعوم والعضلة الجناحية الإنسية .

space, periodontal المسافة حول السن

مصطلح إشعاعي للمنطقة المنفذة للأشعة بين الملاط والعظم السنخي كما تشاهد في الصورة الشعاعية .

space, pharyngomaxillary المسافة البلعومية الفكية ، الحيز البلعومي الفكي العلوي

space, primate الحيز الأولي

المسافة في القوس العلوية إلى الوحشي من الرباعية المؤقتة ،

وفي الفك السفلي إلى الوحشيمن الناب المؤقت ، والتي تبرز فيها قَمَّة حَدْبَة تاج الناب الدائم ؛ توجد بكثرة في الأسنان الأولية .

الحيز التَّلاصقي = = space, proximal = proximate space =
 مسافة مجاورة = مسافة بين السنية ، interdental space
 فُسْحَة بين السنية

حيز التفريغ ، حَيِّز تخفيف الضغط space, relief
 الحيز خلف الضرسية اللامية space, retromylohyoid
 منطقة في الميزاب السنخي اللساني في الناحية اللسانية من الوسادة خلف الرحوية ومحاطة بالحدبة اللسانية من الأمام ، والحجاب خلف الضرسية اللامي من الخلف ، والسويقات اللوزية الأمامية من الناحية اللسانية .

الحيز البُلْعومي الخلفي space, retropharyngeal
 منطقة تحتوي على النسيج الخلائي خلف البلعوم .

حيز حاجزي space, septal
 منطقة المسافة بين السنية تحت نقطة التماس بين سنين متجاورتين .

الحيز تحت اللثة = space, subgingival = gingival sulcus
 الميزاب اللثوي
 مسافة بين ميناء السن واللثة الحرة .

الحيز تحت اللسان ، المسافة تحت اللسانية space, sublingual
 منطقة التشريحية المحاطة بالفك السفلي ، واللسان ، ومُخاطية قاع الفم ، والعَصَلَة الضرسية اللامية .

الحيز تحت الفك السفلي space, submandibular
 مصطلح عام لكل «المسافات» التي توجد تحت الفك السفلي مثل المسافة تحت اللسانية ، والمسافة تحت الفك العلوي ، والمسافة تحت الذقنية . المسافة التي تتكون بانقسام اللغافة العُنُقِيَّة العميقة حول الغدة اللعابية تحت الفك السفلي .

الحيز تحت الماضغة space, submasseteric
 المسافة بين العَصَلَة الماضغة والشعبة الصاعدة للفك السفلي .

الحيز تحت الفك = المثلث تحت الفك = space, submaxillary =
 السفلي في العنق submandibular triangle of the neck
 منطقة تشريحية مُحاطة بالبطن الأمامي للعَصَلَة ذات البطنين ، والبطن الخلفي للعَصَلَة ذات البطنين ، والحافة السفلية للفك السفلي ، والعَصَلَة اللسانية اللامية .

الحيز تحت الذقن space, submental
 منطقة تشريحية بين البطنين الأماميين للعَصَلَة ذات البطنين في كلا الجانبين ، والحافة السفلية للفك السفلي .

تحليل الحيز space analysis

أسلوب تقويمي يستخدم لتقييم ازدحام الأسنان النسبي أو المسافات ضمن القوس السنية ، وذلك بمقارنة حجم الأسنان الموجودة مع المسافة المتاحة ضمن المحيط السني المتاح .

مسافة دوندرز space of Donders
 نسبة إلى ف. س. دوندرز ، F.C.Donders ، 1889-1818 ،
 أخصائي عيون هولندي .
 المسافة بين ظهر اللسان والحَنَك الصلب والحَنَك الرخو ،
 حينما يكون الفك السفلي في وضع الراحة . هذه المسافة
 تختفي عند البلع أي أن اللسان يتحرك للأعلى لدفع اللقمة
 للخلف .

مُعِيد الحيز ، مُسْتَرَدَّ المسافة ، مستعيد المسافة space regainer
 طبقة تقويمية تستخدم لاستعادة المسافة المفقودة نتيجة فقد
 مبكر في المحيط القوسي السني بسبب القلع أو التسوس . انظر
 جهاز (Appliance) .

مفساح spacer
 طبقة رقيقة من الشمع أو مادة أخرى توضع بين مُرَكِّبين أثناء
 إجراء الطبعة ، من أجل الحصول على مسافة متناسقة عند
 نزع الطبعة من الفم . تستخدم في طابع خاص للسماح
 بسماكة أو ثخانة مُتناسقة لمادة الطبع أو توضع على أجهزة
 مثبتة كما في جهاز عارضة دولدر (Dolder's bar device) .

مفساح مخروطي spacer cone
 انظر قمع (Cone) .

المسافة بين السنية spacing
 المسافة بين الأسنان التي تشاهد عندما يكون مجموع عرض
 الأسنان الإنسي الوحشي في القوس السنية أقل من المحيط
 القوسي الفكي .

المسافات بين الأسنان spacing, teeth
 باع ، شبر ، مدى ، فسحة span
 المسافة بين الأسنان الداعمة .

جسر قوسي ، جسر عابر = span bridge = fixed bridge
 جسر ثابت

مدى ، طول الفجوة السنية span length
 طول العارضة بين دعامتين .

تَقَلُّص ، تَشْنُج spasm
 انقباض مفاجئ لا إرادي للعضلات .

تشنج وجهي spasm, facial
 تَشْنُج العَصَلَة ، تقصص العَصَلَة spasm, muscle
 تَشْنُج عَضَلِي spasm, muscular
 تَشْنُجِي ، تَقَلُّصِي spasmodic
 متعلق بالتَشْنُج أو يتميز به .

spasmolytic = antispasmodic	مُضاد التشنُّج = حال التشنُّج	specific heat	حرارة نوعية
spasticity	شَنَاج ، فرط التوتر التشنجي	عدد السرعات الضرورية لرفع حرارة جرام واحد من مادة ما درجة مئوية واحدة .	
spatula	مَلُوقٌ ، أداة مَزَج	specific treatment	معالجة نوعية
	أداة يدوية ذات نصل منبسط مرن شبيه بالسكين وحواف كليلية مختلفة الأحجام والأشكال ، تستخدم لمزج مواد الطبع ، وجبس باريس ، وأيضاً لبسط ومزج المساحيق مع السوائل أو المعاجين على سطح أملس .	دواء أو معالجة ثبت أنها تعالج بشكل خاص حالة اعتلال جَسَدي أو مرض معين بذاته .	
spatula, cement	مَلُوقُ الإسمنت	specification	مواصفات
spatula, modeing	مَلُوقُ التشكيل	specimen	عينة ، نموذج
spatula, impression paste	مَلُوقُ عجينة الطبع	Spee, curve of	مُنحنى سببي ، قوس سببي
spatula, plaster and alginat	مَلُوقُ الألجينات والجبس		نسبة إلى ف . جراف فون سبي ، F. Graf von Spee ، 1937-1855 ، عالم أجنَّة ألماني .
spatula, pooling	مَلُوقُ المزج		خط وهمي مُنحن يمر من قمم الحدبات الخدية للأسنان الخلفية السفلية . بعض المؤلفين يعرف هذا المنحني بأنه يمتد فقط من الناب ماراً بالأرحاء السفلية ، والبعض الآخر أضاف القواطع بحيث يمتد من القواطع والناب حتى الأرحاء السفلية .
spatulate	ملوَّقِي النهاية ، يستلوق ، ، يمزج بالملوق	speech	نُطْق ، تَكَلُّم ، كلام
spatulation	استلوق ، مزج بالملوق		صوت يحدث بمرور الهواء من خلال الحبال الصوتية ويعدَّل بواسطة اللسان ، والحدين ، والشفاة والحَنك الرخو . يتحكم به مركز النطق في الدماغ .
	عملية مَزَج المواد بواسطة المَلُوقَة للحصول على مزيج ذي قوام طري متناسق .	speech aid	مُعينة نطقية
spatultaion, mechanical	مَزَج آلي ، استلوق آلي		معالجة أو أداة أو أداة تستخدم لتحسين النطق أو الكلام .
	أداة آلية لمزج المواد لجعلها ذات قوام طري متجانس .	speech aid, prosthetic	معينة نطقية بديلة
spatulator	ممزاج ، خلَّاط ، مَلُوقٌ آلي		جهاز تعويضي يستخدم لسد عيب في الحَنك الصلب أو في الحَنك الرخو أو كليهما معاً أو لتعويض نسيج يكون ضرورياً لإنتاج نُطق مفهوم أو واضح .
special dosage instructions	إرشادات خاصة حول الجرعات ، التعليمات الخاصة بالجرعات	speech center	مركز النطق ، مركز الكلام
special tray = custom tray	طابع خاص ، طابع إفرادي	speech disorders	اضطرابات الكلام
	طابع يصنَّع خصيصاً لمريض بعينه .	speech pathology	باطولوجيا الكلام
specialist	مُختصٌ ، متخصصٌ ، اختصاصي		دراسة وعلاج كل النواحي الوظيفية وعيوب النطق العضوية .
specialization	تَخَصُّصٌ ، اختصاص	speech prosthesis	بدلة معينة للنطق ، جهاز تعويض للنطق
specialized epithelium	ظهارة متخصصة		جهاز تعويضي يساعد على معالجة اضطرابات النطق المصاحبة لعيب خلقي أو عيب مكتسب في الحَنك .
species	نوع	speech science	علم النطق ، علم الكلام
	مجموعة من الكائنات الحية ذات صفات معينة تميزها عن الكائنات الحية المشابهة لها .		دراسة وتحليل وقياس العناصر التي تدخل في إخراج وإدراك النطق .
specific	نوعي	speech therapy	علاج النطق ، معالجة مُقوِّمة للنطق
	1- متعلق بنوع أو جنس .		علاج بواسطة أخصائي النطق لعيوب واضطراب النطق التي
	2- ينتج من نوع واحد من الكائنات الحية .		
	3- دواء يستخدم بشكل خاص لعلاج مرض خاص .		
specific drug	دواء نوعي ، عقار نوعي		
specific gravity	ثقل نوعي ، وَزن نوعي		
	وَزن المادة بالمقارنة مع وزن حجم مساوٍ لها من الماء .		

تشمل التَّلَعُثُمُ والفَأْفَاءُ ، والاضطراب العقلي ، وفتح الحنك ،
وسوء الإطباق الشديد وحالات الصمم .
speed سرعة
speed, high سرعة عالية
speed, regular سرعة اعتيادية
speed, regulator مُنظَّم السرعة
speed, ultra سرعة فائقة
Spencer Wells's artery forceps ملقَط سبنسرولز الشرياني
انظر ملقَط (Forceps) .

spheno - (سابقَة) وتدي
سابقة تعني عظم وتدي (Sphenoid bone) .

sphenoethmoid وتدي غربالي

sphenoethmoid suture الدرز الوتدي الغربالي

sphenoid وتدي

sphenoid bone العظم الوتدي

عظم شبيه بالوتد عند قاعدة الجمجمة ، يقع تحت المخ
ويشتمل على الجسم ، والجناح الأصغر ، والجناح الأكبر ،
والنوتئ . ويتمفصل مع العظم الصدغي ، والعظم القذالي ،
والعظم الجداري ، والعظم الجبهوي ، والعظم الغربالي ،
والعظم الوجني ، والميكة ، والحنك . ويكون الجدار الخلفي
للحجاج . يمر من خلاله جذع ثلاثة فروع من العصب مثلث
التوائم حاملة الإحساس من الوجه والفم ، ويمرر الأعصاب
الحركة لعضلات المضغ والغدد اللعابية . يحتوي على زوج
من الجيوب الهوائية ويعطي مرتكزاً للعضلة الجناحية الإنسية
والعضلة الجناحية الوحشية والعضلة الصدغية .

sphenoid fissure = شق وتدي ، شق حجاجي علوي
superior orbital fissure

sphenoid fontanel يافوخ وتدي
يافوخ أمامي جانبي (Antero lateral fontanel) لا يمكن جسده
عادة ، انظر أيضاً يافوخ (Fontanel) .

sphenoidal متعلق بالعظم الوتدي

sphenoidal process of the palatine bone النتوء الوتدي
لعظم الحنك
صفحة عظمية رقيقة تمتد للأعلى وللداخل من العظم
الحنكي ، تتمفصل مع العظم الوتدي والميكة .

sphenoidal sinus الجيب الوتدي
تجويف متفاوت الحجم في جسم العظم الوتدي فوق بلعوم
الأنف والتجويف الأنفي ينقسم إلى قسمين بحاجز عظمي .

sphenoiditis التهاب الجيوب الوتدية

sphenomalar = sphenozygomatic وتدي وجني ، وتدي خدي
وتدي فكي سفلي
متعلق بالعظم الوتدي والفك السفلي .

sphenomandibular ligament رباط وتدي فكي
واحد من زوج من الأربطة الرقيقة المنبسطة التي تشكل جزءاً
من المفصل الصدغي الفكي بين الفك السفلي والعظم
الصدغي (Tempral bone) للجمجمة . يرتكز شوكة العظم
الوتدي ويزداد عرضه كلما انحدر باتجاه لسين الفك السفلي
(حافة الثقب السنية السفلية الأمامية) .

sphenomaxillary وتدي فكي علوي
متعلق بكل من العظم الوتدي والفك العلوي .

sphenomaxillary fissure = شق وتدي فكي علوي =

pterygo maxillary fissure شق جناحي فكي علوي

sphenomaxillary fossa = حفرة وتدية فكية علوية =

pterygopalatine fossa حفرة جناحية حنكية

spheno- occipital وتدي قذالي

sphenopalatine وتدي حنكي

متعلق بالعظم الوتدي والحنك .

sphenopalatine artery = الشريان الوتدي الحنكي

A.nasopalatina

يغذي الجدار الجانبي الأنفي والحاجز الأنفي . انظر مدخل
وتدي حنكي (Sphenopalatina) .

sphenopalatine foramen ثقبية وتدية حنكية

حيز بين التوائين الحجاجي والوتدي للعظم الحنكي يفتح في
التجويف الأنفي .

sphenopalatine ganglion = عقدة وتدية حنكية = عقدة ميكيل
Mechel's ganglion

sphenopalatine nerve = العصب الوتدي الحنكي = العصب
N. pterygo- palatinus الجناحي الحنكي

sphenopalatine nerve, long = العصب الوتدي الحنكي
N.nasopalatinus الطويل = العصب الحنكي الأنفي

sphenopalatine nerve, short = العصب الوتدي الحنكي
N. nasalis posterior القصير = العصب الأنفي

superior lateralis العلوي الخلفي الجانبي

sphenopalatine notch الثلمة الوتدية الحنكية

الانخفاض الذي يفصل بين النتوء الوتدي والحجاجي للعظم
الحنكي .

sphenoparietal وتدي جداري

sphenoparietal sinus الجيب الوتدي الجداري

جيب وريدي يُصَرَّف الأم الجافية وينتهي في الجيب الكهفي . انظر جيب وتدي جداري (Sinus sphenoparietalis).	spillage	فيض
sphenopetrosal	spillage of amalgam	الملغم المتناثر
sphenorbital	spinal	شوكي
sphenosalpingostaph ylinus = the tensor palati muscle	spinal cord	متعلق بالشوك . حبل شوكي
spheno temporal	جزء من الجهاز العَصَبِي المركزي يجري من قاعدة الدماغ إلى أسفل خلال القناة المركزية للفقرات .	
spheno zygomatic	spinalis muscles	العضلات الشوكية
sphere	spinalis capitis muscle	عضلة رأسية شوكية
spherical	spindle	مغزلي ، شائك بشكل المغزل ، أي مُستدق من الطرفين .
spherical amalgam alloy	spindles, enamel	مغزليات ميناية امتدادات قصيرة من القنوات العاجية داخل ميناء السن ، تعتبر الملتقى المينائي العاجي .
spherical alloy	spindle cell layer	طبقة الخلايا المغزلية ، طبقة الخلايا الشائكة
spherical form of occlusion	spine	شوكة
تنضيد الأسنان ، بحيث تكون أسطحها الإطباقية ملائمة لقطر كرة وهمية عادة يكون قطرها 8 بوصة ، مركزها فوق مستوى الأسنان .	1- سلسلة الظهر ، عظم الظهر ، العمود الفقري للجسم . 2- في التشريح ، تنوء مستدق يشبه الشوكة .	
spherocyte	spine, anterior nasal = ANS	الشوكة الأنفية الأمامية
spheroid	شوكة وسطية في العظم تبرز من الفك العلوي تدعم الحاجز الغضروفي للأنف .	
spheroidal	spine, mental = mental tubercle	شوكة الذقن = الحدبة الذقنية
spheroiding	spine, nasal	شوكة الأنف
spheroiding, amalgam	spine, posterior nasal = PNS	الشوكة الأنفية الخلفية
مِيل الملغم للتكور أي اتخاذ شكل الكرة أو الشكل المستدير ، بسبب وجود زئبق زائد عند مزجه .	شوكة عند النهاية الخلفية السفلية للعرف الأنفي للعظم الحنكي .	
spherolith	spine, Spix's	شوكة سبيكس
sphincter	spinning, marginal	دوران حفافي
مصرة ، عضلة دائرية قابضة عضلة دائرية قابضة تتحكم في فتح وغلق فتحة orifice .	spinous = spinal	شوكي ، شائك متعلق بالشوك .
sphincter muscle	spinous foramen = foramen spinosum	الثقب الشوكية ، الثقب النخاعية
sphygmomanometer	spiral	حلزوني
مقياس ضغط الدم أداة لقياس ضغط الدم الشرياني .	spiral drill	مثقَّب حلزوني
spiderlike	spiral implant	غرسة حلزونية انظر غرسة عمودية داخل العظم (Vertical endosteal implant)
شبه العنكبوت ، عنكبوتي الشكل	spiral organ of corti	عضو كورتي الحلزوني
spikelike	انظر عضو كورتي (Organ of Corti) .	
مسكي الشكل		
spillway = embrasure		
مجرى ، قناة = مسافة ، فُرجة ، دحيلة مجرى أو قناة يمر خلالها الطعام طبيعياً لينساب من الأسطح الإطباقية للأسنان أثناء عملية المضغ .		
spill		
يتدفق ، يتناثر ، يتدلق ، فيض ، يفيض		

spiral root canal filler = حاشي قناة الجذر الحلزوني =
 root canal paste carrier حامل معجون قناة الجذر
 Spirillaceae الحليزينات
 عائلة من سلسلة عُصيات متحركة مُنحنية حلزونية ، بعضها هوائي والبعض الآخر لاهوائي .
 spirillum الحليزنة
 نوع من فصيلة الحلزونات تشاهد كعصي حلزونية ، سالبة الجرام متحركة وهوائية عموماً .
 spirillum buccale الحلزينة الشدقية
 جنس يوجد في القلح السني .
 Spirochaetaceae المُلتويات
 كائنات دقيقة جرثومية لولبية ، سالبة الجرام ومتحركة .
 Spirochaetales المُلتويات
 كائنات الدقيقة وحيدة الخلية لولبية الشكل .
 spirochaete = spirochete المُلتوية
 جراثيم تُسبب الزهري .
 spirochete = Treponema اللولبية
 spirochete = Treponema اللولبية
 spittoon مبصقة
 حوض متصل بالبدلة السنوية للغسيل الفموي أو للبتق فيه .
 Spix's spine شوكة سبيكس
 نسبة إلى ج. ب. سبيكس ، J.B. Spix ، 1826-1781 ، مشرّح ألماني .
 شوكة عظمية على الحافة الوسطى للثقبه السنوية السفلية ويرتكز عليها الرباط الوتدي الفك السفلي .
 splanchnology مَبَحَث الأَحشاء ، علم الأَحشاء
 علم يختص بدراسة أَحشاء الجسم .
 splash رَذَاذ
 splash guard واقِي الرَذَاذ
 splash shield واقِي الرَذَاذ ، حاجب الرَذَاذ
 splasher واق ، حاجب ، حاصبة
 splasher, lathe واقِي المخرطة ، واقِي المحرك الصناعي
 spleen الطحال
 عُضْو بلا أَقْنِيَة ، يوجد قريباً من المعدة تحت الحجاب الحاجز ، ينتج الكريات اللمفية والأضداد . يعمل كخزان للدم وينتج الكريات الحمراء والبيضاء في الحياة الجنينية وكريات الدم البيضاء في فترة البلوغ . يدمر خلايا الدم الحمراء الميتة ويخزن الحديد لإنتاج الهيموجلوبين ، طوله 11 سنتيمتر ، وعرضه 7 سنتيمتر تقريباً .
 splenius muscles عُضَلات رَحْوِيَة ، عُضَلات طاحلة

splenius capitis muscle العَضَلَة الطاحلة الرَأْسِيَة
 splenius cervicis muscle العَضَلَة الطاحلة العُنُقِيَة
 تمدد العمود الفقري .
 splenius colli muscle العَضَلَة الطاحلة العُنُقِيَة
 1 - جَبِيْرَة
 مادة صلبة أو مادة مرنة (خَشَب أو معدن أو جِيس أو قماش) تستخدم لحماية وتثبيت أو الحد من حركة الأجزاء العظمية المكسورة .
 2- تجبير ، يُجَبَّر ، تُثَبِّت ، يُثَبِّت
 تثبيت بواسطة استخدام جهاز قد يكون صلباً أو مرناً ، يستخدم لتثبيت طرفي العظام المكسورة أو للحد من حركة المفاصل . (في طب الأسنان) : تثبيت الأسنان المتقلقلة بجهاز ثابت أو تثبيت فك مكسور .
 splint, acid - etching تثبيت بالتخريش الحمضي
 splint, acrylic جَبِيْرَة أَكْرِيْلِيْكِيَة
 جَبِيْرَة لدنة من الراتين الأكريليكي تستخدم في الجراحة السنية لتثبيت كسور الفك السفلي أو الفك العلوي أو لدعم طعم عظمي بالفك .
 splint, anchor جَبِيْرَة مُثَبَّتَة
 جَبِيْرَة تستخدم في الكسور الفكية ، ذات عرى سلكية تمر فوق الأسنان لتثبيت الأسنان بقضيب مع قضيب .
 splint bar سلك الجَبِيْرَة
 ذراع معدني مرتكز على الحيد المتبقي ، يربط سنين على الجانبين المتقابلين . تُلحم العارضة عادة بالتيجان المثبتة على الأسنان .
 splint, bridge جَبِيْرَة جَسْرِيَة
 splint, buccal جَبِيْرَة شَدَقِيَة ، جَبِيْرَة دَهْلِيْزِيَة
 splint, cap جَبِيْرَة قَلْنَسُوِيَة ، جَبِيْرَة تَاجِيَة
 1 - جَبِيْرَة سَنِيَة من المعدن المصبوب تنطبق بإحكام على الأسطح الإطباقية وتثبت بإلصاقها على تيجان الأسنان ، تستخدم لتثبيت الكسور الفكية .
 2 - جَبِيْرَة أَكْرِيْلِيَة تَظْطِي تيجان الأسنان وتستخدم للتثبيت المؤقت للأسنان المكسورة أو الأسنان المتقلقلة بسبب مرض الأنسجة السنوية الداعمة .
 splint, cast bar جَبِيْرَة القَضِيْب المَصبُوب
 splint, cast metal جَبِيْرَة مَعْدِنِيَة مَصبُوبَة
 splint, crib جَبِيْرَة ضَامَة ، جَبِيْرَة مَهْدِيَة الشَكل
 splint, dental جَبِيْرَة سَنِيَة
 أي نوع من الجبائر لتثبيت الأسنان .

splint, extracoronaral	جَبيرة خارج التاج جَبيرة الأنسجة الداعمة التي تطبق على الأسطح الخارجية للأسنان لربطها وتثبيتها .	splinting of abutment	تجبير الأسنان الداعمة ربط سنين أو أكثر لجمعهم وحدة صلبة عن طريق حشوة ثابتة .
splint, fenestrated = open - cap splint	جَبيرة ذات ثقب ، جَبيرة ذات فتحات = جَبيرة ذات غطاء مفتوحة ، جَبيرة ذات تاج مفتوح	splinting, anterior	تجبير أمامي
splint, fixed	جَبيرة ثابتة	splinting, posterior	تجبير خلفي
splint, flange	جَبيرة مجنحة ، جَبيرة شفيرية جَبيرة معدنية تستخدم لتثبيت كسور الفك السفلي ؛ تلتصق بالإسمنت على الأسنان الخلفية السفلية ، ولها جناح عال يرتكز على الأسطح الشدقية للأسنان العلوية المقابلة .	split	1- يَشطُر ، يَشقُّ ، يُجزئ ، يفصل 2- شقُّ ، شَطْر ، تَجَزئة ، منشطر
splint, Gailmer's	جَبيرة حلجر	split- cast method	طريقة شطر القالب أسلوب يستخدم لوضع قوالب ذات علامة على المفصلة من أجل السماح بإزالتها أو إعادة تركيبها بسهولة على المفصلة .
splint, interdental	جَبيرة بين الأسنان نوع من الجبائر تستخدم في كسور الفك ، تثبت في مكانها بأسلاك تمرر حول الأسنان .	split- cast mounting	إرساء القالب المشطور 1- تركيب قالب ذي ميازيب دليلية في قاعدته يركب على المفصلة بما يسمح بسهولة إزالته وإعادة تركيبه لنفس مكانه على المفصلة بدقة . قد تستخدم صفائح معدنية يمكن فصلها وإعادة تركيبها بدلاً من الميازيب في قاعدة القالب . 2- وسيلة لاختبار دقة ضبط المفصلة .
splint, intracoronaral	جَبيرة داخل التاج جَبيرة مؤقتة ، تثبت الأسنان معاً بواسطة حشوات متواصلة من الأكريل أو الراتين المركب أو الملمع ، مع سلك أفقي لين مُنظّم في الحشوة الرابطة للأسنان .	split - dowel crown	التاج ذو الوتد المنشطر ، تاج الوتد المنفصل التاج ذو الوتد المنفصل ، التاج ذو المرساء المنشطر تاج نزوع ، يثبت بالسن بواسطة وتد يدخل في قناة الجذر المُبطنة بالذهب .
splint, Kingsley's	جَبيرة كينجسلي	split mounting	إرساء مشطور ، تركيب منشطر (في الاستعاضة السنية) : طريقة لتركيب القوالب على المفصلة بشكل يسمح بسهولة إزالتها وإعادة تركيبها بدقة ، وطريقة للتحقق من دقة العلاقات الفككية .
splint, labial	جَبيرة شقوية	split plate = expansion plate	صَفِيحة مشقوقة ، صَفِيحة مشطورة = صَفِيحة التوسع ، صَفِيحة التمدد
splint, occlusal	جَبيرة إطباقية	split remounting plate	صَفِيحة إعادة الإرساء المشطور أداة معدنية مُصنّعة تشتمل على صفيحتين مخروطيتين يضمهما معاً مفتاح تعشيق . إحدى الصفيحتين تثبت على المثال بينما تثبت الأخرى على العضلة .
splint, open- cap	جَبيرة قلسوية مفتوحة ، الجَبيرة ذات التاج المفتوح جَبيرة غطائية تترك الأسطح الإطباقية للأسنان الداعمة لها مكشوفة .	split skin graft = Thiersch graft	طعم جلدي مشطور = طعم تيرش انظر طعم (Graft) .
splint, periodontal	جَبيرة داعم السن جَبيرة مثبتة للأسنان .	split stud mandrel	شياق مشقوق الجذع
splint, provisional	جَبيرة مؤقتة ، جَبيرة وقتية جَبيرة مؤقتة تستخدم لتثبيت الأسنان المتقلقلة .	split - thickness flap	سَدِيلَة جلدية مشطورة
splint, surgical	جَبيرة جراحية	split - thickness graft	طعم جلدي مشطور زرع نسيج ظهاري يشتمل على جلد أو غشاء مخاطي ذي ثخانة جزئية (أي جزئي بين الأدمة والغشاء القاعدي) .
splinter	1- شظية (جزء صغير حاد مستدق) . 2- يَشطُر (يفتت إلى أجزاء صغيرة) .	split- thickness mucosa	مخاطية مشطورة الشخانة
splinting	تجبير ، تثبيت ، ربط 1- تثبيت سن متقلقلة أو أكثر بواسطة تجبيرها مع الأسنان المجاورة الثابتة بواسطة الأسلاك أو الأطواق أو الجبائر المصبوبة . 2- تثبيت طرفي العظم المكسور بواسطة الأسلاك أو الدبابيس أو التجبير .		

splitting	انشطار ، شطر ، تفلق	spoon - shaped prosthesis	جهاز تعويضي ملعقي الشكل
sponge	1- إسفنجة	spore	بوغ ، بؤيرة
	2- ضماد من الشاش	sporotrichosis	داء الشعريات المبوغة ، بوغ الفطر الشعرية
	3- عجين		عدوى فطرية مزمنة تسببها الفطور الشعرية المبوغة (Sporotrichum) ، والفطر الشعري البوغي (Sporothrix) ، تسبب التقرح الفموي ، وتقرح مخاطية الأنف والمخاطية البلعومية والتهاب العقد اللمفية .
sponge, absorbable gelatin	إسفنجة هلامية قابل للامتصاص	spot	نقطة ، بقعة
	مادة قابلة للامتصاص شبيهة بالإسفنجة توضع داخل الجرح كموقف للنزف ؛ قد تشبع بمادة مطهرة .	spot, focal	بقعة بؤرية ، بؤرة نقطية
sponge gelatine	إسفنجة هلامية	spot grinding = selective grinding	سحل بقعي =
	ضماد هلامي قابل للامتصاص يُرص داخل سنخ السن للء الفراغ بعد القلع أو لإيقاف النزف .		سحل انتقائي
sponge gold = mat gold	ذهب إسفنجي = ذهب كامد		تعديل الإطباق بسحل النقاط المرتفعة أو المناطق المرتفعة على السطح الإطباق للأسنان أو الحشوات أو الأجهزة السنية التعويضية كما يُبينها ورق العَض . انظر سحل انتقائي (Selective grinding) .
	اللون ، ذهب مُطفأ	spot welding	لحام ذاتي نُقطي ، لحام ذاتي بُوري ، لحام ذاتي مُحدد بنقطة
spungiform	إسفنجي الشكل		وَصَل طرْفِي معدن عند نقطة واحدة بالضغط والحرارة المتولدة عن مرور تيار كهربِي بواسطة لَاحِم بُوري بدون استخدام معدن اللحام .
sponging	تسفيج	spots, Filatov's = Koplik's spots	بقع فيلاتوف = بقع كوبليك
spongioid	شبه الإسفنج ، إسفنجي الشكل		كوبليك
spongiosa = substantia spongiosa	النسيج الإسفنجي ، إسفنجي	spots, Fordyce	بقع فوردايس
spongy	إسفنجي ، كثير المسام		تجمّع الغدد الدهنية داخل الشدق أو الخد .
spongy bone = cancellous bone	عظم إسفنجي	spots, Koplik's	بقع كوبليك
spongy matrix	قالب إسفنجي		بقع بيضاء محاطة باحمرار تظهر على الخد من الداخل عند الإصابة بالحصبّة .
spontaneous	إرادي ، غريزي	sprain	ليّ المفصل ، التواء ، وثي ، وث
spontaneous agglutination	تراص تلقائي	spray	1 - يرذ ، يرش ، بخاخ
spontaneous fracture	كسر تلقائي		2- رذاذ ، رشاش ، رذ
spoon	ملعقة ، مغرفة	3- مرذة ، مرشّة ، مرذاذ ، يرذ	نقث مرذاذي
	1- ملعقة صغيرة لتسخين الأملغم .	spray jet	باسطة ، فارشة ، ناشرة ، نائرة
	2- اسم يطلق أحياناً على مجرفة .		يدوية ذات طرف مستدق ، تستعمل لتكثيف وضغط المواد مثل الكوتابركا في قنوات الجذر .
spoon denture	بدلة سنية ملعقية الشكل ، بدلة ملعقية	sprew = sprue	1 - مصب ، ذرب
	نوع من البدلات السنية الجزئية العلوية للتعويض عن سن أو أكثر من الأسنان الأمامية ؛ تكون الأسنان متصلة بقاعدة راتينية تمتد على كل الحنك الصلب ولا تُغطي الحواف اللثوية للأسنان الطبيعية . انظر بدلة سنية (Denture) .		مرض يصيب الأمعاء يتميز بالإسهال وتغيّرات في الدم وفقدان الوزن وقم ولسان متسلخ .
spoon excavator	مجرفة ملعقية الشكل		(في طب الأسنان) : فتحة للمعدن المنصهر في القالب أو الجزء المتبقي في هذه الفتحة بعد الصب .
	نوع من المجرفة ذات رأس شبيه بالملعقة تستعمل لإزالة التسوس اللين . انظر تحت مجرفة (Excavator) .		
spoon- like blade	نصلّة شبيهة بالملعقة		
spoon, plaster	ملعقة الجبس		
spoon- shaped denture	بدلة ملعقية		
spoon- shaped head	رأس ملعقي الشكل		

	2- يَصْبُ
	3- وَتَد الصب (الشريط المعدني لمجرى الصب)
spring	1- نابض ، لوكب ، رَقَّاز ، زَنْبَرَك ، رفاص سلك دقيق ملفوف تكسبه خاصية المرونة . 2- يَرْتَد ، يَقْفِز ، ارتداد بالمرونة (في طب الأسنان) : سلك معدني ملفوف ، يستعمل كقوة محركة لتحريك الأسنان أو لإضافة مرونة للبدلة السنية . (في تقويم الأسنان) : قطعة من سلك مرن أسطواني في العادة ، يستعمل في طبقة تقويمية لخلق قوة لتحريك السن . انظر طبقة (Appliance) . نابض إضافي ، رفاص spring, auxiliary = finger spring مساعد = نابض إصبعي سلك ذو قطر صغير يتصل بالطبقات النزوعة ذات الأقواس ، ويطبَّق ضغطاً خفيفاً على سن أو أكثر . جسر رفاص ، جسر مرن spring bridge جسر عَتَلِي مرن = جسر مرن spring cantilever bridge = spring bridge انظر جسر (Bridge) . زردية تكييف النابض spring - forming pliers انظر مطواة (Pliers) . صفيحة رفاصية spring plate صفيحة سنية مثبتة بواسطة مادتها المرنة التي تضغط على الأسنان الداعمة . 1- مَصَبَة ، أداة صَب sprue = sprew 2- يَصْبُ 3- وَتَد الصبة ، الشريط المشكَّل لمجرى الصب 1- مرض مزمن يصيب الأمعاء يتميز بالإسهال ، وتغيرات في الدم ، وهُزَال ، وقَم ولسان مُتَسَلِّخ . 2- ثقب يُصَب من خلاله المعدن المنصهر داخل القالب المغلق ، أو الجزء المعدني الصغير المتبقي في مجرى الصب بعد الصب . سلك معدني أجوف أحياناً أو من الشمع أو البلاستيك يستعمل أثناء عملية الصب لتوفير مدخل للمعدن المنصهر داخل القالب . يثبت بالقالب الشمعي ثم يُطمر في المادة الكاسية ، وبعد تَصَلُّبها ، يزال وَتَد الصب أو يحرق أثناء عملية التسخين تاركاً ممراً أسطوانياً داخل القالب يُسَمَّى مدخل المصب . قبل عملية الصب ، حيث ينساب المعدن المنصهر من خلاله داخل القالب لعمل الصبة . مُشكَّال المصب ، مشكل الصبة sprue former

	دبوس صغير يستعمل لرفع النموذج الشمعي من الحفرة المحصرة . دبوس الصبة ، وَتَد الصب sprue pin مصب sprue, pouring مَصْرَف ، منفذ الصبة sprue, vent مهماز ، ظْفَر spur ناتئ معدني صغير في البدلة السنية . بروز معدني من جهاز تعويضي . بلغم sputum ما يخرج من الفم عند البصاق ، وقد يكون لعباً فقط ، أو لعباً ممزوجاً بإفرازات مخاطية من المجرى التنفسي . 1- قشرة ، وَسْف ، حرشفة squama خَلَايا مُتوسِّفة تطرح من الجلد . 2- صَدَقَة صفيحة عظمية رقيقة . صَدَقَة العظم الجبهي squama frontalis صَدَقَة العظم القذالي squama occipitalis صَدَقَة العظم الصدغي squama temporalis حرشفي الخلايا ، متوسِّف الخلايا squamocellular صدفي جبهي squam ofrontal صَدَقِي فكي سفلي squamomandibular متعلق بالجزء الصدفي من العظم الصدغي أو العظم القذالي والفك السفلي . صَدَقِي خشائي squamo mastoid صَدَقِي قذالي squamo-occipital صَدَقِي جداري squamo parietal صدفي صخري squamo petrosal صدفي وتدي squamo sphenoid صدفي صدغي squamo temporal صدفي وجني squamo zygomatic صَدَقِي طَبَلِي squamotympanic الشَّقَّ الصَدَقِي الطَّبَلِي squamotympanic fissure 1 - مُتوسِّف ، مُتَقَشِّر ، صَدَقِي squamous 2 - حَرشَفِي ، قَشْرِي ، وسفي السرطانة حرشفية الخلايا squamous cell carcinoma ورَم سرطاني بطيء النمو في الظهارة الحرشفية ، يحدث بكثرة في الرئتين والجلد ويصيب أيضاً الحنجرة والأنف والمثانة ، تشبه الخلايا السرطانية الخلايا الشائكة وتتكاثر خلايا مستديرة حرشفية ظهارية متقرنة على سطح الإصابة . تسمَّى أيضاً : سرطانة بشراني (Epidermoid carcinoma) .
--	--

squamous epithelium ظهارة حشرشفية الخلايا
صحيفة من الخلايا تشبه القشرة المنسطة متصلة ببعضها عند
الحواف ، تُسمى أيضاً : ظهارة رصفية أو ظهارة صدّقية
(Pavement epithelium) .

square مُرَبَّع ، رباعي الشكل

square arch قوس مُرَبَّعة

squash bite عَضَّة رقيقة ، عَضَّة ضَحَلَة

عَضَّة تُؤخذ لتسجيل العلاقة بين حديبات الأسنان العلوية
والسفلية ، بدون أن تعطي طبعة واضحة للأسنان .

squeeze cloth = amalgam squeeze cloth قماش العَصْر

قماش عَصْر الملغم

squeezing عَصْر ، ضغط

squeezing, amalgam عَصْر الملغم

عصر الملغم بقطعة من القماش لطرد الزئبق الزائد .

stab طعنة ، جرح نافذ

stab culture مزرعة وخزية ، زرع وخزي ، استنبات بالخوخ

مستنبت جرثومي يوضع فيه الطعام بواسطة إبرة تغرز عمق .

stability استقرار ، رُسُوح ، ثبات

(في الاستعاضة الصناعية) : مُقاومة الجهاز التعويضي
للإزاحة بواسطة القوى الوظيفية .

stability, denture استقرار البدلة السنية

1- مقاومة البدلة السنية للحركة على قاعدة ارتكازها .

2- خاصية البدلة السنية التي تجعلها في حالة توازن بالنسبة
لقاعدة ارتكازها أو الأسنان الداعمة أو جميعها معاً .

stability, dimensional ثبات الأبعاد

قابلية المادة للمحافظة على حجمها وشكلها .

stabilization تثبيت ، ثبات ، استقرار ، رُسُوح

استقرار أو ثبات البدلة السنية الثابتة أو البدلة السنية النزوعة
بحيث لا تميل أو تنزاح تحت الضغط .

stabilization appliance جهاز تثبيت ، جهاز اتزان

stabilize يثبّت ، يرسّخ ، يوطّد ، يُوازن ، يحفظ توازن

stabilized baseplate = stabilized base صفيحة قاعدية

مستقرة ، صفيحة قاعدية مثبتة = قاعدة مستقرة

صفيحة قاعدية مُبْتَنَة بمادة لدنة لتحسين انطباقها . انظر
صفيحة قاعدية (Baseplate) .

stabilizer المُثبّت ، المُوازن

stabilizing تثبيت ، استقرار ، توازن

عملية تأمين أو إحكام مشبك حاجز المطاط أو المسندة
الشريطية أو الفاصل في وضع واحد ، أو لمنع التاج والجسر

عن الحركة أثناء معالجة سنية خاصة ، باستخدام داعم للتاج
والجسر من مادة مثل أكريل سريع التصلّب بين الجهاز
والأسنان المجاورة . انظر تاج وجسر (Crown and bridge) .

stabilizing circumferential clasp arm ذراع التثبيت

للمشبكة المحيطية

ذراع مشبكة محيطية تكون صلبة نسبياً وتلاصق المحيط الكبير
للسن .

stabilizing fulcrum line خط المرتكز التثبيتي ، خط ارتكاز

استقراري

خط وهمي ، يصل السنادات الإطباقية ، يميل حوله البدلة
السنية للدوران تحت قوى المضغ .

stabilizing wire سلك تثبيت

stable ثابت ، راسخ ، مُستقر

stable occlusion إطباق مستقر ، إطباق ثابت

Stafne's cavity = Stafne's cyst تجويف ستافني = كيس

ستافني

نسبة إلى إ. س . ستافني E.C.Stafne ، قبل 1894 ، أخصائي
أمراض فم أمريكي .

طية تنموية داخل الفك السفلي تملأ بنسيج الغدة اللعابية .
انغماد تطوري في الفك السفلي توجد فيه الغدة اللعابية تحت
الفك السفلي .

stage مَرحلة ، دور

stagnation = stasis 1- رُكود ، طرامة

سكون السائل أو توقف سريان السائل في الجسم .

2- تراكم ، ترسب

(في طب الأسنان) : تراكم الفضلات على أسطح الأسنان .

stagnation area منطقة الطرامة ، منطقة ركود

عكس منطقة التنظيف الذاتي (Self-cleansing area) .

المنطقة حيث ترسب اللويحة والفضلات على السن
ولتنظف طبيعياً بسهولة بواسطة اللسان أو أثناء المضغ .

stain 1- يلوّن ، يصبّ ، تلوين

2- يُيقّع ، يُلطّخ ، لطحّة

3- يُخضّب

4- لطحّة ، بقعة ، ملون

1- أية علامة تلوّن أسطح الأسنان .

تلون أو تغير في لون السن أو قاعدة البدلة السنية . تسبب
القهوة أو الشاي أو السجائر التلوّن البني على أسطح
الأسنان .

2- عملية تلوين أو صبغ النسيج للفحص المجهرية .

3- أية مادة ملونة تستعمل لهذا الغرض .

stain, extrinsic	تلون خارجي	أسلوب تصوير إشعاعي لتوضيح أو إظهار جيب الفك العلوي والعظام الوجهية .
	تلون على السطح الخارجي للسن بسبب المواد الملونة الخارجية مثل الشاي والقهوة والمواد الغذائية ، عادة يمكن إزالتها بواسطة فرشاة الصقل ومادة ساحلة .	نُتوء إطباق قياسي ، بُروز
stain, Gram's	تلوين جرام ، ملون جرام	طاحن قياسي
stain, green	تلوين أخضر ، تلون أخضر	نُتوء إطباق مائل متناظر بالنسبة لخط الوسط للفك السفلي أو للفك العلوي .
	ترسب شبه فُطري يوجد عادة على الجزء الشدقي العُنقي للأسنان اللبنية بسبب عدم تفريش الأسنان .	أكسيد الستانيك
stain, intrinsic	تلون داخلي	انظر ثاني أكسيد القصدير (Tin dioxide) .
	تلون داخلي لأنسجة السن نتيجة امتصاص مواد كيميائية أو فيتامينات أو مضاد حيوي مثل التتراسيكلين أثناء فترة نمو السن أو نتيجة للتسوس ، وهو تلون دائم لا يمكن إزالته .	فلوريد قصديري
stain porcelain	خزف ملون	نوع من الفلوريد ؛ ملح مكوّن من الفلورين (Fluorine) والقصدير (Tin) . رمزه الكيميائي SnF2 يستعمل في معاجين الأسنان وفي التطبيق الموضوعي كهلام للوقاية ومن التسوس السني .
	خزف دقيق ملون يستعمل لتلوين حشوة الخزف .	stannous fluoride = SnF2
staining	1- تلوين ، صبغ ، تلون 2- تلطّيح ، تَبَق ، تَصَبْغ	عضلة الركابية
	تعديل في لون السن أو قاعدة البدلة السنية .	تسحب العظم الركابي .
staining agent	مادة صابغة	العَصَب الركابي
staining, tetracycline	تَصَبْغ التتراسيكلين	عَصَب محرك يعصب عَضلة العظم الركابي .
stainless	صامد ، غير قابل للاصطباغ ، مقاوم للصدأ	الركاب
stainless steel	صلب لا يصدأ ، فولاذ مقاوم للصدأ	كهاة
	خليطة فولاذ صلبة تحتوي على كمية من الكروم وعناصر أخرى . شديدة المقاومة للتآكل . تستخدم بكثرة في العلاج التقويمي في شكل أسلاك .	الكتلة اللحمية المتدلّية من شرّاح الحنك عند مدخل البلعوم .
stainless steel bur	مثقب فولاذي مقاوم للصدأ	1- كهاتي ، لهوي ، عُنقودي الشكّل
stainless steel crown	تاج فولاذي مقاوم للصدأ	متعلق باللهاة .
	تاج معدني مسبق الصنع بشكل تاج السن ، يستخدم مؤقتاً لتغطية سن متهدمة بسبب التسوس أو مكسورة . يستخدم عادة لتغطية أسنان الأطفال .	2- حنكي
	انظر تاج فولاذي مقاوم للصدأ مسبق الصنع (Preformed stainless steel crown) .	نقطة اللهاة ، اللهي
stainless steel pin	دبوس فولاذي مقاوم للصدأ	نقطة على خط الوسط على الحافة الخلفية للحنك الصلب ، وهي علامة في قياسات الجمجمة .
stainless steel ring	حلقة فولاذية مقاومة للصدأ	عُنقودي ، مكوري عُنقودي ،
stainless steel strip	شريط فولاذي مقاوم للصدأ	متعلق بالمكورة العنقودية
stainless steel wire	سلك فولاذي مقاوم للصدأ	متعلق بالعُنقوديات أو المكورات العُنقودية (Staphylococci) أو ناتج عنها .
standard	قياس ، مقياس ، قياسي ، معيار ، مستوى	عدوى عنقودية
standard deviation	انحراف معياري	عدوى بالمكورات العنقودية .
standard error	خطأ معياري	العنقوديات ، المكورات العنقودية
standard occipital projection	تصوير قفوي قياسي ، تصوير قذالي قياسي	مكورات عُنقودية ، العنقودية
		جراثيم مكورة دقيقة ، غير متحركة ، هوائية أو لاهوائية مخيرة موجبة الجرام ، تشاهد كخلايا عُنقودية غير منتظمة أو كسلاسل قصيرة ؛ تشاهد في الآفات المتقيحة والدمامل ، والحالات الالتهابية القيحية ، توجد في معظم العدوى وعلى الرغم من حساسيتها للبنسلين قد تصبح مقاومة له

وقد تبيدها الحرارة ولكن سُميتها تبقى ؛ يوجد بعضها في اللحوم ولا يُقتل بالطبخ .

staphylo-raphy رفو اللهاة
ترميم جراحي لحنك رخو مشقوق أو لهاة مشقوقة وحنك رخو مشقوق .

staphyloschisis 1 - شقّ اللهاة ، انشقاق اللهاة
2- شقّ اللهاة والحنك الرخو
شقّ اللهاة والحنك الرخو .

starch نشا
سكريات على شكل مسحوق أبيض .

stasis ركود ، توقّف ، تضاوّل الانسياب
تضاوّل أو توقف انسياب الدم في الأوعية الدموية .

static استاتيكي ، ركودي ، متوازن

static creep زحف استاتيكي

static marks علامات استاتيكية
(في التصوير الشعاعي) : عيب ينتج عن الكهرباء الساكنة المتولدة أثناء تناول الفلم وهي علامات منفذة للأشعة على الصور الشعاعية المظهرّة تنتج عن الكهرباء الساكنة المتكونة على الفلم الشعاعي غير المغلّف .

static occlusion إطباق استاتيكي

static panoramic radiography تصوير شعاعي بانورامي استاتيكي
أسلوب يكون منبع الأشعة فيه داخل الفم ويُنتج فلماً شعاعياً واحد للأسنان والأنسجة المحيطة .

static relation علاقة استاتيكية
علاقة بين جزئين غير متحركين .

stationary lingual arch قوس لسانية مستقرة
سلك قوسي تقويمي صُمم لينطبق على السطح اللساني للأسنان ويلحم بأطواق الارتكاز المجاورة له .

stato - acusticus nerve = العصب الدهليزي القوقي

N. vestibulo - cochlearis

status حالة

status epilepticus حالة صرع

staurion نُقطة الحنك ، الحنيكي
النقطة التي يتقاطع فيها الدرز الحنكي المستعرض مع الدرز الحنكي الأوسط وهي نقطة لقياسات الجمجمة .

steat-, steato - (سابقة) الدهن ، شحمي

steel صلب ، فولاذ
خليطة معدنية مكونة من الحديد ونسبة ضئيلة من الكربون ؛ شديدة الصلابة والمرونة .

steel, stainless فولاذ مقاوم للصدأ ، صلب صامد
نوع من الفولاذ يحتوي على بعض النيكل أو الكروم أو الاثنين ، ليس من السهل أن يفقد بريقه .

steel bur مثقب فولاذي
انظر سنبله (Bur) .

steel casting ring حلقة الصب الفولاذية

steel separating strip شريط الفصل الفولاذي

Steele's backing خلفية فولاذية بحسب ستيل

Steele's facing = وجه جرار بحسب ستيل =
وجه قابل للتبديل

interchangeable facing وجه قابل للتبديل ، ذو شقّ على الجهة اللسانية بحيث ينطبق على بروز في الخلفية الفولاذية .

Steele's - slotted facing وجه جرّار بحسب ستيل
وجه خزفي أو وجه أكريلي ذو ميزاب يثبت بواسطة على التاج المعدني .

Steinmann's spin دبوس شتاينمان
دبوس من الفولاذ الصامد يستعمل للتثبيت في جراحة الفم .

stelengis سحلّ الأسنان ، طحن الأسنان ، بردّ الأسنان

stellate نجمي ، كوكبي
في شكل النجم .

stellate reticulum الشبكة النجمية
الطبقة الثانية من النسيج الذي يشكّل عضو الميناء قبل تكوين الميناء .

stenion النقطة الضيّقة ، الضيقي
إحدى نقطتين من نقاط قياس الجمجمة على الدرز القشري الوندي ، تقعان بالقرب من خط الوسط وعلى جانبيه ، عند نهاية أضيق اتساع في المنطقة الصدغية .

steno- (سابقة) التضييق
سابقة تعني ضيق أو تضييق (Narrow) .

stenocephalia = stenocephaly تسنّم الرأس

stenocephalic = stenocephalous مسنم الرأس
ذو جمجمة ضيّقة بشكل شاذ .

stenocompressor ضاغط قناة ستينون
أداة تستعمل في جراحة الفم والأسنان لإغلاق قناة ستينون (Stensen's duct) (قناة الغدة النكفية اللعابية) .

stenodont ضيقّ الأسنان ، ذو أسنان ضيقة

stenosed ضيقّ ، مُتضيّق

stenosis ضيقّ ، تضيّق

ضيق الفتحة أو القناة أو المسال .
تَضَيَّقُ دائم لتجويف ، كما يحدث في الأوعية الدموية أو قناة الغدة اللعابية .

stenostegnosis = stenostenosis ضيق قناة ستيونون
ضيق القناة اللعابية للغدة النكفية .

stenostenosis = stenostegnosis ضيق قناة ستيونون
ضيق قناة ستيونون وهي قناة الغدة النكفية اللعابية .

stenostomia تَضَيَّقُ الفَمِ
stenotic متضيق ، تَضَيَّقِي

Stensen's duct = قناة ستنون = قناة بلاسيوس

Blasius' duct
نسبة إلى ن . ستيونين N.Stensen ، 1686-1638 ، مشرَّح
داخلي .
القناة التي يسيل خلالها اللعاب المفرز من الغدة النكفية إلى
الفَم ، تجري إلى الأمام من الغدة النكفية لتخترق العَصَلَة
المبوقة وتنتفح على السطح الشدقي للخد مقابل الرحي
الثانية العلوية .

stent 1 - مرَّكَب الطَّعْم ، دعامة
مرَّكَب ستننت (Stent's compound) لأخذ طبَّعات الفَم .
2- واقية الطعم
(أ) - مرَّكَب لذن (مرَّكَب ستننت : Stent's compound)
يستعمل لتثبيت بعض أنواع الطعم الجلدي .
(ب) - جهاز سني نزوع يصنع عادة من البلاستيك الشفاف
قبل الجراحة لغرض جعل الأنسجة تتشكل أو تتكيف في
الوضع المطلوب .
انظر طبعة جراحية أو قالب جراحي (Surgical template) .

stent, acrylic إستنتت اكريلكي ، قالب إكريلكي
جَبيرة لدنة أو جَبيرة ستننت تستعمل في الجراحة السنية لتثبيت
كسور الفك السفلي أو كسور الفك العلوي أو لدعم الطعوم
العظمية في الفكين .

stent, antihemorrhagic واقية ضد النزف
واقية تستخدم لوقف النزف أثناء الجراحة .

stent, occlusal إستنتت إطباقية
نوع من صفيحة العضة تستعمل في علاج اختلال وظيفة
المفصل الفكي الصدغي .

stent, palatal واقية حنكية
واقية تستخدم لحماية مكان الجرح في الحنك أثناء التئامه ، أو
لحفظ شريحة مخاطية أو طعم جلدي في مكانها الجراحي في
الحنك .

stent, pedodontic إستنتت أسنان الأطفال
واقية أكريلية تستعمل للوقاية من الانغلاق المبكر للمسافة بين
الأسنان والمساعدة على بزوغ الأسنان المنظومة المكشوفة
جراحياً .

stent, periodontal إستنتت دواعم الأسنان
واقية صممت لحفظ الضمادات في مكانها بعد الجراحة حول
السنية .

stent, radiation واقية من الأشعة
واقية تستخدم أثناء المعالجة الشعاعية لحماية الأنسجة
السليمة ، وذلك بإزاحتها بعيداً عن المنطقة المراد إشعاعها أو
لتوجيه الأشعة مباشرة على المنطقة المراد إشعاعها .

stent, trismus إستنتت الضرز ، واقية الضرز
Stent's composition = stent's compound = مرَّكَب ستننت
Stent's mass كتلة ستننت
نسبة إلى س . ر . ستننت C.R.Stent ، طبيب أسنان إنجليزي
من القرن التاسع عشر .
مادة راتينية تلدن بالحرارة وتصلب بشدة بالبرودة ، تستعمل
في طب الأسنان كمرَّكَب طبع وفي الجراحة التجميلية لعمل
قوالب لتثبيت الطعوم الجلدية ، تُكَيَّن للعمل بواسطة
التسخين في ماء حار أو بتمريرها فوق لهب .

step درجة ، عتبة ، حُطوة ، مَرحلة ، طَوْر ، إجراء ، تَدبير
step of a cavity درجة الحفرة
جزء إضافي ذو شكل مرَّكَب متصل بالحفرة المرَّكَب ، مكوّن
من جدار لبي وجدار محوري .

step-down transformer مُحوّل خافض تدريجي للتيار
الكهربائي
مُحوّل يوجد في الدارة الكهربائية لجهاز الأشعة ، حيث
يخفف التيار الكهربائي من 110 فولت إلى 3-5 فولت .

stephanial نقطة التاج ، نقطة الجمجمة ، تويجوي
متعلق بنقطة الجمجمة (Stephanion) .

stephanion نقطة التاج ، نقطة الجمجمة ، التويجوي
نقطة تلاقي الدرز التاجي والخط الصدغي للعظم الجبهي .

Stephan's curve منحنى ستفان
منحنى يحدد عامل نقاء اللعاب ، وأي تغير فيه بين الحامض
والقلوي لفترة من الزمن دون أن تدخل تفرير الأسنان .

stepping تَدْرُج ، تَدْرِيج ، حَطو
مصطلح تشتمل في رَص وتكثيف حشورقائذ الذهب ،
حيث تتحرك رأس أداة الرص بانتظام فوق جزء الذهب حتى
يكتف كلياً وبشكل تام .

step - up transformer محول رافع تدريجي للتيار الكهربائي
محول يوجد في الدارة الكهربائية ذات الجهد العالي لجهاز
الأشعة يزيد التيار الكهربائي من 110 فولت إلى - 100.000
65000 فولت .

step wedge = penetrometer إسفين مدرج
step wedge = peretrameter = مقياس الاختراقية = المقوام
peretrometer

أداة لقياس نفوذية الأشعة .
أداة تشتمل على مقياس متدرج لمدى امتصاص الأشعة
لقياس كثافة الأشعة التي تصل إلى الفلم .

stereo - (سابقة) مُجسّم ثلاثي الأبعاد
سابقة تعني ذو ثلاثة أبعاد (Three- dimensional) .

stereograph = stereogram مخطاط مجسّم
أداة لتسجيل الحركات الفكية تسمح بتسجيل سلسلة نماذج
ذات ثلاثة أبعاد .

stereophotography = تصوير فوتوغرافي تجسيمي

stereoscopic photography

stereophotography, dental تصوير فوتوغرافي سني مجسّم

stereoentgenography = تصوير شعاعي مجسّم

stereoradiography

sterile عقيم ، مُعقّم ، طاهر ، عاقر

sterile abscess خُراج عقيم ، خُراج مُعقّم
تجمع قيحي خال من الجراثيم .

sterile solution محلّول عقيم ، محلّول مُعقّم

sterility عَقامة ، عقم
عدم القدرة على الإنجاب .

sterilization تعقيم ، إعقام

1 - عملية التطهير من الجراثيم بواسطة الحرارة (حرارة جافة
أو حرارة رطبة) أو الأشعة أو الغاز أو غيره .

2 - عملية جعل الشيء غير قادر على الإنجاب أو التكاثر .

sterilize يُعقّم
يجعله خالياً من الكائنات الحية الدقيقة «الجراثيم» .

sterilized مُعقّم

sterilized paper points أقماص ورقية مُعقّمة

sterilizer مُعقّمة

جهاز يستخدم لتعقيم الأدوات والمواد عن طريق التسخين
الجاف أو التسخين الرطب . تتلف الكائنات الدقيقة في
الحرارة الرطبة بشكل أسرع من الحرارة الجافة . المُعقّمت تبيد
كل الجراثيم ، والأبوغا ، والفيروسات .

sterilizer, autoclave مُعقّمة موصدة ، مُعقّمة البخار
المضغوط

جهاز يعقّم بالحرارة الرطبة (أي بالبخار) تحت الضغط .
معظم المُعقّمت الصادة الموصدة المصممة لعيادة الأسنان
مزودة بدورة تعقيم سنوية سريعة وقصيرة مصممة للأشياء أو
الأدوات غير الغلظة فقط ، مدتها عموماً 12 دقيقة عند درجة
حرارة 134 درجة مئوية .

sterilizer, porous load autoclave مُعقّمة موصدة ذات
تحميل نفيذ

معقمة مزودة بآلية تفرغ الهواء قبل دخول البخار ، ولها دورة
زمنية أطول للتعقيم في درجات حرارة مختلفة . يجب اتباع
إرشادات التصنيع في جميع الحالات . توضع الأدوات
ضمن أغلفة مسامية ذات ألوان دلالية ، مثل لفائف القطن
الطبي ، والرؤوس الورقية أو تستخدم أسطوانات أو صناديق
ذات تهوية متعددة الاستعمال .

sterilizer, boiler مُعقّمة غلاية

sterilizer, dry - air مُعقّمة بالهواء الجاف

sterilizer, dry - heat مُعقّمة الحرارة الجافة

جهاز شبيه بالفرن يستخدم لقتل الجراثيم المعروفة ، والأبوغا
والفيروسات ، ويتم التحكم بالحرارة فيه أوتوماتيكياً
«بالترموستات» ويسخن كهربائياً . الدورة الزمنية للتعقيم
هي ساعة عند درجة حرارة 160 درجة مئوية ؛ وهو مُناسب
لجميع الأدوات المعدنية والأدوات التي يجب أن تكون جافة ،
وليس مُناسباً للأدوات أو الأشياء المطاطية والأدوات
البلاستيكية والقبضات التوربينية والقبضات الميكانيكية ذات
السرعة البطيئة . لفافات القطن الطبي والرؤوس الورقية قد
تتلون بدرجة خفيفة ولكن لا تتأثر خاصيتها الامتصاصية .
الصناديق المعدنية قد تحتاج إلى فترة زمنية أطول .

sterilizer, ethylene oxide مُعقّمة أكسيد الإثيلين

جهاز تعرض منه الأدوات لغاز الإثيلين لمدة ساعة عند درجة
حرارة 60 درجة مئوية . يجب أن لا تستعمل المواد المعقمة
بهذه الطريقة قبل 24 ساعة حتى تزول سمية الغاز منها .

sterilizer, gamma radiation مُعقّمة أشعة جاما

جهاز يستخدم في الصناعة لتعقيم إبر الحقنة ، وشفرات
المشرط ، ومواد الخياطة ، وقفازات المداخلة الجراحية ،
والضمادات ، والمحاقن الطروحة ، بتعرضها لأشعة جاما لمدة
24 ساعة .

sterilizer, gas instrument مُعقّمة الأدوات بالغاز

لتعقيم الكحول وما شابه .

sterilizer, germicidal ultra- violet مُعقمة الأشعة فوق البنفسجية

sterilizer, glass bead = salt مُعقمة الكريات زجاجية = مُعقمة الملح = مُعقمة الكريات

sterilizer = small steel ball الفولاذية الصغيرة = مُعقمة المعدن المنصهر

bearings sterilizer = molten metal sterilizer مُعقمة المعدن المنصهر

مُعقمة صغيرة تسخن كهربائياً وينظم حرارتها ثرموستان أوتوماتيكي ، وتحتوي على كريات زجاجية أو ملح أو كريات فولاذ أو معدن منصهر عند درجة حرارة 250 درجة مئوية .

تغمس الأدوات الصغيرة (مثل التي تستخدم في المعالجة اللبية) فيها لمدة 10 ثوان .

sterilizer, hot- air مُعقمة الهواء الحار

sterilizer, moist heat مُعقمة الحرارة الرطبة

sterilizer, mobile مُعقمة متنقلة ، مُعقمة نقالة

sterilizer, oil مُعقمة بالزيت

مُعقمة للقبضات اليدوية ، والأدوات ذات الأقسام المتحركة ضمن حمام من الزيت .

sterilizer, steam مُعقمة البخار

sterilizer, salt مُعقمة ملحية

sterilizer, syringe مُعقمة المحاقن

sterilizer, waterbath مُعقمة حمام الماء ، مُعقمة الماء المغلي

sterilizing تعقيم

sterilizing tablets أقراص التعقيم

أقراص تُطلق أبخرة مُعقمة .

sternocleidomastoid قَصِي تَرْقُوي خُشائِي ، قترائي

متعلق بعظم القص وعظم الترقوة وعظم الخشاء .

sternocleidomastoid artery شريان العضلة القَصِيَّة التَرْقُويَّة الخُشائِيَّة

فرعان من الشريان القذالي والشريان الدرقي العلوي ، يغذيان

العضلة القَصِيَّة التَرْقُويَّة الخُشائِيَّة .

انظر قَصِي تَرْقُوي خُشائِي (Sternocleidomastoidea).

sternocleidomastoid muscle عَضَلَة قَصِيَّة تَرْقُويَّة خُشائِيَّة

عَضَلَة الرقبة المتصلة بالنتوء الخشائي والخط القفوي العلوي ، ولها رأسان منفصلان يرتكزان على القص والترقوة . تُسمى أيضاً : القَصِيَّة الخُشائِيَّة (Sternomastoid) .

عَضَلَة تثني الرأس وتديره إلى الجهة الأخرى . تُسمى أيضاً : العَضَلَة القَصِيَّة الخُشائِيَّة (M.sternomastoidea) .

انظر عَضَلَة قَصِيَّة تَرْقُويَّة خُشائِيَّة (Sternocleidomastoidea) .

sternoglossal قَصِي لساني .

متعلق بعظم القص واللسان .

sternohyoid قَصِي لامي

متعلق بعظم القص والعظم اللامي .

sternohyoid muscle العَضَلَة القَصِيَّة اللامية

واحدة من العضلات الأربعة تحت اللامية ، تنشأ من الطرف المتوسط للترقوة ، والرباط القَصِي التَرْقُوي ، وقَبْضَة القَص وترتكز داخل الحافة السفلية للعظم اللامي ، وهي عَضَلَة رفيعة رقيقة وتعصبها ألياف عَصَبِيَّة من الأعصاب العُنُقِيَّة الأولى والثانية والثالثة ، تعمل على خَفْض العظم اللامي . تُسمى أيضاً العَضَلَة اللامية القَصِيَّة (Sternohyoideus) ،

قارن مع العَضَلَة الدرقيَّة القَصِيَّة (Sternothyroideus) .

تخفص العظم اللامي . انظر جدول العضلات (Muscles) ، عَضَلَة قَصِيَّة لامية (Sternohyoideus) .

sternomastoid قَصِي خُشائِي

متعلق بعظم القص والنتوء الخشائي .

sternomastoid muscle = العَضَلَة الخُشائِيَّة = العَضَلَة القَصِيَّة التَرْقُويَّة الخُشائِيَّة M.sternocleidomastoideus

انظر عَضَلَة قَصِيَّة تَرْقُويَّة خُشائِيَّة (Sternocleidomastoid muscle) .

sternothyroid قَصِي دَرْقِي

متعلق بعظم القص والدَرْق .

sternothyroid muscle عَضَلَة قَصِيَّة دَرْقِيَّة

واحدة من العضلات الأربعة تحت اللامية ، تنشأ من السطح الظهري لَقَبْضَة القَص وترتكز داخل الغضروف الدرقي ، تعصبها ألياف العَصَبِيَّة من الأعصاب العُنُقِيَّة الأولى والثانية والثالثة . تعمل على خفص الغضروف الدرقي . تُسمى أيضاً العَضَلَة القَصِيَّة الدرقيَّة (Sternothyroideus) . قارن مع

العَضَلَة القَصِيَّة اللامية (Sternohyoideus) .

تخفص الغضروف الدرقي والحنجرة . انظر العَضَلَة القَصِيَّة الدرقيَّة (Sternothyroideus) .

sternum عَظْم القَص

عظم الصدر .

steroid ستيرويد

steth-, stetho- (سابقة) صدري ، الصدر

سابقة تعني صدر (Chest) .

Stevens - Johnson's syndrome متلازمة ستيفنز وجونسون

نسبة إلى أ. م. ستيفنز ، A.M.Stevens ، 1945-1884 ،

طبيب أطفال أمريكي ؛ ف. س. جونسون ، F.C. Johnson ، 1934-1894 ، طبيب أطفال أمريكي .

حُمَامَى متعددة الأشكال تتميز بآفات جلدية في الفم ، والبُلعوم ، والعينين ، والأنف ، والفتحات البولية التناسلية . مرض التهابي خطير وقد يكون مميتاً يصيب الأطفال والبالغين . يتصف ويبدأ بحُمى حادة وبقعاعات على الجلد وقروح على الأغشية المخاطية للشفاه والعين والفم ، والحجري الأنفي والأعضاء التناسلية . حالات التهاب الرئة ، وألم المفاصل ، والإنهاك كلها شائعة ، وقد تُحدث مضاعفات أخرى مثل ثقب قرنية العين . قد تحصل المتلازمة نتيجة لتفاعل تحسسي لبعض العقاقير ، أو قد تكون تالية للحمل أو فيروس الهربس أو عدوى أخرى . تُشاهد نادراً مصاحبة لمرض سرطاني أو مع المعالجة الإشعاعية . العلاج يشتمل على الراحة في السرير ، المضادات الحيوية لعلاج الالتهاب الرئوي ، والمسكنات وغسول الفم . انظر أيضاً الحُمَامَى متعددة الأشكال (Erythema multiform) .

stick قَصْب ، عود ، غصن
انظر العود الخشبي بين السني (Interdental wood point) .

sticky لاصق ، لَصوق ، دبق

sticky wax شمع دبق ، شمع إصااق
انظر شمع النحل ، شمع عسلي (Bees wax) ؛ انظر شمع (Wax) .

stiff قاس ، صلب ، مُتَبَسِّس ، تَبَسِّس

stiffness تَبَسِّس ، صلابة

Stillman's cleft شَقٌّ ستيلمان
نسبة إلى پ . ر . ستيلمان ، P.R.Stillman ، 1871-1945 ، أخصائي النسيج الداعمة السنية ، أمريكي .
أثلام بشكل حرف "V" تمتد من الحواف اللثوية لمسافات مختلفة ، عادة على طول الأسطح الوجيهة للأسنان .

stimulant مُنَبِّه ، حاث ، مثير ، مُنْعَش
شيء ما يسبب التنبيه أو الإثارة .

stimulat يُنَبِّه ، يُحَرِّض ، يُثِير

stimulation تنبيه ، تحريض ، إثارة

stimulus مُنَبِّه ، حاث ، مُحَرِّض
أي عامل أو نبضة تثير أو تحفز تفاعلاً وظيفياً أو رد فعل وظيفي ، شيء ما يحفز عضواً أو نسيجاً لأداء وظيفة خاصة .

stippled منقَط ، مُبَقَّع ، مُبْرَقَش ، مرقط

stippled gingiva لثة مرقطه

stippling تَنْقِيط ، ترقط
تأثير نسيجي بمائل النسيج اللثوي الطبيعي .

stitch 1- عُرْزَة ، قُطْبة ، دَرزَة
2- وَخزَة ، شَكَّة

stock impression tray = = حامل الطبعة الجاهز للاستعمال

manufactured impression tray طابع الطبعة المصنَّع

stock crown تاج جاهز للإستعمال

stock tray طابع جاهز للاستعمال

انظر طابع الطبعة (Impression tray) .

stoma فَم ، قَموي ، فَتْحَة ، قُوْهَة ، فِغْرَة
جمعها أفواه ، فتحات (Stomata) .

stomacace = ulcerative stomatitis = = تَقْرُّح والتهاب الفم
acute ulcerative stomatitis = التهاب الفم التَقْرُّحي =
التهاب الفم التَقْرُّحي الحاد

stomach مَعْدَة
عَضْو هَضْمِي كَثْرِي الشكل ، يوجد في البطن ، ويتجمع فيه الطعام بعد البلع قادمًا من المريء . تحدث أول مراحل الهضم في المعدة حيث تفرز العصارة المعدية المحتوية على إنزيم الببسين وحمض الهيدروكلوريك قبل مرور الطعام على مراحل إلى الاثني عشر .

stomadeum= stomadaeum = ثغيرة (علم الجنين)

stomodeum

stomal قَموي ، فغري

stomalgia = stomatalgia أَلْم الفم

stomat - , stomato- (سابقة) فَم ، تجويف قَموي
سابقة تعني فَم (Mouth) أو تجويف قَموي (Oral cavity) .

stomata أَفْمام ، فوهات
انظر فَم ، فتحة (Stoma) .

stomatal قَموي ، فوهي
متعلق بالفَم (Stoma) . انظر قَمي ، قَموي (Stomal) .

stomatalgia = stomalgia أَلْم الفم

stomatic = stomatal = stomal قَموي ، قَمي
متعلق بالفَم (Mouth) أو قَموي (Oral) .

stomatitides التهابات الفم
الأعراض القَموية المصاحبة لالتهابات الفم المختلفة .

stomatitis التهاب الفم
أية حالة التهابية بالفم . قد تحصل نتيجة لعدوى بالجراثيم أو الفيروس أو التعرُّص لبعض الكيماويات أو الأدوية ، أو عوز الفيتامينات أو مرض التهابي عام . أنواع التهاب الفم تشمل : التهاب الفم القُلاعِي (Aphthous stomatitis) ، والتهاب الفم الغشائي الكاذب (Pseudomembranous stomatitis) ، التهاب الفم القُلاعِي (Vincent's stomatitis) ، إتان فسنان (Vincent's stomatitis) .

stomatitis, acute التهاب الفم الحاد

stomatitis, acute herpetic	التهاب الفم الهربسي الحاد	stomatitis, Fusospiro chaetal=	التهاب الفم بالملتويات
stomatitis, acute herpetic gingivo-	التهاب الفم واللثة الهربسي الحاد	acute ulcerative stomatitis	والمغزليات =
stomatitis, acute leukemic	التهاب الفم الابيضاض الحاد (في ابيضاض الدم)	stomatitis, gangrenous =	التهاب الفم التقرُّحي الحاد
stomatitis, acute ulcerative	التهاب الفم التقرُّحي الحاد	noma =	التهاب الفم الغنغريني =
	نوع شديد من التهاب الفم ، يتميز بقرحة ضئيلة العمق مؤلمة على اللسان ، والشفاه والمخاطية الشدقية ، وتنخر أنسجة الفم .	cancrum oris	موات الفم = تقرُّح الفم الأكل ، غنغرينا الفم
stomatitis, allergic	التهاب الفم الإرجي	stomatitis, gonococcal =	التهاب الفم البني = التهاب الفم
stomatitis, angular =	التهاب الفم الزاوي =	gonorrhoeal stomatitis	السيلائي البني
angular cheilitis	التهاب الشفة الزاوي	stomatitis, herpetic= herpetic	التهاب الفم الهربسي =
	مرض غير معروف المنشأ وهو نوع من التهاب الفم ، غالباً ما يكون ناكساً ، يتميز بقرح مؤلمة تصيب الأغشية المخاطية الفموية .	gingivo- stomatitis	التهاب الفم الثوي الهربسي
stomatitis, aphthous	التهاب الفم القلاحي		نوع من الهربس البسيط يصيب الفم .
stomatitis areata migranse =	التهاب الفم المهاجر = لسان	stomatitis herpetiformis	التهاب الفم هربسي الشكل
migratory mucositis = ectopic	جغرافي ذو بقع متنقل		نوع غير شائع من التهاب الفم يتميز بقرح عديدة ، ربما يكون ذا منشأ فيروسي ، ويشبه الإصابة بالعقوبول البسيط (Herpes simplex)
glographic tigue		stomatitis, iodine	التهاب الفم اليودي
stomatitis areata migrant	التهاب الفم المنطقي المهاجر		التهاب بسبب مركبات اليود .
	آفات مشابهة لآفات اللسان الجغرافي توجد على المخاطية الشدقية والمخاطية الفموية ، وتظهر كبقع حمراء ذات حواف بيضاء مرتفعة ، يتغير شكلها باستمرار .	stomatitis, lead	التهاب الفم الرصاصي
stomatitis, arsenic =	التهاب الفم الزرنيخي		التهاب بسبب مركبات الرصاص .
arsenical stomatitis		stomatitis, lichenoid	التهاب الفم الحزازي
stomatitis, bismuth	التهاب الفم البزموتي		(عند الإصابة بالحزاز المنبسط)
stomatitis, catarrhal	التهاب الفم النزلي	stomatitis, medicamentosa	التهاب الفم الدوائي
stomatitis, chemical	التهاب الفم الكيميائي	stomatitis, membranous	التهاب الفم الغشائي
stomatitis, corrosive	التهاب الفم الأكل (باستعمال مواد أكالة)		أي نوع من التهاب الفم ، مع تكون غشاء كاذب .
stomatitis, cotton - roll	التهاب الفم بلفافات القطن	stomatitis, mercurial	التهاب الفم الزئبقي
	يحدث حينما تُنزع اللفافات القطنية من الفم .	stomatitis, mycotic = thrush	التهاب الفم الفطاري =
stomatitis, denture- induced	التهاب الفم المستحث بالبدلة السنية		فُلاع ، سُلّاق
stomatitis, diphtheritic	التهاب الفم الخنثافي (بتشكل الأغشية الكاذبة في الفم)	stomatitis, nephritic	التهاب الفم الكلوي
stomatitis, epidemic	التهاب الفم الوبائي		(في سياق أمراض الكلى)
stomatitis, epizootic	التهاب الفم السوافي	stomatitis, nicotina = nicotinic stomatitis	التهاب الفم النيكوتيني
stomatitis, follicular =	التهاب الفم الجريبي =		يصاب به المرضى المدخنون .
aphthous stomatitis	التهاب الفم القلاحي	stomatitis, nicotinic =	التهاب الفم النيكوتيني = تقرُّن حنكي
		leukokeratosis nicotina palati =	نيكوتيني أبيض =
		smoker's palate	حنك المدخن
		stomatitis, non - specific	التهاب الفم اللاوعي
		membranous	
		stomatitis, parasitic = stomatitis	التهاب الفم الطفيلي =
		parastica = thrush	فُلاع ، سُلّاق

عدوى الأغشية المخاطية للفم بفطر الخميرة ، والمبيضات البيض ، تظهر تظهر كطلاء أبيض على اللسان . قد يُصيب الأطفال أو الأشخاص متقوصي الناحية المصابين بفيروس نقص المناعة البشري (HIV) ، أو يظهر كمضاعفة ثانوية تالية للمعالجة بالمضادات الحيوية . يسمى أيضاً : قُلاع ، سُلَّاق (Thrush) .

stomatitis, pseudomen branous التهاب الفم الغشائي الكاذب
stomatitis, recurrent aphthous التهاب الفم القُلاعي
الراجع

stomatitis, recurrent التهاب الفم الراجع
stomatitis scarlatina التهاب الفم القرمُزي ، التهاب الفم بالحمى القرمزية

أعراض قُموية تشبه الحمى القرمزية ، تتميز باحتقان المخاطية الحنكية ، وحلق أحمر ملتهب ، ولسان مطلي أبيض ذو حُليمات فُطرية الشكل حمراء (لسان شبيه بتوت الأرض Strawberry tongue) ، ثم يصبح لون سطح اللسان أحمر داكناً ناعم ومتألئ (لسان شبيه بتوت العليق Raspberry Tongue) ، وقد يحدث تَقَرُّح للغشاء المخاطي الشدقي والحنكي .

stomatitis, simple التهاب الفم البسيط
stomatitis, sulfonamides التهاب الفم السلفاميدي
يحدث بسبب تناول مركبات السلفا .

stomatitis, thrush قُلاع ، سُلَّاق
stomatitis, tobacco التهاب الفم التَّبغِي
stomatitis, traumatic التهاب الفم الرَضْحِي
يحدث نتيجة للإصابات القُموية بواسطة البدلات السنية أو الأدوات السنية أثناء المعالجة السنية ، أو عض الخد أو الشفاه .

stomatitis, ulcerative التهاب الفم التَقَرُّحِي
stomatitis, ulceromembranous = التهاب الفم التَقَرُّحِي
acute ulcerative stomatitis الغشائي = التهاب الفم التَقَرُّحِي الحاد

stomatitis, uraemic = uremic stomatitis التهاب الفم اليوريمي
stomatitis, venenata التهاب الفم السُمِّي

التهاب الفم نتيجة للمواد أو الأدوية التي تطبَّق موضعياً .
stomatitis, venereal التهاب الفم الزُهْرِي ،

التهاب الفم المنقل جنسياً
stomatitis, vesicular = التهاب الفم الحويصلي =
aphthous stomatitis التهاب الفم القُلاعي

stomatitis, Vincent's التهاب الفم الفنساني
stomatitis, vincent's infection عدوى فُسنان
stomatitis, viral التهاب الفم الفيروسي
stomato-, stomo-, stoma- (سابقة) فَم ، قُموي ، فوهة ،
عمر ، جَوَف

سابقة تعني فَم (Mouth) .
stomatocace = stomacace = التهاب الفم التَقَرُّحِي = التهاب
ulcerative stomatitis = الفم التَقَرُّحِي الحاد
acute ulcerative stomatitis

stomatocatharsis 1- إلعاب ، تلعب ، سيلان اللعاب
2- تطهير الفم

stomatodeum = stomodeum شغيرة
stomatodynia = stomatalgia ألم الفم ، وجع الفم
stomatodysodia = halitosis بَخْر

stomatogastric قُموي معدي
متعلق بالفم والمعدة .

stomatoglossitis التهاب الفم واللسان
التهاب مخاطية التجويف القُموي واللسان ، تشاهد بكثرة في اضطرابات عوز التغذية .

stomatognathic قُموي فكي
متعلق بالفم والفكين .

stomatognathic system النظام القُموي الفكي ، الجهاز القُموي الفكي ، الجملة القُموية الفكية
مجموعة الأعضاء ، والأنسجة ، والأعصاب التي تشترك في الكلام واستقبال ومضغ وبلع الطعام . هذا النظام يتكون من الأسنان ، والفكين ، وعضلات المضغ ، واللسان ، والشفاه والأنسجة المحيطة والأعصاب التي تتحكَّم في هذه البنى .

stomatography وَصَف الفم ، بحث هيكل الفم وعناصره
stomatolalia نُطق قُموي ، خنة
التكلم من الفم مع سدّ المنخرين .

stomatologic = stomatological مُداوة الفم
stomatologist اختصاصي بأمراض الفم ، طبيب الفم
طبيب أسنان متخصص ويهتم أساساً بأمراض الفم وكيفية علاجها .

stomatology طب الفم ، مبحث أمراض الفم
1- دراسة بنى ووظائف وأمراض الفم .
2- تخصص طبي يهتم بالفم وأمراضه ؛ أحياناً قد يستعمل المصطلح كمرادف لكلمة طب الأسنان (Dentistry) .

stomatology, forensic طب الفم الشرعي

stomatomalacia تلين الفم ، لدانة تراكييب الفم
الليونة المرضية للأنسجة الفموية .

stomatomenia طمّث فموي
نزف من المخاطية الفموية مصاحب للدورة الشهرية
«الطمث» .

stomatomia 1 - شقّ فوهة الفم
2 - شقّ فوهة الرحم

stomatomycosis داء الفطر الفموي ، فطار الفم
أي مرض فطري يصيب الفم .

stomatonecrosis = noma=
stomatitis gangrenosa نخر الفم = الموات

stomatonomia = cancrum oris
= stomatitis gangrenosa آكلة الفم ، غنغرينة الفم
التهاب الفم الغنغريني .

stomatopanus التهاب العقد اللمفية الفموية

stomatopathy اعتلال الفم ، مرض الفم
أي مرض أو اعتلال يصيب الفم .

stomatophylaxis = oral prophylaxis توكية فموية
الوقاية من أمراض الفم والأسنان .

stomatophyma فيمة الفم

stomatoplastic متعلق برأب الفم ، متعلق بترميم الفم

stomatoplastic surgery جراحة رأب الفم ، جراحة ترميم
الفم

stomatoplasty رأب الفم ، ترميم الفم ، جراحة الفم
التقويمية ، ترقيع الفم
جراحة تجميلية للفم .

stomatorrhagia = oral haemorrhage نزف فموي ، نزف
الفم

stomatosis = stomatopathy اعتلال فموي ، داء فموي ،
إمراض الفم

stomatostoma = hare - lip شقّ الفم = انشقاق الشفة

stomatostoma منظار الفم ، مكشاف الفم

stomatostoma = stomatopathy نزف طمّثي فموي =
طمّث فموي

- stomia (لاحقة) فمي ، فموي ، حالة الفم

stomion الفمغيري
علامة لقياس الجمجمة على النسيج الرخو ؛ وهي أقصى
نقطة أمامية على خط التلامس بين الشفة العلوية والشفة
السفلية عند الخط المنصف للوجه .

stomodaeum = stomodeum حفيرة الفم الابتدائية ، ثغيرة ،
الفم الجنيني

stomodeal متعلق بالفم الابتدائي ، متعلق بالثغيري ،
متعلق بالفم الجنيني

stomodeum ectoderm فغيرة ظاهرة

stomodeum pit الوهدة الفغيرية ، ثغرة فموية ، حفرة فموية

stomodeum plate صفيحة الفغيرة ، صفيحة الفم الابتدائية

stomodeum = stomodaeum ثغيرة
التجويف الفموي البدائي في الجنين ؛ وهو انعماد الوريقة
البرانية الجنينية التي تتطور بعد ذلك إلى الفم والجزء العلوي
من البلعوم .

stomoschisis = mouth fissure شقّ الفم ، انشقاق الشفة
(لاحقة) تفميم ، فغر ، مفاغرة
لاحقة تعني فتحة في عضو أو جزء .

-stomy , -ostomy

stone 1 - حجر ، حصاة
تججر معدني صلب أو تكلّس ، كالذي يحدث في قناة الغدة
اللعابية . انظر قلع ، حصاة (Calculus) .

2- جبس حجري
جبس يسخن لدرجة حرارة 130 درجة مئوية تحت ضغط
البخار ويستعمل في طب الأسنان لعمل قوالب صلبة .

3- أداة ساحلة دوارة
(في طب الأسنان التحفظي) : رأس ساحل دوّار مغطى
برقائق ماس ، أو أقراص دوّارة من الكاربورندوم تثبت على
حامل الأقراص المحمول على القبضة لسحل الأسنان أو
لتنعيمها .

stone die قالب حجري
قالب من الجبس السني أو من الجبس المحسن ينتج من الطبعة
ويستعمل لتصنيع الحشوات السنية .

stone, Arkansas حجر أركانسو ، أركانسو
حجر لشحذ الأدوات القاطعة .

stone, artificial حصاة اصطناعية
الجبس الحجري .

stone, carborundum حجر الكاربورندوم ، حجر السامور

stone, dental جبس حجري سني
جبس حجري .

stone, diamond حجر ماسي

stone, lathe حجر المحرك السني

stone, pulp = denticle حصاة لبية
ترسّب مادة متكلّسة داخل لب السن يصاحبها تغيرات

استحالية . تُسمى أيضاً : حَصَاة لبية (Denticle) .
 انظر لب (Pulp) .
 stone, quick- setting جيس حَجْرِي سَرِيع التَّصَلُّب
 stone, salivary = salivary calculus حَصَاة لِعَابِيَّة
 stone, wheel قُرْص حَجْرِي
 قُرْص سَاحِل من مَادَّة الكَارِبُورِنْدُوم .
 stop 1 - سَنَاد ، مَهْمَاز ، تَوَقَّف
 2- صَادِمَةٌ
 3- سَد
 (في تقويم الأسنان) : وُصَلَّة على القوس السلكية لمنع
 السلك من الانزلاق من شَقِّ الحَاصِرَة أو من أَنبُوب الحَاصِرَة .
 1 - أَدَاة تَقْوِيميَّة لِمَنع حَرَكَة السِّن في اتِّجَاه غير مَرغُوب فيه .
 2- أَدَاة المَعَالِجَة اللبِيَّة الَّتِي تَستَخدَم لِتَحْدِيد وحَفْظ طُول
 الأَدَاة أَثناء المَعَالِجَة الآكِيَّة اللبِيَّة .
 stop bath solution مَحْلُول الحَمَام المَوْقِف
 مَحْلُول يَستَعمَل في التَّصْوِير الضوئِي والتَّصْوِير الإِشعَاعِي
 لِإيقَاف عَمَلِيَّة تَظْهِير الفِلم .
 stop, occlusal مَهْمَاز إِطْبَاقِي
 stopper سَدَاة
 stopping 1 - سَد ، حَجَز
 2- إيقَاف
 stopping, gutta percha سَد طَبْرخِي
 حَشْوَة من الكُوتَابِرِكَا مَوْقِئَة .
 stopping temporary حَشْوَة مَوْقِئَة سَادَّة
 مَستَحصَر يُحْضَر بِتَسخِين مَنخَفَض لِلكُوتَابِرِكَا مَعَ أكْسِيد
 الزِنك . شَمع أبيض ومَادَّة مَلُونَة تَستَعمَل كَسَاد مَوْقِئ لِقَنَاة
 الجَذر أو في المَعَالِجَات التَّحْفِظِيَّة ، هَذِهِ المَوَاد تُلَيِّن بِالتَّسخِين
 وَتَتَصَلَّب عِنْد دَرَجَة حَرَارَة العَرَفَة .
 straight مَسْتَقِيم
 straight chisel إِزْمِيل مَسْتَقِيم
 straight enamel مِينَاء مَسْتَقِيم
 مِينَاء ذُو مَوَاشِير مَسْتَقِيمَة .
 straight handpiece قَبْضَة مَسْتَقِيمَة
 straight - pin tooth سِن مَسْتَقِيمَة الدَّبَابِيس
 وَجِه خَزْفِي ذُو دَبَابِيس عَمُودِيَّة لِلتَّشْيِيت .
 straight sinus جَيْب مَسْتَقِيم
 وَاحِد من سِت قَنَوَات وِريديَّة عُلويَّة خَلْفِيَّة في الأَم الجَافِيَّة ،
 لِتَصْرِيف الدَّم من الدَّمَاغ إِلى الوَرِيد الوَدَاجِي العَائِر ، لَيْس لَهُ
 صَمَامَات وَيُوجَد عِنْد مَلْتَقِي مَشُوكِ المَخ مَعَ خِيَمَة الخَبِخ .

الجَيْب مَثَلِي المَقْطَع وَيَزْدَاد في الحَجْم عِنْدمَا يَمْتَد خَلْفِيًّا من
 نَهَايَة الجَيْب السَّهْمِي السُّفْلِي إِلى الجَيْب المَسْتَعْرِض في
 الجَانِب المَقَابِل . يَسْتَقْبِل الجَيْب السَّهْمِي السُّفْلِي ، وَالوَرِيد
 الخُفِي الكَبِير ، وَالأُورْدَة الخَيْخِيَّة العُلويَّة. قَارن مَعَ جَيْب سَّهْمِي
 سُّفْلِي (Inferior sagittal sinus) ، جَيْب سَّهْمِي عُلُوي
 (Superior sagittal sinu) ، جَيْب مَسْتَعْرِض (Transverses
 sinus) .
 straight wire fixed طبِيقَة تَقْوِيميَّة ثَابِتَة ذَات سَلَك مَسْتَقِيم
 orthodontic appliance
 طبِيقَة تَقْوِيميَّة تَستَخدَم لِتَصْحِيح وَتَحْسِين سَوَاء الإِطْبَاق ،
 وَهِيَ تَعْدِيل لِلبِيقَة التَقْوِيميَّة الثَابِتَة الجَانِبِيَّة وَمَصْمُوم لِتَقْلِيل
 ضَبْط السَلَك القُوسِيَّة بِتَعْدِيل الشَّقُوق .
 1 - يُجْهَد ، يُوتَّر ، يَشُد ، إِجْهَاد strain
 2- جُهد ، تَوَتَّر ، مَجْهُود ، تَصْفِيَّة ، يَصْفِي ، ذَرِيَّة
 3- انْفِعَال
 تَشوُّه المَادَّة أو البِنِيَّة حِينمَا تَقَع تَحْت ضَغْط .
 strain, compressive جُهد ضَاغِط
 strap شَرِيْط ، رِبَاط ، طُوق ، إِسَار
 الوُصَلَّة الرِّيسِيَّة عَلى الحَنَك لِلبَدَلَة السِّنِيَّة الجَزْئِيَّة النَزْوَعَة .
 strap, cervical = neckstrap شَرِيْط عُنُقِي = طُوق عُنُقِي =
 إِسَار رَقْبِي
 strata طَبَقَات
 جَمْع طَبَقَة (Stratum) .
 strategic extractio قَلْع اسْتِرَاتِيجِي
 قَلْع سِن يَشكُل خَطراً عَلى الأَنْسِجَة حَوْل السِّنِيَّة الدَاعِمَة
 لِسِن مَجَاوِرَة من أَجَل تَحْسِين حَالَة السِّن المَجَاوِرَة .
 stratification تَطْبِيق
 تَرْتِيب الشَيء في طَبَقَات .
 stratified epithelium ظَهَارَة طَبَقِيَّة
 stratified مُطْبَق ، مُنْضَد ، مَتْرَاصِف
 stratified squamous epithelium الظَهَارَة الرِّصْفِيَّة المَطْبَقَة
 stratum طَبَقَة
 نَسِيح مَرْتَب في شَرَائِح أو رِقَائِق .
 stratum intermedium طَبَقَة مَتَوَسِطَة
 strawberry tongue لِسَان شَبِيه بَتَوَات الأَرْض ، اللِسَان القُرْمِزِي
 لِسَان أَحْمَر كَثْمَرَة الفَرَاوَلَة يَشَاهِد في حَالَات الإِصَابَة بِالحَمِي
 القُرْمِزِيَّة (Scarlet fever) ، وَيَشَاهِد أَيضاً في مَتَلَازِمَة
 كَاوَاَسَاكِي (Kawasaki's syndrome) .
 stream تَيَّار ، مَجْرِي ، جَدُول ، جَرِيَان

stream, cutting تيار قاطع
تدفق الجزئيات الساحلة التي تستعمل في سحل الهوائي لقطع الحفرة السنية .

strength قوة ، متانة
مقدرة الجسم على مقاومة التشوّه دون انفجاره أو انكساره .
أقصى ضغط مطلوب لكسر بنية ما .

strength, biting قوة العض
strength, compressive قوة الضغط
أقصى تحمل للانضغاط .

strength, crushing قوة هرسية
أقصى مقاومة للسحق .

strength, tensile قوة الشد ، مقاومة الشد
أقصى مقاومة للشد

strength, ultimate قوة قصائية ، القوة القصائية
أقصى مقاومة للقوى المطبقة .

strength, yield قوة الإخضاع
أقصى مقاومة قبل الانهيار .

strepto - streptococcaceae (سابقة) السلسلة ، عقدي ، سلسلي ، سبّحي
العقديات ، المكورات العقديّة
كائنات دقيقة كروية أو بيضاوية ، غير المتحركة ، لا تشكل أبواغاً ، موجبة الجرام .

streptococcal متعلق بالعقديات
ناحج
عن المكورات العقديّة أو السبّحية أو متعلق بها .

streptococcal infection عدوى بالعقديات
عدوى بالمكورات السبّحية أو العقديّة ، كما في التهاب اللوزتين (Tonsillitis) .

streptococcal tonsillitis التهاب اللوزتين العقدي

streptococci عقديات ، مكورات عقديّة
جمع عقديّة ، المكورة العقديّة ، المكورة السبّحية (Streptococcus) .

streptococcus عقديّة ، مكورة عقديّة ، العقديّة
جراثيم موجبة الجرام ، كروية إلى بيضاوية تنتظم في سلاسل .
تسبب الكثير من العدوى ، خصوصاً في الحلق (التهاب اللوزتين) ، وتدخل في عدوى الحمى الروماتيزمية والتهاب الكلية .

streptococcus mutans العقديّة الطافرة
كائن دقيق يوجد في اللويحة ويصاحب التسوس أو النخر .
جنس من العقديّة أو المكورة العقديّة (Streptococcus) مماثلة للعقديّة اللعابية (*Streptococcus salivarius*) ، تُشكّل

مستعمرات أو تجمعات على سطح السن وتساعد على التصاق اللويحة السنية ، وتنتج الأحماض العضوية التي يُعتقد بأنها تشترك في بدء التسوس السني .

streptococcus pneumoniae العقديّة الرئوية
جنس من العقديّة أو المكورة العقديّة ؛ أحد أهم مسببات المرض الالتهاب الرئوي وبعض الأمراض المعدية الأخرى .
وهي خلايا كروية أو بيضاوية توجد في أزواج أو سلاسل قصيرة ، غير متحركة وموجبة الجرام . تُسمى أيضاً : المكورة الرئوية المزدوجة (*Diplococcus pneumoniae*) ، أو مكورة رئوية دقيقة (*Micrococcus pneumoniae*) أو المكيرة الرئوية (*Pneumococcus*) .

streptococcus salivarius العقديّة اللعابية ، المكورة السبّحية
اللعابية
جنس من العقديّة غير الحالة للدم ، توجد في الفم بكثرة بشكل خلايا كروية أو بيضاوية في سلاسل بأطوال مختلفة .

streptococcus viridans العقديّة المخضرة
كائن حي ممرض يعدي المجرى التنفسي . تعرف أيضاً بالمكورة السبّحية ألفا حالة الدم . تسبب التهاب بطانة القلب الجرثومي تحت الحاد عند الإنسان ويجب اتخاذ الاحتياطات اللازمة عند علاج المصابين بهذا النوع من الالتهاب الذين سوف تجرى لهم بعض أشكال من المعالجة السنية .

streptothrix العقديّة الشعريّة
اسم مقترح لمجموعة من الكائنات الدقيقة التي تشمل الشعيّة (*Actinomyces*) ، والمتسلسلة (*Streptomyces*) ، والنوكارديّة (*Nocardia*) .

stress إجهاد ، ضغط ، جهد
1- القوة المطبقة بوسائل ميكانيكية .
2- قوة داخلية مقاومة لقوة خارجية .
3- (في طب الأسنان) : الضغط ، أو القوة المبذولة بالأسنان السفلية على الأسنان العلوية أثناء المضغ .

stress and tension gauge مقياس الشد والإجهاد
مقياس يستخدم لقياس القوة المبذولة بالأطواق المطاطية والنوابض .

stress balance توازن الإجهاد

stress - bearing area باحة ملائمة للإجهاد
1 - منطقة في الفم قادرة على دعم البدلة السنية ، ويقاوم القوى أو الضغوط المطبقة عليها أثناء المضغ أو البلع .
2 - أسطح البنية الفموية التي تقاوم القوى أو الجهد أو الضغط الواقع عليها أثناء المضغ أو البلع . انظر منطقة قاعدة

البدلة السننية (Denture foundation area) والمُرتكز القاعدي (Basal seat) .	stridor decutum = stridor dentium صرير الأسنان صوت يصدر عند احتكاك الأسنان مع بعضها .
باحة ملاقية للإجهاد أولية stress - bearing area, primary منطقة تستخدم لمقاومة الضغط القوي للبدلة السننية مثل الناحية الشدقية من الفك السفلي .	stridor dentium صرير سنني الصوت الناتج عن سحل الأسنان مع بعضها .
باحة ملاقية للإجهاد ثانوية stress-bearing area, secondary منطقة من النسيج ليست قوية بشكل كاف لدعم الحمل الأولي للجهاز السنني ولكنها كافية لتحمل جزءاً من الدعم .	striomuscular مُخطّطي عضلي
قاطعة الإجهاد ، فاصلة الإجهاد stress breaker وُصلةٌ مخفّفة للضغط . أداة في البدلة السننية الجزئية مصمّمة لتخفيف الضغط عن الأسنان الداعمة .	strip 1- شريط ، شريحة قطعة ضيقة رقيقة وطويلة من المادة . في تقويم الأسنان إنقاص البعد الإنسي الوحشي للأسنان ، القاطعة عادة ، بواسطة الأقراص الساحلة من أجل تقليل الازدحام وتسهيل تراصف الأسنان .
إجهاد الضغط ، إجهاد ضاغط stress, compressive إجهاد إطباق stress, occlusal إجهاد القص ، إجهاد القطع stress, shearing إجهاد الشدّ stress, tensile سطر stria جمعها سطور (Striae) .	2- يُسَلَخ ، يَنزَع ، يُقشَّر ينزع طبقة ، ليظهر السطح الذي يليها .
سطور ريتزيوس = خطوط striae of Retzius = enamel ريتزيوس في الميناء striae of Retzius نسبة إلى ج. ريتزيوس 1842-1919 ، M.G.Retzius ، مشرّح سويدي . انظر خطوط ريتزيوس في الميناء (Enamel striae of Retzius) ، خطوط التكلّس في الميناء .	strip, abrasive شريط ساحل شريط من الكتان مُغطّى من أحد جوانبه بمادة ساحلة يستعمل في طب الأسنان لضبط الحواف والتلميع أو الصقل
مخطّط ، مُحزّز ، مُثَلّم ، ذو خطوط striate = striated أجنبية مخطّطة striate ducts مخطّط ، مُحزّز ، مُثَلّم ، ذو خطوط striated = striate كما في العَصَلَة (Muscle) .	strip, boxing شريط التعليب ، شريط التصوير الإحاطة بشريط لتشكيل سور
قناة مُخطّطة striated duct الجزء من القناة اللعابية الذي يعدّل من التركيب اللعابي ، يُسمى كذلك بسبب مظهره المُخطّط الناتج عن الخلايا المبطنّة .	strip, celluloid شريط سيلولويدي شريط بلاستيك شفاف يستعمل كمسندة أثناء تكثيف حشوات الراتين المركّب وحشوات السيليكات في الأسنان الأمامية .
عَصَلَة مُخطّطة striated muscle عَصَلَة ذات ألياف مُخطّطة عرضانياً ، عادة تكون من العضلات الإرادية .	strip, finishing شريط الإنهاء ، شريط التلميع ، شريط الإكمال شريط ساحل ناعم يستعمل للتنعيم والصقل .
تخطيط ، تثلّيم ، حَدْش ، تخطط striation تَصْيِيق ، ضيق stricture تَصْيِيق غير عادي في فتحة أو أنبوب .	strip holder ممسك الشريط شريط تخفيف ، شريط الفصل انظر شريط فاصل (Separating strip) .
صريري strident يصدر صوتاً ذا نغمة مرتفعة .	strip, matrix شريط المسندة ، مسندة شريطية strip, polishing شريط الفصل انظر شريط التلميع ، شريط الإنهاء (Finishing strip) .
صرير stridor صوت صفيّر خشن يصدر عن الجهاز التنفّسي .	strip, separating = lightning strip شريط فاصل ، شريط الفصل = شريط تخفيف شريط معدني أحد سطحيه مُغطّى بمادة ساحلة خشنة ، يستعمل لتوسيع المسافة بين الأسنان المتجاورة .
	stripe خَطّ ، ثَلَمّ مُخطّط ، مُثَلّم striped عَصَلَة مُخطّطة striped muscle تسليخ ، نَزْع ، قَشْر ، تعرية striping سلت ، نزع ، تسطير stripping

1 - إزالة كمية صغيرة من ميناء السن أو مادة الحشو من سطح السن الملاصق لتخفيف الازدحام .

2 - (في تقويم الأسنان) : تقليل عرض السن الإنسي الوحشي بإزالة ميناء السن من سطح السن الملاصق .

stroke ضربة ، سكتة

توقّف مفاجئ لوظيفة الدماغ نتيجة انخفاض تغذيته الدموية ، كما في حالات النزف تحت العنكبوتي ؛ يؤدي غالباً إلى اضطرابات في الكلام وشلل (شلل نصفي) .

stroma سدى

النسيج المكون للمطرس العضوي ، أو الأساس الهيكلي للعضو .

stromal = stromatic سدوي ، لحمي

متعلق بالمطرس .

strophulus الشرى الحطاطي في الأطفال

طفح محبب يشاهد أحياناً على لثة الأطفال أثناء بزوغ الأسنان .

structural بنيوي ، تركيبي ، بُنياني

structure بنية ، تركيب ، بِنان ، بناء

structure , alveolar بنية سنخية

structure, bone بنية العظم ، نسيج عظمي

structure, denture - supporting البنية الداعمة للبدلة السنية

struma = goitre 1 - سلعة ، تضخم الغدة الدرقية

struma of the tongue سلعة لسانية ، سلعة اللسان

ورم يتطور من نسيج درقي على ظهر اللسان .

strut دعامة ، قائم انضغاط

strut, auxillary دعامة إضافية ، دعامة مساعدة

stud مَصدم ، وتد ، دعامة

مسمار ذو رأس كبير تثبت به عروة .

stud attachment وُصلة ذات مَصدم

وُصلة محكمة في شكل مَصدم .

stud, obturator سادة ذات مَصدم

جهاز سني ذو عدة مَصدم مثبتة ، يستخدم عند فاقدتي الأسنان المصابين بفلاح الحنك .

student's alloy خليطة الطالب

معدن يحتوي أساساً على النحاس الأصفر (النحاس والخرارصين) ويستعمل في التدريب على عملية صب المعادن ، وهي خليطة ماثلة في المظهر والخواص للخلائط النفيسة والخلائط شبه النفيسة .

قالب للدراسة = قالب = study cast = diagnostic cast =

التشخيص = قالب قبل المداخلة الجراحية ، preoperative cast

قالب قبل العمل

نموذج موجب للتجويف القموي لغرض الدراسة وضع خطة المعالجة . انظر نموذج الدراسة (Study model) ، وقالب سني (Dental cast) .

study model = dental cast نموذج الدراسة = نموذج سني

قالب للفم من أجل الدراسة ، للوصول إلى التشخيص ووضع برنامج علاجي وخطة لتكوين الأجهزة التعويضية العلاجية أو للمعالجة التوقيمية .

stump 1 - جدعة

ما يتبقى من العضو بعد القطع أو التحضير .

2- يَجْدَع ، يَبْتَر ، يقطع

مصطلح متعدد التأويلات ، أحياناً يستخدم لوصف تحضير السن لتاج جاكيت خزفي .

stump, jacket crown جدعة التاج الستروي

ما يتبقى من تاج السن الطبيعية بعد تحضيرها لتاج جاكيت .

stump of a tooth جدعة السن

الجزء من السن الذي يتبقى بعد التآكل أو بعد رفع التاج .

Sturge-Weber's syndrome متلازمة ستيرج فيبير

مرض يتميز بأورام عرقية في الجلد أو المخاطية والفكين وعظام الجمجمة . مع وجود عيوب في الأوعية الدموية في السحايا وإعاقة عقلية .

stylet إبرة ، مروّد ، مسبر ، مجسّ

styliform إبري الشكل

stylo-, styl- (سابقة) إبرة ، إبري

styloglossal إبري لساني

متعلق بالتواء الإبري للعظم الصدغي واللسان .

styloglossal muscle = styloglossus العضلة الإبرية اللسانية

عضلة ترفع اللسان . انظر العضلة اللسانية الإبرية (Styloglossus) .

stylohyoid إبري لامي

متعلق بالتواء الأبري والعظم اللامي

stylohyoid ligament الرباط الإبري اللامي

stylohyoid muscle = stylohyoideus العضلة الإبرية اللامية

عضلة ترفع اللسان والعظم اللامي وتسحبها للخلف . انظر عضلة إبرية لامية (Stylohyoideus) .

styloid إبري ، مروّدي ، شبه الإبرة

styloid proces التواء الإبري ، شاخصه إبرية

styloid process of the temporal bone النتوء الإبري للعظم الصدغي
شوكة مدببة تبرز إلى الأسفل من السطح السفلي للجزء الصخري للعظم الصدغي .

stylomandibular إبري فكي سفلي
متعلق بكل من النتوء الإبري والفك السفلي .

stylomandibular ligament الرباط الإبري الفكي السفلي

stylo mastoid إبري خُشائي
متعلق بكل من النتوء الإبري والنتوء الخشائي .

stylo mastoid artery = a.stylo mastoidea شريان إبري خُشائي
يغذي الأذن الوسطى . انظر الشريان الإبري الخشائي (Stylo mastoidea) .

stylo mastoid foramen ثُقبة إبرية خشائية
فُتحة بين النتوء الإبري والنتوء الخشائي يمر من خلالها الشريان الخشائي الإبري والعصب الوجهي .

stylo mastoid process ناتئ إبري خُشائي ، نتوء إبري خُشائي

stylo maxillary إبري فك علوي
متعلق بكل من الناتئ الإبري والفك العلوي .

stylo myloid إبري ضرسي ، إبري رحوي
متعلق بالناتئ الإبري والأرحاء .

stylo pharyngeal إبري بلعومي
متعلق بالنتوء الإبري والبلعوم .

stylo pharyngeal muscle = العَصَلَة الإبرية البلعومية

stylo pharyngeus عَصَلَة ترفع وتفتح البلعوم . انظر مدخل العَصَلَة الإبرية البلعومية (Stylo pharyngeus) .

stylo staphyline إبري كهوي ، إبري حنكي ، إبري شرابي
متعلق بالنتوء الإبري للعظم الصدغي والحنك والرخو .

stylus 1- إبرة ، مجسّ ، مسبر ، قليم
2- قاف ، متبّع الأثر ، إبرة التسجيل .
(في طب الأسنان) : قاف لجهاز وجهي .

stylus, diagnostic إبرة التسجيل التشخيصية

stylus tracing = arrow- point رَسْم بالراسمة المسجلة =

tracing = gothic arch tracing = رَسْم شبيه بالسهم =

needle point tracing رَسْم شبيه بالقوس القوطية =
رَسْم برأس الإبرة
رسم شبيه برأس السهم أو بالقوس القوطية بواسطة جهاز متصل بالقوسين الفكيّتين المتقابلتين . شكل الرسم يعتمد

على مكان رأس التعليم بالنسبة لصفحة الرسم . قمة رأس السهم تشير إلى أقصى تراجع غير متوتر لوضع الفك السفلي بالنسبة للفك العلوي ؛ وهي العلاقة المركزية .
رسم على سطح شمعي أو سطح مسودّ بالدخان بواسطة الراسم لحركة الفك السفلي .

stypsis إرقاء ، إيقاف النزف ، المعالجة بالقابضات

styptic قابض ، موقف للنزف ، مُرَقِّء
مادة قابضة موقفة للنزف .

sub- (سابقة) تحت ، دُون ، مُعتدل ، قَرِيب ، عَجَز ، نَقص

subacute تحت الحاد ، معتدل الحدة ، شبه الحاد
أقل شدة عن الحاد ، المرحلة بين المرض المزمّن والحاد .

subacute bacterial endocarditis = SBE التهاب الشغاف الجرثومي تحت الحاد = التهاب شغاف القلب التهاب بطانة القلب بواسطة الجراثيم العقدية المخضرة (Streptococcus viridans) .

subacute inflammation التهاب تحت الحاد ، التهاب دون الحاد

subapical تحت الذروي ، تحت القمة

subapical infection عدوى تحت قمة السن

subbasal تحت القاعدة ، تحت القاعدي

subcapsular تحت المحفظة

subcellular دوين خلوي

subchondral تحت الغضروف

subchronic دوين المزمّن ، تحت المزمّن

subclavian = subclavicular تحت الترقوة

subclavian artery = a.subclavia الشريان تحت الترقوة شريانان : شريان أيمن من الجذع العضلي الرأسي وشريان أيسر من القوس الأبهرية ، يغذيان الطرف العلوي ، والجلب الشوكي ، والدماغ ، إلخ ، انظر الشريان تحت الترقوة (Subclavia) .

subclavian triangle مثلث تحت الترقوة

subclinical دوين الإكلينيكي ، تحت الإكلينيكي ، تحت السريري
متعلق بدرجة بسيطة من العدوى بدون أعراض سريرية أو مظاهر سريرية .

subclinical infection عدوى تحت إكلينيكية ، عدوى دوين إكلينيكية
شكل من أشكال العدوى بلا أعراض أو مظاهر سريرية .

subcondylar تحت اللقمي ، تحت اللقمة
تحت لقمة الفك السفلي .

subcondylar osteotomy	قَطْع العِظْم تحت اللقْمِي	subgingival space	المسافة تحت اللثوية ، الحيز تحت اللثة
	قطع جراحي مائل للشعبة الصاعدة للفك السفلي تحت اللقمة لتقليل بروز الفك السفلي أو الذقن للأمام .	subglossal	تحت اللسان ، تحت اللساني
subcortical	تحت القشرة ، تحت القشري	subglossitis	التهاب تحت اللسان ، التهاب ما تحت اللسان
subcranial	تحت القحف ، تحت الجمجمة		التهاب الأنسجة تحت اللسان أو الجانب السفلي للسان .
subcrepitation	فرقعة خفيفة	subgroup	مجموعة فرعية ، مجموعة جزئية ، زميرة
subcutaneous = subdermal	تحت الجلد	subinfection	عدوى خفيفة
subcutaneous injection	حقنة تحت الجلد	subinflammation	التهاب خفيف
subdental	تحت السنني ، تحت السن	subject	1- يُعرَض ، يواجه ، يُخضع ، إخضاع للعلاج 2- مُعرَض ، إنسان التجربة ، جثة التشريح
subdermal = subdermic	تحت الجلد	subjective	شخصاني ، ذاتي
subdivision	1- تقسيم إلى أجزاء أصغر 2- قسيم .		لوصف الأعراض التي يحس بها المريض ؛ مثل الألم ، إلخ .
subduction	الجر إلى أسفل ، السحب إلى تحت	subjugal	تحت الخد ، تحت الوجنة ، تحت العظم الوجني
subdural	تحت الجافية		تحت العظم الوجني .
subendothelial	تحت البطانة	sublabial	تحت الشفوي
subendothelium	تحت البطانة	sublimate = sublime	يُصعّد ، صَعّد بالحرارة ، مُصعّد
subepiglottic	تحت لسان المزمار	sublimation	تصعيد ، تسام
subepithelial	تحت الظهارة ، تحت الطبقة الظهارية	sublingual	تحت اللسان ، تحت اللساني
subepithelial capillary network	الشبكة الشعرية تحت الظهارة ، شبكة الأوعية الشعرية تحت الظهارة		المنطقة التي تقع تحت اللسان .
subfamily	فصيلة	sublingual abscess	خُراج تحت اللسان
subgenus	جُنْسِيّس	sublingual artery	الشريان تحت اللسان
subgingival	تحت اللثة ، تحت اللثوي		يغذي عضلات الفك السفلي ، والغدد تحت اللسانية ، إلخ .
	مسافة ضئيلة تحيط بالسن تحت الخط اللثوي ، بين حافة اللثة الحرة وميناء السن .	sublingual bar	العارضة تحت اللسان
subgingival calculus	القَلْح تحت اللثة ، الحصاة تحت اللثة		وُصلة رئيسية لبدلة سنية جزئية سفلية تمتد في قاع الفم .
	ترسب أملاح معدنية مختلفة مثل فوسفات الكالسيوم وكربونات الكالسيوم تتراكم مع مواد عضوية وفُصَلات فَموية على الأسنان أو داخل الميزاب اللثوي أو داخل جيب لثوي أو جيب حول سني . يكون عادة داكناً وأكثر تصبغاً من القلح فوق اللثوي . انظر قلح (Calculus) .	sublingual caruncle	اللحيمية تحت اللسان
subgingival curettage	الكشط تحت اللثة		نمو لحمي صغير تحت اللسان .
	إزالة الملتقى الظهاري والبطانة الظهارية للجيب حول السني ، غالباً مع التقليل وتسوية الجذر . تنضير النفايات من الارتباط الظهاري المتقرح والطبقة القرنية اللثوية التحتية لمعالجة الالتهاب وانحسار النسيج اللثوي .	sublingual cellulitis	التهاب الهلل تحت اللسان
subgingival scaling	التقليل تحت اللثوي	sublingual crescent	القُرْش ، الهلال تحت اللسان
	إزالة القلح واللويحة الجرثومية المتواجدة على السن تحت اللثة .		منطقة هلالية الشكل في قاع الفم متكونة بواسطة الجدار اللساني للفك السفلي والجزء المجاور من قاع الفم .
		sublingual cyst = ranula	الكيس تحت اللسان = كيس ضفدعي = الضفيدة
		sublingual dermoid cyst	الكيس الجلدي تحت اللسان
		sublingual duct	القناة تحت اللسان
			إحدى قنوات الغدد تحت اللسانية وتسمى قناة بارثولين (Bartholin's duct) ، انظر قناة ريفينوس (Revinus duct) .
		sublingual fold = mucous membrane ridge	الطية تحت اللسان = الارتفاع الغشائي المخاطي
			منطقة هلالية الشكل في قاع الفم تتبع الجدار الداخلي للفك

السفلي باتجاه مناطق الأرحاء ، تتكون بواسطة الغدة تحت اللسانية والقناة تحت الفك السفلي . انظر . طية (Fold) .	يصاحبه صوت بالمفصل وأثناء ذلك تظل أسطح المفصل في تماس جزئي .
sublingual fossa الحفرة تحت اللسان	submandibular تحت الفك السفلي
انخفاض على السطح الداخلي لعظم الفك السفلي . متعلق بالغدة تحت اللسانية .	submandibular abscess خراج تحت الفك السفلي
sublingual fovea النقرة تحت اللسان	submandibular cellulitis التهاب الهلل تحت الفك السفلي
sublingual ganglion العقدة تحت اللسان	submandibular duct القناة تحت الفك السفلي
sublingual gland الغدة تحت اللسان	قناة إفراز اللعاب من الغدة تحت الفك السفلي ، تسمى أيضاً القناة تحت الفك العلوي (Submaxillary duct) .
إحدى الغدد اللعابية ، تشكل قنطرة على جانبي الفم تحت اللسان .	submandibular fossa حفرة تحت الفك السفلي
sublingual nerve العصب تحت اللسان	submandibular ganglion = = عقدة تحت الفك السفلي
عصب حسي يُغذي المنطقة حول الغدة تحت اللسانية . انظر تحت اللساني (Sublingualis) .	blandin's ganglion عقدة بلاندين
sublingual ptyalocoele = ranula = قيلة لعابية تحت اللسان	submandibular gland = = الغدة تحت الفك السفلي
كيس ضفدعي	submaxillary gland غدة ما تحت الفك العلوي
sublingual retention cyst الكيسة الاحتباسية تحت اللسان	واحدة من زوج من الغدد اللعابية المستديرة بحجم اللوزة في المثلث تحت الفك السفلي تمتد إلى الأمام حتى البطن الأمامي للعضلة ذات البطنين وإلى الخلف حتى الرباط الإيبري الفك السفلي . يقع الرباط بين الغدة تحت الفك السفلي والغدة النكفية . الغدة تحت الفك السفلي تمتد إلى الأعلى حتى الحافة السفلية للفك السفلي وتمتد إلى الأمام فوق العضلة الضرسية اللامية ؛ الجزء العلوي من اسطح الغدة يقع جزئياً مقابل الانخفاض تحت الفكي على السطح الداخلي للفك السفلي وجزئياً على العضلة الجناحية المتوسطة . الجزء الأسفل مغطى بالجلد ، واللفافة السطحية ، والعضلة الجلدية للفتق ، واللفافة الرقبية العميقة . القناة تحت الفك السفلي طولها حوالي 5 سم تبدأ عند السطح العميق من الغدة وتجري بين الغدة تحت اللسانية والعضلة الذقنية ، وتفتح عند الحليمة الصغيرة بجانب اللجام اللساني . تفرز الغدة المخاط والسائل المصلي الرقيق الذي يساعد في عملية هضم الطعام . قارن مع الغدة تحت اللسانية (Sublingual gland) . الغدة النكفية (Parotid gland) . انظر أيضاً غدة لعابية (Salivary gland) .
sublingual salivary gland الغدة اللعابية تحت اللسان	واحدة من زوج من الغدد اللعابية الصغيرة توجد تحت الغشاء المخاطي لقاع الفم ، تحت اللسان . وهي بنية لوزية الشكل صغيرة تزن نحو جرامين . تقع أسفل العضلة الضرسية اللامية خلف مع الغدة تحت الفك السفلي وحشي الفك السفلي ، وإلى الإنسي من العضلة الذقنية اللسانية ويجاورها بالعصب اللساني والقناة تحت الفك السفلي ، لها من 8-20 قناة تتصل مع بعضها لتكون القناة تحت اللسانية . تفرز الغدة تحت اللسانية المخاط الذي تنتجه الحويصلات . قارن مع الغدة النكفية (Parotid gland) . الغدة تحت الفك السفلي (Submandibular) .
sublingual varices دوالي تحت اللسان	submandibular lymph nodes عقد لمفية تحت الفك السفلي
sublinguitis التهاب الغدة تحت اللسانية	submandibular sialolithiasis التحصي في الغدة اللعابية تحت الفكية
التهاب الغدد اللعابية تحت اللسانية .	submandibular space الحيز تحت الفك السفلي
sublinging تبطين تحتي	الحيز المتكون بانقسام اللفافة الرقبية العميقة حول الغدد اللعابية تحت الفك السفلي .
طبقة رقيقة من الإسمنت غير المخرش أو الورنيش توضع تحت الإسمنت المبطن لتقليل تأثيره المخرش ؛ عازل لأي دواء يُطبق على عاج السن .	submandibular triangle المثلث تحت الفك السفلي
subluxation خلع جزئي ، خلع غير كامل	
خلع جزئي أو خلع غير كامل ، عادة للمفصل ؛ التواء المفصل . انظر الخلع غير التام (Incomplete dislocation) .	
subluxation, TMJ خلع جزئي للمفصل الفكي الصدغي	
خلع جزئي غير كامل للقمة الفك السفلي أثناء فتحه ، عادة	

submarginal	تحت الحافة ، تحت الحفاف	submental space	الحيز تحت الذقن
submarginal calculus	قلح تحت الحافة انظر قلح (Calculus) .	submental vertex projection	المرتسم الذروي تحت الذقني ، المرتسم القمي تحت الذقني انظر التصوير الإشعاعي (Radiography) .
submarine alloy	خليطة غواصة ، خليطة غائصة خليطة من الملغم تستعمل في حشو الحفر المحضرة التي لا يمكن وقايتها من الرطوبة .	submento - vertex projection	المرتسم القمي تحت الذقني تصوير إشعاعي يستخدم لإظهار قاعدة الجمجمة والقوسين الوجنتين .
submasseteric	تحت الماضغة تحت العَصَلَة الماضغة .	submento vertical view	منظر أفقي لقاعدة الجمجمة في التصوير الشعاعي
submaseteric space	المسافة تحت الماضغة ، الحَيِّز تحت الماضغة المسافة بين العَصَلَة الماضغة والشعبة الصاعدة للفك السفلي .	submerged	غائر ، مُنغمر ، غائص
submaxilla = lower maxilla = mandible	ما تحت الفك العلوي = أسفل الفك العلوي = الفك السفلي	submerged implant	غرسة غائصة
submaxillaritis = submaxillitis	التهاب الغدة تحت الفك السفلي ، التهاب الغدة ما تحت الفك العلوي التهاب الغدة في إحدى الغدد تحت الفك السفلي (الغدد تحت الفك العلوي) .	submerged tooth	سن غائصة
submaxillary = submandibular	تحت الفك العلوي = تحت الفكي السفلي تحت الفك السفلي أو ما تحت الفك العلوي .	submerged teeth = infra- occlusion	أسنان ذات إطباق منخفض انخفاض سن أو أكثر من سن بالنسبة للأسنان المجاورة ، يشاهد بكثرة في الأسنان الأولية أو الأسنان اللبنية . يحدث عموماً نتيجة الالتحام .
submaxillary duct	قناة تحت الفك العلوي انظر قناة تحت الفك السفلي (Submandibular duct) .	submersion	تغطيس ، غمر
submaxillary fossa	الحفرة الفكسية انخفاض على السطح الداخلي للفك السفلي ، حيث توجد الغدة تحت الفك السفلي .	submucosa = submucous	تحت المخاطية ، تحت الغشاء المخاطي طبقة النسيج تحت الغشاء المخاطي .
submaxillary ganglion	العقدة تحت الفكسية ، العقدة الفكسية عُقْدَة صغيرة على العَصَلَة اللامية اللسانية يخرج منها عَصَبٌ يغذي الغدد اللعابية تحت الفك السفلي وتحت اللسانية .	submucosa anaesthesia	تخدير تحت الغشاء المخاطي ، تخدير تحت المخاطية
submaxillary gland	الغدة تحت الفك السفلي ، الغدة تحت الفك العلوي	submucosal	تحت الغشاء المخاطي
submaxillitis = submaxillaritis	التهاب الغدة تحت الفك السفلي ، التهاب الغدة تحت الفك العلوي	submucosal implant	عُرْسَة تحت الغشاء المخاطي انظر عُرْسَة ، عُرْزَة (Implant) .
submental	تحت الصماخي	submucosal injection	حقن تحت الغشاء المخاطي حقن محلول ، مثل المحلول المسكّن للألم ، تحت المخاطية .
submental	تحت الذقن	submucosal inserts	مغارز تحت الغشاء المخاطي إدخال معدنية ذات غوور توضع في أماكن مختارة مجهّزة جراحياً تحت المخاطية لزيادة تثبيت البدلة السنية .
submental artery	الشريان تحت الذقن فرع من الشريان الوجهي ، يغذي الأنسجة تحت الفك . انظر مدخل للشريان تحت الذقني (A.submentalis) .	submucosal vestibuloplasty	رأب الدهليز تحت الغشاء المخاطي تعميق جراحي للميزاب اللثوي بتحرير وإزاحة النسيج بين المخاطية والسّمحاق للسّمحاق بتثبيت المخاطية بالعظم التحتي .
submental fistula	ناسور تحت الذقني	submucous = submucosa	تحت المخاطية
		subnasal	تحت الأنف ، تحت الأنفي ، النقطة تحت الأنفية نقطة تلاقي الحافة السفلية من الجزء اللحمي الطرفي من الحاجز الأنفي مع منتصف الشفة العلوية ، وهو الجزء

المنخفض فوق الشفة وتحت الحاجز الأنفي (النثرة) ، وهي علامة لقياس الجمجمة على النسيج الرخو .

subnasale = subnasion النقطة تحت الأنفي

نقطة الزاوية المتكونة بين الشفة العليا والحاجز الأنفي . ملتقى الأنف بالشفة العليا .

subnasion = subnasale النقطة تحت الأنفي

أقصى نقطة انخفاضاً على المستوى السهمي الأوسط للحافة الأمامية السفلية من الفتحة الأنفية الخارجية .

subnormal دون الطبيعي ، دون السوي ، دون المعدل

suboccipital تحت القفوي ، تحت القذال

suboccipital nerve العصب تحت القفوي ، العصب تحت القذال

عصب محرك متفرع من العصب الرقبي الأول ، يعصب العضلة الشوكية نصف الرأسية ، وعضلات المثالث القذالي أو القفوي . انظر تحت القذالي (Suboccipitalis) .

suboccipital plexus الضفيرة تحت القفوية ، الضفيرة تحت القذال

انظر الضفيرة الوريدية تحت القذالية (Suboccipital venous plexus) .

suboccipital venous plexus الضفيرة الوريدية تحت القذال

شبكة من الأوردة توجد في الجزء الخلفي من جلدة الرأس ، وتصرف في الوريد الفقاري . انظر ضفيرة وريدية تحت القفوية (Plexus venous suboccipitalis) .

subocclusal تحت الإطباق ، إطباق منخفض ، تحت الإطباق

subocclusal rest مهماز إطباق منخفض ، مرتكز إطباق منخفض

subocclusal surface سطح قرب الإطباق

جزء من السطح الإطباق للسن ، الذي يكون منخفضاً عن مستوى الجزء المنطبق للسن

subodontoblastic تحت أرومات السن ، ما تحت أرومات العاج

subodontoblastic layer الطبقة تحت الأرومة السنية

subodontoblastic plexus الضفيرة تحت أرومات السن ، الاستطالات الخلوية الشبكية

suborbital تحت الحجاج ، تحت الحجاجي

suborbital fossa = canine fossa الحفرة تحت الحجاج = نُقرة الناب

subperiosteal تحت السمحاق ، تحت السمحاق

subperiosteal abscess الخراج تحت السمحاق

subperiosteal amputation بتر تحت السمحاق ، قطع تحت السمحاق

subperiosteal implant غرسة تحت السمحاق

subperiosteal implant abutment دعمة الطعم تحت السمحاق

الجزء من الغرسة الذي يبرز من خلال المخاطية داخل التجويف الفموي للتثبيت ، أو دعم التاج أو البدلة السنية الثابتة أو البدلة السنية النزوعة .

subperiosteal implant البنية التحتية للطعم تحت السمحاق ، غرسة هيكلية

substructure = subperiosteal implant frame work تحت السمحاق

شبكة هيكلية من المعدن المصبوب ، تنطبق على العظم تحت السمحاق .

subperiosteal injection حقنة تحت السمحاق

حقن محلول تحت السمحاق .

subpharyngeal تحت البلعوم

subpulpal تحت لب السن

تحت لب السن .

subpulpal wall الجدار تحت لب السن ، الجدار تحت اللبي

قاع الحفرة بعد إزالة لب السن ، حيث يكون الجدار اللبي غائباً .

subscription تذييل الوصفة الطبية ، وصفة الجزء من الوصفة الطبية الذي يتضمن الإرشادات والتوصيات عن كيفية تحضير وتركيب مكونات الأدوية .

subside يهدأ ، يخمد ، ينطفئ ، يختفي

subspinal تحت الناتئ الشوكي

subspinale = "A" point = النقطة "A" = الشويكة التحتانية = النقطة "A"

Down's point "A" النقطة "A" لداون

أعمق نقطة على الخط المتوسط لطليعة عظم الفك العلوي ، بين شوكة الأنف الأمامية والحافة السفلية للسنخ أي النقطة السنخية (Prosthon) ؛ وهي علامة تحت سطحية .

subspinous تحت الناتئ الشوكي

substantia = substance مادة (لاتينية)

substantia adamantina = المادة المينائية = ميناء السن

tooth enamel المادة العاجية

substantia eburnea المادة العاجية

substantia ossea dentis المادة السنية العظمية

substantia spongiosa = المادة الإسفنجية = العظم الإسفنجي

cancellous bone

substitute بَدِيل ، بَدَل

substrate = substratum ركيزة
مادة يعمل فيها الإنزيم .

substructure بنية أساسية ، أساس ، وطيدة
الجزء من البدلة السننية الغرسية المغطى بالأنسجة ؛ هيكل معدني ، ينظمر تحت الأنسجة ويستقر على العظم مصمم لدعم البنية العلوية كما في البدلة السننية الغرسية .

substructure, implant denture وطيدة البدلة السننية
المغروسة ، البنية التحتية للجهاز السني المزروع الهيكل المعدني المنظمر تحت الأنسجة الرخوة المنطبق على العظم بغرض دعم البنية العلوية للجهاز السني المغروس .

substructure, metal - ceramic وطييدة معدنية خزفية
الأساس المعدني الذي تبنى عليه طبقة الخزف .

substructure, subperiosteal = وطييدة العرسة تحت السمحاق
implant = subperiosteal هيكل العرسة تحت السمحاق

implant framework إطار هيكلية من المعدن المصبوب ينطبق على العظم ، تحت السمحاق .
الجزء الهيكلية المعدني من البدلة السننية المزروع الذي ينطبق على العظم تحت السمحاق .

subsurface تحت السطح

succedaneous لاحق ، تال ، متبادل ، إبدال ، بديل

succedaneous teeth أسنان تالية ، أسنان لاحقة
الأسنان الدائمة التي تحل محل الأسنان اللبنية (القواطع الدائمة ، والأنياب و الضواحك يشار إليها كأسنان تالية) .

successor خليفة ، بديل ، وريث

successor , permanent خليفة دائم

sucking مَص ، يَمص

sucking, fingers مَص الإصبع

sucking, lip مَص الشفة

sucking, thumb مَص الإبهام

sucrose سكروز ، سُكَّر القصب
سكر القصب ، ثنائي سكاريد يتحلل إلى اثنين من السكريات الأحادية هما الجلوكوز والفركتوز . السكروز ينتج في اللويحة حمض اللاكتيك .

suction ماص ، ارتشاف ، مَص
1 - عملية الارتشاف أو الامتصاص .
2 - مصطلح غير دقيق لوصف عملية ثبات البدلة السننية بدون مشبكات أو وصلات محكمة .

suction apparatus جهاز ماص
مضخة تفريغ تستعمل في غرف العمليات الجراحية وبعض عيادات طب الأسنان لامتصاص الدم والفضلات من منطقة المداخل الجراحية .

suction biopsy خزعة مصيبة
طريقة لأخذ عينات من النسيج أو السائل من العقد اللمفاوية أو من آفة عميقة باستخدام الشفط . انظر أيضاً خزعة بالشفط (Aspiration biopsy) .

suction chamber = air chamber حُجرة الشفط ، غرفة
المصّ = حُجرة الهواء

suction cup قُمع مطاطي ، قُرس شافط
قمع مطاطي يوضع في منتصف البدلة العلوية النزوعة لتثبيتها في الفم بواسطة تفريغ الهواء .

suction disc قُرس ماص ، قُرس المصّ
قُرس مرن مثبت على السطح الداخلي للبدلة السننية العلوية في محاولة لتحسين وزيادة ثباتها في الفم ، هذه الطريقة لم تعد مستعملة الآن .

suction plate صفيحة ماصّة
صفيحة سننية تثبت في الفم بواسطة امتصاص الهواء أو الضغط الجوي .

suction tip رأس ماص ، ذروة ماصّة
وُصلة جهاز المصّ الجراحي .

suction tube أنبوب ماصّ

suctioning عملية المصّ
شفط السوائل بجهاز المصّ الجراحي .

sugar سكر

sugar coated tablet قُرس مغطى بالسكر

suggestion إيحاء ، إيعاز ، اقتراح

sulci أتلام

sulciform تلمي الشكل

sulcoplasty = vestibuloplasty رأب الدهليز ، تقويم الدهليز

sulcular ميزابي ، أخدودي ، تلمي
متعلق بالميزاب أو الثلم .

sulcular epithelium ظهارة تلمية
ظهارة رصفية مطبقة غير متقرنة رقيقة ، تمتد من قاعدة الميزاب إلى فتحة الحافة اللثوية .

sulculus تسليم

sulcus تلم
الجمع : أتلام (Sulci) .

1- شقّ أو أخدود ، أو تجميعة مثل ما هو على سطح المخ أو مثل طيات الغشاء المخاطي .
 2- ميزاب أو أخدود أو انخفاض في سطح السن .
 3- ميزاب أو ثلم في جزء من التجويف الفموي .
 خندق أو أخدود مبطن بالغشاء المخاطي ومحاط بالخددين من جانب والأسنان واللثة من الجانب الآخر .

التلم السنخي الشدقي ،
 sulcus, alveolo buccal =
 تلم سنخي دهليزي
 alveobuccal sulcus
 تلم سنخي شفوي
 sulcus, alveolabial
 تلم بين الشفتين والتوء السنخي .
 تلم سنخي لساني
 sulcus, alveolingual =
 تلم بين اللسان والتوء السنخي والأسنان .
 alveolo lingual sulcus
 تلم خدي ، تلم شدقي
 sulcus, buccal
 عملية تعميق
 sulcus deepening procedure
 التلم
 انظر رأب التلم (Vestibuloplasty) .
 ثلم جبهي
 sulcus, frontal
 تلم لشوي ، أخدود لشوي
 sulcus, gingival
 1 - شقّ ضحل يحيط بالأسنان ، يتكوّن بواسطة السن من جانب واللثة الحرة من الجانب الآخر .
 2- الفراغ الذي يقع بين الجهة الداخلية للثة الحرة وميناء السن أو الملاط من الجهة الأخرى ، حسب الارتباط الظهاري .

التلم الحنكي الكبير
 sulcus, greater palatine
 تلم تحت الحجاج
 sulcus, infraorbital
 شقّ على جسم الفك العلوي يمتد لمسافة قصيرة للخلف من السطح الحجاجي داخل القناة تحت الحجاج ؛ يمر داخله العصب والأوعية الدموية تحت الحجاج .

تلم شفوي
 sulcus, labial
 التلم الشفوي السني =
 sulcus, labiodental =
 صفيحة دهليزية
 vestibular lamina
 التلم الشفوي الذقني
 sulcus, labiomental
 شقّ ضحل متكوّن باندماج تقوّس الشفة السفلية والذقن .

تلم لساني النهائي
 sulcus, lingual terminal
 شقّ ضحل على الجزء الخلفي من ظهر اللسان يفصله عن جذره .

التلم اللساني الأوسط
 sulcus, median lingual
 شقّ ضحل ضيق على ظهر اللسان في وسط اللسان .

التلم الضرسسي اللامي
 sulcus, mylohyoid

شقّ على السطح الإنسي للشعبة الصاعدة للفك السفلي ، يميل إلى الأمام من ثقبه الفك السفلي إلى نقطة على جسم الفك السفلي تقع مباشرة تحت نهاية الخط الضرسسي اللامي ؛ ويمر في هذا التلم العصب الضرسسي اللامي والأوعية الدموية الضرسسية اللامية .

التلم الأنفي الشفوي
 sulcus, nasolabial
 شقّ ضحل متشكّل باندماج تقوّس الشفة العلوية والأنف .

تلم أنفي دمعي =
 sulcus, nasolacrimal = lacrimal
 تلم الفك العلوي الدمعي
 sulcus of the maxilla
 تلم الفك العلوي الدمعي
 sulcus of the maxilla, lacrimal
 شقّ عميق على السطح الأنفي لجسم الفك العلوي ، يقع مباشرة أمام جيب الفك العلوي ويكوّن جزءاً من جدار القناة الدمعية الأنفية .

التلم الحنكي
 sulcus of the maxilla, greater palatine =
 الكبير في الفك العلوي
 sulcus palatinus major maxillae
 شقّ على السطح الأنفي لجسم الفك العلوي ، يشكّل مع الشقّ المائل على الصفيحة المتعامدة للعظم الحنكي مجرى العصب الحنكي الكبير .

التلم الحنكي في الفك العلوي
 sulcus of the maxilla, palatine
 أحد الأخاديد الطولانية على السطح السفلي للتوء الحنكي للفك العلوي ، بين الأشواك الحنكية ، يحمل الأعصاب الحنكية الكبيرة والأوعية الدموية الحنكية الكبيرة .

تلم التوء الأنفي
 sulcus of the nasal process of the
 في الفك العلوي = التلم الدمعي
 maxilla = lacrimal sulcus
 في الفك العلوي
 of the maxilla

التلم الحنكي الكبير للعظم
 sulcus of the palatine bone,
 الحنكي
 greater palatine = sulcus palatinus
 majorossis palatini
 شقّ على الصفيحة المتعامدة للعظم الحنكي ، يشكّل مع الشقّ المتعامد على السطح الأنفي لجسم الفك العلوي مجرى العصب الحنكي الكبير .

التلم الجناحي الحنكي = التلم
 sulcus, pterygopalatine =
 الحنكي الكبير في العظم الحنكي
 greater palatine sulcus of
 the palatine bone

تلم انتهائي
 sulcus, terminal
 شقّ ضحل على الجزء الخلفي من ظهر اللسان ، يفصله عن جذر اللسان .

كبريتات ، سلفات
 sulfate = sulphate
 سلفوناميد
 sulfonamide = sulphonamide

sulfur = sulphur	كبريت	والشكل القوسي ، والناحية الجمالية .
sulfur granules	حبُبات كبريتية	عدوى إضافية
sulfur oxides	أو أكسيد الكبريت	أعلى ، علوي ، فوق
	انظر داء الفطر الشعاعي (Actinomycosis) .	في التشريح : بنية أعلى من سطح نسيج آخر .
sulfuric	كبريتي	العَصَب السنخي العلوي
sulfuric acid	حمض السلفوريك ، حمض الكبريتيك	العَصَب الأنفي الأمامي العلوي
	سائل عديم اللون ، عديم الرائحة تقريباً ، أكل يحتوي على 96% حمض مطلق ؛ يستعمل أحياناً كمادة كاوية .	المثلث السباتي العلوي
sulphonamide	سُلفوناميد	مثلث محاط من الأمام بالعَصَلَة القصية الترقوية الخشائية ، ومن الأسفل بالعَصَلَة الكتفية اللامية ومن الأعلى بالعَصَلَة الإبرية اللامية والعَصَلَة ذات البطنين .
	أي مركب مشتق من السلفوناميد ، وهي مادة كيميائية تمنع نمو وتكاثر طيف واسع من الجراثيم ، ولذلك تستعمل في علاج العدوى الميكروبية ، مثل دواء سلفاديازين (Sulphadiazine) .	المصِّرة العلوية
sunray appearance	مظهر أشعة الشمس	للبلعوم
	مظهر العظم غير النفوذ للأشعة يظهر مثل «إنفجار شمسي» في بعض الحالات المرضية مثل ورم عظمي المنشأ (Osteogenic sarcoma) .	القناة السنية العلوية = قناة الفك العلوي
super-	(سابقة) 1 - فوق ، أعلى	الضفيرة السنية العلوية ، الشبكة السنية العلوية
	2 - زائد ، فرط	الشريان الشفوي العلوي
superabundantly	متجاوز حد الكثرة ، مفرط التوافر	عظم الفك العلوي
supercute	مفرط الحدة ، فائق الشدة	النفق العلوي للفك العلوي =
superciliary	فوق الهدبي ، حاجبي	الثقبية العظمية المدورة الوتدية
superciliary arch	القوس فوق الهدبي ، القوس الحاجبية	الجيب السهمي العلوي
	بروز بسيط على الجزء الأوسط من الحافة فوق الحجاج للعظم الجبهي .	واحد من 6 قنوات وريدية خلف الأم الجافية ، يصرف الدم من الدماغ إلى الوريد الوداجي الباطن . ليس له صمامات ومقطعه مثلثي عند عبوره حفرة في العظم الجبهي ومروره على طول الحافة المحدبة لمشوّل المخ إلى الناشزة القذالية . عادة يستمر كجيب مستعرّض أيمن ؛ الجيب السهمي العلوي يستقبل الأوردة المخيخية العلوية وأوردة من الطبقة بين اللوحتين ، والأوردة القريبة من الأطراف الخلفية للدرز السهمي ، وتفاغرات الأوردة الصادرة من سمحاق الجمجمة ، والأوردة من الأم الجافية . الجيب السهمي العلوي يتفاغر أيضاً مع أوردة الأنف ، وفروة الرأس والطبقة بين اللوحتين . قارن مع الجيب السهمي السفلي (Inferior sagittal sinus) ، الجيب المستقيم (Straight sinus) ، الجيب المستعرّض (Transverse sinus) .
superdistension = superdistention	فرط التمدد	انظر مدخل جيب سهمي علوي (Sinus sagittalis superior) .
supereruption	فرط البرزوغ	superior surface
superexcitation	إثارة مفرطة ، فرط التنبيه	superior thyroid artery
superextension	فرط البسط ، فرط التمدد	الشريان الدرقي العلوي
superficial	سَطحي	
	تحت السطح مباشرة ؛ عكس عميق (Deep) .	
superficial abscess	خُراج سَطحي	
superficial temporal	صُدغي سَطحي	
superficial temporal artery	الشريان الصدغي السَطحي	
superficial vein	وريد سَطحي	
superfine	فائق النعومة	
superingival	فوق لشوي	
superimposed prosthesis	تعويض فوق	
	تغطية الأسنان الطبيعية بأسنان صناعية لتحسين الإطباق ،	

supermaxilla = maxilla فوق الفك العلوي = الفك العلوي

supermotility فرط الحركة

supernumerary زائد عن العدد ، زائد عن المؤلف ، زائد

supernumerary tooth سن زائدة

سن زائدة عن العدد الطبيعي في الفم ، زائدة عن 32 سناً في الأسنان الدائمة أو عن 20 سناً في الأسنان اللبنية .

supersaturation فرط التشبع

superscription = Rx ترويسة الوصفة ، الكتابة في أعلى الوصفة مميزة عن الوصفة ذاتها والتوقيع العلامة التي توضع أعلى الوصفة الطبية وهي الرمز Rx ، اختصار (Rcipe) .

supersonic أسرع من الصوت ، فائق الصوت

superstructure بنية فوقية

1- تركيب يستقر على تركيب آخر .
2- الجزء المنظور من الطبقة .
3- تعويضي صناعي يثبت ويدعم بواسطة عُرْسة في البنية التحتية .

superstructure, implant denture البنية الفوقية لبدلة سنية مزروعة ، الجزء العلوي من البدلة السنية المزروعة هيكل معدني يثبت بواسطة البنية التحتية للبدلة السنية المزروعة .

supervisor مراقب ، ناظر ، مشرف

supine مستلق

supine position وضعية الاستلقاء

وضع المريض وهو مستلق على الأرض أو على سطح مستو ووجهه متجه للأعلى ، مع وضع وسادة تحت كتفيه لتمديد الرقبة .

supplemental إضافي ، مُلحق

supplemental cusp حُدبة إضافية

أية حُدبة زائدة على سطح السن .

supplemental groove ميزاب إضافي

supplemental ridge حرف إضافي ، حافة إضافية ، حيد إضافي

أية حيد زائد على سطح السن .

supplemental tooth سن زائدة ، سن تكميلية

سن زائدة ماثلة أو مطابقة تماماً في الشكل للأسنان الطبيعية في المنطقة التي توجد فيها بالفم ، انظر سن (Tooth) .

support 1- دَعَام ، مُساندة ، يدعم ، يسند
2- دَعامة ، سناد
3- مُستند ، نَقطة استناد

مقاومة البدلة السنية الجزئية لقوة الإزاحة العمودية الأولية أو مقاومة البدلة السنية لقوى المضغ والاحتفاظ بوضعها في الفم .

support, fixed مُستند ثابت ، دعام ثابت

support, free مُستند حر ، مُستند طليق ، دعام طليق

support, restrained مُستند مُقيّد ، دعام مُقيّد

مستند لا يسمح بحركة عمودية على محور العارضة ، ولكن يسمح ببعض الحركة عند المستند بشكل أقل من المستند الحر (في بدلة سنية جزئية ثابتة) .

supporting داعم

supporting alveolar bone العظم السنخي الداعم

supporting area باحة الدَعَم ، باحة ساندة

المناطق الدرداء التي تعتبر مناسبة جداً لتحمل قوى المضغ حينما تستخدم البدلة السنية لمضغ الطعام .

supporting bony structure بنية عظمية داعمة

supporting cells الخلايا الداعمة

supporting cusps الحُدبَات الداعمة

انظر حُدبة (Cusp) .

supporting structure البنية الداعمة ، الهيكل الداعم

supporting tissue نسيج داعم

supportive مُدعَم ، داعم

suppository تحميلة

suppuration تَقْفِيح

تكون وإفراز القيح نتيجة للالتهاب .

suppurative قَبِيح ، مُقْبِح ، تَقْبِيح ، صديدي متعلق بالتَقْفِيح أو يتميز به .

suppurative fluid سائل متَقْفِيح

supra - (سابقة) فوق ، على ، أعلى ، علوي

supra - auricular فوق الأذني ، فوق الأذن

supra - bony فوق العظم ، فوق العظمي

suprabony periodontal pocket جيبية دواعم السن فوق العظمية

انظر جيب حول السني (Periodontal pocket) .

suprabony pocket الجيبية فوق العظم

نوع من الجيوب حول السنية تكون قاعدته أعلى من مستوى العظم السنخي .

suprabuccal فوق الخدّي ، فوق الشدق

فوق أو في الجزء العلوي من منطقة الخد .

suprabulge فوق البروز ، منطقة التقارب الطاحني ، فوق المحيط الكبير

الجزء من تاج السن فوق المحيط الكبير والذي يتقارب باتجاه السطح الطاحن .

supraclavicular فوق الترقوة

supraclavicular nerves الأعصاب فوق الترقوة

supraclavicular triangle المثلث فوق الترقوة

supraclusion = supra - occlusion = إطباق فوقيّ = بزوغ زائد

supracondylar = supracondyloid فوق اللقمة ، فوق لُقمة الفك السفلي

supracondylism فوق اللقمة ، انزياح لُقمة علوي انحراف لُقمة الفك السفلي في اتجاه علوي .

supracontact تماس زائد ، تلامس زائد

supracranial فوق القحف ، أعلى القحف

supracrestal periodontal pocket جيبية دواعم السن فوق العرف

انظر الجيب حول السني (Periodontal pocket) .

supradental فوق السني

supradental fossa الحفرة فوق السنية

supraerupted = supraocclusion إطباق فوقيّ = تجاوز إطباقيّ بزوغ السن أو الأسنان أعلى من المستوى الإطباق الطبيعي ، بحيث تكون نقطة أو منطقة التلامس بين الأسطح الملاصقة للأسنان بعيداً عن وضعها الطبيعي ، مثل هذه الحالة يطلق عليها أيضاً تجاوز الإطباق (Supraocclusion) .

supragingival فوق لثوي ، فوق اللثة فوق حافة اللثة .

supragingival calculus الحصاة فوق اللثة ، الحصاة فوق اللثوية رواسب كلسية على سطح السن فوق مستوى حافة اللثة

supragingival scaling تَقْلِيح فوق اللثة إزالة الرواسب الجيرية أو القلح واللويحة الجرثومية الموجودة على السن فوق الخط اللثوي.

suprahyoid فوق اللامي فوق العظم اللامي .

suprahyoid artery الشريان فوق اللامي يغذي العضلات فوق العظم اللامي . انظر مدخل الشريان فوق اللامي (Suprahyoidea) .

suprahyoid muscles العضلات فوق اللامية العَصَلَة ذات البطنين ، والعَصَلَة الذقنية اللامية ، والعَصَلَة الضرسية اللامية ، والعَصَلَة الإبرية اللامية .

supralabial فوق الشفة ، فوق الشفوي فوق منطقة الشفاه .

supramandibular فوق الفك السفلي

supramarginal فوق الحافة ، فوق الهامش

supramarginal calculus قَلَح فوق الهامش

supramastoid فوق الخشاء فوق التواء الخشائي .

supramaxilla = maxilla فوق الفك العلوي = الفك العلوي

supramaxillary = supramaxilla 1- فكي علوي متعلق بالفك العلوي .

2- فوق الفك العلوي

supramental = supramentally فوق الذقني

supramentale = "B" point = النقطة "B" = النقطه "B" لداون

Downs's point "B" = النقطه "B" لداون

أعمق نقطة على خط المتوسط للفك السفلي بين النقطة الذقنية والحافة العليا للسنخ ؛ وهي علامة تحت سطحية .

supramentale (bony) = point "B" النقطة فوق الذقن (عظمية) = نقطة "B"

أعمق نقطة على المحيط العظمي بين النقطة تحت السنية والنقطة الذقنية .

supramentale (soft tissue) النقطة فوق الذقن (نسيج رخو)

أعمق نقطة بين الأنف والجبين عند خط الوسط .

supranasal point = ophryon النقطة فوق الأنفية = المقطب

supraoccipital فوق القذال ، فوق القفوي فوق العظم القذالي .

supraocclusion = over- eruption تجاوز إطباقيّ = بزوغ زائد بزوغ السن أو الأسنان أعلى من المستوى الإطباق بالنسبة للإطباق الطبيعي للأسنان المجاورة

supraorbital فوق الحجاج ، فوق الحجاجي

supraorbital artery الشريان فوق الحجاج يغذي العضلات فوق الحجاج . انظر مدخل فوق الحجاج (Supraorbitalis) .

supraorbital nerve العصب فوق الحجاج يغذي جلد الجبهة والجفن العلوي . عَصَلَة فوق الحجاج (Supra orbitalis) .

supraorbitalneuralgia ألم العصب فوق الحجاج الألم العَصَبِي فوق الحجاج .

supraorbital notch الثَلْمَة فوق الحجاج

supra - periosteal فوق السمحاق

supra - periosteal anaesthesia تخدير فوق السمحاق

suprarenal فوق الكُلْبِيَة

suprarenal gland =	= الغدة فوق الكلوية ، الكُظُر	surface, basal	السَّطْح القاعدي
adrenal gland	الغدة الكظرية		سَّطْح القاعدة الباطن .
	غدة توجد في الجهة العلوية من كل كُلية ، في عمق التجويف البطني ، لها قشرة خارجية تُغلف اللَّب وتفرز هرمونات تختص باستقلاب الكربوهيدرات . والمعادن والماء ، وإنتاج الهرمونات الجنسية . بينما اللَّب يفرز هُرمون الأدرينالين والنورأدرينالين ، اللذين يفرزان بسرعة في حالات الإجهاد في المجرى الدموي لتحفيز الجسم للعمل .	surface, buccal	سَّطْح خدي ، السَّطْح الشدقي ، سَّطْح دهليزي سَّطْح التاج لرحى أو ضاحك المواجه للخد .
suprastructure	البنية الفوقية	surface changes	تغيّرات سَطْحية
supratragal notch	الثلمة فوق وتدة الأذن	surface, contact = approximal surface	سَطْح مُلامس = سَطْح مُلاصق ، سَطْح مجاور
supratrochlear	فوق البكرة	surface, distal	سَطْح وَحشي ، السطح القاصي سَطْح تاج السن البعيد عن الخط المتوسط للقوس السنية .
supratrochlear artery	الشريان فوق البكرة يغذي الجزء الأمامي للإنسي للجبين . انظر مدخل شريان فوق البكرة (Supratrochlearis) .	surface dose	جرعة سَطْحية مصطلح قديم أهمل استعماله لجرعة دخول .
supratrochlear nerve	العَصَب فوق البكرة يعصب جلد الجبهة وجسر الأنف والجفن العلوي . انظر مدخل العَصَب فوق البكرة (Supratrochlearis) .	surface, impression = basal surface	سَطْح الطبعة = السطح القاعدي
supraversion = close - bite	تجاوز إطباق ، تطاول ، تبارز سني اندفاع السن باتجاه الفراغ المتبقي من السن المقابلة المفقودة .	surface, incisal	سَطْح قاطع (للسن) السَّطْح القاطع للأسنان القاطعة والأنياب .
supravolusion = supraerupted surface	بُزوغ فوقِي سَطْح تخدير سطحي = تسكين السطح	surface, interproximal = approximal surface	سَطْح مُلاصق ، سَطْح مُتلاصق ، سَطْح متقارب
surface anaesthesia = surface analgesia	تخدير موضعي على سَطْح الجلد أو الغشاء المخاطي قبل الحقن أو لعمل جراحات سَطْحية . انظر تخدير موضعي (Topical anaesthesia) .	surface, interstitial = approximal surface	سَطْح خلالي ، سَطْح بيني = سَطْح ملاصق ، سطح مجاور
surface analgesia	تسكين سَطْحِي تخدير موضعي بوضع مادة مخدرة على السَّطْح قبل الحقن أو عند إجراء بعض الجراحات البسيطة المؤلمة .	surface, labial	سَطْح شفوي ، سَطْح شفهي سَطْح تاج السن القاطع أو الثاب المواجه للشفاه .
surface analgesic = topical analgesic = surface anaesthetic	تسكين سَطْحِي = تسكين موضعي = تخدير سَطْحِي تطبيق مخدر هُلامي أو رذاذ أو سائل يؤدي إلى تسكين ألم الغشاء المخاطي ويحتوي على أدوية مثل بنزوكاين (Benzocaine) أو لجنوكاين (Lignocaine) .	surface, lingual	سَطْح لساني ، سطح اللسان سَطْح تاج السن المواجه للسان .
surface, approximal	سَطْح مُلاصق ، السَّطْح الداني أحد أسطح السن المجاورة لسَطْح سن ملاصقة في القوس السنية ؛ قد يكون إما السَّطْح الإنسي أو السَّطْح الوحشي .	surface, masticatory = occlusal surface	السَّطْح الماضغي = سَطْح إطباقِي ، سَطْح طاحن
surface, axial	السَّطْح المحوري سَطْح الحفرة الموازي للمحور الطولي للسن .	surface, mesial	سَطْح إنسي سَطْح تاج السن القريب من الخط المتوسط للقوس السنية .
		surface nerve endings	النهايات العصبية الحسية
		surface, occlusal balancing	سَطْح إطباقِي موازن
		surface, occlusal	سَطْح إطباقِي ، سَطْح طاحن السَّطْح الطاحن للرحى الذي ينطبق مع السَّطْح المماثل له لرحى في الجهة المقابلة عند الاطباق .
		surface, occlusal warking	سَطْح إطباقِي عامل
		surfaces of the teeth, facial= vestibular surfaces of the teeth	الأسطح الوجهية للأسنان = الأسطح الدهليزية للأسنان
		surfaces of the teeth, vestibular	الأسطح الدهليزية للأسنان
		surface of a tooth	السَّطْح الخدي والسَّطْح الشفوي . سَطْح السن

surface, palatal	سَطْح حَنَكِي	surgery, reconstructive =	جراحة استثنائية = جراحة رأبية ،
	السَطْح اللساني لسن علوية أو سَطْح الأسنان العلوية المواجهة للحنك .	plastic surgery	جراحة تجميلية
surface polishing	صَقْل السَطْح	surgical	جراحي
surface, proximal =	سطح ملاصق ، السَطْح الداني ،	surgical approach	منفذ جراحي ، اقتراب جراحي
approximal surface	سَطْح مجاور	surgical area	منطقة جراحية
surface, pulpal	سَطْح لُبي	surgical bur	مشقّب جراحي
	سَطْح الحفرة الذي يوجد فوق لب السن .	surgical conce mask	قناع مخروطي جراحي
surface, radicular	سَطْح جذري	surgical defect	عيب جراحي
surface, subocclusal	سَطْح قرب الإطباق ،		انظر عيوب عظمية (Osseous defects) .
	السَطْح تحت الإطباق	surgical dressing	ضماد جراحي
surface, working	سَطْح عامل	surgical emphysema	النفخ الجراحي
surfactant	فاعل سَطْحِي ، فاعل بالسَطْح		حدوث ورم حاد ناتج عن انحشار الهواء داخل الأنسجة
surgeon	جَرّاح		الفموية أثناء الاستخدام الخاطئ للقبضات الهوائية التوربينية
surgeon, dental	جَرّاح أسنان		في العمليات الجراحية أو استخدام منفاخ الهواء للتجفيف
surgery	جراحة		أثناء المعالجة السنية .
	فرع من فروع الطب يختص بعلاج الأمراض والإصابات بواسطة العمليات الجراحية .	surgical fixation	تثبيت جراحي
surgery, antiseptic	جراحة تطهيرية		تثبيت قطعتي العظم المكسورة بغرض تحسين التئامها .
surgery, clinical	جراحة إكلينيكية	surgical flap	سديلة جراحة
surgery, conservative	الجراحة المحافظة	surgical guide	دليل جراحي ، مؤشر جراحي
surgery, dental	جراحة الأسنان ، جراحة سنية	surgical hammar	مطرقة جراحية
	فرع من فروع طب الأسنان يختص بعلاج جراحات الأسنان المختلفة .	surgical instrument	أداة جراحية
surgery, general	الجراحة العامة	surgical jaw relation =	العلاقة الفكّية الجراحية =
surgery, major	جراحة كبرى	subperiosteal jaw relation	العلاقة الفكّية تحت السمحاقية
surgery, maxillo facial	جراحة الفك والوجه		(في الغرس السني) : تسجيل البعد العمودي في علاقة مركزية للأسطح العلوية للعظم المكشوف للفك العلوي أو السفلي مع القوس الفكّي المقابل لتأمين مسافة بين فكّيه لتحديد ارتفاع الدعامة البارزة في التجويف الفموي لهيكل الغرسة تحت السمحاق .
	فرع من الجراحة يختص بالعلاج الجراحي للفكين والعظام الوجهية .	surgical knife	سكين جراحي
surgery, minor	جراحة صغرى	surgical mallet	مطرقة جراحية
surgery, oral	جراحة الفم	surgical modality	شكل جراحي ، وسيلة جراحية
	فرع من طب الأسنان يختص بالتشخيص والعلاج الجراحي للأمراض ، والعيوب والإصابات في الفكّين والأنسجة المحيطة بها .	surgical occlusion rim =	عضة إطباقية جراحية =
surgery, orthodontic	جراحة تقويمية	subperiosteal occlusion rim	عضة إطباقية تحت سمحاقية
surgery, orthognathic	جراحة إستقامة الفك		(في الغرس السني) : عضة إطباقية اعتيادية ذات قاعدة منطبقة على العظم المكشوف للفكين لتأمين تسجيل دقيق للعلاقة الفكّية الجراحية المركزية العمودية .
surgery, plastic	جراحة تجميلية ، جراحة رأبية ،	surgical orthodontics	تقويم الأسنان الجراحي
	جراحة تصنيعية	surgical periodontal procedures	إجراءات جراحة
	فرع من الجراحة يختص بتصحيح أو إعادة بناء أو ترميم الأجزاء المشوهة أو الأجزاء المصابة .		داوعم الأسنان

surgical prosthesis	بدلة جراحية ، تعويض جراحي	تصنيع البدلة السنية النزوعة ولتعيين ورسم المحيط الكبير للأسنان الداعمة لتحديد أماكن النهايات المثبتة للمشبكات ؛ وعن قانس التوازي ، الذي يمكن التعرف بواسطته إذا كان سَطْحان أو أكثر متوازيين .
surgical relief	تحرير جراحي	
surgical retraction	تبعيد جراحي	
	تبعيد لثوي جراحي قد يكون ضرورياً في وجود تضخم لثوي يتعارض مع تحضير السن أو لأخذ قياس أو لوضع حشوة في السن . يستأصل النسيج اللثوي الزائد جراحياً إما بالكي الجراحي أو بالمشروط الجراحي .	
surgical site	موضع جراحي	
surgical spirit	كحول الجراحة	
	كحول مثيل يضاف إليه كمية من زيت شاي كندا . يستعمل لتنظيف الجلد قبل الحقن أو الجراحة .	
surgical splint	جبيرة جراحية	
surgical stent	واقية الطعم الجراحية	
	قالب أكريلي شفاف يوضع فوق الحافة السنخية للمساعدة في تحديد أو تعيين المكان المناسب للزرعة السنية .	
surgical template	مرصاف جراحي ، نموذج جراحي	
	قاعدة بدلة سنية مطبوخة من الراتين الأكريلي الشفاف الرقيق لتنتطبق على سطح النسيج بعد قلع الأسنان . تستخدم كدليل لتشكيل الجراحي للتواء السنخي لاستقبال بدلة سنية مباشرة .	
surgical treatment	معالجة جراحية	
surgical wound	شق جراحي ، جرح جراحي	
survey	مسح ، يُخطط ، يُعاین ، يُحدد	
survey line	خط المسح	
	1 - خط يرسم بواسطة الراسمة على قالب السن لتعيين المحيط الأكبر للسن بالنسبة لخط الإدخال لجهاز تعويضي	
	2 - خط يرسم على سن أو أسنان في القالب بواسطة الراسمة بغرض تحديد أماكن الأجزاء المختلفة المثبتة للمشبكة أو المشبكات .	
surveyed height of contour	المحيط الأكبر المخطط	
surveying	مسح ، مُعاینة	
	عملية تحليل القالب التشخيصي لتحديد وتعيين محيط ووضع السن الداعمة والأنسجة المحيطة قبل تصميم البدلة السنية النزوعة .	
surveying, dental	مسح سني	
surveyor	مساح ، مُخططة ، آلة المسح أو التخطيط	
	أداة ذات مفاصل مثبت عليها واسم رصاصي أو نصل قاطع ، تستخدم لمسح النماذج أو القطع المتوازي للأسطح . وفي	
surveyor, clasp	مساح المشبكة	
	أداة لتعيين وتحديد أماكن الذراع المثبتة للمشبكة .	
surveyor, dental cast	مساح القالب السني	
surveyor, model	مساح النماذج	
surveyor, promise =	مُخططة الدلالة = مساح المشبكة	
clasp surveyor		
survive	يبقى حياً ، يبقى على قيد الحياة	
susceptible	مستهدف ، حساس ، غير منيع ، مستعد	
suspension	1- تعليق ، تعطيل مؤقت ، مستعلق	
	2- مزيج معلق	
	مزيج تكون فيه بعض جزيئات المادة الصلبة عالقة في سائل أو غاز من غير انحلال .	
suspensory = suspensorius	مُعلق ، مُعلق	
suspensory ligament	رباط معلق	
Sutton's aphthae = periadenitis	قُلاع ساتون = التهاب ما	
mucosa necrotica recurrens	حول الغدة المخاطي المتخثر الناكس	
	نسبة إلى ر. ل. ساتون ، R.L.Sutton ، 1878-1952 ، أخصائي أمراض جلدية أمريكي .	
sutural	دُرزي	
	متعلق بالدُرز .	
suture	1 - دُرز ، التحام	
	خط التلاقي بين عظام الجمجمة ، حيث يحدث تكلس النسيج الليفي .	
	2- خياطة جراحية	
	طريقة جراحية لتقريب حواف نسيج مُفصل بواسطة خيط وذلك لتسريع التئام الأنسجة .	
	3- خيط ، خيوط الدُرز	
	المادة المستخدمة في الخياطة . يوجد أنواع مختلفة من خيوط الدُرز .	
suture, absorbable	خيط ممتص	
	خيط يذوب في سوائل الأنسجة ؛ مثل خيط القُصّابة (Catgut suture) .	
suture, apposition	خياطة مصقبة	
	تستعمل لتقريب حواف الجرح .	

suture, approximation خياطة مقربة تستعمل لتقريب حواف الطبقات العميقة .

suture, continuous خياطة متواصلة ، خياطة مستمرة سلسلة من الغرز الطويلة الأمامية الخلفية ، باستخدام خيط طويل مستمر تثبت نهايته بعقدة .

suture, coronal الدرّز الإكليلي ، الدرّز التاجي الدرّز المستعرض عند تلاقي العظام الجدارية مع العظم الجبهي .

suture, cranial الدرّز القحفي

suture, ethmoidomaxillary الدرّز الغربالي الفكّي العلوي

suture, false درّز كاذب خط الاتصال بين سطح عظمين بدون أي اتحاد حقيقي بين العظام .

suture, frontal الدرّز الجبهي

suture, frontoethmoidal الدرّز الجبهي الغربالي

suture, frontolacrimal الدرّز الجبهي الدمعي

suture, frontomalar الدرّز الجبهي الوجني

suture, frontomaxillary الدرّز الجبهي الفكّي العلوي

suture, frontonasal الدرّز الجبهي الأنفي

suture, frontoparietal = الدرّز الجبهي الجداري =

coronal suture الدرّز الإكليلي ، الدرّز التاجي

suture, frontosphenoid الدرّز الجبهي الوتدي

suture, frontotemporal الدرّز الجبهي الصدغي

suture, frontozygomatic الدرّز الجبهي الوجني

suture, incisive خط الدرّز القاطع ، الدرّز القاطعي غير واضح على التواء الحنكي للفك العلوي ، يمتد من الحفرة القاطعة إلى المسافة بين الناب والرباعية ، يُعلم موضع التقاء طليعة الفك العلوي للفك العلوي .

suture, infra-orbital الدرّز تحت الحجاج

suture, intermandibular = الدرّز بين نصفي الفك السفلي = الارتفاق الذقني (لاطينية)

symphysis menti الدرّز بين الفكّين العلويين

suture, intermaxillary الدرّز بين عظمي الأنف

suture, internasal الدرّز بين الجداريين الصدغي =

suture, interparietal = الدرّز السهمي

sagittal suture خياطة متقطعة

suture, interrupted = interrupted suture أسلوب خياطة ، بعمل عدة غرزات منفصلة بطول الجرح .

suture, jugal = sagittal suture = الدرّز الوجني ، الدرّز الخدي الدرّز الملحمي

suture, lacrimoconchal الدرّز الدمعي المحاري

suture, lacrimoethmoidal الدرّز الدمعي الغربالي

suture, lacrimomaxillary الدرّز الدمعي الفك العلوي

suture, lambdoid الدرّز القذالي ، الدرّز اللامي ، الدرّز القفوي درّز تلاقي العظمين الجداريين مع العظم القفوي .

suture, longitudinal = الدرّز الطولاني = الدرّز السهمي

sagittal suture

suture, mattress غرزة المنجد أسلوب خياطة يستخدم غرزة مضاعفة لتكوين عروة حول النسيج على حافتي الجرح ، لتؤدي إلى انقلاب الحواف حينما تربط . تستخدم هذه الطريقة في الجراحة حول السنية ، خصوصاً عند رفع الشريحة الخدية مع استئصال اللثة الجزئي في الناحية اللسانية والحنكية .

suture, metopic الدرّز الجبهي ، الدرّز الجبيني درّز يصل نصفي العظم الجبهي .

suture, midpalatal الدرّز الحنكي المتوسط

suture, nasal الدرّز الأنفي

suture, nasofrontal الدرّز الأنفي الجبهي

suture, nasomaxillary الدرّز الأنفي الفك العلوي

suture needle إبرة الخياطة الجراحية إبرة صلبة صغيرة منحنية ذات رأس حاد تستعمل للخياطة . قد يكون مقطوعها العرضي مضلعاً أو مستديراً ، وقد تكون ذات عين لمادة الخيط ، أو بدون عين حينما يكون متصلاً بطرف الإبرة مباشرة ، تمسك عادة بواسطة الملقط ماسك الإبرة .

suture, nonabsorbable خيط لا يمتص مثال الحرير (Silk) .

suture, occipital= lambdoid suture الدرّز القفوي ، الدرّز القذالي = الدرّز القفوي ، الدرّز اللامي

suture, occipitomastoid الدرّز القفوي الخشائي ، الدرّز القذالي الخشائي

suture, occipitoparietal = الدرّز القفوي الصدغي = الدرّز القفوي ، الدرّز اللامي ، الدرّز القذالي

lambdoid suture الدرّز القفوي الوتدي ، الدرّز

suture, occipitosphenoidal الدرّز القذالي الوتدي

suture of the cranium, squamous الدرّز الصدفي القحفي التّمفصل بين الجزء الصدفي من العظم الجداري والجزء الصدفي من العظم الصدغي .

suture of palate, longitudinal الدرّز الطولي للحنك

suture, palatine	الدَّرَزُ الحَنَكِي	suture, sphenoorbital	الدَّرَزُ الوتدي الحجاجي
suture, palatoethmoidal	الدَّرَزُ الحَنَكِي الغربالي	suture, sphenoparietal	الدَّرَزُ الوتدي الجداري
suture, palatamaxillary	الدَّرَزُ الحَنَكِي الفمقي ، الدَّرَزُ الحَنَكِي الفكّي العلوي	suture, sphenopetrosal	الدَّرَزُ الوتدي الصخري
suture, parietal = sagittal suture	الدَّرَزُ الجداري = الدَّرَزُ السهمي	suture, sphenosquamous	الدَّرَزُ الوتدي الصدفي
suture, parietomastoid	الدَّرَزُ الجداري الخشائي	suture, sphenotemporal	الدَّرَزُ الوتدي الصدغي
suture, parietooccipital	الدَّرَزُ الجداري القذالي ، الدَّرَزُ الجداري القفوي	suture, sphenozygomatic	الدَّرَزُ الوتدي الوجني
suture, petrobasilar	الدَّرَزُ الصخري القاعدي	suture, squamosomastoid	الدَّرَزُ الصدفي الخشائي
suture, petrosphenoccipital	الدَّرَزُ الصخري القفوي ، الدَّرَزُ الصخري القذالي	suture, squamosoparietal	الدَّرَزُ الصدفي الجداري
suture, premaxillary = incisive suture	دَّرَزُ طليعة الفك العلوي = الدَّرَزُ القاطعي	suture, squamosphenoid	الدَّرَزُ الصدفي الوتدي
suture, pterygopalatine	الدَّرَزُ الجناحي الحَنَكِي	suture, squamous	الدَّرَزُ الحرشفي ، الدَّرَزُ الصدفي
suture, purse - string	خياطة صارة ، خياطة زامة		دَّرَزُ يتشكّل عندما حواف العظام تكون مشطوبة بحيث تتراكم حافة على الأخرى عند اتصالهما .
suture, sagittal	الدَّرَزُ السهمي	suture, temporal = squamous	الدَّرَزُ الصدفي = الدَّرَزُ الصدفي للقحف
	دَّرَزُ بين العظمين الجداريين يقع في الخط المنصف للججمجة .	suture of the cranium	الدَّرَزُ الصدفي الوجني
suture, serrated	دَّرَزُ مشرشر	suture, temporomalar	الدَّرَزُ الصدفي الوجني
	درز تكون حواف العظم فيه مُسنّنة ومتداخلة في موقع الاتصال .	suture, temporozygomatic	دَّرَزُ مستعرّض
suture shears	قاطع الخياطة الجراحية ، مقرّاص العُرَزُ الجراحية	suture, transverse	دَّرَزُ حقيقي
	مقص ذو حدّين قصيرين ، الحد العلوي مستقيم والحد السفلي ذو ثلثة نصف هلالية ، يستعمل لقطع الأربطة أو الخيوط الجراحية .	suture, true	دَّرَزُ يتشكّل عندما تكون العظام متحدة متشابكة ولا تتحرك عند منطقة الالتحام . مصطلح قديم أهمل استعماله .
suture, simple	دَّرَزُ بسيط	suture, zygomaticofrontal	الدَّرَزُ الوجني الجبهي
	درز تكون حواف العظم فيه ناعمة على طول حواف اتصال العظام .	suture, zygomaticomaxillary	الدَّرَزُ الوجني الفمقي ، الدَّرَزُ الوجني الفك العلوي
suture, sling	خياطة المقلاع ، خياطة المعلاق	suture, zygomaticotemporal	الدَّرَزُ الوجني الصدفي
	طريقة خياطة المعلاق المتصلة ، وتستخدم عندما يراد وضع الشريحة الخدية والشريحة الحنكية اللسانية من النسيج في مستويات مختلفة .	suturing	خياطة جراحية ، عملية الخياطة
suture, sphenothmoidal	الدَّرَزُ الوتدي الغربالي		تثبيت حواف أنسجة الجرح بالغرز الجراحية .
suture, sphenofrontal	الدَّرَزُ الوتدي الجبهي	Suzanne's gland	عُدّة سوزان
suture, sphenomalar	الدَّرَزُ الوتدي الوجني		نسبة إلى ج .ج . سوزان ، J.G.Suzanne ، طبيب فرنسي .
suture, sphenomaxillary	الدَّرَزُ الوتدي الفكّي العلوي		عُدّة مخاطية فموية توجد في التلم اللساني السنخي قرب الخط المتوسط .
suture, sphenoccipital	الدَّرَزُ الوتدي القفوي ، الدَّرَزُ الوتدي القذالي	swab	ماسحة ، ربذة ، مسحة ، قطيلة
		swab stick	مسرود المس
			1 - قطعة من القطن الطبي أو الشاش ملفوفة حول طرف عود من خشب أو سلك . تستعمل لتطبيق الأدوية أو لأخذ عينات الفحص المرضي .
		swage	2 - ماسحة للتنظيف .
			1- يُطْرَق ، يشكل بالنظرية
			تشكيل المعادن بواسطة تطريقها على قالب معدني أو باستخدام قالب معاكس .
			2- أداة التطريق

swaged مطرّق ، مشكّل بالتطريق
 swaged crown تاج مُطرّق
 swager جهاز التطريق ، واسطة التطريق ، طراقة
 swager, dental جهاز التطريق السني
 swaging تطريق
 طريقة تتضمن ثني وتكسير جدران العظم الرقيقة داخل العيوب العظمية حول السنية . هذه الطريقة تستعمل بشكل خاص العيوب ذات الجدار الواحد ، والعيوب ذات الجدارين ، والعيوب ذات نصف الحاجز .
 swallow يبتلع ، يزدرد ، يبلع ، بلعة ، بلع
 swallowing بلع ، إبتلاع ، إزدرد
 العملية التي يتحرك بها الطعام المطحون من التجويف الفموي إلى البلعوم في طريقه إلى الجهة العلوية للمريء . في المرحلة الإرادية الفموية تتحرك لقمة الطعام إلى الخلف بواسطة اللسان ، الذي يتقلّص من الأمام للخلف في شكل موجة . انظر ابتلاع ، بلع ، ازدرد (Deglutition) .
 swallowing, empty بلع خال
 swallowing, infantile بلع طفلي
 الابتلاع عند الأطفال الذي يبدأ بواسطة العضلات حول الفموية ، عندما يكون اللسان بين الطيات اللثوية وليس باتجاه الخنك .
 swallowing, reverse بلع عكسي
 ابتلاع طفولي ، يدفع اللسان تجاه السطح اللساني للقواطع العلوية أو بين القواطع العلوية والسفلية ويسبب المشاكل التقيمية انظر اندفاع اللسان (Tongue thrust) .
 swallowing threshold عتبة البلع ، بداية البلع
 لحظة بداية البلع بعد مضغ الطعام .
 sweat عرق
 sweat glands غُدّد عرقية
 sweating تعرق
 swelling انتفاخ ، تورّم
 تضخم جزء من الجسم ، غير ناتج عن تكاثر الخلايا .
 swinger مقلاع
 swinger, hand casting مقلاع الصب اليدوي
 swivel يَدور ، يَلْف
 swivel base قاعدة دوارة
 sycosis التينة ، الداء التيني
 symbiosis معاشية ، تعايش
 1- علاقة ارتباطية بين كائنين من نوعين مختلفين ، مثل التطفل (Parasitism) والتطاعم (Commensalism) .

2- تستعمل بشكل خاص للتعبير عن نوع المشاركة بين كائنين .
 symbiosis, commensal تعايش مطاعم
 تعايش أحد الكائنات الحية مع كائن آخر واستفادته منه دون أي تأثير عليه .
 symbiosis, mutual تعايش متبادل ، تعايش مشترك
 تعايش مشترك ذو مميزات متبادلة بين الطرفين .
 symbiosis, parasitical تعايش طفيلي
 تعايش تطفلي ، يكتسب فيه كائن حي ميزات على حساب الكائن الآخر .
 symbiotic تكافلي ، تعايشي ، مُتعايش
 متعلق بالتعايش .
 symmetrical = symmetric مُتناظر ، مُتناسق
 متعلق بالتماثل .
 symmetric = symmetrical مُتناظر ، مُتناسق ، مُتماثل
 symmetry تناظر ، تماثل ، تناسق
 تطابق أو اتزان الأجزاء حول محور مشترك ؛ التوزيع المعتاد والعلاقة ضمن مستوى واحد .
 symmetry, bilateral تماثل ثنائي جانبي
 sym pathetic ودّي ، سمبتاوي
 sym pathetic abscess خراج تعاطفي
 خراج ثانوي يظهر على بعد من بؤرة الأتان .
 sym pathetic ganglia عُقد ودية
 sym pathetic ganglion عقدة ودية
 sym pathetic nerve عَصَب ودّي
 عَصَب من أعصاب الجهاز الودي .
 sym pathetic nervous system الجهاز العَصبي الودي
 sym pathetic, para - نظير الودي ، لا ودي
 sym pathomimetic مُقلّد الودي ، محاكي الودي
 sym physis النقطة الارتفاقية ، ارتفاق الذقن ، النقطة تحت السنية
 النقطة الوسطى للحافة الأمامية للتواء السنخي السفلي ؛ وهي نقطة لقياس الجمجمة .
 sym physis ارتفاق ، وَصَل
 خط الالتحام أو الالتقاء بين عظمين يفصلهما نسيج غضروفي ليفي . الارتفاق الفكي السفلي هو مفصل كبير من نوع الدرّز ذي التعظم بين الغشائي .
 sym physis mandibulae = mandibular = الارتفاق الذقني
 sym physis = sym physis menti ارتفاق الذقن

symphysis, mental = mental	الارتفاق الذقني	synchondrosis speno- occipitalis	الالتحام الغضروفي الوتدي القذالي
symphysis = symphysis menti		synchondrosis sphenopetrosa	الالتحام الغضروفي الوتدي الصخري
symphysis menti =	= ارتفاق الذقن = ارتفاق الفك السفلي	synchronous	مُزامن ، مُتزامن ، متواقت يحدث في نفس الوقت .
symphysis mandibulae =	درز بين الفك السفلي	synclisis = occlusion	انسداد = إطباق مُصطلح متروك لإطباق (Occlusion) .
intermandibular suture	الخط المركزي للذقن ، حيث يندمج نصفا الفك السفلي عند الولادة ؛ يُسمى أيضاً ارتفاق الفك السفلي ، ودرز بين الفك السفلي .	syncope = fainting	غشي فقدان مؤقت للوعي بسبب قلة الأوكسجين الدماغية أو تغيرات في انسياب الدم الدماغية .
symptom	عرض أية دلائل تشخيصية أو دلائل وظيفية للمرض أو تقييم حالة المريض وملاحظة التغيير غير الطبيعي الذي يحدث له للوصول إلى تحديد التشخيص الصحيح للمرض ، أو أي عرض يحس به المريض مثل الألم .	syncope, carotid sinus	غشي الجيب السباتي
symptom, acute	عرض حاد	syncope, vasovagal	غشي وعائتي تيهي ، تناذر الجيب السباتي
symptom, chronic	عرض مزمن	syndesmosis	الاتصال الرباطي ، مرتبط اتصال ليفي بين عظمين . اتصال بين سطحي عظمين بواسطة نسيج ضام يكون الغشاء بين العظمي .
symptom, gingival	عرض لثوي	syndesmotome	قاطع الرباط ، باضع الرباط أداة جراحية تستخدم لقطع ألياف الرباط حول السني .
symptom, oral	عرض فموي	syndesmotomy	بضع الرباط ، شق الرباط ، قطع الرباط قطع ألياف الرباط حول السني قبل قلع السن .
symptomati	أعراض متعلق بعرض أو بمجموعة أعراض للمرض .	syndrome	متلازمة ، متناذر مجموعة أعراض ، تحدث معاً ، تميز أحد الأمراض أو الآفات .
symptomatology	مبحث الأعراض المرضية ، مبحث أعراض المرض	syndrome, aquired immune =	متلازمة عوز المناعة المكتسب = الإيدز
symptomless	عديم الأعراض	deficiency= AIDS	مرض فيروسي ، ينتقل عادة عن طريق الجنس ، يحدث تغيرات في الخلايا اللمفية المصابة تؤدي إلى قصور في المناعة وتهيئ لعدوى تالية تكون شديدة ومميتة ، ظواهره الفموية تشمل داء المبيضات (Candidiasis) ، والطلاء شعري (Hairy leukoplakia) وساركومة كابوزي (Kaposi's sarcoma) .
syn-	(سابقة) اتحاد ، متحد مع ، مشترك مع ، مع ، التحام	syndrome, aglossia- adactylia	متلازمة نقص اللسان والأصابع
synalgia = refrred pain	ألم رجيع ألم في جزء بسبب إصابة أو آفة في جزء آخر بعيد عنه . انظر ألم رجيع (Referred pain) .		الغياب الخلقي أو قلة النمو النسيجي للسان مع قصور النمو النسيجي للتواء السنخي السفلي وغياب الأسنان ، وتراجع الفك السفلي ، وغياب بعض أو كل أصابع اليد وأصابع القدم .
synalgic	متعلق بالألم بعيد المنشأ	syndrome, Costen's	متلازمة كوستن
synanche = cynanche	التهاب الحلق الخانق	syndrome, first arch	متلازمة القوس الأولى
synapse	مشبك اتصال بين الخلايا العصبية لنقل النبضات العصبية من خلية إلى أخرى .		متلازمة خلقية تشمل على فلاح الشفة والحَنك وعُسر التعظم
synaptic	مشبكي ، مقترن ، متشابك متعلق بالاتصال أو التشابك .		
synarthrosis = synarthrodia	مفصل ثابت ، موصول ليفي		
= fibrous joint	التشابك ، مفصل عديم الحركة مفصل ليفي بين عظمين .		
synchilia	التصاق الشفتين انسداد خلقي لفتحة الفم .		
synchondrosis = cartilaginous joint	التحام غضروفي ، اتحاد غضروفي		
	مفصل عظمي مصاب بتكلس داخل الغضروف .		

الفكي الوجهي ، وفرط تباعد الأعضاء ، وتشوهات الأذن
 وكل مشتقات القوس الغلصمية الأولى نتيجة للقصور
 التطوري فيها .

syndrome, hypoglossia - مُتلازمة نقص الأصابع ونقص
hypodactyly = aglossia اللسان = مُتلازمة فقد الأصابع
adactylia syndrome وغياب اللسان

syndrome, temporomandibular joint مُتلازمة المفصل
= Costen's syndrome الفكي الصدغي = مُتلازمة كوستين
synergism تعاون ، مُساندة ، مُؤازرة ، تآزر
 تأثير متبادل بين عقارين يزيد أحدهما من مفعول الآخر .

synergist مُؤازر ، مُعاون ، مُساند
 1- عَصَلَة أو عضو يعمل مع عضو آخر .
 2- عقار يزيد من فعالية عقار آخر .

synergy تآزرية ، تآزر ، تشارك أو اتحاد العمل والتعاون
 تعاون عضلتين أو أكثر للعمل معاً لأداء حركة معينة .

syngeneic = isogeneic متماثل النسيج ، مسانج
synodontia = fusion سن جريبانية ، ازدواج سني =
 التحام ، اندماج ، اتحاد

synostosis = synostosis التصاق عظمي = اتحاد عظمي
synostosis = synostosis التحام عظمي ، اتحاد عظمي ،
 قسط عظمي

synovia = synovial fluid الزليل ، السائل الزليلي ،
 السائل المُزَلَق
 سائل شفاف شبيه بزلال البيض ، يوجد في تجاويف المفاصل
 وأغمدة الأوتار ويفرز بواسطة الغشاء المُفصلي .

synovial زليلي
 متعلق أو مفرز للسائل الزليلي .

synovial capsule محفظة زليلية
synovial fluid = synovia سائل زليلي
 سائل لزج قلوي شفاف يشبه زلال البيض يوجد في
 التجاويف مفصلية وأغمدة الأوتار ، يفرز بواسطة الغشاء
 الزليلي ، وهو الغشاء المبطن لمحفظة المفصل ، ويعمل كمزلق
 للمفصل .

synovial joint مفصل متحرك ، مفصل زليلي
synovial membrane غشاء زليلي
 غشاء يفرز السائل الزليلي ، يبطن الأسطح المتمفصلة وأربطة
 المفاصل .

synovium غشاء زليلي
synthesis تركيب ، تخليق ، صوغ ، اصطناع

synthetic اصطناعي ، تركيب ، تخليقي ، صناعي
synthetic material مادة صناعية
synthetic porcelain filling = حشوة خزفية تخليقية =
silicate cement سليكات الإسمنت
 المصطلح المفضل هو سيليكات الإسمنت (Silicate
 cement) .

synthetic resin راتين تخليقي ، راتين اصطناعي
 أحد المركبات الإصطناعية لمجموعة كبيرة من البلاستيك . في
 طب الأسنان يستعمل متعدد الميثيل ميثاكريليت أكثر من
 الراتين الصناعي .

synthetic wax شمع تخليقي ، شمع مصنع
syphilis الزهري
 مرض تناسلي معد ، ينتشر بالتلامس المباشر مع شخص
 مصاب باللولبية الشاحبة ، يتميز بأعراض وإصابات فموية
 ووجهية .

syphilis, acquired زهري مكتسب
syphilis, congenital الزهري الخلقى ، زهري ولادي
syphilitic glossitis sclerosa التهاب اللسان الزهري المتصلب
syringe محقنة
 أداة تمسك باليد لحقن أو سحب السوائل أو الغازات داخل
 الأنسجة أو الأوعية أو تجاوزيف الجسم .

syringe, air = chip syringe محقنة الهواء
 محقنة تستعمل في الجراحة السنية ، لنفخ هواء بارد أو ساخن
 مضغوط داخل حفرة محضرة أو منطقة في الفم لتجفيفها أو
 لإزالة الفضلات .

syringe, air and water محقنة الهواء والماء
syringe, all-purpose محقنة متعددة الأغراض ، محقنة
 لكافة الأغراض
 محقنة ماصة ، محقنة المص
 محقنة تستعمل لسحب السائل من تجويف أو وعاء ؛ المحقنة
 السننية ذات إمكانية سحب مدك خرطوشة المخدر الموضعي
 تساعد جراح الأسنان ليتحقق من احتمال اختراق وعاء
 دموي ، مما يقلل من احتمال حقن المحلول مباشرة داخل
 مجرى الدم .

syringe, box علبة المحقنة
syringe, cartridge محقنة الخرطوشة
 محقنة توضع فيها خرطوشة معبأة سابقاً تحتوي على كمية
 محددة من محلول التخدير المعقم في شكل خرطوشة
 أسطوانية زجاجية ، تكون مثل هذه المحاقن السننية ذات طرف
 لولبي يثبت فيها محور إبرة الحقن .

syringe, chip = air syringe	محقنة هوائية
نوع من محقنة الهواء ذات فوهة معدنية وانتفاخ بصلي الشكل من مطاط لين ، تستعمل لنفخ الهواء لإزالة الفضلات أثناء المداخلة السنية ، ولجعل منطقة العمل جافة ؛ حل محلها الآن محقنة واحد في ثلاث (هواء مضغوط فقط أو هواء مضغوط مع ماء أو ماء فقط) ، تستعمل أحياناً لغسل منطقة العمل أثناء الجراحة الفموية .	
syringe, dental	محقنة سنية
syringe, disposable plastic =	محقنة بلاستيكية وحيدة
Hunt's syringe	الاستعمال = محقنة هنت
syringe, Higginson's	محقنة هيجنسون
محقنة الكرة المطاطية ذات المجريين لغسل الجروح الوجهية	
	الفكية العلوية
syring, hot air	محقنة الهواء الحار
syring, Hunt's	محقنة طاردة
محقنة معدنية ذات مدك مزود بنابض ، تستعمل للغسيل أو الرّحض .	
syringe, hypodermic	محقنة تحت الجلد
محقنة طروحة عادة ، تستعمل للحقن تحت الأدمة . تصنع بأحجام مختلفة من مادة البلاستيك .	
syringe, impression materials	محقنة مواد الطبقات
محقنة ذات أسطوانة معدنية ، وفوهة قابلة للفصل ومدك ، تستعمل لنقل مزيج مادة الطبع إلى مكان العمل .	
syringe, injection	محقنة للحقن
syringe, paste	محقنة المعجون
syringe, plastic	محقنة بلاستيكية
محقنة ذات أحجام مختلفة تستعمل لنقل المعاجين ومواد أخرى إلى الفم .	
syringe, rubber - base	محقنة مواد الطبع المطاطية
impresion mateial	
syringe, rubber - bulb	محقنة الكرة المطاطية ، محقنة البصلة المطاطية
syringe, spray	محقنة الإرداذ
syringe, three-in-one	محقنة ثلاثة في واحد
محقنة لنفخ الهواء أو الماء أو رذاذ الماء والهواء .	
syringe tips	رؤوس المحقنة
syringe, triple	محقنة ثلاثية
محقنة للهواء والماء والرذاذ (الهواء مع الماء) .	
syringe, water	محقنة الماء

syringe, wax	محقنة الشمع
syrup = syrupus = sharab	شراب
system	1 - جهاز ، جملة ، نظام
مجموعة من الأعضاء تعمل معاً لإنجاز وظيفة أو وظائف معينة .	
	2- طريقة ، أسلوب ، نمط
system, autonomic nervous	الجهاز العصبي المستقل
system, central nervous	الجهاز العصبي المركزي
system, circulatory	الجهاز الدوراني
system, digestive	الجهاز الهضمي
system, masticatory	جملة ماضغة ، جهاز المضغ
system, occlusal	نمط إطباق ، جهاز إطباق
system, parasympathetic nervous	الجهاز العصبي نظير الودي
system, post and core	طريقة القلب والوتد
system, respiratory	جهاز التنفس
system, retentive	أسلوب تثبيت
system, stomatognathic	الجهاز الفموي الفكي
system, sympathetic nervous	الجهاز العصبي الودي
system, vascular	الجهاز الوعائي الدموي
systematic = systemic	1- جهاززي
	2- منهجي ، نظامي
	3- عضوي ، عام
systematic disease	مرض عضوي
systematic examination	فحص منهجي
systematization	تنظيم ، تنسيق
systemic = systematic	بدني ، جهاززي عام ، مجموعي
	1 - متعلق بكل الجسم أو يؤثر فيه
	2- جهاززي ، متعلق بالجهاز
systemic corticosteroid therapy	المعالجة الجهازية
بالستيرويدات القشرية	
systemic circulation	الدوران العام
الجزء من الجهاز القلبي الوعائي ، الذي يحمل الدم المشبع بالأكسجين إلى كل أعضاء وأنسجة الجسم ، ويعود بالدم إلى الوريد الأجوف السفلي أو الوريد الأجوف العلوي ومن ثم إلى القلب .	
systemic fluorides	فلوريد جهاززي
تناول الفلوريدات (Flourides) داخل الجسم عن طريق الماء والطعام والمشروبات	
systole	انقباض

فترة انقباض عَصَلَة القلب في كل نبضة للقلب ، وخاصة
انقباض البطينين .
systole, extra-
systolic
خارجة الانقباض ، انقباضة خارجة
انقباضي
متعلق بالانقباض القلبي .

systolic pressure
syzygial
syzygium = syzygy

الضغط الانقباضي
التحامى ، التثامى ، انقراني
انقران
قبل التكيّس وانتاج الأمشاج .

tab	لُصَاقَة ، عُرْوَة ، لسان ، مَقْبُض صَغير	tachypnoea	تَسْرَع النَفْس
	ما يُلصَق على السطح من ورق وخلافه لاستعماله كمقبض أو ممسك .	tactile	حَسِّي ، لَمْسِي مَتَعَلق بالإحساس باللمس .
tab. = tablet	قُرْص ، حَبَة	tag	عُرْوَة ، طَغْوَة ، علامة ، قائف ، واسم جمْعها عُرَى ، الفِراغات الناتجة عن تخريش السن بالحمض .
	اختصار لقُرص دوائي ، تستعمل في كتابة الوصفة الطبية .	tail	ذَيْل ، ذَنْب ، مُؤخِرَة
tabella = tablet	حَبَة دواء ، قُرْص	tail, dove-	ذَنْب الحمام شكل شبيه بذيل الحمام لتثبيت الحشوة في حفر الصنف الثاني والصنف الثالث والصنف الرابع .
table	سطح ، مستوًى ، صينية ، طاولة ، صفيحة ، مائدة ، منضدة سطح مُستو علوي .	talc	تالِك ، طَلق سيليكات المغنيسيوم .
table, acrylic	مستوى راتيني	talcum powder	مسحوق الطلَق
table arm, bracket	ذراع طاولة معلقة	talon	حَدْبَة وحشية منخفضة على رحي علوية ، المخيلب حَدْبَة وحشية (خلفية) منخفضة على الرحي العلوية ، تكون منخفضة عن بقية حدبات السطح الإطباقى ، وهي امتداد مثلثي خلفي على السطح الإطباقى للرحى العلوية .
table, bracket	طاولة معلقة	talonid	حَدْبَة وحشية منخفضة على رحي سفلية ، المخيلب حَدْبَة وحشية (خلفية) منخفضة على الرحي السفلية ، تكون منخفضة عن بقية حدبات السطح الإطباقى ، وهي امتداد مثلثي خلفي على السطح الإطباقى للرحى السفلية .
	سطح منبسط أملس تحمله دعامة متصلة إما بالحائط أو بالجهاز السني ، هذه الصينية تستخدم لوضع الأدوات المستعملة في المعالجة السنية .	tampon	سدادة ، مدكّة ، صمّام ، دحسة ، دكة
table cover	غطاء سطح صينية الأدوات قطعة من الورق تكون ملونة عادة ، تُفرش على صينية الأدوات المحمولة ، توضع عليها الأدوات السنية التي تستعمل في المعالجة السنية .	tamponing = tamponment	دكّ ، سدّ وقف نزف الجرح بسدّه بالشاش أو خلافه .
table, incisal	سطح قاطع ، مستوى قاطع	tangent	مماس
table, incisal guide	سطح المرشدة القاطعية	tank	حَوْض ، وعاء ، صَهريج
table, occlusal	اللوحة الإطباقية ، سطح إطباقى 1- السطح الإطباقى الكلي للأرحاء والضواحك . 2- السطح الإطباقى الكلي البدلة السنية الكاملة أو البدلة السنية النزوعة .	tank, developer = processing tank	حوض التطهير وعاء يحتوي على محلول تطهير الأفلام الشعاعية .
table, tracing	لوحة الرسم	tantalum	تانталوم عنصر فلزي - معدن صلب لا يتآكل أبيض فضي يستخدم في تصنيع الأدوات الجراحية .
tablets	حُبُوب ، أقراص مفردها حبة أو قُرْص .	tap	1- بزل ، تصريف السوائل 2- حنفية ، صنبور .
tablets, antiseptic	أقراص مطهرة	tap water	ماء الحنفية ، ماء الصنبور
tablets, disclosing	أقراص كاشفة مادة ملونة أو صابغة توضع على سطح السن كحبة للمضغ ، فتلتصق باللويحة وأي رواسب أخرى على سطح السن ، وتعطيها لوناً مميزاً عن لون سطح ميناء السن الأبيض .	tape	شريط
tablets, mouth wash	حُبُوب للغسول الفموي	tape, dental	شريط سني ، خيط سني
tachy -	(سابقة) سريع ، متسارع ، تسارع ، السرعة	tape, un waxed	شريط غير مشمّع
tachycardia	تسرع القلب سرعة النبض القلبي الزائدة عن المعدل من الطبيعي وهو 72 نبضة في الدقيقة .		

tape, waxed شريط شمعي ، شريط مشمع

taper 1 - مستدق الطرف ، يستدق ، يصبح مستدق الطرف
2 - مدرج ، يتناقص تدريجياً
يصبح تدريجياً مستدق الطرف ، كما في السنابل أو الأدوات القاطعة أو إبر مداواة الأسنان اللبية .

tapered blackout tool أداة سد الغُور المستدقة
أداة ماسحة مصممة لتطبيق كمية محدّدة صغيرة من الشمع على القالب النهائي .

tapering arch قوس ضيقة مستدقة ، قوس مبرية

tapinocephalic مطبّن الرأس
ذوقمة منخفضة ومسطّحة للجمجمة .

tapinocephaly = tapeinocephaly تطبّن الرأس

tapir mouth فَم التابير ، فَم مستدق
حالة تتميز بشفاه غليظة مرتخية تشبه فم حيوان التابير (حيوان أمريكي استوائي شبيه بالخنزير) نتيجة ضمور العَصَلَة المستديرة الفموية .

tapping 1 - قَرع ، نُقر
2 - بَزَل السائل

target هدف ، شيء مستهدف
(في التصوير الإشعاعي) : الجزء من المصعد (القطب الموجب) الذي تتجه إليه الإلكترونات بسرعة عالية لينتج عنها أشعة سينية وحرارة ، في أنبوب الأشعة السنية يكون الهدف مصنوعاً من التنجستين .

target - to - film distance = TFD بُعد الفيلم عن الهدف
انظر بُعد الفيلم عن البؤرة (Focus-to-film distance) .

tarnish كَمَد ، كُموذ
فقد لمعان سطح المعدن .

tarnishing تَكَمَد

tartar = dental calculus دُردي
رواسب صفراء أو خضراء على الأسنان ؛ مصطلح متروك .
انظر قلع .

tartaric acid حَمض الطَرطريك

taste 1 - ذوق ، يتذوق ، حاسة الذوق
2- مَدّاق ، طعم
الإحساس الناتج عن تنبيه نهايات العصب الذوقي في اللسان بالمواد الكيميائية الموجودة في محلول . توجد أربعة أنواع أساسية للتذوق : الحلو ، والحامض ، والمر ، والمالح ؛ كل المذاقات الأخرى تكون مركّبة من اثنين أو أكثر من هذه الأنواع .

taste buds = taste organs البراعم التذوقية = الأعضاء الذوقية
مجموعة من الخلايا في حزم تشكل حليمات توجد على سطح اللسان ، والحنك الرخو ، ولسان المزمار ، وبحجم مجهري في الطيات اللسانية . يقال أن عددها 9,000 ، وهي أكثر عدداً في الأطفال عن البالغين ، وتوجد منظمرة في النسيج الظهاري ذي الخلايا المطبقة في الحليمات الفطرية والحليمات المحوّطة (الكأسية) للسان . تحوّل الأطراف العصبية في براعم التذوق التنبيه الكيميائي من المحلول إلى نبضات عصبية لنقلها إلى الدماغ . براعم التذوق في ثلثي اللسان الأماميين تتصل أليافها العصبية بالعصب اللساني وبراعم التذوق في الثلث الخلفي تتصل أليافها العصبية بالعصب البلعومي اللساني .

taste cells خلايا ذوقية

taste pores مسام ذوقية

tasteless بلا مذاق ، بلا طعم ، عديم الطعم ، عديم المذاق

tattoo وشم
علامة ثابتة على الجلد أو المخاطية ترسم بواسطة الوخز الإبري للجلد وإدخال الصبغ المناسب ، انظر أيضاً وشم ملغمي (Amalgam tattoo) .

tattoo, amalgam وشم ملغمي
منطقة متلونة على الأنسجة الفموية نتيجة دخول مواد حشو الأملغم في الأنسجة ، قد يكون تلوناً أسود أو تلوناً بنياً .

tattooing وشم ، توشيم ، الدق

taurodontia أسنان الثور ، أسنان ذات تيجان كبيرة
أسنان ناتجة عن اضطراب وراثي ، تتصف بتيجان كبيرة وحجرات لبية كبيرة ممتدة ، وجذور قصيرة .

taurodontism أسنان ثورية ، أسنان ثيرانية ، أسنان الثور
أسنان ذات تيجان كبيرة الحجرات اللبية فيها ممتدة على حساب جذور قصيرة .

T- band مسندة في شكل T

T- band matrix technique طريقة مسندة الطوق بشكل حرف T

طوق معدني ذو بروز في طرفه بشكل T يشبه الأذن ، هذا البروز يثنى حول الطوق بعد أن يتم وضع المسندة حول السن (يمكن وضع أوتاد بين الطوق والأسنان المجاورة) .

T- bar clasp مشبكة تاجية بشكل حرف T
انظر مشبكة (Clasp) .

t.d.s = ter in die summendus = يؤخذ ثلاث مرات يومياً
(لاتينية)
تستعمل في كتابة الوصفة الطبية .

tear	دَمْعَة ، يمزق ، يتمزق ، مزقة	teeth abrasion	انسحاح الأسنان زوال الحديبات بالانسحاح نتيجة استخدامها .
teaspoon	ملعقة شاي (5 مل)	teeth, accessorial	أسنان مضافة ، أسنان ثانوية الأسنان الدائمة التي ليس لها أسنان لبنية سلفية .
technic = technique	تقنية ، صناعة ، أسلوب تقني ، طريقة	teeth, anatomic	أسنان تشريحية 1- أسنان صناعية تماثل تماماً الشكل التشريحي للأسنان الطبيعية . 2- أسنان ذات حديبات مؤنفة أو حديبات مستديرة على أسطحها الإطباقية ، تنطبق مع الأسنان الطبيعية أو الأسنان الصناعية المقابلة لها .
technical	تقني ، صناعي ، صُنعي	teeth, anterior	أسنان أمامية الأسنان الموجودة في مقدمة الفم وهي القواطع والأنياب .
technician	فني ، تقني انظر فني أسنان (Dental technician) .	teeth articulation	تمفصل الأسنان
technician, dental	فني سني ، تقني الأسنان صانع التعويضات السنية .	teeth, artificial	أسنان إصطناعية ، أسنان صناعية
technician, laboratory	تقني مختبري	teeth, ciliform	أسنان هندية ، أسنان شعرية أسنان رفيعة متراسة بجانب بعضها ، مثل أسنان بعض الأسماك .
technique = technic	صناعة ، تقنية ، طريقة ، أسلوب تقني	teeth, cross-bite	أسنان متصالبة الإطباق أسنان خلفية علوية حديباتها الشدقية تنطبق في حفر الأسنان السفلية .
technique alloy	خليطة تقنية انظر خليطة الطالب (Student's alloy) .	teeth, cross- pin	أسنان بدبوس متصلب أسنان صناعية تثبت بواسطة دبابيس متعامدة (أي بزواية قائمة) مع المحور الطولي لها .
technique, Begg's	طريقة بيچ انظر طريقة بيچ (Begg's appliance) .	teeth, crowded	أسنان مزدحمة أسنان متراسة على نحو غير مريح .
technique, brush	طريقة الفرشاة	teeth, cusplless	أسنان عديمة الحديبات ، أسنان بلا حديبات أسنان بدون حديبات بارزة على السطح الإطباقية .
technique, double investing	طريقة الكسو المزدوج	teeth, deciduous	أسنان ساقطة ، أسنان زائلة ، أسنان لبنية الأسنان الأولى التي تبرغ في الفم ، وتسقط بعد ذلك لتحل محلها الأسنان الدائمة .
technique, edgewise	الطريقة ذات الجانبين انظر الطريقة ذات الجانبين (Edgewise appliance) .	teeth, flared	ميل أمامي للسنن ، ميل سني أمامي مصطلح يستخدم للدلالة على البروز الشاذ للأسنان الأمامية عن وضعها الطبيعي
technique, impression	طريقة الطبع ، أسلوب الطبع	teeth, fused	أسنان مُندمجة أسنان ، خاصة القواطع ، تندمج مع بعضها أثناء النمو وتبرغ في الفم كسن واحدة كبيرة .
technique, intra- oral	الطريقة داخل الفم	teeth, geminated	أسنان توأمية ، أسنان مزدوجة
technique, labiolingual	الطريقة الشفوية اللسانية انظر جهاز شفوي لساني (Labiolingual appliance) .	teeth, Hutchinson's	أسنان هتشنسون تشوه تاج السن نتيجة الإصابة بالزهري الوراثي .
technique, "lost wax" casting	طريقة الصب «يفقد الشمع»		
technique, long cone	طريقة المخروط الطويل		
technique, Nealon's = brush technique	طريقة نيلون = طريقة الحشو بالفرشاة		
technique, twin wire	طريقة السلك المزدوج انظر طريقة السلك المزدوج (Twin appliance) .		
technology	علم التقنية ، علم الصناعة ، تكنولوجيا ، التقانة		
technology, dental	1- التكنولوجيا السنية ، علم التقنيات السنية 2- مصطلحات سنية		
tectocephalia	رأس زورقي		
tectocephalic	زورقي الرأس ، ذو رأس زورقي		
tectocephaly = scaphocephalism	تزورق الرأس		
tectonic	متعلق بالإستعاضة الصناعية ، ترقيعي متعلق بجراحة التجميل أو التعويض التجميلي .		
tedious	مُضجر ، مُمل		
teeth	أسنان جمع سن ، وهو عضو المضغ .		

teeth irrigator	مرواء الأسنان	teeth, upper	أسنان علوية
teeth ligation	ربط الأسنان	teeth, wisdom	أسنان العقل
teeth, metal - insert	أسنان مسلحة بالمعدن	teeth, zero-degree	أسنان بلاحديبات
	أسنان تحتوي حواف قاطعة معدنية على أسطحها الإطباقية .		أسنان خلفية صناعية ليس لها زاوية حَدْبَة بالنسبة للسطح الإطباقية الأفقي .
teeth, milk = deciduous	أسنان لبنية = أسنان ساقطة ،	teething	تسنين ، إثغار ، إسنان ، بُزوغ الأسنان ، ظُهور الأسنان
teeth	أسنان مؤقتة ، أسنان مفقودة		عملية بُزوغ الأسنان اللبنية عند الأطفال .
teeth, nonanatomic	أسنان غير تشريحية ، أسنان لا تشريحية	teething complications	مضاعفات الإثغار
	أسنان صناعية أسطحها الإطباقية ليست تشريحية لتحسين وظيفتها الماضية .	teething ring	حلقة التسنين
teeth, overlapping	أسنان مُتراكبة		حلقة مطاطية أو بلاستيكية يعض عليها الرضيع أثناء بُزوغ الأسنان اللبنية .
teeth, permanent = second dentition	أسنان دائمة = أسنان ثانية	tegmen	غطاء ، سَقيف ، سَقف
teeth, plastic	أسنان بلاستيكية	tegmen cranii = calvaria	غطاء القحف ، القبة
	أسنان صناعية مصنعة من الراتين العضوي .	tegmen tympani = tegmen antri	سَقيف الطبل
teeth, posterior	أسنان خلفية		الحاجز العظمي الذي يفصل الجيب الطبلي عن التجويف الدماغي .
	الأرجاء والضواحك .	tegmental	غطائي ، سَقيفي
teeth, primary = deciduous teeth	أسنان أولية = أسنان ساقطة ، أسنان زائلة	tegumental	جلدي ، سَقيفي ، لحافة ، غطائي
teeth, rake	أسنان ممشطية ، أسنان متباعدة ، أسنان مشطية	telalgia = referred pain	ألم بعادي ، ألم رجيع ، ألم بعيد
	صفة للأسنان المتباعدة عن بعضها بمسافات غير طبيعية .		ألم بعيد عن مكان الإصابة .
teeth scaler	مَقْلَح الأسنان ، مَقْلحة الأسنان	telangiectasia - telangiectasis	توسّع الأوعية الشعرية ، توسّع الشعيرات
	أداة إزالة القلح والرواسب الجيرية عن أسطح الأسنان .		توسّع الشعيرات الدموية والشرابين الصغيرة مكونة نوعاً من الورم الوعائي .
teeth, scalpirform	أسنان إزميلية الشكل	telangiectatic	متعلق بالشعيرات المتوسعة
	أسنان قاطعة تشبه الإزميل كأسنان القوارض ، تستعمل في القطع والقرض .		متعلق بتوسع الأوعية الشعرية .
teeth, sectorial	أسنان قاطعة	telangiosis	داء الشعيرات
	أسنان قاطعة مثل أسنان الحيوانات آكلة اللحوم (الواحم) .	tele-	(سابقة) بُعادي ، عن بُعد ، نهاية
teeth set	مجموعة الأسنان	teleradiography	تصوير شعاعي بُعادي
teeth, setiform = ciliiform teeth	أسنان هُلبية الشكل		طريقة تصوير المريض إشعاعياً من مسافة 6 قدم .
teeth, spaced	أسنان متفرقة	telescopic	مُضاعف ، مُتداخل ، متراكب
teeth, straight-pin	أسنان مستقيمة الدبابيس		ذو أقسام متداخلة في بعضها .
	أوجه أسنان خَزَفية مثبت بها دبوس عمودي للتثبيت .	telescopic crown	تاج مضاعف ، تاج متداخل
teeth, succedaneous	أسنان لاحقة ، أسنان تالية		معدني مزدوج ، مكون من تاجين مخروطيين ، يستقر أحدهما على الآخر . انظر تاج (Crown) .
	الأسنان الدائمة التي تحل محل الأسنان الساقطة .	telescoping cross bite	إطباق متصالب مقصبي
teeth, temporary	أسنان مؤقتة		(في تقويم الأسنان) : عضه متصالبة لسانية كلية للقوس السنية السفلية .
teeth, tube	أسنان أنبوبية	telescopy	تنظير عن بعد
	أسنان صناعية ذات فتحة أسطوانية تمتد بطول السن ، يدخل فيها دبوس أو وتد لتثبيتها في قاعدة البدلة السنية الثابتة أو النزوعة) .		

television	1- رؤية عن بُعد 2- الرائي ، تلفاز 3- تكلفة
temper	1- يَسْقِي ، يُصَلِّب ، يُقَوِّي ، يُقَسِّي سقاية المعدن . 2- يُلِين ، يُعَدِّل ، تَقْسِيَة جَعَلَ المعدن صلباً ومرناً بواسطة التسخين والتبريد المتتالي . 3- طَبَعَ و مزاج
temperate	مُعتدل
temperature	درجة حرارة
	1 - مقدار درجة السخونة والبرودة المقاس بأحد مقاييس الحرارة المتعددة . 2- حالة الحمى ؛ درجة حرارة الفم الطبيعية لشخص في وقت الراحة هي 37 درجة مئوية أو 98.6 درجة فهرنهايت .
temperature, body	درجة حرارة الجسم ، درجة حرارة البدن
temperature, casting	درجة حرارة الصب
temperature, softening	درجة حرارة التلين
tempered	1- مسقى ، مقسى 2- مخفف ، مُلطَّف
tempering	سقاية ، سَقْي ، تَقْسِيَة تَصْلِيْب و تَقْسِيَة المعادن بواسطة التسخين ثم التبريد .
template = templet	1 - معيار ، مقياس 2- صَفِيْحَة تَنْضِيْد الأَسْنَان ، مرصاف نموذج ذو سطح منحن أو نموذج ذو سطح منبسط ، يستخدم للمساعدة في رصف وتَنْضِيْد الأَسْنَان . 3- نموذج معيار
template, occlusal	مرصاف إطباقِي
template, surgical	مرصاف جِراحي قَموي قاعدة من الراتين اللدن رقيقة وشفافة تصنع كنسخة مطابقة للسطح النسيجي للبدلة السنية المباشرة ، وتستخدم في التشكيل الجراحي للتتوء السنخي حتى يتطابق مع البدلة السنية المباشرة .
temple = tempora	صدغ الجزء المنبسط من الرأس فوق القوس الوجنية وأمام الأذن .
templet = template	1 - معيار ، مقياس 2- صَفِيْحَة تَنْضِيْد الأَسْنَان 3- نموذج معيار
temporal	صُدغي متعلق بالصدغ أو بجانب الرأس أو العظم الصُدغي .

temporal artery	الشريان الصُدغي يغذي اللقافة الصُدغية والعظم الوجني ، إلخ . يتفرع إلى ثلاثة فروع : الشريان الصُدغي الغائر (Deep temporal artery) ، والشريان الصُدغي الأوسط (Middle temporal artery) ، والشريان الصُدغي السطحي (Superficial temporal artery) ، انظر مدخل عضلة صُدغية (Temporalis) .
temporal bone	العظم الصُدغي عظم الصدغ على جانبي الرأس المكون لجزء من قاعدة الجمجمة وجزء من الخد ؛ يحاط بالعظم الجبهي والعظم الجداري والعظم القذالي والعظم الوندي ويكون مجرى السمع الظاهر ممراً يخترق العظم الصُدغي (يعرف بثقبة الأذن) ويصل إلى الأذن الداخلية ؛ يقع العظم المكون للتتوء الخشائي المحتوي على الفراغات الهوائية خلف وأسفل كل مجرى .
temporal crest	العُرف الصُدغي
temporal fossa	الحفرة الصُدغية انخساف على جانبي الجمجمة ، يحتوي العَضَلَة الصُدغية .
temporal ligament	رباط صُدغي
temporal muscle	العَضَلَة الصُدغية عَضَلَة مَضغ مروحية الشكل متصلة بالعظم الصُدغي والتتوء المنقاري للفك السفلي ، تعمل على غلق الفم وتراجع أو تقدم الفك السفلي . يعصبها الفرع الفكي السفلي من العصب مثلث التوائم . انظر مدخل عَضَلَة صُدغية (Temporalis) .
temporal process	الناتئ الصُدغي الزاوية الخلفية للعظم الوجني التي تتمفصل مع النتوء الوجني للعظم الصُدغي .
temporal region	الناحية الصُدغية ، منطقة الصدغ
temporal space abscess	خُراج الباحة الصُدغية
temporal tendon	وتر صُدغي
temporalis	العَضَلَة الصُدغية ، صُدغي
temporalis muscle	العَضَلَة الصُدغية
temporalis profund nerve	العصب الصُدغي الغائر «عميق» يعصب العضلات الصُدغية .
temporary	مؤقت ، وِقتي
temporary ankylosis	قسط مؤقت
temporary base =	قاعدة مؤقتة = صَفِيْحَة قاعدية =
baseplate	قاعدة = قاعدة تسجيل = قاعدة التجريب

مادة مؤقتة تمثل قاعدة البدلة السنية تستخدم لتسجيل علاقة الفك السفلي بالفك العلوي أو تسجيل العلاقة الفكية من أجل تنضيد الأسنان .

temporary bridge جسر مؤقت
temporary cement إسمنت مؤقت
temporary crown تاج مؤقت
انظر تاج (Crown) .
temporary crown and bridge resin تاج وجسر مؤقت
أكريليكي
temporary denture = interim بدلة سنية مؤقتة
denteure = provisional denture

جهاز تعويضي سني يستخدم لفترة قصيرة من أجل توفر الناحية الجمالية والمضغ والدعم الإطباق أو من أجل تدريب المريض على تقبل البديل الصناعي للأسنان الطبيعية المفقودة ، حتى يتم الاختيار الأمثل للمعالجة التعويضية النهائية . انظر البدلة السنية التجريبية (Trial denture) .

temporary denture base قاعدة البدلة السنية المؤقتة
temporary filling حشوة مؤقتة
temporary post crown تاج مونت مؤقت ، تاج ذو وتد مؤقت
انظر تاج (Crown) .

temporary prosthesis تعويض مؤقت ، بدلة مؤقتة
temporary pulpal anoxia عوز الأكسجين المؤقت بلب السن
temporary stopping سد مؤقت ، حشوة مؤقتة
temporo- (سابقة) صُدغ ، صُدغي
سابقة تعني الصُدغ أو العظم الصُدغي .

temporoauricular صُدغي أذني
temporofacial صُدغي وجهي
متعلق بالعظام الصُدغية والعظام الوجهية .

temporofrontal صُدغي جبهي
temporohyoid صُدغي لامي
متعلق بالعظم الصُدغي والعظم اللامي .

temporomalar صُدغي وجني
temporomandibular =TM فكي صُدغي ، صُدغي
فك - سفلي

متعلق بالعظم الصُدغي والفك السفلي أو المفصل الفكي الصُدغي .

temporomandibular ankylosis قسط المفصل الصُدغي فك - سفلي

temporomandibular arthrosis فصال المفصل الصُدغي
فك - سفلي

temporomandibular articular disc قرص المفصل الفكي
الصُدغي

temporomandibular articulation المفصل الفكي
الصُدغي

التمفصل العظمي بين الفك السفلي والعظام الصُدغية ، وفي المفصل الفكي الصُدغي الأيمن والأيسر .

temporomandibular dislocation خلع المفصل الفكي
الصُدغي

temporomandibular disorder = اضطراب المفصل الفكي
الصُدغي = اعتلال

temporomandibular dysfunction المفصل الفكي الصُدغي
temporomandibular disturbance اضطراب المفصل
الفكي الصُدغي

temporomandibular dysfunction = اختلال الوظيفة
الفكية الصُدغية
TMD

temporomandibular fossa الحفرة الصُدغية للفك السفلي

temporomandibular joint = TMJ المفصل الفكي الصُدغي

تمفصل رأس لُقمة الفك السفلي في الجوف العنابي للعظم الصُدغي ، وهو أحد مفصلين يقعان على جانبي الرأس ؛ مكوناته العظمية هي : لُقمة الفك السفلي والحفرة الحَقانية أو الحفرة المفصالية للعظم الصُدغي . ينقسم المفصل إلى تجويفين بواسطة قُرص غضروفي ليفي منبسَط يقع بين السطحين العظميين . تلتف محفظة ليفية مرنة حول المفصل ، مثبتة بالعظم الصُدغي في نهاية الحفرة المفصالية والنتوء المفصلي ، وتمتد مثل الغطاء فوق رأس لُقمة الفك السفلي ، لترتكز على عنق الفك السفلي . تقوى المحفظة بشريط ليفي مقوى جانبياً - يعرف بالرباط الجانبي . المحفظة ، وليس القُرص أو السطح العظمي ، مبطنة بغشاء زليلي ناعم لامع يفرز السائل الزليلي المزلق ليملاً تجويفي المفصل . قُرص التمثفصل يتقوَّب حول شكل رأس اللقمة المستدير من ناحية السطح السفلي لها والحفرة المفصالية ونتاج العظم الصُدغي من الأعلى . ترتكز العَصَلَةُ الجناحية الوحشية في قُرص التمثفصل والمحفظة الليفية وعنق اللقمة . وعندما تتقلص ، يتحرك رأس اللقمة والقُرص معاً لينزلقا إلى الأمام على النتوء . يحدث خلع المفصل حينما يتحرك أبعد من ارتفاع النتوء .

temporomandibular joint arthritides التهاب المفصل
الفكي الصُدغي

temporomandibular joint capsule محفظة المفصل الفكي الصدغي

temporomandibular joint اختلال وظيفة المفصل الفكي الصدغي = temporomandibular dysfunction = temporomandibular joint dysfunction syndrome = اختلال وظيفة المفصل الفكي الصدغي = متلازمة كوستين Costen's syndrome

اضطراب وحيد الجانب أو ثنائي الجانب لوظيفة المفصل الفكي الصدغي الطبيعية ، وحدوث الطقطة أو الفرقة ، أو تيبس المفصل ، وورم وألم بالمفصل ، ومناطق ألم بالوجه والرقبة وعضلات المضغ ؛ تعرف أيضاً بمتلازمة الاختلال الوظيفي للمفصل الفكي الصدغي (Temporomandibular joint dysfunction syndrome) أو متلازمة كوستين (Costen's syndrome) .

temporomandibular joint فرط حركة المفصل الصدغي hypermobility

temporomandibular joint متلازمة المفصل الفكي الصدغي = Costen's syndrome = كوستين كوستين

تشمل الأعراض المختلفة من عدم الراحة أو الانزعاج ، والألم بسبب فقد البعد العمودي ، أو سوء الإطباق الخلفي أو أي نوع آخر من سوء الإطباق ، أو الكزاز الفكي ، أو التشنج العضلي ، أو التهاب المفصل أو إصابة مباشرة للمفصل الفكي الصدغي .

temporomandibular joint system الجهاز المفصلي الفكي الصدغي

temporomandibular ligament الرباط الفكي الصدغي

temporomandibular luxation خلع المفصل الفكي الصدغي

temporomandibular meniscus هلالة المفصل الصدغي الفكي

temporomandibular pain = ألم المفصل الفكي الصدغي = dysfunction syndrome = متلازمة الاختلال الوظيفي = myofacial pain - متلازمة الاختلال الوظيفي المؤلم dysfunction الوجهي العضلي

temporomandibular subluxation خلع المفصل الفكي الصدغي الجزئي

temporomaxillary صدغي فك - علوي

متعلق بالعظم الصدغي أو المنطقة الصدغية والفك العلوي .

temporo- occipital صدغي قذالي

temporoparietal صدغي جداري

temporoparietal muscle العضلة الجدارية الصدغية

عضلة تشد فروة الرأس . انظر عضلة جدارية صدغية (Temporoparietalis) .

temporopontile صدغي جسري

temporosphenoid صدغي وتدي

متعلق بالعظم الصدغي والقوس الوجنية للعظم الوجني .

temporozygomatic صدغي وجني

tenaciou متمسك ، كزج ، متماسك

tenacious film غشاء متماسك

tenacity تماسك ، متانة ، استعصاء ، تماسك

tendency 1 - نزعة ، ميل ، انحياز 2 - هدف

tender 1 - حساس ، سريع التأثير ، غطاء ، ممض 2 - ألم اللمس أو ألم الضغط ، موجه عند اللمس ، ممص

tenderness ممض ، إيلام

tendinoplasty ترميم الوتر ، رأب الوتر

tendinous وتري

متعلق بالوتر أو منسوب إليه .

tendon وتر

نسيج ضام ليفي ؛ شريط أبيض متين من النسيج الضام يحتوي أساساً على ألياف كولاجينية ، يصل الألياف العضلية بالعظم أو بأي بنى أخرى .

teno- (سابقة) وتر

tenon 1 - لسان

أي بروز يدخل في نقرة أو فجوة ليشكل المفصل .

2- وتد ، دبوس

دبوس أو وتد يستخدم لتثبيت تاج صناعي في جذر السن .

tensile شد

tensile strength قوة الشد

tensile stress إجهاد الشد

القوة الداخلية المبذولة التي تقاوم تطاول المادة في الاتجاه الموازي لاتجاه الشد .

tensile test اختبار الشد

tension 1 - توتر

2- جر ، جذب

tension, interfacial surface التوتر بين السطوح

توتر أو مقاومة انفصال سطحين متلاصقين تماماً بينهما غشاء من سائل (مثل : غشاء رقيق من اللعاب بين قاعدة البدلة السنية والأسجة) .

tension, surface	توتر سطحي ، التوتر السطحي	terminal bars	عوارض انتهائية
tensor	عَضَلَة شَاة ، عَضَلَة مُوتَرَة	terminal hinge position	وَضْعِيَّة الرِّزَّة الِانْتِهَائِيَّة
tensor muscles	عَضَلَات شَاة ، عَضَلَات مُوتَرَة		وَضْعُ الْفَكِ السِّفْلِيِّ بِالنِّسْبَةِ لِلْفَكِ الْعُلْوِيِّ بِحَيْثُ يَتِمُّ إِنْحَاذُ الْحَرَكَةِ الْمُحَوَّرِيَّةِ الْبَكْرِيَّةِ .
tensor palate glossopalatine muscle	العَضَلَة اللِّسَانِيَّة الحَنَكِيَّة الْمُوتَرَة	terminal jaw relation record	سِجَلُ الْعِلَاقَةِ النَّهَائِيَّةِ لِلْفَكَيْنِ
tensor palate palatopharyngeal muscle	العَضَلَة الحَنَكِيَّة الْبَلْعُومِيَّة الْمُوتَرَة		تَسْجِيلُ عِلَاقَةِ الْفَكِ السِّفْلِيِّ مَعَ الْفَكِ الْعُلْوِيِّ عِنْدَ الْبَعْدِ الْإِطْبَاقِيِّ الْعَمُودِيِّ وَفِي الْعِلَاقَةِ الْمَرْكَزِيَّةِ .
tensor palati muscle	العَضَلَة الْمُوتَرَة لِلْحَنَكِ	terminal lingual sulcus	الْأَخْدُودُ اللِّسَانِي النَّهَائِي
tensor tympani muscle =	العَضَلَة الْمُوتَرَة لِلطَّبَلَةِ		شَقٌّ ضَحَلٌّ عَلَى الْجِزْءِ الْخَلْفِيِّ مِنْ ظَهْرِ اللِّسَانِ يَمَيِّزُهُ عَنِ جَذْرِ اللِّسَانِ .
tensor muscle of tympanum		terminal nerve	عَصَبٌ انْتِهَائِي
tensor veli palatini muscle =	العَضَلَة الْمُوتَرَة لِشَرَاخِ الحَنَكِ		يَعَصَبُ الْحَاجِزِ الْأَنْفِيِّ . انظُرْ مَدْخَلَ عَصَبِ نِهَائِيِّ (Terminalis) .
tensor muscle of palatine velum	عَضَلَةٌ تُوتَرُ الحَنَكُ الرِّخْوُ وَتَفْتَحُ الْقَنَاةَ الْبَلْعُومِيَّةَ الطَّبَلِيَّةَ .	terminal sulcus	تَلَمُّ انْتِهَائِي
tensorius nerve	العَصَبُ الحَنَكِيُّ	terminal teeth	أَسْنَانٌ آخِرِيَّة
	يعصب سحايا الدماغ .	terminal vein = V.thalamostriata	الْوَرِيدُ الْانْتِهَائِيُّ =
tentorium cerebelli	خِيْمَةُ المَخِيخِ	superior	الْوَرِيدُ الْمَهَادِي الْمَخْطُطِي الْعُلْوِي
	(الْأَمُّ الْجَافِيَّةُ بَيْنَ المَخِ وَالْمَخِيخِ)	terminology	عِلْمُ الْمَصْطَلَحَاتِ
ter in die = t.i.d	ثَلَاثُ مَرَّاتٍ يَوْمِيًّا (لَاتِينِيَّة)	ternary alloy = high copper	خَلِيطَةٌ ثَلَاثِيَّةٌ = خَلِيطَةُ الْأَمْلَمِ
	تَسْتَعْمَلُ فِي كِتَابَةِ الوَصْفَةِ الطَّبِيَّةِ وَاحْتِصَارِهَا t.i.d .	amalgam alloy	عَالِيَةُ النِّحَاسِ
ter in die summendus = t.d.s	يُؤْخَذُ ثَلَاثُ مَرَّاتٍ يَوْمِيًّا (لَاتِينِيَّة)		مِصْطَلَحٌ قَدِيمٌ لَخَلِيطَةِ الْأَمْلَمِ عَالِيَةِ النِّحَاسِ . انظُرْ خَلِيطَةَ ، سِبِيكَةِ (Alloy) .
	تَسْتَعْمَلُ فِي كِتَابَةِ الوَصْفَةِ الطَّبِيَّةِ وَاحْتِصَارِهَا t.d.s .	terra alba = kaolin	تَرَابٌ أَبْيَضٌ ، طِينٌ أَبْيَضٌ =
terata, terato-	(سَابِقَةٌ) مَسْخُحٌ ، مَسْخِيٌّ ، شَاذٌ		غَضَارٌ ، كَاوَلِينٌ ، سِيلِيكَاتُ الْأَلُومِينِيُومِ
teratoblastoma	وَرْمٌ أَرُومِيٌّ مَسْخِيٌّ		انظُرْ غَضَارٌ ، كَاوَلِينٌ (Kaolin) ، سِيلِيكَاتُ الْأَلُومِينِيُومِ .
teratoid tumour	وَرْمٌ مَسْخِيٌّ الشَّكْلِ	tertiary syphilis	الزَّهْرِي الثَّلَاثِي
teratology	مَبْحَثُ الْمَسْخِيَّاتِ أَوْ التَّشَوُّهَاتِ	test	اِحْتِبَارٌ ، تَحْرُّقٌ ، فَحْصٌ
	فِرْعٌ مِنَ الْبَاثُولُوجِيَا وَعِلْمُ الْأَجْنَةِ يَخْتَصُّ بِالتَّطَوُّرِ الشَّاذِّ وَالتَّشَوُّهَاتِ الْخَلْقِيَّةِ .		أَيَّةُ عَمَلِيَّةٍ مَخْبَرِيَّةٍ أَوْ سَرِيرِيَّةٍ ، تَجْرَى بِغَرَضِ تَحْدِيدِ الْحَالَةِ الْفِيْزِيُولُوجِيَّةِ أَوْ الْحَالَةِ الصَّحِيَّةِ لِلشَّخْصِ .
teratoma	وَرْمٌ عَجَائِبِيٌّ ، وَرْمٌ مَسْخِيٌّ ، وَرْمٌ جَنْبِيٌّ	test cavity	حُفْرَةٌ اِحْتِبَارٌ
	وَرْمِيٌّ حَدَثَ أحياناً فِي الحَنَكِ ، يَنْشَأُ عَنْ أَكْثَرِ مَنْ طَبَقَةُ جَرْتُومِيَّةٍ وَاحِدَةٍ ، وَيَحْتَوِي عَلَى شَعْرٍ . وَأَسْنَانٍ ، إِخ .		اِحْتِبَارٌ تَشْخِيصِيٌّ سَنِيٌّ يَسْتَعْمَلُ عِنْدَمَا تَعَجِزُ الْاِحْتِبَارَاتُ الْحَيَوِيَّةُ الْآخَرَى فِي تَحْدِيدِ حَيَوِيَّةِ السِّنِّ ؛ يَتِمُّ اِحْتِبَارُ حَيَوِيَّةِ لُبِّ السِّنِّ بِحَفْرِ حُفْرَةٍ صَغِيرَةٍ فِي الْعَاجِ مَعَ مَلاحِظَةِ الْإِسْتِجَابَةِ الْأَمِيَّةِ .
teratomatous	مَسْخِيٌّ ، عَجَائِبِيٌّ	test, palpation	الِاِحْتِبَارُ بِالْمَمْسِ ، الْفَحْصُ بِالْجَسِّ
	مَتَعَلِّقٌ بِالْوَرْمِ الْمَسْخِيِّ (Teratoma) .		اسْتِخْدَامُ حَاسَةِ الْمَمْسِ مِنْ خِلَالِ أَطْرَافِ الْأَصْبَاعِ لِفَحْصِ الْأَنْسِجَةِ لِلْأَغْرَاضِ التَّشْخِيصِيَّةِ (مِثَالٌ : لِتَحْدِيدِ صَلَابَةِ أَوْ لِيُونَةِ أَوْ نَعُومَةِ أَوْ خَشُونَةِ أَوْ حَرَارَةِ السِّطْحِ ، الْخ) كَمَا فِي تَشْخِيصِ مَرَحَلَةٍ مِنَ الْخِرَاجِ الْجَذْرِيِّ الْحَادِّ .
term	1- مِصْطَلَحٌ	test paper	وَرَقٌّ اِحْتِبَارٌ ، وَرَقٌّ فَحْصٌ
	2- مَدَّةٌ ، فِتْرَةٌ ، زَمَنٌ مُحَدَّدٌ ، فَصْلٌ		
	3- حُدٌّ ، طَرَفٌ ، نِهَائِيَّةٌ		
terminal	نِهَائِيٌّ ، انْتِهَائِيٌّ ، آخِرٌ ، مَطْرَافٌ		

test, percussion	الاختبار بالقرع ، الفحص بالقرع	الوريد المهادي المخطط	thalamo striate vein
	استعمال ضربات حادة قصيرة على جزء من الجسم من أجل تشخيص حالة الأنسجة التحتية والجانبية من خلال الصوت الناتج ، كما في حالة تشخيص التهاب جذري حول سني حاد .	وريد يكون مع الأوردة المشيمية الوريد المخي الداخلي .	
test, pulp	اختبار اللب ، فحص اللب	الوريد المهادي المخطط الأعلى	thalamostriate vein, superior
test, tube	أنبوب اختبار	وريد يكون مع الأوردة المشيمية الوريد المخي الداخلي ، يطلق عليه أيضاً الوريد الانتهائي (Terminal vein) . انظر مدخل الوريد المهادي المخطط العلوي (Thalamostriate superior) .	
tester	فاحص ، مختبر	السرير البصري ، المهاد	thalamus
tester, pulp	فاحص حيوية اللب	ثلاسيميا	thalassemia = thalassanemia
	جهاز لاختبار حيوية لب السن .	حالة من فقر الدم ، يتغير فيها نمط العظم الحاجزي ، كما في فرط تنسج النقي .	
tetanus = lockjaw	كزاز ، تكرر = فك مقفل	قشاب	theca
	مرض معد حاد بسبب ذيفانات بسبب المكورات المغزلية الكزازية أي العصبية الكزازية التي تنتقل من التربة والملوثات الأخرى لتدخل الجسم من خلال الجروح وتسبب الكزاز الفكي أو (الفك المقفل) ، والتشنج العضلي المعمم ، وتقوس الظهر ، وتشنج الجهاز التنفسي والشلل ، الذي يمكن أن يكون مميتاً . ينصح عمال الاصطبلات بالحذر من خطورة التعرض للسماح بعد قلع السن .	قراي الأسنان	thecodont
tetany	تكرز	أسنان لها أسناخ عظمية أو حوصلات .	
	متلازمة تنتج عن اختلال أيض الكالسيوم وتتميز بتشنج العضلات ، والعقال ، وتقلص مؤلم ، وأحياناً صرير .	انسمام بالشاي ، التسمم بالتاين	theism = theinism
tetarcone = tetartocone	الحدبة الرابعة العلوية	حليمة ، حكمة صغيرة	thelium = papilla
	حدبة وحشية لسانية في رحي أو ضاحك .	نظرية	theory
tetartoconoid	حدبة رابعة سفلية	نظرية التسوس	theory of caries
	حدبة وحشية لسانية في الرحي السفلية أو الضاحك .	دوائي ، علاجي	therapeutic
tetra-	(سابقة) رباعي ، أربعة	متعلق بالمداواة أو العلاج الطبي .	
tetrabasic	ذو أربع قواعد ، رباعي القاعدة	تشخيص علاجي	therapeutic diagnosis
tetracoccus	مكورات رباعية	تقدير الطرق أو الوسائل المتاحة للعلاج في ضوء حالة كل مريض على حدة .	
	نوع من المكورات الجرثومية ، يحدث الانقسام في خلاياها في مستويين لتنتج مجموعة من أربعة خلايا .	تعويض علاجي ، جهاز تعويضي	therapeutic prosthesis
tetracycline	تتراسيكلين	علاجي	
	مضاد حيوي واسع الانتشار الطيف مضاد للعدوى ، قد يسبب التلون البني للأسنان إذا أعطي في فترة تطور الأسنان .	جهاز تعويضي يستخدم لحمل وتثبيت مادة لأغراض علاجية ، مثل حامل الراديوم .	therapeutic pulpotomy
tetracycline staining	تلون الأسنان نتيجة تناول التتراسيكلين	بضع اللب الدوائي ، بتر اللب الدوائي	
texture	نسيج ، منسوج	علم المداواة ، مبحث مداواة الأمراض	therapeutics = therapeusis
texture, smooth	ملمس ناعم	مداواة الأسنان	therapeutics, dental
T.F.D = target-to-film distance =	[مختصر] بُعد الفيلم	مداواة أمراض الفم	therapeutics, stomatologic
Focus-to- film distance = FFD	عن الهدف = بُعد الفيلم	طبيب معالج ، خبير بالمداواة ، عالم بالطبابة	therapist = therapist
	عن البؤرة	معالج النطق	therapist, speech
		مساعد طبيب أسنان	therapist, dental = dental auxiliary
		شخص متدرب ليقوم بالعمليات العلاجية البسيطة في الأسنان تحت إشراف طبيب الأسنان . كان يطلق عليه سابقاً (Dental auxiliary) .	

therapist, speech	معالج النطق	thermogenic center	مركز توليد الحرارة
therapy = treatment	علاج ، مُداواة ، معالجة المرض	thermohardening = Vulcanite	تصلب بالحرارة = الفالكانيت
therapy, anticonvulsive	مُعالجة مُضادة للاختلاج		مادة تتغير بالحرارة إلى مادة أخرى مختلفة عن الأصل .
therapy, combined	مُعالجة مشتركة	thermo- hardening material	مادة تتصلد بالحرارة
therapy, conservative	معالجة محافظة ، مداواة محافظة		مادة لدنة يحدث لها تغير كيميائي أثناء تسخينها ، ويكون النتائج النهائي مادة تختلف عن المادة الأصلية ، مثل مادة الفالكانيت .
therapy, corrective	مداواة مصححة ، معالجة تصحيحية	thermoluminescent dosimeter = tld	مقياس جُرعة الإشعاع الحراري
therapy, deep- heat	معالجة بالحرارة العميقة		جهاز يحتوي على مادة متألقة إشعاعياً حرارية وتستخدم لكشف أو بيان كمية التعرض للأشعة .
	انظر إنفاذ حراري (Diathermy) ، مدخل فوق صوتي (Ultrasound) .	thermoluminescent dosimetry = tld	قياس جرعة اللمعان الحراري
therapy, extraction	معالجة بقلع الأسنان		وسيلة لتحديد كمية التعرض للأشعة ، تتضمن ترجمة المادة الإشعاعية الحرارية إلى تألق ، بحيث تكون كمية الإضاءة المنبعثة متناسبة مع كمية التعرض للأشعة .
therapy, fluorine	العلاج بالفلور	thermometer	مقياس الحرارة ، ترموميتر ، محرار
therapy, habit	معالجة العادة		أداة مدرجة لقياس درجة الحرارة بواسطة تمدد الزئبق أو الكحول في أنبوب زجاجي محكم .
therapy, instrument	المعالجة بالأدوات	thermoplastic	لدين بالحرارة ، مُلدن بالحرارة ، مصنع بالحرارة
therapy, non- extraction	معالجة لا تتضمن قلع الأسنان		مادة تلين بالحرارة وتتصلب بالبرودة ، وتحتفظ بصفاتها الكيميائية ولا تتغير .
therapy, physical	معالجة فيزيائية ، العلاج الطبيعي	thermoplastic impression material =	مادة طبع تتلدن بالحرارة = مادة مركب الطبع
therapy, replacement	المعالجة بالإعاضة ، مداواة بالتعويض	compound impression material	انظر مادة الطبع (Impression material) .
therapy, substitution =	معالجة استبدالية = معالجة استعاضية =		مادة مُتلدنة بالحرارة
substitutive therapy			مادة لدنة لا يتغير تركيبها الكيميائي بعد تسخينها عن أصل المادة ، ولا يحدث التغيير إلا في الشكل فقط ، وتلين بالحرارة بحيث يسهل تشكيلها ثم تتصلب بالحرارة .
therm-	(سابقة) حُريرة ، سُعمر ، وَحدة حرارية	thermopress	مكبس حراري
thermal	حراري	thermoset	متصلد بالحرارة
	متعلق بالحرارة أو يتميز بها .		أية مادة تتصلب بواسطة تفاعل كيميائي يحتاج إلى حرارة تسخين .
thermal changes	تغيرات حرارية ، تبدلات حرارية	thermosetting	تصلب بالحرارة - مُتمائر بالحرارة
thermal energy	طاقة حرارية	thermostat	ناظم الحرارة
	طاقة يكتسبها الجسم لأن درجة حرارته أعلى مما يحيط به .		أداة للحفاظ على درجة حرارة ثابتة .
thermal expansion	تمدد حراري	thermowax	مُسَخِّن الشمع
	تمدد ناتج عن الحرارة .		جهاز لإذابة الشمع بالحرارة .
thermal injuries	أذى حراري ، ضرر حراري ، إصابة حرارية		
thermal shock	صدمة حرارية		
thermal stimulation	تحريض حراري ، تنبيه حراري		
thermal test	اختبار حراري ، فحص حراري		
	تحديد حيوية السن باستخدام التنبيه الحراري .		
thermic	حراري		
thermic trauma	رضح حراري		
thermo-	(سابقة) حرارة ، حراري		
thermo cautery	كي حراري		
	استعمال الإبر الساخنة للكي .		
thermodynamics	الديناميكا الحرارية ، مبحث قوة الحرارة وطاقتها		
thermo- gatta percha	الكوتابر كا الملبنة بالحرارة		

thesis	أطروحة	thread, unwaxed	خيوط غير مُشمَّع
	كتابة رسالة لبحث أجراه طالب للحصول على درجة جامعية علمية .	thread, waxed	خيوط مُشمَّع
thiamine = vitamin B ₁	ثيامين = فيتامين B ₁	theaded	مُحلزَن ، مُكَلَّب
	ثيامين مركَّب يذوب بالماء يوجد في صفار البيض ، والكبد ، والأرز ، قصور فيتامين B ₁ يسبب مرض البري بري (Beriberi) .	three dimensional model	نموذج ثلاثي الأبعاد
thick	سميك ، غليظ ، ثخين	three-in-one syringe	محقنة ثلاثة في واحد انظر محقنة (Syringe) .
thick-necked	غليظ العنق ، ثخين العنق	three - quarter	ثلاثة أرباع
	وصف لسن ، حيث يكون القطر الوحشي الإنسي للعنق تقريباً مساوياً لتاج السن .	three- quarter crown	ثلاثة أرباع التاج ، تاج قشري جزئي نوع من التيجان يغطي أسطح تاج السن عدا السطح الشفوي أو السطح الشدقي .
thickness	ثخن ، غلظ ، سماكة	three- quarter pinlay	حشوة ثلاثة الأرباع التاج المصبوب ذات الدبابيس
Thiersch's graft = split skin graft	طعم ثيرش = طعم جلدي منفصل أو منشطر	three- wall defect	عيب ذو ثلاثة جدران انظر عيوب عظمية (Osseous defects) .
Thiersch's method of skin grafting	طريقة ثيرش لترقيع الجلد	Three way syringe	محقنة ذات ثلاث مخارج
thimble = coping	أنبوب معدني قصير ، كشتبان = غطاء ، قُبعة ، قَلَنسوة	threshold	1 - عتبة 2- مُستهل ، بداية 3- حد
	أنبوب معدن رقيق يثبت على السن المحضرة ، يستخدم لتحاشي مشاكل إدخال الجسر وتثبيتته .		النقطة التي يظهر عندها العيب ، أو أقل حد للتمييز أو التحريض يكون قادراً على إحداث استجابة للوعي أو للإحساس .
third molar	الرحى الثالثة (=) ضرس العقل (Wisdom tooth) .	threshold force	عتبة القوة أقل مقدار من القوة يلزم لإحداث الإزاحة التقييمية المطلوبة .
thirst	عَطش ، ظمأ إحساس بالرغبة في شرب الماء أو أي نوع من المشروبات .	threshold potential	عتبة الجهد
thirty-degree tooth	سن ذات حَدَبَة بدرجة 30	threshold, swallowing	عتبة البلع
thorac-, thoraco-	(سابقة) صَدْر ، صَدْرِي سابقة تعني صدر .	throat	حلق ، حَنجرة البلعوم والمريء أو البلعوم والحلق أو الجزء الأمامي من الرقبة .
thoracic	صَدْرِي متعلق بالصدر .	throat pack	كَمادة حلقيية ، لفافة الحلق ، ضماد الحلق لفافة من ضماد جامجي (Gamgee's tissue) أو بلاستيك ماص يوضع في الحلق ، أثناء التخدير عادة لمنع الأجسام الغريبة من دخول الحلق أو الصدر .
thorax	صَدْر التجويف الصدري المحاط بالأضلاع والعمود الفقري والعنق والبطن ، يحتوي على القلب والمريء والقصبه الهوائية والرئتين وينفصل عن البطن بالحجاب الحاجز .	throat, sore	تقرح الحلق ، التهاب الحلق
thread	خَيْط ، سن اللولب	thromb-, thrombo-	(سابقة) خَثرة ، جَلطة ، تجلط ، تَخثر سابقة تعني جلطة دموية أو تجلط أو تخثر أو صفائح دموية .
thread, elastic	خَيْط مَرْن مادة مرنة تستعمل في تحريك السن في المعالجة التقييمية للأسنان ، لإحداث قوة بواسطة شد الخيط .	thrombin = thrombase = fibrin	ثرومبين = ثرومباز إنزيم يحول مولد الفبرينوجين إلى فبرين .
Thread Mate System = TMS	نظام السن اللولبية الزوجية (المزوجة)	thrombocyte = blood platelet	صفیحة ، لَوِيحة ، صفیحة دموية

thrombocytopenia	قلة الصفائح الدموية	thyrocervical	دَرْقِي رَقَبِي
thrombosis	خثار ، تخثر ، تكون الجلطة	thyrocervical trunk	الجذع الدَرْقِي الرَقَبِي
	تكون جُلطة الدم داخل الوعاء الدموي أو في القلب ، مما يسبب الألم ، ثم تتحول التغذية الدموية تدريجياً إلى مصدر آخر ، أما بالنسبة لعضلات القلب فليست لها تغذية دموية بديلة ولذلك فإن أية جُلطة تحدث تسبب ضرراً دائماً لعضلات القلب .		يغذي الغدة الدَرْقِيَّة والرَقبة والمريء والرغامى بالدم .
thrombus	خثرة دموية ، جُلطة دموية ، خثرة	thyroepiglottic muscle	العَضَلَةُ الدَرْقِيَّة اللسان مزمارية
	جلطة دموية في الوعاء الدموي أو في القلب ، تسبب انسداداً خطيراً في الدورة الدموية .	thyroepiglottideus muscle	عَضَلَةُ الدرق ولسان المزمار
throw	دَفعة ، طَرْحة ، غطاء		عَضَلَةٌ تعلقَ الحنجرة . انظر العَضَلَةُ الدَرْقِيَّة لسان مزمارية (Thyroepiglotticus) .
throw, patient's	غطاء المريض	thyroglossal	دَرْقِي لِسَانِي
thrush = candidiasis = moniliasis =	قَلَّاح ، سُلَّاق ، داء		متعلقٌ بالغدة الدَرْقِيَّة واللسان .
white mouth	المبيضات = داء الطوقيات البيض = فم أبيض	thyroglossal duct =	القناة الدَرْقِيَّة اللسانية
	نوع من أنواع داء المبيضات يسببه فطر المبيضات البيض ، الذي يسبب التهاب الفم ، وعادة يصيب الأطفال وكبار السن ، ويتميز بتكون بقع بيضاء على اللسان والغشاء المخاطي الفموي مع الحمى واضطراب معوي .	thyroglossal tract	قناة تمتد من الغدة الدَرْقِيَّة إلى قاعدة اللسان ، توجد في الجنين وقد تظل موجودة في البالغين .
thumb	إبهام اليد	thyroglossal cyst	كيسة درقية لسانية
	الإصبع الكبير في اليد والقدم .	thyroglossal tract =	القناة اللسانية الدَرْقِيَّة
thumb sucking	مص الإبهام	thyroglossal duct	
thumb sucking appliance	طبقة مص الأصابع	thyroglossal tract cyst	كيسة القناة الدَرْقِيَّة اللسانية
thumbstall	قفاز إصبعي ، قفاز وحيد الإصبع		كيس يتكون أو ينشأ من القناة اللسانية الدَرْقِيَّة .
thumbstall, rubber	قفاز إصبع مطاطي	thyroglossus	دَرْقِي لِسَانِي (لاتينية)
	يستعمل لتدليك الأملغم بغرض خلطه .	thyrohyoid	دَرْقِي لَامِي
thumb sucking =	مص الإبهام = مص الإصبع		متعلق بكل من الغدة الدَرْقِيَّة والعظم اللامي .
finger sucking		thyrohyoid muscle	العَضَلَةُ الدَرْقِيَّة اللامية
thymol	ثيمول		عَضَلَةٌ تخفض العظم اللامي وترفع الحنجرة . انظر العَضَلَةُ الدَرْقِيَّة اللامية (Thyrohyoideus) .
	مادة بلورية عديمة اللون تستعمل كدواء مضاد للفطر أو مضاد للجراثيم .	thyrohyoideus muscle	العَضَلَةُ الدَرْقِيَّة اللامية
thymus	التوتة ، سعتر التيموسية	thyroid = thyroid gland	دَرْقِي = الغدة الدَرْقِيَّة
thyr-, thyro-	(سابقة) دَرْقِيَّة ، دَرْقِي		غدة صماء كبيرة توجد أمام القصبة الهوائية ، وتتكون من فصين متصلين ببرزخ ، نسيجها مكون من حويصلات مبطنة بنسيج ظهاري تُفرز مادة غروانية .
	سابقة تعني غدة دَرْقِيَّة (Thyroid gland) .	thyroid artery	الشريان الدَرْقِي
thyroarytenoid	دَرْقِي طَرْجِهَالِي		يغذي الغدة الدَرْقِيَّة وعضلات الرقبة ، والمريء والحنجرة ، يتفرع إلى فرعين : الشريان الدَرْقِي السفلي والشريان الدَرْقِي العلوي . انظر مدخل شريان دَرْقِي (Thyroidea) .
thyroarytenoid muscle	العَضَلَةُ الطَرْجِهَالِيَّة الدَرْقِيَّة	thyroid body = thyroid gland	جسم الدرق =
	عَضَلَةٌ تغلق الحنجرة وترخي الحبال الصوتية . انظر مدخل عَضَلَةُ دَرْقِيَّة طَرْجِهَالِيَّة (Thyroaeytenoideus) .		الغدة الدَرْقِيَّة
thyrocele= goitre	جُدْرَة ، ورم دَرْقِي ، دُرَّاق	thyroid cartilage	العُضروف الدَرْقِي
	تضخم الغدة الدَرْقِيَّة .	thyroid ganglion	العقدة الدَرْقِيَّة
		thyroid, lingual = lingual goiter	الدرقية اللسانية = دُرَّاق
			لِسَانِي

ورم في النسيج الدرقي في النهاية العلوية من القناة الدرقيّة
 اللسانية الأصلية على ظهر اللسان ، يحدث بسبب فشل
 نزول الغدة الدرقيّة الجنينية . يطلق عليها الدراق اللساني أو
 تضخم الغدة الدرقيّة اللساني (Lingual goiter) .

thyroid tissue النسيج الدرقي
thyroid veins الأوردة الدرقيّة
 أوردة تُصرف الغدة الدرقيّة ، انظر مدخل أوردة درقيّة
 (Thyroidea) .

thyroidea ima artery الشريان الدرقي المفرد ،
 الشريان الدرقي الشارد
 شريان غير ثابت هو فرع من الجذع العضدي الرأسي ، يُغذي
 الغدة الدرقيّة .

thyroidectomy استئصال الدرقيّة ، بتر الدرقي
thyropharyngeal درقي بلعومي
thyropharyngeal muscle العضلة البلعومية الدرقيّة
 جزء من العضلة السفلية المضيق للبلعوم . انظر مدخل
 عضلة بلعومية درقيّة (Thyropharyngeus) .

thyrotoxicosis = thyrotoxia = تسمم درقي ، فرط الدرقي
thyrotoxiemia
 حالة ازدياد استقلال الجسم نتيجة فرط إفراز هرمون
 الثيروكسين . أعراضه : زيادة معدل النبض ، وفرط التعرق ،
 والتهيّج ، وارتعاش اليد .

thyrotrophic = thyrotropic موجه للدرقيّة
thyrotrophic hormone الهرمون الموجه للدرقي
TI = treatment index [مختصر] مؤشر العلاج ، دليل المعالجة
 مصطلح قديم لمنسب التسوس والقلع والحشو ، يستعمل
 أحياناً لتقييم مدى نجاح العلاج .

tic = habit spasm عرّة = تقلص اعتيادي
 حركة تقلصية ارتجافية لإرادية لعضلات الوجه أو الجسم .
 تحدث عادة للفرد حينما يكون تحت ضغط أو في ظروف
 سيئة .

tic, convulsive عرّة اختلاجية
tic douloureux = عرّة مؤلمة ، عصاب مؤلم =
trigeminal neuralgia عصاب مثلث التوائم
 عصاب انقباضي في العضلات الوجهية .

tic, facial عرّة الوجه ، عرّة وجهية
tic, mimic عرّة وجهية
t.i.d = ter in die ثلاث مرات يومياً (لاتينية)
 تُستعمل في كتابة الوصفة الطبية .

رباط ، عُقدة
tie
 1- عُقدة جراحية بواسطة الخيط الجراحي .
 2- (في تقويم الأسنان) : مصطلح يستخدم للتعبير عن ربط
 أو تثبيت السلك التقويمي بالخاصرات .

tie, hand عُقدة اليد
 عُقدة تربط باستعمال يدي الجراح .

tie, instrument عُقدة الأداة
 عقدة تربط باستعمال يدي الجراح وماسك الإبر .

tie, kobayshi's عقدة كوباشي
 رباط للخياطة من الفولاذ الصلب ذو خطاف يستعمل في
 تقويم الأسنان كخطاف مرن .

tie, surgeon's عُقدة الجراح
tight محكم الإغلاق ، شديد
tightness شدة الإحكام
tilt ميل ، انحدار ، مائل
 وضع نموذج الجبس بالنسبة للمستوى الأفقي حينما تُضبط
 القاعدة المتحركة لجهاز التخطيط .

time temperature development تظهير حراري زمني
 طريقة تستعمل في تظهير الأفلام الشعاعية ، حيث يعتمد
 زمن استمرار وضع الفلم في المظهر يعتمد على درجة حرارة
 السائل ضمن مجال الحرارة المقبول المقنن .

timer مؤقت
 ساعة إلكترونية أو ميكانيكية أو آلية تستعمل في عملية
 التصوير الإشعاعي لإتمام دارة كهربائية لإصدار الأشعة في
 زمن مسبق التحديد . الأجهزة الحديثة مزودة بمؤقت
 إلكتروني بالمقارنة مع المؤقت الآلي القديم .

timer, interval مؤقت زمني ، ساعة توقيت
timer, x-ray مؤقت الأشعة
 مفتاح كهربائي آلي يستعمل لتوقيت الدارة الكهربائية أثناء
 التقاط الصور الشعاعية .

tin = Sn. قصدير
 فلز معدني أبيض فضي ، رمزه الكيميائي Sn. ، يستعمل
 بشكل خاص في صنع الخلائط المعدنية .

tin dioxide ثاني أكسيد القصدير
 مركب أبيض غير ذواب يستعمل كمادة تلميع أو صقل .

tin foil رُقاقة قصديرية
 1- قصدير ملفوف في صفائح رقيقة .
 2- رُقاقة معدنية قاعدية تستعمل كمادة عازلة بين قالب
 الجبسي ومادة قاعدة البدلة السنية أثناء وضعها في البوتقة
 وعملية الطبخ .

tin foil spacer	رُقاقة قصدير مبعدة	tip, syringe	ذروة المحقنة
tin ions	شوارد القصدير	tipping	ميلان السن
tin oxide	أكسيد القصدير		1- تحريك السن لتغيير زاوية المحور الطولي له .
tinct. tinctura	صبغة (لاتينية)		2- (في تقويم الأسنان) : تحريك السن بتغيير وضعه المحوري العمودي .
tinct. = tinctura = tincture	خلاصة ، صبغة	tipping movement	حركة إمالة رأسية
	تستعمل في كتابة الوصفة الطبية .	tipping, orthodontic	إمالة تقويمية
tinction	اصطبغ ، تلون ، تلوين	tissue	نسيج
tinctura = tincture = tinct	صبغة ، صبغ (لاتينية)		1- التجمع الخلوي المتعدد الذي يكون الجسم .
	تستعمل في كتابة الوصفة الطبية ، اختصارها tinct. .		2- تجمع من خلايا خاصة متماثلة تقوم بوظيفة خاصة ؛
tincture	صبغة ، صبغ		توجد أربع مجموعات رئيسية من الأنسجة في الجسم :
	محلول من مادة دوائية في الكحول .		النسيج الضام ، والنسيج الظهاري ، والنسيج العضلي ،
tincture, iodine	صبغة اليود		والنسيج العصبي . بعضها أكثر تخصصاً من بعض ويكون
tine = prong	شوكة ، ناتئ مستدق		أقساماً من الأنسجة المتخصصة .
	أداة مستديرة مستدقة كراس المسبر وتستعمل ككاشف سني .	tissue, adipose = fatty tissue	نسيج شحمي
tingling	وخز ، تنميل ، نخر		نسيج يوجد تحت الجلد في جميع أنحاء الجسم ويعمل
tinnitus	طننين ، دوي		كمخزون احتياطي للطاقة ويحمي الأنسجة ويعطي بروتات
	أعراض تتمثل في صوت رنين أو صوت هسيس أو طنين أو		الجسم شكلها المستدير ويحتفظ بحرارة الجسم ويعمل
	أزيز أو قرقة أو طقطقة في الأذنين عندما يعاني المريض من		كحشية لاستقرار الأوعية بالجسم .
	مشاكل اختلال المفصل الفكي الصدغي .	tissue, areolar	نسيج هالي ، نسيج هكلي
tint	لون خفيف ، درجة من درجات اللون		مادة مائلة للجسم تشغل الفواصل الخلوية بين البنى المختلفة .
tinted denture base	قاعدة البدلة السنية الملونة	tissue-bearing area = denture foundation	منطقة التحميل النسيجي = قاعدة البدلة السنية
	تلوين قاعدة البدلة السنية لتمثيل لون الأنسجة الفموية الطبيعية .		الجزء من النسيج الفموي المتاح لدعم البدلة السنية .
tinted porcelain denture base material	مادة قاعدة البدلة السنية من الخزف الملون	tissue, bone connective	نسيج ضام عظمي
tintometer	مقياس الألوان ، مقياس الانصبغ		نسيج مشبع بأملح الكالسيوم .
tip	ذروة ، أسلة	tissue borne	تحميل نسيجي ، محمول على النسيج ، مدعوم بالنسيج
	1- رأس ، قمة ، ذروة ، طرف الطرف المستدق النهائي للأداة .		(في طب الأسنان التعويضي) : وصف لبدلة سنية تنتقل
	2- يميل ، ينحرف .		القوى المضغية المطبقة عليها إلى الأنسجة الرخوة ولا تنتقل إلى الأسنان عكسها تحميل سني (Tooth- born) .
tip, all - purpose syringe	ذروة المحقنة متعددة الاستعمالات	tissue, cartilage dense connective	نسيج غضروفي ضام
tip back = anchorage bend	أسلة خلفية = منحني تثبيت ، إنحناء تثبتي	hyaline tissue= fibrocartilage	كثيف = نسيج زجاجي = نسيج غضروفي ليفي
	شريط عمودي ذو زاوية من 30-45 درجة يوضع في قوس	tissue	نسيج غضروفي ليفي
	تقويمية سلكية في الوصلة بين الضاحك الثاني والرحي	tissue conditioner	مكثف للأنسجة
	الأولى لفتح العضة ولزيادة التثبيت في طريقة بيج (Begg technique) ؛ يطلق عليه أيضاً منحني التثبيت (Anchorage technique) .		نوع من مبطن لين للجهاز التعويضي يستخدم لفترة قصيرة
	bend) .		لتحسين حالة الأنسجة الرخوة الواقعة تحت الجهاز التعويضي .
		tissue, connective	نسيج ضام

tissue culture	زرع النسيج ، مزرعة نسيجية
tissue displaceability	قابلية النسيج للإزاحة
tissue displacement	إزاحة النسيج ، انزياح نسيجي تغير في وضع أو شكل النسيج نتيجة للضغط .
tissue, elastic	نسيج مرن
tissue, endothelial	نسيج بطاني
tissue, epithelial	نسيج ظهاري
	نسيج يتكون من خلايا متحدة محاطة بمادة خلالية لتكوّن الغشاء يبطن كل الأسطح الحرة في الجسم . حينما يبطن الأوعية والتجاويف المغلقة يسمّى البطانة أو الطبقة البطانية (Endothelium) ، وقد يكون : نسيجاً رصيفاً (Simple) (ذا ثخانة من طبقة واحدة) أو نسيجاً انتقالياً (Transitional) أو نسيجاً مُطبّقاً (Stratified) ذا ثلاث طبقات أو أكثر . النسيج الظهاري البسيط (Simple epithelium) يوجد منه خمسة أنواع هي : نسيج ظهاري بسيط رصيفي (Pavement simple epithelium) ، ونسيج ظهاري بسيط ذو خلايا عمودية (Columnar simple epithelium) ، ونسيج ظهاري بسيط ذو خلايا مهدّبة (Ciliated simple epithelium) ، ونسيج ظهاري بسيط ذو خلايا مكعبية (Cubical simple epithelium) ، ونسيج ظهاري بسيط ذو خلايا غدية (Glandular simple epithelium) . النسيج الظهاري يُغطّي السطح الناعم لمنع الاحتكاك كما في بطانة الأوعية الدموية ، ويُدعم الأنسجة ويسمح بالامتصاص ، ويُبطن قنوات الغدد والقناة الهضمية السفلية ، ويدفع المواد خلال القناة التي يبطنها كما في المجرى التنفسي . يوجد كمادة حاشية في الغدة الدرّقية والشعبيات الهوائية ، وتشمل وظيفته الإفراز حيث يبطن كل الغدد ما عدا الغدة الدرّقية . النسيج الظهاري المطبّق (Stratified epithelium) ذو الطبقات الثلاث يوجد في المجرى البولي مانعاً الامتصاص أو التشرّب .
tissue examination	فحص نسيجي
tissue, fibrous	نسيج ليفي
tissue, flabby	نسيج مترهل ، نسيج رهل
tissue fluid	سائل نسيجي
	سائل يشغل الفراغات في الأنسجة يتولد من السائل الدموي في الشعيرات الدموية ، ويمد الأنسجة بالتغذية وفي نفس الوقت يحمل الفضلات إلى الجهاز اللمفاوي .
tissue forceps	ملقط النسيج انظر ملقط (Forceps) .

tissue, glandular	نسيج غدّي
tissue, granulation	نسيج حبيبي
tissue, hyperplastic	نسيج مفرط التنسج ، نسيج مفرط التصنّع
tissue , jelly - like	نسيج شبه هلامي كالذي يوجد في اللب السني .
tissue , lymphoid	نسيج لمفاني يوجد في الغدد اللمفية ، واللوزتين ويغطي أجزاء من الثلث الخلفي للسان .
tissue molding = border molding = muscle trimming	تشكيل النسيج الحفافي ، قولة النسيج = تشكيل الحواف ، تشكيل حفافي = تشذيب عضلي حفافي
	تشكيل مادة الطبع بواسطة تحريك الأنسجة المجاورة لحواف الطبعة .
tissue , muscular	نسيج عضلي
	أكثر الأنسجة أهمية بالجسم يكون الجزء اللحمي أو العضلي ؛ توجد ثلاثة أنواع من العضلات : عضلة مخططة (عضلة إرادية) ، وعضلة غير مخططة (عضلة لا إرادية) ، وعضلة قلبية (القلب) . تتصل العضلات المخططة بالهيكل العظمي بينما لا تتصل العضلات غير المخططة به .
tissue , nervous	نسيج عصبي
	نسيج يتكون من الخلايا العصبية ، واستطالاتها ، ومحور الليفة العصبية وتشعباتها العصبية التي تكون قصيرة ومتعددة ومتفرعة .
tissue, oral	نسيج فموي
tissue, osseous	نسيج عظمي
tissue, periodontal	نسيج داعم السن
tissue , reaction	ارتكاس نسيجي ، تفاعل نسيجي استجابة النسيج للحالات المتغيرة .
tissue registration	تسجيل النسيج ، تسجيل شكل النسيج تسجيل دقيق لشكل الأنسجة بمادة طبع مناسبة .
tissue rest	سنادة نسيجية ، دعامة نسيجية
tissue retractor	مباعد النسيج
tissue sensitivity	حساسية النسيج
	حساسية أنسجة الجسم المختلفة للأشعة . بعض الأنسجة (مثل النسيج الظهاري) تكون حساسة للأشعة جداً ، بينما أنسجة أخرى (مثل العظم) تكون مقاومة للأشعة نسبياً .
tissue specimen	عينة نسيجية

tissue stop صاد النسيج ، صادة نسيجية
امتداد معدني للمثبتة في البدلة السننية الجزئية النزوعة ،
ينطبق على الحيد المتبقي عند الامتداد الوحشي للمثبتة .

tissue , white fibrous نسيج ليفي أبيض
يوجد في كل الأربطة ، والغلاف الخارجي للشرايين ،
والسمحاق ، والرباط حول السني ، وهو غير قابل للشد أو
المط .

tissue , yellow elastic نسيج مرن أصفر
يوجد في الطبقة الوسطى لغلاف الشرايين .

tld = thermoluminescent dosimeter [مختصر] قياس
جرعة اللعان الحراري

TMD = temporomandibular disorder [مختصر] إضطراب
المفصل الفكي الصدغي

TMJ = temporomandibular joint [مختصر] المفصل
الصدغي الفكي السفلي

TMJ dys function = temporomandibular joint dysfunction خلل وظيفة
المفصل الصدغي الفكي السفلي

TMJ internal derangement خلل داخلي للمفصل الصدغي
الفكي السفلي

TMJ problems مشاكل المفصل الفكي الصدغي

TNM tumour classification تصنيف الورم
تصنيف لوصف مراحل تطور الورم الخبيث عند المريض
يعتمد على حجم الورم ، ومدى إصابة العقد اللمفاوية ،
ومدى انتشاره .

tobacco التبغ

tobacco staining تصبغات تبغية

Tofflemire matrix مسندة توفلمير
مسندة رقيقة الشخانة من الصلب المرن ، تثبت حول محيط
السن بواسطة مثبتة مسندة توفلمير بغرض حشو الأسطح
الإطباقية الوحشية الإنسية أو الإطباقية اللسانية أو الخدية .

Tofflemire matrix retainer مثبتة مسندة توفلمير
تستخدم كماسك للمسندة ، التي تطوق المحيط الكلي للسن ،
وبذلك يمكن حشو أي سطح من السن .

toilet تنظيف

toilet of the cavity = cavity toilet تنظيف الحفرة
تنظيف نهائي للحفرة المحضرة قبل إدخال الحشوة . ويتم
باستعمال 3٪ محلول أول أكسيد الهيدروجين على رفادة
قطنية ، ويجب توجيه تيار هواء خفيف دافئ على الحفرة
المحضرة والأسجة المحيطة لتجفيف منطقة العمل .

Toller view = transpharyngeal projection = مسقط تولير =
التصوير عبر البلعومي
(لاحقة) مبضع

-tome لاحقة تعني أداة قطع (Cutting instrument) .

Tomes' fibres = odontoblast processes ألياف تومس = استطالات
أرومات العاج
نسبة إلى السير جون تومس ، Sir John tomes ،
1895-1815 ، طبيب أسنان إنجليزي .
مصطلح قديم لاستطالات أرومات العاج .

Tomes, granular layer طبقة تومس الحبيبية
الطبقة الخارجية من العاج بين الكريات قريباً من الملتقى
المينائي الملاطي .

Tome's processes = ameloblastic processes نواتج تومس =
استطالات أرومات الميناء
نسبة إلى السير تشارلز تومس ، Sir Charles Tomes ،
1928- 1847 ، طبيب أسنان إنجليزي .
مصطلح قديم لاستطالات أرومات الميناء .

tomogram صورة شعاعية مقطعية

tomograph جهاز تصوير مقطعي
جهاز لالتقاط صورة بالأشعة يسمح بحركة الفلم والنقطة
البؤرية في اتجاهين متعاكسين حول نقطة ما ، أثناء التعرض
للأشعة ، وبذلك تنتج صورة واضحة لمستوى النسيج المراد
تصويره .

tomography = planigraphy = تصوير شعاعي مقطعي ،
تصوير طبقي ، تصوير مقطعي
أسلوب للتصوير الإشعاعي يستخدم لالتقاط صورة واضحة
ودقيقة للبنى في مستوى نسيجي سابق التحديد ، بتحريك
الفلم ومصدر الأشعة في اتجاهين متعاكسين حول الغرض
المراد تصويره بينما يتم تثبيت البؤرة ، انظر تصوير قطاعات
الجسم بالأشعة (Laminagraphy) .

tomography, computed تصوير شعاعي مقطعي محوسب

tomography, curved-surface تصوير شعاعي مقطعي
للأسطح المنحنية

tomography, panoramic = OPG تصوير مقطعي
بانورامي ، تصوير شعاعي مقطعي شامل
أسلوب لالتقاط صور شعاعية بانورامية باستعمال كل من
التصوير الشعاعي ذي الإشعاع الضيق والتصوير الشعاعي
الطبقي الدوراني .

tomography, rotational تصوير شعاعي مقطعي دوراني

طريقة التصوير الشعاعي الطبقي التي يتحرك فيها الفيلم ومصدر الأشعة في مسار دائري أو مغزلي ، قد يوجد مركز واحد فقط للدوران أو مراكز عديدة أو مراكز متحركة .	tongue cleaner = tongue scraper	منظف اللسان
-tomy, -otomy	tongue, cleft = bifid tongue	لسان مشطور
لاحقة) قَطْع ، شَق ، بَضْع ، بَتْر	tongue, coated	لسان مطلي
لاحقة تعني شَق أو قطع جراحي .	لسان سطحه مُغطى بطبقة بيضاء تحوي فضلات الطعام ، وبقايا النسيج الظهاري والجراثيم .	
tone	1 - قوة ، نشاط	لسان مرصوف ، لسان محبب
	2- شدة ، درجة	التهاب اللسان المصاحب لفرط تضخم الحليمات اللسانية وتكوين غطاء أبيض عند الإصابة بالطلوان (Leukoplakia) .
	3- يُلَطَّف ، يخفف	لسان تمساحي = لسان ذو
	4- نَعْمَة	أخاديد ، لسان متشقق السطح =
tongs	ملقط ، ممسك	لسان صفني
tongs, crucible	مَلَقَطْ بوتقة الصب	ضممة لسانية ، حاجز اللسان ، مهد لساني
tongs, flask	مَلَقَطْ بوتقة الأكريل ، مَلَقَطْ بوتقة الصب	مشبكة في طبقة تقويمية متحركة أو طبقة تقويمية ثابتة تستخدم للحد من اندفاع اللسان النشط وغير المرغوب فيه والمحافظة على وضعه المناسب داخل الفم أثناء البلع ، أي منع اندفاع اللسان بين الأسنان الأمامية .
tongue	لسان	tongue crib
tongue, adherent	لسان ملتصق	ملوقة مسطحة تستخدم لخفض اللسان أثناء فحص الحلق .
لسان ملتصق بقاع وجوانب الفم بواسطة طيات الغشاء المخاطي .		tongue, depressor
tongue, bald	لسان أملس	لسان منقط ،
لسان ناعم أملس بدون حليمات على سطحه ، يصاحب حالات مثل نقص الفيتامين B .		لسان مرقط
tongue, beef- steak	لسان شريحة لحم بقري ، لسان بالبفتيك	لسان جاف
tongue, beefy	لسان بدين	جفاف الفم نتيجة لنقص الماء أو للتنفس الفموي .
لسان ضخمة نتيجة لالتهاب الأمعاء والكبد والغشاء المخاطي .		tongue, dotted = stippled tongue
tongue, bifid = split tongue	لسان منشطر ، لسان مشطور	لسان منقط ،
لسان مشقوق عند خطه الأوسط في المنطقة الأمامية بواسطة شق طولي .		لسان مرقط
tongue biting	عَض اللسان	لسان جاف
tongue, black	لسان أسود	جفاف الفم نتيجة لنقص الماء أو للتنفس الفموي .
بقع سوداء على سطح اللسان ناتجة عن فرط تضخم حليماته الخيطية والكائنات الحية المجهرية .		tongue, ectopic geographic =
tongue, black hairy	لسان أسود وبري ، لسان أسود مُشعر	لسان جغرافي ذو تبّع متنقل
حالة تتميز بتناول الحليمات الخيطية على ظهر اللسان بدون تقشر وتكون طبقة سميكة سوداء أو بنية . تحدث عادة نتيجة لتدخين المفرط أو للمعالجة المديدة بمضاد حيوي واسع الطيف .		أو مهاجر = التهاب المخاطية الارتحالي
tongue, burned	لسان محروق	stomatitis areata
لسان متقد = لسان حارق		أو الهجروي
tongue, cardinal	لسان أحمر لماع	لسان متضخم
لسان ذو مظهر أحمر لامع مُعرى من النسيج الظهاري .		لسان متوسف ، لسان متقشر
tongue, Clarkes	لسان كلارك	لسان سرخي ، لسان كورق السرخس
التهاب اللسان المتشقق الصلب عند المصابين بالزهري .		لسان يحوي تجعدات مركزية وتفرعات جانبية تشبه نبات السرخس .
		لسان مُغشّي
		لسان مغطى ببقع بيضاء متناثرة .
		لسان متشقق ، لسان مشقق =
		لسان ذو أخاديد = لسان صفني
		لسان ذو أخاديد عديدة وشقوق طولية متعددة أو أنلام على سطحه العلوي ، تشعب غالباً من خط الوسط للسان .
		tongue forceps
		ملقط اللسان
		tongue, forked = bifid tongue
		لسان متشعب =
		لسان منشطر

tongue, frog = ranula ، لسان ضفدعي = كيس ضفدعي ،
 الوَرَم الكيسي تحت اللساني
 tongue, furred لسان مفرّى ، لسان فرائي
 لسان ذو حُلِيَمَات مغطاة بغطاء أبيض ، ويبدو الغشاء المخاطي
 لسان ذو مظهر مُبَيَض كالقروة .
 tongue, furrowed = scrotal tongue = لسان مخدّد =
 لسان صقني = لسان متشقّق ، tongue = fissured tongue
 لسان مشقّق
 tongue, geographic = geographical = لسان جغرافي =
 التهاب اللسان المهاجر الحميد = tongue = benign migratory
 حُمَامِي هَاجِرَة لسانية = glossitis = erythema migrans
 التهاب اللسان linguae = glossitis areata exfoliativa
 المقشر الهالي
 لسان على سطحه بقع عديدة بسبب ضُمُور الحليمات
 الخيطية ، ويشبه الخارطة الجغرافية . تلتئم هذه البقع في فترة
 قصيرة ليحل محلها شكل آخر من البقع في منطقة أخرى ،
 لتعطى شكل البقع المتنقلة . يسمّى أيضاً : التهاب اللسان
 المهاجر الحميد (Benign migratory glossitis) أيضاً أو
 الحُمَامِي الهَاجِرَة اللسانية (Erythema migrans linguae) .
 tongue, glazed لسان مصقول
 tongue, gumma لسان صمغي
 إصابة في اللسان من أعراض داء الزهري الثلاثي .
 tongue guard حافظة اللسان ، واقية اللسان
 أداة معدنية ، تثبت عادة على الفم ، لحماية اللسان من
 الأدوات الدوارة أثناء تحضير السن .
 tongue, hairy = black hairy لسان مُشعّر = لسان أسود
 tongue = trichoglossia مشعّر
 لسان تكسوه حُلِيَمَات شعرية الشكل .
 tongue, hobnail = cobblestone لسان مسماري = لسان
 مرصوف
 tongue, lobulated لسان مفصص
 tongue, magenta لسان قرمزي ، لسان أرجواني
 التهاب اللسان المصاحب لعوز فيتامين B2 أي عوز
 الريبوفلافين (Riboflavinosis) الذي يعطي اللسان المظهر
 الأحمر الضارب للزرقة .
 tongue, mappy = geographic لسان خارطي = لسان جغرافي
 tongue
 tongue, myiasis = myiotic tongue نغف اللسان = اللسان
 النغفي
 عدوى الفم بيرقات الذباب في المناطق المدارية .

tongue, parrot لسان بيغائي ، لسان البيغاء
 لسان متقرّن جاف يصاحب حالات التيفوس والحمى
 المنخفضة ، بحيث لا يستطيع المريض إخراجه من الفم .
 tongue, plicated لسان مطوى ، لسان مجعد
 tongue, raspberry = strawberry لسان شبيه بتوت العليق
 tongue
 لسان ذو سطح أحمر داكن ناعم ومتلألئ مصاحب للمراحل
 الأخيرة من الحمى القرمزية (Scarlet fever) .
 tongue, roasted لسان محمّر ، لسان مشوي
 لسان ذو سطح شديد الحمرة كاللحم المعدّ للشهي .
 tongue - root العكدة ، الحرقد
 tongue, scortal = fissured tongue لسان صقني الشكل =
 لسان متشقّق
 لسان ذو تشققات أو أخاديد تشبه سطح جلد الصفن .
 tongue, smoker's = leukoplakia لسان المدخنين =
 طلاوة اللسان (linguae)
 tongue, smooth لسان أملس
 لسان عديم الحليمات .
 tongue, stippled = dotted tongue لسان منقط
 tongue, strawberry لسان شبيه بتوت الأرض
 لسان ذو سطح أحمر كثرة الفراولة يتميز بحلّيمات فطرية
 ناتئة حمراء ، يشاهد في المراحل الأولى من الحمى القرمزية .
 tongue, struma of the سلعة اللسان
 ورم ينمو من نسيج درقي زائغ في اللسان .
 tongue, syphilitic اللسان الزهري
 حالة تحدث نتيجة للإصابة بداء الزهري (Syphilis) .
 tongue thrust دسرة لسانية ، دسر اللسان
 حركة اندفاع اللسان أثناء المرحلة الأولى من البلع وأثناء
 الكلام مما قد تسبّب سوء الإطباق وبروز الأسنان .
 tongue thrust, anterior الدسر الأمامي للسان
 حركة اندفاع أمامية للسان ، تُسبب بروزاً أمامياً للأسنان
 القاطعة ، وكثيراً ما ترافق وضع الراحة الأمامي للسان ،
 فتمنع البزوغ الطبيعي للأسنان .
 tongue thrust, lateral الدسر الجانبي للسان
 حركة اندفاع اللسان الجانبية التي تسبب عادة عضّة مفتوحة
 جانبية محدودة ، وذلك بمنع البزوغ الطبيعي للأنياب
 والضواحك .
 tongue - thrusting الدسر اللساني
 نمط البلع الطفولي مع بقاء اللسان في وضع أمامي ، حيث

يضغط اللسان على الأسنان القاطعة أو ما بين الأسنان أو
يضغط على النواتئ السنخية ، فيسبب سوء الإطباق . انظر
بلع (Swallowing) .

tongue-tie = lingua frenata ارتباط اللسان ، قيد اللسان

tongue-tie = ankyloglossia ارتباط اللسان = التصاق اللسان
قصر لجام اللسان الشاذ الذي يحد من حركة اللسان .

tongue, tremulous لسان راعش
يحدث في حالات فرط إفراز هرمون الدرغ (الثيروكسين)
(Thyroxin) .

tongue, trifid لسان ثلاثي الأجزاء
لسان منشق عند قاعدته إلى ثلاثة أقسام .

tongue, wandering rash of the = طَفْح اللسان العشوائي
geographic tongue اللسان الجغرافي

tongue, wooden لسان خشبي ، لسان متخشّب
لسان مصاب بداء الفطر الشعاعي (Actinomycosis) .

tongue wounds جروح اللسان

tonic مقو ، دواء مقو ، مقوي ، موتر

tonsil لوزة

أحد جسمين بشكل اللوزة يقعان على جانبي الحلق ، يتكون
من تجمع من النسيج اللمفي المغطى بالغشاء المخاطي .

tonsil, faucial = tonsil لوزة حلقيّة = اللوزة

tonsil, lingual اللوزة اللسانية
مصطلح جامع للعقيدات الموجودة على الجزء البلعومي من
ظهر اللسان .

tonsil, palatine = tonsil اللوزة الحنكية
تجمع من النسيج اللمفاوي ، يوجد بين الغندين على جانبي
البلعوم .

tonsil, pharyngeal = adenoid اللوزة البلعومية = اللوزة

tonsil = tonsil شبه الغدية = اللوزة

tonsillar لوزي
متعلق باللوزة .

tonsillar pillar عماد اللوزة

tonsillary artery الشريان اللوزي
فرع من الشريان الوجهي يُغذي لوزة الحلق وقاعدة اللسان .
انظر مدخل الشريان اللوزي (Tonsillaris) .

tonsillectomy استئصال اللوزتين ، استئصال اللوزة
البتر الجراحي للوزات .

tonsillith = tonsillolith حصاة اللوزة

tonsillitis التهاب اللوزتين

التهاب اللوزات الحلقيّة الذي يسبب الألم ، والتورم ،
والحمى ، وتعتبر الجراثيم الدقيقة المكورة السببية من أكثر
المكروبات المسببة لالتهاب اللوزات .

tonsillitis, acute التهاب اللوزتين الحاد

tonsillitis, acute ulcerative = التهاب اللوزتين التقرحي
الحاد = ذبحة فُسنان

Vincent's angina التهاب وتقرح حاد في اللوزات تسببه المغزليات اللولبية
(Fusospirochaeta) . يطلق عليه أيضاً ذبّاح فُسنان
(Vincent's angina) .

tonsillitis, follicular التهاب اللوزتين الجريبي ، التهاب
اللوزات الحويصلي

tonsillitis, peri- = quinsy التهاب حوائط اللوزة = خُراج
خلف اللوزة

tonsillolith = tonsillith حصاة لوزية ، حصاة اللوزة
حصاة توجد في النسيج اللوزي .

tonus = tone توترية ، توتر عضلي
التوتر السوي للعصّة .

tool أداة

tooth سن

جمعها أسنان (Teeth) : أحد البنى المتكلسة التي توجد في
التجويف الفموي وتستخدم لمضغ الطعام . تصطف الأسنان
بشكل قوس ، وتثبت في النواتئ السنخية للفك العلوي
والفك السفلي متقابلة معاً . تتكون كل سن من جزأين :
التاج ، ويوجد أعلى التتوء السني في التجويف الفموي ،
والجذر ويوجد منظمراً داخل التتوء السنخي ، ويثبت في
مكانه بواسطة ألياف الرباط حول السني . يغلف التاج بالمينا
الذي يغطي العاج وحجرة اللب ، بينما تغلف الجذر طبقة
سطحية من الملاط الذي يُغطي العاج وقناة اللب ، انظر إسنان
(Teeth- dentition) .

tooth, abutment سن داعمة

سن طبيعية تستخدم لدعم جسر أو بدلة سنية جزئية .

tooth, accessory = سن إضافية = سن زائدة

supernumerary tooth

انظر سن زائدة (Supernumerary tooth) .

tooth, ache ألم السن ، وجع السن

toothache ألم السن ، وجع السن

أي ألم في السن ، نتيجة تسوس أو رضح ينتج عنه التهاب
لب السن أو التهاب الأنسجة الداعمة للسن .

tooth, acrylic = acrylic resin tooth سن أكريليكية = سن
راتينية أكريليكية

سن مصنوعة من الراتين الأكريلكي .

tooth adamantoblasts	خلايا ميناء السن المصورة	منطقة تحميل السني	tooth bearing area
tooth, anatomic	سن تشريحية	سن ثنائية الحُدْبَة = ضاحك	tooth, bicuspid = premolar
	انظر سن تشريحية (Anatomic tooth) .	تحميل سني ، محمول على الأسنان ، مدعوم	tooth - borne
tooth, anatomical	سن تشريحية	بالأسنان	
	(في طب الأسنان التعويضي) : سن صناعية يكون تاجها مصمماً بحيث يماثل تاج السن الطبيعية بقدر الإمكان .	مصطلح لوصف بدلة سنية أو جزء من جهاز سني تعويضي يعتمد تماماً على الأسنان للدعم والتثبيت ، أي يعتمد في ثباته واستقراره على الأسنان الداعمة وليس على الأنسجة الرخوة التي يغطيها . عكس محمول على النسيج أو مدعوم بالنسيج (Tissue - borne) .	
tooth, anchor	سن مثبتة	قاعدة التحميل السني	tooth - borne base
	انظر تثبيت (Anchorage) .	قاعدة البدلة السنية التي تعوض منطقة درداء وتعتمد على الأسنان المجاورة لدعم القاعدة السنية وليس على الأنسجة التي تغطيها .	
tooth angle	زاوية السن	قاعدة التحميل السني	tooth - borne denture
	الزاوية المتكونة من التقاء أسطح السن ، وتسمى حسب الأسطح التي تكونها .	بدلة محمولة على الأسنان الطبيعية	
tooth, ankylosed	سن مقسوفة	فرشاة سنية ، فرشاة أسنان	tooth brush
	انظر التصاق ، التحام (Ankylosis) .	فرشاة تستعمل يدوياً أو تعمل آلياً صُممت لإزالة اللويحة عن الأسنان ، وتنشيط النسيج اللثوي .	
tooth anomaly	شذوذ سني	فرشاة أسنان الأطفال	tooth brush, children
tooth, antagonist	سن مناهضة	فرشاة أسنان زائدة القساوة	tooth brush, extra-hard
tooth, anterior	سن أمامية	فرشاة أسنان زائدة الليونة	tooth brush, extra- soft
	إحدى الأسنان العديدة الموجودة في مقدمة الفم في كل فك وتشتمل على القواطع المركزية (الثنائية) والقواطع الجانبية (الرباعيات) والأنياب .	شعيرات فرشاة الأسنان	tooth brush filaments
tooth apparatus	الجهاز السني	فرشاة أسنان قاسية	tooth brush, hard
tooth arrangement	صف الأسنان ، ترتيب الأسنان ، تنضيد الأسنان	إصابة فرشاة الأسنان ، أذى فرشاة الأسنان	tooth brush injury
	1- ترتيب وتنضيد الأسنان في البدلة السنية . 2- رصف الأسنان على القواعد التجريبية .	أذى للسن أو لكثة نتيجة لتفريش الأسنان الخاطيء أو لفرط تفريش الأسنان أو استعمال فرشاة ذات شعر قاس .	
tooth arrangement, anterior	تنضيد الأسنان الأمامية	فرشاة أسنان متوسطة القساوة	tooth brush, medium
	رصف وترتيب الأسنان الأمامية لمراعاة الناحية الجمالية أو تأثير الصوت أو الكلام .	فرشاة أسنان ليونة	tooth brush, soft
tooth arrangement, posterior	تنضيد الأسنان الخلفية	رضح فرشاة الأسنان	tooth brush trauma
tooth, artificial	سن اصطناعية	انحسار لثوي أو أذى بسبب التفريش الخاطيء أو استعمال فرشاة أسنان قاسية .	
	سن مصنعة تستخدم كبديل لسن طبيعية في جهاز تعويضي ، تكون عادة من الخزف أو الراتين الأكريلي .	تفريش الأسنان ، استعمال فرشاة الأسنان	tooth brushing
tooth, avulsed	سن مقتلعة	انظر أسلوب تفريش الأسنان .	
	سن اقتلعت بالقوة من سنخها .	أسلوب استعمال فرشاة الأسنان	tooth brushing technique
tooth, axle = azzle tooth	سن أزل = سن فأسية = سن أزل	الأسلوب العميق	tooth brushing technique, bass
	مصطلح متروك لوصف السن الطاحنة .	والخفيف لاستعمال فرشاة الأسنان	
tooth, azzle = axle tooth	سن الرحي = سن فأسية = سن أزل	طريقة فعالة لإزالة اللويحة السنية : توضع شعيرات فرشاة الأسنان بزاوية 45 درجة بالنسبة للمحور الطولي للسن ، مع توجيه رؤوس نهايات الشعيرات باتجاه الخواف اللثوية ، ثم يطبق ضغط خفيف لدفع الشعيرات في منطقة الميزاب ، مع	
tooth, baby	سن الطفل		
	مصطلح عمومي للسن الساقطة أو السن اللبنية (Deciduous tooth) أو سن أولية (Primary tooth) .		

استخدام حركة اهتزازية وتحريك الفرشاة إلى الخلف والأمام في حركات قصيرة مع الاحتفاظ بنهايات الشعيرات في الميزاب .

أسلوب استعمال tooth brushing technique, Charter's

فرشاة الأسنان لشارتر

طريقة لتنظيف الأسنان تستخدم حينما تكون الحليمات بين السنية غير مألثة للمسافات أو الفراغات بين السنية ، ولا تستخدم حينما تكون المسافات بين السنية ممتلئة بالحليمات السنية . توضع شعيرات الفرشاة بزوايا 45 درجة ، موجهة باتجاه الأسطح الإطباقية ، وتجعل جوانب شعيرات الفرشاة على الحواف اللثوية والأسنان ، مع امتداد الشعيرات داخل الفراغات بين السنية ، وتطبق حركة اهتزازية أو دورانية شديدة مع الاحتفاظ بوضع الشعيرات في مكانها . وينصح باستعمال فرشاة ذات أحزمة شعيرات متعددة لينة . وتستخدم هذه الطريقة خصوصاً بعد الجراحة حول السنية .

أسلوب استعمال فرشاة tooth brushing technique,

الأسنان حسب رول Roll's

توضع فرشاة الأسنان بالناحية الشدقية في الربع الأول المختار من القوس السنية وتستقر شعيرات فرشاة الأسنان على اللثة ، موجهة بعيداً عن الأسنان ، ثم تلف شعيرات الفرشاة عبر اللثة إلى الأسنان باتجاه الأسطح الإطباقية لكي تسمح للشعيرات بأن تندفع بقوة في الفراغات بين السنية . يجب إعادة التفريش بهذه الطريقة حوالي ثمان مرات قبل الانتقال إلى رُبع آخر وبعد التعامل مع الجهة اللسانية بنفس الطريقة .

سن شدقية ، سن خدية tooth, buccal

مصطلح يشير إلى الأسنان الخلفية (Posterior teeth) .

سن بارزة ، سن السوعل tooth, buck

تعبير عامي كبروز واضح للأسنان العلوية الأمامية .

برعم سني tooth bud

ناب ، ألسناب tooth, canine = canine = cuspid

سن ذات حذبة واحدة مشابهة لسن الكلاب ، توجد بين الرباعية والضاحك ؛ يوجد ناب في كل ربع من القوس السنية في الأسنان الأولية والأسنان الدائمة عند الإنسان . انظر ناب (Canine - cuspid) .

ملاط السن tooth, cement

سن خدية ، سن شدقية ، رحي tooth, cheek

مصطلح يشير إلى سن خلفية (Posterior tooth) .

معجون تنظيف السن = tooth cleaning = tooth polishing

معجون تلميع السن = paste = tooth paste = dentifrice

معجون أسنان

مزيج من جزيئات دقيقة ساحلة ، ومواد رابطة ، ومواد ملونة ونكهة مع أدوية طبية ومواد كيميائية أخرى . يستعمل لتنظيف وتلميع أسطح الأسنان والحشوات . يُسمى أيضاً معجون الأسنان (Tooth paste) أو المعجون السني (Dentifrice) .

معجون تنظيف الأسنان = معجون tooth cleaning paste =

الأسنان tooth paste

اختيار لون السن = tooth color selection =

اختيار درجة اللون shade selection

تحديد لون سن أو مجموعة من الأسنان الصناعية للمريض .

إسمنت بلون السن tooth - colored cement

حشوة بلون السن tooth - colored restoration

مادة بلون السن tooth - colored substance

سن قمعية ، سن tooth, conical = peg - shaped tooth

مخروطية = سن وتدية الشكل

أسنان سيئة التكوين توجد في حالة سوء تصنع الوريقة وفي

اختلالات أخرى ، تحدث عادة في الأطفال الطبيعيين .

سن منفلقة ، سن متصدعة ، سن مشقوقة tooth, cracked

سن متصالبة الإطباق tooth, cross - bite

سن مؤتدة معترضة ، سن ذات وتد معترض tooth, cross - pin

سن ذات شرف tooth, cuspid

سن ذات شرف = ناب tooth, cuspid = canine = cuspid

انظر ناب (Canine - cuspid) .

سن عديمة الشرفات سن مسحاء ، سن tooth, cusplless =

غير ذات حذبات zero - degree tooth = flat cusp tooth

أسنان صممت بدون حذبات ، تستعمل في الجهاز

التعويضي حينما يكون تسجيل العلاقة المركزية صعباً .

سن ميتة ، سن غير حية tooth, dead

مصطلح شائع ، ولكنه خاطئ لسن عديمة اللب . انظر سن

عديمة اللب (Pulpless tooth) .

سن لسنية ، سن ساقطة ، سن أولية tooth, deciduous

أول سن تبرز في فم الإنسان ، وهي واحدة من عشرين سناً

من الأسنان الأولية ، تسقط فيما بعد ليحل محلها البديل ،

أي الأسنان الدائمة .

سن مثقبة = سن بلا دبوس tooth, diatoric = pinless tooth

سن اصطناعية ذات ثقب في قاعدتها ، تنساب داخلها مادة

قاعدة البدلة السنية عند الطبخ وبذلك يثبت السن بقاعدة

البدلة السنية . تُسمى أيضاً سن بلا دبوس (Pinless tooth) .

tooth, dilacerated	سن متفتتة ، سن مُتفلّعة انظرتفتيت (Dilaceration) .	سن هتشنسون = سن مثلمة	tooth, Hutchinson's = notched tooth
tooth designation	تعيين الأسنان ، ترقيم الأسنان	شذوذ سني مُصاحب لمرض الزهري الخلقى يصيب القواطع والأنياب ، والأرحاء الأولى الدائمة . تكون الأسنان ناقصة الشكل والقواطع ذات مظهر وتدي الشكل .	
tooth, embedded	سن مُنطمره سن غير بازغة بسبب قصور القوة الدافعة أو البازغة .	سن ناقصة التنسج ، سن ناقصة التصنع = نقص التصنع السني	tooth, hypoplastic dental hypoplasia
tooth erosion	تآكل السن	سن منحشرة	tooth, impacted
tooth extraction	قلع السن	سن غير قادرة على البزوغ ، إما بسبب العظم الذي يغطيها أو بسبب سن مجاورة .	
tooth, eye = maxillary canine	سن عينية = الناب العلوي مصطلح شائع بين عامة الناس للأنياب العلوية . انظر ناب (Canine) .	سن قاطعة	tooth, incisor
tooth, false	سن مُستعارة ، سن اصطناعية	واحدة من ثمانية أسنان أمامية ، أربعة في كل قوس سنية ، سنان قاطعتان في كل ربع من القوس السنية في كل من الأسنان اللبنية والأسنان الدائمة عند الإنسان ، تسمى السن القريبة من خط الوسط بالقاطع المركزي (الثنية) ، والسن البعيدة بالقاطع الجانبي (الرباعية) ، وتستعمل لقطع الطعام . انظر قاطع (Incisor) .	
tooth, flat cusp = cusplless tooth	سن ذات شرف مسطحة = سن بلا حذبة	سن سفلية	tooth, inferior
tooth follicle	جريب السن	تقلقل السن (تحرك السن في سنخها)	tooth loosening
tooth form	شكل السن التفاصيل التي تميز الأسنان المختلفة : الانحناءات ، والخطوط ، والزوايا ، والمحيط الخارجي التي تسمح بالتعرف على كل سن على حدة والتفريق بين الأسنان .	فقد السن	tooth loss
tooth form, anterior	شكل السن الأمامية شكل الحافة المحيطة للسن الأمامية .	سن سفلية	tooth, lower
tooth form, posterior	شكل السن الخلفية تمييز الأسطح الإطباقية للأسنان الخلفية العديدة .	سن متليينة ، سن رخوة سن سيئة التكوين ، شديدة التعرض للتسوس السني .	tooth, malacotic
tooth, Fournier's = Monn's tooth	سن فورنيه = سن مون	سن سفلية	tooth, mandibular
tooth, fudes	سن مندمجة اتحاد الجراثيم السنية بشكل جزئي أو كامل أثناء التطور .	سن علوية	tooth, maxillary
tooth fulcrum	مرتكز سني محور تتحرك السن حوله عند تطبيق قوة جانبية .	سن مسلحة ، سن مقوأة بالمعدن	tooth, metal insert
tooth, geminated	سن مُتبيئمة ، سن مزدوجة انظر توأمة ، مضاعفة (Gemination) .	هجرة السن ، سن هاجرة ، سن متنقلة	tooth migration
tooth germ	جراثومة السن ، برعم السن مجموعة من الخلايا الجنينية ، هي عضو الميناء ، والحليمة السنية والكيس السني ، وتتطور لتشكّل السن الكامل .	سن لبنية ، سن مؤقتة انظر أسنان كبنية (Deciduous dentition) .	tooth, milk = deciduous tooth
tooth, hall	دُرينة سنية ، حُدبية سنية ، دُرينة	سن مفقودة ، سن غائبة فقد سن من الأسنان الموجودة في الفم ، بسبب عوامل خلقية أو بسبب تدهمها أو قلعها .	tooth, missing
tooth, hardy	سن صلّب ، سن شديد الاحتمال	حركة السن ، حركية السن	tooth mobility
tooth, hereditary brown opalescent = dentinogenesis imperfecta	سن بنية غميمة = وراثة = تكون العاج المعيب	سن طاحنة ، سن رحوية ، رحي	tooth, molar
tooth hood	قلنسوة سنية شريحة من المخاطية متبقية على السطح الإطباق لسن خلفية أثناء بزوغها .	واحدة من اثنتي عشرة سناً خلفية ، ست في كل فك ، ثلاث في كل ربع من القوس السنية من الأسنان الدائمة ؛ أما في الأسنان اللبنية : فهي واحدة من ثمان أسنان خلفية ، أربع في كل فك ، واثنتين في كل ربع من القوس السنية عند الإنسان ، تستخدم في مضغ وطحن الطعام .	

سن مون = أسنان
tooth, Moon's = Fournier's teeth
فُورنييه

رَحَى أُولَى صَغِيرَة مَقْبَبَة سِيئَة التَّكْوِين عِنْد المَرَضَى المَصَابِين
بَدَاء الزَّهْرِي الوِلَادِي ؛ تَسْمَى أَيْضاً أَسْنَان فُورْنِيِيَه
(Fournier's teeth) .

سن وليدية ، سن ميلادية
tooth, natal
أسنان توجد قبل الولادة .

سن طبيعية
tooth, natural

سن ولادية ، سن وليدية
tooth, neonatal
سن مؤقتة توجد في فم الطفل عند الولادة أو تبغ بعد بضعة
أيام أو خلال الشهر الأول من الولادة .

سن لا تشريحية
tooth, non - anatomic
سن اصطناعية سطحها الطاحن ليس مماثلاً لسطح السن
الطبيعية ، ولكنه صمم ليأخذ شكلاً خاصاً حتى يؤدي وظيفة
المضغ بشكل جيد .

سن لا تشريحية
tooth, non-anatomical
سن صناعية ذات سطح إطباق مخصص وظيفياً ليناسب
شكلها التشريحي .

سن غير وظيفية
tooth, non - functional
سن غير إطباقية ، بسبب غياب السن المقابلة في الفك
المقابل .

سن لحيوية ، سن غير حية
tooth, non- vital
سن لا تستجيب لتنبه اختبار اللب ، وهو مصطلح غير
دقيق ، غالباً ما يستعمل للإشارة إلى سن عديمة اللب
(Pulpless tooth) .

سن مثلمة =
tooth, notched = Hutchinsos' tooth
سن هتشينسون

ترقيم السن
tooth numbering
هناك الكثير من الأنظمة التي تستعمل المرادف العددي
لتعريف الأسنان الدائمة كل على حدة : قد يكون الترقيم من
رقم واحد أو من رقمين بدلاً من الوصف المطول للتعرف
على السن . أحد هذه الأنظمة يعتمد نظام الترقيم من 1 إلى
32 : حيث تكون الرحي العلوية الثالثة اليمنى هي السن رقم
1 ، يليها في العدد أسنان القوس السنوية العلوية حتى الرحي
العلوية الثالثة اليسرى وهي السن رقم 16 ، الرحي الثالثة
السفلية اليسرى هي السن رقم 17 ، والرحي الثالثة اليمنى
السفلية رقم 32 . (ترقيم الأسنان اللبنية بالأحرف من حرف
A إلى حرف T ، يبدأ من الربع الأيمن العلوي) . يوجد نظام
آخر معتمد من الاتحاد الدولي لطب الأسنان ، يعطي السن

الدائمة رقمين يشير الأول إلى ربع الفك الذي توجد فيه السن
حيث يرمز إلى الربع العلوي الأيمن بالرقم 1 والأيسر بالرقم 2
وربع الفك السفلي الأيسر بالرقم 3 والأيمن بالرقم 4 . أما
الرقم الثاني فيرمز إلى ترتيب السن في ربع الفك حيث يرمز
إلى الثانية بالرقم 1 والرابعة بالرقم 2 والنايب بالرقم 3 وبتزايد
الرقم بالاتجاه الوحشي حتى الرحي الثالثة التي يرمز لها
بالرقم 8 . وعلى ذلك يرمز إلى الرحي الأولى السفلية
اليسرى بالرقم 36 مثلاً .

سن مقابلة
tooth, opposed

سن وتدية الشكل =
tooth, peg - shaped = conical tooth
سن مخروطية
انظر سن مخروطية (Conical tooth) .

سن دائمة
tooth, permanent
سن من أسنان البزوغ الثاني الدائم عند الإنسان . انظر
الأسنان الدائمة (Permmantent dentition) .

عود الأسنان ، خلاله
tooth pick
أعواد دقيقة من الخشب أو المعدن أو البلاستيك تستعمل
لإزالة فضلات الطعام من الفراغات بين السنية .

سن بيكينجتون تيرنر
tooth, pikington-turner's

سن ذات دبوس = سن ذات دبابيس
tooth, pin = pins tooth

سن وردية
tooth, pink

سن مصابة بامتصاص داخلي ذاتي الاعتلال يعطيها اللون
الوردي نتيجة لرؤية النسيج الحبيبي داخل حجرة اللب . انظر
امتصاص داخلي (Internal resorption) .

سن بلا دبوس أو دبابيس =
tooth, pinless = diatoric tooth
منقبة سن
انظر.. سن منقبة (Diatoric tooth) .

سن مؤتدة ، سن ذات صائر
tooth, pivot

سن أكريلكية = سن راتينية =
tooth, plastic = acrylic tooth
أكريلكية
acrylic resin tooth

سن خزفية
tooth, porcelain

وضع السن
tooth position
مصطلح متروك لوضع التداخل الحديبي .

موضع السن ، ميصعة السن
tooth positioner
انظر موقع ، موضع (Positioner) .

سن خلفية
tooth, posterior

واحدة من خمس أسنان في كل ربع من القوسين السنيتين في
الجهة الوحشية من الأنياب ، وهي الضواحك والأرحاء ،
انظر الضواحك والأرحاء .

tooth, premolar	سن ضاحكة	سن صناعية ذات شق معياري يتطابق مع وجه معدني بما يسمح بتبديل الوجه إذا تلف أو كسر .
	سن ذات حديتين ، وهي إحدى سنين خلفيتين يوجدان في كل ربع من القوسين السنيتين للأسنان الدائمة في الإنسان ، بين الأثياب والأرحاء . انظر الضاحك (Premolar) .	
tooth preparation	تحضير السن	سن خزفية وجهية ذات دبوس عمودي .
	انظر تحضير (Pereparation) .	
tooth, primary = deciduous tooth	سن أولية = سن لبنية	بنية السن
	انظر بزوغ لبني (Deciduous dentition) .	أرومة السن ، جدعة السن
tooth, prosthetic	سن صناعية ، سن اصطناعية	ما يتبقى من السن بعد تحضيرها للتويج .
tooth, pulpless = dead tooth = non-vital tooth	سن عديمة اللب = سن ميتة	نسيج السن
	سن غير حية	سن علوية
	سن انتزع منها اللب . مصطلح شائع غير دقيق لسن ميتة أو سن بلا حيوية .	سن زائدة
tooth rash = strophulus	طفح سني = أكال الأطفال	سن ذات شكل شاذ ، زائدة عن العدد الطبيعي للأسنان في الفم .
	طفح حطاطي يشاهد فوق ثثة الرضع أحياناً .	سن إضافية = سن تكميلية
tooth, rational posterior	سن العقل الخلفية	سن زائدة مماثلة تماماً في الشكل للأسنان الطبيعية في نفس المنطقة التي تنبغ فيها .
tooth, scalpriform	سن إزميلية	سطح السن
	قواطع بعض الحيوانات القارضة كالجرذان .	سن مؤقتة = إنغار لبني
tooth, scion	سن برعومية ، سن منقولة	deciduous dentition = milk tooth
	سن تستخدم في اللغرس بالنقل ، لتحل محل سن مقلوعة .	سن ذات حدة بزوية 30
	أية سن تزرع في مكان غير مكانها الأصلي .	سن تشريحية خلفية ، يكون ميل الحدة فيها بزوية 30 درجة تقريباً مع المستوى الأفقي .
tooth, secondary = permanent dentition	سن تالية = إنغار دائم ، أسنان دائمة	سن ذات حدة بزوية 33 درجة
		سن تشريحية خلفية ذات ميل حدي بزوية 33 درجة مع المستوى الأفقي .
tooth section	مقطع السن	سن ذات حدة بزوية 33 درجة
tooth selection	اختيار السن	سن تشريحية خلفية ذات ميل حدي بزوية 33 درجة مع المستوى الأفقي .
	اختيار السن أو الأسنان حسب الشكل والحجم واللون لتلائم مع شخصية المريض .	سن ذات قناة
tooth shade	لون السن ، دليل الألوان	سن صناعية ذات تجويف اسطواني يمتد من السطح الإطباق حتى العنق ، يدخل فيه دبوس أو وتد مصبوب لتثبيتها في قاعدة البدلة السنية .
	أداة لاختيار اللون المناسب للسن .	سن تيرنر
tooth-shaped plastic material	مادة ترميمية بشكل السن	سن دائمة ناقصة التشكل نتيجة لآفة أو عدوى سن أولية سابقة لها .
tooth size discrepancy	تباين حجم الأسنان	سن ذات حدة بزوية 20 درجة
	سوء التناسب بين عرض تيجان الأسنان في القوس السنية ، (المسافة الإنسية الوحشية عند نقطة التلامس) وبين المسافة المتاحة في القوس السنية . كليهما يمكن أن يسبب ازدحام أو تباعد الأسنان أو كليهما معاً في أجزاء مختلفة من القوس .	سن خلفية شبه تشريحية ذات ميل حدي بزوية 20 درجة مع المستوى الأفقي .
tooth socket = alveolus	سنخ السن ، تجويف السن	سن غير بازغة = سن منطمة
tooth, Steele's interchangeable = Steele's interchangeable facing	سن ستيل ذو الوجه القابل للتبديل = وجه ستيل القابل للتبديل	انظر سن منطمة (Embedded tooth) .

tooth, upper سن علوية
tooth, vital سن حية
سن ذات لب حي .
tooth vitality حيوية السن
tooth, wall = molar tooth سن جدارية = ضرس
tooth whitening تبييض الأسنان
tooth, wisdom = third molar سن العقل = الرحي الثالثة
مصطلح قديم للرحي الثالثة .
tooth, zero - degree = cusplless tooth سن صفري
الدرجة = سن بلا حذبات
toothed ذو أسنان
toothless أدر ، عديم الأسنان ، بلا أسنان
toothpaste = dentifrice معجون الأسنان - منظف أسنان
منظف أسنان في شكل مسحوق أو معجون يستعمل على
فرشاة الأسنان لتنظيف المناطق التي يمكن الوصول إليها من
الأسنان . يحتوي : مواد ساحلة خفيفة ، ومادة ذات نكهة ،
ومادة ملونة وأحياناً مواد دوائية .
toothy متبارز الأسنان
topalgia = topoalgia ألم موضع
tophus = dental calculus قلع ، رواسب كلسية
مصطلح متروك .
topical موضعي
متعلق بمنطقة موضعية .
topical anaesthesia = topical تخدير موضعي =
anaesthesia = surface anaesthesia تخدير سطحي
topical anaesthetic = topical anesthetic بنج موضعي
انظر مخدر (Anesthetic) .
topical analgesic = مسكن موضعي = مسكن سطحي
surface analgesic
topical application تطبيق موضعي
topical fluoride فلوريد موضعي
مادة تحتوي على الفلوريد ، تطبيق على منطقة من أجل
جعلها أكثر مقاومة للتسوس . قد تكون في شكل محلول أو
هلام أو غسول للفم أو ورنيش أو معجون .
topical medication معالجة موضعية ، مداواة موضعية
topinard's line خط توينار
نسبة إلى ب . توينار ، P.Topinard ، 1912-1830 ،
أثروبولوجي فرنسي .
الخط الذي يصل النقطة الذقنية (Pental point) بالمقطب
. (Glabella) .

topographical occlusal projection تصوير إطباق
طبوغرافي ، تصوير تفاصيل السطح الإطباق
انظر تصوير إطباق مائل (Oblique occlusal projection) .
topography طبوغرافيا
الوصف أو الرسم الدقيق للأماكن أو لسماتها السطحية
وصف التضاريس أو السمات المميزة لمنطقة تشريحية
topography ,tooth surface وصف تضاريس سطح السن ،
الوصف التشريحي لسطح السن
torch حملاج ، مشعل
torch,alcohol حملاج كحولي ، مشعل كحولي
torch,multiorifice tip حملاج ذو رأس متعدد الثقوب
torch , welding حملاج اللحام الذاتي
torque = twisting stress عزم التدوير = عزم اللي
1- (في طب الأسنان) : دوران السن حول محورها الطولي .
2- (في تقويم الأسنان) : تحريك جذر السن في الاتجاه
الشدقي اللساني مع حركة محدودة لتاج السن ، تتحقق
هذه الحركة بواسطة قوة التوائية عن طريق سلك قوسي
تقويمي أو أحد ملحقاته أو كليهما .
torquing تدوير السن
torsion التواء ، لوي
إلتفاف غرض حول محوره الطولي .
torsive منفتل ، ملوي ، ملتو
torsion = rotation انفتال ، التواء ، فتل ، لي = دوران
سوء وضع السن بسبب دورانها حول محورها الطولي .
torsoclusion = torsocclusion = إطباق منفتل ،
torso - occlusion = rotation إطباق التوائي
سوء إطباق ناتج عن انفتال السن حول محورها الطولي .
torticollis صعر
torulosis = cryptococcosis داء المستخفيات
torus حيد
بروز مستدير أو تورم عظمي (Bony tumor) يوجد بجانب
خط الوسط الحنكي في الفك العلوي أو على السطح
السنخي اللساني في الفك السفلي في منطقة الناب
والضواحك .
torus frontalis حيد جبهي
torus mandibularis = حيد فكي سفلي ، حيد الفك
mandibular torus
تنوء عظمي نحائي ، يوجد أحياناً على الجهة اللسانية من
الفك السفلي في منطقة الضواحك . قد يسبب صعوبة في
انطباق البدلات الكاملة .

torus maxillaris = maxillary torus	حيد فكي علوي	toxin,intracellular	ذيفان داخل خلوي
torus occipitalis	حيد قذالي		سم جرثومي يتحرر عند موت الخلية .
torus palatinus = maxillary torus	حيد حنكي	toxinemia	تسمم الدم ، انسمام الدم ، تذيْفن الدم انتشار السم في الدم .
	بروز عظمي نمائي يوجد أحياناً على خط الوسط للحنك الصلب عند التقائه مع العظم بين الفكّي .	toxinfection = toxo - infection	انسمام عدوائي
total body exposure	تعرّض الجسم الكلي للأشعة	toxoid	ذوفان
	كمية الأشعة التي ينعكس تأثيرها على كل جسم الشخص المعرّض لها .		سم عطلت خواصه الضارة ولكن بقيت له القدرة على الحث على إنتاج الأضداد .
toughness	متانة ، قوينة	toxuria = uraemia = uremia	انسمام بولي ، تسمم بولي ، يوريمية
	قابلية المادة لمقاومة الضغوط والإجهاد بدون أن تنكسر .	trabecula	ترسيق
towel	منشفة ، يئشف ، فوطة		1 - حاجز يمتد من المحفظة الخارجية إلى داخل العضو . 2- إحدى الصفيحات العظمية أو الأشواك الموجودة في العظم الإسفنجي . حزمة صغيرة من النسيج تمر خلال العضو وتقسمه إلى حجرات ، مثل الحاجز العظمي في العظم الإسفنجي .
Towne's projection	صورة تاون الإسقاطية	trabeculae	ترابيق (ف : تربيق) جمع حويجز أو حويجب .
	أسلوب تصوير إشعاعي لإظهار المنطقة القذالية للجمجمة ، يستخدم أيضاً لإظهار لقمتي الفك السفلي في المستوى التاجي ، أنظر أيضاً تصوير تاون العكسي (Reverse Towne's projection) . انظر تصوير إشعاعي (Radiography) .	trabecular	تربيقي متعلق بالحويجز أو الحويجب أي الحاجز أو الحاجب العظمي الصغير .
tox-, toxi-, toxic-, toxico	tox-, سمي	trace	أثر ، رسم ، أثر زهيد
toxaemia = toxemia	تسمم الدم ، انسمام الدم	tracer	1 - متتبع ، مقتف ، قائمة 2- راسمة ، مرسمة ، مخططة
	حالة تسمم دموي عام بسبب وجود ذيفانات الجراثيم في الدورة الدموية ، تؤدي إلى حمى وأعراض أخرى مرافقة .		1- طريقة تشخيصية ، بإدخال مادة داخل الجسم من أجل اقتفاء تقدمها والحصول على معلومات عن العمليات الأيضية . 2- (في طب الأسنان) : جهاز لتسجيل أوضاع الفك السفلي وحركاته .
toxic	سُمّي ، انسمامي ، سام	tracer, arrow - point	قائمة سهمية
	متعلق بالسم أو التسمم .		1- أداة ميكانيكية تستعمل لتتبع نمط حركات الفك السفلي . 2- أداة ميكانيكية ذات رأس تعليم يثبت بفك واحد ، ولوحة رسم أو صفيحة رسم الأثر تثبت بالفك الآخر ؛ تستخدم لتسجيل اتجاه وامتداد حركات الفك السفلي . انظر أيضاً راسمة القوس القوطية (Gothic arch tracer) .
toxic disturbances	اضطرابات انسمامية	tracer elements	عناصر الاقتفاء ، عناصر مشعة اقتفائية ، عناصر قائمة
toxic goitre	انسمام درقي	tracer,gothic arch	قائمة القوس القوطية
toxicity	سُمّية	tracer,needle point	قائمة إبرية
toxicoid	نظير السم ، مماثل السم ، شبيه السم		
toxicology	مبحث السموم ، السمويات		
toxicosis	تسمم ، انسمام		
	حالة مرضية ناتجة عن التسمم .		
toxicosis ,septic	تسمم إنتاني		
toxin	ذيفان		
	مادة سامة تفرز بواسطة خلايا نباتية أو خلايا حيوانية ، وبشكل خاص الجراثيم الممرضة ؛ إذا تم حقنها في الحيوانات أو الإنسان ، تسبب إنتاج أضداد خاصة أو مضادات سموم .		
toxin,extracellular = exotoxin	ذيفان خارج خلوي =		
	ذيفان براني		
	تنتجه وتفرزه الخلايا الجرثومية عادة .		

tracer,radioactive مشعر مُشعّ

tracer,stylus قائفة إبرية ، قائفة مسجلة

trache-, tracheo- (سابقة) الرغامى ، القصبة الهوائية
سابقة تعني العلاقة مع القصبة الهوائية أو الرغامى .

trachea الرغامى ، القصبة الهوائية
أنبوب غضروفي ، طوله 10 إلى 13 سم يمتد من الجزء السفلي للحنجرة حتى يتفرّع إلى القصبتيْن الهوائيتيْن ؛ القصبة الهوائية ذات حلقات غضروفية لتقويتها والمحافظة عليها مفتوحة ، وتبطن بغشاء مخاطي ذي أهداب لطرد الأجسام الغريبة من القصبة الهوائية إلى الفم .

tracheal رُغامي ، قَصبي
متعلق بالقصبة الهوائية أو الرغامى .

tracheal artery الشريان الرُغامي ، الشريان القَصبي
فرع من الشريان الدرّكي السفلي ، يغذي القصبة الهوائية .
انظر مدخل الشريان القَصبي (Trachealis) .

trachelo - (سابقة) عُنق ، رقبة

trachelomastoid muscle = العضلة الحشائية الرقبية
M.longissimus capitis

tracheo- (سابقة) رغامى ، قَصبي

tracheostomy = tracheotomy فغر الرغامى
عملية جراحية لتحرير انسداد المجرى التنفسي ، بعمل فتحة في القصبة الهوائية ووضع أنبوب للحفاظ على الممر الهوائي للمريض مفتوحاً للتنفس .

tracheotomy = tracheostomy فغر الرغامى

tracing 1- تتبّع ، اقتفاء
2- رَسَم ، مرتسم ، مسار
الخطوط التي تسجلها الراسمة على ورقة شفافة والتي تمثل حركة الفك السفلي أو النشاط القلبي الوعائي .

tracing,arrow point = الرسم الشبيه بالسهم ، أثر رأس
السهم = مرتسم شبيه القوسي القوطية gothic arch tracing

tracing,cephalometric رسم سيفالوميترى ،
مرتسم قياسات الرأس
رسم المحيط الخارجي للعظام الوجهية وتحديد علامات قياس الجمجمة في الصورة الإشعاعية السيفالومترية .

tracing device أداة التسجيل
أداة ذات نقطة تحميل مركزية ، بين حنار إطباقى علوي وسفلي أو بين بدلة سنية علوية وسفلية ، تشتمل على رأس مماس مثبت بواحد من الحنارين الإطباقيين أو البدلتين السنيتين ، وصفيحة رسم مثبتة بالحنار الإطباقى أو البدلة

السنية المقابلة يستقر ويتحرك عليها رأس التحميل ؛ تستعمل بغرض دراسة توزيع قوى إغلاق الفكين لكل مناطق الأنسجة أثناء تسجيل العلاقات الفكية السفلية العلوية لتعديل أو تصحيح نقاط التماس الناشئة أو كليهما معاً .
انظر قائفة ذات سهم (Arrow point tracer) .

tracing,extraoral مرْتسم من خارج الفم

tracing,gothic arch مرْتسم شبيه بالقوس القوطية
طريقة للرسم التوضيحي ، للوضع الخلفي للفك السفلي لتحديد الإطباق الطبيعي في حالات عمل البدلات السنية أو حالات التأهيل الفموي . يشبه الرسم رأس سهم أو قوس قوطية ويمثل حركات الفك السفلي المتعددة عن طريق استخدام أداة الرسم على مستوى تسجيل أفقي .

tracing ,gothic arch-needle point مرْتسم شبيه بالقوس القوطية
رسم بأداة مثبتة على القوس المقابلة ، يشبه القوس القوطية أو رأس السهم . قمة رأس السهم تمثل أقصى وضع متراجع غير متوتر للفك السفلي بالنسبة للفك العلوي أو تمثل العلاقة المركزية .

tracing,graphic رَسَم بياني ، رسم تخطيطي

tracing,intra- oral مرْتسم من داخل الفم

tracing,needlepoint = arrow-point مرْتسم شبيه بالقوس القوطية = رسم رأس السهم =
tracing gothic arch = رسم القوس القوطية =
tracing = stylus tracing رسم إيبرة التسجيل ، مرْتسم شبيه بالقوس القوطية
رسم يشبه رأس سهم أو قوس قوطية ينفذ بواسطة جهاز مثبت بالأقواس المتقابلة . شكل الرسم يعتمد على وضع أو موقع رأس التعليم بالنسبة لطاولة الرسم . قمة رأس السهم المرسوم جيداً تمثل أقصى تراجع غير متوتر للفك السفلي في علاقته بالفك العلوي أي هي العلاقة المركزية .

tracing paper وِرَق الاستشفاف

tracing , radiographic استشفاف الصور الشعاعية

tracing stick قضيب الرسم
انظر مواد الطبع (Impression materials) ، مدخل الغصن النضير (Green stick) .

tracing ,stylus مرْتسم شبيه بالقوس القوطية

tracing table طاولة الرسم

tract 1- سبيل ، سلك ، مسلك
2- حُرْمَة
3- جِهَاز

tract, alimentary	السيبل الغذائي ، السيبيل الهضمي
tract, dead	قناة مسدودة ، أحزمة ميتة
	مناطق من القنوات العاجية تحت آفة التسوس ، وتكون استطالات أرومات العاج متموتة ونهاياتها اللبية مسدودة بمواد كلسية .
tract, respiratory	السيبل التنفسي ، مجرى التنفس
tract, sinus	مجرى الجيب ، قناة الجيب
traction	جَر ، سَحَب ، جَذَب
	قوة ذات نمط جذب تُطبَّق على جزء تشريحي لتصحيح وضعه . انظر أيضاً سَحَب مرن أو جر مرن (Elastic traction) .
traction, elastic	جَر مرن ، سَحَب مرن
traction, external	جَر خارجي ، سَحَب من الخارج
	تطبيق قوى سحب للكسور الوجهية المزاحة باستخدام وسائل من خارج الفم ، مثل إطارات الرأس .
traction, extra-oral	جَر من خارج الفم
traction screw	لوكب الجر ، لوكب السحب
	لوكب يستعمل في تقويم الأسنان لإحداث قوة جذب تكون كافية لتحريك أسنان في وضع شاذ .
traction, tongue	جر اللسان
traction wire	سلك جر
traditional	تقليدي
traditional treatment	علاج تقليدي
tragacanth	كثيراء ، صمغ القتاد ، صمغ الكثيراء
	صمغ يمكن الحصول عليه من النباتات الخضراء .
tragal	زئمي ، متعلق بوتدة الأذن
tragale	نقطة الوتدة
	أبعد نقطة وحشية على الوتدة ؛ وهي نقطة من علامات النسيج الرخو في قياسات الجمجمة .
tragi	أوتاد الأذن ، الغفيرة
	مفردها وتدة الأذن (Tragus) .
tragion	نقطة وتدة الأذن ، الزئمي
	أقصى نقطة أمامية على الثلثة فوق وتدة الأذن ، فوق وفي الأمام من نقطة (Porion) ؛ وهي علامة في قياسات الجمجمة .
tragus	وتدة ، وتدة الأذن ، زئمة
	بروز غضروفي صغير أمام مجرى السمع الظاهر أو فتحة الأذن الخارجية .
tranquilizer	مهدئ

	دواء يستعمل لتخفيف القلق أو الاضطراب بدون أن يسبب فقدان النشاط الذهني . مثال : ديازيبام (Diazepam) (فاليوم Valium) .
trans-	(سابقة) خلال ، عَبْر ، بطريق
transbuccal = cheek wiring	عبر الشدقي ، عبر الخدي = تثبيت الخد بالأسلاك
	طريقة لتثبيت الكسور بواسطة الأسلاك من إطار رأسي بشكل هالة حيث تمر الأسلاك خلال الخد وترتبط بالجذيرة السنية .
transcranial projection	التصوير عبر القحف
(of the temporomandibular)	(للمفصل الفكي الصدغي)
	أسلوب تصوير شعاعي لتوضيح أو إظهار علاقة رأس اللقمة بالنسبة للجوف العنابي . انظر التصوير الإشعاعي (Radiography) .
transfer	ينقل ، يحوّل ، يغيّر ، نقل
transfer coping	قَلنسوة ناقلة ، قوب نقلي
	غطاء من الراتين الأكريلي أو المعدن ، يستعمل لوضع القالب في المفصلة .
transfer facebow	قوس وجهية ناقلة
transformer	محوّلة ، محوّل التيار ، محوّل
	جهاز كهربائي أن يزيد أو يخفض الجهد .
transformer, step-down	مُحوّلة خافضة
transformer, step-up	مُحوّلة رافعة
transfusion	نقل الدم
	إدخال الدم المأخوذ من شخص ذي صحة جيدة (المعطي) في الدورة الدموية للمريض (المستقبل) ذي دم غير ملائم في الكمية أو النوعية بسبب حادث أو مرض .
transfusion, blood	نقل الدم
transient	عابر ، مؤقت ، زائل
transillumination	إضاءة نافذة ، إنارة عبر الأنسجة ، تضيؤ
	1 - طريقة لفحص جزء تشريحي بتسليط ضوء قوي يمر خلال أنسجته .
	2 - (في طب الأسنان) : توجيه أشعة الضوء لتمر خلال تاج السن من أجل اكتشاف التسوس أو القلح أو الفضلات أو الكسور
transition	تحوّل ، انتقال ، تدرّج
	تغيّر من حالة إلى أخرى .
transitional	متحول ، انتقالي ، متدرّج
transitional cell	خلية انتقالية

transitional dentition	تسنين انتقالي ، أسنان متدرجة أو انتقالية	transparency	شُفافية
	المرحلة النهائية من الانتقال من الأسنان اللبنية إلى الأسنان الدائمة تكون فيها الأثياب والأرحاء اللبنية في استبدالها بالأسنان الخلفية الدائمة التي تحل مكانها .	transparent	شَفَاف ، مُشَفَّ
transitional denture = interim denture = temporary denture	بدلة سنينة انتقالية = بدلة سنينة مؤقتة		يسمح بمرور أشعة الضوء ، وتمكن الرؤية من خلاله . مثال زجاج النافذة .
	بدلة سنينة جزئية نزوعة تستعمل كجهاز تعويضي مؤقت تضاف إليه الأسنان الصناعية عند فقد الأسنان الطبيعية ويستبدل بعد اكتمال تغيير الأنسجة بعد القلع .	transparent crown forms = acetate crown forms = peel-off type	قوالب التاج الشفافة = قوالب التاج المصنوعة من الأستيت = القوالب القابلة للتقشر
translation	تبديل ، انتقال ، ترجمة (في تقويم الأسنان) : تحريك السن دون تغيير في وضعه المحوري . انظر حركة جسمية (Bodily movement) .	transparent dentine = sclerotic dentin	عاج شفاف = عاج عاج متصلب
translatory movement	حركة انتقالية		عاج يتميز بتكلس القنوات العاجية نتيجة لإصابة أو تقدم في العمر . ترجع شفافية العاج إلى الاختلاف في الإنعكاس الضوئي بين القنوات العاجية المتكلسة والقنوات الطبيعية المجاورة حينما تفحص بالضوء النافذ .
	حركة الجسم عندما تكون كل نقطة من الجسم تتحرك بنفس السرعة وفي نفس الاتجاه . انظر حركة جسمية (Bodily movement) .	transpharyngeal projection = lateral transpharyngeal projection = Toller's view	المرتسم عبر البلعومي = المرتسم عبر البلعومي الجانبي = منظر تولير
translucence = translucency	شفافية ، شفوفية		أسلوب تصوير اشعاعي لإظهار رأس اللقمة في منظر جانبي .
translucent	شَاف ، شفاف	transplant	طعم ، يغرس ، غرس
	يسمح بمرور الضوء جزئياً دون وضوح الصورة كما في : الزجاج المصنفر .		النسيج المنقول أو المزروع ، نقل الأنسجة ، زرع الأعضاء .
translucent dentine	عاج نصف شفاف	transplant graft	طُعم للغرس (للزرع)
	انظر عاج (Dentine) .	transplantation	1- نقل ، غرس 2- غرس منقولة 3- تطعيم 4- زرع
transmaxillary projection	المرتسم عبر الفك العلوي		نقل النسيج أو الطعم من مكان وإعادة غرسه في مكان آخر لنفس الشخص أو لشخص آخر . في طب الأسنان : عملية نقل سن من مكانها وزرعها في سنخ آخر في نفس الفم أو فم آخر .
	انظر وحدات قاعدية (Base units) .	transplantation,allogenic = homologous, transplantation	زرع مثلي ، زرع متجانس
transmitted light	ضوء مارق		غرس بين أفراد من نفس النوع .
transpalatal arch	القوس عبر الحنكي	transplantation,autoplatic	زرع ذاتي
transpalatal bar	العارضة عبر الحنكية	transplantation,dental	زرع سني
transorbital projection= transmarillary projection	المرتسم عبر الحجاجي = المرتسم عبر الفك العلوي	transplantation,heteroplatic	زرع غيروي
	أسلوب تصوير شعاعي لتوضيح أو إظهار التواء المفصلي ورأس اللقمة في منظر مقطعي مستعرض في المستوى التاجي المائل .	transplantation,heterotopic	زرع مغاير الموضع ، زرع غيروي
transosseous	عبر العظم ، خلال العظم	transplantation,homoplatic = isoplatic transplantation	زرع مثلي
transosseous wire	تثبيت سلكي عبر العظم		
	تثبيت مباشر لسلك فولاذي صامد خلال العظم .	transplantation,homotopic = orthotopic transplantation	زرع مثلي التوضع
transocular	عبر العين		
transorbital	عبر الحجاج		
transpalatal	عبر الحنك		

transplantation, isoplastic زرع إسوي المنشأ
transplantation of the teeth زرع الأسنان بالنقل
عملية نقل الأسنان من أسنانها وإعادة زرعها في أسنان
خالية ، إما في نفس الفم أو في فم آخر .
transplantation, tooth زرع السن
نقل سن من سنخ إلى سنخ آخر عند نفس الشخص أو عند
شخص آخر .
transplantation, xenoplastic زرع أجنبي
transudation رشح
مرور السائل من خلال غشاء .
transportable متنقل ، قابل للنقل
transportable dental engine محرك سني متنقل
transposition تغيير الوضع
1- نقل شريحة النسيج من مكان إلى مكان آخر دون انقطاع
التغذية الدموية حتى تستقر في المكان الجديد
2- (في طب الأسنان) : تبادل في وضع سنين متجاورتين
أثناء النمو والبروغ .
transposition of the teeth تبدل وضع الأسنان
تبادل في الوضع لسنين متجاورتين .
transseptal = transeptal عبر الحاجز
transseptal collagen fibers ألياف الكولاجين العابرة للحاجز
transseptal fibers ألياف عابرة للحاجز
ألياف لثوية كولاجينية توجد بين للأسنان المتجاورة ، وتنظم
في ملاط الأسنان المتجاورة .
transseptal ligament الرباط عبر الحاجز
transseptal periodontal fibers ألياف الأنسجة الداعمة
عبر الحاجز
transudate رشحة
السائل المار من خلال الغشاء نتيجة الضغط الحلولي «أي
ضغط تعادل السوائل» .
trapezius العضلة شبه المنحرفة ، العضلة المربعة ،
العضلة المنحرفة
trapezius muscle العضلة شبه المنحرفة ،
العضلة المربعة المنحرفة
عضلة ترفع الكتف وتسحب لوح الكتف إلى الخلف .
transverse = transversus معترض ، مستعرض ، عرضاني
transverse axis = condylar axis = محور مستعرض = محور
condyle axis = hinge axis لقمي = محور اللقمة
mandibular axis محور بكري = محور الفك السفلي

transverse colli artery = الشريان العنقي المستعرض
A. transversa cervicis يغذي جذر الرقبة وعضلات لوح الكتف ، انظر مدخل
شريان عنقي مستعرض (Transversa cervicis) .
transverse colli nerve العصب الرقيبي المستعرض
يعصب جلد الثلث الأمامي للرقبة .
transverse dimension بُعد مستعرض
transverse displacement انزياح مستعرض
حركة السن التقويمية بإزاحة السن بزوايا قائمة (متعامدة)
بالنسبة لأتجاه المحور الطولي .
transverse facial artery الشريان الوجهي المستعرض
transverse lingual muscle = العضلة اللسانية المستعرضة
M.transversu slinguae = transverse
muscle of tongue
transverse menti muscle = العضلة الذقنية المستعرضة
transverse muscle of chin الألياف السطحية للعضلة الخافضة للزاوية الفموية .
transverse muscle of the tongue = عضلة اللسان المستعرضة
lingualis transversus
عضلة تغير شكل اللسان . انظر مدخل العضلة اللسانية
المستعرضة (Transversus linguae) .
transverse plane مستوى مستعرض
انظر مستوى (Plane) .
transverse process ناتئ معترض ، شاخصه مستعرضة
transverse ridge حافة مستعرضة ، الحرف المستعرض
مستوى أفقي يقسم الجسم إلى جزء علوي وجزء سفلي
انظر حافة (Ridge) .
transverse rotation دوران مستعرض
حركة السن التقويمية غير الانتقالية حيث يكون محور
الدوران عمودياً على المحور الطولي للسن .
transverse sinus الجيب المستعرض
جيب وريدي يوجد في ثلم على العظم القذالي والزوايا
السفلية الخلفية للعظم الجداري ، يصرف فيه الجيب السهمي
العلوي أو الجيب المستقيم ، والوريد الخفي والوريد الخيخي
والجيب الصخري العلوي . انظر مدخل جيب مستعرض
(Sinus transversus) .
transversion = transposition تبادل ، تغيير الموقع
بروغ السن في المكان الخطأ .
transversus = transverse معترض ، مستعرض ، عرضاني

transversus colli muscle = = العضلة الرقبية المستعرضة =
 M. longissimus cervicis عضلة طويلة عنقية
 transversus colli nerve العصب الرقبى المستعرض
 يغذي جلد الثلث الأمامي للرقبة .
 transversus menti muscle العضلة الذقنية المستعرضة
 الألياف السطحية للعضلة الخافضة للزاوية الفموية .
 trauma 1 - رضح ، إصابة
 2 - صدمة ، صدم
 أ - إصابة لجزء من جسم حي بسبب قوة خارجية مثل ضربة
 أو صرير أو انسحاح أو تاكل شاذ للأسنان .
 ب - تعيّر في الأنسجة السنية بسبب تخالف إطباقى .
 trauma,acute رضح حاد
 trauma, electrical رضح كهربى
 إصابة نتيجة الكهرباء .
 trauma,occlusal رضح إطباقى
 trauma,physical رضح بدنى ، رضح جسمانى
 trauma,thermal رضح حرارى
 traumatic رضحى ، إصابى
 متعلق بالإصابة أو ناتج عنها .
 traumatic crescent هلال رضحى ، ميزاب رضحى
 traumatic cyst كيسة رضحية
 كيس ناتج عن رضح .
 traumatic deformity تشوّه (انكشاف) رضحى
 traumatic exposure تعرض (انكشاف) رضحى
 انظر انكشاف (Exposure) .
 traumatic gingivitis التهاب اللثة الرضحى
 traumatic hyperplasia فرط التنسج الرضحى
 traumatic neuroma ورم عصبي رضحى
 traumatic occlusal spots نقط إطباقية رضحية
 traumatic occlusion إطباق رضحى
 إطباق شاذ للأسنان يسبب أذى أو ضرراً للأنسجة الفموية .
 traumatic spots نُقط رضحية
 traumatic ulcer قُرحة رضحية
 traumatic ulceration تقرح رضحى
 traumatism 1 - الرضح ، الإصابة ، حدوث الرضح
 2 - حالة رضحية
 حالة ناتجة عن الرضح .
 traumatism ,occlusal رضح إطباقى
 traumatism, periodontal رضح دواعم السن ،
 رضح النسج حول السنية

تغيرات استحالية تحدث في الأنسجة الداعمة السنية نتيجة
 إجهاد زائد ينتقل عبر الأسنان لفترة طويلة من الزمن .
 traumatize يررضح
 traumatized مريض ، مصاب بالرضح
 traumatogenic راضح ، راضح المنشأ
 traumatogenic occlusion إطباق راضح ، إطباق رضحى
 إطباق الأسنان الذي يحدث أذى للأنسجة الفموية .
 traumatology طب الرضوح
 tray 1 - طابع ، حامل الطبعة
 2 - صينية ، وعاء
 وعاء توضع فيه مادة الطبع لأخذ الطبعة داخل الفم . انظر
 طابع الطبعة (Impression tray) .
 tray,acrylic resin طابع راتين أكريليكى
 tray adhesive لاصق الطابع
 مادة تستعمل للصق مادة الطبع في طابع الطبعة .
 tray,adjustable impression طابع قابل للتكيف ،
 طابع ضبوط ، طابع قابل للتعديل
 tray ,applicator طابع التطبيق
 الطابع المستخدم في حمل مادة الطبع داخل الفم لإجراء
 الطبعة .
 tray compound مركب الطابع
 مادة تلدن أو تليّن بالحرارة تستعمل في عمل وتهيئة طابع
 الطبعة الخاص على القوالب الأولية أو النماذج التمهيدية .
 tray,crown and bridge طابع التيجان والجسور
 tray ,custom-made acrylic طابع أكريليكى خاص
 طابع أكريليكى مصنع خصيصاً لمريض بعينه .
 tray,edentulous طابع السنم الأورد
 tray,flura طابع تطبيق الفلور
 tray,full طابع كامل
 tray handle مقبض الطابع ، يد الطابع
 tray,impression طابع للطبعة ، حامل الطبعة ، صينية
 الطبعة ، طابع
 وعاء معدن ، بشكل القوس السنية عادة ، توضع فيه مواد
 الطبع اللدنة حينما يراد أخذ طبعة للفم .
 tray ,individual طابع إفرادى ، طابع فردي
 tray ,instrument صينية الأدوات
 tray,lower impression طابع سفلى ، طابع الطبعة السفلى
 tray,opalglass طابع الزجاج الغميم
 tray,partial طابع جزئى

tray,perforated	طابع مثقّب	treatment,palliative	معالجة ملطّفة
tray,root-canal sterilizing	صينية تعقيم الأدوات اللبية		مداواة تهدف إلى تخفيف أعراض الألم الحاد وليس شفاء المرض .
tray, sectional	طابع جزئي ، طابع للمقاطع المستعرضة	treatment, periodontal	معالجة دواعم السن ، معالجة حول السن
Treacher-Collin's Syndrome =	متلازمة تريشر كولينز =		انظر علم أمراض النسيج الداعمة السنّية (Periodontics) .
mandibulo-facial dysostosis	عسر التعظم الوجهي الفكي	treatment plan	خطة المعالجة ، خطة المداواة
	نسبة إلى أ. تريشر كولينز ، E.Treacher -Collins ، 1919-1862 ، طبيب عيون إنجليزي .		المرحلة التالية بعد عملية الفحص وتشخيص المرض ، حيث توضع إجراءات بدء المعالجة للمريض ، من جهة العلاج بالأدوية أو العلاج الطبيعي أو كليهما معاً .
	حالة تتميز بعسر تنسج للعظام الوجهية ، واتساع الفم ، وارتفاع قبة الحنك ، وتوضع شاذ للأسنان ، ونمو الشعر غير المنتظم ، واحتمال حدوث تشوهات عظمية أخرى .	treatment planing	خطة علاجية ، تخطيط علاجي
treatment = therapy	معالجة ، مداواة ، علاج	treatment, preventive =	معالجة وقائية
	1- الوسائل المستخدمة لعلاج المرضى .	prophylactic treatment	معالجة اتقائية
	2- العناية والإجراءات المطبقة على المريض من أجل تخفيف أو علاج الألم أو التشوهات .	treatment, prophylactic =	معالجة اتقائية
treatment,conservative =	معالجة محافظة = طب الأسنان	preventive treatment	طريقة علاجية تهدف لمنع حدوث المرض . في طب الأسنان : التوجيهات والإرشادات المكتوبة أو التي تعطى للمريض لمنع حدوث وتطور المرض السني وبشكل خاص المتعلق بالتسوس وأمراض النسيج الداعمة السنّية .
conservative dentistry	المحافظ ، طب الأسنان الوقائي	treatment, prosthetic	معالجة تعويضية
treatment,curative	معالجة شافية		انظر علم التعويض (Prosthetics) .
treatment,dental	معالجة سنّية	treatment, prosthodontic	معالجة تعويضية ، معالجة سنّية تعويضية
treatment denture	بدلة سنّية علاجية		معالجة اللب ، معالجة لبية
	بدلة سنّية تعويضية تستعمل بغرض العلاج أو لتأهيل الأنسجة لدعم وثبات قاعدة البدلة السنّية الدائمة .	treatment, pulp	معالجة قناة الجذر
treatment,empirical	معالجة تجريبية	treatment, root canal	أسلوب لإزالة نسيج اللب الحي أو غير الحي من قناة الجذر ، وعملية تطهير القناة وتحضيرها لاستقبال حشوة الجذر الدائمة .
	معالجة تعتمد على الملاحظة والتجريب والخبرة ، وليست مبنية على معلومات أو نظريات علمية .	treatment,specific	معالجة نوعية
treatment,endodontic	المعالجة اللبية ، مداواة الأسنان اللبية	treatment,surgical	معالجة جراحية
	انظر علم مداواة الأسنان اللبية (Endodontic) .	trembling	رعاش ، رعشة ، رجفان ، ارتعاش
treatment,general	معالجة عامة	tremor = trembling	رعاش ، رعشة ، ارتعاش
treatment,gingival	معالجة لثوية		رجفة عضلية لا إرادية للجسم أو لجزء من الجسم .
treatment,heat	معالجة حرارية	tremor,muscular	رعشة عضلية ، رعاش عضلي
	طريقة لتغيير الخواص الطبيعية للمعدن بواسطة تعديل محدد للحرارة .	trench mouth = ulcerative	الفم المخندق = التهاب اللثة
treatment,heroic	معالجة فعالة ، معالجة مؤثرة ، معالجة بطولية	gingivitis = acute ulcerative	الناخر = التهاب اللثة القرصي
	مصطلح يستعمل لوصف آخر ملاذ لعلاج مرض خطير .	gingivitis = Vincent's infection	الحاد = عدوى فنسنت
treatment, local	معالجة موضعية		مصطلح قديم لآلتهاب اللثة التقرصي الحاد . انظر عدوى فنسنت (Vincent's infection) .
treatment, medical	معالجة طبية		
treatment needs	الاحتياجات العلاجية		
treatment, operative	معالجة جراحية		
treatment, orthodontic	معالجة تقويمية ، معالجة تقويم الأسنان		
	انظر علم تقويم الأسنان (Orthodontics) .		

trend	اتّجاه ، مَيْل ، نزعة	triangle	مُثلث أي شكل مستوي ذي ثلاثة جوانب .
trepine	منقب	triangle,anterior	المُثلث الأمامي تحده الحافة الأمامية للعضلة القصية الترقوية الخشائية ، والخط الأوسط الأمامي للعنق ، وقاعدة الفك السفلي ، وتواصل مع الناتئ الخشائي ، وقمة عظم القص .
Treponema	اللولبية	triangle,Bonwill's	مثلث بونول مثلث متساوي الأضلاع ، كل ضلع فيه طوله 4 بوصات يمتد من نقاط تلامس القواطع المركزية السفلية أو منتصف الحيد المبتقي السفلي إلى اللقمة على أحد الجوانب ، ومن اللقمة إلى اللقمة الأخرى .
Treponema pallidum	اللولبية الشاحبة الجراثيم المسببة للزهري (Syphilis) .	triangle,carotid	المثلث السباتي تحده العضلة القصية الترقوية الخشائية ، والبطن العلوي للعضلة الكتفية الالامية والبطن الخلفي للعضلة ذات البطين .
Treponema Vincentii	اللولبية الفنسائية	triangle,cephalic	المثلث الرأسي يحدده خطان من الذقن إلى كل من الجبهة القذالية ، وخط يصل القذال بالجبهة .
tri-	(سابقة) ثلاثة ، ثُلَاثي ، مثلث	triangle,digastric =	مثلث العضلة ذات الرأسين = المثلث تحت الفك السفلي
trial	تجريب ، تجربة ، محاكاة ، محاولة	submandibular triangle	تحده قاعدة الفك السفلي ، التي تمتد حتى الناتئ الخشائي ، والبطن الخلفي للعضلة ذات البطين ، والناتئ الإبري ، والبطن الأمامي للعضلة ذات البطين . انظر المثلث تحت الفك السفلي (Submandibular triangle).
trial base = base plate =	قاعدة تجريبية = صفيحة القاعدة ،	triangle,facial	مثلث وجهي ، المثلث الوجهي تحده خطوط تصل ما بين النقطة السنخية والنقطة الأنفية والنقطة القاعدية .
record base = temporary base	صفيحة قاعدية = قاعدة	triangle,hypoglossohyoid =	المثلث تحت اللساني اللامبي = مثلث بيروجوف
التسجيل = قاعدة مؤقتة		Pirogoff's triangle	الفراغ المثلثي المحاط بالحافة الخلفية للعضلة الضرسية الالامية ، والوتر المتوسط للعضلة ذات البطين ، والعصب تحت اللساني ، ويقع ضمن المثلث تحت الفكي السفلي . وتسمى أيضاً مثلث بيروجوف (Pirogoff's triangle) .
مادة مؤقتة تمثل قاعدة البدلة السنية ، تستعمل لتسجيل علاقة الفك العلوي بالفك السفلي ، ولترتيب ورف الأسنان .		triangle,muscular	المثلث العضلي يتكوّن من الحافة الأمامية للعضلة القصية الترقوية الخشائية ، وخط العنق الأوسط من القص إلى العظم اللامي ، والبطن العلوي للعضلة الكتفية الالامية .
بدلة سنّية تجريبية		triangle, occipital	المثلث القذالي يتكوّن من العضلة القصية الترقوية الخشائية ، والعضلة الكفية
بدلة سنّية تنضد فيها الأسنان الصناعية على الشمع ، ويوضع في فم المريض للتحقق من الناحية الجمالية أو لتسجيل العلاقة الفكية أو لعمل أي تعديلات ضرورية أخرى قبل إتمام البدلة السنّية النهائية أو الدائمة . انظر بدلة سنّية (Denture) .			
trial flask closure	الغلق التجريبي للبوقة ، إغلاق البوقة التمهيدي		
إغلاق تمهيدي بغرض إزالة مادة قاعدة البدلة السنّية الزائدة ، والتأكد بأن القلب قد امتلأ بالمادة بالكامل .			
trial in mouth	تجريب في الفم		
trial packing	حشو القلب التجريبي		
trial plate	صفيحة التجربة		
صفيحة سنّية مؤقتة من مادة لدنة أو من الشمع منضد عليها الأسنان الصّنعية لتجربتها في الفم .			
triamcinolone acetone dental	معجون أسيتونيد		
paste = ad cortyl in orabase	التريامسينولون السنّي		
معجون يحتوي على دواء مضاد للالتهاب من الكورتيكوستيرويدات يستعمل سطحياً في الفم لعلاج التقرحات القلاعية المعادة الناكسة .			

اللامية ، والعضلة شبه المنحرفة ، والعضلة رافعة الكتف ،
والعضلة الأجمعية الوسطى والخلفية .

triangle, palatal المثلث الحنكي
يتكوّن من خط يعبر أكبر مَقَطع مستعرض للحنك ، وخطين
من نهايتي هذه القاعدة النقطة السنخية .

triangle, posterior المثلث الخلفي
يتكون من العضلة القصية الخشائية ، والحافة الأمامية للعضلة
شبه المنحرفة ، والمثلث الأوسط لعظم الترقوة .

triangle, retromandibular = المثلث خلف الفك السفلي
retromolar triangle المثلث خلف الأرحاء
حفرة ضحلة على الفك السفلي خلف الرحى الثالثة .

triangle, retromolar المثلث خلف الأرحاء

triangle, subclavian = المثلث تحت الترقوة =

supraclavicular triangle المثلث فوق الترقوي
انظر المثلث فوق الترقوي (Supraclavicular triangle) .

triangle, submandibular = المثلث تحت الفك السفلي =

submaxillary triangle المثلث تحت الفك العلوي
تحده قاعدة الفك السفلي ، وتمتد حتى النتوء الخشائي ،
والبطن الخلفي للعضلة ذات البطنين ، والنتوء الإبري ،
والبطن الأمامي للعضلة ذات البطنين .

triangle, submental المثلث تحت الذقن = المثلث

suprahyoid triangle فوق اللامي
يحدده البطن الأمامي للعضلة ذات البطنين ، والعظم
اللامى ، والعضلة الضرسية اللامية ؛ وقمتها عند الفك
السفلي .

triangle, sub-occipital المثلث تحت القذالي

triangle, supraclavicular المثلث فوق الترقوة
يحدده البطن السفلي للعضلة الكتفية اللامية ، وعظم
الترقوة ، والجزء السفلي من الحافة الخلفية للعضلة القصية
الترقوية الخشائية .

triangle, suprahyoid المثلث فوق اللامي

triangle, Tweed's مثلث تويد
مثلث تشخيصي لقياس الجمجمة يشمل مستوى
فرانكفورت ، والمستوى الفكى ، والمستوى القاطع السفلي .
نسبة إلى س . هـ تويد C.H.Tweed .

triangles, cervical = triangles of the neck مثلثات الرقبة

1- المثلث الأمامي (Anterior triangle) .
2- المثلث السباتي (Carotid triangle) .
3- المثلث ذو العضلة الرأسين (Digastric triangle) .

4- المثلث العضلي (Muscular triangle) .
5- المثلث القذالي (Occipital triangle) .
6- المثلث الخلفي (Posterior triangle) .
7- المثلث تحت الترقوة (Subclavian triangle) .
8- المثلث تحت الفك (Submandibular triangle) .
9- المثلث تحت الذقن (Submental triangle) أو المثلث فوق
اللامى (Suprahyoid triangle) .
10- المثلث فوق الترقوة (Supraclavicular triangle) .

triangular مثلثي

triangular bar عارضة مثلثية

triangular fossa حفرة مثلثية

triangular muscle = M.depressor العضلة المثلثية =

anguli oris العضلة الخافضة لزواوية الفم
انظر جدول العضلات (Muscles) .

triangular ridge حرف مثلثي

tribe قبيلة
تقسيم أوسط في التصنيف الحيوي ما بين العائلة والجنس .

tri-bevelled intra-osseous needle إبرة ثلاثية الشطب
للحقن داخل العظم
إبرة دقيقة (قطر 30) طولها 1/8 من البوصة ، مصممة
لاختراق العظم ، لها غطاء محيط متحرك يتراجع مع تقدّم
الحقنة داخل العظم ليحمي الإبرة من الأثناء أو الكسر .

trichloroethylene = Trilene ثلاثي كلور إثيلين = تريلين
سائل طيار غير قابل للاشتعال ، ذورائحة حلوة قوية ،
يستعمل في التخدير الاستنشاقى .

tricho- (سابقة) شعر ، مشعر

trichoglossia = hairy tongu تشعر اللسان

Trichomonas المشعرة
جنس من الحيوانات الأولية السوطية من صنف السوطيات
ذوات جسم كمثري الشكل وأسواط المتعددة .

Trichomonas buccalis = Trichomonas المشعرة الفموية
elongata = Trichomonas tenax

Trichomonas hominis المشعرة البشرية

Trichomonas tenax المشعرة اللاطئة
نوع من المشعرة توجد في الفم .

tricipital ثلاثي الرؤوس ثلاثية الحدبات

triconodont سن
سن ذات ثلاث حدبات في خط مستقيم .

tricrosol ثلاثي الكريزول

خليط من ثلاث كريسولات متساوية الأجزاء ، استخدامه الآن بات نادراً كضمام مطهر أثناء معالجة قناة الجذر .

tricuspal = tricuspid ثلاثي الشرف
سن ذات ثلاث حُدبات .

tricuspid 1- ثلاثي الشرف
سن ذات ثلاث حُدبات .
2- مثلث الشرف
متعلق بالصمام القلبي ثلاثي الشرف .

tricuspid valve الصمام الثلاثي الشرف
الصمام الأول للقلب ، له ثلاث حُدبات ، يسمح للدم بالمرور من الأذنين الأيمن إلى البطين الأيمن ويمنع عكس ذلك .

trident = tridentate ثلاثي الأسنان ، ذو ثلاث أسنان

trifacial ثلاثي الوجوه ، الوجهي الثلاثي ،
ذو ثلاثة وجوه

trifacial neuralgia = ألم العصب الثلاثي الوجوه =
trigeminal neuralgia ألم العصب ثلاثي التوائم

trifid ثلاثي الشقوق ، ثلاثي الأجزاء ، ثلاثي التفلق
مقسم إلى فصوص أو نقاط .

trifurcate ثلاثي الشَّعب ، ثلاثي الفروع ، ثلاثي الفروع
ينقسم أو يتفرَّع إلى ثلاثة فروع أو ثلاثة جذور .

trifurcation تشعب ثلاثي ، انفراق ثلاثي ، ثلاثية الشَّعب ،
ذو ثلاث شعب
1- ينقسم إلى ثلاثة أجزاء من جذع عام .
2- منطقة تشريحية هي نقطة تفرع الجذور في السن ثلاثية الجذور .

trifurcation involvement اكتناف ثلاثي الجذور
امتداد المرض حول السني إلى المنطقة ثلاثية الشَّعب .

trigeminal الثلاثي التوائم
متعلق بالعصب القحفي الخامس (Fifth cranial nerve) ،
انظر عصب (Nerve) .

trigeminal ganglion عقدة العصب الثلاثي التوائم

trigeminal nerve العصب الثلاثي التوائم
العصب القحفي الخامس : وينقسم إلى ثلاثة فروع : العصب العيني ، والعصب الفكي العلوي ، والعصب السني السفلي . انظر مدخل العصب الثلاثي التوائم (Trigeminus) .

trigeminal neuralgia عَصَاب ثلاثي التوائم ،
ألم العصب ثلاثي التوائم
انظر ألم عصبي (Neuralgia) .

1- زناد
2- مَنبه ، مثير
3- يُطلق ، يحدث

trigger zone منطقة الزناد ، المنطقة المثيرة للألم

trigocephalus مثلثي الرأس ، ذو رأس مثلث

trigon = trigone مثلث الحُدبات (للأرحاء العليا)
مجموعة من ثلاث حُدبات رئيسية ، للرحى العلوية ثلاثية الحُدبات .

trigonid الشلثات
الحُدبات الثلاث الأولى للرحى السفلية .

trigonocephalia مثلثية الرأس

trigonocephalic مثلث الرأس ، ذو رأس مثلث

trigonocephalus مثلثي الرأس

trigonocephaly مثلثية الرأس

trigonodont سن ثلاثية الحُدبات
سن ذات ثلاث حُدبات في شكل مثلث .

trilateral ثلاثي الجوانب ، ذو ثلاثة جوانب

trilobate ثلاثي الفُصوص ، ذو ثلاثة فُصوص

trim 1- يُشَدَّب ، يُهذَّب
2- يَشْطُوب

trimmer مُشَدَّب ، شاطب ، تشذيب
أداة يدوية أو جهاز يعمل آلياً تستعمل للتشذيب أو التشكيل .

trimmer,gingival margin مُشَدَّب الحافة اللثوية
إزميل مصمم لشطب الحواف المينائية اللثوية .

trimmer,Mitchell's مُشَدَّب ميتشل

trimmer, model مُشَدَّب النماذج

trimmer ,shoulder مُشَدَّب الكتف

trimming تَشْذِيب ، تَهْذِيب ، شَطْب

trimming , muscle تَشْذِيب عضلي حَفَافِي
شطب حواف الطبعة لتحرير متركز العضلات المحاذية لها .

trimming ,tissue تشذيب نسيجي حَفَافِي
تقصير حواف الطبعة أو الجهاز لتوافق الأنسجة المحاذية لها .

trioxymethylene = paraformaldehyde تراي أوكسي
ميثيلين = بارافورمالدهيد

triple-angle of an instrument الزوايا الثلاثية للأداة
متعلق بأداة ذات ثلاث زوايا في العنق .

triple syringe محقنة ثلاثية
محقنة تطلق هواء وماء وإرذاذاً . انظر محقنة ثلاثة في واحد (Three-in- one syringe) .

tripoding	تخطيط المثال المركب على المساحة ، استناد ثلاثي	trituration	سَحْن ، سَحَق
	علامات مثلثة على القالب المركب على المساحة ، تسمح برفع القالب عن قاعدة المساحة ثم إعادته مرة أخرى في نفس المكان .		1- تحويل المادة الصلبة إلى مسحوق بواسطة السحل أو الفك
tripoli = rotten stone	الحجر الطرابلسي (لصقل الأسنان)	trituration, amalgam	سَحْن الملمغم
	الحجر الحرض		عملية تحضير عجينة الأملغم بالسحْن .
	مادة معدنية تُصقل بها المعادن والحجارة ، حجر جيرى مُنحل يستخدم في الصقل ، مادة غير متبلرة في شكل مسحوق دقيق تستخرج من صخور السليكا ، وتستعمل كمادة ساحلة صاقلة ، تستخدم عادة مع الحفان قبل استخدام أحمر الصقل .	trituration, hand	سَحْن يدوي
trisaccharide	ثلاثي السكر ، سُكريد مثلث أو ثلاثي		مزج خليطة الفضة والزئبق باليد باستعمال الجرن والمدقة .
	سكر ينتج عن تحلل جزئيء منه ثلاثة جزيئات من أحادي السكر .	trituration, mechanical	سَحْن آلي ، سَحْن ميكانيكي
trismus = lockjaw	ضَرْز = فَك مُقفل		عملية مزج خليطة الفضة مع الزئبق بجهاز آلي يسمى جهاز مزج الأملغم . انظر ملمغم (Amalgamator).
	تشنج عضلات المضغ ، مما يجعل الفم شديد الانغلاق . وهو علامة من علامات مَرَض الكرز أو نتيجة لفرط استعمال الفينوثيازينات (Phenothiazine drugs) .	triturator	مَسْحَن ، وعاء السَحْن ، مَسْحَنَة
trismus stent	واقية الضرز	troch = lozenge = troche	فُرص ، فُرص دوائي
	نوع من جبيرة كنجسلي (Kingsley's splint) صممت لتساعد في فتح وغلق الفم ، أو لتساعد على تدريب المفصل الفكي الصدغي .		انظر فُرص دوائي (Lozenge) .
trisodium orthophosphate = sodium phosphate	أرثوفسفات ثلاثي الصوديوم = فسفات الصوديوم	trochlear nerve	العَصَب البكري
	مادة كيميائية تستعمل في مادة الألبينات للطبع لتأخير التفاعل بين الألبينات وسلفات الكالسيوم وبالتالي تؤخر زمن التصلب للمادة .		العَصَب القحفى الرابع ، يعصب عضلة مقلة العين المنحرفة العليا ، انظر مدخل العَصَب البكري (Trochlearis) .
tritocone	حَدبة وحشية شدقية لضاحكة علوية	trochocephalia = trochocephaly	تَدَوْر الرأس
	حَدبة وحشية شدقية على الضاحك العلوي ؛ ولا توجد عند الإنسان .	trochocephaly	تَدَوْر الرأس
tritoconid	حَدبة وحشية شدقية لضاحكة سفلية	trochoid	مَدَوْرِي ، شبيه البكرة ، بكراني
	حَدبة وحشية شدقية على الضاحك السفلي ؛ ولا توجد عند الإنسان .	trochoid joint	مَفْصَل دوار ، مفصل مدوري
tritubercular	ثلاثي الحديبات	trochoides = trochoidal articulation	مَفْصَل مدوري ، مفصل بكري
	ذو ثلاث حديبات أو ثلاث حديبات .	- trophy	(لاحقة) تغذية ، غذاء
triturable	قابل للسحْن ، قابل للسحَق ، سحون		لاحقة تعني نمو أو تطور .
triturate	يَسْحَق ، يَسْحَن	- tropic	(لاحقة) تجاذب ، تدافع ، تحايز
	1- يُحوّل إلى مسحوق دقيق أو ناعم .		لاحقة بمعنى التوجه .
	2- عملية السَحْن أو السَحَق للمادة .	tropical	مَداري ، استوائي
		tropical ulcer	فُرحة مدارية ، فُرحة استوائية
		troy	قاعدة أُنقال ، نظام للأوزان بالوزن التروي سي ، تروي
			نظام للوزن يستعمل لتقدير كميات الذهب والفضة .
		troy weights	الأوزان التروية
			نظام للوزن والقياس (حيث تساوي الأونصة 480 حبة)
			تستعمل في وزن المعادن الثمينة ، واللحم والخلائط وفي المركبات الطبية .
		true	حَقِيقِي
		true cementoma	وَرَم ملاطي حقيقي
		true condylar path	مَرْمُ لقمي حقيقي
		true denticle	حصاة لبية حقيقية ، وسنينة حقيقية

true lateral projection إسقاط جانبي حقيقي أسلوب تصوير اشعاعي لتوضيح كل أو جزء من الجمجمة بواسطة توجيه الأشعة المركزية عمودية على مستوى الفيلم .

true occlusal projection إسقاط إطباق حقيقي أسلوب تصوير إشعاعي ، حيث توجه الأشعة المركزية باتجاه المحور الطولي للأسنان .

true pocket جيب حقيقي

true pontic جاسرة حقيقية

truncate مبتور ، مقطوع الأطراف ، أقطع ، يبتَر

truncus = trunk جذع

truncus arteriosus جذع شرياني

truncus brachio cephalicus جذع رأسي عضدي

truncus thyrocevalis جذع درقي ، جذع عنقي درقي

trunk = truncus جذع

1 - الجسم بدون الرأس والعنق والأطراف .
2 - ساق وعاء الدم أو العصب أو وعاء اللمف ؛ يكون عادة قصيراً وغير متفرع .

trunk,brachiocephalic= truncus brachiocephalicus وعاء دموي يغذي الطرف العلوي الأيمن والجانب الأيمن للرأس والعنق . يسمى أيضاً الشريان غير المسمى . انظر مدخل جذع عضدي رأسي (Truncus brachiocephalicus) .

trunk,costocervical = truncus costocervicalis الجذع الضلعي الرقبى ، الجذع الضلعي الرقبى وعاء دموي يغذي العضلات العميقة في العنق والظهر ، والفرجات ما بين الأضلاع الأولى والثانية ، والعمود الفقري . انظر مدخل الجذع الضلعي الرقبى (Truncus costocervicalis) .

trunk,linguofacial = truncus linguofacialis الجذع اللساني الوجهي ، الجذع الرئيسي عند تفرع الشريان اللساني والشريان الوجهي من الشريان السباتي الخارجي . انظر مدخل الجذع اللساني الوجهي (Truncus linguofacialis) .

trunk,thyrocervical = truncus thyrocervicalis الجذع الرقبى الدرقي ، وعاء دموي يغذي العنق والغدة الدرقيّة والمريء ، والقصبه الهوائية . انظر جدول مدخل الجذع الرقبى الدرقي (Truncus thyrocervicalis) .

trusion = malposition اندفاع ، بُروز السن = الشخص مصطلح قديم .

try - in = trial denture تجريب ، تجربة = تجريب البدلة السنية تجريبية

التجريب الأولي للبدلة السنية النزوعة في مرحلة التشميع الأولي (بدلة سنية تجريبية) أو للبدلة السنية الجزئية المصبوبة أو الحشوة النهائية المصبوبة للتجريب عن صحة الانطباق والناحية الجمالية والعلاقة الإطباقية لكل منهما مع الفك المقابل . انظر بدلة سنية تجريبية (Trial denture) .

try-in of denture = trial denture تجريب البدلة السنية = بدلة سنية تجريبية

try-in of frame work تجريب الإطار المعدني ، تجريب الهيكل المعدني

try-in of restoration تجريب الحشوة تجربة الحشوة المصبوبة في السن للتجريب عن صحة انطباقها وعلاقتها الإطباقية بالفك المقابل .

TSM = Thread Mate system نظام السن اللولبية الزوجية (المزدوجة)

T- spring نابض بشكل T نابض لطبيقة تقويمية متحركة ، يعمل من الجهة الخنكية لتحرك السن أو الأسنان شديداً أو شفوياً ؛ مصنوع من سلك دقيق مزدوج ذو رأس بشكل حرف T .

tube أنبوب ، قناة ، مجرى جسم أسطواني مُفرغ طويل ، مفتوح من طرفيه .

tube, auditory = Eustachian tube الأنبوب السمعي = قناة أستاكيوس ، قناة أستاكيوس ، النفير قناة تصل البلعوم العلوي بالأذن الوسطى .

tube,auricular =external auditory meatus الأنبوب الأذني = قناة السمع الظاهرة

tube,drainage مُفجّر ، أنبوب تصريف السوائل ، أنبوب النزح

tube,endotracheal أنبوب داخل الرغامى أنبوب مرن يدخل من خلال الأنف داخل القصبه الهوائية ليعمل كممر هوائي أثناء التنبيب (إدخال الأنبوب في عضو أجوف) .

tube,Eustachian = auditory tube قناة إستاكيوس ، النفير أستاكيوس = القناة السمعية

tube,pharyngotympanic = auditory tube القناة البلعومية الطبلية ، النفير البلعومي الطبلي = القناة السمعية قناة تصل بين البلعوم العلوي والأذن الوسطى .

tube side	جانب الأنبوب	tubercle,zygomatic	الحُدْبِيَّةُ الوجنية
	جانب حامل الفيلم الشعاعي الذي يواجه مَنبَع الأشعة لجهاز الأشعة .	tubercular	حديسي متعلق بالحديدات أو الدرناات .
tube teeth	أسنان أنبوية	tuberculate	محدوب ذو درينات أو حديبات .
	أسنان اصطناعية ذات تجويف أسطواني يمتد من مركز قاعدتها إلى داخل جسم السن ، يمكن أن يدخل دبوس أو وتد مصبوب لتثبيت السن بقاعدة البدلة السنية (الثابتة أو النزوعة) .	tuberculated = tuberculous	محدوب مغطى بالحديبات .
tuber	حَدْبَة ، درنة ، عقدة	tuberculosis	سلّ ، تدرن ، داء السل ، مرض السل مرض تسببه المتفطرات (Mycobacterium) أو أكثر ، وتحديدًا المتفطرة السلية (Mycobacterium tuberculosis) ؛ يتميز بوجود درينات مزمنة عادة من أورام محببة . قد تصيب الفكين ، والعقد اللمفية ، والفم ، والمخاطية الفموية ، والمفصل الفكي الصدغي .
tuber frontale, frontal tuber	الحَدْبَة الجَبْهِيَّة	tuberculous	سُلِّي متعلق بالتدرن .
tuber parietale	الحَدْبَة الجدارية	tuberculum	حَدْبِيَّة بروز صغير مستدير .
tubercle	حُدْبِيَّة ، دُرْنَة ، عُقْدَة	tuberculum impar	عُقْدَة لسانية مفردة ، حُدْبِيَّة لسانية مفردة
	1- (في التشريح) : بروز صغير مُستدير على السن . 2- الإصابة النوعية لمرض التدرن الناتجة عن عدوى عصية التدرن (Tuberculosis bacillus) .	tuberculum impar	رأب الحُدْبِيَّة ، ترميم الحُدْبِيَّة إعادة التشكيل الجراحي لتتواء الفك العلوي .
tubercle,articular	حُدْبِيَّة مفصليَّة	tuberosity	أحدوية مصطلح تشريحي لبروز مستدير على العظم
tubercle,dental	حُدْبِيَّة سِنِيَّة	tuberosity area	منطقة الأحدوبة
	1- ارتفاع صغير من ميناء السن الزائد على تاج السن . 2- حَدْبَة .	tuberosity injection	حُقْنَة الأحدوبة الفكية العلوية
tubercle,genial = mental tubercle	حُدْبِيَّة ذقنية	tuberosity,maxillary = maxillary tubercle	أحدوية الفك العلوي الجانب الخلفي من التواء السنخي في الفك العلوي .
	أحد تتوأن على جانبي البروز الذقني للفك السفلي .	tuberosity,molar	الأحدوية الرحوية
tubercle,labial = tubercle of the upper lip = procheilon	حُدْبِيَّة شفوية = حُدْبِيَّة الشفة العليا = نثرة	tuberosity of maxilla	أحدوية الفك العلوي
tubercle,maxillary	حُدْبِيَّة الفك العلوي	tuberosity of the mandible,pterygoid	أحدوية جناحية للفك السفلي
	نُتوء خشن صغير عند النهايات الوحشية للتواء السنخي العلوية .		المنطقة الخشنة على السطح الداخلي للشعبة الصاعدة للفك السفلي وزاوية الفك السفلي ؛ موضع ارتكاز العضلة الجناحية الإنسية .
tubercle,mental = mental spine	حُدْبِيَّة ذقنية = شوكة الذقن	tuberosity reduction	انقاص الأحدوبة ، رد الأحدوبة استئصال جراحي (تشذيب) للنسيج الرخو أو النسيج الصلب أو كليهما في مناطق الحيد العلوي الخلفي من أجل انطباق البدلة السنية .
	أحد بروزين عظميين صغيرين على السطح الداخلي للفك السفلي على جانبي الارتفاق الذقني ؛ تُسمَّى أيضاً : شوكة الذقن .		
tubercle of carabelli = carabelli's cusp	حَدْبَة كارابيللي		
	ارتفاع مستدير أو حَدْبَة إضافية على السطح اللساني للرحى الثالثة العلوية (قد تكون امتداد الارتفاع اللساني الداخلي) .		
tubercle,paramolar	حُدْبِيَّة مجاورة للرحى ، درينة مجاورة رحوية		
	حَدْبَة إضافية على الوجه الإنسي الشدقي للرحى الثانية أو الرحي الثالثة ؛ يعتقد بأنها مجاورة رحوية بدائية .		
tubercle,pterygoid = pterygoid	الحُدْبِيَّة الجناحية = النتوء الجناحي للفك السفلي		
tuberosity of the mandible			

tube tooth = posterior tooth = سن أنبوية ، سن ذات تجويف ، سن خلفية

tubular أنبوبي

بشكل الأنبوب أو يشمل الأنابيب .

tubular canals قنوات أنبوية

tubular dentin عاج أنبوبي

tubular device جهاز أنبوبي ، أداة أنبوية

tubular glands غُدَد أنبوية

tubule قُنِيَّة ، أنبوب صغير ، نيب

tubule, dentinal نيبية عاجية

إحدى القنيات الدقيقة في العاج ، التي تمتد من حجرة اللب إلى الملتقى المينائي العاجي والملتقى العاجي الملاطي .

tubuli قُنِيَّات ، نيبات صغيرة

tubulus قُنِيَّة ، أنبوب صغير ، نيب (لاتينية)

tubus أنبوب (لاتينية)

tuft حُرْمَة ، خُصْلَة ، لمة

tufts = bundles حُرْم

tufts, enamel لحم مينائية ، لمات مينائية

حُرْم من مواشير مينائية ضعيفة التكلُّس تمتد داخل ميناء السن من الملتقى المينائي العاجي .

tug يَجْرُ ، يَسْحَب ، يَشُدُّ

tugback مقاومة السحب ، مقاومة الشد

(في مداواة الأسنان اللبية) : مصطلح يُشير إلى درجة مقاومة سحب قمع الكوتابركا أو قمع الفضة المنطبق تماماً داخل قناة الجذر المحضرة ، قبل إصاقه في قناة الجذر .

tularaemia = tularemia = حمى الأرانب = التولاريمية

rabbit fever

عدوى جرثومية تسببها الفرانسييسلة التولارية (*Francisella tularensis*) ، أعراضها الفموية تشمل : تقرُّح متنخر للغشاء المخاطي يمتد إلى البلعوم ، والتهاب العقد اللمفية بالناحية الفموية .

tulle gras = gauze تول دهني = شاش

tumefaction = swelling تورم ، انتفاخ

tumescence تورم ، انتفاخ

tumor = tumour = neoplasm = ورم ، نامية ورمية

swelling

إحدى علامات الالتهاب الأربع ؛ العلامات الثلاث الأخرى هي : الحرارة ، والاحمرار ، والألم .

tumor = neoplasm ورم

انتفاخ أو نمو غير طبيعي لأنسجة الجسم ، يستمر في النمو حتى بعد توقف السبب المحفز لحدوثه ؛ قد تكون الأورام حميدة أو خبيثة .

tumor, acinic cell ورم الخلايا العنابية

ورم النسيج الظهاري الحميد في الغدد اللعابية مكون من خلايا مشابهة للخلايا المصلية لهذه الغدد .

tumor, adenoid = adenoma ورم غُدَّاني

tumor, adenomatoid odontogenic ورم شبه غدي ذو منشأ سني

ورم حميد يحتوي على نسيج ظهاري سني مع تراكيب شبيهة بالقنوات ، قد يوجد في جدار كيس كبير ؛ يشاهد بكثرة في الفك العلوي ، ودائماً ما يرافق سناً غير بازغة أي منظرة ، ويحدث عادة ما بين سن 10 إلى 20 سنة .

tumor, adipose = fatty tumor = ورم شحمي ، شحموم lipoma

tumor, benign = innocent tumor ورم حميد ، ورم سليم

tumor, brown ورم بُني نوع من الورم الحبيبي ذو الخلايا العرطلية المصاحب لفرط نشاط الغدد نظير الدرّقية ؛ الورم يتظاهر بلون بني أحمر ، ويتكرر نكسه إذا لم يعالج المرض العضوي .

tumour, calcifying epithelial ورم ظهاري متكلس سني

odontogenic = Pindborg's tumor المنشأ = ورم بينبورج المنشأ من الورم الحبيبي ذو الخلايا العرطلية المصاحب لفرط نشاط الغدد نظير الدرّقية ؛ يشاهد بكثرة في المناطق المحيطة بالأسنان المنظرة ؛ يسمّى ورم بينبورج (Pindborg's tumor) .

tumor cell خلية الورم ، خلية ورمية

tumor, giant cell ورم ذو خلايا عملاقة

tumor, kompecher's = ورم كرومبيكر = قرحة أكالة rodent ulcer

tumor, large ورم ضخّم

tumor, malignant ورم خبيث ، ورم سرطاني

tumor, mixed ورم مختلط

أي ورم يحتوي على أنواع مختلفة من الخلايا ؛ قد يكون ورمًا حميداً أو ورمًا خبيثاً .

tumor, mucoepidermoid ورم بشروي مخاطي

ورم بشروي خبيث في الغدة اللعابية ، مكون من خلايا مخاطية وخلايا بشروية .

tumor, odontogenic ورم ذو منشأ سني

أي ورم ينشأ من نسيج سني .

tumor of infancy, melanotic	الورم العصبي الظهاري	turbulent flow	تدفق مضطرب
neuro-ectodermal	القتاميني الطفلي	turgescence	انتفاخ ، تورم
ورم حميد ينشأ من خلايا العرف العصبي ، قد يظهر كورم لثوي ليفي مصبوغ أو كورم لثوي ليفي غير مصبوغ أو قد يحدث ضمن العظم ؛ ويشاهد بشكل عام في الجزء الأمامي للفك العلوي في الأطفال تحت عمر السنة .		تورم أو تمدد جزء ، خصوصاً البنية الوعائية .	
tumor, pregnancy	تورم حملي	turgid	وارم ، منتفخ ، متورم ، محتقن
(التهاب اللثة التورمي الحملي)		turgidization	تورم ، انتفاخ ، توريم
tumor, Warthin's = adenolymphoma	ورم وارثن = الورم الغدي اللمفاوي	Turner's tooth	سن تيرنر
		نسبة إلى ج. ج. تيرنر ، J.G. Turner ، 1870-1955 ، طبيب أسنان إنجليزي .	
tungsten carbide	كربيد التنجستن (فلز)	سن دائمة مصابة بعيب تطوري بسبب عدوى أو رضح للسن اللبنية السابقة لها .	
مسحوق ساحل يستخدم في الدواليب الساحلة وبعض الأدوات القاطعة الدوارة . يتحد مع الفولاذ لإنتاج أدوات ذات حافة قاطعة صلبة تدوم لفترة طويلة .		turrecephalic = turricephalic	مسنم الرأس
tungsten carbide bur	مثقب كربيد التنجستن	turret, arch	قوس برجية
tunica	غلاف ، غلالة ، طبقة ، غشاء	turriccephaly = oxycephaly	تسنم الرأس ، رأس مؤنفة
tunica adventita	غلالة خارجية ، غلالة برآنية	tusk	1- ناب ، حُضن (ناب الفيل)
tunica externa	غلالة خارجية ، غلالة ظاهرة	ناب كبير جداً أو قاطع ضخم يبرز من بين الشفاه .	
tunica interna	غلالة باطنة	2- يمزق بالأياب	
tunica media	غلالة وسطانية	tussis = cough	سعال
الطبقة أو الغلاف الأوسط للشرايين والشريينات ، تتكوّن من نسيج العضلي ونسيج مرن .		tutty	توتياء ، أو أكسيد الزنك
turbid = cloudy	عكر ، معكر ، كدر	Tweed's arch bending pliers	ملقط تويد لثني القوس
turbine	عنفة ، توربين (جهاز الحفر السني ذو السرعة الفائقة)	نسبة إلى تشارلز تويد Charles Tweed ، قبل 1895 ، طبيب أسنان أمريكي .	
قبضة تدور بسرعة عالية حتى 300,000 دورة في الدقيقة بانسياب الهواء المضغوط . رأس القبضة ينتهي بقابض ذي مسكة احتكاكية وقاذف ماء أو أكثر ليعمل كمبرد للمثاقب ، إلخ .		انظر زردية (Pliers) .	
turbine, air	عنفة هوائية ، توربين هوائي	Tweed's triangle	مثلث تويد
turbine, air pressure	توربين ضغط الهواء	مثلث على صورة سيفالومترية جانبية تتكوّن أضلاعه من المستوى الفكي ومستوى فرانكفورت والمحور الطولي للقاطع المركزي السفلي . يستخدم للمساعدة في التشخيص التقويمي ؛ نسبة إلى س. ه. تويد C.H. Tweed .	
turbine, dental	توربين سني ، عنفة سنية	انظر مثلث (Triangle) .	
turbine handpiece	قبضة يدوية توربينية	tweezer	ملقط ، منتاش
قبضة تُدار بواسطة الهواء .		أداة يدوية ذات نصلين دقيقين مؤنقين مستقيمين أو منحنيين ، تستخدم لإمسك الأغراض الصغيرة (مثل كريات القطن أو كريات رقائق الذهب) ؛ قد يوجد بها جهاز إغلاق لتثبيت الغرض حتى يتم تحريره .	
turbine, water	عنفة مائية ، توربين مائي	tweezer cotton	منتاش القطن
turbulence	اضطراب ، عنف	tweezer, locking	ملقط حابس ، منتاش قافل
مصطلح يستخدم في عملية الصب ليشير إلى التدفق غير المنتظم أو الانسياب غير المتساوي للمعدن داخل القالب ، وينتج عنه مسامية في المعدن المصبوب		tweezer, pocket marking	منتاش الوسوم الجيبية
turbulent	مضطرب ، عنيف ، هائج	tweezer, root fragment	منتاش شدة الجذر
		tweezer, soldering	منتاش اللحام
		twenty - degree tooth	سن ذات حدة بزواية 20
		انظر سن (Tooth) .	

twin	توأم ، مُزدوج	tympanic	طَبلي
twin wire	سلك توأمي ، سلك مزدوج		متعلق بطبلة الأذن .
	انظر الطريقة التقويمية ذات السلك المزدوج (Twin wire appliance)	tympanic artery	الشريان الطَبلي
twin wire arch	القوس ذات السلك التوأمي		يغذي طبلة الأذن والعضلة المؤثرة للطبلة ؛ له أربعة فروع :
	جزء من طريقة تقويمية ثابتة يشتمل على زوج رقيق من الأسلاك القوسية من الفولاذ الصامد مثبتة بأطواق على الأسنان أو بحاصرات ملصقة على الأسنان . التأثير الطبيعي للسلك هو محاولة أن يبقى مستقيماً ، ليكون القوة التي تستخدم لتعديل الأسنان .		الشريان الطبلي الأمامي ، والشريان الطبلي الخلفي ، والشريان الطبلي السفلي ، والشريان الطَبلي العلوي . انظر مدخل شريان طَبلي (Tympanica) .
twinge	وَخْزَة ، وَخْز ، ألم برقي ، ألم واخز	tympanic membrane	الغشاء الطَبلي
twinning	إتام ، توأمة	tympanic nerve	العَصَب الطَبلي
	تطور سنين منفصلتين من بُرعم واحد .		يغذي مخاطية الأذن الوسطى ، والقناة البلعومية الطبلية . انظر مدخل عَصَب طَبلي (Tympanicus) .
twist	مُلتو ، مَفْتول	tympanic plate	صفحة طَبلية ، صفيحة الأذن
twist drill	مشقاب التوائي	tympanic vein	الوريد الطَبلي
	مشقاب ذو نهاية قاطعة لولبية الشكل مصنوع من فولاذ عديم الكربون ، يعمل بكفاءة حينما يدور أو يلف باتجاه عقارب الساعة عند سرعات فائقة البطء بين 300-500 لفة في الدقيقة . يستخدم لتحضير ثقوب في العاج لوضع الدبابيس ، ولا يستخدم أبداً في قطع المينا	tympanitis	التهاب طبلة الأذن ، التهاب الطبلة
twist root canal file	مبرد قناة الجذر المفتول	tympanomastoid fissure =	الشق الطَبلي الخُشائي =
twisted	مَفْتول ، مُلتو	auricular fissure of the	الشق الأذني في العظم الصدغي
twitch = twitching	اختلاج ، نفضة	temporal bone	
two-handed instrument	أداة ذات مقبضين	tympanum = middle ear =	طبلة الأذن ، الطبل ، الطبلة
two-in- one pins	دبابيس إثنان في واحد	ear drum	الأذن المتوسطة ، جوف الطبل
	انظر دبوس (Pin) .	tyndallization	تعقيم مُجزأ ، تعقيم جزئي ، تندلة
two -piece crown	تاج ذو قطعتين		نسبة إلى ج . تيندال ، J.Tyndall ، 1820-1893 ، عالم إنجليزي .
	تاج مصنوع من طوق وسطح طاحن مطرق ملحوم به .		طريقة لتعقيم وسط استنبات وذلك بتعريضه للبخار عند درجة حرارة 100 درجة مئوية لثلاثة أيام متتالية ، لمدة 30 دقيقة كل يوم ، أي تعقيم متقطع أو مجزأ على عدة أيام .
two-wall defect = osseous defects	عيب ذو جدارين = عيوب عظمية	type	نوع ، نمط ، طراز ، نموذج
tyloma = callus	1- دُشْبذ	tymphoid	التيفية ، التيفود
	عظم جديد متشكّل في منطقة الكسر .	tymphoid fever	الحُمى التيفية
2- ثفن			عدوى شديدة للقناة الهضمية بجراثيم التيفود السلمونيلة التيفية (<i>Salmonella typhi</i>) تنتقل بواسطة الطعام والشراب الملوث ببراز أو بول المرضى أو حاملتي المرض .
tylosis linguae = leukoplakia (linguae)	ثفان لساني ،	typodont	نموذج أسناني
	طلوان قَموي		جهاز إطباق أو نموذج إطباق صناعي ، ذو قواعد علوية وسفلية وتجاويف تملأ بالشمع أو الأكريل لدعم أسنان صناعية من المعدن أو البلاستيك أو أسنان طبيعية ، يستخدم في تعليم الطلبة في جميع مجالات طب الأسنان وممارسة العمليات السنوية المختلفة عملياً
tympan- , tympano-	(سابقة) طَبلي ، طبلة	typical	نموذجي ، طرازي ، نمطي ، نوعي
	سابقة تعني طبلة الأذن .		
tympanal	متعلق بطبلة الأذن ، طَبلي		

uarthritis	التهاب المفصل النَّقرسي ، نقرس حمض اليوريك التهاب المفصل بسبب زيادة حمض اليوريك .
ubiquitous	واسع الانتشار
ugliness	قُبْح ، بشاعة
ugly	قبيح ، بَشَع
ugly crown	تاج قبيح
ung = unguentum	مرهم (لاتينية) تستعمل في كتابة الوصفة الطبية .
ula = gingiva	لثة (لاتينية)
ulaemorrhagia = ulemorrhagia	نزف اللثة
ulangiectasis	تهيج اللثة ، تخرُّش اللثة
ulalgia = gingivalgia	ألم اللثة ، وَجَع اللثة
ulatrophia = ulatrophia	ترجع اللثة ، ضمور اللثة ، انحسار اللثة
ulatrophia = ulatrophia	انحسار لثوي ، ضمور لثوي
ulcer	قَرحة آفة موضعية على السطح الجلدي أو الغشاء المخاطي تحدث نتيجة فقد الخلايا الظهارية السطحية وأحياناً جزء من الأنسجة الضامة التحتية ؛ وبذلك تتعرض الأنسجة التحتية الظاهرة للأذى والالتهاب وتكوّن قَرحة مؤلمة مفتوحة . وقد تتطور القرحة ابتداءً من جرح أو قد تحدث نتيجة رضح ، وقد تصاب بالعدوى . انظر أيضاً قَرحة قُلاعية (Aphthous (ulcer) ، قَرحة قارضة «أكلة» (Rodent ulcer) .
ulcer , apthous	قَرحة قُلاعية
ulcer , decubital	1- قَرحة فراشية ، قرحة الاستلقاء 2- قَرحة تعويضية (بسبب البدلة السنية)
ulcer , dental	قَرحة سنية قَرحة على مخاطية الفم بسبب رضح موضعي (مثل العض (Biting) .
ulcer , diabetic	قَرحة سكرية
ulcer , herpetic	قَرحة هربسية
ulcer , indolent	قَرحة غير مؤلمة ، قرحة قليلة الإيلام
ulcer , peptic	قَرحة هضمية
ulcer , perforating	قَرحة ثاقبة
ulcer , pterygoid	قَرحة جناحية
ulcer , recurrent	قَرحة ناكسة
ulcer , rodent	قَرحة أكلة ، قَرحة قارضة

سرطانة الخلايا القاعدية ذي المنشأ السطحي ، تنشأ من الأدمة ، وتحدث عادة على جلد الوجه أو العنق .	
ulcer , serpiginous	قَرحة زاحفة ، قَرحة انتشارية ، قَرحة ساعية
قَرحة تتزايد في الامتداد باتجاه واحد فيما تلتئم من الجهة الأخرى .	
ulcer , sublingual	قَرحة تحت اللسان ، قَرحة تحت اللسانية قَرحة على السطح السفلي للسان ، أو لجام اللسان ، أو قاع الفم .
ulcer , Jacob's	قَرحة جاكوب قَرحة أكلة توجد على الوجه والجفن .
ulcer , syphilitic	قَرحة زهرية
ulcer , traumatic	قَرحة رضحية أية قَرحة ناتجة عن أذى رضحي .
ulcer , tuberculous	قَرحة سلية ، قَرحة درنية
ulcerate	يتقرح ، يقرح ، متقرح
ulcerated	متقرح ، مقرح
ulcerated tooth	سن متقرحة تقيح السمحاق السنخي واللثة المحيطين بجذر السن المتنخرة .
ulceration	تقرح ، قرح
ulceration , pulp	تقرح اللب
ulcerative	تقرحي ، مقرح ، متقرح متعلق بالقرح أو متميز بالتقرح .
ulcerative gingivitis	تقرح لثوي ، التهاب اللثة التقرحي
ulcerative gingivitis , acute	التهاب اللثة التقرحي الحاد تقرح حاد في اللثة ، يشبهها خليط من العصيات المغزلية وبوريليا فنسنت هو السائد ، وتسمى أحياناً عدوى فنسان (Vincent's infection) .
ulcerative gingivitis , necrotizing	التهاب اللثة التقرحي التموتي ، التهاب اللثة التقرحي الناخر
ulcerative stomatitis	التهاب الفم التقرحي
ulcerative stomatitis , acute	التهاب الفم التقرحي الحاد نوع شديد من التهابات الفم يتميز بقرح ضحلة مؤلمة على اللسان ، والشفاة والمخاطية الشدية ، وتنخر أنسجة الفم .
ulcerative tonsillitis	التهاب اللوزتين التقرحي
ulcerative tonsillitis , acute	التهاب اللوزتين التقرحي الحاد التهاب حاد في اللوزات نتيجة عدوى المغزليات واللولبيات ، قد يسمى ذباح فنسان (Vincent's angina) .

ulcero-	(سابقة) تَقَرَّحِي ، قُرْحِي ، قرحة	ulosis = cicatrization	تسندُب
ulcerogranuloma	وَرَمٌ حَبْسِي قُرْحِي	ulotic	متسندُب ، نُدْبِي
ulceromembranous	تَقَرَّحِي عَشَائِي		متعلق بتكون الندبة أو أثر الجرح .
	يتميز بتَقَرَّحٍ يصاحبه نَضْحَة غشائية .	ulotomy = gingivotomy	بضع أو شق اللثة ، بضع الندبة
ulceromembranous gingivitis =	التهاب اللثة الغشائي	ulotripsis = ulotropsis	تدليك اللثة ، ذلك اللثة
acute ulcerative gingivitis	التَقَرَّحِي = التهاب اللثة التَقَرَّحِي		إعادة حيوية ونشاط اللثة وتغذيتها بالتدليك .
ulceromembranous stomatitis	التهاب الفم الغشائي	ultimate strength	قوة قُصَائِيَة ، القوة القصائية
	التَقَرَّحِي		أقصى مقاومة للقوي المطبقة .
ulceronecrosis	تَقَرَّحِي نخري ، تنخر تقرحي	U-loop	عُرْوَة بشكل U
	التنخر المصاحب للتَقَرَّحِ .		سلك تقويمي مثل القوس الخديية أو الدهليزية buccal bow ،
ulceronecrotic	تَقَرَّحٍ مواتي ، تَقَرَّحِي نخري		يشنى جزء منه على شكل U للسماح بضبطه على الأسنان
	متميز بالتَقَرَّحِ المصاحب بالتنخر أو التركزز .		بواسطة إغلاق أو توسيع العروة .
ulcerous	تَقَرَّحِي ، قرحي	ultra-	(سابقة) فَوْق ، فائق ، إضافي ، مستدق
	متعلق بـ أو يتميز بالقرح .	ultrabrachycephalic	أصعل بالغ ، قصير الرأس كثيراً
ulcus = ulcer	قُرْحَة	ultracentrifuge	منبذة فائقة
ule-	(سابقة) لثة ، لثوي ، ندبة	ultrafilter	مَصْفَاء فائقة الترشيح ، مرشحة مستدقة
ulectomy = gingivectomy	استئصال اللثة ، قطع اللثة الجزئي	ultrafiltration	ترشيح فائق ، ترشيح مستدق
ulemorrhagia = ulaemorrhagia	نزف اللثة ، نزف لثوي	ultraflex = ultraflexible	فائق المرونة
uletic	لثوي ، متعلق باللثة	ultramicrobe	مكروب فائق الدقة
uletomy	قطع اللثة ، شق الندبة أو أثرالتحام الجرح ، قطع الندبة	ultramicroscope	مجهر فائق (= مجهر الساحة المظلمة)
ulitis = gingivitis	التهاب اللثة		مجهر ذو قدرة تكبير تفوق قدرة المجهر العادي .
	التهاب اللثة بشكل عام .	ultramicrotome	مقطع فائق الدقة ، مشراح مستدق
ulitis , aphthous	التهاب اللثة القلاعي		آلة لتقطيع الأنسجة بثخانة فائقة الدقة لفحصها تحت المجهر
ulitis , interstitial	التهاب اللثة الخلالي		الإلكتروني .
ulitis , fungus	التهاب اللثة الفطري	ultrared = infrared	دون الأحمر
ulitis , scorbutic	التهاب اللثة البثعي	ultrashort	فائق القصر
ulitis , ulcerative	التهاب اللثة التَقَرَّحِي	ultrashort wave	موجة فائقة القصر
ulna	رُزْد ، عظم الساعد الإنسي ، الزند	ultrasonic = ultrasound	فوق الصوتي ، فوق السمعي ، فوق صوتي
ulnar = ulnaris	رُزْدِي ، متعلق بالعظم الزندي		موجات صوتية ذات تردد أعلى من التردد الذي يمكن
ulo-	(سابقة) لثة ، لثوي ، ندبة		سماعه بالأذن ؛ تستخدم الموجات فوق الصوتية في الطب
ulocace	تَقَرَّحِ اللثة		كأداة تشخيص لفحص الأعضاء الداخلية من الجسم .
ulocarcinoma	سرطانة اللثة	ultrasonic amalgam condenser	راصة فوق صوتية للملغم
	وَرَم اللثة الظهاري الخبيث .		جهاز حشو الأملغم بالاهتزازات فوق الصوتية .
uloglossitis	التهاب اللثة واللسان	ultrasonic cleaner	المنظف فوق الصوتي
uloncus = epulis	وَرَم لثوي ، تورم اللثة ، ضخامة اللثة ، بَتَعَة	ultrasonic crown removal	نزع فوق صوتي للتاج
	وَرَم أو انتفاخ لثوي ليفي حميد .	ultrasonic handpiece	قبضة فوق صوتية
ulorrhagia	نَز اللثة ، نَزْف لثوي		قبضة تقطع بالاهتزازات فوق الصوتية بدلا من الدوران .
ulorrhoea = ulorrhoea	نَز لثوي ، نَز اللثة	ultrasonic inlay removal	نزع فوق صوتي للحشوة المصبوبة
	نَز دموي خفيف من اللثة .		

ultrasonic pin removal نزع فوق صوتي للذبوس

ultrasonic post crown removal نزع فوق صوتي للتاج ذي الوتاد

ultrasonic post removal نزع فوق صوتي للوتاد

ultrasonic prophylaxis unit الوحدة فوق الصوتية للوقاية .
جهاز تنظيف الأسنان بالموجات فوق الصوتية .

ultrasonic scaler مقلحة فوق صوتية
جهاز إزالة الرواسب الجيرية فوق الصوتي ، مزود برؤوس مختلفة الأشكال يمكن تغييرها حسب الحاجة . يعمل بالاهتزازات فوق الصوتية بوجود مرذاذ مائي لنزع وإزالة القلح والرواسب من على أسطح الأسنان ؛ يجب عدم استعماله للمرضى حاملي جهاز تنظيم دقات القلب (Pacemaker: الناظمة) .

ultrasonic scaling التقلح فوق الصوتي
إزالة القلح وتنظيف الأسنان بالمقلح فوق الصوتي .

ultrasonic sterilization التعقيم فوق الصوتي

ultrasonic vibrato الهزاز فوق الصوتية

ultrasound = ultrasonic فوق الصوتي ، فوق السمعي ، فائق الصوت
صوت يستخدم للأغراض التشخيصية مجال تردداته أعلى من الصوت الطبيعي الذي يمكن سماعه .

ultraspeed فائق السرعة

ultraspeed rotary handpiece قَبْضَة دَوَّارَة فائقة السرعة

ultrastructure بنية مستدقة

ultraviolet radiation الأشعاع فوق البنفسجي

ultraviolet light ray الشعاع الضوئي فوق البنفسجي
أشعة موجتها أطول من تلك الناتجة عن التحليل الطيفي للضوء . توجد في الطبيعة في ضوء الشمس أو يمكن تحضيرها صناعياً ؛ تستعمل في العلاج بضوء الشمس ، أو لبلمرية وتصليب بعض سادات الشقوق أو مواد الحشو من الراتين المركب .

ultraviolet rays الأشعة فوق البنفسجية

unavoidable محتوم ، حتمي ، لا سبيل إلى اجتنابه

unavoidable hemorrhage نَزْف حَتْمِي (محتوم)

uncalcified غير متكلس

unciform شصبي الشكل ، حُطَافِي الشكل ، مَعْقُوف ، كُلابِي الشكل

uncinate ذو شص ، ذو حُطَاف ، أَعْقَف ، كلابي

uncomplicated بسيط ، غير مصحوب بمضاعفات

unconscious فاقد الوعي ، مغمي عليه ، لاواع ، اللا شعور

unction = ointment مرهم ، تمرير

under 1- تحت ، أسفل ، سفلي

2- دون ، أدنى ، قلة ، أقل من المؤلف أو المطلوب .

underaffection قلة العطف

underbite عضة ناقصة

مصطلح غير علمي يستعمل لوصف كل من بروز أو تقهقر الفك السفلي .

1- ثلم مثبت ، غُور مثبت ، إبطة

2- بُروز معيق

3- ميل أو انحناء متقابل

أ- ثلم أو بروز أو ميل أحد الجدارين المتقابلين أو كلاهما في حفرة محضرة .

ب- شق ضيق أو ثلم يقطع في جدران حفرة محضرة بغرض تثبيت الحشوة .

ج- أحد الأسطح المحضرة لتاج السن بشكل يعيق إدخال التاج المصبوب .

د- الميل الطبيعي للسن بشكل يعيق دخول وخروج البدلة السنوية الصناعية .

هـ- الجزء من السن الذي يقع بين خط المسح عند المحيط الكبير واللثة ، أي المساحة الناتجة من السن توضع تحتها المشبكة أو الطوق لتثبيت جهاز تعويضي بالاستعانة بخط المسح كدليل لوضع الضمة أو الطوق .

و- الجزء من محيط المقطع العرضي للحافة المتبقية (الحيد المتبقي) أو القوس السني الذي يمكن أن يمنع إدخال البدلة السنوية الصناعية .

ز- تشابك محيط الجبس الحجري المبوتق بشكل يمنع انفصال جزئية في تصنيع البدلة السنوية الجزئية أو الكاملة النزوعة .

undercut gauge مقياس الغُور ، مقياس الإبطة
انظر مقياس (Gauge) .

undercut , retentive غُور مثبت ، إبطة احتباسية
الجزء من السن الداعمة الذي يقع تحت المحيط الكبير للسن ، ويستقر فيه الطرف المثبت للمشبكة لاستقرار وتثبيت الجهاز التعويضي .

undercut ridge إبطة الحرف ، غُور حيدي
امتصاص الحيد السنخي في فم أدرّد مع بقاء غُور أسفل تنوء الحيد السنخي مما يخلق صعوبة في تصنيع البدلة السنوية وإدخالها أو نزعها .

undercut , soft tissue إبطة النسج الرخوة

undercut , undesirable	إبطة غير مرغوب بها	unguent = unguentum = ointment	مرهم ، دهان
1- غؤور في السن الداعمة لا يمكن الانتفاع منه لتثبيت جهاز تعويضي .		unguentum = ung	مرهم ، دَهان تستعمل في كتابة الوصفة الطبية .
2- غؤور نسيجي يتعارض مع التصميم الصحيح لجهاز تعويضي .		unhealthy	عليل ، ضار بالصحة
underdeveloped	1- ناقص التطور	unhygienic	غير صحي
2- ناقص الإظهار		uni-	(سابقة) وحيد ، واحد ، مفرد
نقص زمن إظهار الفلم الشعاعي . انظر صورة شعاعية (Radiograph) .		uniacral	وحيد الطرف ، متعلق بطرف واحد
underexpose	ناقص التعرّض	uniarticular	وحيد المفصل ، متعلق بمفصل وحيد
1- نقص زمن تعريض الفلم الشعاعي للأشعة .		uniaxial	وحيد المحور ، أحادي المحور
2- نقص زمن تعريض الفلم الفوتوغرافي للضوء .		unibasal	وحيد القاعدة ، أحادي القاعدة
underexposure	ناقص التعرّض	unicameral	ذو جوف واحد ، أحادي الغرفة ، وحيد التجويف
underfilling	حشوناقص ، حشوة ناقصة	unicameral bone cyst = solitary bone cyst	كيسة عظمية مفردة الغرفة ، كيس عظمي معزول
undergraduate	طالب في المرحلة الدراسية	unicellular	وحيد الخلية
undergrowth	عجز النمو ، نقص النمو	unicentral = unicentric	وحيد المركز
underhung bite	عضة بارزة	unicuspid = unicuspidate =	وحيد الحذبة ، وحيد الشرفة =
نوع من سوء الإطباق تكون فيه القواطع السفلية بارزة وتغطي السطوح الشفوية للقواطع العلوية .		unitubercular	ذو حذبة واحدة = وحيد الحذبية
undermine	1- يهدم ، يُفوّض ، يُفَرِّق ، يُسَلِّخ	unicuspidate = unicuspid	ذو حذبة واحدة = وحيد الشرفة
2- يضعف ، يتلف		unification	اتحاد ، التحام ، توحيد
undernutrition	نقص التغذية	unifocal	وحيد البؤرة
underweight	نقص الوزن ، ناقص الوزن	uniforate	وحيد الفتحة
undesirable	غير مرغوب فيه	uniform	موحد ، متشابه الشكل ، ذو شكل واحد
undetactable	غير ملحوظ	unilateral	وحيد الجانب
undifferentiated	لامتمايز	unilateral fracture	كسر وحيد الجانب
undifferentiated cells	خلايا غير مميزة ، خلايا غير متميزة	unilateral partial denture	صفحة جزئية وحيدة الجانب ، بدلة سنّية جزئية وحيدة الجانب
undifferentiation	اللاتمايز		بدلة سنّية تعويضية ، تعوّض فقد أو غياب الأسنان في جانب واحد من القوس السنّية .
undulant	متموج	unilateral subperiosteal implant	غرسة تحت السمحاق وحيدة الجانب
undulant fever	حمى متموجة ، حمى راجعة		(في زرع الأسنان) : غرسة جزئية تحت السمحاق ، عادة توجد في المنطقة الخلفية للفك السفلي أو الفك العلوي .
undulate	يتموج ، يموج ، متموج		
undulation	تموج ، تخطّر ، تموج الحركة		
undulation , jugular	النبض الوريدي ، التموج الوداجي		
unequal	غير متساو	unilobar	وحيد الفص
unerupted	منظمر ، غير بازغ	unilocular	وحيد المسكن ، وحيد التجويف
استقرار السن في النتوء السنخي السنّي وعدم اختراق مخاطية الفم . متعلق بسن لم تبرز من اللثة ، إما بشكل طبيعي ، أو نتيجة نقص في قوة دفع السن الطبيعية .		unilocular cyst	كيسة وحيدة المسكن انظر كيس (Cyst) .
unerupted tooth	سن منظّمة ، سن غير بازغة	uninuclear	وحيد النواة
انظر سن (Tooth) .		union	التحام ، التحام ، اتحاد

وحيد الحديدية	unitubercular
له حديدية واحدة فقط .	
وحيد التكافؤ	univalent
شامل ، عام ، جامع	universal
لون عام	universal color
لون يوافق جميع الألوان .	
المعطي العام (للدّم)	universal donor
كُلابَة قُلع عامَة ، ملقط قلع	universal extracting forceps
عام	
ملقط يستعمل لقلع (لخلع) مختلف الأسنان .	
طابع عام	universal impression tray
طابع لجميع أنواع الطبقات الفموية .	
كُلابَة عامَة ، زردية متعددة الأغراض	universal pliers
انظر زردية ، كُلابَة (Pliers) .	
صاقل عام ، مصقلة عامة	universal polisher
أقراص أو أقماع الصقل المطاطية .	
وقاية عامة ، تدبير وقائي عام	universal precautions
تتطلب العناية بالمرضى وأخذ الاحتياطات الوقائية بارتداء القناع والقفازات المطاطية والنظارات . يجب رمي القفازات بعد الانتهاء من معالجة المريض وغسل اليدين ثم ارتداء قفازات جديدة ، هذه الإجراءات الاحتياطية لمنع انتقال الأمراض المعدية .	
مَقَص عام	universal scissors
انظر مقص (Scissors) .	
ظل لوني عام	universal shade
لحام عام	universal solder
غرسَة تحت سُمحاقية	universal subperiosteal implant
عامَة	
(في زرع الأسنان) : غرسَة قوسية كاملة تحت السُمحاق تطوق وتحيط بالأسنان المتبقية في التجويف الفموي .	
منعكس إزالة التحميل ، منعكس تحريري	unloading reflex
رد فعل لإرادي مانع لانغلاق عضلات الفك السفلي ، يحدث مباشرة نتيجة لانخفاض المفاجيء للمقاومة بين الفكين بسبب انهيار مقاومة الطعام أو مادة أخرى تحت قوة ضغط الأسنان .	
غير مركّب ، غير منصوب	unmounted
لا مشبع	unsaturated
جير غير مطفأ	unslaked lime
انظر جير ، كلس ، كالسيوم (Lime) .	
(في الجراحة العظمية) : الالتئام الناجح لنهايتي عظم مكسور بالتحامهما بواسطة عظم حديث التكوين .	
التئام خاطيء ، انجبار خاطيء	union , faulty
التئام أولي	union , primary
وحيد القطب ، أحادي القطب	unipolar
وحيد ، فريد ، استثنائي ، فذ	unique
غير قابل للتهيّج ، غير قابل للإثارة ، لاهيوج	unirritable
وحيد الحاجز	uniseptate
1- وحدة ، مجموعة متكاملة	unit
وحدة واحدة تشمل أجزاء كثيرة .	
2- كمية معايرة القياس ، كمّ	
2- وحدة قياسية تقاس عليها الأشياء .	
3- مصطلح سني يرمز إلى الأجهزة الرئيسية في عيادة الأسنان . انظر الجهاز السني ، الجهاز السني الجامع (Dental unit)	
مصطلح يرمز إلى الجهاز السني الجامع (الوحدة السنية) الموجود في عيادة الأسنان ويشمل : المحرك السني وذراع المحرك والقبضة ذات السرعة المنخفضة والقبضة ذات السرعة العالية والمبصقة ومنظمات المبصقة ومحقنة الهواء والماء وفاحص حيوية اللب وقاذفة اللعب ، وذراع الطاولة المعلقة والطاولة المعلقة ، وملهب بنزن ، وجهاز التحكم بالقدم (تتباين الوحدات الأحدث في مكوناتها) .	
وحدة تطهير الهواء	unit , air disinfection
وحدة علاج الأسنان ، الجهاز الجامع السني	unit , dental
وحدة ارتباط السن بدواعمه	unit , dentoperiodontal
مجموعة عناصر النسيج الداعمة والسن المرتبطة بها .	
الوحدة الكهربائية للصب	unit , electric melting and casting
وحدة العناية الفائقة	unit , intensive care
وحدة التوربين ، توربين	unit , turbine
جهاز حفر الأسنان ذو السرعة الفائقة .	
وحدة الأشعة السينية	unit , x-ray
ظهارة مينائية متحدة = ظهارة	united enamel epithelium =
مينائية مختزلة أو ضامرة	reduced enamel epithelium
ظهارة مينائية متحدة = ظهارة مينائية مختزلة أو ضامرة	
أسلوب يونيتك لتثبيت الحشوة بالدبابيس	Unitek pin system
طريقة لتثبيت حشوات الأملغم . يستخدم فيها مثقب حلزوني صغير لعمل ثقوب عميقة في عاج السن . ثم تدفع أو تدق داخل هذه الثقوب دبابيس أكبر قليلاً منها لتوفر تثبيتاً محكماً بالاحتكاك ، مما يحقق ثبات حشوة الأملغم .	

unstrained jaw relation علاقة الفكين غير المجهدة ، علاقة فكية غير مجهدة

1- العلاقة بين الفك السفلي والرأس عند وجود اتزان في توتر العضلات المشتركة .

2- أية علاقة بين الفكين ، دون وجود قوة غير طبيعية يمكن أن تسبب تشوهاً لأنسجة المفصل الفكي الصدغي .

unstriated أملس ، لا مخطط

unstriated muscle عضلة لا مخططة ، عضلة ملساء

unstriped = unstriated لا مخطط ، أملس

unsupported enamel ميناء غير مدعم ، ميناء غير مدعوم

يكون الميناء أو الغطاء الخارجي لتاج السن مدعوماً بنسيج أقل كثافة هو العاج ، وحينما يفقد هذا النسيج ، يحدث كسر في ميناء السن .

untoward شكس ، معاكس ، صعب المراس

untoward patient مريض مشاكس ، مريض صعب المراس

united غير متحد ، غير ملتحم

unvulcanized rubber مطاط غير مُقسى ، مطاط لا مبركن

upper علوي ، أعلى

upper impression = طبعة علوية = طبعة الفك العلوي

maxillary impression طبعة الفك العلوي أو طبعة الأنسجة السنية ، أو طبعة البنية السنية .

upper respiratory tract القناة التنفسية العلوية ، المجرى التنفسي العلوي ، السبيل التنفسي العلوي

يشمل التجويف الأنفي والبلعوم الأنفي والبلعوم والحنجرة .

uppermost العلوي ، الأعلى

uppermost bone عظم علوي

upright عمودي ، وضع عمودي

دلالة على الوصلة الصغرى التي تصل المشبكة مع الوصلة الرئيسية في تصنيع البدلة السنية الجزئية .

uprighting نصب عمودي

(في تقويم الأسنان) : إمالة تقويمية لأسنان مائلة لتكون في وضع عمودي محوري .

uraemic = uremic يوريمي

uraemic stomatitis التهاب الفم اليوريمي

uran- , urano- (سابقة)1- حنك ، حنكي

2- سماء ، يورانيوم

urinal angle الزاوية الحنكية

الزاوية المتكونة من التقاء الخطوط التي تصل أعلى نقطة على

التقوس السهمي للحنك مع النقطة السنخية (ذروة التواء السنخي) والشوكة الأنفية الخلفية .

uranisco- (سابقة) حنك ، حنكي

uranischochasma = cleft palate فلع الحنك ، الحنك المشقوق

uraniscolalia تخفيف (نطق مشقوق الحنك)

عيب في النطق عند إصابة المريض بفلع الحنك .

uranisconitis التهاب الحنك

uraniscoplasty = uranoplasty رأب الحنك ، تصنيع شق الحنك ، ترقيع الحنك ، ترقيم الحنك المشقوق

uraniscorrhaphy = palatorrhaphy رفو الحنك ، خياطة الحنك

uraniscus = palate الحنك ، سقف الحنك

قبة الحنك ، سقف الفم .

urano- (سابقة)1- حنك ، حنكي

2- سماء

uranocolboma ثلامة الحنك العظمي

فلع الحنك الذي لا يشمل التواء السنخي .

uranoplast رأب الحنك ، ترقيع الحنك

uranoplastic متعلق برأب الحنك ، متعلق بترميم الحنك الصلب

uranoplasty = uraniscoplasty ترميم الحنك الصلب ، رأب الحنك ، ترقيع الحنك

uranoplegia شلل الحنك الرخو

شلل الحنك الرخو (Palatal paralysis) : شلل يصيب عضلات الحنك الرخو .

uranorrhaphy = رفو الحنك ، خياطة الحنك

palatorrhaphy = staphylorrhaphy انشقاق الحنك ، شق الحنك

uranoschisis = uranoschism = فلع الحنك الصلب ، انشقاق الحنك

uranoschisma = uranoschism فلع الحنك الصلب

uranostaphyloplasty ترميم الحنكين ، رأب الحنك واللهاة ، ترقيع الحنكين

ترميم فلع الحنك ، الذي يشمل الحنك الصلب والرخو بجراحة تجميلية .

uranostaphylorrhaphy رفو الحنكين ، رفو الحنك واللهاة

خياطة فلع الحنك الصلب والرخو بخيوط جراحية .

uranostaphyloschisis فلع الحنكين ، انشقاق الحنك واللهاة

فلع الحنك الذي يصيب كلاً من الحنك الصلب والرخو .

uranosteoplasty = uranoplasty	ترميم الحنك ، رأب الحنك ، رأب الحنك العظمي	uveal tract	السبيل العنبي ، المسلك العنبي
urea	يوربا	uveoparotid	عنبوي نكفي
	مركب عضوي من مركبات الكربون .	uveoparotid fever =	الحمى العنابية النكفية =
urinalysis = urine analysis	تحليل البول ، التفسرة	Heerfordt's syndrome	متلازمة هيرفورد
urinary	بولي (نسبة للبول)		حمى متقطعة مصحوبة بتضخم الغدد اللعابية ، والتهاب في المسالك العنابية للعين وإصابة العصب القحفي . ويمكن أيضا حدوث جفاف الفم .
urinary system	الجهاز البولي	uveoparotitis =	التهاب العنابية النكفية =
	جهاز الجسم المسؤول عن إخراج الفضلات والمحافظة على التوازن الطبيعي للماء في السوائل النسيجية . ويشمل : الكليتين والحالبين والمثانة وقناة مجرى البول .	uveoparotid fever	الحمى العنابية النكفية
urticaria = nettle rash	شرى ، طفح جلدي حاك ، طفح قرصي		التهاب المجرى العنبي للعين والغدة النكفية .
	تفاعل التهابي للجلد بسبب حساسية لمختلف المواد . إما أن يكون موضعيا أو منتشرأ في الجسم ؛ يتميز باحمرار وحكة .	uvula	اللها ، لهاة
urticaria , allergic	شرى أرجي ، طفح جلدي تحسسي		قطعة عضلية صغيرة من اللحم تتدلي من الحافة الخلفية للحنك الرخو «شراع الحنك» ، تؤثر على إخراج الأصوات الكلامية . يعبرها العصب الحنكي الصغير ماراً إلى الثقبه الحنكية الصغيرة ليتصل بالفرع الفكي العلوي للعصب مثلث التوائم .
useful beam = radiation	الحزمة المفيدة = إشعاع ، شعاع (في التصوير الإشعاعي) : الجزء من الشعاع الأولي الذي يخرج من خلال المرشح ويكون مؤثرا لإنتاج الصورة الشعاعية .	uvula , bifid	لهاة مشقوقة
utility wax	شمع متعدد الاستعمالات		فلح اللهاة ؛ يعتقد أنه فلح حنك جزئي .
	شمع رخو يستخدم في صنع البدلة السنية ، لعمل حافة الطابع أو حافة لوعاء الطبعة .	uvula , cleft = bifid uvula	شق اللهاة = لهاة مشقوقة
utricular nerve	عصب القُريبة ، العصب القُرببي	uvula cerebelli = uvula vermis	لهاة المخينج = لهاة الدودة
	يعصب بقعة (Macula) غالبا في الجلد من الحويصلة أو القُريبة (Utricle) . أي يُغذي بقعة القُريبة . انظر مدخل قُرببي ، حويصلي (Utricularis) .	uvula fissa	شق اللهاة ، لهاة مشقوقة
utrículoampullary nerve	العصب الأُنبولي القُرببي	uvula palatina = palatine uvula = uvula	اللهاة الحنكية (لاتينية)
	يُعصب القُريبة وحُبابة القنوات نصف الدائرية . انظر مدخل حُبابي حويصلي (Utriculoampullaris) .	uvular = uvularis	لهااتي ، لهوي متعلق باللهاة .
uvea	العنابية	uvular muscle = uvularis muscle	عضلة اللهاة
	قَميص العين الوعائي ، الغلالة الوعائية للمقلة ؛ وتشمل القرزية والجسم الهدبي والمشمية .		تكوّن اللهاة . انظر اللهاة (Uvula) .
uveal	عنبي ، عنبوي	uvulatome = uvulotome	مبضع اللهاة
	متعلق بالغشاء العنبي في العين .	uvulatomy = uvulotomy	بضع اللهاة ، قطع اللهاة ، خزع اللهاة ، بتر اللهاة
uveal artery	الشريان العنبي	uvulectomy	قطع اللهاة ، استئصال اللهاة
	الشريان الُهدبي القصير الخلفي (Arteria ciliaris posterior brevis) .	uvulitis	التهاب اللهاة
		uvulo - palato- pharyngoplasty = uppp	تقويم الحنجرة والحنك واللهاة
		uvuloptosis	تدلي اللهاة ، استرخاء اللهاة ، ارتخاء اللهاة
		uvulotomy = uvulotomy	بضع اللهاة ، بتر اللهاة

vaccinate	يُلَقِّح	مسحوق كاسي خلّائي	vacuum investment
	يُلَقِّح بِطَعْمٍ لتكوين مناعة ضد مرض معين .	انظر مسحوق كاس (Investment) .	
vaccination	تلقيح	مزج خلّائي	vacuum mixing
	إدخال الطَّعْم في الجسم بواسطة التطعيم للسيطرة على الأمراض المعدية أو للوقاية منها بواسطة خلق مناعة نشطة . يوضع الطَّعْم على الجلد الذي يخدش بواسطة إبرة مُعَقِّمة أو سطح حاد ؛ يعرف أيضا بالتطعيم ، التلقيح (Inoculation) ، أو التمنيع (Immunization) .	طريقة لمزج المواد مثل الجبس الحجري « جبس باريس » تحت ضغط جوي منخفض .	
vaccine	طَّعْم ، لُقَّاح	مُبْهَمِي (نسبة للعَصَب المبهم)	vagal
	1 - اللمف المأخوذ من حُويصلة جدري البقر ويُسْتعمل في التطعيم ضد الجدري . 2 - أية مادة تستعمل في التطعيم الوقائي ضد أمراض بعينها ، تستعمل في الوقاية أو علاج أنواع عديدة من العدواى الجرثومية أو الفيروسية ؛ ويمكن أن تشمل الآتي : (أ) - جراثيم ممرضة ضعيفة كما في لُقَّاح BCG . (ب) - جراثيم ممرضة ميتة كما في لُقَّاح TABC . (ج) - ذيفانات جرثومية مخفَّفة تعرف بالذوفان (Toxoid) .	المبهمان (جمع)	vagi
		مُغَمَّد ، مغلف ، ذو غمد	vaginate
		محاط بغلاف أو غمد .	
		قَطْع العَصَب المبهم	vagotomy
		قَطْع العَصَب الحائر الطبي ، القطع الدوائي للمبهم	vagotomy , medical
		قَطْع العَصَب الحائر الجراحي ، القطع الجراحي للمبهم	vagotomy , surgical
		تهيج أو توتر العَصَب الحائر أو المبهم ، غلبة المبهم	vagotonia
		مُبْهَمِي مُبْهَمِي	vagovagal
		العَصَب المُبْهَم	vagus nerve
		العَصَب القحفي العاشر الذي يغذي العضلات المخطَّطة ومخاطبة المريء والبلعوم . وانتشار أوسع من كل الأعصاب القحفية ، ويصل حتى البطن ، والصدر ، والرقبة ، والرأس .	
vacuolation	تجوّف ، تكوّن الفجوات ، تفجّي	تكافؤ	valence = valency
vacuole	فُجوة ، تجويف ، فراغ صغير	التكافؤ	valency = valence
	1 - فُجوة صغيرة في جلبة (Protoplasm) الخلية . 2 - فراغ صغير في نسيج .	عُقدة فالنتين	valentin's ganglion
vacuolization = vacuolation	تجوّف ، تفرغ ، تشكل الفجوات	نسبة إلى ج. ج. فالنتين ، 1883-1810 ، G.G.Valentin ، عالم وظائف أعضاء ألماني . عُقدة كاذبة توجد عند التقاء الفرعين الخلفي والأوسط للعَصَب السني .	
vacuum	فراغ ، خلاء ، فضاء	فاليوم	Valium
	حيز مغلق يفرغ منه الهواء .	دواء ؛ انظر ديازيبام (Diazepam) .	
vacuum casting	قولبة خلّائية	كأسي الشكل ، قذحي الشكل ، كأسى ، محوط	vallate
	عملية صب المعدن معد تفرغ الهواء .	حُلَيْمة كأسية ، حُلَيْمة مُسَيِّجة	vallate papilla
vacuum chamber = air chamber	حُجرة التفرغ = غرفة التخلية	حُلَيْمات توجد على الأخدود الخلفي للسان .	
vacuum fired	حرق تفرغي	قُلاع فالليكس = Bednar's aphthae = Valleix's aphthae	
	عملية انصهار الخزف في الفرن في غياب الهواء .	قُلاع بيدنار	
vacuum fired porcelain	حرق تفرغي للخزف	نسبة إلى ف. ل. ا. فالليكس ، F.L.I.Valleix ، 1855-1807 ، طبيب فرنسي .	
	انظر خزف (Porcelain) .	أخدود المخيخ	vallis = vallecule cerebelli
vacuum investing	تكسية خلّائية ، كسو فراغي		
	كسو النموذج الشمعي تحت التفرغ الهوائي للتقليل من احتمالات تكون فقاعات هوائية في مادة الكسو .		

value	قيمة ، مدلول	(Copal) ، أو الساندراك (Sandrac) ، أو أدوية أخرى مذابة في محلول طيار مثل الكحول أو الأسيتون (Acetone) أو الإثير (Ether) أو الكلوروفورم (Chloroform) ، ينتشر على السطح ، فيجف ويترك طبقة لامعة صلبة . تتراوح ثخانتها بين 2-4 ميكروميتر بحسب مكوناتها . تعمل الطبقة كغشاء شبه نفوذ أو راشح يمنع جزئيا الأحماض والزئبق ، والفضة ، وشوارد القصدير من النفوذ داخل الأنابيب العاجية ، والتلوين الدائم للسن . الورنيش يمنع أيضا التسرب الدقيق عند حواف حفرة الأملغم ويملا السطح الفاصل أو البيني بين حشوة الأملغم وجدار الحفرة المحضرة .
value , phonetic	قيمة صوتية ، مدلول صوتي	
valve	صمام ، دسام	
valve , aortic	صمام الأورطي	
valve , coronary	الصمام التاجي	
valve , mitral	الصمام المترالي	
valvula	شرفة صمام	
valvular	صمامي ، مصراعِيّ ، دساميّ	
van Buchem's disease	داء فان بوخيم	
vapor	بخار	
vaporize	يتبخّر ، يبخر	
vaporizer	يتحوّل إلى بخار بواسطة الحرارة .	
vaporizer	المبخار ، المرذاذ ، المبخرة	
vaporizer	جهاز أو أداة لتحويل السائل إلى بخار للاستنشاق .	
vapour	بخار	
vapour	الحالة الغازية لمادة سائلة أو صلبة في درجات الحرارة العادية ، تتحوّل مباشرة إلى بخار بالتسخين ، مثل الزئبق (Mercury) .	
variability	قابلية التغيّر	
variable	متغيّر ، متبدّل	
variance	مُغايرة ، مُباينة ، تفاوت	
variation	تغيّر ، تغيّر ، تبدّل ، تباين ، اختلاف	
varicella = chicken pox	حُمّاق	
varices	دوالي (جمع)	
varicose	مصاب بالدوالي ، دوالي	
varicosis	داء الدوالي (توسّع الأوردة) ، دوالية	
varicosities , lingual	داء دوالي اللسان ، دوالي لسانية	
varicosities , lingual	توسّع وريدي سطحي مزرّق غير مؤلم في الفم ، يشاهد بكثرة على السطح السفلي للسان ، شائع عند المسنين .	
varicosity	داء الدوالي	
variety	صنّف ، نوع ، تنوع . ضرب	
variform	مختلف الشكل	
variola = smallpox	جُدري	
variolate	مصاب بالجُدري ، مُجدّر ، جُدري الشكل	
varnish	ورنيش ، طلاء راتيني	
varnish	محلول راتيني من الصمغ الطبيعي والراتين التخليقي ، أو محلول من الراتين ، أو الشيلاك (Shellac) ، أو الكوبال	
varnish , cavity	ورنيش الحفرة	
varnish , cavity	مادة مبطنة تستعمل على جدران الحفرة المحضرة في السن لتحسين الانسداد بين الجدار والحشوة .	
varnish , cavity liner	الورنيش المبطن للحفرة	
varnish copal	ورنيش صمغ الكوبال	
varnish copal	نوع من أنواع الورنيش المبطن للحفرة يحتوي على صمغ الكوبال .	
varnish , mastic	ورنيش صمغ المصطكا	
varnish , mastic	نوع من أنواع الورنيش المبطن للحفرة ، يحتوي على صمغ المصطكا (Mastic) .	
varnish , periodontal	ورنيش دواعم السن	
varnish , periodontal	نوع من أنواع الورنيش يوضع على اللثة بعد معالجة الأنسجة الداعمة السنية .	
varnish , rosin = rosin varnish	ورنيش روزين	
varnish , rosin = rosin varnish	نوع من أنواع ورنيش الحفرة من مكوناته الرئيسية مادة الروزين (Rosin) .	
varnish , sandarac	ورنيش سندرارك	
varnish , sandarac	محلول راتيني شفاف في الكحول يستعمل في طب الأسنان كسائل عازل أو فاصل وأيضا كطلاء واقٍ للقوالب أو النماذج الجبسية .	
varnish , separating	ورنيش عازل	
varnish , separating	أي ورنيش يستعمل لطلاء القالب الجبسي ومنع التصاق الجبس الجديد مع القديم عند عمل نموذج أو مثال .	
varnish , shellac	ورنيش صمغ اللك ، ورنيش الشيلاك	
vas = vessel	وعاء ، قناة ناقلة	
vascular	وعائي ، عرقي	
vascular	متعلق بالأوعية أو القنوات التي تحتوي على الدم أو اللمف .	
vascular	مصطلح يستعمل بشكل خاص للأوعية الدموية .	
vascular bed	سرير وعائي	

الإمداد الدموي الكلي من الشرايين والأوردة والشعيرات الدموية .
vascular canal قناة وعائية
vascular nevus وحة وعائية
vascular system الجهاز الوعائي
 مصطلح يطلق على كل الأوعية الدموية في الجسم .
vascularity وعائية ، توعية
 تكوّن الأوعية الدموية .
vaseline فازلين
vasoconstriction تضيق الأوعية
 ضيق أو نقص في حجم تجويف الأوعية الدموية ،
 وخصوصاً الشريينات يؤدي إلى انخفاض تدفق الدم إلى
 جزء من الجسم .
vasoconstrictor قابض وعائي ، مُضيق للأوعية
 1- عَصَب أو مادة خارجية تسبب انقباض الأوعية الدموية .
 وبذلك ينخفض النزف ، وتدفق الدم ، والوذمة .
 2- دواء يسبب انقباض الأوعية الدموية ، وخاصة
 الشريينات ، يستعمل لتقليل النزف ، مثل الأدرينالين 1,000
 1: . حينما يضاف الأدرينالين بكميات قليلة جداً للحلول
 المخدر الموضعي . كما في حالة هيدروكلوريد الأدرينالين
 1:80,000 يؤخر امتصاص المحلول في الدورة الدموية
 وبذلك يطيل تأثير المخدر أو التخدير .
vasoconstrictor fibers = ألياف مُضيقة للأوعية
vasoconstrictor fibres
vasodentin عاج وعائي
 عاج سني يحتوي على أوعية دموية ، يوجد في أسنان
 السمك .
vasodilatation = vasodilation توسع الأوعية ، اتساع وعائي
 زيادة في حجم تجويف الأوعية الدموية ، خاصة الشريينات ،
 يؤدي إلى زيادة تدفق الدم إلى جزء من الجسم .
vasodilation = vasodilatation توسع الأوعية ، اتساع وعائي
vasodilator موسّع للأوعية ، ممدّد وعائي
 عَصَب أو بعض مواد دوائية خارجية ، تؤدي إلى تمدد أو
 توسع وانبساط الأوعية الدموية . مادة أو دواء تسبب انبساط
 واسترخاء العضلات الملساء لجدار الأوعية الدموية ، وبذلك
 تزيد من حجم تجويفها .
vasomotor مغير للقطر الوعائي
 1- مؤثر على حجم الوعاء الدموي .
 2- مادة أو عَصَب يسبب توسع أو تضيق الأوعية الدموية
 من خلال الإمداد العَصَبِي للأوعية المتأثرة .

vasomotor nerve عَصَب محرّك وعائي
 أي عَصَب يتحكم في القطر الداخلي لوعاء دموي أو
 لمفاوي ، يكون موسعاً وعائياً أو مُقبّضاً وعائياً .
vasovagal وعائي مُبهمي
 متعلق بالأوعية الدموية أو اللمفية والعَصَب الحائر أو المبهم .
vasovagal fainting غشية وعائية مُبهمية
vault قَبو
 أية بنية تشبه القوس أو القبة . مصطلح يستعمل في طب
 الأسنان لوصف سقف الفم .
vault of the pharynx قَبو البلعوم
vault of the skull قَبو الجمجمة
vault , palatal = palatine vault قَبو الحنك
vaulted مُقبَّب ، مقبى
Veau's classification تصنيف فو
 تصنيف للأصناف المتعددة من فلع الحنك :
 صنف فو الأول Veau's I : فلع الحنك الرخو فقط .
 صنف فو الثاني Veau's II : فلع الحنك الصلب والرخو
 الممتد حتى الثقب القاطعة .
 صنف فو الثالث Veau's III : فلع الحنك الصلب والرخو
 الممتد حتى يشمل الشفة .
 صنف فو الرابع Veau's IV : مثل التصنيف الثالث Veau's
 III ، إنما يكون ثنائي الجانب . .
Veau's operation عملية فو
 نسبة إلى ف . فو ، V.Veau ، قبل 1871 ، جراح فرنسي .
 عملية جراحية لترميم فلع الحنك حيث تشمل تشريح
 وخياطة مخاطية الأنف .
vegetable dye صبغ نباتي ، صبغة نباتية
 مادة ملونة تستخرج من النبات وتستعمل في طب الأسنان
 في أقراص كشف اللويحة ومحلول كشف اللويحة مثل
 الإريثروسين (Erythrocin) (غير سامة) .
vegetation نابتة
 خثرة تنتج عن الترسيب الشاذ لليفين والصفائح الدموية
 تتجمع على سطح صمامات القلب المريضة . ينفصل جزء
 منها ويتحرك في مجرى الدم كصمامات أ .
vegetative إنباتي
 متعلق بالنبات من حيث النمو والتغذية .
vegetarian نباتي ، معتاش على النبات
vegetarian diet حمية نباتية ، النظام الغذائي للنباتيين
vehicle حَمَل ، مُحمَل ، سواغ (دواء)

أية مادة خاملة تستعمل كوسيط لتحضير دواء .
 مادة ناقلة للأدوية حيث تخففها أو تركزها أو تزيد من حجمها .

Veillonella الفيونيلة
 نسبة إلى أ. فيون ، A.Veillon ، 1931-1864 ، عالم جراثيم فرنسي .
 جراثيم لاهوائية ، مكورة مزدوجة سالبة الجرام ، غير متحركة ، كروية لابوغية ؛ وهي طفيلية في الفم ، والقناة المعوية ، ومجرى التنفس في الإنسان .

Veillonellaceae الفيونيلات
 جراثيم طفيلية سالبة الجرام ، مكورة لاهوائية ، غير متحركة ، ثنائية الخلايا .

vein وريد
 وعاء دموي يحمل الدم غير المؤكسد باتجاه القلب ؛ تحتوي الأوردة الكبيرة صمامات جيبية لمنع ارتداد الدم . تسمى الأوردة الصغيرة وريدات (Venules) . يوصل الوريد الرئوي الدم من الرئتين إلى الأذين الأيسر في القلب .

vein, angular الوريد الزاوي
vein, facial الوريد الوجهي
vein, pulmonary الوريد الرئوي
 وريد قصير وجليظ ينقل الدم المؤكسد من الرئتين إلى القلب .

veined denture base material مادة قاعدة البدلة السنية ذات المظهر الوريدي
 مادة قاعدة البدلة السنية ، التي تعالج بإضافة خيوط نايلون ملونة لتكتسب شكل اللثة التي تبدو فيها الأوعية الدموية .

veinlet = venule وريد ، وريد صغير
velar بُرقيعي ، شراعي ، حجابي ، سُدلي متعلق باللهة (Velum) .

veliform حجابي الشكل ، غلافي الشكل ، شراعي الشكل
velocity سرعة
velopharyngeal لهوي بلعومي ، شراعي بلعومي متعلق بالحنك الرخو «شراع الحنك» والبلعوم .

velopharyngeal insufficiency قُصور لهوي بلعومي ، قُصور حفاقي بلعومي
 عجز مطلق أو نسبي للحنك الرخو أو للعضلة القابضة العلوية يؤدي إلى عدم القدرة على الإغلاق اللهوي البلعومي .

velosynthesis رَفو اللهة ، خياطة اللهة ترميم فلع الحنك الرخو .

velum لهة ، شرع ، حجاب غشائي (لاتينية)
velum , artificial لهة صُنعية ، شرع اصطناعي ، حفاف اصطناعي
 جهاز صناعي تعويضي (بدلة سنية) يستعمل في العلاج التعويضي لسد فلع الحنك الرخو .

velum palatinum لهة الحنك ، شرع الحنك ، الحنك الرخو
ven- , vene- , veni- , veno- عرق
vena (pl.= venae) = vein وريد
vena cava الوريد الأجوف (لاتينية)
venal وريدي
veneer كسوة خزفية ، وجه تجميلي ، طبقة خارجية طبقة رقيقة من مادة تغطي السطح الخارجي لشيء بعينه . (في طب الأسنان) : تستعمل طبقة خزفية أو راتينية لتغطي سطح التاج الصناعي ليمائل الأسنان الطبيعية في اللون والشكل ، أو لتغطي سطح سن طبيعية تالفة سيئة التشكل أو متلونة بلون مغاير للون الأسنان الطبيعية ، باستعمال التخريش الحمضي لميناء الأسنان .

veneer , baked porcelain وجه خزفي مخبوز ، كسوة خزفية مشوية
veneer crown تاج مغطى بكسوة خزفية انظر تاج (Crown) .

venepuncture = venipuncture بزل الوريد
 نخذ الوريد لغرض علاجي .

venereal منقول جنسياً ، تناسلي ، زُهري
venereal diseases أمراض منقولة جنسياً
 أمراض تنتشر بالاتصال الجنسي .

venous وريدي
 متعلق بالأوردة (Veins) .
 نسبة إلى الوعاء الدموي الذي يحمل الدم غير المؤكسد مثل الوريد .

venous sinuses جُيوب وريدية
 انظر مدخل الجيب (Sinus) .

vent فُتحة ، منفذ ، مخرج
venter 1- بطن ، معدة
 2- أي جوف بطني الشكل .
 مثل بطن العضلة .

ventilation تهوية
ventilator جهاز تهوية ، منقّسة
ventilator , inside wall منقّسة داخلية الجدار

ventilator , outside wall	منفّسة خارجية الجدار	-version	(لاحقة) انقلاب ، انزياح ، ميل ، انفتال
ventral = ventralis	بطني		لاحقة لوصف سن في وضع مخالف لوضعها الطبيعي .
	1- باتجاه الأمام ، عكس ظهري (Dorsal) .		انظر انحراف خدي (Buccoverision) ، انقلاب لساني (Linguoverision) ، تحويل شفوي (Labioversion) .
	2- متعلق بالبطن (الجزء البارز من العضلة) ، البطن أو الجوف أو أي بطن آخر .	versus	ضد ، مُقابل
ventricle	بطين ، بطن صغير	vertebra (pl.vertebrae)	فقرّة (الجمع فقرات) عظم من عظام العمود الفقري .
	حجرة عضلية في القلب تنقبض لتضخ الدم في الدورة الدموية . البطين الأيمن يستقبل الدم من الأذين الأيمن من خلال الصمام الثلاثي الشرف ثم يضخه إلى الجهاز الرئوي . البطين الأيسر يستقبل الدم من الأذين الأيسر من خلال الصمام المترالي ثم يضخه إلى الشريان الأورطي . يتكون البطينان من عضلات قلبية خاصة مبطنة بالشغاف «بطانة القلب» (Endocardium) .		واحدة من مجموعة العظام المكونة للعمود الفقري ؛ توجد 7 فقرات عنقية (في الرقبة Neck) و12 فقرة صدرية ، 5 فقرات قطنية و5 فقرات عجزية تندمج معا لتكون عظم العجز و 4 فقرات عصبية . كل فقرة تمثل عنصراً من عناصر تحمل الوزن ، وتمثل أيضاً القوس العصبية التي تعمل حماية الحبل الشوكي . ترتبط الفقرات معا على أربطة قوية .
venule = veinlet	وريد ، وريد صغير	vertebrae	فقرات
vermiform	دودي الشكل	vertebral	فقري ، فقاري
vermiform appendix	زائدة دودية		متعلق بالفقرات .
vermifugal	طاراد الديدان	vertebral artery	الشريان الفقري
vermilingual	دودي اللسان		يغذي المخ ، والحنج ، والحبل الشوكي ، وسحايا الدماغ ، وعضلات الرقبة . انظر مدخل فقري (Vertebral) .
vermilion border	الحافة القرمزية ، حوافي الشفاه		الشريان الفقري يمر من خلال الفقرات العنقية الست الأولى ، ليغذي مؤخرة الدماغ . وهو مهم عند الأشخاص المسنين الذين تقل عندهم كفاءة الشرايين السباتية . يمكن أن يقلل ثني الرقبة للخلف من وصول الدم إلى الدماغ بسبب انضغاط الشرايين الفقرية .
vermilionectomy	استئصال حافة الشفة	vertebral column	العمود الفقري
	انظر حلاقة الشفة (Lip shave) .	vertebral veins	الأوردة الفقرية
vernier	ورنية ، قدمة		انظر مدخل فقرية (Vertebral) .
	أداة تستعمل لقياس الأطوال بدقة .	vertebrate	فقري ، ذو فقار ، فقاري
verole = syphilis	الزهري		متعلق بذوات الفقار . أي له عمود فقري .
verruca = wart	زائدة جلدية ، تؤولول	vertex	1- ذروة ، قمة ، سمّت
verruca vulgaris	تؤولول شائع		2- ذروة الرأس ، قمة الرأس ، قرص الرأس
	تؤولول ينتج عن عدوى فيروسية ، ويشاهد غالباً على الأصابع ؛ في النعم يمكن أن يصيب الشفتين ، والحناك ويصعب التفريق بينه وبين الورم الحلبي حشفي الخلايا (Squamous cell papilloma) .		أعلى نقطة بالرأس ، عادة على الخط المنصف.
verruca vulgaris of the lip	تؤولول الشففة الشائع	vertex corneae	قمة القرنية
verrucous = verrucose	تؤلولي ، ذو تآليل	vertex cranii	قمة القحف
verrucous carcinoma	سرطانة تؤولولية	vertex occlusal projection	قمة البروز الإطباق
verrucous crown	تاج تؤلولي ، تاج مثأل ، تاج مُحجب		بروز إطباق محوري حقيقي للفك العلوي ؛ اصطلاح يستخدم لوصف الوضع اللساني الخدي للأسنان المنظرة .
verrucous nevus	وحمة تؤولولية	vertical	عمودي ، رأسي ، قائم ، شاقولي
version	انقلاب ، تدوير ، انحراف ، انزياح ، قتل ، إخراجة		
	عملية قتل للسن كما في تقويم الأسنان .		

vertical angulation مَبَل عمودي ، تزوي عمودي

- 1- (في التصوير الشعاعي) : اتجاه الأشعة المركزية في مستوى عمودي .
- 2- الزاوية القائمة المتكونة بين حزمة الأشعة والخط الموازي للأرض.

vertical dimension = vertical opening = البعد العمودي = الفُتحة العمودية

المسافة بين نقطتين ثابتتين على الخط الأوسط من الوجه ، واحدة على الفك العلوي والأخرى على الفك السفلي حينما يكون الفك السفلي في حالة استرخاء . تستخدم لتعيين ارتفاع المسافة الإطباقية أو المسافة الحرة «مسافة الاسترخاء» ، أو كليهما ، في حالة تصنيع البدلة السنية . يمكن استخدام مقياس ويلي لقياس ارتفاع الوجه في مثل هذه القياسات .

vertical dimension decrease إنقاص البعد العمودي

نقص المسافة العمودية بين الفك العلوي والفك السفلي نتيجة تغيرات في الأسنان أو أوضاع الأسنان أو الارتفاعات الإطباقية ؛ يحدث نتيجة امتصاص الارتفاع السنخي ، أو امتصاص الارتفاع المتبقي .

vertical dimension increase زيادة البعد العمودي

زيادة المسافة العمودية بين الفك العلوي والفك السفلي بسبب تغيرات في الأسنان ، أو أوضاع الأسنان ، أو عضتي الشمع .

vertical dimension , occlusal البعد العمودي الإطباقية

- 1- البعد العمودي الوجهي حينما تكون الأسنان الطبيعية أو الصناعية أو عضتي الشمع الإطباقيتين في حالة تماس في الإطباق المركزي .
- 2- طول الوجه حينما تكون الأسنان (أو الحواف الإطباقية ، أو نقطة الإسناد المركزية ، أو أي صدمة أخرى في تماس والفك السفلي في علاقة مركزية أو عندما تكون الأسنان) في علاقة مركزية .

vertical dimension , rest البعد العمودي في وضع الراحة

- 1- البعد العمودي الوجهي حينما يكون الفك السفلي في وضعية استرخائية والعضلات غير متوترة .
- 2- طول الوجه حينما يكون الفك السفلي في وضع الاسترخاء ، انظر أيضا مسافة لإطباقية (Interocclusal distance) .

vertical endosteal implant غرسة عمودية داخل العظم

(في الغرس السني) : غرسة تشبه جذر السن تستمد ثباتها

بطولها العمودي داخل العظم ، وقد تكون في شكل قمعي أو أسطواني وقد تكون ملساء أو مثقبة ، وصلبة أو مفرغة وقد يغطي سطحها (بطبقة أو بتغيير ملمس سطحها ، ومصنعة من مواد متواءمة بيولوجيا مع الجسم) .

vertical muscles of the tongue = عضلات اللسان العمودية =

lingualis verticalis لساني عمودي
تُغَيِّر شكل اللسان . انظر مدخل لسانية عمودية (Verticalis linguae) .

vertical opening = vertical dimension = فُتحة عمودية =
بُعد عمودي

طول الوجه الذي يحدد بكمية انفراج أو انفصال الفكين .

vertical osteotomy قَطْع العظم العمودي
انظر قَطْع العظم (Osteotomy) .

vertical overbite تراكُب العَضَّة العمودي
انظر تراكب العضة (Overbite) .

vertical overlap = vertical overbite = تراكُب عمودي =
تراكُب العضة العمودي

مسافة تراكُب الأسنان فوق الأسنان المقابلة لها عموديا . هذا المصطلح يستعمل بشكل خاص للمسافة التي يغطي فيها الحد القاطع للأسنان الأمامية العلوية نظيرتها السفلية ، ويمكن أن يستعمل أيضا لوصف العلاقة العمودية للحدبات المتقابلة ، حينما تكون الأسنان الخلفية في أقصى تداخل حدي .

vertical plane مستوى عمودي

مستوى عمودي على المستوى المستعرض (Transverse plane) ، انظر مستوى سهمي (Sagittal plane) ، مستوى أمامي (Frontal plane) .

vertical subsigmoid osteotomy قَطْع العظم العمودي تحت
السيني

تصحيح بروز الفك السفلي بواسطة القَطْع العمودي للشعبة الصاعدة من عظم الفك السفلي «الرأ» ابتداء من ثلثة الفك السفلي .

verticalis عمودي ، رأسي

vertically عموديا ، رأسيا ، شاقولياً

verticomenal قَمِّي ذقني
متعلق بقمة الرأس والذقن .

vertiginous دواري المنشأ

vertigo = dizziness دُوار ، دَوْخَة ، رَنَج

إحساس بفقدان التوازن والدوار وشعور المريض بأن العالم

يدور من حوله أو بأنه يدور في الفضاء ، ودائماً ما يصاحبه غثيان .	vestibular aspect =	وجه أو جانب دهليزي =
vesicant	vesicular surface	سطح دهليزي
مُنَقَط ، نَقَاط	سطح الأسنان أو اللثة الذي يواجه الدهليز.	
مادة كيميائية تحدث إصابة بالنفط أو البثرات .	vestibular band	حزمة دهليزية ، الشريط الدهليزي
vesicle (pl. vesicles)	حويصل ، حُوَيْصَلَة	الخلايا الظهارية الابتدائية .
(ج : حُوَيْصَلَات)	vestibular deepening	تعميق دهليزي
1- كيس مئانة صغير أو كيس ممتليء بسائل .	انظر رَأْب الدهليز (Vestibuloplasty) .	
ورم منتفخ محدد قطره أقل من 5 ملليمتر يحتوي على سائل مَصْلِي .	vestibular foramen	الثقب الدهليزية
2- نَفْطَة أو بشرة صغيرة على الجلد أو الغشاء المخاطي تحتوي على سائل صاف .	vestibular lamina	الصفحة الدهليزية
vesicula	حُوَيْصَلَة	صفحة فموية برانية في الجنين ، تنقسم فيما بعد لتكون دهليز التجويف الفموي .
vesicular	حُوَيْصَلِي ، نُفْطِي ، مُحَوَّصَل	vestibular nerve
vesticular stomatitis =	التهاب الفم الحويصلي =	العَصَب الدهليزي
aphthous stomatitis	التهاب الفم القلاعي	انظر مدخل دهليزي (Vestibularis) .
vesticular stomatitis with	التهاب الفم الحويصلي ذو الطفح	vestibular space abscess
exanthem =	الظاهر = داء اليد والقدم والفم	خراج الحيز الدهليزي
hand- foot andmouth disease		vestibular surface =
يتسبب بعدوى الفيروسات الكوكسائية تتظاهر في حويصلات صغيرة مؤلمة محاطة بهالة التهابية تصيب اللسان ومخاطية الفم في مجموعات صغيرة جداً تزول بعد أسبوع ، أيضاً تصيب ظهر أصابع اليد والقدم .		وجه أو جانب دهليزي
vesiculation	تحوُّصَل ، إنْفَاط ، تَنْقَط	انظر وجه دهليزي (Vestibular aspect) .
تشكُّل الحويصلات .		دهليز
vesiculiform	حُوَيْصَلِي الشَّكْل	1- تجويف أو فراغ يعتبر مدخلا لقناة .
vesiculopapular	حُوَيْصَلِي حَطَاطِي	2- الجزء من التجويف الفموي المحاط من جانب بالأسنان واللثة والارتفاع السنخي ، (أو الارتفاع المتبقي في الفم الأدرَد) ومن الجانب الآخر بالشففتين والخددين ، ويبطنه الغشاء المخاطي .
vessel (pl. vessels)	وعاء (ج : أوعية)	vestibule , buccal
أي أنبوب أو قناة تحمل سائلاً مثل الدم أو اللمف.		الدهليز الشدقي
vessel , afferent	وعاء وارد	الجزء من التجويف الفموي المحاط من أحد جانبيه بالأسنان ، واللثة ، والارتفاع السنخي . (في الفم الأدرَد : الارتفاع المتبقي) ومن الجانب الآخر بالخددين .
vessel , blood	وعاء دموي	vestibule , ear
vessel , efferent	وعاء صادر	دهليز الأذن
vessel , lingual	وعاء لساني	التجويف البيضوي في الأذن الداخلية الذي يؤدي إلى القوقعة .
vessel , lymphatic	وعاء لمفي	vestibule , fornix
vessel , nutrient	وعاء مغذ	الدهليز القبوي
vessels , varicosities of lingual	دوالي أوعية اللسان	دهليز على شكل قوس .
vestibular	دهليزي	vestibule , labial
1- متعلق بالدهليز .		الدهليز الشفوي
2- (في طب الأسنان) : يستعمل لوصف الأسطح الخدية والشفوية للأسنان .		الجزء من التجويف الفموي المحاط من أحد جانبيه بالأسنان ، واللثة ، والارتفاع السنخي (في الفم الأدرَد : الارتفاع المتبقي) ومن الجانب الآخر بالشففتين .
		vestibule , larynx
		دهليز الحنجرة
		vestibule , mouth
		دهليز الفم
		الفراغ الموجود بين الشفتين والخد أو الشدق ؛ واللثة والأسنان .

vestibule , nose	دهليز الأنف
vestibule , oral cavity	دهليز التجويف الفموي ، دهليز الحفرة الفموية
vestibulocochlear	دهليزي قوقعي ، دهليزي حلزوني
vestibulocochlear nerve	العَصَب الدهليزي القوقعي العَصَب القحفي الثامن (Eighth cranial nerve) الذي ينقسم إلى العَصَب القوقعي (Cochlear nerve = Nerves cochlearis) والعَصَب الدهليزي (Vestibular nerve = Nerves vestibularis) . انظر مدخل عَصَب دهليزي قوقعي (Nerves vestibulocochlearis) .
vestibuloplasty	رَأب الدهليز عملية جراحية تستخدم العديد من الطرق الجراحية لتعميق الأخدائد السنخية بغرض زيادة ثبات واستقرار البدلة السنية الصناعية ، وتشتمل على إعادة وضع مرتكزات العضلات ، وأساليب إعادة التطهر ، والتطعيم . بعض الأساليب التقنية تسمح للأغشية المخاطية المجاورة بالنمو ، والبعض الآخر يستعمل الطَّعم الجلدي من أنواع مختلفة لتغطية المنطقة المعمقة .
vestibuloplasty , submucous	رَأب الدهليز تحت المخاطية ، رَأب الدهليز تحت الغشاء المخاطي عملية داخل الفم تستعمل لزيادة عمق الطية المخاطية الخدية بواسطة تحرير الارتباط تحت الغشاء المخاطي من الارتفاع السنخي .
vestibulum = vestibule	دهليز (لاتينية)
vestibulum auris	دهليز الأذن
vestibulum glottidis = vestibulum laryngis	دهليز الحنجرة
vestibulum nasi	دهليز الأنف
vestibulum oris	دهليز الفم
vestige	أثر ، بقية ، متخلف ، أثارة أثر أو بقايا من عضو ضامر كان في مرحلة سابقة كامل النمو والوظيفة .
vestigial	أثري ، ضامر ، أثاري متعلق بأثر العضو الضامر .
vestigial organ	عُضْو أثاري
via = tract	ممر ، طريق ، مجرى ، قناة (لاتينية)
viability	حيوية ، عيوشية قابلية الحياة بعد الميلاد .
viable	قابل للحياة ، قابل للنمو ، عيوش

vibrate	يهتز ، يتذبذب
vibratile = vibratory	مُهْتَز ، اهتزازي ، مُتذبذب
vibrating	اهتزاز ، مُهْتَز ، هذا
vibrating line	الخط الهزاز (في الحنك) خط التقاء الأنسجة المتحركة للحنك الرخو ، والأنسجة السائنة الأمامية من الحنك الرخو . الخط الوهمي الذي يعبر الجزء الخلفي من الحنك محدد الخط الفاصل بين أنسجة الحنك الرخو الثابتة والمتحركة ، ويمكن التعرف عليه حينما تتحرك الأنسجة المتحركة . انظر خط (Line) .
vibrating tip	رأس مُهْتَز
vibration	اهتزاز ، تذبذب
vibrative	مُهْتَز ، اهتزازي ، مُتذبذب
vibrator	هزاز ، مُذبذب ، مُهْتَز ، رجاجة 1- أي شيء يسبب الاهتزاز . 2- أداة أو جهاز نابض يستعمل ليولد اهتزازات أو لنقل الاهتزازات الآلية . لإزالة فقاعات الهواء من الطبعة ، ومن مواد المسحوق الكاسي خلال المزج . يفيد في صب القوالب السنية ، حيث يسمح لمزيج الجبس والجبس الحجري بأن ينساب ببطء داخل الطبعة ، طارداً الهواء ويملاً الفراغ بالكامل ، وبذلك يزيل فقاعات الهواء أو فراغات الهواء من قالب النهائي .
vibrator , amalgam	هزاز الملمغم
vibrator , casting	هزاز الصب ، هزاز القولية
vibrator , oral	مهزة فموية ، فموي 1- جهاز تعويضي (بدلة سنية) يخلق تياراً من الهواء في الفم يساعد على الكلام . 2- جهاز تعويضي صمم ليخدم طريقة للكلام للمرضى الذين لا يمكنهم تمرير تيار هوائي خلال الفم بسبب جراحة أو شلل يُشمل هذا الجهاز غشاءً مرناً مثبتاً بالجزء الحنكي من البدلة السنية العلوية ، يهتز بواسطة البطاريات الكهربائية محدثاً التيار الهوائي اللازم للتخاطب .
vibrator , ultrasonic	هزاز فوق صوتي
vibratory = vibratile	اهتزازي
vibrio	الضمة جنس من فصيلة الضماوات البكتيرية ، سالبة الجرام ، لا هوائية مخيرة ، تشاهد كعُصَيَات قصيرة مستقيمة أو منحنية متحركة : توجد في القناة الهضمية للإنسان ، بعض أنواعها ممرضة .
vibrionaceae	الضماوات

عائلة من الكائنات الدقيقة، تشاهد كعصيات صلبة، متحركة، سالبة الجرام، لاهوائية مخيرة، توجد في الماء العذب أو الماء المالح .	نسبة إلى ج. هـ. فنسان ، J.H.Vincent ، 1950-1862 ، طبيب وعالم جراثيم فرنسي . انظر التهاب اللثة (Gingivitis) .
vibrocondenser مهزة راصة، هزاز راص	عصيات فنسان
أداة رص الأملغم بالاهتزاز .	جراثيم عسوية .
vicarious بديل ، عوض ، قائم مقام ، معاوض	Vincent's gingivitis التهاب اللثة المنسوب لفنسان
1- متعلق بعملية عادية تحدث في وضع غير عادي أو تحت ظروف شاذة .	Vincent's infection = عدوى فنسان = التهاب اللثة التقرحي
2- يعمل كبديل .	acute ulcerative gingivitis = الحاد = التهاب اللثة التقرحي
Vicat needle إبرة فيكات	acute necrotizing ulcerative الناخر الحاد = داء فنسان
إبرة قطرها 1 ملليمتر ، وطولها 5 سنتيمتر ، تحمل بثقل 300 جرام ، وتستعمل لتحميد زمن تصلب منتجات الجبس .	gingivitis = Vincent's disease (خناق التهاب الفم التقرحي) = خناق بلاوت (Plaut's (angina , stomatitis) = قرحة) = داء الفم الخندقي ، التهاب اللثة التقرحي الناخر
vice = vise ملزمة	حالة من التهاب اللثة المصحوب بألم وتقرح ، خصوصاً في الحليمات اللثوية الملاصقة لأسطح الأسنان . يمكن أن تسبب رائحة نتنة في الفم ، وكثرة إفراز اللعاب ، وإحساس عام بالمرض ، وارتفاع طفيف في درجة الحرارة أو لا يوجد .
vice , hand ملزمة يدوية	angina (ulcer) = trench mouth
vidian's nerve = Vidius' nerve = عصب فيديان = عصب	الخندقي ، التهاب اللثة التقرحي الناخر
N. canalis pterygoidei فيديوس = عصب القناة الجناحية	حالة من التهاب اللثة المصحوب بألم وتقرح ، خصوصاً في الحليمات اللثوية الملاصقة لأسطح الأسنان . يمكن أن تسبب رائحة نتنة في الفم ، وكثرة إفراز اللعاب ، وإحساس عام بالمرض ، وارتفاع طفيف في درجة الحرارة أو لا يوجد .
نسبة إلى ف. فيديوس (ج. جيدي ، G.Guidi) ، 1669-1500 ، V.Vidius ، طبيب ومشرح إيطالي .	Vincent's organisms عضويات فنسان
vidius nerve = عصب فيديوس = عصب القناة الجناحية	Vincent's stomatitis = التهاب الفم الفنساني = التهاب الفم التقرحي الحاد
N. canalis pterygoidei	acute ulcerative stomatitis
Vignal's bacillus = عصيات فينيال =	لجام ، رباط ، قيد ، قياد (لاتينية)
Leptotrichia buccalis الشعيات الرقيقة الفموية	vinculum قياد اللسان ، لجيم اللسان
نسبة إلى ج. فينيال ، G.Vignal ، 1893-1852 ، خبير فرنسي فيزيولوجي .	frenulum linguae
view box صندوق الرؤية ، صندوق المشاهدة	Vinson's syndrome = متلازمة فينسون = متلازمة بلومر فينسون
أداة أو جهاز تعرض عليه الصور الشعاعية .	Plummer-Vinson's syndrome
viewer منظار	نسبة إلى ب. ب. فينسون ، P.P.Vinson ، 1959-1890 ، طبيب أمريكي .
viewer , x-ray film مبصار الفلم الشعاعي	عُسر بلع مصحوب بضخامة الطحال والدم بنقص الصباغ و التهاب اللسان وضمور الغشاء المخاطي للفم والبلعوم والنهية العلوية للمريء .
villi زغابات ، زغب	فاينيل
villiferous دوزغابات ، مُزغَب ، أزغب	جذر كيميائي يُشكّل باتحاده مع أجسام أخرى مركبات راتينية .
villiform زغابي الشكل ، شعري الشكل	أسيتات الفينيل
villus زغابة ، زغبة ، خملة	راتين فاينيلي
villus , intestinal زغابة معوية ، خملة معوية	عُنف ، أدى ، قسوة
villus , labial زغابة شفوية ، خملة شفوية	وجود الفيروسات في الدم
villus , lingual زغابة لسانية ، خملة لسانية	فيروس ، تفيرس الدم
Vincent's angina = Vincent's infection = acute ulcerative ذبحة فنسان ، خناق فنسان = التهاب اللثة التقرحي =	متعلق بأو ناخج عن الفيروس .
tonsillitis = trench mouth التهاب اللوزة التقرحي الحاد	

viral hepatitis	التهاب الكبد الفيروسي انظر التهاب الكبد (Hepatitis) .	visceral swallowing	ابتلاع حشوي مصطلح يستخدم لوصف نموذج للبلع حيث يندفع اللسان بين الأسنان الأمامية أثناء البلع .
viral stomatitis	التهاب الفم الفيروسي	viscerotropic	حشوي اغتذائي ، متنم بالأحشاء
Virchow's angle	زاوية فيرخوف نسبة إلى ر. ل. ك. فيرخوف ، R.L.K. Virchow ، 1902-1821 ، عالم أمراض ألماني .	viscid = viscous	لصوق ، لزج ، لاصق ، متلزوج
	زاوية تتكون من تقاطع خط يصل الدرز الأنفي الجبهي وأكثر النقط بروزا على الحافة السفلية للتواء السنخي في الفك العلوي ، مع خط يصل الحافة السفلية للحجاج ، مع مجرى أو فتحة السمع الظاهر .	viscosity	لصوقية ، لزوجة ، تلزوج
viremia = viraemia = virusemia	وجود الفيروسات في الدم ، تفيرس الدم	viscose	لزج ، مادة لزجة ، فيسكوز
virgin teeth	أسنان بكر ، أسنان عذراء ، أسنان أولية أسنان خالية من التسوس أو الحشوات .	viscosimeter	مقياس اللزوجة
virology	علم الفيروسات ، علم دراسة الفيروسات	viscosimetry = viscometry	قياس اللزوجة
virucidal	مُبيد للفيروسات	viscosity	لزوجة ، تلزوج
virulence = toxicity	فوعة القدرة السمية للجراثيم للتغلب على دفاعات الجسم .	viscosity of saliva	لزوجة اللعاب
virulent	مفوع	viscous = viscid = gummy	لزج ، عالي اللزوجة
virulicidal = virucidal	كابت الفوعة	viscus (pl. viscera)	حشى ، حشا (ج : أحشاء) أي عضو من أعضاء تجاويف الجسم ، وخاصة التجويف البطني .
virus	فيروس مصطلح يُطلق على مجموعة من الأحياء فائقة الدقة (أي فوق قدرة المجهر العادي) التي لا تكاد ترى تحت المجهر العادي ، كائن حي غاية في الدقة ، يشاهد تحت مجهر إلكتروني ذو قوة تكبير عالية ، ويختلف عن الجراثيم بأنه يعيش وينمو ويتكاثر داخل خلايا العائل الذي يُصيبه أو يهاجمه . بعض الأمثلة من الأمراض الفيروسية هي نزلة البرد « الزكام » (Common cold) والحصبة (Measles) والتهاب سنجابية النخاع (شلل الأطفال) (Poliomyelitis) والتهاب الغدة النكفية « نكاف » (Parotitis = Mumps) .	vise = vice	مَلْزَمة
virus , filterable	فيروس رشوح	vise , hand	مَلْزَمة يدوية
virusemia = viremia	وجود الفيروسات في الدم ، تفيرس الدم	visibility	رؤية ، وضوح الرؤية ، جلاء ، مدى الرؤية
viscera	أحشاء مجموعة الأعضاء الموجودة في التجويف الصدري ، أو التجويف البطني ، أو التجويف الحوضي ، ويطلق هذا المصطلح بشكل خاص على مجموعة الأعضاء في الجوف أو البطن .	visible	مرئي منظور
		visual	بصري ، نظري ، عياني ، إيصاري
visceral	حشوي متعلق بالأحشاء (Viscera) .	visual axis	محور الرؤية
		visual axis	محور الرؤية
		visual disturbances	اضطرابات إيصارية
		visual examination	فحص عياني الفحص بالعين المجردة .
		visual field	ساحة الرؤية ، مجال البصر
		vital	حيوي ، حياتي يتعلق بالحياة ، ضروري للحياة .
		vital capacity	سعة حيوية ، قُدرة حيوية
		vital pulp	لُب حي لب يستجيب إيجابيا لاختبار حيوية اللب (Pulp test) .
		vital pulpotomy	بضع اللب الحي إزالة الجزء التاجي من لُب السن الحي ، ثم وضع دواء على الجزء المتبقي بعد القَطْع «أرومة الجذر» ؛ وذلك للحفاظ على اللب المتبقي في حالة حية وصحية .
		vital statistics	الإحصاءات الحياتية ، إحصاء الأحوال المدنية
		vitality	حيوية حالة كون الشيء قادراً على الاستجابة للتنبه .
		vitality test = pulp test	اختبار الحيوية = اختبار اللب اختبار عَصَب أو لُب السن لمعرفة حيويته ، بواسطة التنبه الحراري أو التنبه الكهربائي .

vitality , pulp	حيوية اللب	vocal cords	أوتار صوتية ، حبال صوتية
vitality, tooth	حيوية السن ، حيوية لب السن	vocal muscle	العضلة الصوتية
vitalium	فيتاليوم		عضلة لشد الأوتار الصوتية . انظر مدخل صوتي (Vocalis) .
	خليطة معدنية تتكوّن أساساً من الكروم (Chrome) والكوبالت (Cobalt) .	Vogt's angle	زاوية فوجت
vitalometer	مقياس الحيوية ، قانس حيوية اللب		نسبة إلى ك . فوجت ، K.Vogt ، 1895-1817 ، عالم ألماني في علم وظائف الأعضاء .
	جهاز يستعمل لاختبار حيوية لب السن .		الزاوية المتكونة بين الخط الأنفي القاعدي والخط الأنفي السنخي .
vitamin	فيتامين	voice = voix	صوت
	مادة كيميائية موجودة طبيعياً ، ضرورية لصحة الجسم ؛ نقص الفيتامينات لفترة من الزمن يمكن أن يسبب أمراض العوز مثل مرض البثع «الإسقربوط» (Scurvy) ومرض الرخد (Rickets) . أهم الفيتامينات في طب الأسنان هي : ريتنول (Retinol) (فيتامين A) مهم لتكوين العظام ؛ إرجوكالسيفيرول (Ergocalciferol) (فيتامين D) مهم لاستقلاب الكالسيوم ؛ حمض الأسكوربيك (Ascorbic acid) (فيتامين C) مهم لالتئام الجروح ؛ ثيامين (Thiamine) (فيتامين B1) مهم لتحليل الجلوكوز والكربوهيدرات ؛ حمض الفوليك (Folic acid) (فيتامين B12) مهم للنمو الطبيعي لخلايا الدم والجهاز العصّب ؛ فيتامين K مهم في عملية تكوين الجلطة الدموية . كانت تُعرّف الفيتامينات سابقاً بحروف أبجدية أما الآن فلكل منها اسم دولي متعارف عليه .	void	فُجوة ، فُراغ ، باطل
vitamin deficiency	نقص الفيتامينات ، عَوَز الفيتامينات		فُجوة مملوءة بالهواء ، مثل ما يحدث في الأملغم ، والصبّة السنّية ، والقوالب الجبسية والحجرية .
vitiligo = leukoderma	بَهَق ، بَرَص ، بهاق	volatile	طيار ، مُتبخّر ، مُتطاير
	داء جلدي .		مادة سريعة التبخر في درجات الحرارة والضغط الطبيعيين ، مثل كلوريد الإيثيل (Ethyl chloride) .
vitreodentin = vitreous dentine	عاج زُجاجي	Volkman's spoon	ملعقة فولكمان
vitreous	زُجاجي		أداة يدوية تشبه الملعقة ، تستعمل كمجرفة تكون عادة مزدوجة النهاية .
vitreous body	الجسم الزُجاجي	volt	فولت ، فولط
vitreous dentine	عاج زُجاجي		وحدة الجهد الكهربائية ، أو وحدة القوة المحركة الكهربائية ، الضرورية لإنتاج تيار كهربائي من 1 أمبير عند مروره من خلال مقاومة من 1 أوم (Ohm) .
	نوع من العاج فيه عدد قليل من القنّيات العاجية .	voltage	فولطية ، جهد كهربائي
vitrification	تَزجيج		القوة المحركة الكهربائية مقاسة بالفولط .
	ما يحدث في حالة خبز الخزف السني ، حيث يتحوّل بالنصهار الكامل إلى ما يشبه الزجاج .	voltmeter	مقياس الفولطية
vitrification , ceramic	تَزجيج الخزف	volume	حجم ، كمية ، واسطة التخزين
	تحويل الخزف السني بالحرارة وصبهه إلى ما يشبه الزجاج اللامع .		فراغ تشغله المادة في أي حالة أو شكل .
vitrify	يُزجج ، يحوّل إلى زجاج	volume dose	حجم الجرعة ، الجرعة الحجمية
vitro-dentine = vitreous dentine	عاج زُجاجي		انظر جرعة كلية (Integral dose) .
vocal	صوتي	voluntary	إرادي
		voluntary muscle	عضلة إرادية
		voluntary nervous system	جملة عَصَبية إرادية
		volute	ملفوف
		volute spring	رقاص ملفوف
		volvulate	يلف ، يلتف ، ينفتل ، يفتل
		vomer	الميكعة ، عظم الميكعة
			عظم منبسط على شكل شبه المنحرف يكوّن الجزء السفلي من الحاجز الأنفي .
		vomerine	ميكعي
			متعلق بعظم الميكعة .

vomerobasilar	ميكعي قاعدي	مرض فون ريكلنجهاوزن
vomeronasal	ميكعي أنفي	العظمي ، الداء الليفي الكيسي العظمي المعمم
vomit	متعلق بعظم الميكة والأنف . يتقيأ ، قيء ، يستفرخ ، استفراغ ، مُقيء 1- إخراج محتويات المعدة عن طريق الفم . 2- ما يخرج من المعدة عن طريق الفم .	مطاط مُقسى ، مطاط مُبركن ، مطاط مُصلد بالكبريت
vomiting	طرد	مركب من المطاط مضاف إليه الكبريت ، حيث تعتمد صلابته على كمية الكبريت المستخدم ، يتصلب بالحرارة وتحت ضغط بخاري عالي ، وهي مادة صلبة قوية خفيفة ومرنة ، كانت تستعمل سابقاً كقاعدة البدلة السنوية الصناعية واستبدل الآن بالراتين الأكريليكي .
vomitive	مُقيئ	أداة مطاطية مُبركنة
vomitory = vomitive	مُقيئ ، مُقيء ، قيء	بركنة
vomitus = vomit = vomiting	تقيؤ ، قيء	عملية تقسية المطاط بمعالجته بالكبريت و تحويل المطاط إلى مطاط مُبركن بواسطة الحرارة تحت ضغط البخار .
von Ebner's fibrils	لُيفات فون إينر	vulcanize
von Ebner's glands	انظر تحت إينر (Ebner) .	يُبركن ، يُقسى المطاط
von Ebner's lines	عُدَد فون إينر	إنتاج مطاط مرن أو مطاط صلب حسب الرغبة ، بواسطة تعريض الكاوتشوك بوجود الكبريت للحرارة والضغط البخاري العالي في المُبركة (Vulcanizer) .
von Korff's fibers	أللياف فون كورف	vulcanizer
	الألياف قبل الكولاجينية الموجودة في أنسجة لب السن التي تمر ما بين أرومات العاج في العاج أثناء مراحل تكونه وتحديث لها تحولات كولاجينية وتصبح جزءاً من نسيج العاج . انظر تحت كورف (Korff) .	مُبركنة ، مُبركن
von Recklinghausen's disease =	داء فون ريكلنجهاوزن =	بركنة
neurofibromatosis	داء الورام الليفي العَصَبِي	vulgaris
	نسبة إلى ف . د . فون ريكلنجهاوزن ، F.D.von ، 1833-1919 ، أخصائي ألماني في علم الأمراض .	vulgaris , lupuss
		vulnerable
		vulnus = wound
		V-Y flap
		سريع التأثر ، عرضة للإصابة
		جرح
		شريحة على شكل V , Y

W	رمز التنجستين
	رمز لعنصر التنجستين (Tungsten) .
Wad	1 - يَحْشُو ، يَدُك 2- حَشْوَة
	حَشْوَة من القطن أو الشاش وخلافه
Wadding	1- حَشْو 2- مواد الحشو من شاش وقطن
Wadrill's operation	عملية وادريل
	نسبة إلى و. أ. م. وادريل ، W.A.M. Wadrill ، 1961-1895 ، جراح إنجليزي .
	عملية جراحية لتقويم فلح الخنك بعمل شريحة مستطيلة مائلة من المخاطية السمحاقية ثم تدويرها وزحزحتها للحصول على طول إضافي للحنك الرخو دون فقدان الاتصال .
wafer	رُقَاقَة
wafer, occlusal	رُقَاقَة إطباقية
waist	خَصْر ، حَقْو
waistcoat	صُدْرَة ، صَدْرِيَة ، معطف ما يُلبَس أو يُوضَع فوق الصدر .
waistcoat, dentist	صدريّة طبيب الأسنان ، معطف طبيب الأسنان
waiting room	عُرْفَة الانتظار
Waldeyer's ring	حلقة فالدايز
	نسبة إلى هـ . و . ج . فالدايز ، H.W.G. Waldeyer ، 1921-1836 ، مشرّح ألماني ، وعالم أجنة ، وأخصائي في علم الأمراض .
	شريط محيطي من الأنسجة اللمفية مؤلف من اللوزة اللسانية ، واللوزة الحنكية ، واللوزة الأنبوبية أو البوقية ، واللوزة البلعومية ، يحيط بالفتحة المؤدية إلى الحنجرة والبلعوم . تسمّى أيضاً الحلقة اللمفية (Lymphoid ring) ، الحلقة اللوزية (Tonsillar ring) .
Wall	جدار
	1 - (في طب الأسنان) : الجانب المحدد للحفرة المحضرة لاستقبال مادة الحشو المرمة .
	2- (في الطب) : بنية محددة ضمن الجسم ، مثل جدار التجويف البطني ، وجدار التجويف الصدري ، وجدار التجويف الحوضي أو جدار الخلية .

wall, axial	جدار محوري
	جدار في حفرة السن ، يحمي اللب ويقع موازياً للمحور الطولي للسن .
wall ,buccal proximal	جدار شدقي دان ، جدار خدي ملاصق
wall ,buccal	جدار خدي ، جدار شدقي
wall ,cavity	جدار الحفرة ، جدار الكهف
	أحد الجدران المحددة للحفرة المحضرة في السن ، ويسمى باسم السطح الموازي لها ، مثل : خدي ، وحشي ، لشوي ، إطباق ، إنسي ، لبي ، قاطع ، لساني ، محوري ، شفوي .
wall, dentin	جدار عاجي
	جزء من جدار الحفرة يتكون من العاج .
wall,distal	جدار وحشي ، جدار قاص
wall,enamel	الجدار المينائي
wall,gingival	الجدار اللثوي
wall,incisal	جدار قاطعي
wall,labial	جدار شفوي
wall,lateral	جدار جانبي
wall,lingual	جدار لساني
wall,lingual proximal	جدار لساني دان ، جدار لساني ملاصق
wall,mesial	جدار إنسي
wall,occlusal	جدار طاحن ، جدار إطباق
wall,palatal	جدار حنكي
wall,peripheral	جدار محيطي
wall,proximal	جدار دان (داني) ، جدار ملاصق
wall,pulpal	جدار لبّي
	جدار يفصل حفرة السن عن اللب ، ويقع في الجهة الإطباقية أو بزواية عمودية مع المحور الطولي للسن .
wall, subpulpal	الجدار تحت لب السن
	هو قاع الحجرة اللبية (عندما تزال لب السن وتوسع الحفرة لتشمل حجرة اللب) ، بحيث يصبح القاع تحت اللبي هو الأرضية الجديدة للحفرة المحضرة ويسمى الجدار تحت اللبي (subpulpal wall) .
wall, surrounding = peripheral wall	جدار محيط = الجدار المحيطي
wall - tooth = molar tooth	سن جدارية = رحي مصطلح قديم .

Walther's duct = sublingual = مسال فالتر ، قناة فالتر =
salivary gland duct قناة الغدة اللعابية تحت اللسانية
نسبة إلى أ. ف. فالتر ، A.F. Walther ، 1746-1688 ،
مشرح ألماني .

W - arch قوس بشكل حرف W
طريقة تقويمية علوية ثابتة نزوعة أو ثابتة مصنعة على شكل
حرف w ، تستخدم للتوسيع السني أو للتوسيع السنخي
السني في الفك العلوي . تصنع الطريقة من سلك فولاذي
صامد ، عادة يثبت بأطواق على الرحي الأول . يسمى أيضاً
قوس عامل (Porter arch) .

wan 1- عليل ، سقيم
2- شاحب

wandering جوال ، هائم ، عشوائي ، تقلقل (الأسنان) -
متنقل

wandering abscess خراج جوال ، خراج متنقل
خراج يبدأ في مكان ثم يظهر في مكان آخر بعيداً عن مكانه
الأصلي .

wandering cells خلايا جوال ، خلايا متنقلة

wandering of the teeth تقلقل السن ، تجوال الأسنان
انزياح الأسنان العمودي أو انزياح الأسنان الأفقي ، نتيجة
لتخرب الرباط حول السني .

wandering pathologic تقلقل السن المرضي ، تجوال الأسنان
تقلقل وانزياح الأسنان حينما تُصاب بأمراض الأنسجة
الداعمة .

wandering rash = geographic tongue طفح متنقل ، طفح
جوال ، طفح عشوائي = اللسان الجغرافي

wandering teeth تقلقل الأسنان ، تجوال الأسنان
انزياح الأسنان أفقياً أو رأسياً نتيجة لتهدت الرباط السنخي
السني .

wane يتناقص ، يتضاءل

waney = wany مُتناقص ، مُتناهاتل

wang tooth = molar tooth رحي ، طاحن = ضرس طاحن
مُصطلح قديم .

ward قاعة
قاعة المرضى في المستشفى .

Wardill's operation عملية وارديل
نسبة إلى و. إ. م. وارديل ، W.E.M. Wardill ، 1961-1895 ،
جراح إنجليزي .
عملية لإصلاح وترميم فلع الحنك بواسطة تسليخ شرائح

سمحاقية مخاطية طويلة على نحو مائل ثم تدويرها
وزحزحتها لتشمل أكبر طول للحنك الرخودون فقد
الاتصال .

Ward's wax carver منحة الشمع لوارد
انظر منحة (Carver) .

Warfarin وارفارين
عقار مانع للتخثر يستعمل في علاج تكوّن الخثرة الدموية .
المرضى الذين يتناولون هذه الأدوية أو الأدوية الأخرى
المضادة للتخثر يكونون معرضين للنزف الشديد بعد القلع .
الاسم التجاري هو : ماريفان (Marevan) .

warm دافئ ، يدفئ ، يُسخن
صفيحة التسخين

warming plate لي ، فتل ، يفتل ، انفثال

warp تغيرات التوائية عشوائية في الشكل أو الحدود الخارجية ، كما
يحدث عند تطريق صفيحة معدنية أو في قاعدة بدلة سنية
بلاستيكية أو في مادة الطبع ، نتيجة لتحرر الإجهاد الداخلي
عندما تتعرض لدرجات حرارة مختلفة أو حينما يترك الجبس
أو الفالكانيث معرضاً للهواء لفترة طويلة من الزمن .

warpage انفثال ، اعوجاج

wart = verruca نُؤلول

Warthin's tumor = ورم وارثن = ورم الغدة اللمفية
adenolymphoma

نسبة إلى أ. س. وارثن ، A.S. Warthin ، 1931-1866 ،
باثولوجي أمريكي .

warty dyskeratoma الورم مختل القرن الثولولي

wash 1- يغسل

انظر مضمضة أو غسول للفم (Mouth wash) .

2- يطلي ، يدهن

يقصد به مواد طبع تصحيحية

wach, mouth غسول الفم

wash, plaster طلاء جبسي ، غسول جبسي

wash field technique تقنية إغراق المنطقة

إغراق المنطقة بالماء قبل أخذ الطبعة بمواد الطبع الغروية
الردودة .

waste فضلات

waste receiver إناء الفضلات

watch glass زجاج الساعة ، زجاجة الساعة

watchmaker's broach إبرة الساعاتي

إبرة مستدقة ذات أربعة أو خمسة جوانب حادة الزوايا ،
تُستعمل لتوسيع قنوات الجذور .

watch spring scaler	مقلح رفاص الساعة انظر مقلح (Scaler) .	Water's projection	مرتسم واتر انظر تصوير إشعاعي (Radiography) .
water	ماء سائل شفاف عديم اللون والطعم والرائحة ، ضروري للحياة ويوجد في كل الأنسجة العضوية .	wave	موجة طول الموجة
water cement	اسمنت مائي ، ملاط مائي يتصلب حينما يلامس الماء أو اللعاب .	wavelength	المسافة من قمة الموجة إلى قمة الموجة التالية لها . طول موجة الأشعة يحدّد طاقتها .
water coolant	مبرّد مياه مرذاذ مائي يوجّه إلى سطح السن الذي يتم قطعه بواسطة أداة قاطع ذات سرعة عالية ، من أجل الحيلولة دون تلف لب السن الذي تسببه الحرارة الناتجة عن الاحتكاك .	wavy	متموج
water - cooled impression tray	طابع الطبعة ذو التبريد المائي طابع يستخدم لأخذ طبعة بمادة غروانية مائية بالفم وتبريدها بالماء لتتصلب .	wax	شمع ، يُشمع مادة لدنة تُستخرج من النباتات أو من نتاج الحشرات أو تنتج صناعياً وتستخدم في الطبقات السنية وتدخل في العديد من التطبيقات السنية ، وتكون عادة من شمع النحل (Bees wax) .
water, distilled	ماء مقطر ماء منقى ، يمكن الحصول عليه بواسطة التقطير .	wax ,base - plate	شمع الصفائح القاعدية
water fluoridation	فلورة الماء التحكم في نسبة أيونات الفلوريد في مياه الشرب في تركيز جزء واحد في المليون (1 p.p.m.) لخفض نسبة الإصابة بتسوس الأسنان في المجتمع ، يتم ذلك عادة بإضافة كميات صغيرة من فلوريد الصوديوم (Sodium fluoride) إلى الماء في المناطق التي يقل فيها التركيز الطبيعي للفلوريد عن التركيز المطلوب .	wax bath	حمام شمعي
water heater	سخّان الماء ، مسخن الماء	wax ,bees	شمع النحل
water jet	نفت الماء ، اندفاع الماء دفع الماء بشدة .	wax, bite	شمع العضّة ، شمع الإطباق مادة تسجيل العضّة ، تكون عادة في شكل صفائح رقيقة ، تستخدم لتسجيل إطباق الأسنان السفلية مع الأسنان العلوية .
water jet spray	مرذاذ نفت الماء	wax blocks	كتل الشمع ، كتل شمعية
water pick	خلال مائي جهاز ينتج مرذاذ نفت الماء لطرد فضلات الطعام من بين الأسطح الملاصقة لأسنان المرضى المنتظمين على المحافظة على صحة الفم .	wax, bone	شمع العظم مادة لدنة مكوّنة من خليط موقف للزف ومطهر تستعمل لملء الفجوات العظمية الظاهرة بعد العمليات الجراحية .
water pick apparatus	جهاز خلال المائي	wax, boxing	شمع التعليب ، شمع التسوير شمع يستعمل خصيصاً لعمل سور حول الطبعة .
water pick application	تطبيق خلال المائي	wax ,Candelilla	شمع كانديليلا ، شمع الغريبون شمع طبيعي يستخرج من شجيرة الكانديليلا (Candelilla shrub) يستعمل لتصليب أو تقسية شمع الصب .
water - powder ratio	نسبة الماء إلى المسحوق	wax, Carnauba	شمع الكوبرنيكي ، شمع كرنوبا ، شمع الكرنوبية شمع طبيعي ، يستخرج من شمع النخل البرازيلي (Brazilian wax palm) ، يستعمل لتقسية شمع الصب .
water spray	رذاذ الماء	wax carver	منحّته الشمع ، منححات الشمع منحّته مضمّمة خصيصاً بشفرة غير حادة ، تستعمل لتشكيل الشمع ومن الممكن تسخينها لهذا الغرض .
water sprayer	مرذاذ مائي ، مرشة الماء	wax ,carving	شمع النحت شمع ملون ذو نقطة انصهار عالية ، يستعمل أساساً للتعليم والتدريب على نحت الأسنان .
water syringe	محقنة الماء	wax carving	نحت الشمع
water turbine	توربين مائي		

wax, casting = inlay wax	شمع الصب	wax pattern	مثال الشمع ، النموذج الشمعي
مركب ذو خصائص مقننة ، مكوّن من خليط من العديد من الشموع مثل شمع البارافين وشمع النحل وشمع سيرازين وشمع الكوبرنيكي وشمع الكانديليلا ، يستعمل لعمل القوالب الشمعية التي تحدد شكل الصببات المعدنية مثل الحشوات المصبوبة ، بحيث لا تترك أثراً أو بقايا عند احتراقها داخل قالب المادة الكاسية ؛ تتحكم مكونات شمع الصب في صلابته ، ولدانته ، وتمدده ، وانكماشه ، وأيضاً في درجة حرارة تشكيله ، ويتوفر في شكل قضبان أو صفائح رقيقة ، وفي أشكال جاهزة الصنع مثل المشبكات والعارضات بألوان مختلفة أزرق وأخضر .	مثال شمعي دقيق لتاج أو لحشوة من شمع صب أخضر أو أزرق ، يوضع في المادة الكاسية ، ويتم إحراقه بطريقة فقد الشمع ليترك قالباً يُصب داخله المعدن المنصهر .	wax pattern cleaner = wetting solution	منظف النموذج الشمعي = محلول مرطب
wax, cement = sticky wax	شمع ملاطي ، شمع الإلصاق	wax pattern, direct = intraoral	مثال شمعي مباشر ،
wax, Cerasin's	شمع سيرازين	wax pattern	نموذج شمعي مباشر = نموذج شمعي داخل الفم
wax expansion	توسيع شمعي ، تمدد الشمع	wax pattern, indirect =	عمل النموذج الشمعي مباشرة في السن المحضرة في الفم .
تمدد القوالب الشمعية بما يعادل انكماش الذهب أثناء عملية الصب .	شمع غير مباشر = نموذج شمعي خارج الفم	extraoral wax pattern	عمل النموذج الشمعي لتاج أو حشوة مصبوبة على قالب مصبوب من طبة مأخوذة لحفرة مُحضرة أوسن محضرة في الفم ، وليس على السن داخل الفم .
wax, fluid	شمع سائل	wax, pink	شمع أحمر وردي ، شمع قرنفلي
wax gauge	قائس الشمع	wax, plastic	شمع لدن ، شمع لدين
wax, green casting	شمع صب أخضر	wax, ready - made	شمع سابق التجهيز ، شمع جاهز
wax, hard	شمع صلب ، شمع قاس	wax rim	ارتفاع شمعي ، حرف شمعي
wax heater	مسخن الشمع ، سخان الشمع	wax, round rods	شمع الأعواد المستديرة
wax, inlay casting	شمع صب الحشوات	wax, set - up	شمع الصّف
wax, inlay = casting wax	شمع الحشوة المصبوبة = شمع الصب	wax, soft	شمع لين ، شمع رخو
wax inlay	حشوة الصب الشمعية	wax spatula	ملوقة الشمع
wax, ivory casting	شمع صب العاج	wax spoon	ملعقة الشمع
wax knife	سكين الشمع	wax, square rods	شمع الأعواد المربعة
أداة معدنية ذات نصل منبسط مستدق من طرف ، ونصل أجوف من الطرف الآخر يفصلهما مقبض خشبي أو بلاستيكي ، تستعمل لتذويب ونقل الشمع المذاب وتشكيله أثناء تصنيع البدلات النسيية .	نموذج شمعي لبدلة السن	wax sticks	شمع في شكل أعواد مربعة الجوانب .
wax, model denture	شمع التكييف ، شمع الصوغ	wax, sticky = cement wax	قضببان شمعية ، قضبان الشمع
wax, modelling	مزيج من الشموع ، يكون عادة لونه أحمر وردي أو برتقالي أو أحمر ، يمكن تشكيله في درجة حرارة الغرفة . تختلف درجة حرارة تليين الشمع بحسب الغرض من استعماله .	شمع الإلصاق ، شمع دبق	شمع الإلصاق ، شمع دبق
wax, occlusal indicator	شمع التسجيل الإطباق ، شمع المؤشر الإطباق	خليط من الشموع على هيئة أعواد أو قضبان صفراء ، تذوب عند تسخينها وتلتصق بالسطح المراد إلصاقه بسطح آخر ، وتستعمل بشكل خاص للإلصاق وتثبيت جزأين معاً قبل التثبيت الدائم لهما بواسطة اللحام .	شمع الإلصاق ، شمع دبق
wax, paraffin	شمع البارافين	wax strips	شرائط الشمع ، شرائط شمعية
شمع يستخرج من البترول الخام ويستعمل كمكوّن رئيسي لكثير من الشموع السنية .	شمع التكييف ، شمع الصوغ	wax thickness gauge	قائس ثخانة الشمع
	شمع التكييف ، شمع الصوغ	wax up = waxing up	تشميع
	شمع البارافين	wax, utility	شمع متعدد الاستعمالات
	شمع يستخرج من البترول الخام ويستعمل كمكوّن رئيسي لكثير من الشموع السنية .	wax, wafer	شمع رقيق
			شرائح رقيقة من الشمع ، يوجد داخلها أحياناً رفاقة معدنية رقيقة ، تستعمل للتسجيل بين الإطباق .

wax wafers رقائق الشمع
wax wires أسلاك شمعية
waxed مشمع
مغطى بالشمع .
waxed tape شريط مشمع
waxed thread خيط مشمع
waxing = waxing up تشميع
ضبط حواف النموذج الشمعي أو قاعدة الشمع للبدلة السنية
التجريبية لتأخذ الشكل المراد تصميمه .
waxing unit وحدة التشميع
waxing up تشميع
استخدام الشمع بواسطة فني الأسنان في تصنيع وضبط
حواف الصفيحة القاعدية الشمعية والتثبيت المؤقت لأسنان
البدلات السنية الصناعية التجريبية .
weal = wheal انتثار
آفة حمراء مرتفعة ومحددة على الجلد ، تحدث عادة بسبب
ضربة أو عضة ؛ أثر الضرب على جسم المصاب .
wear يستهلك ، يُبلى ، استهلاك ، اهتراء ، تآكل
wear facets وجهه انسحالي ، نقاط الانسحال
مناطق مسطحة أو مقعرة معزولة على سطح السن ، تتميز
بسطح لامع وتحدث نتيجة للانسحال الطبيعي أو لعادات
فموية سيئة أو لتلامس مبكر لنقاط إطباقية .
wear,interproximal اهتراء ملاصق ، تآكل ملاصق
wear, occlusal تآكل طاحن ، تآكل إطباق ، اهتراء إطباق
تآكل السطح الإطباق للسن بواسطة القوى المضغية أو القوى
الناشئة عن العادة .
wear, teeth اهتراء الأسنان
Weber's glands = lateral غدد فيبر = غدد لسانية جانبية
lingual glands
نسبة إلى أ. ه. فيبر ، E.H.Weber ، 1878-1795 ، مشرّح
ألماني .
Wedelstaedt's chisel إزميل ويدلشتيد
إزميل منحرف ذو حافة إنسية ووحشية قاطعة ، يستعمل لشق
أو شطر ميناء السن بحركة دافعة .
wedge إسفين ، وتد
قطعة صغيرة من الخشب أو البلاستيك وتدية الشكل ،
مصنوعة بأحجام وثخانات مختلفة ، تستعمل لتثبيت شريط
المسندة بإحكام مقابل الحافة العنقية للحفرة المحضرة ، وأيضاً
للفصل بين الأسنان .

wedge,cervical وتد عنقي ، إسفين عنقي
wedge,interdental الوتد بين الأسنان
wedge,plastic وتد بلاستيكي ، إسفين بلاستيكي
wedge positioner موضع الإسفين ، منضد الإسفين
أداة لنقل الوتد ودفعه في مكانه المناسب .
wedge shaped إسفيني الشكل
wedge, silver وتد فضي ، إسفين فضي
wedge,wood = wooden wedge وتد خشبي
wedge resection قطع إسفيني ، استئصال جزئي
إسفيني لعضو
استئصال آفة في الشفة بواسطة قطع إسفيني خلال الشخانة
الكلية للشفة .
wedging عملية
وضع الإسفين ، تطبيق الإسفين ، توتيد
فصل أو إبعاد الأسنان المتجاورة بواسطة إسفين من أجل
كشف السطح الملاصق أو لمنع الحشوة النهائية من البروز على
الثة الملاصقة .
Wegener's granulomatosis ورام فيجنر الحبيبي
weight وزن
قياس الثقل أو مقياس وحدة الكتلة .
Weil's basal layer = طبقة فايل القاعدية = طبقة ماتحت
أرومات العاج
نسبة إلى ل. أ. فايل ، L.A. Weil ، 1895-1849 ، طبيب
أسنان ألماني .
طبقة شفافة من خلايا النسيج الضام تحت طبقة أرومات
العاج في لب السن .
Weingart's pliers زردية فينجارت
انظر زردية (Pliers) .
Weisbach's angle زاوية فايزباخ
نسبة إلى أ. و. فايزباخ ، A.W.Weisbach ، 1914 - 1837 ،
عالم أنثروبولوجي نمساوي .
الزاوية المتكونة عند النقطة السنخية من تلاقي خطوط من
النقطة القاعدية والنقطة المتوسطة على الدرز الجبهي .
weld يَلحم ، يَلحم ذاتياً ، وصلة ملحومة ، التحام
التحام آلي وكيميائي بين معدنين عن طريق اللحام .
welder 1- اللّحام
عامل اللّحام .
2- جهاز اللّحام
ماكينة اللحام .
انظر نقطة اللحام ، لحام موضعي (Spot welding) .

welding	لحم ، لحام ذاتي ، إحام ، لحام	التهاب قناة وارطون
	عملية التحام أو التصاق قطعتين من المعدن منفصلتين بواسطة الحرارة أو الضغط أو كليهما بدون استخدام مادة اللحام ، انظر أيضاً لحام ذاتي بؤري ، لحام نقطي (Spot welding) .	انتهاب مسال الغدد اللعابية تحت اللسانية (مسال وارطون) .
welding ,spot	لحام ذاتي بؤري ، لحام ذاتي محدود	أنتبار
well	حوض ، جرن ، بئر	آفة مفردة للشرى (Urticaria) . انظر تحت (Weal) .
well, amalgam	جرن الملغم ، حوض الملغم ، بئر الملغم	عجلة ، دولاب ، قرص
Weston's crown	تاج وستون	أقراص في أحجام مختلفة ، تركب على حامل الأقراص في قبضة المحرك السني ، للتلميع والصقل أو للقطع ، وتسمى حسب المادة المصنوعة منها أو حسب المادة التي تغطيها .
	نسبة إلى هـ . وستون ، H.Weston ، قبل 1883 ، طبيب أسنان أمريكي .	wheel, bristle أي
	تاج وتدي من الخزف يثبت بالسن بواسطة وتد مسطح مثبت بالتاج بإحكام قبل إدخاله وتثبيته في السن .	نوع من الفرش في شكل قرص ، يستعمل في محرك المختبر السني أو المحرك السني بغرض التنظيف أو التلميع والصقل .
wet	مبلل ، مبلل ، يرطب ، يبلل ، رطب	wheel bur
wet drilling	حفر رطب ، حفر مبلل	مشقب دولابي ، سنبله دولابية
	تحضير حفرة في السن بوجود رذاذ الماء .	دولاب بيرلو ، قرص بيرلو
wet field	ساحة مبللة ، ساحة رطبة	دولاب ساموري ، قرص ساموري
wetting	مرطب ، مبلل ، ترطيب	قرص قاطع مصنوع من الكاربورندوم يستعمل من أجل التنعيم وتشذيب الأسنان والحشوات ، والبدلات السنية النزوعة والثابتة .
wetting agent	عامل مرطب ، وسيط مرطب ، مادة مرطبة	wheel, chamois
	مادة تخفض التوتر السطحي للسائل ، وبذلك تساعد على انتشاره على سطح صلب .	دولاب من جلد الشمواه
wetting solution =	محلول مرطب ، محلول مبلل =	قرص صقل وتلميع يستخدم في المحرك السني أو محرك المختبر السني مصنوع من جلد الشمواه .
wax pattern cleaner	منظف النموذج الشمعي	wheel ,cotton
	محلول منظف يوضع على النموذج الشمعي بعد تثبيته وتد الصب (يسمى منظف النموذج الشمعي) يقلل من التوتر السطحي للمادة الكاسية ، ويساعد على منع انحباس فقاعات الهواء على سطح النموذج الشمعي ، وبذلك يكون سطح حجرة النموذج الشمعي وبالتالي يكون السطح الداخلي لل قالب ناعماً ، فتكون الصبة النهائية ذات سطح أكثر نعومة .	عجلة قطنية ، قرص قطني ، دولاب قطني
Wharton's duct =	قناة وارطون ، مسال وارطون =	قرص مصنوع من قماش قطني ناعم يستعمل في التلميع والصقل
submandibular duct =	قناة الغدة تحت الفك =	wheel ,diamond
submandibular salivary gland duct	قناة الغدة اللعابية تحت الفك السفلي	عجلة ماسية ، قرص ماسي ، دولاب ماسي
	نسبة إلى ت . وارطون ، T.Wharton ، 1673-1614 ، مشرح إنجليزي .	قرص ، سطحه الخارجي مغطى برفاقات ماسية ، يستعمل للسحل والتلميع .
	قناة الغدة اللعابية تحت الفك السفلي لتفتح في المرتفع الغشائي المخاطي للغدة تحت الفك السفلي لتفتح في المرتفع الغشائي المخاطي (الطية تحت اللسانية) في قاع الفم تحت طرف اللسان .	wheel ,felt
		عجلة اللباد ، دولاب اللباد ، قرص اللباد
		قرص مصنوع من طبقات من اللباد يستعمل للتلميع والصقل الدقيق .
		wheel, grinding
		دولاب ساحل ، قرص ساحل
		wheel ,lathe
		دولاب المخرطة ، دولاب المحرك السني
		wheel,leather
		عجلة جلدية ، قرص جلدي ، دولاب جلدي
		دولاب يستخدم لتلميع الجلد .
		wheel point
		رأس دولابية
		wheel, polishing
		دولاب الصقل
		wheel,rag
		قرص ذو قطع ، عجلة ذات قطع
		دولاب مصنوع من طبقات ملتصقة من القطن يستعمل لتلميع وصقل حشوات الأكريل والحشوات المعدنية (عادة مرحلة استعمال الحفان) .

wheel,rubber عَجَلَة مطاطية ، دُولَاب مطاطي ، فُرص مطاطي
دولاب صقل مصنوع من المطاط مُشعب بالخفان وأحمر
الصقل .

wheel ,wire عَجَلَة سلكية ، دُولَاب سلكي ، فُرص سلكي
دولاب مكون من أسلاك مجدولة قصيرة من الفولاذ أو
النحاس ، يستعمل لتنظيف السنابل والأدوات ذات النهايات
المستنة .

white أبيض

white blood cell = white blood = خلية دموية بيضاء

corpusele = leucocyte = leukocyte كرية دم بيضاء
خلية عديمة اللون أكبر من الخلية الدموية الحمراء ولكنها أقل
في العدد ، متعددة الأنواع ؛ النوعان الرئيسيان هما : الخلايا
المحبة التي تحتوي على الهيولى المحبة ، وتوجد في النقي
العظم وتشمل : الخلايا البيض متعددة النوى ؛ والخلايا
الشفافة ، التي تحتوي على الهيولى الصافية ، وتتكوّن في
الجهاز اللمفاوي . معظم الخلايا قادرة على البلعمة والتحرّك
خلال أنسجة الجسم .

white blood corpuscle = كرية دموية بيضاء

white blood cell = leucocyte = leukocyte

خلية دموية لالون لها أكبر من الخلية الدموية الحمراء وأقل
في العدد يتراوح عددها من 6000 إلى 10,000 في كل 1
مل 3 من دم الشخص السليم ، ويزيد عددها عند الإصابة
بالالتهابات أو العدوى ، ويقل عددها عند التعرّض للأشعة
السينية أو السموم . وخلايا الدم البيض تنقسم إلى نوعين
رئيسيين :

1- النوع الأول : الخلايا المحببة : التي تحتوي على الهيولى
المحبة ، وتوجد في نقي العظم وهي ثلاثة أقسام حسب نوع
الصبغة التي تصطبغ بها الحبيبات الموجودة في الهيولى .
أ- القسم الأول (الكريات المعتدلة) : تصطبغ بصبغ متعادل
وهو الأكثر عدداً (60% إلى 70% من المجموع الكلي للخلايا
البيض) ؛ تلتهم الجراثيم في أماكن الالتهاب وما يموت منها
يكون الخلايا القيقية .

ب- القسم الثاني (الكريات الحمضة أو اليوزينيات) :
تصطبغ بأصباغ حامضية ، وتشكّل 2% من المجموع الكلي
للخلايا البيض ، وتزيد في العدد عند الإصابة بالطفيليات .

ج- القسم الثالث (الكريات القعدة) : تصطبغ بأصباغ
قاعدية ، لأن الحبيبات التي في الهيولى تتكون من مادة
الهيبارين المانعة لتجلط الدم داخل الأوعية الدموية .

2- النوع الثاني : الخلايا الشفافة : التي تحتوي على الهيولى
الصافية ، وتُسمّى الخلايا اللمفية ، وتتكون في الجهاز

اللمفاوي ، وهي ذات نواة مستديرة كبيرة تحيط بها كمية
قليلة من الهيولى ، ويتراوح عددها ما بين 20% إلى 30% من
المجموع الكلي للخلايا البيض .

عُمر الخلايا البيض قصير فالخلايا البيض ذات الحبيبات لا
تعيش أكثر من أسبوعين ، والخلايا اللمفية لاتعيش أكثر من
عدة ساعات ، ولذلك تتكون الخلايا البيض باستمرار في
الدم ، فتتولد الخلايا البيض المحببة في نخاع العظام ، والخلايا
اللمفية في الغدد والعقد اللمفية في الجسم .

white cell = white blood cell = خلية دموية بيضاء

خلية دموية بيضاء . انظر أيضاً كرية دموية بيضاء
(Leukocyte,white corpuscle) .

white cell count تعداد الكريات البيضاء

white fibrocartilage عُضروف مليف أبيض

خليط من نسيج ليفي أبيض متين ونسيج عُضروف مر
ينقسم إلى أربعة أنواع :
العُضروف المليف بين المفاصل (Interarticular
fibrocartilage) .

عُضروف المليف الموصل (Connecting fibrocartilage) .

العُضروف المليف الكفافي (Circumferential
fibrocartilage) .

العُضروف المليف الطباقية (Stratiform fibrocartilage) .

قارن مع عُضروف زجاجي (Hyaline cartilage) ، عُضروف
أصفر (Yellow cartilage) .

white folded gingivostomatitis التهاب اللثة والفم ذو الطيّات

البيض ، التقرُّن الفموي اللثوي الولادي

white gold ذهب أبيض

خليطة ذهبية ذات محتوى عال من البلاديوم (Palladium) أو
البلاتين (Platinum) ، تستخدم في بعض الترميمات السنية ،
مثل حشوات الحفر السنية والتيجان الذهبية ، وتتمتع بدرجة
انصهار عالية ، وقابلية طرُق وسحب منخفضة ، وصلابة
أعلى من سبيكة خليطة الذهب الأصفر .

white gold casting alloy خليطة من الذهب الأبيض

انظر سبيكة الصب من المعدن شبه النفيس (Semi- precious
metal casting alloy) .

whitehead's varnish ورنيش وايتهد

محلول مطهر يستعمل كمضاد بعد إجراء بعض العمليات
الجراحية ، ويصنّع بإذابة البيودوفورم (Iodoform) ، واللبان
الجواوي الأخضر (Green benzoin) والأصطرك (العبر) (Storax) ، وبلسم الطولو (Tolubalsam) في الإثير
(Ether) .

white light = visible light الضوء الأبيض = الضوء المرئي

white matter المادة البيضاء

الجزء من الدماغ والحبل الشوكي الذي يتكون من الألياف العصبية (محور الليفة العصبية) .

white mouth = thrush فَمٌ أبيض = سُلّاق ، قُلاع

white plate لوحة بيضاء

white radiation إشعاع أبيض

white sponge nevus وَحْمَةٌ إسفنجية بيضاء

خلل التنسج العائلي الحميد (Benign familial dysplasia) يتميز بمخاطية فموية سميكة ذات لون أبيض براق .

white spot بقعة بيضاء

منطقة بيضاء تحدث نتيجة التأثير الحمضي الناتج عن وجود اللويحة الجرثومية لفترة طويلة ، مما يسبب زوال المعادن من ميناء السن ، وهي علامة أولية للتسوس السني .

white spots in enamel تبقع أبيض في ميناء السن

انظر ميناء مبقعة (Mottled enamel) .

whiting ذُرور الطباشير الأبيض

طباشير أبيض نقي (كربونات الكالسيوم Calcium carbonate) ، يستعمل كمادة للتلميع والصلق ، كما يستعمل مع الماء وفرشاة ناعمة في المحرك المخبري لينتج سطحاً لامعاً (ينتج إنهاءً أقل لمعاناً عن أحمر الصقل أو أكسيد الزنك) ، وكمادة مضادة للتسلييل .

whitlow داحس

أنظر داحس (Paronychia) (التهاب تقيُّحي عند حافة الظفر) .

WHO = World Health Organization [مختصر] منظمة الصحة العالمية

Organization

منظمة تابعة للأمم المتحدة (United Nations Organization) (WHO) يهتم بالصحة على المستوى العالمي . تأسست في 7 أبريل 1948 بقصد تمكين كافة الشعوب من الوصول إلى أعلى مستوى ممكن من الصحة ، ويقوم دستور منظمة الصحة العالمية بتعريف الصحة على أنها حالة رفاهية كاملة ، بدنية ونفسية واجتماعية ، وليست مجرد القضاء على المرض فقط . ولتحقيق ذلك ، تقوم منظمة الصحة العالمية بأوجه النشاط الآتية :

- 1- توجيه العمل الدولي الصحي وتنسيقه .
- 2- مُعاونة الحكومات على دعم خدماتها الصحية .
- 3- تقديم المعونة الفنية والمساعدة اللازمة في حالات الطوارئ؛ بناء على طلب الحكومات .

4- تشجيع القضاء على الأوبئة والأمراض المعدية .

5- الارتقاء بمستوى التدريس وتحسين مستوى التدريب الصحي .

6- تنشيط الجهود في ميدان الصحة النفسية .

7- تعزيز التعاون بين الجمعيات العلمية والمهنية التي تسهم في التقدم الصحي .

8- الإسهام مع الوكالات الدولية الأخرى المتخصصة في تحسين مستوى التغذية والإسكان والظروف الصحية والأحوال الاقتصادية وظروف العمل وغيرها من نواحي البيئة الصحية .

9- العمل على توحيد إجراءات تشخيص الأمراض وتوحيد المستويات الدولية للمنتجات الصيدلانية والبيولوجية .

وتتألف الفروع الرئيسية للمنظمة من : الجمعية العمومية هي الفرع التشريعي وتجتمع مرة واحدة سنوية ، وتتألف من مندوبين عن جميع الأعضاء وترسم سياسة المنظمة وبرامجها وتقرير ميزانيتها ؛ والمجلس التنفيذي : يتألف من ثمانية عشر عضواً تنتخبهم الجمعية ويجتمع مرتين سنوياً على الأقل لكي يضع قرارات الجمعية موضع التنفيذ ؛ والأمانة العامة : يرأسها المدير العام للمنظمة ومقرها جنيف .

whole - body radiation تشعيع كامل الجسم

انظر إشعاع (Radiation) .

whole saliva = mixed saliva = oral fluid لعاب كامل

لعاب مختلط = سائل فموي

السائل الموجود في الفم ، ويشتمل على مجموع إفرازات الغدد اللعابية ، والسائل اللثوي ، والعناصر الخلوية ، وأحياناً بقايا الطعام .

whooping cough = pertussis السعال الديكي ، الشاهوق

مرض مُعدٌ حاد ، يصيب الأطفال الصغار بشكل خاص ، تسببه جرثومة المستدمية الشاهوقية (Haemophilus pertussis) .

widener موسّع

widener ,orifice موسّع الفوهة

Widman's flap سديلة ويدمان ، شريحة ويدمان

عملية جراحية حول السنية لتجريف الأنسجة الرخوة بأقل انحناء للشريحة .

width سعة ، عرض ، اتساع

will إرادة

William's pin دبوس وليام

دبوس بلاستيكي مستدق يوضع في الحفرة المحضرة لحشوة

مصبوبة أو لتحضير تاج ويكون ضمن النموذج الشمعي ،
بحيث تحرق الدبابيس البلاستيكية خلال عملية الصب .

Williamson's splint = superior = الجبيرة = الجبيرة = superior
repositioning splint المعدلة لوضعية الفك السفلي علوياً ،
الجبيرة الموضوعة علوياً

تستخدم جبيرة ويليامسون مباشرة بعد الانتهاء من استخدام
الجبيرة المعدلة أمامياً من أجل إزالة أثر المنعكس العضلي
العصبي الذي يوجه الفك السفلي للإغلاق في وضع أمامي .
تتميز هذه الجبيرة بسطح أملس وتشتمل على مستوى إرشاد
أمامي وظيفي لتأمين عدم إطباق الأسنان الخلفية أثناء مختلف
الحركات اللامركزية للفك السفلي ما عدا وضع العلاقة
المركزية . تجرى بعض التعديلات على السطح الإطباقية
للجبيرة لتفعيل دور مستوى الإرشاد الأمامي إلى أن يتم
التأكد من ثبات الفك السفلي بوضع مرجعي مناسب . يمكن
استخدام هذه الجبيرة أيضاً في حالات الانزياح القُرصي
الجزئي غير الرّدود .

Willis's facial height gauge مقياس ويليس للارتفاع الوجهي
Willis's gauge = facial height gauge = مقياس ويليس =
مقياس الارتفاع الوجهي

أداة تستعمل لقياس البعد العمودي للوجه ؛ وهي أداة معدنية
ذات مقبض منبسط قابل للتعديل ، تستعمل لقياس المسافة
بين نقطتين ، وقد تستعمل للتحقق مما إذا كانت المسافة بين
النسخة مُرضية عند عمل البدلات سنوية أو لمقارنة أطوال
الأسنان القاطعة ، ويمكن تعديلها لقياس طول الأدوات
التقويمية .

Willis's circle دائرة ويليس
نسبة إلى ت . ويليس ، T.Willis ، 1621-1675 ، طبيب
ومشّح إنجليزي .

الجهاز الشرياني الدائري عند قاعدة الدماغ المكوّن من
الشرايين الخية الأمامية والخلفية ، والشرايين الأمامية والخلفية
الموصلة ، والشريان السباتي الداخلي .

Willow bark = salix alba لحاء الصفصاف = الصفصاف
الأبيض ، مادة النخاع البيضاء للصفصاف

Wilson's curve منحنى ويلسون
انظر منحنى ويلسون (Curve of Wilson) .

window نافذة ، صمام ، شق صغير ضيق
انظر فتحة خروج ، باب خروج (Exit port) .

window crown تاج نافذ ، تاج ذو نافذة
تاج ذهبي ذو وجه أكريلي ، يُغطّي كل السن ما عدا السطح
الشفوي أو السطح الخدي ، ويستخدم كثيراً كدعامة لجسر

windpipe = trachea الرغامى ، القصبة الهوائية
wing جَنَاح

wing, Ingrassia's جَنَاح إنجراسيا

winged الجناح الصغير للعظم الوددي
مُجَنِّح ، ذو جناح أو ذو أجنحة

winged cast metal splint جبيرة معدنية مصبوبة مُجنّحة
بدلة سنوية مُجنّحة

winged denture جبيرة سلكية مجنّحة
Winger's elevator رافعة وينتر

نسبة إلى ج . ب . وينتر ، جراح فم أمريكي معاصر .
رافعة لقلع الأرحاء الثالثة السفلية . انظر رافعة (Elevator) .

wipe يمسح ، يُنظّف
wire سلك

1 - سلك رفيع طويل أو خيط شعري من المعدن : تتوفّر
الأسلاك عادة في أقطار مختلفة من معادن مختلفة ،
ودرجات متفاوتة الصلابة ، وتتوفر أيضاً بمقطع عرضي مربع
أو مستطيل ؛ الأسلاك المستعملة في تقويم الأسنان مصنوعة
من الفولاذ الأوستينيّ المقاوم للصدأ (Austenitic stainless steel)
، لتصحيح سوء الإطباق .

wire , arch سلك القوس ، سلك قوسي
انظر سلك قوسي (Archwire) .

wire clasp مشبكة سلكية
wire , expansion سلك التوسع ، سلك التمدد

طبقة تقويمية سلكية ، تطابق القوس السنوية ، وتستعمل في
التوسيع لتحريك الأسنان .

wire frame إطار سلكي
wire ligation ربط سلكي

استعمال سلك فولاذي صامد لثني ، يوضع حول الأسنان
للتثبيت المؤقت ، أو تثبيت الأسنان المتقلقلة أو الأسنان التي
ينبغي تحريكها .

wire , ligature سلك الربطة
انظر رُبط (Ligature) .

wire loope عُرْوَة سلكية
wire,orthodontic = arch wire سلك تقويم الأسنان =

سلك قوسي

wire, sprue سلك الصب
سلك من الفولاذ الصامد

wire, stainless steel سلك من الفولاذ الصامد
wire, wrought سلك مكيف ، سلك مشكل

سلك يستخدم في مشبكات البدلة السنوية الجزئية النزوعة

(المتحركة) ؛ يُسحب الذهب ثم يلحم بالمشبكة لاستخدامها في التثبيت .	طريقة رد وتثبيت الكسور الفككية بواسطة عمل عُرَى ، بطول واحد من السلك ، على الأسنان العلوية والسفلية ، وتثبيت العُرَى فيها بينها بأطواق مطاطية بين الفككية .
wire brush فرشاة سلكية أنبوب معدني مثبت به العديد من الصفائح المجدولة من السلك النحاسي ، يستعمل لتنظيف الفضلات من السنايل والأدوات المعدنية .	wiring, craniofacial إسلاك قحفي وجهي ، ربط سلكي جمجمي جبهي ربط العظام القحفية بالأسلاك لتثبيت العظام الوجهية المتحركة .
wire gauge مقياس السلك صفحة معدنية مثقبة بثقوب ذات أقطار معروفة ، يتم إدخال السلك خلال هذه الثقوب لتحديد قطره . انظر أيضاً سلك قوسي (Archwire) .	wiring, craniofacial suspension إسلاك تعلقي قحفي وجهي إسلاك مباشر ، تثبيت سلكي مباشر
wire splint جبيرة سلكية wiring تثبيت بالأسلاك ، ربط بالأسلاك ، ربط سلكي طريقة جراحية لتثبيت الأنسجة العظمية المكسورة من أجل التحام العظام المكسورة بشكل صحيح ، وتوجد العديد من أنواع التثبيت ، تُسمى حسب الوضع أو الطريقة . انظر تثبيت (Fixation) .	wiring, direct ربط وتثبيت كسور الفك بتمرير سلك بين الأسنان في الفك العلوي والسفلي ، ثم ربط نهايات الأسلاك معاً في إطباق صحيح للأسنان . wiring, direct bone إسلاك عظمي مباشر يستعمل لتثبيت الشظايا العظمية . وذلك بعمل ثقوب في العظم ، وإعادة وضع الشظايا العظمية في مكانها ثم تمرير السلك من خلال الثقوب وربط بإحكام .
wiring, alveolar تثبيت سنخي سلكي ، إسلاك سنخي تثبيت كسور الفك بأسلاك تمر من خلال العظم السنخي ، وتستخدم هذه الطريقة في حالة عدم وجود أسنان أو وجود أسنان لا تتحمل التثبيت بالجبيرة .	wiring, direct interdental إسلاك مباشر بين الأسنان ، التثبيت السلكي بين السني المباشر تثبيت كسر الفك بواسطة لَفَّ الأسلاك حول الأسنان المناسبة في كل من الفك العلوي والفك السفلي ، ثم ربط نهايات الأسلاك العلوية مع السفلية للمحافظة على الإطباق السليم .
wiring, anterior nasal aperture = piriform aperture wiring إسلاك عبر الفتحة الأنفية = الأمامية wiring, arch إسلاك قوسي تثبيت عارضة معدنية منحنية على الجانب الخدي للأسنان بواسطة أسلاك من الفولاذ الصامد اللين .	wiring, eyelet إسلاك بالعمرة ، ربط بالأسلاك ذات العمرة نوع من تثبيت الكسور المباشر بالأسلاك ، بثني السلك لتكوين عمرة وطرفين ، ثم يربط السلك حول اثنين من الأسنان ، ويوصل ما بين كل عروتين سفلية وعلوية بواسطة أربطة مطاطية .
wiring, cheek إسلاك عبر الخد تمرير أسلاك من هالة الرأس من خلال الخد إلى الجبيرة أو تثبيتها بالأسنان السفلية .	wiring, frontozygomatic إسلاك وجني جبهي ، ربط سلكي وجني جبهي ربط وتثبيت سلكي عبر خط الالتحام الوجني الجبهي .
wiring, circumferential إسلاك كفافي طريقة لتثبيت كسر الفك السفلي الأدرد ، حيث تثبت جبيرة من المطاط المقسى في مكانها بواسطة أسلاك من الفولاذ الصامد تمرر من خلال الفم حول الحافة السفلية من جسم الفك السفلي ثم إلى الخلف داخل الفم ، ثم تربط نهايات السلك فوق الجبيرة أو البدلة السنية .	wiring, interdental إسلاك بين الأسنان ، الربط السلكي بين الأسنان تثبيت كسور الفك بأسلاك تمرر حول أعناق العديد من الأسنان المتجاورة على جانبي الكسر وتربط بلف نهاياتها معاً ، ثم تربط هذه النهايات مع ما يقابلها في الفك المقابل .
wiring, circummandi إسلاك كفافي فك - سفلي انظر إسلاك كفافي (Circumferential wiring) .	wiring, interdental eyelet إسلاك بين الأسنان بالعمرة نوع من التثبيت المباشر بالأسلاك ، يكون فيه السلك مزدوجاً لعمل عمرة وذيل ، ويربط الذيل حول سنين ، ثم تربط العرى بين الفكين بواسطة الأسلاك أو بواسطة الأطواق المطاطية
wiring, circum zygomatic إسلاك كفافي وجني انظر إسلاك كفافي (Circumferential wiring) .	
wiring, continuous loop إسلاك بالعمرة المستمرة ، ربط بالعمرة المستمرة	

wiring , intermaxillary	إسلاك بين عظمي الفك العلوي ، الرَبَط السِّلْكَِي بَيْن الْفَكَيْنِ أي نوع من تثبيت كُسُور الفك ، يربط الفك السفلي بالفك العلوي بواسطة الأسلاك . انظر تثبيت سلكي بين الفكّي (Intermaxillary wiring) .	woman	امرأة
wiring , interosseous	إسلاك بين العظمين	wood	خَشَب
wiring , Ivy loop	إسلاك بعروة إيفي	wood ,orange	خَشَب البرتقال
multiple loop	إسلاك بالعرى المتعددة		يستعمل في تحضير الأوتاد بين السنية .
wiring , wiring ,osseous	إسلاك عظمي	wood point	رأس خشبي ، قَمْع خشبي عود خشبي صَغير ، صلب أو لين بأشكال كثيرة ، يستعمل لإزالة فَضَلَات الطعام من الفراغات بين السنية ، والأسطح الملاصقة للأسنان . بعض هذه الأعواد يحتوي على مواد طبية .
wiring , perialveolar	إسلاك حول السنخ ، تثبيت سلكي خلال العظم السنخي	wooden jaw	فك متخشَّب ، فك متبيَّس انظر داء الفطر الشعاعي (Actinomycosis) .
	تثبيت كسر الفك بواسطة أسلاك تمرر خلال سنخ الفك العلوي من الجهة الخدية الحنكية ؛ ويستخدم في علاج حالات كسور الفك الأدرُد أو للمرضى الذين لديهم أسنان لا تصلح لدعم الجبيرة .	wooden tongue	لسان متخشَّب ، اللسان الخشبي لسان مُصاب بداء الفطر الشعاعي .
wiring , piriform aperture	إسلاك الفتحة الكمثرية	wooden tongue depressor	خافض اللسان الخشبي
	تثبيت كسر الفك باستخدام الأسلاك المارة من خلال الفتحة الكمثرية .	Wood's crown	تاج وود تاج خَرَفِي مخبوز فوق قَلنسوة من البلاتين .
wiring , pyriform fossa =	إسلاك الفتحة الكمثرية =	Wood's metal	معدن وود معدن قابل للانصهار يستخدم لعمل القوالب ، مكوّن من 4 أجزاء رصاص ، وجزئين قصدير ، ومن 5-8 أجزاء بزموت ، وجزاء أو جزئين كاديوم .
piriform aperture wiring	رَبَط سلكي عبر الفتحة الكمثرية		
wiring , teeth	إسلاك الأسنان	wool	صُوف
wisdom tooth =	ضرس العقل =	wool brush	فُرْشاة صوفية
third molar tooth	الرحى الثالثة	wool mop	ممسحة صوفية
	إحدى الأرحاء الأخيرة على جانبي الفك العلوي والفك السفلي . الرحى الثالثة هي آخر الأسنان التي تَبزُغ عادة بين 17 و 21 سنة من العمر . كثيراً ما يسبب بعض الألم والمشاكل السنية وقد يحتاج للقلع . يُسمّى أيضاً (Dens serotinus) . انظر أيضاً الرحى (Molar) ؛ مصطلح متروك ؛ انظر سن (Tooth) .	work	عمل ، صنع
Wiston crown	تاج ويستون	work bench	منضدة العمل
	نسبة إلى هـ . ويستون ، H.Weston ، طبيب أسنان أمريكي . تاج خَرَفِي ذو وتد يثبت بالسن .	work harden	صلابة العمل ، قساوة العمل ظاهرة تحوّل المادة عند درجة حرارة الغرفة وينتج عنه ضغط عال ثم يؤدي استمرار التحول إلى زيادة صلابة المادة .
withstand	يَصْمُد ، يُقاوم	workshop	وَرَشَة عمل ، حلقة عملية
withstanding	صُمُود ، مقاومة	work , technical	عَمَل تقني ، عمل مَحْبِري
wolf jaw	فك الذئب	working	عَمَل ، عامل
	فلح حنكي ثنائي الجانب يمتد خلال الحنك ، والفك ، والشفة .	working area	منطقة عمل ، ساحة العمل
Wolf 's graft = full - thickness graft	طعم وولف = طعم ذو ثخانة كاملة	working bite relation =	علاقة العضة العاملة = إطباق عامل
		working occlusion	التلامس الإطباقي للأسنان على الجانب الذي يتحرك نحوه الفك السفلي .
		working blade	نصلة عاملة ، شفرة عاملة
		working cast	قالب العمل ، نموذج العمل نموذج للغم يستخدم في العمل المخبري . يسمى أيضاً نموذج مقاوم للحرارة (Refractory cast) .

working contacts	تماس عامل ، تماس شغال	worn - out instrument	أداة تالفة
	تلامس الأسنان على الجانب الإطباقى الذي يتحرك باتجاهه الفك السفلي ؛ انظر تماس ، تلامس (Contact) .	wound	جرح
working distance	مسافة عاملة ، مسافة تشغيلية		أي تفرق اتصال للأنسجة أو لأعضاء الجسم ، بسبب قُطْع أو طعنة أو تمزق أو ضربة أو وسائل طبيعية أخرى ، وتكون عادة أعمق من ثخانة الجلد .
	المسافة بين نقطة مرجعية على تاج السن (عادة ما تكون الحد القاطع أو قمة الحذبة) إلى النقطة التي تنتهي عندها حشوة قناة الجذر .	wound, aseptic	جرح طاهر ، جرح عميق
working impression = final impression	طبعة العمل = الطبعة النهائية	wound, closed	جرح مغلق ، رضح
		wound, drainage of	تصريف الجرح ، نزح الجرح
working load	كمية ضغط العمل	wound, gunshot	جرح بمقدوف ناري
	درجة نشاط العمل لوحدة الأشعة ، تقاس بالمللي أمبير في الدقيقة لكل أسبوع عمل .	wound, incised	جرح قطعي
working occlusal surfaces	سطوح إطباقية عاملة	wound irrigation	إرداء الجرح
working occlusion =	إطباق عامل = علاقة إطباقية عاملة		غسل الجرح أو التجويف الناتج عن الجرح باستعمال محلول طبي ، وماء أو مستحضر سائل مُضاد للمكروبات .
working bite relation		wound, lacerated	جرح منتهك ، جرح ممزق ، جرح منتهك
	التلامس الإطباقى للأسنان على الجانب الذي يتحرك نحوه الفك السفلي .	wound of maxillary sinus	جرح الجيب الفكى العلوي
working point	رأس عامل	wound, open	جرح مفتوح
working side = ipsilateral side	جانب عامل = على الجانب ذاته	wound, penetrating	جرح نافذ
	الجانب الذي يتحرك باتجاهه الفك السفلي أثناء انزلاقه الجانبي ؛ عادة تكون علاقة الحذبة الحذية هي علاقة حد لحد في تلامس الأسنان العلوية والسفلية الخلفية حينما يتحرك الفك السفلي جانبياً .	wound repair	التئام الجرح
working side interfeence	تداخل الجانب العامل		ترميم للنسيج الطبيعي بعد إصابة ، خاصة في الجلد .
working time	زمن العمل	wound, septic	جرح إثناني ، جرح تنن
	فترة زمنية يتم خلالها تشكّل المادة دون أن تفقد خصائصها ، وتشتمل على زمن المزج ، وزمن تكون عجينة الأكريل ، وزمن التشكيل اليدوي للمادة .	wound, surgical	شق جراحي
World Health Organization = WHO	منظمة الصحة العالمية	wound, toilet of	هندمة الجرح
	انظر منظمة الصحة العالمية (WHO) .	woven bone	عظم متموج ، عظم محبوبك
World Health Organization Criteria	معايير منظمة الصحة العالمية	wrap	يغطّي ، يلف ، يُغلف ، يلتف ، جديلة
Wormian's bones	عظام ورميانية	wring - down	عصر بالفتل
	نسبة إلى و. ورم ، O.Worm ، 1654-1588 ، مشرّح داتمركي .		عصر خليطة الملغم بواسطة جلد الوعل ، لطرود الزئبق الزائد من الخليطة .
	عظام صغيرة في دروز الجمجمة .	wring - down technique	أسلوب عصر الملغم بالفتل
worn - out	تالف ، مستهلك ، بال	wrong	خطأ ، خاطئ ، أذى ، ضرر
		wrought	مكيّف ، مشكّل ، مطرّق ، مصنّع
			معدن تم تشكيله وتصنيعه .
		wrought alloys	معدن مكيّفة ، معادن مشكلة
			معدن مصبوب تم تشكيله بأية وسيلة لتكوين هيكل متفاوت النوع أو الشكل .
		wrought clasp	ضامة مشكّلة ، ضمة مكيّفة
		wrought metal	معدن مُشكّل ، معدن مكيّف
		wrought wire	سلك مشكّل ، سلك مكيّف

xanth- , xantho-	(سابقة) أصفر
xanthodont = xanthodontous	ذو أسنان صفراء ، مُصَفَّر الأسنان
xanthodontia	إصفرار الأسنان
xanthodontous = xanthodont	ذو أسنان صفراء ، مُصَفَّر الأسنان
xanthogranuloma	وَرَم حُبَيْبِي أصفر
xanthoma	وَرَم أصفر
	ترسب محدود من النسيج الدهني أو الشحوم المصلية ، يشاهد كارتفاعات صفراء أو برتقالية على الجلد أو الأغشية المخاطية ، ويحدث بشكل دائم على الجفون .
xanthoma , verruciform	وَرَم أصفر ثؤلولي الشكل
	داء ثؤلولي أو حُلَيْمي نادر في مخاطية الفم يتميز بسطح مبيض وتجمعات سطحية منتظمة .
xanthomatosis	داء الأورام الصفرة المنتشرة
xanthosis	صفار
xanthosis cutis	جلد داء الاصفرار
X-bite = cross bite	عضة متصالبة ، عضّة معكوسة
XCP = extension-cone paralleling technique	[مختصر] طريقة التوازي بالقمع الممتد للتصوير الشعاعي
	طريقة التصوير الشعاعي باستخدام حلقة تركيز للأشعة مَزوذة بماسك لتثبيت فلم الأشعة ، تستعمل للتصوير الشعاعي داخل الفم بطريقة توازي فلم الأشعة مع المحور الطولي للسن .
xeno-	(سابقة) غريب ، دَخِيل ، أجنبي ، مُختلف
xenogenic graft = xeno-graft	طعم أجنبي ، طعم مُغاير
xeno-graft = xenogenic graft	طعم أجنبي ، طعم مُغاير
xenograft = heterogenous graft	طعم أجنبي
	طعم يؤخذ من مُعط من نوع مختلف عن الآخذ .
xer-,xero-	(سابقة) جاف ، جفّاف
xerocheilia	جفاف الشفتين
	التهاب الشفتين المتميز بشدة جفافهما .
xeroderma = xerodermia	جفاف الجلد
	داء يسبب جفاف البشرة وتصلبها وتقشرها .
xerodermosteosis	جفاف الجلد والمفصل
xerography	التصوير الشعاعي الجاف
	طريقة تصوير تشبه التصوير الضوئي ولكنها لا تتطلب

	استخدام أوراق أو رقائق حساسة للضوء ، بل تعتمد على استخدام رقاقة خاصة مشحونة كهربائياً .
xerophthalmia	جفاف الملتحمة
xeroradiography	جفاف الصورة الشعاعية ، التصوير الشعاعي الجاف
	نظام تصوير باستخدام رقاقة من السيلينيوم وهي صفيحة مشحونة كهربائياً تعمل كمستقبل .
xerostomia	جفاف الفم
	انخفاض انسياب اللعاب ، يمكن أن ينتج عن قصور في عمل الغدد اللعابية ، أو انسداد في القنوات اللعابية ، أو بتأثير الأدوية ، أو المرض ، أو السن ، أو عوامل فيزيائية مثل التعرض للإشعاع ، الذي يؤدي إلى جفاف وألم في الفم .
X plate	صفيحة X
	جهاز تقويم أسنان يعمل بواسطة لولب يستعمل لإرجاع القواطع البارزة ومنع زيادة تراكم العضّة.
X- radiation = X-irradiation	1- التعرض للأشعة
	2- الاشعاع السيني
X-rays	1- أشعة سينية
	2- صورة شعاعية ، بصور شعاعيا
	3- يفحص أو يُعالج أو يُصور بالأشعة السينية
	جزء من أشعة الطيف الكهرومغناطيسي ، ذات موجات أقصر وأكثر طاقة من الضوء العادي . حينما تُصطدم الإلكترونات المتحركة بسرعة بهدف صلب تنخفض سرعتها وتبعث الأشعة السينية ذات الطاقة الكافية لتظهر صورة على الفلم الشعاعي حينما تمر من خلال الأسنان ، والعظم ، والأنسجة الرخوة . تحجز الأنسجة الأكثر كثافة أشعة أكثر من الأنسجة الرخوة . ولهذا السبب تظهر درجات مختلفة من السواد على الفلم . الحشوات المعدنية تظهر بيضاء ، والأسنان أقل بياضاً والفراغات الهوائية تكون داكنة أو مظلمة .
X-ray apparatus	جهاز الأشعة
X-ray automatic dental film processor	جهاز إظهار الأفلام السينية الشعاعية التلقائي
X-ray automatic processor	جهاز إظهار الأفلام الشعاعية التلقائي
X-ray control panel	لوحة التحكم الأشعة
X-ray digitizer	صورة شعاعية رقمية

نظام آلي كهربى للحصول على قراءة مباشرة متناسقة للفلم الشعاعى عن طريق التحليل بالحاسب الآلى .	X-ray panoramic radiogram	صورة شعاعية بانورامية
X-ray film	X-ray photograph	صورة بالأشعة السينية
X-ray film clip	X-ray processing hanger	حمالة تظهير الأفلام الشعاعية
X-ray film darkroom	X-ray processing tanks	أحواض تظهير الأفلام الشعاعية
X-ray film drying rack	X-ray reader	قارئ الأفلام الشعاعية ، جهاز إضاءة لقراءة الفلم
X-ray film hanger	X-ray reflector = x-ray mirror	عاكس شعاعى = مرآة شعاعية
X-ray film holder = x-ray film hanger	X-ray safelight	ضوء أمان الفلم الشعاعى
X-ray film-mount	X-ray therapy	معالجة شعاعية ، المعالجة بالأشعة السينية
X-ray , full mouth	X-ray tracing table	منضدة الرسم الشعاعى منضدة ذات إضاءة خلفية تستخدم عند رسم الصور الشعاعية السيفالومترية .
X-ray mirror = x-ray reflector	X-ray tube	أنبوب شعاعى ، قمع الأشعة ، أنبوب الأشعة السينية
X-ray panoramic apparatus	X-ray viewer	منظار شعاعى
	Xylocaine = lignocaine	زيلوكين = لجنوكين

yawn	يَتَشَاءَب
	فعل انعكاسي لا إرادي حيث يفتح الفم لأقصى مدى ، وَيَنسحب الهواء داخل الرئتين .
yawning	تَشَاؤُب
yaws	الداء العُلَيَّقِي ، يوز
	مرض استوائي (مداري) ، يماثل مرض الزهري (Syphilis) من ناحية الأعراض ، يتميز بتكوّن آفة بالجلد تشبه توت الأرض على الوجه وراحتي اليدين ، وباطن القدمين .
Y-axis of growth = y-growth axis	محور Y للنمو
	في التحليل القياسي للرأس بحسب داون (Downs) cephalometric analysis : الزاوية المتكونة بواسطة خط يصل بين مركز السرج التركي (Sella turcica) «الحفرة النخامية في العظم الوتدي» والنقطة الفكية (Gnathion) ، ومستوى فرانكفورت الأفقي (Frankfort horizontal) (plane) . أى الزاوية الأمامية المتكونة بين خط القاعدة القحفية أى الخط الذي يصل السرج بالنقطة الأنفية S-N والخط الذي يصل السرج بالنقطة الفكية S -Gn ؛ وتستخدم كدليل لاتجاه نمو الفك السفلي بالنسبة للقاعدة القحفية .
yeast	خَمِيرَة
	خلية وحيدة مجهرية ، عديمة اللون ، من مجموعة الفطريات . تتميز عن الجراثيم بأنها تتكاثر بواسطة عملية التبرعم .
yellow	أصفر اللون
yellow cartilage	غضروف أصفر
	غضروف يحتوي على ألياف مرنة في قالب ليفي مرن ، يوجد في الأذن الخارجية ، والأنبوب السمعي ، والفلكة ، والحنجرة .
yellow metal	معدن أصفر اللون
	1- ذهب . 2- خليطة من النحاس والتوتياء .

yield	خُضوع ، إذعان
yield point	نقطة الإخضاع ، نهاية حد المرونة
yield strength	قوة الإخضاع ، أقصى مقاومة قبل الانهيار
	إجهاد أعلى قليلاً عن الحد التناسبي ينتج عنه توتر بكمية معينة أعلى من الإجهاد أو التوتر السابق .
yoke	مَقْرَن ، نير ، ملحَم
	الانخسافات لعمودية على السطوح الشفهية السنخية بين كل ارتفاعين سنخيين موافقين لمواقع جذور الأسنان القاطعة .
yoke of mandible , alveolar	مَقْرَن سنخي سفلي
yoke of maxilla , alveolar	مَقْرَن سنخي علوي
young enamel	ميناة فتي ، ميناة فتيّة ، ميناة شابة
Young's rubber dam frame	إطار يونج للحاجز المطاطي
	إطار من الفولاذ على شكل حرف U عليه سبعة بروزات خطافية الشكل ، تثبت بها حواف الحاجز المطاطي ، فتحفظ به بعيداً عن الوجه خلال فترة المعالجة السنية (بعض الإطارات لها خُطافات (Hooks) تسمح لشريط من المطاط بالإلتفاف حول رأس المريض من الخلف بحيث يثبت الإطار في وضعه المناسب) .
Young's rule	قاعدة يونج
	قاعدة لتحديد الجرعة المناسبة للدواء عند الأطفال . جرعة البالغ × عُمر الطفل (بالسنين) = جرعة الطفل
	عُمر الطفل (بالسنين) + 12
youth	يافع ، فتى ، غُلام

z رمز الوزن الذري
مرض زاجاري = جفاف Zagari's disease = xerostomia

الفم
نسبة إلى ج. زاجاري ، 1863-1946 ، طبيب
إيطالي .

zero 1- صفر ، لاشيء ، عدم .
2- نقطة الصفر على المقياس المدرج .
3- درجة حرارة تقابل الصفر .

zero-degree teeth أسنان الدرجة صفر ، سن مسح
أسنان صناعية خلفية حداثتها لا تكون زاوية مع السطح
الإطباقي الأفقي .

zero tilt الميلان المعدوم
في تصميم البدلة الجزئية النزوعة السنية ، يوضع النموذج
على المخططة «الماسحة» (Surveyor) بحيث تكون قاعدتها
الدوارة موازية للمستوى الأفقي .

zestocausis الكي الأنثوبي

zinc = zn زنك ، توتياء ، خارصين
عنصر معدني صلب أبيض مزرّق رمزه الكيميائي Zn ؛
معدن متبلر ، لامع قابل للطرق والسحب عند درجات
حرارة مرتفعة نسبياً ، ويصبح هشاً أو قسيفاً عند درجات
حرارة أعلى من 200 درجة مئوية . يستعمل في جلفنة
الحديد ؛ وفي طب الأسنان : يستعمل في العديد من
الخلاط مثل الملغم السني بنسبة 5٪ لإنقاص انسياب
الملغم ، ولزيادة تمدده ، وزيادة قوة السحق . التسمم
بالتوتياء «الزنك» يمكن أن يؤدي بعد فترة إلى تصبغ
رمادي مزرّق للثة .

zinc acetate (or diacetate) أسيتات الزنك
(ثنائي أسيتات الزنك)

تستعمل بكمية صغيرة لتسريع تصلب إسمنت أكسيد الزنك
والبيوجينول .

zinc cement eugenol base ملاط الزنك وقاعدة
الأوجينول

zinc chloride كلوريد الزنك
مركب ذواب في الماء يستعمل كمطهر موضعي بنسبة 8٪
كمحلول قابض . ويستعمل بشكل مركز كمادة مضادة
للتحسس عاج السن المفرط الحساسية ؛ مادة قابضة ،
ومطهرة ، وقاطعة للزلف «مرقى» ، وكاوية ، وملطفة

للألم ، في شكل أعواد شبه شفافة ، تحفظ في زجاجة
معتمة . أو بشكل محلول كاو يجب عدم ملامسته باليد .
تستعمل كمادة قابضة على قطن طبي أو خيط لوقف النزف
من اللثة ولتبعيد اللثة ، ويمكن أن تستعمل لإبطال حساسية
الأسنان بشكل محلول بتركيز من 40٪-50٪ في الماء توضع
على المنطقة الحساسة من السن لمدة دقيقة واحدة . يمزج
كلوريد الزنك بمعجون الأسنان كمادة مبطله للحساسية .
ويمكن أن يستعمل في محلول مخفف كغسول ويترك في
الفم لمدة دقيقة ثلاث مرات يوميا . استعماله باستمرار يغير
من تركيب اللعاب .

zinc eugenolate أوجينولات الزنك

zinc free amalgam alloy خليطة الملغم الحالية من الزنك

zinc , non- بدون زنك ، بلا توتياء

zinc oxide أكسيد الزنك

مسحوق أبيض عديم الشكل والرائحة والطعم له خاصية
قابضة معتدلة ، يمزج عادة مع عقاقير أخرى لتكوين مراهم ،
أو مساحيق ، أو معاجين .

يستعمل بكثرة في طب الأسنان كعنصر أساسي في مواد
الحشو ، ومواد الطيعة ، والضماد حول السني ، وفي بعض
مواد التلميع أو الصقل . يستعمل عادة مع اليوجينول
كحشوة مؤقتة إسمنتية لها خاصية تلطيف وتسكين الألم ؛
ويستعمل كعنصر من عناصر مواد الحشو المتعددة لقناة
الجذر ، ويدخل في تركيب الإسمنت الساد لقناة الجذر
 وأنواع الإسمنت الأخرى المتعددة ، والمعاجين ، والضمادات
الجراحية المستخدمة في طب الأسنان .

zinc oxide / EBA cement = EBA cement إسمنت أكسيد

الزنك = إسمنت EBA

zinc oxide-eugenol أكسيد الزنك والبيوجينول

مادتان منفصلتان حينما تُمزجان معا بإضافة مواد أخرى
للحصول على مادة تستعمل إما كمعجون طابع ، أو كمادة
حشو لقناة الجذر ، أو كمادة حشو مؤقتة مسكنة للألم ، أو
كضماد بعد الجراحة حول السنية .

zinc oxide-eugenol cement ملاط أكسيد الزنك

والبيوجينول ، إسمنت الأوجينات

إسمنت يتكون بخلط أكسيد الزنك مع اليوجينول ، وهو
عنصر أساسي من زيت القرنفل (Oil of colves) . ويمكن
إضافة المعدلات لتسريع تفاعل التصليب . يستعمل كضماد

مؤقت في الحفر السنية كمطهر ومخفف لحدة الألم ؛ أو للإصاق المؤقت للتيجان أو الجسور أو الجبائر ، ويمكن أيضا أن يستعمل كمادة لحشوقنة الجذر .

معجون طبعة أكسيد الزنك والبوجينول
zinc oxide-eugenol impression paste
انظر مواد الطبع (Impression material) .

ملاط أكسي فسفات الزنك
zinc oxyphosphate cement
انظر إسمنت فوسفات الزنك (Zinc phosphate cement) .

فسفات الزنك
zinc phosphate
انظر إسمنت (Cement) .

ملاط فسفات الزنك
zinc phosphate cement
إسمنت صلب يُصنع من مزيج من مسحوق يحتوي على أكسيد الزنك غير النشط ، ومادة ملونة ومحلول من حمض الأرتوفوسفوريك في الماء : يجب ألا يستعمل قوام مائي أو رقيق لكي لا تؤثر حموضته بشكل مباشر على لب السن . الاسم المرادف له هو إسمنت أكسي فسفات الزنك (Zinc oxyphosphate cement) ولكنه غير مستخدم حالياً .

إسمنت متعدد أكريلات الزنك
zinc polyacrylate cement
انظر إسمنت متعدد كربوكسيلاات الزنك (Zinc polycarboxylate cement) .

إسمنت متعدد كربوكسيلاات
zinc polycarboxylate cement =
الزنك = إسمنت متعدد أكريلات الزنك
zinc polyacrylate cement

مزيج من مسحوق أكسيد الزنك غير النشط مع 40% محلول مائي من حمض متعدد الأكريل اللزج ، لتشكيل الإسمنت اللاصق ، غير المخرشن لللب السن . يجب عدم استعماله حينما يصل إلى قوام شبكة العنكبوت (Cobweb stage) .

شريان زن = شريان الشبكية
Zinn's artery = circulus arteriosus halleri
نسبة إلى ج. ج. زن ، J.G.Zinn ، 1759-1727 ، مشرّح ألماني .

دائرة زن
Zinn's circle
دائرة من الشرايين حول مدخل العصب البصري في القرنية .

زرقون = الزرقونيوم
zircon = zirconium
عنصر فلزي نادر ، يستخدم كمادة ساحلة .

معجون الزرقون الصاقل
zircon polishing paste
أكسيد الزرقونيوم
zirconium oxide

مسحوق مطحون يستعمل كمادة صقل أو تلميع في معاجين الأسنان «منظفات الأسنان» .

رمز الزنك
Zn = zinc
الرمز الكيميائي للزنك أو التوتياء .

حيوي ، حياتي
zoetic
منطقة ، حزام ، حزمة = هريس
zona = herpes zoster
المنطقة ، داء المنطقة ، هريس نطاقي

منطقي نطاقي
zonal
متعلق بالمنطقة أو الحزام أو الحزمة .

منطقة ، ناحية ، نطاق ، حزام
zone
مفهوم تصميم وميل الجدران الشدقية واللسانية للأسنان الخلفية : ينقسم الميل الحدي من الشق المركزي إلى قمة الحذبة إلى ثلاث مناطق متساوية :

المنطقة أ (zone A) : المنطقة المركزية حيث يستطيع طبيب الأسنان إمالة الجدار الشدقي والجدار اللساني للحفرة السنية بحيث يجعلهما متقاربين إطباقياً ، بشكل مواز لقضبان الميناء . مما يحول دون ضعف حافة حشوة الملمغ .

المنطقة ب (zone B) : في هذه المنطقة ، يجب أن يقل الميل المتباعد للجدار الشدقي والجدار اللساني للحفرة السنية باتجاه لب السن مخافة أن تضعف حذبات السن . الزاوية الحادة الناتجة والتي تحتوي الأملغم حسب الحاجة لزيادة واستمرار مقاومة النسيج السني المتبقي لقوى المضغ .

المنطقة ج (zone C) : المنطقة الملاصقة للقمة الحذبية ، وهي الجزء المرهق والشاق في الترميم بالنسبة للطبيب المعالج . يجب على الطبيب تقدير مدى دعم العاج للميناء في هذه المنطقة بما يسمح بمقاومة قوى المضغ ؛ فإذا كان دعم العاج للميناء غير كافٍ لمقاومة قوى المضغ ، يكون من الضروري إنقاص الميناء حتى نصل إلى ميناء مدعوم بواسطة العاج .

المنطقة القمية
zone , apical
المنطقة العنقية
zone , cervical
منطقة البطانة العصبية
zone , ependymal
المنطقة اللثوية
zone , gingival
المنطقة الحبيبية
zone , granular
المنطقة القشرية ، المنطقة الردائية
zone , mantle
منطقة محايدة
zone , neutral
المنطقة المولدة للسن
zone , odontogenic
منطقة طليعة العاج
zone , preentin
منطقة العُضون الحنكية ، منطقة التجاعيد الحنكية
zone , rugae
المنطقة تحت الأرومات السنية
zone , subodontoblastic
منطقة شافة ، منطقة نصف شفافة
zone , translucent
منطقة شفافة
zone , transparent

zone , trigger	منطقة الزناد	2- قوس عظمية تنشأ من العظم الوجني وتسير إلى الخلف
zone , Weil's	منطقة فايل	لتلتحم بالجمجمة أمام الفتحة الخارجية للأذن مباشرة
zoo-	منطقة في لب السن .	وتعمل على حماية العين ؛ وتمر العضلة الصدغية من
zoo-	(سابقة) حيوان ، حيواني	تحتها لترتبط بالتواء المتقاري للفك السفلي .
zoograft	طعم حيواني	العظم الوجني
zoology	علم الحيوان	أحد العظمين المكونين لجزء من عظام الخد .
zoom magnifier	عدسة تقرب وتبعيد	الحفرة الوجنية ، الحفرة تحت الصدغية
zoster = zona = herpes zoster	منطقة ، نطاق ، هربس = هربس نطاقي	الحقنة الوجنية ، حقنة الحذبة الفكية
	هربس وعائي يظهر على مسار الأعصاب الجلدية ويتميز	الحافة الوجنية
	بالإحساس بالألم والحرق ، وتكون عادة وحيدة الجانب .	العضلة الوجنية
zoster , herpes	هربس نطاقي ، هربس منطقي	العضلة الوجنية الكبرى
zosteriform = zosteroid	شبه الهربس المنطقي ، شبه النطاق	ترفع ركن الفم . انظر مدخل العضلة الوجنية الكبرى
zosteroid = zosteriform	نطاق الشكل ، شبه الحلاء النطاقي	(Zygomaticus major) .
z-plasty	الرأب بشكل حرف طريقة Z ، شبيه النطاق	العضلة الوجنية الصغرى
	جراحية لترميم الندبة أو شريط من النسيج بواسطة نقل	جزء من العضلة الرافعة للشفة العليا ، تُسمى أيضاً
	متبادل لشريحتين . وذلك بعمل قطع ندي على شكل حرف	انظر العضلة الوجنية الصغرى
	Z . الشريحتان الناتجتين مثلثتا الشكل ، تقللان التوتر على	(Mussulus distortor oris) .
	طول الندبة عند خياطة الجرح .	(Zygomaticus minor) .
Zsigmondy's charting system	نظام سيجموندي لتسجيل البيانات	العصب الوجني
	نظام التسجيل على لوحة البيانات ، الذي يستخدم بشكل	يعصب الجلد الذي يُعطى المنطقة الوجنية والمنطقة الصدغية .
	واسع في الخدمات الصحية الوطنية في المملكة المتحدة .	انظر مدخل عصب وجني (Zygomaticus) .
	توظف فيه الأعداد للتعرف على الأسنان الدائمة ،	الناتئ الوجني ، التواء الوجني
	والأحرف الأبجدية للأسنان اللبنية . انظر الملحق 3	النتوء الوجني
	(Appendix 3) .	للعظم الجبهي
zygion	الوجيني ، نقطة المقرن ، النقطة وجنية	بروز جانبي كثيف وقوي للعظم الجبهي يتمفصل مع العظم
	أقصى نقطة جانبية على سطح الوجنة ؛ وهي إحدى علامات	الوجني .
	قياس الرأس .	الناتئ الوجني للفك
zygoma	عظم الوجنة ، القوس الوجنية ، الناتئ الوجني	العلوي
	الصدغي	بروز مثلث خشن يتمفصل مع التواء الفكي للعظم الوجني .
	العظم الخدي ، أو العظم الوجني ، أو العظم المكون لبروز	الناتئ الوجني
	الخد : تنشأ منه العضلة الماضغة لترتبط بالوجه الخارجي	للعظم الصدغي
	للسعبة (الفرع) الصاعدة للفك السفلي .	نتوء طويل من الجزء القشري السفلي للعظم الصدغي
zygomatic	وجني	يتمفصل مع العظم الوجني .
	متعلق بالوجنة أو العارضة أو بعظم الخد .	منعكس وجني
zygomatic arch	قوس وجنية	حركة الفك السفلي الجانبية باتجاه إصبع القرع ، استجابة
	1- ناتئ وجني من العظم الصدغي ؛ بروز على شكل قوس	لقرع العظم الوجني .
	يوجد على جانبي الرأس من اتحاد الناتئ الصدغي من	ناحية وجنية ، منطقة وجنية
	العظم الوجني متحدة مع الناتئ الوجني للعظم الصدغي .	سطح وجني
		حُدبية وجنية ، حُدبية صغيرة وجنية
		وجهي وجني
		متعلق بالوجه والوجنة .

zygomatico-	(سابقة) وَّجَنِي	zygomaticotemporal	وَّجَنِي صُدْغِي
zygomaticoauricularis muscle	العَضَلَةُ الوَجْنِيَّةُ الأذْنِيَّةُ	zygomaticotemporal foramen	الثَّقْبَةُ الوَجْنِيَّةُ الصُدْغِيَّةُ
zygomaticofacial	وَّجَنِي وَجْهِي	zygomaticotemporal process	النَّاتِيءُ الوَجْنِي الصُدْغِي
	متعلق بالوجهة والوجه .	zygomaticotemporal nerve	العَصَبُ الصُدْغِي الوَجْنِي
zygomaticofacial foramen	الثَّقْبَةُ الوَجْنِيَّةُ الوَجْهِيَّةُ		عصب يعصب الجلد الذي يغطي الجزء الأمامي من المنطقة
zygomaticofacial nerve	العَصَبُ الوَجْنِي الوَجْهِي		الصدغية . انظر مدخل عَصَبُ صُدْغِي وَجْنِي
	يعصب الجلد الذي يغطي الوجهة . انظر مدخل عصب		(Zygomaticotemporalis) .
	وجهي وجني (Zygomaticofacialis) .	zygomaticum	العَظْمُ الوَجْنِي (لاتينية)
zygomaticofrontal	جَبْهِي وَجْنِي	zygomaticus	وجني
zygomaticofrontal process	النَّاتِيءُ الجَبْهِي الوَجْنِي		متعلق بالعظم الوجني .
zygomaticomaxillary = zygomaxillary	وَّجَنِي فَكِ علوي	zygomaticus major muscle	العَضَلَةُ الوَجْنِيَّةُ الكَبِيرَةُ
zygomaticomaxillary process	النَّاتِيءُ الوَجْنِي الفَكِي	zygomaticus minor muscle	العَضَلَةُ الوَجْنِيَّةُ الصَّغِيرَةُ
zygomatico-orbital	وَّجَنِي حَجَّاجِي	zygomaxillare	النَّقْطَةُ الوَجْنِيَّةُ الفَكِ - علوية
zygomatico-orbital artery	الشَّرِيانُ الحَجَّاجِي الوَجْنِي		نقطة عند النهاية السفلية للدرز الوجني ، وهي علامة في
	شريان يغذي العضلة المحيطة العينية . انظر مدخل شريان		قياسات الجمجمة .
	حجاجي وجني (Zygomatico-orbitalis) .	zygomaxillary = zygomaticomaxillary	وَّجَنِي فَكِ علوي
zygomatico-orbital canal	النفق الحَجَّاجِيَّةُ الوَجْنِيَّةُ		متعلق بالوجهة والفك العلوي .
	مر خلال النتوء الحجاجي للعظم الوجني يمر عبره الفرعان	zygomaxillary process	النَّاتِيءُ الوَجْنِي الفَكِ علوي
	الوجهي والصدغي للعصب الوجني .	zygote	لاقحة ، زيجوت
zygomatico-orbital foramen	الثَّقْبَةُ الوَجْنِيَّةُ الحَجَّاجِيَّةُ	zymogen	مولد للإنزيم
		zymogen granules	حُبَّيبَاتُ مولدة للإنزيم

ملحق 1

Appendax 1

Prefixes and Suffixes السوابق واللواحق

Prefixes	السوابق
a- , an-	انتقاء ، فقدان ، غياب
ab-	مُناف ، بعيدا عن ، منتف
Abdomin(o)-	بطن ، بطني
acantho-	حسكة ، شوك
acet(o)-	خل ، خلي
acid-	حمض ، حمضي
acou-	سمع ، سمعي
acr(o)-	طرف ، نهاية ، متعلق بالنهايات
actin(o)-	شعاع ، شعاعي ، متشعع
acu- , acou	سمع
ad-	مجاور ، متجه نحو ، صوب ، إلى ، في اتجاه
aden(o)-	غدة ، غدي
adip(o)	شحم ، دهن ، شحمي ، دهني
aer(o)-	هواء ، غاز ، ربح ، هوائي
alb-	أبيض
alg(i)-, alge- , algesi- ,	ألم
algio-, algo	
all(o)-	مغاير ، تفاوت ، تخالف ، مختلف
Amyl(o)-	نشاء ، نشوي
An- , a-	انعدام ، بدون ، بلا
An- , ana-	موجب ، صعودي ، الصعود
Angi(o)-	وعائي ، الوعاء
Anhydr(o)-	لامائي ، نزع الماء
Aniso-	التفاوت ، اختلاف ، غير متساوي
Ankylo-	التصاق ، التحام ، تصلب
Ant(i)-	ضد ، مضاد ، الضد
Ante-	قبل ، أمام
Antero-	قبل ، الأمام ، أمام
Antr(o)-	كهف ، تجويف ، الغار
Ap- , ad-	إلى
Ap(o)-	الاشتقاق ، الانفصال ، بعيدا عن ، منفصلا عن
Arachn-	عنكبوتي ، العنكبوت
Arter(i)-	شرياني ، الشريان
Arthr(o)-	مفصل ، مفصلي
Articul-	مفصلي
Atrio-	دهليز ، أذين
Audi(o)-	السمع ، صوت
Aur-	أذني ، سمعي ، الأذن
Aut(o)-	ذاتي ، تلقائي
Ax- , axon-	محور ، محوري
Bacil-	عصية ، عصوي
Bacter-	جرثومة ، بكتيريا
Bi-	ثنائي ، مزدوج ، إثنان
Bi(o)-	حي ، إحياء ، بيولوجي ، حياة ، حيوي
Bil(I)-	صفراء ، صفراوي
Blast-	أرومة ، برعمة ، البرعم
Blenn(o)-	مخاط ، مخاطي ، المخاط
Bleph(ar)-	جفن ، جفني
Brachi(o)-	ذراع ، ذراعي ، العضد
Brachy-	قصر ، قصير ، القصر
Brady-	بطء ، بطيء
Brepho-	جنيني ، وليدي ، الجنين
Bronch(o)-	قصبي ، شعبي
Bucc(o)-	خدي ، وجني ، الشدق
Calc-	حصوي ، جيري ، الكالسيوم
Calor-	حرارة ، حراري
Cancr-	سرطان ، سرطاني
Carbo(n)-	كربون ، كربوني ، فحم
Carcin(o)-	سرطان ، سرطاني
Cardi(o)-	قلب ، قلبي الفؤاد (في المعدة)
Cary(o)-	نواة ، نووي
Cav-	أجوف ، مقعر ، جوف
Cell-	خلية ، حجيرة ، جوف
Centi-	مئة ، مئوي ، سنتي (= 10 ⁻²)
Cephal(o)-	رأس ، رأسي
Cerebro-	مخ ، مخي ، دماغ
Cervic(o)-	عنق ، عنقي ، رقبتي
Cheil(o)-	شفة ، شفوي
Chondro-	غضروف ، غضروفي

Chrom-	لون ، لوني ، صبغ	Extra- , extro-	إضافي ، خارجي ، سطحي
Cili-	هدب ، هديبي	Faci(o)-	وجه ، وجهي
Circum-	دائري ، محيط ، حول	Febr-	حمي
Cleid(o)-	ترقوي	Ferr(o)-	حديد ، حديدي
Clinic-	إكلينيكي - سريري	Feto- , feti- , foeto- , foeti-	جنين ، حميل
Co- , con-	متحد ، منضم ، مع ، الاشتراك	Fibr(o)-	ليف ، ليفة ، ليفي
Col(i)- , colo(n)-	قولوني ، معي ، معوي	Fil-	خييط ، خيطي
Contra-	مضاد ، التضاد ، عكس ،	Fiss-	يشق ، يشطر
Cortic(o)-	مقابل ، ضد	Flagell-	سوط
	قشري ، كظري ، لحائي	Flu- , flux-	يسيل ، يتدفق ، سائل ، سائلي
Crani(o)-	جمجمة ، جمجمي ، قحف ،	For(a)-	فتحة ، ثقب
	قحفني	Fract-	كسر
Cry(o)-	بارد ، تبريدي ، البرد ، القر	Front-	جبهة ، جهي
Crymo-	صقيع ، برد	Funct-	عمل ، وظيفة
Cult-	زرع ، استنبت	Galact(o)-	لبن ، حليب
Cutaneo-	جلد ، جلدي	Gangli(o)-	عقدة ، عقدي
Cyan(o)-	أزرق	Gastro-	معدة ، معدية
Cycl(o)-	دوري ، دائري ، حلقة	Genito-	تناسلي
Cyto-	خلية ، خلوي	Germ-	جرثومة ، بذرة
Dacry(o)-	دمع ، دمعي	Gloss(o)-	لسان ، لساني
Dactyl(o)-	إصبع ، إصبعي	Gluc- , glyco-	سكر ، سكري
De-	إزالة ، نزع	Gnath-	فك ، فكي
Deci-	عشر ، عشري ، ديسي (10 ⁻¹)	Haema- , haemato- ,	دم ، دموي
Dent(a)- , denti- , dento-	سن ، سني	haemo-	
Derm(at)- , derm(o)-	جلد ، جلدي	Hem(o)-,hema-,hemat (o)-	دم ، دموي
di-	ثنائي	Hemi-	نصف ، نصفي ، جزئي ، شقي
Digit-	إصبع	Hepa , hepatico- , hepato-	كبد ، كبدي
Diplo-	مزدوج ، مضاعف ، زوجي	Hered-	وراثي
Dis-	منفصل ، بعيدا عن	Heter(o)-	متعلق بالغير ، مختلف ،
Disc(o)-	قرص ، قرصي		متباين ، مغاير
Dys-	عسر ، سوء ، خلل ، شاذ ،	Hex(a)-	سته ، سداسي
	شذوذ	Hist(o)	نسيج ، نسيجي
Ect(o)-	خارجي ، سطحي ، براني ،	Hom(o)-	شبيهة ، مجانس ، التماثل
	ظاهر	Horm-	حث ، حفز
Electr(o)-	كهربي	Hydro-	ماء ، مائي
Em- , en-	في ، داخل	Hygro-	رطب ، رطوبة
Erythr(o)-	أحمر	Hyper-	إفرط ، فوق ، المفرط ، فرط
Esthe-	حس ، حسي	Hypn(o)-	نوم ، تنويم
Etio- , actio-	سبب	Hypo-	نقص ، هبط ، ضعف ، أسفل
Ex(o)-	خارجي ، البعد عن	Idio-	ذاتي ، معين

Ileo-	لفائفي	Myc-	فطر ، فطري
Ilio-	حرقفة ، حرقفي	My(o)-	عضلة ، عضلي ، عضل
Im- , in-	في ، إلى الداخل	Myx(o)-	مخاط ، مخاطي
In- , im-	غير ، لا	Nan(o)-	قزم ، قزمي ، قزامة ، نانو (10 ⁻⁹)
Infra-	تحت ، أسفل ، دون	Narc(o)-	تخدير ، خدار ، تخدر ، ذهول
Inter-	بين ، بيني ، ماين	Nas(o)- , nasi-	أنف ، أنفي
Intra- , intro-	داخل ، داخلي ، في داخل	Neur(o)-	عصب ، عصبي
Iso-	مساو ، مماثل ، اتساق	Neutro-	متعادل
Kary(o)-	نواة ، نووي	Normo-	سوي ، طبيعي ، نظامي
Kerat(o)-	قرني ، قشري ، جلدي ، القرن ، القرنية	Nucleo-	نواة ، نووي
Kineto-	حركة ، حركي	Nutri-	غذاء ، غذائي
Labi-	شفة ، شفوي	Oculo-	عين ، مقلة ، عيني
Lact(o)-	لبن ، حليب	Odont(o)-	سن ، سني
Laryng(o)-	حنجرة	Ophthalm(o)-	عين ، عيني
Later(o)-	جانب ، جانبي ، وحشي	Or(o)-	فم ، فموي ، فوهي
Leuc(o)-	أبيض	Orb-	كرة العين ، دائرة
Leuk(o)-	أبيض	Organ(o)-	عضو ، عضوي
Lig-	رباط	Orth(o)-	قويم ، مستقيم ، صحيح ، تقويمي ، سوي
Lingu(a)-	لسان ، لساني	Oss- , ost- , osteo-	عظم ، عظمي
Lip(o)-	شحمي ، دهني	Oto-	أذن ، أذني
Lymph(o)-	لمف ، لمفي	Palato-	حنك
Macr(o)-	كبير ، ضخم	Para-	إحاطة ، مجاور ، نظير ، بجانب ، جار
Mal-	سوء ، شاذ ، ضعيف	Patho-	مرض ، علة
Medi(o)-	متوسط ، أوسط ، منتصف ، وسط	Per-	فوق ، فائق ، فوقاني ، خلال ، بطريق
Mega-	كبير ، ضخم	Peri-	إحاطة ، محاوره ، حول ، محيط
Megalo- , megaly	ضخم ، ضخامة	Phago-	بلعمة ، أكل ، بلع
Melano-	أسود	Pharyng(o)-	بلعوم ، حنجرة ، بلعومي
Mening-	سحايا ، سحائي	Phon(o)-	صوت
Mes(o)- , mesio-	ناصف ، إنسي ، أوسط ، وسط ، متوسط	Photo-	ضوء
Micr(o)-	مجهرية ، مكروي ، صغير ، ضئيل ، دقيق	Pio-	شحم ، شحمي
Milli-	ميلي ، جزء من ألف	Poly-	متعدد ، تعدد
Mono-	وحيد ، أحادي	Pont(o)-	جسر ، قنطرة
Morph(o)	شكل ، هيئة	Post-	بعد ، تلو ، عقب ، تال
Mot-	حركة ، حركي	Postero-	خلفي
Muc(i)- muco-	مخاط ، مخاطي	Pre- , pro-	سليف ، مقدم ، قبل ، سابق ، أمام
Multi-	كثير ، متعدد ، عديد ، تعدد		

Proto-	بدء ، أول	Staphyl(o)-	عنقود
Pseudo-	كاذب ، زائف	Steno-	ضيق ، تضيق
Psycho-	عقل ، نفس	Stomato-	فم ، فمي ، فوهة
Ptyalo-	لعاب ، لعابي	Strepto-	ملوي ، عقد
Puber-	بالغ ، بلوغ	Sub-	جزئي ، خفيف ، قرب ، تحت ، أسفل ، دون
Pulmon-	رئة ، رئوي	Super- , supra-	فوق ، زائد ، أعلى ، فرط
Pyo-	قيح ، قبيح	Tachy-	سريع ، مسرع
Pyr- , pyret(o)- , pyr(o)-	حمى	Tempor(o)-	1- زمن ، وقت 2- صدغ ، صدغي
Quadr-	أربعة ، رباعي	Tetra-	أربعة ، رباعي
Radio-	شعاع ، أشعة	Therap-	علاجي ، مداواة
Re-	تكرار ، رد ، إرجاع ، إعادة ، عودة ، ثانية	Therm(o)-	حرارة ، حراري
Retro-	خلف ، ظهر ، إلى الوراء	Thorac(o)-	صدر ، صدري
Rhin(o)-	أنف ، أنفي	Thrombo-	جلطة ، خثري
Sarc(o)-	لحم ، لحمي	Thyr(o)-	درقة ، درقي ، غدة درقية
Scapho-	زورق ، زورقي	Tibio-	قصبة ، قصبي ، ظنبوبي
Sclero-	قاس ، صلب ، صلابة ، تصلب	Tract-	يجر ، يسحب
Semi-	نصف ، نصفي ، شبه ، جزء	Trans-	عبر ، خلال ، النقل ، بطريق
Sens-	حس ، حسي	Traumat-	جرح ، كلم ، الرضح
Sep-	عفونة ، تعفن ، اثنان	Tri-	ثلاثة ، ثلاثي ، الثلاثة
Sero-	مصل ، مصلي	Tuber-	درنة ، عقدة
Sial(o)-	لعاب	Ultra-	فوق ، فائق
Somato-	جسد ، جسدي	Tracheo-	رغامي ، متعلق بالقصبة الهوائية
Spas- , spasm(o)-	شنج ، تشنجي	Uni-	واحد ، مفرد ، أحادي ، وحيد
Sphen-	وتد ، وتدي ، إسفيني	Vaso-	وعاء ، وعائي
Spher-	كرة ، كروي	Veno-	وريد ، وريدي
Spin(o)-	حلزون ، لولب ، نخاع	Xero-	جاف ، جفافي

Suffixes	اللواحق		
-aemia, -emia	دم	-lithiasis	تحصي، وجود الحصاة
-aesthesia, -esthesia	حس، إحساس	-logy	علم، مبحث، دراسة
-agra	ألم، نوبة ألم	-lysis	ينحل، انحلال، إذابة
-algia	ألم، وجع	-malacia	لين، تلين، رخاوة
-aphia	حس، لمس	-megaly	ضخم، ضخامة، تضخم
-blast	أرومة، خلية أولية	-meter, metry	قياس، مقياس
-cardia	قلب، قلبي	-morphy	شكل، هيئة، بنية
-cele	قيلة، ورم، تورم	-myces	فطر، فطري
-clast	ناقضة، مهلكة، النقص	-mycosis	فطر، فطار
-coccus	مكورات	-oid	شكل، هيئة، مشابه، مماثل، شبيهه
-cret, -crescent	نمائي	-ology	علم، دراسة
-cyte	خلية	-oma	ورم
-derma	جلد، جلدي، أدمة	-ophthalmia	عين، عيني
-desis	التصاق، ارتباط، التحام	-opia, -opsia	بصر
-dynia	ألم، وجع	-opsy	فحص
-ectomy	استئصال، خزع، قطع	-ostomy	تفميم، فتح، ثقب، فغر
-ectopy	هجر، انزياح	-otomy	شق، بضع
-em(ia)	دم، دموي	-pathy	مرض، علة، اعتلال
-esthesia	حس، حسي	-penia	قلة، نقص
-facient, -fact	التسبيب، يجعل، يعمل، يسبب	-phagy	بلع، التهام
-ferent	ينقل، يحمل	-phasia	نطق، كلام
-form	شكل، هيئة	-philia	أليف، ألفة، حب
-fug(e)	نابذ، طارد	-phobia	خوف، رهبة
-gen, -genesis, -genetic, -genetic	تولد، يولد، يتولد، ينشأ، تكون، مكون	-plasty	تقويم، ترقيع، هيكل، رأب
-genic	تكون، مكون	-plegia	شلل
-glia	دبق، دبقي، غروي	-poiesis, -poietic	التكون، المكون، مولد
-gogue	مدر، مسيل، إدرار	-rhagia	نزيف، نزف
-gram	صورة، مخطط	-rhaphy	رفو، درز، ترقيع
-graph	مخطاط، مخطط، وصف، صورة	-rhythmia	إيقاع، نظم
-graphy	تصوير، التخطيط	-sarcoma	ساركومة
-iatric(s)	المعالجة الطبية، طبائي، ممارسة	-sclerosis	صلب، تصلب
-itis	العلاج، طبي	-scope	منظار، مكشاف
-kinesis	التهاب	-scopy	تنظير، الفحص بالمنظار
-lith	حركة، حركية	-somatic	بدني، جسماني، جسدي
	حصاة، حصو	-stasis	توقف، ركود
		-stomy	فوهة، فم، تفميم، فغر

-therapy

-thermia

-tome

مداواة ، علاجي ، معالجة

حرارة ، حراري

مشرط ، مبضع ، قطع

-tomy

-tonia

-trophic

بضع ، شق

توتر

اغتنائي ، اغتذاء ، التنمي

بعض المصطلحات اللاتينية الشائعة التي تستعمل في كتابة الوصفة الطبية :

الكلمة أو الفقرة اللاتينية	المختصر اللاتيني	المعنى باللغة العربية
a , ab		من
adde	add.(addere)	أضف
Ad tertiam vicem	Ad . tert. Vic.	ثلاث مرات
Ad usum externum	Ad us. Exter.	للاستعمال الخارجي
Agita ante usum	Agit. A. us.	رج قبل الاستعمال
Agita bene	Agit. Bene.	رج جيداً
Alternis horis	Alt. hor	كل ساعتين
Ana	aa.	من كل
Ante cibum	a. c.	قبل الوجبات
Ante jentaculum	Ant. Jentac	قبل الفطور ، قبل طعام الصباح
Ante prandium	Anti. Prand.	قبل العشاء ، قبل طعام العشاء
Aqua bulliens	Aq. Bull.	ماء يغلي
Aqua fervens	Aq. Ferv.	ماء ساخن
Auris , aures	Aur.	أذن
Balneum vaporis	b. v.	حمام بخار
Bibe	Bib.	يشرب ، شراب
Bihorium	Bihor.	خلال ساعتين
Bis in die	b. i. d. , bd	مرتين يوميا
Cibus	Cib.	وجبة ، طعام
Cochleare	Coch.	ملء ملعقة
Cochleare amplum	Coch. Amp.	ملء ملعقة منعمة ، ملء ملعقة مائدة
Cochleare medium	Coch. Med.	ملء ملعقة حلوى
Cochleare parvum	Coch. Parv.	ملء ملعقة شاي
Collunarium	Collun.	غسول للأنف
Collutorium	Collut.	غسول للفم
Continuentur remedia	Cont. rem.	استمر بأخذ الدواء
Coque	Coq.	إغل
Crastinus	Crast	غداً
Cras vespere- cras nocte	Cr. Vesp, C. N	غداً ليلاً ، غداً مساءً
Curatio	Curat.	ضمادة
Da , detur	d. , det.	يعطي ، يشرب
Decem , decimus		عشرة ، عشر
De die in diem	De d. in d.	من يوم ليوم
Deglutiatur	Deglut.	بلع ، ازدراد ، لبيتلع
Dexter , dextra		اليمين

الكلمة أو الفقرة اللاتينية	المختصر اللاتيني	المعنى باللغة العربية
Diebus alternis	Dieb. Alt.	كل يومين
Diebus secundis	Dieb. Secund	كل ثاني يوم
Diebus tertiis	Dieb. Tert.	كل ثالث يوم
Dies	d.	يوم
Divide in partes aequales	d. in p. aeq..	يقسم إلى أجزاء متساوية
Durante dolare	Dur. Dol.	بينما يزول الألم ، حينما يزول الألم
Emplastrum	Emp.	جبس ، شريط لاصق
Epistomium	Epistom.	سدادة ، يسد بسدادة
Etiam		أيضا ، بجانب
Ex modo praescri	e. m. p.	بالطريقة الموصوفة
Extende	Ext.	يتشتر ، ينبسط ، يمتد
Face , fiat , fiant	Ft.	اعمل
Febris	Feb.	حمي
Fervens	Ferv.	حار ، ساخن ، يغلي
Fiat gargarisma	Ft. garg.	اعمل غرغرة ، تغرغر
Fiat mistura	Ft. mist.	اعمل مزيج ، اخلط
Fiat pulvia	Ft. pulv.	اعمل مسحوق
Fiat trochisci	Ft. troch.	اعمل حبوب
Fiat unguentum	Ft. ung.	اعمل مرهم
Gargarisma	Garg.	غرغرة
Gradatim	Grad.	تدرجياً
Gutta , guttae	Gtt.	قطرة ، قطرات ، جرعة دواء تقاس بالقطرات
Guttatim	Guttat	قطرة بقطرة
Haustus	Haust	شرب
Hoc vespere	Hoc vesp.	في هذه الليلة ، هذه الليلة ، مساءً
Hora somni	h. s. h. som.	قبل النوم مباشرة
Horae unius spatio	Hor. Un. Apat.	عند إنتهاء الساعة
Ibidem	Ibid.	في نفس المكان
Identidem		تكرارا ، بتكرار
In die	In d.	في اليوم ، في يوم
Infunde	Infund	صب في ، يسكب
Injectio	Inj.	حقن
Inter cibos	Int. cib.	بين الوجبات الغذائية
Inter noctem	Int. noct.	أثناء الليل
Jam		الآن
Jentaculum	Jentac.	الفطور ، طعام الإفطار

الكلمة أو الفقرة اللاتينية	المختصر اللاتيني	المعنى باللغة العربية
Lateri dolente	Lat. Dol.	للجهة المؤلمة ، إلى الجانب المؤلم
Leniter	Lenit.	بلطف
Mane	Man.	في الصباح
Massa	Mass.	كتلة
Misce	M.	امزج ، أخلط
Mistura	Mist.	مزيج ، خليط
Moro solito	Mor. Sol.	بالطريقة المعتادة
Nisi		إذا لم
Nocte	Noct.	في الليل ، ليلاً
Nocte maneque	Noct. Maneq.	ليلاً وصباحاً
Nune		الآن
Omni die	o. d.	كل يوم
Omni hora	Omn. Hor., o.h.	كل ساعة
Omni mane	Omn. Man., o.m.	كل صباح
Omni nocte	Omn. Noct., o.n.	كل ليلة ، كل مساء
Pars , partis	Part.	جزء
Partes aequales	Part. Aeq. , P.ac	أجزاء متساوية
Partes dolentes	Part. Dolent.	أجزاء مؤلمة
Partitis vicibus	Part. Vic.	في أجزاء مقسمة
Per os		بالفم ، عن طريق الفم
Phiala prius agitata	p. p. a.	رج الزجاجاة أولاً
Pondere	Pond.	بالوزن
Post aurem	Post aur.	خلف الأذن
Post cibum , eibos	p. c.	بعد الوجبات الغذائية ، بعد الطعام
Prandium	Prand.	عشاء
Primus		الأول
Prius		قبل ، سابق
Pro ratione aetatis	Pro rat. Aet, p.rat. aetat.	حسب العمر
Pro usu externo	Pro us. Ext.	للاستعمال الخارجي
Quantum sufficiat	q. s. , qur q.suff	كمية كافية
Quaque hora	Qq. hor.	كل ساعة
Quartus	Quar.	رابع ، ربع
Quater	Quat.	أربع مرات
Quarter in die	q. i. d.	أربع مرات في اليوم
Quoque	q.q.	أيضاً
Quotidie	Quotid	يوميًا
Saepe		دائماً ، تكراراً

الكلمة أو الفقرة اللاتينية	المختصر اللاتيني	المعنى باللغة العربية	
Satis	Semel in d., s.i.d.	كاف	
Semel		مرة	
Semel in die		مرة في اليوم	
Semper		دائماً	
Septimana		أسبوع	
Siccus		جاف ، مجفف	
Simul		معاً	
Sine		بدون	
Si opus sit		s. o. s.	عند الحاجة
Statim		Stat.	في الحال ، مباشرة ، فوراً
Stillatim	Stillat	بالتنقيط ، في كميات صغيرة	
Sume	Sum.	خذ	
Talis , tales		مثل ، شبيهة هذا	
Tantum		فقط	
Ter	t.	ثلاث مرات	
Ter in die	t. i. d.	ثلاث مرات يومياً	

بعض الرموز والاختصارات المستعملة في النشرات الطبية والممارسة الإكلينيكية :

مختصر	المعنى باللغة الإنجليزية	المعنى باللغة العربية
A.	Angstrom unit ,Accommodation ,	وحدة أنجستروم ، تكيف ، أنود ، أمامي ،
a.	Anode , Anterior , Axial , artery accommodation , ampere , anode , anterior , aqua , arteria	محوري ، شريان تكيف ، أمبير ، أنود ، أمامي ، ماء ، شريان
A.A.	Achievement age	سن التحصيل ، العمر الانجازي
AA, aa	ana	من كل (لاتينية)
A.A.D.S.	American Association of Dental Schools	الجمعية الأمريكية للمدارس السنية
AA.S.	Anthrax antiserum	مصل ضدي للجذرة الخبيثة
AB	abnormal	شاذ ، غير طبيعي
abdom.	Abdomen	بطن
abs.feb	Absente febre	في غياب الحمى (لاتينية)
A.C.	Alternating current	تيار متناوب ، التيار المتردد
abs	absolute	مطلق ، كامل ، صرف ، جوهري
a.c.	ante cibum (لاتينية)	قبل الطعام (لاتينية)
Acc.	Accommodation	تكيف
ACH	Adrenal cortical hormone	هرمون قشر الكظر
ACTH	Adrenocorticotropic hormone	الهرمون الموجه لقشر الكظر
a.d.	auris dextra	الأذن اليمنى (لاتينية)
ad.	Adde , add	أضف (لاتينية)
A.D.A.	American Dental Association American Diabetic Association American Dietetic Association	الجمعية الأمريكية لطب الأسنان الجمعية الأمريكية للداء السكري الجمعية الأمريكية للتغذية
A.D.H.	Antidiuretic hormone	الهرمون المضاد للإبالة
A.F.B.	Acid-fast bacillus	عصية صامدة للحمض
Ag.	Argentum ; silver	فضة
AIDS	Acquired immunodeficiency syndrome	متلازمة نقص المناعة المكتسب
AL.	Aluminum	ألومنيوم
Alb.	Albumin	البومين
A.L.G.	Antilymphocytic globulin	الجلوبولين المضاد للمفاويات
A.N.	antenatal	قبل الحمل ، قبل الولادة
A.N.S.	Autonomic nervous system	الجهاز العصبي المستقل ، الجهاز العصبي التلقائي
A.P.	Anterior pituitary , aortic pressure , antero-posterior	التخامي الأمامية ، الضغط الأورطي ، أمامي خلفي

مختصر	المعنى باللغة الإنجليزية	المعنى باللغة العربية
APA.	Antipernicious anemia factor	عامل مضاد لفقر الدم الوبيل
A.P.H.	Antepartum haemorrhage , anterior pituitary hormone	نزف قبل الولادة ، هرمون النخامى الأمامية
Aq.	Aqua ; water	ماء
ARD.	Acute respiratory disease	مرض تنفسي حاد
Arg.	Argentum (silver)	فضة
A.S.	Alimentary system ; anxiety state ; aortic stenosis ; arteriosclerosis	الجهاز الهضمي ؛ حالة قلق ؛ تضيق الأورطي ؛ تصلب الشرايين
ASA.	Acetyl salicylic acid	حمض الأسيتيل سالسليك (الأسبرين)
A.S.D.	Atrial septal defect	عيب الحاجز الأذيني
A.S.H.D.	Arteriosclerotic heart disease	مرض القلب التصلبي الشرياني
A.S.S	Anterior superior spine	شوكة علوية أمامية
ATP.	Adenosine triphosphate	ثلاثي فسفات الأدينوزين ، ثالث فسفات الأدينوسين
A.T.S.	Antitetanic serum	المصل المضاد للكزاز
At.wt.	Atomic weight	الوزن الذري
A.U.	Angstrom unit	وحدة أنجستروم
Au.	Gold	ذهب
A. & W.	Alive and well	على قيد الحياة و متمتع بصحة جيدة
Ax.	axis	محور
B.	blood	الدم
Ba.	Barium	باريوم
Ba.E.	Barium enema	حقنة الباريوم (الشرجية)
Ba.M.	Barium meal	وجبة الباريوم
B.B.B.	Blood-brain barrier	حائل دموي دماغي
B.B.T.	Basal body temperature	درجة حرارة الجسم الأساسية - في وضع الراحة التامة
B.C.	Bone conduction	توصيل عظمي (للصوت)
B.C.G.	ballistocardiogram	مخطط زفن القلب
B.D.A.	British Dental Association	جمعية طب الأسنان البريطانية
B.D.S.	Bachelor of Dental Surgery	بكالوريوس في جراحة الأسنان
B.D.Sc	Bachelor of Dental Science	بكالوريوس علوم الأسنان
B. I.	Bone injury	إصابة العظم
Bi.	bismuth	بزموت
BID	Twice a day (bis in die)	مرتين باليوم
B.I.P.P.	Bismuth iodoform and parafin paste	معجون بزموت اليودوفورم والبارافين

مختصر	المعنى باللغة الإنجليزية	المعنى باللغة العربية
B.M.	Bowel movement , basal metabolism	حركة المعى أو المصران ، الاستقلاب الأساسي
B.M.A.	British Medical Association	الجمعية الطبية البريطانية
B.M.R. , b.m.r	Basal metabolic rate	معدل الاستقلاب الأساسي (القاعدي)
B.M.S.	Bachelor of Medical Science	بكالوريوس في العلوم الطبية
Bol.	Bolus (pill)	لقمة ، بلعة ، حبة كبيرة ، قرص
B.P.	Blood pressure , British Pharmacopoeia	ضغط الدم ، دستور العقاقير والأدوية البريطاني ، دستور الصيدلة البريطاني
b.p.	Boiling point	نقطة الغليان
B. Ph.	British Pharmacopoeia	دستور العقاقير والأدوية البريطانية ، دستور الصيدلة البريطاني
B.P.C.	British Pharmaceutical Codex	مدونة الأدوية البريطانية
B.S.	Bachelor of Surgery , Bachelor of Science , Blood sugar , breath sounds	بكالوريوس الجراحة ، بكالوريوس علوم ، سكر الدم ، صوت التنفس
B.S.R.	Blood sedimentation rate	معدل سرعة ترسيب الدم
B.T.U. , B.Th.U.	British thermal unit	وحدة الحرارة البريطانية
BX	biopsy	خزعة ، اختزاع
C.	Carbon , cathode , Celsius , centigrade , cervical , clonus , closure , contraction , cylinder	كربون ، قطب سالب ، سلسيوس ، درجة مئوية ، عنقي ، رمع ، غلق ، تقلص ، أسطواناني
c.	Contact , curie	تماس أو مخالطة ، كوري - وحدة النشاط الإشعاعي
CA.	Cancer , cardiac arrest , chronological age , coronary artery	سرطان ، توقف قلبي ، العمر الزمني ، الشريان التاجي
Ca.	Calcium , cathode , carcinoma	كالسيوم ، قطب سالب (كاثود) ، سرطان
C.A.B.G.	Coronary artery bypass graft	طعم معجزة الشريان التاجي
C.A.C.	Cardiac accelerator centre	مركز التسريع القلبي
C.A.D.	Coronary artery disease	مرض الشريان التاجي
Cal.	Large calorie	كالوري أو سعر كبير
cal.	Small calorie	سعر صغير
C.A.T.	Computed (computerized) axial tomography	تصوير طبقي محوري (مبرمج حاسبيا) محوسب
C.B.F.	Cerebral blood flow	تدفق الدم المخي
C.B.C. , c.b.c.	Complete blood count	تعداد دموي كامل
cc.	Cubic centimetre	سنتيمتر مكعب
C.C.	Chief complaint , critical condition	الشكوى الرئيسية ، حالة حرجة

مختصر	المعنى باللغة الإنجليزية	المعنى باللغة العربية
C. C.U.	Cardiac care unit	وحدة العناية القلبية
C.D.	Communicable disease , constant drainage , curative dose , casualty department	مرض معد ، نرح ثابت ، جرعة شافية ، قسم الطوارئ
C.E.	Cardiac enlargement , chloroform and ether mixture	تضخم قلبي ، مخلوط الكلوروفورم والإيثر
C.F.	Cystic fibrosis , cardiac failure	التليف الكيسي ، قصور قلبي
cg. , cgm.	centigram	سنتيغرام - جزء من مائة من الجرام
Cgh.	cough	كحة
C.G.S.	Centimeter gram-second	سنتيمتر جرام - ثانية (نظام وحدات)
Ch.	Child , children , chronic	طفل ، أطفال ، مزمن
CH.D.	Childhood disease	مرض الصبا
C.H.D.	Coronary heart disease	داء القلب التاجي
C.H.F.	Chronic heart failure , congestive heart failure	قصور القلب المزمن ، فشل القلب الاحتقاني
Chlor.	chloramphenicol	كلورامفينيكول
C.I.	Color index	دليل اللون ، المنسب اللوني
CL	chloride	كلوريد : ملح حمض الهيدروكلوريك
cm.	centimeter	سنتيمتر (1 ² متر - وحدة المسافة)
c./min.	Cycles per minute	دورة كل دقيقة
c.mm.	Cubic millimeter	مليلمتر مكعب
C.M.R.	Cerebral metabolic rate	معدل الاستقلاب المخي
C.N.S.	Central nervous system	الجهاز العصبي المركزي
CO	Carbon monoxide , cardiac output	أول أكسيد الكربون ، التناج القلبي
Co.	cobalt	كوبالت
C/O.	Complains of	يشكو من
C.of H.	Circumference of head	محيط الرأس
COH	carbohydrate	كربوهيدرات
C.O.P.D.	Chronic obstructive pulmonary disease	مرض الرئة المسد المزمن
C.O.P.E.	Chronic obstructive pulmonary emphysema	نفاخ رئوي ساد مزمن
C.P.H.	Certificate in Public Health	شهادة في الصحة العامة
C.P.R.	Cardiopulmonary resuscitation	الانعاش القلبي الرئوي
C.S.F.	Cerebrospinal fluid , cerebrospinal fever	السائل المخي النخاعي ، الحمى المخية النخاعية
C.S.M.	Cerebrospinal meningitis	التهاب السحايا المخية النخاعية

مختصر	المعنى باللغة الإنجليزية	المعنى باللغة العربية
C.T.	Cerebral tumour , circulation time , coronary thrombosis , computed tomography	ورم دماغي ، زمن الدوران ، تجلط تاجي ، تصوير طبقي أو مقطعي محوسب
ctr.	centre	مركز
C.U.	Clinical unit	وحدة إكلينيكية
Cu.	Copper	نحاس
cu.cm	Cubic centimeter	سنتيمتر مكعب
cu.mm.	Cubic millimeter	ميلليمتر مكعب
C.V.	Cardiovascular , cervical vertebrae	قلبي وعائي ، الفقرات العنقية
C.V.A.	Cardiovascular accident , cerebrovascular accident	حادثة قلبية وعائية ، حادثة وعائية دماغية
C.V.P.	Central venous pressure	الضغط الوريدي المركزي
C.V.S.	Cardiovascular system , cerebrovascular system	الجهاز القلبي الوعائي ، الجهاز المخي الوعائي
Cx.	Convex , cervix	محدب ، عنق أو رقبة
CxR.	Chest X Ray	أشعة الصدر
Cyl.	cylinder	أسطوانة
Cz.	coryza	الزكام
Ds.	Distal , dorsal , density	وحشي ، ظهري ، كثافة
D.A.	Dental anaesthetic , delayed action	تخدير سني ، فعل مؤجل
D.B.P.	Diastolic blood pressure	ضغط الدم الانبساطي
dc. , D.C.	Direct current , dental corps	تيار مباشر ، هيئة أطباء الأسنان
D.Cc.	Double concave	مقعر مزدوج ، مزدوج التقعر
D.Cx.	Double convex	محدب مزدوج ، مزدوج التحدب
D.D.S.	Doctor of Dental Surgery	دكتور في جراحة الأسنان
D.D.Sc.	Doctor of Dental Science	دكتور في علوم طب الأسنان
Derm.	dermatitis	التهاب الجلد أو التهاب الأدمة
Dip.	diphtheria	دفتيريا
D.M.	Diabetes mellitus , diastolic murmur	الداء السكري ، نفخة انبساطية
D.M.D.	Doctor of dental medicine	دكتور في طب الأسنان
DNA	Deoxyribonucleic acid	الحمض النووي الريبي المنزوع الأكسجين (الدنا)
D.O.B.	Date of birth	تاريخ الميلاد
D.O.M.	Dept. of Medicine	قسم الطب الباطني
D.O.S.	Dept. Of surgery	قسم الجراحة
D.P.	Doctor of pharmacy	دكتور في الصيدلة
D.P.H.	Diploma in Public Health	دبلوم في الصحة العامة

مختصر	المعنى باللغة الإنجليزية	المعنى باللغة العربية
D.P.M.	Diploma in Psychological Medicine	دبلوم في الطب النفسي
D.S.D.	Dry sterile dressing	ضماد جاف معقم
D.U.	Diagnosis undetermined , duodenal ulcer	الشخص غير محدد ، قرحة اثني عشرية
Dup.	duplicate	يضاعف ، ينسخ ، مطابق ، نسخة مطابقة
D.V.M.	Doctor of Veterinary Medicine	دكتور في الطب البيطري
D.&V.	Diarrhoea and vomiting	إسهال وقيء
DX	diagnosis	تشخيص
D.x.R.	Deep X-ray radiation	الأشعة السينية العميقة
D.x.T.	Deep X-ray therapy	المعالجة بالأشعة السينية العميقة
E.	Emmetropia , eye , electromotive force	سواء البصر ، عين ، قوة محرركة كهربائياً
e.	electron	إلكترون
E-C.	Ether-chloroform mixture	مزيج الكلوروفورم - الإثير
ECG.	electrocardiogram	مخطط كهربية القلب ، مخطط القلب
E.C.T.	Electroconvulsive therapy	الكهربائي المعالجة بالتخليج الكهربائي
E.D.	Effective dose , erythema dose	جرعة فعالة ، جرعة حمامية
EEG.	electroencephalogram	مخطط كهربائية الدماغ
E.E.N.T.	Eyes , ears , nose and throat	العينان ، الأذنان ، الأنف والحلق
E.M.F.	Electromotive force , endomyocardial fibrosis , erythrocyte maturation factor	قوة محرركة كهربائية ، ليف الشغاف وعضلة القلب ، عامل نضج كريات الدم الاحمر
EMG.	electromyogram	مخطط كهربية العضل
E.N.T.	Ear , nose , and throat	أذن وأنف وحنجرة
EOG.	Electro-oculogram	مخطط كهربية العين
E.O.M.	External ocular movement	الحركة خارج المقلة
ERG.	electroretinogram	مخطط كهربية الشبكية
E.S.B.	Electrical stimulation of the brain	الاستثارة الكهربائية للدماغ
E.S.R.	Erythrocyte sedimentation rate	سرعة تثفل الكريات الاحمر
E.S.T.	Electroshock therapy	المعالجة بالصدمة الكهربائية
E.T.T.	Exercise tolerance test	اختبار تحمل التمرين
E.U.A.	Examination under anaesthetic	الفحص تحت تأثير التخدير
ex.	Examined , example , exercise	فحص ، مثل ، تمرين
ext.	Extractum ; extract	خلاصة ، مستخرج ، خرج

مختصر	المعنى باللغة الإنجليزية	المعنى باللغة العربية
F.	Fahrenheit , field of vision , formula , father , female	فهرنهايت ، مجال الرؤية ، صيغة أو وصفة ، أب ، أنثى
F.A.	Fatty acid	حمض دهني
F.A.C.D.	Fellow of the American College of Dentists	زميل الكلية الأمريكية لأطباء الأسنان
F.A.C.P.	Fellow of the American College of Physicians	زميل الكلية الأمريكية للأطباء (الباطنيين)
F.A.C.S.	Fellow of the American College of Surgeons	زميل الكلية الأمريكية للجراحين
Fahr.	Fahrenheit	فهرنهايت
F.A.M.A.	Fellow of the American Medical Association	زميل الجمعية الطبية الأمريكية
F.A.P.H.A.	Fellow of the American Public Health Association	زميل الجمعية الأمريكية للصحة العامة
F.B.	Foreign body	جسم غريب
F.D.	Focal distance , fatal dose	المسافة البؤرية ، جرعة قاتلة
F.D.I.	Federation Dentaire Internationale ,	الاتحاد الدولي لطب الأسنان (بالفرنسية)
Fe	International dental association Iron	حديد
F.F.	Fat free	خال من الدهن
F.F.A.	Free fatty acids	أحماض دهنية طليقة
F.H.	Fetal heart	قلب جنيني
F.H.S.	Fetal heart sounds	صوت القلب الجنيني
Fib.	Fibrositis , fibula	التهاب ليفي أو تنسج ليفي التهابي ، الشظية أو القصبة الصغرى
F.I.C.D.	Fellow of the International College of Dentists	زميل الكلية الدولية لأطباء الأسنان
F.I.C.S.	Fellow of the International College of Surgeons	زميل الكلية الدولية للجراحين
Fl. ,fl. , fld.	fluid	سائل
F.P.	Food poisoning	تسمم الطعام
f.p.	Freezing point	نقطة التجمد
F.R.C.P.	Fellow of the Royal College of Physicians	زميل الكلية الملكية للأطباء (بريطانيا)
FSH.	Follicle-stimulating hormone	هرمون حث الجريبات
G. , g.	Gram	جرام

مختصر	المعنى باللغة الإنجليزية	المعنى باللغة العربية
G.A.	General anaesthetic , general attention	مخدر عام ، انتباه عام
Ga.	Gallium	جاليوم - عنصر فلزي نادر أبيض مزرق
G. and A.	Gas and air	غاز و هواء
G.A. S.	General adaptation syndrome	تناذر تكيفي شامل ، متلازمة التكيف العام
G.B.	Gall bladder	المرارة
GC.	Gonococcus , gonococcal	المكورة البنية
g.-cal.	Gram calorie	جرام ، كالوري
g.-cm.	Gram-centimeter	جرام - سنتيمتر
G.F.R.	Glomerular filtration rate	معدل الترشيح الكبيبي
G.H.	Growth hormone	هرمون النمو
G.I.	gastrointestinal	معدي معوي
G.I.T.	Gastrointestinal tract	القناة المعوية المعوية
GL.	Greatest length	أقصى طول
Gm.	gram	جرام
G.P.	General practitioner , guinea pig , general paresis	ممارس عام ، حقل التجارب ، شلل عام
G.P.C.	General physical condition	الحالة البدنية العامة
gr.	Grain	حبة ، مقياس للوزن = 0.065 جرام
G.S.W.	Gunshot wound	جرح طلق ناري
G.U. , g.u.	Genitourinary , gastric ulcer	بولي تناسلي ، قرحة معوية
Gyn.	Gynecology	طب أمراض النساء
H.	Hydrogen , horizontal , hypermetropia , hospital , high	هيدروجين ، أفقي ، مد البصر ، مستشفى ، عالي أو مرتفع
H	hour	ساعة
Hb	haemoglobin	هيموجلوبين
H.B.P.	High blood pressure	ضغط الدم المرتفع
H.C.	Head circumference , hospital corps , hydrocortisone	حياط الرأس ، عمال المستشفى ، هيدروكورتيزون
H.D.	Hearing distance	المسافة السمعية
HDN.	Hemolytic disease of the newborn	المرض الانحلالي في الوليد
HEAT.	Human erythrocyte agglutination test	اختبار تراص الكريات الحمراء البشرية
Hg. , Hgb.	Mercury , hemoglobin	زئبق ، هيموجلوبين
H.G.H.	Human growth hormone	هرمون النمو البشري
H.M.	Head movements	حركات الرأس
HOP.	High oxygen pressure	ضغط الأوكسجين المرتفع

مختصر	المعنى باللغة الإنجليزية	المعنى باللغة العربية
H.P.	House Physician	طبيب المستشفى ، الطبيب المقيم
H.P.I.	History of present illness	تاريخ المرض الحالي
hrs.	Hours	ساعات
H.S.	House surgeon , heart sounds	جراح المستشفى ، الأصوات القلبية
H.S.V.	Herpes simplex virus	فيروس الهربس البسيط
ht.	Height	ارتفاع
Hy.	hypermetropia	مصاب بالطرح أو طول النظر ، مد البصر
Hz.	hertz	هرتز
I.	Iodine	اليود
IA	Intra-arterial	داخل الشريان ، في الشريان
I.A.D.R.	International Association for Dental Research	الجمعية الدولية للأبحاث السنية
IC.	Inspiratory capacity	السعة الشهيقية
ICDA	International classification of diseases	التصنيف الدولي للأمراض
I.C.F.	Intracellular fluid	السائل داخل الخلوي
I.C.U.	Intensive care unit	وحدة العناية المركزة ، وحدة العناية الفائقة
ID.	Intradermal , inside diameter	في الجلد ، داخل الأدمة
ID.	Infective dose , infectious disease	الجرعة المعدية
I.M.	intramuscular	داخل العضل ، في العضل
in.	Inch	بوصة ، إنش
Inj.	injection	حقن
I.O.F.B.	Intra-ocular foreign body	جسم غريب داخل العين
IOP.	Intraocular pressure	الضغط داخل العين
I.R.	infrared	دون الأحمر ، تحت الحمراء ، أشعة تحت الحمراء
I.R.L.	Infra-red light	الضوء تحت الأحمر
I.U.	International unit , immunizing unit	الوحدة الدولية ، وحدة التمنيع
I.V.	intravenously	داخل الوريد ، في الوريد
I.V.T.	Intravenous transfusion	نقل الدم الوريدي
K.	Potassium	بوتاسيوم
Ka.	Kathode (cathode)	كاثود ، القطب السالب ، المهبط
Kc.p.s.	Kilocycles per second	كيلوسيكل كل ثانية = 1000 دورة في الثانية
Kg.	kilogram	كيلوجرام = 1000 جم
Kl.	kilolitre	كيلولتر = 1000 لتر

مختصر	المعنى باللغة الإنجليزية	المعنى باللغة العربية
K.U.B.	Kidney , ureter and bladder	الكلى ، الحالب والمثانة
Kv.	kilovolt	كيلوفولت = 1000 فولت
Kw.	kilowatt	كيلوات = 1000 وات
L.	Left , liter , length , low	أيسر ، لتر ، طول ، منخفض
L.A.	Local anaesthetic , left atrium	مخدر موضعي ، أذين أيسر
Lab	laboratory	مختبر ، معمل تحاليل
L.A.T.S.	Long-acting thyroid stimulator	منبه الدرقيّة المديد المفعول
L.B.P.	Low blood pressure , low back pain	ضغط الدم المنخفض ، ألم أسفل الظهر
L.D.	Lethal dose ; the smallest dose that kills the test animal	جرعة مميتة ؛ أصغر جرعة لقتل حيوان التجربة
L.D.S.	Licentiate in Dental Surgery	مجاز في جراحة الأسنان
L.E.	Left eye	العين اليسرى
LFT	Liver function tests	اختبارات وظائف الكبد
Lic.Med	Licentiate in Medicine	مجاز في الطب
ligg.	ligaments	الأربطة
Linim	Liniment	مروخ ، طلاء ، مرهم
L.M.S.	Licentiate in Medicine and Surgery	مجاز في الطب والجراحة
L.P.	Lumbar puncture	بزل قطني
L.P.F.	Leukocytosis-promoting factor	عامل معزز لكثرة الكريات البيض
L.R.C.P.	Licentiate of the Royal College of Physicians	مجاز من الكلية الملكية للأطباء
L.R.C.S.	Licentiate of the Royal College of Surgeons	مجاز من الكلية الملكية للجراحين
L.U.A.	Left upper arm	الذراع العلوي الأيسر
L.U.L.	Left upper lobe	الفص العلوي الأيسر
L.V.	Left ventricle , lumbar vertebra	البطين الأيسر ، الفقرة القطنية
L.V.H.	Left ventricular hypertrophy	ضخامة البطين الأيسر
M.	Male , malignant , morning , mother , mass , molar , molecular weight , mix , meter	ذكر ، خبيث ، صباحا ، الأم ، كتلة ، طاحن ، الوزن الجزيئي ، اخلط ، متر
M.A.	Mental age	العمر العقلي
mA.	milliampere	ملي امبير : 1/1000 من الأمبير
mCi.	millicurie	ملي كوري : جزء من ألف من الكوري
mcg.	microgram	الميكروجرام : جزء من مليون من الجرام
Mc.p.s.	Megacycles per second	ميغاسيكل كل ثانية
M/C/S	Microscopy / culture / sensitivity	مجهرياً / مزرعة ، استنبات / حساسية

مختصر	المعنى باللغة الإنجليزية	المعنى باللغة العربية
M.D.S.	Master of Dental Surgery	ماجستير جراحة الأسنان
M.E.D.	Minimal effective dose	أقل جرعة مؤثرة
Mg.	Magnesium	ماجسيوم
mg.	milligram	مللي جرام : جزء من ألف من الجرام
ml.	milliliter	مللي لتر : جزء من ألف من اللتر
M.L.D.	Minimum lethal dose	الجرعة المميتة الوسطية
M.M.	Mucous membranes	الأغشية المخاطية
mm.	millimeter	مللي متر : جزء من ألف من المتر
Mol.	molecule	جزيء ، مول ، وحدة قوة تركيز السائل
Mol. wt.	Molecular weight	الوزن الجزيئي
M.O.P.	Medical out-patient	مريض خارجي طبي
mp.	Melting point	نقطة الانصهار
M.P.C.	Maximum permissible concentration	أكثر تركيز مسموح به
M.P.D.	Maximum permissible dose	أقصى جرعة مسموح بها
M.P.U.	Medical Practitioners Union	إتحاد الأطباء الممارسين
M.R.C.	Medical Research Council	الجمعية الطبية للأبحاث
M.R.C.P.	Member of the Royal College of Physicians	زميل الكلية الملكية للأطباء
M.R.C.S.	Member of the Royal College of Surgeons	زميل الكلية الملكية للجراحين
M.S.	Master of Surgery , mitral stenosis , multiple sclerosis	ماجستير في الجراحة ، ضيق الصمام الميترالي ، تصلب متعدد
msec.	millisecond	ميلي ثانية
MSH.	Melanocyte-stimulating hormone	الهرمون المنبه للخلية الميلانينية أو هرمون منبه الخلية السحامية
mu.	millimicron	ملليميكرون : جزء من ألف من المكرون
My.	myopia	قصر البصر
N.	Nasal , normal , nerve	أنفي ، طبيعي ، عصب
Na.	Sodium	الصوديوم
NB.	Newborn	حديث الولادة ، وليد
N.B.I.	No bone injury	لاإصابة في العظم
NCI.	National Cancer Institute	معهد السرطان القومي ، معهد السرطان الوطني ، معهد السرطان الأهلي
N.D.A.	National Dental Association	جمعية الأسنان الوطنية ، جمعية الأسنان الأهلية
NDV.	Newcastle disease virus	فيروس مرض نيوكاسل ، فيروس داء نيوكاسل (مرض من أمراض الدجاج)

مختصر	المعنى باللغة الإنجليزية	المعنى باللغة العربية
NIDD.	Non-insulin dependent diabetes mellitus	الداء السكري غير المعتمد على الأنسولين
NIDR.	National Institute of Dental Research	المعهد الوطني لأبحاث طب الأسنان
NPO	Nothing by mouth	لا شيء عن طريق الفم
N.S.	Nervous system , not seen	الجهاز العصبي ، لا يرى
N.S.D.	Nominal standard dose	جرعة اعتبارية معيارية
N. & T.	Nose and throat	الأنف والحلق
N.T.P.	Normal temperature and pressure	سوي الحرارة وضغط الدم
N. & V.	Nausea and vomiting	غثيان وقيء
O.	Oxygen , oculus , eye	أكسجين ، المقلة ، العين
O.A.	Osteo-arthritis	التهاب عظمي مفصلي (فصال عظمي)
Occ.	occasionally	أحياناً
O.M.	Otitis media , osteomyelitis	التهاب الأذن الوسطى ، التهاب العظم والنقي
Op.	operation	عملية ، جراحة
OPD.	Outpatient department	قسم العيادات الخارجية
opt.	optician	صانع العدسات أو النظارات
Ov.	ovum	بيضة
oz.	ounce	أوقية ، أونصة
P.	Premolar , position , pulse , pupil , plasma	ضاحك ، وضع ، نبض ، حدقة أو بؤبؤ ، بلازما
P.A.	Pernicious anaemia , postero-anterior , pressure area	فقر الدم الوبيل ، أمامي خلفي ، منطقة ضغط
P.B.	Pharmacopoeia Britannica	دستور الأدوية البريطاني
Pb.	lead	رصاص
Pd.	Palladium	بلاديوم
Pen.	penicillin	بنسيلين
PCG.	phonocardiogram	مخطط أصوات القلب ، مخطط القلب الصوتي
P.G.	Pharmacopoeia Germanica	دستور الأدوية الألماني
P.H.	Past history , public health	التاريخ الماضي ، الصحة العامة
Ph.	Pharmacopoeia , phenyl	دستور الأدوية ، فنيل أحادي المكافئ
pharm.	Pharmacy , pharmaceutical , pharmacopoeia	صيدلية ، صيدلاني ، دستور الأدوية
Phar. B.	Pharmaciae Baccalaureus	بكالوريوس الصيدلة

مختصر	المعنى باللغة الإنجليزية	المعنى باللغة العربية
Phar. C.	Pharmaceutical Chemist	كيميائي صيدلي
Phar. D.	Pharmaciae Doctor	دكتور في الصيدلة
Phar. M.	Pharmaciae Magister (Master of pharmacy)	ماجستير الصيدلة
Ph. B.	British Pharmacopoeia	دستور الأدوية البريطانية
Ph. D.	Doctor of Philosophy	دكتور في الفلسفة
P.I.H.	Protein-inhibiting hormone	الهرمون المثبط للبروتين
P.N.S.	Peripheral nervous system	الجهاز العصبي المحيطي
PO	By mouth	في الفم ، بواسطة الفم ، عن طريق الفم
P.O.P.	Plaster of Paris	جبس باريس
ppm.	Parts per million	جزء لكل مليون
Ppt.	Precipitate , prepared	يترسب ، جاهز
p.s.	Per second	في ثانية
p.s.i.	Pounds per square inch	أرطال على البوصة المربعة
pt.	patient	المريض
p.T.	Physical therapy , physical training , pulmonary tuberculosis	العلاج الفيزيائي ، تمارين فيزيائية ، الدرن الرئوي أو السل الرئوي
P.T.A.	Prior to admission	قبل الإدخال إلى المستشفى
P.V.T.	Paroxysmal ventricular tachycardia	تسرع القلب البطيني الانتبائي
Px.	pneumothorax	استرواح الصدر
PX	prognosis	مآل ، إنذار ، علامة ، التطور المتظر للحالة
Q	every	كل
Q 4 H	Every four hours	كل أربع ساعات
QD	Every day	كل يوم
QID	Four times a day	أربع مرات في اليوم
R.	Respiration , Rickettsia , right , roentgen , regression coefficient	تنفس ، الريكتسية ، أيمن ، رونتجن أو الأشعة السينية ، معامل التقهقر أو الارتداد
R.A.	Rheumatoid arthritis , right atrium	التهاب المفصل الروماتويدي
Ra.	Radium	راديوم
R.B.C.	Red blood cell , red blood count	خلايا الدم الحمراء ، عد خلايا الدم الحمراء
RCC	Red cell count	عد خلايا الدم الحمراء
R.C.P.	Royal College of Physicians	الكلية الملكية للأطباء
R.C.S.	Royal College of Surgeons	الكلية الملكية للجراحين
R.D.S.	Respiratory distress syndrome	متلازمة الضائقة التنفسية
R.E.G.	radioencephalogram	مخطط الدماغ الومضاني
REM.	Rapid eye movement	حركات العين السريعة

مختصر	المعنى باللغة الإنجليزية	المعنى باللغة العربية
RES.	Reticuloendothelial system	الجملة الشبكية البطانية
R.F.P.S.	Royal Faculty of Physicians and Surgeons	الكلية الملكية للأطباء والجراحين (بجلاسكو)
Rh.	Rhesus factor , rheumatism	العامل الريصي ، الروماتزم ، عامل ريزوس
R.M.	Respiratory movement	الحركة التنفسية
RNA.	Ribonucleic acid	الحمض النووي الريبي
R.S.	Respiratory system	الجهاز التنفسي
R.T.	Reaction time	زمن التفاعل
R.V.	Residual volume	الحجم المتبقي (الشمالي)
R.V.H.	Right ventricular hypertrophy	ضخامة البطين الأيمن
Rx.	A medical prescription	وصفة طبية
RX	treatment	العلاج
RXT (XRT)	Radiation therapy	العلاج الإشعاعي
S.	Sulfur , sacral , serum	كبريت ، عجزي ، مصل
sat.	saturated	متشبع ، مشبع ، مركز
S.B.E.	Sub-acute bacterial endocarditis	التهاب الشغاف الجرثومي تحت الحاد
S.C.	subcutaneously	تحت جلدي
S.D.	Standard deviation	انحراف معياري
S.E.	Standard error	خطأ معياري
S.E.M.	Scanning electron microscope	المجهر الإلكتروني التفرسي
SG	Specific gravity	الثقل النوعي
sp.gr.	Specific gravity	الثقل النوعي
S.I.	International system of units	النظام الدولي للوحدات ، النظام العالمي للوحدات
S.Q.	subcutaneous	تحت الجلد
S.R.	Sedimentation rate	معدل سرعة التثفل
Staph.	staphylococcus	المكورة العنقودية (بكتيريا)
STD	Skin test dose	جرعة اختبار جلدية
STH.	Somatotropic hormone	هرمون الجسدي التأثير ، هرمون النمو الموجه الجسدي
Str.	streptococcus	المكورة السبحية ، المكورة العقدية
Syn	syndrome	متلازمة
sym.	symmetrical	متناظر ، متماثل ، متناسق
T.	Temperature , thoracic , tension , treatment	حرارة ، صدري ، توتر ، علاج
t.	temporal	صدغي ، وقتي ، مؤقت

مختصر	المعنى باللغة الإنجليزية	المعنى باللغة العربية
T. and A.	Tonsils and Adenoids	استئصال اللوزتين و الغدانيات
tab.	tablet	قرص ، حبة دواء
T.b. , TB.	Tubercle bacillus , tuberculosis	العصية الدرنية ، الدرن أو السل
Te.	tetanus	الكزاز ، تقلص عضلي
Th.v.	Thoracic vertebra	فقرة صدرية
TID	Three times a day	ثلاث مرات في اليوم
T.M.J.	Temporomandibular joint	المفصل الصدغي الفكي السفلي
T.P.R.	Temperature , pulse , respiration	الحرارة ، النبض ، التنفس
TRT	treatment	العلاج
T.S.	Test solution	محلول اختبار
TSH.	Thyroid-stimulating hormone	هرمون حث الدرنية
Ty.	type	نوع
U.	Unit , urine	وحدة ، بول
U.G.S.	Urogenital system	الجهاز البولي التناسلي
U.T.I.	Urinary tract infection	عدوى المسالك البولية
U.V.L.	Ultra-violet light	الضوء فوق البنفسجي
V.	vision	إبصار ، رؤية ، بصر
V.C.	Vital capacity	السعة الحيوية (الحياتية)
V.D.	Venereal disease	مرض منقول جنسياً
VDM.	Vasodepressor material	مادة مخمدة للأوعية
V.F.	Ventricular fibrillation	الرجفان البطيني الليفي ، عشوائية البطين
VH	Very high	مرتفع جداً
vib.	vibration	إهتزاز ، تذبذب
VL	Very low	منخفض جداً
V.M.	voltmeter	فولطمتر : مقياس الفولطية
vol.	volume	الحجم
V.P.	Venous pressure	الضغط الوريدي
V.S.D.	Ventricular septal defect	عيب حاجزي بطيني
V.T.	Ventricular tachycardia	تسرع القلب البطيني
V.W.	Vessel wall	جدار الوعاء الدموي
w.	watt	واط (وحدة القوة الكهربائية)
W.B.C.	White blood cell , white blood cell count	خلية الدم البيضاء ، عد خلايا الدم البيضاء
WCC	White cell count	عد كريات الدم البيضاء

مختصر	المعنى باللغة الإنجليزية	المعنى باللغة العربية
W.H.O.	World Health Organization	منظمة الصحة العالمية
W.L.	wavelength	طول الموجة
W.R.	Wassermann reaction	تفاعل فاسرمان
ws.	Water-soluble	ذوآب في الماء
wt.	weight	الوزن
XR	x-ray	الأشعة السينية
Y.O.B.	Year of birth	سنة الميلاد ، سنة الولادة

ملحق 2

Appendax 2

جدول العمر الزمني لنمو ويزوغ الأسنان :

الأسنان اللبنية (Deciduous dentition) :

السن	بداية التكلس (أشهر قبل الولادة)	البزوغ (أشهر)	تمام تكلس تاج السن (أشهر)	تمام تكلس جذر السن (أشهر)	بداية امتصاص الجذر (سنتين)
a	4 - 3	7 - 5	4	24 - 18	4
b	5 - 4	8 - 7	5	24 - 18	5
c	5	20 - 16	9	36 - 30	7
d	5	16 - 12	6	30 - 40	6
e	9 - 7	30 - 20	12	36	6

تفسير موجز :

- 1 - a = ثنية ؛ b = رباعية ؛ c = ناب ؛ d = رحي أولى ؛ e = رحي ثانية .
2 - القواطع السفلية تميل إلى البزوغ قبل القواطع العلوية بفترة قصيرة .

الأسنان الدائمة (Permanent dentition) :

السن	بداية التكلس	البزوغ (أشهر)	تمام تكلس التاج (سنتين)	تمام تكلس الجذر (سنتين)
1	3 4 أشهر	7-6	5-4	10
2	10 12 شهر	8-7	5-4	11
3	4 5 أشهر	12-10	7-6	13-12
4	1.5 2 سنة	11-9	6-5	13-12
5	2 2.5 سنة	11-10	7-6	14-12
6	قبل البزوغ مباشرة	7-5	3	10
7	3 4 سنة	13-12	8	15
8	8 سنة	حينما يوجد مكان كاف عادة بين 18 و 24	16-12	25-18

تفسير موجز :

- (1) - 1 = ثنية ؛ 2 = رباعية ؛ 3 = ناب ؛ 4 = ضاحك أول ؛ 5 = ضاحك ثان ؛ 6 = رحي أولى ؛ 7 = رحي ثانية ؛ 8 = رحي ثالثة أو ضررس العقل .
(2) - القواطع والأنياب السفلية تميل إلى البزوغ مبكرة سنة عن القواطع العلوية ، ويتم تكلسها أيضاً قبل القواطع العلوية بفترة سنة .

ملحق 3

Appendax 3

ترميز الأسنان (Tooth Notation) :

1 - نظام الرقمين لترميز الأسنان بحسب اتحاد منظمات الأسنان العالمي (FDI two-digit system of tooth designation) :

يعرف كل سن بواسطة تراكم فريد من رقمين . الرقم الأول للدلالة على ربع الفك الذي تقع فيه السن ، والرقم الثاني للدلالة على السن داخل هذا الربع من الفك . أرباع الفك تأخذ الأرقام من 1-4 للأسنان الدائمة ؛ ومن 5-8 للأسنان المؤقتة أو اللبنية ، تتوالى باتجاه عقارب الساعة ، وتبدأ من ربع الفك العلوي الأيمن . الأسنان الدائمة الموجودة في ربع الفك يرمز لها بالأرقام من 1-8 (والأسنان المؤقتة يرمز لها بالأرقام من 1-5) من الخط المنصف للفك بالاتجاه الخلفي . يجب نطق الأرقام منفصلة وبذلك ينطق رمز الأنياب الدائمة هكذا : واحد - ثلاثة ، إثنين - ثلاثة ، ثلاثة - ثلاثة ، أربعة - ثلاثة .

الأسنان الدائمة Permanent dentition :

علوي أيمن	11 17 16 15 14 13 12 11	علوي أيسر	21 22 23 24 25 26 27 28
سفلي أيمن	48 47 46 45 44 43 42 41	سفلي أيسر	31 32 33 34 35 36 37 38

الأسنان المؤقتة Deciduous teeth :

علوي أيمن	55 54 53 52 51	علوي أيسر	61 62 63 64 65
سفلي أيمن	85 84 83 82 81	سفلي أيسر	71 72 73 74 75

نظام الرقمين لاتحاد منظمات الأسنان العالمي يتوافق مع المتطلبات الأساسية التالية :

- 1- بسيطة بحيث يمكن فهمها وتعلمها .
- 2- سهولة النطق في المحادثة والكتابة .
- 3- قابلة للتداول في نشرة مطبوعة أو صحيفة أو مجلة أو بواسطة الهاتف أو التلغراف .
- 4- من السهل ترجمتها في لغة الكمبيوتر .
- 5- سهولة تطبيقها أو تدوينها في البطاقات القياسية المستخدمة في المستشفيات العامة أو العيادات الخاصة .

2 - نظام سيجموني - بالمر ، (نظام المجموعة التريعية أو «شارة الهيئة») "Chevron" - Palmer , Zsigmondy or Set-Square system .

الأسنان الدائمة Permanent dentition :

أيمن	8	7	6	5	4	3	2	1	1	2	3	4	5	6	7	8	أيسر
	8	7	6	5	4	3	2	1	1	2	3	4	5	6	7	8	

الأسنان المؤقتة Deciduous teeth :

أيمن	e	d	c	b	a	a	b	c	d	e	أيسر
	e	d	c	b	a	a	b	c	d	e	

3- النظام الأوروبي ، النظام الإسكندنافي أو نظام هادريب (European , Scandinavian or Haderup System) : يشاهد الفم من الخارج . الأسنان الدائمة العلوية تميز بواسطة علامة + قبل أو بعد العدد ؛ والأسنان الدائمة السفلية تميز بعلامة - . الأسنان المؤقتة أو الأسنان اللبنية تميز بواسطة رمز 0 قبل الرقم ، أو بأشكال أورموز رومانية .

الأسنان الدائمة Permanent dentition :

أيمن	8+	7+	6+	5+	4+	3+	2+	1+	+1	+2	+3	+4	+5	+6	+7	+8	أيسر
	8-	7-	6-	5-	4-	3-	2-	1-	-1	-2	-3	-4	-5	-6	-7	-8	

الأسنان المؤقتة Deciduous teeth :

أيمن	05+	04+	03+	02+	01+	+01	+02	+03	+04	+05	أيسر
	05-	04-	03-	02-	01-	-01	-02	-03	-04	-05	

4- النظام الأمريكي (American System) :

الأسنان الدائمة تسجل بالأرقام من 1-32 باتجاه حركة عقارب الساعة وتبدأ من الربع الأيمن العلوي وتنتهي بالربع الأيمن السفلي . الأحرف الكبيرة تستخدم للأسنان المؤقتة أو اللبنية .

الأسنان الدائمة (Permanent dentition) :

أيمن	1	2	3	4	5	6	7	8	9	10	11	12	13	14	15	16	أيسر
	32	31	30	29	28	27	26	25	24	23	22	21	20	19	18	17	

الأسنان المؤقتة (Deciduous teeth) :

أيمن	A	B	C	D	E	F	G	H	I	J	أيسر
	T	S	R	Q	P	O	N	M	L	K	

ملحق 4

Appendax 4

معدل طول الأسنان (بالملليمتر) :

رعى ثانفة	رعى أوفى	ضاحك ثان	ضاحك أول	ناب	رباعفة	ثفة	
Second molar	First molar	Second permolar	First permolar	Canine	Lateral	Central	
21	21	21.5	21	26.5	22	23	علوفى
20	21	22	21.5	25	21	20.5	سفلفى

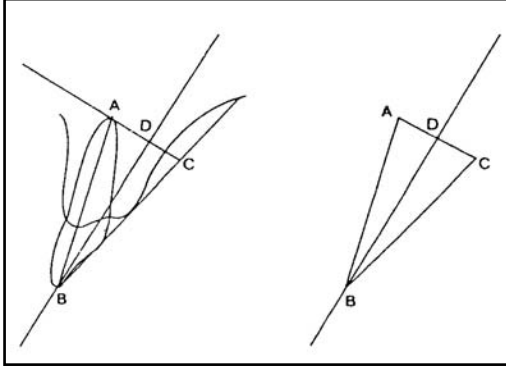
ملحق 5

Appendax 5

طرق أخذ الصور الشعاعية (Radiographic Techniques) :

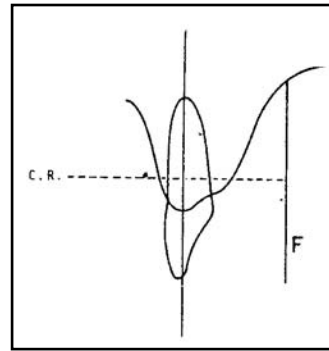
(1) صور شعاعية داخل الفم (Intra-Oral Radiographs) :

(أ) - طريقة تنصيف الزاوية (Bisecting angle technique) لأخذ صورة شعاعية داخل الفم .

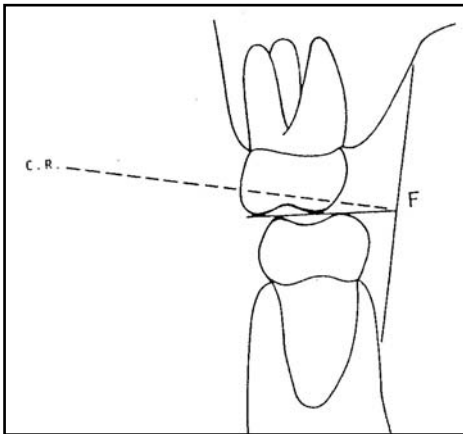


$$\begin{aligned} AB &= BC \\ ABD &= DBC \\ ADB &= CDB = 90 \end{aligned}$$

(ب) طريقة التوازي (Parallel technique) لأخذ صور شعاعية داخل الفم .

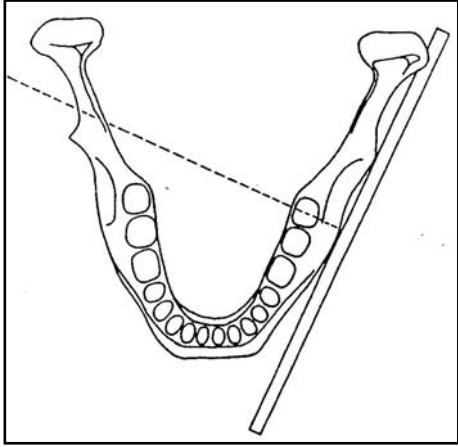


(ج) طريقة جناح العضة (Bitwing technique) لأخذ صور شعاعية داخل الفم .

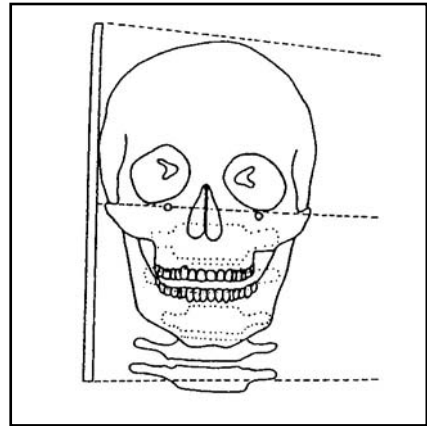


(2) صور شعاعية خارج الفم (Extra-Oral Radiographs) :

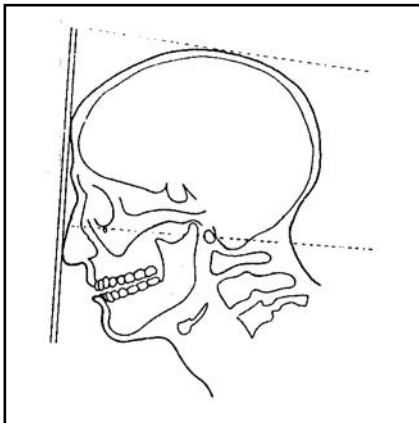
أ- صور جانبية مائلة (oblique lateral view) للفك السفلي :



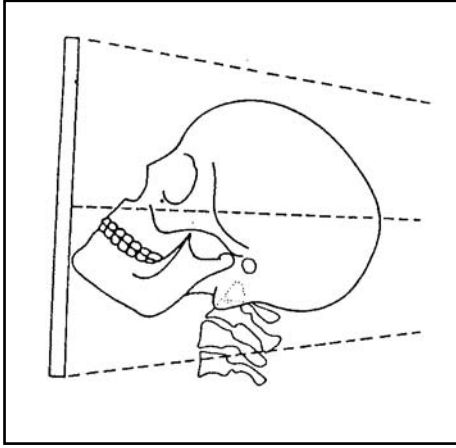
ب - صورة جانبية للرأس (Lateral skull view) :



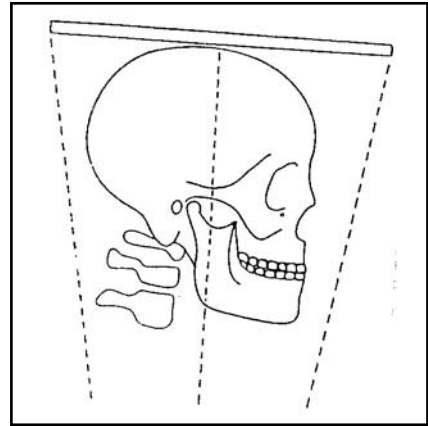
ج - صورة خلفية أمامية للرأس (Postero-anterior skull view) :



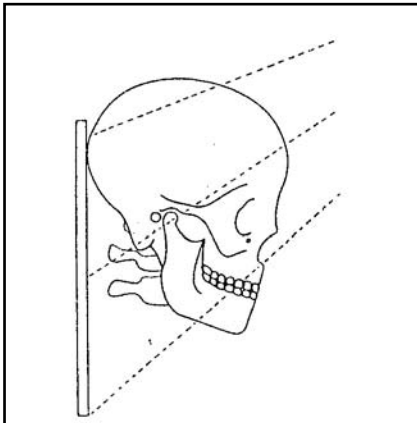
د - صورة قذالية ذقنية للرأس (Occipito- mental skull view) :



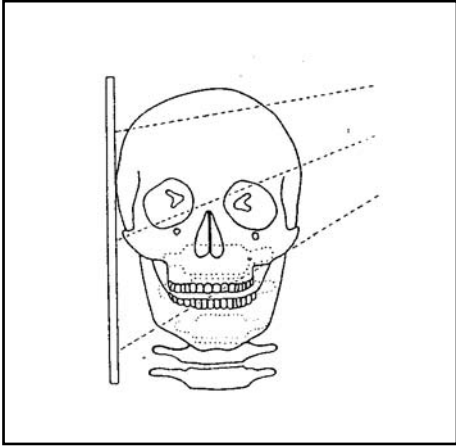
هـ - صورة تحت ذقنية قمية (قاعدية) للرأس (submento-vertex skull view) :



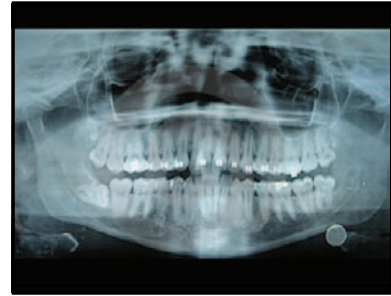و - صورة أمامية قذالية بزاوية 30 درجة (Fronto-Occipital skull view) (صورة تونز (Towne's view) :



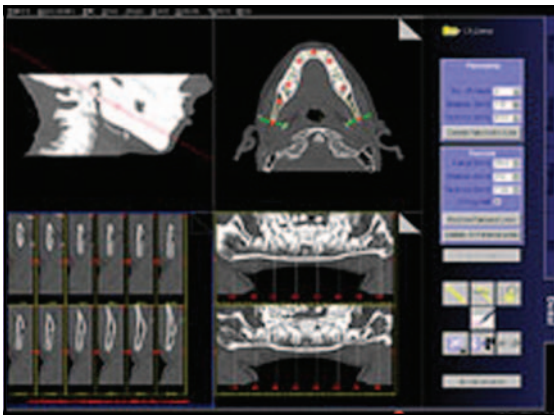
ز - صورة عبر القحف للمفصل الصدغي الفكي (Transcranial view of the temporo-
: mandibular joint)



ح - صورة بانورامية (Panoramic x-ray) :

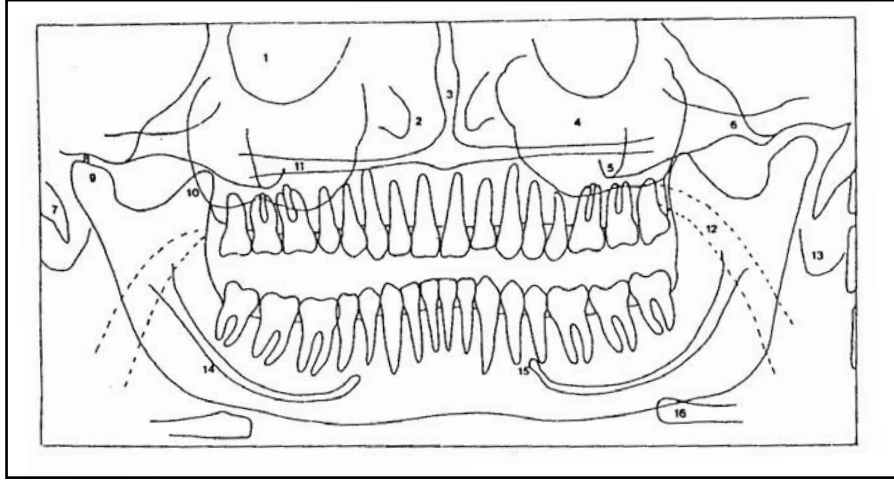


ط - صورة مقطعية أو طبقية (Tomographic view) :



ملحق 6

Appendax 6



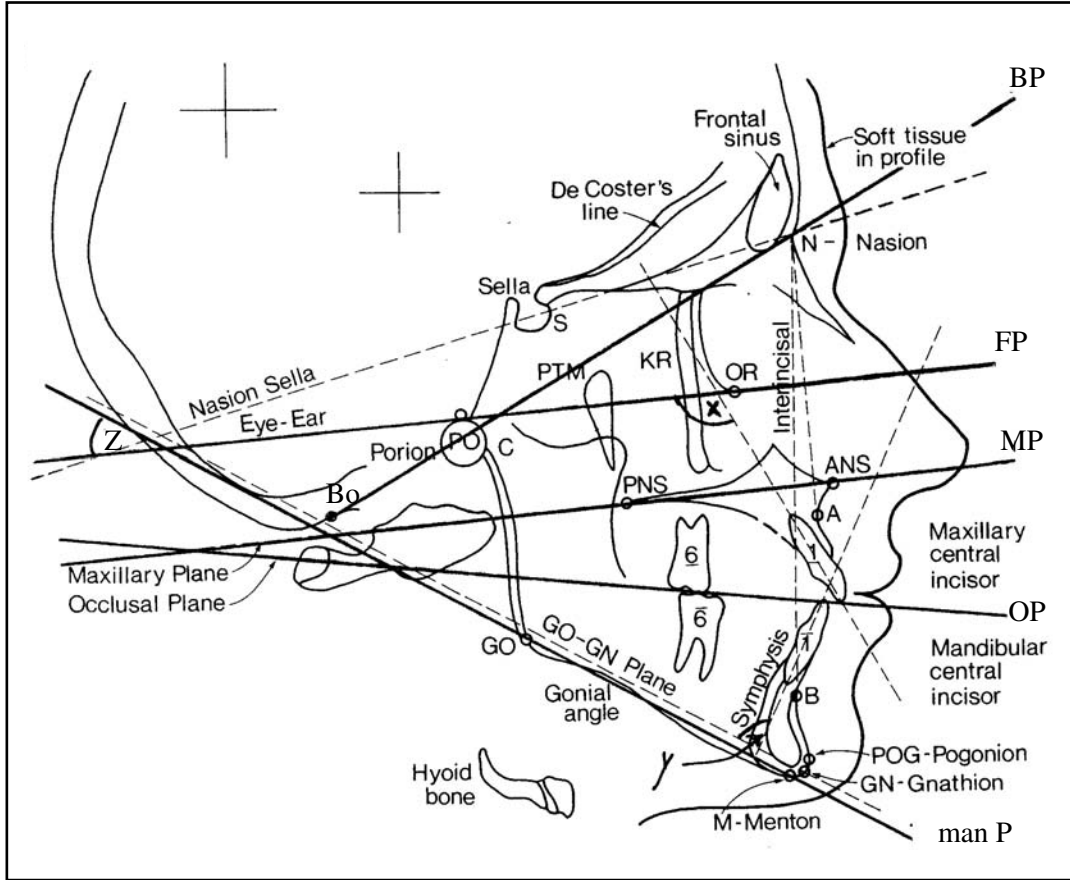
د - صورة بانورامية ((Panoramic radiograph (PR)) للفك العلوي والسفلي والأسنان لشخص بالغ .

- 1- تجاويف الحجاجي (Orbital cavity) .
- 2- التجويف الأنفي والعظام القرينية (Nasal cavity and turbinates) .
- 3- الحاجز الأنفي (Nasal septum) .
- 4- الجيب الفكي العلوي (Maxillary antrum) .
- 5- جذر العظم الوجني (Root of zygoma) .
- 6- القوس الوجنية (Zygomatic arch) .
- 7- نتوء الإبري ، الشاخصة الإبرية (Styloid process) .
- 8- الحفيرة الوقبية ، النقرة العنابية (Glenoid fossa) .
- 9- رأس لقمة الفك السفلي (Head of mandibular condyle) .
- 10- الناتئ الإكليلي للفك السفلي (Coronoid process of mandible) .
- 11- الحنك الصلب (Hard palate) .
- 12- حيز هوائي بلعومي (Pharyngeal air space) .
- 13- صوان الإذن ، كفاف الإذن (Pinna of ear) .
- 14- قناة السنخية السفلية (Inferior alveolar canal) .
- 15- قبة الذقنية (Mental foramen) .
- 16- العظم اللامي (Hyoid bone) .

ملحق 7

Appendax 7

رسم تخطيطي لصورة شعاعية سيفالومترية (Cephalometric radiograph) تبين بعض العلامات التشريحية (Anatomical landmarks) ، والمستويات (Planes) ، والزوايا (Angles) المستخدمة في التحليل السيفالومتري (Cephalometric analysis) للجمجمة :



S Sella	سرج ، حفرة بشكل السرج
P (Po) Porion	نقطة صماخية
A "A" Point	نقطة (أ)
B "B" Point	نقطة (ب)
ANS Anterior nasal spine	شوكة أنفية أمامية
PNS Posterior nasal spine	شوكة أنفية خلفية
Pg (PoG) Pogonion	نقطة ذقنية أمامية
Gn Gnathion	نقطة ذقنية ، نقطة فكية
M Menton	نقطة ذقنية
Go Gonion	زاوية الفك السفلي
N Nasion	نقطة أنفية

O (OR) Orbitale	نقطة حجاجية
Bo Bolton Point	نقطة بولتون
Bp Bolton Plane	مستوى بولتون
FP Frankfort plane	مستوى فرانكفورت
MP Maxillary plane	مستوى فكي علوي
OP Occlusal plane	مستوى إطباق
Man P Mandibular Plane	مستوى فكي سفلي
X Maxillary incisal angle	زاوية قاطعة علوية
Y Mandibular incisal angle	زاوية قاطعة سفلية
Z Frankfort- mandibular plane	زاوية مستوى فكي لفرانكفورت
SNA	الزاوية بين الجزء الأمامي لللفك العلوي وقاعدة الجمجمة
SNB	الزاوية بين الجزء الأمامي لللفك السفلي وقاعدة الجمجمة

المحتويات

ج	تقديم الأمين العام
هـ	تقديم الأمين العام المساعد
ز	مقدمة المؤلف
ط	المؤلف
ك	الأطباء المشاركون في مراجعة المعجم
1	معجم المصطلحات
:96	الملحقات