

مراجعات قبل الامتحان

# أسئلة الجراحة العظمية

## لطلاب الطب البشري


إعداد

د. محمد شلهوب  د. علي حسن  د. عبد الله عيسى


### المراجعة العلمية

أ.د. أحمد جوني أستاذ الجراحة العظمية في كلية الطب - جامعة تشرين

أ.د. بكري دبلوني أستاذ الجراحة العظمية في كلية الطب - جامعة حلب

أ.د. حسان حنا أستاذ الجراحة العظمية في كلية الطب - جامعة دمشق

أ.د. صفوان يوسف أستاذ مساعد في الجراحة العظمية في كلية الطب - جامعة تشرين

أ.د. مروان موسى أستاذ الجراحة العظمية في كلية الطب - دمشق والسورية

أ.د. منذر مسوح أستاذ الجراحة العظمية في كلية الطب - جامعة دمشق

أ.د. نادر حمدان أستاذ الجراحة العظمية في كلية الطب - جامعة البعث

أ.د. هيثم غنام أستاذ جراحة العظام والمفاصل في كلية الطب - جامعة دمشق

أ.د. ياسر اسكندر أستاذ الجراحة العظمية في كلية الطب - جامعة دمشق

أ.د. يوسف سبسبي أستاذ الجراحة العظمية في كلية الطب - جامعة حلب


دار القدس للعلوم  الطبعة الأولى 2013

دار القدس للعلوم
للطباعة والنشر والتوزيع

دمشق - يرموك - هاتف: 6345391
فاكس: 6346230 - ص.ب: 29130
www.dar-alquds.com
e-mail: info@dar-alquds.com

# مقدمة الناشر

بسم الله الرحمن الرحيم

الحمد لله رب العالمين والصلاة والسلام على سيدنا محمد وعلى آله وصحبه أجمعين، وبعد:

يسرنا أن نقدم لأعزائنا طلاب الطب البشري هذه السلسلة من كتب الأسئلة في مختلف الاختصاصات، والتي تهدف إلى مساعدة الطلاب على إجراء مراجعة سريعة للمعلومات قبل كلا الامتحانين النظري والعملي.

إن اجتياز الامتحان مهارة حقيقية يمكن تقويتها والتمرس فيها عن طريق التدريب والاطلاع على النماذج الامتحانية وكتب الأسئلة الأكاديمية، ومنها هذا الكتاب المخصص لأسئلة الجراحة العظمية.

تم انتقاء الأسئلة من مجموعة من الكتب المتميزة والمعتمدة عالمياً، وتمت مراجعتها علمياً من قبل نخبة من أساتذة الجراحة العظمية في جامعات دمشق وحلب وتشرين والبعث، فلهم جزيل الشكر والتقدير.

وحرصاً على تقديم الفائدة لأعزائنا الطلاب قمنا بإضافة أهم أسئلة دورات الجراحة العظمية في جامعات دمشق وحلب وتشرين، بالإضافة إلى أسئلة الامتحان الوطني.

وبدورنا نشكر كل من ساهم في إنجاز هذا العمل، ونتمنى أن يقدم هذا الكتاب وباقي كتب هذه السلسلة الفائدة المرجوة لطلابنا الأعزاء.

**د. محمود موسى طلوزي**

**رئيس القسم الطبي**

**والمدير العام لدار القدس للعلوم**

# المحتويات



# 1 مبادئ في الكسور والأورثوبيديا

1

## أسئلة بدون خيارات

### مصطلحات الجراحة العظمية ORTHOPAEDIC TERMS

**1. إلى ماذا تشير الاختصارات التالية:**

A. **ORIF**؟ Open Reduction Internal Fixation الرد المفتوح مع التثبيت الداخلي.

B. **ROM**؟ Range Of Motion = سعة الحركة.

C. **FROM**؟ Full Range Of Motion السعة الكاملة للحركة.

D. **ACL**؟ Anterior Cruciate Ligament الرباط المتصالب الأمامي.

E. **PCL**؟ Posterior Cruciate Ligament الرباط المتصالب الخلفي.

F. **MCL**؟ Medial Collateral Ligament الرباط الجانبي الإنسي.

G. **PWB**؟ Partial Weight Bearing حمل الوزن الجزئي.

H. **FWB**؟ Full Weight Bearing حمل الوزن الكامل.

I. **WBAT**؟ Weight Bearing As Tolerated حمل الوزن المتحمل.

J. **THA**؟ Total Hip Arthroplasty التصنيع الكامل لمفصل الورك (تصنيع مفصل الورك الكامل أو الكلي).

K. **TKA**؟ Total Knee Arthroplasty التصنيع الكامل لمفصل الركبة.

L. **THR**؟ Total Hip Replacement التبديل الكامل لمفصل الورك.

M. **TKR**؟ Total Knee Replacement التبديل الكامل لمفصل الركبة.

N. **PROM**؟ Passive Range of Motion سعة الحركة المنفعلة.

O. **AROM**؟ Active Range of Motion سعة الحركة الفاعلة.

P. **AFO**؟ Ankle Foot Orthotic مقوم الكاحل والقدم.

Q. **AVN**؟ Avascular Necrosis النخرة اللاوعائية.

**2. عرّف المصطلحات التالية:**

A. **البسط (في الساعد)؟** راحة اليد للأعلى.

B. **الكب (في الساعد)؟** راحة اليد للأسفل.

C. **الثني الأخمصي؟** القدم للأسفل عند مفصل الكاحل (زرع القدم في الأرض).

D. **الثني الظهري للقدم؟** القدم للأعلى عند مفصل الكاحل.

E. **التقريب؟** الحركة باتجاه الخط الناصف للجسم.

F. **التبعيد؟** الحركة بالابتعاد عن الخط الناصف للجسم.

G. **الانقلاب الداخلي للقدم؟** أخمص القدم يتجه نحو الداخل.

H. **الانقلاب الخارجي للقدم؟** أخمص القدم يتجه نحو الخارج.

I. **الثني الراحي للرسغ؟** اليد تنثني عند مفصل الرسغ باتجاه راحة اليد.

J. **الثني الظهري للرسغ؟** اليد تنثني عند مفصل الرسغ باتجاه ظهر اليد.

K. **الطعم العظمي المثلي؟** عظم من إنسان متبرع غير المريض.

L. **الرد؟** مناورة لاستعادة ترصيف شدف الكسر أو النهايات المفصلية.

M. **الرد المغلق؟** الرد من دون جراحة.

N. **الرد المفتوح؟** الرد الجراحي.

O. **التثبيت؟** تأمين الثباتية لشدف الكسر بعد رده بواسطة الوضع الجراحي لأدوات يمكن أن تكون خارجية أو داخلية (أسياخ، صفائح، براغي، مثبتات خارجية، جبائر، ...).

P. **السفود الظنبوبي؟** سيخ يوضع في القناة النقوية للظنبوب لمعالجة كسور الظنبوب.

Q. **الخلع أو الكسر غير الثابت؟** هو الكسر أو الخلع الذي له ميل نحو التبدل الثانوي بعد إجراء الردّ.

R. **الفَحَج Varus**؟ تشوه يحدث فيه ابتعاد قمة العيب عن الخط الناصف (مثال، الركبة الفحجاء = تقوس الساقين)، هذا المصطلح يمكن أن يستخدم أيضاً لتوصيف تبدل الكسور.

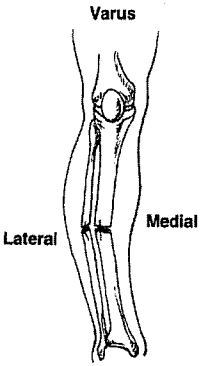


S. **الرَوَح Valgus**؟ تشوه يحدث فيه اقتراب قمة العيب من الخط الناصف (مثال، الركبة الروحاء = تلامس الركبتين).

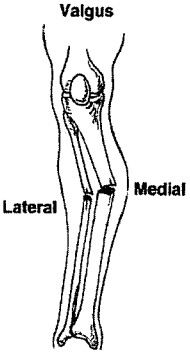


**تذكر:** الفحج Varus في الركبتين= الركبتان منحرفتان بعيداً عن بعضهما بشكل حرف (O). الرَوَح Valgus في الركبتين تقتربان من بعضهما بشكل حرف (X).

T. **الخلع؟** الفقدان الكامل للتطابق والتماس ما بين السطوح المفصلية لمفصل.

U. **تحت الخلع؟** فقدان التطابق ما بين السطوح المفصلية لمفصل بشكل جزئي؛ أي أن التماس المفصلي يبقى موجوداً.

V. **رأب المفصل؟** تبديل المفصل بشكل كامل.

W. **إيثاق المفصل؟** إلغاء حركة المفصل عن طريق لحم السطوح المفصلية مع بعضها بعد تقشيرها من الغضروف.

X. **قطع العظم التصحيحي؟** قطع العظم (عادةً استئصال إسفيني) لمساعدة إعادة تنظيم محاور العظم أو تحسين ترصيف السطوح المفصلية.

Y. **عدم اندمال الكسر؟** فشل نهايات العظام المكسورة في الالتحام (فشل عملية تشكل الدشبذ العظمي بعد الكسور).

Z. **الجدل (الجسم)؟** العماد الرئيسي للعظام الطويلة.

A´. **الكردوس؟** النهاية العريضة للعظام الطويلة.

B´. **غضروف النمو؟** صفيحة النمو، توجد فقط في العظام غير مكتملة النضج (عند الأطفال واليفَّع).

## مبادئ عامة
## GENERAL PRINCIPLES

**1. اشرح طريقة فحص الطرف المكسور؟**

**A.** تأمل كامل الطرف (مثلاً، جرح مفتوح، تزوي، خلع مفصلي).

**B.** عصبياً (الحس، الحركة).

**C.** وعائياً (مثلاً، النبض، عود امتلاء الشعيرات الدموية "الدوران الشعري").

**2. ما هي الصور الشعاعية التي يجب طلبها؟**

تصوير منطقة الأذية بالوضعيتين على الأقل (أيضاً للمفصل فوق وتحت الكسر).

**3. كيف يتم توصيف الكسور؟**

**A**. حالة الجلد (مفتوح أو مغلق).

**B**. موقع الكسر من العظم (بالأثلاث: قريب، متوسط، بعيد).

**C**. نمط أو نوع الكسر (مثلاً، مفتت).

**D**. التبدل أو التراصف (تزوي، دوران، تراكب، تباعد، ...).



**4. كيف تقدر درجة التزوي، التبدل، أو كليهما؟**

بذكر تبدل أو تزوي القطعة البعيدة للعظم نسبةً إلى القطعة القريبة (وحشي/ إنسي/ أمامي/خلفي).

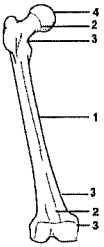


**5. تعرف على البنى المرقمة:**

1. جسم العظم.
2. غضروف النمو.
3. الكردوس.
4. المشاش.

**6. ما الذي يجب توثيقه من فحص الأطراف؟**

أي تشوه أو انحراف في محور الطرف (كسر متبدل، خلع)؛ أي جرح مفتوح؛ الفحص الحركي والحسي، خاصةً في الجهة القاصية بعد الكسر؛ النبض القاصي؛ التروية المحيطية.

**7. ما هي الوضعيات الشعاعية المأخوذة عادةً لتقييم كسور الأطراف؟**

أمامية، خلفية، جانبية، مائلة مع مناظر كاملة للطرف المصاب، بما فيها للمفصل فوق وتحت الكسر.

**8. ماهي الفرقعة Crepitus المفصلية؟**

هي إحساس يشبه عملية طحن الحبوب نشعر به عند جس المفاصل أثناء الحركة، قد تحدث بسبب اضطرابات الغضروف أو اضطرابات الوتر أو احتكاك العظم مع العظم وتسمى بعلامة الطحن الخشن.

**9. ماهي أهمية طقطقة المفصل Joint Cracking؟**

يصف معظم الناس شعورهم بحس الطقطقة أو الفرقعة Popping في بعض المفاصل، وهذا العرض ليس مهماً إلا إذا ترافق مع الألم. قد ينجم حس الطقطقة عن انزلاق الوتر أو الرباط فوق ناتئ عظمي ويجب تفريقها عن الطقّات المرضيَّة.

**10. هل تفريسة العظام أفضل في نفي أم إثبات التهاب النقي والعظم؟**

إن تفريسة العظم الطبيعية تنفي التهاب النقي والعظم، هناك أسباب كثيرة لتفريسة العظم الإيجابية (مثل الأورام والرضوض الحادة).

**11. ما هو التغير على تفريسة العظم المشاهد في تنخر العظم العقيم؟**

نقص في قنص (قبط) المادة المشعة.

## الكســـور والرضوض
## FRACTURES AND TRAUMATA

**1. عرّف النماذج التالية للكسور:**

A. **الكسر المغلق؟** هو الكسر الذي لا تكون فيه الشدف على تماس مع الوسط الخارجي/الورم الدموي.

B. **الكسر المفتوح؟** يوجد جرح فوق الكسر، من خلاله تتصل قطع الكسر مع المحيط الخارجي (خطورة عالية لحدوث الخمج).

C. **الكسر البسيط؟** خط كسر واحد، قطعتان عظميتان.

D. **الكسر المفتت؟** أكثر من قطعتين عظميتين (متعدد الشدف).

Comminuted fracture

E. **الكسر المعترض؟** خط الكسر يعامد المحور الطولي للعظم.

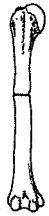

Transverse fracture

F. **الكسر المائل؟** خط الكسر يصنع زاوية مائلة مع المحور الطولي للعظم.

Oblique fracture

G. **الكسر الحلزوني؟** كسر مائل شديد يدور فيه سطح الكسر حول المحور الطولي للعظم؛ ينجم عن أذيات الفتل أو الدوران.

Spiral fracture

H. **الكسر الطولاني؟** خط الكسر يوازي المحور الطولي للعظم.

I. **الكسر المنحشر؟** كسر ينجم عن قوة ضاغطة؛ تنسحب فيه نهاية العظم ضمن المنطقة الكردوسية المجاورة.

J. **الكسر المرضي؟** هو الكسر الناجم عن قوة رض خفيفة لا تسبب كسراً في عظم نظير مشابه سليم ويحدث في العظام المضعفة بآفة مرضية.

K. **الكسر الجهدي؟** هو الكسر الناجم عن تعرض العظم لقوى متكررة تفوق محصلتها قوة تحمّل العظم الطبيعي.

L. **كسر الغصن النضير؟** كسر غير كامل يتمزق فيه القشر في جهة واحدة فقط؛ يشاهد عند الأطفال.

Greenstick fracture

M. **الكسر الحيدي؟** أذية انحشار (انضغاط) عند الأطفال يحدث فيها التواء للقشر دون أن يتمزق (يعرف أيضاً بالكسر الالتوائي). ويحدث على جهة التقعر بعد تعرض العظم الطري لقوة ليّ جانبية.

N. **الكسر الانقلاعي؟** هو الكسر الناجم عن قوة جرّ عضلة أو وتر أو رباط أو محفظة مفصلية تفوق قوة تماسك النسيج العظمي. وللكسر الانقلاعي صفات تميزه فهو عادة وحيد الشدفة ومتبدل وتكون القطعة المنقلعة فيه صغيرة.

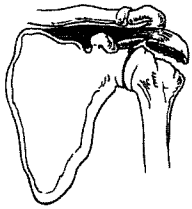

Avulsion fracture

O. **الكسر جنيب (قرب) المفصل؟** كسر قريب من المفصل لكن لا يشمله.

P. **الكسر داخل المفصل؟** كسر يشمل السطوح المفصلية للعظم (عادةً يتطلب رد مفتوح وتثبيت داخلي ORIF).

**2. تعرّف على الكسور الخاصة التالية:**

A. **كسر Colles؟** هو كسر النهاية البعيدة (القاصية) للكعبرة مع تبدل الشدفة المحيطية نحو الوجه الظهري والوحشي مع التراكب يحدث عادة نتيجة السقوط على اليد وهي في وضع العطف الظهري وهو من الكسور الشائعة وخاصة عند المسنين.

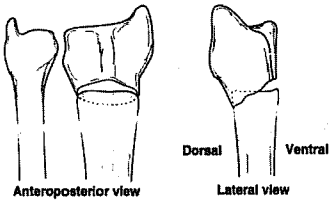

**B. كسر Smith؟** «كسر Colles المعكوس»؛ كسر كعبري بعيد مع تبدل راحي وتزوي، عادةً نتيجة السقوط على اليد وهي في وضع العطف الراحي (غير شائع).

**C. كسر Jones؟** كسر قاعدة جسم المشط الخامس.

**D. كسر Bennett؟** كسر - خلع قاعدة السنع الأول مع تمزق المفصل الرسغي السنعي (وهو كسر خلعي).



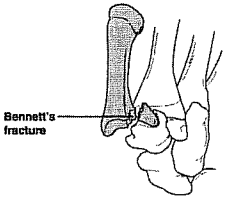


**E. كسر الملاكم؟** كسر عنق أحد الأسناع، وهو في المشط الخامس «كلاسيكياً».

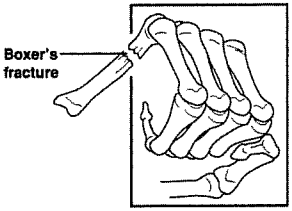


**F. كسر عصا الشرطي؟** كسر الزند.

**G. كسر جارف الطين Clay shoveler's الانقلاعي؟** كسر الناتئ الشوكي للفقرات ر6-ر7.

**H. كسر الإعدام بالشنق Hangman؟** كسر سويقات الفقرة ر2 (خلع الناتئ السنّي لـ C2).

**I. الكسر عبر العنق Transcervical؟** كسر عبر عنق الفخذ.

**J. كسر الطبق الظنبوبي؟** كسر داخل مفصلي للقسم الداني من الظنبوب [الهضبة الظنبوبية هو النهاية الدانية المتسعة].

K. أذية **Monteggia**؟ كسر الثلث القريب لعظم الزند مع خلع رأس الكعبرة (وهو كسر خلعي). تسمى أذية مونتيغا وليس كسر مونتيغا لترافق الكسر مع الخلع فيها.

L. أذية **Galeazzi**؟ كسر عظم الكعبرة عند اتصال الثلث المتوسط بالثلث البعيد بالترافق مع تمزق المفصل الزندي الكعبري البعيد (خلع رأس الزند).

M. **كسر الطبق الظنبوبي**؟ كسر القسم الداني من الظنبوب.

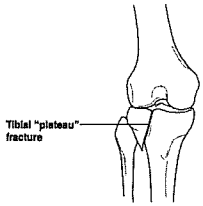


N. **كسر مدير الدفة**؟ كسر القسم البعيد للظنبوب.

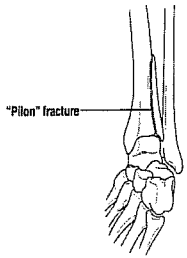


O. **كسر Pott**؟ كسر شظوي (عظم الشظية) بعيد.

P. **داء Pott**؟ تدرن في العمود الفقري (سل الفقرات).

**3. ما هي الحالات الإسعافية العظمية الأساسية؟**

A. الكسور المفتوحة، الخلوع المغلقة والمفتوحة.

B. الرضوض المترافقة بالأذيات الوعائية (مثل، خلع الركبة).

C. متلازمة الحجرات (متلازمة الجوبة).

D. الرضوض المترافق بأذيات عصبيَّة، خاصةً أذية العمود الفقري.

E. تقييمات العظام والمفاصل الحادة بمعنى آخر عندما يستطب الرشف.

**4. ما هو الخطر الأساسي عند التعامل مع كسور مفتوحة؟**

الخمج.



**5. أي كسر يترافق مع أعلى نسبة وفيات؟**

كسر الحوض (حتى 50٪ مع كسور الحوض المفتوحة) بسبب حدوث الصدمة النزفية والألميّة.

**6. ما هي العوامل التي تحدد إنذار الأذية الرضيَّة؟**

A. **العمر**: يشير لنقاط ضعف في الجهاز الهيكلي العضلي:

- طفل: أذية صفائح النمو.
- مسن: العظم الكردوسي على أرضيّة الترقق العظمي.

B. نوع القوة الراضّة.

C. شدة القوة الراضة.

**7. ما هي استطبابات الرد المفتوح؟**

NO CAST (لا تستخدم جبيرة):

A. عدم الالتحام (Nonunion).

B. الكسر المفتوح (Open) من الدرجة (B III).

C. تأذي التروية الدموية (Compromise).

D. شذوذ تراصف السطوح المفصلية (Articular).

E. كسور الدرجة III و IV حسب تصنيف (Salter-Harris).

F. مرضى الرضوض (Trauma) الذين يحتاجون التحريك الباكر.

**8. ما هو تصنيف كابلان للكسور المفتوحة؟**

يؤخذ بعين الاعتبار قياس الجرح ويرمز له بالرقم الروماني I،II،III،IV ودرجة أذية الأنسجة الرخوة المحيطة بمنطقة الكسر ويرمز لها بالحرف اللاتيني A،B، C .

**النمط I**: قياس الجرح أقل من 1 سم.

**النمط II**: قياس الجرح من 2-9 سم.

**النمط III**: قياس الجرح أكثر من 10 سم.

A. أذية طفيفة للأنسجة الرخوة (جرح قاطع).

B. أذية متوسطة للأنسجة الرخوة (جرح متهتك، مشرشر).

C. أذية هرسية للنسج الرخوة (ضياع مادي مع أذية وعائية وعصبية).

**9. ما هي المعالجة البدئية لكسر مفتوح؟**

A. صادات وقائية وريدية لتغطية إيجابيات الغرام ± اللاهوائيات: معالجة ثلاثية (سيفالوسبورين + أمينوغليكوزيد + ميترونيدازول).

B. التضير الجراحي (استئصال الأنسجة المتموتة والملوثة والأجسام الأجنبية).

C. مصل مضاد الكزاز.

D. غسل الجرح في فترة أقل من 6 ساعات على الحادث بمحلول مطهر تحت ضغط عالي.

E. الرد المفتوح للكسر والتثبيت (تثبيت خارجي مثلاً).

**10. ما هو السبب الأكثر شيوعاً للكسور «المرضية» عند البالغين؟**

ترقق العظام.

## متلازمة الحجرات (متلازمة الجوبة)
## COMPARTMENT SYNDROME

**1. ما هي متلازمة الحجرات الحادة؟**

ارتفاع الضغط ضمن الحجرات السفاقية بسبب النزف أو الوذمة مما يؤدي إلى حدوث نتخر إقفاري (بنقص التروية).

**2. كيف يتم التشخيص؟**

سريرياً من خلال أعراض 6Ps (انظر لاحقاً) كما أن قياس الضغوط ضمن الحجرات مفيد أيضاً (خاصةً عند المرضى غير المستجيبين). خزع اللفافة مستطب بشكل واضح إذا كان الضغط داخل الحجرة > 40 ملم زئبقي [إن المنطقة الرمادية (الحدية) هي 30-40 ملم زئبقي].

**3. ما هي الأسباب؟**

A. النزف التالي للكسور أو أي إصابة رضية أخرى.

B. تطور الوذمة بعد الرضوض.

**4. ما هي الأسباب الشائعة لمتلازمة الحجرات في الذراع؟**

كسور الكعبرة أو الزند، أذية الهرس.

**5. ما هو تقفع Volkmann في الطرف العلوي؟**

تقفع مثنيات الساعد نتيجة استبدال النسيج العضلي الميت بنسيج ليفي. وسببه الإقفار الوعائي مهما كان سببه إذا كان جزئياً واستمر لفترة طويلة أو كاملاً لمدة أقل من 6 ساعات.

**6. ما هو المكان الأكثر شيوعاً لحدوث متلازمة الحجرات؟**

الربلة (أربع حجرات: أمامية، جانبية، خلفية عميقة، خلفية سطحية).

**7. ما هي الحالات المرضية التي يجب أن تلفت النظر بشكل فوري إلى حدوث متلازمة الحجرات؟**

**A**. كسور عظمي الساعد عند الأطفال.

**B**. كسور جسم الظنبوب القريبة والمتوسطة.

**C**. الحروق الكهربائية في الساق والساعد.

**D**. التمزق الشرياني أو الوريدي في الساق والساعد.

**ملاحظة:** كسور فوق اللقمتين تؤدي إلى حدوث متلازمة فولكمان.

**8. ما هي أعراض متلازمة الحجرات؟**

**6Ps**: ألم pain، مذل paresis، شلل palsy، شحوب pallor، غياب النبض pulseless، ارتفاع الضغط أو التوتر pressure.

**9. ما هي علامات متلازمة الحجرات؟**

ألم بالحركة المنفعلة (غير متناسب مع الأذية)، زرقة أو شحوب، نقص الحس (تناقص الحس، تناقص التمييز بين نقطتين)، صلابة الحجرة، ضعف النبض أو غيابه.

**10. هل يمكن أن يكون لدى المريض متلازمة الحجرات إذا كان بالإمكان جس النبض البعيد لديه أو تحريه بالدوبلر؟**

نعم (في المراحل الباكرة).

**11. ما هي الاختلاطات المحتملة لمتلازمة الحجرات؟**

تنخر عضلي، تأذي الأعصاب، تقفعات، بيلة الخضاب العضلي.

**12. ما هي المعالجة البدئية لمريض عظمي تطورت لديه متلازمة الحجرات؟**

فتح مصراع وتجزئة الأسطوانة الجبسية، إزالة الألبسة أو الضمادات الضاغطة، وضع الطرف بمستوى القلب.

**ملاحظة:** يجب تفريق متلازمة الحجرات عن متلازمة الأسطوانة المصمتة الناجمة عن انضغاط الطرف بالجهاز الجبسي الدائري أو برباط ضاغط حيث يؤدي تطور الوذمة وعدم وجود حيّز لامتدادها تحت الجبيس الضاغط والرباط إلى حدوث الإقفار الوعائي.

**13. ما هي المعالجة الحاسمة لمتلازمة الحجرات؟**

بضع اللفافة خلال 4 ساعات (6-8 ساعات كحد أقصى) ما أمكن ذلك.

## التهاب المفصل ARTHRITIS

**1. ما هو التهاب المفصل الإنتاني؟**

التهاب يصيب المفصل يبدأ كالتهاب في الغشاء الزليلي وينتهي بتخرب الغضروف المفصلي وقسط المفصل إذا ترك دون معالجة.

**2. ما هي الميكروبات المسببة لالتهاب المفصل الإنتاني؟**

كما في ذات العظم والنقي، باستثناء أن المكورات البنية هي عامل شائع عند البالغين (هناك أسباب جرثومية وفيروسية وفطرية).

**3. ما هي موجودات الفحص السريري في التهاب المفصل الإنتاني؟**

ألم وتورم وحرارة في المفصل، تحدد الحركة، إضافة إلى الأعراض الإنتانية العامة.

**4. ما هي خطوات تشخيص التهاب المفصل الإنتاني؟**

الرشف بالإبرة (البحث عن القيح؛ زرع وتلوين غرام)، تصوير شعاعي، زروع دموية، ESR، CRP.

**5. ما هي معالجة التهاب المفصل الإنتاني؟**

تخفيف الضغط في المفصل بواسطة الرشف بالإبرة، وضع الجبائر وإراحة الطرف المصاب والصادات وريدياً؛ (مفاصل الورك والكتف والعمود الفقري يجب أن تفتح جراحياً وتتضّر وتفجّر في حال وجود قيح سميك).

**6. ما هي التهابات المفاصل التي تصنف على أنها تنكسية؟**

الفصال العظمي ويكون إما بدئياً (مجهول السبب) أو ثانوياً، مثل التهاب المفصل التنكسي التالي للرض، التهاب المفصل التنكسي التالي للنقرس، التالي للرثواني.

**7. ما هي العلامات التي تميز الفصال العظمي في المفاصل الصغيرة؟**

A. عقد Heberden/ عقد Bouchard.

B. الحركة الخشنة.

**8. ما هي عقد بوشارد؟**

تضخم المفاصل بين السلاميات القريبة نتيجة النمو الغضروفي/ العظمي (زوائد هامشية).

**9. ما هي عقد هيبردن؟**

تضخم المفاصل بين السلاميات البعيدة نتيجة النمو الغضروفي/العظمي.

**10. ما هو التهاب المفصل التنكسي التالي للرض؟**

عادةً يشمل مفصل واحد بعد تعرضه لرض سابق (كسر، خلع، عدم ثبات).

**11. ما هي خيارات معالجة التهاب المفصل التنكسي؟**

A. NSAIDs لمعالجة الهجمات الحادة، وليس كعلاج طويل الأمد.

B. الحقن الموضعي للستيروئيدات القشرية.

C. الجراحة.

**12. ما هي مميزات التهاب المفاصل الرثواني؟**

هو التهاب مفاصل عديد مزمن مترقي مخرِّب يأتي على شكل هجمات يصيب المفاصل الصغيرة أولاً وهو أحد أمراض المناعة الذاتية وله تظاهرات جهازية عديدة. يصيب النساء أكثر من الرجال.

**13. ما هي السَبَل؟**

نضحة التهابية تغطي الخلايا الزليلية في المفصل.

**14. ما هي الموجودات الكلاسيكية في اليد في التهاب المفاصل الرثواني؟**

A. المعصم: انحراف كعبري.

B. الأصابع: انحراف زندي.

C. تشوّه اليد بشكل عنق الإوزة.

**15. ما هي خيارات المعالجة الجراحية لأمراض العظام والمفاصل؟**

A. تحريك المفصل تحت التخدير العام.

B. تحرير المفصل الجراحي.

C. رأب المفصل.

D. إيثاق المفصل.

E. قطع العظم التصحيحي.

**16. ما هو الفرق الأساسي بين النقرس والنقرس الكاذب؟**

A. النقرس: ينجم عن ترسب البولات، وهي بلورات إبرية الشكل سلبية الكسر للضوء.

B. النقرس الكاذب: ينجم عن بيروفوسفات الكالسيوم، وهي بلورات مربعة الشكل إيجابية الكسر للضوء.

**17. ما هو مفصل Charcot؟**

مفصل التهابي تنكسي ناجم عن اعتلال عصبي محيطي.

## أذيات واختلاطات رضية متفرقة
## MISCELLANEOUS TRAUMA INJURIES AND COMPLICATIONS

**1. اذكر الاختبارات الحركية والحسية لتقييم الأعصاب المحيطية التالية:**

A. **الكعبري؟** حركياً: بسط المعصم وتبعيد إبهام اليد؛ حسياً: بين الإبهام والسبابة (المنطقة الحسيَّة المستقلة).

B. **الزندي؟** حركياً: تبعيد الخنصر، حسياً: الخنصر - الجلد فوق الجزء البعيد من عظم الزند (المنطقة الحسية المستقلة هي: السلامية الأخيرة للخنصر).

C. **الناصف؟** حركياً: مقابلة الإبهام أو القرص بالإبهام، حسياً: السبابة - الجلد فوق الجزء البعيد من الكعبرة (المنطقة الحسية المستقلة هي رأس السبّابة).

D. **الإبطي؟** حركياً: تبعيد الذراع، حسياً: رقعة الدالية على الوجه الوحشي لأعلى الذراع.

E. **العضلي الجلدي؟** حركياً: عطف المرفق (العضلة ذات الرأسين)، حسياً: الوجه الوحشي للساعد.

**2. كيف تعالج أذية عصب محيطي؟**

مثار جدل، على الرغم من إمكانية إصلاح التمزقات النظيفة بشكل بدئي (الخياطة البدئية للعصب في الأذيات غير الملوثة وفي الوقت الحاضر أصبح بالإمكان إجراء الخياطة المجهرية) إلا أن تدبير معظم الأذيات يكون بالمتابعة والمراقبة لمدة 6-8 أسابيع (بالـ EMG).



**3. أي كسر يترافق مع كسر عظم العقب؟**

كسر العمود القطني (عادةً نتيجة سقوط). وتسمى هذه الكسور بكسور المظليين.

**4. اذكر أسماء أعصاب الضفيرة العضدية؟**

الإبطي، الناصف، الكعبري، الزندي، العضلي الجلدي.

**5. ما هي استطبابات الاستقصاء الجراحي لأذية عصب محيطي؟**

**A.** غياب وظيفة العصب بعد رد الكسر.

**B.** لا يوجد علامات على تخطيط العضلات EMG تدل على تجدد العصب بعد 8 أسابيع (طعم عصبي).

## متفرقات MISCELLANEOUS

**1. عرّف المصطلحات التالية:**

**A.** تقفع **Dupuytren**؟ تسمك وتقفع اللفافة الراحية؛ يزداد معدل الحدوث مع العمر.

**B.** مفصل **Charcot**؟ التهاب مفصل ناجم عن اعتلال عصبي محيطي.

**C.** مرفق التنس؟ التهاب وتري في لقيمة العضد الوحشية (يشاهد كلاسيكياً عند لاعبي التنس).

**D.** أبخس الملعب **Turf toe**؟ فرط بسط إبهام القدم (تمزق وتر مثنيات الإبهام القصيرة)؛ يشاهد عادةً عند لاعبي كرة القدم.

**E.** جبائر حرف الظنبوب **Shin splints**؟ ارتفاع الضغط في الحجرة الأمامية محرض بالجهد (متلازمة حجرات)؛ يشاهد عند العدائين.

F. مهماز عقب القدم؟ التهاب اللفافة الأخمصية مع نمو عظمي شاذ على حساب اللفافة الأخمصية. يشاهد كلاسيكياً عند العدائين ومحبي المشي ويسمى بكعب الشرطي.

G. داء Kienbock؟ التنخر اللا وعائي للعظم الهلالي في الرسغ.

**2. ما هو التهاب العضلات الرضي المكلس؟**

توضع شاذ لتكلس ضمن عضلة بعد رض كليل وتكدم العضلات العميقة (سليم) وحيد ناجم عن تكلس الورم الدموي التالي للنزف ضمن العضلة.

**3. كيف يقوم منشار الجبيرة بقطع الجبيرة لكنه لا يقطع الجلد الذي تحتها؟**

هو منشار تذبذبي (صممه الدكتور هومر سترايكر عام 1947) حيث يتحرك جيئة وذهاباً قاطعاً أي شيء صلب بينما يُحرك الجلد جيئة وذهاباً دون أن يؤذيه.

**4. ما هو الاختلاط الناجم عن نقص التروية المديد للطرف السفلي بسبب ارتفاع الضغط ضمن الحجرات السفاقية والذي يجب أن يعالج بشكل إسعافي؟**

متلازمة الحجرات (الجوية).

**5. ما هي معالجة هذه الحالة؟**

بضع اللفافة (أربع حجرات تحت الركبة).

**6. ما هي الأذيات العظمية الأكثر إسعافية؟**

A. خلع الورك الرضّي: يجب رده بشكل فوري.

B. الكسور الحوضية النازفة بشدة (تثبيت خارجي).

**7. ما هي وظيفة الأوتار؟ وما هو التهاب الوتر Tendinitis؟**

تربط الأوتار العضلات إلى العظام وتنقل قوة العضلة عبر المفاصل، وتكون الأوتار مغطاة غالباً بغمد (مكون من الغشاء الزليلي ونسيج ضام) يدعى غمد الوتر Tenosynovium. إن التهاب الوتر هو مصطلح عام يصف الاضطرابات التي تصيب غمد الوتر وله أسباب عديدة (جرثومية، رضية).

**8. كيف يتم تفريق اضطرابات الأوتار عن مشاكل المفصل؟**

يحدث الألم في اضطرابات الأوتار مع حركة المفصل التي تتطلب تقلصاً عضلياً أو يحدث عندما يتمطط الوتر بشكل منفعل إلى الحد الأقصى من مجال حركته، أما الحركة المنفعلة للمفصل فلا تحدث أي ألم ويزداد الألم بممانعة الحركة التي يؤديها الوتر.



**9. ما هي الموجودات في أذية الأربطة؟**

تعتمد الموجودات على درجة الأذية. حيث نجد إيلاماً فوق الرباط، كما يؤدي شد (تمطط) الرباط إلى الألم. إن التمزق الهام في الرباط يؤدي إلى اضطراب حركة المفصل وفجوة gapping عند شدّ وتمطيط الرباط. وقد تشاهد الكدمات فوق مكان الأذية.

## أسئلة متعددة الخيارات

**1. أي التعابير التالية هو أفضل وصف سريري للأذية الجزئية في الرباط المفصلي؟**

A. الخلع.

B. الوثي أو التمطط.

C. التمزق الجزئي للرباط.

D. التمزق التام للرباط.

**الجواب: C.**

■ **التعليق:** الخلع يرافقه تمزق تام في الجهاز المحفظي – الرباطي أما الوثي فهو عبارة عن تمزق مجهري لا عياني في الرباط دون أن يفقد الرباط المصاب استمراريته. بينما يكون تفرق الاتصال عيانياً في الرباط المصاب بالتمزق إما بشكل جزئي (تمزق جزئي) أو بشكل كامل (تمزق تام).

**2. راجع العيادة العظميَّة رجل عمره 55 سنة لديه سكري من النمط الأول بقصة ألم وتورم في مفصل الركبة الأيمن منذ 24 ساعة، وقد بلغت حرارة جسمه 38.1 °C، كما حصل لديه تحدّد حركة مؤلم في الركبة مع عدم القدرة على الاستناد على الطرف المصاب، وقد أظهر بزل المفصل عنده بزالة عكرة زائدة اللزوجة، وتعداد البيض بلغ 7800 على حساب عديدات النوى (بنسبة 98٪) وقد أظهر تلوين غرام وجود خلايا دم بيضاء (3+) دون التمكن من كشف أية عضويات حية من أي نوع. أخذت عينة من البزالة للزرع الجرثومي ولم تظهر النتائج بعد. مع أي تشخيص من الآتي تتماشى هذه الصورة السريرية والمخبرية؟**

A. التهاب مفاصل رثواني.

B. اعتلال مفصل عصبي سكري المنشأ.

C. التهاب مفصل ركبة تنكسي (فصال عظمي).

D. التهاب مفصل ركبة نقرسي.

E. التهاب مفصل ركبة خمجي.

الجواب: E.

■ **التعليق:** يستطب تحليل السائل الزلالي في جميع حالات الانصباب المفصلي ويكتسب هذا الأمر أهمية سريرية كبيرة عند الشك بخمج المفصل. في حالات التهاب المفصل الخمجي يرتفع تعداد الكريات البيض في البزالة المفصلية ويصل أرقاماً عالية تختلف حسب مرحلة تطور الخمج (50,000 أو أكثر). ويكون هذا الارتفاع في الكريات البيض على حساب عديدات النوى، مع ملاحظة أن هذا الارتفاع في الكريات البيض يكون أقل عند المرضى مضعفي المناعية بما فيهم مرضى السكري والمرضى المعالجين بالستيروئيدات القشرية.

يمكن مشاهدة صيغة للكريات البيض تسيطر فيها عديدات النوى في حالات أخرى غير التهاب المفصل الخمجي مثل التهاب المفاصل نظير الرثوي (الرثواني) والنقرسي وهنا يكون لتلوين غرام أهمية في تفريق التهاب المفصل الخمجي عن بقية أنواع الالتهابات المفصلية علماً بأن تلوين غرام يكون إيجابياً فقط في حوالي ثلث حالات التهاب المفصل الخمجي.

يتصف اعتلال المفصل العصبي بحدوث تخريب كبير في المفصل المصاب مع غياب الألم إضافة إلى وجود قصة عصبيَّة.

في التهاب المفصل التنكسي (الفصال العظمي) يكون سير الحالة مزمناً ومترقياً ونادراً ما يترافق بالانصباب المفصلي في المراحل الأولى منه.

يمكن لالتهاب المفصل النقرسي أن يقلّد الصورة السريرية لالتهاب المفصل الخمجي إلا أن الفحص المخبري يظهر ارتفاع مستوى حمض البول في الدم وتعداداً عاماً طبيعياً للكريات البيض، مع إمكانية كشف بللورات حمض البول في البزالة المفصليَّة (اليورات).

تكون الصورة السريرية لالتهاب المفاصل نظير الرثوي (الرثواني) ذات سير مزمن مع ميل لإصابة المفاصل الصغيرة لليد والقدم

خاصة ووجود تشوهات نموذجية خاصة في اليد (يد بشكل عنق الأوزة) وفي الفك (فك العصفور)، كما أن الفحوصات المخبرية تظهر ارتفاع نسبة الغلوبولين واضطراب النسبة (A/G) مع إيجابية العامل الرثياني (RF) في حوالي 70% من الحالات.

**3. عند تثبيت كسر عظم أنبوبي طويل بوسائط التثبيت الداخلي (صفائح وبراغي):**

**A**. نتجنب إمكانية حدوث الإنتان في بؤرة الكسر.

**B**. نتجنب إمكانية تأخر اندمال الكسر وتشكل المفاصل الموهمة.

**C**. نحقق ثباتاً أفضل لشدف الكسر مما يوفر ظروفاً مناسبة للاندمال.

**D**. نتفادى أية أذية محتملة للسمحاق.

**E**. نلغي إمكانية أذية التروية الدموية في منطقة الكسر.

**الجواب: C.**

■ **التعليق:** إن استخدام الصفائح والبراغي المعدنية في تثبيت كسور العظام الأنبوبية الطويلة يحقّق الثبات الضروري لالتئام شدف الكسر بعد ردّها، إلا أن الرض الجراحي الذي تتعرض له منطقة الكسر عند تركيب هذه الوسائط يؤدي إلى تسليخ السمحاق على مساحة واسعة ويؤذي بدرجة أو بأخرى التروية الدموية في منطقة الكسر مما ينعكس سلباً على عملية الاندمال كما أن وجود الجسم المعدني الغريب إضافة إلى الرض الجراحي يساعد على إمكانية حدوث الإنتان بعد العمل الجراحي. وهذه الأمور مجتمعة أو منفردة يمكن أن تقود إلى تأخر عملية الاندمال أو عدم حدوثها.

**4. تتواجد النهايات العصبيّة الحسية الناقلة للألم في جميع الأنسجة التالية ما عدا:**

**A**. الشريان.

**B**. العظم.

**C**. العضلات.

D. المحفظة المفصلية.

E. السمحاق.

الجواب: B.

■ **التعليق:** أغلب أنسجة الجسم معصبّة حسيّاً وبالتالي يمكن أن نشعر بالألم عند إثارة النهايات العصبيَّة الناقلة لإحساس الألم في تلك الأنسجة وهناك أنسجة غير معصَّبة حسيّاً مثل العظم والغضاريف المفصليَّة والمخاطية الهضميَّة.



**5. كل ما يلي يمكن أن يسبب التشنج العضلي ما عدا:**

A. القلاء.

B. الأذية العضلية المباشرة.

C. فرط كلس الدم.

D. تخريش الأعصاب العضلية.

E. ذيفان الكزاز.

الجواب: C.

■ **التعليق:** إن نقص كلس الدم وليس فرط كلس الدم يمكن أن يكون مسؤولاً عن تشنج العضلات.

**6. كل ما يلي هي أمثلة على الألم المحوّل (الرجيع) ما عدا:**

A. ألم الركبة المرافق لكسر عنق الفخذ.

B. الألم الحاصل عند بسط الرسغ والأصابع عند مصاب بكسر فوق لقمتي العضد.

C. الألم المنتشر على الوجه الخلفي للفخذ المرافق لفتق النواة اللبيَّة.

D. الألم حول مفصل الكتف المرافق لآفات العمود الفقري الرقبي.

E. ألم الكتف المرافق لالتهاب المرارة.

الجواب: B.

■ **التعليق:** يحدث الألم المحوّل (الرجيع) في منطقة بعيدة عن منطقة التخريش العصبي أي بعيداً عن منطقة الإصابة، ويمكن تعليل حدوث الألم المحوَّل باشتراك منطقتين إحداهما هي منطقة

الإصابة بالتعصيب الحسي أي تأخذ تعصيبها الحسي من نفس العصب وبالتالي فإن إثارة أو تخريش العصب في أي منطقة منه يمكن أن يؤدي إلى ظهور الألم في منطقة بعيدة تقع ضمن الخارطة الحسيّة لهذا العصب، بسبب الإدراك القشري الخاطئ لموقع الألم. إن حدوث الألم لدى مصاب بكسر فوق لقمتي العضد عند بسط الرسغ والأصابع يكون ناجماً إمّا عن تحريك شدف الكسر أثناء تقلص العضلات الباسطة للرسغ أو عن زيادة تمطيط العضلات القابضة للأصابع والتي قد تكون متأثرة بالإقفار الوعائي الناجم عن بعض أنماط كسور فوق لقمتي العضد المتبدلة وخاصة من النوع الباسط (متلازمة فولكمان).

**7. تتضمن العبارات الصحيحة حول داء باجيت في العظم (التهاب العظم المشوه) مايلي:**

**A**. يصيب عادة عظم واحد فقط.

**B**. تحدث استحالات غرنية (خبيثة) عند 10 بالمئة من المرضى.

**C**. يسبب عادة ارتفاع مستويات الفوسفاتاز القلوية في المصل.

**D**. يسبب عادة ارتفاع مستويات كلس المصل.

**E**. يمكن أن يعالج بفعالية بهرمون الدريقات.

**الجواب: B، C.**

■ **التعليق:** يتميز داء باجيت في العظم (التهاب العظم المشوه) بتسارع تقلّب (turnover) العظم مجهول السبب. تبدأ الحالة وصفياً في عظم واحد عادة الظنبوب أو الجمجمة، ولكن في 75% من الحالات تتطور إلى شكل متعدد العظام. تتصف تغيرات العظم بالنعومة والتثخن والتشوه ولاحقاً بالتعظم. تكون مستويات كلس وفوسفور المصل سوية عادة عند المرضى المصابين، لكن مستويات الفوسفاتاز القلوية تكون مرتفعة غالباً جداً. يوجد عند عشرة بالمئة من المرضى المصابين تغيرات غرنية خبيثة بشدة تحمل إنذاراً سيئاً جداً. ينقص الكالسيتونين بشكل واضح تقلّب العظم وهو فعال في علاج ألم داء باجيت. لا يعرف شفاء لهذه الحالة حالياً.

**علاج الإنتان بعد التثبيت الداخلي للكسور (إجابة واحدة صحيحة):**

إعطاء صادات وريدية وبجرعات كبيرة.

تفجير الخراج إن وجد وترك الجرح مفتوح حتى يصبح نظيفاً.

وضع أجهزة إرواء بالإضافة إلى التفجير تحت الضغط العملبي.

نزع مواد الاستجدال فوراً دون تأخير وترك الكسر بدون تثبيت حتى زوال الالتهاب.

الاستعاضة عن مواد الاستجدال بعد نزعها بأجهزة تثبيت خارجي للكسر.

الجواب: D.

التعليق: إن نزع مواد الاستجدال فوراً هو أمر موصى به ولكن عدم ترك الكسر دون تثبيت.

**مبادئ معالجة الكسور (إجابة واحدة صحيحة):**

يقبل التزوي أقل من 15 درجة عند الأطفال ولا يقبل الدوران.

التزوي في الساق مقبول أكثر من العضد.

الاندمال بفرط البسط لكسور فوق اللقمتين يحدد حركة البسط.

التزوي الأمامي أسوأ من الجانبي في كسور الفخذ.

الجواب: A.

**العلامات السريرية المؤكدة على وجود كسر (إجابة واحدة صحيحة):**

الفرقعة العظمية.

الحركة غير الطبيعية.

تشوه محور الطرف.

التورم الموضعي.

الجواب: D.

**3. ما هو خلع الورك الولادي (أو خلل التنسج الولادي)؟**

مشعر بوجود عدم الثباتية في الورك عند حديثي الولادة. إما الورك مخلوع أو قابل للخلع، وهو اضطراب في علاقة التناسب بين السطوح المفصلية المشكلة للورك، (ورك غير مخلوع ولكن قابل للخلع عند الوليد وحتى الخلع التام أو غير القابل للرد عند الأطفال البالغين). تصاب الإناث أكثر من الذكور بمعدل 1/7. ويصاب الورك الأيسر أكثر من الأيمن والإصابة المزدوجة تكون في خمس الحالات، وهو نادر جداً عند السود.

**4. ما هي وبائيات خلع الورك الولادي؟**

**A**. الإناث > الذكور، المولود الأول، المجيء المقعدي.

**B**. 1000/1 مولود.

**C**. 10٪ من الحالات ثنائية الجانب.

**5. ما هي الأسباب والآليات الإمراضية في خلع الورك الولادي؟**

**A**. عوامل جينية: فهو مرض عائلي يكثر في شرق حوض البحر الأبيض المتوسط.

**B**. عوامل هرمونية: المتهم هنا بشكل أساسي هو الريلاكسين ثم البروجسترون (الرحم يفرز الريلاكسين ويرتفع بسرعة في الأيام القليلة قبل الولادة، ويعود إلى مستواه الطبيعي بعد الولادة).

**C**. عوامل تتعلق بوضعية الجنين داخل الرحم: فهو يزداد معدل حدوثه مع المجيء المقعدي.

**D**. عوامل بعد الولادة: مثل طريقة لف المولود حديثاً بوضع بسط وتقريب الفخذين.

**6. كيف يتم وضع تشخيص خلع الورك الولادي؟**

**A**. مناورة Barlow، علامة Ortolani.

**B**. التأكيد الشعاعي مطلوب.

- الصورة السريرية في مرحلة الوليد الأهم هو الفحص السريري (اختبار بارلو أورتولاني) ويجب أن يفحص الورك المشكوك به بالأمواج فوق الصوتية لتأكيد وجود الخلع.

- الصورة السريرية بعمر متأخر فوق الـ 3 أشهر حتى سن بداية المشي: علامة تحديد تبعيد الورك، ويمكن مشاهدة قصر بالطرف المصاب مع عدم تناظر الطرفين (خلع وحيد الجانب) وملاحظة طية مغبنية. ممكن أن تبقى علامة بارلو أورتولاني إيجابية حتى عمر 6 أشهر.

- الصورة السريرية بعمر فوق السنة:

A. العجان العريض.

B. زيادة البزخ (القعس) القطني وهو معاوض لعدم الثبات الفخذي الحوضي.

C. مشية البطة المتهادية duck-like waddle، وتسمى أيضاً مشية البحار وتشاهد في الخلع ثنائي الجانب.

D. المشية الغاطسة أو مشية تراندلنبورغ trendelenburg gait وتشاهد في الخلع الأحادي الجانب.

E. قصر في الطرف السفلي.

F. علامة تراندلنبورغ: نلاحظ عند الوقوف على الطرف المصاب عدم القدرة على إجراء التبعيد وميلان الحوض للطرف غير المدعوم لإصابة الأليويات.

**7. ما هو الفحص الشعاعي؟**

عند الولادة وحتى 3 أشهر بالأمواج فوق الصوتية Ultrasound diagnosis: يعتبر التشخيص باستخدام الأمواج الصدوية الطريقة الأفضل لتشخيص عسرة تصنع الورك. بعمر فوق الـ 3 أشهر الصورة الشعاعية البسيطة هي الأفضل، حيث تظهر نويات رأس الفخذ بعمر 4-6 أشهر ويستخدم خط Perkins الشاقولي وخط Hilgenreiner الأفقي لتقسيم الصورة الشعاعية للورك إلى أربعة أرباع تساعد في تحديد مكان رأس الفخذ، حيث تتوضع بشكل طبيعي كتلة النهاية العلوية للفخذ في الربع السفلي الإنسي. وهناك خطوط مرجعية لتقييم حالة الجوف الحقي منها المشعر الحقي acetabular index زاوية C. يكون المشعر الحقي عند الوليد حوالي 30 أو أقل وأي زيادة في هذا القياس قد تكون علامة لعسرة تصنع الجوف الحقي.

**8. ما هو العلاج؟**

بعمر تحت الـ 3 أشهر: تسميك الحفاضات.

بعمر بين 3-6 أشهر: استعمال جهاز يافليك هارنز أو جهاز فون روزن للإبقاء على الورك بوضعية 90 درجة عطف و 45 درجة تبعيد.

بعمر 6-18 شهر: رد مغلق ووضع بنطال جبسي إذا كان الرد المغلق ممكن وإلا رد مفتوح وعمل جراحي مع بنطال جبسي لـ 3 أشهر.

بعمر بين 18 شهر و 4 سنوات: نحتاج إلى تمديد الطفل لمدة أسبوعين لإرخاء العضلات ثم رد مفتوح وبنطال جبسي. وغالباً نحتاج إلى خزوعات لعظم الحرقفة وتقصير الفخذ.

بعمر فوق الـ 4 سنوات حتى 8 سنوات: وحيد الجانب يحتاج رد مفتوح وخزوعات عظمية لكن الإنذار سيئ.

بعمر فوق الـ 8 سنوات:

- وحيد الجانب: يمكن أن يعالج بالرد المفتوح ولكن النتائج سيئة جداً.
- ثنائي الجانب: مضاد استطباب المداخلة الجراحية بهذا العمر.

**9. ما هي العمليات الجراحية:**

**A**. عملية الرد المفتوح.

**B**. عمليات على الجوف الحقي (بيمبيرتون – سالتر – خزع ثلاثي – كياري).

**C**. عمليات جراحية تجمع أكثر من نموذج.

**D**. عمليات على النهاية العلوية للفخذ تهدف إلى (تصحيح الانقلاب – زيادة الروح – تقصير).

**E**. في الأعمار المتقدمة تستطب عمليات تصنيع مفصل الورك.

## الجراحة العظمية عند الأطفال
## PEDIATRIC ORTHOPAEDICS

**1. ما هي الفروق الأساسية بين عظام الأطفال وعظام البالغين؟**

الأطفال: زيادة مرونة العظام وشفاء العظام (لهذا، تعالج العديد من الكسور بشكل مغلق، بينما تتطلب الكسور عند البالغين O.R.I.F.)، صفائح النمو هي مناطق ضعف.

**2. ما هي أنواع الكسور الخاصة فقط بالأطفال؟**

A. كسر الغصن النضير.

B. الكسر الحيدي.

C. الكسر عبر صفائح النمو.

## تصنيف سالتر
## SALTER CLASSIFICATION

2

**1. ماذا يصف؟**

الكسور عند الأطفال التي تشمل غضروف النمو.

**2. إلى أي خطر يشير؟**

احتمال توقف النمو.

**3. عرّف المصطلحات التالية:**

A. Salter I؟ عبر صفيحة النمو فقط.

B. Salter II؟ يشمل صفيحة النمو والكردوس.

C. Salter III؟ يشمل صفيحة النمو والمشاش.

D. Salter IV؟ يمتد من الكردوس عبر صفيحة النمو إلى المشاش.

E. Salter V؟ قوة محورية تهشّم صفيحة النمو.

**4. حدد الكسور التالية حسب درجة سالتر:**

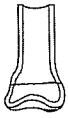

Salter V

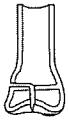

Salter III

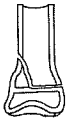

Salter II

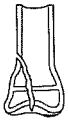

Salter IV

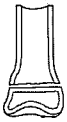

Salter I

**5. ما هي الكلمة الأوائلية التي تساعد على تذكر تصنيف سالتر؟**

**SALTR**

**A**. النمط I = (منفصلين) Separated.

**B**. النمط II = (فوق) Above.

**C**. النمط III = (تحت) Lower.

**D**. النمط IV = (عابر) Through.

**E**. النمط V = (مهشم) Ruined.

**6. ما هي الطريقة الرقمية البسيطة لحفظ تصنيف Salter-Harris؟**

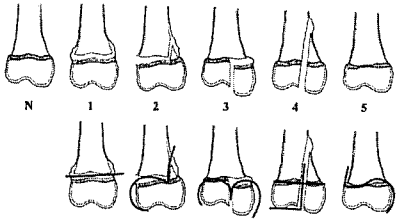


## انزلاق مشاش رأس الفخذ
## SLIPPED CAPITAL FEMORAL EPIPHYSEAL

**1. ما هو؟**

هو اضطراب يحدث فيه انزياح لمشاشة رأس الفخذ عن الميتافيز عبر صفيحة النمو، يحدث بعمر بين 14-16 سنة. يحدث عند الذكور أكثر من الإناث. وإذا حصل الانزلاق بأحد الطرفين فالطرف الآخر مؤهب لحدوث الانزلاق بنسبة 20%.

**2. ما هي الأسباب والإمراضيات؟**

أولاً: نظرية عدم التوازن الهرموني: انزلاق مشاش رأس الفخذ يحدث في منطقة فرط النمو من صفيحة النمو.

ثانياً: نظرية الرض يؤدي إلى انزلاق حاد في 30% من الحالات.

**3. ما هي المظاهر السريرية؟**

المريض غالباً يافع بعمر 14-16 سنة ذكر. عادة ذو وزن زائد مع بدانة يشكو من ألم بالورك أو بالفخذ أو الركبة. يذكر قصة رض

بشكل حاد أو مزمن يستمر الألم لفترة ثم يزول ولا يشعر به أثناء بزل جهد. يشكو المريض من عرج ثابت. ويشكو من ملاحظة أن طرفه السفلي يدور للخارج وأقصر من الطرف الثاني.

**4. ما هي موجودات الفحص السريري؟**

الطرف السفلي يدور للخارج. قصر بالطرف السفلي حوالي 1-2 سم. تحدد بالحركات: العطف والتبعيد والدوران الداخلي، العلامة المميزة هي: دوران الفخذ للخارج أثناء عطف الورك مع زيادة الدوران الخارجي.



**5. ما هي موجودات الفحص الشعاعي؟**

المراحل المبكرة جداً الصورة الشعاعية البسيطة طبيعية، في المراحل التالية تظهر علامة تري توان trethwan sign: نرسم خط على طول الحافة العلوية للعنق بالحالة الطبيعية يقطع الخط المرسوم المشاش في 20% في قسمه العلوي بينما في الانزلاق وحدوث التبدل لا يقطعها إنما يمر فوقها.

الصورة الجانبية: نقيس الزاوية بين الخط الذي يمر من محور العنق والخط الذي يمر من قاعدة المشاش، الزاوية يجب أن تكون أكبر من 87 درجة وأي درجة أقل من ذلك فهناك انزلاق.

**6. ما هو الهدف من العلاج؟**

**A**. المحافظة على على تروية المشاش.

**B**. تثبيت وإيثاق صفيحة النمو لمنع زيادة الانزلاق.

**C**. إصلاح أي تشوه متبقي نتيجة الانزلاق بمرحلة لاحقة.

**D**. استعادة حركات الورك بشكل كامل.

**E**. احتواء الرأس لمنع حدوث تنكس ثانوي.

**7. ما هي أهم الاختلاطات؟**

**A**. نخرة جافة برأس الفخذ.

**B**. انحلال الغضروف المغطي لرأس الفخذ بسبب نقص التروية.

**C**. ورك روحاء.

**D**. قصر الطرف.

## داء بيرتس PERTHES DISEASE

**1. ما هو؟**

هو اضطراب مؤلم برأس الفخذ يحدث بالطفولة يتميز بحدوث نخرة جافة برأس الفخذ نتيجة تموت لا وعائي (لمركز التعظم في مشاش رأس الفخذ مع اضطراب التعظم داخل الغضروف).

يحدث غالباً بعمر يتراوح بين 4-8 سنوات، وتزداد خطورته كلما تقدم بالعمر، الذكور أكثر إصابة من النساء بنسبة 4: 1، ثنائي الجانب في 10-15% من الحالات، له علاقة بالوراثة، نسبة حدوثه بالبلدان النامية أكثر من البلدان المتطورة.

**2. ما هي الآلية الإمراضية؟**

السبب الرئيسي لداء بيرتس غير معروف لكن الملاحظ بشكل أساسي دائماً هو وجود نقص تروية برأس الفخذ.

**يمر داء بيرتس بثلاث مراحل:**

**أولاً: مرحلة نقص التروية وتموت رأس الفخذ:**

تحدث في هذه المرحلة تموت لكل أو لبعض نويات رأس الفخذ حيث تبدو هذه النويات موجودة على الصورة الشعاعية ولكن تتوقف عن النمو والكبر وهنا في هذه المرحلة يبقى الغضروف المغطي لرأس الفخذ حياً بسبب أن ترويته تأتي من السائل الزليل. في مرحلة النخر نلاحظ أن المشاشة أصغر من الطبيعي لتوقفها عن النمو، وظهور علامة الهلال تحت سطح الغضروف المفصلي نتيجة حدوث كسر مرضي في المنطقة المتنخرة، اتساع بالعنق وتشوه في المشاش، وقد نلاحظ Gage sign: حيث تشاهد منطقة شفافة ناقصة الكثافة في الحافة الوحشية العلوية للمشاش بشكل 7 أو بشكل الكرة.

**ثانياً: مرحلة إعادة التروية والإصلاح:**

خلال أسبوع أو أيام من حدوث التموت العظمي، يستبدل العظم المتموت بنسيج حبيبي، يمكن أن يتكلس، ثم تحدث إعادة تروية للنسيج الجديد وإعادة قولبة له ويظهر على الأشعة زيادة في الكثافة.

**ثالثاً: مرحلة صقل الرأس الجديد:**

يأخذ الرأس شكله النهائي وتعود الكثافة الشعاعية للطبيعي.

**يصنف داء برتس حسب العالم كاتيرال إلى أربعة درجات وذلك حسب مساحة الاحتشاء في الرأس:**

**A**. تنخر في 30-50% من رأس الفخذ دون حدوث وهط بالرأس، أو حدوث تغير بالكردوس.

**B**. تنخر أكثر من 50% من رأس الفخذ مع حدوث تشظي ووجود وهط بالرأس.

**C**. تنخر معظم رأس الفخذ، حدوث وهط بالرأس، وحدوث تغيرات بالكردوس هامة.

**D**. تنخر كامل رأس الفخذ، حدوث وهط كامل بالرأس، وحدوث تغيرات شديدة بالكردوس.

**3. ما هي المظاهر السريرية؟**

المريض غالباً طفل ذكر بعمر 4-8 سنوات. يشكو من ألم وعرج منذ عدة أسابيع بشكل متواصل أو متقطع. الطفل يبدو بصحة جيدة.

- **بالفحص:**

التأمل: الورك طبيعي مع ضمور عضلي خفيف.

الحركات: جميع الحركات مؤلمة ومحددة بشكل خفيف ما عدا الدوران الداخلي وتبعيد الورك أثناء العطف تكون محددة بشكل كبير وهو أول علامة، إيجابية علامة ترندلنبورغ. التشخيص بالمراحل المبكرة سريري فقط، والأشعة غالباً طبيعية.

- **بالمراحل المبكرة:**

الصورة الشعاعية البسيطة طبيعية، قد نلاحظ زيادة المسافة المفصلية، عدم تناظر بنمو النويات العظمية لرأس الفخذ.

الومضان: يلاحظ منطقة من انعدام التثبيت غالباً بالمنطقة الوحشية لرأس الفخذ.

- **بمرحلة تالية:**

الأعراض المزمنة حيث يشكو المريض من:

- ألم في المغبن وينتشر إلى الركبة.

- التيبس الصباحي وبعد الراحة.
- العرج بعد الجهد وعدم إمكانية السير لمسافة طويلة.

**4. ما هو الإنذار؟**

هناك عدة عوامل تدخل في تحديد الإنذار:

**A**. العمر: هو أهم عامل في تحديد الإنذار وكقاعدة عامة بدء المرض بعمر أقل من 6 سنوات فالإنذار جيد. وكلما تقدم بالعمر يسوء الإنذار.

**B**. الجنس: الإنذار أسوأ لدى الإناث.

**C**. الصورة الشعاعية: حسب كاتيرال كلما تقدمت المرحلة ساء الإنذار خاصة درجة 3 أو 4.

الرأس في خطر head at risk: هناك علامات على الصورة الشعاعية إذا وجدت فالرأس في خطر هي:

- عدم تغطية جيدة لرأس الفخذ من الجوف الحقي.
- تكلس في غضروف الرأس في القسم الوحشي.
- وجود علامة الكشم Gage sign.
- ارتشاف عظمي بكردوس الفخذ القريب مع حدوث تفاعل كردوسي شديد.
- خط مشاش أفقي تقريباً ناجم عن اضطراب في ميلان عنق الفخذ.

**5. ما هي الاختلاطات؟**

**A**. تشوه الرأس بسبب نقص التروية.

**B**. تسطح الرأس، وحدوث تحت خلع وحشي.

**C**. حدوث روح في الورك نتيجة نقصان الزاوية بين العنق والجسم.

**6. ما هو العلاج؟**

المرحلة الحادة "ورك متهيج مؤلم"، فالعلاج راحة بالسرير مع تمديد جلدي للطرف المصاب لمدة ثلاثة أسابيع أو حتى زوال الألم نبدأ بعدها بالمعالجة الفيزيائية لاستعادة مدى الحركة للورك وخاصة تبعيد الورك. بعد زوال المرحلة الحادة نعيد تقييم المريض بالفحص السريري والشعاعي لاتخاذ طريقة العلاج المناسبة وهي:

إما استمرار العلاج المحافظ: بالراحة والمسكنات والمعالجة الفيزيائية أو وضع جهاز تبعيد للوركين، أو جراحي حسب مبدأ إعادة الاحتواء containment، وهو سلسلة من الإجراءات الهدف منها وضع رأس الفخذ بشكل كامل في الجوف الحقي حيث تكون تغطية رأس الفخذ بالجوف الحقي كاملة وذلك لمساعدة رأس الفخذ باستعادة شكله الطبيعي الكروي خلال مرحلة الإصلاح وإعادة القولبة ولمنع حدوث التشوه بالرأس.

2

إعادة الاحتواء يمكن الحصول عليه: إما بوضع جهاز تبعيد للوركين، أو بالعمل الجراحي على الفخذ (خزع ترويحي، أو على الحرقفة وعظام الحوض).

الخطوط الأساسية للعلاج: نأخذ بعين الاعتبار أثناء العلاج ما يلي:

1- تحديد مرحلة المرض. 2- الصورة الشعاعية. 3- عمر المريض الحقيقي والعظمي.

أولاً: الطفل بعمر أقل من 6 سنوات: بشكل عام الإنذار جيد والعلاج غالباً (محافظ تمديد جلدي ثم إعادة تأهيل).

ثانياً: الطفل بعمر بين 6 – 8 سنوات: هنا نقيم العمر العظمي بصورة شعاعية للمعصم:

A. العمر العظمي أقل أو يساوي 6 سنوات:

- إذا كانت مرحلة المرض درجة 1 أو 2 حسب كاتيرال العلاج محافظ.
- إذا كانت مرحلة المرض درجة 3 أو 4 حسب كاتيرال العلاج وضع جهاز تبعيد للوركين.

B. العمر العظمي أكثر من 6 سنوات:

- إذا كانت مرحلة المرض درجة 1 أو 2 حسب كاتيرال العلاج إما وضع جهاز تبعيد للوركين أو عمل جراحي.
- إذا كانت مرحلة المرض درجة 3 أو 4 حسب كاتيرال العلاج الجراحي والإنذار سيئ.

ثالثاً: الطفل بعمر 9 سنوات أو أكبر: العلاج النوعي هو جراحي بإعادة الاحتواء.

## متفرقات MISCELLANEOUS

**1. عرّف المصطلحات التالية:**

A. **داء Legg-Calvé-Perthes؟** (LCP): التهاب العظم والغضروف في مشاش الفخذ العليا. هو اضطراب مؤلم برأس الفخذ، يحدث بالطفولة يتميز بحدوث نخرة جافة برأس الفخذ، يحدث بعمر بين 4-8 سنوات، الذكور أكثر إصابة من الإناث بنسبة 1/4.

B. **مرفق المربية Nursemaid's elbow؟** خلع رأس الكعبرة (من سحب ذراع الدارج).

C. **مرفق Little League؟** التهاب اللقيمة الأنسية.

D. **داء Osgood-Schatter؟** التهاب نتوء Apophysitis يصيب الحديبة الظنبوبية وينجم عن التقلصات القوية المتكررة للعضلة مربعة الرؤوس؛ يشاهد عند اليفعان مع صفائح نمو مفتوحة.

- معالجة الحالات الخفيفة: تحديد النشاط.
- معالجة الحالات الشديدة: جبيرة.

**2. ما هي الورك الفحجاء Coxa vara؟** تكون فيه الزاوية بين عنق وجسم الفخذ أقل من 120 درجة وهذا التشوه يمكن أن يكون ولادي أو مكتسب. ويحصل خلل تعظم ضمن الغضروف في الجزء الأنسي من عنق الفخذ. هذه الحالة ثنائية الجانب بثلث الحالات.

**3. ما هو داء Blount؟** هو فشل الجزء الخلفي الأنسي من مشاش الظنبوب القريب من النمو بشكل طبيعي خلال السنوات الثلاثة الأولى من العمر ناجم عن اضطراب تكلس ضمن الغضروف، في 80% ثنائي الجانب.

**4. ما هو سبب أهمية صفائح النمو أثناء التعامل مع الكسور عند الأطفال؟**

تشكل صفائح النمو "الروابط الضعيفة" في الجهاز العضلي الهيكلي. الكسور التي تشمل صفائح النمو للعظام الطويلة قد تعيق النمو الطبيعي، لذا يجب إعطاء انتباه خاص لها.

**5. ما هي الأولوية الأساسية عندما نشاهد كسور مائلة/حلزونية في العظام الطويلة عند الأطفال؟**

من الاحتمالات اضطهاد الطفل؛ يجب التحقق من العلامات الأخرى للاضطهاد.

**6. عادةً، ما الذي يتم فعله أثناء رد كسر فخذي؟**

يتم السماح بمقدار قليل من التراكب لأن زيادة التوعية نتيجة الأذية قد تجعل الطرف المصاب أطول إذا لم يوجد تراكب. المعالجة بعد الرد هي أسطوانة (جبيرة) سنبلية الشكل.

**7. ما هو الشيء الفريد في أذية الأربطة عند الأطفال؟**

معظمها في الحقيقة عبارة عن كسور تشمل صفائح النمو.

**5. أهم العوامل المؤهبة لحدوث خلع الورك الولادي CDH (أكثر من إجابة خاطئة):**

A. عوامل جينية (يكثر في شرق البحر الأبيض المتوسط).

B. عوامل هرمونية (الريلاكسين – البروجسترون).

C. عوامل تتعلق بوضعية الجنين داخل الرحم (المجيء المقعدي).

D. عادات مثل لف المولود حديثاً بوضع تقريب وبسط الفخذ.

E. تناول الأدوية أثناء الحمل.

F. الرض أثناء الولادة.

الجواب: E، F.

**6. كل مما يلي من المظاهر المميزة لخلع الورك الولادي في مرحلة الوليد عدا:**

A. إيجابية اختبار بارلو أورتولاني.

B. قد يكون الإيكو مستطباً لإظهار الخلع في هذه المرحلة.

C. عدم تناظر الثنيات الجلدية.

D. قصر الطرف.

الجواب: D.

**7. في طفل عمره شهر مصاب بخلع ورك ولادي، كل ما يلي خطأ عدا:**

A. بالفحص السريري علامة أورتولاني بارلو إيجابية وكذلك علامة المدحم.

B. تكون المحفظة المفصلية متطاولة مع نقص نمو الجوف الحقي.

C. يجب إجراء تصوير إيكو للورك لتأكيد التشخيص.

D. المعالجة بوضع جهاز لتبعيد الطرفين قد تستمر لمدة ستة أشهر أو أكثر.

الجواب: C.

**8. طفلة عمرها سنتان مصابة بخلع ورك ولادي بطرف واحد، كل ما يلي صحيح عدا:**

A. الأعراض السريرية عرج مع قصر بالطرف.

B. علامة أورتولاني بارو إيجابية.

C. الصورة الشعاعية تظهر تسطح سقف الجوف الحقي مع تباعد الرأس نحو الوحشي والأعلى.

D. التشريح المرضي المحفظة متمططة بشكل الساعة الرملية مع وجود وسادة شحمية وتشكل جوف حقي كاذب.

**الجواب: B.**

**9. في خلع الورك الولادي عند طفلة عمرها سنة ونصف، كل ما يلي صحيح عدا:**

A. علامة أورتولاني بارلو إيجابية.

B. شعاعياً تسطح الجوف الحقي، نقص نمو رأس الفخذ، تباعد الرأس نحو الوحشي والأعلى.

C. المحفظة المفصلية بشكل الساعة الرملية مع تشكل وسادة شحمية وقصر عضلة البسواس.

D. المعالجة في مثل هذه الحالة جراحية.

**الجواب: A.**

**10. طفلة عمرها 3 سنوات مصابة بخلع ورك ولادي أيسر، كل ما يلي صحيح عدا:**

A. الأعراض السريرية: عرج وتحدد حركة التبعيد وقصر بالطرف.

B. التشريح المرضي: المحفظة بشكل الساعة الرملية مع تسمك وتطاول الرباط المدور وقصر عضلة البسواس.

C. شعاعياً تسطح الجوف الحقي وتباعد الرأس نحو الوحشي والأسفل مع انقلاب خلفي وروح في العنق.

D. المعالجة جراحية.

**الجواب: C.**

**11. في خلع الورك الولادي يحدث كل ما يلي عدا:**

A. قد يحدث تسطح للجوف الحقي.

B. تنقص زاوية الانثناء الأمامي.

C. يحدث تشوه لمحفظة المفصل بشكل الساعة الرملية.

D. يحدث تضخم للرباط المدور.

E. الخلع يحدث للخلف والأعلى.

**الجواب: B.**

**12. الصورة السريرية لخلع الورك الولادي CDH بعمر فوق السنة (إجابة واحدة خاطئة):**

A. المشية الغاطسة أو مشية ترانـدلنبورغ trendelenburg gait وتشاهد في الخلع الأحادي الجانب.

B. الطرفين السفليين متساويين في الطول في الخلع أحادي الجانب.

C. مشية البطة المتهادية duck-like waddle وتشاهد في الخلع ثنائي الجانب.

D. العجان العريض.

E. زيادة البزخ (القعس) القطني Hyperlordosis.

**الجواب: B.**

**13. أهم ما يميز خلع الورك الولادي CDH في فترة من الولادة حتى الثلاثة أشهر (إجابة واحدة خاطئة):**

A. إيجابية اختبار بارلو – أورتولاني Barlow ortolani test.

B. تحدد حركة التبعيد.

C. تحدد حركة التقريب.

D. عدم تناظر الثنيات الجلدية.

E. إيكو المفصل يفيد في التشخيص.

**الجواب: C.**

**14. أهم ما يميز خلع الورك الولادي CDH في فترة من الولادة حتى الثلاثة أشهر (إجابة واحدة خاطئة):**

A. إيجابية اختبار بارلو – اورتولاني Barlow ortolani test.

B. تحدد حركة التبعيد.

C. عدم تناظر الثنيات الجلدية.

D. إيكو المفصل يفيد في التشخيص.

E. إيجابية علامة تراندلينبيرغ.

**الجواب: E.**

**15. الصورة السريرية لخلع الورك الولادي CDH في مرحلة الوليد (إجابة واحدة خاطئة):**

A. الأهم هو الفحص السريري اختبار بارلو أورتولاني Barlow ortolani test.

B. يجب أن يفحص الورك المشكوك به بالأمواج فوق الصوتية لتأكيد وجود الخلع.

C. علامة عدم تناظر الثنيات الجلدية الأربية.

D. قصر في الطرف السفلي.

E. تحدد حركة التبعيد.

**الجواب: D.**

**16. كل ما يلي صحيح في خلع الورك الولادي CDH ما عدا:**

A. مرض عائلي وراثي.

B. شائع في الخدج.

C. يزداد معدل حدوثه مع المجيء المقعدي.

D. أشيع عند الإناث.

E. يكثر في منطقة حوض الأبيض المتوسط.

**الجواب: B.**

**17. علامات خلع الورك في مرحلة الوليد (إجابة واحدة خاطئة):**

A. تحدد حركة التبعيد.

B. عدم تناظر الثنيات الجلدية.

C. الدراسة بالأمواج فوق الصوتية.

D. إيجابية اختبار بارلو اورتو لاني.

E. العرج.

**الجواب: E.**

**18. أهم ما يميز خلع الورك الولادي في فترة من الولادة حتى الثلاثة أشهر (إجابة واحدة خاطئة):**

A. إيجابية اختبار بارلو – أورتولاني.

B. تحدد حركة التبعيد.

C. تحدد حركة التقريب.

D. عدم تناظر الثنيات الجلدية.

E. إيكو المفصل يفيد في التشخيص.

الجواب: C.

**19. من العلامات السريرية لخلع الورك الولادي وحيد الجانب عند طفل عمره سنتين (إجابة واحدة صحيحة):**

A. اختبار تراندلنبرغ إيجابي.

B. اختبار بارلو - أورتولاني إيجابي.

C. يكون الطرف السفلي في جهة الإصابة بوضعية دوران داخلي مع تحدد في حركة التبعيد.

D. تحدد حركات العطف والدوران الخارجي.

الجواب: A.

**20. فيما يتعلق بالتشريح المرضي لخلع الورك الولادي، كل ما يلي صحيح عدا:**

A. تطاول وتسمك الرباط المدور.

B. قصر عضلة البسواس.

C. تمزق المحفظة المفصلية.

D. ضمور رأس الفخذ وتباعده نحو الوحشي والأعلى.

الجواب: C.

**21. لمنع التأخر في تشخيص خلع الورك الولادي عند حديثي الولادة نجري للأطفال جميع ما يلي عدا:**

A. فحصاً سريرياً متكرراً.

B. إيكو للوركين بفارق شهر ونصف.

C. صورة بسيطة بعمر 4.5 شهر.

D. صورة بسيطة بعمر 3 أسابيع.

الجواب: D.

**22. في الخلع الولادي لطفل بين 5–8 سنوات وحيد الجانب، كل ما يلي خطأ ما عدا:**

A. التشخيص صعب.

B. العلاج سهل.

C. الإنذار جيد.

D. الجراحة هي القرار الأصح ولكنها صعبة والنتائج سيئة.

E. إنذار إصابة الذكور أفضل من الإناث.

2

**الجواب: D.**

**23. الإمراضية في خلع الورك الولادي CDH التالي (إجابة واحدة خاطئة):**

A. مرض عائلي يكثر في شرق حوض البحر الأبيض المتوسط.

B. عوامل هرمونية: المتهم هنا بشكل أساسي هو الريلاكسين ثم البروجسترون.

C. لف المولود حديثاً بوضع تبعيد وعطف الفخذين.

D. يكثر عند من لديهم رخاوة بالأربطة ومن لديهم الجوف الحقي ضحل.

E. يزداد معدل حدوثه مع المجيء المعقدي.

**الجواب: C.**

**24. خلع الورك الولادي أو خلل التنسج الولادي CDH هو (إجابة واحدة خاطئة):**

A. مشعر بوجود عدم الثباتية في الورك عند حديثي الولادة.

B. الورك مخلوع dislocation أو قابل للخلع.

C. يكثر جداً عند السود.

D. تصاب الإناث أكثر من الذكور.

E. اضطراب في علاقة التناسب بين السطوح المفصلية المشكلة للورك.

**الجواب: C.**

**25. علاج خلع الورك الولادي (إجابة واحدة خاطئة):**

A. بعمر أقل من 3 أشهر بتسميك الحفاظات.

B. بعمر 3-6 شهور باستخدام جهاز بافليك أو جهاز فون روزن الذي يؤمن عطف 90° مع تبعيد 45° درجة للورك.

C. بعمر 6 شهور وحتى 18 شهر الرد المغلق مع بنطال جبسي إذا كان الرد المغلق مستطباً أو بالرد الجراحي مع بنطال جبسي.

D. بعمر 4-8 سنوات الرد المفتوح مع بنطال جبسي في الحالات وحيدة الجانب والإنذار جيد.

**الجواب: D.**

**26. علاج خلع الورك الولادي (إجابة واحدة خاطئة):**

A. حتى ثلاث أشهر – رد مغلق.

B. بعمر 3-6 أشهر جهاز بافليك بإبقاء الورك بوضعية (90) درجة عطف و (45) درجة تبعيد.

C. بعمر 6-18 شهر رد مغلق ووضع بنطال جبسي إذا كان الرد ممكناً وإلا رد مفتوح مع بنطال جبسي.

D. بعمر 4-8 سنوات: رد مفتوح وخزوعات عظمية وإنذاره سيء.

**الجواب: A.**

**27. في علاج خلع الورك الولادي حتى مرحلة 6 أشهر (إجابة واحدة خاطئة):**

A. تسميك الحفاض.

B. بافليك هارنز.

C. عطف وتبعيد.

D. فون روزون.

E. رد مفتوح.

**الجواب: E.**

**28. أهم العمليات الجراحية على الجوف الحقي في خلع الورك الولادي (إجابة واحدة خاطئة):**

**A.** عملية سالتر.

**B.** عملية كياري.

**C.** خزع ثلاثي، ستيل.

**D.** عملية الرف (مسند عظمي).

**E.** عملية التقصير.

**الجواب: E.**

2

**29. طفل عمره 6 أشهر لديه خلع ورك ولادي، يستطب له كل ما يلي عدا:**

**A.** رد مفتوح.

**B.** تسميك حفاضات.

**C.** تثبيت وضعية تبعيد الوركين.

**D.** جهاز بافليك.

**E.** جهاز فون روزن مرن.

**الجواب: A.**

**30. علاج خلع الورك الولادي CDH حتى عمر الست أشهر (أكثر من إجابة خاطئة):**

**A.** تسميك الحفاضات.

**B.** استخدام جهاز بافليك.

**C.** استخدام جهاز فون روزن.

**D.** علاج محافظ يهدف إلى عطف وتبعيد الوركين.

**E.** خزع المقربات مع الرد الجراحي.

**F.** إجراء رد مفتوح.

**الجواب: E، F.**

**31. فيما يتعلق بعلاج خلع الورك الولادي CDH، كل ما يلي صحيح عدا:**

**A.** بعمر تحت الـ 3 أشهر: خزع العضلات المقربة والرد المغلق.

**B.** بعمر بين 3-6 أشهر: استعمال جهاز بافليك هارنز أو جهاز فون روزن.

C. بعمر السنة رد جراحي مفتوح.

D. عند الكهول تبديل المفصل.

E. في الأشهر الأولى علاج محافظ.

الجواب: A.

**32. في داء بيرتس (إجابة واحدة خاطئة):**

A. يكون ثنائي الجانب في 95% من الحالات.

B. الذكور أكثر من الإناث.

C. بعمر 4-8 سنة.

D. نادر لدى الزنوج.

الجواب: A.

**33. في داء بيرتس (إجابة واحدة خاطئة):**

A. 80-90% ثنائي الجانب.

B. المريض غالباً طفل ذكر بعمر 4-8 سنوات.

C. نادر لدى الزنوج.

D. تحدد الدوران الداخلي والتبعيد.

الجواب: A.

**34. كل ما يلي صحيح في داء بيرتس ما عدا:**

A. يؤدي إلى عرج والتهاب مفصل تنكسي أولي.

B. يؤدي إلى تشوه الورك (Coxa vara).

C. الفحص السريري هو الأساس في التشخيص في المراحل المبكرة.

D. قد يراجع الطفل بألم في مفصل الركبة.

الجواب: A.

**35. في داء بيرتس Perthes disease، كل ما يلي صحيح عدا:**

A. يحدث غالباً بعمر يتراوح بين 4-8 سنوات.

B. الذكور أكثر إصابة من النساء بنسبة 4: 1.

C. ثنائي الجانب غالباً عند الإناث.

D. تزداد خطورته كلما تقدم المصاب بالعمر.

الجواب: C.

**36. من العلامات الشعاعية لداء بيرتس: (إجابة واحدة خاطئة):**

**A**. كسر مماسي رفيع (علامة الهلال) في 60% من الحالات.

**B**. عدم احتواء كامل لرأس الفخذ.

**C**. ازدياد الكثافة العظمية.

**D**. تسطح رأس الفخذ.

الجواب: **A**.

**37. من أهم العلامات الباكرة في داء برتس (إجابة واحدة صحيحة):**

**A**. قصر الطرف المصاب.

**B**. تطاول الطرف المصاب.

**C**. الضمور العضلي.

**D**. العرج الثابت.

**E**. الألم الشديد.

الجواب: **D**.

**38. طفل عمره أربع سنوات منذ أكثر من شهر شكا من ألم مع عرج مع تحدد في حركة المفصل الحرقفي الفخذي الأيمن. التشخيص الأكثر احتمالاً:**

**A**. داء برتس.

**B**. التهاب الورك العارض.

**C**. سل الورك.

**D**. ورم عظمي عظماني.

الجواب: **A**.

**39. أهم الاختلاطات في داء بيرتس Perthes disease عدا:**

**A**. تشوه الرأس بسبب نقص التروية.

**B**. تسطح الرأس، وحدوث تحت خلع وحشي.

**C**. حدوث كسر مماسي في عنق الفخذ.

**D**. حدوث روح في الورك نتيجة نقصان الزاوية بين العنق والجسم.

الجواب: **C**.

**40. في عوامل الإنذار في داء برتس (إجابة واحدة خاطئة):**

A. إنذار جيد بعمر أقل من 6 سنوات.

B. إنذار سيئ عند الإناث.

C. إنذار سيئ بعمر أكبر من 8 سنوات.

D. الإنذار سيئ عند الذكور.

**الجواب: D.**

**41. من علامات سوء الإنذار في داء برتس (إجابة واحدة صحيحة):**

A. المصاب ذكر ونحيل.

B. السن تحت الست سنوات.

C. الإصابة جزئية وتشمل أقل من ربع الرأس.

D. المصاب أنثى سمينة.

E. ترافق داء برتس مع غياب الترقوة الخلقي.

**الجواب: D.**

**42. العوامل التي تدخل في تحديد الإنذار في داء برتس (إجابة واحدة خاطئة):**

A. الإنذار جيد عند بدء المرض بعمر أقل من ست سنوات.

B. الإنذار سيئ عند بدء المرض بعمر أكثر من ثماني سنوات.

C. الإنذار أسوأ لدى الذكور.

D. بالصورة الشعاعية حسب كاتيرال، كلما تقدمت المرحلة ساء الإنذار.

**الجواب: C.**

**43. العوامل التي تدخل في تحديد الإنذار في داء برتس Perthes disease (إجابة واحدة صحيحة):**

A. بدء المرض بعمر أقل من ست سنوات فالإنذار سيئ.

B. بدء المرض بعمر أكثر من ثماني سنوات فالإنذار جيد.

C. الإنذار أسوأ لدى الذكور.

D. عدم الاحتواء (تحت الخلع) علامة إنذار سيئ.

E. في الصورة الشعاعية حسب كاتيرال، إذا تقدمت المرحلة لم يتغير الإنذار.

**الجواب: D.**

**44. المظاهر السريرية التالية في Slipped capital femoral epiphysis صحيحة ما عدا:**

**A.** المريض غالباً ذكر بعمر 6-8 سنوات.

**B.** عادة ذو وزن زائد مع بدانة يشكو من ألم بالورك أو بالفخذ أو الركبة.

**C.** يذكر قصة رض، يستمر الألم أثناء بزل الجهد، يشكو المريض من عرج.

**D.** يشكو من ملاحظة أن طرفه السفلي يدور للخارج وأقصر من الطرف الثاني.

**الجواب: A.**

**45. في انزلاق المشاشة الفخذية العلوية (إجابة واحدة خاطئة):**

**A.** يصيب الذكور أكثر من الإناث.

**B.** يحدث بين عمر 10-15 سنة.

**C.** قد يكون حاد أو مزمن.

**D.** العلاج جراحي دائماً.

**E.** العلاج محافظ غالباً.

**الجواب: E.**

**46. الفحص السريري لانزلاق مشاش رأس الفخذ Slipped capital Femoral Epiphysis (إجابة واحدة خاطئة):**

**A.** الطرف السفلي يدور للخارج.

**B.** قصر بالطرف السفلي حوالي 1-2 سم.

**C.** تحدد جميع الحركات: العطف – البسط والتبعيد – التقريب، والدوران الداخلي والخارجي.

**D.** العلامة المميزة هي: دوران الفخذ للخارج أثناء عطف الورك مع زيادة الدوران الخارجي.

**الجواب: C.**

**47. كل مما يلي يتعلق بانزلاق مشاش رأس الفخذ عدا:**

A. المريض غالباً أنثى بعمر 14-16 سنة.

B. وزن زائد مع بدانة.

C. ألم بالورك أو الفخذ أو الركبة.

D. قصة رض حاد أو مزمن.

E. الطرف المصاب يدور للخارج وأقصر من الآخر.

الجواب: A.

**48. مريض عمره 12 سنة شكا من ألم في المفصل الحرقفي الفخذي الأيسر منذ شهرين مع تحدد في الحركة. لا توجد حرارة موضعية أو عامة وسرعة التثفل طبيعية والطرف بوضعية دوران خارجي. التشخيص الأكثر احتمالاً:**

A. داء برتس.

B. انزلاق المشاشة.

C. التهاب الورك العارض.

D. سل مفصلي.

الجواب: B.

**49. فيما يتعلق بانزلاق مشاشة عنق الفخذ، كل ما يلي صحيح عدا:**

A. يشاهد انزلاق مشاشة عنق الفخذ عند اليافعين وغالباً ما يكون المريض بديناً.

B. يشكو المريض من ألم في جذر الفخذ مع تحدد في بعض حركات مفصل عنق الفخذ.

C. يعتمد على الصورة الشعاعية البسيطة وخاصة الجانبية لتأكيد تشخيص انزلاق المشاشة.

D. إذا كانت الإصابة مزمنة والانزلاق شديد نعطي المريض المسكنات مع المعالجة الفيزيائية.

الجواب: D.

**50. طفل عمره 15 سنة بدين يشكو من ألم في الفخذ مع عرج في الطرف السفلي الأيسر، بالفحص الطرف بوضعية دوران خارجي وقصير بمقدار 2 سم مع تحدد في حركة العطف والتبعيد والدوران الداخلي. التشخيص:**

A. انزلاق مشاش رأس الفخذ.

B. داء برتس.

C. نخرة جافة.

D. كسر عنق فخذ.



الجواب: A.

**51. في انزلاق مشاش رأس الفخذ (إجابة واحدة صحيحة):**

A. يحدث بعمر 12-15 سنة.

B. هدف العلاج المحافظة على تروية المشاش.

C. يعالج بإيثاق المفصل.

D. أشيع عند الإناث.

الجواب: B.

**52. الهدف من العلاج في انزلاق مشاش رأس الفخذ Slipped capital femoral epiphysis:**

A. المحافظة على تروية المشاش بإجراء إيثاق المفصل.

B. تثبيت وإيثاق صفيحة النمو لمنع زيادة الانزلاق.

C. إصلاح أي تشوه متبقي نتيجة الانزلاق بمرحلة لاحقة.

D. استعادة حركات الورك بشكل كامل واحتواء الرأس لمنع حدوث تنكس ثانوي.

الجواب: A.

**53. يافع عمره 15 سنة اشتكى منذ شهر من ألم مع تحدد حركة المفصل الحرقفي الفخذي الأيسر، الصورة الشعاعية أظهرت انزلاق مشاشة عنق الفخذ انزلاقاً خفيفاً. المعالجة المناسبة:**

A. إجراء تطعم عظمي.

B. خزع فخذ تصحيحي.

C. قبول التبدل وتثبيته بأسياخ رفيعة.

D. إجراء رد تشريحي جراحي مع التثبيت بالجبس.

الجواب: C.

**54. تشاهد الاختلاطات التالية في انزلاق مشاش رأس الفخذ Slipped Capital Femoral Epiphysis عدا:**

A. نخرة جافة برأس الفخذ.

B. انصباب مفصلي joint effusion شديد.

C. ورك فحجاء Coxa vara.

D. قصر الطرف.

الجواب: B.

**55. تتميز الورك الفحجاء (Coxa vara) أحادية الجانب عند الأطفال بما يلي عدا:**

A. تؤدي إلى حدوث قصر في الطرف المصاب.

B. هذا التشوه ممكن أن يكون ولادي.

C. غالباً العلاج جراحي.

D. الزاوية بين العنق والجسم أكثر من 120 درجة.

E. زاوية (هيلغنرينر، مشاش رأس الفخذ) أكبر من 40 درجة.

الجواب: D.

**56. تتميز الورك الفحجاء (Coxa vara) أحادية الجانب عند الأطفال بكل ما يلي عدا:**

A. يؤدي إلى حدوث قصر في الطرف المصاب.

B. هذا التشوه ممكن أن يكون ولادي.

C. دائماً العلاج بشكل محافظ.

D. الزاوية بين العنق والجسم أقل من 120 درجة.

E. زاوية (هيلنغز، مشاش رأس الفخذ) أكبر من 40 درجة.

الجواب: C.

**57. كل ما يلي صحيح في عسرة تصنع الورك التطورية (DDH) ما عدا:**

A. الأمواج الصدوية هي أنسب طريقة للتشخيص عند الوليد.

B. التصوير الظليل هو أنسب طريقة للتشخيص عند الوليد.

C. يمكن علاجها باستخدام جهاز بافليك.

D. يمكن علاجها بالجراحة.

E. يمكن تحريها سريرياً باختبار بارلو.

الجواب: B.

**58. الإجراء الأهم لتشخيص درجات عسرة تصنع الورك التطورية (DDH) في مرحلة ما حول الولادة:**

A. اختبار بارلو وأوتولاني.

B. الصورة البسيطة.

C. المرنان المغناطيسي.

D. التصوير الطبقي المحوري.

E. التصوير بالأمواج فوق الصوتية.

الجواب: E.

**59. أهم استطبابات خزع العظم بين المدورين عند الأطفال (إجابة واحدة خاطئة):**

A. خلع الورك الولادي.

B. تشوه الورك (Coxa vara).

C. انزلاق مشاش رأس الفخذ الشديد.

D. عدم احتواء الرأس في داء برتس.

E. كسور عنق الفخذ بين المدورين.

الجواب: E.

**60. أهم استطبابات خزع العظم بين المدورين عند الأطفال (إجابة واحدة خاطئة):**

A. خلع الورك الولادي.

B. الورك الفحجاء Coxa vara.

C. انزلاق مشاش رأس الفخذ الشديد.

D. قلة احتواء الرأس في داء برتس.

E. كسور القسم القريب من الفخذ.

الجواب: E.

**61. يجرى خزع عظم بين المدورين في الحالات التالية عدا:**

A. خلع ورك ولادي.

B. انزلاق مشاش شديد.

C. قلة احتواء لرأس الفخذ في داء بيرتس.

D. نخرة جافة لرأس الفخذ.

E. التهاب ورك تنكسي شديد.

الجواب: E.

**62. طفلة عمرها سنتان مصابة بخلع أيسر، كل ما يلي صحيح ما عدا:**

A. تشكو من عرج مع علامة تراندلنبرغ إيجابية مع تحدد في حركة العطف والتبعيد.

B. الصورة الشعاعية تباعد الرأس نحو الوحشي والأعلى وتسطح الجوف الحقي.

C. التشريح المرضي تتطاول المحفظة المفصلية والرباط المدور وانقلاب الحوية الحقية وتمطط عضلة البسواس الحرقفية وقصر الأليوية الوسطى وتتطاول العضلات المقربة.

D. المعالجة جراحية بعد إجراء التمديد.

الجواب: C.

**63. طفل عمره 3 سنوات شكى فجأة من ألم وعرج بالطرف السفلي الأيسر، يدخل في التشخيص التفريقي كل ما يلي ما عدا:**

A. التهاب ورك عارض.

B. داء برتس.

C. رض.

D. خلع ورك ولادي.

الجواب: D.

✧ ✧ ✧



# 3 العمود الفقري

## أسئلة بدون خيارات

**1. ما هي تشوهات العمود الفقري التي يمكن تحريها بالتأمل؟**

**A.** التشوهات في المستوى السهمي: وتشمل زيادة تقعر العمود الفقري (القعس Lordosis) أو زيادة التحدب (الحداب Kyphosis) وقد توجد الحالتان عند نفس المريض.

**B.** التشوهات في المستوى الجبهي: وأشيعها الانحناء الجانبي للعمود الفقري ويدعى أيضاً الجنف Scoliosis (من الكلمة اليونانية التي تعني المعقوف أو المنحني). وحسب السبب قد يحدث في الجنف انحناء وحيد أو يحدث انحناء أولي وآخر ثانوي (يقوم الانحناء الثانوي بوظيفة المعاوضة). وقد يكون الجنف ثابتاً (بسبب تشوه العضلة أو العظم) أو متحركاً (بسبب التقلص العضلي غير المتساوي). إن معظم المرضى في الحقيقة لديهم مزيج من الحداب والقعس والجنف.

*فائدة:* إن الفحص السريري لكشف الجنف هو أهم جزء من فحص الجهاز الهيكلي العضلي عند الأطفال بين عمري 6 و 12 سنة ومع ذلك فإن الطرق السريرية لكشف الجنف ليس لها حساسية أو نوعية جيدة.

**2. كيف يتم تحديد وجود الجنف Scoliosis؟**

يمرر الفاحص إصبعه على طول العمود الفقري، ففي حال وجود الجنف فإن الإصبع تتحرك مع الشوك إلى جهة الانحناء.

**3. ماهي أسباب الحداب Kyphosis البارز في الشوك الصدري؟**

هناك انحناء حدابي طبيعي في الشوك الصدري، هذا الحداب قد يزداد ويتبارز في العديد من الحالات، فعند المرضى الصغار ينجم

الحداب المتبارز عن داء شيرمان Scheuermann الذي يؤدي إلى الحداب الشبابي، أما عند المرضى الكبار فينجم الحداب عادة عن الكسور الانضغاطية الناجمة عن هشاشة العظام، وهذا مايؤدي إلى زيادة الحداب ويعرف بحدبة العجوز. إن أي سبب يؤدي إلى كسور انضغاطية صدرية متعددة مثل الرض ينجم عنه اشتداد الحداب الصدري.

**4. ما هو تشوه سبرنغل Sprengel's deformity؟**

ينجم تشوه سبرنغل عن الهبوط الجزئي في الكتف وهذا مايؤدي إلى عدم تناظر الكتفين والقسم العلوي من الظهر.

**5. ما هي أهمية الإيلام فوق القطع الفقرية Vertebral segments؟**

يدل الإيلام فوق القطع الفقرية بشدة على الاضطرابات العظمية المستبطنة مثل الكسور والخمج والورم، ويتم إظهار الإيلام بالضرب بقبضة اليد على كل مستوى شوكي أو بالجس بقوة فوق كل فقرة.

**6. كيف يقاس تمدد الصدر Chest expansion؟**

يوضع شريط القياس حول الصدر عند الخط بين الحلمتين ويطلب من المريض أن يأخذ شهيقاً قسرياً أعظمياً ثم يجري زفيراً قسرياً. إن الفرق بين محيط الصدر في الحالتين (الشهيق القسري والزفير القسري) هو تمدد الصدر وتكون قيمته الطبيعية بحدود 5 سم.

**7. ما هو تجنح winging الكتف (الكتف الجناحية)؟ وكيف يتم إظهاره؟**

يقصد بالتجنح تبارز الكتف خارج جدار الصدر ويشير وجوده إلى ضعف العضلة المنشارية serratus الأمامية، ويمكن إظهاره بجعل المريض يضع كلتا يديه على الحائط ويدفع للخارج حيث تؤدي هذه المناورة إلى زيادة تبارز الكتف.

## الجنف SCOLIOSIS

**1. كيف تفحص الجنف Scoliosis؟**

يتم ذلك بتأمل ظهر الطفل بعد تعريته حتى الخصر، يجب أن يكون القذال على مستوى واحد مع الشق بين الإليتين ويكون الكتفان على

نفس الارتفاع ولوحا الكتف متناظران، وبعد الانتهاء من التأمل يطلب من الطفل أن ينحني للأمام ويلمس أصابع قدميه بيديه فنلاحظ عند الأطفال المصابين بالجنف ارتفاعاً في الأضلاع السفلية وحيد الجانب، ويمكن تحري هذا الارتفاع بشكل أفضل بتحديد النواتئ الشوكية وتعليمها بواسطة القلم. إن انحراف هذه العلامات عند الانحناء للأمام يثبت وجود الجنف.

**2. ما هو؟**

التقوس الجانبي لجزء من العمود الفقري:

**A**. غير البنيوي: يصحح بتغيير الوضعية.

**B**. البنيوي: لا يصحح.

**3. ما هي خيارات المعالجة؟**

**A**. المراقبة.

**B**. السنادات Braces (سنادة Milwaukee).

**C**. الجراحة.

**4. ما هي استطبابات الجراحة في الجنف؟**

**A**. الإعاقة التنفسية.

**B**. الترقي السريع.

**C**. التقوس أكثر من 40°.

**D**. فشل السنادات.

3

## أسئلة متعددة الخيارات

**1. طفل عمره سنتان لا يستطيع رفع ذراعه جيداً في الجانب الأيمن إضافة إلى إصابته بالصَعر Torticollis. لا توجد تشوهات خلقية أخرى. أي مما يلي هو التشخيص الأكثر احتمالاً؟**

**A**. انزلاق مشاشة الفخذ العلوية.

**B**. التهاب المفاصل الرثياني الشبابي.

**C**. تشوه سبرنجل Sprengel deformity.

**D**. تشوه آرنولد- كياري.

**E**. الشلل الدماغي.

**الجواب: C.**

■ **التعليق:** لا يستطيع الطفل المصاب بتشوه سبرنجل Sprengel's deformity رفع ذراعه بشكل كامل بسبب صغر وارتفاع الكتف. ويترافق الصعر torticollis (ميلان العنق بسبب قصر العضلة القصية الترقوية الخشائية) مع هذا التشوه غالباً. يكون المراهقون المصابون بانزلاق مشاشة الفخذ العلوية Slipped capital (SCFE) femoral epiphysis من الذكور البدينين من أصل أفريقي وتتظاهر الإصابة بألم الركبة أو ألم الفخذ. إن SCFE مرض مجهول السبب يؤدي إلى انزياح أنسي خلفي في رأس الفخذ. يتظاهر المرضى المصابون بالتهاب المفصل الرثياني الشبابي بالحمى والطفح الذي يكون بلون السلمون والتهاب المفاصل والضخامة الكبدية الطحالية والعقيدات والتهاب التامور والتهاب القزحية والجسم الهدبي (قد يؤدي إلى العمى). لايوجد فحص مشخص لالتهاب المفاصل الرثياني الشبابي ويزول المرض عادة عند معظم الأطفال في فترة البلوغ. إن تشوه آرنولد-كياري Arnold-Chiari malformation هو خلل في انغلاق الأنبوب العصبي. أما الشلل الدماغي فهو اضطراب غير مترق ينجم عن الأذية في فترة ما حول الولادة وهو يسبب شللاً تشنجياً في الأطراف أو أعراضاً خارج هرمية (الرقص، الكنع، الرنح). يكون لدى المرضى المصابين بالشلل الدماغي غالباً اضطراب اختلاجي مرافق وتخلف عقلي وعيوب الكلام والحس.

**2. رجل عمره 41 عاماً تعرض لحادث أثناء قيادته للسيارة. ويذكر المريض أنه كان مرتدياً حزام الأمان عند وقوع الحادث. وبعد يوم من الحادث حدث لدى المريض ألم في الرقبة وما زال مستمراً حتى اليوم منذ 10 أيام. لاحظ المريض وجود صوت يشبه صوت الطحن عند بسط العنق مع ثنيه للجانب.**

**بالفحص السريري لا يوجد أي خلل عصبي عند المريض ولا توجد مناطق متشنجة أو مؤلمة في العنق. حركات الانثناء الجانبي والبسط والعطف كلها طبيعية في العنق. أي مما يلي هو التشخيص الأكثر احتمالاً؟**

3

**A**. التهاب الفقار المقسط.

**B**. التهاب العظم والمفصل.

**C**. متلازمة رايتر.

**D**. المصع Whiplash.

**E**. التواء العنق Wry neck.

**الجواب: D.**

■ **التعليق:** إن التشخيص الأكثر احتمالاً عند هذا المريض هو المصع whiplash أو الإجهاد أو الوثي العضلي الرباطي الرقبي Cervical musculoligamental sprain. تبدأ الاضطرابات المرافقة للمصع بالظهور بعد فترة خالية من الأعراض وتكون تالية لأذية فرط البسط أو فرط العطف في حوادث السيارات عادة. ومن المهم جداً إجراء فحص عصبي كامل لنفي الأسباب الأخرى لألم العنق. إن التهاب الفقار المقسط ankylosing spondylitis مرض التهابي مزمن ومترق يصيب بشكل رئيسي المفاصل الشوكية والمفصل الحرقفي العجزي ومفصل الورك. يصيب التهاب العظم والمفصل غالباً المفاصل الحاملة لثقل الجسم. أما متلازمة رايتر فتسبب عادة التهاب مفصل الورك ويكون هناك غالباً قصة التهاب الإحليل والتهاب الملتحمة وإصابة القدم.

**3. من علامات الكسور غير الثابتة بالفقرات (إجابة واحدة خاطئة):**

A. يمكن أن تحدث بالانضغاطات الشديدة حيث تنخسف الفقرة كاملة من الأمام والخلف.

B. من أهم أسباب عدم الثبات كسر الناتئ المعترض للفقرة.

C. قد تترافق بكسور انقلاعية للنواتئ الشوكية أو كسر في جسم الفقرة.

D. من علامات عدم الثبات شعاعياً الانزلاق الشديد بين الفقرتين على الصورة الجانبية حيث يدل على تمزق الرباط الخلفي.

**الجواب: B.**

**4. تأتي الأهمية السريرية لكسور الفقرات من (إجابة واحدة صحيحة):**

A. إمكانية تسببها بانحرافات العمود الفقري (جنف – حدب).

B. أذية الأقراص بين الفقرات.

C. أذية النخاع الشوكي.

D. حدوث الورم الدموي خلف البيرتوان.

E. إمكانية إصابة الأحشاء المجاورة.

**الجواب:C.**

**5. من آليات أذيات العمود الفقري الرقبي عند السائقين (إجابة واحدة صحيحة):**

A. فرط ثني.

B. تقريب.

C. تبعيد.

D. كل ما أعلاه صحيح.

E. كل ما أعلاه خطأ.

**الجواب: A.**

**6. كسر الناتئ السني، (إجابة واحدة خاطئة):**

**A**. كسر رأس الناتئ السني.

**B**. كسر عنق الناتئ.

**C**. كسر قاعدة الناتئ.

**D**. يسبب دائماً أعراضاً سريرية حادة.

**الجواب: D.**

**7. مريض بعد حادث سير يشكو من ألم في قاعدة القحف مع عدم ثبات الرقبة ما التشخيص المحتمل:**

**A**. كسر الإعدام بالشنق.

**B**. كسر الناتئ السني.

**C**. المصع.

**D**. كسر الفقرة مع تدلي القرص.

**الجواب: B.**

**8. شخص لديه ألم بقاعدة القحف بعد رض مع عدم ثبات الرقبة التشخيص (إجابة واحدة صحيحة):**

**A**. كسر ناتئ سني.

**B**. كسر جمجمة.

**C**. كسر فقرات رقبية ر6+ر7.

**D**. كل ما سبق خطأ.

**الجواب: A.**

**9. في أذيات المصع، كل ما يلي صحيح عدا:**

**A**. هي أذيات البسط – الثني المشترك.

**B**. شائعة في حوادث السير.

**C**. تشخص بالصور الشعاعية.

**D**. الإنذار غير قابل للتوقع.

**الجواب: C.**

3

**10. شخص لديه ألم ويبوسة بالرقبة مع ألم عبر الكتفين يمتد للذراعين مع عسرة بلع وأعراض عصبية خدر ونمل، التشخيص (إجابة واحدة صحيحة):**

A. مصع (بسط وثني مشترك).

B. بسط.

C. عطف.

D. كل ما سبق خطأ.

**الجواب: A.**

**11. مريض بعد حادث سير يشكو من ألم ويبوسة رقبة مع وجع في الكتفين يمتد للذراعين مع عسرة بلع التشخيص:**

A. المصع/ الثني المشترك بالبسط.

B. متلازمة الشريان النخاعي الأمامي.

C. كسر الناتئ السني.

D. كسر انفجاري في أحد الفقرات.

**الجواب: A.**

**12. في الكسور الهرسية (إجابة واحدة خاطئة):**

A. تحدث بآلية البسط.

B. هي كسور ثابتة.

C. تعالج باستخدام طوق رباعي الدعامات.

D. تحدث ألماً شديداً.

**الجواب: A.**

**13. في الكسور الهرسية للعمود الرقبي، كل ما يلي صحيح عدا:**

A. هي كسور ثابتة.

B. تسبب ألم شديد.

C. تعالج بالتثبيت الداخلي دائماً.

D. هي من أذيات العطف.

**الجواب: C.**

**14. في الخلوع الكسرية (إجابة واحدة خاطئة):**

A. بآلية الثني.

B. تترافق غالباً مع شلل سفلي.

C. خلع للوجيهات الفقرية مع كسر في أجسام الفقرات.

D. تحتاج إلى رد جراحي دوماً.

**الجواب: D.**

**15. في الخلوع الكسرية، كل ما يلي صحيح عدا:**

A. تشارك قوى البسط مع الانضغاط.

B. ينشطر الجسم الفقري.

C. تتكسر السويقات وتصاب المفاصل الوجيهية بالخلع.

D. من المعتاد حدوث الشلل السفلي.

**الجواب: A.**

**16. كل التشوهات الولادية التالية قد تؤهب لحدوث الجنف ما عدا:**

A. الفقرة النصفية الجانبية.

B. الصعر العضلي الولادي.

C. التحام الأضلاع.

D. القدم القرباء.

E. التحام الفقرات الجانبي.

**الجواب: D.**

**17. كل التشوهات الولادية التالية قد تتطور إلى جنف ما عدا:**

A. الصعر العضلي الولادي.

B. الفقرة النصفية الجانبية.

C. الضلع الرقبية أحادية الجانب.

D. تشوه سبرينجل (الكتف العالي).

E. الصدر القمعي.

**الجواب: E.**

**18. إن كسور النواتئ المعترضة للفقرات القطنية أشد ما تظهر واضحة على الصورة الشعاعية البسيطة المأخوذة (إجابة واحدة صحيحة):**

A. في الوضع الجانبي.

B. في الوضع المائل.

C. في الوضع الأمامي الخلفي.

D. بوضعية الضفدع.

E. لا تفيد الأشعة البسيطة في إظهارها.

**الجواب: B.**

**19. تكون الإصابة العصبية في الكسور أسفل القطنية الأولى (إجابة واحدة صحيحة):**

A. أذية عصبون علوي.

B. أذية عصبون سفلي.

C. أذية عصبون علوي وسفلي.

D. أذية الجهاز العصبي الانباتي.

E. أذية خارج هرمية.

**الجواب: B.**

**20. في التهاب العظم والغضروف الفقري عند البالغين (داء شورمان)، كل ما يلي صحيح ما عدا:**

A. ترافق الحالة مع حداب في المراحل المتقدمة.

B. تكون الإصابة أكثر شدة على مستوى الحواف الأمامية لأجسام الفقرات.

C. تبدأ الإصابة على مستوى مراكز التعظم الثانوية في محيط أجسام الفقرات.

D. يصيب دائماً أكثر من فقرة واحدة.

E. يبقى جسم الفقرة طبيعياً وتكون الإصابة على مستوى الأقراص بين الفقرية فقط.

**الجواب:E.**

✧ ✧ ✧



# 4 الطرف العلوي

## أسئلة الفحص السريري

**1. ما هو مجال حركة المرفق؟**

يجب أن يبسط المرفق حتى 0 درجة وينعطف حتى 150 درجة، كما يجب أن يكون المريض قادراً على لمس الإبهام مع الكتف. أما حركتا الكب والاستلقاء في الذراع فتكونان حتى 80 درجة، وتحدث الحركة بشكل رئيسي عند المرفق.

**2. ما هو المرفق الأفحج Varus elbow؟**

إن الزاوية الطبيعية للمرفق عندما يكون بحالة بسط تام زاوية روحاء Valgus، ويمكن أن تتطور زاوية فحجاء عند الأطفال بعد حدوث الكسور في المرفق ( تشوه أخمص البندقية gunstock). تذكر أن الروح هو الانحناء أو الانفتال بعيداً عن الخط المتوسط أو الجسم أما الفحج فهو الانحناء أو الانفتال باتجاه الخط المتوسط للطرف أو الجسم.

**3. أين يجس التورم في مفصل المرفق؟**

يجس التورم في مفصل المرفق في الأخدود بين الزج Olecranon (وهو الناتىء العظمي الزندي في المرفق) واللقيمة الوحشية، ونشعر بالتورم الخفيف كامتلاء في الأخدود أما الدرجات الأكبر من التورم فتسبب زوال الحواف العظمية عند الجس.

**4. ما هو أشيع الموجودات عند وجود اضطراب في المرفق؟**

عند حدوث أي اضطراب في مفصل المرفق يتطور تقفع انعطافي وقد يستمر بشكل دائم ومن الشائع رؤية آثار التقفعات الناجمة عن كسور سابقة، كذلك نشاهد التقفع الانعطافي عند الأشخاص الذين يتطلب عملهم إبقاء المرفق معطوفاً لفترات طويلة كما هو الحال عند سائقي الشاحنات لمسافات طويلة.

**5. ماهي الموجودات السريرية في مرفق التنس Tennis elbow؟**

ينجم مرفق التنس أو التهاب اللقيمة الوحشية عن أذية المرتكز القريب للعضلات الباسطة للذراع. يشعر المريض بالألم فوق اللقيمة الوحشية وينتشر للأسفل إلى الساعد. إن نقاط الإيلام على اللقيمة الوحشية ترتبط بمكان الأذية ويمكن إثارة الألم بإجراء قبض grasp لليد أو بسط للرسغ مع المقاومة resisted wrist extension.

**6. ماهي الموجودات في مرفق الغولف Golfer's elbow؟**

مرفق الغولف هو اسم شائع يطلق على أذية اللقيمة الأنسية للمرفق. يظهر الجس وجود إيلام في اللقيمة الأنسية ويتم تحري الألم بإجراء عطف الرسغ مع المقاومة. إن آلية الأذية مشابهة لأذية اللقيمة الوحشية ولكن هذه الحالة أقل شيوعاً لأن العضلات العاطفة أقوى وأقل احتمالاً لأن تصاب بالإجهاد.



*اختبار الكشف عن التهاب اللقيمة الوحشية (في الأيسر)، وعن التهاب اللقيمة الأنسية (في الأيمن).*

**7. ماهو التهاب الجراب الزجي Olecranon Bursitis ؟ وكيف يكشف؟**

التهاب الجراب الزجي هو التهاب الجراب المتوضع فوق الزج، وأسبابه عديدة لكن أشيعها هي الرض والخمج والنقرس، تكشف الحالة بوجود تورم متموج فوق الزج وتكون حركة المرفق طبيعية عادة.

**8. ماهي الموجودات التي تفرق السبب الخمجي عن باقي الأسباب في التهاب الجراب الزجي؟**

يعتمد التفريق الأساسي على بزل السائل من الجراب، ولكن إذا كانت الحمامى ممتدة خارج حدود الجراب فإن الخمج هو السبب الأرجح.

**9. ماهو المجال الطبيعي لحركة الكتف؟**

يستطيع الكتف التبعيد حتى 180 درجة (90 درجة بواسطة الحركة العضدية الحقانية glenohumeral والباقي بواسطة تدوير الكتف) كذلك يمكن له أن ينعطف للأمام حتى 180 درجة إضافة إلى الدوران الخارجي والداخلي بمقدار 90 درجة.

**10. ماهي المناطق الهامة التي يجب جسها في زنار الكتف؟**

هذه المناطق هي: الكم المدوِّر rotatorcuff خلف الأخرم acromion، المناطق تحت الأخرم، الرأس الطويل لوتر ذات الرأسين في أخدود ذات الرأسين والمفصل الترقوي الأخرمي.

**11. أين يتم جس انصبابات مفصل الكتف؟**

يجب تأمل الكتف مقارنة مع الكتف الأخرى لتحديد وجود الانصباب، ويتم جس السائل فوق السطح الأمامي للمفصل.

4

**12. ماهي علامة القوس المؤلمة Painful arc sign؟**

علامة القوس المؤلمة هي مناورة سريرية تستخدم لتقييم سبب الكتف المؤلمة، وتجرى بتبعيد الكتف من الجانب حتى 180 درجة، ففي حال وجود التهاب وتر فوق الشوك supraspinatus tendinitis أو التمزق الجزئي في الكم المدوِّر يحدث ألم بين الزاوية 40 والزاوية 120 درجة. أما المرضى المصابون بالتهاب المفصل العضدي الحقاني فيشعرون بالألم على طول القوس.

**13. صف علامة الاصطدام Impingement sign.**

يتم رفع الذراع بقوة، ثم نتحرى الألم بضغط الكم المدوِّر تحت الأخرم.

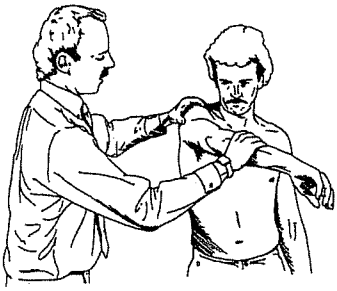

*علامة الاصطدام.*

**14. ماهي الموجودات في التمزق الكامل للكم المدوّر؟**

لايمكن البدء بتبعيد الذراع بشكل فاعل من الدرجة 0 ولكن إذا تم تبعيدها بشكل منفعل فوق 90 درجة فيمكن عندها تحريكها بشكل فاعل حتى 180 درجة، وإذا انخفضت الذراع تحت مستوى 90 درجة فإنها تسقط إلى الجانب، إضافة لذلك لايمكن تدوير الذراع خارجياً بشكل فاعل إذا كان المرفق بجانب الجسم.

**15. كيف يمكن تحري الألم في حالة التهاب وتر فوق الشوك؟**

توضع الكتف بوضعية تبعيد 90 درجة مع دوران داخلي 90 درجة، وتمسك الذراع عكس المقاومة فيحدث الألم. كما يمكن تحري الألم أيضاً عندما يوضع المرفق على جانب الجسم ويجبر على الدوران الخارجي عكس المقاومة.

**16. ماهي علامات التهاب وتر ذات الرأسين؟**

يشكو المريض من ألم على الوجه الأمامي للكتف يزداد بتحريك الطرف الفاعل، ويبدي الفحص السريري نقطة ألمية على مسير الوتر الطويل لذات الرأسين يزداد غالباً بتحريك الكتف مع شد الوتر وذلك بوضع الساعد بوضعية الاستلقاء التام.

**17. ماهي الموجودات في التهاب المفصل الأخرمي الترقوي؟**

يحدث الإيلام فوق المفصل الأخرمي الترقوي ويمكن تحري الألم في المفصل بجعل اليد في الجانب المصاب تلمس الكتف الأخرى.

**18. كيف يمكن إظهار تقلقل instability الكتف؟**

يمكن ذلك بواسطة اختبار الترقب Apprehension test، حيث توضع الذراع بوضعية التبعيد 90 درجة مع الدوران الخارجي 90 درجة ثم يقوم الفاحص بدفع الذراع للأمام، فيحدث الألم والحركة وأحيانا طقة وكل ذلك علامات لتقلقل (عدم الثبات) الكتف.

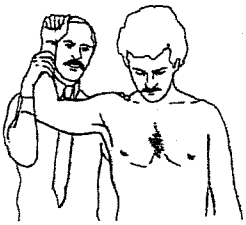

*اختبار الترقب.*

**19. ماهي الموجودات السريرية التي تقترح أن الألم الكتفي ألم رجيع Referred pain؟**

لا يمكن إحداث الألم عند إجراء الفحص السريري للكتف إذا كان الألم رجيعاً.

**20. ماهي علامة وسادة الكتف Shoulder pad sign؟**

علامة وسادة الكتف هي الانصباب الكتفي ثنائي الجانب وهي مميزة غالباً للداء النشواني Amyloidosis.

# أسئلة بدون خيارات

## الكفة المدورة ROTATOR CUFF

**1. ما هي العضلات التي تشكل الكفة المدورة؟**

الكلمة الأوائلية **SITS**

**A**. فوق الشوك Supraspinatus.

**B**. تحت الشوك Infraspinatus.

**C**. المدورة الصغيرة Teres minor.

**D**. تحت الكتف Subscapularis.

**2. متى يحدث التمزق عادةً؟**

في العقد الخامس.

**3. ما هي القصة الاعتيادية؟**

ألم متقطع في الكتف خصوصاً بعد أي حركة فوق الرأس، يلي ذلك هجمة ألم حاد متوافقة مع تمزق الوتر؛ ضعف التبعيد.

**4. ما هي المعالجة؟**

معظم التمزقات: مسكنات للألم.

فيما بعد: إذا استمر الضعف العضلي يستطب الإصلاح الجراحي.

**5. ما هو تقفع Volkmann؟**

تقفع مثنيات الساعد نتيجة متلازمة الحجرات في الساعد.

**6. ما هو السبب الاعتيادي لتقفع Volkmann؟**

أذية الشريان العضدي، كسور العضد فوق اللقمة، كسور الكعبرة أو الزند، أذية الهرس، إلخ...

## الخلوع DISLOCATIONS

### خلع الكتف SHOULDER

**1. ما هو النوع الأكثر شيوعاً؟**

أمامي في 95٪ من الحالات (الخلفي يترافق مع نوبات الصرع أو الصدمة الكهربائية).

**2. ما هي البنى المعرضة للخطر؟**

العصب الإبطي والشريان الإبطي.

**3. كيف يتم التشخيص؟**

تثلم النسيج الرخو تحت الناتئ الأخرمي للكتف.

**4. ما هي المعالجة؟**

**A**. الرد بواسطة الجر التدريجي.

**B**. التثبيت لمدة 3 أسابيع بوضعية الدوران الداخلي.

**C**. تمارين ROM (مجال الحركة).

## خلع المرفق ELBOW

**1. ما هو النوع الأكثر شيوعاً؟**

الخلفي.

**2. ما هي البنى المعرضة للخطر؟**

الشريان العضدي، العصب الزندي، العصب الناصف.

**3. ما هي المعالجة؟**

الرد ووضع جبيرة لمدة 7-10 أيام.

## أسئلة متعددة الخيارات

**1. سباح عمره 45 عاماً يشكو من ألم في الكتف الأيمن منذ شهرين. تناول المريض خلال هذه الفترة مضادات الالتهاب غير الستيروئيدية وكان التحسن خفيفاً. تطور لدى المريض خلال الأيام الماضية ألم عند رفع الذراع فوق المستوى الأفقي مع فقدان جزء من الحركة المنفعلة أثناء التدوير الخارجي كذلك أثناء التبعيد. تحسن الألم بحقن 2 مل من الليدوكائين في المسافة تحت الأخرم Subacromial Space. أي مما يلي هو التشخيص الأكثر احتمالاً؟**

**A**. كسر في العنق الجراحي للعضد.

**B**. التهاب وتر ذات الرأسين بسبب السباحة.

**C**. الاعتلال الجذري الرقبي بسبب الانفتاق القرصي.

**D**. التهاب الوتر التكلسي Calcific Tendinitis.

**E**. الكتف المتجمدة بسبب أذية الكم المدوِّر.

**الجواب: E.**

■ **التعليق:** يتم إجراء اختبار مجال الحركة range of motion (ROM) المنفعلة من قبل الفاحص في حين تجرى اختبارات مجال الحركة الفاعلة من قبل المريض. ولاحاجة لإجراء اختبارات ROM المنفعلة إذا أجريت اختبارات ROM الفاعلة بشكل كاف. يشير فقدان مجال الحركة المنفعلة إلى وجود الكتف المتيبسة Stiffening shoulder (الكتف المتجمدة frozen أو التهاب المحفظة الالتصاقي Adhesive capsulitis). إن السبب الأكثر احتمالاً عند هذا المريض هو الاحتكاك Impingement المتكرر للكم المدوِّر Rotator cuff الذي يؤدي لحدوث الالتهاب والتنكس وأحياناً التمزق. يتشكل الكم المدوِّر من أوتار SITS (وتر العضلة فوق الشوك Supraspinatus ووتر العضلة تحت الشوك Infraspinatus ووتر العضلة المدوِّرة الصغيرة Teresminor ووتر العضلة تحت الكتف Subscapularis)، ويقوم الكم المدوِّر بتثبيت المفصل الحقاني العضدي ويمنع رأس العضد من الحركة للأعلى. قد تنجم أذية الكم المدوِّر عن الحركات المتكررة للذراع فوق الرأس وتشمل السباحة الحرة وسباحة الفراشة، قد تكون علامة هبوط الذراع Drop Arm Sign إيجابية

في حالة تمزق الكم المدوِّر (يتم تبعيد الذراع 180 درجة ثم يطلب من المريض أن ينزل ذراعه ببطء فيلاحظ عند الدرجة 90 أن الذراع يهبط بسرعة بسبب الضعف).

يؤدي حقن الليدوكائين غالباً إلى تسكين الالتهاب في المسافة تحت الأخرم عند المرضى المصابين بالتهاب وتر الكم المدوِّر وحدوث تخفيف للأعراض.

تشاهد كسور العنق الجراحي للعضد عند الأشخاص المسنين عادة بعد السقوط وتؤدي لحدوث تكدم وتورم واضحين. يؤدي الاعتلال الجذري الرقبي بشكل وصفي إلى نقص الحس والقوة وكل المنعكسات التي توافق مستوى جذري واحد في الطرف العلوي. قد يشاهد التهاب وتر ذات الرأسين Bicipital tendinitis في حالات فرط الاستخدام أو الرض لكن يشعر المريض بالألم بشكل وصفي فوق الوجه الأمامي للكتف ويؤدي جس وتر ذات الرأسين في ثلم (أخدود) ذات الرأسين bicipital groove إلى إحداث الألم. إن الألم الذي ينجم عند وضع الساعد بوضعية الاستلقاء (البسط) Supination ضد المقاومة (علامة يرغاسون Yergason sign) يثبت وجود التهاب وتر ذات الرأسين. يؤدي حقن الليدوكائين في الغمد الزليلي للرأس الطويل لذات الرأسين إلى زوال الألم. ينجم التهاب الوتر التكلسي Calcific Tendinitis عن ترسب الكالسيوم في المنطقة تحت الأخرم وهو شائع بشكل خاص في وتر العضلة فوق الشوك قرب مكان ارتكازه.

**2. طالبة جامعية عمرها 20 عاماً حدث لديها ألم في الكتف الأيسر بعد القفز من حبل متأرجح إلى البحيرة. راجعت المريضة الطبيب وهي تحمل ذراعها قرب جسمها (وضعية تقريب) وتتجنب أي حركة للكتف. بالفحص السريري لوحظ فقدان الشكل الخارجي المدور للكتف ووجد رأس العضد تحت الناتئ الغرابي Coracoid Process. أي مما يلي هو التشخيص الأكثر احتمالاً؟**

A. الخلع العضدي الحقاني Glenohumeral السفلي.

B. تمزق الرأس الطويل لذات الرأسين.

C. الخلع العضدي الحقاني الخلفي.

D. الخلع العضدي الحقاني الأمامي.

**الجواب: D.**

■ **التعليق:** قد يكون الخلع العضدي الحقاني Glenohumeral dislocation أمامياً أو خلفياً أو سفلياً وذلك اعتماداً على مكان رأس العضد نسبة للجوف الحقاني Glenoid. إن أشيع أشكال الخلع هو الخلع الأمامي ويحدث عند أكثر من 90% من الحالات وينجم عن التبعيد القسري أو الدوران الخارجي أو البسط القسريين. يلاحظ بشكل وصفي تسطح في المنطقة الدالية مع زوال الحدبة الكبيرة.

يشاهد الخلع الخلفي بشكل وصفي تالياً للاختلاجات. تشمل الاختلاطات المحتملة لخلع الكتف أذية الشريان الإبطي والعصب الإبطي (شلل العضلة الدالية) وأذية الضفيرة العضدية. يحتاج الخلع الحادث للمرة الأولى إلى تدبير عظمي تقويمي (الجراحة أو التمارين العلاجية) لأن 80% من المرضى سوف يحدث لديهم نكس الخلع. إن تمزق الرأس الطويل للعضلة ذات الرأسين يؤدي إلى انتباج النصف السفلي من الذراع مع حدوث الألم عند عطف المرفق.

**3. صبي عمره 12 عاماً حدث لديه كسر في الثلث البعيد من العضد، أحضر إلى الطبيب بعد يومين من حدوث الكسر وهو يشتكي من عدم القدرة على بسط الرسغ. أي البنى التالية هو الأرجح أن يكون قد أصيب بالأذية؟**

A. العصب الناصف Median nerve.

B. العصب الزندي Ulnar nerve.

C. العصب الكعبري Radial nerve.

D. العصب الإبطي Axillary nerve.

E. الشريان المغذي للضفيرة العضدية.

**الجواب: C.**

■ **التعليق:** يتوضع العصب الكعبري بجوار جسم العضد في الأخدود (الميزابة) الحلزوني Spiral groove. ولذلك قد يتأذى هذا العصب

نتيجة لكسور العضد خاصة في الكسور التي تصيب الثلث البعيد من العضد. يعصب العصب الكعبري ($C_8$-$C_6$) العضلات الباسطة للرسغ ولهذا تؤدي أذيته إلى هبوط الرسغ Wrist drop وهي الحالة التي لا يستطيع فيها المريض بسط رسغه. تنجم اليد المخلبية Clawhand عن شلل العضلات بين العظام والعضلات الخراطينية Lumbrical muscles بسبب أذية العصب الزندي ($L_1$-$C_8$). يعصب العصب الناصف ($T_1$-$C_6$) معظم العضلات العاطفة في الساعد (الفروع الحركية) كما يعصب حسياً الجزء الكعبري من اليد ولذلك تؤدي إصابة هذا العصب إلى ضمور إلية اليد thenar atrophy.

4

**4. امرأة عمرها 20 عاماً تشكو من ألم في القسم القريب من الساعد يزداد ببسط الرسغ ضد المقاومة مع بسط المرفق. لاتوجد قصة رض لكن المريضة تمارس كرة المضرب كثيراً. أي مما يلي هو التشخيص الأكثر احتمالاً؟**

**A**. التهاب الوتر فوق اللقيمة الوحشية.

**B**. التهاب الوتر فوق اللقيمة الأنسية.

**C**. التهاب الجراب الزجّي Olecranon bursitis.

**D**. التهاب وتر ذات الرأسين.

**E**. الشلل الباكر للعصب الصدري الطويل.

**الجواب: A.**

■ **التعليق:** يتميز مرفق التنس Tennis elbow أو التهاب الوتر فوق اللقيمة الوحشية Lateral epicondylar tendonitis بإيلام العضلات الوحشية للساعد (باسطات الأصابع والمعصم) عند منشئها (اللقيمة الوحشية للعضد). يؤدي العطف المنفعل للأصابع والرسغ مع الطلب من المريض أن يبسط الرسغ ضد المقاومة إلى إحداث الألم. أما مرفق الغولف Golfer's elbow أو التهاب الوتر فوق اللقيمة الأنسية فهو اضطراب مماثل يصيب العضلات العاطفة للساعد عند منشئها (اللقيمة الأنسية للعضد). إن التهاب الجراب الزجي Olecranon bursitis هو التهاب في الجراب المتوضع فوق الناتئ الزجّي وينجم عن

الرض الحاد أو المزمن (مرفق الطالب) أو قد يكون ناجماً عن النقرس أو التهاب المفاصل الرثياني أو الخمج. ويحدث فيه من الناحية السريرية تورم أو ألم عند جس القسم الخلفي من المرفق. يؤدي شلل العضلة المنشارية الأمامية (التي تتعصب بالعصب الصدري الطويل) إلى تبارز الكتف للخلف نسبة للجدار الصدري الخلفي عندما يطلب من المريض أن يضع كلتا يديه على الحائط ويدفع للخارج (الكتف الجناحية winged scapula).

**5. من المحتمل حدوث أذية وعائية هامة في كل الكسور والخلوع التالية عدا:**

**A**. كسر منتصف جسم العضد.

**B**. الكسر فوق اللقمي للعضد.

**C**. كسر جسم الفخذ.

**D**. الكسرفوق اللقمي للفخذ.

**E**. الخلع الخلفي للركبة.

**الجواب: A.**

■ **التعليق:** يجب توقع الأذيات الشريانية دائماً عند حدوث كسر أو خلع في الطرف. إن الكسور في جسم الفخذ والكسور فوق اللقمتين للعضد والفخذ والخلع الخلفي للركبة أكثر احتمالية أن يسببوا أذية وعائية.

يجب إجراء التصوير الشرياني الظليل في أي من هذه الظروف مالم يكن الدوران البعيد طبيعياً تماماً. على الرغم من ترافق كسور جسم العضد مع أذية العصب الكعبري فإن أذية الشريان العضدي العميق ليست مشكلة شائعة بسبب الدوران الرادف الغني حول المرفق.

**6. عند تقييم مريض مصاب بألم في الكتف قد تفيد كل الفحوص التالية عدا:**

**A**. التصوير الطبقي المحوسب (CT) للعمود الرقبي.

**B**. التصوير بالرنين المغناطيسي (MRI) للرقبة.

**C**. فحص الكتف بالإيكو.

D. صورة شعاعية للصدر.

E. صورة شعاعية للكتف.

**الجواب: C.**

■ **التعليق:** يكشف الـ CT التغيرات المفصلية الفقرية الرقبية، وقد يظهر MRI التغيرات المرضية في العظام أو النسج الرخوة في العنق. يمكن أن تحدد صورة الصدر الشعاعية البسيطة ورم منصفي علوي أو مصدر التخريش الحجابي. قد تظهر صورة الكتف الشعاعية التغيرات المفصلية. إن الدراسة بالإيكو حول مفصل الكتف لا تعطي معلومات مفيدة.

**7. يتألف الكم المدور للكتف من منغرس وتري مشترك لكل من العضلات التالية عدا:**

A. فوق الشوك.

B. تحت الشوك.

C. المدورة الصغيرة.

D. المدورة الكبيرة.

E. تحت الكتف.

**الجواب: D.**

■ **التعليق:** يتألف الكم المدور للكتف من ارتكازات الأوتار للعضلة فوق الشوك والعضلة تحت الشوك والمدورة الصغيرة في الخلف والعضلة تحت الكتفية بالأمام. عندما يكون الكتف مرفوعاً ومبعداً بالكامل يكون الكم المدور في تماس مع الرباط الغرابي الأخرمي ومع الناتئ الأخرمي. إن التخريش الميكانيكي والتغيرات التكسية يمكن أن تحدث نتيجة هذا التماس وتؤدي بدورها لحالات التهابية أو التمزق. تنشأ العضلة المدورة الكبيرة من الزاوية السفلية للكتف وترتكز على عرف الثلم بين الحدبتين في العضد.

**8. عانى ولد عمره 17 سنة من أذية خلال حراسته المرمى في مباراة كرة قدم. لوحظ تورم ومضض مع تشوه مجسوس على المفصل الأخرمي الترقوي الأيمن وأظهرت صورة الأشعة خلع فيه. يجب أن تتألف المعالجة الفورية من:**

A. وشاح تعليق لدعم الذراع المصابة.

B. رباط بشكل 8.

C. راحة بالسرير بالاستلقاء الظهري مع وسادات رملية صغيرة.

D. رد مفتوح فوري مع التثبيت بسيخ.

E. استئصال النهاية البعيدة للترقوة وإجراء الرد.

**الجواب: A.**

■ **التعليق:** عند إصابة المفصل الأخرمي الترقوي والذي يحدث غالباً في كرة القدم أو رياضات التماس الأخرى، فإن المظاهر السريرية تتضمن الوذمة الموضعية والمضض فوق المفصل والتشوه المجسوس، ويميل المرضى المصابون إلى إمالة رؤوسهم إلى الجانب المصاب ودعم الذراع المصابة باليد المقابلة. يوضع التشخيص بالصور الشعاعية والمريض واقف وأحياناً وهو يحمل ثقل في اليد المصابة لمباعدة المفصل. إن علاج الوثي أو تحت الخلع عرضية وتتألف بشكل أولي من وضع وشاح. إن الجبائر الاسطوانية، مع احتمال استثناء الجبيرة المعلقة لستابينس وماك غاوسوف لن تثبت الخلع الكامل في مكانه. وجد جاكوب وفاد أنه لا يوجد تحسن ملحوظ في النتائج فيما لو استخدمنا العلاج المحافظ بالوشاح أو باستخدام الرد الجراحي المفتوح. وهكذا فإن الرد المفتوح يجب أن يحتفظ به للأعراض المستمرة أو تغير الوضعية الشديد جداً.

**9. يجب علاج الكسر فوق اللقمة عند الطفل بـ:**

A. المنابلة والرد وتثبيت الذراع بدرجة 90° مع كب بسيط.

B. المنابلة والرد وتثبيت الذراع في وضعية الثني القسري مع جبائر مثبتة.

C. الرد المفتوح الفوري مع إجراء التثبيت بالبراغي.

D. تطبيق جر بوك على المعصم.

E. استخدام الجر فوق الرأس بواسطة البكرة لرد الكسر.

**الجواب: A.**

■ **التعليق:** إن الكسر فوق اللقمتين هو الكسر الأرجح حدوثاً في المرفق عند الأطفال. وهو كسر سيئ لأنه يمكن أن يترافق مع أذية وعائية تؤدي لانكماش فولكمان الإقفاري. يمكن اتمام المنابلة والرد إما بالتشريب بالمخدر الموضعي لمكان الكسر أو بالتخدير العام،

وبعد الرد إذا جس النبض الكعبري فيجب تثبيت الذراع بالجبائر الجبسية بزاوية 90° للساعد في الوضعية الطبيعية أو الكب البسيط. ولكن إذا اختفى النبض الكعبري بالثني الشديد فيجب تعديل زاوية المرفق إلى الوضعية التي يعود فيها النبض ولكن مع أكبر ثني ممكن ويجب إعادة تقييم الموجودات كل 1-2سا. إذا كان هنالك شك في سلامة تروية اليد فيجب استقصاء الشريان العضدي وتحرير اللفافة العضدية الأمامية. عندما يكون الرد أو الحفاظ على رد الكسر فوق اللقمتين غير ممكن فيجب وضع المريض المصاب في جهاز جر. نادراً ما يستطب الرد المفتوح.

**10. تعرض ولد عمره 17 سنة لأذية رقبية عندما كان يغطس في حوض سباحة ضحل، أظهر الفحص الفيزيائي موجودات تتلائم مع شلل رباعي تام على مستوى الفقرة $C_6$.**

**أي من الحركات التالية سوف يكون المريض غير قادر على إجرائها بشكل فاعل الآن:**

**A**. ثني الكتف.

**B**. تبعيد الكتف.

**C**. ثني المرفق.

**D**. بسط المرفق.

**E**. بسط المعصم.

**الجواب: D.**

■ **التعليق:** عند وصف الشلل الرباعي أو الشلل النصفي فإن مستوى الجذر السليم الأكثر سفلية هو الرقم المستخدم لوصف الآفة الشوكية. إن العصب الشوكي القطعي الرئيسي المعصب لذات الرأسين العضدية والدالية هو C5.

تتلقى باسطة الرسغ الكعبرية تعصيبها الرئيسي من C6 وتتلقى مثلثة الرؤوس تعصيبها من C7. وهكذا فإن المريض المذكور في السؤال والذي لديه فقدان تعصيب كامل حركي وحسي تحت مستوى C6 سوف يكون غير قادراً على بسط المرفق وهي الحركة المعتمدة على تعصيب مثلثة الرؤوس.

**11. في خلع الكتف، كل الخيارات التالية صحيحة ما عدا:**

A. في الخلع الأمامي يشاهد رأس العضد خارج وأسفل الجوف الحقي على الصورة الشعاعية.

B. أغلب الحالات تتطلب رد مفتوح.

C. تشخيص سهل سريرياً وشعاعياً.

D. في الناكس يصعب التشخيص الشعاعي.

**الجواب: B.**

**12. أشيع أنواع خلوع الكتف:**

A. الخلفي.

B. الأمامي.

C. السفلي.

D. الناكس

**الجواب: B.**

**13. تتميز خلوع الكتف بما يلي ما عدا:**

A. أكثر الخلوع مشاهدة.

B. يساعد على حدوثها سعة الحركة بالمفصل.

C. أكثرها مشاهدة الخلع الخلفي.

D. يساعد على حدوثها بنية المحفظة الأمامية.

E. في بعض الحالات تختلط بإصابة العصب الإبطي.

**الجواب: C.**

**14. أشيع خلوع الطرف العلوي حدوثاً هو:**

A. خلع المفصل الترقوي – الأخرمي.

B. خلع الكتف.

C. خلع المرفق.

D. خلع الرسغ.

E. كل ما أعلاه خطأ.

**الجواب: B.**

**15. في خلع الكتف إجابة واحدة خاطئة:**

A. شائع عند الشباب والرياضيين.

B. قد يترافق مع كسور الحدبة الكبيرة.

C. الرد إسعافي ومغلق.

D. الخلع غالباً خلفي.

E. قد يترافق بأذية العصب الإبطي.

**الجواب: D.**

**16. في خلع الكتف الأمامي (إجابة واحدة صحيحة):**

A. غالباً الصورة الأمامية الخلفية مشخصة.

B. هو خلع الكتف الأقل شيوعاً.

C. الإصابة مؤلمة دون عجز وظيفي.

D. الآلية المحدثة له غالباً هي الإصابة المباشرة (اصطدام).

E. أصعب تشخيصاً من خلع الكتف الخلفي.

**الجواب: A.**

**17. في خلع مفصل الكتف الأمامي (إجابة واحدة صحيحة):**

A. الصورة الأمامية الخلفية مشخصة.

B. الأعراض خفيفة و دون عجز وظيفي.

C. شائع عند المسنين.

D. أقل شيوعاً من الخلع الخلفي.

**الجواب: A.**

**18. السقوط على اليد الممدودة يسبب (إجابة واحدة صحيحة):**

A. خلع كتف أمامي.

B. كسر فوق اللقمتين مع تبدل أمامي للقطعة البعيدة.

C. كسر غاليازي.

D. كسور عبر اللقمتين.

**الجواب: A.**

4

**19. أذية العصب الإبطي (إجابة واحدة خاطئة):**

A. يسببه خلع كتف أمامي.

B. حيث يحدث خدر في الجانب الوحشي من الذراع.

C. و يزول تعصيب العضلة ذات الرأسين العضدية.

D. يشفى عفوياً خلال أسابيع.

الجواب: C.

**20. يحدث خلع الكتف الأمامي بوضعية (إجابة واحدة خاطئة):**

A. عطف المرفق مع دوران داخلي (وضعية التمرين السادس الضغط).

B. بسط المرفق مع دوران خارجي (رمي حجر).

C. الذراع معطوفة خلف الرأس، وراحة اليد متجهة للأمام، مع تطبيق قوة على المرفق باتجاه الخلف.

D. الذراع مبسوطة للأعلى، راحة اليد متجهة للأمام، مع جهد للخلف (إيقاف كرة، سباحة على الظهر).

E. الذراع مبسوطة أفقياً للخلف، راحة اليد متجهة للأمام، مع رض نحو الأمام (مد اليد لجلب شيء من المقعد الخلفي للسيارة عندما يكون الشخص جالساً في المقعد الأمامي).

الجواب: B.

**21. في خلع الكتف الأمامي المتكرر، كل ما يلي صحيح عدا:**

A. الآلية تبعيد ودوران خارجي للذراع.

B. يستطيع المريض رد الخلع بسهولة.

C. التشخيص يتم بالصورة الشعاعية.

D. يلاحظ تورم واضح في الكتف.

الجواب: C.

**22. واحد مما يلي يحتاج علاج جراحي بشكل حتمي:**

A. خلع الكتف الأمامي المتكرر.

B. خلع الكتف الخلفي.

C. خلع الكتف السفلي.

D. خلع الكتف الأمامي

الجواب: A.

**23. في خلع الكتف المتكرر تحدث التغيرات التالية (إجابة واحدة خاطئة):**

A. عدم التئام المحفظة المتمزقة.

B. علامات تأذي على الوجه العلوي الخلفي الوحشي لرأس العضد.

C. سريرياً: ضعف عضلات الزنار الكتفي.

D. الطبقي المحوري مع الحقن مشخص.

E. تظهر علامة بانكارت على الصورة الشعاعية عادة.

**الجواب: E.**

**24. في التشريح المرضي لخلع الكتف الناكس (إجابة واحدة خاطئة):**

A. تمزق المحفظة المفصلية وانقلاعها.

B. تشوه في رأس العضد.

C. تمزق وتر ذات الرأسين.

D. توضع رأس العضد أمام وأسفل الترقوة.

**الجواب: C.**

**الأسئلة من (25 - 28):**

**25. إصابة وتر فوق الشوك.**

**26. رض كتف لدى مسن.**

**27. كسر حدبة كبيرة للعضد.**

**28. خلع كتف.**

A. عجز عن التبعيد الخارجي.

B. كتف متجمدة (مؤلمة).

C. تناذر القوس المؤلمة.

D. إصابة العصب الإبطي.

**الجواب: (25: A)، (26: B)، (27: C)، (28: D).**

**وافق بين الاختلاط المناسب في السؤال مع الإصابة بالجواب:**

**29. خلع المرفق.**

**30. كسور المرفق.**

A. تنكس المرفق.

B. يبوسة المرفق.

**الجواب: (29: B)، (30: A).**

**31. في كسور الترقوة، كل الخيارات التالية صحيحة ما عدا:**

A. أشيع عند الأطفال.

B. كسر النهاية البعيدة هو الأشيع.

C. يعالج الكسر المتبدل جراحياً.

D. من اختلاطاتها الاندمال المعيب لكن تبقى الوظيفة جيدة.

**الجواب: C.**

**32. في كسر الترقوة (إجابة واحدة خاطئة):**

A. تتحرك نهاية الترقوة القريبة للأعلى بسبب ارتكاز العضلة القصية الترقوية الخشائية عليها.

B. التبدل شبه حتمي.

C. تبدل النهاية البعيدة للكسر للأسفل والإنسي.

D. لا بد من الرد الجراحي لاسترجاع الحركة الوظيفية الجيدة.

E. أكثر الأماكن شيوعاً لكسر هي مكان التقاء الثلثين الأوسط والوحشي.

**الجواب: D.**

**33. أشيع كسور الترقوة تحدث في:**

A. الثلث المتوسط.

B. التقاء الثلث الوحشي مع المتوسط.

C. الثلث القريب.

D. العلوي.

**الجواب: B.**

**34. في خلع وتحت خلع المفصل الأخرمي الترقوي (إجابة واحدة خاطئة):**

A. توجد درجة (step) على الصورة.

B. في الحالات الخفيفة صورة شعاعية مع حمل وزن.

C. تعالج جميع الحالات جراحياً.

D. العلاج جراحي بإدخال سيخ من الترقوة وتثبيت المفصل.

**الجواب: C.**

**35. في خلع المفصل الأخرمي الترقوي الشديد (إجابة واحدة صحيحة):**

A. تتمزق المحفظة المفصلية لهذا المفصل فقط.

B. يتمزق الرباط المخروطي فقط.

C. يتمزق الرباط شبه المنحرف فقط.

D. تتمزق المحفظة المفصلية والرباطان المخروطي وشبه المنحرف.

**الجواب: D.**

**36. في خلع المفصل الأخرمي الترقوي المهمل (إجابة واحدة خاطئة):**

A. بالنظر تلاحظ عتبة (Step) على المفصل ولا يكون عادة مؤلماً بالجس.

B. المعالجة بتثبيت المفصل بأسياخ.

C. تكون حركة الذراع مؤلمة عادة عندما تعمل أمام الجسم بمستوى الكتف أو أعلى.

D. في الحالات الخفيفة تشخص بصورة الكتف بالوقوف مع حمل ثقل معتدل باليد.

E. يميز عن التهاب وتر فوق الشوك حيث يحدث الألم في الحالة الأخيرة أثناء الرفع الفاعل للذراع المبسوطة بين 30-60 درجة.

**الجواب: A.**

**37. علاج خلع ترقوي أخرمي شديد:**

A. رد مغلق.

B. رباط ضاغط على الكتف.

C. وشاح لأسبوعين.

D. جراحة.

**الجواب: C.**

**38. في كسر عنق العضد (إجابة واحدة خاطئة):**

A. شائع عند المسنين.

B. غالباً ما يكون متشابك.

C. قد يكون من الصعب تشخيصه على الصورة الشعاعية الأمامية الخلفية.

D. العلاج الجراحي دوماً.

**الجواب: D.**

4

**39. في كسر عنق العضد (إجابة واحدة صحيحة):**

A. شائع عند الشباب.

B. الكسر متشابك غالباً.

C. علاجه جراحي دوماً.

D. شائع عند الأطفال.

**الجواب: B.**

**40. كسر عنق العضد (إجابة واحدة خاطئة):**

A. نساء مسنات.

B. متشابك.

C. قد لا يرى على الصورة الشعاعية.

D. العلاج جراحي دائماً.

**الجواب: D.**

**41. في كسر عنق العضد (إجابة واحدة خاطئة):**

A. شائع عند المسنين خاصة النساء بسبب هشاشة العظم.

B. في أكثر من نصف الحالات يكون متشابكاً.

C. أهم اختلاطاته: اليبوسة (الكتف المتجمدة) وخاصة عند المسنين.

D. المعالجة غالباً جراحية والنتائج الوظيفية جيدة.

E. في الكسور المتشابكة قد يغفل التشخيص بسبب الحركة شبه الطبيعية للطرف.

**الجواب: D.**

**42. أكثر ما يحدث كسر عنق العضد عند:**

A. الأطفال.

B. الشباب.

C. مسنون.

D. نساء مسنات.

**الجواب: D.**

**43. في كسور عنق العضد (إجابة واحدة خاطئة):**

A. أشيع عند النساء المسنات.

B. الآلية سقوط على اليد المبسوطة.

C. الكسر المتشابك قد لا يظهر بالصورة الشعاعية.

D. علاج الكسر المتشابك جراحي.

الجواب: D.

**44. في كسور النهاية القريبة للعضد (إجابة واحدة خاطئة):**

A. شائعة عند المسنين.

B. قد تصاب النساء بعد سن اليأس.

C. قد يترافق مع خلع الكتف.

D. غالباً ما يحصل في العنق التشريحي لرأس العضد.

E. قد يستطب العلاج الجراحي.

الجواب: D.

**45. المعالجة المفضلة لكسر عنق العضد المتشابك عند مسن هي:**

A. وشاح تحت الثياب لمدة لا تتجاوز 3 أسابيع.

B. الرد المفتوح والتثبيت الداخلي.

C. الرد المغلق والتثبيت الداخلي.

D. إهمال الكسر والتشجيع على الحركة الباكرة.

الجواب: A.

**46. كسور الحدبة الكبيرة للعضد (إجابة واحدة خاطئة):**

A. أعراض صاخبة.

B. علاج الكسر غير المتبدل محافظ.

C. علاج الكسر المتبدل تثبيت داخلي.

D. علاج الكسر المهمل استئصال الناتئ الأخرمي.

E. من اختلاطاته القوس المؤلمة.

الجواب: A.

**47. من اختلاطات كسر الحدبة الكبيرة للعضد (إجابة واحدة خاطئة):**

A. عدم الاندمال.

B. تحدد حركة التبعيد.

C. يبوسة الكتف.

D. متلازمة القوس المؤلمة.

E. انقلاع ارتكاز الوتر الطويل لذات الرأسين.

**الجواب: E.**

**48. اختلاطات كسور الحدبة الكبيرة للعضد (إجابة واحدة خاطئة):**

A. يبوسة مفصلية.

B. تناذر القوس المؤلمة.

C. عدم الاندمال.

D. أذية العصب الإبطي.

**الجواب: D.**

**49. في كسر الحدبة الكبيرة للعضد (إجابة واحدة خاطئة):**

A. تعالج الحالات غير المتبدلة بوشاح 2-3 أسابيع.

B. تعالج الحالات شديدة التبدل معالجة جراحية.

C. يمكن أن تترافق مع خلع الكتف.

D. تكون الأعراض السريرية صاخبة (عجز وظيفي، وذمة شديدة).

E. تعالج الحالات المهملة مع تحدد رفع الذراع جانبياً باستئصال الناتئ الأخرمي.

**الجواب: D.**

**50. في تناذر القوس المؤلمة، كل ما يلي خطأ عدا:**

A. ألم أثناء الراحة.

B. الموجودات الشعاعية مهمة للتشخيص.

C. تشخص بالمقارنة بين الحركات الفاعلة والمنفعلة لتبعيد الكتف.

D. يكون التبعيد فوق 90 درجة مؤلماً جداً.

**الجواب: C.**

**51. مريض عمره 65 عاماً أصيب برض على الكتف منذ شهرين، بالفحص السريري يوجد ألم في الكتف أثناء تبعيد الطرف نحو الأعلى دون تورم، الصورة الشعاعية ضمن الحدود الطبيعية التشخيص الأكثر احتمالاً:**

A. كتف متجمدة.

B. تناذر القوس المؤلم.

C. تمزق كامل في الكم الوتري.

D. شلل العضلة الدالية.

الجواب: B.

**52. أي الكسور التالية قد يسبب تناذر القوس المؤلمة (إجابة واحدة صحيحة):**

A. كسر اللقمة الأنسية.

B. كسر اللقمة الوحشية.

C. كسر فوق اللقمتين.

D. كسر الحدبة الكبيرة.

الجواب: D.

**53. أي من الأسباب التالية لتناذر القوس المؤلمة يترافق بألم حاد وفجائي:**

A. التمزق الجزئي لوتر فوق الشوك.

B. تكلس الكم الوتري.

C. التهاب وتر فوق الشوك.

D. كسر الحدبة الكبيرة للعضد.

الجواب: C.

**54. عند المصابين بتناذر القوس الكتفية المؤلمة تكون الحركة التالية مؤلمة بشكل خاص:**

A. التقريب من الزاوية (45-0).

B. نحو الخلف.

C. التدوير نحو الداخل.

D. التبعيد ما بين الزاوية (45-0).

E. التبعيد فيما بعد الزاوية (120).

الجواب: D.

**55. في متلازمة التصادم و الكتف المتجمدة (إجابة واحدة خاطئة):**

A. متلازمة التصادم هي تناذر القوس المؤلمة.

B. يبدأ الألم في متلازمة التصادم عند بدء التبعيد وحتى 60 درجة.

C. متلازمة التصادم هي التهاب الوتر فوق الشوك.

D. سميت الكتف المتجمدة بذلك لأنها تتثبت فجأة.

E. في الكتف المتجمدة يحدث الألم كلما وسع المريض الحركة.

الجواب: E.

**56. في تناذر الكتف المتجمدة، كل مما يلي صحيح عدا:**

A. ألم أثناء تحريك الكتف.

B. تحدد بحركات الكتف.

C. تزول الأعراض خلال شهر.

D. القاعدة هي الشفاء إذا عولجت بإصرار.

الجواب: C.

**57. مريض عمره (65) عاماً يشكو من ألم مع تحدد في حركة مفصل الكتف الأيمن في سوابقه رض منذ أربعة أشهر دون كسور، بالفحص السريري تحدد في حركات المفصل كافة، التشخيص الأكثر احتمالاً:**

A. تناذر القوس المؤلمة.

B. تكلس المحفظة حول المفصل.

C. خلع كتف مهمل.

D. كتف متجمدة.

الجواب: D.

**58. في متلازمة الكتف المتجمدة (إجابة واحدة خاطئة):**

A. العرض الباكر هو التحدد المؤلم لتبعيد العضد.

B. يبدأ بألم ثم تتحدد كافة حركات الكتف.

C. سببها غير معروف تماماً وقد تكون الأذيات الصغيرة أحد عواملها.

D. بعد مضي 6-12 شهراً على الإصابة يبدأ الشفاء العفوي بعودة الحركات بالتدريج ولكن بصورة غير كاملة.

E. المعالجة جراحية عادة.

الجواب: E.

**59. تحدث الكسور المرضية للعضد عادة في (إجابة واحدة صحيحة):**

A. الثلث العلوي.

B. الثلث المتوسط.

C. الثلث السفلي.

D. رأس العضد.

الجواب: A.

**60. تحدث الكسور المرضية في: (إجابة واحدة صحيحة):**

A. عظم العضد (الثلث العلوي).

B. عظم العضد (الثلث السفلي).

C. عظم الفخذ.

D. عظم الترقوة.



الجواب: A.

**61. ما هو الاختلاط الأخطر للكسر فوق اللقمة في العضد المتبدل؟**

A. متلازمة الحيز في الساعد.

B. عدم الشفاء.

C. الشفاء بوضعية غير تشريحية.

D. أذية العصب الناصف.

E. تحدد هام في مجال حركة المرفق.

الجواب: A.

**62. كل مما يلي من الاختلاطات الشائعة لكسور فوق اللقمتين العضديتين عدا:**

A. إصابة الشريان العضدي.

B. متلازمة الحجرات.

C. تناذر فولكمان.

D. أذية العصب الكعبري.

E. الاندمال المعيب.

الجواب: D.

**63. في كسور فوق اللقمتين (إجابة واحدة خاطئة):**

A. أكثر شيوعاً عند الأطفال.

B. الشائع تبدل القطعة القريبة للأمام.

C. تعالج الحالة غير المتبدلة بميزابة جبسية 3-4 أسابيع.

D. قد يحدث انكماش نقص التروية لفولكمان

E. من الشائع حدوث عدم الاندمال.

الجواب: E.

**64. في كسور فوق اللقمتين العضدية عند الأطفال (إجابة واحدة خاطئة):**

A. تتبدل القطعة السفلية غالباً نحو الخلف والأعلى.

B. تترافق بخلع في مفصل المرفق.

C. اختلاطاتها إصابة الشريان العضدي والاندمال المعيب.

D. المعالجة بالرد والتثبيت بواسطة أسياخ.

الجواب: B.

**65. كسور فوق اللقمتين العضدية (إجابة واحدة صحيحة):**

A. أكثر ما تحدث عند الكهول.

B. تكثر فيها إصابة العصب الزندي.

C. تكثر فيها مشاهدة المفصل الموهم.

D. الأهم والأخطر فيها إصابة العصب الناصف.

E. أكثر كسور الأطفال شيوعاً.

الجواب: E.

**66. في كسور فوق اللقمتين العضديتين الأذية المرافقة الأكثر مشاهدة وخطورة هي:**

A. أذية العصب الزندي.

B. أذية العصب المتوسط.

C. أذية الشريان العضدي.

D. أذية العصب الشظوي الوحشي.

E. أذية العصب الكعبري.

الجواب: C.

**67. في كسور فوق اللقمتين إجابة واحدة خاطئة:**

A. شائعة عند الأطفال.

B. الأذية بالانعطاف أو الانبساط لمفصل المرفق.

C. آلية الأذية بالانعطاف أكثر حدوثاً.

D. السبب غالباً هو السقوط على اليد وهي ممدودة.

E. قد يصاب الشريان العضدي.

**الجواب:C.**

**68. انكماش فولكمان أكثر ما يشاهد في (إجابة واحدة صحيحة):**

A. كسر العضد.

B. كسر اللقمة الإنسية.

C. كسر فوق اللقمتين.

D. كسر اللقمة الوحشية

**الجواب: C.**

**69. في تناذر فولكمان، كل مما يلي صحيح عدا:**

A. أهم اختلاط للكسور فوق اللقمتين العضديتين.

B. الإصابة بالعضلات القابضة.

C. هو حالة مؤقتة.

D. المريض غير قادر على بسط أصابعه.

**الجواب: C.**

**70. أشيع سبب لتناذر فولكمان:**

A. كسر فوق اللقمتين.

B. كسر جسم العضد.

C. كسر عنق العضد.

D. كسر اللقمة.

**الجواب: A.**

4

**71. كسر اللقمة الوحشية للعضد المهمل عند طفل لم يبلغ بعد يؤدي إلى:**

A. فحج.

B. ألم.

C. تنكس مرفق.

D. روح.

الجواب: A.

**72. في كسور اللقمة الوحشية للعضد عند الأطفال (إجابة واحدة خاطئة):**

A. قد لا يشخص الكسر عند الأطفال الصغار، لأن اللقمة في معظمها غضروفي.

B. قد يحدث عدم التحام في الكسور المتبدلة التي تعالج بشكل محافظ وبدون رد صحيح.

C. يشمل الكسر عادة نصف اللقمة الوحشية مع كامل البكرة.

D. يجب معالجتها بالفتح الجراحي مع الرد التشريحي والتثبيت بسيخ كيرشنر إذا ما فشلت الطرق المحافظة في رد الكسر.

الجواب: C.

**73. من اختلاطات كسر اللقمة الأنسية (إجابة واحدة صحيحة):**

A. إصابة الكعبري.

B. إصابة الزندي.

C. إصابة الناصف.

D. C+B صح.

E. كل ما سبق خطأ

الجواب: B.

**74. في كسور جسم العضد (إجابة واحدة صحيحة):**

A. تكون رضية غالباً في الثلث العلوي.

B. تكون مرضية غالباً في الثلث المتوسط.

C. يعالج الكسر الحلزوني جراحياً.

D. عجز وظيفي تام.

الجواب: D.

**75. في كسر جسم العضد (إجابة واحدة صحيحة):**

A. ثلث بعيد نقائل غالباً.

B. شائع عند الأطفال.

C. المائل والحلزوني علاجه محافظ.

D. تحدث الكسور الرضية في الثلث العلوي غالباً

الجواب: C.

**76. في كسور جسم العضد (إجابة واحدة خاطئة):**

A. الأشيع كسر الثلث المتوسط.

B. الرض غير المباشر يؤدي غالباً إلى كسر حلزوني أو مائل بشدة.

C. تحدث الكسور المرضية (النقائل) غالباً في الثلث البعيد.

D. الأعراض تكون عادة شديدة (وذمة شديدة، عجز وظيفي تام، تشوه محور الطرف).

E. الكسور المائلة والحلزونية قابلة للعلاج المحافظ.

الجواب: C.

**77. تحدث أذية الشريان الكعبري في كسر (إجابة واحدة صحيحة):**

A. جسم العضد.

B. عنق العضد.

C. الكعبرة.

D. الزند.

الجواب: A.

**78. في كسور جسم العضد (إجابة واحدة صحيحة):**

A. أكثر شيوعاً عند الأطفال.

B. يصاب فيه العصب المتوسط عادة.

C. تحدث الكسور المرضية في ثلثه البعيد.

D. الكسر المعترض غير ثابت بالمعالجة المحافظة.

الجواب: D.

4

**79. في مرفق التنس (إجابة واحدة صحيحة):**

A. أذية عصبية.

B. أذية تنكسية.

C. أذية عضلية.

D. تشخصه الصورة الشعاعية.

**الجواب: C.**

**80. في مرفق التنس (إجابة واحدة خاطئة):**

A. رض مباشر على اللقمة الوحشية للعضد.

B. تمزق جزئي لأوتار العضلات الباسطة.

C. عطف المعصم يفاقم الألم بسبب توتر العضلات الباسطة.

D. العلاج NSAIDS وحقن الهيدروكورتيزون.

E. تبقى حركة المرفق سليمة.

**الجواب: A.**

**81. مرفق التنس (إجابة واحدة خاطئة):**

A. ألم على اللقمة الوحشية للعضد.

B. تمزق جزئي بارتكاز الوتر الباسط المشترك.

C. يحرض الألم بعطف المعصم لتوتير الباسطات.

D. العلاج بالراحة ومركبات الـ NSAIDs وحقن الـ Hydrocortisone.

E. السبب الرئيسي هو رض على اللقمة الوحشية للعضد.

**الجواب: E.**

**82. العلاج النوعي لمرفق التنس هو (إجابة واحدة صحيحة):**

A. تثبيت بالجبس لمدة شهر.

B. علاج جراحي.

C. الراحة والحقن الموضعي للستيروئيدات القشرية.

D. لا داعٍ لتخفيف الإجهاد.

**الجواب: C.**

**83. في مفصل الغولف (إجابة واحدة خاطئة):**

A. ينجم عن أذية في مرتكز العضلات الباسطة للساعد.

B. يعالج بالراحة وأحياناً حقن الستيروئيدات.

C. تواتره أقل من تواتر مرفق التنس.

D. تشخيصه أصعب لأنه يختلط مع إصابات العصب الزندي.

E. قد تفيد مضادات الالتهاب غير الستيروئيدية في علاجه.

**الجواب:** A.

**84. في مرفق الغولف (إجابة واحدة صحيحة):**

A. إجهاد العضلات الباسطة.

B. في منطقة اللقمة الوحشية.

C. يعالج بالـ NSAIDs أو بالستيروئيدات حقناً.

D. التصوير الشعاعي مشخص.

**الجواب:** C.

**85. في وثي المرفق (المرفق المشدود)، كل ما يلي خطأ ما عدا:**

A. يحمل الطفل ساعده المصاب بالطرف الأخر بوضعية نصف ثني مع نصف كب في المرفق بزاوية 90 درجة.

B. يلاحظ وجود إيلام وأحياناً تورم على مستوى الوجه الأنسي لمفصل المرفق.

C. تبدي الصورة الشعاعية انزلاقاً طفيفاً على مستوى صفيحة النمو لرأس عظم الكعبرة.

D. يتمزق خلال الإصابة الرباط الجانبي الوحشي لمفصل المرفق.

E. يأخذ الطرف وضعية البسط التام مع الكب.

**الجواب:** A.

**86. في خلع المرفق (إجابة واحدة صحيحة):**

A. التبدل الأشيع هو تبدل العضد للأمام.

B. أذيات الشريان العضدي شائعة.

C. أشيع خلوع المفاصل.

D. من اختلاطاته أذية عصب ناصف.

**الجواب:** A.

4

**87. المرفق المشدود Pulled – elbow:**

A. شائع عند النساء.

B. شائع عند الأطفال.

C. شائع لدى المسنين.

D. يثبت بجبيرة.

**الجواب: B.**

**88. يشاهد المرفق المجرور عند (إجابة واحدة صحيحة):**

A. الأطفال.

B. البالغين.

C. المراهقين.

D. المسنين.

**الجواب: A.**

**89. في كسر مونتيغيا (إجابة واحدة خاطئة):**

A. يحدث برض مباشر على الزند غالباً.

B. يترافق بخلع أو كسر رأس الكعبرة.

C. في علاج حالات الاندمال المعيب، يرتد خلع الكعبرة تلقائياً بتصحيح محور الزند.

D. من اختلاطاته الشائعة تناذر الحجيرات.

E. الأعراض تكون عادة شديدة (وذمة شديدة، عجز وظيفي).

**الجواب: D.**

**90. في كسر مونتيغيا Monteggia هي:**

A. خلع ورك ولادي قابل للرد.

B. كسر الثلث العلوي للكعبرة مع خلع النهاية السفلية للزند.

C. كسر جسم الزند مع خلع رأس الكعبرة.

D. خلع رأس الكعبرة مع خلع رأس الزند.

**الجواب: C.**

**91. إن كسر الزند عند نقطة التقاء الثلث المتوسط بالعلوي + خلع رأس الكعبرة هو كسر (إجابة واحدة صحيحة):**

A. سميث.

B. غاليازي.

C. مونتيغيا.

D. كولليس.

الجواب: C.

**92. كسر النهاية القريبة للزند مع خلع رأس الكعبرة يدعى:**

A. كسر غاليازي.

B. كسر مونتيغا.

C. كسر سميث.

D. كسر كوليس.

الجواب: B.

**93. المعالجة تكون جراحية في (إجابة واحدة صحيحة):**

A. كسر مونتيغيا.

B. انكماش فولكمان.

C. كسر كوليس.

D. كسر عنق العضد.

E. ضمور سوديك.

الجواب: A.

**94. كسر مونتيغيا (إجابة واحدة خاطئة):**

A. كسر زند مع خلع رأس كعبرة.

B. أعراض صاخبة.

C. تناذر الحجرات من أكثر اختلاطاته شيوعاً.

D. يرتد خلع الكعبرة عند علاج كسر الزند.

الجواب: C.

**95. كسر مونتيغيا (إجابة واحدة خاطئة):**

A. هو كسر عند نقطة التقاء الثلث العلوي مع الثلث المتوسط للزند.

B. يترافق مع خلع أو كسر رأس الكعبرة.

C. يحدث بآلية مباشرة.

D. في حال الاندمال المعيب ورأس الكعبرة لا يزال مخلوع يكون العلاج برد رأس الكعبرة.

الجواب: D.

**96. كسر غاليازي (إجابة واحدة خاطئة):**

A. كسر جسم الكعبرة في التقاء الثلث المتوسط والسفلي مع خلع المفصل الكعبري الزندي السفلي.

B. يحدث بضربات مباشرة.

C. رد كسر الكعبرة الجيد يؤدي إلى إصلاح الخلع.

D. إصابة العصب الناصف شائعة.

الجواب: D.

**97. في كسر غاليازي (إجابة واحدة خاطئة):**

A. يحدث عند التقاء الثلث المتوسط مع السفلي للكعبرة مع خلع النهاية البعيدة للزند.

B. تستطب فيه المعالجة الجراحية غالباً.

C. الاندمال المعيب شائع في العلاج المحافظ.

D. من اختلاطاته الشائعة إصابة العصب الناصف.

E. يرتد خلع الزند تلقائياً بالرد الدقيق للكسر.

الجواب: D.

**98. في كسر عظمي الساعد (إجابة واحدة خاطئة):**

A. تؤدي القوة المباشرة إلى كسر معترض.

B. الأعراض صاخبة جداً.

C. يكون بشكل كسر غصن نضير عند الأطفال.

D. بعد إجراء الرد المغلق يوضع الجبس بالوضعية الوظيفية.

E. يعالج عند البالغين بالرد المفتوح والتثبيت الداخلي.

الجواب: D.

**99. في كسور الساعد (إجابة واحدة صحيحة):**

A. كسر كوليس هو كسر النهاية السفلية للكعبرة مع تبدل راحي للقطعة البعيدة.

B. كسر مونتيغيا هو كسر الثلث العلوي للزند مع خلع رأس الكعبرة.

C. كسر غاليازي هو كسر الثلث السفلي للزند مع خلع رأس الكعبرة.

D. كسر بارتون هو كسر النهاية السفلية للكعبرة مع تبدل ظهري للقطعة البعيدة.

**الجواب: B.**

**100. الخطأ في ما يتعلق بضمور سوديك:**

A. يدعى ضمور قلة الاستخدام.

B. يكون الجلد لامع وساخن.

C. شعاعياً نقص تكلس موضع.

D. علاجه الأساسي جراحي.

**الجواب: D.**

**101. في كسر كولس (إجابة واحدة خاطئة):**

A. يحدث في النهاية السفلية للكعبرة على بعد 2 سم من السطح المفصلي.

B. تتبدل القطعة السفلية نحو الوجه الراحي الأنسي مع تباعد القطعة العظمية.

C. يشاهد بكثرة عند المسنين حيث لديهم عامل مؤهب هو ترقق العظام.

D. من اختلاطاته انقطاع وتر قاطعة الإبهام الطويلة والاندمال المعيب.

**الجواب: B.**

**102. في كسر كوليس (إجابة واحدة صحيحة):**

A. أغلب علاجه جراحة.

B. يصل للسطح المفصلي.

C. من اختلاطاته عدم الاندمال.

D. من اختلاطاته انقطاع وتر باسطة الإبهام الطويلة.

**الجواب: D.**

4

**103. كل مما يلي صحيح في كسور النهاية السفلية للكعبرة (كسر كوليس) عدا:**

A. من اختلاطاته الاندمال المعيب.

B. من اختلاطاته الأذية العصبية.

C. من اختلاطاته الأذية الوترية.

D. من اختلاطاته عدم الاندمال.

**الجواب: D.**

**104. كسر كوليس (إجابة واحدة صحيحة):**

A. شائع عند الأطفال.

B. العلاج دائماً محافظ.

C. يحدث عند التقاء الثلث المتوسط مع السفلي للكعبرة.

D. تبديل القطعة البعيدة نحو الوجه الظهري.

E. هو كسر بطن الشوكة.

**الجواب: D.**

**105. الكسر الذي يمكن كشفه شعاعياً:**

A. العظم الزورقي عند بدء الإصابة.

B. كوليس.

C. كلاهما صح.

D. كلاهما خطأ.

**الجواب: B.**

**106. الاختلاط الأكثر شيوعاً في كسر كولس هو (إجابة واحدة صحيحة):**

A. عدم الاندمال.

B. الاندمال المعيب.

C. تأخر الاندمال.

D. ضمور سودك.

E. انقطاع وتر باسطة الإبهام.

**الجواب: D.**

**107. في كسور رأس الكعبرة (إجابة واحدة خاطئة):**

A. يعالج الكسر المتبدل بالرد الجراحي والتثبيت الداخلي.

B. يعالج الكسر غير المتبدل بميزابة جبسية 3-4 أسابيع.

C. يعالج الكسر المفتت عند الأطفال باستئصال رأس الكعبرة.

D. يعالج الكسر المفتت عند البالغين باستئصال رأس الكعبرة.

الجواب: C.

**108. يعالج كسر رأس الكعبرة المفتت عند الكهول (إجابة واحدة صحيحة):**

A. بالمعالجة الفيزيائية الباكرة.

B. رد الكسر والاستجدال الجراحي.

C. التثبيت بالجبس.

D. استئصال رأس الكعبرة.



الجواب: D.

**اختر الإجابة المناسبة للإصابة:**

**109. كسور عظمي الساعد.**

**110. كسر العظم الزورقي.**

**111. خلع العظم الهلالي.**

**112. كسر مفتت في رأس الكعبرة.**

A. الصورة الجانبية ضرورية للتشخيص.

B. تميل لعدم الثبات بالعلاج المحافظ.

C. المعالجة فيه حتماً جراحية.

D. يكثر حدوث النخرة الجافة.

الجواب: (**109**: B)، (**110**: D)، (**111**: A)، (**112**: C).

**الأسئلة من (113 - 116):**

**113. كسر لقمة وحشية مهمل.**

**114. كسر لقمة أنسية مهمل.**

**115. كسر عظمي الساعد.**

**116. كسر رأس الكعبرة.**

A. المرفق الأروح.

B. مرفق أفحج.

C. العلاج جراحي حتماً.

D. كسر غير متبدل العلاج المحافظ.

الجواب: (113: B)، (114: A)، (115: C)، (116: D).

**117. المكان الأشيع لحصول التمزق العفوي للعضلة ذات الرأسين العضدية هو:**

A. الوتر القصير.

B. الوتر الطويل.

C. المرتكز السفلي للعضلة.

D. اتصال العضلة مع الوتر عند المرفق.

**الجواب: B.**

**118. في أذية العصب الإبطي (إجابة واحدة خاطئة):**

A. قد يشاهد كاختلاط لكسور عنق العضد.

B. من علاماته خدر على الوجه العلوي الوحشي للذراع.

C. عجز عن عطف المرفق بسبب شلل ذات الرأسين.

D. تظهر بوضوح عدم القدرة على تبعيد العضد.

E. غالباً ما يحدث تحسن تدريجي عفوي للإصابة.

**الجواب: C.**

**119. أكثر المفاصل إصابة بالأجسام الحرة:**

A. المرفق.

B. الورك.

C. الكتف.

D. المعصم.

**الجواب: A.**

**120. أي من العبارات التالية صحيحة:**

A. داء كينبوك هو نخرة العظم الزورقي.

B. في كسر كوليس التبدل راحي أمامي.

C. في كسر سميث التبدل راحي أمامي.

D. كسر بارتون هو كسر النهاية السفلية للزند.

**الجواب: C.**

**121. كل مما يلي يحتاج لعلاج جراحي عدا:**

**A**. كسور النهاية الوحشية للترقوة.

**B**. كسور منتصف الترقوة.

**C**. الخلع التام للمفصل الأخرمي الترقوي.

**D**. خلع الكتف الأمامي المتكرر.

**الجواب: B.**

**122. إن بسط السبابة الظهري المؤلم بعد تثبيت كسر ساعد يشير إلى:**

**A**. التهاب وريد خثري عميق.

**B**. التهاب وريد خثري متنقل.

**C**. تناذر الحجرات.

**D**. كلها صحيحة.

**E**. كلها خطأ.

**الجواب: C.**



✧ ✧ ✧



# 5 اليد والمعصم

## أسئلة الفحص السريري

**1. ماهي أهمية إصبع الزناد Triggering fingers؟**

إصبع الزناد (أو الإصبع القافزة) هي شعور المريض أن إصبعه تتثبت بوضعية الانعطاف ولا يستطيع بسطها إلا إذا بذل جهداً وقد يستخدم لذلك يده الأخرى أحياناً. تحدث إصبع الزناد عندما يعلق الوتر العاطف ضمن الغمد الليفي العاطف أثناء مروره فيه والذي يدعى البكرة، وتدعى هذه الحدثية بالتهاب الوتر العاطف، حيث يصبح الغمد الليفي العاطف الذي يحيط بالوتر العاطف متسمكاً، وتجتمع ألياف من الوتر العاطف لتشكل عقيدة قد تكون مجسوسة أحياناً، وهذه العقيدة صعبة الانزلاق عبر الغمد الليفي العاطف أثناء حركات الإصبع.

**2. ماهي الموجودات السريرية في إصبع الزناد؟**

يكون الوتر مؤلماً غالباً في الجانب الراحي من السنع، ويمكن جس طقة Click عندما تعطف الإصبع وتبسط كما يمكن إثارة الألم بتمطيط الوتر عن طريق بسط الإصبع على السنع.

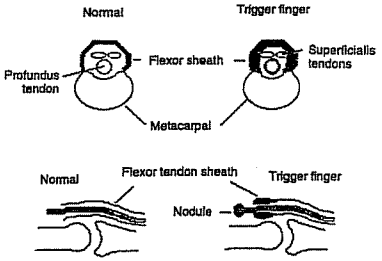


*في إصبع الزناد يكون الغمد الليفي العاطف الذي يحيط بالوتر العاطف متسمكاً. تجتمع ألياف من الوتر العاطف لتشكل عقيدة واضحة أحياناً. هذه العقيدة تواجه صعوبة في انزلاقها ضمن الغمد الليفي العاطف أثناء حركة الإصبع.*

**3. ماهو تعصيب اليد؟**

يعصب العصب الناصف حسياً الوجه الراحي من الأصابع الأولى والثانية والثالثة والنصف الكعبري من الإصبع الرابعة، كما يعطي أليافاً حسية إلى الوجه الظهري من السلاميتين الأخيرتين للأصابع الأولى والثانية والثالثة إضافة إلى أليـاف حركية لعضلات الضرة thenar. أما العصب الزندي فيعصب حسياً الإصبع الخامسة والنصف الزندي من الإصبع الرابعة (في الوجهين الراحي والظهري) كذلك يعصب حسياً الجزء المجاور من اليد، ويعصب حركياً العضلات بين العظام. ويعصب العصب الكعبري حسياً الجزء الظهري من اليد الذي لم يعصبه الناصف أو الزندي.

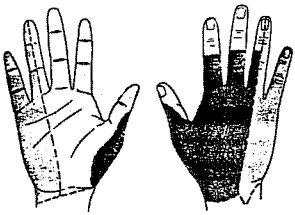

*التعصيب الجلدي الوارد من العصب الناصف (المنطقة البيضاء)، والوارد من العصب الزندي (المنطقة المظللة فاتحة اللون)، والوارد من العصب الكعبري (المنطقة المظللة الداكنة).*

**4. صف تشوه المطرقة Mallet deformity .**

تشوه المطرقة ( أو إصبع المطرقة) هو عدم القدرة على بسط المفصل DIP بشكل كامل مع وجود بعض العطف فيه أثناء الراحة. وينجم هذا التشوه عن أذية الوتر الباسط الطويل مع استطالة الوتر أثناء الشفاء.

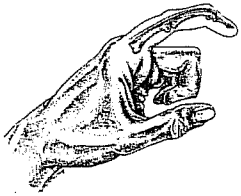

*إصبع المطرقة. يتمزق الوتر الباسط عادة بالقرب من مرتكزه. أحياناً يحدث اقتلاع شظية من السلامية بواسطة الوتر. لايمكن بسط المفصل DIP بشكل فعال.*

**5. ما هو السبب الشائع للألم على الجانب الكعبري من الرسغ، وما هي الموجودات السريرية التي تميز هذا الاضطراب؟**

التهاب غمد الوتر لـ دي كيرفان De Quervain tenosynovitis هو السبب الشائع للألم على طول الجانب الكعبري من الرسغ والذراع وهو يشمل أوتار الإبهام عند مرورها فوق الكعبرة. إن المناورة المشخصة هي اختبار فنكل شتاين Finkelstein's test حيث يوضع الإبهام على راحة اليد وتحيط به الأصابع ثم يزحل الرسغ إلى الناحية الزندية حيث تؤدي هذه الحركة إلى إحداث الألم.

**6. ماهي الموجودات الوصفية في الرسغ في التهاب المفاصل الرثياني؟**

تشمل الموجودات الباكرة تورم الوتر الزندي الرسغي الباسط، أما الموجودات المتأخرة فتشمل تبارز وتقلقل (عدم ثباتية) القسم البعيد من الزند الناجم عن رخاوة الأربطة الزندية الكعبرية، وفي الحالات المتقدمة يمكن حدوث انخلاع جزئي باتجاه الوجه الظهري مسبباً تشوه الحربة Bayonet deformity.

**7. كيف يمكن تمييز العقدةganglion فوق الرسغ؟**

العقد هي فراغات كيسية مملوءة بالسائل تتواجد ضمن أغمده الأوتار. يكون الانتفاخ متموجاً ويتحرك مع حركة الوتر المصاب.

**8. ماهي عقيدات هبردن Heberden's nodes؟**

هي عقيدات غير مؤلمة تتوضع على المفاصل بين السلاميات البعيدة Distal Interphalangeal (DIP) joints، قد تصيب إصبعاً أو أكثر لكنها تعف عن الإبهام بشكل وصفي ويكون الجلد المغطي لها طبيعياً، تقيس هذه العقيدات 2-3سم وهي عقيدات قاسية لاتتدخل بحركة الإصبع ولها تظاهر ثنائي، تتوضع وصفياً على السطح الظهري الأنسي والوحشي لـ DIP. إذا أصابت هذه العقد المفاصل بين السلاميات القريبة proximal Interphalangeal (PIP) Joints دعيت غالباً بعقيدات بوشارد.

إن كلاً من عقيدات هبردن وبوشارد علامات على التهاب المفصل والعظم الموضعي ولهذا غالباً ما تشاهد بشكل شائع عند الكهول،

5

إن إصابة مفصل واحد أكثر شيوعاً عند الرجال أما إصابة عدة مفاصل فتشيع عند النساء (اللواتي تكون الحالة لديهن وراثية وتحدث بعد سن الإياس).

**9. ماهو تقفع دوبيتران Dupuytren's contracture؟**

هو حالة تتميز بتسمك الأوتار الراحية على الجانب الزندي من اليد وحدوث تقفع فيها في النهاية، وتؤدي إلى عطف الأصابع وخاصة الإصبعين الرابعة والخامسة (الإصابة تعف دوماً عن الإبهام)، إن منظر يد المريض في تقفع دوبيتران وصفية جداً وتلقب بـ "يد البركة البابوية" يشاهد تقفع دوبيتران في حالات سريرية عديدة:

**A**. عند 18-66% من المرضى المصابين بمرض كبدي كحولي (تشمعي أو غير تشمعي).

**B**. عند 13-42% من مرضى التدرن الرئوي المزمن.

**C**. عند 8-56% من مرضى الصرع المعالجين.

**D**. عند 35% من الرجال فوق عمر 60 سنة، وعادة المدخنون.

وعلى العكس من التعليم التقليدي فإن تقفع دوبيتران لايحدث عند العمال اليدويين أو عند عمال مصانع الجعة، إضافة لذلك فإن 31-48% من مرضى تقفع دوبيتران هم من الكحوليين (مع أو دون إصابة كبدية) و10-35% منهم لديهم قرحة هضمية أو التهاب المرارة و6-25% لديهم سكري (يرتبط بشكل قوي مع اعتلال الشبكية) و93% لديهم عدم تحمل الغلوكوز و2.5% لديهم داء بيروني.

**10. ماهو اختبار ألين؟ وماهي أهميته؟**

اختبار ألين Allen's test هو مناورة سريرية لتقييم جودة الدوران الشرياني في اليد، وبالتحديد أكثر يقيم هذا الاختبار سلامة تدفق الدم في الشريانين الكعبري والزندي والقوس الراحية العميقة، ولهذا فهو وسيلة جيدة لمعرفة مخاطر بزل أو وضع قنية في الشريان الكعبري، يجرى الاختبار كما يلي:

**A**. يضغط الفاحص على الشريان الكعبري للمريض حتى يتوقف الجريان الدموي.

**B**. يقبض المريض يده ويفتحها عدة مرات بالتتالي حتى تصبح اليد مبيضة بشكل مرئي.

**C**. يرخي المريض يده فنجد أن السرير الوعائي الشعري في الجانب الزندي يمتلىء ثانية بشكل واضح وتعود اليد إلى لونها الزهري الطبيعي خلال 5 ثوان.

**D**. إن غياب عود الامتلاء (أي استمرار الشحوب رغم إرخاء اليد) أو التأخر في زمن عود الامتلاء (أي يستغرق عودة اللون الزهري أكثر من 5 ثوان) يشيران إلى إيجابية الاختبار الذي يدل بدوره على نقص الجريان في الشريان الزندي أو القوس الراحية العميقة.

**E**. تعاد المناورة مرة ثانية في اليد المقابلة ويقارن حجم منطقة عود الامتلاء وزمنه.

**F**. تعاد العملية كاملة ولكن يتم هذه المرة ضغط الشريان الزندي أولاً في اليد اليمنى ثم في اليسرى.

5

**11. هل يمكن إجراء اختبار ألين بضغط الشريانين الكعبري والزندي بآن واحد؟**

هذه المقاربة -في الحقيقة- أحد أشكال اختبار ألين، وتجرى هذه المناورة كما يلي:

**A**. اضغط كلاً من الشريان الكعبري والشريان الزندي.

**B**. اطلب من المريض أن يقبض يده ويفتحها بشكل شديد ومتتال لإخراج كامل الدم منها وعندما تصبح راحة اليد بيضاء اطلب من المريض أن يرخي يده.

**C**. حرر الضغط عن الشريان الزندي فقط وقم بقياس الزمن اللازم لعودة راحة اليد إلى لونها الطبيعي، وهذا هو زمن عود الامتلاء بالنسبة للشريان الزندي.

**D**. إذا تأخر عود الامتلاء أو كان غائباً لا تحاول إجراء بزل الشريان الزندي، بل استبدله ببزل الشريان العضدي أو البزل الشرياني في اليد الأخرى (طبعاً بعد إجراء نفس الاختبار للتحري عن التروية الدموية).

E. يمكن تكرار الاختبار ولكن هذه المرة يتم تحرير الضغط عن الشريان الكعبري فقط وبالتالي يقاس زمن عود الامتلاء بالنسبة للشريان الكعبري.

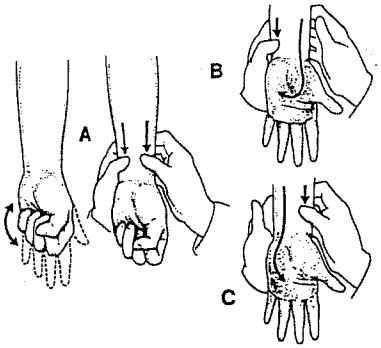


*اختبار ألين.*

**12. كيف تسجل نتائج اختبار ألين؟**

يتم ذلك بتحديد:

A. اسم الشريان المضغوط وجهته (على سبيل المثال RR و يعني الكعبري الأيمن).

B. زمن عود الامتلاء مقدراً بالثواني، وبالتالي فإن RR5/RU3 تعني أن زمن عود الامتلاء هو خمس ثوان في راحة اليد اليمنى بعد تحرير الضغط عن الشريان الكعبري الأيمن وثلاث ثوان بعد تحرير الضغط عن الشريان الزندي الأيمن. إذا كان زمن عود الامتلاء أكبر من خمس ثوان فيجب عندها عدم بزل الشريان الذي تم اختباره أو وضع قنية فيه بل يجب وضعها في اليد الأخرى.

**13. ما هو تعدد الأصابع Polydactyly؟**

هو وجود إصبع زائدة (يعني هذا المصطلح حرفياً باللغة اليونانية الأصابع المتعددة)، قد يترافق هذا التشوه مع متلازمات عديدة، ولكن من الشائع وجوده كحالة معزولة على شكل زائدة جلدية صغيرة على الجانب الزندي من اليد.

**14. ما هو ارتفاق الأصابع Syndactyly؟**

هو التحام خلقي في إصبعين أو أكثر وله عدة درجات، فقد يكون الالتحام بالجلد فقط وأحياناً يكون جلدي عظمي مع تروية دموية مشتركة.

## أسئلة بدون خيارات

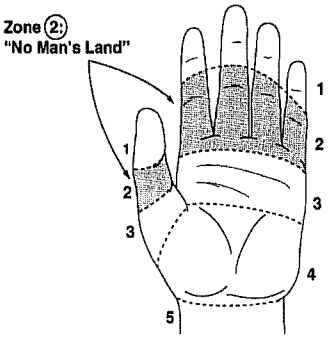


**1. من يعمل على اليد؟**

أطباء الجراحة التجميلية والجراحة العظمية.

**2. ما هي عظام اليد؟**

**A**. السلاميات (الأصابع).

**B**. الأسناع (أمشاط اليد).

**C**. عظام الرسغ.

**3. ما هو المفصل الإصبعي البعيد؟**

المفصل بين السلاميات البعيد DIP.

**4. ما هو المفصل الإصبعي المتوسط؟**

المفصل بين السلاميات القريب PIP.

**5. ما هو المفصل الإصبعي القريب؟**

المفصل السنعي السلامي MP.

**6. ما هي عضلات اليد «الداخلية»؟**

العضلات الخراطينية وما بين العظام.

**7. ما هي المنطقة المحرمة؟**

المنطقة الممتدة من الثنية الراحية البعيدة إلى ما بعد المفصل PIP (المنطقة 2).

**8. ما هي أهمية المنطقة المحرمة؟**

تكمن أهميتها في أن أذية الأوتار القابضة في هذه المنطقة تحمل إنذاراً سيئاً بسبب كثرة حدوث الالتصاقات بعد الجراحة؛ وإصلاحها يتطلب خبيراً بجراحة اليد.

**9. ما هي المناطق التشريحية باليد؟**

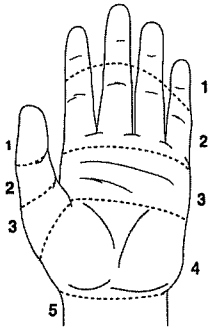


5

## التعصيب الحسي لليد
## SENSORY SUPPLY TO THE HAND

**1. ما هو توزع العصب الزندي؟**

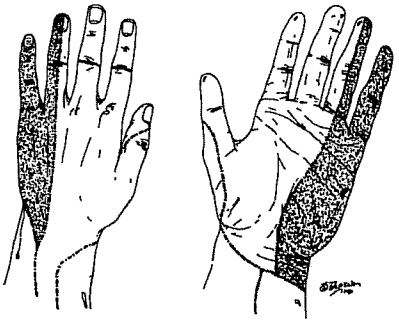

**2. ما هو توزع العصب الكعبري؟**

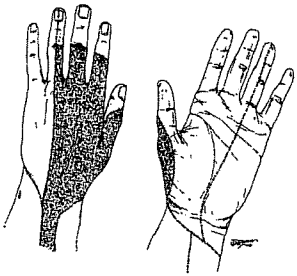

**3. ما هو توزع العصب الناصف؟**

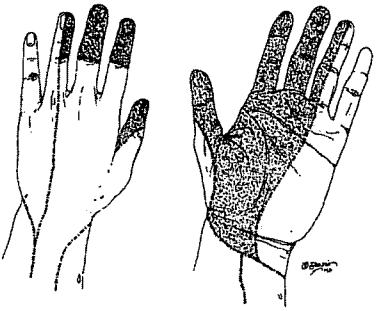

**4. كيف يمكن فحص الوظيفة الحركية للعصب الكعبري؟**

**A**. بسط الرسغ والمفاصل السنعية السلامية.

**B**. تبعيد وبسط الإبهام.

**5. كيف يمكن فحص الوظيفة الحركية للعصب الزندي؟**

**A**. تبعيد الأصابع عن بعضها ضد مقاومة.

**B**. تحري القدرة على مصالبة السبابة والوسطى.

**6. كيف يمكن فحص الوظيفة الحركية للعصب الناصف؟**

**A**. لمس الخنصر بالإبهام (العصب الناصف البعيد).

**B**. عصر إصبع الفاحص (العصب الناصف القريب).

**7. كيف يمكن فحص مثنية الأصابع العميقة FDP؟**

تحرى ثني الإصبع عند المفصل DIP بشكل معزول.

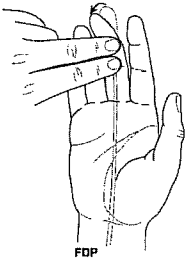


**8. كيف يمكن فحص مثنية الأصابع السطحية FDS؟**

تحرى الثني في المفصل السنعي السلامي MP بشكل معزول.

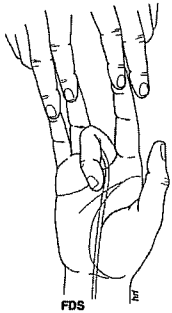


**9. أين تسير شرايين الأصابع؟**

على الجانبين الإنسي والوحشي للإصبع.

**10. أي تمزقات في اليد يجب أن تترك دون خياطة؟**

الناجمة عن عضات الحيوان أو الإنسان.

**11. ما هو الدحاس Felon؟**

خمج يصيب قمة وسادة الإصبع (تذكر: Felon = بصمات الأصابع = خمج في وسادة الإصبع)، المعالجة بالشق والتفجير.

**12. ما هو الداحس Paronychia؟**

خمج يصيب جانب ظفر الإصبع (الطية الظفرية)؛ المعالجة بالشق والتفجير.

5

**13. ما هو التهاب غمد الوتر؟**

خمج يصيب غمد الوتر.

**14. ما هي علامات Kanavel؟**

أربعة علامات في التهاب غمد الوتر:

A. الإصبع المصاب يبقى بحالة ثني.

B. ألم فوق الوجه الراحي لغمد الوتر عند جس الإصبع المصاب.

C. تورم الإصبع المصاب (مغزلي الشكل).

D. ألم عند البسط المنفعل للإصبع المصاب.

**15. ما هو الجرثوم الأكثر شيوعاً في التهاب غمد الوتر والداحس؟**

العنقوديات المذهبة.

**16. كيف تعالج عضات اليد الإنسانية والحيوانية؟**

تنضير/غسل/صادات؛ ترك الجرح مفتوحاً.

**17. ما هي الجراثيم المميزة في عضات الإنسان؟**

Eikenella corrodens.

**18. ما هي الجراثيم المميزة في عضات الكلاب والقطط؟**

Pasteurella multocida.

**19. ما هو الورم الأكثر شيوعاً في اليد/الرسغ؟**

الكيسة العقدية.

**20. ما هو النوع المؤلم بشدة من أورام سرير الظفر؟**

الورم الكبي.

**21. ما هو «كسر الملاكم»؟**

كسر في السنع الخامس.

**22. ما هيَ أذية (هبوط الإصبع)؟**

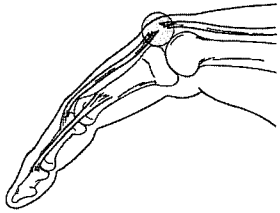

**23. ما هو التشوه الوصفي الذي يحدث نتيجة تمزق الوتر الباسط فوق المفصل بين السلاميات البعيد؟**

إصبع المطرقة Mallet

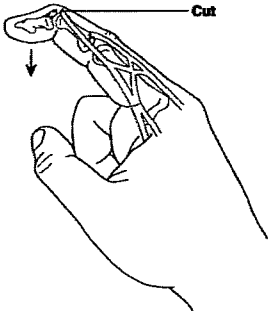


**24. ما هو التشوه الوصفي الذي يحدث نتيجة تمزق الوتر الباسط فوق المفصل بين السلاميات القريب؟**

تشوه عروة الزر Boutonniere.

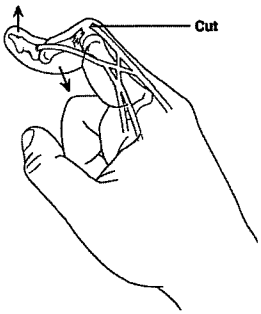


**25. أي كسر يؤدي إلى حدوث ألم في «منشقة المشرحين»؟**

كسر العظم الزورقي؛ عادةً لا يشاهد على الصورة الشعاعية فور حدوثه، عادةً يشاهد في وقت آخر (أسبوعين).

قد يؤدي إلى تنخر لا وعائي جاف.

يتم وضع جبيرة عند الشك السريري، بغض النظر عن موجودات الصورة الشعاعية.

**26. ما هي «الوضعية الآمنة» لجبيرة اليد؟**

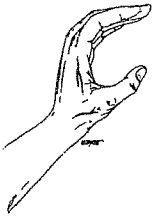

**27. ما هو تقفع دوبيتران Dupuytren؟**

تليف الصفاق الراحي.

مما يؤدي إلى تقفع الأصابع وعدم القدرة على بسطها.

**28. ما هو إبهام «حارس منطقة الصيد » Gamekeeper؟**

أذية الرباط الزندي الجانبي للإبهام.

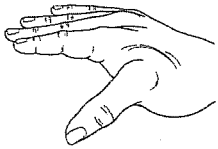

**29. كيف يجب معالجة الورم الدموي تحت الظفر؟**

إزالة الضغط بفتح ثقبة في الظفر (استخدم مخثر نبوذ يعمل على البطارية).

## متلازمة نفق الرسغ
## CARPALTUNNEL SYNDROME

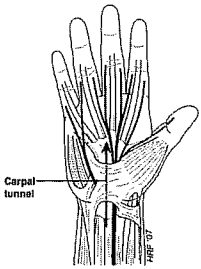

**1. ما هي؟**

انضغاط العصب الناصف في نفق الرسغ.

**2. ما هو السبب الأكثر شيوعاً؟**

التهاب الغشاء الزليل.

**3. ما هي الأسباب الأخرى؟**

(**MEDIAN TRAPS**)

A. الشريان الناصف (بقاؤه) **M**edian artery.

B. الوذمة الحملية **E**dema of pregnancy.

C. الداء السكري **D**iabetes.

D. مجهول السبب **I**diopathic.

E. ضخامة النهايات **A**cromegaly.

F. التشوّات (الورم العقدي العصبي، مثلاً) **N**eoplasm.

G. الدرق (الوذمة المخاطية) **T**hyroid.

H. التهاب المفاصل الرثواني **R**heumatoid arthritis.

I. الداء النشواني **A**myloid.

J. استخدام مثقب العظم الهوائي **P**neumatic drill.

K. الذئبة الحمامية الجهازية **S**LE.

**4. ما هي الأعراض؟**

ألم وخدر في مناطق توزع العصب الناصف.

**5. ما هي العلامات؟**

علامة Tinel (ظهور الأعراض عند قرع العصب الناصف)، اختبار Phalen (ظهور الأعراض عند ثني الرسغ، ضمور إلية الراحة).

**6. ما هي الاستقصاءات؟**

EMG، دراسة النقل العصبي.

**7. ما هي المعالجة الأولية؟**

غير جراحية + جبيرة رسغ ليلية، الفيتامين B6، NSAIDs، حقن الستيروئيدات.

5

**8. ما هي استطبابات الجراحة؟**

عدم الاستجابة الدوائية مع وجود علامات انضغاط متوسطة أو شديدة بالـ E.M.G للعصب وبالحالات المتأخرة وجود ضمور بإلية راحة اليد.

**9. ما هي الجراحة المجراة؟**

تحرير الرباط الرسغي المعترض.

## أسئلة متعددة الخيارات

**1. رجل عمره 47 عاماً سقط على يده اليمنى الممدودة وبعد عدة أيام تطور لديه ألم مستمر ومترق في الرسغ الأيمن. الألم يتوضع في منطقة علبة السعوط التشريحية Anatomical snuffbox ويسوء عند عطف الرسغ وبسطه كما يسوء أثناء الانحراف الزندي للرسغ. بالجس يوجد إيلام في منطقة علبة السعوط التشريحية دون وجود تورم. اختبار فنكل شتاين Finkelstein test سلبي. أي مما يلي هو التشخيص الأكثر احتمالاً؟**

**A**. الاعتلال الجذري الرقبي Cervical radiculopathy.

**B**. كسر العظم الزورقي.

**C**. متلازمة الحيز Compartment syndrome.

**D**. داء دي كيرفان de Quervain's disease.

**E**. كسر الملاكم Boxer's fracture.

5

**الجواب: B.**

■ **التعليق:** تحدث كسور العظم الزورقي Scaphoid fractures نتيجة للسقوط على اليد الممدودة Outstretched. تشفى هذه الكسور بشكل سيئ بسبب قلة التروية الدموية إلى هذه المنطقة. قد تكون الصور الشعاعية التي تجرى باكراً بعد الرض سلبية لكن الصور التي تجرى لاحقاً قد تظهر دليلاً على الشفاء (كسر الدشبذ Callus fracture). يسبب الاعتلال الجذري الرقبي ($C_8$-$C_6$) الألم والتنميل وحس النخز Tingling من العنق إلى اليد. يؤدي داء دي كيرفان de Quervain's (أو الالتهاب الزليلي الوتري tenosynovitis الذي يصيب الغمد الوتري للعضلة الباسطة للإبهام القصيرة والعضلة المبعدة للإبهام الطويلة) لحدوث تورم وإيلام في منطقة علبة السعوط التشريحية.

يحدث هذا المرض عادة عند النساء في منتصف العمر اللواتي يؤدين عملاً أو نشاطاً متكرراً، ويكون اختبار فنكل شتاين Finkelstein test إيجابياً في داء دي كيرفان ويجرى هذا الاختبار كما يلي: يوضع الإبهام على راحة اليد وتحيط به الأصابع ثم يزحل الرسغ إلى الناحية الزندية (تقريب الرسغ باتجاه الناحية الزندية)

فيؤدي ذلك إلى إحداث الألم. إن متلازمة الحيز Compartment Syndrome حالة إسعافية جراحية ناجمة عن القالب الجبسي الضاغط بشدة على الطرف أو عن التورم الشديد الذي يسبب انضغاط الأوعية الدموية والأعصاب في الساعد. يسبب كسر الملاكم Boxer's fracture تسطحاً أو زوال تبارز البرجمة Kunckle الخامسة بسبب انخلاع السنع باتجاه راحة اليد وينجم عادة عن ضرب شيء ما بقبضة اليد المحكمة.

**2. امرأة عمرها 30 عاماً مصابة بالداء السكري. تشكو منذ 3 أسابيع من تنميل numbness في اليدين يوقظها غالباً من نومها. تزول الأعراض بعد أن تهز المريضة يديها لعدة دقائق. بالفحص السريري لايوجد خلل حسي أو حركي في اليدين لكن علامة تانيل Tinel sign إيجابية. أي مما يلي هو التشخيص الأكثر احتمالاً؟**

**A**. متلازمة مخرج الصدر.

**B**. متلازمة نفق الرسغ.

**C**. تقفع دوبيتران Dupuytren's contracture.

**D**. إصبع المطرقة Mallet finger.

**E**. العقدة ganglion.

**F**. إصبع الزناد Trigger Finger (أو الإصبع القافزة).

**الجواب: B.**

■ **التعليق:** إن متلازمة نفق الرسغ Carpal tunnel syndrome هي التشخيص الأكثر احتمالاً عند هذه المريضة. وتنجم هذه المتلازمة عن انضغاط العصب الناصف بالرباط الرسغي المعترض. تشمل عوامل الخطورة للإصابة بهذه المتلازمة الداء السكري والحمل وقصور الدرق والتهاب المفاصل الرثياني والنشاط المتكرر وضخامة النهايات. قد تكون كل من علامة تانيل Tinel sign (الشعور بالألم أو شواش الحس Paresthesia عند القرع على السطح الراحي للرسغ) وعلامة فالين Phalen sign (حدوث الأعراض عند مقابلة الوجهين الظهريين لليدين معاً والرسغان بوضعية عطف تام لمدة دقيقة كاملة) إيجابية. قد يشتكي المرضى من الألم في الساعد والبارزة الراحية والأصابع الثلاثة الأولى. تسبب متلازمة مخرج

الصدر Thoracic outlet syndrome عادة ألماً في القسم الأنسي من الذراع مع شواش الحس وذلك عند استخدام الذراع، ويعتبر وجود الضلع الرقبية عامل خطورة للإصابة بهذه المتلازمة. إن تقفع دوبيتران Dupuytren's contracture هو حدثية تليفية في اللفافة الراحية تسبب حدوث انعطاف ثابت في الإصبع الرابعة والخامسة. أما إصبع المطرقة Malletfinger فهي تشوه انعطافي في المفصل بين السلاميات البعيد وينجم عادة عن التمزق الرضي في الوتر الباسط للسلامى البعيدة. إن العقدة Ganglion هي كتلة كيسية صلبة غير مؤلمة تنشأ من أي مفصل أو غمد وتري. قد تشاهد الإصبع القادحة (إصبع الزناد أو الأصبع القافزة Trigger finger) عند المرضى المصابين بالتهاب المفاصل الرثياني، وتحدث هذه الحالة عندما يعلق الوتر العاطف المتضخم ضمن الغمد الليفي العاطف أثناء مروره فيه وتدعى هذه الحدثية بالتهاب الوتر العاطف، حيث يصبح الغمد الليفي العاطف الذي يحيط بالوتر العاطف متسمكاً وتجتمع ألياف من الوتر العاطف لتشكل عقيدة قد تكون مجسوسة أحياناً، وهذه العقيدة صعبة الانزلاق عبر الغمد الليفي العاطف أثناء حركات الإصبع مما يسبب الانعقال Locking.

5

**3. الألم الشديد المترافق مع الداحس Felon يحدث بسبب:**

**A**. الاشتمال العظمي.

**B**. خمج الفراغ المغلق.

**C**. الختار الشرياني الأصبعي.

**D**. اشتمال سرير الظفر.

**E**. خمج صفيحة الوتر.

**الجواب: B.**

■ **التعليق:** إن الداحس هو خمج فراغ اللب البعيد للأصبع ويحدث ثانوياً لجرح واخز. وهو فراغ مغلق في مستوى المفصل بين السلامي البعيد. وبسبب أن الخمج لا يمكن أن ينتشر قريباً لهذه النقطة يكون الألم نابضاً وشديداً. يمكن حدوث ذات عظم ونقي متأخر في السلامي البعيد إذا لم يفجر الداحس بشكل مناسب.

**4. تتضمن العبارات الصحيحة حول كسور العظم الزورقي الرسغي ما يلي:**

**A**. إن الافتراق لمسافة 1-2 ملم يمكن أن يؤدي إلى عدم التحام في مكان الكسر.

**B**. إن الكسور عبر الثلث الداني من العظم تختلط بنخرة عقيمة في القطعة القاصية.

**C**. يحدث الكسر بالسقوط على اليد الممدودة خارجاً.

**D**. إن المضض فوق منشقة المشرحين هي علامة فيزيائية وصفية.

**E**. عند توقع الكسر يمكن تقييم الأذية العظمية بدقة بالفحص الشعاعي البدئي.

**الجواب: A، C، D.**

■ **التعليق:** ينتج كسر العظم الزورقي المعصمي (maviculer) عن السقوط على اليد الممدودة خارجاً. إن الإيلام في منشقة المشرحين هو علامة وصفية. عند وجود قصة مقترحة مع إيلام بالمنشقة يجب علاج الأذية بدئياً ككسر بغض النظر عن الموجودات الشعاعية.

يمكن عدم رؤية خط الكسر حتى حدوث بعض الارتشاف العظمي خلال 2 أو 3 أسابيع. يتلقى الجزء الداني من العظم الزورقي ترويته الشريانية من الجزء القاصي للعظم ولذلك فإن الجزء الداني للعظم يمكن أن يتطور فيه نخرة لا وعائية بعد الكسر عبر الجزء القريب من العظم.

حتى في حالة التبدل الطفيفة في الكسر إذا لم يعالج يمكن أن يؤدي إلى عدم التحام في موقع الكسر.

**5. في تناذر النفق الرسغي (إجابة واحدة خاطئة):**

**A**. الأذية تشمل العصب الزندي.

**B**. الأعراض الحسية باكرة.

**C**. الأعراض الحركية متأخرة.

**D**. العلاج الجراحي غالباً ضروري.

**E**. يشاهد عند النساء أكثر.

**الجواب: A.**

**6. فيما يتعلق بعلاج الكسور المشتبهة بكسر العظم الزورقي (إجابة واحدة صحيحة):**

A. وضع جبس لمدة أسبوعين على الشبهة.

B. وضع الجبس بالوضعية الزورقية لمدة 2-3 أشهر ويشمل الجبس الإبهام.

C. وضع الجبس بالوضعية الزورقية لمدة 2-3 أشهر و لا يشمل الجبس الإبهام.

D. نضع الجبس مدة 45 يوماً.

E. العلاج جراحي حصراً.

**الجواب: A.**

**7. أشهر اختلاط في كسر الزورقي:**

A. الاندمال المعيب.

B. الفصال العظمي.

C. النخرة الجافة.

D. عدم الاندمال.

**الجواب: C.**

**8. في كسر العظم الزورقي (إجابة واحدة خاطئة):**

A. يشكو المريض بعد الرض من ألم شديد في المعصم مع تورم وتحدد حركي.

B. قد لا يظهر الكسر بعد الرض إنما يظهر بعد ثلاثة أسابيع.

C. من اختلاطاته تأخر الاندمال وعدم الاندمال والنخرة الجافة.

D. معالجة النخر الجافة بالقسم القريب تكون باستئصال القسم المتنخر.

**الجواب: A.**

**9. عامل عمره 30 سنة شكى من ألم في المعصم منذ سنة تقريباً مع تحدد حركة وسرعة تثفل طبيعية دون تورم ولا يوجد في سوابقه رض التشخيص المحتمل:**

A. كسر عظم زورقي.

B. داء دوكيرفان.

C. كيسة معصمية.

D. داء كنبوك.

**الجواب: A.**

**10. في كسر العظم الزورقي في المعصم (إجابة واحدة خاطئة):**

A. شائع عند الشباب.

B. يعالج غالباً بشكل محافظ.

C. قد يحدث فيه تأخر شفاء.

D. تشخيصه سهل.

E. قد يؤدي لتنكس المعصم.

الجواب: D.

**11. عامل عمره 30 سنة جاء بكسر عظم زورقي منذ سنة وحالياً تحدد حركة مفصل الرسغ مع تنكس فيه، فالإجراء الأفضل:**

A. إيثاق جزئي بين الزورقي والهلالي للمعصم.

B. استئصال قسم محيطي من الزورقي.

C. استئصال العظم الزورقي مع بديل اصطناعي.

D. يعالج بالجبس لمدة شهرين.

الجواب: A.

**12. اختلاطات كسر العظم الزورقي في المعصم (إجابة واحدة خاطئة):**

A. عدم الاندمال.

B. النخرة الجافة.

C. تمزق وتر باسطة الإبهام الطويلة.

D. التنكس المفصلي.

الجواب: C.

**13. في خلع العظم الهلالي (إجابة واحدة خاطئة):**

A. أشيع اختلاطاته النخرة الجافة.

B. الصورة الجانبية مشخصة تماماً.

C. العلاج جراحي دوماً.

D. ينخلع كل الرسغ للخلف في الخلع حول الهلالي ما عدا العظم الهلالي.

E. العرض الرئيس هي أعراض انضغاط العصب الناصف.

الجواب: B.

**14. في التهاب العظم والغضروف في العظم الهلالي (داء كينبوك) (إجابة واحدة صحيحة):**

A. يتحرض الألم بتحريك المعصم ومقاومة حركته.

B. تعتبر الإصابة العصبية الودية هي السبب الرئيسي في حدوث الالتهاب.

C. تبقى الصورة الشعاعية طبيعية في جميع مراحل الإصابة لذلك يكون التشخيص سريرياً فقط.

D. تعالج الحالة بالحقن الموضعي لمضادات الالتهاب اللاستيروئيدية.

E. تعالج الحالة بالصادات الحيوية بعد إجراء زرع الدم اللازم.

الجواب: A.

**15. في خلع العظم الهلالي، كل ما يلي خطأ عدا:**

A. يعالج الخلع الحديث بإيثاق المفصل.

B. يعالج الخلع القديم والمهمل معالجة فيزيائية.

C. من اختلاطاته النخرة الجافة.

D. العلاقة بين العظم الهلالي والكبير طبيعية.

الجواب: C.

**16. داء كينبوك، كل ما يلي خطأ عدا:**

A. يكثر عند الأطفال.

B. نتيجة رضوض متكررة طفيفة.

C. يحدث كسر بالعظم الهلالي.

D. ليس شكلاً من أشكال النخرة الجافة.

E. يحدث في العظم الزورقي.

الجواب: B.

**17. عامل حفر عمره (20) عاماً شكى من ألم في المعصم الأيمن، بالفحص السريري تحدد في حركة عطف وبسط الرسغ دون وجود تورم، التشخيص الأكثر احتمالاً:**

A. كسر العظم الزورقي.

B. داء Keinbock.

C. داء دوكيرفان.

D. تنكس مفصلي.

الجواب: B.

**18. داء كينبوك كل ما يلي صحيح عدا:**

A. ينجم عن رض طفيف متكرر.

B. يشفى بعد 1.5-2 سنة تلقائياً.

C. ألم في الناحية الظهرية لمعصم اليد.

D. الصورة الشعاعية غير مشخصة في المراحل الباكرة.

E. علاجه في المراحل المتأخرة استئصال العظم الهلالي.

**الجواب: B.**

**19. في تناذر سودك (إجابة واحدة خاطئة):**

A. يحدث في اليد وقد يمتد لكامل الطرف.

B. يحدث عادة بعد تثبيت طويل المدة بالجبس.

C. يكون الجلد متوتراً دافئاً ولامعاً.

D. المعالجة الجراحية ضرورية في أغلب الحالات.

E. الصورة الشعاعية تظهر نقص كثافة بقعي شديد بالسلاميات والأسناع.

**الجواب: D.**

**20. مريضة عمرها 40 عاماً شكت من ألم مع انتباج في الناحية الوحشية للرسغ وحركة الرسغ طبيعية، التشخيص الأكثر احتمالاً:**

A. De Quervain tenovaginitis.

B. Kienbocks Disease.

C. Osteoarthritis of the wrist.

D. Scaphoid Fracture.

**الجواب: A.**

**21. تناذر دوكيرفان هو (إجابة واحدة صحيحة):**

A. كسر في العظم الزورقي.

B. التهاب غمد وتر باسطة الإبهام القصيرة ومبعدة الإبهام الطويلة.

C. نخرة جافة في العظم الهلالي.

D. التهاب مفصل تنكسي للمعصم.

**الجواب: B.**

**22. في انكماش دوبيتران، كل ما يلي صحيح ما عدا:**

A. تحدث الإصابة على مستوى الصفاق الراحي في اليد.

B. تبدأ الإصابة وصفياً على مستوى إصبعي السبابة والوسطى وتعف عن الإبهام.

C. يعالج جراحياً باستئصال الصفاق الراحي وليس بخزعه فقط.

D. يسوء الإنذار كلما بدأت الإصابة بسن مبكرة.

E. يتعذر إجراء البسط التام على مستوى الأصابع المصابة أحياناً.

**الجواب: B.**

**23. كسر بانيت هو (إجابة واحدة صحيحة):**

A. كسر قاعدة السنع الأول الذي يمر بالمفصل.

B. . كسر قاعدة السنع الأول لا يمر بالمفصل.

C. كسر جسم مشط الإبهام.

D. كسر مفتت في قاعدة الإبهام.

E. كسر قاعدة السنع الخامس.

5

**الجواب: A.**

**24. في كسر بينيت، كل ما يلي صحيح عدا:**

A. في قاعدة المشط الخامس.

B. خط الكسر مائل.

C. يصل الكسر إلى السطح المفصلي.

D. الكسر دائماً متبدل.

E. كسر شائع.

**الجواب: A.**

**الأسئلة من (25 - 29):**

**وافق ما يلي:**

**25. داء كينبوك.**

**26. متلازمة نفق الرسغ.**

**27. داء كيروفان.**

**28. كسر العظم الزورقي.**

**29. تنكس المعصم.**

A. أصابع 1 و 2 و 3 ونصف 4.

B. ألم المعصم عند التحريك.

C. ألم وحشي المعصم (منشقة المشرحين).

D. نخرة جافة.

E. ألم وتحدد حركة المعصم في كل الاتجاهات.

الجواب: (25: D)، (26: A)، (27: C)، (28: B) (29: E).

**30. تظاهرات أذية العصب الكعبري الحسية (إجابة واحدة صحيحة):**

A. فقد الحس من جذر الإبهام.

B. فقد حس الأصابع الثلاثة الأولى.

C. فقد حس الإصبعين الأخيرين.

D. فقد حس ظهر اليد.

الجواب: A.

**31. مريض عمره 30 سنة أصيب بسقوط على اليد وهي مبسوطة شكى من ألم في منطقة منشقة المشرحين مع تورم، الصورة الشعاعية طبيعية (إجابة واحدة صحيحة):**

A. يوضع للمريض رباط ضاغط ويعطي المسكنات ويراجع بعد أسبوعين.

B. يعطى المسكنات ويراجع بعد شهر مع صورة شعاعية جديدة للمعصم.

C. يوضع للمريض جهاز جبصي لمدة شهرين ثم يفك الجبصين وتجرى صورة شعاعية.

D. يوضع جهاز جبصي ويراجع بعد ثلاثة أسابيع ويفك الجبص وتجرى صورة شعاعية جديدة للمعصم بوضعية الزورقي.

الجواب: D.

**32. في أذيات اليد والمعصم (إجابة واحدة صحيحة):**

A. كينوبك هو نخرة جافة في العظم المثلثي.

B. النخرة الجافة اختلاط شائع للكسر الزورقي.

C. كسر بينيت هو كسر قاعدة المشط الثاني مع خلع الأمشاط الأخرى.

D. الخلع حول هلالي نادر ويحدث بآلية تنكسية.

الجواب: B.

**33. جرح قاطع في اليد يتطلب (إجابة واحدة خاطئة):**

**A**. فحص سريري متقن.

**B**. خياطة إسعافية.

**C**. غسل وتنظيف جيد مع ضماد.

**D**. استقصاء الجرح بغرفة العمليات.

**E**. صورة شعاعية.

**الجواب: E.**

**34. الإصابة في إصبع عروة الزر هي:**

**A**. انقطاع بالانشطارين الجانبيين للوتر الباسط.

**B**. انقطاع بالقسم المركزي للوتر الباسط.

**C**. انقطاع بالوتر القابض العميق.

**D**. انقطاع في الوتر القابض السطحي

**E**. كل ما سبق خطأ.

**الجواب: B.**



✧ ✧ ✧

# 6 الطرف السفلي

## أسئلة الفحص السريري

**1. كيف يمكن تقييم الطول النسبي للطرف السفلي؟**

يقف الفاحص خلف المريض الذي يكون واقفاً وقدماه بجانب بعضهما وركبتاه مبسوطتان. يضع الفاحص يديه فوق العرفين الحرقفيين iliac crests. إن الارتفاع النسبي لكل يد يعطي تقييماً للطول النسبي للطرف السفلي (أي معرفة أي الطرفين أطول). يتأثر هذا الفحص بالجنف وميلان الحوض النسبي.

**2. ماهي علامة تراندلنبرغ Trendelenburg's sign؟**

هي علامة تشير إلى ضعف العضلة الإليوية المتوسطة. وقوف المريض على الجانب السليم يُبْقي الحوض متوازناً أما وقوفه على الجانب المصاب فيؤدي إلى ميلان الحوض للأسفل في اتجاه الجانب السليم. ينجم ضعف العضلة الإليوية المتوسطة عن خلع الورك الولادي وكسر المدور وشلل الأطفال وآفات الجذور العصبية الشوكية المترافقة مع الضمور العضلي.

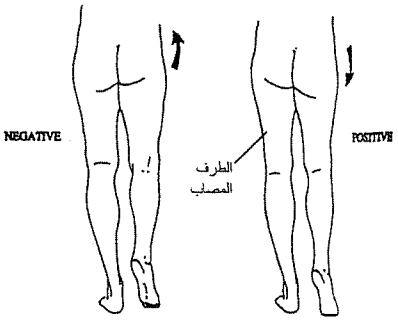


*علامة تراندلنبورغ.*

**3. كيف يتم تحري علامة تراندلنبرغ؟**

يقف الفاحص خلف المريض وينظر إلى الرصعات dimples فوق الشوكتين الحرقفيتين العلويتين الخلفيتين (رصعات فينوس). يكون المريض واقفاً بشكل مستقيم وقدماه بجانب بعضهما ووزنه متوزع بالتساوي على كلا الطرفين السفليين، ففي هذه الحالة نجد أن كلاً من الإليتين والشوكتين الحرقفيتين العلويتين متناظرتان وعلى نفس المستوى، وعندما يعطف المريض إحدى ساقيه ويقف على ساق واحدة فقط يحدث ارتفاع طبيعي في نصف الحوض والورك في الجانب الموافق ( الجانب غير المسنود)، ويشير عدم حدوث هذا الارتفاع (أو حدوث ارتخاء الإلية أحياناً) إلى ضعف العضلة الإليوية المتوسطة في الجانب الموافق وهذا يدل على إيجابية علامة تراندلنبرغ.

**4. ماهي مشية تراندلنبرغ؟**

هي المشية المتهادية Waddling التي تشاهد عند المرضى الذين لديهم ضعف أو خزل في العضلات الإليوية وتشاهد غالباً في الحثل العضلي المترقي.

**5. كيف نميز الألم الناجم عن مفصل الورك؟**

يوضع الطرف السفلي بوضعية بسط تام ثم يدور من جهة لأخرى. إن الألم الحادث بسبب هذه المناورة ناجم عن مفصل الورك فقط. تفيد هذه المناورة في التفريق بين ألم مفصل الورك والألم الناجم عن البنى الأخرى.

**6. كيف يتوضع التهاب الجراب المدوري Trochanteric Bursitis؟**

هناك عدة أجربة حول المدور الكبير، يؤدي التهاب الجراب إلى ألم في القسم الوحشي من الفخذ وقد يحدث ألم رجيع وحشياً على طول الساق، يؤدي الجس فوق الأجربة إلى الإيلام وقد يحدث الألم بالدوران الداخلي للورك.

**7. ماهي صفات اضطراب المشية عند المرضى المصابين بمرض وركي؟**

يمشي المرضى محاولين نقل وزنهم عن الجانب المصاب وهذا ما يعطي عرجهم نمطاً مميزاً. إن هذا النقل اللاإرادي للوزن ينقص الضغط على المفصل.

**8. ما الذي يسبب تورماً فوق الورك؟**

يتوضع الجراب الحرقفي العاني أمام الورك وغالباً ما يتصل مع المفصل. يؤدي وجود السائل في هذا الجراب لإحداث كتلة متموجة في المنطقة الإربية.

**9. كيف يمكن تمييز الألم الرجيع الآتي من البسواس؟**

قد تسبب آفات عضلة البسواس Psoas ( مثل الخراج والورم الدموي) ألماً رجيعاً في المنطقة الإربية، ويقترح الألم الحادث عند بسط الورك المصدر البسواسي للألم.

**10. كيف يتم تقييم ضمور العضلة مربعة الرؤوس وقياسه؟**

يتم تقييم ضمور العضلة مربعة الرؤوس بمقارنة الكتلة العضلية في الجانبين، وفي الحالات غير الواضحة يطلب من المريض أن يقلص عضلته مما يؤدي إلى إبراز تشريح العضلة ويسمح بتقييم الضمور العضلي وحيد الجانب. يمكن أيضاً قياس محيط العضلة مربعة الرؤوس برسم خط من منتصف الداغصة وحتى مسافة 15سم إلى الأعلى وقياس محيط العضلة عند هذه النقطة.

6

**11. عرف التقفع الانعطافي والتلكؤ الانبساطي في الركبة.**

التقفع الانعطافي Flexion contracture هو عدم قدرة الفاحص على بسط الركبة إلى الدرجة 0 وهو من الموجودات الشائعة في أمراض الركبة، أما التلكؤ الانبساطي extension lag فهو عدم قدرة المريض على بسط الركبة بشكل فاعل مع إمكانية بسطها بشكل منفعل من قبل الفاحص وتنجم هذه الحالة عن مشاكل في الآلية الفخذية الداغصية.

**12. كيف يتم فحص سلامة الأربطة في الركبة؟**

عطف 20°+ روح valgus قسري لتحري الرباط الجانبي الإنسي والعكس فحج varus قسري مع عطف 20° لتحري الرباط الجانبي الوحشي.

أما فحص الأربطة المتصالبة فيتم بجعل المريض يستلقي على ظهره ويعطف ركبته بحدود 60 درجة ثم يقوم الفاحص بتثبيت قدم

المريض على الأرض ويدفع الظنبوب للأمام لفحص الرباط المتصالب الأمامي ثم يدفعه للخلف لفحص الرباط المتصالب الخلفي. إن حركة الظنبوب نسبة للفخذ تشير إلى التقلقل.

**13. كيف يتم إظهار الانصبابات effusions في الركبة؟**

يعتمد إظهار الانصبابات في الركبة على حجم السائل، فالانصبابات الصغيرة تظهر بوجود علامة الانتباج bulge sign، حيث يتم تمسيد الجانب الأنسي من الركبة مما يدفع السائل إلى الجيب فوق الداغصة suprapatellar pouch. ويقوم الفاحص بتمرير يده على الجانب الوحشي من الركبة من القسم القريب باتجاه القسم البعيد وهذا مايدفع السائل إلى الجهة الأنسية وبالتالي يمكن الشعور بتبارز موجة السائل. أما الانصبابات الكبيرة فيمكن تقييمها بعلامة نهز الداغصة ballottement أو اختبار موجة السائلfluid wave. يجرى نهز الداغصة بمسك الداغصة على مستوى الجيب فوق الداغصة ويستخدم الفاحص يده الأخرى لدفع الداغصة للأسفل، ففي حال وجود انصباب هام يمكن الشعور بالداغصة وهي تتحرك للأعلى والأسفل. أما اختبار موجة السائل فيجرى بوضع الفاحص يده حول الجيب فوق الداغصة ويستعمل اليد الأخرى لعصر الركبة، ففي حال وجود السائل يتم الشعور بموجه السائل في المنطقة فوق الداغصة.

**14. كيف يتم جس الركبة؟ وما هي الموجودات المحتملة؟**

يجب جس الركبة والمريض بوضعية الجلوس ويتم البدء من الحدبة الظنبوبية حيث نفحص كل جهة من الهضبة الظنبوبية plateau Tibial منتقلين لفحص اللقيمات الفخذية. إن الإيلام الموضع في الخط المفصلي يشير إلى التمزقات الهلالية Meniscal Tears، أما الإيلام على طول الجانب الأنسي للركبة والذي يمتد فوق وتحت الخط المفصلي فيشاهد في أذية الرباط الجانبي وعند بعض الأشخاص البدينين ويشاهد الإيلام فوق اللقيمة الأنسية للفخذ في حالة التنخر العظميosteonecrosis، أما الإيلام فوق الهضبة الظنبوبية الأنسية

فيشاهد في التهاب الجراب الوزي Bursitis anserine والكسور الجهدية في الهضبة plateau والتنخر العظمي.

ملاحظة: الجراب الوزي هو الجراب المتوضع بين أوتار العضلات الخياطية والناحلة والوترية النصف والرباط الظنبوبي الجانبي الأنسي MCL.

**15. ماهي الموجودات السريرية في التمزق الهلالي Meniscal Tear؟**

تكون الركبة مؤلمة فوق الخط المفصلي، وهناك عدة اختبارات يمكن أن تظهر التمزق الهلالي، ومنها اختبار ماك موري Mc Murry test الذي يجرى والمريض بوضعية الاضطجاع الظهري والركبة بوضعية العطف التام حيث يضع الفاحص يده فوق الخط المفصلي الأنسي والوحشي. تبسط الركبة ثم تعطف ثانية وتبسط، أولاً مع الدوران الداخلي ثم مع الدوران الخارجي للساق، ونقول بإيجابية هذا الاختبار إذا ازداد الألم مع بسط الركبة ودوران الساق واستطعنا جس طقة click فوق الغضروف الهلالي.

**16. كيف يتم إظهار انزياح الداغصة patellar tracking؟**

يجلس المريض ويبسط ركبته في الوقت الذي يضع الفاحص إصبعه فوق مركز الداغصة، يجب أن تبقى الداغصة على الخط المتوسط في الأخدود الفخذي، ويشير تحرك الداغصة أنسياً أو وحشياً إلى وجود اضطراب في المفصل.

**17. ماهي الموجودات في الإصابة الفخذية الداغصية؟**

يضطجع المريض على ظهره وتحرك الداغصة وحشياً عبر الفخذ، يشير وجود الألم أو الفرقعة على إصابة المفصل الداغصي الفخذي، ويمكن تحري الموجودات الشاذة إذا أجريت المناورة والعضلة مربعة الرؤوس مشدودة ( علامة تثبيط الداغصة).

**18. ماهي الكيسة المأبضية popliteal cyst؟ وكيف تجس؟**

الكيسة المأبضية هي تسرب للسائل من الركبة إلى المسافة المأبضية، ويمكن الشعور بالكيسة كانتفاخ متموج في المسافة المأبضية أو منتشر إلى الربلة.

**19. ماهو التهاب الوريد الخثري الكاذب pseudothrombophlebitis؟**

عندما تتمزق الكيسة ينزح السائل إلى السطح الوجهي للربلة calf مسبباً تورماً وحمامى فيها، وهذه الظاهرة تدعى بالتهاب الوريد الخثري الكاذب. يسبب هذا السائل كدمة هلالية الشكل في الكعب malleolus الأنسي أو الوحشي (علامة الهلال).

**20. ما هو الفحص الأفضل لتشخيص نخرة جافة في الفخذ؟**

MRI المرنان.

**21. ما الذي يجب توثيقه من فحص الأطراف؟**

أي تشوه أو انحراف في محور الطرف (كسر متبدل، خلع)؛ أي جرح مفتوح؛ الفحص الحركي والحسي، خاصةً في الجهة القاصية بعد الكسر؛ النبض القاصي؛ التروية المحيطية.

**22. ما هو مقدار الدم الذي قد يضيع في حالة كسر فخذي مغلق؟**

حتى 1.5 ليتر من الدم.

**23. ما هي معالجة كسر حوضي أدى إلى عدم ثبات الحلقة الحوضيَّة؟**

± محزم (binder) حوضي ريثما يتم إجراء التثبيت الخارجي؛ سوائل وريدية/ دم، ± تصوير شرياني لتصميم الأوعية الحوضية النازفة.

**24. النزف الناجم عن كسر حوضي غالباً ما يكون بسبب نزف شرياني أم وريدي؟**

وريدي (حوالي 90%).

**25. ما الاستطباب الحقيقي الوحيد لـ MAST (البنطلون العسكري المضاد للصدمة) (الجبيرة الهوائية الخاصة بالصدمة النزفية كل حالات الصدمة النزفية؟**

كسر حوضي، قبل الاستشفاء.

**26. ما هي الطريقة الأفضل لإجراء فحص سريري بحثاً عن كسور الحوض؟**

الضغط الجانبي للعرفين الحرقفيين والمدورين الكبيرين والضغط الأمامي الخلفي لارتفاق العانة وذلك لإظهار الألم/ عدم الثباتية.

# أسئلة بدون خيارات

## الركبـة THE KNEE

**1. ما هي أربطة الركبة؟**

الرباط المتصالب الأمامي ACL، الرباط المتصالب الخلفي PCL، الرباط الجانبي الإنسي MCL، الرباط الجانبي الوحشي LCL، الرباط الداغصي.

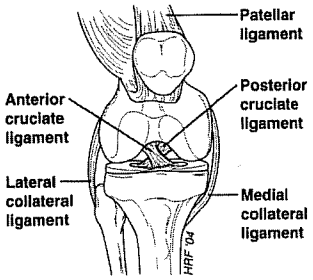




**2. ما هو «اختبار السحب (الجارور) الأمامي» للركبة؟**

اختبار لتحري الثباتية الأمامية للركبة وسلامة الـ ACL.

توضع الركبة بوضعية عطف 90° وتسحب للأمام (كأننا نفتح جارور). إذا أتى الظنبوب باتجاه الأمام فالاختبار إيجابي ويتوافق مع تمزق الـ ACL.

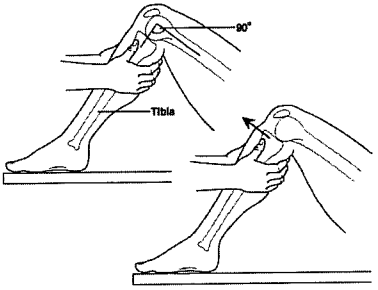

**3. ما هو الغضروف الهلالي في الركبة؟**

السطح الغضروفي لهضبة (طبق) الظنبوب (الغضروف الهلالي الوحشي والإنسي)؛ يتم إصلاح التمزقات عادةً عبر تنظير المفصل وإزالة القطع الغضروفية المتمزقة.

**4. ما هي علامة Mcmurray؟**

تشاهد في تمزق الغضروف الهلالي الإنسي: مضض في الجانب الأنسي من الركبة مع عطف ودوران داخلي للركبة.

**5. ما هو «الثلاثي التعيس»؟**

أذية من الجانب الوحشي للركبة مسببة لفحج شديد بالركبة تؤدي إلى تمزق الـ ACL، تمزق الـ MCL، وأذية الغضروف الهلالي الإنسي.

## تمزق وتر آشيل
## ACHILLES TENDON RUPTURE

**1. ما هي علامات تمزق وتر آشيل؟**

ألم شديد في الربلة، أيضاً تكون الربلة متورمة ومتكدمة، يمكن جس نهايتا الوتر المتمزق، يكون العطف الأخمصي ضعيفاً وينجم عن مشيات إبهام القدم التي ينبغي أن تكون سليمة.

**2. ما هو اختبار سلامة وتر آشيل؟**

اختبار Thompson: يؤدي عصر العضلة التوأمية لربلة الساق إلى عطف أخمصي للقدم.

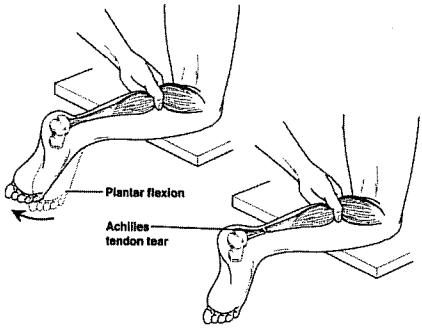

## خلع الورك HIP DISLOCATION

**1. متى يجب رد خلع الورك؟**

فوراً، لإنقاص خطورة التنخر اللا وعائي (النخرة الجافة)؛ (رده على طاولة التصوير الشعاعي!).

**2. ما هو السبب الأشيع لخلع الورك؟**

الرض عالي السرعة (مثل، MVA: حوادث السير).

**3. ما هو النوع الأكثر شيوعاً؟**

الخلفي؛ «خلع تابلو السيارة»؛ غالباً يترافق مع كسر الشفة الخلفية لجوف الحق.

**4. ما هي البنى المعرضة للخطر؟**

العصب الوركي؛ التروية الدموية لرأس الفخذ: التنخر اللا وعائي AVN.

**5. ما هي المعالجة؟**

الرد المغلق أو المفتوح.

6

## خلع الركبة KNEE DISLOCATION

**1. ما هي الأنواع الشائعة؟**

الأمامي أو الخلفي.

**2. ما هي البنى المعرضة للخطر؟**

الشريان والوريد المأبضي، العصب الشظوي؛ خاصةً مع الخلع الخلفي، ACL،PCL.

(ملاحظة: نحتاج تصوير أوعية).

**3. ما هي المعالجة؟**

نحاول إعادة الوضع إلى طبيعته مباشرةً (لا ننتظر التصوير الشعاعي)، الإصلاح الشرياني، ثم إصلاح الأربطة (بشكل متأخر أو بدئياً).

## أسئلة متعددة الخيارات

**1. أي الكسور التالية هو الأكثر احتمالاً لأن تسبب نزفاً دموياً مهدداً للحياة وصدمة نقص الحجم؟**

**A**. الفخذ.

**B**. العمود الفقري.

**C**. الظنبوب.

**D**. الكعبرة.

**E**. الحوض.

**الجواب: E.**

■ **التعليق:** تحدث أكبر كمية من الضياع الدموي في كسور الحوض (النزف خلف الصفاق) يليها كسور الفخذ والعمود الفقري، ويجب تقييم المرضى المصابين بكسور الحوض من أجل صدمة نقص الحجم، وتشمل التظاهرات الشائعة تسرع القلب وهبوط التوتر الشرياني وشح البول وتغيم الوعي وبرودة الأطراف.

**2. امرأة تعاني من حدثية مرضية في مفصل الورك. أي المواضع التالية هو الأكثر احتمالاً لأن يكون مكان الألم الناجم عن إصابتها؟**

**A**. الركبة.

**B**. المغبن groin.

**C**. الألية.

**D**. المدور الكبير للفخذ.

**E**. الربلة calf.

**الجواب: B.**

■ **التعليق:** غالباً ما يشتكي المرضى من الألم في منطقة أخرى غير مكان الحدثية المرضية، ولهذا السبب فإن الشكوى الرئيسية غالباً ما تكون مضللة. إن الألم الناشئ من مفصل الورك يتم الإحساس به غالباً في المنطقة المغبنية groin يليها الأليتين أو الوجه الخلفي للمدور الكبير وقد يتظاهر الألم أحياناً في الركبة في الجهة الموافقة.

**3. رجل عمره 60 عاماً تعرض لحادث سيارة وأصيب بكسور متعددة في العظام الطويلة مع أذية شديدة في الحوض. تطور لدى المريض بعد يومين من قبوله في المستشفى حمى مع تسرع التنفس وتسرع القلب. أظهرت بقية الفحص السريري وجود نمشات Petechiae في الملتحمة والعنق والصدر، أما فحص الصدر فأظهر وجود فرقعات Crackles متفرقة في الرئتين دون وجود وزيز، كما أظهر مقياس الأكسجة النبضي أن إشباع الهيموغلوبين في هواء الغرفة هو 80٪. أي مما يلي هو التشخيص الأكثر احتمالاً؟**

**A**. استرواح الصدر Pneumothorax.

**B**. ذات الرئة.

**C**. سورة Exacerbation الداء الرئوي الانسدادي المزمن.

**D**. فقر الدم بسبب النزف الناجم عن الرض.

**E**. متلازمة الصمة الشحمية Fat embolism syndrome.

**الجواب: E.**

■ **التعليق:** إن أعراض وعلامات متلازمة الصمة الشحمية هي أعراض وعلامات متلازمة العسرة التنفسية عند البالغين (ARDS) المترافقة مع رض عضلي هيكلي. تحدث متلازمة الصمة الشحمية عادة خلال 2-4 أيام من الأذية ويكون المظهر البارز فيها هو القصور التنفسي. توجد النمشات عند 50-60% من المرضى وتكون بصورة عامة على القسم الأمامي من الصدر والعنق والإبط والملتحمة.

**4. شابة عمرها 18 عاماً تمارس الجمباز سمعت فرقعة Popping في ركبتها اليسرى أثناء التدريب ثم أصبحت ركبتها متورمة ومؤلمة مباشرة. بالفحص السريري لوحظ بشكل واضح وجود انصباب effusion في الركبة اليسرى. اختبار السحب للأمام واختبار لاشمان Lachman إيجابيان أما اختبار ماك موراي McMurray فكان سلبياً. أي مما يلي هو التشخيص الأكثر احتمالاً؟**

**A**. تمزق الرباط المتصالب الأمامي.

**B**. تمزق الرباط المتصالب الخلفي.

6

**C**. تمزق الهلالة الأنسية.

**D**. تمزق الهلالة الوحشية.

**الجواب: A.**

■ **التعليق:** إن الرباطين المتصالبين الأمامي والخلفي رباطان داخل المفصل يساهمان في ثبات مفصل الركبة. إن التشخيص الأرجح عند هذه الفتاة الجمبازية هو تمزق الرباط المتصالب الأمامي Anterior cruciate ligament (ACL). يكون كل من اختبار لاشمان Lachman test واختبار السحب الأمامي Anterior drawer test إيجابيين في هذا النوع من الأذية. يجرى اختبار لاشمان بوضع المريض بوضعية الاضطجاع الظهري مع عطف الركبة بزاوية 15 درجة ثم يقوم الطبيب بتثبيت القسم البعيد من الفخذ بإحدى يديه ويمسك بساق المريض بعيداً عن المفصل الظنبوبي الفخذي باليد الأخرى. يكون الاختبار إيجابياً إذا استطاع الطبيب تحريك الظنبوب للأمام. أما اختبار السحب الأمامي فيجرى بتثبيت القدم مع وضع الركبة والورك بوضعية العطف ثم يتم تحريك الظنبوب للأمام نسبة للفخذ. ويعتبر هذا الاختبار إيجابياً إذا حدث انزياح في الظنبوب نسبة للفخذ بمقدار أكثر من 0.5 سم. إن اختبار لاشمان أكثر حساسية من اختبار السحب الأمامي. يكون بزل المفصل مدمى عادة في أذيات ACL، ويساعد المرنان MRI في تشخيص هذه الأذية. تؤدي أذية الرباط المتصالب الخلفي Posterior cruciate ligament (PCL) إلى إيجابية اختبار السحب الخلفي Posterior drawer test حيث يمكن تحري وجود انزياح خلفي في الظنبوب نسبة للفخذ أثناء الفحص السريري. يسبب تمزق الغضروف الهلالي الأنسي شكوى المريض من انعقال وفرقعة الركبة. يكون اختبار ماك موراي McMurray test إيجابياً في حال تمزق الغضروف الهلالي الأنسي، ويجرى هذا الاختبار بوضع المريض بوضعية الاضطجاع الظهري مع عطف الركبة ثم تحمل القدم بإحدى اليدين ويتم تدوير الساق مع بسط الركبة بشكل بطيء في الوقت الذي تجس فيه الحواف الأنسية الخلفية من المفصل بحثاً عن طقة Click مسموعة حالما يمر الفخذ فوق الغضروف الهلالي المتمزق. يتم اختبار تمزق الغضروف الهلالي الوحشي بجس الحواف الوحشية الخلفية لمفصل الركبة عند بسط الركبة والساق بوضعية دوران داخلي كامل.

إن تمزقات الهلالة الأنسية أشيع من تمزقات الهلالة الوحشية وتنجم عادة عن أذيات الانفتال. تؤدي التمزقات في البنى الموعاة مثل ACL إلى حدوث التورم في المفصل مباشرة، في حين تؤدي التمزقات في الغضاريف الهلالية غير الموعاة نسبياً إلى حدوث تورم تدريجي في المفصل.

**5. لاعب كرة قدم عمره 17 عاماً تعرض أثناء اللعب للعرقلة مما أدى إلى حدوث التواء Bending قسري في الركبة نحو الداخل (ثني رَوَحي Valgus). بالفحص السريري يوجد إيلام على الوجه الأنسي للركبة و اللقمة الفخذية الأنسية. اختبار ماك موراي سلبي، أي مما يلي هو التشخيص الأكثر احتمالاً؟**

A. تمزق الهلالة الوحشية.

B. تمزق الرباط الجانبي الوحشي.

C. تمزق الرباط الجانبي الأنسي.

D. خلع الداغصة.

E. الخلع الجزئي في الداغصة.

6

الجواب: C.

■ **التعليق:** قد يؤدي الانحراف الرَوَحي القسري Forced valgus bending في الركبة إلى تمزق الرباط الرادف الأنسي Medial collateral ligament (MCL) والذي يدعى أيضاً الرباط الظنبوبي الرادف، وتعتبر أذية هذا الرباط أشيع أنواع أذية الأربطة في الركبة. يتظاهر المرضى بالألم فوق الجهة الأنسية من الركبة، وقد تؤدي أذيات MCL بدورها إلى التمزق الغضروفي الهلالي الأنسي لأن MCL يرتكز على الغضروف الهلالي الأنسي. قد يشتكي المرضى المصابون بأذية الغضروف الهلالي الأنسي من انعقال Locking الركبة بالانعطاف أثناء المشي. أما أذيات الرباط الرادف الوحشي (الشظوي Fibular) فتسبب إيلاماً فوق القسم الوحشي من الركبة أثناء الجس ولكن هذه الأذيات غير شائعة. يحدث انخلاع الداغصة أو الخلع الجزئي فيها نتيجة لقوة شديدة تعرضت لها الداغصة ويرتد الخلع الجزئي من تلقاء ذاته أما الخلع الكامل فيحتاج إلى الرد Reduction.

**6. رجل عمره 73 عاماً يشتكي من ألم في أعلى الفخذ فوق المدور الكبير . يسوء الألم عندما يستلقي المريض على جانبه الأيمن، كما يسوء بالوقوف أيضاً. الفحص السريري طبيعي واختبار فابر Faber test سلبي. أي مما يلي هو التشخيص الأكثر احتمالاً؟**

A. التهاب الجراب الإسكي ischial bursitis.

B. التهاب العظم والمفصل في الورك.

C. النخر اللاوعائي في الورك.

D. التهاب الجراب المدوّري.

E. كسر في القسم القريب من الفخذ.

**الجواب: D.**

■ **التعليق:** إن التهاب الجراب المدوّري Trochanteric bursitis سبب شائع للألم عند الكهول لكن قد يشاهد عند العدائين وراكبي الدراجات. يشتد الألم بالوقوف والدوران الخارجي للورك، كما يؤدي الاستلقاء على الجانب المصاب إلى انضغاط الجراب الملتهب وبالتالي زيادة شدة الألم. أما التهاب الجراب الإسكي Ischial bursitis (ويدعى أيضاً عجيزة الحائك weaver's bottom وقد دعي بهذا الاسم لأن الحائكين يجلسون فترات طويلة تؤدي إلى حدوث التهاب الجراب الإسكي) فيسبب ألماً في الألية يسوء بالجلوس وعطف الورك. وحالياً يعتبر التهاب الجراب الإسكي مشكلة عند العاملين الذين يُشغِّلون المعدات الثقيلة في الطرق الوعرة.

قد ينجم التنخر اللاوعائي في الورك Avascular necrosis of the hip عن الرض أو الأدوية مثل الستيروئيدات القشرية ويحدث عند المرضى بين عمري 30 و 60 عاماً عادة، ويشتكي المريض غالباً من ألم في المغبن يسوء عند تحميل الورك (الوقوف، المشي). يحدث كسر القسم القريب من الفخذ تالياً للرض عادة، ويلاحظ بالتأمل أن الطرف السفلي المصاب متوضع بوضعية دوران خارجي إضافة إلى كونه أقصر من الطرف الطبيعي. يتظاهر التهاب العظم والمفصل في الورك بألم في منطقة المغبن يشتد عند إجراء مناورة فابر FABER Maneuver (وتدعى أيضاً اختبار باتريك Patrick test) وهي الأحرف الأولى للكلمات التالية: العطف Flexion والتبعيد ABduction والدوران الخارجي External Rotation.

**الأسئلة (7-8):**

**اختر لكل وصف من الأوصاف التالية المتعلقة بمناورة أو علامة أو فحص الاسم المناسب لها:**

**7. يستلقي المريض على بطنه وتعطف الركبة بزاوية 90 درجة ثم يتم تدوير الساق للداخل والخارج (اختر اسماً واحداً).**

**8. توضع الركبة بوضعية بسط ثم يتم حلب Milked الركبة للأعلى مرتين أو ثلاث مرات ثم ينقر على الجانب الوحشي للداغصة (اختر اسماً واحداً).**

**A**. إجراء النهز Ballottement Procedure.

**B**. علامة الانتباج Bulge sign.

**C**. اختبار أبلي Apley test.

**الجواب: (7: C)، (8: B).**

■ **التعليق:** يستخدم اختبار أبلي Apley test لتحري تمزق الغضروف الهلالي، ويكون الاختبار إيجابياً إذا حدث ألم أو طقة Clicking أو انعقال في الركبة عند دورانها. إن كلاً من اختبار النهز Ballottement test وعلامة الانتباج bulge sign يستخدمان لتحري وجود انصباب في الركبة. يجرى اختبار النهز والركبة بوضعية البسط حيث يتم تطبيق ضغط على الجيب فوق الداغصي باتجاه الأسفل وتدفع الداغصة للخلف باتجاه الفخذ، ثم يتم تحرير الضغط فتتحرك الداغصة للأعلى والأسفل (تنهز) في حالة وجود انصباب الركبة (موجة السائل Fluid wave). أما علامة الانتباج فتجرى بتمسيد الجانب الأنسي من الركبة مما يدفع السائل إلى الجيب فوق الداغصة ويقوم الفاحص بتمرير يده على الجانب الوحشي من الركبة من القسم القريب باتجاه القسم البعيد وهذا يدفع السائل إلى الجهة الأنسية وبالتالي يمكن الشعور بتبارز موجة السائل. إن الانصبابات الصغيرة تظهر بوجود علامة الانتباج أما الانصبابات الكبيرة فيتم تقييمها بعلامة نهز الداغصة.

**9. امرأة عمرها 74 عاماً تشكو من عدم القدرة على المشي بعد أن تعرضت للسقوط في المنزل. بالفحص السريري الطرف السفلي الأيسر أقصر من الطرف السفلي الأيمن، والطرف المصاب بوضعية تبعيد مع دوران خارجي خفيف. أي مما يلي هو التشخيص الأكثر احتمالاً؟**

A. كسر الظنبوب.

B. كسر الشظية.

C. التهاب الجراب الوركي.

D. كسر عنق الفخذ.

E. تمزق العضلة مربعة الرؤوس الفخذية.

**الجواب: D.**

- **التعليق:** تعتبر كسور عنق الفخذ كسوراً شائعة عند الكهول وتحدث عند النساء أكثر من الرجال. إن 90% من حالات كسور عنق الفخذ ناجمة عن رضوض خفيفة ناجمة عن السقوط. تؤدي الكسور المتبدلة لحدوث الألم مع عدم القدرة على المشي، ويكون الطرف المصاب غالباً أقصر من الطرف السليم وبحالة تدوير خارجي خفيف مع التقريب.

**10. شاب بعمر 26 سنة تعرض لحادث اصطدام سيارة، وعند وصوله لقسم الإسعاف كان المريض غير واعي. خلال الإنعاش والتقييم المبدئي، أي من التالي يعتبر صحيحاً فيما يتعلق بتشخيص كسر حوض محتمل في هذه الحالة؟**

A. لا يستطب إجراء صور شعاعية روتينية للحوض.

B. غالباً ما نحتاج إلى صور لمدخل ومخرج الحوض لتقييم وجود كسور بالحوض.

C. يجب ألا يتضمن الفحص السريري ضغط جناح الحرقفة لتقييم عدم الثبات الحوضي.

D. إن التصوير الطبقي المحوري المحوسب هو الطريقة المثلى للتقييم المبدئي لكسور الحوض المحتملة.

**الجواب: C.**

- **التعليق:** يستطب إجراء صور شعاعية روتينية للحوض دوماً تقريباً عند وجود رض ميكانيكي كبير ومن غير الممكن إنجاز فحص

فيزيائي موثوق للمريض الذي لديه استجابة غير واضحة للألم. نادراً ما نحتاج إلى صور لمدخل ومخرج الحوض بسبب توفر طرق تصوير شعاعي أخرى. يعتبر التصوير الطبقي المحوسب طريقة ممتازة لتصوير الكسور ولكن ليس كفحص أولي. يجب عدم اجراء ضغط لجناح الحرقفة إذا كان المريض لا يستجيب للمنبهات الألمية. قد يؤدي الضغط الحوضي لمفاقمة النزف وهو طريقة غير موثوقة للتقييم السريري.

**11. أي من خلوع المفاصل الكبيرة التالية يستدعي علاجاً إسعافياً أكثر إلحاحاً؟**

**A**. خلع الورك.

**B**. خلع الركبة.

**C**. خلع الكتف.

**D**. خلع المرفق.

**E**. خلع تحت قعبي /كاحل.

**الجواب: B.**

6

■ **التعليق:** يترافق خلع الركبة مع نسبة حدوث تبلغ 30-33% لإصابة الأوعية و الأعصاب المأبضية ، ويعتبر الفحص العصبي الوعائي قبل وبعد الرد إجبارياً كما يستدعي أي شك في تغير التروية (ABI < 0.9، تناقص النبض، علامات إقفارية) إجراء تقييم للتغذية الوعائية أقصى الركبة /من الجزء البعيد عن الركبة/. يمكن أن تحدث تمزقات صريحة أو إصابات بباطن الشرايين أو الأوعية. يمكن أن يقود خلع الورك إلى نخرة لا وعائية في رأس الفخذ خاصة إذا ما تأخر إجراء الردّ للخلع لأكثر من 12 ساعة ولكن تبقى هذه الإصابة على كل حال غير مهددة للطرف. تترافق خلوع الكتف مع رض عصب إبطي وتمزقات في الكفّة /CUFF/ المدورة لدى المرضى الأكبر سناً. هذا وتميل خلوع المرفق والكاحل /تحت العقب البسيطة دون كسور/ لأن تكون مستقرة بعد إعادة الردّ للخلع. يجب أن تبقى مراقبة تروية الطرف حتى أسبوع من الأذية في حال الشك لأن تمزقات بطانة الشريان قد تتأخر أعراضها الحادة بالظهور.

**12. وصل رجل لقسم الإسعاف بعد إصابته بجرح طلق ناري في القسم البعيد للساق اليمنى . حيث ذكر أنه تعرض للإصابة بطلق ناري من بندقية عالية الطاقة من سيارة متحركة. أظهر الفحص السريري وجود جرح دخول واسع مع جروح خروج على الربلة. لم يمكن جس النبض المحيطي. أظهرت الصور الشعاعية تشظي الشظية والظنبوب. أي من التالي صحيح؟**

**A**. يتم تصنيف الكسر على أنه كسر مفتوح من الدرجة II.

**B**. يحتاج المريض لإجراء الغسيل والتنضير للنسج المتموتة خلال 12 ساعة من الإصابة.

**C**. يعتبر المريض مرشحاً سيئاً لتطبيق جهاز التثبيت الخارجي.

**D**. سيحتاج المريض لإجراء ترميم وعائي على الأرجح وقد يحتاج لتحرير حجرات الطرف السفلي.

**E**. يجب معالجة المريض بالصادات الفموية.

**الجواب: D.**

■ **التعليق:** تصنف الكسور المفتوحة الناجمة عن جروح الأسلحة النارية عالية السرعة على أنها أذيات من الدرجة الثالثة III، وبسبب وجود دليل على الأذية الوعائية المرافقة عند هذا المريض يصنف الكسر على أنه كسر مفتوح من الدرجة III-C (إذا احتاجت الأذية إلى إصلاح بحسب غاستيلو) يحتاج إلى الغسيل والتنضير خلال 8 ساعات من الإصابة لتقليل خطر حدوث الإنتان وذات العظم والنقي وعدم الالتئام. يجب معالجة المرضى المصابين بأذيات من الدرجة III بالصادات الوريدية واسعة الطيف، ويكون تطبيق أجهزة التثبيت الخارجي ملائماً للكسور المفتوحة الشديدة خاصة عند وجود أذية واسعة بالنسج الرخوة، ويجب تحديد زمن الترميم الوعائي والترميم الهيكلي بحسب كل حالة على حدة. يكون مرضى الأذيات الوعائية والكسور الشديدة على درجة عالية من الخطورة لتطوير تناذر الحجرات ويجب إجراء خزع اللفافة إذا وجد أي شك بارتفاع الضغوط في الحجرات أو وجود أذية نقص تروية – إعادة تروية.

**13. راجع مريض بعمر 42 عاماً قسم الإسعاف - وكان قد تعرض لنوبة صرعية - بشكوى ألم في ساقه اليسرى. لا يتذكر المريض كيف حدثت الإصابة. تظهر الصورة الشعاعية للظنبوب والشظية كسر حلزوني في القسم الداني من الشظية. بعد استقرار وضعه العصبي بعد النوبة، ما هي الخطوة التالية الأكثر ملاءمة في تدبير هذا المريض؟**

**A**. بزل مفصل ركبة.

**B**. وضع جبيرة قصيرة للساق.

**C**. وضع وزن جزئي على الساق مع استخدام عكازات ومتابعته بعد 3 أسابيع.

**D**. فحص سريري وشعاعي للكاحل.

**E**. علاج فيزيائي من أجل تحسين مدى حركة مفصل الركبة.

**الجواب: D.**

■ **التعليق:** يحدث كسر (maisonneuve) كنتيجة للدوران الخارجي الذي تنتقل قوته عبر الكاحل لتخرج بمستوى الجزء الداني من الشظية ويمكن أن تحدث إما على شكل تمزق في الرباط المثلثي (Deltoid ligament) أو كسر كعب أنسي. إذا حصل تغير بموضع تجويف الكاحل أو خلع فيه فإن التثبيت الجراحي يصبح مطلوباً. وإذا لم يحصل تغير بالموضع، يمكن محاولة وضع جبيرة ولكن يجب على هذه الجبيرة أن تمتد إلى أعلى الركبة (Proximal) لتوازن القوى الدورانية التي سببت الإصابة. لا يشتبه بوجود إصابة في الركبة ولهذا فلا يستطب إجراء علاج فيزيائي أو بزل للمفصل، كما لا يجب السماح بوضع وزن أو تحميل على المنطقة حتى يكتمل تقييم كاحل المريض.

**14. يحتمل حدوث النزف الجسيم بعد أي من الأذيات التالية عند بالغ شاب صحيح سابقاً؟**

**A**. الكسور المغلقة للفخذ.

**B**. الكسور المفتوحة للشظية والظنبوب.

**C**. الانقطاع الجزئي للشريان بأذية حادة.

**D**. الأذية الهرسية الشديدة للقدم.

**E**. البتر الرضي بمستوى الكاحل.

**الجواب: C.**

■ **التعليق:** تترافق كل الأذيات مع نزف واضح ولكن التقبض الوعائي للشرايين السليمة عند الشخص الشاب سوف يمنع استنزاف الدم. ومن ناحية أخرى في حالة الانقطاع الجزئي لشريان لا يمكن حدوث التقبض الكامل للنهاية الشريانية المصابة ومن غير الممكن حدوث التوقف العفوي للنزف.

**15. قبلَ شاب عمره 19 سنة في قسم الإسعاف بجرح طاعن أسفل الرباط الإربي الأيمن مباشرة. كان هناك نزف متواصل من الجرح والمريض في صدمة. إن الخطوة الأولى في ضبط الجرح موضعياً يجب أن تكون:**

**A**. إجراء ضغط للأوعية النازفة بالأصبع بعد ارتداء القفاز.

**B**. وضع المريض في البدلة المضادة للصدمة (MAST) ونفخ قسم الرجل اليمنى.

**C**. وضع عاصبة tuorniquet على الفخذ الأيمن أعلى الجرح.

**D**. استخدام الملاقط والأربطة لضبط النزف.

**E**. تغطية الجرح و أعلى الفخذ بضماد ضاغط كبير.

**الجواب: A.**

■ **التعليق:** في كل الاحتمالات فإن هذا المريض يعاني من انقطاع جزئي جانبي في شريان أو وريد كبير. من المفضل ضبط هذا النمط من النزف من أجل إنقاذ الحياة أو الطرف. إن لقمُ وربط الأوعية النازفة في الجرح يجب أن يتم فقط تحت ظروف مضبوطة في غرفة العمليات. إن وضع عُصابة قريبة حتى ولو كان ذلك بالإمكان مؤذٍ للنسج وهو خيار سيء. إن الضماد الضاغط يمكن أن يضبط النزف ولكن ذلك غير محتمل مع الأوعية الكبيرة. وإن تطبيق الألبسة الطبية المضادة للصدمة في هذه الظروف يأخذ وقتاً طويلاً على الرغم من أن هذه المناورة تقدم ضبطاً مؤقتاً. إن التقنية الأكثر فعالية للجراح هي وضع أصبع ضمن قفاز

gloved Finger مباشرة عبر الجرح من أجل تطبيق ضغط لطيف على الوعاء النازف وبعد ذلك يمكن أن ينعش المريض بشكل ملائم وينقل إلى غرفة العمليات من أجل الإصلاح المناسب مع محافظة الجراح على الأصبع الضابط للنزف.

**16. العلامة المبكرة لتناذر الحجرة الأمامية في الساق هي:**

**A**. غياب النبض في القدم.

**B**. صلابة عضلات الربلة.

**C**. هبوط القدم.

**D**. حس التنميل بين الأصبعين الكبير والثاني.

**E**. عضلات الربلة المؤلمة.

**الجواب: D.**

■ **التعليق:** يمكن لتناذر الحجرة الأمامية أن يحدث كل تلك العلامات ولكن وجود التنميل بين الأصبع الكبير والأصبع الثاني هو علامة باكرة تتطلب التدخل الجراحي. يحدث التنميل بسبب الضغط على العصب الشظوي العميق ويمكن تحقيق الراحة من خلال إزالة الضغط عن الحجرة.

6

**17. إن التدبير الأفضل للكسر بين المدورين لعظم الفخذ عند المرضى كبار السن هو:**

**A**. الجر الهيكلي بإجراء التعليق المتوازن.

**B**. التثبيت بسيخ عبر الجلد.

**C**. الرد المغلق والتثبيت الداخلي.

**D**. استبدال رأس الفخذ ببديل صنعي.

**E**. استبدال مفصل الورك الكامل.

**الجواب: C.**

■ **التعليق:** إن الكسور بين المدورين والتي هي شائعة عند المرضى المسنين تحدث عادة نتيجة السقوط المباشر على الورك. وبما أن هذه الكسور غير ثابتة عادة فهي تحتاج دائما إلا إذا وجد مضاد استطباب لتثبيت داخلي. وتتألف المعالجة نموذجياً من الرد المغلق على طاولة عمليات خاصة بالكسور متبوعة بالتثبيت الجراحي بصفيحة و برغي DHS. تتطلب الطرق المغلقة من المعالجة التي

تعتمد على الجر، راحة في السرير لـ 16 أسبوع على الأقل. وبينما يمكن تطبيق ذلك عند الشباب فإن اختلاطات الراحة في السرير عند المسنين تفوق اختلاطات الجراحة. إن أربعة أشهر هو الوقت الوسطي اللازم للالتحام العظمي في الكسر بين المدورين أو تحت المدورين ولا يجب السماح بحمل الوزن حتى حدوث الالتحام في حال تطبيق العلاج المحافظ.

**18. إن التشخيص الأفضل لتمزق الهلالة الوحشية يتم من خلال:**

**A**. القصة المرضية الدقيقة.

**B**. الفحص الفيزيائي.

**C**. تصوير المفصل الظليل.

**D**. تنظير المفصل.

**E**. بضع المفصل.

**الجواب: D.**

■ **التعليق:** إن القصة السريرية والفحص الفيزيائي هامان لتشخيص الاضطرابات الداخلية في الركبة ولكن من النادر أن يستطيع أي جراح أن يضع تقييم دقيق للأذية بهذه الإجراءات. وعلى الرغم من أن تصوير المفصل الظليل مفيد ويؤدي لتشخيص دقيق فإن تنظير المفصل وخاصة للحجرة الوحشية هو أدق بشكل كبير. حتى عند المرضى الذين لا يمكن تجنب بضع المفصل لديهم فإن تنظير المفصل يسمح برؤية مقاطع الغضروف الهلالي التي لا يمكن رؤيتها عادة ببضع المفصل.

**19. أصيب رجل عمره 26 سنة في حادث دراجة نارية حيث عانى من رض قصي مع كسر مغلق في العضد الأيسر وكسر مغلق في الفخذ الأيسر، وعولج كسر العضد الأيسر بالتجبير أما كسر الفخذ الأيسر بإجراء جر ظنبوبي باستخدام سيخ مع جر متوازن، وفي اليوم التالي أصيب بتسرع قلب مع معدل نبض 138 ضربة بالدقيقة وحرارة 39.44°م (F103 °) وتسرع تنفس مع معدل تنفس 34 حركة بالدقيقة مع تخليط واضح. أي من الفحوص التالية أهم للوصول إلى تشخيص لحالته؟**

**A**. صور الصدر البسيطة.

**B**. تصوير وريدي ظليل.

C. زرع الدم.

D. قياس $Pao_2$.

E. CT للدماغ.

**الجواب: D.**

■ **التعليق:** إن علامات تناذر الصمة الشحمية تحدث عند 10-15 بالمئة من مرضى كسور العظام الطويلة وحوالي 85 بالمئة من المرضى الذين تتطور لديهم هذه المتلازمة سوف يظهرون علامات خلال 48 سا من الأذية، إن المسبب الأكثر احتمالاً هو قطيرات الدسم الضخمة المنطلقة من نقي العظم والتي تسد الدوران الرئوي. إن العلامات السريرية الأكثر حدوثاً هي تسرع القلب وتسرع التنفس وارتفاع الحرارة وتغير الحالة العقلية. حوالي 50 بالمئة من المرضى سوف يتطور لديهم نمشات في الملتحمة والعنق والإبط. إن الموجودات المخبرية الأساسية هي انخفاض $PaO_2$ والتي تشير لنقص أكسجة شريانية. إن الأكسجين والستيروئيدات هي المعالجة المختارة.

6

**20. تتضمن العبارات الصحيحة حول كسور الحوض:**

A. التثبيت الأمامي الخارجي في قسم الإسعاف يساعد في الحد من النزف في الحوض.

B. تعالج الكسور المترافقة مع الافتراق العجزي الحرقفي الشديد عادة بالراحة في السرير.

C. تعالج الكسور المارة عبر الارتفاق العاني مع انزياح أكبر من 3 سم بالتثبيت الأمامي.

D. تتطلب الكسور الانضغاطية الوحشية الرد المفتوح.

E. تعالج الكسور العجزية عرضياً عادة.

**الجواب: A، C، E.**

■ **التعليق:** يمكن لكسور الحلقة الحوضية أن تحدث نزف داخلي هام. يفيد التثبيت الخارجي الموضوع في قسم الإسعاف في إيقاف النزف ويتيح الوقت الكافي من أجل التقييم اللاحق. تستفيد الكسور الأمامية أو الخلفية مع التباعد الواضح من التثبيت

الداخلي الأمامي والخلفي. إن الكسور الانضغاطية الوحشية تحدث عادة أذيات أقل أهمية وتكون الراحة في السرير هي العلاج المناسب. يكون علاج الكسور العجزية أو العصعصية عرضياً عادة.

**21. تتضمن استطبابات التداخل الجراحي الفوري في خلع الركبة الكامل مايلي:**

**A**. الخلوع غير القابلة للرد.

**B**. إصابة العصب الشظوي الأصلي.

**C**. إصابة الشريان المأبضي.

**D**. تمزق الرباط الجانبي الأنسي.

**E**. تمزق الرباط المتصالب الأمامي.

**الجواب: A، C.**

■ **التعليق:** يؤدي خلع الركبة الكامل إلى أذية الشريان المأبضي عند حوالي 35 بالمئة من الحالات، ويجب إصلاح الشريان بسرعة لإنقاذ الطرف. إن تأذي العصب الشظوي لا يحتاج لاستقصاء فوري. في العادة فإن الخلع الكامل للركبة يجب أن يعالج بالرد المغلق والتجبير وبعد ذلك يراقب الطرف المصاب بحذر لعدة أيام حتى التأكد من كفاية الحالة الدورانية. عند تجاوز مرحلة خطر المشاكل الوعائية، عندها يجب القيام بالإصلاح الجراحي للأربطة المصابة. أما استطبابات التداخل الجراحي الفوري فهي محدودة بالخلع المفتوح والخلع غير الردود وأذية الشريان المأبضي.

**22. إن النخرة اللاوعائية في العظم هي اختلاط شائع لـ:**

**A**. الخلع الرضي الخلفي للورك.

**B**. الخلع الرضي الخلفي للكتف.

**C**. كسور القعب Talus.

**D**. الكسور الزورقية الرسغية.

**E**. كسور العقب.

**الجواب: A، C، D.**

■ **التعليق:** إن النخرة اللاوعائية في جسم القعب تحدث كاختلاط بنسبة 50% تقريباً للكسور المتبدلة لعنق القعب Talus ، كما تحدث أيضاً بنسبة مئوية صغيرة من كسور الجسم. وتؤدي تقريباً

بشكل ثابت لداء مفصلي تنكسي للكاحل. يتطور عند عشرين بالمئة من مرضى خلع الورك الخلفي أيضاً نخرة لا وعائية وترتبط نسبة حدوثها مباشرة بالفترة بين حدوث الأذية وإجراء الرد. عندما تتلو النخرة اللاوعائية في رأس الفخذ الخلع فإنها تصبح ظاهرة عادة خلال 2 سنة من الأذية. بسبب أن التروية الدموية للعظم الزورقي المعصمي تدخل الثلث البعيد للعظم فإن الكسور عبر المعصم للعظم تؤدي غالباً إلى تأخر الالتئام أو عدم الالتئام وحصول نخرة لاوعائية في القطعة الدانية.

**23. في حال وجود التهاب مفصل قيحي يصيب مفصل الورك فإن المريض يميل لتثبيت الورك في وضعية:**

A. التبعيد والدوران الخارجي.

B. التبعيد والدوران الداخلي.

C. البسط والدوران الداخلي.

D. الثني والدوران الخارجي.

E. الثني والدوران الداخلي.

الجواب: D.

6

■ التعليق: يمدد الثني والدوران الخارجي أجواف المفصل قدر الإمكان مما يعطي بعض التخفيف للألم.

**24. أنماط كسور الحوض، كل ما يلي صحيح عدا:**

A. كسور معزولة مع حلقة حوضية سليمة.

B. كسور الجوف الحقي.

C. الكسور العجزية العصعصية.

D. كسور في عنق الفخذ.

الجواب: D.

**25. كسر مفتوح في جسم الفخذ عند شاب، كل مما يلي صحيح عدا:**

A. غسيل بسيروم ملحي ومطهرات.

B. تنضير النسج المتموتة.

C. تثبيت خارجي.

D. رد جراحي مفتوح مع تثبيت داخلي .

E. صادات بالطريق العام.

الجواب: D.

**26. كل مما يلي هو من الاختلاطات المتأخرة لكسور الحوض عدا:**

A. التهاب مفصل الورك التنكسي.

B. صعوبات توليدية.

C. أذية الأحشاء البطنية.

D. قصر بالطرف.

الجواب: C.

**27. من الاختلاطات المتأخرة لكسور الحوض (إجابة واحدة صحيحة):**

A. إصابة الأحشاء الحوضية.

B. تشوه الحوض.

C. قصر الطرف.

D. أذية الإحليل والمثانة.

الجواب: C.

**28. يعتبر الاختلاط التالي من أهم الاختلاطات التي ترافق كسور الحوض:**

A. أذيات الإحليل والمثانة.

B. عدم الثبات الحوضي.

C. اضطراب أقطار الحوض وعسرات الولادة عند النساء.

D. الصدمة.

E. قصر الطرف المرافق.

الجواب: D.

**29. خلع رأس الفخذ نميز فيه الأشكال التالية (إجابة واحدة خاطئة):**

A. خلع أمامي.

B. خلع خلفي.

C. خلع مركزي.

D. خلع جانبي ناجم عن الارتطام بالتابلو خلال حادث سير.

الجواب: D.

**30. يستطب العلاج المحافظ في كسور الجوف الحقي في (إجابة واحدة خاطئة):**

**A**. الكسور عند الكهول والمسنين.

**B**. كسر بعيداً عن المنطقة الحاملة للوزن.

**C**. كسر الجوف الحقي المتبدل تبدلاً ضئيلاً.

**D**. مضاد استطباب موضعي مثل الإنتان.

**E**. كسر متبدل عند شاب.

**الجواب: E.**

**31. كسر عنق الفخذ (إجابة واحدة خاطئة):**

**A**. يشاهد عند المتقدمين بالسن.

**B**. تأتي أهميته من كونه يتسبب بوفيات بنسبة 1-2% من الحالات.

**C**. قد يختلط بحدوث النخرة الجافة في رأس الفخذ.

**D**. يلاحظ قصر في الطرف أو دوران خارجي

**الجواب: B.**

6

**32. أشيع نمط من كسور عنق الفخذ يؤدي لحدوث نخرة جافة برأس الفخذ هو:**

**A**. الكسر تحت الرأس.

**B**. الكسر عبر العنق.

**C**. الكسر القاعدي.

**D**. الكسر حول المدورين.

**الجواب: A.**

**33. نسبة الوفيات بكسر عنق الفخذ، (إجابة واحدة صحيحة):**

**A**. 10%.

**B**. 20%.

**C**. 30%.

**D**. 60%.

**الجواب: C.**

**34. مريض عمره 75 سنة تعرض لسقوط تلاه ألم في الورك الأيمن. بالفحص الطرف بوضعية دوران وحشي مع قصر في الساق 3 سم مع عجز وظيفي، ما التشخيص الأكثر احتمالاً:**

A. كسر بين مدورين.

B. كسر عنق الفخذ.

C. خلع ورك رضي خلفي.

D. نخرة جافة في رأس الفخذ.

الجواب: B.

**35. سمى تورنر كسر عنق الفخذ بكسر الموت لأنه يؤدي إلى الموت بسبب (إجابة واحدة صحيحة):**

A. الصدمة النزفية المرافقة له.

B. الصمة الشحمية الناجمة عنه.

C. النخر اللاوعائي وتموت رأس الفخذ.

D. التهاب الوريد الخثاري الناجم عن الركودة المديدة.

E. الصدمة الألمية الناجمة عنه.

الجواب: B.

**36. في كسور عنق الفخذ (إجابة واحدة خاطئة):**

A. قصر بالطرف.

B. دوران خارجي للطرف.

C. دوران داخلي للطرف.

D. ألم في الورك.

E. المريض عادة مسن.

الجواب: C.

**37. شاب مصاب بكسر حديث في عنق الفخذ داخل المحفظة (المعالجة المفضلة) هي:**

A. رد الكسر رداً مغلقاً والتثبيت ببنطال جبسي.

B. تبديل رأس الفخذ برأس اصطناعي.

C. رد الكسر رداً مفتوحاً والتثبيت الداخلي بمسمار وبراغي.

D. الرد المغلق للكسر والتثبيت بواسطة مسمار أو براغي.

الجواب: D.

**38. في كسور عنق الفخذ داخل المحفظة عند المسنين (إجابة واحدة خاطئة):**

A. يكون الطرف بدوران وحشي مع قصر بالطرف وألم في منطقة جذر الفخذ.

B. الصورة الشعاعية مشخصة بظهور منطقة الكسر.

C. اختلاطاته الاندمال المعيب والتنكس المفصلي.

D. المعالجة تبديل رأس الفخذ برأس اصطناعي.

الجواب: C.

**39. فيما يتعلق بكسر عنق الفخذ، كل ما يلي صحيح عدا:**

A. قد يصاب الشيوخ بكسر عنق فخذ داخل المحفظة نتيجة رض بسيط فيشكو المريض من ألم مع دوران وحشي للطرف وعجز وظيفي.

B. اختلاطات كسر عنق الفخذ داخل المحفظة النخرة الجافة وعدم الاندمال.

C. إذا لم يعالج واندمل اندمالاً معيباً يجرى خزع تفحيجي مع استجدال بصفيحة ومسمار.

D. معالجة كسر عنق الفخذ داخل المحفظة عند المسنين هو تبديل رأس الفخذ.

الجواب: C.

**40. أي من الكسور التالية يحدث فيه تأخر اندمال:**

A. كسر عنق الفخذ.

B. كسر منتصف جسم الفخذ.

C. كسر بين المدورين.

D. كسر فوق اللقمتين الفخذيتين.

الجواب: A.

**41. علاج كسر عنق الفخذ داخل المحفظة عند المسنين:**

A. استجدال جراحي.

B. معالجة محافظة بالتمديد.

C. تبديل رأس الفخذ برأس اصطناعي.

D. تطعيم عظمي.

الجواب: C.

**42. اختلاطات كسور عنق الفخذ (إجابة واحدة خاطئة):**

A. تأخر الاندمال.

B. النخرة الجافة في رأس الفخذ.

C. انزلاق في المشاش.

D. عدم الاندمال.

الجواب: C.

**43. مريض عمره (30) سنة أصيب بحادث سير أدى إلى كسر باتر لرأس الفخذ الأيسر، المعالجة المفضلة:**

A. تبديل رأس الفخذ برأس اصطناعي.

B. رد مغلق دقيق مع تثبيت داخلي بواسطة براغي.

C. إيثاق المفصل الوركي الفخذي.

D. إجراء معالجة محافظة بالرد والتمديد عبر العظم.

الجواب: B.

**44. في العلامات الشعاعية في النخرة الجافة لرأس الفخذ (إجابة واحدة خاطئة):**

A. ازدياد الكثافة العظمية لجزء من رأس الفخذ.

B. حدوث كسر مماسي تحت السطح المفصلي (علامة الهلال).

C. في المراحل المتقدمة انفصال الجزء المتموت من العظم.

D. مثلث كودمان.

الجواب: D.

**45. كل مما يلي صحيح في الآليات المرضية لحدوث النخرة الجافة لرأس الفخذ عدا:**

A. انقطاع الجريان الدموي (داء كوشر).

B. الركودة الوريدية في داء بيرتس.

C. الانسداد الوعائي في الداء المنجلي.

D. ارتفاع الضغط داخل النقي بالستيروئيدات.

الجواب: A.

**46. كل مما يلي صحيح في المظاهر الشعاعية للنخرة الجافة لرأس الفخذ عدا:**

A. الصورة الشعاعية البسيطة مشخصة في المراحل الباكرة وتظهر الموجودات الوصفية.

B. تظهر علامة الهلال.

C. قد يظهر تشوه السطح المفصلي.

D. قد ينفصل الجزء المتموت من العظم.

E. تضيق المسافة المفصلية.

الجواب: A.

**47. أي مما يلي هو أقل الأسباب المحتملة للنخرة اللاوعائية Avascular necrosis في رأس الفخذ؟**

A. داء الخلية المنجلية.

B. التهاب المفصل الإنتاني.

C. استخدام الستيرويدات.

D. الضمادات الضاغطة.

E. الكسر التالي للرض.

الجواب: D.

**48. علاج مرحلة متقدمة للنخرة الجافة:**

A. خزع عظمي.

B. تبديل مفصل.

C. ايثاق مفصل.

D. كل ما سبق صحيح.

E. كل ما سبق خطأ.

الجواب: D.

**49. أهم العلامات الشعاعية في النخرة الجافة لرأس الفخذ (إجابة واحدة خاطئة):**

A. ازدياد الكثافة العظمية لجزء من رأس الفخذ.

B. في المراحل المتقدمة انفصال الجزء المتموت من العظم.

C. حدوث فحج في الورك.

D. حدوث تنكس المفصل وتشوه السطح المفصلي.

الجواب: C.

**50. في كسور النهاية البعيدة للفخذ (إجابة واحدة خاطئة):**

**A**. قد تحدث بسبب كسور مرضية.

**B**. نستخدم سفود في رد الكسر.

**C**. قد تحدث أذية شريان مأبضي.

**D**. قد تحدث أذية عضلية.

**E**. قد تحدث يبوسة بالركبة.

**الجواب: B.**

**51. استطبابات العلاج المحافظ في كسور النهاية البعيدة للفخذ (إجابة واحدة صحيحة):**

**A**. الكسور الحلزونية غير المتبدلة الثابتة.

**B**. كسر مرضي.

**C**. وجود أذية وعائية.

**D**. كسر لقمتين متبدل.

**الجواب: A.**

**52. سيدة 55 سنة، أصيبت بكسر بين المدورين:**

**A**. لديها ألم + دوران وحشي + قصر طرف.

**B**. العلاج استجدال جراحي.

**C**. العلاج تبديل المفصل.

**D**. من اختلاطاته نخرة جافة وعدم اندمال.

**E**. A + B صح.

**الجواب: E.**

**53. أشيع اختلاط لكسور فوق وبين اللقمتين الفخذيتين هو:**

**A**. تناذر سوديك.

**B**. عدم ثبات الركبة.

**C**. عدم الاندمال.

**D**. تحدد حركات الركبة.

**الجواب:D.**

**54. أهم خلوع الورك، (إجابة واحدة خاطئة):**

A. خلفي.

B. أمامي.

C. مركزي.

D. جانبي.

الجواب: D.

**55. تسمى مشية الأشخاص المصابين بخلع الورك ثنائي الجانب:**

A. مشية الديك.

B. مشية المغرور.

C. مشية الغاطسة.

D. مشية البطة.

E. مشية المتسول.

الجواب: D.



**56. أشيع الخلوع الرضية للطرف السفلي عند السائقين:**

A. خلع الورك.

B. خلع الركبة.

C. خلع الكاحل.

D. خلع العظم النردي.

E. كل ما أعلاه خطأ.

الجواب: A.

**57. يستطب العمل الجراحي على مفصل الورك في الحالات التالية (إجابة واحدة خاطئة):**

A. ألم مترقي مع تحدد شديد في الفعالية اليومية.

B. فقدان حركة مترقي مع عجز وظيفي.

C. استئصال الغشاء الزليلي.

D. تشوه المفصل مع ظهور تبدلات تنكسية فيه.

الجواب: C.

**58. في خلع الورك الخلفي (إجابة واحدة صحيحة):**

A. يكون الورك بوضع عطف ودوران خارجي.

B. يكون الطرف بوضع بسط.

C. يكون الطرف بوضع تبعيد.

D. يكون الطرف بوضع عطف مع دوران داخلي.

**الجواب: D.**

**59. في خلع الورك الرضي، كل ما يلي صحيح عدا:**

A. الخلفي هو الأكثر شيوعاً وخاصة بحوادث السير.

B. شائع في حوادث تصادم السيارات عندما ترتطم الركبة بتابلو السيارة.

C. يترافق غالباً مع تهشم في قبة الحق.

D. يتطلب الرد السريع.

E. عادة ينخلع خلفياً بالنسبة للجوف الحقي عندما يكون الورك مثنياً.

**الجواب: C.**

**60. في خلع الورك الرضي:**

A. خلع أمامي.

B. خلع خلفي.

C. خلع مركزي.

D. يكثر عند اصطدام الركبة بتابلو السيارة في حوادث السير.

E. كل ماسبق صحيح.

**الجواب : E.**

**61. تكون الصورة الشعاعية مفيدة في (إجابة واحدة خاطئة):**

A. تمزق الغضروف الهلالي الأنسي.

B. تمزق الرباط المتصالب الأمامي.

C. تمزق الرباط المتصالب الخلفي.

D. تمزق الرباط الجانبي الأنسي.

**الجواب: D.**

**62. كل مما يلي هو من أربطة الركبة عدا:**

A. الرباط الجانبي الأنسي.

B. الرباط الجانبي الوحشي.

C. الرباط الدالي.

D. الأربطة المتصالبة.

الجواب: C.

**63. الحالة الطبيعية لمفصل الركبة في وضعية الوقوف:**

A. مستقيم.

B. فحج خفيف.

C. روح خفيف.

D. كل ما سبق خطأ.

الجواب: B.

**64. تشخيص تمزق الغضاريف الهلالية الأنسية (إجابة واحدة خاطئة):**

A. ألم ووذمة في الشق المفصلي.

B. انعقال في المفصل.

C. إيجابية اختبار ماكموري.

D. اختبار الجارور الأمامي.

الجواب: D.

**65. كل ما يلي من الموجودات التي تساهم بتشخيص تمزقات الغضاريف الهلالية في مفصل الركبة عدا:**

A. إيلام الشق المفصلي.

B. ضمور العضلة مربعة الرؤوس الفخذية.

C. إيجابية اختبار ماكموري.

D. إيجابية علامة الجارور.

الجواب: D.

**66. في تمزقات الغضاريف الهلالية في مفصل الركبة (إجابة واحدة خاطئة):**

A. مضض على خط المفصل.

B. إيجابية اختبار ماكموري.

C. يؤكد التشخيص إجراء الرنين المغناطيسي.

D. يحدث عند الكهول (ركبة مبسوطة + جهد دوراني).

E. التنظير المفصلي أفضل طرق العلاج.

**الجواب: D.**

**67. في إصابات الغضاريف الهلالية في الركبة كل ما يلي خطأ ما عدا:**

A. إصابة الوحشي أكثر شيوعاً من الأنسي.

B. آلية إصابة الغضروف الهلالي الأنسي هي جهد دوراني و ركبة بوضعية نصف العطف.

C. يشكو المريض من ألم دون انعقال أبداً.

D. بالفحص لايشمان إيجابي وماكموري سلبي.

E. يدخل في التشخيص التفريقي تمزق الرباط المتصالب الأمامي ويكون اختبار الجارور هنا سلبياً.

**الجواب: B.**

**68. في فحص الغضاريف الهلالية (إجابة واحدة خاطئة):**

A. إيلام في الشق المفصلي والانعقال.

B. في الأذيات الحادة وذمة في الشق المفصلي.

C. اختبار ماك موري: يسبب العطف القسري للركبة مع الدوران حدوث طقة.

D. اختبار ابلي: المريض مستلقي على ظهره مع عطف الركبة 90 درجة ثم نجري دوران أنسي ثم وحشي للركبة.

**الجواب: D.**

**69. الآلية الإمراضية لتمزق الغضاريف الهلالية لمفصل الركبة :**

A. جهد دوراني أثناء عطف الركبة.

B. التواء الركبة.

C. دفع الساق باتجاه الأنسي والفخذ للوحشي.

D. دفع الساق للوحشي والفخذ للأنسي.

**الجواب: A.**

**70. شاب عمره (20) سنة شخص له تمزق غضروف هلالي أنسي، البنود التالية صحيحة ما عدا:**

A. ألم مع تورم وانعقال في الركبة.

B. الصورة الشعاعية البسيطة طبيعية.

C. بالفحص السريري يمكن تبعيد الساق بالنسبة للفخذ.

D. المعالجة استئصال القسم المتمزق من الغضروف.

الجواب: C.

**71. مريض عمره 18 عاماً، لاعب كرة قدم، مصاب بتمزق غضروف هلالي أنسي (إجابة واحدة خاطئة):**

A. الأعراض: انعقال، ضمور العضلة المربعة الفخذية، ألم بالناحية الأنسية للركبة.

B. الصورة الشعاعية البسيطة تظهر علامات التمزق على الغضروف الهلالي.

C. تلتبس الأعراض السريرية مع الأجسام الحرة في الركبة.

D. المعالجة جراحية باستئصال القسم المتمزق من الغضروف.

الجواب: B.

**72. شاب تعرض لرض دوراني على ركبته وهي معطوفة يشكو من ألم في ركبته في الناحية الأنسية. بالفحص يوجد مضض على خط المفصل مع عدم إمكانية بسط الركبة الكامل مع وذمة خفيفة عند خط المفصل، التشخيص:**

A. تمزق غضروف هلالي أنسي.

B. تمزق رباط جانبي أنسي.

C. تمزق رباط متصالب أمامي.

D. كسر داغصة.

الجواب: A.

**73. تمزق الغضروف الهلالي الوحشي للركبة (إجابة واحدة صحيحة):**

A. يحدث عند الرجال أكثر من النساء.

B. لا يترافق بانصباب مفصلي.

C. يحدث عند النساء أكثر من الرجال.

D. لا يحدث فيه انعقال مفصل الركبة.

E. تكون علامة ماكموري سلبية عند المصابين به.

الجواب: A.

**74. أهم الاختلاطات الناجمة عن خلع الركبة:**

A. تمزق الجهاز المحفظي الرباطي وعدم ثبات المفصل.

B. التهاب المفصل التنكسي الثانوي (OA).

C. أذية الشريان المأبضي.

D. أذية العصب الفخذي.

E. الانصباب المزمن التالي للرض.

الجواب: C.

**75. كل ما يلي من العوامل المؤهبة لخلع الداغصة الناكس عدا:**

A. التصاق الداغصة مع وتر العضلة المتسعة الوحشية.

B. ازدياد الفحج في الركبة.

C. ازدياد الروح في الركبة.

D. عسر تصنع اللقمة الفخذية الوحشية.

الجواب: C.

**76. العوامل المهيئة لخلع الداغصة الناكس كل ما يلي عدا:**

A. رخاوة رباطية.

B. نقص نمو اللقمة الفخذية الأنسية مع ثلم بين اللقمتين عميق.

C. وضع معيب عالي في الداغصة.

D. فحج في الركبة.

الجواب: B.

**77. في خلع الرضفة كل ما يلي صحيح عدا:**

A. تتوضع الرضفة المخلوعة على الطرف الأنسي للركبة.

B. يعالج بالرد المغلق.

C. التشخيص يتم بصورة شعاعية أمامية – خلفية.

D. قد يحدث تكرر للخلع.

الجواب: A.

**78. كل الأفكار التالية في خلع الداغصة الناكس أو المتكرر خطأ ما عدا:**

A. أكثر حدوثاً عند الذكور من الإناث.

B. يعالج باستئصال الداغصة.

C. يعالج بتصحيح محور الجهاز الباسط للركبة.

D. يؤدي إلى تبدل أنسي للداغصة.

الجواب: C.

**79. التشوهات الخلقية في ناحية الركبة المؤهبة لحدوث خلع الداغصة الناكس هي كل ما يلي عدا:**

A. فحج الركبة.

B. الداغصة العالية.

C. روح الركبة.

D. رخاوة رباطية.

الجواب: C.

**80. قد يكون سبب فحج الركبتين عند الأطفال كل ما يلي عدا:**

A. التطور الطبيعي للطرف السفلي.

B. الكساح (الخرع).

C. تَكَوُّن العظم الناقص Osteogenesis imperfecta.

D. داء باجيت في العظام.

الجواب: D.

**81. شاب عمره (30) سنة أصيب بكسر داغصة معترض ومتبدل بشدة المعالجة المفضلة هي:**

A. بزل الركبة والتثبيت بأسطوانة جبسية.

B. إهمال الكسر والبدء الباكر بالمعالجة الفيزيائية.

C. الرد الجراحي للكسر والتثبيت الداخلي.

D. استئصال الداغصة وترميم وتر مربعة الرؤوس الفخذية.

الجواب: C.

**82. شاب عمره (35) سنة أصيب بكسر مفتت بالداغصة، المعالجة المفضلة هي:**

A. بزل الركبة والتثبيت في أسطوانة جبسية.

B. إهمال الكسر والبدء الباكر بالمعالجة الفيزيائية.

C. الرد الجراحي والتثبيت الداخلي.

D. استئصال الداغصة وترميم وتر مربعة الرؤوس الفخذية.

الجواب: D.

**83. في الإجراءات التي تجرى في تنظير مفصل الركبة (إجابة واحدة خاطئة):**

A. إصلاح تمزق الأربطة المتصالبة.

B. استئصال الغشاء الزليل.

C. إزالة الأجسام الحرة.

D. تصنيع رباط جانبي أنسي.

E. استئصال جزئي أو إصلاح الغضروف الهلالي المتمزق.

الجواب: D.

**84. أهم الإجراءات التي تجرى في تنظير مفصل الركبة (أكثر من إجابة خاطئة):**

A. إصلاح تمزق الأربطة المتصالبة.

B. استئصال الغشاء الزليل.

C. إزالة الأجسام الحرة.

D. إصلاح كسر الداغصة.

E. استئصال جزئي أو إصلاح الغضروف الهلالي المتمزق.

F. تصنيع رباط جانبي أنسي.

الجواب: D، F.

**85. أي من الكسور أو الخلوع التالية لا يترافق مع أذيات وعائية هامة؟**

A. خلع الركبة.

B. الخلع المغلق الخلفي للمرفق.

C. كسر منتصف الترقوة.

D. كسر فوق اللقمة الفخذية.

E. كسر الشظية.

الجواب: E.

**86. يتأذى في كسر النهاية العلوية للشظية:**

A. العصب الظنبوبي.

B. الرباط الجانبي الأنسي.

C. العصب الشظوي.

D. الرباط المتصالب الخلفي.

الجواب: C.

**87. من أهم الاختلاطات الناجمة عن كسور رأس الشظية المتبدلة:**

**A**. إصابة الشريان المأبضي.

**B**. إصابة العصب الشظوي.

**C**. التهاب مفصل الركبة التنكسي.

**D**. عدم ثبات مفصل الركبة الأمامي – الخلفي.

**E**. الانحراف المحوري في الركبة gena vara.

الجواب: **B**.

**88. يشاهد الانصباب الدموي في الركبة في كل ما يلي عدا:**

**A**. كسر الثلث العلوي للظنبوب.

**B**. تمزق الرباط المتصالب الأمامي.

**C**. كسر اللقمة الفخذية الوحشية.

**D**. كسر اللقمة الفخذية الأنسية.

**E**. تمزق الغضروف الهلالي.

6

الجواب: **A**.

**89. إن أكثر الكسور تعرضاً لأن يكون مفتوحاً:**

**A**. كسر جسم الفخذ.

**B**. كسر عنق الفخذ.

**C**. كسر الظنبوب.

**D**. كسر الجوف الحقي.

الجواب: **C**.

**90. أكثر الكسور تعرضاً للإنتان:**

**A**. كسر جسم الفخذ.

**B**. كسر عنق الفخذ.

**C**. كسر الظنبوب.

**D**. كسر الجوف الحقي.

الجواب: **C**.

**91. في كسر الطبق الظنبوبي (إجابة واحدة خاطئة):**

A. ألم شديد.

B. فحج في كسور الطبق الانسي.

C. روح في كسور الطبق الوحشي.

D. الأشيع كسور الطبقين معاً.

E. تورم مفصل الركبة المصاب.

الجواب: D.

**92. المظهر السريري لكسر الطبق الظنبوبي (إجابة واحدة خاطئة):**

A. ألم شديد.

B. حدوث فحج varus في كسور الطبق الأنسي.

C. تورم الركبة المصابة.

D. حدوث فحج varus في كسور الطبق الوحشي.

E. حدوث كسر في الطبقين أقل شيوعاً.

الجواب: D.

**93. مريض عمره 30 سنة مصاب بكسر انهدامي في الطبق الظنبوبي الأنسي متبدل 2 سم العلاج المفضل هو:**

A. علاج محافظ.

B. رد الكسر مع وضع جهاز جبسي.

C. رد جراحي مع تثبيت.

D. جهاز تثبيت خارجي.

الجواب: C.

**94. في الاختلاطات الباكرة في كسور الطبق الظنبوبي (إجابة واحدة خاطئة):**

A. ضمور عضلي حول الركبة.

B. إصابة الغضاريف الهلالية.

C. أذيات رباطية جانبية أو متصالبة.

D. أذيات عصبية (العصب الشظوي).

الجواب: A.

**95. في الاختلاطات الباكرة في كسور الطبق الظنبوبي (إجابة واحدة خاطئة):**

A. إصابة الغضاريف الهلالية.

B. أذيات رباطية جانبية أو متصالبة.

C. تنكس الغضروف المفصلي.

D. أذيات وعائية (الشريان المأبضي).

الجواب: C.

**96. التثبيت الخارجي في كسور الساق هو الطريقة المفضلة في (إجابة واحدة صحيحة):**

A. الكسور المفتوحة والمفتتة.

B. الكسور المعترضة.

C. الكسور الحلزونية غير الثابتة.

D. الكسور المتبدلة بشدة.

E. كل ما سبق خطأ.

الجواب: A.

**97. في كسور الساق (إجابة واحدة صحيحة):**

A. يكون كسر العظمين في نفس المستوى في الكسر الحلزوني.

B. أفضل علاج هو التمديد على جبيرة براون.

C. من أهم اختلاطاته الاندمال المعيب وعدم الاندمال.

D. نادراً ما يكون الكسر مفتوحاً.

الجواب: C.

**98. internal fixation في كسور عظمي الساق مستطب في كل مما يلي عدا:**

A. الكسور المائلة والحلزونية غير الثابتة.

B. كسور النهاية البعيدة.

C. كسور منتصف الساق.

D. الكسور المفتوحة.

الجواب: D.

**99. العلامة الموجهة لتمزق وتر أشيل هي:**

**A**. ألم مع مضض.

**B**. لا يستطيع المريض أن يقف على أصابع قدميه.

**C**. انقلاب داخلي للقدم.

**D**. عدم القدرة على الوقوف على العقبين.

**الجواب: B.**

**100. الخطأ في الزروع الاصطناعية في عملية تبديل مفصل الورك الكامل:**

**A**. أن تثبت بشكل تام على الهيكل العظمي.

**B**. أن لا تثير أي ارتكاس غير مستحب في النسج.

**C**. أكثر ما تجرى في الأورام العظمية.

**D**. أن تسمح بحركة مفصلية جيدة.

**E**. أكثر ما تجرى لدى مرضى التهاب المفاصل التنكسي درجة متقدمة.

**الجواب: C.**

**101. تعالج الكسور التالية معالجة محافظة ما عدا:**

**A**. كسر عقب مفتت.

**B**. كسر طبق ظنبوبي أنسي مفتت.

**C**. كسر رأس الكعبرة المفتت.

**D**. كسر النهاية العلوية للعضد عند مريض مسن.

**الجواب: C.**

✧ ✧ ✧

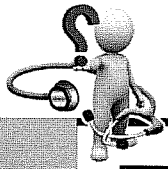

# 7 القدم والكاحل

## أسئلة الفحص السريري

**1. صف اضطرابات القدم.**

هناك اضطرابان في القوس الطولانية الأول هو قوس القدم العالية بشكل غير طبيعي ويدعى القدم المقوسة pes cavus والثاني هو زوال هذه القوس ويدعى القدم المسطحة pes planus والتي قد تكون لينة flexible أو قاسية fixed.

يمكن ملاحظة وجود قوس خفيفة أثناء الراحة في القدم المسطحة اللينة وتزول هذه القوس عند حمل الجسم (الوقوف)، أما القدم المسطحة القاسية فليس فيها أي قوس.



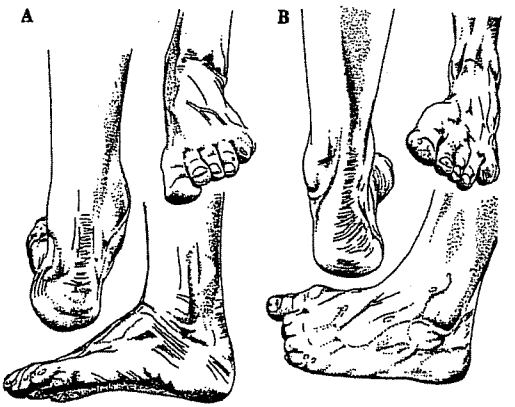


*A. القدم المسطحة. B. القدم المقوسة.*

**2. ما هو تشوه الكاحل الذي يترافق مع القدم المسطحة؟**

يترافق الكاحل الأروح valgus ankle (أو تشوه الكب pronation في الكاحل) بشكل شائع مع القدم المسطحة ويتم تمييزه بمراقبة المريض أثناء الوقوف حيث نجد أن هناك درجات مختلفة من دوران الكعب الأنسي باتجاه الداخل، ومن الخلف يتجه العقب بعيداً عن الخط المتوسط.

**3. ماهو إبهام القدم الأروح Hallux valgus والوكعات Bunions؟**

إبهام القدم الأروح هو تشوه شائع في إبهام القدم يتميز بالانحراف بعيداً عن الخط المتوسط باتجاه الإصبع الثانية، ويمكن جس نابتات عظمية osteophytes عند خط المفصل. أما الوكعة الحقيقية فهي الجراب الذي يتطور فوق الحافة الأنسية للمفصل المشطي السلامي الأول مع حدوث الانصباب.

**4. صف تشوه الانتصاب cock-up في أصابع القدم.**

ينجم تشوه الانتصاب في أصابع القدم عن تقلقل ( عدم ثبات) الأربطة مما يؤدي إلى عطف أصابع القدم على مستوى المفصل بين السلاميات وبالتالي فإن أصابع القدم (أو إصبع واحدة) لاتلمس الأرض عندما يقف المريض.

**5. صف الموجودات في هبوط رؤوس الأمشاط.**

إن الخلع الجزئي subluxation في رؤوس الأمشاط باتجاه السطح الأخمصي للقدم أمر شائع وهو مظهر مميز لتشوهات القدم في التهاب المفاصل الرثياني. يمكن جس رؤوس الأمشاط على السطح الأخمصي للقدم، ويمكن في الدرجات الأكثر شدة من هذه الحالة رؤية التبارز العظمي، ويشاهد تسمك الجلد الأخمصي (ثفن Callus) فوق العظم.

**6. كيف يتظاهر زوال القوس الأمامية للقدم؟**

يؤدي زوال القوس الأمامية للقدم إلى اتساع مقدم القدم. يضع المريض قدمه على قطعة من الورق وترسم حوافها، ثم يطلب من المريض أن يقف على قلم رصاص موضوع بشكل مواز للقدم. ففي حالة زوال القوس الأمامية للقدم فإن حواف القدم تقع ضمن الحدود الأصلية المرسومة على الورق.

**7. ما هي التشوهات الوصفية في القدم الرثوية؟**

يمكن أن يؤدي التهاب المفاصل الرثياني إلى تشوه شديد في القدم، فقد يحدث عند المرضى القدم المسطحة مع تشوه الكب في الكاحل، كذلك قد يحدث عندهم زوال القوس الأمامية مع اتساع القدم، إضافة إلى إبهام القدم الأروح وتشوه الانتصاب في أصابع القدم وهبوط رؤوس الأمشاط.

**8. كيف يتظاهر الورم العصبي لمورتون؟**

الورم العصبي لمورتون Morton's neuroma هو تجمع لأليـاف العصب يتطور في الوترة Web بين أصابع القدم، وهو يسبب ألماً في مقدم القدم ويمكن كشفه بالضغط على الوترة وهذا مايثير الألم.

*الورم العصبي لمورتون.*

**9. ماهي الموجودات في التهاب وتر أشيل Achilles tendinitis؟**

تصاب عدة مناطق في التهاب وتر أشيل ويمكن تحري الألم في الوتر بإجراء حركة العطف الظهري المنفعل للكاحل أو العطف الأخمصي الفاعل ( الوقوف على أصابع القدم). قد يحدث تورم عند ارتكاز الوتر على العقب أو في منتصف الوتر عند جراب أشيل أو على كامل طول الوتر، كذلك قد يحدث إيلام عند ارتكاز الوتر على العقب (الجراب خلف وتر أشيل Retroachilles Bursa).

**10. ماهي الموجودات في تمزق وتر أشيل؟**

يغيب العطف الأخمصي الفاعل، وقد تجس فجوة في الوتر عند مكان التمزق.

**11. ماهي الموجودات في التهاب اللفافة الأخمصية Plantar fascitis؟**

يسبب التهاب اللفافة الأخمصية ألماً في السطح الأخمصي للعقب، ويشتكي المريض من الألم عند الوقوف. يظهر الفحص إيلاماً في العقب في منتصف السطح الأخمصي ويشاهد مراراً وجود مهماز على الصورة الشعاعية عند مرتكز اللفافة الأخمصية ومع ذلك فليس هو سبب الألم.

**12. ما هي متلازمة نفق الرصغ Tarsal tunnel syndrome؟ وما هي موجوداتها؟**

متلازمة نفق الرصغ هي انضغاط العصب الظنبوبي حالما يمر تحت الكعب الأنسي ويؤدي هذا الانضغاط إلى مذل Paresthesias وألم في السطح الأخمصي الأنسي للقدم من الإصبع الأولى حتى العقب. يمكن كشف المتلازمة بالنقر فوق المنطقة الواقعة تحت الكعب وإحداث الأعراض، تدعى هذه المناورة بقرع نفق الرصغ وهي تقابل علامة تاينل في متلازمة نفق الرسغ.

**13. ما هو حنف القدم Clubfoot؟**

هي القدم التي تتجه للأسفل والأنسي مثل قدم الحصان، ويجب كشف هذا التشوه عند الولدان. وتحويلهم من أجل الإصلاح الجراحي.

## أسئلة متعددة الخيارات

**1. رجل عمره 31 عاماً حدث لديه ألم في الكاحل الأيسر بعد أن تعثر أثناء سيره. قام المريض بوضع الثلج على مكان الرض أثناء الليل لكنه لم يستطع صباح اليوم التالي المشي بسبب الألم. بالفحص السريري كان الكاحل متورماً ومتكدماً مع وجود إيلام Tenderness في الوجهين الأمامي والوحشي للكاحل أثناء الجس. كما يوجد ألم أثناء انقلاب الكاحل للداخل Inversion. أي مما يلي هو التشخيص الأكثر احتمالاً؟**

**A**. وثي الكاحل Ankle sprain.

**B**. تمزق وتر أشيل.

**C**. كسر جهدي في المشط.

**D**. التهاب اللفافة الأخمصية Plantar fasciitis.

**E**. متلازمة نفق الرصغ Tarsal tunnel syndrome.

**الجواب: A.**

■ **التعليق:** إن أذية أربطة الكاحل شائعة وقد تحدث في الرياضات التي تحتاج إلى القفز والركض. تحدث هذه الأذيات عندما تنفتل القدم حالما تنزل على الأرض، ويمكن أن تكون من عقابيل المشي على أرض غير مستوية. يتأذى الرباط الأنسي بشكل وصفي إذا حدث شنف eversion القدم (انقلاب القدم للخارج)، أما الرباط الوحشي الذي يعتبر أكثر الأربطة تعرضاً للأذية فيتأذى عند حدوث الانقلاب inversion (انقلاب القدم للداخل). يتكون الرباط الوحشي من ثلاثة أجزاء وهي الرباط القعبي الشظوي talofibular الأمامي والرباط العقبي الشظوي Calcaneofibular والرباط القعبي الشظوي الخلفي. يكون الرباط المتأذي مؤلماً عند الجس ومتورماً ومتكدماً. تحدث كسور الأمشاط الجهدية (كسور المشية العسكرية March fracture) بعد الركض أو المشي لفترة طويلة ويكون الألم متوضعاً بشكل وصفي في منتصف الجزء الأمامي من القدم، قد يحدث تمزق وتر أشيل بسبب الركض أو القفز ويؤدي إلى حدوث فجوة مجسوسة في وتر أشيل مع تورم

وإيلام فوق الوتر، ويكون اختبار تومبسون Thompson test إيجابياً (يستلقي المريض ويعطف ركبتيه بزاوية 90 درجة ثم يضغط (يعصر) الفاحص عضلة الربلة فإذا كان وتر أشيل متمزقاً أدى ذلك إلى عدم تحرك القدم وإذا كان سليماً أدى ذلك إلى عطف أخمصي في القدم). يسبب التهاب اللفافة الأخمصية Plantar fasciitis ألماً فوق القسم الأنسي للفافة الأخمصية وهو يبدأ عادة بشكل تدريجي ويستمر فترة طويلة. ويكون اختبار الرافعة Windlass test إيجابياً (زيادة الألم عند الانعطاف الظهري للكاحل وإبهام القدم). تحدث متلازمة نفق الرصغ Trasal tunnel عندما ينضغط العصب الظنبوبي الخلفي. يشتكي المريض من حس حرق وتنميل في السطح الأخمصي الأنسي للقدم يمتد من الإصبع الأولى حتى العقب الأنسي.

**الأسئلة (2-4):**

**اختر التشخيص المناسب لكل مريض من المرضى التاليين المصابين بمشاكل في القدم.**

**A**. أبخس المطرقة Hammer toe.

**B**. كسر المشية العسكرية March fracture.

**C**. الركبة الروحاء genu valgum.

**D**. الركبة الفحجاء genu Varum.

**E**. الوكعة Bunion.

**F**. الركبة الطرقاء genu recurvatum.

**G**. النقرس.

**H**. الركبة المسطحة genu impressum.

**I**. القدم المسطحة.

**J**. الورم العصبي لمورتون.

**2. مريض لديه إبهام قدم أروح Hallux Valgus حدث لديه انزياح وحشي لوتري عضلة الإبهام الطويلة الباسطة وعضلة الإبهام الطويلة العاطفة (اختر تشخيصاً واحداً).**

**3. تطور لدى أحد عدّائي المسافات الطويلة ألم في القدم عند الجهد (اختر تشخيصاً واحداً).**

**4. مريض حدث لديه تورم مؤلم في المفصل المشطي السلامي الأول (اختر تشخيصاً واحداً).**

**الجواب:** (E :2)، (B :3)، (G :4).

■ **التعليق:** يؤدي لبس الأحذية غير المناسبة إلى حدوث انزياح وحشي للإبهام ووتر العضلة الباسطة للإبهام الطويلة ووتر العضلة العاطفة للإبهام الطويلة (تشكل الوكعة Bunion formation). أما أبخس المطرقة فيحدث غالباً في الإصبع الثانية في القدم ويكون المفصل المشطي السلامي بوضعية العطف الظهري والمفصل بين السلاميات القريب بوضعية العطف الأخمصي. يدعى الكسر الجهدي في مشط القدم بكسر المشية العسكرية Marchfracture. وتؤدي الكسور الجهدية إلى ارتشاف العظم يليه إصلاح غير كاف للعظم بسبب استمرار النشاط المسبب للكسر. تحدث الكسور الجهدية في الظنبوب إضافة إلى الأمشاط ويظهر الفحص السريري بشكل وصفي وجود نقاط إيلام مع التورم. تكون اللقيمتان الوحشيتان للفخذين في حالة الركبة الفحجاء genu varum (تقوس الساقين) متباعدتين عن بعضهما بشكل واسع وذلك عند وضع القدمين بجانب بعضهما بوضعية البسط، أما في حالة الركبة الطرقاء Genu recurvatum فيحدث فرط بسط للركبة. ويحدث في حالة الركبة المسطحة Genu impressum تسطح وانحناء في الركبة إلى أحد الجانبين مع خلع الداغصة. أما القدم المسطحة Pesplanus فتكون فيها القوس الطولانية للقدم مسطحة. يسبب الورم العصبي لمورتون Morton's neuroma ألماً في مقدمة القدم ينتشر إلى إصبع أو إصبعين من أصابع القدم، وهو تجمع لألياف العصب يتطور في الوترة web بين أصابع القدم، ويمكن كشفه بالضغط على الوترة حيث يؤدي ذلك إلى إثارة الألم.

**الأسئلة (5-6):**

**حضرت سيدة بعمر 55 عاماً إلى قسم الإسعاف وفي سوابقها داء سكري معتمد على الأنسولين، وارتفاع ضغط، وقصة ترفع حروري وعرواءات استمرت لثلاثة أيام، حضرت هذه المريضة إلى الإسعاف بشكوى ترفع حروري 39.5 °C، دون قصة رض ومع وجود تورم واندفاع حمامي في القدم اليسرى. بالفحص السريري، كان النبض الفخذي لديها مجسوساً ولكن النبض القاصي في الطرف لم يكن مجسوساً. على الرغم من أن المريضة لديها اعتلال أعصاب محيطية، إلا أن السطح الأخمصي للقدم كان مؤلماً بشدة على الجس العميق كما وتُظهر قرحة اعتلال عصبي في المنطقة كمية قليلة من القيح المتفجر واقعة تحت رأس المشط الأول.**

**5. كل من الإجراءات التالية سيكون مناسباً ما عدا:**

A. إجراء تحليل دم (كيماوي وتعداد كريات بيض) روتينياً.

B. تخريج المريضة مع إعطائها وصفة صادات.

C. إجراء صورة شعاعية للقدم.

D. البدء بإعطاء الصادات الواسعة الطيف وريدياً.

E. الاستقصاء الجراحي للقدم لشق وتفجير الخراج الأخمصي.

**الجواب: B.**

**في اليوم التالي، بعد إجراء التدبير المناسب، عادت حرارة المريضة طبيعية. وكان تسجيل حجم النبض بالفحص يعطي طبيعة متموجة عريضة في الكاحل والأصابع، على الرغم من أن المشعر الكاحلي العضدي = 0.75 وكانت نتائج التصوير ببرسانتين تاليوم والتي طلبها طبيبها طبيعية.**

**6. ماذا ستكون الخطوة التالية في تدبير هذه المريضة؟**

A. الاستمرار بالصادات وتخريج المريضة، مع الاستعانة بممرضة تزورها للعناية بالجرح.

B. الاستمرار بالصادات والمراقبة 6-8 أسابيع لمراقبة إذا ما كان الجرح سيشفى.

C. إجراء بتر تحت الركبة للطرف.

D. إجراء صورة للأوعية.

E. الاستمرار بالصادات، البدء بإعطاء البنتوكسي فللين، والمراقبة لمدة 6-8 أسابيع لمراقبة إذا ما كان الجرح سيشفى.

**الجواب: D.**

■ **التعليق:** يحتاج المرضى السكريين مع انتان أو تقيح قدم إلى العلاج الهجومي والفوري، ولذلك فتخريج المريضة المذكورة مع وصفة صادات غير مناسب أبداً. إن مشعر كاحلي - عضدي البالغ 0.75 لدى مريض سكري لا يحتمل أن يشير للشفاء في جرح القدم. أكثر الظن أن المريضة لديها أوعية متكلسة، والتي ترفع بشكل آلي من الضغط الدموي بسبب عدم قدرة الكفة (Cuff) على ضغط الأوعية. وتثبت هذه الحالة بواسطة تسجيل حجم النبض والذي يعطي أشكال موجية مسطحة. من المحتمل أنها ستحتاج لإعادة توعية (Revascularization) لإنقاذ ساقها، وتكون صورة الأوعية هي الخطوة التالية في تقييم البنية التشريحية الشريانية.

**7. إن التدبير الملائم لألم القدم التالي لالتهاب اللفافة الأخمصية يمكن أن يتضمن كل مما يلي عدا:**

A. الأدوية المضادة للالتهاب.

B. حقن الكورتيزون موضعياً.

C. قطع العظم المشطي.

D. الوسائد المشطية.

E. خزع الصفاق الأخمصي.

**الجواب: E.**

■ **التعليق:** يمكن تدبير معظم المرضى المصابين بألم بسبب التهاب الصفاق الأخمصي بالوسائد النعلية أو المشطية مع العقاقير المضادة للالتهاب. وقد يفيد حقن الكورتيزون الموضعي. في الحالات الشديدة قد نحتاج لقطع العظم المشطي أو تحرير الصفاق الأخمصي ولكن لا نحتاج لخزع الصفاق الأخمصي.

**8. تتألف القوس الأنسية للقدم من العظام التالية ما عدا:**

A. الزورقي.

B. القعب (الرأس) talus.

C. العظام الاسفينية الثلاثة.

D. العقب.

E. النردي.

**الجواب: E.**

**9. في القدم القفداء الروحاء، كل مما يلي صحيح عدا:**

A. دوران أنسي للعظم الزورقي والقعب والنردي بالنسبة لعظم العقب.

B. تشنج العضلات الربلية وشد وتر أشيل.

C. عطف أخمصي للقدم.

D. مقدم القدم بوضع تبعيد.

E. انقلاب داخلي للقدم.

**الجواب: D.**

**10. في القدم القفداء الروحاء (إجابة واحدة خاطئة):**

A. تحدث في 1% من الولادات.

B. ثنائية الجانب في 30 % من الحالات.

C. تحدث عند الذكور أكثر من الإناث.

D. العقب منقلب نحو الخارج.

**الجواب: D.**

**11. التشريح المرضي للقدم القفداء الروحاء، (إجابة واحدة صحيحة):**

A. قصر الأربطة الوحشية لعنق القدم.

B. قصر العضلات الشظوية.

C. تبدل العظم الزورقي نحو الوحشي.

D. قصر العضلة الظنبوبية الخلفية.

**الجواب: D.**

**12. القدم القفداء الروحاء عدا:**

A. تشاهد عند الذكور أكثر من الإناث.

B. يحدث فيها قصر لوتر أشيل.

C. يحدث تقفع وقصر للعضلات الكابة.

D. يحدث تقفع وقصر للعضلات الاستلقائية.

E. قد يكون ثنائي الجانب.

الجواب: D.

**13. من العلامات السريرية للقدم القفداء الروحاء (إجابة واحدة خاطئة):**

A. القدم منقلبة نحو الداخل.

B. مقدم القدم بوضعية تبعيد.

C. أخمص القدم متجه للأنسي.

D. العقب منقلب للداخل.

E. وتر آشيل قصير.

F. ضمور عضلات الساق.

الجواب: B.

7

**14. طفل عمره سنة مصاب بقدم قفداء روحاء المعالجة المفضلة هي:**

A. المعالجة المحافظة بالرد والجبائر.

B. عمل جراحي على العظام (إيثاق ثلاثي).

C. عمل جراحي على النسج الرخوة (الأربطة والأوتار).

D. إشراك المداخلة الجراحية على النسج الرخوة مع المداخلة على العظام.

الجواب: C.

**15. أفضل علاج للقدم القفداء الروحاء بعمر 14 سنة:**

A. عمل جراحي على النسج الرخوة.

B. إيثاق ثلاثي.

C. معالجة محافظة بجبائر.

D. كل ما سبق.

الجواب: B.

**16. في العلاج الجراحي للقدم القفداء الروحاء كل ما يلي صحيح ما عدا:**

A. يكون في الحالات المعندة التي لا تستجيب للعلاج المحافظ .

B. تطويل وتر أشيل.

C. تطويل المحفظة الخلفية وإنزال العقب.

D. تقصير وتر قابضة الأصابع الطويلة.

E. يسمى كل ماسبق تحريراً خلفياً أنسياً.

الجواب: D.

**17. العلاج المفضل في القدم القفداء الروحاء القاسية لطفل بعمر 5 أشهر هو:**

A. عمل جراحي على العظام.

B. علاج محافظ.

C. عمل جراحي على الأنسجة الرخوة.

D. عملية إيفانس.

E. إيثاق ثلاثي.

الجواب: C.

**18. في القدم العقبية الفحجاء كل مما يلي صحيح عدا:**

A. هي حالة معاكسة للقدم القفداء الروحاء.

B. القدم تكون منقلبة للخارج.

C. تستجيب أكثر للعلاج المحافظ.

D. الطفل لا يستطيع الوقوف على العقب.

الجواب: D.

**19. زاوية بوهلر:**

A. بين الوجه الأمامي والوجه الخلفي للعقب.

B. بين الوجه الأمامي والوجه الخلفي للقعب.

C. بين الوجه الوحشي والوجه الانسي للعقب.

D. بين الوجه الوحشي والوجه الأنسي للقعب.

الجواب: A.

**20. تشوه عظم العقب العمودي الولادي عند طفل عمره 3 أشهر أفضل علاج:**

A. محافظ.

B. جراحي.

C. تطويل وتر أشيل.

D. كل ما سبق صح.

الجواب: B.

**21. مريض تعرض لسقوط من شاهق ونزل واقفاً على قدميه حدث لديه كسر عقب بآلية:**

A. انضغاطي.

B. حلزوني.

C. مفتت.

D. جهدي.

الجواب: A.

**22. من الأسباب الداعية لحدوث الألم العقبي (إجابة واحدة صحيحة):**

A. التهاب العظم والغضروف في رأس المشط الثاني (داء فرايبيرغ freiberg).

B. داء مورتون Morton's neuroma.

C. التهاب المفصل تحت القعبي.

D. التهاب الجزء البعيد من الصفاق الأخمصي.

E. تسطح القدم.

الجواب: C.

**23. أكثر كسور العقب مشاهدة هي (إجابة واحدة صحيحة):**

A. الحلزوني المتبدل.

B. المعترض والمتزوي.

C. الانضغاطي.

D. كل ما سبق.

الجواب: C.

7

**24. في كسور العقب (إجابة واحدة صحيحة):**

**A**. ثنائي الجانب في 50% من الحالات.

**B**. الكسر الانضغاطي هو الأشيع.

**C**. علاجه جراحي غالباً.

**D**. من عقابيله تناذر الحجرات في 50% من الحالات.

**الجواب: B.**

**25. العلامة السريرية للكسر الانضغاطي في العقب عدا:**

**A**. ضخامة عظمية.

**B**. فرقعة مفصلية.

**C**. كدمة متأخرة.

**D**. تغير شكل القدم.

**الجواب: D.**

**26. الأعراض والعلامات السريرية للكسر الانضغاطي في العقب (إجابة واحدة خاطئة):**

**A**. نقص ارتفاع العقب.

**B**. horseshoe bruise.

**C**. كدمة متأخرة في أخمص القدم.

**D**. حركة المفصل العقبي القعبي ضمن الحدود الطبيعية.

**الجواب: D.**

**27. اختلاطات كسر عظم العقب (إجابة واحدة خاطئة):**

**A**. يبوسة المفصل تحت القعبي.

**B**. التهاب العظم والمفصل التنكسي.

**C**. عدم الاندمال.

**D**. العرج.

**الجواب: C.**

**28. في تشوه عظم القعب العمودي الولادي congenital vertical talus بعمر 4 أشهر (إجابة واحدة صحيحة):**

**A**. يعالج فيزيائياً.

**B**. علاجه جراحي.

**C**. شعاعياً القعب بحالة روح.

**D**. تطويل وتر أشيل وتطويل القابضات.

**الجواب: B.**

**29. كسور القعب:**

**A**. شائعة.

**B**. تترافق كسور الجسم مع النخرة الجافة.

**C**. إنذارها جيد.

**D**. تحدث النخرة في النمط الأول من كسور القعب بنسبة 20%.

**E**. كل ما سبق خطأ.

**الجواب: E.**

**30. تروية عظم القعب (Talus) من الشريان:**

**A**. الظنبوبي الخلفي.

**B**. الظنبوبي الأمامي.

**C**. الشظوي.

**D**. كل ما سبق صح.

**E**. كل ما سبق خطأ.

**الجواب: D.**

**31. أخطر اختلاطات كسور القعب:**

**A**. عدم الاندمال.

**B**. اليبوسة المفصلية.

**C**. الداء التنكسي.

**D**. النخرة الجافة.

**الجواب: D.**

**32. اختلاطات الكسر الانضغاطي للقعب (إجابة واحدة خاطئة):**

A. يبوسة المفصل تحت القعبي.

B. ضعف وتر أشيل.

C. العرج.

D. فحج القدم.

**الجواب: D.**

**33. آلية كسور عنق القدم (إجابة واحدة خاطئة):**

A. قوة تبعيد أو دوران خارجي أو كليهما.

B. قوة تقريب.

C. الضغط العمودي.

D. عطف القدم الشديد.

**الجواب: D.**

**34. في كسور عنق القدم، (إجابة واحدة خاطئة):**

A. إن الدوران الخارجي مع حركة التبعيد لعظم القعب نسبة لعظم الظنبوب هي أشيع آلية في حدوث الإصابة.

B. قد لا يحتاج كسر أي من الكعبين الأنسي أو الوحشي بشكل معزول إلا للتثبيت بجهاز جبسي في حال عدم وجود تبدل.

C. الفشل في رد كسور عنق القدم الدقيق يستوجب الفتح الجراحي والتثبيت الداخلي.

D. من النادر أن يحدث التهاب مفصل تنكسي تالي لكسور عنق القدم وإن لم يكن الرد جيداً.

**الجواب: D.**

**35. في اختلاطات كسور عنق القدم (إجابة واحدة خاطئة):**

A. النخرة الجافة.

B. اليبوسة المفصلية.

C. أذية وعائية عصبية.

D. التنكس المفصلي.

**الجواب: A.**

**36. علاج كسر كعب أنسي متبدل:**

**A**. علاج محافظ.

**B**. رد وتثبيت بالجبس.

**C**. رد جراحي وتثبيت ببراغي.

**D**. كل ما سبق خطأ.

الجواب: **C**.

**37. مريض يشكو من كسر كعب أنسي مع افتراق شظوي ظنبوبي العلاج (إجابة واحدة صحيحة):**

**A**. التثبيت بالجبس.

**B**. الرد المفتوح مع تثبيت داخلي ببراغي.

**C**. الرد المغلق.

**D**. إيثاق المفصل.

الجواب: **B**.

**38. شاب يشكو من كسر كعب وحشي غير متبدل العلاج (إجابة واحدة صحيحة):**

**A**. محافظ بتطبيق رباط ضاغط مع معالجة فيزيائية باكرة.

**B**. جراحي بالرد والتثبيت ببرغي.

**C**. بالرد المغلق ثم تطبيق جبس.

**D**. إيثاق المفصل.

الجواب: **C**.

**39. العلاج المفضل لكسر الكعبين الأنسي والوحشي المتبدل هو:**

**A**. إيثاق المفصل.

**B**. علاج محافظ بالجبس بعد الرد.

**C**. الرد الجراحي والتثبيت الداخلي.

**D**. جهاز تثبيت خارجي.

الجواب: **C**.

**40. كسر الكعب الوحشي متبدل قليلاً العلاج الأفضل:**

A. رد مفتوح.

B. رد مغلق مع تثبيت بالجبس.

C. جراحة.

D. كل ما سبق خطأ.

الجواب: B.

**41. أفضل معالجة لكسر الكعبين هي:**

A. جراحية.

B. محافظة.

C. إيثاق المفصل.

D. المعالجة الفيزيائية والباكرة.

الجواب: A.

**42. الكسور الجهدية (إجابة واحدة خاطئة):**

A. تحدث عند الشباب.

B. تحدث في المشط الثاني.

C. تحدث غالباً في المشط الأول.

D. تعالج بشكل محافظ.

الجواب: C.

**43. أشيع الكسور الجهدية في القدم تحدث في:**

A. المشط الأول.

B. المشط الثاني.

C. المشط الثالث.

D. المشط الرابع.

الجواب: B.

**44. كسر المشية العسكرية (إجابة واحدة خاطئة):**

A. ألم شديد بعد المشي.

B. عدم تشخيصه شائع.

C. علاجه جراحي.

D. أمشاط القدم هي المكان الأشيع لحدوث الكسور الجهدية.

الجواب: C.

**45. داء فرايبرغ Frieberg هو تنخر لا وعائي في:**

A. العظم الزورقي.

B. العظم الهلالي.

C. مشاشة رأس المشط الثاني للقدم.

D. الحدبة الظنبوبية.

E. الناتئ الزجي في المرفق.

الجواب: C.

**46. في كسر رأس المشط الخامس للقدم (إجابة واحدة صحيحة):**

A. أشيع كسور الأمشاط.

B. ينزاح الجزء القريب من القطعة البعيدة للخلف.

C. غالباً ناتج عن رض مباشر.

D. كسر انقلاعي.

الجواب: C.

**47. في الإبهام الأروح:**

A. الزاوية بين المشط الأول والثاني أكبر من 10.

B. يصيب النساء أكثر من الرجال.

C. زاوية الإبهام أكبر من 15.

D. كل ما سبق صحيح.

الجواب: D.

**48. عملية كيلر في الإبهام الأروح هي:**

A. استئصال رأس المشط.

B. خزع مائل في جسم المشط.

C. استئصال الثلث القريب للسلامية الأولى.

D. خزع تصحيحي لعنق المشط.

E. عملية على الأنسجة الرخوة.

الجواب: C.

**49. في الإبهام الأفحج (إجابة واحدة صحيحة):**

**A**. الزاوية بين المشط الأول والثاني أقل من 15 درجة.

**B**. زاوية الإبهام أكبر من 15 درجة.

**C**. زاوية الإبهام أقل من 20 درجة.

**D**. كل ما سبق صحيح.

**E**. كل ما سبق خطأ.

**الجواب: B.**

**50. في الإبهام الأفحج الزاوية بين الإبهام والمشط الأول أكبر من (إجابة واحدة صحيحة):**

**A**. 10 درجات.

**B**. 15 درجة.

**C**. 30 درجة.

**D**. 40 درجة.

**الجواب: B.**

**قابل ما يلي:**

**51. كسر قاعدة مشط خامس.**

**52. قدم مسطحة مؤلمة بشدة.**

**53. كسر انقلاعي في وتر أشيل.**

**54. كسر متبدل في الوجه المفصلي للعقب.**

**A**. رد جراحي مع تثبيت ببراغي.

**B**. إيثاق ثلاثي.

**C**. تثبيت ببوط جبسي.

**D**. تدبير جراحي.

**الجواب: (51: C)، (52: B)، (53: A)، (54: D).**

**55. ضع إشارة على البند الخطأ:**

**A**. يتألف تشوه club foot من الانقلاب الداخلي – تقريب – انعطاف أخمصي.

**B**. يتألف تشوه congenital talipes calcanneo-valgus من الانقلاب الأنسي والعطف الظهري.

C. يلاحظ في تشوه pes cavus أن السفاق الأخمصي قصير ومشدود مع تشوه في الأصابع.

D. تكون الحافة الأنسية للقدم في pes planus بتماس الأرض مع فحج أو انقلاب خارجي.

الجواب: B.

**56. تمزق وتر أشيل عدا:**

A. يتظاهر بهبوط قدم.

B. يحدث على أرضية تنكس في الوتر.

C. غالباً العلاج جراحي.

D. تثبت القدم بوضعية القفد بعد الجراحة.

E. التشخيص الشعاعي يعتمد على الإيكو غرافي.

الجواب: A.

**57. داء كولر Kohler's disease في أورثوبيديا القدم هو:**

A. التهاب العظم والغضروف في عظم العقب the calcaneus bone.

B. كسر في قاعدة المشط الثاني.

C. التهاب العظم والغضروف في العظم الزورقي the navicular bone.

D. التهاب العظم والغضروف في عظم العقب the talus bone.

E. كل ما سبق خطأ.

الجواب: C.

**58. في الإصبع المطرقية كل مما يلي صحيح عدا:**

A. إحدى تشوهات أصابع القدم وتدعى deformity Hammer toe.

B. المفصل المشطي السلامي والمفصل بين السلامي القاصي بحالة بسط.

C. المفصل بين السلامي الداني بحالة عطف ثابت.

D. لا تعالج جراحياً.

الجواب: B.

✧ ✧ ✧

7



# 8 الأورام

**1. مراهق عمره 15 عاماً يشتكي من ألم في الورك الأيسر والقسم القريب من الفخذ الأيسر. حدث الألم منذ 3 أسابيع وتزايدت شدته منذ ذلك الحين. يسوء الألم أثناء الليل ويتحسن بالأسبرين. لا توجد قصة رض أو مشاكل سابقة في الورك أو الطرف السفلي. أي مما يلي هو التشخيص الأكثر احتمالاً؟**

**A**. الساركوما العظمية Osteosarcoma.

**B**. داء باجيت.

**C**. الورم العظمي العظماني Osteoid Osteoma.

**D**. الساركوما الغضروفية Chondrosarcoma.

**E**. الإجهاد العضلي Muscle Strain.

**الجواب: C.**

■ **التعليق:** تقترح قصة الألم الذي تزداد شدته بشكل مترق ويسوء ليلاً ويتحسن بالأسبرين تشخيص الورم العظمي العظماني Osteoid osteoma، وهذا الورم السليم أشيع عند الذكور من الإناث ويحدث عادة بين عمر 20 و 30 عاماً. ويعتبر القسم القريب من الفخذ أشيع مكان للإصابة. تشمل أورام العظام السليمة الأخرى ورم الخلية العرطلة (ورم الخلية الكاسرة للعظم Osteoclastoma) والورم العظمي الغضروفي Osteochondroma وورم الأرومة الغضروفية Chondroblastoma وورم الأرومة العظمية Osteoblastoma. أما أشيع الأورام الخبيثة في العظم فتشمل الساركوما العظمية Osteosarcoma (45%) والساركوما الغضروفية Chondrosarcoma (25%) وساركوما إيوينغ Ewing's sarcoma (15%) وورم الخلايا الناسجة الليفي الخبيث Malignant fibrous histiocytoma. تصيب الساركوما العظمية بشكل شائع القسم البعيد من الفخذ. تشاهد

السـاركومات الغـضروفية عنـد المرضـى الكهـول (40-50عامـاً)، أمـا الـساركومات العظميـة فقـد تـشاهد في مرحلـة متقدمـة مـن العمـر كاختلاط لداء باجيت.

**2. أي مما يلي يصف العلاج الأكثر ملاءمة لحالة ساركوما عظمية المنشأ بدئية حديثة التشخيص في القسم البعيد من الفخذ؟**

**A**. بتر فوق الركبة مع علاج كيماوي.

**B**. علاج شعاعي.

**C**. جراحة إنقاذ للطرف مع استئصال هامشي.

**D**. علاج كيماوي مساعد حديث ومساعد مع استئصال جراحي.

**E**. علاج كيماوي وشعاعي مع بعضهما البعض.

**الجواب: D.**

■ **التعليق:** أكثر ما تحدث الساركوما البدئية العظمية المنشأ لدى المراهقين وصغار البالغين كما وأنها أكثر ما تظهر حول الركبة (الفخذ القاصي والظنبوب الداني). لقد قام الإجراء المركّب من العلاج الكيماوي المساعد والمساعد الحديث بالإضافة للاستئصال الجراحي بعدها حتى الحصول على عرض 2 سم من النسيج السليم على الأقل/كهامش جراحي/بزيادة معدل الحياة لخمس سنوات بدون مرض لأكثر من 60%. لايستطب التشعيع عند الحصول على هوامش جراحية نظيفة.

**3. أحضر شاب عمره 17 سنة إلى الطبيب بسبب كتلة مؤلمة في الجانب الأيمن للصدر. تبين بالقصة أنه أصيب صدره عندما كان يلعب كرة القدم وعانى من دعث وحمى. أظهرت صورة أشعة X آفة ممتدة مع مظهر قشر البصل في الضلع العاشر الأيمن. إن التشخيص الأكثر احتمالاً هو:**

**A**. ذات العظم والنقي Osteomyelitis.

**B**. التدرن.

**C**. النقيوم Myeloma.

D. غرن Ewing.

E. سوء التصنيع الليفي.

**الجواب: D.**

■ **التعليق:** إن العديد من المرضى الذين يستشيرون أطبائهم من أجل كتلة مؤلمة في جدار الصدر يحيلون الكتلة لنمط ما من الرض. وتكون المسؤولية الملقاة على الطبيب هي بعدها نفي الخباثة. يحدث غرن إيوينغ بشكل نموذجي منظر قشر البصل على الأشعة وذلك يعود إلى ارتفاع السمحاق نتيجة تضخم الورم. يصيب الورم الأولاد أكثر من البنات ويحدث عادة خلال العقدين الأولين من الحياة ويترافق مع ألم ودعث وحمى.

يتظاهر عادة ككتلة مؤلمة سريعة التمدد ويمكن أن تتقنّع كذات عظم ونقي. إذا كان التشخيص مشكوكاً فيه فيجب الحصول على خزعة. لقد كان هناك بعض الباقين على قيد الحياة لفترة طويلة من المصابين بغرن إيوينغ نتيجة المعالجة المشتركة المتضمنة للاستئصال الجذري مع التشعيع والمعالجة الكيميائية ولكن في العموم فإن الإنذار سيء بغض النظر عن المعالجة المختارة.

**4. فيما يتعلق بالنقائل الورمية إلى العظام (إجابة واحدة صحيحة):**

A. أكثر الأورام العظمية ندرة.

B. البؤرة الأهم للورم البدئي هي أورام الدماغ الخبيثة.

C. الألم ليلي موقظ من النوم.

D. النقائل دوماً وحيدة البؤرة.

E. شعاعياً: آفات بانية للعظم فقط.

**الجواب: C.**

■ **التعليق:** النقائل العظمية هي أكثر الأورام العظمية شيوعاً. أكثر الأورام التي تنتقل إلى العظم هي أورام الرئة ثم الثدي ثم البروستات ثم renal cell carcinoma . يصف أكثر المرضى ألمهم كألم عميق أو موجع أو مضجر يشتد ليلاً غالباً. قد تكون النقائل وحيدة أو متعددة البؤر. شعاعياً قد نرى آفات بانية أو مخربة للعظم.

8

**5. في الأورام العظمية (إجابة واحدة خاطئة):**

**A.** العديد من الآفات السليمة توجد أثناء فترة الطفولة والمراهقة.

**B.** تعتبر الانتقالات الورمية الأكثر شيوعاً في فترة المراهقة.

**C.** بعض الأورام الخبيثة شائعة بشكل نموذجي عند الكبار مثل الساركوما العظمية والليفية.

**D.** من الأورام الشائعة عند الأطفال ورم إيوينغ.

**الجواب: B.**

**6. الوسيلة الشعاعية الأفضل للتشخيص المبكر للأورام العظمية:**

**A.** x-ray.

**B.** (MRI).

**C.** Scintigraphy.

**D.** (C.T.scan).

**E.** Echography.

**الجواب: C.**

**7. الفحوص الدموية في الأورام العظمية كل ما يلي صحيح عدا:**

**A.** سرعة التثفل ترتفع ارتفاعاً كبيراً في أورام العظام الخبيثة.

**B.** يفترض ارتفاع الفوسفاتاز الحامضة وجود سرطان بروستات.

**C.** ترتفع الفوسفاتاز القلوية في الغرن الليفي.

**D.** يحوي البول بروتين بنس جونز في الورم النقوي.

**الجواب: C.**

**8. أسباب الألم العظمي قد تكون كل ما يلي عدا:**

**A.** ورم صغير مثل الكيسات البسيطة.

**B.** نزف مركزي أو تخرب بالورم.

**C.** كسور جهدية.

**D.** توسع سريع مع ضغط.

**الجواب: A.**

**9. يميز الألم الليلي في العظم الذي يستجيب بشكل كبير للأسبرين:**

A. Brodie's abscess.

B. Paget.

C. Ewin.

D. osteoosteoma.

E. Giant cell tumor.

الجواب: D.

**10. صفات الورم السليم شعاعياً، (إجابة واحدة خاطئة):**

A. حواف واضحة.

B. تخرب القشر.

C. لا يوجد تفاعل سمحاقي.

D. لا يوجد اندخال في النسج الرخوة.

E. آفة حالة مع محيط متصلب.

الجواب: B.

**11. الأورام العظمية السليمة، (إجابة واحدة خاطئة):**

A. الورم الغضروفي العظمي.

B. كيسة العظم الوحيدة.

C. الورم العظمي العظماني.

D. ورم إيوينغ.

E. كيسة أم الدم العظمية.

الجواب: D.

**12. من علامات الخبث في الأورام العظمية على الصورة الشعاعية (إجابة واحدة صحيحة):**

A. ندرة تفاعل السمحاق.

B. عدم تخرب القشر.

C. حدود واضحة للورم.

D. الاندخال بالنسج الرخوة.

E. سلامة البناء العظمي.

الجواب: D.

**13. العلامات الشعاعية في الأورام العظمية الخبيثة (إجابة واحدة خاطئة):**

A. تخرب قشر العظم.

B. تفاعل سمحاقي غير نظامي.

C. اندخال بالنسج الرخوة.

D. كتلة عظمية كبيرة واضحة الحدود.

**الجواب: D.**

**14. أهم وسيلة تشخيصية للتمييز بين الورم السليم والخبيث في العظام:**

A. الرنين بالمغناطيسي.

B. الصورة البسيطة.

C. التصوير الطبقي المحوري.

D. الخزعة.

E. التصوير الظليل للشرايين.

**الجواب: D.**

**15. كل ما يلي يسبب ارتكاس سمحاقي ما عدا:**

A. ذات عظم ونقي حادة.

B. ذات عظم ونقي مزمنة.

C. ورم إيوينغ.

D. الورم الغضروفي.

**الجواب: D.**

**16. علامات الارتكاس السمحاقي (إجابة واحدة خاطئة):**

A. مثلث كودمان يدل على الخباثة.

B. ارتكاس أشعة الشمس يدل على خباثة.

C. الارتكاس المطبق يمكن مشاهدته في ساركوما إيوينغ.

D. تدل دائماً على آفة خبيثة.

**الجواب: D.**

**17. يغيب الارتكاس السمحاقي في:**

A. الورم العفلي العظمي.

B. ورم إيوينغ.

C. الورم العفلي الغضروفي.

D. ذات العظم والنقي.

E. كلها خطأ.

الجواب: C.

**18. في كيسة العظم الوحيدة (إجابة واحدة خاطئة):**

A. الألم عرض غير ثابت.

B. تحدث عند الأطفال.

C. تظهر في نهاية عظم طويل.

D. قد تشفى بعد حدوث كسر عبر الكيسة.

E. تؤثر على نمو الطرف.

الجواب: E.

**19. في الكيسة العظمية الوحيدة كل ما يلي خطأ ما عدا:**

A. علامة قشرة البصل هي علامة شعاعية مميزة.

B. العلاج هو التجريف والتطعيم العظمي.

C. لا يمكن حقن مركبات الكورتيزون ضمن الكيسة.

D. تصيب الأطفال واليافعين فقط.

E. يندر حدوث الكسر المرضي كاختلاط.

الجواب: B.

**20. كل ما يلي صحيح بالنسبة لكيسة العظم الوحيدة عدا واحدة:**

A. تميل للحدوث عند الأطفال.

B. مركزية التوضع.

C. غالباً ما تكتشف حال حدوث الكسر.

D. تعالج بالتجريف والتطعيم.

E. تتظاهر شعاعياً بعلامة قشر البصل والارتكاس السمحاقي.

الجواب: E.

**21. طفل عمره خمس سنوات أصيب برض خفيف على الفخذ الأيمن، بعد 15 يوماً شكى من ألم وتورم وحرارة خفيفة في الفخذ الأيمن وحالة عامة سيئة، الصورة الشعاعية أظهرت نقص كثافة عظمية مع ارتكاس سمحاقي. بالفحص المخبري يوجد ارتفاع في سرعة التثفل مع تعداد بيض وصيغة طبيعي، التشخيص الأكثر احتمالاً:**

**A**. ورم أيوينغ.

**B**. سل عظمي.

**C**. ذات عظم ونقي حاد.

**D**. ورم عظمي عفلي.

الجواب: **A**.

**22. أي من الأورام التالية هوالأكثر استجابة للعلاج الشعاعي:**

**A**. الورم العفلي العظمي.

**B**. ورم ذو الخلايا العرطلة.

**C**. إيوينغ ساركوما.

**D**. الورم العفلي الغضروفي.

الجواب: **C**.

**23. طفل عمره خمس سنوات أصيب برض خفيف على الفخذ الأيمن بعد (15) يوماً شكى من ألم وتورم وحرارة خفيفة في الفخذ الأيمن، وحالة عامة سيئة، الصورة الشعاعية أظهرت نقص كثافة عظمية مع ارتكاس سمحاقي، الفحص المخبري ارتفاع في سرعة تثفل مع تعداد بيض وصيغة طبيعية، التشخيص الأكثر احتمالاً:**

**A**. ورم إيوينغ.

**B**. سل عظمي.

**C**. ذات عظم ونقي حاد.

**D**. ورم عظمي عفلي.

الجواب: **A**.

**24. طفل عمره (8) سنوات شكى من ألم مع تورم في الفخذ الأيسر منذ شهرين مع حرارة موضعية خفيفة وحرارة عامة (37°) مع ارتفاع سرعة التثفل وارتكاس سمحاقي، التشخيص المحتمل:**

A. ذات عظم ونقي.

B. ورم إيوينغ.

C. ورم عظمي عظماني.

D. سل عظمي.

الجواب: B.

**25. العلامات الشعاعية لورم إيوينغ (إجابة واحدة صحيحة):**

A. تخرب عظمي مع علامة lamination onion pee ومثلث كودمان.

B. فراغ عظمي محجب دون ارتكاس سمحاقي.

C. كثافة عظمية تحيط بظل فراغي.

D. ارتكاس سمحاقي صلد

الجواب: A.

**26. يشبه المنظر الشعاعي لورم أيونيغ (EWING):**

A. رغوة الصابون.

B. الزجاج المغبش.

C. قشر البصل.

D. أشعة الشمس.

E. زهر القرنبيط.

الجواب:C.

**27. يافع عمره 12 سنة يشكو من ألم في أعلى الفخذ خاصة أثناء الليل يخف على تناول الإسبرين، الفحص السريري والدموي ضمن الحدود الطبيعية، التشخيص الأكثر احتمالاً:**

A. داء برتس.

B. انزلاق مشاشة الفخذ.

C. ورم عظمي عظماني.

D. كيسة عظمية وحيدة.

الجواب: C.

8

**28. تظهر علامة مثلث كودمان في واحد مما يلي:**

A. Osteosarcoma.

B. الغرن الغضروفي.

C. الغرن الليفي.

D. النقائل العظمية.

الجواب: A.

**29. شاب عمره ستة عشر عاماً شكى من ألم في الفخذ الأيمن يزداد ليلاً. الفحص السريري سلبي. الفحوص المخبرية ضمن الحدود الطبيعية. الصورة الشعاعية أظهرت كثافة عظمية مع تسمك في القشرة الأنسية العلوية للفخذ، احتمال التشخيص:**

A. Osteoid osteoma.

B. Old fracture.

C. Chronic osteomyeleitis.

D. Ewing's sarcoma.

الجواب: A.

**30. في الورم الليفي غير المتعظم، كل ما يلي صحيح ما عدا:**

A. هو ورم حميد.

B. يصيب المسنين غالباً.

C. يحظر إجراء الخزعة في مرحلة الشفاء.

D. قد يسبب كسراً مرضياً.

الجواب: B.

**31. كل ما يلي في ورم الخلايا العرطلة عدا:**

A. آفة حالة جغرافية.

B. ترقق قشري.

C. مظهر فقاعة الصابون.

D. تصلب عظمي شديد.

الجواب: D.

**32. مريضة عمرها 45 سنة شكت من تورم أعلى الظنبوب. الصورة الشعاعية أظهرت وجود ظل فراغي محجب يمتد لحذاء السطح المفصلي دون ارتكاس سمحاقي احتمال التشخيص:**

A. ورم عظمي عفلي.

B. ورم الخلايا العرطلة.

C. كيسة عظمية وحيدة.

D. ورم غضروفي سليم.

الجواب: B.

**33. مريض عمره 20 سنة شكى منذ شهر من ألم وتورم في النهاية العلوية للساق مع عرج، الصورة الشعاعية تبدي نقص كثافة في النهاية العلوية للظنبوب مع تخرب في القشر. التشخيص الأكثر احتمالاً:**

A. ورم الخلايا العرطلة.

B. ورم إيوينغ.

C. ورم عظمي عفلي.

D. ذات عظم ونقي حاد.

الجواب: C.

**34. في الورم العظمي العفلي (إجابة واحدة خاطئة):**

A. أكثر شيوعاً في مشاش العظام الطويلة.

B. كريات بيض 1800 + لمفاويات غالبة + سرعة تثفل (15).

C. مثلث كودمان وعلامة أشعة الشمس على الأشعة.

D. العلاج بتر الطرف.

الجواب: B.

**35. أكثر الأورام العظمية الخبيثة مصادفة:**

A. الورم العفلي العظمي.

B. الورم العفلي الغضروفي.

C. النقائل.

D. ورم إيوينغ.

الجواب: C.

8

**36. تتميز الانتقالات الورمية إلى العظام بأنها (إجابة واحدة صحيحة):**

A. لها شكل واحد يتظاهر شعاعياً على شكل بؤرة زائدة الكثافة (شكل باني للعظم).

B. لها شكل واحد يتظاهر شعاعياً على شكل بؤرة ناقصة الكثافة (شكل حال للعظم).

C. لا تترافق بارتكاس سمحاقي عادة.

D. لا تترافق بكسر مرضي.

E. تترافق بارتكاس سمحاقي دوماً وهو وصفي.

الجواب: C.

**37. التشخيص التفريقي لذات عظم ونقي في جسم عظم الفخذ عند طفل هو (إجابة واحدة خاطئة):**

A. كيسة عظمية.

B. كسر في منتصف عظم الفخذ.

C. ساركوما أيوينغ.

D. Chondrosarcoma

الجواب: C.

**38. الطريقة الأكثر فعالية في معالجة معظم الأورام الخبيثة:**

A. معالجة شعاعية.

B. معالجة كيماوية.

C. استئصال هامشي خارج المحفظة.

D. استئصال جذري.

الجواب: D.

**39. أي الأورام التالية لا يوجد عند مريض عمره < 20 سنة:**

A. MM.

B. إيوينغ.

C. ساركوما عظمية.

D. الورم العظمي الغضروفي.

الجواب: A.

**40. كل ما يلي يمكن أن يعالج شعاعياً عدا:**

**A**. الورم العظمي العفلي Osteosarcoma.

**B**. ساركوما أيوينغ.

**C**. الورم العظمي العظماني.

**D**. النقائل العظمية.

**الجواب: C.**

✧ ✧ ✧



# 9 التهاب المفاصل وذات العظم والنقي

**1. في أنواع ذات العظم والنقي (إجابة واحدة خاطئة):**

A. ذات العظم والنقي الحادة.

B. ذات العظم والنقي المزمنة.

C. ذات العظم والنقي التالية للرض.

D. ذات العظم والنقي التكسية.

E. ذات العظم والنقي التالية للعمل الجراحي.

الجواب: D.

**2. تصل الجراثيم إلى الدم في ذات العظم والنقي بكل الطرق التالية ماعدا:**

A. سحجة جلدية ضيقة.

B. دمل.

C. سن مقيح.

D. داء رثياني.

E. قثطرة بولية أو حقنة ملوثة.

الجواب: D.

**3. يحدث التقيح في ذات العظم والنقي بعد:**

A. (2-3) أيام.

B. أسبوع.

C. أسبوعين.

D. شهر.

الجواب: A.

**4. أشيع توضع لذات العظم والنقي:**

A. في العظام القصيرة.

B. في العظام المسطحة.

C. في كردوس العظام الطويلة.

D. في الطبق المشاشي.

الجواب: C.

**5. أكثر ما يتوضع العامل الممرض في ذات العظم والنقي الحادة في:**

A. جسم العظم.

B. كردوس العظم.

C. صفيحة النمو.

D. كل ما سبق.

الجواب: B.

**6. أشيع سبب لذات العظم والنقي هو:**

A. العقديات.

B. العنقوديات.

C. المستدميات النزلية.

D. الجراثيم المعوية.

الجواب: B.

**7. أهم العوامل المؤهبة لحدوث ذات العظم والنقي دموية المنشأ:**

A. الرض.

B. ضعف البنية العامة للطفل ومقاومته.

C. وجود بؤرة إنتانية في مكان ما من الجسم.

D. قوة فوعة الجرثوم.

الجواب: C.

**8. في ذات العظم والنقي تبدأ المظاهر الشعاعية بالظهور:**

A. خلال الأسبوع الأول.

B. في نهاية الأسبوع الثاني.

C. بعد شهرين.

D. خلال الساعات الأولى من الحدثية الالتهابية

الجواب: B.

**9. طفل لديه ذات عظم ونقي منذ 4 أيام، يظهر لديه كل ما يلي عدا:**

**A**. ألم وانتباج بالساق وحرارة.

**B**. WBC = 20000، عدلات 80%، ESR = 90.

**C**. بالأشعة يظهر نقص تكلس + ارتكاس سمحاقي.

**D**. زرع الدم وإعطاء الصادات هو الإجراء المناسب.

**الجواب: C.**

**10. أي العلامات الشعاعية تظهر أولاً في ذات العظم والنقي الحاد:**

**A**. الارتكاس السمحاقي.

**B**. تشكل الشظية العظمية (التشظي).

**C**. تشكل الغلاف.

**D**. المنظر المبرقع للعظم.

**الجواب: A.**

**11. من الصفات الشعاعية المميزة للارتكاس السمحاقي الناجم عن ذات العظم والنقي الحادة (إجابة واحدة صحيحة):**

**A**. وحيد الطبقة منتظم.

**B**. وحيد الطبقة غير منتظم.

**C**. المطبق أو المقطوع (قشرة البصل أو مثلث كودمان).

**D**. يأخذ منظر أسنان المشط.

**الجواب: B.**

**12. إمراضية ذات العظم والنقي تتعلق بكل ما يلي عدا:**

**A**. عمر المريض.

**B**. جنس المريض.

**C**. نوعية العامل الممرض.

**D**. موضع الإنتان.

**E**. استجابة المضيف.

**الجواب: B.**

**13. التشخيص التفريقي لذات العظم والنقي الحادة كل ما يلي عدا:**

A. نوبات التمنجل في داء الخلايا المنجلية.

B. الحمى الرثوية.

C. الداء التكسي.

D. التهاب النسيج الخلوي.

E. التهاب المفصل القيحي الحاد.

**الجواب: C.**

**14. كل مما يلي صحيح في ذات العظم والنقي الحادة عدا:**

A. بدء مفاجئ لحمى ومضض.

B. ارتفاع البيض بشدة.

C. قد تترافق مع قصة رض.

D. تظهر العلامات الشعاعية خلال الأيام الأولى.

**الجواب: D.**

**15. في التهاب العظم والنقي الحاد (إجابة واحدة خاطئة):**

A. السبب التهاب جرثومي عن طريق الدم وأكثر ما يصيب الأطفال.

B. غالباً ما يحدث في أعقاب رض مؤهب بوجود بؤرة إنتانية (دمل - التهاب لوزات).

C. مخبرياً نقص عدد الكريات البيض مع نقص سرعة التثفل.

D. أهم أعراضه ألم وحرارة عالية وعرواءات انتباج مؤلم.

**الجواب: C.**

**16. في ذات العظم والنقي الحاد نجد كل ما يلي عدا:**

A. أعراضه: ترفع حروري مع حرارة موضوعية وألم واحمرار.

B. ينتقل الجرثوم للمنطقة عن طريق الدم.

C. تظهر الصورة الشعاعية مناطق من نقص الكثافة ومناطق من زيادة الكثافة مع ثخانة في العظم.

D. يزداد تعداد البيض وسرعة التثفل ويجب إجراء زرع الدم قبل إعطاء الصادات المناسبة.

**الجواب: C.**

**17. في التهاب العظم والنقي الحادة، كل ما يلي صحيح ما عدا:**

A. ينجم الألم الشديد عن ارتفاع الضغط داخل العظم.

B. زرع الدم إيجابي في 50% من الحالات.

C. تشاهد العلامات الشعاعية الوصفية منذ اليوم الأول للإصابة.

D. أكثر الجراثيم المسببة المكورات العنقودية 90%.

**الجواب: C.**

**18. في ذات العظم والنقي الحادة (إجابة واحدة صحيحة):**

A. أشيع العوامل المسببة العنقوديات والعقديات.

B. مخبرياً هناك انخفاض ESR , WBC.

C. لا تعالج بالصادات حتى انتظار نتيجة الزرع.

D. انخفاض الضغط داخل النقي يسبب ألم.

**الجواب: A.**

**19. في التهاب العظم والنقي الحاد:**

A. تنجم الآلام الشديدة عن ارتفاع الضغط داخل العظم.

B. يؤدي التموت العظمي الناتج عن انقطاع التروية الدموية إلى تشكل الشظايا العظمية.

C. لا يشاهد في أول الإصابة أي علامة شعاعية.

D. زرع الدم يكون إيجابي في أكثر من 50% من الحالات.

E. كل ما سبق صحيح.

**الجواب: E.**

9

**20. كل ما يلي صحيح عن التهاب العظم والنقي الحاد ما عدا:**

A. تؤدي الوذمة الناتجة عن الالتهاب إلى رفع الضغط داخل العظم وحدوث الألم الشديد.

B. تخترق الجرثومة غضروف الاتصال وتخرب المفصل.

C. تشكل شظايا عظمية بسبب تموت أجزاء العظم بسبب انقطاع التروية عنها.

D. ينتج الانحلال عن تخرب النسيج الناتج عن أنزيمات حالة للبروتين تفرزها الجرثومة.

**الجواب: B.**

**21. يحدث أحياناً ارتكاس في المفصل المجاور لذات العظم والنقي الحادة محدثاً:**

A. انتباجاً في المفصل بدون انصباب.

B. انصباباً دموياً.

C. انصباباً قيحياً.

D. انصباباً رائقاً وعقيماً.

**الجواب: D.**

**22. في acute Osteomyelitis (إجابة واحدة خاطئة):**

A. الطريق الأشيع لوصول بجراثيم إلى العظم هو الدم.

B. ينجم الألم الشديد فيها عن الوذمة ضمن العظم.

C. أكثر الجراثيم المسببة هي الكولونيات.

D. يؤدي ابتعاد السمحاق مع امتداد القيح داخل العظم إلى قطع التروية عن العظم وبالتالي تشكل الشظايا.

E. ترتفع فيها الكريات البيض بشدة.

**الجواب: C.**

**23. في التهاب العظم والنقي الحاد (إجابة واحدة صحيحة):**

A. يجب البدء فوراً بالمعالجة بالصادات بعد أخذ عينة لزرع الدم دون انتظار النتيجة.

B. تعطى المسكنات وخافضات الحرارة حتى ظهور نتيجة الزرع.

C. لا حاجة عادة لإجراء زرع الدم والمعالجة عرضية.

D. تعطى الصادات لعدة أيام ثم يجري زرع الدم أثناء المعالجة بالصادات إذا لم يتحسن المريض.

**الجواب: A.**

**24. يلاحظ في ذات العظم والنقي تحت الحادة كل ما يلي عدا:**

A. زيادة سرعة التثفل بشكل كبير.

B. زيادة الكريات البيض.

C. الحرارة مرتفعة بشكل خفيف عادة.

D. ألم مفصلي وعرج.

**الجواب: D.**

**25. في خطوات تدبير ذات العظم والنقي (إجابة واحدة خاطئة):**

A. معالجة دائمة للألم والتجفاف.

B. تجبير القسم المصاب.

C. المعالجة بالصادات نوعية وتبدأ بعد ظهور نتيجة الزرع.

D. تفجير الخراجة (تدبير جراحي).

**الجواب: C.**

**26. يوجد عدة خطوات لمعالجة ذات العظم والنقي الحادة (إجابة واحدة خاطئة):**

A. تجبير القسم المصاب.

B. التفجير الجراحي.

C. بدء المعالجة بالصادات الحيوية فقط بعد تحديد نوع العامل الممرض.

D. المعالجة بالصادات أبكر ما يمكن بغض النظر عن نوع العامل الممرض.

**الجواب: C.**

**27. أي الاختلاطات التالية أكثر خطورة في ذات العظم والنقي الحادة:**

A. الكسور المرضية.

B. التهاب المفصل المجاور.

C. تجرثم الدم.

D. اضطراب نمو العظم.

**الجواب: C.**

**28. الصحيح في التهاب مفصل الورك التنكسي الثانوي:**

A. يحدث عند الأطفال.

B. يؤدي إلى تموت المشاشة العلوية للفخذ.

C. يؤهب لانزلاق المشاشة العلوية للفخذ.

D. يمكن أن يحدث بعد كسور الجوف الحقي.

E. ليس للرضوض علاقة بحدوثه.

**الجواب: D.**

**29. في التهاب المفصل التنكسي البدئي idopatic (إجابة واحدة خاطئة):**

A. الاستعداد الوراثي هام جداً.

B. الوزن الزائد من أهم الأسباب المؤهبة للأذية.

C. في الحالات المتقدمة نلجأ إلى تبديل المفصل.

D. في المراحل الأخيرة يحدث زيادة في المسافة المفصلية.

E. يلاحظ شعاعياً مناقير عظمية.

الجواب: D.

**30. يتظاهر التهاب المفصل التنكسي بما يلي عدا:**

A. تخرب غضروف.

B. تصلب العظم المحيط.

C. مناقير عظمية.

D. كيسات (تحت غضروفية).

E. زيادة الفاصل المفصلي.

الجواب: E.

**31. من علامات الداء التنكسي البدئي:**

A. تشكل الكيسات العظمية.

B. المناقير.

C. التهاب الغشاء الزليل.

D. غياب الفراغ المفصلي.

E. كل ما سبق صحيح.

الجواب: E.

**32. أهم علامة مميزة لالتهاب الورك التنكسي المتقدم على الصورة الشعاعية:**

A. ترقق عظمي شديد.

B. مناقير عظمية.

C. كيسات تحت غضروفية subchondral cysts.

D. تشوه المفصل.

E. انقراص المسافة المفصلية.

الجواب: C.

**33. العرض الدائم في التهاب مفصل الركبة التنكسي هو (إجابة واحدة صحيحة):**

A. الألم.

B. الحرارة الموضعية.

C. الطقة.

D. التورم.

الجواب: A.

**34. نجد بالتشريح المرضي لالتهاب المفاصل التنكسي كل ما يلي عدا:**

A. تشكل مناقير عظمية.

B. اهتراء السطوح المفصلية للمفصل.

C. تصلب العظم تحت الغضروف المفصلي.

D. تشكل نسيج غضروفي ليفي.

الجواب: D.

**35. العمليات الجراحية بالتهاب مفصل الورك التنكسي (إجابة واحدة خاطئة):**

A. خزع بين مدورين.

B. إيثاق مفصل.

C. تبديل مفصل.

D. استئصال الغشاء المفصلي.

الجواب: D.

9

**36. في التهاب مفصل الورك التنكسي تستطب المعالجة الجراحية في (إجابة واحدة خاطئة):**

A. زيادة شديدة للألم.

B. تشوه ملاحظ للمفصل مع علامات شعاعية لتخرب المفصل.

C. تحدد فعاليات شديدة.

D. التهاب الغشاء الزليل.

E. عجز وظيفي مترقي.

الجواب: D.

**37. كل مما يلي من طرق المعالجة لالتهاب الورك التنكسي عدا:**

A. خزع العظم بين المدورين.

B. إيثاق المفصل.

C. تبديل المفصل بالكامل.

D. المعالجة الشعاعية.

الجواب: D.

**38. أهم العمليات الجراحية في التهاب مفصل الورك التنكسي درجة متقدمة:**

A. خزع العظم بين المدورين.

B. استئصال الغشاء الزليل.

C. إيثاق المفصل.

D. تبديل المفصل الكامل.

E. خزع العضلات المقربة والعضلات المنكمشة.

الجواب: D.

**39. في العمليات الجراحية في التهاب مفصل الورك التنكسي درجة متقدمة (أكثر من إجابة خاطئة):**

A. خزع العظم بين المدورين.

B. عملية سالتر.

C. إيثاق المفصل.

D. تبديل المفصل الكامل.

E. خزع العضلات المقربة والعضلات المنكمشة.

F. استئصال الغشاء الزليلي للمفصل.

الجواب: B، F.

**40. كل مما يلي من الاختلاطات التي ترى في التهاب مفصل الورك التنكسي عدا:**

A. المناقير العظمية.

B. الكيسات تحت الغضروفية.

C. التشوه في وضعية المفصل بشكل روح coxa vara.

D. النخرة الجافة.

الجواب: D.

**41. استطبابات العمل الجراحي في التهاب المفصل الناعوري كل ما يلي عدا:**

A. تضخم الغشاء الزليل المزمن.

B. انكماشات النسج الرخوة الشديدة.

C. تشوه عظمي شديد يتطلب الخزع.

D. نزف متوسط الشدة (لتفريغ المفصل).

E. تبدلات مفصلية شديدة مع ألم (تصنيع مفصل).

الجواب: D.

**42. الالتهاب المزمن في المفصل بسبب انصباب متكرر ناعوري يبدأ عادة:**

A. قبل سن 15 سنة.

B. مباشرة بعد أول انصباب للمفصل بشهرين.

C. بعد سن 25 سنة.

D. بعد سن 30 سنة.

E. بعد سن 40 سنة.

الجواب: A.

**43. في استطبابات العمل الجراحي في التهابات المفاصل الناعوري (إجابة واحدة خاطئة):**

A. تضخم الغشاء الزليلي المزمن.

B. تشوه عظمي شديد.

C. نزف حاد ضمن المفصل.

D. الانكماشات الشديدة بالأنسجة الرخوة التي لم تستجب على العلاج المحافظ.

الجواب: C.

**44. ما هو أشيع مكان لالتهاب المفاصل النقرسي:**

A. المفصل المشطي السلامي للإبهام.

B. المفاصل بين السلامية البعيدة في اليدين

C. مفصل الركبة.

D. مفصل المرفق.

الجواب: A.

**45. في التهاب المفصل السلي نجد ما يلي عدا:**

A. قصة مرضية طويلة.

B. ثخانة غشاء زليل.

C. إصابة أكثر من مفصل.

D. ضمور عضلي.

الجواب: C.

**46. المظاهر التي تساعد في تشخيص التهاب المفصل السلي هي (إجابة واحدة خاطئة):**

A. قصة مرضية طويلة.

B. إصابة عدة مفاصل معاً.

C. ضمور عضلي ملحوظ.

D. ثخانة غشاء زليل.

الجواب: B.

**47. التهاب المفاصل الرثياني، (إجابة واحدة خاطئة):**

A. يصيب اليدين.

B. التهاب عديد ومتناظر.

C. تآكلات عظمية.

D. زيادة في المسافة المفصلية.

الجواب: D.

**48. تهدف عملية استئصال الزوائد العظمية (المناقير) عند المصابين بالفصال العظمي (OA) إلى:**

A. لجم الآلية التنكسية.

B. تصحيح الخلل البيوميكانيكي الحاصل في المفصل نتيجة الانحرافات المحورية.

C. تحسين تروية العظم الإسفنجي تحت الغضروف وبالتالي اغتذاء الغضروف المفصلي.

D. للإقلال من ظهور علامة الطحن الخشن في المفصل.

E. تحسين أداء المفصل.

الجواب E.

**49. من معايير تشخيص الداء الرثياني كل مما يلي ما عدا:**

A. عديد المفاصل.

B. يصيب اليدين والقدمين.

C. لمدة أكثر من 6 أسابيع.

D. أشيع في الشعوب الآسيوية الفقيرة.

**الجواب: D.**

**50. تُشَخَّص خراجة برودي شعاعياً:**

A. بوجود ارتكاس سمحاقي في العظم.

B. بوجود منطقة كثيفة ومتصلبة في العظم.

C. بوجود جوف شفاف محاط بعظم كثيف.

D. بوجود بروز عظمي على مسير العظم.

**الجواب: C.**

**51. خراجة برودي هي:**

A. شكل من أشكال سل العظام.

B. شكل من أشكال ذات العظم والنقي المزمن.

C. شكل من أشكال إفرنجي العظام.

D. شكل من أشكال ذات العظم والنقي التيفية المنشأ.

E. شكل من أشكال ذات العظم والنقي تحت الحادة.

**الجواب: E.**

9

**52. خراجة برودي في ذات العظم والنقي تحت الحادة تشخص شعاعياً (إجابة واحدة صحيحة):**

A. ارتكاس سمحاقي في العظم.

B. بروز عظمي على مسير العظم.

C. لا يوجد أي تبدلات شعاعية والاعتماد على العلامات السريرية والمخبرية.

D. توضع الخراجة شعاعياً في منتصف جسم الفخذ أو الساق.

E. جوف متصلب بيضوي مدور محدود قطره 1-2 سم.

**الجواب: E.**

**53. لالتهابات المفاصل عدة أنواع وأكثرها شيوعاً هو:**

A. التهاب المفصل الإنتاني.

B. التهاب المفصل السلي.

C. التهاب المفصل والعظم الذي يسمى بداء المفصل التنكسي.

D. التهاب المفصل النقرسي.

الجواب: C.

**54. طفل عمره 6 سنوات أصيب فجأة بألم في النهاية السفلية للفخذ مع ارتفاع حرارة وعرواء وارتفاع الحرارة الموضعية مكان الألم وذلك بعد رض خفيف على المنطقة وكان قبلها مصاب بالتهاب لوزات، تعداد الكريات البيض 16.000 مع زيادة كثيرات النوى. إذا كان التشخيص ذات عظم ونقي حادة فإن أكثر جرثومة مسببة هي:**

A. السالمونيلا التيفية.

B. العقديات.

C. العنقوديات.

D. الرئويات.

الجواب: C.

**55. أكثر الاختلاطات في الحالة السابقة هو:**

A. التسرطن.

B. الناسور.

C. الكسور المرضية.

D. تليف العضلات.

الجواب: C.

✧ ✧ ✧



# 10 أسئلة متنوعة

**1. أشيع مناطق التهاب العظم والغضروف المسلخ (إجابة واحدة صحيحة):**

**A**. الركبة.

**B**. الورك.

**C**. المعصم.

**D**. المرفق.

**الجواب: A.**

**2. الأمراض التالية تدخل في مجموعة التهاب العظم والغضروف عدا:**

**A**. داء Perthes.

**B**. داء Keinbock.

**C**. داء Freiberg.

**D**. داء Kohler.

**E**. داء Paget.

**الجواب: E.**

**3. طفل عمره 7 سنوات أصيب برض أعلى الساق فشكى من ألم وترفع حروري موضعي وانتباج أعلى الساق وعجز وظيفي، الفحص المخبري أظهر ارتفاعاً في تعداد الكريات البيض وكثيرات النوى مع زيادة سرعة التثفل التشخيص:**

**A**. كسر غصن نضير.

**B**. ذات عظم ونقي.

**C**. ورم إيونغ.

**D**. متلازمة أسغود شلاتر.

**الجواب: B.**

**4. تحدث النخرة الجافة كاختلاط للكسور التالية (إجابة واحدة خاطئة):**

A. كسر لقمة وحشية للعضد.

B. كسر رأس العضد.

C. كسر عظم زورقي.

D. كسر باتر لرأس الفخذ.

الجواب: A.

**5. أماكن النخرة الجافة:**

A. رأس الفخذ.

B. رأس العضد (داء باند).

C. العظم الزورقي في الرسغ.

D. العظم الهلالي في الرسغ.

E. كل ماسبق صحيح.

الجواب: E.

**6. كل ما يلي من المظاهر الشعاعية التي قد ترى في المرحل المتقدمة من النخرة الجافة عدا:**

A. التصلب.

B. الكيسات العظمية.

C. انهدام في الرأس.

D. مناقير بسيطة.

E. ارتكاس سمحاقي.

الجواب: E.

**7. النخرة الجافة تحدث في كل ما يلي عدا:**

A. كسر رأس الكعبرة (يحدث عدم اندمال ولا يحدث نخر).

B. كسر زورقي.

C. كسر عنق فخذ.

D. كسر رأس العضد.

الجواب: A.

**8. طفلة عمرها سنتين تمشي بعرج على الطرفين مع تقوس في الساقين وضعف نشاط في الحركة، في الفحص السريري حركات المفصلين الحرقفيين الفخذيين طبيعية – المنعكسات ضمن الحدود الطبيعية – التشخيص الأكثر احتمالاً:**

A. خلع ورك ولادي.

B. خرع (كساح).

C. شلل الأطفال.

D. سل مفصلي في المفصل الحرقفي الفخذي.

الجواب: B.

**9. طفل 3 سنوات شكى منذ أسبوع من ألم بالمغبن وعرج، الفحوص الشعاعية والمخبرية طبيعية فالتشخيص الأكثر احتمالاً:**

A. التهاب ورك إنتاني.

B. انزلاق مشاشة علوية للفخذ.

C. تحت خلع ورك ولادي.

D. التهاب ورك عارض.

الجواب: D.

**10. داء أولييير Ollier's disease (إجابة واحدة خاطئة):**

A. هو من أمراض سوء التكوين العظمي الخلقي.

B. هو مرض استقلابي.

C. يتميز بوجود أورام غضروفية داخل العظم.

D. يؤدي لحدوث تشوهات في الأطراف.

E. لا يوجد علاج نوعي للمرض.

الجواب: B.

10

**11. في تناذر ألبرايت Albright syndrome (إجابة واحدة خاطئة):**

A. توجد إصابة عظمية ليفية متعددة.

B. توجد تصبغات جلدية.

C. بلوغ باكر.

D. التهاب ملتحمة.

E. يشاهد أكثر عند الفتيات.

الجواب: D.

**12. في داء باجت (إجابة واحدة خاطئة):**

A. تميل العظام للتشوه والانحناء.

B. مرض مجهول السبب.

C. يصيب الكهول.

D. الفوسفاتاز القلوية طبيعية.

E. قد تحدث اضطرابات سمعية.

الجواب: D.

**13. نقص التروية هو سبب للأمراض التالية ما عدا:**

A. التهاب العظم و الغضروف المسلخ.

B. داء بيرتس.

C. داء كينبوك.

D. انزلاق المشاشة العلوية للفخذ.

الجواب: D.

**14. يشاهد ارتفاع سرعة تثفل الدم في:**

A. التهاب الورك العارض.

B. داء برتس.

C. انزلاق المشاشة العلوية للفخذ.

D. التهاب المفصل القيحي.

الجواب: D.

**15. أكثر ما يشاهد تناذر الحجيرات في:**

A. الفخذ.

B. العضد.

C. الساق.

D. الساعد.

الجواب: C.

**16. العلاج جراحي في كل ما يلي عدا:**

A. كسر كلا الكعبين.

B. كسر شعبة العانة للحوض.

C. تمزق الغضروف الهلالي الإنسي.

D. انزلاق مشاش شديد الدرجة.

الجواب: B.

**17. كل ما يلي استطبابات للعمل الجراحي عدا:**

**A**. كسر كوليس.

**B**. خلع كتف ناكس.

**C**. كسر كعبين.

**D**. كسر عنق الفخذ.

**الجواب: A.**

✧ ✧ ✧

# 11 الفحص السريري في الأورثوبيديا

## مقدمة

**1. ما هي عناصر فحص المفصل؟**

**A**. التأمل.

**B**. الجس.

**C**. الحركات.

**D**. فحوصات النقل العصبي وفحوص خاصة أخرى.

**2. ما هي الأمور المهمة في التأمل؟**

**A**. التورم ←

- سائل زليل بكمية زائدة (انصباب) بسبب رض أو حدثية التهابية لا قيحية (الرثواني).
- دم (تدمي المفصل) بسبب أذية حادة أو خلل في تخثر الدم.
- قيح (تقيح المفصل) بسبب خمج قيحي حاد.
- ورم.

**B**. تكدم ← رض.

**C**. تبدلات لونية أخرى أو وذمة ← استجابة موضعة للرض أو الخمج.

**D**. ضمور عضلي ← نقص الاستعمال بسبب الألم أو مسببات أخرى للعجز أو من زوال تعصيب العضلات المصابة.

**E**. تبدل في الشكل أو الوضعة أو وجود دليل على القصر ← شذوذات خلقية، رضوض قديمة، اضطرابات تمعدن العظم، الأمراض المخربة للمفصل.

**3. ما هي الأمور المهمة في الجس؟**

**A**. الحرارة ←

- سخونة:

– منتشرة ← إصابة كتلة نسيجية واسعة (حدثيات التهابية قيحية أو لا قيحية).

- موضعة ← حدثية التهابية في البنية التشريحية الموضعية.
- برودة: بسبب إعاقة الدوران كما في التصلب العصيدي.

**B.** إيلام ← (منتشر أو موضع) من اللازم البحث بعناية عن نقطة الإيلام الأقصى لأن ذلك قد يكشف بوضوح عن البنية التشريحية المصابة في الناحية.

**4. ماذا يتضمن فحص الحركات؟**

**A.** إن تقدير مدى الحركة في المفصل جزء أساسي من أي فحص سريري ولتقييم أي انحراف عن الوضع الطبيعي. يمكن مقارنة الجانب السليم مع الجانب المصاب.

لكل مفصل حركاته الخاصة التي يجب إجراؤها وتحري وجود تحدد فيها والذي يدل على عدة أمور مثل:

غياب حركة المفصل كاملة ← بعد الإيثاق الجراحي للمفصل أو في سياق بعض الحدثيات الإمراضية كالخمج مثلاً حيث يقيد النسيج العظمي أو الليفي السطوح المفصلية مع بعضها.

فقدان جزء من حركة المفصل ← كما في انكماش المحفظة المفصلية أو العضلات والأوتار أو اندخال نسج رخوة أو العظم بين السطوح المفصلية.

**B.** في العديد من المفاصل يتحتم البحث عن دليل على وجود حركة في مستو شاذ ولإنجاز ذلك يتم عادة تطبيق قوة على المفصل في مستو معين ويتم بعدها تقييم وجود حركة مفرطة.(كما في عدم ثباتية الركبة بتطبيق قوة تفحيج والتي تدل على تمزق الرباط الجانبي الأنسي).

**C.** تقييم قوة التقلص العضلي وبالتالي قوة كل حركة في المفصل وتدون النتيجة على مقياس مجمع الأبحاث الطبية:

- M0 : لا يوجد تقلص فعال يمكن تقصيه.
- M1: هناك تقلص ارتعاشي يمكن رؤيته أو جسه غير كافٍ لإحداث أي حركة في المفصل.
- M2: تقلص ضعيف للغاية بالكاد يمكنه إنتاج حركة.
- M3: التقلص لا يزال ضعيفاً ولكن يمكن أن يننتج حركة بعكس مقاومة الجاذبية.

- M4: القوة ليست كاملة لكنها تستطيع إنتاج حركة ضد الجاذبية المضاف إليها مقاومة إضافية.
- M5: قوة طبيعية.
- تتحدد القوة العضلية بسبب الألم أو الضمور أو حالة مرضية أو فقدان التعصيب.
- ماذا يتضمن فحص النقل العصبي والفحوص الخاصة؟
- بالنسبة لمعظم المفاصل هناك العديد من الفحوص الخاصة التي تجرى لتقييم نواح معينة من وظيفة ذلك المفصل وتشمل هذه الفحوص اختبارات لتقييم سلامة أربطة معينة في المفصل ولفحص البنى المرفقة بالمفصل (كالغضاريف الهلالية في الركبة مثلاً).ومن الأهمية بمكان إجراء فحص عصبي مناسب (مثلاً فحص مجموعات عضلية خاصة وتحديد أي فقدان للحس).

## الكتف

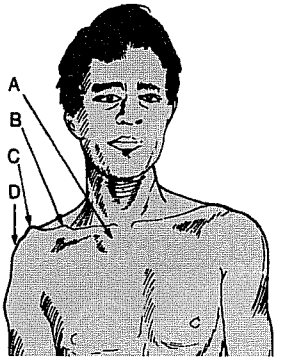


**التأمل (1): من الأمام: لاحظ ما إذا كان أيّ من التالي موجوداً: (A) تبارز المفصل القصي الترقوي (تحت خلع). (B) تشوه في الترقوة (كسر قديم). (C) تبارز المفصل الأخرمي الترقوي (تحت خلع أو فصال عظمي). (D) ضمور في العضلة الدالية (بنقص الاستعمال أو شلل عصب إبطي).**

11

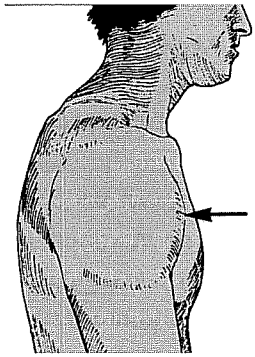

التأمل (2): من الجانب: لاحظ ما إذا كان هناك أي تورم في المفصل يرجح وجود خمج أو ارتكاس التهابي بسبب – على سبيل المثال – التهاب مكلس في وتر العضلة فوق الشوك.



الجس (1): قم بجس الوجهين الأمامي والوحشي للمفصل العنابي العضدي. يكون الإيلام المنتشر مرجحاً للخمج أو لالتهاب مكلس في وتر فوق الشوك. أما الإيلام المبرّح فيترافق بشكل خاص مع الالتهاب المكلس في وتر فوق الشوك ومع الأخماج السيلانية.

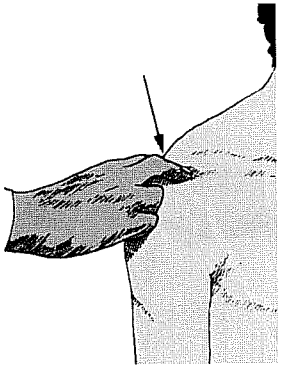

الجس (2): إن الإيلام فوق المفصل الأخرمي الترقوي يحدث عقب خلوع حديثة العهد. وكذلك في حالة الفصال العظمي في المفصل. وفي هذه الحالة الأخيرة يمكن جس تبارز شفوي، كما يمكن الشعور بفرقعة عند تبعيد العضد.

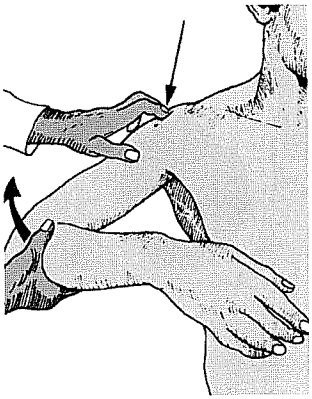

الجس (3): اضغط بإصبعك تحت الأخرم وقم بتبعيد العضد، إن الإيلام المفاجئ الذي يحدث خلال جزء من قوس الحركة نراه في التمزقات والآفات الالتهابية التي تصيب كفة المنكب و/ أو الجراب تحت الدالية.

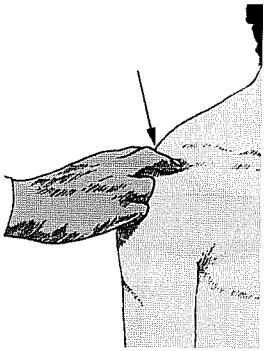

الجس (4): جس الترقوة بكامل طولها، يوجد الإيلام في الخلوع القصية الترقوية وفي الأخماج (خاصة التدرن)، وفي الأورام (نادرة)، في النخرة الشعاعية (عادة بعد معالجة سرطان ثدي). يعتبر الفحص الشعاعي للترقوة أساسياً إذا ما وجد هناك إيلام موضع.

الحركات: التبعيد (1): اطلب من المريض أن يبعّد عضديه كليهما. راقب سلاسة الحركة والمدى الذي تصل إليه، من النادر أن نرى مجالاً كاملاً وحراً وغير مؤلم بحال كانت هناك أية حالة مرضية مهمة في ناحية المنكب.

الحركات: التبعيد (2): لاحظ ما إذا كان لدى المريض أية مشكلة في مباشرة حركة التبعيد. إن الصعوبة في هذا الأمر ترجح وجود تمزق جسيم في كفة المنكب. ومن الممكن استخلاص قصة لأذية عنيفة عند بالغ شاب، أما عند متوسطي العمر والمسنين، فقد يحدث التمزق عقب رض بسيط نسبياً، أو أنه يحدث عفوياً في حالات وجود كفة منكب مُضعفة بسبب الاحتكاك الناجم عن ارتطام مزمن.

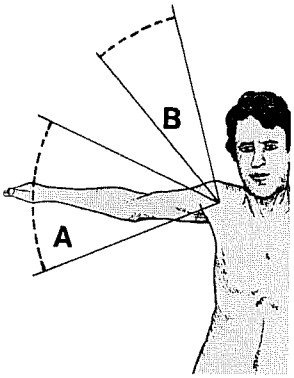


الحركات (1): العطف الجانبي: لاحظ حدوث الألم خلال حركة التبعيد (التي قد تتطلب المساعدة لإتمامها): (A) خلال القوس من 70-120 يرجح وجود ارتطام لكفة المنكب في منطقة الأخرم. (B) خلال الطور الأخير من التبعيد، يرجح وجود ارتطام لكفة المنكب في منطقة المفصل الأخرمي الترقوي أو الرباط الغرابي الأخرمي، أو أن هذا الألم ينجم عن فصال عظمي في المفصل الأخرمي الترقوي.

1

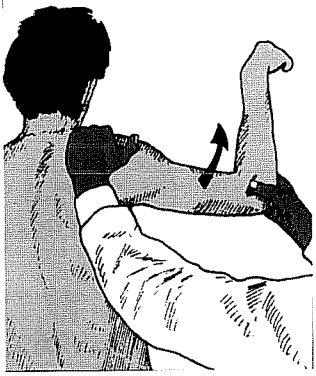

الحركات: التبعيد (1): إذا كان المريض عاجزاً عن تبعيد عضده بشكل فاعل، فحاول أن تقوم أنت بذلك بشكل منفعل، وتذكر أن تدوّر العضد خارجياً وأنت تفعل ذلك. إن وجود مدى كامل للحركة يشير إلى أن المفصل العنابي العضدي سليم.

الحركات: التبعيد (2): اطلب من المريض أن يضع ذراعه بوضعية عمودية بنفسه وأن يحافظ على تلك الوضعية. فإذا ما استطاع القيام بذلك فمن المرجّح أن تكون العضلة الدالية والعصب الإبطي سليمان.



الحركات: التبعيد (3): قم بقياس مدى حركة التبعيد. في حال كان المنكب طبيعياً، يمكن للعضد أن يمس الأذن مع إمالة طفيفة للرأس.

المدى الطبيعي = 0-170

الحركات: التقريب بالبسط: ضع إحدى يديك على كتف المريض، ثم قم بمرجحة الذراع، المعطوفة بمستوى المرفق، أمام الصدر.

المدى الطبيعي = 0-50

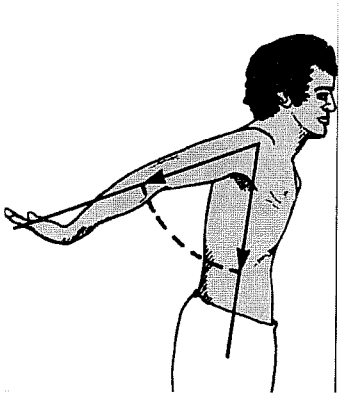

الحركات: البسط الخلفي: اطلب من المريض أن يمرجح ذراعه مباشرة إلى الخلف. ومرة أخرى قم بمراقبة الحركة وقياسها بالنظر من جانب المريض.

المدى الطبيعي = 0-60

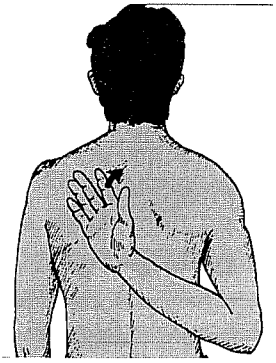

الحركات: اختبارات التحري للدوران (1): اطلب من المريض أن يضع يده خلف لوح الكتف المقابل. وهذا الاختبار مهم لفحص الدوران الداخلي بالبسط.

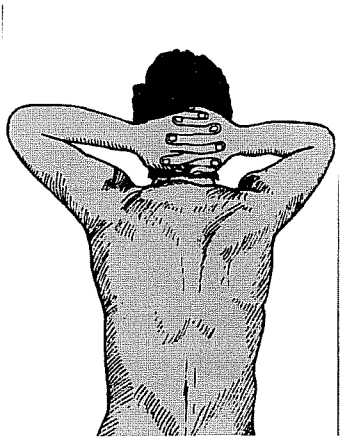

الحركات: اختبارات التحري للدوران (2): اطلب من المريض أن يشبك يديه خلف رأسه لتحري حركة الدوران الخارجي بوضعية 90 من التبعيد. قارن بين الجانبين، إن فشل المريض في ذلك أو تحدد تلك الحركة هو مظهر شائع في الكتف المتجمدة.

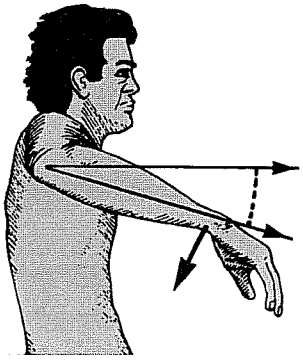

لحركات: الدوران الداخلي بالتبعيد: بعّد الكتف حتى 90 درجة واعطف المرفق بزاوية قائمة، ثم اطلب من المريض أن يخفض ساعده من المستوى الأفقي. المدى الطبيعي = 70

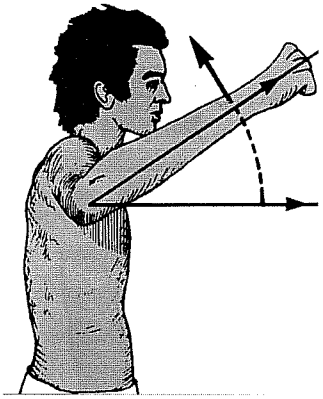

الحركات: الدوران الداخلي بالتبعيد: من وضعية البدء السابقة نفسها، والذراع موازية للأرض، اطلب من المريض أن يرفع يده مبقياً على الكتف بحالة 90 تبعيد.

المدى الطبيعي = 100

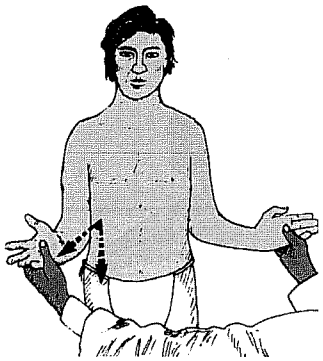

الحركات: الدوران الخارجي بالبسط: ضع المرفقين على جانبي الجسم واعطفهما حتى 90 واليدان متجهتان للأمام. ثم حرك اليدين وحشياً مقارناً كل جانب مع الآخر. المدى الطبيعي = 70. لاحظ أن ازدياد مدى الدوران الخارجي بالبسط هو أحد مظاهر تمزقات العضلة تحت الكتف.

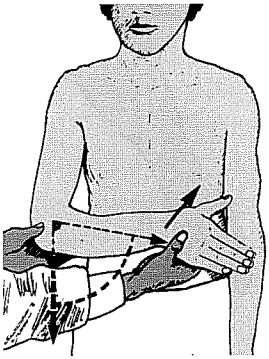

الحركات: الدوران الداخلي بالبسط: حركة اليد باتجاه الصدر بدءاً من وضعية الاتجاه للأمام.

المدى الطبيعي 70: إن تقييم حركة التبعيد واختبارات تحري الدوران في الكتف تكون كافية في معظم حالات الممارسة السريرية. إلا أنه يجب تدوين مدى زوايا الحركات في جميع المستويات بغية مراقبة التقدم ومن أجل التقارير الطبية القانونية.

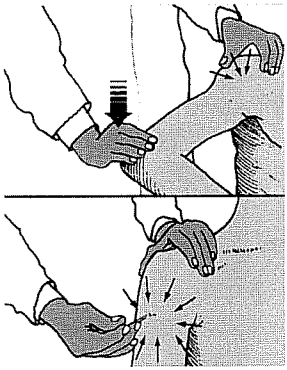

قوة العضلة الدالية: اطلب من المريض أن يحاول الإبقاء على عضده مرفوعاً بوضعية تبعيد، في حين تقوم أنت بضغط مرفقه إلى الأسفل. تقصّ وتحسس التقلص في الدالية. كثيراً ما تشاهد أذيات التمطيط في العصب الإبطي المؤدية إلى إصابة العضلة الدالية في أعقاب خلوع الكتف. إذا اشتبهت بشلل العصب الإبطي، فتحرّ عن فقدان الحس في منطقة (الشارة العسكرية) على الوجه الوحشي للعضد.

## المرفق

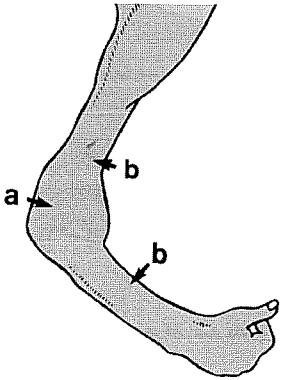


التأمل (1): ابحث عن (A) تورم معمم في المفصل و(B) ضمور عضلي وكلاهما يرجحان وجود التهاب مفصل خمجي (كالتدرن مثلاً) أو التهاب مفاصل رثواني. يوضع المرفق المتورم دائماً بوضعية نصف عطف لأنه في هذه الوضعية يكون الضغط داخل المفصلي – وبالتالي الألم – بأقل درجاته.

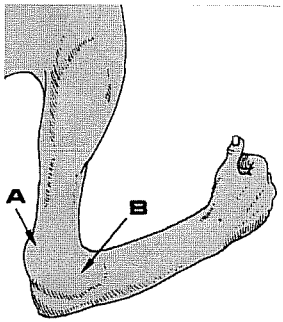


التأمل (2): لاحظ أن أولى العلامات السريرية للانصباب ظهوراً هي امتلاء التجاويف التي تشاهد في المرفق المعطوف فوق الناتئ الزجّي (A). والعلامة التالية هي تورم المفصل الكعبري العضدي (B) ويمكن أن يُضغط السائل بين هاتين المنطقتين.

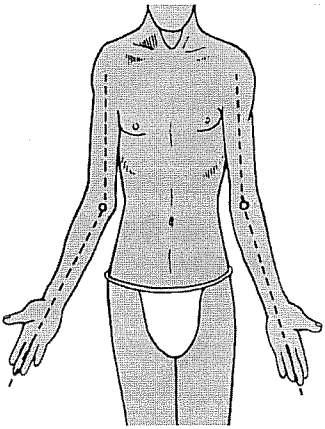

التأمل (3): اطلب من المريض أن يبسط مرفقيه ولاحظ زاوية الحمل في الجانبين. إن أي اختلاف بسيط بين الجانبين سيكون واضحاً عند ذلك.

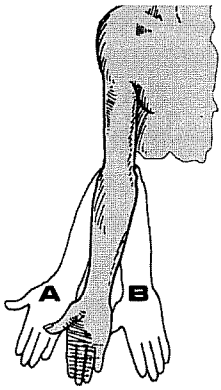


التأمل (4): (A) في المرفق الأفحج هناك زيادة في زاوية الحمل. (B) أما في المرفق الأروح فيكون هناك نقص في زاوية الحمل (تشوه تلقيم البندقية). إن السبب الأكثر شيوعاً للتبدل أحادي الجانب في زاوية الحمل هو وجود كسر قديم فوق اللقمتين. الرخاوة وعدم الثباتية الفحجية و/ أو الروحية (يثبت وجودها بتطبيق قوة) يمكن لها أيضاً أن تعقب كسوراً معينة في المرفق.

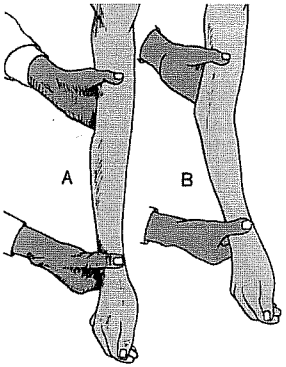


الحركات (1): البسط: (A) البسط الكامل، 0، يقال بوجوده إذا كان بالإمكان جعل العضد والساعد على امتداد خط مستقيم. (B) فقدان البسط الكامل شائع الحدوث بشكل خاص في الفصال العظمي والتهاب المفاصل الرثواني، وفي الكسور القديمة التي تصيب مفصل المرفق (خاصة كسور رأس الكعبرة).

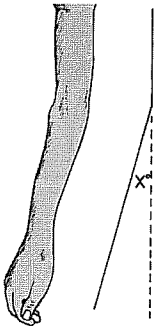


الحركات (2): فرط البسط: إذا كان بالإمكان بسط المرفق إلى ما بعد الوضعية الطبيعية، فسجل ذلك بصيغة (X فرط بسط). إن درجة تصل حتى 15 تعتبر مقبولة كوضعية طبيعية خاصة عند النساء. وإذا كانت أكثر من ذلك فابحث عن فرط الحركية في المفاصل الأخرى (كما يحدث في متلازمة إهلر دانلوس على سبيل المثال).

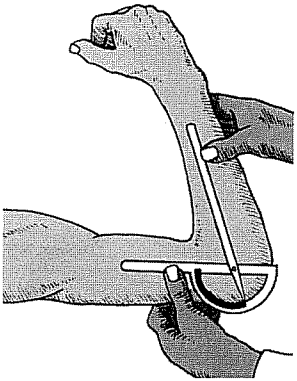

الحركات (4): العطف (2): يمكن قياس مدى العطف. المدى الطبيعي = (150-135) حسب درجة بدانة الشخص. إن التحدد في حركة العطف شائع الحدوث بعد كل الكسور حول المرفق وفي كل أشكال الالتهاب المفصلي.

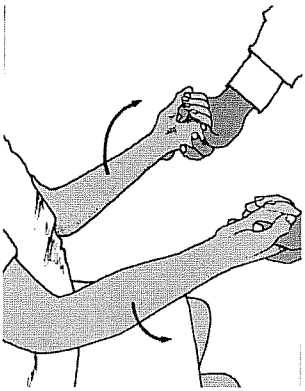

الحركات (5): تحري الكب / الاستلقاء: اطلب من المريض أن يحافظ على مرفقيه ملاصقين لجنبيه. دوّر راحتي اليدين للأعلى إلى وضعية الاستلقاء وقارن بين الجانبين ثم دور الراحتين للأسفل إلى وضعية الكب ومرة أخرى قارن بين الجانبين.

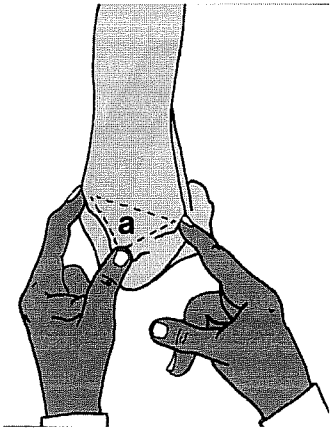


الجس (1): ابدأ بتحديد مواقع اللقيمات والناتئ الزجي، وبحالة الشك اعطف المرفق ولاحظ المثلث متساوي الأضلاع الذي يتشكل في الحالة الطبيعية من هذه التراكيب الثلاث. تضطرب هذه العلاقة في حالات تحت الخلع في المرفق.

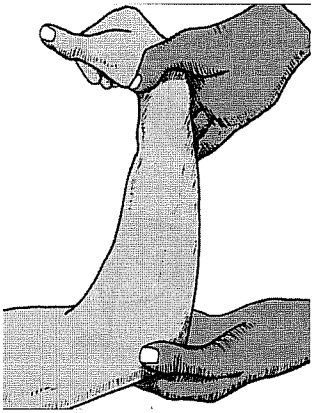

الجس (2): قم بجس اللقيمة الوحشية بإبهامك. إن الايلام شديد التوضع هنا، أو مباشرة إلى القاصي، هو مشخص تقريباً لمرفق التنس.

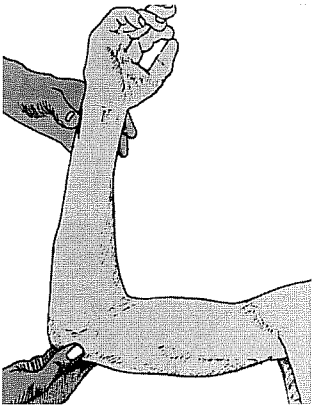

الجس (3): قم بجس اللقيمة الإنسية. يحدث الإيلام هنا في مرفق الغولف، وفي تمزقات الرباط الجانبي الزندي وكذلك في أذيات اللقيمة الإنسية.

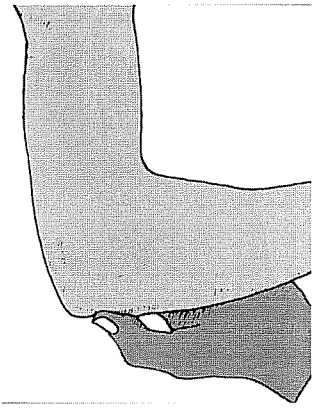

الجس (4): إن الإيلام فوق الناتئ الزجي غير شائع، ما خلا ذلك الذي يحدث عقب الكسر أو الالتهاب الخمجي في جراب الناتئ الزجي وكلتا الحالتين تكونان واضحتين عادة.



الجس (5): دحرج العصب الزندي تحت أصابعك خلف اللقيمة الإنسية، ولاحظ ما إذا كان هناك أي اختلاف بين الجانبين. وإذا دعت الضرورة أجرِ فحصاً شاملاً للعصب.

## المعصم

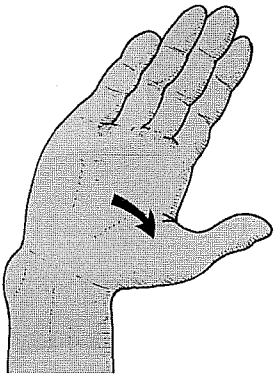

التأمل من الأمام (1): لاحظ وجود أي تشوه في المعصم، كالانحراف الكعبري في اليد، الذي يكون شائعاً بعد كسر كولس، وملفتاً في حالة الغياب الخلقي للكعبرة. لاحظ أي انحراف زندي، وهو شائع في التهاب المفاصل الرثواني.

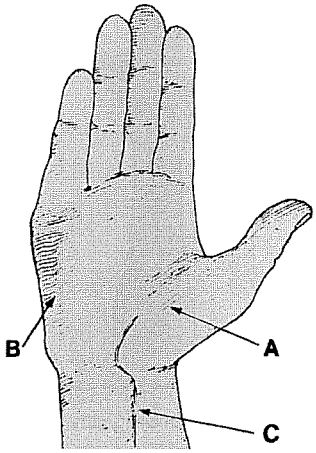


من الأمام (2): لاحظ (A) الضمور في إلية اليد، (B) الضمور في الضرة، (C) الندبات التي تدل على جراحة أو أذية سابقة.

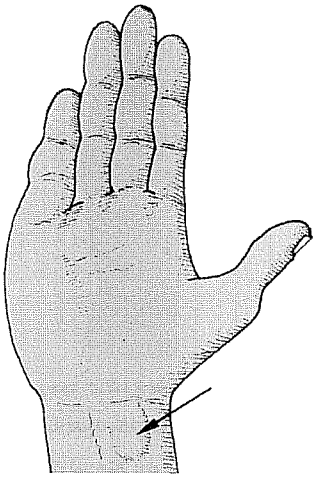

من الأمام (3): لاحظ وجود أي تورم موضع يكون مرجحاً لوجود كيسة مصلية، أو عقيدة رثوانية، أو ورم.

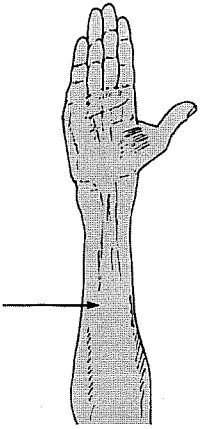

من الأمام (4)، لاحظ وجود ضمور عضلي في الساعد، وهو أيضاً مرجح لالتهاب المفاصل الرثواني وللتدرن. أما الضمور المنتشر ثنائي الجانب فهو شائع الحدوث في العديد من الحالات العصبية (مثلاً، في أعقاب أذيات العمود الرقبي، وفي التصلب العديد..إلخ) وكذلك في الحثول العضلية.

من الجانب (1)، لاحظ وجود أي تبارز مفرط في عظم الزند (شائع بعد كسر كولس، وفي تشوه مادلنغ)، وكذلك أي ميلان أمامي لمستوى المعصم (كالذي يحدث بعد كسر كولس مثلاً)، أو ميلان خلفي (بعد كسر كولس) أو تحت خلع أمامي (كالتهاب المفاصل الرثواني، والأذيات القديمة في الرسغ أو التهاب المفاصل الخمجي).

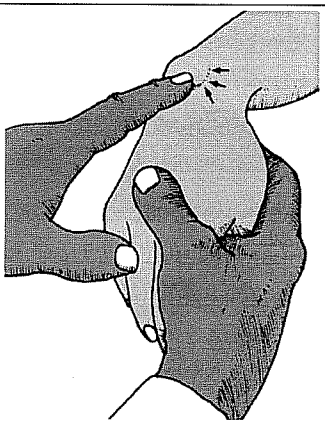

الوجه الظهري (2): اعطف المعصم راحياً وقارن المعصمين مع بعضهما البعض. إن الكيسات المصلية الصغيرة بين الكعبرة والرسغ هي مصدر شائع للألم المبهم في المعصم. وإن العطف الراحي يجعل هذه الكيسات واضحة، كما أن وجود إيلام موضع سوف يؤكد التشخيص.

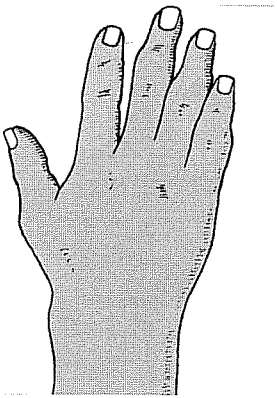

6-10: الوجه الظهري (3): إن التورم في المعصم واليد والأصابع، المترافق مع مظهر لماع للجلد، وإيلام منتشر، وألم ويبوسة هي مظاهر نموذجية لضمور سوديك (متلازمة الألم الناحي المركب)، والذي قد يحدث كإحدى عواقب كسر كولس أو أذية في الرسغ.

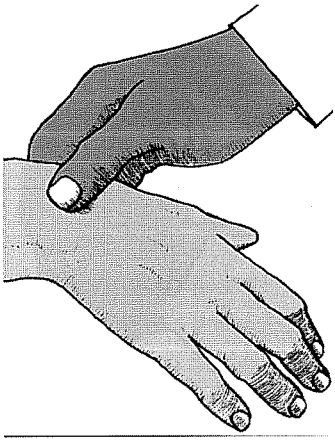

الجس (1): إن الألم في المعصم الذي يحدث في أعقاب كسر كولس والذي ينجم عن تمزق المفصل الكعبري الزندي السفلي، يترافق دائماً مع إيلام موضع في ذلك الموقع.

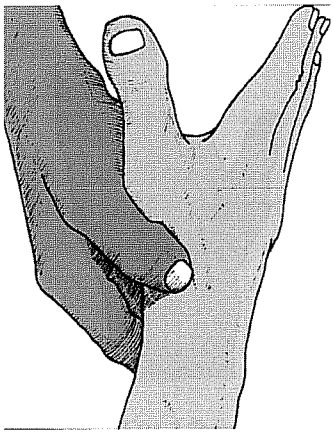

الجس (2): يحدث الإيلام في منشقة المشرحين بشكل نموذجي بعد كسور العظم الزورقي، إلا أنه في الحقيقة يوجد بعد العديد من حالات الوثي في المعصم والأذيات الكبرى الأخرى.

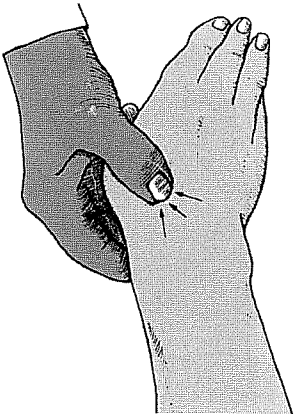

الجس (3): للمساعدة في تمييز الوثي عن الكسر، قم أيضاً بجس الوجه الظهري للعظم الزورقي. يوجد الإيلام هنا عادة بعد الكسر وليس بعد الوثي. /إن الصور الشعاعية للعظم الزورقي والتثبيت بالجبس هي أمور ضرورية في جميع حالات الشك بكسور الزورقي/.

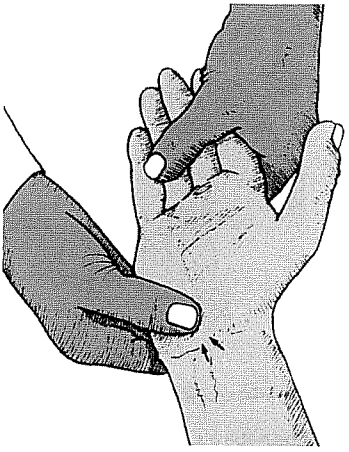

الجس (4): إن الإيلام فوق العصب الناصف مع إحداث خدر في الأصابع وفي الجانب الوحشي من اليد يرجح وجود متلازمة نفق الرسغ.

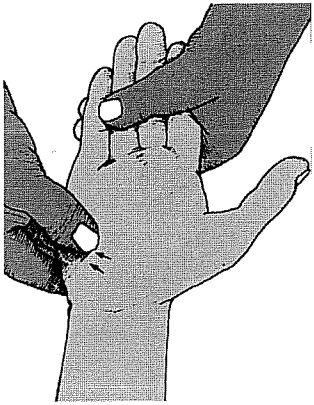

الجس (5): بنفس الطريقة، يكون الايلام والخدر بالضغط فوق العصب الزندي مرجحاً لمتلازمة نفق الزندي.

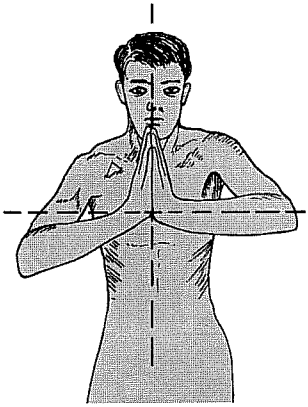

الحركات: العطف الظهري (1): فحص تحري: اطلب من المريض أن يضغط يديه ببعضهما في المستوى العمودي وأن يرفع مرفقيه إلى المستوى الأفقي. إن أية درجة من فقدان العطف الظهري سوف تظهر بجلاء. والسبب الأكثر شيوعاً هو اليبوسة ما بعد كسر كولس.



العطف الراحي (1): فحص تحري: اطلب من المريض أن يضع ظهري يديه متماسان مع بعضهما البعض، ومن ثم أن يجلب مرفقيه إلى المستوى الأفقي. إن فقدان العطف الراحي سيغدو واضحاً عندئذ.

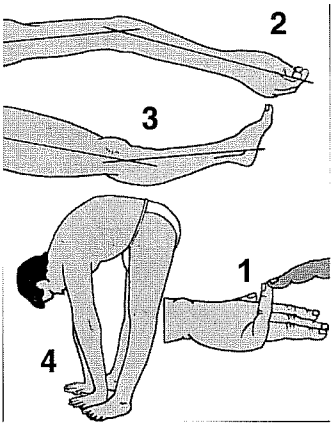


فرط الحركية في المفاصل: (1)افحص ما إذا كان بالإمكان إجراء عطف ظهري منفعل للإصبع الصغير حتى 90 أو أكثر. (2) افحص المرفق. و(3) الركبة لترى ما إذا كان بالإمكان إحداث فرط بسط حتى 10 أو أكثر. (4) افحص ما إذا كان بالإمكان عطف العمود الفقري إلى درجة يمكن فيها لراحتي اليدين أن توضعا على الأرض. يوضع تشخيص الرخاوة المفصلية إذا كان أي من هذه الاختبارات (من 1-4) إيجابياً.

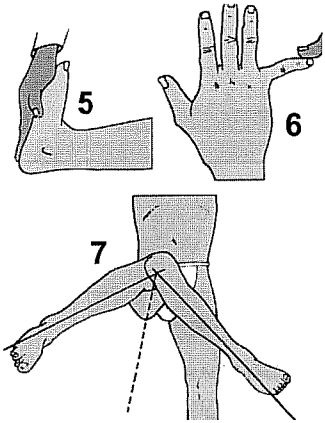


فرط الحركية في المفاصل (2)؛ الدلائل الأخرى على فرط الحركية تتضمن (5) فرط البسط في الكاحل إلى ما بعد 45، (6) مدى شاذ لحركة التبعيد في الأصبع الصغير لليد، (7) زيادة في مدى الدوران في الورك عند الأطفال (من 90-93 لتصل إلى حوالي 110)، وبشكل يكون فيه مركز مدى الحركة متبدلاً إلى الوحشي من الخط المتوسط. يعتبر فرط الحركية في المفاصل مظهراً من متلازمة إهلرز-دانلوس ومتلازمة مارفان، ونقص التكون العظمي، وداء موركيو-بريلسفورد.

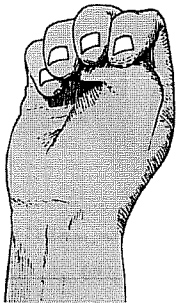

التهاب الغمد الزليلي الوتري لـ ديكويرفان؛ (في مبعدة الإبهام الطويلة وباسطة الإبهام القصيرة). عند الاشتباه بهذه الحالة من القصة المرضية، فإن التورم والإيلام الموضع يؤكدان التشخيص وذلك باتباع الاختبار التالي: اطلب من المريض أن يعطف الإبهام ويطبق بأصابعه فوقه.

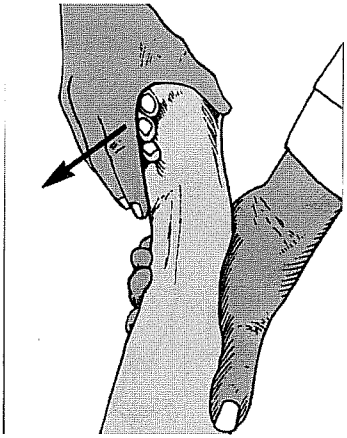

التهاب الغمد الزليلي الوتري لـ ديكويرفان، والآن حرك اليد إلى وضعية الانحراف الزندي. في التهاب الغمد الزليلي الوتري لـ ديكويرفان يحدث ألم مبرح مرافق لهذه المناورة.



متلازمة نفق الرسغ (1): عند الاشتباه بهذه الحالة. طبق ضغطاً ثابتاً ومحكماً بشدة بكلا إبهاميك لمدة 30 ثانية فوق العصب الناصف حيث يعبر ضمن النفق الرسغي. لاحظ الفترة الزمنية الممتدة بين تطبيق الضغط وظهور التنميل، أو الألم، أو الخدر في منطقة توزع العصب الناصف (المعدل هو 16 ثانية في متلازمة نفق الرسغ). إن هذا الاختبار هو الأكثر موثوقية من أجل متلازمة نفق الرسغ.

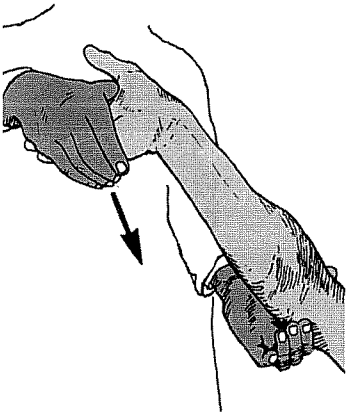

متلازمة نفق الرسغ (2): لاحظ ظهور أي ألم أو خدر عند تمطيط العصب عبر المناورة المتمثلة ببسط المرفق وعطف الرسغ ظهرياً.

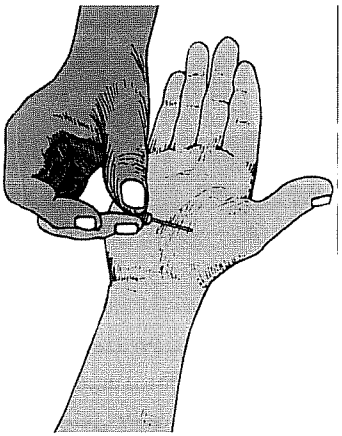

متلازمة نفق الرسغ (3): ابحث عن ضعف الحس في منطقة توزع العصب الناصف.

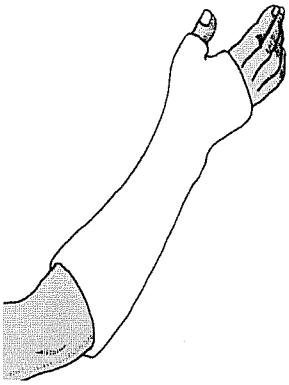

متلازمة نفق الرسغ (4): إذا بقي الشك ينتابك، طبق جبساً زورقياً لمدة 7-10 أيام. إن تحسن الأعراض أثناء فترة وضع الجبس، وتدهورها بعد نزعه هو مرجح لمتلازمة نفق الرسغ. إن دراسات النقل العصبي التي تظهر تحدداً في النقل بمستوى النفق هي في حكم المشخصة، وتستخدم من قبل الكثيرين للحد من إمكانية حدوث أية فرصة لجدل مستقبلي.

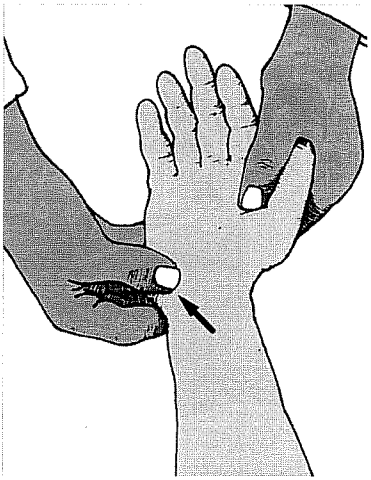

متلازمة نفق الزندي (1): ابحث عن وجود إيلام فوق النفق، وكذلك عن علامات إصابة العصب الزندي (ضمور ضرة اليد، تبعيد الإصبع الصغير، تمخلب باكر للإصبعين الرابع والثالث).

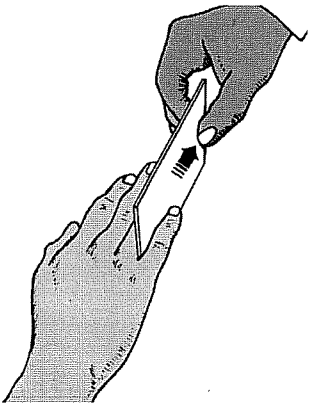

متلازمة نفق الزندي (2): قم باختبار لفحص إصابة التوزع الحركي للعصب. إن القدرة على تقريب الإصبع الصغير هو فحص تحرٍ مفيد. لاحظ أن ضعف التبعيد هو أحد العلامات الباكرة للاعتلال النخاعي في العمود الفقري الرقبي.

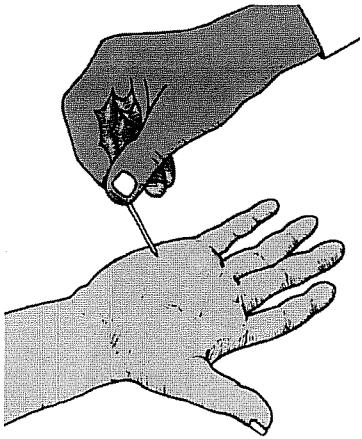

متلازمة نفق الزندي (3): قم باختبار لفحص الضعف الحسي في المنطقة الشائعة للتوزع الحسي للعصب.

## اليد

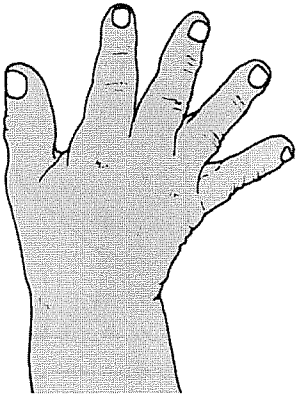

التأمل (1): انظر أولاً إلى الشكل العام لليد وعلى حجمها نسبة إلى باقي جسم المريض، مثلاً في الودانة تكون الأصابع قصيرة ومربوعة، وفي ضخامة النهايات تكون اليد ضخمة وغليظة، وفي الوذمة المخاطية تكون اليد قصيرة وعريضة (مربوعة) غالباً ويكون الجلد جافاً.

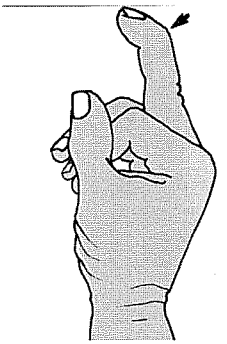

التأمل (2): إصبع المطرقة: يكون المفصل بين السلاميات القاصي بوضعية عطف، والمريض لا يستطيع بسط السلامى الانتهائية بالرغم من أنه يمكن عادة إجراء بسط منفعل للمفصل. تنجم الحالة عن تمزق أو انقلاع الوتر الباسط، عادة بسبب الرض أو التهاب المفاصل الرثواني.

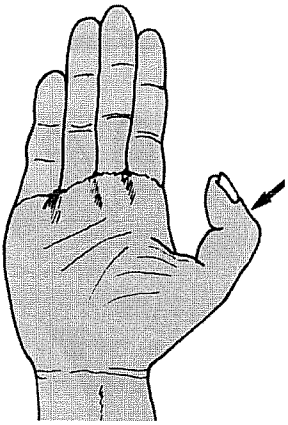

التأمل (3): إبهام المطرقة: إن فقدان البسط الفاعل للمفصل بين السلاميات للإبهام يكون ناجماً عن تمزق وتر باسطة الإبهام الطويلة، وتشاهد هذه الحالة كاختلاط آجل لكسر كولس، أو بسبب التهاب المفاصل الرثواني، أو جروح المعصم أو الإبهام المترافقة مع انقطاع وتري.

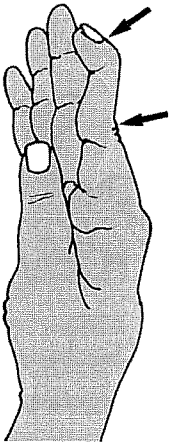

التأمل (4): تشوه عنق الوزّة (1): يكون المفصل بين السلاميات القاصي بوضعية عطف والمفصل بين السلاميات الداني بوضعية فرط بسط. غالباً ما تشاهد الحالة في التهاب المفاصل الرثواني، ويمكن أن تتسبب بحدوثها مجموعة من العوامل المختلفة.

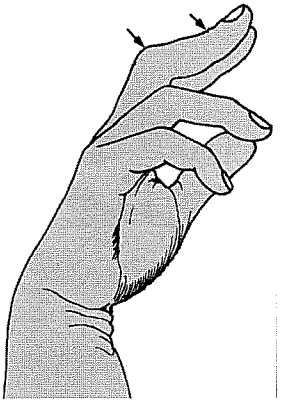

التأمل (5): تشوه بوتونيير: يكون المفصل بين السلاميات الداني بوضعية عطف والمفصل القاصي بوضعية بسط. ويحدث هذا التشوه عندما تصاب الشريحة المركزية للوتر الباسط المرتكزة على السلامى الوسطى إما بسبب جرح على الوجه الظهري للإصبع، وإما بانقلاعها رضياً، وإما بتمزق عفوي كالذي يحدث في التهاب المفاصل الرثواني.

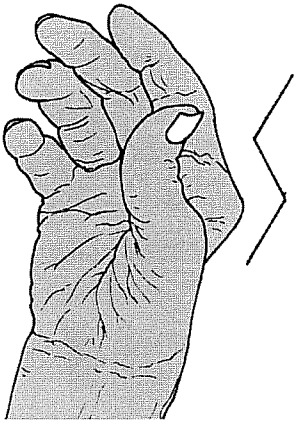

التأمل (6): تشوه Z في الإبهام: يكون الإبهام معطوفاً بمستوى المفصل المشطي السلامي وبحالة فرط بسط بمستوى المفصل بين السلاميات. يشاهد التشوه في التهاب المفاصل الرثواني ثانوياً لتبدل الأوتار الباسطة أو لتمزق في وتر قابضة الإبهام الطويلة.

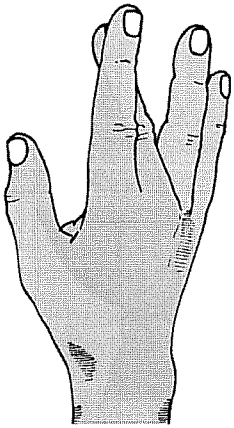

التأمل (7): إن انعطاف إحدى الأصابع بمستوى المفصل المشطي السلامي، مع عدم القدرة على بسطها، يحدث تالياً لتمزق أو انقطاع في الوتر الباسط على ظهر اليد أو في المعصم.

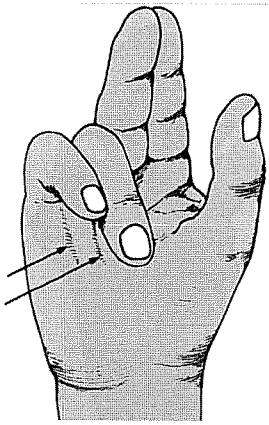

التأمل (8): إن انعطاف الأصابع بمستوى المفاصل المشطية السلامية والمفاصل بين السلاميات، والمترافق مع تسمك عقدي في راحة اليد والأصابع هو مظهر مميز لانكماش دوبويتران، وقد يصاب الإبهام في بعض الأحيان.

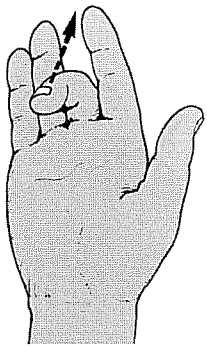

التأمل (9): إن انعطاف الإصبع الوسطى أو الرابعة بمستوى المفصل بين السلاميات الداني مع حدوث بسط مفاجئ عند محاولة المريض ذلك أو مع المساعدة يشاهد في حالة إصبع الزناد (القافز) هناك عادة تسمك عقدي مجسوس فوق المفصل المشطي السلامي الموافق.

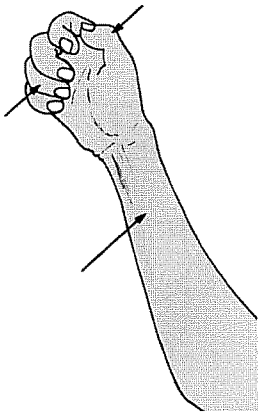

التأمل (10): في الانكماش الإقفاري لفولكمان (والذي يحدث عادة كعاقبة لأذية في الشريان العضدي ترافق كسراً فوق اللقمتين). هناك تمخلب في الإبهام والأصابع وضمور في الساعد. ويمكن للأصابع أن تنبسط عند عطف المعصم. قد يشاهد أحياناً عطف طفيف لجميع الأصابع بمستوى مفاصل MP و IP مترافق مع الداء السكري، ولذلك عندما توضع اليدان بوضعية الدعاء تكون هناك فرجة غير قابلة للانغلاق بينهما.

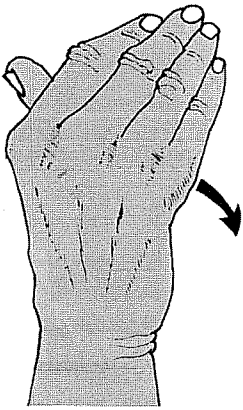

التأمل (11): يشاهد الانحراف الزندي للأصابع بمستوى المفاصل المشطية السلامية في التهاب المفاصل الرثواني وفي المراحل الأخيرة قد تنخلع المفاصل المشطية السلامية.

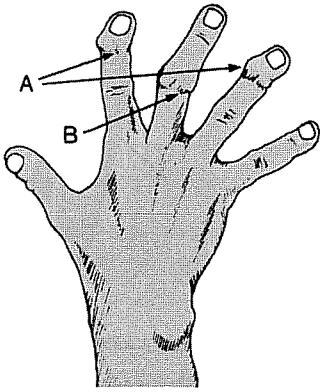


التأمل (12): التورمات (1): لاحظ (A) عقد هيبردين على السطح الظهري للمفصل بين السلاميات القاصي (وتترافق هذه عادة مع انحراف السلامى القاصية وهي علامة للفصال العظمي في المفاصل). (B) يمكن أن تكون المفاصل بين السلاميات الدانية مصابة بشكل مشابه (عقد بوكهارد).

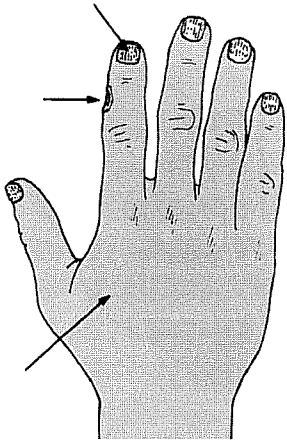

التأمل (13): لاحظ الحالة الاغتذائية للجلد والأظافر. وبالنسبة للأظافر لاحظ أي اضطراب في نموها، أو أي تشوه فيها أو أدلة على خمج فطري أو صداف. أما بالنسبة للجلد فلاحظ وجود حروق في الأصابع أو قرحات اغتذائية تكون مرجحة لاضطراب عصبي. ولاحظ أي تبدل في لون الجلد يكون مرجحاً لإصابة دورانية بسبب اضطراب في التروية الشريانية الموضعية أو في التعصيب الودي.

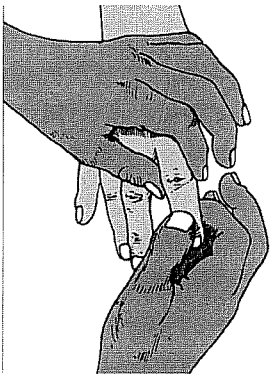

الجس (1): قم بجس مفاصل الأصابع كلاً على حدة بين إبهامك وأصابعك باحثاً عن تسمك، أو إيلام، أو وذمة، أو حرارة موضعية. وانتبه إلى أنه في التهاب المفاصل النقرسي يمكن لمفصل وحيد فقط أن يكون مصاباً، خاصة في المراحل الباكرة.

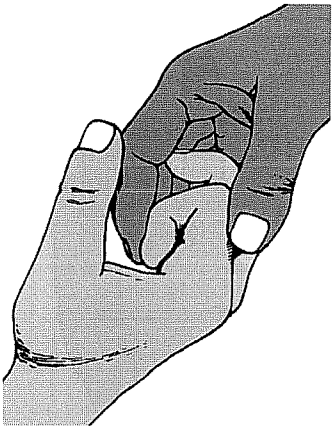

الجس (2): حاول أن تثني كلاً من أصابع يد المريض إلى راحتها واطلب من المريض أن يكرر الحركة بدون مساعدة. إن فقدان الحركة الفاعلة فقط ينجم عادة عن انقطاع وتري أو عصبي، في حين أن فقدان الحركة المنفعلة قد يكون ناجماً عن التصاقات وترية أو مفصلية، أو عن التهاب مفصلي.

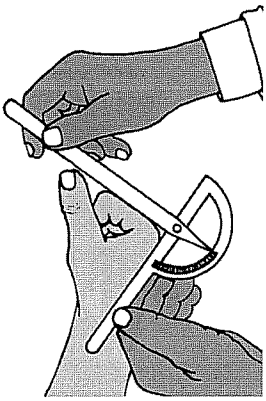

الحركات (1): عند وجود استطباب لمزيد من التقييم لغاية طبية قانونية فمن الواجب تسجيل مدى الحركة الفاعلة والمنفعلة كليهما في الإصبع المصابة. المفصل المشطي السلامي: المدى الطبيعي=0-90°.

لاحظ أن المفاصل المشطية السلامية يمكن لها عادة أن توضع بحالة فرط بسط حتى 45° بشكل منفعل.

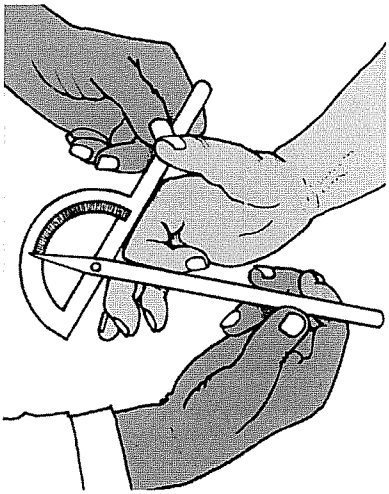

الحركات (2)؛ المفصل بين السلاميات الداني؛ المدى الطبيعي= 0-100°.

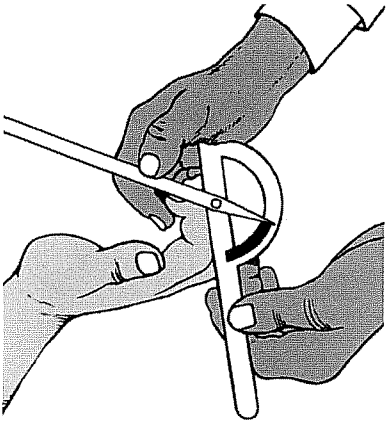

الحركات (3)؛ المفصل بين السلاميات القاصي؛ المدى الطبيعي= 0-80°.



الحركات (4): الحركات الاجمالية للإصبع: باعتبار أن جميع المفاصل في الأصابع تشترك في القبض والمسك، اطلب من المريض أن يجري قبضة. في الحالة الطبيعية يجب أن تنثني السلاميات القاصية للداخل بحيث تمس راحة اليد بزاوية قائمة.

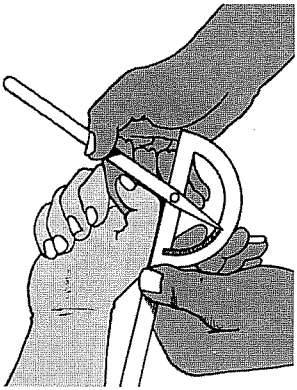

الحركات (5): الإبهام: المفصل بين السلاميات: العطف الطبيعي=80°، فرط البسط الطبيعي=20° (بمعنى أن المفصل بين السلاميات يمكن بسطه حتى 20° زيادة عن الوضعية الطبيعية). المدى الطبيعي الكامل للحركة=100°.

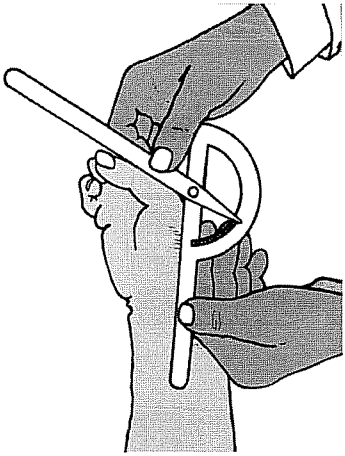

الحركات (6): الإبهام: المفصل المشطي السلامي: العطف الطبيعي= حوالي 55°، فرط البسط الطبيعي=5°.

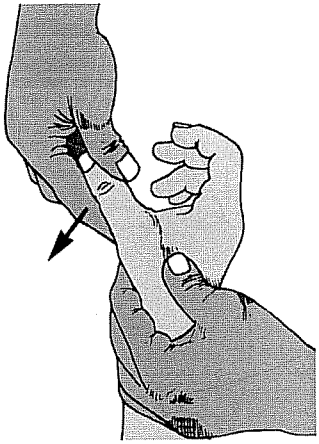

الحركات (7): في هذه المرحلة. قم بفحص ثباتية المفصل المشطي السلامي في مستوى جانب-لجانب. ابسط المفصل وطبق قوة على الرباط الجانبي الإنسي. وقارن بين الجانبين. إن الحركية المفرطة تعقب التمزقات (إبهام حارس الصيد) وكذلك التهاب المفاصل الرثواني، وقد تكون مسببة للعجز بدرجة شديدة.

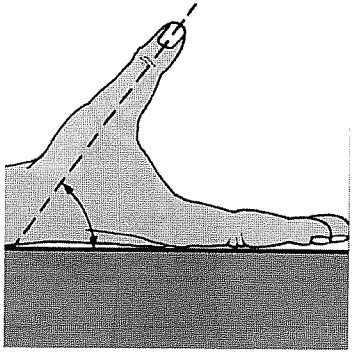

الحركات (8): تبعيد الإبهام بمستو عمودي على مستوى راحة اليد. يحاول المريض أن يشير بإبهامه إلى سقف الغرفة بحيث يستقر ظهر يده على طاولة. المدى الطبيعي لتبعيد الإبهام= 80°.

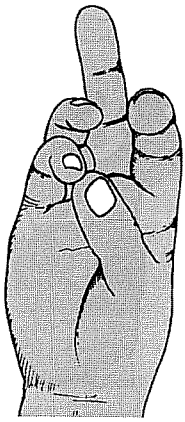

الحركات (9): المقابلة (1): وهذا الاختبار يفحص عدة مركبات لحركة كل من الإبهام والإصبع الصغير، ويشمل أيضاً تبعيد الإبهام بزاوية قائمة على مستوى راحة اليد، وكذلك عطف ودوران الإبهام. في الحالة الطبيعية يجب أن يكون الإبهام قادراً على ملامسة ذروة الإصبع الصغير.

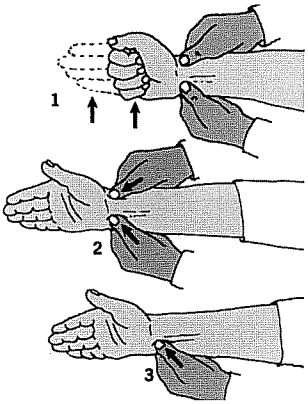


اختبار آلن للدوران الدموي في اليد: ضع إبهاميك على الشريان الكعبري والشريان الزندي للمريض، واطلب منه أن يقبض يده ثلاث مرات بتوالٍ سريع (1). اضغط على الوعاءين واطلب من المريض أن يبسط أصابعه يجب أن تصبح اليد بيضاء (2). والآن اترك الشريان الكعبري ولاحظ ما إذا كانت عودة اللون الطبيعي للجلد تتأخر لأكثر من 3 ثوان (3). كرر الاختبار محرراً الشريان الزندي هذه المرة، وهذا يعطي فكرة عن التشارك الذي يقدمه كل من الشريانين إلى الدوران في اليد.

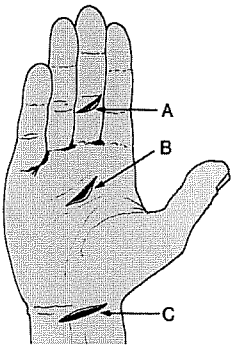


الأذيات الوترية (1): لاحظ أولاً وضعية كل جرح، وحاول أن تستنتج التراكيب المهددة بالأذية. مثلاً (A) القابضة العميقة، (B) قابضة الأصابع السطحية، وإذا كان الجرح عميقاً، قابضة الأصابع العميقة، (C) العصب الناصف، قابضة الرسغ الكعبرية، قابضة الأصابع السطحية، وإلى العمق أكثر أوتار قابضة الأصابع العميقة.

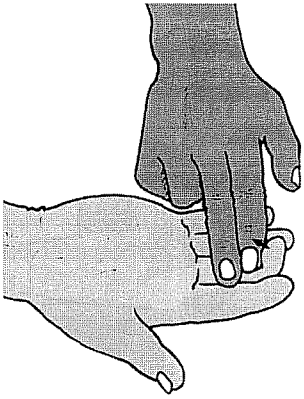

الأذيات الوترية (2): عند الاشتباه بإصابة الأوتار العميقة، اسند الأصبع واطلب من المريض أن يثني ذروة الإصبع. إن فقدان القدرة على عطف السلامى الانتهائية يحدث عندما يكون وتر قابضة الأصابع العميقة مقطوعاً.

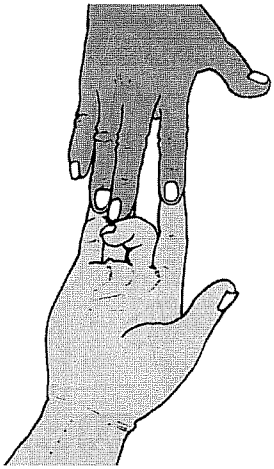

الأذيات الوترية (3): عند الاشتباه بأذية وتر القابضة السطحية. امسك جميع الأصابع -عدا الأصبع المصابة- بوضعية بسط تام لتعديل تأثير القابضة العميقة. إذا كان المريض قادراً على عطف الإصبع بمستوى المفصل بين السلاميات الداني فإن الأوتار السطحية تكون سليمة.

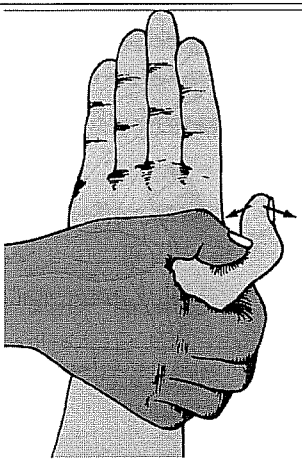

الأذيات الوترية (4): قابضة الإبهام الطويلة وباسطة الإبهام الطويلة: اسند السلامى القريبة واطلب من المريض أن يعطف ويبسط الإبهام.

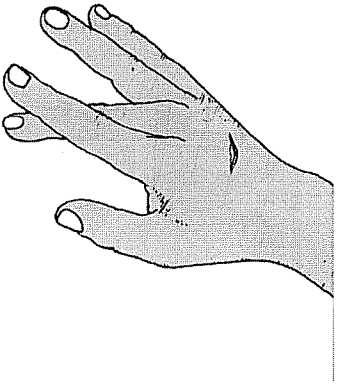

الأذيات الوترية (5): باسطة الأصابع المشتركة: اطلب من المريض أن يبسط أصابعه، وعند ذلك سوف يصبح أي انقطاع لأي من الأوتار الباسطة على ظهر اليد واضحاً، وذلك بفقدان البسط في الإصبع المصابة مع افتراض أن مفاصل الأصابع قد فحصت من أجل الحركية. ولتقييم الشرائح القاصية من الأوتار، امسك الإصبع واطلب من المريض أن يحاول بسط المفصل بين السلاميات القاصي.

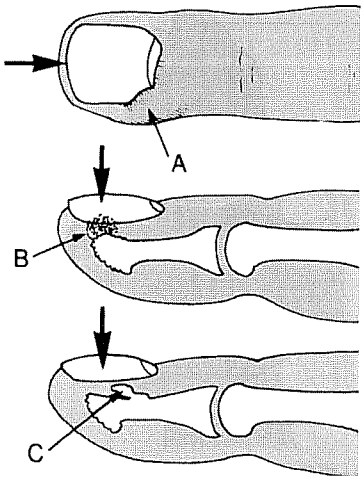


الأخماج (1): (A) إن الداحس هو الخمج الأكثر شيوعاً، يتفاقم الألم بالضغط على نهاية الظفر. (B) الأخماج الذروية تسبب ألماً يتفاقم بالضغط للأسفل على الظفر. إن العرن العظمي تحت الظفري (C) (والذي يمكن كشفه بالصور الشعاعية) قد يكون مدعاة للالتباس.

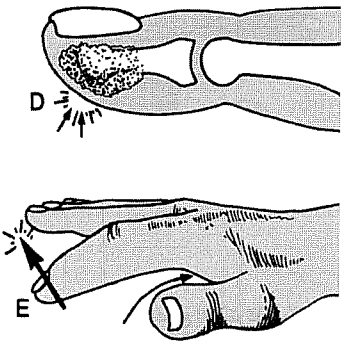


الأخماج (2): (D) أخماج نهايات الأصابع (الانتفاخ) تكون مؤلمة بشدة وقد يؤدي إلى تخرب في السلامى القاصية (E) قد تؤدي أخماج الغمد الوتري إلى إصبع مغزلية الشكل بوضعية عطف، وأية محاولة لبسط الإصبع ستسبب ألماً. يكون الألم واضحاً وموضعاً (عادة في قاعدة الغمد).

## الورك

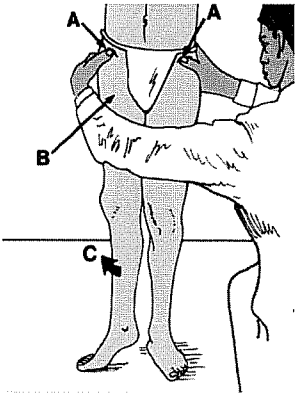


التأمل(1): افحص المريض من الأمام وهو واقف. لاحظ (A) أي ميلان حوضي (بسبب تشوه بالتقريب أو بالتبعيد في الورك، أو بسبب قصر في إحدى الرجلين، أو بسبب الجنف). (B) ضمور عضلي (ثانوي للخمج أو لعدم الاستعمال أو لالتهاب سنجابية النخاع مثلاً)، (C) تشوه دوراني (شائع في الفصال العظمي).

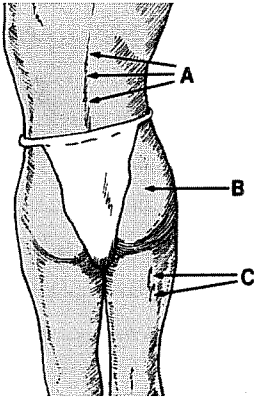


التأمل (2): انظر إلى المريض من الخلف ولاحظ (A) وجود جنف (ربما يكون ثانوياً لميلان حوضي ناجم على سبيل المثال عن تشوه بالتقريب في الورك). (B) ضمور العضلات الإليوية (بسبب عدم الاستعمال، أو الخمج مثلاً)، (C) تدبات لنواسير (ثانوية للتدرن مثلاً).

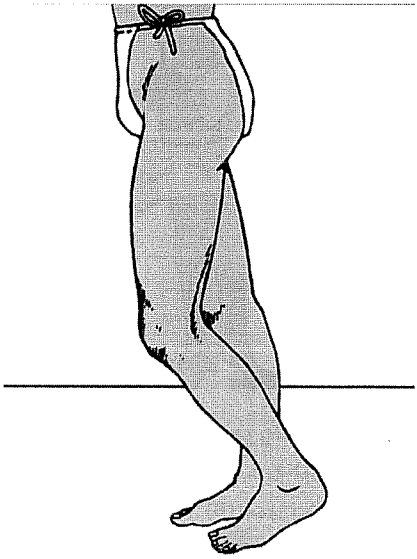

**المشية: راقب المشية من الأمام ومن الجانبين ومن الخلف. إن القدرة على تحليل المشية تنمو مع الخبرة والتجربة. حاول أن تقيم [الفشخة[1] ] وفترة التوقف على كل جانب، وكذلك العوامل التي يحتمل أن تؤثر على المشية كالألم، واليبوسة، والقصر، وقصور العضلات الإليوية. لاحظ أن مشية الجرّ (والتي تجر فيها كل من القدمين على الأرض خلال طور التأرجح[2]) وكذلك مشية السحق [والتي فيها تصدم القدمُ الأرضَ بحركة عنيفة] يمكن أن نشاهدهما في حالات متلازمات الحبل الشوكي الخلفي. وأيضاً المشية ذات الاستناد الواسع في حالات انضغاط الحبل الشوكي.**

1 عند تحليل المشية يجب التمييز بين الخطوة Step والفشخة Stride والتي تساوي خطوتين steps 2.

2 قسم المشية إلى طورين رئيسين: طور الوقفة phase Stance، وفيه تكون القدم بتماس جزئي أو تام مع الأرض وطور التأرجح phase Swing، وفيه تكون القدم مرفوعة كلياً عن الأرض.

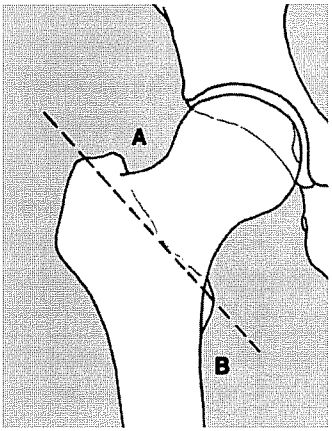


القصر (1): إنه لمن المهم عند فحص الورك والطرف السفلي أن يتم تحديد وجود أو غياب قصر في الأطراف. في القصر الحقيقي، يكون الطرف المصاب أقصر فيزيائياً من الآخر، وهذا قد ينجم عن حالة مرضية فوق أو إلى الداني من المدور الكبير (A)، أو إلى القاصي من المدورين (B).

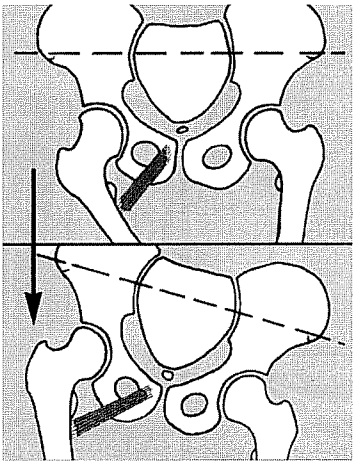

القصر (2): في القصر الظاهري لا يحدث أي تبدل في طول الطرف، لكنه يبدو أقصر كنتيجة لانكماش بالتقريب في الورك والذي يستوجب معاوضته بإمالة الحوض.

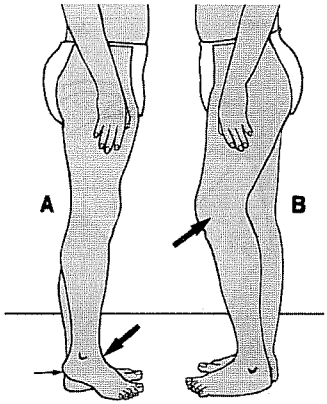


القصر (3): يمكن أن يعاوض قصر الطرف بـ (A) العطف الأخمصي للقدم في الجانب المصاب، أو (B) عطف الركبة في الجانب المقابل. وفي معظم الأحيان يتم التحكم بالتباين في الطول عبر إمالة الحوض، وهذه الإمالة تعاوض بدورها بتطور جنف قطني.

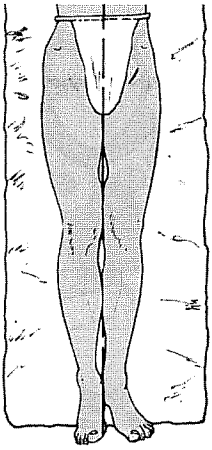

القصر: الفحص (1): يجب أن يتمدد المريض بارتياح وبشكل متوازن على سرير الفحص بحيث يكون الجذع والرجلان بمستو مواز لحافة السرير. يجب ملاحظة وضعية الحوض (بمراقبة الشوكين الحرقفيين الأماميين العلويين) وموازنته إذا أمكن ذلك.

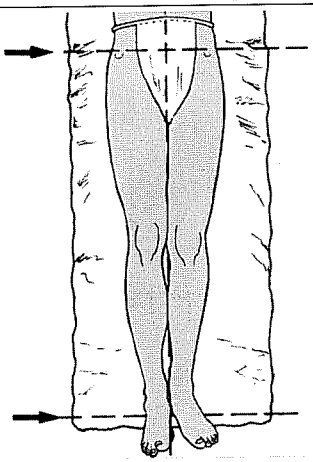

القصر: الفحص (2): عند المريض الطبيعي يجب أن يكون العقبان على مستوى واحد، وأن يكون مستوى الشوكين الحرقفيين الأماميين العلويين بزاوية قائمة مع حافة سرير الفحص.

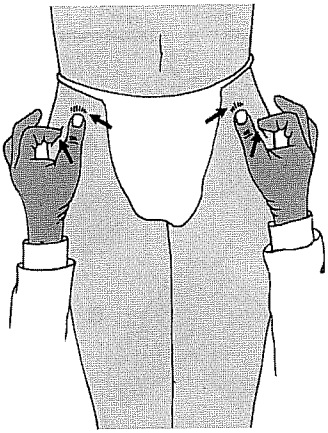

القصر: الفحص (3): ابدأ بوضع إبهاميك تحت حافتي الشوكين الحرقفيين الأماميين وتحسس المدور الكبير بأصابعك، فإذا ما كانت المسافة بين الإبهام والأصابع أقصر في أحد الجانبين فذلك يرجح وجود حالة مرضية تتوضع إلى الأعلى من المدورين.

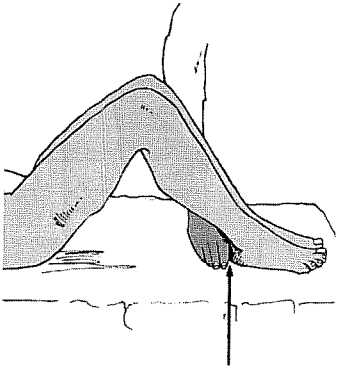

القصر: الفحص (4): إذا لم يكن هناك في الفحص السابق أي دليل على قصر فوق المدور، فابحث عن أسباب تحته. اعطف الركبتين والوركين قليلاً، وضع يدك خلف العقبين للتأكد أنك وضعتهما بجانب بعضهما بشكل متوازن.

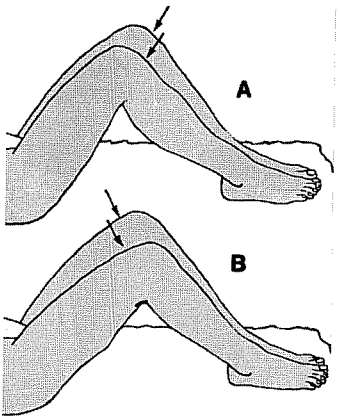


القصر: الفحص (5): يجب أن تتم مقارنة وضعية كل من الركبتين (A) هذا المظهر يرجح وجود قصر في الفخذ. (B) وهذا المظهر يرجح وجود قصر في الظنبوب (في الرسم: الجانب الأيمن هو المصاب).

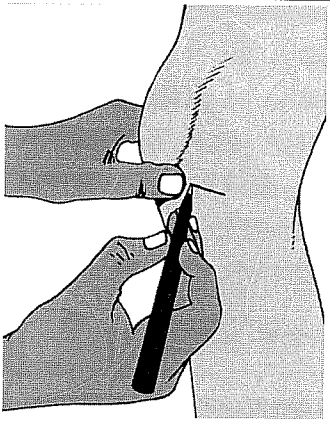

القصر: الفحص (6): لمزيد من التأكد من القصر الظنبوبي يمكن إجراء قياس مباشر. اعطف إحدى الركبتين وحدد بإبهامك تبارز كل من الفخذ والظنبوب وبينهما الخط المفصلي، وأفضل ما يجرى هذا على الجانب الإنسي من المفصل. والآن علّم الخط المفصلي وكرر الأمر على الطرف المقابل.

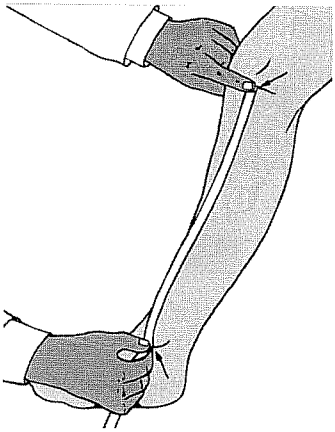

القصر: الفحص (7): الآن، قسْ المسافة من العلامة حتى ذروة الكعب الإنسي وقارن بين الجانبين. إن أي اختلاف بينهما يدل على قصر في الظنبوب. لاحظ أيضاً وجود أية درجة ملحوظة من عدم الانتظام في الظنبوب قد تدل على كسر قديم.

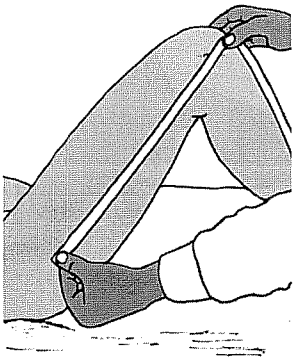

القصر: الفحص (8): إن محاولة قياس القصر في جدل (جسم) الفخذ يمكن أن تتم فقط عند المريض النحيل حيث تكون ذروة المدور الكبير مجسوسة بسهولة بقياس الطول من المدور الكبير وحتى الخط المفصلي الوحشي مع المقارنة بين الطرفين.

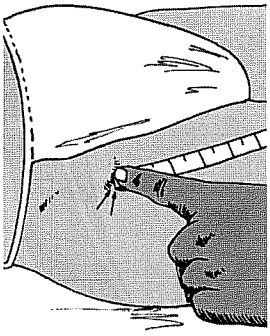

الفحص (9): يعتبر قياس القصر الإجمالي (الحقيقي) في الطرف هو الأكثر قيمة بين أشكال التقييم ذي المرحلة الواحدة، بالرغم من أنه لا يقدم بحد ذاته دلائل على مكان القصر. ابدأ بوضع النهاية المعدنية لمتر القياس فوق الشوك الحرقفي الأمامي العلوي، ثم اضغطها للأسفل حتى تنحشر تحت حافته السفلية. بهذه الطريقة تصبح نهاية متر القياس بتماس محكم مع الشوك الحرقفي، وبالتالي يمكن الحصول على نقطة قياس موثوقة وثابتة في هذا المستوى.

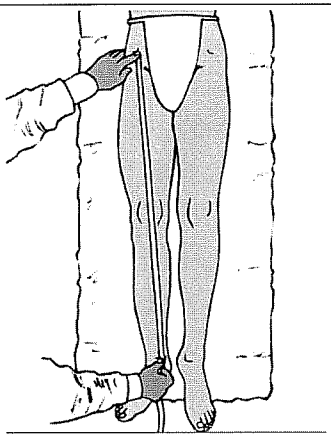

القصر: الفحص (10): والآن قم بقياس الطول حتى الحافة الوسطى أو السفلية للكعب الأنسي وقارن بين الجانبين، وعليك دائماً أن تكرر الفحص حتى الحصول على تطابق في النتائج. إن التشوه في الحوض (والذي هو نادر) قد يؤدي إلى أخطاء في التقييم.

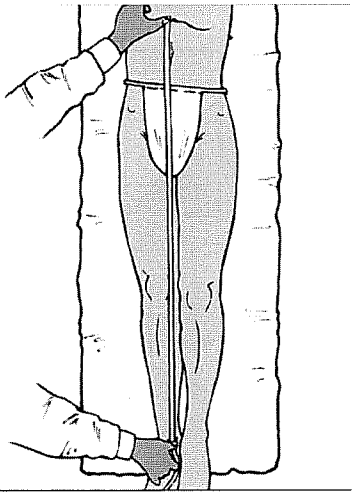

القصر: الفحص (11): يمكن أيضاً تقييم القصر الظاهري بمقارنة المسافة بين الناتئ الرهابي وكل من الكعبين الإنسيين.

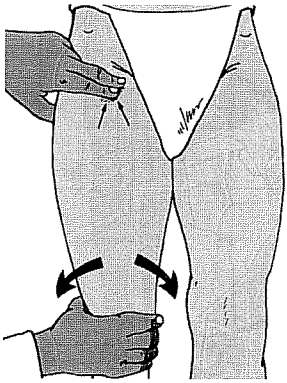

الجس (1): ضع الأصابع فوق رأس الفخذ إلى الأسفل من الرباط الإربي وإلى الوحشي من الشريان الفخذي. لاحظ وجود أي إيلام هناك. وبعد ذلك دور الطرف إنسياً ثم وحشياً حيث يمكن بهذه الطريقة تقصي الفرقعة التي تصدر عن مفصل الورك.

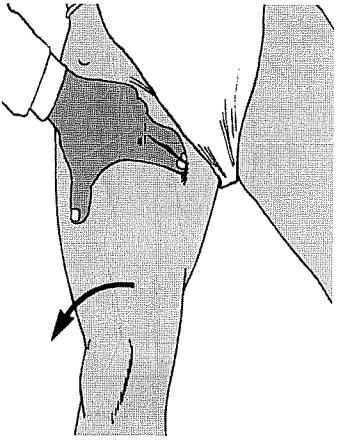

الجس (2): دور الطرف خارجياً ثم جس المدور الصغير. يحدث الإيلام هنا في حالات وثي البسواس الحرقفية كنتيجة لأذية رضية.

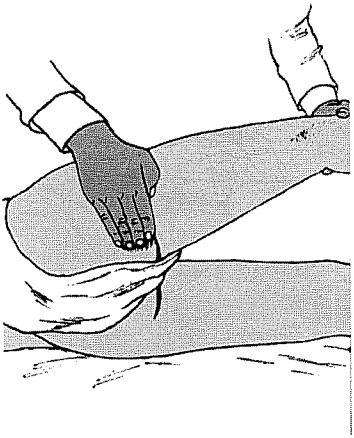

الجس (3): جس ناحية الحدبة الوركية باحثاً عن إيلام هناك. يحدث الوشي في منشأ عضلات أوتار المأبض كنتيجة للفعالية الرياضية خاصة عند الأطفال. في حالات أقل شيوعاً، يمكن للأذيات الرباطية أن تصيب الشوكين الحرفيين الأماميين العلوي والسفلي.

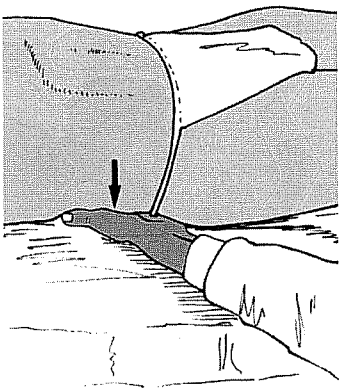

الحركات: البسط (1): ضع إحدى يديك خلف العمود القطني بحيث يمكنك تحديد ما إذا كانت هناك أية زيادة في البزخ القطني عندما يكون العمود الفقري بوضعية راحة. ثم لاحقاً في سياق الفحص ما إذا كانت هذه الزيادة تتلاشى.

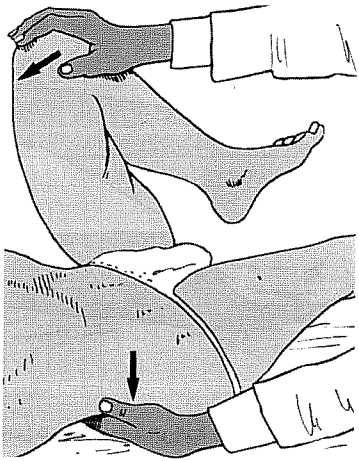

البسط (2)، والآن اعطف الورك السليم بشكل تام مراقباً بيدك كيف يتلاشى التقوس القطني تماماً.

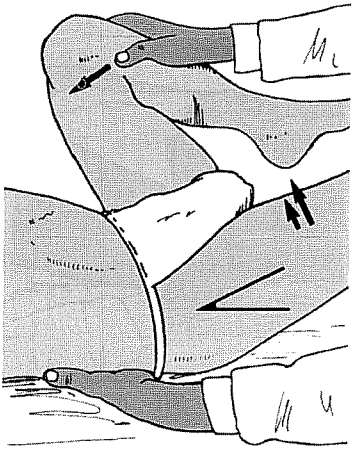

البسط (3)، إذا كان الورك الذي يتم فحصه قد ارتفع عن سرير الفحص، فذلك يشير إلى فقدان البسط في ذلك الورك (يوصف ذلك أيضاً بأنه تشوه ثابت بالعطف في الورك). إن أي فقدان للبسط يجب أن يتم قياسه وتدوينه. يطلق على هذا الاختبار اسم (اختبار توماس).

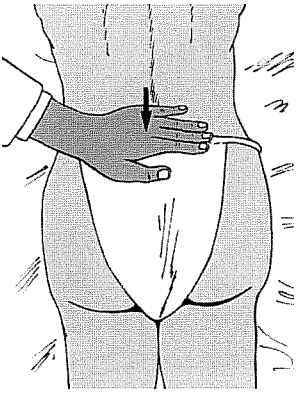

الحركات: البسط (4): لتقصي درجات أقل من التحدد في حركة البسط خاصة عندما يكون الورك المقابل سليماً. اقلب المريض على وجهه وثبت الحوض بإحدى يديك.

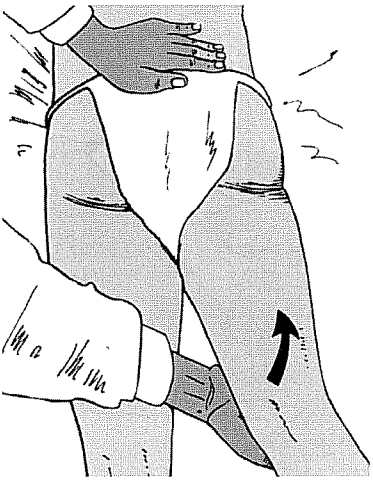

الحركات: البسط (5): ارفع كلاً من الطرفين بدوره وقارن مدى الحركة بينهما. المدى الطبيعي للبسط= 5-20°.

إن التحدد الذي يصيب البسط فقط هو غالباً العلامة الأولى التي يمكن تقصيها في مفصل ورك مصاب بانصباب.

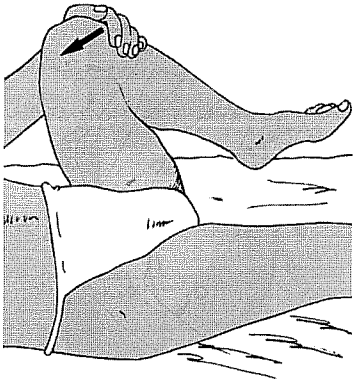

الحركات: العطف (1): يعطف أولاً الورك السليم لإلغاء التقوس القطني ولتثبيت الحوض، ويُطلب من المريض أن يبقي على رجله بهذه الوضعية.

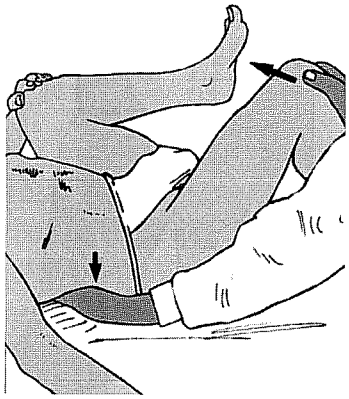

الحركات: العطف (2): يعطف الورك الآن مستخدماً يدك للتحقق من عدم حدوث حركة إضافية في الحوض. قم بتقدير مدى الحركة.

المدى الطبيعي للعطف= 120°.

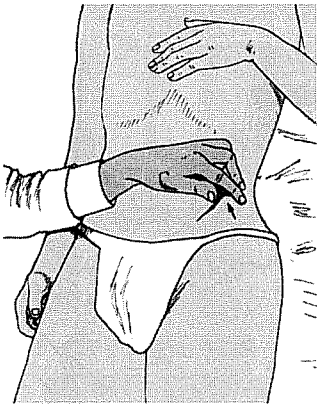

الحركات: التبعيد (1): يمكن أخذ انطباع كاذب عن حركة الورك إذا حدث ميلان للحوض أثناء الفحص. ولذلك عليك أولاً أن تمسك الشوك الحرقفي الأمامي العلوي المقابل بين إبهامك وأصابعك وأن تثبت الشوك الآخر بساعدك.

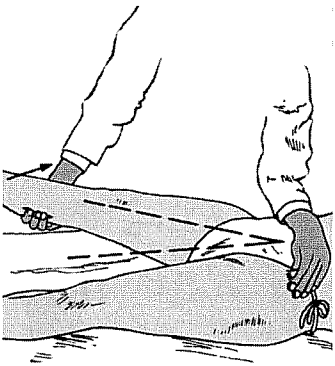



الحركات: التبعيد (2): والآن، وبعد أن تكون قد ثبت الحوض، حرك الطرف للوحشي ولاحظ المدى الذي يمكن الوصول إليه.

المدى الطبيعي للتبعيد= 40°. يمكن أيضاً أن يتم قياس التبعيد بدءاً من وضعية عطف 90° للورك، (انظر لاحقاً أيضاً) وهذا له قيمة خاصة عند الاشتباه بفصال عظمي في الورك أو بخلع ورك ولادي.

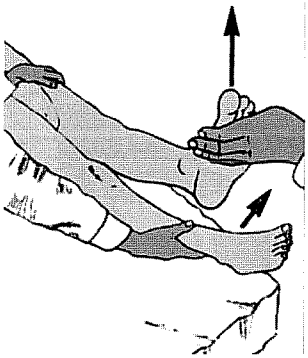

الحركات: التقريب (1): بشكل مثالي يجب أن يقوم مساعدك برفع الطرف السليم ليفسح المجال أمام الطرف المصاب لكي يتم تقريبه بوضعية بسط كامل. المدى الطبيعي للتقريب= 25°.

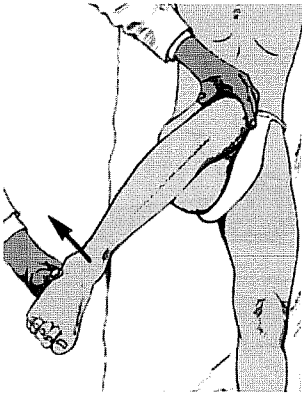

الحركات: الدوران الداخلي بوضعية عطف 90° (1): ثبت الورك المعطوف بمسك الركبة بإحدى يديك ثم حرك القدم وحشياً لإحداث دوران داخلي في الورك. انتبه إلى أن هذا الاختبار يظل دائماً مصدراً للالتباس، وتأكد من أن يبقى هذا الأمر راسخاً تماماً في ذهنك: فعلى الرغم من أن القدم تتحرك وحشياً (أو خارجياً)، فإن الورك يدور إنسياً (أو داخلياً).

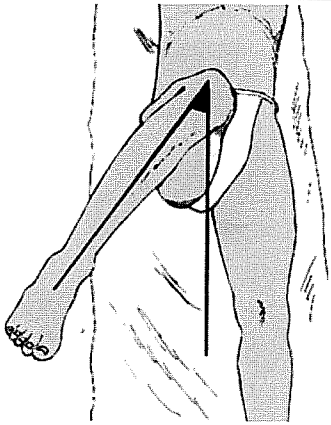

الحركات: الدوران الداخلي بوضعية عطف 90° (2): قم بقياس مدى الدوران الداخلي بمقارنة وضعية الرجل مع الخط المتوسط.

المدى الطبيعي للدوران الداخلي بوضعية عطف90° =45°.

قارن بين الجانبين، إن تحدد الدوران الداخلي شائع في معظم أمراض الورك.

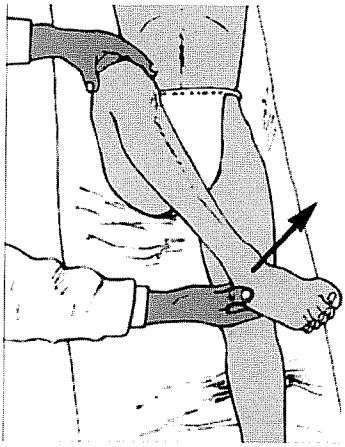

الحركات: الدوران الخارجي بوضعية عطف 90° (1): وضعية الورك هي ذاتها المستخدمة في فحص الدوران الداخلي. لكن في هذه الحالة يتم تحريك القدم إلى الإنسي.

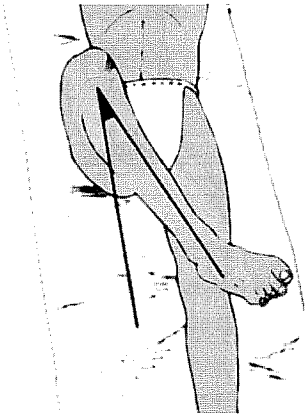

الحركات: الدوران الخارجي بوضعية عطف 90° (2)؛ قم بقياس الدوران الخارجي بذات الطريقة المعتادة.

المدى الطبيعي للدوران الخارجي بوضعية عطف 90° = 45°.

يصبح الدوران الخارجي متحدداً في معظم حالات الالتهاب المفصلي في الورك.

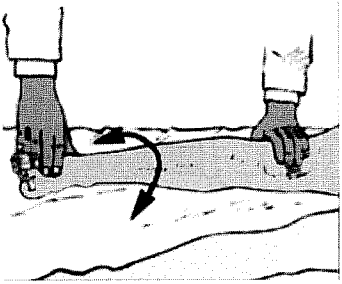

الحركات: الدوران بوضعية بسط (1)؛ من أجل مقارنة أقل دقة بين الجانبين، أجر حركات دائرية لكل من الطرفين باتجاه الإنسي والوحشي مراقباً أي دور تلعبه الركبة في تلك الحركة.

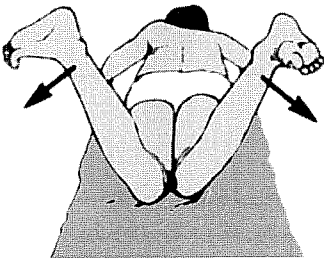

الحركات: الدوران الداخلي بوضعية بسط: الدوران الداخلي بوضعية بسط: لأجل تقييم أكثر دقة يجب أن يكون المريض منبطحاً، والركبتان معطوفتان، يمكن عندها وبسهولة مقارنة الجانبين وأخذ القياسات. المدى الطبيعي للدوران الداخلي بوضعية بسط= 35°.

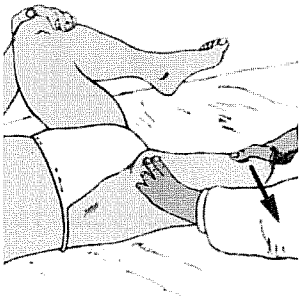



التحري عن انصباب الورك (I): عندما يكون هناك شك يعتمر قساوة الانصباب في الورك، من المفيد في بعض الأحيان التقصي عن تقلص عضلي وقائي. اعطف الورك والركبة في الطرف السليم. وتحسس أي انكماش لا إرادي بالتقريب فيما أنت تحاول تبعيد الطرف فجأة.

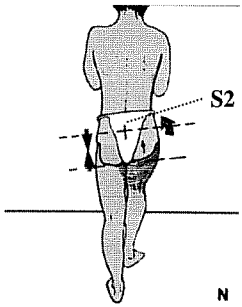


اختبار تراندلنبرغ (1): عند الوقوف على رجل واحدة (في الصورة: على اليسرى)، تقوم مبعدات الورك (الإليوية الوسطى والصغرى) بجذب مركز الجاذبية (بمستوى S2) ليصبح فوق القدم الواقفة. وهذا يسبب إمالة للحوض، ويرفع بشكل طبيعي الردف في الجانب غير المستند. يجب أن يكون المريض قادراً على إجراء إمالة أكبر للحوض (بالطلب منه أن يرفع طرفه الآخر إلى الأعلى أكثر) وأن يحافظ على تلك الوضعية لمدة 30 ثانية.

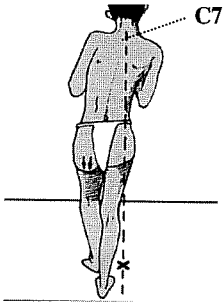


اختبار تراندلنبرغ (2): اطلب من المريض أن يقف على الجانب المصاب، بحيث تكون أية وسيلة مساعدة (يد المريض أو عصاه) على الجانب نفسه، ثم اطلب منه أن يرفع الرجل غير المستندة أكثر فأكثر وامنع حدوث حركات مفرطة في الجذع (الخط الشاقولي المرسوم من C7 يجب أن لا يتجاوز القدم). فإذا ما هبط الحوض إلى ما دون الخط الأفقي أو كان من غير الممكن الإبقاء عليه لمدة 30 ثانية فالاختبار يعتبر إيجابياً. هذا الاختبار لا يجرى تحت سن 4 سنوات؛ إذ أن الألم وعدم التعاون وسوء التوازن قد يعطي إيجابية كاذبة.

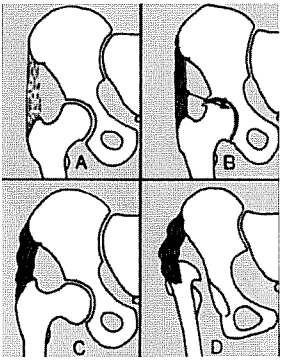


اختبار تراندلنبرغ (3): يكون الاختبار إيجابياً كنتيجة لـ (A) شلل الإليويات أو وضعها (مثلاً، بسبب التهاب سنجابية النخاع، الأمراض المؤدية إلى ضمور عضلي)، (B) تثبيط الإليويات (مثلاً، بسبب الألم الناجم عن مفصل الورك)، (C) بسبب قصور الإليويات الناجم عن الورك الأروح، أو (D) خلع الورك التطوري (DDH). ومهما يكن السبب فإن الإيجابية الكاذبة قد ذكرت عند حوالي 10٪ من المرضى.

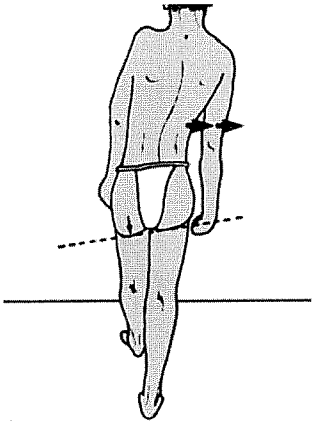

علامة دوشن: انتبه ما إذا كان المريض يميل أثناء المشي إلى أحد الجانبين. فإذا كان ذلك، فإنه يكون بسبب محاولة المريض التقليل من الألم بنقل ثقل جسمه فوق الورك وهذا غالباً ما يشار إليه خطأ على أنه ميلان للمبعدات أو ميلان تراندلنبرغ. وهو يترافق غالباً مع إيجابية علامة تراندلنبرغ، لكن ليس بشكل دائم.

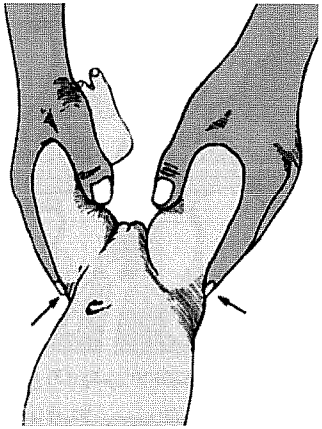

اختبار أورتولاني (1)، ليكون هذا الاختبار ذا قيمة يجب أن يجرى والطفل مسترخ تماماً ويفضل بعد الرضاعة. اعطف الركبتين وحوطهما بيديك بحيث يتوضع الإبهامان على طول الجانب الأنسي لكل من الفخذين والأصابع فوق المدورين الكبيرين.

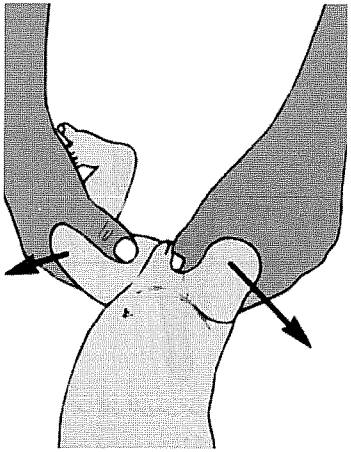

اختبار أورتولاني (2)، والآن اعطف الوركين بزاوية قائمة، مبتدئاً من الوضعية التي يكون فيها الإبهامان بتماس مع الفخذين ثم بَعِّد الوركين بلطف ونعومة.

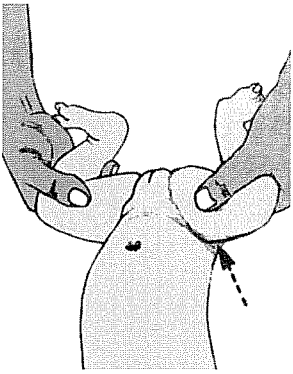

اختبار أورتولاني (3): إذا كان الورك مخلوعاً. فإنه عند الوصول إلى التبعيد التام سيُشعر برأس الفخذ ينزلق إلى داخل الجوف الحقي، وقد يترافق هذا الزحول مع طقة مسموعة. ولكن لا يجب اعتبار هذه الطقة بأية حال من الأحوال عنصراً أساسياً في الاختبار. انتبه إلى أن تحدد حركة التبعيد قد يكون مَرضياً ويعكس وجود خلع غير قابل للرد. إن إيجابية اختبار أورتولاني تشير إلى عدم الثباتية في الورك عند حديث الولادة (NIH) وهي عادة استطباب لوضع جبيرة تقويمية.

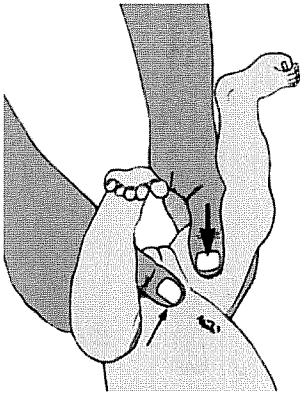

الاختبار التحريضي لبارلو (1): إذا كان اختبار أورتولاني سلبياً، فإن الورك قد يكون غير ثابت بأية حال. ثبت الحوض بين ارتفاق العانة والعجز بإحدى يديك ثم حاول بإبهام يدك الأخرى أن تخلع الورك بإجراء ضغط لطيف ولكن محكم باتجاه الخلف. افحص كلا الجانبين.

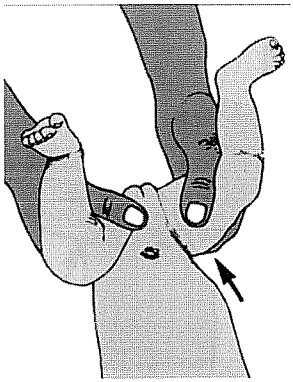

اختبار بارلو (2): إذا أحسست أن رأس الفخذ سينخلع للخلف، فإن رده سيكون بإجراء ضغط بالأصابع باتجاه الأمام أو تبعيد أكثر. إن حركة الرد يجب أيضاً أن تقيم بواسطة الأصابع. إذا كان اختبار بارلو إيجابياً (وأورتولاني سلبياً) عليك بتكرار الفحص أسبوعياً. إن عدم الثباتية المستمر لأكثر من 3 أسابيع يعتبر استطباباً لوضع جبيرة تقويمية أو لإجراء مزيد من الاستقصاءات بالأمواج فوق الصوتية والأشعة السينية.

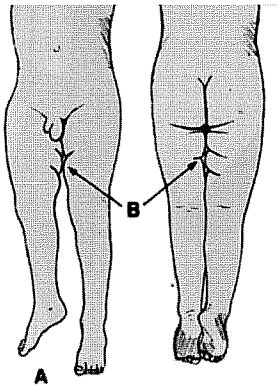


خلع الورك التطوري (1): الطفل الأكبر عمراً؛ المظهر: (A) الرجل المصابة في حالة الخلع الأحادي الجانب في الورك قد تبدو أقصر قليلاً وتتوضع بدوران خارجي. (B) قد يكون هناك عدم تناظر في الطيات الجلدية في الفخذين، بالرغم من أن هذه العلامة ذات موثوقية محدودة.

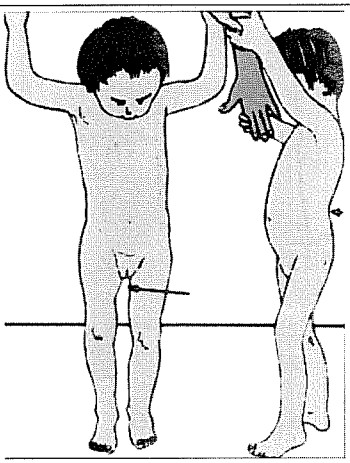

خلع الورك التطوري (2): الطفل الأكبر عمراً: إذا كان كلا الوركين مصابين، يكون هناك عادة اتساع في العجان تبعاً لتبدل الوركين. وإذا كان الطفل قد بدأ بالمشي، فسوف تكون هناك زيادة معاوضة في البزخ القطني.



خلع الورك التطوري (3): الطفل الأكبر عمراً: سيكون اختبار تراندلنبرغ إيجابياً وستكون المشية غير طبيعية، مع إفراط في مرجحة الكتف. في الحالات أحادية الجانب سيميل الطفل على الجانب المصاب، أما في الحالات ثنائية الجانب فسيكون لدى الطفل مشية متهادية تشبه مشيه البطة.

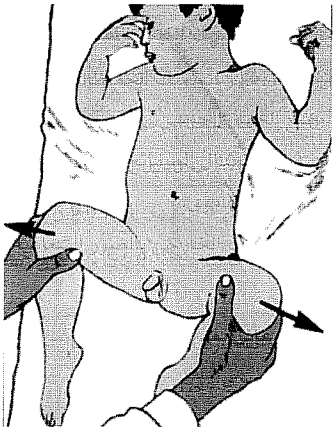

خلع الورك التطوري (4): الطفل الأكبر عمراً: افحص مدى حركة التبعيد بدءاً من وضعية عطف 90° للورك. في DDH يتحدد التبعيد في هذه الوضعية، وبالطبع سيكون أكثر وضوحاً في حالة الإصابة أحادية الجانب. إن وجود فرق بين الجانبين بمقدار 20°، أو مدى تبعيد أقل من 60° يعتبر تحدداً شديداً، ويكون من الضروري إجراء مزيد من الاستقصاءات. يجب أن يجرى هذا الاختبار بشكل روتيني بعمر 3 أشهر خاصة بحال وجود خطورة عالية للإصابة.

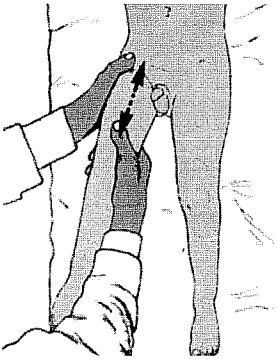

خلع الورك التطوري (5): الطفل الأكبر عمراً: حاول أن تجعل الورك المصاب يتحرك بحركة دفعيّة حركة المدحم Telescoping. ثبت الحوض بإحدى يديك، وباليد الأخرى اسحب وادفع الفخذ على طول محوره. إن وجود حركة ذهاب وإياب في الطرف يعتبر مرجحاً لـ DDH. دائماً قارن بين الجانبين.

## الركبة

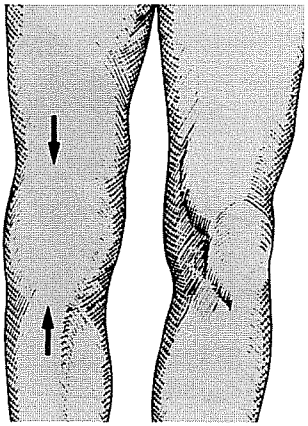

التورم (1): لاحظ وجود تورم محصور ضمن حدود الجوف الزليلي والجراب فوق الداغصة ما يرجح الانصباب أو تدمّي المفصل أو تقيحه أو وجود آفة شاغلة للحيز في المفصل.

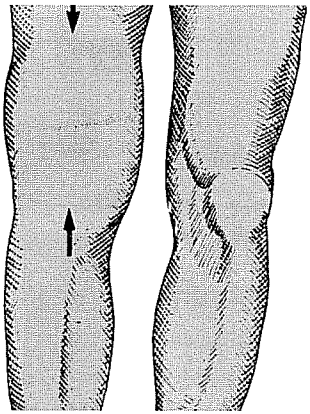

التورم (2): لاحظ ما إذا كان التورم يتجاوز حدود الجوف المفصلي ما يرجح وجود خمج (في المفصل أو الفخذ أو الظنبوب)، أو ورم أو أذية كبيرة.

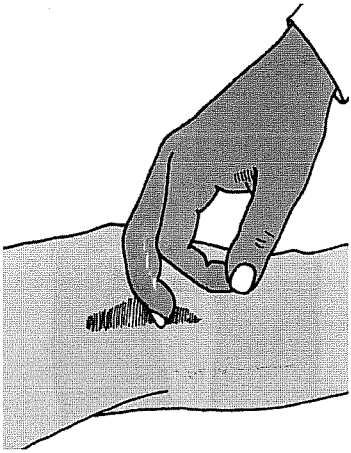

الحرارة (1): لاحظ وجود أي ازدياد في الحرارة الموضعية ومقداره ما يرجح على الخصوص وجود التهاب مفاصل رثواني أو خمج. كما قد يكون هناك ازدياد للحرارة الموضعية كجزء من الاستجابة الالتهابية للأذية وكذلك عند وجود أورام سريعة النمو. دائماً قارن بين الجانبين.

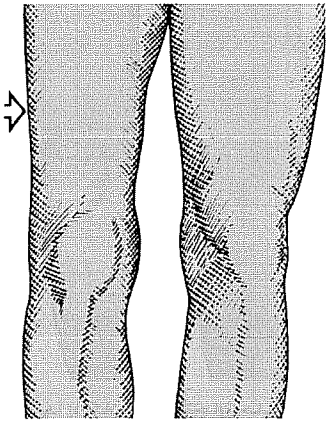

مربعة الرؤوس (1): تأمل العضلة مربعة الرؤوس وهي مرتخية. إن الضمور الطفيف وفقدان الانتفاخ الكتلي عادة ما يكونان واضحين بالتأمل الدقيق.

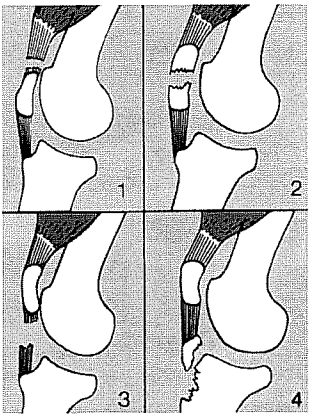


الجهاز الباسط (1): إن فقدان البسط الفاعل في الركبة (باستثناء الحالات الشللية) يحدث عقب (1) تمزق وتر مربعة الرؤوس، (2) العديد من كسور الداغصة، (3) تمزق الوتر الداغصي، (4) انقلاع الحدبة الظنبوبية.

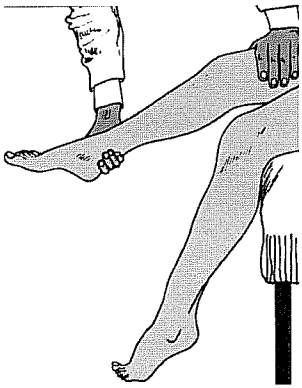

الجهاز الباسط (2): دع المريض يجلس ورجلاه متدليتان عن حافة سرير الفحص واطلب منه أن يضع رجله بوضعية مستقيمة في حين تسند أنت الكاحل بإحدى يديك. تحسس تقلص مربعة الرؤوس وتحرّ عن وجود بسط فاعل للطرف.

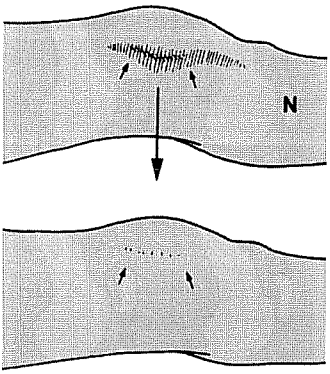


الانصباب (1): يمكن وبكل سهولة كشف الدرجات الصغيرة من الانصباب بالتأمل. والعلامات الأولى هي الانتفاخ على جانبي الوتر الداغصي وامّحاء الوهدات على الحافتين الإنسية والوحشية للداغصة.

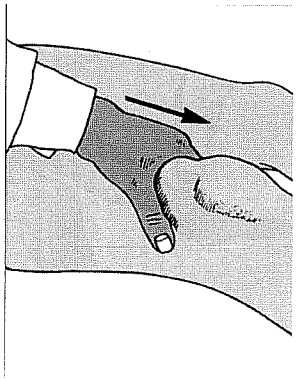

الانصباب(2): اختبار النهز الداغصي (اختبار تجمع السوائل) (1): اضغط على السائل الزليلي الزائد المتجمع في الجيب فوق الداغصة عاصراً إياه بين إبهامك وسبابتك ثم زلّق يدك بإحكام باتجاه القاصي مبتدئاً من نقطة على بعد 15 سم إلى الأعلى من الركبة وصولاً إلى الحافة العلوية للداغصة. هذه الحركة أيضاً ستجعل الداغصة تطفو بعيداً عن اللقمتين الفخذيتين.

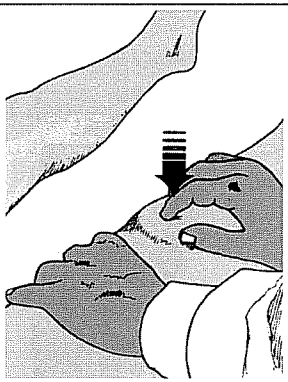

الانصباب(3): اختبار النهز الداغصي(1): ضع رؤوس إبهامك وثلاث من أصابع يدك الحرة بتراصف فوق الداغصة وانهزها بسرعة للأسفل باتجاه الفخذ. إن حدوث طقة عند اصطدام الداغصة باللقمتين الفخذيتين يدل على وجود انصباب. انتبه إلى أنه إذا لم تكن الداغصة قد وضعت جيداً بثبات كما سبق وصفه فإنها سوف تميل معطية سلبية كاذبة؛ وانتبه أيضاً إلى أن الانصباب إذا كان طفيفاً أو متوتراً فاختبار النهز سيكون سلبياً.

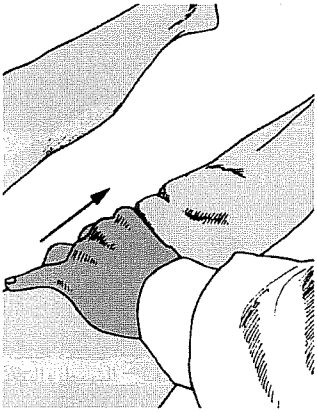

الانصباب (4): اختبار نزوح السوائل(1): يمكن كشف المقادير الصغيرة من الانصباب بإجراء هذه المناورة: قم بتفريغ الجيب فوق الداغصة كما وصف باختبار نهز الداغصة أعلاه.

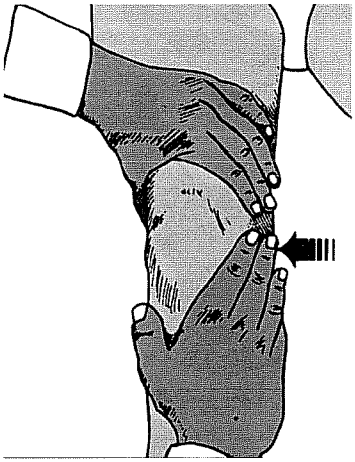

الانصباب (5)؛ اختبار نزوح السوائل(2)؛ مسّد الجانب الإنسي من المفصل بغية جعل أية كمية زائدة من السائل في الجوف المفصلي الرئيسي تنزح إلى الجانب الوحشي من المفصل.

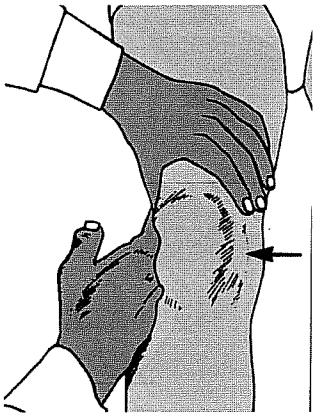

الانصباب (6)؛ اختبار نزوح السوائل(3)؛ والآن مسّد الجانب الوحشي من المفصل مراقباً الجانب الإنسي بإمعان. إن وجود كمية زائدة من السائل سوف ترى وهي تنتقل عبر المفصل وتتسبب بتمدد الجانب الإنسي. سيكون هذا الاختبار سلبياً بحال كان الانصباب شديداً ومتوتراً.

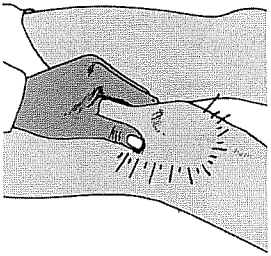

تقيح المفصل: يكون المضض في تقيح المفصل منتشراً عادة. ويكون هناك عموماً اضطراب جهازي شديد، وضمور في مربعة الرؤوس. عند الاشتباه بتقيح المفصل يجب دائماً بزل الركبة لإزالة الضغط داخل المفصل والذي يسبب الألم والتخريب، وأيضاً للحصول على عينة من القيح بغية معرفة العامل المسبب للخمج وتحديد الحساسية للصادات الحيوية.

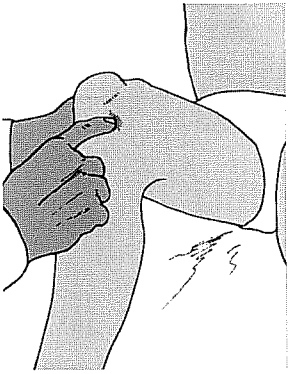

الإيلام (1): من المهم جداً في البدء تحديد الخط المفصلي بشكل واضح تماماً. ابدأ بعطف الركبة وملاحظة الوهدتين على جانبي الوتر الداغصي: فهاتان الوهدتان تتوضعان فوق الخط المفصلي، ثم تأكد من ذلك بتحسس الوهدة الطرية للمفصل بواسطة الأصابع والإبهام. عند تحريك الإصبع الفاحصة للداني سوف ترتفع عن وهدة المفصل فوق اللقمة الفخذية، وكذلك الأمر، عند تحريكها للقاصي سوف تنفر فوق تبارز الظنبوب.

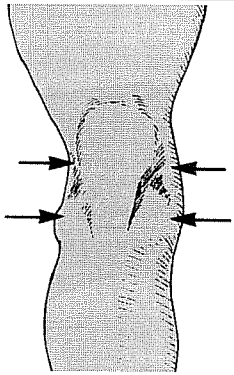

الإيلام (2): الأربطة الجانبية: الآن، وبشكل منهجي، قم بفحص المرتكزات العلوية والسفلية للأربطة الجانبية، إن التكدم والوذمة المرافقين هما من دلائل الأذية الحادة.

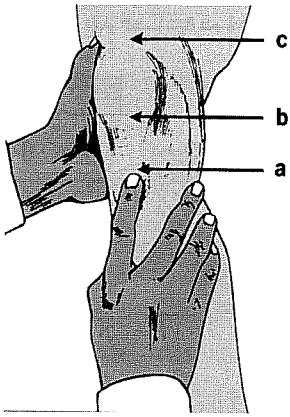


الإيلام (3): الحدبة الظنبوبية: عند الأطفال واليافعين، يوجد الإيلام فوق الحدبة الظنبوبية (a) التي قد تكون متبارزة في داء أوسغود – شلاتر، وبعد الأذيات الإنقلاعية الحادة في الوتر الداغصي ومرتكزه الظنبوبي. الإيلام فوق القطب السفلي للداغصة (b) وفي الجزء الداتي للوتر الداغصي يشاهد في داء سيندينغ – لارسن – جوهانسون. أما الإيلام فوق وتر مربعة الرؤوس (c) فيشاهد في حالات الالتهاب الوتري لوتر مربعة الرؤوس.

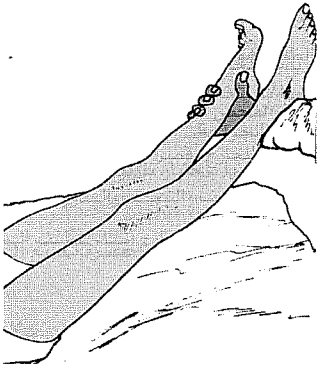

الحركات(1): البسط: في البداية تأكد من أنه بالإمكان إجراء بسط تام للركبة. وبحالة الشك ارفع رجليّ المريض كلتيهما وأمعن النظر مقارناً بين الرجل السليمة والأخرى المصابة. البسط التام يدوّن كـ $O^{\circ}$: ، فقدان البسط التام يمكن أن يدون بصيغة: الركبة تفتقد إلى $X^{\circ}$ من البسط.

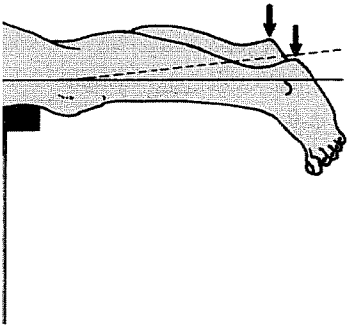

الحركات(2): البسط: فإذا بقي لديك بعض الشك، افحص المريض وهو متكئاً على بطنه مع استرخاء تام بحيث يمد ساقيه من فوق حافة سرير الفحص. عند ذلك أي نقص في حركة البسط في أحد الجانبين سيكون واضحاً بمقارنة وضعية عقبي القدمين.

11

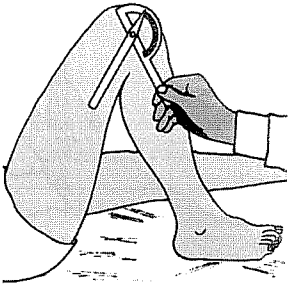

الحركات (3): العطف (1): قم بقياس مدى العطف بالدرجات مبتدئاً من وضعية الصفر التي تمثل البسط التام الطبيعي. إن مقداراً من العطف يصل حتى 135° أو أكثر يعتبر طبيعياً. لكن يجب المقارنة بين الجانبين. هناك العديد من الأسباب لفقدان العطف أكثرها شيوعاً الانصباب والالتهاب المفصلي والبدانة.

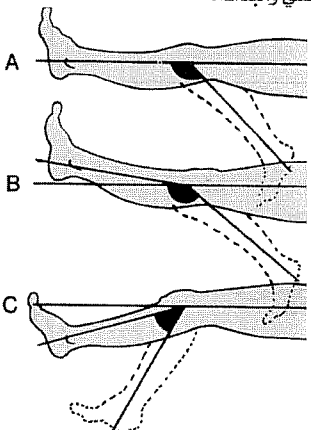


الحركات(4): تدوين النتائج: إن مدى الحركات في المثال الموضح بالرسم يتم تدوينها كما يلي:

(A) O-135° (مدى طبيعي).

(B) 5° فرط بسط - 140° عطف.

(C) 10-60° (أو 10° تشوه عطف بالركبة مع إمكانية إجراء 50° عطف إضافية).



الركبة الفحجاء (الركبة الطرقاء) عند الأطفال (1): انتبه ما إذا كانت الحالة أحادية أم ثنائية الجانب، والثانية هي الأكثر شيوعاً. ويتم تقدير شدة التشوه بقياس المسافة بين الكعبين الإنسيين. أمسك برجلَيّ الطفل من كاحليه ودوّر الرجلين حتى تصبح الداعضتان بوضع عمودي.

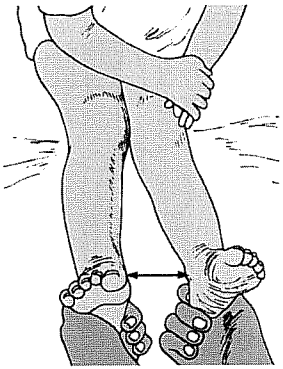

الركبة الفحجاء عند الأطفال (2): من ثم قارب بين الرجلين حتى تصبحا متماستين بلطف بمستوى الركبتين وقم بقياس المسافة بين الكعبين (في الحالة الطبيعية يجب أن يكون الكعبان وليس فقط الركبتان بوضعية تماس) وتستخدم قياسات متسلسلة، غالباً كل 6 أشهر، لتقييم التطور. انتبه إلى أن ثبات القياس مع النمو يعتبر تحسناً في الزاوية. في الفئة العمرية من 10-16 سنة يعتبر القياس °8 سم عند الإناث و °4 سم عند الذكور بمثابة الطبيعي.

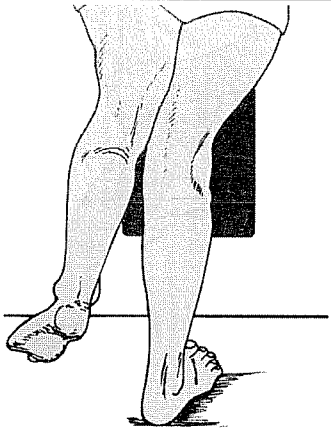

الركبة الفحجاء عند البالغين (1): عند البالغين يشاهد التشوه في أغلب الحالات مترافقاً مع التهاب المفاصل الرثواني. كما أنه شائع أيضاً لدى الفتيات المراهقات. أفضل ما يقاس به التشوه هو الصور الشعاعية، ويجب أن تؤخذ الصور والمريض واضع كامل وزنه على الرجل المصابة.

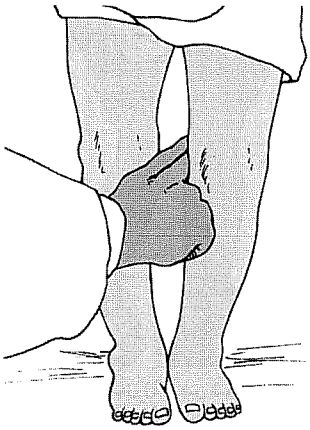

الركبة الروحاء (تقوس الرجلين): قم بقياس المسافة بين الركبتين مستعملاً الأصابع كمعيار. مثالياً، يجب أن يقف المريض حاملاً لوزنه ومن الضروري أن تكون كلتا الداغصتين تتجهان للأمام لإزالة أي تأثير للدوران في الورك. في الفئة العمرية من 10-16 سنة يعتبر القياس 4° سم عند الإناث و 5° سم عند الذكور ضمن الحدود الطبيعية.

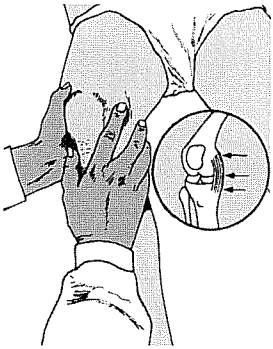

عدم الثباتية بتطبيق قوة تفحيج (1): ابدأ بفحص الجانب الإنسي من المفصل والرباط الإنسي على وجه الخصوص. الإيلام في أذيات الرباط الإنسي يكون أكثر شيوعاً في المرتكز العلوي (الفخذي) وفي الخط المفصلي الإنسي. التكدم قد يكون موجوداً عقب رض حديث بينما تدمي المفصل قد يكون غائباً.

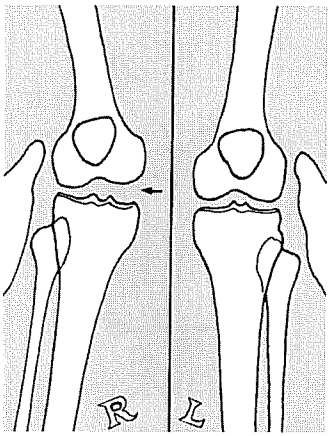


عدم الثباتية بتطبيق قوة تفحيج (2): ابسط الركبة بشكل تام. استعمل إحدى يديك كنقطة ارتكاز. وبيدك الأخرى حاول أن تجري حركة تبعيد للساق. تقصَّ عن حدوث افتراق في الجانب الإنسي، وهل الساق تتجه نحو وضعية فحج. عند ترك قوة التفحيج يمكن الشعور بصوت ارتطام يكون مؤكداً للحالة. قد يكون الفحج المعتدل دليلاً على تمزق جسيم في الرباط الإنسي وفي الرباط الخلفي. الفحج الشديد قد يكون مؤشراً على إصابة إضافية تتمثل بتمزق في أحد الرباطين المتصالبين (لاسيما منهما الخلفي).

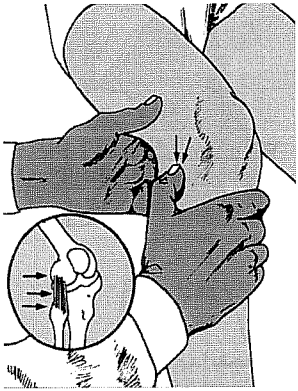

عدم الثباتية بتطبيق قوة ترويح (1): ابدأ بفحص الجانب الوحشي للمفصل. يكون الإيلام أكثر شيوعاً فوق رأس الشظية أو في الخط المفصلي الوحشي في الأذيات الحادة للمركب المفصلي الوحشي (الرباط الوحشي والمحفظة).

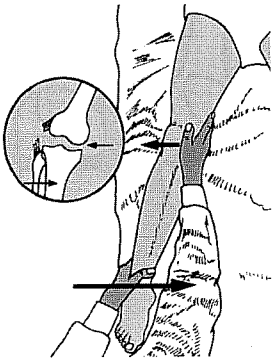

عدم الثباتية بتطبيق قوة ترويح (2): حاول أن تحدث تشوهاً روحياً بوضع إحدى يديك على الجانب الإنسي من المفصل وبدفع الكاحل باتجاه الإنسي. ويجرى الاختبار كما سبق في حالة عدم الثباتية مع قوة تفحيج وذلك بوضعية البسط التام أولاً ومن ثم بوضعية عطف $30°$ وقارن بين الجانبين. انتبه إلى أنه عند فحص الرباط الوحشي في ركبة طبيعية نجد أن هناك تفارقاً أكثر قليلاً مما هو في الإنسي.

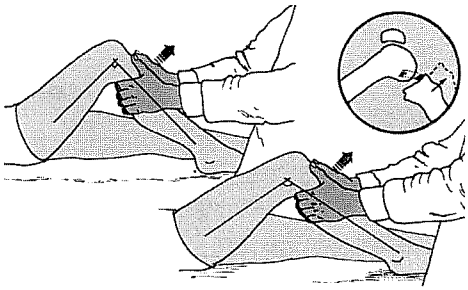

اختبار الجارور الأمامي (1): اعطف الركبة حتى 90° بحيث تتجه القدم إلى الأمام مباشرة، وثبت القدم بالجلوس بقربها مباشرة، امسك برجل المريض بإحكام واضعاً إبهاميك على الحدبة الظنبوبية. تحقق من أن عضلات أوتار المأبض مرتخية ثم اجذب الرجل باتجاهك، كرر الأمر نفسه والركبة معطوفة حتى 70° وقارن بين الجانبين. ملاحظة: التبدل الملحوظ (أي في الجانب المصاب أكثر من الأخر) يؤكد وجود عدم ثباتية أمامية في الركبة.

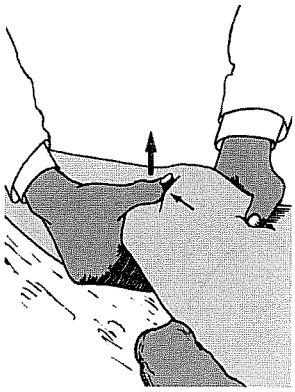

اختبارات لاخمان (1): يستخدم اختبار لاخمان أيضاً لتقصي عدم الثباتية الأمامية في الظنبوب. بالنسبة لاختبار لاخمان بالمناولة، يجب أن تكون الركبة مرتخية وبوضعية حوالي 15° عطف. إحدى اليدين تثبت الفخذ بينما نحاول بالأخرى رفع الظنبوب باتجاه الأمام. يكون الاختبار إيجابياً إذا كانت هناك حركة أمامية للظنبوب (يتم تقصيّها بوضع الابهام فوق المفصل)، مع إحساس يماثل ضغط الاسفنجة عند نهاية الحركة. أحياناً يكون من الأسهل إجراء الاختبار والمريض منكبّ على بطنه.

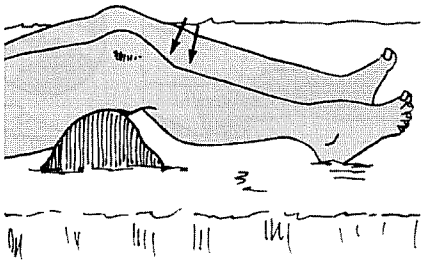

عدم الثباتية الخلفية للظنبوب، فحص الرباط المتصالب الخلفي (1)، اختبار الجاذبية، إن حدوث تمزق أو انقلاع أو تمطط في الرباط المتصالب الخلفي سوف يسمح للظنبوب بأن يتبدل باتجاه الخلف، مما يتسبب غالباً بحدوث تشوه ملفت في الركبة، الأمر الذي يسمح بوضع التشخيص بالتأمل فقط. يجب أن تعطف الركبة حتى $20^{\circ}$ مع وسادة رملية تحت الفخذ.

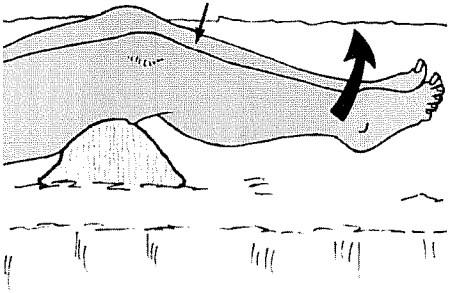

الرباط المتصالب الخلفي (2)، مع الإبقاء على الركبة بوضعية عطف $20^{\circ}$، اطلب من المريض أن يرفع عقب قدمه عن طاولة الفحص فيما أنت تراقب الركبة من الجانب الوحشي. إن أي تبدل خلفي سوف يتصحح بشكل طبيعي خلال بسط الركبة الأمر الذي يؤكد التشخيص.

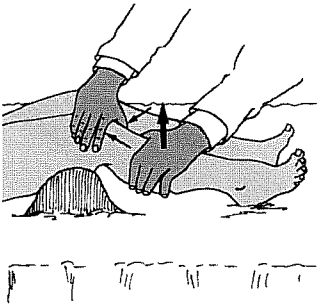

الرباط المتصالب الخلفي (3): ضع إبهامك على أحد جانبي الخط المفصلي والسبابة على الآخر بغية مساعدتك في تقييم أية حركة في الظنبوب. حاول أن تجذب الظنبوب إلى الأمام باليد الأخرى. فإذا ما كان الرباط المتصالب الخلفي متمزقاً، والظنبوب متبدلاً للخلف، فإنه وبسهولة سيتم الشعور بالحركة الأمامية مع ارتداد الظنبوب.

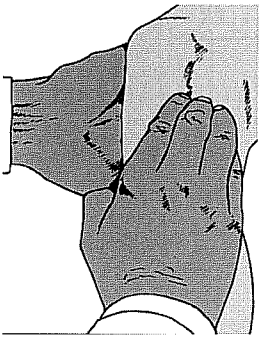

الغضاريف الهلالية (1): تحرَّ عن إيلام في الخط المفصلي وافحص الركبة باحثاً عن إعاقة نابضية للبسط التام. هاتان العلامتان، بالإضافة إلى دلائل على ضمور مربعة الرؤوس، هما العلامتان الأكثر ثباتاً وموثوقية للغضروف الهلالي المتمزق.

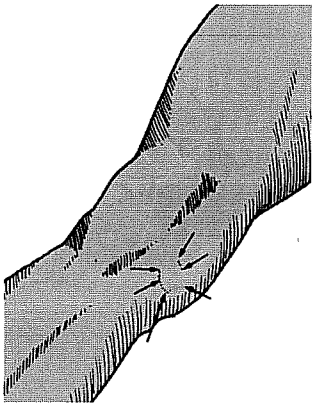

الغضاريف الهلالية (2): في الأذيات الحديثة العهد، ابحث عن وذمة واسمة في الخط المفصلي. إن التكدم ليس من مظاهر أذيات الغضاريف الهلالية.

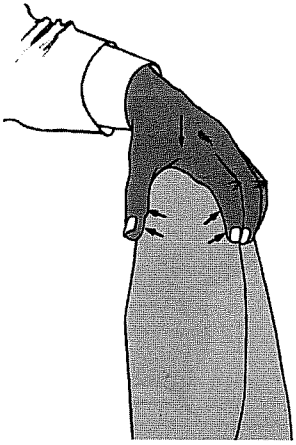

الغضاريف الهلالية (3): الأذيات الخلفية(1): اعطف الركبة بشكل كامل وضع إبهامك وسبابتك على الخط المفصلي ويجب أن تستقر راحة اليد فوق الداغصة. وبهذه الوضعية تكون أنت قادراً على تحديد أية طقة قد تنشأ من المفصل.

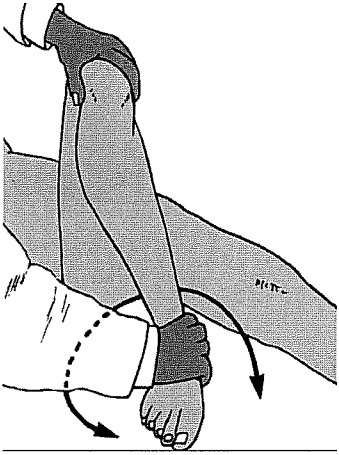

الغضاريف الهلالية (4)؛ الأذيات الخلفية(2)؛ دوّر عقب قدم المريض جيئة وذهاباً ضمن قوس على شكل U باحثاً ومتحسساً عن طقات في المفصل تترافق بألم. راقب وجه المريض وليس ركبته عند إجراء هذا الاختبار.

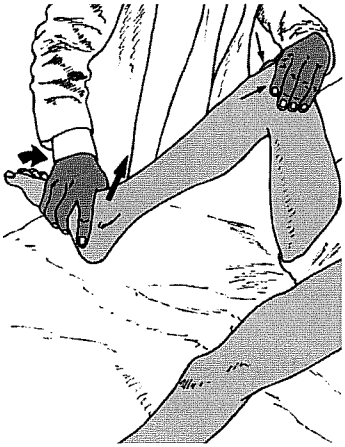

الغضاريف الهلالية (5)؛ مناورة ماك موري للغضروف الهلالي الإنسي؛ ضع إبهامك وسبابتك على طول الخط المفصلي لتقصّي أية طقة. اعطف الرجل بشكل تام؛ ثم دوّر القدم وحشياً، وبعّد الجزء السفلي من الساق وبعد ذلك ابسط المفصل بلطف. إن حدوث طقة في الخط المفصلي الإنسي مترافقة مع ألم يعتبر دليلاً على تمزق في الغضروف الهلالي الإنسي.

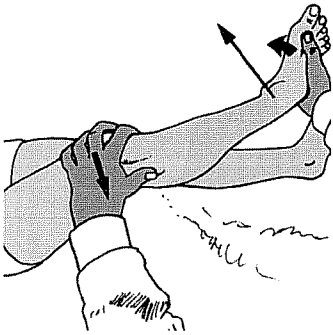

الغضاريف الهلالية (6): مناورة ماك موري للغضروف الهلالي الوحشي: كرر الاختبار الأخير والقدم بوضعية دوران داخلي والساق بوضعية تقريب. استخدم يدك لتكشف عن مصدر أية طقة تكون مترافقة بألم. قد يُشعر بإحساس جرش في الآفات التنكسية للغضاريف الهلالية.

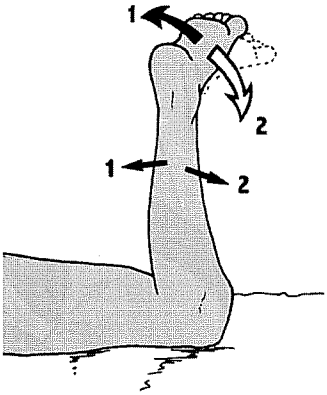


الغضاريف الهلالية (7): اختبارات الطحن (آبلي) (1): في هذا الاختبار يتم تعريض الغضروف الهلالي المشتبه بإصابته لقوى انضغاط وتمزيق، والألم الحاد يعتبر مرجحاً لوجود تمزق. يكون المريض منبطحاً، والفاحص يمسك بقدمه ويدورها خارجياً ويعطف الركبة عطفاً تاماً (1). ثم يبدأ بتدوير القدم داخلياً ويبسط الركبة (2) مع مقارنة كلا الجانبين. بواسطة هذا الاختبار يتم كشف أي تحدد للدوران وفي أية نقطة يحدث الألم.

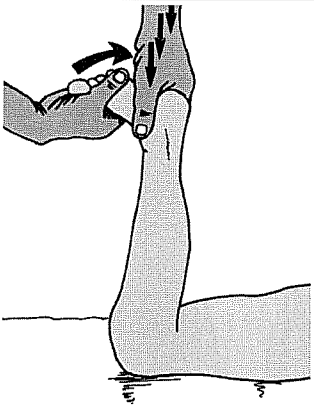

الغضاريف الهلالية (8): اختبارات الطحن (2): فبعد ذلك، وبعد أن يقف الفاحص على كرسي، يقوم الفاحص بإلقاء ثقله على طول محور الطرف ويدور القدم خارجياً. إن الألم الحاد الشديد يعتبر دليلاً على تمزق في الغضروف الهلالي الإنسي. كرر الاختبار بدرجة أكبر من العطف في الركبة لفحص القرن الخلفي للغضروف. لفحص الغضروف الوحشي كرر الاختبار والقدم بوضعية دوران داخلي قسري.

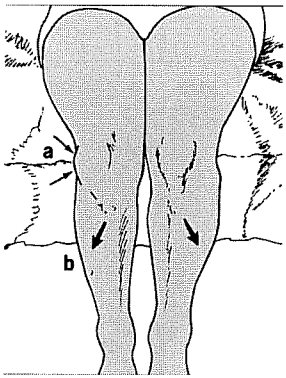


الداغصة (1): افحص كلتا الركبتين المثنيتين فوق حافة سرير الفحص وهذا ما قد يظهر وجود تشوه انفتالي في الفخذ أو الظنبوب أو وجود داعصة وحشية التوضع (a) والتي قد تكون معرضة لعدم الثباتية (كالخلع الناكس مثلاً) أو تلين غضروف الداغصة. اطلب من المريض أن يبسط ركبتيه (b) وابحث عن أي اضطراب واضح في مسار الداغصة، فهي يجب أن تتحرك بسلاسة ضمن ميزابة الداغصة.

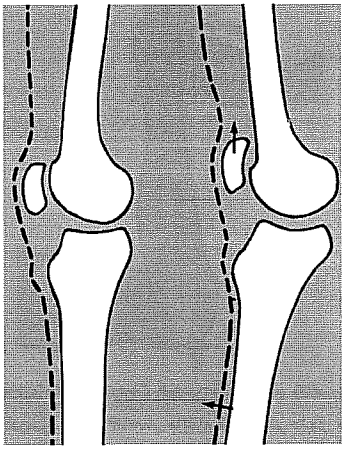

الداغصة (2)، تقصٌ عن وجود (الركبة المقوسة للخلف) ووضعية الداغصة نسبة إلى اللقم الفخذية. إن الداغصة العالية تعتبر عاملاً مؤهباً لحدوث الخلع الوحشي الناكس في الداغصة.

الداغصة (3)، تقصٌ عن الإيلام فوق السطح الأمامي للداغصة.

الداغصة (4): حرك الداغصة للإنسي وقم بجس سطحها المفصلي. يحدث الإيلام عندما يكون السطح المفصلي معتلاً كما في تلين غضروف الداغصة. كرر الاختبار محركاً الداغصة للوحشي. إن ثلثي السطح المفصلي للداغصة يمكن فحصهما بهذه الطريقة.

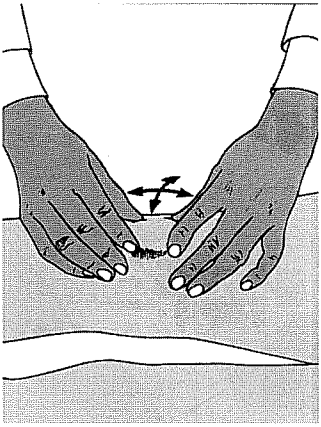

الداغصة (5): افحص حركية الداغصة بتحريكها للأعلى وللأسفل وكذلك من جانب لآخر. يشاهد نقص الحركية في حالات الفصال العظمي خلف الداغصة. يجب أن تكون مربعة الرؤوس مرتخية لأجل إجراء هذا الاختبار بدقة .إن تناقص حركية الداغصة سوف يحدّ بشكل واضح من إمكانية إجراء الاختبار السابق.

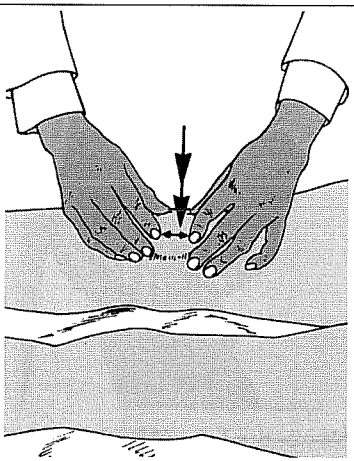

الداغصة (6): حرك الداغصة للداني وللقاصي وفي الوقت نفسه اضغطها للأسفل بقوة مقابل اللقم الفخذية. يحدث الألم في تلين غضروف الداغصة وفي الفصال العظمي خلف الداغصة.

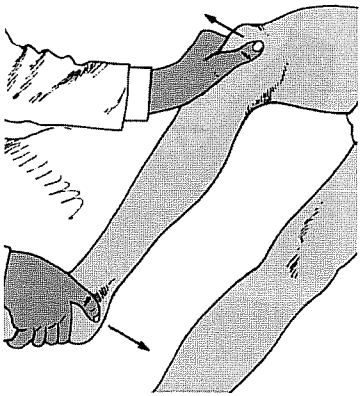

الداغصة (7): اختبار التوجس: حاول أن تبدل الداغصة وحشياً في الوقت الذي تعطف فيه الركبة من وضعية البسط التام. إذا كانت هناك أية نزعة لخلع ناكس فالمريض سيغدو متوجساً وسيحاول منع إتمام الاختبار وذلك بدفع يد الفاحص بعيداً.

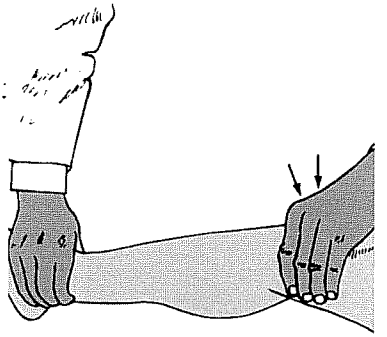

السطوح المفصلية (1): ضع راحة يدك فوق الداغصة والابهام والسبابة على طول الخط المفصلي. اعطف المفصل وابسطه، فعند ذلك يمكن كشف مصدر الفرقعة الناجمة عن تأذي السطوح المفصلية، قارن كل جانب مع الآخر، وإذا بقي شيء من الشك، أصغ المفصل بالمسماع، وتجاهل الطقات الإفرادية في الداغصة.

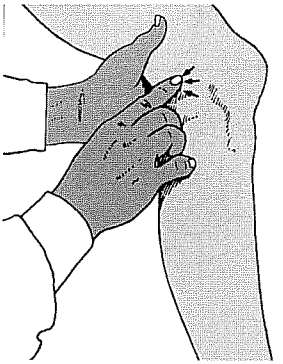

السطوح المفصلية (2): الاتساع الواضح في المفصل مع عرن عظمي مجسوس يحدث بشكل شائع في الفصال العظمي (كلا الجانبين في المفصل يكونان مصابين في المراحل الأخيرة للفصال العظمي الظنبوبي الفخذي، إنما في المراحل المبكرة من هذه الحالة فغالباً ما يكون الجانب الإنسي من المفصل هو المصاب في البدء مما يؤدي إلى تشوه الرجل المقوسة وغالباً إلى رخاوة في الرباط الإنسي).

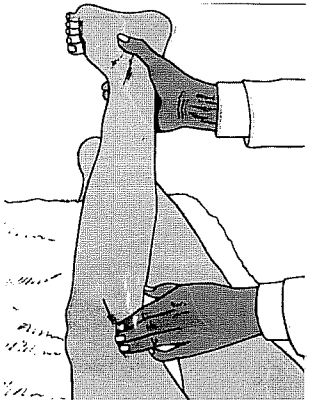

المنطقة المأبضية (1)، تقريباً جميع الاختبارات التي وصفت سابقاً كانت قد شملت فحص المفصل من الأمام، لا تنس فحص الناحية الخلفية من المفصل وذلك بالتأمل وبالجس. إذا كانت الركبة معطوفة فإن سقف الحفرة سيكون مرتخياً وبالتالي يصبح بالإمكان إجراء الجس العميق.

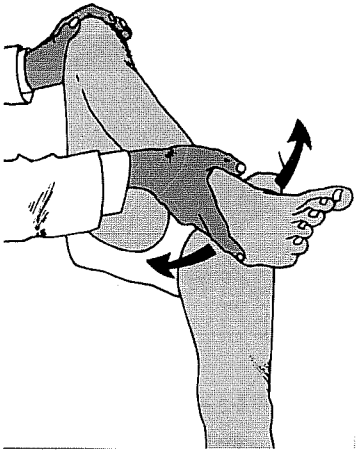

الورك، عليك دائماً بفحص الورك، خاصة بوجود ألم شديد غير مفسّر، إذ أن ألم الورك غالباً ما ينتشر إلى مفصل الركبة، يمكن إجراء فحص سريع للورك بفحص الدوران بوضعية عطف 90° وملاحظة الألم أو التحدد في الحركات.

## الكاحل

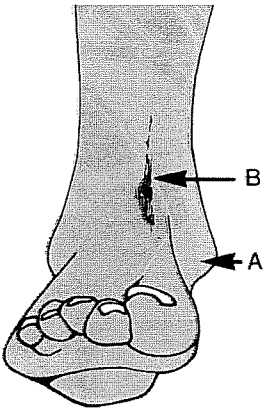


التأمل (1): ابحث عن (A) تشوه في الشكل يرجح وجود كسر قديم أو حديث، (B)ندبات تواسير ترجح وجود خمج قديم خاصة التدرن.

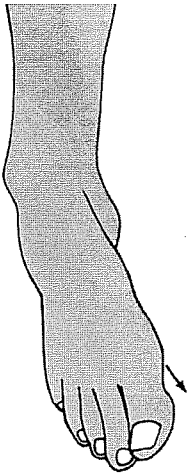

التأمل (2): ابحث عن تشوه في الوضعية (كانعطاف أخمصي ناجم عن وتر عقبي قصير، تشوهات في القدم، تمزق وتر أشيل، هبوط قدم).

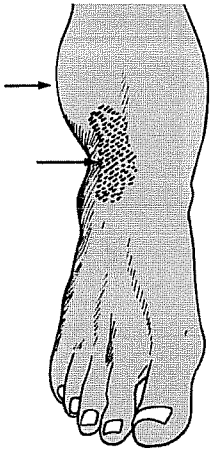

التأمل (3): ابحث عن تكدم أو تورم أو وذمة، إذا كان هناك أي تورم فانتبه ما إذا كان منتشراً أم موضعاً، وانتبه أيضاً إذا كانت الوذمة ثنائية الجانب مما يرجح وجود سبب جهازي أكثر منه موضعي.

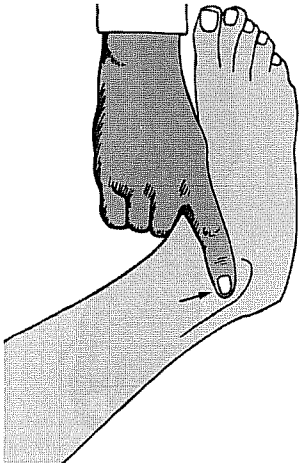

الإيلام: عند وجود إيلام متوضع فوق الكعبين تالٍ لأذية رضية يكون الفحص الشعاعي ضرورياً لنفي وجود كسر.

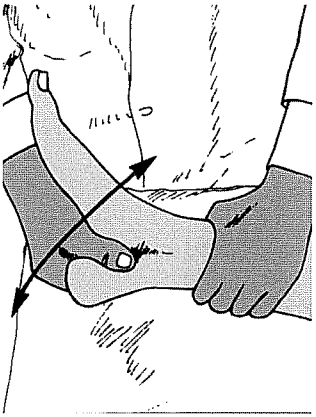

حركات مفصل الكاحل (1): في البداية تأكد من وجود حركية في الكاحل، ومن أن أية حركة ظاهرة هي فعلاً من الكاحل وليست من مفاصل منتصف الرصغ أو المفاصل الأكثر بعداً. أمسك القدم بإحكام إلى الداني من مفاصل منتصف الرصغ وحاول أن تجري حركات عطف ظهري وعطف أخمصي.

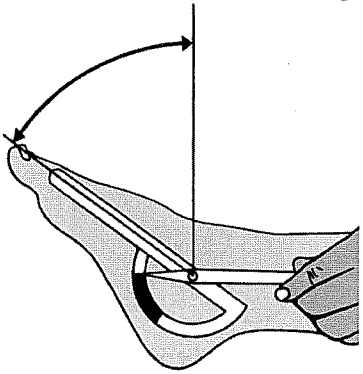

حركات مفصل الكاحل (2): قم بقياس العطف الأخمصي بدءاً من وضعية الصفر وهذه الوضعية المرجعية تكون بزاوية قائمة مع محور الساق.

المدى الطبيعي = 55°

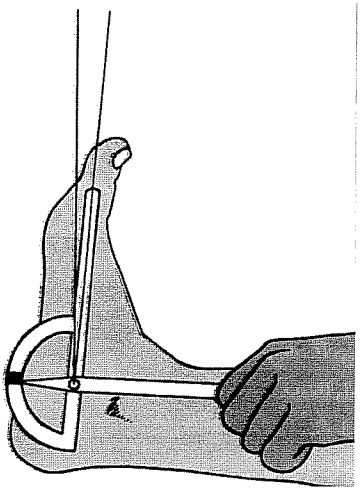

حركات مفصل الكاحل (3): قم بقياس مقدار العطف الظهري، ودائماً قارن بين الجانبين . المدى الطبيعي = $15^{o}$

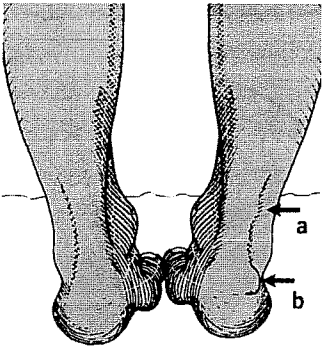


الوتر العقبي (وتر أشيل) الاشتباه بالاعتلال الوتري (1): يجب أن يكون المريض منبطحاً، وقدماه ممتدتان من فوق حافة سرير الفحص. تأمل وقارن بين الجانبين، وانتبه إلى وجود أي تورم سواء كان موضعياً (a) أو منتشراً، والى وجود احمرار في الجلد أو وجود تشوه هاغلاند :(b) وهذا التشوه الذي هو عبارة عن عرن عظمي يصيب الوجه العلوي الخلفي لعقب القدم على جانبه الوحشي. وهذه الحالة تترافق بشكل شائع مع الالتهاب الوتري لمرتكز وتر أشيل بالرغم من أنها لا تصيب الوتر بشكل مباشر.

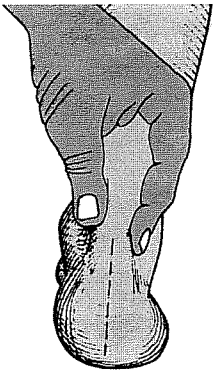

الاشتباه بالاعتلال الوتري (2): والآن ابحث عن وجود إيلام، والذي في حالة الاعتلال الوتري يتوضع عادة على بعد 3-5 سم إلى الداني من مرتكز الوتر. تقصَّ عن زيادة في الحرارة الموضعية. ثم قم بجس الوتر ملاحظاً أي تورم موضع أو مغزلي الشكل وأي تشكل عقدي. اضغط بلطف على الوتر: إن الألم الصارخ يعتبر مظهراً للداء الوتري المترافق مع التهاب ما حول الوتر.

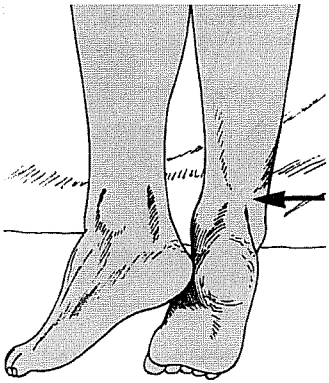

الاشتباه بتمزق الوتر (1): وهنا مرة أخرى يجب أن يُفحص المريض وقدماه خارج حافة سرير الفحص. وهنا أي عيب مادي في المحيط الشكلي للوتر سيكون واضحاً.

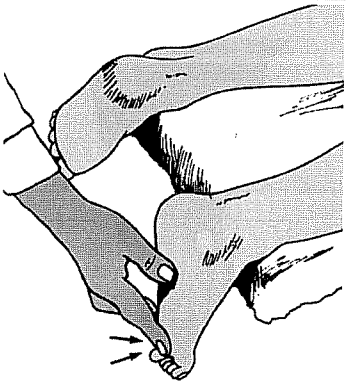

الوتر العقبي (2): افحص قوة العطف الأخمصي بالطلب من المريض أن يضغط قدمه بعكس يدك. قارن كل جانب مع الآخر ولاحظ شكل كل من الربلتين المتقلصتين وكذلك تبارز كل من الوترين.

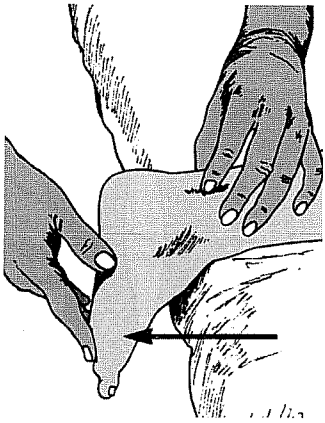

الوتر العقبي (3): قم بجس الوتر في الوقت الذي يستمر فيه المريض بإجراء العطف الأخمصي ضد مقاومة. قارن بين الجانبين. إن أية فجوة في الوتر (تمزق الوتر العقبي) يجب أن يكون واضحاً. يمكن أيضاً تقصي سلامة الوتر بغرز إبرة عمودياً في منتصف الربلة. في الحالة الطبيعية يجب أن تميل الإبرة عند إجراء عطف ظهري وعطف أخمصي فاعل للكاحل.

## القدم

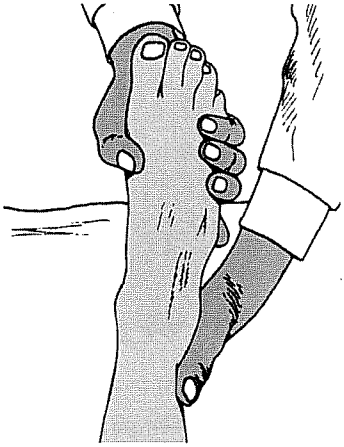

الجس: ابحث عن وجود إيلام وانتبه إلى أية فرقعة مفصلية، لاحظ أي زيادة أو نقصان في حرارة الجلد.

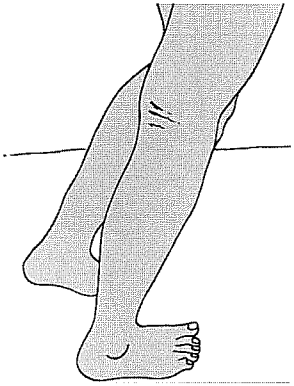

المشية: افحص المشية بوجود الحذاء وبدونه، وإذا لزم الأمر افحص الكاحلين والركبتين والوركين والعمود الفقري كلاً على حدة. افحص الدوران الدموي وأجر فحصاً عصبياً انتبه إلى بصمة القدم وافحص الحذاء.

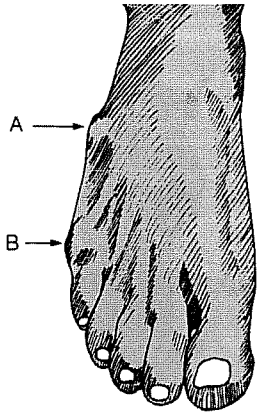


التأمل: ظهر القدم (1): هل هناك (A) تبارز في قاعدة المشط الخامس؟ (B) عرن عظمي بسبب تبارز رأس المشط الخامس؟ (تعرف الحالة الأخيرة بالوكعة أو العرن العظمي لدى الخياطين). كلتا الحالتين قد تكونان مصدراً لأعراض انضغاط موضعي.

التأمل: ظهر القدم (2): لاحظ الحالة العامة للجلد والأظافر. إذا كان هناك أي دليل على وجود إقفار، يجب القيام بفحص قلبي وعائي شامل. في جميع الحالات يجب وبشكل دائم وروتيني جس نبض شريان ظهر القدم.



التأمل: إبهام القدم (1): انتبه إلى تشوه الإبهام الأفحج. إذا كان التشوه شديداً، فقد يكون الإبهام متوضعاً تحت الإصبع الثاني أو راكباً فوقه، كما قد يأخذ وضعية كب. الإصبع الثاني قد يصاب بتحت خلع بمستوى مفاصلMP. عليك دائماً أن تعيد تقييم التشوه الفحجي للإبهام والقدم حاملة للوزن.

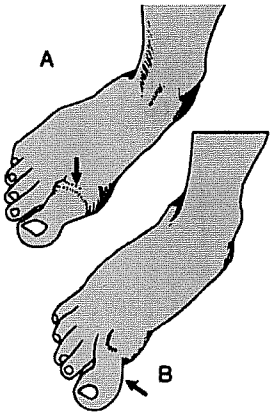


التأمل: إبهام القدم (2): انتبه ما إذا كان (A) إبهام القدم متسمكاً بمستوى المفصل MP ما يرجح وجود الإبهام المتصلب (فصال عظمي في المفصل المشطي السلامي الأول)، أو (B) إبهام القدم بوضعية عطف (إبهام معطوف) وهو أيضاً ناجم عادة عن فصال عظمي.

11

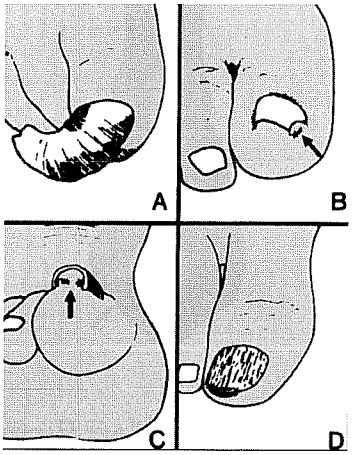


التأمل: ظفر إبهام القدم: انتبه ما إذا كان ظفر إبهام القدم (A) متشوهاً (التواء ظفري)، (B)نامياً للداخل (ناشباً) مع احتمال ترافقه بالتهاب، (C)مرتفعاً (ما يرجح وجود عرن عظمي تحت ظفري)، (D)اضطراب في النمو والبنية (يرجح خمجاً فطرياً أو صدافا).

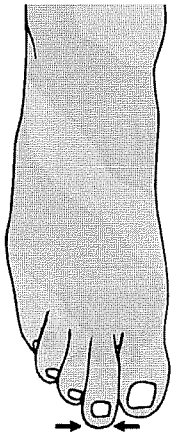

التأمل: الأباخس (1): لاحظ التناسب الطولي للأباخس. إذا كان الإصبع الثاني أطول من الأول فإنه قد يصبح مخلبياً أحياناً، أو قد يطبق قوى ضغط زائدة على المفصل MP التابع له، كما قد يترافق مع داء فرايبرغ.

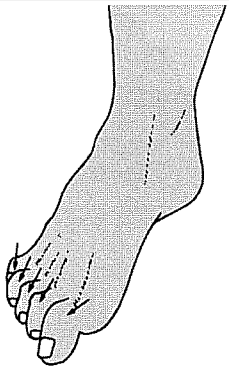

التأمل: الأباخس (2): الأصابع المخلبية: يقال أن الأصابع مخلبية عندما يكون هناك بسط في المفاصل المشطية السلامية وعطف المفاصل بين السلاميات . إذا كانت جميع الأصابع مصابة، فهذا يرجح احتمال وجود قدم مقوسة مرافقة أو أسباب أخرى لقصور العضلات الصغيرة في القدم (بين العظام والخراطينيات تقوم بعطف مفاصل MP وبسط مفاصل IP) .

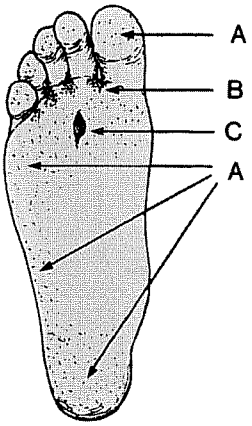


التأمل: الأخمص (1): انتبه إلى (A) فرط التعرق، (B)دلائل على خمج فطري أو قدم الرياضيين (C) التقرح بالأخمص، والذي يرجح وجود قدم مقوسة أو اضطراب عصبي (قرحة اغتذائية).

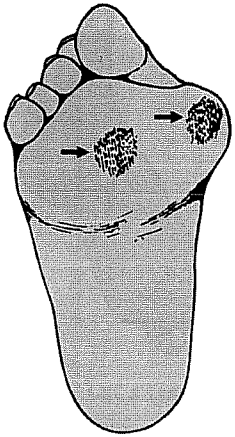

التأمل: الأخمص (2): لاحظ وجود الأثفان، ما يدل على سوء في توزع ثقل الجسم، وأعر انتباهك لتميّز التسمك الموضّع غير الطبيعي عن التسمك المعتدل المنتشر في عقب القدم وتحت رؤوس الأمشاط (والذي هو طبيعي).

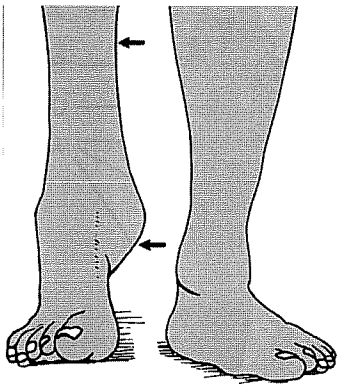

الوضعة (1): افحص المريض وهو واقف، هل عقب القدم ومقدمها يتوضعان بشكل منبسط على الأرض (قدم مماسة للأرض)؟ إذا كان عقب القدم لا يمسّ الأرض، تقصّ عن وجود قِصَر في الساق أو في الوتر العقبي.

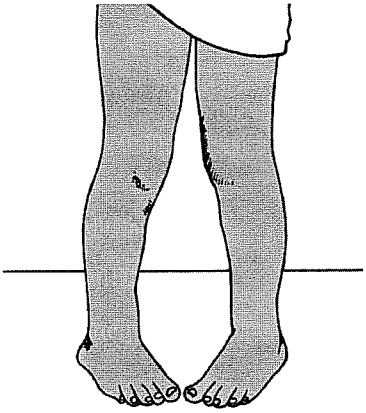

الوضعة (2): المشي والأصابع للداخل: إذا كان هذا التشوه موجوداً فابحث عن (A) تشوه انفتالي في الظنبوب، (B)زيادة في الدوران الداخلي للوركين، (C)تقريب مقدم القدم. معظم حالات المشي والأصابع للداخل عند الأطفال تشفى عفوياً بسن السادسة.

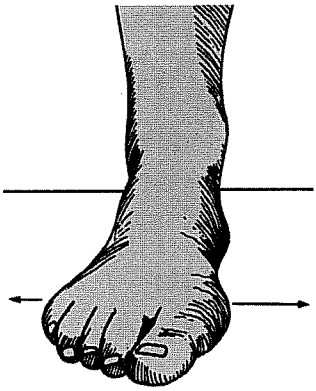

الوضعة (3): القدم المنبسطة: انتبه ما إذا كان هناك ازدياد في عرض مقدم القدم، وهو غالباً ما يحدث كنتيجة لضعف العضلات الصغيرة وقد يترافق مع قدم مقوسة، وأثفان تحت رؤوس الأمشاط، وإبهام أفحج، وألم أمشاط أمامي، ومشاكل في انتعال الأحذية.

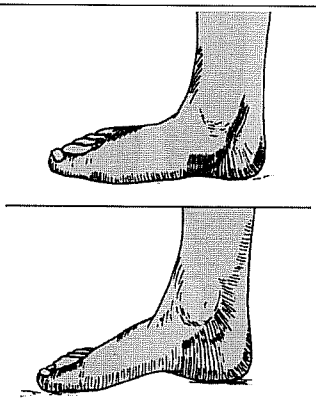

الوضعة (4)، في القدم المسطحة تتلاشى القوس الإنسية ويكون الزورقي متبارزاً عادة ومن الصعب إدخال الأصابع تحته. اطلب من المريض أن يحاول تقويس قدمه. وهنا في القدم المسطحة المرنة من الممكن غالباً استعادة القوس بشكل إرادي. انتبه إلى أنه عند الأطفال تأخذ الأقواس وقتاً طويلاً لتصبح مكتملة. افحص وتر أشيل إذ أن تقاصره قد يكون سبباً للقدم المسطحة.

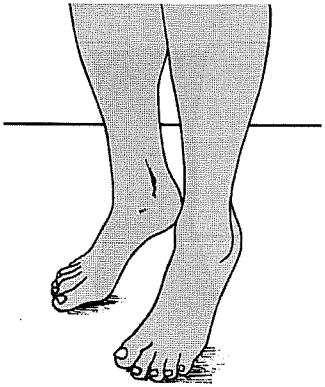

الوضعة (5)، في القدم المسطحة قم بتقييم حركية القدم أولاً بالطلب من المريض أن يقف على أصابعه فيما أنت تقوم بذات الوقت بفحص التبدل في شكل القدم بالرؤية وبالجسّ. ولاحقاً في سياق الفحص افحص بعناية مدى حركتي الانقلاب الداخلي والانقلاب الخارجي. وانتبه إلى أنه بالرغم من أن 23٪ من البالغين لديهم قدم مسطحة، إلا أن الأعراض لا تكون موجودة عادة ما لم تكن هناك يبوسة مرافقة.

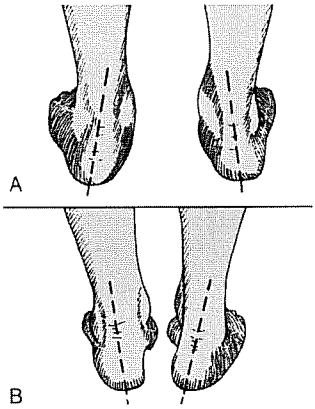


الوضعة (6): عقب القدم (1): انظر إلى القدم من الخلف مبدياً اهتماماً خاصاً بانسيابية العقبين. لاحظ (A) العقب الأفحج يترافق مع قدم مسطحة، (B)العقب الأروح يترافق مع قدم مقوسة.

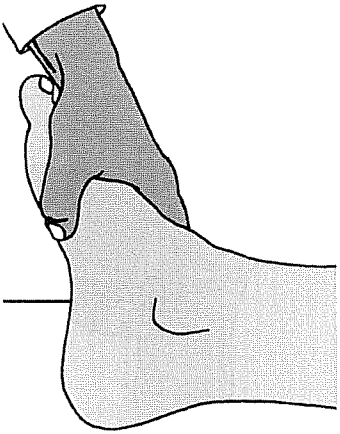

11

حرارة الجلد: أمسك بالقدم وقيّم حرارة الجلد مقارناً بين الجانبين، ضع في حسبانك تأثير الضمادات والأربطة الموضعية وكذلك حرارة المحيط. القدم الحارة نسبياً ترجح على وجه الخصوص وجود التهاب مفاصل رثواني أو نقرس.

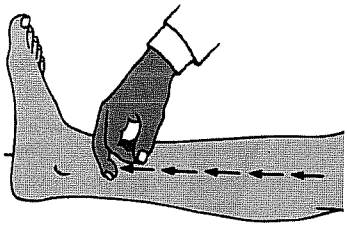

الدوران الدموي (1): إذا كانت القدم باردة، انتبه إلى تدرج التناقص في حرارة الجلد على طول الطرف. وينبغي أن تكون قد لاحظت أية تبدلات اغتذائية أو تبدلات لونية في الجلد مما يرجح وجود إقفار.

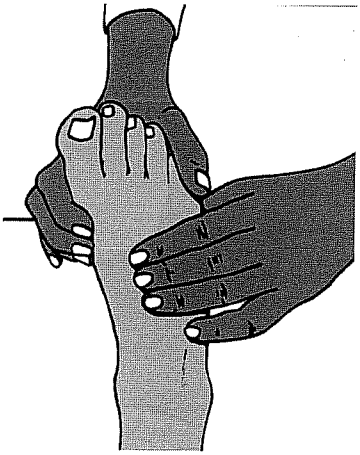

الدوران الدموي (2): حاول أن تجس نبض شريان ظهر القدم. وهذا الشريان يتوضع مباشرة إلى الوحشي من وتر باسطة الابهام الطويلة، ويجب أن يكون نبضه مجسوساً بضغطه مقابل العظم الإسفيني المتوسط. إن وجود نبض ممتلئ جيد ينفي عموماً أية درجة ذات أهمية من الإقفار.

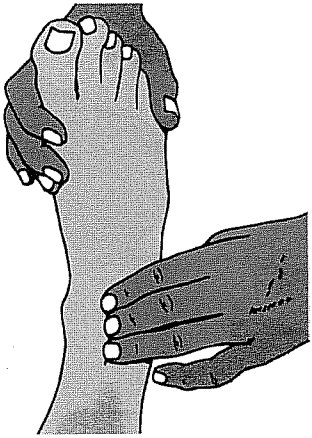

الدوران الدموي (3): والآن حاول أن تجسّ نبض الشريان الظنبوبي الأمامي بالقرب من الخط المتوسط للكاحل إلى الأعلى تماماً من الخط المفصلي حيث يعبر هذا الوعاء الدموي هنا النهاية القاصية للظنبوب.

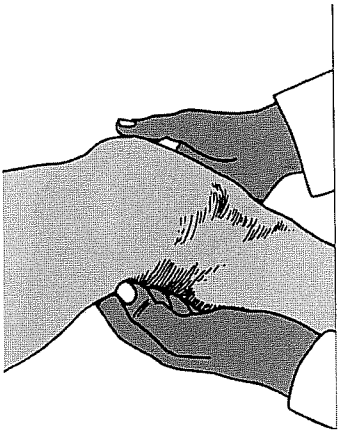

الدوران الدموي (4): من ثم افحص الشريان المأبضي. إذا كان المريض مستلقياً، فسيكون بالإمكان جس الشريان فقط بتطبيق ضغط قوي باتجاه الأمام، وذلك بعد عطف الركبة بغية دفع الشريان مقابل اللقم الفخذية. وكبديل لذلك، يمكن جس الشريان والمريض منبطح.

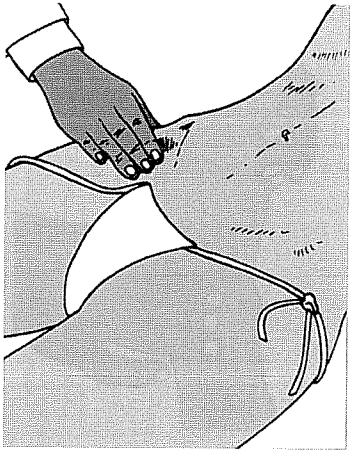

الدوران الدموي (5): يمكن جس نبض الشريان الفخذي إلى الإنسي قليلاً من النقطة المتوسطة للمغبن وذلك حيث يكون ممكناً ضغط الشريان مقابل الشعبة العانية العلوية.

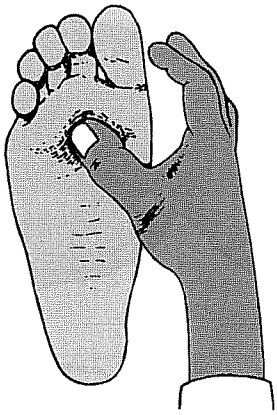

الإيلام (1): الإيلام فوق كل من السطحين الأخمصي والظهري لعنق أو لجدل المشط الثاني أو الثالث يحدث في كسور المشية العسكرية.

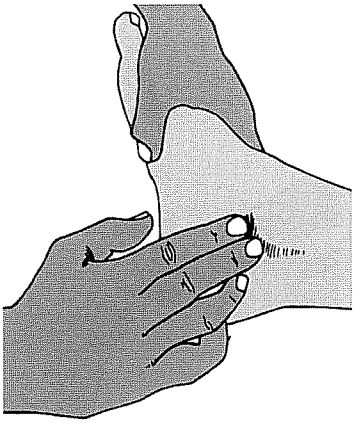

الإيلام (2)، متلازمة نفق الرصغ (1): قد يحدث الإيلام فوق العصب الظنبوبي الخلفي في سياق متلازمة نفق الرصغ. حيث تكون الأعراض عبارة عن ألم موضع مع خدر في القدم. انتبه إلى أن الإيلام في المكان ذاته قد يحدث في الاضطرابات التي تصيب وتر الظنبوبية الخلفية (والذي يمكن رؤيته بإجراء انقلاب داخلي للقدم بعكس مقاومة).

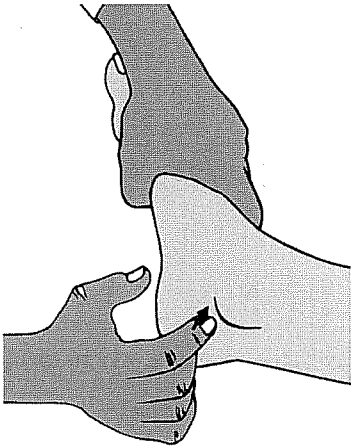

متلازمة نفق الرصغ (2): علامة تاينل، في متلازمة نفق الرصغ، يمكن للنقر فوق العصب الظنبوبي الخلفي أن يحدث خدراً في أخمص القدم.

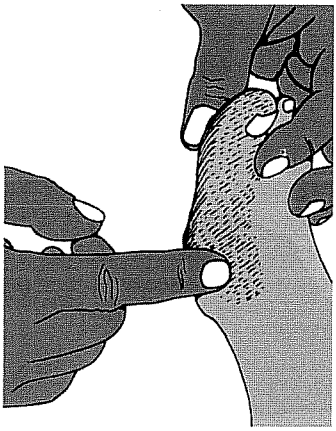

الإيلام (3) إبهام القدم (1): في النقرس يكون الإيلام غالباً أكثر حدة، لكنه منتشر أكثر حول كامل المفصل المشطي السلامي وغالباً فوق الإبهام بأكمله. هناك غالباً تبدل لوني نحو الأزرق المحمرّ في جلد ما حول الإبهام.

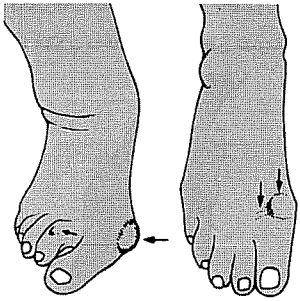

A B

الإيلام (4) إبهام القدم(2): (A) في الإبهام الأفحج يكون الإيلام عادة إما غير موجود، وإما محدوداً في الوكعة أو فوق التقرنات المؤلمة على الأصابع المجاورة (B) في الإبهام المتصلب هناك عادة إيلام فوق العرن العظمي الناشئ على رأس المشط والسلامى الدانية، غالباً على الوجه الظهري للمفصل كما على الجانب الوحشي حيث قد يتشكل جراب مصلي واقٍ.

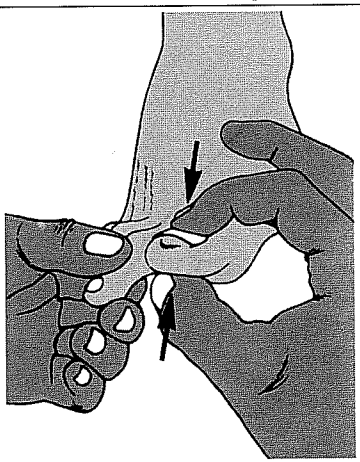

الإيلام (5): ظفر إبهام القدم: في العرن العظمي تحت الظفري يحدث الألم عند عصر الإصبع بالمستوى العمودي. أما في الظفر الناشب فيحدث الألم بالضغط من جانب لآخر.

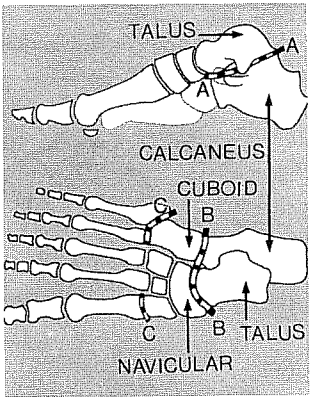


الحركات (1): عند تقييم حركات القدم. تذكر أن المدى الإجمالي للكب والاستلقاء هو حصيلة الحركات التي تحدث في المفصل تحت القعبي (A-A)، ومفاصل منتصف الرصغ (B-B)، والمفاصل الرصغية المشطية (C-C). وفي المفاصل الأخيرة (C-C) تحدث الحركات الأساسية في قواعد الأمشاط الأول والرابع والخامس.

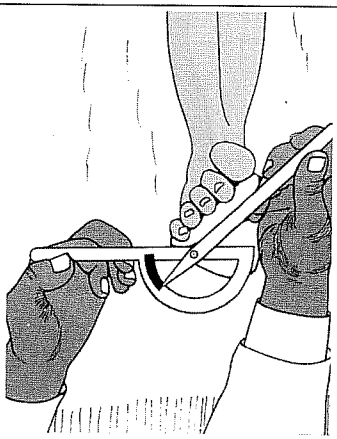

الحركات (2)؛ الاستلقاء؛ اطلب من المريض أن يدوّر أخمصيّ قدميه باتجاه بعضهما البعض، ويشترط أن تكون الداغصتان عموديتين. من الممكن قياس الزاوية الناجمة. فإذا كانت الساقان موضوعتان بشكل صحيح بتماس مع طاولة الفحص، يكون من الممكن استخدام طرفيها كدليل . المدى الطبيعي = 35° تقريباً. انتبه إلى أن هذه النتيجة هي حاصل الحركات التي تحدث في المستويات الثلاثة المذكورة آنفاً.

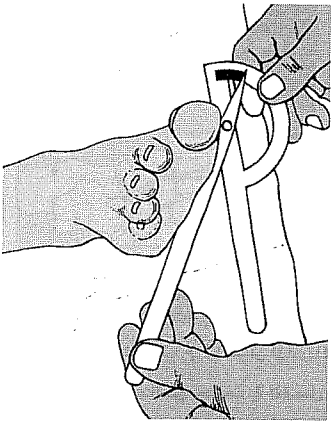

الحركات (3)؛ الكب؛ اطلب من المريض أن يدوّر قدميه للخارج. ويمكن قياس مدى الحركة بطريقة مشابهة لما سبق . المدى الطبيعي = 20° تقريباً.

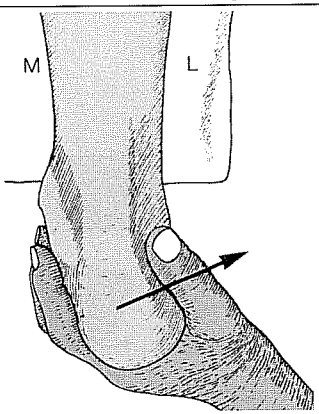


الحركات (4): ضع المريض متكئاً على وجهه وقدماه خارج حافة سرير الفحص. ثم ضع عقب القدم بوضعية انقلاب خارجي. ولاحظ وجود الحركة في المفصل تحت القعبي حسب وضعية عقب القدم.

المدى الطبيعي للانقلاب الخارجي في عقب القدم= 10° تقريباً.

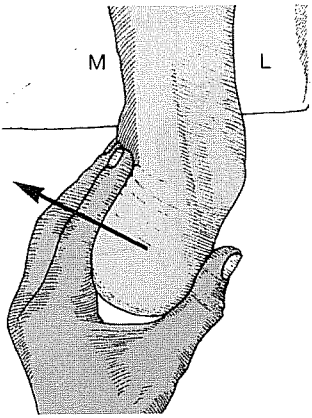


الحركات (5): كرر الفحص دافعاً عقب القدم لوضعية انقلاب داخلي. المدى الطبيعي للانقلاب الداخلي في عقب القدم =20° تقريباً. يدل فقدان الحركة على يبوسة في المفصل تحت القعبي (بسبب كسر قديم في العقب أو داء رثواني أو فصال عظمي أو قدم مسطحة تشنجية على سبيل المثال).

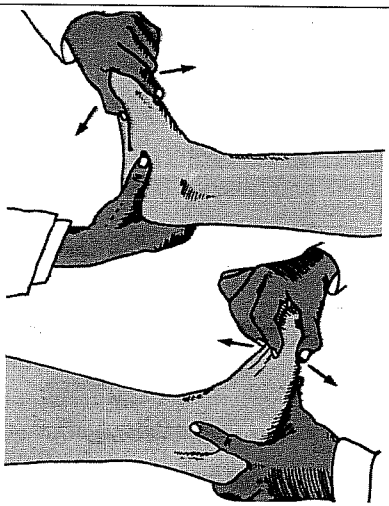

الحركات (6): تقصّ عن الحركية في المفاصل الرصغية المشطية الأول والرابع والخامس وذلك بتثبيت عقب القدم بإحدى يديك مع محاولة تحريك رؤوس الأمشاط كلاً على حدة بالاتجاهين الظهري والأخمصي.

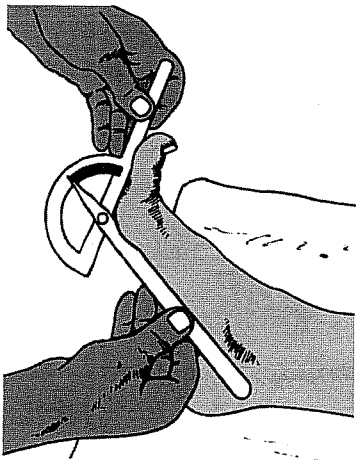

الحركات (7): إبهام القدم (1): لاحظ مدى حركة البسط في إبهام القدم بمستوى المفصل المشطي السلامي. المدى الطبيعي = 65°.

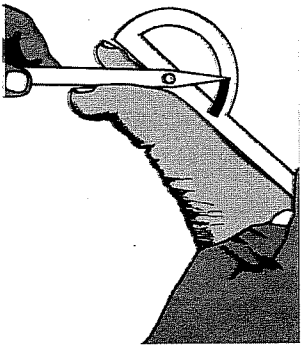

الحركات (8): إبهام القدم (2): لاحظ مدى حركة العطف بمستوى المفصل المشطي السلامي. المدى الطبيعي = 40°.

تكون الحركات في المفصل المشطي السلامي متحددة بشدة ومؤلمة في حالة الإبهام المتصلب. ويكون هناك تحدد بسط في الإبهام الأفحج ما لم تكن التبدلات الالتهابية المفصلية الثانوية بالغة الشدة.

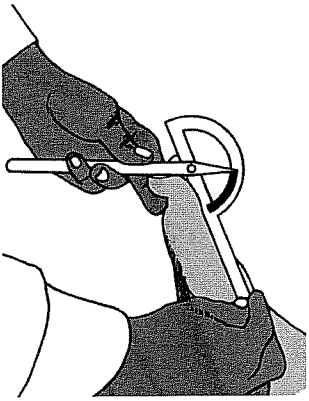

الحركات (9): إبهام القدم (3): لاحظ مدى الحركة بمستوى المفصل بين السلاميات . المدى الطبيعي للعطف = 60° وللبسط = 0° .

التحدد شائع عقب كسور السلامى الانتهائية. ويعتبر هذا التحدد عموماً مضاد استطباب لإيثاق المفصل المشطي السلامي.

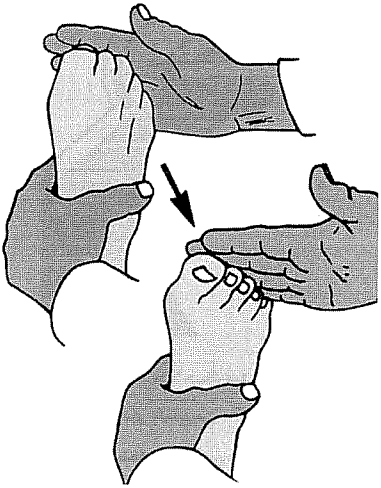

الحركات (10): الأصابع الأخرى: قد يكون من الممكن تقييم الحركة بشكل إجمالي بإجراء عطف للأصابع ثم بسط لها. وقلما يتطلب الأمر تقييماً دقيقاً لكل إصبع على حدة. غالباً ما يشاهد التحدد في النقرس والتهاب المفاصل الرثواني وضمور سوديك والحالات الإقفارية في القدم والساق.

✧ ✧ ✧



# 12 نموذج من أسئلة الامتحان الوطني مع الحلول والتعليقات

**1. لتشخيص خلع الورك الولادي عند حديثي الولادة نلجأ إلى:**

**A.** إيكو للوركين.

**B.** صورة شعاعية بسيطة.

**C.** تصوير طبقي محوري.

**D.** تصوير بالرنين المغناطيسي.

**الجواب: A.**

■ **التعليق:** لتشخيص خلع الورك الولادي شعاعياً تختلف الفحوص الأفضل حسب العمر:

- بعمر ≤ 3 أشهر ← إيكو.
- بعمر > 3 أشهر ← صورة شعاعية بسيطة.
- بعمر > 8 سنوات ← طبقي محوري CT.

**2. بالنسبة للجراحة في خلع الورك الولادي كل ما يلي صحيح عدا:**

**A.** قبل عمر (3) أشهر خزع المقربات ورد مغلق.

**B.** بعمر (6) أشهر تثبيت بجهاز فون روزن.

**C.** بعمر سنة رد مفتوح.

**D.** عند البالغين تبديل مفصل.

**E.** الإنذار جيد.

**الجواب: A.**

■ **التعليق:** إن علاج خلع الورك الولادي قبل عمر 3 أشهر هو علاج محافظ بتسميك الحفاض.

**3. أشيع عمل جراحي لخلع الورك الولادي بين 2-3 سنوات:**

**A.** سالتر.

**B.** كياري.

C. رف المفصل.

D. تبديل المفصل.

E. خزع ثلاثي (ستيل).

الجواب: A.

■ التعليق: تجرى عملية قطع العظم لسالتر salter'sosteotomy بعمر 2–3 سنوات، بينما نقوم بعملية كياري بعمر > 4 سنوات. تجرى عملية ستيل للأعمار الأكبر.

**4. من مؤهبات خلع الورك الولادي:**

A. المجيء المقعدي.

B. الحمل المتعدد.

C. الخداجة.

D. تشوهات القدم.

E. الجنف.

الجواب: A.

■ التعليق: يؤهب المجيء المقعدي لخلع الورك الولادي. ومن المؤهبات الأخرى لهذا الخلع: الهرمونات (وأهمها الريلاكسين ثم البروجسترون)، وعوامل بعد الولادة (لفّ المولود حديثاً بوضعية البسط مع تقريب الفخذين)، الخلع (أي القصة العائلية) الوراثي، الإناث أكثر عرضة (80% من المصابين إناث)، ندرة السلى.

**5. كل ما يلي صحيح عن الكتف المتجمدة عدا:**

A. يمكن أن تتحسن تدريجياً.

B. الصورة الشعاعية البسيطة طبيعية.

C. يشاهد ترفع حروري كعلامة منذرة.

D. يستعمل فيها (NSAIDs).

E. تحدد في حركة الكتف.

الجواب: C.

■ التعليق: ما يميز الكتف المتجمدة خصوصاً البدئية غياب الموجودات ذات الأهمية في القصة أو الفحص السريري أو الأشعة باستثناء الألم والتشنج، بالنسبة للترفع الحروري فهو غائب حتماً. باقي الخيارات صحيحة.

**6. ما يلي صحيح حول تمزق الغضاريف الهلالية الأنسية عدا:**

A. التنظير المفصلي هو المشخص.

B. عطف مؤلم.

C. اختبار ماكموري نوعي.

D. الصورة الشعاعية طبيعية.

**الجواب: B.**

■ **التعليق:** يحدث تمزق الغضاريف الهلالية بآلية مباشرة أو بسبب جهد دوراني أو رض، وقد يحدث بسبب البسط المفاجئ للركبة. يكون البسط (وليس العطف) مؤلماً في هذا التمزّق. فالجواب B خاطئ. واختبار ماكموري نوعي حيث نسمع طقطقة وقد يشعر المريض بالألم عند وجود تمزق في الغضاريف الهلالية الأنسية. الصورة الشعاعية طبيعية. إذاً: الخيار الوحيد الخاطئ هو B.

**7. في كسر كوليس كل ما يلي صحيح عدا:**

A. يحدث غالباً عند النساء بعد سن اليأس بسبب الترقق العظمي.

B. غالباً ما يعالج بطريقة محافظة.

C. تتبدل القطعة البعيدة نحو الوحشي والخلف.

D. تشاهد فيه نخرة جافة شديدة.

E. من اختلاطاته الاندمال المعيب وتناذر سوديك.

**الجواب: D.**

■ **التعليق:** تضمّ اختلاطات كسر كوليس: 1) تناذر سوديك، 2) الاندمال المعيب، 3) انضغاط الناصف، 4) تحت خلع المفصل الكعبري الزندي السفلي، 5) تمزق وتر باسطة الإبهام الطويل بسبب الاحتكاك. ولا يحدث عدم الاندمال ولا النخرة الجافة بفضل التروية الغزيرة. فالجواب D خاطئ تماماً، وباقي الخيارات صحيحة.

**8. أهم اختلاطات كسر العظم الزورقي:**

A. نخر القسم القريب.

B. الاندمال المعيب.

C. عدم الاندمال.

D. النزف.

**الجواب: A.**

■ **التعليق:** تعدّ النخرة الجافة أهم اختلاطات كسر الزورقي، وهي أشيع في القسم القريب (لعدم وجود تروية مباشرة له) ونادرة في القسم البعيد للعظم الزورقي. وعلاجها استئصال الزورقي.

**فائدة:** تحدث النخرة الجافة في الكسور التالية: كسر الزورقي، وكسر الهلالي، وكسر عنق الفخذ.

**9. بالنسبة لخلع الورك الرضحي كل مايلي صحيح عدا:**

A. أشيع ما يكون أمامياً.

B. أشيع ما يكون خلفياً.

C. أهم اختلاطاته النخرة الجافة.

D. يلاحظ سريرياً قصر في الطرف إضافة إلى الوضعية المعيبة.

**الجواب: A.**

■ **التعليق:** إنّ خلع الورك أشيع ما يكون خلفياً فالجواب A خاطئ حتماً (بخلاف خلع مفصل الكتف فهو أشيع ما يكون أمامياً). باقي الخيارات صحيحة.

**10. بالنسبة لانزلاق مشاش الفخذ العلوي، كل ما يلي صحيح عدا:**

A. المريض نحيل في سن البلوغ.

B. الطرف في وضعية تبعيد ودوران خارجي.

C. عند العطف يحدث دوران خارجي.

D. يلاحظ وجود عرج.

E. يلاحظ وجود ألم في الركبة.

**الجواب: A.**

■ **التعليق:** غالباً ما يكون المريض في انزلاق مشاش الفخذ ذكراً يافعاً (مراهق) بعمر 14-16 سنة ذا وزن زائد (أو بدين) (فالخيار A خاطئ). وانزلاق المشاش العلوي للفخذ هو تغير في العلاقة الطبيعية لمشاش الرأس نسبة للعنق. يكون الألم في المغبن أو الفخذ أو الركبة، وقد يحدث قصر في الطرف 1-2 سم مسبباً عرجاً. باقي الخيارات صحيحة.

**11. من الأسباب المؤدية لانعقال مفصل الركبة (إجابة واحدة صحيحة):**

A. تمزق الرباط الجانبي الأنسي للركبة.

B. كسر رأس الشظية المتبدل.

C. تمزق الغضروف الهلالي.

D. كسر الحدبة الظنبوبية الأمامية.

E. تمزق الوتر الداغصي.

**الجواب: C.**

■ **التعليق:** يعتبر تمزق الغضروف الهلالي من الأذيات الرضية التي تسبب انعقالاً متكرراً في مفصل الركبة وهو حالة طارئة تحتاج تداخل مبكر. إن باقي الإصابات لا تحدث انعقالاً في مفصل الركبة.

**12. أهم إجراء في علاج داء برتس:**

A. منع الاستناد على الطرف المصاب.

B. منع المريض من الحركة نهائياً.

C. الإهمال وانتظار الشفاء العفوي.

D. التغطية بالصادات والـ NSAIDs.

**الجواب: A.**

■ **التعليق:** إنّ داء بيرتس هو نخرة جافة في القسم الداني للفخذ ناجم عن انقطاع تروية ويحدث عند الأطفال بعمر 4-10 سنوات. يشكل منع الاستناد على الطرف المصاب وذلك لتخفيف الضغط على رأس الفخذ (بالتالي السماح لعملية إعادة القولبة بتصحيح الوضع لتلافي تطور التبدلات غير العكوسة) حجر الزاوية في العلاج الأولي.

**13. في القدم القفداء الفحجاء، كل ما يلي صحيح عدا:**

A. تعالج بعد سن البلوغ.

B. قد تكون ثنائية الجانب.

C. أشيع عند الذكور.

D. تعتبر من أشيع التشوهات التي تصيب القدم بعد القدم المسطحة.

E. تعتبر الوراثة من أهم النظريات المتهمة في إحداثها.

**الجواب: A.**

■ **التعليق:** نبدأ بعلاج القدم القفداء الفحجاء بشكل محافظ منذ اليوم الثاني أو الثالث للولادة بالمناورات اليدوية ونلجأ للعلاج الجراحي بعمر الشهرين في الحالات المعندة والتي لا تستجيب على العلاج المحافظ. فالخيار A خاطئ تماماً. باقي الخيارات صحيحة.

**14. يشاهد الارتكاس السمحاقي في:**

**A**. الورم العفلي العظمي.

**B**. الورم العفلي الغضروفي.

**C**. ورم إيونغ.

**D**. ذات العظم والنقي.

**E**. كل ما سبق صحيح.

**الجواب: E.**

■ **التعليق:** الارتكاس السمحاقي: هو تشكل عظمي جديد يرتفع فيه السمحاق عن العظم ليتشكل تحته عظم جديد يظهر على الصورة الشعاعية في نهاية الأسبوع الثاني. ويحدث في كل الأمراض المذكورة.

**15. في التهاب المفاصل التنكسي شعاعياً كل ما يلي صحيح عدا:**

**A**. مناقير عظمية.

**B**. انقراص المسافة المفصلية.

**C**. تصلب عظم تحت غضروفي.

**D**. كيسات تحت غضروفية.

**E**. تشكل عظمي جديد.

**الجواب: E.**

■ **التعليق:** في التهاب المفاصل التنكسي لا يتشكل عظم جديد (يُشاهد التشكل العظمي الجديد في ذات العظم والنقي).

**16. الارتكاس السمحاقي المرافق لذات العظم والنقي الحادة:**

**A**. وحيد الطبقة ومنتظم.

**B**. وحيد الطبقة وغير منتظم.

**C**. متعدد الطبقات بشكل قشر البصل.

D. على شكل مثل كودمان (منظر قبعة العسكر).

E. على شكل أشعة الشمس.

**الجواب: B.**

■ **التعليق:** يَظهر الارتكاس السمحاقي على الصورة الشعاعية في نهاية الأسبوع الثاني من ذات العظم والنقي الحادّ بارتكاس وحيد الطبقة غير منتظم.

**17. تغيب الأعراض العامة غالباً في:**

A. ذات العظم والنقي المزمن.

B. ذات العظم والنقي الحاد.

C. ذات النقي التصلبي.

D. A وB فقط.

E. A وC فقط.

**الجواب: E.**

■ **التعليق:** تتميز ذات العظم والنقي الحادة بالأعراض العامة الواضحة من حمى عالية وتعب، بخلاف الشكل المزمن والتصلبي اللذان يتظاهران بأعراض عامة خفيفة إلى غائبة، كالتعب أو بأشكال أخرى: كقرحة غير شافية أو سيلان مزمن.

**18. يشاهد تحدد حركة الورك في جميع الاتجاهات غالباً في:**

A. التهاب مفصل الورك السلي.

B. التهاب مفصل الورك القيحي.

C. داء برتس.

D. خلع الورك الولادي.

**الجواب: B.**

■ **التعليق:** تتحدد حركة الورك في جميع الاتجاهات في التهاب مفصل الورك القيحي أما في داء برتس فتتحدد حركات الدوران الداخلي والتبعيد أثناء العطف. في خلع الورك الولادي تتحدد حركة التبعيد والدوران الوحشي للطرف. في السلّ يحدث تشنج في مقربات الفخذ.

**فائدة:** إن أشيع تظاهر للسلّ في الورك هو العرج لأن المريض يخفف الضغط على الورك المصاب عند المشي (المشية المتفادية للألم antalgic gail).

**19. كل ما يلي صحيح في اختلاطات ذات العظم والنقي المزمنة عدا:**

**A**. الداء النشواني.

**B**. فرط نمو الطرف.

**C**. Osteosarcoma.

**D**. كسور مرضية.

**الجواب: C.**

■ **التعليق:** إن السرطان الذي قد ينجم عن ذات العظم والنقي المزمنة هو السرطان حرشفي الخلايا في الجلد. فالخيار C خاطئ. يدخل الغرن العظمي Osteosarcoma في التشخيص التفريقي للـ Ostromyelitis. إنّ الحالة المزمنة لذات العظم والنقي (كالأمراض الالتهابية المزمنة) تحدث داءً نشوانياً، وفرطاً في نموّ الطرف (بسبب التشكل العظمي الجديد) وتنجم الكسور المرضية عن فقدان البنية العظمية الطبيعية بشكل بؤري (في مكان الإصابة بذات النقي).

**20. بالنسبة لعلاج التهاب مفصل الورك التنكسي، كل ما يلي صحيح عدا:**

**A**. استئصال الغشاء الزليلي.

**B**. إيثاق المفصل.

**C**. خزع بين المدورين.

**D**. تبديل المفصل.

**E**. خزع المقربات والعاطفات المنكمشة.

**الجواب: A.**

■ **التعليق:** لا يستطب استئصال الغشاء الزليل في الفصال العظمي لأنّه لا يصيب الغشاء الزليل أصلاً. باقي العلاجات المذكورة تستخدم في علاج التهاب المفاصل التنكسي لكن بعد فشل العلاج المحافظ.

فائدة: بعض الحالات التي يستطب فيها استئصال الغشاء الزليل: 1) الداء الرثياني في الورك. 2) التهاب الغشاء الزليل الزغابي العقدي المصطبغ. 3) الناعور (حيث يسبب النزف المتكرر تضخماً في الغشاء الزليل يستدعي الاستئصال).

**21. في تبديل المفصل كل ما يلي صحيح ماعدا:**

A. يجب أن يكون مصنوع من مادة متينة .

B. يجب تثبيته على العظام بشكل جيد .

C. مضاد الاستطباب الأساسي هو الأورام.

D. يجب ألا يسبب تحسس أو ارتكاس نسيجي للنسج المجاورة.

E. أن يؤمن حركة انزلاقية جيدة عند المفصل.

**الجواب:** C.

■ **التعليق:** إن مضاد الاستطباب الأساسي لتبديل المفصل هو إنتان المفصل أو الإنتان الجهازي وليس الأورام. باقي الخيارات صحيحة.

**22. كل ما يلي صحيح عن تناذر الحجيرات عدا:**

A. يحدث بعد عدة ساعات من الرض.

B. الألم الحارق عرض رئيسي.

C. غياب النبض والنبض الشعري.

D. خزع الصفاق هو العلاج الوحيد المناسب.

**الجواب:** C.

■ **التعليق:** يضعف النبض والنبض الشعري لكن لا يغيب في تناذر الحجيرات (هامة).

**23. أهم التظاهرات والفحوص الموجهة لخلع الورك الولادي قبل عمر 3 أشهر (إجابة واحدة خاطئة):**

A. علامة بارلو اورتولاني.

B. فحص تراند لينبرغ ايجابي.

C. الإيكو للتشخيص.

D. وجود ثنية جلدية على الفخذ.

E. تحدد الدوران الخارجي.

**الجواب:** B.

■ **التعليق:** يُجرى فحص تراند لينبرغ لتحري ثبات الورك والقدرة على تثبيت الحوض خلال الوقوف على قدم واحدة. والطفل بعمر دون 3 أشهر لا يستطيع الوقوف. فكيف سنجري هذا الفحص عنده. هذا يبين بوضوح أن الخيار B خاطئ. باقي ما ذكر يتماشى مع خلع الورك الولادي. فائدة: يُجرى فحص تراندلينبرغ بعد عمر السنة.

**24. كل ما يلي يؤدي لتنكس مفصل الورك عند الأطفال عدا:**

**A.** خلع الورك الولادي.

**B.** داء بيرتس.

**C.** انزلاق مشاش الفخذ.

**D.** داء شيرمان.

**الجواب: D.**

■ **التعليق:** داء شيرمان هو مرض هيكلي محدد لذاته يحدث بعمر الطفولة يصيب الجزء النامي من فقرات العمود الظهري ولا يصيب الورك (لذلك لا يسبب تنكساً فيه) مما يسبب تحدب الظهر قد يكون ظاهر للعيان. فالخيار D خاطئ تماماً. باقي الخيارات صحيحة.

**25. أهم العلامات الشعاعية التي تدل على الداء التنكسي في الورك بمراحله المتقدمة (إجابة واحدة خاطئة)؟**

**A.** انقراص المسافات المفصلية.

**B.** مناقير عظمية.

**C.** التصلب العظمي.

**D.** كيسات تحت غضروفية.

**E.** علامة عصا الراعي.

**الجواب: E.**

■ **التعليق:** كل ما ذكر من العلامات الشعاعية هامّ ودالّ على الداء التنكسي باستثناء علامة عصا الراعي. ولعل أهم العلامات المذكورة: انقراص المسافة المفصلية.

✧ ✧ ✧

# المراجع


- Surgical Recall.
- NMS - National Medical Series for Independent Study (Surgery).
- PreTest Physical Diagnosis.
- Secrets Physical Diagnosis.
- Schwartz - Principles of Surgery.
- أسئلة دورات جامعة دمشق.
- أسئلة دورات جامعة حلب.
- أسئلة دورات جامعة تشرين.
- أسئلة الامتحان الوطني (حتى دورة آذار 2012).
- الفحص السريري في الأورثوبيديا.
- 530 سؤالاً وجواباً في الطب العام.

# سلسلة مراجعات قبل الامتحان

## «لطلاب الطب البشري»

**أسئلة الداخلية**

- أسئلة الأمراض الهضمية
- أسئلة الأمراض القلبية
- أسئلة الأمراض الصدرية
- أسئلة الأمراض العصبية
- أسئلة الأمراض الغدية
- أسئلة أمراض الكلية
- أسئلة أمراض الدم
- أسئلة الأمراض المفصلية
- أسئلة الأمراض الخمجية

**أسئلة الجراحة**

- أسئلة الجراحة العامة
- أسئلة الجراحة القلبية
- أسئلة الجراحة الصدرية
- أسئلة الجراحة العصبية
- أسئلة الجراحة البولية
- أسئلة الجراحة العظمية
- أسئلة جراحة الأوعية
- أسئلة جراحة الأطفال
- أسئلة الجراحة الترميمية

**أسئلة التوليد**

**أسئلة الأمراض النسائية**

**أسئلة أمراض الأطفال (1)**

**أسئلة أمراض الأطفال (2)**

**أسئلة الأمراض العينية**

**أسئلة الأمراض الأذنية**

**أسئلة الأمراض الجلدية**

**أسئلة امتحان التخرج**

تشكر دار القدس للعلوم قراءها الكرام، وفي حال وجود أي ملاحظات أو اقتراحات نرجو مراسلتنا على البريد الإلكتروني:

info@dar-alquds.com