

مراجعات قبل الامتحان

أسئلة الجراحة العصبية

لطلاب الطب البشري

إعداد

د. محمد شلهوب د. عبد الله عيسى د. أمين الواكي

المراجعة العلمية

أ.د. أحمد العسالي أستاذ الجراحة العصبية في كلية الطب – جامعة دمشق

أ.د. أحمد مخلص صباغ أستاذ الجراحة العصبية في كلية الطب – جامعة حلب

أ.د. الحكم عبد المولى أستاذ الجراحة العصبية في كلية الطب – جامعة دمشق

أ.د. بسام صقر أستاذ الجراحة العصبية في كلية الطب – جامعة تشرين

أ.د. حسام جرجس أستاذ الجراحة العصبية في كلية الطب – جامعة حلب

أ.د. رشيد مسرة أستاذ الجراحة العصبية في كلية الطب – جامعة تشرين

أ.د. سمير الموسى أستاذ الجراحة العصبية في كلية الطب – جامعة البعث

أ.د. عبد الواحد غجر أستاذ الجراحة العصبية في كلية الطب – جامعة حلب

أ.د. علي عربي أستاذ الجراحة العصبية في كلية الطب – جامعة دمشق

أ.د. فواز أسعد أستاذ الجراحة العصبية في كلية الطب – جامعة دمشق

دار القدس للعلوم الطبعة الأولى 2012

دار القدس للعلوم
للطباعة والنشر والتوزيع

دمشق - يرموك - هاتف: 6345391
فاكس: 6346230 - ص.ب: 29130
www.dar-alquds.com
e-mail: info@dar-alquds.com

مقدمة الناشر

بسم الله الرحمن الرحيم

الحمد لله رب العالمين والصلاة والسلام على سيدنا محمد وعلى آله وصحبه أجمعين، وبعد:

يسرنا أن نقدم لأعزائنا طلاب الطب البشري هذه السلسلة من كتب الأسئلة في مختلف الاختصاصات، والتي تهدف إلى مساعدة الطلاب على إجراء مراجعة سريعة للمعلومات قبل كلا الامتحانين النظري والعملي.

إن اجتياز الامتحان مهارة حقيقية يمكن تقويتها والتمرس فيها عن طريق التدريب والاطلاع على النماذج الامتحانية وكتب الأسئلة الأكاديمية، ومنها هذا الكتاب المخصص لأسئلة الجراحة العصبية.

تم انتقاء الأسئلة من مجموعة من الكتب المتميزة والمعتمدة عالمياً، وتمت مراجعتها علمياً من قبل نخبة من أساتذة الجراحة العصبية في جامعات دمشق وحلب وتشرين والبعث، فلهم جزيل الشكر والتقدير.

وحرصاً على تقديم الفائدة لأعزائنا الطلاب قمنا بإضافة أهم أسئلة دورات الجراحة العصبية في جامعات دمشق وحلب وتشرين، بالإضافة إلى أسئلة الامتحان الوطني.

وبدورنا نشكر كل من ساهم في إنجاز هذا العمل، ونتمنى أن يقدم هذا الكتاب وباقي كتب هذه السلسلة الفائدة المرجوة لطلابنا الأعزاء.

د. محمود موسى طلوزي

رئيس القسم الطبي

والمدير العام لدار القدس للعلوم

المحتويات

1 رضوض الجهاز العصبي

1

أسئلة الفحص السريري

1. ما هو الفحص الشعاعي المنتخب في تقصي أذية (رض) النخاع الشوكي؟

MRI.

2. إذا أظهر الـ CT عند مريض تعرض لرض على الرأس نتيجة لحادث سيارة وجود جلطة دموية عدسية زائدة الكثافة مجاورة للجانب الصدغي الأيسر من القحف، فما هو هذا النمط من الورم الدموي؟

الورم الدموي فوق الجافية الحاد.

3. ما هي التظاهرات الأنفية لكسر قاعدة الجمجمة؟

يتظاهر المرضى المصابون بكسر قاعدة الجمجمة غالباً -إضافة إلى الرض المباشر على الوجه- بدليل على كسر الأنف مثل الكدمات حول الحجاج والتورم والإيلام في جسر الأنف والرعاف الأمامي، كما قد يكون لدى هؤلاء المرضى ثر (سيلان) السائل الدماغي الشوكي CSF Rhinorrhea (CSF) وهذا يدل على رشح CSF من موضع الكسر. ويعد ثر CSF عبر الأنف عامل خطورة لالتهاب السحايا المعالجة الجراحية ليست عاجلة وتجرى الجراحة فقط عند فشل المعالجة الدوائية والمحافظة والتي تعطي نتائج جيدة في غالب الأحيان.

4. كيف يتم تمييز سيلان CSF من الأنف؟

توضع قطرة من المفرزات الأنفية فوق ورقة التواليت، فيلاحظ في حال وجود CSF تشكل هالة واضحة تحيط بالمفرزات الأنفية، أما

إذا كان السائل الدماغي الشوكي مدمى فالهالة المحيطية تكون أقل احمراراً من البقعة المركزية. وهذا الاختبار الذي يجرى جانب السرير مشابه تماماً للاستشراب الورقي Paper chromatography ويدل على وجود CSF، ويمكن أيضاً قياس تركيز الغلوكوز في المفرزات الأنفية باستخدام طريقة Chemstrip مثلاً، حيث يكون تركيز الغلوكوز في حالة سيلان CSF من الأنف قريباً من ذلك الموجود في CSF (80.40 ملغ / دل).

5. ماهي المظاهر السريرية لإصابة النخاع الشوكي التي يمكن تحريها بالقصة؟

يجب أولاً تحديد هل الإصابة رضية أم غير ذلك. تسبب آفات النخاع الشوكي الثلاثي العرضي التالي:

A. المستوى الحسي الذي قد يكون على شكل حزام في الصدر أو البطن يحدث فيه تبدل الحس أو على شكل مستوى حاد يكون الحس مفقوداً تحته، ويعد المستوى الحسي هو العلامة المميزة لإصابة النخاع الشوكي.

B. الضعف العضلي البعيد ويكون متناظراً عادة.

C. اضطرابات الأمعاء والمثانة.

ولهذا السبب يجب أن تركز الأسئلة عند استقصاء إصابة النخاع الشوكي على الأعراض السابقة:

A. هل يجر المريض قدمه أو يتعثر بسبب ضعف العضلات البعيدة في الطرف السفلي؟ حيث تسبب الآفات في السبيل الهرمي (ويدعى أيضاً السبيل الشوكي القشري أو العصبون المحرك العلوي) ضعفاً عضلياً أكثر ما يكون في العضلات البعيدة ولذلك يمكن أن تقلد الاعتلال العصبي المحيطي.

B. هل لدى المريض تيبس stiff في الساقين؟ حيث يسبب الضعف في السبيل الهرمي شناجاً spasticity، ويذكر العديد من المرضى أن أطرافهم السفلية متيبسة وأنهم يشعرون أن ركبتهم لا تنحني عند المشي.

C. هل يوجد مستوى حسي؟ يصف بعض المرضى المستوى الحسي على شكل زنار أو نطاق حول خصرهم أو صدرهم.

D. هل هناك أي احتباس أو عدم استمساك (سلس) في الأمعاء أو المثانة؟ تكون المثانة أكثر حساسية لإصابة النخاع الشوكي من الأمعاء.

6. ما هي الموجودات التي يمكن توقع وجودها بالفحص السريري في حالة إصابة النخاع الشوكي؟

عندما تضغط الإصابة من المحيط نحو مركز النخاع الشوكي، يظهر الفحص السريري عند الشخص المصاب وجود الضعف العضلي البعيد الذي يكون أسوأ عادة في الطرفين السفليين من الذراعين، وأسوأ في العضلات الباسطة (العاطفات الظهرية للقدم وباسطات الرسغ والأصابع) من العضلات العاطفة، وتكون المقوية ناقصة والمنعكسات خفيفة والمنعكس الأخمصي بالانبساط (إيجابية علامة بابنسكي) عادة. يمكن كشف المستوى الحسي غالباً ويكون الحس ناقصاً بكل أشكاله تحت هذا المستوى. عندما تكون الآفة في المركز وتضغط نحو المحيط الأمر الذي يلاحظ غالباً في الأورام التي تنمو في المركز (الأورام السيسائية والأورام الكوكبية وغيرها) عندها تبدأ الأعراض بالظهور من الأعلى وتمتد نحو الأسفل.

7. ما هي المظاهر السريرية لإصابة جذع الدماغ التي يمكن تحريها من القصة؟

إن جذع الدماغ هو امتداد للنخاع الشوكي نحو الأعلى ترتبط به الأعصاب القحفية، لذلك فإن إصابة الأعصاب القحفية هي العلامة الأساسية المميزة لإصابة جذع الدماغ.

تكون أعراض إصابة جذع الدماغ مزيجاً من أعراض إصابة السبل الطويلة long tract (مثل الضعف الناجم عن إصابة السبيل الهرمي والتنميل الناجم عن إصابة السبيل الشوكي المهادي) وأعراض إصابة الأعصاب القحفية.

تتصالب السبل الطويلة لذلك تؤدي أذية جهة معينة في جذع الدماغ إلى أعراض إصابة السبل الطويلة في الجهة المعاكسة من الجسم عادة، ولا تكون هذه الأعراض (التنميل والضعف العضلي) متوزعة حسب مستوى معين إنما توجد على شكل خزل شقي hemiparesis وخدر شقي، أما أعراض إصابة الأعصاب القحفية فتكون في نفس جهة الإصابة. إن الأعراض المتصالبة هي علامة مميزة أخرى لإصابة جذع الدماغ، على سبيل المثال حدوث الضعف العضلي في جهة معينة من الوجه وفي الجهة المعاكسة من الجسم.

تسبب إصابة الأعصاب القحفية الأعراض التالية التي تبدأ بحرف D وهي:

الشفع Diplopia (الأعصاب القحفية III، IV،VI)، نقص الحس في الوجه (العصب القحفي V)، نقص القوة العضلية في الوجه (العصب القحفي VII)، الدوام Dizziness والصمم Deafness (العصب القحفي VIII)، عسرة التلفظ (الرتة) Dysarthria وعسرة البلع Dysphagia (الأعصاب القحفية IX، X،XII)، لذلك كله يجب أن تركز القصة السريرية على تحري الأعراض السابقة:

A. هل توجد قصة شفع أو ضعف عضلي أو تنميل أو دوام أو صمم أو عسرة تلفظ أو عسرة بلع عند المريض؟

B. هل توجد أعراض تشير لإصابة السبل الطويلة مثل الخزل الشقي أو فقدان الحس الشقي؟

C. هل توجد أعراض تدل على الإصابة المتصالبة أو ثنائية الجانب؟

8. ما هي الموجودات التي يمكن توقع وجودها بالفحص السريري في حالة إصابة جذع الدماغ؟

يظهر الفحص السريري مزيجاً من أعراض إصابة الأعصاب القحفية وأعراض إصابة السبل الطويلة. قد يظهر فحص الأعصاب القحفية وجود الإطراق، اضطراب حركات العين الخارجية، الشفع، الرأرأة، نقص المنعكسات القرنية، الضعف الوجهي، التنميل، نقص السمع، الرتة، شلل الحنك، نقص منعكس

الكعام، انحراف اللسان. أما إصابة السبل الطويلة فتؤدي عادة إلى الخزل الشقي مع النمط الهرمي للضعف العضلي وفرط المنعكسات وزيادة المقوية وإيجابية علامة بابنسكي، وقد يشمل فقدان الحس الشقي نقص الحس بكافة أشكاله. تعتبر إصابة جذع الدماغ من أخطر أنواع الإصابات الدماغية وهي لا تقتصر فقط على الاختلالات الحسية والحركية وإصابة الأعصاب القحفية وإنما تؤدي أيضاً لحدوث اضطرابات خطيرة، قد تترافق بفقدان وعي وسبات واضطرابات تنفسية ودورانية بالغة الخطورة.

9. ما هي المظاهر السريرية لإصابة المخيخ التي يمكن تحريها بالقصة؟

تسبب إصابة المخيخ عدم تناسق الحركات وعدم إتقانها لأن المخيخ هو المسؤول عن تنسيق الحركات الإرادية وبالتالي فإن أي اضطراب فيه يؤدي إلى اضطراب في سرعة ونظم هذه الحركات. إن الأسئلة التي يجب الاستفسار عنها يجب أن تركز على تناسق الحركات في الذراعين والطرفين السفليين:

A. هل لدى المريض مشية متعثرة أو مترنحة "مشية السكران drunken walk"؟ ومعظم الناس يفهمون معنى مشية السكران ويستخدمون هذا التعبير لوصف المرض المخيخي، وفي الحقيقة يؤدي شرب الكحول إلى ضعف المخيخ وإن المشية المتعثرة على قاعدة عريضة الوصفية للشخص الثمل ناجمة عن سوء الوظيفة المخيخية.

B. هل يعاني المريض من صعوبة وضع المفتاح في القفل أو إشعال السيجارة أو باقي الحركات الموجهة لهدف معين؟ يسوء الرجفان المخيخي عند الحركات الإرادية القصدية خاصة عند اقتراب اليد من الهدف. إن الحركات الدقيقة المتناسقة مثل إدخال المفتاح في ثقب الباب أو القفل هي أمثلة ممتازة على الأعمال الصعبة بالنسبة لمرضى الآفات المخيخية.

10. بعد أخذ قصة المرض المخيخي، ما هي الموجودات التي يمكن توقعها بالفحص السريري؟

يعاني مريض الإصابة المخيخية من مشية متعثرة وصعوبة المشي المترادف، ويكون اختبار العقب إلى حرف الظنبوب شاذاً حيث نجد تمايل العقب وتأرجحه بشكل غير مستقر عند انزلاقه على طول حرف الظنبوب، وقد نجد رجفاناً في الذراعين عندما يلمس المريض أنفه أو إصبع الفاحص أو الأهداف الأخرى، وبشكل مماثل تكون الحركات المتناوبة السريعة في الأطراف غير طبيعية في سرعتها ونظمها.

11. ماهي المظاهر السريرية لإصابة نصفي الكرة المخية التي يمكن تحريها بالقصة والفحص العصبي؟

تسبب إصابة المخ بحد ذاتها مجموعة من الأعراض السريرية:

A. تبدلات الحالة العقلية واضطرابات الوظائف العليا مثل الحبسة.

B. الخزل الشقي.

C. الخدر الشقي.

D. عيوب الساحة البصرية.

E. حركات لا إرادية.

F. الاختلاجات.

أما الأسئلة الواجب طرحها لتحري هذه المظاهر فتشمل:

A. هل يعاني المريض من الحبسة أو تبدل الحالة العقلية؟

B. هل يصيب الضعف والخدر الوجه والذراع والطرف السفلي في نفس الجهة من الجسم؟

C. هل يعاني المريض من عيوب الساحة البصرية؟ تسير الألياف البصرية تحت القشر (في السبيل البصري ثم الركبة الوحشية ثم التشعع البصري) وتنتهي في الفص القذالي.

D. هل يعاني المريض من الاختلاجات؟ تنشأ الاختلاجات عن انفراغ نوبي للعصبونات بشكل يقتصر في معظم الحالات على القشر.

12. بعد أخذ القصة السريرية لمرض في نصف الكرة المخية، ما هي الموجودات التي يتوقع وجودها بالفحص السريري؟

قد يظهر الفحص السريري وجود الحبسة أو تبدلات الحالة العقلية الأخرى أو الخزل الشقي والخدر الشقي أو عيوب الساحة البصرية

A. ما هو السبات؟ السبات Coma (من الكلمة اليونانية Koma وتعني النوم العميق) هو اضطراب في الوعي يتميز بعدم قدرة الجملة العصبية المركزية على استقبال ودمج والارتكاس للإشارات المحيطية.

B. هل تكون عينا المريض مفتوحتين أم مغلقتين في السبات؟ يفترض أن تكون العينان مغلقتين لأن السبات حالة تشبه النوم، ومن ناحية أخرى يمكن في بعض أشكال السبات الاستقلابي (مثل السبات الكبدي أو اليوريميائي) أو في الحالات المزمنة من اعتلال الدماغ التالي للرض أن تكون العينان مفتوحتين ومتحركتين. على سبيل المثال في المرحلة النهائية من اعتلال الدماغ بنقص الأكسجة تكون أجفان المريض مفتوحة وعيناه متحركتان بحيث أن أصدقاء المريض وعائلته يعتقدون أن المريض شفي أخيراً من السبات في حين يكون المريض حقيقة قد دخل في حالة السبات اليقظ vigil coma (الحالة النباتية الدائمة).

C. أين يتوضع الجهاز الشبكي الفعال reticularis activating system؟ يتوضع الجهاز الشبكي الفعال في كامل الطبقات الأربع لجذع الدماغ.

D. كيف يتم الفحص العصبي للمريض المسبوت؟ إن الفحص العصبي للمريض المسبوت بسيط تماماً. وفي الحقيقة يقتصر الفحص العصبي على تقييم وظيفة جذع الدماغ لأن القشر الدماغي عند المريض المسبوت - بالتعريف - مضطرب الوظيفة. يتم إجراء التقييم بطريقة رأسية - ذيلية، وبالانتقال من مستوى لآخر. إذا كانت مستويات جذع الدماغ الأربعة طبيعية وسليمة فإن السبات هو سبات قشري (أي سبات يكون فيه قشر الدماغ

غير وظيفي بدئياً). من ناحية أخرى إذا كانت طبقات جذع الدماغ متأذية يدعى السبات بسبات جذع الدماغ (أي السبات الذي يكون فيه سوء وظيفة قشر الدماغ ثانوياً نتيجة للأذية المباشرة على جذع الدماغ).

13. ما هي الاستجابات الملائمة وغير الملائمة عند المريض المسبوت للمنبه المؤلم؟

إن الاستجابة الملائمة عند المريض الواعي أو الوسنان lethargic أو متبلد الحس obtunded هو أن يدفع بعيداً مصدر الإزعاج، ولهذا إن الاستجابة في حالة التنبيه المؤلم بواسطة ضغط السرير الظفري للإصبع بقلم الرصاص هي دفع يد الفاحصً بعيدا. أما الاستجابة غير الملائمة فهي اتخاذ وضعية شاذة هي وظيفة فصل المخ أو وضعية فصل القشر decorticate.

إن وضعية فصل القشر علامة على سوء وظيفة خفيف في المهاد وهي تتكون من عطف الطرف العلوي وبسط مع دوران داخلي للطرف السفلي. أما وضعية فصل المخ decerebrate position فتتكون من بسط مع دوران داخلي في كلا الطرفين العلوي والسفلي وهي علامة على سوء الوظيفة الشديد في المهاد. ومن السهل التمييز بين وضعية فصل المخ وفصل القشر إذا تذكرنا أنه في وضعية فصل القشر de – cor - tication تتجه اليد نحو القلب cor، أما في وضعية فصل المخ فتتجه اليد بعيداً عن القلب. وأخيراً إذا كان المهاد مصاباً بشكل كامل عندها لا يكون هناك استجابة للمنبه المؤلم ويمكن أن يستجيب المريض بعطف ركبتيه وهو منعكس شوكي بسيط.

14. ما الذي يعنيه الغياب الكامل لوظيفة جذع الدماغ؟

إن الغياب الكامل لوظيفة جذع الدماغ يعني الموت وفي هذه الحالة لابد من إعادة الفحص العصبي بعد 12 ساعة عادة. كما لابد من نفي الأسباب المحتملة الأخرى العكوسة التي قد تؤدي إلى الاضطراب الشامل في وظيفة الجملة العصبية المركزية (مثال السبات السمي – الاستقلابي).

أسئلة بدون خيارات

رضوض الرأس HEAD TRAUMA

1

1. ما هي نسبة الحدوث؟

في الولايات المتحدة: 500 ألف أذية/السنة، منها 70 ألف إصابة مميتة/السنة.

2. ما هو مقياس Glasgow للسبات GCS؟

تقدير موضوعي لمستوى الوعي بعد الرض.

نظام النقاط GCS (مقياس غلاسكو)
GCS SCORING SYSTEM

1. العينان؟

فتح العينين E:

4 ـــ فتح العينين عفوياً.

3 ـــ فتح العينين استجابةً لصوت (أمر).

2 ـــ فتح العينين استجابةً لمحرض ألمي.

1 ـــ لا يفتح العينين.

(تذكر: 4 عيون).

2. الحركية؟

الاستجابة الحركية M:

6 ـــ يطيع الأوامر.

5 ـــ يحدد مكان المحرض الألمي.

4 ـــ يسحب الطرف بعيداً عن الألم.

3 ـــ وضعية فصل القشر.

2 ـــ وضعية فصل المخ.

1 ـــ لا حركات.

(تذكر: محرك ذو 6 إسطوانات).

3. اللفظية؟

الاستجابة اللفظية V:

5 ـــ ملائمة ومتوجهة.

4 ـــ تخليط.

3 ـــ كلمات غير ملائمة.

2 ـــ أصوات مبهمة.

1 ـــ لا أصوات.

4. متى يشير مقياس GCS إلى السبات؟

< 8 (less than eight-it may be too late).

5. ما هي العلامات الأربعة لكسور قاعدة الجمجمة؟

A. عينا الراكون ـــ التكدم حول الحجاج.

B. علامة Battle ـــ التكدم خلف الأذن.

C. تدمي الطبل (دم في الأذن الوسطى).

D. سيلان السائل الدماغي الشوكي من الأذن أو الأنف.

6. ما هي الصور الشعاعية الأولية في الرضوض؟

A. CT رأس (في حال وجود فقد وعي أو GCS < 15).

B. CT للعمود الفقري الرقبي.

C. عمود ظهري وقطني صور شعاعية بالوضعيتين الأمامية الخلفية والجانبية.

7. هل يجرى CT الرأس في الرض مع أو بدون حقن مادة ظليلة؟

بدون حقن!

8. ما هي الاستطبابات العامة لمراقبة الـ ICP بعد الرض؟

A. GCS < 9.

B. تبدل مستوى الوعي أو غياب الوعي مع رض متعدد الأجهزة.

C. تناقص مستوى الوعي مع اضطرابات عصبية موضعة.

9. كيف يحدد فحص الأعصاب القحفية مكان الأذية في مريض مسبوت؟

تنبثق الأعصاب القحفية بالتتالي من جذع الدماغ حسب أرقامها. وجود المنعكس القرني (العصبين 5+7) يشير إلى سلامة الجسر. سلامة منعكس التهوع (العصبين 9+10) تتوافق مع سلامة أعلى البصلة. كن حذراً من أن شلل العصب القحفي 6 هو علامة موضعة كاذبة.

10. ما هي المعالجة الحادة للاختلاجات بعد رض الرأس؟

البنزوديازيبينات.

11. ما هي الوقاية من النوب (الاختلاجات) بعد إصابة رأس شديدة؟

أعطِ فينيتوئين لسبعة أيام.

12. ما أهمية وجود نقص صوديوم الدم بعد رض الرأس؟

يجب نفي الـ S.I.A.D.H.

تذكر: S.I.A.D.H. Sodium Is Always Down Here

الورم الدموي فوق الجافية EPIDURAL HEMATOMA

1. ما هو الورم الدموي فوق الجافية؟

تجمع دموي بين الجمجمة والأم الجافية.

2. ما الذي يسببه؟

عادةً يحدث بالترافق مع كسور الجمجمة حيث تقوم الشدف العظمية بتمزيق الشرايين السحائية.

3. ما هو الشريان المسؤول؟

غالباً الشريان السحائي الأوسط.

4. ما هي العلامة الأشيع؟

أكثر من 50٪ من المرضى لديهم توسع حدقة بنفس الجهة.

5. ما هي القصة الكلاسيكية؟

LOC (فقد وعي) يليه «فترة صافية » ثم بعد ذلك تدهور عصبي.

6. ما هي موجودات الـ CT الكلاسيكية؟

ورم دموي عدسي الشكل.

[تذكر: (عدسي LEnticular = Epidural)].

7. ما هي المعالجة الجراحية للورم الدموي فوق الجافية؟

التفريغ الجراحي.

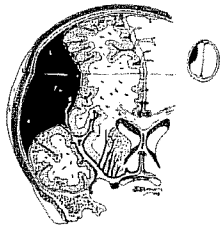

8. ما هي استطبابات المعالجة الجراحية في الورم الدموي فوق الجافية؟

أي ورم دموي فوق الجافية عرضي؛ أي ورم دموي فوق الجافية > 1 سم.

9. ما هو المرض الذي لديه كلاسيكياً «فترة صافية»؟

النزف فوق الجافية.

الورم الدموي تحت الجافية SUBDURAL HEMATOMA

1. ما هو؟

تجمع دموي تحت الأم الجافية.

2. ما الذي يسببه؟

تمزق الأوردة «الجسرية» التي تمر عبر الحيز بين السطح القشري والجيوب الوريدية في الأم الجافية أو أذية سطح الدماغ مع نزف مستمر من الأوعية القشرية.

3. ما هي الأنواع الثلاثة له؟

A. الحاد ــ ظهور الأعراض خلال 3 أيام.

B. تحت الحاد ــ ظهور الأعراض خلال 3 أيام-3 أسابيع.

C. المزمن ــ ظهور الأعراض بعد أكثر من 3 أسابيع.

4. ما هي معالجة الورم الدموي فوق الجافية والورم الدموي تحت الجافية؟

يجب إزالة تأثير الكتلة (الانضغاط). بضع الجمجمة مع تفريغ الخثرات عادةً مطلوب.

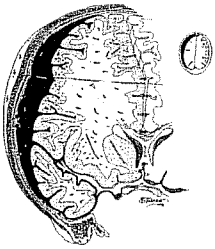

5. ما هي موجودات CT الرأس الكلاسيكية في الورم الدموي تحت الجافية؟

ورم دموي منحني هلالي الشكل.

[تذكر: (منحني sUbdural = cUrved)].

6. ما هي الأذيات التي يجب توقعها عند مريض مرضوض مع تدهور مترقي في الحالة الذهنية؟

الورم الدموي فوق الجافية، الورم الدموي تحت الجافية، تورم الدماغ مع ارتفاع التوتر ضمن القحف. لكن يجب نفي وجود نقص أكسجة/هبوط ضغط.

النزف تحت العنكبوتية الرضي
TRAUMATIC SUBARACHNOID HEMORRHAGE

1. ما هو؟

رض رأس يؤدي إلى نزف دموي تحت الغشاء العنكبوتي وفوق الأم الحنون.

2. ما هي المعالجة؟

مضادات الاختلاج مع المراقبة.

تكدم الدماغ CEREBRAL CONTUSION

1. ما هو؟

تكدم نزفي في البارانشيم الدماغي.

2. ما هي أذية الضربة ورجع الضربة Coup and contrecoup؟

الضربة: الأذية عند مكان التماس.

رجع الضربة: الأذية في المكان المقابل لنقطة التماس.

3. ما هي الـ DAI؟

Diffuse Axonal Injury أذية المحاور العصبية المنتشرة.

(أذية جازة للبارانشيم الدماغي) تنجم عن أذية تباطؤ السرعة الشديد؛ معدل الوفيات 33٪؛ سبات طويل الأمد.

4. ما هو الاختبار التشخيصي الأفضل لـ DAI؟

MRI.

كسور الجمجمة SKULL FRACTURE

1. ما هي كسور الجمجمة الانخسافية؟

كسر يحدث فيه اندفاع قطعة أو أكثر من الجمجمة باتجاه الأسفل تحت المستوى الباطن للجمجمة.

2. ما هي استطبابات الجراحة؟

A. جرح ملوث بحاجة للتنظيف والتضير.

B. التشوه الشديد.

C. الضغط على القشر.

D. كسر مفتوح.

E. تسرب الـ CSF.

3. ما هي معالجة كسور الجمجمة المفتوحة؟

A. الصادات.

B. الوقاية من الاختلاج (phenytoin).

C. المعالجة الجراحية.

4. ما هي العلامات النموذجية لكسر قاعدة الجمجمة؟

عينا الراكون، علامة Battle، ثر أذني أو أنفي رائق، تدمي الطبل.

رضوض النخاع الشوكي SPINAL CORD TRAUMA

1. ما هما النوعان العامان للأذية؟

A. تامة: لا يوجد وظيفة حركية أو حسية تحت مستوى الأذية.

B. غير تامة: بقاء وظيفة تحت مستوى الأذية.

2. عرّف «الصدمة الشوكية»؟

غياب جميع المنعكسات والوظائف الحركية تحت مستوى الإصابة، هبوط الضغط، بطء القلب.

3. عرّف «استثناء العجزي»؟

سلامة مستوى الأعصاب العجزية: سلامة المعصرة الشرجية، ثني أصابع القدم، الحس العجاني.

4. ما هي الدراسات والمقاربات البدئية؟

A. ABCs ـــ تأمين طريق هوائي والتهوية عند الضرورة.

B. المحافظة على ضغط الدم BP (سوائل وريدية ، رافعات الضغط (مقبضات الأوعية) في حال عدم الاستجابة على السوائل).

C. NGT ـــ يمنع الاستنشاق.

D. Foley.

E. الستيروئيدات بجرعات عالية ثبت أنها تحسن النتائج إذا أعطيت قبل مرور 8 ساعات بعد الأذية.

F. صور شعاعية كاملة للعمود الرقبي ولمستويات أسفل حسب تقييم الفاحص.

5. ما هي الدراسات التشخيصية؟

صور شعاعية بسيطة، MRI،CT .

6. ما هي استطبابات الجراحة الإسعافية في أذيات النخاع الشوكي؟

A. كسر فقري غير مستقر.

B. أذية غير تامة مع وجود انضغاط خارجي.

C. الورم الدموي النخاعي فوق الجافية أو تحت الجافية.

7. ما هو استطباب إعطاء جرعات وريدية عالية من الستيروئيدات في أذية النخاع الشوكي؟

مثار جدل: أذية النخاع الشوكي الكليلة مع عجز عصبي.

methylprednisolone بجرعة تحميل عالية (30 مغ/كغ) يليها تسريب مستمر (5.4 مغ / كغ) لمدة 23 ساعة.

8. هل ثبت أن الستيروئيدات ذات فائدة بعد الأذيات النخاعية النافذة؟

لا.

9. اشرح الحالات التالية:

A. المتلازمة النخاعية الأمامية؟ إصابة السبيل القشري الشوكي والسبيل الشوكي المهادي الجانبي، شلل نصفي سفلي، فقدان حس الألم والحرارة، وبقاء حس اللمس والاهتزاز والحس العميق.

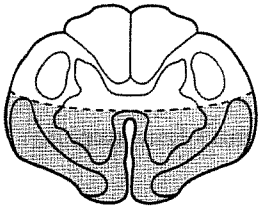

B. المتلازمة النخاعية المركزية؟ بقاء بعض القدرة الحركية والحسية في الطرفين السفليين مع ضعف في الطرفين العلويين.

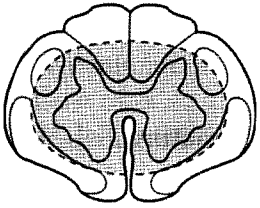

C. **متلازمة Brown-Séquard؟** القطع النصفي للنخاع ينجم عنه ضعف حركي مع فقدان حس اللمس والحس العميق في نفس الجانب مع فقدان حس الألم وحس الحرارة في الجانب المقابل.

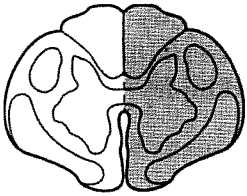

D. **المتلازمة النخاعية الخلفية؟** أذية الحبال الخلفية للنخاع: فقدان الحس العميق تحت مستوى الإصابة.

10. كيف يمكن تذكر الموجودات المرافقة لمتلازمة براون – سيكوار؟

تذكر: "Captain Brown-Sequard = "CPT:

A. (في الجانب المقابل) Contralateral.

B. (الألم) Pain.

C. (الحرارة) Temperature.

11. عرّف المصطلحات التالية؟

A. **كسر Jefferson؟** كسر عبر القوس الفقرية للفقرة الرقبية الأولى ر1 نتيجة حمل محوري (كسر غير مستقر).

B. **كسر الإعدام شنقاً Hangman؟** كسر عبر سويقات الفقرة الرقبية الثانية ر2 نتيجة فرط البسط؛ عادةً ثابت.

C. **كسر الناتئ السني؟** كسر الناتئ السني للفقرة الرقبية الثانية ر2 (يشاهد بالصورة الشعاعية بالوضعية السنية مع فم مفتوح).

D. **القسوح؟** النعوظ القضيبي المشاهد في أذيات النخاع الشوكي.

E. **كسر Chance؟** كسر فقري معترض.

F. **كسر جارف الطين Clay shoveler؟** كسر الناتئ الشوكي للفقرة الرقبية السابعة ر7.

G. كسور الناتئ السني؟

1. النمط I؛ كسر عبر قمة السن.

2. النمط II؛ كسر عبر قاعدة السن.

3. النمط III؛ كسر عبر جسم ر2.

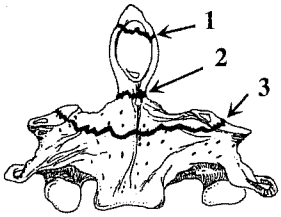

12. كيف يتم تقييم العمود الفقري الرقبي؟

A. بالفحص السريري.

B. شعاعياً.

13. من هم المرضى الذين نحكم على سلامة عمودهم الرقبي بالفحص السريري؟

A. غياب الألم الرقبي بالجس وبالمدى الكامل للحركة.

B. لا أذية عصبية (15 GCS).

C. لا كحول أو مخدرات أو مسكنات ألم، لا توجد أذية صارفة للانتباه No distracting injury.

14. كيف ننفي كسر العمود الفقري الرقبي؟

بتفريسة CT للعمود الفقري الرقبي.

15. ماذا تفعل إذا لم يكن كسر العمود الفقري الرقبي واضحاً على تفريسة الـ CT ولاتستطيع الحصول على صورة مرنان لدى مريض مسبوت؟

هذا الأمر مثار للجدل والجواب الأسهل هو ترك المريض في قبة رقبية.

أسئلة متعددة الخيارات

1

1. أحضر طفل عمره 5 سنوات إلى قسم الإسعاف بعد سقوطه على أرض صلبة. أي من الموجودات التالية تم وضع تشخيص ارتجاج مخي اعتماداً عليها؟

A. تقبض الحدقة.

B. غثيان وإقياء.

C. فقدان وجيز للوعي وفقدان الذاكرة.

D. إيجابية منعكس بابنسكي.

E. كسر جمجمة.

الجواب: C.

■ **التعليق:** تشخيص ارتجاج المخ Concussion يعتمد على قصة الفقدان العابر للوعي لفترة أقل من 20 دقيقة والمريض فاقد الذاكرة للحادثة وقد لا يتذكر الحوادث التي أدت للرض. الغثيان والإقياء مترافقان بشكل شائع مع ارتجاج المخ لكنهما غير مشخصين. الشذوذات في الفحص العصبي تقترح احتمال آفة أكثر خطورة. كسر الجمجمة قد يحدث في غياب ارتجاج المخ.

2. يعتبر حرز الرض المرجعي /Trauma Score/ هو المؤشر التقييمي الفيزيولوجي الأكثر استخداماً في تقييم الإصابات لدى مراكز الرضوض. وهو يعتمد على كل ما يلي ما عدا:

A. ضغط الدم الانقباضي /Systolic BP/.

B. معدل النبض /PR/.

C. معدل التنفس /RR/.

D. فحص الحالة العقلية.

E. سلم غلاسكو للسبات /Glasgow coma scale/.

الجواب: B.

■ **التعليق:** إن (RTS) هو المعيار الأكثر استخداماً في التقييم الفيزيولوجي للإصابة، وهو يعتمد على ثلاثة مكونات: سلم غلاسكو والضغط الانقباضي، ومعدل التنفس. يعتبر سلم غلاسكو مقياساً للحالة الذهنية للمريض المصاب. لا يستخدم معدل النبض في حساب حرز الرض المرجعي (RTS).

3. أحضر مريض إلى قسم الإسعاف كان قد تعرض لحادث سير مروري وقذف خارج مركبته. المريض غير واعٍ وضغطه منخفض. وجد لدى المريض توسع حدقة يسرى، خفوت أصوات تنفسية على الصدر الأيمن، انتفاخ أو توسع بطن متوسط الشدة، حوض غير ثابت مع وجود كدمات فوق الفخذين. بعد تعويض سوائل بقدر لترين من البلورانيات ووحدتين من خلايا الدم الحمراء لدم موافق الزمرة، استمر لدى المريض وجود انخفاض توتر شرياني مع ضغط انقباضي يقارب 80 ملمز. ما هو التفسير الأقل احتمالاً لانخفاض التوتر لدى المرض؟

A. فقد الدم الخارجي.

B. نزيف داخل الصدر.

C. نزيف خلف البريتوان.

D. إصابة رأس شديدة مغلقة.

E. كسور فخدية.

الجواب: D.

■ **التعليق:** من النادر إن لم يكن من المعدوم لدى مريض رض متعدد مع انخفاض ضغط وصدمة نقص حجم أن يكون هبوط التوتر ثانوياً لإصابة في الرأس. يجب على الطبيب أن يبحث عن سبب آخر لهبوط التوتر والذي هو دائماً تقريباً فقدان الدم. يمكن أن يكون فقد الدم من خمس مناطق مختلفة.

4. أحضر مريض أرمل حديثاً بعمر 82 عاماً إلى قسم الإسعاف (ED) من قبل أقاربه. لقد زالت قدرته على مدى الأشهر القلائل الماضية على العناية بنفسه وهو يحتاج الآن إلى شخص ليحمله على المشي، كما ولديه عدم استمساك للبول، وقد أطلق جرس الحريق في عدة مناسبات نتيجة نسيانه لإطفاء الفرن. وجد طبيب الإسعاف علاماته الحيوية ضمن الطبيعي. ليس لدى المريض علامات عصبية جانبية (Lateralizing) كما وليس لديه كدمات. ما هي الخطوة الملائمة التالية بعد فحصه السريري؟

A. اقتراح أن ينتقل المريض إلى منزل للرعاية أو العيش لدى أقارب.

B. استشارة طبيب نفسي لاستبعاد وجود اكتئاب.

C. تقييم الدوران عبر السباتي ووجود أصوات لغط لاستبعاد نقص التروية المخي.

D. طلب تصوير طبقي محوري للرأس.

E. طلب استشارة عصبية.

الجواب: D.

■ **التعليق:** تعتبر الأورام الدموية تحت الجافية المزمنة شائعة. يمكن وضع التشخيص بواسطة التصوير الطبقي المحوري للرأس ومن ثم إحالة المريض للجراحة العصبية. عادةً ما تكون هذه الأورام الدموية ثنائية الجانب مما يجعل بطريقة أخرى من العلامات الجانبية ثنائية الجانب أيضاً ويمكن الخلط بينها وبين نقص التروية الشامل مثلاً أو العته أو الأوب الشيخي (senileinvolution). يمكن أن تكون الأعراض مبهمة مثل حدوث نقص أو ضعف في التوجه وعته بطيء يمكن أن يشير إلى اكتئاب مثلاً أو إلى حدوث العته الشيخي. وعلى كل حال، فإن الثلاثي المتشكل من: المشية المضطربة أو اضطراب التوازن، عدم الاستمساك بالإضافة لضعف الذاكرة يقترح وجود آفة كتلية خارج محورية extraaxial بطيئة التشكل. لا يستبعد عدم وجود لغط (bruit) في السباتي وجود درجة عالية من التضيق السباتي، ويأتي استبعاد وجود آفة عضوية سابقة للمشكلة النفسية في قسم الإسعاف. وكما يكون الرض أو الإصابة البسيطة أو التافهة نسبياً كافياً لإحداث تمزق في الوريد الجسري bridging vien لدى كبار السن، فإنه عادةً ما تغيب قصة الرض من الشكوى ولا تتواجد الكدمات على الفحص السريري. يكون تفريغ الأورام الدموية شافياً. واقتراح تخلي المريض عن حياته المستقلة نظراً لوضعه ليس ضرورياً في الوقت الراهن قبل استبعاد وجود حالة مرضية عكوسة.

5. قبل مريض عمره 27 عاماً للمراقبة بعد تعرضه لإصابات شديدة في الوجه والفروة إثر شجار حدث في الحانة. كان المريض يتبع التعليمات عند قبوله، كما أظهرت صورة الطبقي المحوري دماغاً طبيعياً. استدعت الممرضة الليلية المقيم المناوب بعد 4 ساعات

وقالت أن حدقة المريض اليمنى أكبر قليلاً من اليسرى (والذي لم يكن ملحوظاً سابقاً في تقرير المريض) إضافة إلى أن المريض يقف في الممر مؤدياً إشارات دنيئة للممرضات. ماذا يجب على الطبيب المناوب أن يفعل؟

A. نقل المريض إلى وحدة العناية المشددة من أجل المراقبة اللصيقة.

B. طلب تصوير طبقي محوري إسعافي وإخطار قسم الجراحة باحتمال إجراء فتح للقحف.

C. الطلب من الممرضة استدعائه لاحقاً عندما تصبح الحدقة اليمنى متوسعة بشكل واضح أكثر من اليسرى.

D. طلب هالوبيريدول للمريض والطلب من الممرضة مراقبة العلامات الحيوية كل ساعة.

E. تقييم المريض شخصياً وبنفسه.

الجواب: E.

■ **التعليق:** المريض واعٍ يقظ ومتوجّه (حتى ولو كان توجهه عدوانياً). ولذلك يكون تفاوت حجم الحدقتين عنده ليس نتيجةً لفتق دماغي وإنما بسبب رض مباشر على العين، أو استخدام قطرات عينية أو وجود حالة سابقة أو بسبب سوء في التقدير. يكون المريض ذو الحدقة المتوسعة الثانوية لانفتاق دماغي غير قادر على النهوض والمشي. وعلى هذا لا يكون إجراء التصوير الطبقي المحوري ضرورياً في هذه المرحلة لتمييز أو استبعاد آفة كتلية. ليس المريض في حالة تستدعي العناية المشددة أو الوضع على المونيتور لمراقبة علاماته الحيوية. لقد تعرض المريض للضرب على الرأس في إحدى الحانات حيث كان يشرب. عادةً ما يفشل التصوير الطبقي المحوري في كشف الرضوض القشرية والتي تكون مسببة للصرع في ما بعد. يخفض كل من الهالوبيريدول والكحول من عتبة الاختلاج. يوضع المريض تحت المراقبة تحسباً لحدوث تراجع ما في حالته الذهنية. التركين أو استعمال المهدئات للمريض سيشوش من صورته السريرية. يفترض هنا أن الممرضة قد استدعت الطبيب لأنها صادقة في قلقها حول وجود تفاوت بحجم الحدقتين

واحتمال انفتاق دماغي. من الحكمة هنا انتهاز الفرصة لتفسير الأمور والمريض على سريره. هذا سيطمئن الفريق الطبي ويهدئ من روع المريض ويفسح للمقيم المناوب المجال للعودة للنوم.

6. امرأة عمرها 29 عاماً تعرضت لحادث سيارة ولم تكن مستخدمة حزام الأمان. عند الوصول للمشفى أخبرك المساعد الصحي أنها تفتح عينيها استجابة للتنبيه اللفظي أما استجابتها اللفظية فإنها مشوشة وغير مترابطة incoherent كما أنها تستجيب للتنبيه الألمي بالسحب withdraw. ما هي العلامة التي تحصل عليها وفقاً لسلم غلاسكو لتقدير السبات؟

A. 15.

B. 13.

C. 9.

D. 5.

E. 12.

الجواب: C.

■ **التعليق:** يستخدم سلم غلاسكو لتقدير السبات Glasgow Coma Scale غالباً لتحديد مقدار الوعي وتقييم وظيفة كل من قشر الدماغ وجذع الدماغ عن طريق تقييم استجابة المريض اللفظية واستجابته الحركية (للأوامر أو للألم) وفتح العينين استجابة للتنبيه. يمكن تكرار الفحص بفواصل زمنية لتحديد مدى التحسن أو التدهور الحادث على المريض. يستخدم سلم غلاسكو في الوقت الحالي بشكل واسع عند تقييم السبات. إن الحد الأدنى للنقاط في سلم غلاسكو هو 3 والحد الأعلى هو 15 ويتم فيه تقييم ثلاث استجابات هي:

A. الاستجابة بفتح العينين.

B. الاستجابة اللفظية.

C. الاستجابة الحركية.

الاستجابة بفتح العينين	الاستجابة اللفظية verbal	الاستجابة الحركية motor
4 = عفوياً 3 = استجابة للتنبيه اللفظي 2 = استجابة للألم 1 = عدم استجابة	5 = متوجه oriented 4 = مشوش confused 3 = كلمات غير مناسبة 2 = كلمات غير مفهومة 1 = عدم استجابة	6 = يطيع الأوامر. 5 = يحدد مكان الألم. 4 = الاستجابة للألم بالسحب (سحب الطرف). 3 = العطف استجابة للألم (فصل القشر). 2 = البسط استجابة للألم (فصل المخ). 1 = عدم استجابة.

الأسئلة (7-10):

اختر لكل مريض من المرضى التاليين المصابين برض على الرأس التشخيص الأكثر احتمالاً من التشاخيص التالية:

A. انفتاق اللوزة المخيخية.

B. انفتاق المعقف uncal.

C. كسر قاعدة الجمجمة.

D. الورم الدموي تحت الجافية.

E. الورم الدموي فوق الجافية.

F. ارتجاج المخ cerebral concussion.

G. الرض (التكدم) contusion.

7. رجل عمره 49 عاماً سقط من ارتفاع 15 قدماً (حوالي 5 أمتار). بالفحص السريري توجد كدمة فوق عظم الخشاء الأيسر مع وجود سيلان للسائل الدماغي الشوكي من الأذن (ثر أذني otorrhea) (اختر جواباً واحداً).

8. امرأة تعرضت لحادث سيارة وعند الوصول للإسعاف كانت متيقظة ومتوجهة وسليمة من الناحية العصبية. وخلال ساعة من وصولها بدأت تصبح أقل يقظة ثم ماتت أثناء نقلها إلى قسم الأشعة لإجراء الدراسات التصويرية (اختر جواباً واحداً).

9. طفل عمره 9 سنوات سقط عن لوح التزلج وأصيب رأسه وفقد وعيه للحظات. وبدا بعد ذلك بحالة حسنة دون وجود أعراض عصبية عدا الشكوى من صداع خفيف (اختر جواباً واحداً).

10. رجل عمره 55 عاماً كان ضحية لاعتداء تعرض فيه للضرب على رأسه بواسطة مضرب كرة البيسبول عدة مرات. عند الوصول إلى غرفة الإسعاف كانت الحدقة اليمنى متوسعة وغير مرتكسة. تطور لدى المريض سبات مترق بسرعة ثم توفي (اختر جواباً واحداً).

الأجوبة: (C :7)، (E :8)، (F :9)، (B :10).

■ **التعليق:** قد تحدث عند المرضى المصابين بكسر قاعدة الجمجمة علامة باتل Battle Sign (تجمع الدم تحت الجلد في المنطقة الخشائية بسبب كسر العظم الصخري Petrous) وعلامة عيني الراكون raccoon eyes (تجمع الدم تحت الجلد حول العينين بسبب الكسور الشاملة للحفرة القحفية) وتترافق كسور قاعدة الجمجمة مع سيلان السائل الدماغي الشوكي من الأذن (ثر الأذن) CSF otorrhea ومن الأنف (ثر الأنف) rhinorrhea. يحدث لدى المرضى المصابين بالورم الدموي فوق الجافية epidural hematoma بشكل وصفي فترة صافية (خالية من الأعراض). إن الأورام فوق الجافية نزوف شريانية ناجمة عن تمزق الشريان السحائي المتوسط بسبب كسور العظم الصدغي وقد يحدث الموت إذا لم يتم السيطرة على النزف. وتبدو الأورام فوق الجافية بالتصوير الطبقي المحوسب على شكل كثافات زائدة محدبة (Epidural = ConvEx) أما الأورام الدموية تحت الجافية subdural hematomas فهي نزوف وريدية وقد تتظاهر عند المرضى على شكل صداع وتخليط ذهني وخزل شقي hemiparesis، وهي تبدو على شكل كثافات زائدة مقعرة concave بالتصوير الطبقي المحوسب. إن الارتجاج concussion هو ضعف مؤقت في وظيفة المخ دون وجود أذية مخية بنيوية، ويحدث بعد الارتجاج متلازمة ما بعد الارتجاج postconcussion syndrome

حيث يشتكي المرضى من تبدلات الشخصية والدوام dizzness والصداع. أما رض الدماغ (تكدم الدماغ) contusion فينجم عن الرضوض الشديدة على الرأس حيث يحدث تكدم bruising في النسيج الدماغي في مكان الإصابة أو في الجهة المقابلة. يؤدي انفتاق المعقف uncal herniation إلى انضغاط العصب القحفي الثالث ويؤدي إلى حدوث الحدقة المنتفخة blownpupil (توسع الحدقة وعدم ارتكاسها). أما انفتاق اللوزة المخيخية فيؤدي إلى انضغاط الجسر والبصلة وتتظاهر الإصابة على شكل فرط توتر شرياني شديد مع الدوام والرنح والنعاس والضعف والشناج spasticity وإذا لم تعالج الحالة حدث السبات والموت.

الأسئلة (11-13):

اختر أفضل وصف مناسب لمستوى الوعي لمجموعة المرضى التاليين المصابين باضطراب مستوى الوعي.

A. التخليط confusion.

B. الوسن lethargy.

C. الهذيان delirium.

D. الذهول stupor.

E. فصل القشر decorticate.

F. فصل المخ decerebrate.

11. رجل عمره 67 عاماً تعرض لحادث سيارة وتم إنعاشه، يمكن إيقاظه لفترة قصيرة بالتنبيه البصري أو اللفظي أو الألمي ويستجيب بالأنين أو الحركة البطيئة. (اختر جواباً واحداً).

12. امرأة عمرها 73 عاماً تم قبولها في الشعبة القلبية لإجراء عمل جراحي انتقائي لتركيب ناظم الخطا، وأثناء إقامتها في المشفى أصبحت بحالة تخليط confused وحدث لديها هلوسات، تبدو المريضة قلقة وترتكس بشكل غير مناسب للمنبهات ومدى انتباهها قصير. (اختر جواباً واحداً).

13. مريض مصاب بإنتان بولي لديه نعاس وقد نام عدة مرات أثناء الفحص السريري لكن عند إيقاظه يكون متعاوناً ويستجيب للأسئلة والأوامر بشكل مناسب.(اختر جواباً واحداً).

الأجوبة: (D :11)، (C :12)، (B :13).

■ **التعليق:** يستيقظ المريض المذهول لفترات قصيرة بعد التنبيه البصري أو اللفظي أو الألمي وغالباً ما يستجيب للتنبيه بالأنين أو بحركات بطيئة. أما المريض المصاب بالهذيان فيكون بحالة تخليط وهلوسة وهو قلق غالباً ويظهر إثارة excitemint حسية وحركية. يكون لدى المريض الوسنان lethargic نعاس شديد وينام بسهولة لكنه يستجيب بشكل مناسب حالما يتم إيقاظه. وفي حالة التخليط confusion يكون لدى المريض ذاكرة ضعيفة مع نقص في مدى الانتباه واستجابة غير مناسبة للأسئلة. لا يكون المريض المسبوت comatose مدركاً لما حوله ولا مستيقظاً. يستجيب المريض في حالة فصل المخ decerebrate للتنبيه الألمي ببسط أطرافه Extend (EE) في حين يستجيب للتنبيه الألمي بالعطف في حالة فصل القشر decorticate.

14. رجل عمره 41 عاماً تعرض لحادث أثناء قيادته للسيارة. ويذكر المريض أنه كان مرتدياً حزام الأمان عند وقوع الحادث. وبعد يوم من الحادث حدث لدى المريض ألم في الرقبة وما زال مستمراً حتى اليوم منذ 10 أيام. لاحظ المريض وجود صوت يشبه صوت الطحن عند بسط العنق مع ثنيه للجانب.

بالفحص السريري لا يوجد أي خلل عصبي عند المريض ولا توجد مناطق متشنجة أو مؤلمة في العنق. حركات الانثناء الجانبي والبسط والعطف كلها طبيعية في العنق. أي مما يلي هو التشخيص الأكثر احتمالاً؟

A. التهاب الفقار المقسط.

B. التهاب العظم والمفصل.

C. متلازمة رايتر.

D. المصع Whiplash.

E. التواء العنق Wry neck.

الجواب: D.

■ **التعليق:** إن التشخيص الأكثر احتمالاً عند هذا المريض هو المصع whiplash أو الإجهاد أو الوثي العضلي الرباطي الرقبي Cervical musculoligamental sprain. تبدأ الاضطرابات المرافقة للمصع بالظهور بعد فترة خالية من الأعراض وتكون تالية لأذية فرط البسط أو فرط العطف في حوادث السيارات عادة. ومن المهم جداً إجراء فحص عصبي كامل لنفي الأسباب الأخرى لألم العنق. إن التهاب الفقار المقسط ankylosing spondylitis مرض التهابي مزمن ومترق يصيب بشكل رئيسي المفاصل الشوكية والمفصل الحرقفي العجزي ومفصل الورك. يصيب التهاب العظم والمفصل غالباً المفاصل الحاملة لثقل الجسم. أما متلازمة رايتر فتسبب عادة التهاب مفصل الورك ويكون هناك غالباً قصة التهاب الإحليل والتهاب الملتحمة وإصابة القدم.

15. عانى عامل بناء عمره 32 سنة من إصابة رأس مغلقة ورض بطني إثر سقوط. أدخل العامل المشفى حيث أجري له فتح بطن مع استئصال طحال وخياطة تمزق كبدي كبير. عانى المريض من هبوط ضغط مستمر خلال العملية كما أن ضغطه الدموي كان غير مقروء في ثلاث مناسبات. كانت كمية الدم النازف المقدرة حوالي 6500 مل والسوائل المعاضة كانت 3000 مل من محلول رينجر لاكتات وَ 6000 مل دم كامل. كان المريض في غرفة الإنعاش مستيقظاً مع علامات حيوية مستقرة ونتاج بولي من 50-70 مل/ سا. البولة الدموية وشوارد المصل كانا طبيعيين. بُدأ له بمحلول دكستروز في محلول ملحي ½ نظامي للحفاظ على السوائل. ارتفع النتاج البولي بسرعة وفي اليوم الثالث بعد العمل الجراحي وصل إلى 140 مل/ سا مع كثافة نوعية 1.008. أي من الحالات التالية يمكن أن تفسر ارتفاع نتاج المريض البولي؟

A. بيلة تفهة.

B. فرط سكر الدم.

C. إفراز الهرمون المضاد للإبالة غير الملائم.

D. القصور الكلوي غير شحيح البول nonoliguric.

E. إعطاء السوائل المفرط.

الجواب: A، D.

■ **التعليق:** إن القصور الكلوي غير شحيح البول هو التفسير الأكثر منطقية للمريض المذكور مع تطور زيادة النتاج البولي على الرغم من أن البيلة التفهة يجب أن تذكر في التشخيص التفريقي بسبب رض الرأس المغلق عند المريض. إن ارتفاع البولة الدموية الحادث بدون فترة شح بولي والمترافق مع نتاج بولي أعلى من 1000 مل يومياً هو أكثر شيوعاً ولكن أقل إدراكاً من القصور الكلوي الكلاسيكي شحيح البول ويبدي أقل أشكال الأذية الكلوية شدة.

يعتبر تدبير المريض المصاب سهلاً بسبب النتاج المستمر للبول ويقع الخطر الرئيس عند هذا المريض في فشل إدراك حدوثه وإعطاء البوتاسيوم عند المرضى المصابين. بسبب أن فرط البوتاسيوم يمكن أن يتطور بسهولة في هذه الحالة فإنه من غير الحكمة إعطاء البوتاسيوم روتينياً لأي مريض في صدمة خلال 24 ساعة الأولى بعد العمل الجراحي. تحدث البيلة التفهة بعد الرضية غالباً بعد رضوض الرأس على الرغم من تسجيل حدوثها كمظهر ثانوي للصدمة. إن الحقن العضلية لمقلدات الفازوبرسين تخدم في وضع التشخيص بشكل مدرسي وكعلاج فعال لهذه الحالة. إن فرط سكر الدم كمسبب لحجم البول الكبير عند المريض المذكور غير وارد بسبب الكثافة النوعية المنخفضة للبول. لا يوجد أي سبب لتوقع أن الإعطاء المفرط للسوائل هو المسبب كما أن الإفراز غير الملائم للهرمون المضاد للإبالة سوف لا ينتج زيادة في الحجوم البولية.

السؤالين (16–17):

أحضر رجل عمره 25 سنة إلى قسم الإسعاف بعد سقوط من 20 قدم من أعلى الرافعة. كان غير واعٍ ووجد سائل مصطبغ بالدم غير متخثر في مجرى السمع الأيسر. كان يبتعد عن التنبيهات الألمية وكانت

العينان منغلقتين لكن تفتحان كاستجابة للألم. كان يصدر أصوات غير مفهومة وكان البؤبؤان متناظرين وكلاهما متفاعلان للضوء بشكل كسول.

16. إن مقياس غلاسكو للسبات عنده هو:

A. 5.

B. 8.

C. 11.

D. 14.

E. 17.

الجواب: **B.**

- **التعليق:** إن مقياس غلاسكو للسبات هو طريقة لتصنيف أذيات الرأس ويعتمد على ثلاث معطيات:

(1) الاستجابة الحركية وتعطى درجة من1 إلى 6.

(2) الاستجابة الصوتية وتعطى درجة من 1 إلى 5.

(3) فتح العينين ويعطى درجة من 1 إلى 4.

وهكذا فإن المقياس يتراوح بين 3 وَ 15. إن نتيجة هذا المريض 8 مع 4 نقاط من الاستجابة الحركية و 2 من الاستجابة الصوتية و2 من فتح العينين.

وبينما تشير النتيجة 5 أو ما دون إلى إنذار سيئ فإن النتيجة 10 أو أكبر مفضلة وكذلك فإن النتيجة المتوسطة لا تشير إلى تطور المرض بوضوح.

17. بعد ضبط المجرى الهوائي عند المريض فإن الدراسة التشخيصية الأولى الواجب إجراءها هي:

A. صورة X بسيطة للجمجمة.

B. CT للرأس.

C. صورة X للفقرات الرقبية.

D. تصوير ظليل سباتي.

E. البزل القطني.

الجواب: C.

■ التعليق: إن الآثار الحيوية الكارثية لإهمال أذية الفقرات الرقبية يجعل من الضروري نفي كسر أو خلع هذه البنية كإجراء أولي. وبعد إجراء ذلك من المناسب إجراء تفريس CT للرأس إذا كان المريض مستقراً حيث إن الصور الشعاعية للجمجمة تقدم معلومات قليلة الفائدة ويعتبر البزل القطني مضاد استطباب. من النادر أن يستطب تصوير الأوعية السباتية الظليل بعد أذية الرأس.

18. سقط رجل عمره 24 سنة على الأرض بعد أن أصيب على صدغه الأيمن بكرة بسبول. وخلال نقله إلى المشفى دخل في سبات. كان غير متجاوب مع توسع في الحدقة اليمنى عند وصوله إلى قسم الإسعاف. إن الخطوة الأكثر ملائمة في التدبير الأولي هي:

A. التصوير الظليل للقوس الأبهري.

B. ثقب الجمجمة craniotomy.

C. CT للرأس.

D. فحص العنق بالإيكو دوبلر.

E. صور شعاعية للجمجمة والعمود الفقري.

الجواب: B.

■ التعليق: إن السبات مع توسع الحدقة بعد الفترة الصافية التي تتلو أذية الرأس يجب أن تقيم لوجود نزف فوق الجافية. إن التفريغ الإسعافي للجلطات بدون استخدام فحوص تضيع الوقت حيوي لاستعادة الوظيفية المخية. عند مريض في حالة أقل خطورة يعد CT دراسة تشخيصية مناسبة.

19. شوهد رجل عمره 25 سنة في قسم الإسعاف بعد أن ارتطم رأسه بالحاجز الزجاجي للسيارة في حادث سير. كان يفتح عينيه ويسحب ذراعه خلال التنبيه الألمي ليده. كان يجيب صوتياً على الأسئلة بكلمات غير ملائمة. إن مقياس غلاسكو للسبات عنده:

A. 6.

B. 9.

C. 12.

D. 15.

E. لا يحصل عليه من هذه المعطيات.

الجواب: B.

■ **التعليق:** يعطى هذا المريض 4 من 6 لاستجابته الحركية بالسحب و 3 من 5 لاستجابته الكلامية بالكلمات غير المفهومة وَ 2 من 4 للاستجابة العينية بفتح العينين بالمنبه الألمي.

20. يجب تقييم أذية رأسه بـ:

A. تصوير السباتي الظليل.

B. المراقبة المستمرة بدون فحوص مالم تنخفض درجات مقياس غلاسكو للسبات لديه.

C. تفريس CT للرأس.

D. البزل القطني.

E. صور شعاعية للجمجمة.

الجواب: C.

■ **التعليق:** إن حالته شديدة جداً مما يتطلب الفحص أكثر من المراقبة، وإن تفريس الرأس بالـCT هو الإجراء المختار. يمكن إجراء تصوير السباتي الظليل إذا فشل CT في تحديد الآفة. لا تقدم صور الرأس البسيطة ولا البزل القطني معلومات مفيدة ويمكن أن يكون البزل القطني خطيراً.

21. يحدث الانقطاع الكامل للحبل الشوكي في مستوى C7 كل التأثيرات التالية عدا:

A. الخدر تحت مستوى الأذية.

B. انعدام المنعكسات تحت مستوى الأذية.

C. الرخاوة تحت مستوى الأذية.

D. هبوط الضغط.

E. تحدد الجهد التنفسي.

الجواب: E.

■ **التعليق:** بسبب نشوء العصبان الحجابيان واللذان هما العصبان المحركان للحجاب الحاجز من الجذور الرقبية الثالثة والرابعة

والخامسة فيمكن للتنفس الحجابي أن لا يتأثر بانقطاع الحبل بمستوى C7. يمكن توقع انعدام الحس وانعدام المنعكسات والرخاوة تحت هذا المستوى. يحدث هبوط الضغط الشرياني من الانقطاع فوق T5 بسبب فقدان المقوية الوعائية الودية.

22. يمكن أن يحدث تمزق السويقة النخامية خلال رض الرأس بسبب المرحلة الابتدائية (التباطؤية) deceleration من الصدمة. من المتوقع أن الشخص المصاب بهذه الأذية سوف يتطور لديه كل ما يلي عدا:

A. قصور الدرق.

B. بداية حادة من الداء السكري.

C. الإفراز غير الملائم للهرمون المضاد للإبالة.

D. قصور قشر الكظر.

الجواب: C.

■ **التعليق:** تتلقى النخامة الغدية كل ترويتها الدموية من الأوعية البابية النخامية ولا تملك ترويه شريانية مستقلة. عند تنخر النخامى سوف ينقص إنتاج TSH وَ ACTH وبالمقابل يحدث نقصان في تحريض الدرق وقشر الكظر. ينتج الهرمون المضاد للإبالة من النخامى العصبية ويمكن أن يختل إنتاجه في رض الرأس. إن الاتصال الوحيد بين النخامى والمعثكلة هو العلاقة المباشرة بين هرمون النمو وإفراز الغلوكاكون.

23. تتضمن الموجودات الشائعة عند مريض مصاب بكسر قاعدة الجمجمة:

A. كدمة خلف الأذن.

B. شلل العصب الوجهي.

C. سيلان أذني.

D. رعاف شديد.

E. صمم عصبي وحيد الجانب.

الجواب: A، B، C.

■ **التعليق:** يقترح التكدم خلف الأذن (علامة Battle) كسر يشتمل الحفرة المتوسطة. إن السيلان الأذني هو موجودة مرافقة لكن

الصمم بأذية العصب الثامن غير شائع. إن إصابة العصب السابع أكثر شيوعاً لكن محدد لذاته عادة. يترافق الرعاف الشديد مع الأذيات الأنفية البلعومية بينما السيلان الأنفي المصطبغ بالأحمر هو مميز لكسر قاعدة الجمجمة.

24. رجل بعمر 32 سنة تعرض لحادث سيارة وتم نقله للمشفى بسرعة حيث وصل خلال 10 دقائق من حدوث الرض. لا تلاحظ الزرقة على المريض كما أنه يتنفس عفوياً، الضغط الدموي 100/ 45 مم زئبق ومعدل النبض 120 ضربة/ دقيقة ولا توجد علامات ظاهرية على وجود رض جهازي. الحدقتين بقطر 4 مم مدورة ومتفاعلة للضوء. يقوم المريض بفتح عينيه عند مناداته باسمه أو الطلب منه أن يفتح عينيه. المريض يصدر أصواتاً غير مفهومة وعندما نقوم بضغط المنطقة فوق الحجاج يحدث بسط بالأطراف اليمنى ويقوم المريض باستخدام يده اليسرى ليقبض على اليد التي تقوم بالضغط. إن تصنيف المريض على سلم غلاسكو للسبات (GCS) هو كما يلي:

A. علامة غلاسكو الكلية 6: علامة العينين 2 وعلامة الكلام 2 وعلامة الحركات 2.

B. علامة غلاسكو الكلية 11: علامة العينين 3 وعلامة الكلام 3 وعلامة الحركات 5.

C. علامة غلاسكو الكلية 9: علامة العينين 2 وعلامة الكلام 2 وعلامة الحركات 5.

D. علامة غلاسكو الكلية 8: علامة العينين 3 وعلامة الكلام 3 وعلامة الحركات 2.

E. علامة غلاسكو الكلية 10: علامة العينين 2 وعلامة الكلام 3 وعلامة الحركات 5.

الجواب: C.

■ **التعليق:** إن علامة سلم غلاسكو للسبات (GCS) هي التسمية المعيارية التي تصف مستوى الوعي، وتتألف من مجموع علامة العينين والعلامة الكلامية وعلامة الحركات حيث تتراوح بين 3 إلى

15 نقطة. تتراوح علامة العينين من 1 إلى 4 نقاط من أجل: عدم فتح العينين، فتح العينين للألم، فتح العينين استجابة للأوامر، فتح العينين عفوياً، كما تتراوح العلامة الكلامية من1 إلى 5 نقاط من أجل: لا استجابة كلامية، أصوات غير مفهومة، كلمات غير مناسبة، تخليط، استجابة متوجهة. تتراوح الاستجابة الحركية من 1 إلى 6 نقاط من أجل: لاحركات، وضعة فصل المخ، وضعة فصل القشر، الانسحاب من المنبه الألمي، تحديد موضع الألم، إطاعة الأوامر، ويتم تحديد الاستجابة الحركية بحسب أفضل استجابة يبديها أي طرف.

25. تتضمن العبارات الصحيحة حول علاج كسر قاعدة الجمجمة:

A. يتطلب شلل العصب الوجهي المرافق عادة إصلاح جراحي.

B. يتوقف النزح الأنفي للسائل الدماغي الشوكي (CSF) عفوياً.

C. إن نزح السائل الشوكي القطني يجب أن يجرى للوقاية من تطور زيادة CSF.

D. يجب إعطاء صادات واسعة الطيف لمدة 10 أيام للوقاية من التهاب السحايا.

E. عند عدم توقف نزح CSF يجب الإصلاح الجراحي بطعم لفافي ضمن الأم الجافية.

الجواب: B، E.

■ **التعليق:** ليس شلل العصب الوجهي غير شائع لكنه محدد لنفسه في معظم الحالات. يتوقف السيلان الأنفي أو الأذني لـCSF بدون معالجة عادة ونادراً ما نحتاج لإزالة السائل الشوكي القطني للسماح بالشفاء. في حالة غير اعتيادية قد لا يتوقف النزح عفوياً فيجب إجراء جراحة ووضع طعم من رقعة للفافة تحت الجافية. أظهر الدراسات الحدثية عدم وجود فائدة من استخدام الصادات في كسر قاعدة الجمجمة.

26. رجل بعمر 26 سنة تعرض لحادث سير خلال وجوده في مركبة كراكب غير مثبت بوسائل الأمان ولديه رعاف مع ألم وتورم في الناحية الأنفية الغربالية. أي من العبارات التالية صحيحة؟

A. من المحتمل وجود كسر بالصفيحة المصفوية Cribriform Plate.

B. يجب دك الأنف من الأمام للسيطرة المبدئية على الرعاف.

C. للسيطرة على الرعاف يجب وضع دكات أنفية أمامية وخلفية.

D. إذا خرج سائل صافٍ من الأنف يعني ذلك إصابة جهاز الدمع.

الجواب: A.

■ **التعليق:** قد تترافق الكسور الأنفية الغربالية مع أذيات الصفيحة المصفوية والسقف الغربالي وجهاز الدمع والأوتار المؤقية الإنسية والأوعية الدموية للأنف. وتشمل الأعراض والعلامات وجود سيلان أنفي لسائل دماغي شوكي وفقدان حاسة الشم لإصابة السبيل الشمي والرعاف والدماع Epiphora . يجب تجنب وضع الدكات الأنفية عند تدبير الكسور الأنفية الغربالية والمصفوية بسبب خطر الأذية داخل القحف.

27. يترافق الكسر الانفجاري بأرضية الحجاج مع:

A. الخوص أو غؤور العين Enophthalmos.

B. الجحوظ Exophthalmos.

C. الشفع Diplopia.

D. تحدد حركة التحديق للأعلى.

الجواب: A، C، D.

■ **التعليق:** تؤدي كسور أرضية الحجاج (وهي النمط الأشيع لكسور الحجاج) إلى انفتاق محتويات الحجاج إلى الجيب الفكي وبالتالي حدوث خوص أو هبوط العين مع احتجاز العضلات المستقيمة السفلية أو المنحرفة السفلية، كما قد يصاب العصب البصري أو الأوعية البصرية.

28. امرأة بعمر 70 سنة تعرضت لحادث سيارة حيث اصطدمت مقدمة الرأس بلوحة السيارة. يجب إصلاح كسر الجيب الجبهي الحادث جراحياً لتجنب:

A. تشكل قيلة مخاطية.

B. تشوه الجبهة ما بعد الرض.

C. إغفال وجود تمزق بالجافية.

D. مثل هذا الكسر لا يحتاج للإصلاح الجراحي.

الجواب: A، B، C.

■ **التعليق:** غالباً ما تترافق كسور الحيب الجبهي المتدلة مع تمزق الجافية الجبهية. وإذا لم يتم تدبيرها جراحياً فقد تتسبب بحدوث قيلة مخاطية والتي قد تبدي تأثير الكتلة Mass Effect على الفصوص الجبهية مع أعراض التهاب الجيوب الشديد. أما فيما يتعلق بكسور الجيب الجبهي المنخسفة فهي ذات تأثير مشوه بشكل خاص.

29. شاب بعمر 21 سنة فقد كل الإحساس تحت مستوى الترقوتين ولا يستطيع أن يحرك أطرافه إثر تعرضه لحادث اصطدام بمركبة كبيرة. لدى المريض هبوط توتر مع بطء قلب. أي من العبارات التالية صحيحة؟

A. يجب نفي وجود نزف داخل الأجواف قبل أن نعزو هبوط التوتر للصدمة الشوكية.

B. يجب البدء بالمعالجة بالميتيل بردنيزولون خلال 8 ساعات من الأذية.

C. إن الحفاظ على تروية الحبل الشوكي قد يساعد في التقليل من الأذيات الثانوية الحاصلة بالحبل الشوكي.

D. على الأرجح لن يكون التنبيب ضرورياً في العناية بالمريض ذو الصحة الجيدة سابقاً.

E. إن بقاء المقوية الشرجية المستقيمية والمنعكس البصلي الكهفي تعتبر مؤشرات على الإصابة غير التامة.

الجواب: A، B، C، E.

■ **التعليق:** قد ينجم هبوط التوتر بعد أذيات الحبل الشوكي العالية عن انقطاع السبل الودية النازلة التي تتواسط المقوية المحركة وعائياً. يجب نفي النزف كمصدر لهبوط الضغط في أي مريض مرضوض. يجب أن يتم الإنعاش المبدئي بالبللورانيات الوريدية. حالما يتم تحديد مصدر النزف والسيطرة عليه يمكن تدبير الصدمة الشوكية باستخدام شادات أو مقويات α الأدرينرجية الصرفة مثل الفينيل افرين. ينجم بطء القلب عن المقوية المبهمية غير المعاكسة بالعقدة الجيبية الأذينية ويتم تدبيره باستخدام

الأتروبين. وقد تكون التروية الكافية للحبل الشوكي (والتي يتم الحفاظ عليها بدعم الضغط الشرياني الوسطي) مهمة للتقليل من أذيات الحبل الشوكي الثانوية. من المعالجات الروتينية لمرضى أذيات الحبل الشوكي والعجز العصبي إعطاء الميتيل بردنيزولون كجرعة مبدئية 30 مغ/كغ يتبعها تسريب 5.4 مغ/كغ/ ساعة خلال 23 ساعة التالية: ويجب البدء بهذه المعالجة خلال 8 ساعات من الأذية. يشيع حدوث القصور التنفسي عند مرضى أذيات العمود الرقبي ويحدث ذلك بسبب فقدان وظيفة جدار البطن والعضلات الوربية والمساعدة وبسبب فقدان وظيفة الحجاب. يحتاج العديد من مرضى كسور العمود الرقبي إلى التنبيب الباكر والتهوية الآلية. تمتلك الآفات أو الإصابات غير الكاملة إنذاراً أفضل من حيث الشفاء العصبي وزمن التثبيت الشوكي. ويعتبر بقاء المقوية الشرجية المستقيمية وبقاء الإحساس بالعجز والمحافظة على المنعكس البصلي الكهفي من مؤشرات الإصابة غير التامة.

30. أصيب شاب برضوض متعددة في الرأس والجسم مع حدوث صدمة شديدة والتدبير:

A. يكفي نقل 500 مل دم لمعالجة الصدمة.

B. قد يكون سبب الصدمة تمزق في الكبد.

C. لا يجوز معالجة النزف البطني مع وجود إصابة الرأس.

D. قد يكون سبب الصدمة رض الرأس.

الجواب: B.

31. كل ما يلي من اختلاطات رضوض الرأس عدا:

A. التهاب السحايا.

B. التهاب العظم والنقي.

C. انفتاق الدماغ.

D. اضطراب الذاكرة والسلوك.

الجواب: D.

32. سيدة أصيبت برضوض متعددة في الرأس والجسم مع وجود أعراض وعلامات الصدمة .كل ما يلي صحيح ما عدا:

A. قد يكون سبب الصدمة تمزق الكبد.

B. يجب معالجة النزف البطني على الرغم من إصابة الرأس.

C. قد يكون سبب الصدمة كسر عظم الفخذ.

D. قد يكون سبب الصدمة نزف دماغي بسبب رض الرأس.

الجواب: D.

33. في عقابيل رضوض الرأس (إجابة واحدة خاطئة):

A. أذية الدماغ.

B. القيلة الهوائية.

C. متلازمة ما بعد الرض.

D. الصرع بعد الرض

الجواب: B.

34. كل ما يلي من عقابيل رضوض الرأس عدا:

A. أذية الدماغ.

B. القيلة الهوائية.

C. متلازمة مابعد الرض.

D. الصرع بعد الرض.

الجواب: B.

35. الخطأ في كسر قاعدة الجمجمة هو:

A. يترافق مع أذية دماغية.

B. قد تصاب الأعصاب القحفية.

C. الإصابات الشريانية نادرة.

D. قد يحدث ناسور سباتي كهفي ثنائي الجانب بشكل نادر.

E. قد يحدث ناسور شرياني وريدي بشكل نادر.

الجواب: E.

36. اختر الإجابة الخاطئة فيما يتعلق بكسور قاعدة الجمجمة:

A. تحدث أذية الأعصاب 3 - 9 - 10.

B. يشاهد هواء داخل القحف على الصورة البسيطة للجمجمة

C. يترافق كسر القاعدة مع أذية دماغية.

D. قد يصاب الشريان السباتي الباطن بعد تفرعه على مستوى النتوء السريري الأمامي.

E. يمكن أن يحدث سيلان سائل دماغي شوكي من الأنف وتحدث كدمة أجفان.

الجواب: A.

37. اختر الإجابة الصحيحة فيما يتعلق بكسور قاعدة الجمجمة:

A. يجب سد الأذن لمنع السائل الدماغي الشوكي.

B. يلجأ لرتق السحايا جراحياً فوراً بعد الرض.

C. يكفي البزل القطني مرة واحدة.

D. يوضع المريض بوضعية الجلوس.

الجواب: D.

38. أي مما يلي ليس علامة كلاسيكية لكسر قاعدة الجمجمة؟

A. علامة باتل.

B. عينا الراكون.

C. تدمي غشاء الطبل.

D. علامة فريدمان.

E. سيلان CSF من الأنف/ من الأذن.

الجواب: D.

39. تعالج كسور قاعدة الجمجمة بـ:

A. الصادات.

B. المانيتول.

C. الدك.

D. جميعها.

E. ولا واحد منها.

الجواب: A.

40. ينجم سيلان السائل الدماغي الشوكي من الأذن عن:

A. كسر الصخرة.

B. تمزق غشاء الطبل.

C. كسر الصفيحة المصفوية.

D. كسر الخلايا الخشائية الهوائية.

E. كسر العظم الجداري.

الجواب: A.

41. إن المعالجة المثلى لطفل أصيب في حادث سيارة بكسر معترض في العظم الصدغي وتوسع الحدقة اليمنى هي:

A. إعطاء الكورتيزون لتخفيف الوذمة.

B. الانتظار مع المراقبة.

C. التداخل الجراحي على الناحية الصدغية اليسرى.

D. لا شيء مما سبق.

الجواب: D.

42. أصيب رجل بحادث سيارة وكسر معترض في العظم الصدغي وتوسع الحدقة في جانب واحد. وإن جميع طرق المعالجة التالية خطأ عدا واحدة هي:

A. الانتظار مع المراقبة.

B. إعطاء المورفين.

C. التداخل الجراحي.

D. إعطاء مانيتول.

الجواب: C.

43. الكسور المنخسفة المركبة للقحف، (إجابة واحدة خاطئة):

A. العلاج جراحي.

B. 25% من المصابين لا يفقدون الذاكرة.

C. الإنتان وارد الحدوث.

D. لا تترافق مع أورام دموية داخل الدماغ.

الجواب: D.

44. إن التدبير الأمثل لكسر منخسف في الجمجمة مع فحص عصبي طبيعي هو:

A. تدبير محافظ.

B. خياطة الفروة.

C. وضع ضماد.

D. رد الكسر وخياطة الجرح ووضع ضماد.

الجواب: A.

45. الخطأ فيما يتعلق بالكسور المنخسفة المغلقة للقحف هو:

A. أكثر ما تظهر عند حديثي الولادة والرضع.

B. يسمى نموذج كرة البينغ بونغ.

C. يتوضع عادة في الناحية الجبهية أو الجدارية.

D. تمزق الأم الجافية فيه شائع.

الجواب: D.

46. اختر الإجابة الخاطئة فيما يتعلق بالكسر المتسع:

A. لايشكل أكثر من 1% من الحالات.

B. يحدث عند الأطفال أكبر من 5 سنوات من العمر.

C. يتوضع في الناحيتين الجدارية والقذالية.

D. يتظاهر بشلل سفلي أو نوب صرعية أو انتباج في الفروة.

الجواب: B.

47. الخطأ فيما يتعلق بالكسر الخطي للجمجمة هو:

A. وحيد أو متعدد.

B. يشكل 40% من كسور الجمجمة.

C. يحدث نصف هذه الكسور في الثلث المتوسط من القحف.

D. يتوزع الباقي بالتساوي بين الناحيتين الجبهية والقذالية.

الجواب: B.

48. كل ما يلي حول الكسور الخطية صحيح ما عدا:

A. تشكل 20% من كسور الجمجمة.

B. وحيدة أو متعددة.

C. العلاج محافظ.

D. كل ما سبق صحيح.

E. كل ما سبق خطأ.

الجواب: A.

49. الخطأ في الكسر المتسع:

A. لا يشكل أكثر من 1%.

B. عند الأطفال < 5 سنوات.

C. السبب المرضي غير معروف جيداً.

D. شلل سفلي.

E. نوب صرعية.

الجواب: B.

50. الصحيح فيما يتعلق بكسور الحفرة القحفية الأمامية:

A. تترافق مع كدمة خلف الأذن.

B. تترافق مع إصابة العصب القحفي الأول.

C. تترافق مع سيلان مدمى من الأنف.

D. A+B صحيح.

E. B+C صحيح.

الجواب: E.

51. الصحيح فيما يتعلق بكسور الحفرة القحفية المتوسطة:

A. تترافق مع إصابة العصب القحفي السابع.

B. تترافق مع سيلان مدمى من الأذن.

C. تترافق مع إصابة العصب القحفي الأول.

D. A+B صحيح.

E. B+C صحيح.

الجواب: D.

52. في أذيات العمود الرقبي الرضية – أكثر المستويات تعرضاً للخلع هو:

A. C4-C3.

B. C5-C4.

C. C6-C5.

D. C7-C6.

الجواب: D.

53. اختر الإجابة الخاطئة فيما يتعلق بكسر الفقرة الرقبية الثانية:

A. يبقى جسم الفقرة الرقبية والناتئ السني متصلين بالأطلس والجمجمة.

B. كسر من جانب واحد للسويقة أو القسم الأمامي للصفيحة الفقرية.

C. دون تبدل أمامي للفقرة الثانية نسبة للفقرة الرقبية الثالثة.

D. مع تبدل أمامي للفقرة الثانية نسبة للفقرة الرقبية الثالثة.

الجواب: B.

54. في كسر المشنوق (إجابة واحدة خاطئة):

A. كسر من جانب واحد للسويقة أو القسم الأمامي للصفيحة الفقرية C2.

B. دون كسور للناتئ السني.

C. مع تبدل أمامي للفقرة الثانية بالنسبة للفقرة الرقبية الثالثة.

D. بدون تبدل أمامي للفقرة الثانية بالنسبة للفقرة الرقبية الثالثة.

الجواب:A.

55. تحدث الأذيات الباكرة للنخاع الشوكي عند المصابين بكسور العمود الفقري بسبب:

A. التليفات الخانقة للنخاع.

B. الدشبذ المفرط.

C. التبدل الثانوي لقطع الكسر.

D. تشوهات العمود الفقري الستاتيكية.

E. الورم الدموي خلف البريتوان.

الجواب: C.

56. الخطأ فيما يتعلق بكسر الناتئ السني:

A. كسر رأس السن.

B. كسر جسم السن.

C. كسر قاعدة السن.

D. يترافق دائماً مع عدم ثباتية الرأس.

الجواب: D.

57. ما تدبير نزّ السائل الدماغي الشوكي من الأنف ؟

A. تدبير محافظ (مراقبة).

B. إعطاء صادات.

C. وضع دكة في الأنف.

D. تداخل جراحي إسعافي.

الجواب: A.

58. الصحيح فيما يتعلق بسيلان السائل الدماغي الشوكي من الأنف:

A. يترافق مع كسور الحفرة القحفية الأمامية.

B. يؤهب لحدوث التهاب السحايا.

C. يعالج باستعمال المانيتول.

D. كل ما سبق صح.

E. A+B صح.

الجواب: E.

59. اختر الإجابة الخاطئة فيما يتعلق برض النخاع الصدري:

A. شلل نصفي سفلي.

B. تأثر المصرتين.

C. فقد الحس فوق مستوى الإصابة.

D. فقد التعرق.

E. علامة Beevor.

الجواب: C.

60. فيما يتعلق برض النخاع الجزئي كل ما يلي صحيح عدا:

A. يحدث خزل نصفي سفلي.

B. أو شلل طرف سفلي واحد.

C. مع غياب الحس تحت مستوى الإصابة.

D. يحدث شفاء مع بقاء عقابيل.

الجواب: C.

61. في رض النخاع الصدري (إجابة واحدة خاطئة):

A. شلل نصفي سفلي.

B. تأثر المصرتين.

C. فقد الحس فوق مستوى الإصابة.

D. فقد التعرق.

الجواب: C.

62. في رضوض الحبل الشوكي (اذكر الجواب الصحيح):

A. يحدث نقص في التروية الدموية بالانضغاط المباشر أو تأذي الأوعية الدموية النخاعية بسبب الرض.

B. إصابة النخاع في مستوى الفقرتين الرقبيتين الخامسة والسادسة تؤدي إلى شلل نصفي سفلي وشلل جزئي في الطرفين العلويين دون إصابة الجذع.

C. تتميز إصابة النخاع الظهري بشلل جزئي في الطرفين العلويين وتام في الطرفين السفليين مع تأثر المصرتين.

D. إصابة مستوى الفقرة الظهرية الثامنة تعرف حركياً بتحري علامة Beevor.

الجواب: A.

63. كل مايلي من عقابيل رضوض النخاع الشوكي عدا (إجابتان):

A. نشاط المنعكسات الشاذ.

B. الألم.

C. خشكريشة الاستلقاء.

D. اضطرابات الوظيفة الجنسية.

E. الخمج البولي.

الجواب: C، E.

64. اختر الإجابة الخاطئة فيما يتعلق بتكدم جذع الدماغ:

A. فقد وعي لمدة قصيرة.

B. فرط بسط بالأطراف الأربعة.

C. يصاب المريض بفصل مخ decerebrate.

D. حدقة غير متفاعلة للضوء مع اضطرابات تنفسية مركزية.

الجواب: A.

65. الخطأ في تكدم الدماغ:

A. أذية موضعية في البرانشيم الدماغي.

B. نزف نقطي خاصة في النهايات السطحية للتلافيف.

C. غياب الوعي <5 دقائق.

D. غياب الوعي > 5 دقائق وقد يطول.

الجواب: C.

66. تكدم جذع الدماغ (إجابة واحدة خاطئة):

A. فقد الوعي قصير الأمد.

B. حدقات متساوية أو متوسعة غير متفاعلة للضوء.

C. فرط بسط أطراف.

D. اضطراب تنفسي مركزي.

الجواب: A.

67. الخطأ فيما يتعلق بتكدم جذع الدماغ:

A. فقد وعي قصير الأمد.

B. حدقة غير متفاعلة للضوء.

C. فصل المخ.

D. اضطرابات تنفسية مركزية.

الجواب: A.

68. تكدم جذع الدماغ (الخطأ):

A. أذية موضعة في الدماغ.

B. فقد وعي طويل وعميق.

C. حدقة غير متفاعلة.

D. فرط بسط في الأطراف استجابة للمنبه الألمي.

الجواب: A.

69. في تكدم جذع الدماغ كل ما يلي خطأ عدا جواب واحد صحيح هو:

A. تغيب المنعكسات الوترية في إصابة جذع الدماغ.

B. تشير القصة السريرية إلى حدوث الفترة الصافية بعد الرض.

C. يترافق السبات مع بعض العلامات العصبية الموضعية.

D. لا يعتبر استمرار السبات مؤشراً على سوء الإنذار.

الجواب: C.

70. الصحيح فيما يتعلق بعلاج التكدم الدماغي:

A. إعطاء مضادات الاختلاج.

B. تأمين أكسجة جيدة للمريض.

C. التداخل الجراحي الإسعافي.

D. كل ما سبق صح.

E. A+B صح.

الجواب: E.

71. أشر إلى الجواب الصحيح:

A. في ارتجاج النخاع يحدث في بعض الأحيان الشلل ولكن الشفاء مع بقاء العقابيل هو القاعدة.

B. في رض النخاع التام في مرحلته الأولى تنشط المنعكسات الوترية وتكون المثانة آلية.

C. في إصابة النخاع في طرف واحد بشكل عرضي تظهر متلازمة Browen-Sequard.

D. في إصابة النخاع مستوى الفقرة الظهرية العاشرة يتأثر الحس على مستوى خط حلمة الثدي وتظهر علامة بيفور.

E. في إصابة العصبون المحرك السفلي يظهر الشلل وتشتد المنعكسات الوترية وتضمر العضلات.

الجواب: C.

72. اختر الإجابة الصحيحة فيما يتعلق بالانقطاع التشريحي التام للنخاع الشوكي يحدث:

A. الشعور بامتلاء المثانة.

B. وجود منعكسات ضعيفة تحت مستوى الإصابة.

C. انعدام كل أشكال الحركة تحت مستوى الإصابة.

D. انعدام كل أشكال الحس مع وجود بعض الحركات الخفيفة تحت مستوى الإصابة.

E. تحسن بسيط بالحركة بعد غيابها.

الجواب: C.

73. في متلازمة براون سيكوارد كل ما يلي صحيح ما عدا:

A. قطع نصفي للنخاع.

B. شلل تحت مستوى الإصابة بالشق المقابل.

C. فقد حس الألم والحرارة بالجانب المقابل.

D. تحدث غالباً في جروح الطعن والطلقات النارية.

الجواب: B.

74. أصيب شخص بحادث سير وشوهد بعد يومين ولا يزال بحالة السبات منذ الإصابة والسبب هو:

A. نزف حاد تحت الأم الجافية.

B. كدمة دماغ.

C. نزف فوق الأم الجافية.

D. ارتجاج دماغ.

الجواب: B.

75. اختر الإجابة الصحيحة فيما يتعلق بتكدم الدماغ:

A. نزف واسع في الدماغ.

B. علامات عصبية موضعة وتهيج.

C. التشخيص بالبزل القطني.

D. سبات بعد فترة صافية

الجواب: B.

76. شاب أصيب بضربة على الرأس وشوهد بعد يومين ولا يزال بحالة السبات منذ الإصابة بلا زيادة الأعراض والسبب:

A. concussion.

B. Epidural Hemorrhage.

C. Acute sub Dural Hemorrhage.

D. Contusion.

الجواب: D.

77. أشر إلى الجواب الصحيح:

A. في ارتجاج الدماغ لا يوجد اضطراب في الذاكرة لحوادث قبل الرض أو بعده وذلك بعكس كدمة الدماغ.

B. انتفاخ الدماغ هو عبارة عن وذمة شديدة شاملة مع كدمة دماغ أو دونها، تتلو عادة رض الدماغ الشديد.

C. كدمة الدماغ عبارة عن نزف نقطي موضع أو منتشر في النسيج الدماغي وتشاهد بكثرة في الفص الجداري.

D. يتوضع النزف فوق الجافية بين الوجه الداخلي للأم الجافية والأم العنكبوتية.

E. نسبة حدوث الصرع بعد رض على الرأس قليلة جداً.

الجواب: B.

78. شاب عمره (20) سنة أصيب بحادث سير وشوهد بعد ساعتين ولا يزال بحالة السبات وخزل شقي أيمن خفيف وتساوي الحدقتين، سيلان دم من الأنف. اختر لكل من الأسئلة التالية الجواب الأكثر احتمالاً:

1. التشخيص الأرجح هو:

A. نزف تحت جافية أيمن وكسر قاعدة.

B. كدمة دماغ وكسر قاعدة.

C. نزف فوق جافية أيسر وكسر قاعدة.

D. ارتجاج دماغ وكسر قاعدة.

الجواب: B.

2. الوسيلة التشخيصية الأكثر دقة هي:

A. بزل السائل الدماغي الشوكي.

B. تصوير الشرايين الدماغية.

C. تصوير طبقي محوسب.

D. صورة الجمجمة بالوضعين.

الجواب: C.

79. اختر الإجابة الخاطئة فيما يتعلق بالارتجاج الدماغي:

A. اضطراب وظيفي مؤقت متراجع بشكل تام.

B. لايترافق بفقد وعي.

C. دوماً هناك فقد ذاكرة للحادث.

D. يجب مراقبة المريض لمدة 24 ساعة على الأقل في المشفى.

الجواب: B.

80. الارتجاج الدماغي (إجابة واحدة خاطئة):

A. لا يترافق مع فقد وعي.

B. اضطراب وظيفي مؤقت ومتراجع.

C. هناك دوماً فقد ذاكرة للحادث نفسه.

D. يجب إبقاء المريض في المشفى لمراقبته لمدة 24 ساعة على الأقل.

الجواب: A.

81. تعرض شاب لحادث سير شوهد بعد أسبوع بحالة سبات كل مايلي سبب مرجح لذلك عدا:

A. كدمة دماغية شديدة.

B. إصابة المحاور الإسطوانية المنتشرة.

C. كسور متعددة مع تهتك المادة الدماغية.

D. ورم دموي فوق الجافية حاد غير معالج.

E. ارتجاج دماغ مع كسور متعددة بالأطراف.

الجواب: E.

82. تتظاهر حالة فصل المخ DECERBRATION بـ:

A. الأطراف الأربعة بفرط الانعطاف.

B. الأطراف الأربعة بفرط الانبساط.

C. الطرفين العلويين بفرط الانعطاف والسفليين بفرط الانبساط.

D. كل ما سبق صح.

E. كل ما سبق خطأ.

الجواب: B.

83. اختر الإجابة الخاطئة فيما يتعلق بالحدقتين في رضوض الدماغ:

A. توسع في طرف واحد وعدم ارتكاس للضوء غير المباشر في أذية العصب السادس.

B. حدقتان متضيقتان بلا ارتكاس للضوء في أذية جذع الدماغ.

C. توسع بطرف واحد مع ارتكاس للضوء غير المباشر في أذية العصب البصري.

D. حدقتان متضيقتان عند استعمال المورفين.

الجواب: A.

84. اختر الإجابة الخاطئة فيما يتعلق بالورم الدموي الرأسي:

A. يشاهد في المولودين حديثاً.

B. يحدث بعد ولادة عسيرة.

C. يحدث تجمع الدم فيه تحت السمحاق.

D. يعالج بالبزل والرباط الضاغط.

الجواب: D.

85. كل مايلي صحيح فيما يتعلق بالورم الدموي الرأسي في المولودين حديثاً عدا:

A. يتجمع الدم تحت السمحاق.

B. يمتص عفوياً خلال بضعة أسابيع.

C. يترافق مع نزف الدماغ.

D. يشاهد غالباً في الناحية الجدارية.

الجواب: C.

86. يعالج الورم الدموي عند الأطفال بـ:

A. الانتظار مع المراقبة.

B. إعطاء صادات.

C. تعويض سوائل.

D. بزل الورم.

الجواب: A.

87. الورم الدموي فوق الجافية (إجابة واحدة خاطئة):

A. نزف شرياني يمر إلى المسافة فوق الجافية.

B. نزف وريدي غالباً.

C. خزل شقي في الجانب المقابل.

D. خزل العصب III في جهة الإصابة نفسها.

الجواب: B.

88. اختر الإجابة الخاطئة فيما يتعلق بالأورام الدموية فوق الجافية:

A. تملك انتشاراً واسعاً.

B. لها شكل عدسة محدبة الوجهين.

C. نادراً ما تترافق بكدمات دماغية.

D. قد تحدث بسبب إصابة الشريان السحائي المتوسط.

E. يندر تشكلها في قاعدة الجمجمة.

الجواب: A.

89. اختر الإجابة الخاطئة فيما يتعلق بالورم الدموي فوق الجافية:

A. خزل شقي في الجهة الموافقة لمكان الآفة.

B. خزل العصب المحرك للعين في جهة الإصابة نفسها.

C. يتلو ذلك صمل نزع المخ.

D. اضطراب النظم القلبي والتنفس والموت.

الجواب: A.

90. اختر الإجابة الصحيحة فيما يتعلق بالأورام الدموية فوق الجافية:

A. تترافق بكدمات دماغية بنسبة عالية.

B. يكثر وجودها في قاعدة الجمجمة.

C. تمتلك انتشاراً واسعاً.

D. تتحول غالباً إلى أورام مزمنة.

E. الصورة السريرية قريبة من الصورة التقليدية للأورام الدموية.

الجواب: E.

91. الورم الدموي تحت الجافية الخطأ:

A. هو نزف يتوضع بين الجافية والعنكبوتية.

B. نزف شرياني ووريدي غالباً.

C. النزف تحت الحاد قد يكون أحادي أو ثنائي الجانب.

D. النزف المزمن قد يكون أحادي أو ثنائي الجانب.

الجواب: B.

92. الورم الدموي تحت الجافية تحت الحاد (إجابة واحدة خاطئة):

A. يسبب العجز العصبي بين 24 ساعة وأسبوعين بعد الأذية.

B. ينجم غالباً عن نزف شرياني في المسافة تحت الجافية.

C. تجمع دموي يتوضع بين الأم الجافية والغشاء العنكبوتي.

D. يتوضع النزف تحت الجافية بشكل انتقائي في مستوى سيلفيوس والشق بين نصفي الكرة المخية.

الجواب: B.

93. الورم الدموي تحت الجافية المزمن (إجابة واحدة خاطئة):

A. يمثل ضغطاً دماغياً صرفاً.

B. يحدث خلال أسابيع بعد الإصابة.

C. ينحصر غالباً لدى المرضى الكهول أو عند المدمنين على الكحول الذين لديهم ضمور دماغي.

D. التوضع الأشيع هو الجداري القذالي.

الجواب: D.

94. الخطأ فيما يتعلق بالأورام الدموية الرضية:

A. الأورام الدموية داخل البرانشيم الدماغي تترافق بكدمات دماغية بنسبة 100%.

B. أقل الأورام خطورة الأورام تحت الجافية.

C. الأورام فوق الجافية تترافق بكسور الجمجمة بنسبة عالية.

D. تبدأ محفظة الأورام الدموية بالتشكل بعد ثلاثة أيام من الإصابة.

E. الأورام الدموية الضاغطة للدماغ تعالج جراحياً.

الجواب: B.

95. في متلازمة ما بعد الرض كل ما يلي خطأ عدا:

A. تتوافق دائماً مع علامات أذية الدماغ.

B. لا يتحسن الصداع بالراحة.

C. يترافق الدوار عادة بالقيء.

D. سهولة التهيج مع القلق.

الجواب: D.

96. اختر الإجابة الخاطئة فيما يتعلق بمتلازمة ما بعد الرض:

A. صداع معمم أو موضع.

B. دوار.

C. سهولة تهيج.

D. خزل.

الجواب: D.

97. اختر الخطأ فيما يتعلق بالنزف تحت الجافية:

A. غالباً وريدي.

B. يتوضع بين الأم الجافية والغشاء العنكبوتي.

C. على CT محدب من طرف ومقعر من طرف.

D. يترافق مع كسر غالباً.

الجواب: D.

98. اختر الإجابة الخاطئة فيما يتعلق بالنزف تحت الجافية:

A. وريدي غالباً.

B. على الـ CT محدب من طرف ومقعر من الطرف الآخر.

C. يتوضع بين الأم الجافية والغشاء العنكبوتي.

D. يترافق مع كسر غالباً.

الجواب: D.

99. أشر إلى الجواب الصحيح:

A. ارتجاج الدماغ هو فقد وعي مؤقت أكثر من نصف ساعة.

B. في ارتجاج الدماغ يصحو المصاب تدريجياً متذكراً ظروف الحادث.

C. في النزف فوق الجافية يكون مصدر النزف في أغلب الأحيان وريدياً.

D. في النزف تحت الجافية المزمن يكون مصدر النزف في أغلب الأحيان وريدياً.

E. أهم اختلاطات رضوض الرأس هو الصرع بعد الرض.

الجواب: D.

100. في النزف تحت الجافية (إجابة واحدة خاطئة):

A. غالباً وريدي.

B. يتوضع بين الأم الجافية والغشاء العنكبوتي.

C. على CT محدب من طرف ومقعر من طرف.

D. يترافق مع كسر غالباً.

الجواب: D.

101. في النزف تحت الجافية الحاد:

A. يحدث التجمع الدموي بين الأم الجافية والغشاء العنكبوتي.

B. يحدث النزف من الأوردة الجسرية.

C. يحدث بكثرة عند الأطفال والشيوخ.

D. يحتاج تداخل جراحي إسعافي.

E. كل ما سبق صحيح.

الجواب: E.

102. الورم المائي تحت الجافية (إجابة واحدة خاطئة):

A. تجمع صغير للسائل خارج المحور.

B. يشخص بالـ CT والـ MRI.

C. سائل دماغي شوكي عكر.

D. غالباً ما يندفع السائل نحو الأمام بقوة تأثير الضغط.

الجواب: C.

103. تشخيص النزف تحت الأم الجافية المزمن يعتمد على:

A. رض رأس خفيف.

B. صداع دائم.

C. علامات إصابة عصبية مترقية.

D. بداية مفاجئة لفالج.

الجواب: C.

104. اختر الإجابة الخاطئة فيما يتعلق بالنزف فوق الجافية:

A. يتوضع بين الأم الجافية والعظم.

B. يترافق غالباً مع كسرخطي في الجمجمة.

C. النزف وريدي غالباً.

D. خزل شقي مقابل وتوسع حدقة موافق.

E. خزل العصب محرك العين في جهة الإصابة.

الجواب: C.

105. النزف فوق الجافية (إجابة واحدة خاطئة):

A. يترافق بكسر.

B. غالباً وريدي.

C. خزل شقي مقابل.

D. توسع حدقة موافق.

الجواب: B.

106. في تدبير فرط التوتر داخل القحف في الرضوض الدماغية (جواب واحد خطأ):

A. يجب رفع الرأس 30 درجة.

B. بزل البطينات الدماغية.

C. إزالة أسباب انضغاط الدماغ.

D. يجب التريث باستخدام المانيتول.

E. إحداث فرط التهوية.

الجواب: D.

107. الجروح الثاقبة للقحف والدماغ، (إجابة واحدة خاطئة):

A. جروح مركبة.

B. تمزق السحايا حتمي.

C. تهتك الدماغ وارد.

D. تسبب فقدان وعي لوقت طويل.

الجواب: D.

108. اختر الإجابة الخاطئة فيما يتعلق بالأجسام الأجنبية في البطينات:

A. قد تسبب انسداداً بطينياً وخمجاً وتهيجاً كيماوياً أو ميكانيكياً.

B. لاتحدث انسداد للجهاز البطيني.

C. تعالج جراحياً باستئصالها عبر القشر.

D. التحرك الحر للأجسام الأجنبية داخل البطينات نادر.

الجواب: B.

109. أشر إلى الجواب الصحيح:

A. الكسر الخطي يكون دائماً وحيداً.

B. كسر القاعدة يكون دائماً منفرداً.

C. في كسر القاعدة يجب سد المجرى الأنفي أو الأذني بالقطن وفي حال وجود ناسور سائل دماغي شوكي.

D. لا تتناسب الأعراض في الكسر المنخسف مع شدة أذية الدماغ المرافقة.

E. عندما يكون الكسر المنخسف مفتوحاً قد تظهر المادة الدماغية عبر الجرح.

الجواب: E.

110. امرأة شابة تعرضت لحادث، أحضرت إلى قسم الإسعاف. بالفحص تبين أنها غير مستجيبة للألم العميق مع توسع الحدقة اليمنى وعدم ارتكاسها. الحدقة اليسرى طبيعية. ما هو التدبير الأولي الأنسب؟

A. التنبيب الرغامي.

B. تفريسة CT للرأس.

C. إعطاء 500سم^3 من النورمال سالين وريدياً.

D. الستيرويدات وريدياً.

E. المانيتول وريدياً.

الجواب: A.

111. فتاة عمرها 19 عاماً أحضرت إلى قسم الإسعاف بعد تعرضها لحادث سيارة، بالفحص السريري كانت العلامة على سلم غلاسكو للسبات 10 مع وجود تورم فوق البروز القذالي. ما هي الدراسة التصويرية الأنسب؟

A. مرنان للقحف ومحتوياته.

B. صورة للجمجمة.

C. CT للرأس مع حقن مادة ظليلة.

D. CT للرأس دون حقن مادة ظليلة.

E. CT مع تصوير النخاع.

الجواب: D.

112. اذكر الجواب الصحيح:

A. في خراج الدماغ يتوضع القيح في المسافة تحت السحايا أو داخل النسيج الدماغي فقط.

B. يعالج خراج الدماغ معالجة دوائية دوماً.

C. القيلة الهوائية تكون خطرة في حال كان دخول الهواء من الخارج إلى الداخل مع تمكنه من الخروج ثانية.

D. تثبت الصورة الشعاعية البسيطة للجمجمة التشخيص بإظهار القيلة الهوائية وكذلك التصوير الطبقي المحوري.

الجواب: D.

113. تهدف الحصارات الموضعية بالليدوكائين كإجراء لعلاج الحثل الودي التالي للرضوض إلى:

A. حل نظير الودي.

B. حل الودي.

C. تخفيف الألم.

D. إرخاء العضلات في المنطقة.

E. الوقاية من الترقق العظمي الموضعي.

الجواب: B.

114. تؤدي إصابة الزاوية الجسرية المخيخية إلى:

A. نقص سمع مترقي.

B. نقص حس القرنية.

C. ضعف وجهي.

D. كل ما سبق صحيح.

E. كل ما سبق خطأ.

الجواب: D.

115. أشر إلى العبارة / العبارات الصحيحة:

A. في ارتجاج النخاع تبدأ الأعراض بالتحسن ويصل المريض خلال دقائق للشفاء التام.

B. في رض النخاع الجزئي يتحسن المريض خلال ساعات مع بقاء بعض العقابيل.

C. في إصابة ذيل الفرس تصاب المصرات.

D. في رض النخاع المستوى الحسي للفقرة الظهرية العاشرة هو خط حلمة الثدي.

E. تؤدي إصابة النخاع في مستوى الفقرتين الرقبيتين الخامسة والسادسة إلى شلل تام في الطرفين السفليين.

الجواب: C، E.

116. أصيب شخص بطلق ناري في الرأس وعولج وحدث عنده خراج دماغ بعد عدة أسابيع. السبب على الأرجح هو:

A. عدم خياطة السحايا جيداً.

B. عدم المعالجة الجيدة بالصادات.

C. بقايا قطع عظمية ضمن الدماغ.

D. ورم دموي داخل الدماغ.

الجواب: C.

117. كل ما يلي من آليات الأذية البدئية للطلق الناري في الدماغ عدا:

A. تهتك الدماغ.

B. الحرارة الموضعية الناجمة عن الطلق الناري.

C. الإنتان.

D. الموجات الاهتزازية الناجمة عن الطلق الناري.

E. التكهف الحادث في المادة الدماغية.

الجواب: C.

✧ ✧ ✧

2 أمراض العمود الفقري

أسئلة الفحص السريري

1. ما هو التشخيص المرجح عند مريض لديه ألم في الطرف السفلي مع ضعف يحدثان عند المشي في طريق نازلة أو الوقوف منتصباً ويزولان عند الجلوس أو الانحناء للأمام؟

تضيق الشوك القطني.

2. ما هي المظاهر السريرية لأمراض الجذر العصبي (الاعتلالات الجذرية) التي يمكن كشفها بالقصة؟

إن الصفة المميزة لإصابة الجذر العصبي هي الألم، إضافة لذلك تكون مظاهر الاعتلالات الجذرية radiculopathies عادة مشابهة لمظاهر اعتلالات الأعصاب المحيطية حيث نجد مظاهر زوال التعصيب (الضعف - الضمور - التقلصات الحزمية) مع زوال الحس. قد يكون الضعف في العضلات القريبة (أشيع اضطراب جذري في الذراعين يشمل عضلات C5-C6 وهي عضلات قريبة) أو في العضلات البعيدة (أشيع اضطراب جذري في الطرفين السفليين يشمل عضلات L5- S1 وهي عضلات بعيدة) ولهذا فإن القصة هي نفس القصة في الاعتلالات العصبية المحيطية ولكن مع إضافة عنصر الألم. يكون الألم عادة شديداً ويوصف غالباً بأنه ألم حاد حارق يشبه الكهرباء وينتشر بشكل شائع إلى أسفل الذراع أو الساق.

3. ما هي الموجودات التي يمكن توقع وجودها بالفحص السريري في حالة الاعتلال الجذري؟

يظهر الفحص العصبي ضعفاً في مجموعة واحدة من العضلات مثل C5-C6 في الذراع أو L5-S1 في الساقين، وقد يوجد أحياناً

الضمور والتقلصات الحزمية. تكون المقوية طبيعية أو ناقصة والمنعكسات العضلية ناقصة أو غائبة، ويحدث زوال الحس بتوزع قطاعي جلدي ويمكن أحياناً للمناورات التي تمطط الجذر العصبي أن تحدث ألماً مثل مناورة رفع الطرف السفلي المستقيم.

4. ماهو التعصيب الحسي والحركي ومنعكسات الجذور الرقبية الشوكية؟

الجذر	العضلات	الحس	المنعكس
C5	الدالية- ذات الرأسين	القسم الوحشي للذراع	ذات الرأسين
C6	بسط الرسغ- ذات الرأسين	القسم الوحشي للساعد	العضدي الكبري
C7	عاطفات الرسغ- بسط الأصابع – ثلاثية الرؤوس	الإصبع الوسطي	ثلاثية الرؤوس
C8	عطف الإصبع- عضلات اليد الداخلية	القسم الأنسي من الساعد	-
T1	عضلات اليد الداخلية	القسم الأنسي من الذراع	-

5. ماهي مستويات حركة الشوك القطني؟

ينعطف الشوك القطني إلى الأمام والجانبين كما أنه ينبسط.

6. كيف يمكن إحداث الأعراض الجذرية عند المرضى المصابين بالتضيق الشوكي Spinal stenosis؟

يطلب من المريض أن يبسط إلى الحد الأقصى الشوك القطني أو أن يعطفه جانبياً. إن كلتا المناورتين تحدثان أعراضاً جذرية عند مرضى التضيق الشوكي.

7. ماهو اختبار شوبير Schober test؟

يقف المريض مستقيماً ويرسم الفاحص خطاً فوق رصعات فينوس بمسافة 10 سم وتوضع علامتان على الجلد تحددان مكان رصعات فينوس ومسافة الـ 10 سم ويطلب من المريض أن ينحني للأمام إلى الحد الأقصى. يجب أن تؤدي هذه المناورة إلى افتراق

distraction في الشوك القطني بحوالي 5 سم وبالتالي تصبح المسافة بين العلامتين الجلديتين 15 سم. ينقص هذا القياس في حالة التهاب الفقار المقسط والحالات الأخرى التي تشمل التحام الشوك القطني.

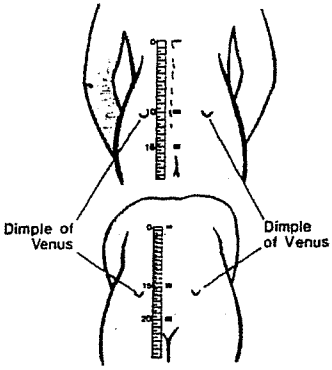

اختبار شوبير.

8. ماهو اختبار رفع الطرف السفلي المستقيم Straight Leg-raising Test؟ وكيف يجرى؟

يشير هذا الاختبار إلى انضغاط جذر عصبي ويجرى كما يلي: يستلقي المريض بوضعية الاضطجاع الظهري، ثم يعطف الطرف السفلي والركبة بوضعية بسط تام. تؤدي إيجابية الاختبار إلى إحداث أعراض جذرية مع ألم راجع من الإلية باتجاه الساق.

9. صف طريقة أخرى لإجراء هذا الإختبار.

يجلس المريض وركبته بوضعية بسط تام ويرفع الطرف السفلي إلى نفس الدرجة في الاختبار النظامي، ويجب أن تؤدي هذه المناورة لإحداث الأعراض، وغالباً ما يجرى هذا الاختبار لكشف التمارض.

10. ماهو اختبار رفع الطرف السفلي المستقيم المتصالب Crossed Straight Leg-Raising Test؟

عندما يجرى اختبار رفع الطرف السفلي المستقيم، يحدث عند المريض أعراض في الطرف السفلي الثاني ويشير إلى انضغاط جذر عصبي.

11. ماهو اختبار رفع الطرف السفلي المستقيم العكسي Reverse Straight Leg-Raising Test؟

يستلقي المريض على بطنه، ويتم بسط الطرف السفلي والركبة معطوفة. إن حدوث الألم في القسم الأمامي من الفخذ يدل على آفات الجذر العصبي العالي، كما يكون الاختبار إيجابياً في آفات البسواس مثل الخراج.

12. صف الفحص العصبي للجذور القطنية.

القرص	الجذر	العضلات	الحس	المنعكس
L3-L4	L4	الظنبوبية الأمامية	القسم الأنسي من الساق والقدم	المنعكس الداغصي أحياناً
L4-L5	L5	العضلة الباسطة لإبهام القدم الطويلة	القسم الوحشي من الساق وظهر القدم	لايوجد
L5-S1	S1	العضلة الشظوية الطويلة والقصيرة	القسم الوحشي من القدم	أشيل

أسئلة بدون خيارات

العمود الفقري SPINE

فتق الديسك القطني LUMBAR DISC HERNIATION

2

1. ما هو؟

انبثاق القسم الداخلي من القرص بين الفقري (النواة اللبية) من خلال الحلقة الليفية الخارجية، وضغطه على الجذور العصبية الخارجة من القناة الفقرية.

2. أي عصب يصاب؟

العصب الموجود في المستوى أسفل الفتق (مثلاً، الديسك ق4-ق5 يضغط على العصب ق5 الخارج من الفاصل ق5-ع1).

3. من يصاب؟

الأشخاص في منتصف العمر أو أكبر.

4. ما هو السبب الاعتيادي؟

فقد مرونة الأربطة الطولانية الخلفية والحلقة الليفية نتيجة التقدم في العمر.

5. ما هي المواقع الأكثر شيوعاً؟

A. ق5-ع1 (45٪).

B. ق4-ق5 (40٪).

6. ما هو عرض التظاهر الاعتيادي؟

ألم في أسفل الظهر.

7. ما هي العلامات:

A. ق5-ع1؟

(1) ضعف منعكس نفضة الكاحل (منعكس وتر أشيل).

(2) ضعف المثنيات الأخمصية في القدم.

(3) ألم في الظهر أو في منتصف المنطقة الإليوية يمتد إلى الربلة وإلى وحشي القدم.

(4) اعتلال جذري موافق بالجهة عند رفع الساق الممدودة.

B. ق4-ق5؟

(1) ضعف منعكس ذات الرأسين الفخذية.

(2) ضعف باسطات القدم.

C. ق3-ق4؟ ضعف أو غياب نفضة الركبة (منعكس الداغصة)، ضعف العضلة مربعة الرؤوس الفخذية، ألم في أسفل الظهر والأرداف، ألم في الجانب الوحشي والأمامي من الفخذ. ألم في منطقة الورك/ المغبن يمتد إلى الجانب الخلفي الجانبي للفخذ، الجانب الوحشي للساق والأباخس الأنسية.

8. ما هي متلازمة ذيل الفرس؟

فتق نواة لبية يضغط على جذور الأعصاب ع1، ع2، ع3، ع4، مما يؤدي إلى عدم استمساك شرجي/مثاني، «خدر السرج» فوق الأرداف والعجان، ألم أسفل الظهر، ألم العصب الوركي (عِرق النسا).

9. ما هو «عِرق النسا»؟

ألم جذري عصبي.

10. كيف يتم وضع التشخيص؟

بالفحص السريري ويؤكد بالـ CT، أو MRI.

11. ما هي المعالجة؟

A. محافظة ـــ راحة في السرير ومسكنات.

B. جراحية ـــ استئصال جزئي لنصف الصفيحة الفقرية واستئصال القرص الفقري (استئصال الديسك المفتوق).

12. ما هي استطبابات الجراحة الإسعافية؟

متلازمة ذيل الفرس.

13. ما هي الطريقة الصحيحة لفحص العمود الفقري الصدري والقطني؟

قلب المريض للسماح برؤية الظهر بشكل كامل وجس العمود الفقري وإظهار الألم فوق مناطق الكسور والتدرج (تشوه العمود الفقري).

14. ما هي الصور الشعاعية المستخدمة لتقييم أذيات العمود الرقبي الرباطية؟

مرنان، صور العمود الرقبي بوضعية الثني الجانبي والبسط.

CERVICAL DISC DISEASE داء الديسك الرقبي

1. ما هو؟

أساسياً نفس الآلية الإمراضية لما سبق، ما عدا أنه في المنطقة الرقبية يضغط الديسك على العصب الخارج من القناة الفقرية في نفس مستوى الإصابة (مثلاً، الديسك ر6-ر7 يضغط على الجذر العصبي ر7 الخارج من الثقبة ر6-ر7).

2. ما هي المواقع الأكثر شيوعاً؟

A. ر6-ر7 (70٪).

B. ر5-ر6 (20٪).

C. ر7-ص1 (10٪).

3. ما هي الأعراض والعلامات؟

A. ر7؟ ضعف منعكس وقوة مثلثة الرؤوس، ضعف بسط الساعد. ألم يمتد من العنق، عبر مثلثة الرؤوس حتى السبابة والوسطى.

B. ر6؟ ضعف منعكس ذات الرأسين والعضدية الكعبرية. ضعف عطف الساعد. ألم في العنق، الجانب الكعبري للساعد، والإبهام.

C. ر8؟ ضعف عضلات اليد الداخلية، ألم في الأصبعين الرابع والخامس.

4. ما هي علامة Spurling؟

تحريض الألم الجذري عندما يدير المريض رأسه باتجاه الجانب المصاب مع تطبيق ضغط محوري على قمة الرأس.

5. كيف يتم وضع التشخيص؟

CT أو MRI.

6. ما هي المعالجة؟

استئصال القرص عبر المدخل الأمامي أو الخلفي، مع الإيثاق إذا اقتضت الضرورة.

7. ما هي أعراض الانضغاط المركزي للنخاع الرقبي بأجزاء الديسك؟

متلازمة اعتلال نخاعي مع علامات إصابة نورون محرك سفلي LMN عند مستوى الانضغاط وأعراض إصابة نورون محرك علوي UMN تحت مستوى الإصابة؛ مثال، انضغاط بمستوى ر7 قد يؤدي إلى فقد ثنائي الجانب لمنعكس مثلثة الرؤوس مع اشتداد منعكسات وَرمع، وإيجابية علامة Babinski في الجانبين في الطرفين السفليين.

الخراج الشوكي فوق الجافية
SPINAL EPIDURAL ABSCESS

1. ما هي السببيات؟

الانتشار الدموي من أخماج جلدية هو الأكثر شيوعاً؛ أيضاً، الخراجات والأخماج البعيدة، الأخماج البولية، الأخماج بعد الجراحية، جراحة النخاع الشوكي، التخدير فوق الجافية.

2. ما هي الحالة المرضية الشائعة المرافقة؟

الداء السكري.

3. ما هي المواقع الأكثر شيوعاً؟

A. صدري.

B. قطني.

C. رقبي.

4. ما هي الميكروبات المسببة الأشيع؟

العنقوديات المذهبة.

5. ما هي الأعراض والعلامات؟

حمى؛ ألم شديد فوق المنطقة المصابة ومع عطف وبسط العمود الفقري؛ يمكن تطور الضعف، والذي يؤدي في النهاية إلى شلل نصفي سفلي؛ 15٪ من المرضى لديهم دمل في الظهر.

6. كيف يتم وضع التشخيص؟

MRI هو الفحص التشخيصي المختار.

7. ما هو الفحص الذي يعتبر مضاد استطباب؟

البزل القطني LP، بسبب خطورة تلويث الـ CSF بالجراثيم مما يؤدي إلى حدوث التهاب سحايا.

8. ما هي المعالجة؟

التفجير الجراحي مع التغطية بالصادات الملائمة.

9. ما هو الإنذار؟

يعتمد على الوضع قبل الجراحة؛ العيوب العصبية الشديدة (مثل، الشلل النصفي السفلي) تبدي تحسناً ضئيلاً؛ 15-20٪ من الحالات مميتة.

أسئلة متعددة الخيارات

1. إمرأة عمرها 73 سنة جاءت بقصة تدهور في المشي وحس انزعاج أسفل الظهر يثار عند المشي وذلك منذ 6 شهور، الفحص السريري لم يلفت الانتباه لشيء إلا وجود نقص في منعكسات الشد العضلي في الساقين، أظهرت صورة المنطقة القطنية العجزية تغيرات تنكسية متوقعة ناتجة عن تقدم عمر المريضة، أي مما يلي هو التشخيص الأرجح؟

A. فتق حاد في القرص الفقري في المنطقة القطنية.

B. تضيق قطني (القناة الشوكية القطنية).

C. اعتلال عضلي.

D. استسقاء دماغ ذو التوتر السوي (NPH).

E. تضيق القناة الشوكية الرقبية.

الجواب: B.

■ **التعليق:** ينتج التضيق القطني بسبب تغيرات تنكسية في العمود الفقري القطني العجزي، وغالباً ما يترافق مع وجود مسافة داخل فقرية ضيقة خلقياً في العمود الفقري القطني العجزي، وغالباً ما تكون القصة على شكل حس انزعاج مبهم أسفل الظهر مع موجودات قليلة في الفحص الذي يعتمد على الضغط على الجذور الحسية والحركية، ويمكن وضع التشخيص عن طريق العلامة المميزة بالـ MRI وهي علامة "الساعة الرملية الزجاجية"، ويتميز فتق القرص الفقري الحاد بحس انزعاج أسفل الظهر وألم يمتد على شكل جذري في إحدى الساقين أو في كلتيهما، وغالباً ما ينسجم التشخيص مع الضغط على جذر حسي حركي وحيد، أما الاعتلال العضلي فقد يسبب مشية مضطربة مع حس انزعاج أسفل الظهر بسبب الضغط، ونقص فعالية منعكسات الشد العضلي وذلك في كلتا الركبتين، لكن تكون هذه الحالة أقل شيوعاً بكثير من التضيق القطني لذلك فهي ليست التشخيص الأرجح، أما استسقاء الدماغ ذو التوتر السوي (NPH) فيسبب مشية عمهية (وهي صعوبة المشي بالرغم من سلامة الفحص الحركي

والحسي والمخيخي) ويسبب كذلك اضطراب الإدراك وسلس البول، ولا تنسجم الصورة السريرية مع هذا التشخيص، قد يسبب التضيق الرقبي اعتلال نخاعي وإضطرابات في المشية، ويسبب عدم ظهور علامات الاعتلال النخاعي فإن هذا التشخيص غير مرجح هنا.

2

2. عامل بناء عمره 24 سنة يعاني من قصة ألم أسفل الظهر منذ سنتين، مع بداية حادة لضعف في كلتا ساقيه وسلس، أي من المعالجات التالية هو التدبير النظامي الأفضل؟

A. إعطاء NSAIDs.

B. جراحة إسعافية.

C. راحة تامة في السرير.

D. شد المنطقة القطنية.

E. تمارين للظهر.

الجواب: B.

■ **التعليق:** ربما يعاني هذا المريض من انفتاق القرص الفقري الحاد المسبب لمتلازمة ذيل الفرس وهو استطباب للجراحة الإسعافية، ويجب القيام بالجراحة كتداخل انتقائي لهؤلاء المرضى الذين يعانون من ألم العصب الوركي (عرق النسا Sciatica) أو آفات عصبية تسبب العجز أو انفتاق القرص الفقري (يشاهد بوسائل التصوير الشعاعي المناسبة) الذي لا يستجيب للمعالجة المحافظة خلال 6 أسابيع. وقد تفيد الـ NSAIDs في معالجة آلام أسفل الظهر الحادة وأحياناً المزمنة، لكن لا تستطب كمعالجة بدئية لمرضى العجز العصبي الشديد الحاد، أما الراحة التامة في السرير فهي مفيدة جداً في علاج ألم الظهر الحاد، لكن لا تكون هذه المعالجة مناسبة لهذا المريض، ويكون الضغط داخل القرص أقل ما يمكن بوضعية الاستلقاء، وعادة ما تقترح الراحة التامة بالسرير لمدة 2-7 أيام. إن الراحة التامة في السرير ولمدة طويلة قد تسبب حالة عدم تكيف، إن شد العمود القطني لا يعتبر فعالاً في معالجة ألم أسفل الظهر، وعادة لا يستطيع المريض القيام بتمارين خلال الأيام الأولى القليلة من ألم الظهر الحاد، لكن عند اختفاء ألم الظهر قد يكون إجراء التمارين مفيداً في منع المشاكل اللاحقة.

3. ممرضة عمرها 52 عاماً تعاني من ألم أسفل الظهر منذ شهرين. تذكر المريضة أن الألم بدأ بعد أن رفعت مريضاً ثقيلاً أثناء عملها. الألم مزعج ويسوء عند الراحة بالفراش. حاولت المريضة استخدام مضادات الالتهاب غير الستيروئيدية لكن دون فائدة. كشفت القصة المرضية إصابة المريضة بسرطان الثدي منذ 8 سنوات وتم استئصال الكتلة حينها، ولم تحدث مشاكل بعد ذلك عدا نقص الوزن حوالي 4.5 كغ مؤخراً. الفحص العصبي طبيعي واختبار رفع الطرف السفلي المستقيم طبيعي. بقية الفحص السريري ضمن الحدود الطبيعية. أي مما يلي هو التشخيص الأكثر احتمالاً؟

A. إجهاد قطني عجزي.

B. نقائل سرطانية من سرطان الثدي.

C. انفتاق القرص S1-L5.

D. انحلال الفقار Spondylolysis.

E. انزلاق الفقار Spondylolisthesis.

الجواب: B.

■ **التعليق:** إن ألم أسفل الظهر من المشاكل الشائعة جداً. ويشمل التشخيص التفريقي مشاكل النسيج الرخو (العضلات والأربطة) ومشاكل القرص disk (الانفتاق) ومشاكل الوجيهات بين الفقرات facet (الإصابة المفصلية التنكسية) وإصابة القناة الشوكية (التضيق الشوكي Spinal stenosis) وأمراض جسم الفقرة (تخلخل العظام الذي يسبب كسوراً انضغاطية في جسم الفقرة، والخمج والانتقالات الورمية وانزلاق الفقار Spondylolisthesis).

قد يتظاهر المرضى المصابون بانفتاق القرص diskherniation في المستوى S1-L5 بانضغاط جذر العصب S1 (يؤثر انفتاق القرص على جذر العصب تحت مستوى الآفة) ويكون المريض غير قادر على الوقوف على رؤوس أصابعه إضافة إلى غياب منعكس أشيل (S1) كما يكون اختبار رفع الطرف السفلي المستقيم إيجابياً. انحلال الفقار Spondylolysis هو خلل في الفقرات القطنية (نقص التعظم في النواتئ المفصلية) ونادراً ما يسبب أي أعراض.

أما انزلاق الفقار فيحدث عندما تنزلق إحدى الفقرات من مكانها الطبيعي نحو الأمام ويكون عادة من عقابيل انحلال الفقار أو الإصابة المفصلية التنكسية دون انحلال الفقار، ويكون أيضاً لا عرضياً. إن الإجهاد (الوثي) الظهري back strain أذية في الرباط أو العضلة وقد يقلد إصابة القرص لكن الفحص العصبي واختبار رفع الطرف السفلي المستقيم يكونان ضمن الحدود الطبيعية عادة. ورغم الحاجة للدراسات الشعاعية لإثبات التشخيص عند هذه المريضة فإن التشخيص الأول مع وجود قصة سرطان الثدي وفقدان الوزن هو النقائل السرطانية إلى المنطقة القطنية العجزية. إن الألم الظهري الذي يسوء بالاستلقاء أو يسوء أثناء الليل قد يكون علامة على الخباثة أو الخمج.

4. شاب عمره 33 عاماً يشتكي من ألم أسفل الظهر حدث لديه بعد حمل حقيبة ثقيلة أثناء سفره لتمضية الإجازة. راجع أثناء الإجازة طبيب اختصاصي بالأمراض العصبية فنصحه بالراحة واستخدام الأدوية المضادة للالتهاب غير الستيروئيدية. وبعد 10 أيام زال الألم الظهري لكن تطور لدى المريض الآن ضعف جديد في العضلة الظنبوبية الأمامية اليمنى. باقي الفحص السريري ضمن الحدود الطبيعية. أي مما يلي هو التشخيص الأكثر احتمالاً؟

A. انضغاط جذر العصب.

B. كسر جهدي في الظنبوب.

C. متلازمة الحيز الأمامي Anterior Compartment Syndrome.

D. تمزق عضلة الساق.

E. الكيسة المأبضية.

الجواب: A.

■ **التعليق:** قد يحدث انفتاق القرص القطني Lumbar disk herniation بسرعة بعد رفع الأشياء الثقيلة أو حمل الأشياء بطريقة خاطئة لكنه يشفى عادة بعد فترة قصيرة من الراحة واستخدام مضادات الالتهاب غير الستيروئيدية وغالباً لا يحتاج للمعالجة الجراحية. إن التشخيص

الأكثر احتمالاً عند المريض الذي يتطور لديه خلل عصبي هام بعد زوال الألم البدئي هو انضغاط العصب nerve impingement الناجم عن انفتاق القرص. قد تحدث كسور الظنبوب الجهدية (شظية مقدم الساق shin splints) بسبب أخطاء التمرين أو التمارين الحاملة لثقل الجسم. وتسبب هذه الأذيات ألماً في القسم الأمامي من الظنبوب تالياً للجهد لكن لا يحدث ضعف عضلي. تحدث متلازمة الحيز الأمامي Anteriorcompartment syndrome بعد التمارين الحاملة لثقل الجسم وقد تسبب أذية في العصب الشظوي Peroneal nerve مؤدية إلى هبوط القدم. يحدث تمزق عضلة الساق gastrocnemius muscle tear فجأة عادة بعد إجراء عطف ظهري سريع للكاحل مما يسبب ألماً حاداً في منتصف الربلة، ويتطور في الربلة خلال عدة أيام بشكل وصفي تلون أزرق. تسبب الكيسة المأبضية (كيسة بيكر Baker's cyst) ألماً وتورماً وانصباباً في الركبة وهي اختلاط عادة لالتهاب المفاصل الرثياني وتدل على وجود رتج في الكيس الزليلي يتبارز عبر المحفظة الخلفية لمفصل الركبة.

5. امرأة عمرها 81 عاماً تشكو من ألم ظهري متكرر في الناحية القطنية. ينتشر الألم إلى الإليتين لكنه يكون أشد في الناحية اليمنى مقارنة مع اليسرى، يؤدي كل من الجلوس والمشي لتفاقم الألم. لا يوجد اضطراب في وظيفة المثانة عند المريضة. بالفحص السريري يوجد نقص في الحس مع نقص المنعكسات في الطرف السفلي الأيمن. اختبار رفع الطرف السفلي المستقيم إيجابي كذلك اختبار رفع الطرف السفلي المستقيم العكسي حيث أدى هذان الاختباران إلى إحداث الأعراض في الطرف السفلي الأيمن. لا توجد تشوهات في العمود الفقري عند المريضة. أي مما يلي هو التشخيص الأكثر احتمالاً؟

A. ألم العصب الوركي Sciatica.

B. التهاب العظم والنقي Osteomyelitis.

C. متلازمة ذيل الفرس Cauda equina syndrome.

D. الحداب Kyphosis.

E. الخراج فوق الجافية Epidural Abscess.

الجواب: A.

■ **التعليق:** يتوضع العصب الوركي Sciatic nerve بين الحدبة الوركية والمدْوَر الكبير Greater trochanter، ويشير الإيلام فوق العصب إلى وجود تخريش في الجذور العصبية التي تشكل العصب. إن أشيع سبب لألم العصب الوركي Sciatica هو انفتاق القرص وهو يحدث عادة في المستوى L5-L4 أو المستوى S1-L5. يكون اختبار رفع الطرف السفلي المستقيم إيجابياً عادة في حالة تخريش العصب الوركي (يحدث الألم عند رفع الطرف السفلي بزاوية أقل من 70 درجة ويسوء الألم بالعطف الظهري للقدم أو علامة لازك Laseque's sign). إن حس الشد أو السحب في أوتار المأبض Hamstring لا يعتبر دلالة على إيجابية علامة رفع الطرف السفلي المستقيم. وقد يكون اختبار رفع الطرف السفلي المتصالب Cross-Leg raising test (رفع الطرف السفلي السليم الذي يؤدي لحدوث الألم في الطرف السفلي المصاب) إيجابياً أيضاً. تترافق ذات العظم والنقي والخراج فوق الجافية عادة مع أعراض جهازية (الحمى) ويشاهدان عند المرضى مثبطي المناعة. إن التظاهرات الوصفية لمتلازمة ذيل الفرس Cauda equina syndrome هي الضعف المترقي والتنميل في الطرفين السفليين مع الاحتباس البولي ويحدث في هذه المتلازمة أيضاً فقدان للحس في المنطقة العجانية وحول الشرج (خدر السرج Saddle anesthesia) وارتخاء المصرة الشرجية. وتعتبر متلازمة ذيل الفرس حالة جراحية إسعافية حقيقية. إن الحداب Kyphosis (حدبة الظهر) هي تحدب مدور ناعم في المنطقة الصدرية من العمود الفقري يتجه للخلف.

الأسئلة (6-7):

اختر لكل تقييم من التقييمين التاليين المتعلقين بفحص الجذور العصبية الجذر العصبي المناسب.

A. الجذر العصبي S_1.

B. الجذر العصبي L_5.

C. الجذر العصبي L_4.

D. الجذر العصبي L_2.

6. أفضل ما يتم تقييمه بالطلب من المريض أن يمشي على الكعبين (اختر جواباً واحداً).

7. أفضل ما يتم تقييمه بالطلب من المريض أن يقرفص ثم يقف (اختر جواباً واحداً).

الأجوبة: (6: B)، (7: C).

■ **التعليق:** إن 90% من الاعتلالات العصبية الجذرية Radiculopathies تصيب الجذرين العصبيين S1 أو L5.

- L5 الحركي: يتم تقييمه بالطلب من المريض أن يمشي على كعبيه.
- L5 الحسي: يعصب القسم الأنسي من مقدم القدم إضافة إلى الوجه الوحشي من الساق.
- S1 الحركي: يتم تقييمه بالطلب من المريض المشي على رؤوس أصابعه.
- S1 الحسي: القسم الوحشي من القدم.
- منعكس S1: منعكس أشيل.
- L4 الحركي: يتم تقييمه بالطلب من المريض أن يقرفص ويقف (أي عطف الركبة وبسطها).
- L4 الحسي: الوجه الأنسي للساق.
- منعكس L4: المنعكس الداغصي.
- L2 الحركي: يتم تقييمه بتقريب الورك.

8. رجل موسيقي عمره 67 عاماً مصاب منذ فترة طويلة بألم أسفل الظهر. يسوء الألم بالوقوف المديد كما يسوء بالجهد. لاحظ المريض خلال الأشهر القليلة الماضية أن الألم الظهري يحدث أثناء المشي لمسافة قصيرة وأنه ينتشر إلى الإليتين ويتحسن بالجلوس لعدة دقائق. بالفحص السريري لايوجد خلل عصبي ومناورة رفع الطرف السفلي المستقيم طبيعية في الجهتين. النبض المحيطي قوي ومتناظر في الجهتين. أي مما يلي هو التشخيص الأكثر احتمالاً؟

A. تضيق الشوك القطني Lumbar spinal stenosis.

B. إصابة وعائية محيطية.

C. الإجهاد القطني العجزي.

D. انفتاق القرص disk herniation.

E. فرط التعظم الهيكلي الأساسي المنتشر.

الجواب: A.

■ **التعليق:** يدعى الوصف المتعلق بالألم الذي ذكره المريض بالعرج الكاذب Pseudoclaudication وهو مميز للتضيق الشوكي القطني Lumbar spinal stenosis. ينشأ العرج الكاذب عن انضغاط الجذور العصبية الخارجية بسبب انفتاق القرص أو وجود نابتة عظمية Osteophyte أو بسبب تضيق القناة الفقرية. يكون الألم في الطرف السفلي أكثر وضوحاً عند المشي في طريق منحدرة أو صعود الدرج ويحتاج إلى عدة دقائق من الجلوس أو العطف للأمام قبل حدوث التحسن، وإن معظم المرضى الذين يتابعون المشي رغم الألم ينحنون غالباً للتخلص من الأعراض (علامة الانحناء sign Stoop). يحدث العرج أيضاً في الإصابة الوعائية المحيطية لكن الألم الذي يحدث بالمشي يزول مباشرة عند التوقف أو الوقوف دون الجلوس وقد يكون النبض المحيطي ضعيفاً. يؤدي فرط التعظم الهيكلي الأساسي المنتشر Diffuse Idiopathic skeletal hyperostosis إلى حدوث تكلس في الأربطة الطولانية للشوك ويحدث عادة عند المرضى المصابين الداء السكري.

9- عامل بناء عمره 41 عاماً يشتكي من ألم ظهري شديد بدأ فجأة بعد أن قام برفع إحدى المعدات الثقيلة. يصف المريض الألم بأنه يتوضع في القسم السفلي الأيمن من الظهر وينتشر للأسفل باتجاه الوجه الخلفي للإلية اليمنى وحتى منطقة الركبة. لا يوجد عند المريض أي اضطراب في وظيفة المثانة أو الأمعاء. تحسن الألم بالراحة في الفراش. بالفحص السريري يوجد إيلام في المنطقة القطنية. مناورة رفع الطرف السفلي المستقيم في الطرف الأيمن أدت إلى زيادة الألم الظهري عند زاوية 80 درجة، كذلك أدت هذه المناورة أيضاً في الطرف الأيسر إلى إحداث ألم فخذي. القوة والحس والمنعكسات كلها طبيعية. أي مما يلي هو التشخيص الأكثر احتمالاً؟

A. انضغاط جذر العصب.

B. الخراج جانب الفقري.

C. الإجهاد القطني العجزي.

D. كسر انضغاطي ناجم عن تخلخل العظام.

E. داء باجيت.

الجواب: C.

■ **التعليق:** إن التشخيص الأكثر احتمالاً عند هذا المريض هو الإجهاد الظهري back strain وخاصة مع عدم وجود إصابة عصبية. إن الإجهاد (الوثي Strain) شائع عند الأشخاص في الأربعينات من العمر وهو يزداد بالنشاط ويتحسن بالراحة. تعتبر مناورة الطرف السفلي المستقيم إيجابية (وتدل على انضغاط الجذر العصبي الناجم عن انفتاق القرص) إذا حدث الألم عند رفع الطرف السفلي بزاوية أقل من 70 درجة. إن الألم المتصالب Crossover sign (تؤدي مناورة رفع الطرف السفلي المستقيم في الجهة غير المصابة إلى زيادة الألم في الطرف السفلي المصاب) مشعر قوي أيضاً على انضغاط الجذر العصبي وذلك فقط إذا حدث الألم تحت الركبة. يتظاهر الخراج جانب الفقرات عادة بالحمى والإيلام عند القرع على منطقة الظهر المصابة. تشمل عوامل الخطورة لتخلخل العظام الجنس الأنثوي والإياس وقلة النشاط والحركة وشكل الجسم النحيل والوارد غير الكافي من الكالسيوم والتقدم بالعمر والأدوية مثل الستيروئيدات القشرية والأصل العرقي (الآسيويون والأشخاص المنحدرون من شمال أوربة). أما داء باجيت Paget's disease (التهاب العظم المشوِّه) فهو مرض عظمي بطيء الترقي قد لا يكون عرضياً وقد يسبب ألماً عظمياً وتشوهات (مثل كبر الجمجمة أو تقوس الساقين) والصمم والكسور. يبدأ داء باجيت عند الرجال في منتصف العمر ويعتقد أنه ناجم عن عيب خلقي في الاستقلاب يسبب تشكل عظم سيئ التعضي.

10. تطور عند رجل عمره 45 سنة صحيح سابقاً يعمل بالبناء ألم أسفل ظهر حاد مع ألم رجل يمنى وضعف في العطف الظهري لإبهام القدم اليمنى. العبارات الصحيحة حول حالته تتضمن أي مما يلي:

A. إن التشخيص الأكثر احتمالاً هو انفتاق القرص القطني في مستوى L1-L2.

B. المعالجة الفورية تتضمن المسكنات والمرخيات العضلية والتمارين المقوية للظهر.

C. إن مظهر هبوط القدم هو استطباب للجراحة الباكرة.

D. إن استئصال الصفيحة القطنية واستئصال أي نواة لبية منفتقة يجب أن يتم إذا لم تتراجع الأعراض الموجودة خلال أسبوع.

E. إذا تراجعت العلامات العصبية وليس الألم الظهري خلال 2-3 أسابيع فإن المعالجة الملائمة تتضمن دمج الفقرات القطنية المصابة.

2

الجواب: C.

■ **التعليق:** تشير الأعراض والعلامات السريرية في الحالة الموصوفة إلى انضغاط الجذر العصبي القطني الخامس. في كل الفتوق القطنية تكون 95 بالمائة من الحالات في الفراغ L4-L5 أو L5-S1. إن الراحة المطلقة في السرير على مواد صلبة واستخدام المسكنات والمرخيات العضلية والحرارة المطبقة موضعياً تؤلف التدبير الأولي الملائم. بسبب أن تمارين تقوية الظهر يمكن أن تفاقم الأعراض الحادة فإنه يجب أن تبدأ عادة بعد أن يخمد الألم. يجب الاحتفاظ بالعلاج الجراحي لأولئك المرضى الذين لديهم خلل عصبي واضح، مثل سوء وظيفة المثانة أو الأمعاء أو هبوط القدم. وأولئك مع هجمات معيقة متكررة من الألم، يمكن أن يكون الفشل في الاستجابة للعلاج المحافظ الأولي استطباباً للجراحة. يجب إجراء الجراحة بشكل إسعافي لمنع تطور الضعف العضلي وإعطاء المريض الفرصة الأفضل لتحسن هبوط القدم. إن تثبيت أجسام الفقرات لعلاج ألم الظهر المتبقي بعد خزع الصفائح لم يقابل بالكثير من النجاح.

11. تعريف انفتاق النواة اللبية:

A. ضغط النواة اللبية على الحلقة الليفية والرباط الطولاني الخلفي مع بقائهما سالمين.

B. تبارز النواة اللبية مع تمزق الحلقة الليفية وبقاء الرباط الطولاني الخلفي سليم.

C. انفتاق النواة اللبية إلى خارج الرباط الطولاني مع تمزقه هو والحلقة الليفية.

D. تسمك وتكلس في الرباط الطولاني الخلفي يتبارز نحو القناة الفقرية.

E. كل ماسبق صحيح.

الجواب: C.

12. في فتق النواة اللبية الرقبية (إجابة واحدة خاطئة):

A. الانفتاق المركزي أشيع من الجانبي.

B. الانفتاق المركزي يسبب Mylopathy.

C. يتظاهر فتق النواة اللبية في مستوى الفقرات العلوية بصداع قفوي.

D. يوضع التشخيص الأكيد بـ MRI.

E. غالبية الفتوق المركزية من نوع soft disc.

الجواب: C.

13. الخطأ في فتق النواة اللبية الرقبي:

A. المركزي أكثر من الجانبي.

B. المركزي يؤدي إلى Myelopathy.

C. الفتق في الفقرات العلوية يؤدي لصداع قفوي.

D. ضعف وشلل عضلي في الأطراف الأربعة.

E. يتم العلاج الجراحي بالمدخل الأمامي أو الخلفي.

الجواب: D.

14. الخطأ في فتق النواة اللبية الرقبية:

A. أغلب أنواعه Medial herniation.

B. يسبب الـ Medial herniation أذية عصبية من نوع Myelopathy.

C. اضطراب المصرات عرض نادر المشاهدة في Myelopathy.

D. من أهم الأعراض الشلل الرباعي المترقي المشاهد في Myelopathy.

E. وكثيراً ما يترافق مع الخدر والنمل الرباعي.

الجواب: D.

15. الخطأ في Cervical spondylosis:

A. فتق نواة لبية وتسمك وتكلس في PLL والرباط الأصفر.

B. تبدلات تنكسية في الوجيهات المفصلية.

C. تضغط على النخاع في مستوى واحد أو عدة مستويات.

D. العلاج الجراحي أساسي لإزالة الضغط على النخاع الشوكي.

E. الإشارة العالية في MRI تشير إلى إنذار تحسن جيد بعد الجراحة.

الجواب: E.

16. مريض يعاني من آلام أسفل الظهر تنتشر إلى الطرف السفلي الأيسر مع خدر ونمل منذ شهر وفجأة تطور لديه أسر بولي حاد ما هو التشخيص الأكثر احتمالاً:

A. حصاة في الجهاز البولي المفرغ.

B. التهاب بروستات حاد.

C. فتق نواة لبية تطور إلى تناذر ذيل فرس.

D. تضيق قناة شوكية قطنية.

E. كسر فقرة قطنية أولى مع انضغاط المخروط النخاعي.

الجواب: C.

17. في فتق النواة اللبية القطني (إجابة واحدة خاطئة):

A. 95% من الفتوق في الناحية القطنية L5\S1 أو L4\L5.

B. يغلب أن يكون الفتق مركزياً.

C. يتدخل في حدوث الفتق تبدلات كيمياحيوية في النواة اللبية.

D. أول وأهم عرض هو ألم أسفل الظهر.

E. نسبة الديسك القطني متماثلة عند الرجال والنساء.

الجواب: B.

18. الخطأ فيما يتعلق بفتق النواة اللبية القطني:

A. ألم قطني ينتشر على مسار أحد القطاعات الجلدية.

B. يترافق مع خدر ونمل في الطرف السفلي في 50% من الحالات.

C. نشاهد على الصورة الشعاعية تبدلات تنكسية في كل الحالات تقريباً.

D. L4 مسؤول عن تعصيب Quadriceps.

E. L5مسؤول عن Dorsal Flexion.

الجواب: C.

19. أكثر الفواصل التي يحدث فيه فتق النواة اللبية:

A. بين الفقرة القطنية الثالثة والرابعة.

B. بين الفقرة القطنية الخامسة والعجزية الأولى.

C. بين الفقرة الرقبية الخامسة والسادسة.

D. بين الفقرة الرقبية السادسة والسابعة.

E. بين الفقرة الصدرية الحادية عشرة والثانية عشرة.

الجواب: B.

20. اختر الإجابة الصحيحة فيما يتعلق بفتق النواة اللبية في الفاصل بين الفقرة القطنية الرابعة والخامسة:

A. ينتشر الألم على السطح الخلفي الوحشي للفخذ والساق وعلى الحافة الوحشية للقدم.

B. تحدث صعوبة في المشي على رؤوس أصابع القدم.

C. ينضغط الجذر العجزي الأول.

D. اختبار رفع الساق الممدودة إيجابي (اختبار ليزيك).

E. يغيب المنعكس الداغصي.

الجواب: D.

21. في فتق النواة اللبية القطنية (إجابة واحدة خاطئة):

A. يحدث الانفتاق غالباً بالاتجاه الخلفي الجانبي.

B. التناذر الألمي غالباً ثنائي المراحل.

C. تؤدي الفتوق الكبيرة لتناذر ذيل الفرس.

D. التصوير بالمرنان المغناطيسي هو الأدق تشخيصياً.

E. المعالجة الجراحية دائماً مستطبة حتى في الفتوق الصغيرة.

الجواب: E.

22. الخطأ فيما يتعلق بفتوق النواة اللبية القطنية:

A. تظهر الآلام القطنية أولاً.

B. تحدث الآلام القطنية بسبب انضغاط الجذور العصبية.

C. تزداد الآلام الجذرية أثناء الحركة.

D. تناذر ذيل الفرس يتطلب الجراحة.

E. الرنين المغناطيسي هو الوسيلة الأدق للتشخيص.

الجواب: B.

23. فتق النواة اللبية بالمستوى ق5 – ع1 يشمل كل ما يلي ما عدا:

A. ينضغط الجذر ع1.

B. ضعف العطف الظهري للقدم.

C. فقد حسي وحشي القدم.

D. غياب أو ضعف منعكس وتر أشيل.

الجواب: B.

24. الخطأ في فتق النواة اللبية القطني:

A. فتق النواة اللبية هو بالتعريف خروج النواة اللبية من القرص بين الفقرات بعد أن تتمزق الحلقة الليفية والرباط الطولاني الخلفي.

B. يؤدي لألم قطني وانتشاره بشكل جذري للطرف السفلي.

C. يترافق مع ضعف عضلي بنسبة 60%.

D. يترافق الألم مع خدر ونمل موافق.

الجواب: C.

25. الخطأ في تضيق القناة الفقرية القطني:

A. يؤدي لعرج عصبي متقطع.

B. يؤدي لألم قطني يخف بركوب الدراجة والانحناء للأمام.

C. من الأسباب تبارز الديسك القطني وتسمك وتكلس الرباط الطولاني الخلفي والرباط الأصفر.

D. العلاج غالباً جراحي بخزع الصفائح الفقرية وتثبيت الفقرات.

الجواب: D.

26. في معالجة انفتاق النواة اللبية القطنية كل التالي صح ما عدا:

A. الجراحة المجهرية تخفف من رض العضلات.

B. خزل الطرف السفلي يتطلب الجراحة.

C. لا ضرورة لاستعمال الفيتامينات بشكل واسع.

D. قد تتشكل كيسة عنكبوتية (قيلة سحائية كاذبة) Pseudomeningocele بعد العملية.

E. يجب الراحة التامة في الفراش على الظهر لفترة ثلاث أسابيع.

الجواب: E.

27. الخطأ في الأعراض المشاهدة في تضيق القناة الفقرية:

A. المسافة التي يقطعها المريض لحدوث الألم متباينة.

B. ألم على مسار ديرماتوم (قطاع جلدي) أو أكثر.

C. الألم يخف بالصعود على الدرج والمرتفعات ويزداد بالهبوط وركوب الدراجة.

D. يؤدي إلى عرج متقطع عصبي.

الجواب: C.

28. الخطأ في التضيق الرقبي Cervical stenosis:

A. ينجم عن العوامل المشكلة لـ cervical spondylosis.

B. اضطراب المصرات قليل الحدوث.

C. ظهور منعكسات مرضية.

D.من أهم أعراضه الشلل الرباعي.

E. يشخص بالمرنان.

الجواب: D.

29. الخطأ فيما يتعلق بالعرج المتقطع العصبي:

A. سببه هو تضيق القناة الفقرية.

B. ألم في الطرفين السفليين يشمل أكثر من ديرماتوم.

C. تزداد الأعراض عند الانحناء نحو الخلف والمشي.

D. تخف الأعراض عند نزول الدرج.

E. تظهر الأعراض بعد أن يمشي المريض مسافة ثابتة.

الجواب: E.

الأسئلة (30-32):

سيدة عمرها (35) سنة تشتكي منذ سنة من ألم رقبي فقط ومنذ شهرين اشتكت من ألم وخدر في إبهام وسبابة اليد اليمنى وبخاصة ليلاً:

30. التشخيص الأكثر احتمالاً:

A. انضغاط الجذر الرقبي الثامن.

B. متلازمة الضلع الرقبية.

C. انضغاط العصب الناصف.

D. ورم رقبي خارج النخاع.

الجواب: C.

31. الوسيلة التشخيصية الأكثر دقة:

A. تصوير القناة الشوكية الظليل.

B. الاكتفاء بالموجودات السريرية للتشخيص.

C. تصوير رقبي بالرنين المغناطيسي.

D. فحص توصيل العصب الناصف.

الجواب: D.

32. أفضل طريقة علاجية:

A. الشد الرقبي وطوق العنق.

B. قطع العضلة الأخمعية والأمامية.

C. قطع الرباط المعترض الرسغي (تحرير نفق الرسغ جراحياً).

D. خزع الصفيحات الفقرية الرقبية.

الجواب: C.

2

33. رجل عمره 60 عاماً لديه ألم ظهري مع ألم في الساق ومشاكل في التبويل. بالفحص يوجد نقص الإحساس فوق الإليتين، مع مقوية حركية طبيعية وغياب منعكس الركبة بالجهتين. ما هو أفضل استقصاء لهذا المريض؟

A. صور بسيطة للعمود القطني.

B. CT للعمود القطني.

C. MRI للعمود الفقري.

D. يتم الاستقصاء إذا لم يحدث تحسن بعد 6 أسابيع من المعالجة العرضية.

الجواب: C.

34. شاب لديه علامة لازك إيجابية مع ألم أسفل الظهر منذ ثلاثة أيام دون عجز عصبي. التدبير الأمثل:

A. عمل جراحي.

B. إجراء MRI.

C. علاج فيزيائي.

D. CT Scan مع التركيز على الفقرات القطنية الثلاثة الأخيرة.

E. مسكنات ومضادات التهاب + راحة لمدة 2 - 3 أسابيع.

الجواب: E.

35. الطبقي المحوري CT يشخص مايلي عدا:

A. النزف تحت العنكبوت.

B. التشوهات الشريانية الوريدية.

C. آفات جذع الدماغ.

D. الـ CT أفضل من المرنان في تشخيص فتق النواة اللبية الرقبية.

الجواب: D.

36. تؤدي إصابة الجذر العصبي C6 إلى:

A. زوال منعكس ثنائية الرؤوس.

B. زوال منعكس ثلاثية الرؤوس.

C. نقص الحس من راحة اليد.

D. ضعف القدرة على عطف اليد.

E. كل ما سبق خطأ.

الجواب: A.

37. مريض لديه ألم في الناحية القطنية مع فحص عصبي طبيعي نطلب تصوير طبقي محوري للناحية القطنية إذا كان السبب هو:

A. سل فقري.

B. فتق نواة لبية.

C. كسور فقرات.

D. نقائل ورمية.

الجواب: C.

✧ ✧ ✧



3 أمهات الدم والتشوهات الوعائية

أسئلة بدون خيارات

1. ما هي أشيع ثلاثة مصادر للنزف تحت العنكبوتية؟

أمهات الدم الدماغية الكيسية (العنبية)، النزف داخل الدماغ الناجم عن ارتفاع ضغط الدم مع التمزق البطيني، والتشوهات الشريانية الوريدية.

2. أي نمط من أنماط النزف الدماغي لا يحدث فيه عادة علامات عصبية بؤرية؟

النزف تحت العنكبوتية.

3. ما هو المرض الذي يتظاهر كلاسيكياً بأنه «أسوأ صداع أعانيه في حياتي»؟

النزف تحت العنكبوتية العفوي.

4. من أين تنشأ 50٪ من النزوف داخل الدماغ؟ وما هي أعراض وعلامات النزف في هذه المنطقة؟

تنشأ من الأتبة (البطامة Putamen) والمحفظة الداخلية المجاورة، إذا شمل النزف المحفظة الداخلية فإنه يحدث لدى المريض خزل شقي في الجانب المقابل مع فقد حسي عادة وعمى شقي.

5. في أي نمط من النزف يحدث صداع قصف الرعد Thunderclap، وفي أي نمط يحدث الصداع الكليل؟

يحدث صداع قصف الرعد في النزف تحت العنكبوتية، ويحدث الصداع الكليل في النزف داخل الدماغ.

الجراحة العصبية الوعائية
VASCULAR NEUROSURGERY

النزف تحت العنكبوتية
SUBARACHNOID HEMORRHAGE (SAH)

1. ما هي الأسباب الاعتيادية؟

معظم الحالات تكون بسبب الرض؛ وفي الـ SAH غير الرضي، فإن السبب الأساسي هو تمزق أم دم توتية الشكل Berry aneurysm والسبب التالي هو التشوهات الشريانية الوريدية.

2. ما هي أم الدم التوتية الشكل؟

جيب كيسي خارج وعائي في حلقة Willis، عادةً في نقاط التشعب.

3. ما هو الموقع الاعتيادي لأم الدم التوتية الشكل؟

الشريان الموصل الأمامي (30٪)، ثم الشريان الموصل الخلفي والشريان المخي المتوسط.

4. ما هو المرض الذي يزيد خطر حدوث أم الدم التوتية الشكل؟

الكلية عديدة الكيسات واضطرابات النسيج الضام (مثل، متلازمة Marfan).

5. ما هو الـ AVM؟

شذوذ خلقي في السرير الوعائي حيث يوجد اتصالات ما بين الدوران الشرياني والدوران الوريدي بدون تواسط الشبكة الشعرية.

6. أين يحدث؟

أكثر من 75٪ من الحالات تكون فوق الخيمة.

7. ما هي أعراض وعلامات الـ SAH؟

العرض الكلاسيكي هو «أسوأ صداع في حياتي» يتظاهر التهيج السحائي بألم في العنق مع إيجابية علامة Kernig وعلامة Brudzinski. نادراً يحدث LOC، إقياء، غثيان، رهاب ضوء.

8. ما هي استقصاءات الـ SAH؟

إذا كان هناك شك بوجود SAH، فإن CT الرأس هو أول فحص يطلب للبحث عن الدم تحت العنكبوتي. البزل القطني LP قد يبدي CSF مصفّر، لكنه لا يعتبر ضرورياً إذا كان الـ CT حاسماً. هذا الفحص يجب أن يتبعه تصوير شرايين للبحث عن أمهات دم أو AVMs.

9. ما هي الاختلاطات المحتملة لـ SAH؟

A. وذمة دماغ تؤدي إلى ارتفاع الـ ICP.

B. عود النزف (أكثر شيوعاً في أول 24-48 ساعة بعد النزف الأول).

C. التشنج الوعائي (السبب الأشيع للمراضة والوفيات).

10. ما هي معالجة التشنج الوعائي؟

Nimodipine = حاصر لأقنية الكالسيوم.

11. ما هي معالجة أم الدم؟

المعالجة الجراحية بوضع مشبك (Clip) معدني على أم الدم هو أساس المعالجة. تتضمن البدائل الإغلاق بالبالون أو التصميم بوشيعة Coil.

12. ما هي معالجة الـ AVM؟

العديد منها تتوضع على سطح الدماغ وتكون قابلة للوصول إليها جراحياً. التصميم قبل الجراحة يمكن أن ينقص حجم الـ AVM. للآفات غير القابلة للوصول إليها جراحياً، الجراحة الشعاعية (سكين gamma) أبدت فعالية في معالجة الـ AVMs ذات القطر الأصغر من 3 سم.

النزف داخل الدماغ
INTRACEREBRAL HEMORRHAGE

1. ما هو؟

نزف دموي ضمن البارانشيم الدماغي.

2. ما هي الأسباب؟

الرقم واحد هو فرط التوتر الشرياني/ داء التصلب العصيدي والذي يسبب تشكل أمهات دم Charcot-Bouchard (أمهات دم أنبوبية صغيرة على طول الشرايين الإنتهائية الأصغر)؛ تتضمن الأسباب الأخرىAVMs،اعتلال التخثر، اعتلال الأوعية النشواني، النزف ضمن ورم، والرض.

3. أين يحدث؟

ثلثا الحالات تحدث في النوى القاعدية؛ putamen (البطامة) هي الأكثر إصابةً.

4. ما نسبة الحالات التي يصل فيها الدم إلى جملة البطينات؟

ثلثا الحالات.

5. ما هو التظاهر الاعتيادي؟

ثلثا الحالات تتظاهر بسبات؛ النزف الكبير في البطامة putamen يتظاهر بشلل شقي وعجز حسي في شق الجسم المقابل، أرجحية التحديق إلى الوحشي، حبسة، وعمى نصفي متماثل.

6. ما هي الدراسة التشخيصية الموافقة؟

CT.

7. ما هي استطبابات الجراحة؟

شلل العصب القحفي الثالث، التبدل المترقي في الوعي.

8. ما هو الإنذار؟

سيئ، وخاصةً في حال إصابة البطينات أو الدماغ البيني.

أسئلة متعددة الخيارات

1. مريض أصيب بنزف تحت عنكبوتي (SAH) ناتج عن أم دم شريانية في الشريان الواصل الأمامي خضع إلى جراحة ناجحة بعد يومين من النزف ثم بعد 3 أيام بدأ يعاني من ضعف في يده اليمنى، أي مما يلي هو التشخيص الأرجح؟

A. استسقاء الدماغ.

B. التهاب سحايا.

C. عودة النزف.

D. تشنج وعائي.

E. نقص صوديوم الدم.

الجواب: D.

■ **التعليق:** قد يحدث التشنج الوعائي بعد عدة أيام من النزف تحت العنكبوتي (SAH) من أم الدم ، ويأتي المريض بضعف مترقي واضطرابات في الوعي، وفي المراحل الباكرة للمرض لا يظهر الـ CT علامات الاحتشاء الإقفاري في مكان الآفة، وقد يحدث استسقاء الدماغ مباشرة بعد الـ SAH أو قد يتأخر لشهور بعد الـ SAH، ولا تكون الأعراض موضعية بشكل نموذجي، وإذا حدث الاستسقاء بشكل حاد فإنه غالباً ما يترافق مع تدني درجة الوعي، أما التهاب السحايا الجرثومي فقد يحدث بعد بضع القحف، ونموذجياً يوجد ترفع حروري واضطراب في الوعي، وقد تحدث علامات بؤرية لكنها نادراً ما تكون هي نفسها الأعراض التي يأتي بها المريض، وبالرغم من أن النزف المتكرر قد يحدث بعد لقط أم الدم إذا لم تعزل أم الدم بشكل تام عن بقية الدوران، إلا أن هذا غير شائع الحدوث ويتظاهر باضطرابات بؤرية مقارنة مع تغيم الوعي، أما نقص صوديوم الدم فقد يحدث بعد الـ SAH وقد يسبب تغير في الحس واختلاجات لكن بدون حدوث ضعف وحيد الجانب.

2. العبارة الخاطئة فيما يتعلق بالتشوهات الشريانية الوريدية:

A. تتظاهر غالباً بنزف تحت عنكبوتي.

B. تشاهد نوبة صرعية عند 30 - 40% من الحالات.

C. الصداع شائع ويشبه صداع الشقيقة.

D. عودة النزف نادرة جداً.

E. تناذر السرقة يؤدي لنقص تروية وأعراض عصبية موضعية.

الجواب: A.

3. فيما يتعلق بالتشوهات الشريانية الوريدية (إجابة واحدة خاطئة):

A. تتظاهر عند بعض المرضى بنوب صرعية كعرض أولي.

B. قد تتظاهر بنزف تحت عنكبوتي.

C. عادة غير عرضية قبل أن يحدث نزف تحت عنكبوتي.

D. قد يحدث تكلس فيها.

E. تشكل غالبية التشوهات الوعائية داخل القحف.

الجواب: C.

4. كل ما يلي صحيح فيما يتعلق بالتشوهات الشريانية الوريدية عدا:

A. قد يكون النزف العرض الأول.

B. قد يكون الصرع العرض الأول.

C. قد تتكلس.

D. قد تتظاهر بضعف مترق.

E. لا تكشف إلا بالنزف تحت العنكبوتي.

الجواب: E.

5. اختر الإجابة الصحيحة فيما يتعلق بالتشوهات الوعائية:

A. تسبب في غالبية الحالات نزف تحت العنكبوتية.

B. أغلبها من نوع cavernoma.

C. تكون النوب الصرعية هي العرض الأول في 30-40% من الحالات.

D. تنشأ على قاعدة ضعف خلقي أو مكتسب في الطبقة المتوسطة من الشرايين.

الجواب: B.

6. في أعراض أمهات الدم (الصح):

A. يمكن أن يلاحظ صداع حاد فجائي فقط في 40 - 50% من الحالات.

B. في 40-50% من الحالات يترافق الصداع مع فقد وعي عابر قصير المدة.

C. في 5 - 10% من الحالات يلاحظ فقد وعي تام طويل الأمد.

D. كل ما سبق صحيح.

E. كل ما سبق خطأ.

الجواب: D.

7. من الشائع حدوث مايلي في أمهات الدم عدا:

A. وذمة حليمة العصب البصري.

B. علامات بؤرية.

C. صداع.

D. فقد وعي.

E. ارتفاع توتر شرياني.

الجواب: A.

8. الخطأ فيما يتعلق بأمهات الدم الدماغية:

A. الكيسية هي أشيع نوع من أمهات الدم.

B. ذروة حدوثها في سن الخمسين.

C. غياب في الطبقة المتوسطة العضلية والمحددة الباطنية للشريان.

D. أمهات الدم نوع Spindle Aneurism تنشأ غالباً على أرضية التهاب الشغاف.

E. لايتم تشخيصها قبل أن تنزف.

الجواب: D.

9. العبارة الصحيحة فيما يتعلق بأمهات الدم:

A. CT بدون حقن يكون إيجابياً في أول 4 - 5 أيام في 95% من الحالات.

B. إيجابية البزل القطني تستمر حتى ثلاثة أشهر.

C. MRI أفضل من CT في تشخيص النزف.

D. 50% من الحالات يمكن تشخيصها بعد الأسبوع الأول بـCT.

E. التشخيص المؤكد هو البزل القطني.

الجواب: A.

10. الخطأ فيما يتعلق بأمهات الدم الشريانية:

A. المغزلية تنشأ على عصيدة في شريان كبير.

B. قد تسببها رضوض الرأس.

C. تنجم عن خلل في الطبقة الخارجية من جدار الشرايين.

D. قد تكون إنتانية مرافقة لالتهاب الشغاف.

الجواب: C.

11. الخطأ فيما يتعلق بأمهات الدم:

A. تشخص قبل النزف غالباً.

B. لا تستخدم قثطرة الشرايين الدماغية عند تضيق الشرايين.

C. الجراحة الباكرة هي الأفضل.

D. ذروة حدوث نزف عائد في الـ 48 ساعة الأولى.

E. يحدث تشنج الأوعية غالباً بين اليوم (7-10).

الجواب: A.

12. العوامل التي تلعب دور في إحداث أمهات الدم (الخطأ):

A. خلقي بسبب ضعف في الطبقة المتوسطة والمحددة الباطنة.

B. أسباب مكتسبة - ارتفاع ضغط شرياني وتصلب الشرايين.

C. أسباب هيموديناميكية - مناطق تفرع الشرايين الدماغية الرئيسية.

D. هيموديناميكية تحدث في مناطق على مسير الشرايين الدماغية الرئيسية.

الجواب: D.

13. ما هي أفضل وسيلة تشخيصية لأمهات الدم الدماغية:

A. البزل القطني.

B. الطبقي المحوري.

C. تصوير الشرايين الدماغية الظليل.

D. إيكو دوبلر لأوعية العنق والدماغ.

E. صورة بسيطة للجمجمة.

الجواب: C.

3

14. ما الخطأ فيما يتعلق بالمعالجة الجراحية لأمهات الدم:

A. العمل الباكر خلال 48 ساعة هي الطريقة المفضلة.

B. الطريق الأفضل للوقاية من التشنج هي Hypervolumia.

C. العلاج المتأخر خلال 5 - 7 أيام هو الأشيع.

D. في حال وجود تشنج وعائي لانجري Coiling.

الجواب: D.

15. ما الخطأ في علاج أمهات الدم:

A. المرضى درجة IV أو V وفق تصنيف هانت-هيسر مضاد استطباب للجراحة.

B. أمهات الدم على فروع الشريان القاعدي أو التي ليس لها عنق تعالج بالCoiling.

C. العلاج الأفضل لأمهات الدم هو العلاج الجراحي إذا وصل المريض خلال 48 ساعة من النزف.

D. لانجري العمل الجراحي إذا حدث تشنج وعائي.

E. نضع المريض في غرفة عاتمة مع راحة تامة ومسكنات.

الجواب: E.

16. ما الخطأ في اختلاطات النزف في أمهات الدم:

A. 30% من المرضى يحدث لديهم عودة نزف في الأسابيع الثلاثة الأولى.

B. تحدث عودة التشنج الوعائي بعد 4 - 10 أيام من حدوث النزف تحت العنكبوتي.

C. ذروة عودة النزف هي خلال 48 ساعة لحدوث النزف تحت العنكبوتي.

D. ذروة حدوث الاستسقاء المتصل هي الأسبوع الثالث.

E. 10% من المرضى يصابون في اليوم الأول بعودة النزف.

الجواب: B.

17. في اختلاطات أمهات الدم كل ما يلي صحيح عدا:

A. تكون ذروة عودة النزف خلال 48 ساعة لحدوث النزف تحت العنكبوتي.

B. بعد 6 أشهر تصبح نسبة عودة النزف 50%.

C. ذروة حدوث استسقاء متصل في الأسبوع الأول إلى الأسبوع الثالث.

D. يستطب العلاج الجراحي في الدرجة 1 والدرجة 2 حسب تصنيف هانت – هيس H-H.

E. يحدث عودة النزف في اليوم الثالث.

الجواب: E.

18. ما الخطأ في المقارنة بين أمهات الدم والتشوهات الشريانية الوريدية:

A. تكرار النزف نادر في التشوهات.

B. في أمهات الدم النزف غالباً تحت عنكبوتي.

C. تتظاهر التشوهات الشريانية الوريدية غالباً بنزف داخل الدماغ مع أعراض عصبية بؤرية.

D. في التشوهات الشريانية الوعائية تعطي عرضين رئيسيين هما الصداع الحاد المفاجئ وفقد الوعي.

الجواب: D.

19. الخطأ في التفريق بين أمهات الدم و AVM:

A. النزف في AVM غالباً داخل المادة الدماغية.

B. أكثر أعراض AVM هي الأعراض البؤرية.

C. الفحص الذهبي لتشخيص AVM هو تصوير الأوعية الظليل.

D. تكرار النزف في AVM شائع.

E. الصرع يشاهد بنسبة 30-40% في AVM.

الجواب: D.

20. مريض لديه نزف تحت العنكبوتية (SAH) ناجم عن أم دم في الشريان الواصل الأمامي الأيمن، أجري له عمل جراحي ناجح قبل يومين من حدوث النزف. وبعد 3 أيام تطور لدى المريض ضعف في الذراع الأيمن. ما هو التشخيص الأكثر احتمالاً؟

A. استسقاء الرأس.

B. التهاب السحايا.

C. تكرر النزف.

D. تشنج وعائي.

E. لا شيء مما سبق.

الجواب: D.

21. في التشنج الوعائي كل ما يلي صحيح عدا:

A. يحدث خلال أول يومين.

B. يحدث بنسبة أكبر عند وجود عودة النزف.

C. يحدث في 30 - 35% من الحالات.

D. نسبة حدوثه أكبر كلما كانت العلقة أكبر في الصهاريج القاعدية.

الجواب: A.

22. في تشنج الأوعية الدماغية بعد النزف تحت العنكبوتي (إجابة واحدة خاطئة):

A. يحدث غالباً في اليوم 6-8 بعد النزف.

B. يؤدي لتدهور حالة المريض العصبية.

C. الدواء المفضل للوقاية من التشنج الوعائي هو NIMODIPINE.

D. يؤدي لحدوث احتشاء دماغي متأخر.

E. يجب إجراء المعالجة الجراحية لأمهات الدم بعد حدوث التشنج الوعائي.

الجواب: E.

23. الخطأ فيما يتعلق بالنزف تحت العنكبوتي الرضي:

A. قليل الأهمية جراحياً.

B. الدم النازف سرعان ما يتمدد في السائل الدماغي الشوكي ثم يصرف دون أن يسبب كتلة موضعية.

C. قد تكون له أهمية جراحية في الاختلاط المتأخر الذي هو استسقاء البطينات الدماغية المتصل والمترقي.

D. المعالجة في حالة استسقاء البطينات المتصل تكون بالمراقبة.

الجواب: D.

24. أشيع أسباب النزف تحت العنكبوتي العفوي:

A. ارتفاع التوتر الشرياني.

B. التهاب الأوعية الدموية.

C. أمهات الدم الدماغية.

D. التشوهات الشريانية الوريدية A.V.M.

E. الاضطرابات النزفية الجهازية.

الجواب: C.

25. في النزوف تحت العنكبوت إجابة واحدة خاطئة:

A. التصوير الطبقي المحوري يستطب مباشرة بعد الإصابة.

B. يجب إجراء التصوير الطبقي المحوري بدون حقن مادة ظليلة.

C. لإجراء العمل الجراحي يجب إجراء تصوير ظليل للأوعية الدموية.

D. أمهات الدم الصغيرة هي الأكثر عرضة للتمزق.

E. يحصل احتشاء الدماغ في اليوم السابع بعد الإصابة.

الجواب: D.

26. في النزف تحت العنكبوت (الصح):

A. CT يكون إيجابي في أول 5 أيام في 95% من الحالات.

B. إيجابية البزل القطني تستمر حتى ثلاثة أشهر.

C. في حال إيجابية CT يتم تأكيد التشخيص بالبزل القطني.

D. MRI أفضل من CT في تشخيص النزف.

الجواب: A.

27. مريض 65 سنة شكى فجأة من صداع شديد مفاجئ مع إطراق وبدا وسناً (متغيم الوعي) بماذا تفكر:

A. احتشاء الشريان المخي الخلفي.

B. نزف تحت العنكبوت عفوي.

C. نزف فوق الجافية.

D. نزف تحت الجافية.

E. ورم دماغي.

3

الجواب: B.

28. في النزف تحت العنكبوت بسبب أم دم دماغية (إجابة واحدة صحيحة):

A. يحدث فقط بعد نوبة ارتفاع توتر شرياني شديد.

B. لا يحدث بعد سن الأربعين.

C. قد يؤدي إلى تشنج الشرايين الدماغية.

D. يعتبر إنذاره جيداً.

E. لا يمكن معالجة أسبابه جراحياً.

الجواب: C.

29. النزف تحت العنكبوتية (الخطأ):

A. علامات سحائية غير شائعة.

B. أهميته الجراحية قليلة.

C. الدم النازف سرعان ما يتمدد في السائل الدماغي.

D. قد يكون له أهمية جراحية باستسقاء بطينات متصل مترقي.

الجواب: A.

30. النزف تحت العنكبوتي:

A. يجب إجراء التصوير الطبقي المحوري مباشرة بعد الإصابة.

B. لإجراء الجراحة يستطب التصوير الظليل للأوعية الدماغية.

C. يجب إجراء التصوير الطبقي المحوري بدون حقن مادة ظليلة.

D. أمهات الدم الصغيرة أكثر عرضة للتمزق.

E. يحدث نكس النزف غالباً في الأيام السبعة الأولى بعد النزف.

الجواب: D.

31. أهم عرض أو علامة عصبية لتشخيص نزف تحت عنكبوت:

A. فالج شقي عابر.

B. فقد وعي فجائي قصير الأمد بدون علامات توضع عصبي.

C. نوبة صرع معمم.

D. صداع مزمن نوبي من نوع الصداع الوعائي.

الجواب: B.

32. رجل عمره 53 عاماً راجع قسم الإسعاف بصداع حديث العهد شديد مترافق مع الغثيان والإقياء. لا توجد قصة رض. المريض واعٍ ومتوجه ولا توجد صلابة نقرة، يوجد تفاوت في حجم الحدقتين Anisocoria. ما هو التشخيص الأكثر احتمالاً؟

A. نزف داخل القحف.

B. صداع عنقودي.

C. التهاب السحايا.

D. صداع الشقيقة.

E. صداع توتري.

الجواب: A.

33. شاب يشكو من صداع مفاجئ مع حس دوار مع صلابة نقرة وارتفاع حرارة بسيط، أول ماتجري لهذا المريض:

A. CT Scan بدون حقن.

B. CT Scan مع حقن.

C. MRI.

D. بزل قطني.

E. صورة بسيطة للرأس.

الجواب: A.

✧ ✧ ✧

4 التشوهات الخلقية في الجملة العصبية واستسقاء الدماغ

أسئلة بدون خيارات

4

استسقاء الرأس HYDROCEPHALUS

1. ما هو؟

وضع شاذ يتألف من ازدياد حجم الـ CSF بالترافق مع تمدد الأجواف الحاوية على الـ CSF.

2. ما هي الأسباب العامة الثلاثة؟

A. زيادة إنتاج الـ CSF.

B. نقص امتصاص الـ CSF.

C. انسداد الجريان الطبيعي للـ CSF.

3. ما كمية الإنتاج اليومي الطبيعي للـ CSF؟

500 مل تقريباً.

4. ما هو الحجم الطبيعي للـ CSF؟

150 مل تقريباً في البالغ المعتدل.

5. عرّف الاستسقاء الدماغي «المتصل» مقابل «غير المتصل»؟

A. **المتصل:** لا يوجد إعاقة على طريق الـ CSF من البطين الجانبي إلى المسافة تحت العنكبوتية. (زيادة إفراز أو نقص امتصاص).

B. **غير المتصل:** انسداد كامل أو جزئي في جريان الـ CSF ضمن أو عند مخرج نظام البطينات.

6. ما هي الأسباب النوعية لاستسقاء الدماغ؟

A. التشوهات الخلقية:

(1) تضيق المسال (Aqueduct).

(2) القيلة السحائية النخاعية.

B. الأورام السادة لمجرى الـ CSF.

C. الالتهاب المؤدي لإعاقة امتصاص السائل:

(1) النزف تحت العنكبوتية.

(2) التهاب السحايا.

D. الورم الحليمي للضفيرة المشيمية المؤدي لزيادة إنتاج الـ CSF.

7. ما هي الأعراض والعلامات؟

علامات ارتفاع ICP، صداع، غثيان، إقياء، رنح، زيادة محيط الرأس بما يتجاوز المعايير المناسبة للعمر.

8. كيف يتم وضع التشخيص؟

MRI، CT، قياس محيط الرأس.

9. ما هي المعالجة؟

A. إزالة السبب.

B. إجراء تجاوز للانسداد عبر تحويلة بطينية بريتوانية أو بطينية أذينية.

C. خزع قاع البطين الثالث.

10. ما هو الإنذار إذا لم تتم المعالجة؟

نسبة وفيات 50٪؛ والناجون يبدون نقص نسبة الذكاء IQ (وسطياً 69)؛ عواقب عصبية: رنح، خزل رباعي، عيوب بصرية.

11. ما هي الاختلاطات المحتملة للمعالجة؟

A. انسداد أو سوء وظيفة التحويلة.

B. الخمج.

C. ظواهر فرط النزح.

12. ما هو استسقاء الرأس التعويضي؟

زيادة حجم التجاويف الحاوية على الـ CSF نتيجة ضمور الدماغ، وليس نتيجة أي آلية تتعلق بإنتاج أو امتصاص الـ CSF.

أسواء التحام العمود الفقري/عيوب الأنبوب العصبي
SPINAL DYSRAPHISM/ NEURAL TUBE DEFECTS

1. ما هي نسبة الحدوث؟

تقريباً 1000/1 مولود حي في الولايات المتحدة.

2. ما هو التوزع العرقي وبين الجنسين؟

أكثر شيوعاً عند البيض والإناث.

3. عرّف الشوك المشقوق الخفي؟

عيب في تطور الجزء الخلفي من الفقرات.

4. ما هي الأعراض والعلامات؟

عادةً لا عرضي، على الرغم من أنه قد يترافق مع تشوهات أخرى في العمود الفقري؛ عادةً يشاهد بالصدفة على الصور الشعاعية.

5. ما هو أشيع الشذوذات المهمة سريرياً؟

القيلة السحائية النخاعية: انفتاق الجذور العصبية والنخاع الشوكي من خلال عيب في العناصر الخلفية للفقرات؛ الكيس الذي يحيط بالعناصر العصبية قد يكون سليماً، لكن الأشيع أن يكون متمزقاً وهذا ما يعرض الجملة العصبية المركزية للتماس مع المحيط الخارجي.

6. ما هي المواقع التشريحية الأكثر شيوعاً؟

رقم 1 هي المنطقة القطنية؛ رقم 2 هي المنطقة الصدرية السفلية؛ رقم 3 هي المنطقة العجزية العلوية.

7. ما هي الأعراض والعلامات؟

متنوعة من تشوه هيكلي خفيف إلى غياب كامل للحس والحركة؛ من الصعب تقييم وظيفة الأمعاء والمثانة، لكنها تصاب غالباً وتؤثر على البقيا.

8. ما هي المعالجة؟

في القيلة السحائية النخاعية المفتوحة، يعالج المرضى بشكل إسعافي لتجنب حدوث الخمج.

9. ما هو الإنذار؟

معدل البقيا لأول سنتين هو 95٪ تقريباً، بالمقارنة مع 25٪ عند المرضى الذين لم يخضعوا لأي إجراء جراحي.

10. أي فيتامين يعتقد أنه ينقص نسبة حدوث عيوب الأنبوب العصبي خلال الحياة الجنينية؟

حمض الفوليك.

انغلاق الدروز الباكر CRANIOSYNOSTOSIS

1. ما هو؟

الانغلاق قبل الآوان لواحد أو أكثر من الدروز الموجودة بين عظام الجمجمة.

2. ما هي الأنواع؟

تسمى حسب الدرز الملتحم (مثلاً، السهمي، الإكليلي، اللامي)؛ يشكل انغلاق الدرز السهمي الباكر أكثر من 50٪ من الحالات؛ يمكن أن ينغلق أكثر من درز واحد، ويمكن أن يصاب كامل الدرز أو جزء منه.

3. كيف يتم وضع التشخيص؟

يمكن بالفحص السريري تبين وجود ارتفاعات على طول الدروز الملتحمة ونقص في حركيتها. الصور الشعاعية البسيطة تبدي غياب شفوفية الدرز الملتحم.

4. ما هي استطبابات الجراحة؟

في معظم الأحيان لأسباب تجميلية، لأن التشوه في الجمجمة سيزداد مع النمو. سيتظاهر الطفل بارتفاع الـ ICP كنتيجة لحصار نمو الدماغ إذا لم تحل المشكلة.

5. ما هو توقيت الجراحة؟

عادةً بعمر 3-4 أشهر؛ الجراحة الأبكر تزيد من خطورة التخدير؛ الجراحة المتأخرة أكثر صعوبة بسبب زيادة التشوهات ونقص طواعية الجمجمة.

6. ما هي نسبة وفيات الجراحة؟

أقل من 1٪.

7. ما هو تشوه آرنولد – كياري Arnold-Chiari، وما هو الاضطراب الذي قد يسببه؟

هو انزلاق جزء من المخيخ (الدودة) (درجة 1) وعند انزلاق أجزاء من أنصاف الكرة المخيخية يكون درجة 2. عند انزلاق جزء من المخيخ والعضلة يصبح درجة 3 /الأخير غير قابل للحياة (البعض يصنف الدرجات إلى أربعة).

أسئلة متعددة الخيارات

1. كل العبارات التالية حول انشقاق النخاع الكيسي (القيلة الكيسية) صحيحة ما عدا:

A. تترافق غالباً مع استسقاء دماغ.

B. تكون قاتلةً إذا لم تُعالج خلال 24 ساعة.

C. يمكن تشخيصها خلال الحياة الرحمية بالاستعانة بالأمواج فوق الصوتية.

D. يمكن أن تسبب اضطرابات بولية.

E. تستلزم تدبيراً (علاجياً) من الناحية العصبية.

الجواب: B.

■ **التعليق:** عندما يولد طفلٌ لديه شوك مشقوق كيسي سواءً أكان قيلة نخاعية سحائية أم مجرد قيلة سحائية، فإن الإغلاق الباكر لهذا الخلل ليس ضرورياً للبقاء على قيد الحياة، لكنه مستطب لمنع حدوث الإنتان. كثيراً ما يكون لدى المصابين استقساء دماغ ويستلزمون تدبير الناحية البولية وذلك لأن المثانة لا تكون خاضعة للضبط العصبي الطبيعي وهذا يزيد من تعرضها للإنتان. يكون الإصلاح من الناحية الجراحية العصبية ضرورياً أيضاً لأن الحدب الجنفي وخلع الورك هما من الاختلاطات الشائعة. يمكن عادة مشاهدة (تشخيص) الشوك المشقوق خلال الحياة الرحمية بالإيكو.

2. ينتج عند انغلاق الدروز (الخطأ):

A. الرأس الزورقي بالسهمي.

B. الرأس البرجي بالإكليلي.

C. الرأس المثلثي بالجبهي.

D. تسطح العظم القفوي باللامي.

الجواب: B.

3. في تعظم الدروز (الخطأ):

A. انغلاق الدرز السهمي هو الأكثر شيوعاً.

B. انغلاق الإكليلي وحيد الجانب يسمى الرأس المدبب القصير.

C. يسمى الرأس في انغلاق الدرز الجبهي بالمثلثي.

D. يسمى الرأس في انغلاق الدرزين السهمي والإكليلي بالرأس البرجي.

E. يؤدي انغلاق الدرز اللامي إلى تسطح العظم القفوي.

الجواب: B.

4. يحدث في انغلاق الدرز الإكليلي وحيد الجانب:

A. Plagiocephaly.

B. Acrobachycephaly.

C. Trigocephaly.

D. Oxycephaly.

E. Scaphocephaly.

الجواب: A.

5. أشيع عرض لارتفاع التوتر داخل القحف:

A. الاختلاج.

B. الدوار.

C. النوب الصرعية.

D. وذمة حليمة العصب البصري.

E. الصداع.

الجواب: E.

6. الخطأ في التوتر داخل القحف:

A. يرتفع عند ارتفاع حاد للتوتر الشرياني.

B. ينخفض بسبب انسداد الطرق التنفسية العليا.

C. يرتفع بعد ارتفاع CO_2 في الدم.

D. إعطاء الأوكسجين لا يؤدي لانخفاض التوتر الطبيعي داخل القحف.

E. إعطاء المانيتول يؤدي لإنقاصه.

الجواب: B.

4

7. في الشوك المشقوق الخفي كل العبارات التالية صحيحة ما عدا:

A. أشيع ما يحدث على مستوى L5 وS1.

B. معظم المصابين لا عرضيين.

C. يدل على وجوده أحياناً وجود بقع مشعرة أسفل الظهر.

D. قد يترافق مع انشطار النخاع.

E. قد يؤدي لحدوث مشية تشنجية وعدم استمساك البراز مع الوقت.

الجواب: E.

8. الشوك المشقوق (إجابة واحدة خاطئة):

A. قد يكشف صدفة أثناء التصوير.

B. منطقة مشعرة وحمة.

C. لا عرضي غالباً.

D. أكثر مشاهدة في الناحية الصدرية.

الجواب: D.

9. في الشوك المشقوق الخفي كل مايلي صحيح عدا:

A. انتباج الجلد فوقه أحياناً.

B. نسبة حدوثه 20% من حالات الشوك المشقوق.

C. غالباً يتوضع في الناحية الصدرية.

D. يكشف بالصورة البسيطة عند وجود الألم.

E. يترافق مع ناسور جلدي أو أورام شحمية أو وحمات.

الجواب: C.

10. فيما يتعلق بالشوك المشقوق الخفي (إجابة واحدة صحيحة):

A. علاجه جراحي دوماً.

B. يتوضع غالباً في الناحية الصدرية.

C. الجلد فوقه سليم.

D. غالباً عرضي.

الجواب: C.

11. كل مايلي صحيح في مضادات استطباب العمل الجراحي في الشوك المشقوق الكيسي عدا:

A. رفض أهل المريض للعمل الجراحي.

B. اتساع القيلة أكثر من فقرة.

C. التقيح الموضعي.

D. التهاب السحايا.

E. سوء الحالة العامة.

الجواب: B.

12. أشيع سبب للاستسقاء الدماغي عند الأطفال (الصح):

A. نزف في البطينات.

B. التشوهات الخلقية.

C. انسداد السيساء.

D. كل ماسبق خطأ.

الجواب: B.

13. في استسقاء الدماغ عند الأطفال:

A. الشكل الأساسي – استسقاء مفتوح.

B. يؤدي تضيق مسال سلفيوس – لحدوثه.

C. تؤدي أورام البطين الثالث – لحدوثه.

D. يؤدي لقصور عصبي ونفسي.

E. المعالجة الجراحية غالباً غير مفيدة.

الجواب: E.

14. بالنسبة للاستسقاء الدماغي (إجابة واحدة خاطئة):

A. زيادة السائل الدماغي الشوكي.

B. يترافق دائماً بارتفاع الضغط داخل القحف.

C. توسع بطينات شديد.

الجواب: B.

15. الخطأ فيما يتعلق بالاستسقاء المتصل:

A. جريان سائل حر بين البطينات.

B. أهم الأسباب المؤدية لحدوثه التهاب السحايا والنزف تحت العنكبوتي.

C. السائل لا يمتص.

D. الأعراض حادة جداً.

الجواب: D.

16. يحدث استسقاء الرأس الانسدادي في كل مايلي عدا:

A. الورم القحفي البلعومي.

B. النزوف تحت العنكبوتية الرضية والعفوية.

C. الكيسات الغروانية في البطين الثالث.

D. تضيق القناة المخية (قناة سيلفيوس) ولادياً أو نتيجة لخمج.

E. أورام البطين الرابع.

الجواب: B.

17. يحدث استسقاء الرأس الانسدادي (غير المتصل) في كل ما يلي عدا:

A. أورام النخامة والورم القحفي البلعومي.

B. الكيسات الغروانية في البطين الثالث.

C. أورام الحفرة القحفية الخلفية.

D. تشوه أرنولد كياري.

E. التهابات السحايا والدماغ.

الجواب: E.

18. الخطأ فيما يتعلق بالقيلات السحائية هو:

A. تتظاهر بانتباج في منطقة العمود الفقري أو القحف على الخط المتوسط.

B. الجلد سليم أو مصطبغ أو مشعر.

C. العلاج جراحي وضروري.

D. الإنذار سيء غالباً.

الجواب: D.

19. يهدف العمل الجراحي في القيلات إلى كل ما يلي عدا:

A. تحرير العناصر العصبية.

B. ترميم السحايا.

C. إعادة الأذية العصبية إلى وضعها السليم.

D. علاج تشوه الجلد.

الجواب: C.

20. يدخل في التشخيص التفريقي لتشوه كياري كل مايلي عدا:

A. غيلان باريه.

B. انضغاط نخاع رقبي ورمي.

C. ديسك رقبي.

D. آفات الفص الجبهي.

E. كيسات عنكبوتية رقبية.

الجواب: D.

21. كل مايلي يدخل بالتشخيص التفريقي لتشوه كياري عدا:

A. أورام الدماغ.

B. أورام النخاع.

C. كيسات النخاع الرقبية.

D. الديسك الرقبي.

الجواب: A.

22. في تشوه كياري:

A. يحدث ضمور عضلي في الأطراف العلوية خاصة في اليدين.

B. يحدث ضعف تشنجي في الأطراف الأربعة خاصة في الطرفين السفليين.

C. يمكن أن يحدث ارتفاع التوتر داخل القحف.

D. تظهر اضطرابات مخيخية وبصلية.

E. أكثر ما يتأذى العصبان الوجهي والسمعي.

الجواب: E.

4

23. ما الخطأ في أسباب الخزل الرباعي:

A. كيسات عنكبوتية فوق المخية.

B. فتق النواة اللبية الرقبية.

C. تسطح قاعدة القحف.

D. أرنولد كياري.

E. أورام النخاع الرقبي..

الجواب: A.

24. في تشوهات العمود الفقري والنخاع الشوكي (إجابة واحدة خاطئة):

A. القيلة السحائية – أقلها خطورة.

B. تترافق القيلة النخاعية غالباً باستسقاء الدماغ.

C. تحتوي القيلة السحائية على عناصر عصبية.

D. يجب معالجة الاستسقاء أولاً.

E. في القيلة السحائية – الجراحة مفيدة غالباً.

الجواب: C.

25. واحد مما يلي ليس من مضاعفات التحويلة الدماغية البريتوانية:

A. سوء وظيفة التحويلة.

B. الإنتان.

C. نزف تحت الجافية.

D. ارتفاع الضغط ضمن القحف.

الجواب: D.

26. قد نشاهد شللاً رباعياً في ما يلي عدا:

A. تشوه كياري.

B. تكهف النخاع.

C. ورم جبهي.

D. أذية رضية شديدية.

الجواب: C.

27. كل الحالات التالية تستطب فيها الجراحة عدا:

A. الشوك المشقوق الخفي.

B. وحمة مع ناسور جلدي.

C. القيلة السحائية.

D. القيلة السحائية النخاعية.

الجواب: A.

✧ ✧ ✧

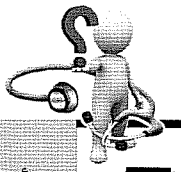

5 أورام الجهاز العصبي

أسئلة بدون خيارات

1. ما هما السببان الأكثر شيوعاً للانتقالات الدماغية؟

سرطانات الرئة والثدي. الميلانوما وسرطانات الكظر هي سرطانات غير شائعة ولكنها ذات ميل كبير للانتشار نحو الدماغ.

2. ما هي المقاربة الثنائية لمعالجة المريض المصاب بانتقال ورمي دماغي وحيد يمكن الوصول له؟

أولاً الجراحة ثم (المعالجة الشعاعية).

الأورام TUMORS

عموميات GENERAL

1. ما هي نسبة حدوث أورام الجملة العصبية المركزية CNS؟

تقريباً 1٪ من كل السرطانات؛ السبب الأساسي الثالث للوفاة الناجمة عن السرطان في الفئة العمرية 15-34 سنة؛ السبب الثاني للوفاة بسبب السرطان عند الأطفال.

2. ما هو التوضع الأكثر مصادفة للأورام البدئية عند البالغين/الأطفال؟

عند البالغين، أكثر من ثلثا الأورام تقع فوق الخيمة، وثلثها تحت الخيمة؛ والعكس صحيح عند الأطفال (أي ثلثا الأورام تقع تحت الخيمة).

3. ما هو التشخيص التفريقي للآفات الدماغية المعززة للمادة الظليلة بشكل حلقي (Ring enhancing)؟

كارسينوما انتقالية، خراج، لمفوما، GBM: ورم الأرومة الدبقية عديد الأشكال.

4. ما هي التأثيرات غير الملائمة للأورام على الدماغ؟

A. ارتفاع الضغط ضمن القحف.

B. تأثير الكتلة على الأعصاب القحفية.

C. غزو البارانشيم الدماغي، تأذي النويات أو السبل.

D. بؤر اختلاجية.

E. النزف ضمن أو حول كتلة الورم.

5. ما هي أهم أعراض وعلامات أورام الدماغ الأكثر مشاهدة؟

A. عجز عصبي (66٪).

B. صداع (50٪).

C. اختلاجات (25٪).

D. إقياء (كلاسيكياً في الصباح).

6. ما هي أهم الوسائل التشخيصية المساعدة؟

CT أو MRI: الدراسة التشخيصية النموذجية.

ملاحظة: التشخيص الأساسي يجب أن يتم من خلال قصة سريرية جيدة وفحص عصبي متقن ثم تأتي الـ CT و MRI كوسيلة تشخيصية أساسية مساعدة.

7. ما هي الاستطبابات الجراحية لأورام الدماغ؟

A. للحصول على تشخيص نسيجي.

B. إزالة ارتفاع التوتر داخل القحف.

C. تصحيح خلل الوظيفة العصبية الناجم عن الانضغاط.

D. محاولة الحصول على الشفاء في الأورام الموضعة.

8. ما هي الأورام داخل القحفية الأكثر شيوعاً عند البالغين؟

النقائل هي الأكثر شيوعاً، وبالنسبة للأورام البدئية، فإن الأورام الدبقية هي الرقم 1 (50٪) والأورام السحائية هي الرقم 2 (25٪).

9. ما هي الأورام الدماغية الأشيع عند الأطفال؟

A. الورم الأرومي النخاعي (33٪).

B. ورم الخلايا النجمية (33٪).

C. ورم البطانة العصبية (10٪).

10. ماذا يقترح وجود حدقة متوسعة لا ارتكاسية في جانب واحد؟

آفة كتلية بؤرية مع انفتاق وانضغاط العصب القحفي الثالث في نفس الجهة.

الأورام الدبقية GLIOMAS

1. ما هو الورم الدبقي؟

اسم عام للعديد من الأورام ذات المنشأ العصبي (مثل، الخلايا النجمية، البطانة العصبية، الخلايا الدبقية قليلة التغصنات).

2. ما هو ورم الدماغ البدئي الأشيع عند البالغين؟

الورم الأرومي الدبقي عديد الأشكال GBM.

3. ما هي الميزات؟

أورام مبهمة الحدود عدوانية بشدة تحدث في المادة البيضاء لنصف الكرة المخية؛ تنتشر بسرعة شديدة.

4. ما هو العمر الوسطي لحدوثها؟

العقد الخامس.

5. ما هي المعالجة؟

إنقاص كتلة الورم جراحياً ثم المعالجة الشعاعية.

6. ما هو الإنذار؟

A. بدون معالجة، أكثر من 90٪ من المرضى يموتون خلال 3 أشهر من التشخيص.

B. مع المعالجة، 90٪ من المرضى يموتون خلال سنتين.

الأورام السحائية MENINGIOMAS

1. ما هي طبقة النشوء؟

خلايا القلنسوة العنكبوتية.

2. ما هي عوامل الخطورة؟

A. التعرض للإشعاع.

B. الورام الليفي العصبي 2.

C. جنس الإناث.

5

3. ما هي الموجودات النسيجية المرافقة؟

الأجسام الرملية (تكلسات متحدة المركز)، التشكلات الدوارة (نموذج قشر البصل).

4. ما الذي يحدد الخباثة نسيجياً؟

غزو البارانشيم الدماغي.

5. ما هو عمر الذروة في الحدوث؟

40-50 سنة.

6. ما هو التوزع بين الجنسين؟

سيطرة الإناث 2: 1.

7. ما هو التظاهر السريري؟

متنوع بالاعتماد على الموقع؛ أورام التحدب الدماغي الجانبي يمكن أن تؤدي إلى أعراض عصبية بؤرية أوصداع؛ الأورام الوتدية يمكن أن تتظاهر بنوبات اختلاج؛ أورام الحفرة الخلفية تتظاهر بعجز في الأعصاب القحفية؛ أورام الميزابة الشمية تتظاهر بفقد الشم.

8. ما هي المعالجة؟

التصميم قبل الجراحة ثم الاستئصال الجراحي.

- فائدة: هذه الأورام ذات تروية دموية غزيرة لذلك من المفيد إحداث أو إرسال صُمة للوعاء المغذي للورم قبل الجراحة مما يؤدي لضمور وتموت نسبي في الورم مما يُسهل الاستئصال الجراحي ويقلل النزف.

الأورام النجمية المخيخية
CEREBELLAR ASTROCYTOMAS

1. ما هو عمر ذروة الحدوث؟

5-9 سنوات.

2. ما هو الموقع الاعتيادي؟

عادةً في نصف الكرة المخيخية؛ أقل شيوعاً في دودة المخيخ.

3. ما هي الأعراض والعلامات؟

عادةً علامات مخيخية جانبية: غياب التناسق أو عسر القياس في نفس الجانب (يميل المريض إلى السقوط إلى جهة الورم)، بالإضافة إلى الرأرأة والرنح؛ تتواجد أيضاً أعراض إصابة الأعصاب القحفية بشكل متكرر، خاصةً العصبان القحفيان السادس والسابع.

4. ما هي المعالجة والإنذار؟

قابل للاستئصال الكامل في 75٪ من الحالات، وهذا ما يؤدي عادة إلى الشفاء؛ بالمجمل نسبة البقيا لخمس سنوات تفوق 90٪.

الورم الأرومي النخاعي MEDULLOBLASTOMA

5

1. ما هو عمر ذروة الحدوث؟

العقد الأول = 3-7 سنوات.

2. ما هي خلية المنشأ؟

الخلايا الحبيبية الظاهرة في المخيخ.

3. ما هو الموقع الأكثر شيوعاً؟

دودة المخيخ عند الأطفال؛ نصف الكرة المخيخية عند اليفعان والبالغين.

4. ما هي الأعراض والعلامات؟

صداع، إقياء، والعلامات الأخرى لفرط التوتر ضمن القحف؛ أيضاً هناك عادةً رنح الجذع.

5. ما هي المعالجة والإنذار؟

المعالجة الحالية الأفضل تتضمن الجراحة لإنقاص كتلة الورم، تشعيع القحف والنخاع الشوكي، والمعالجة الكيماوية؛ معدل البقيا لخمس سنوات أكثر من 50٪.

أسئلة متعددة الخيارات

1. تعاني أنثى صحيحة سابقاً عمرها 4 سنوات منذ فترة أسبوعين من صداع صباحي وإقياء وعدم ثبات المشية.

يظهر التصوير الطبقي المحوري آفة في الدودة المخيخية. ما التشخيص الأرجح؟

A. خراجة دماغية.

B. ميدلوبلاستوما.

C. ورم الخلايا النجمية عالي الدرجة.

D. ابيضاض الجهاز العصبي المركزي.

E. ورم الوريقة الظاهرة العصبي البدئي.

الجواب: B.

■ **التعليق:** الصورة السريرية وموجودات التصوير الطبقي المحوري للمريض مميزان للميدلوبلاستوما. الخراجة الدماغية غير مألوفة في هذا الموقع وغياب الحمى يجعل الخراجة الدماغية غير مرجحة.

تنشأ أورام الخلايا النجمية الكشمية anaplastic فوق الخيمة أكثر من أسفلها ولذلك يتوقع توضعها في نصفي الكرة المخية أكثر من المخيخ.

ورم الخلية النجمية الكشمي أيضاً هو أقل شيوعاً عند الأطفال من الميدلوبلاستوما.

ابيضاض الجهاز العصبي المركزي يسبب علامات وأعراض ارتفاع الضغط داخل القحف ولكن نادراً ما يكون ارتفاع الضغط داخل القحف التظاهرة البدئية للابيضاض كما أن ابيضاض CNS يترافق مع ارتشاح سحائي منتشر أكثر من كتلة منعزلة داخل القحف.

أورام الوريقة الظاهرة العصبية البدائية تأتي نموذجياً ككتل مخية.

2. أي من العبارات الآتية صحيح؟

A. تحدث انتقالات الدماغ بشكل أكثر تواتراً من أورام الدماغ البدئية.

B. استجابة كوشينغ هي تسرع القلب وارتفاع التوتر الشرياني المشاهدان في آفات النخامى الكتلية.

C. استجابة كوشينغ هي بطء القلب وانخفاض التوتر المشاهدان في انفتاق الدماغ الانتهائي.

D. استجابة كوشينغ هي بقاء التروية المخية بضغطها الطبيعي رغم تبدلات ضغط الدم الجهازي.

E. أورام الدماغ البدئية أكثر شيوعاً من أورام الدماغ الانتقالية.

الجواب: A.

■ **التعليق:** استجابة كوشينغ هي مركب بطاءة القلب مع ارتفاع توتر شرياني. تفوق نسبة السرطانات الانتقالية نسبة التشؤات البدئية في الدماغ كثيراً. وحتى ولو كان خُمس السرطانات فقط يسبب انتقالات دماغية، فإنها تبقى أكثر بكثير من الأورام البدئية في الدماغ.

5

الأسئلة (3-4):

راجعت سيدة بعمر 38 سنة عاماً صحيحة سابقاً بشكوى نوبة صرع جزئي وحيدة. لم يظهر الفحص الفيزيائي شيئاً يذكر. التصوير الطبقي المحوري (CT scan) للرأس أظهر آفة تتوضح أكثر باستخدام طريقة التباين وتقيس (1.5×1سم) متوضعة في ذروة الفص الصدغي الأيمن ومحاطة بإطار من الوذمة الموضعية:

3. ما هي الوسيلة الأفضل لمواصلة العمل؟

A. خزعة إبرة بالنظام الفراغي المجسم /Stereotactic/.

B. خزعة مفتوحة.

C. استئصال الورم.

D. تخطيط دماغ كهربي / (EEG).

E. مرنان دماغ (MRI)، وصورة شعاعية للصدر.

الجواب: E.

■ **التعليق:** يجب اعتبار البدء المتأخر للصرع متسبباً عن ورم دماغي حتى يثبت العكس. يعتبر مظهر التصوير الطبقي المحوري /CT scam/ للرأس ذا دور اقتراحي فقط للسبب الممرض، حيث لا يمكن الاعتماد الكامل عليه للتفريق بين الأورام البدئية والانتقالات. بينما المرنان /MRI/ يُمكنه أن يكشف وجود آفات

صغيرة إضافية والتي عادةً لا تشاهد على CT. هذا وقد يقترح وجود آفات متعددة حدوث انتقالات أكثر منه لورم بدئي حيث غالباً وليس دائماً ما تكون أورام البرانشيم البدئية وحيدة وليست متعددة. وكذلك يشير وجود آفة على صورة الصدر الشعاعية للانتقالات الدماغية حيث إن الأورام الدماغية البدئية لا تنتشر للرئة. إن أظهرت صورة المرنان آفات عديدة في الدماغ، يمكن للجراح أن يستهدف أكثرها أمناً لأخذ خزعة، وإن كانت هنالك آفة وحيدة فقط والتي تقترح تنشؤاً دماغياً بدئياً فإن التوضع للآفة في ذروة نصف الدماغ الغير مسيطر يسمح للاستئصال الجذري.

4. إن تم استئصال الآفة لدى المريضة واتضح أنها ورم أرومة دبقية /Glioblastoma/، فأي من الآتي يكون صحيحاً؟

A. زمن حياة المريضة الوسطي يبلغ عامين فقط.

B. ليس من الفائدة بمكان إجراء أي جراحة إضافية.

C. لا يتغير إنذار المريضة بإجراء علاج شعاعي.

D. السن هو من عوامل الإنذار الهامة في هذا الورم.

E. التظاهر السريري الحاصل للورم كان غير شائع لدى هذه المريضة.

الجواب: D.

■ **التعليق:** يميل صغار المرضى المصابون بأورام الخلية الدبقية /Glioblastomas/ للبقيا أكثر من كبار السن، ويكون التوضع أعلى الخيمة أكثر شيوعاً من التوضع أسفل الخيمة في البالغين. مدة الحياة الوسطية المتوقعة لمريض مصاب بالغليوبلاستوما /ورم خلية دبقية/ هي عام واحد. يحسن إجراء الجراحة من الحياة /البقيا/، وتكون الناحية الصعبة هي نوعية الحياة في ما بعد العمل الجراحي. كما وتتحسن البقيا عبر التشعيع على الرغم من أن الزمن المكتسب في هذه الحالة للحياة هو أسابيع أو أشهر وليس سنوات. يتوضع الورم في الفص الصدغي الأمامي حيث تكون النوبات الصرعية تظاهرة شائعة.

5. إمرأة عمرها 78 سنة تعاني من صداع شديد واضطراب مترقي منذ الشهر السابق، مع عمى شقي أيسر وعدم قدرة على لبس ثيابها، أظهر CT وجود كتلة كبيرة وغير منتظمة في الفص الجداري الأيمن، ولا يوجد عند المريضة شكاية جهازية سابقة، أي من الأمراض التالية هو التشخيص الأرجح للمريضة؟

A. خراجة دماغية.

B. الورم الأرومي الدبقي متعدد الأشكال.

C. السحاؤوم.

D. نقائل ورمية.

E. لمفوما الجهاز العصبي المركزي.

5

الجواب: B.

■ **التعليق:** إن وجود كتلة كبيرة غير منتظمة في الجهاز العصبي المركزي عند شخص مسن بدون وجود سرطان جهازي يقترح بشدة ورم الأرومات الدبقية متعدد الأشكال، لكن من الضروري أخذ خزعة قبل وضع التشخيص النهائي. لا يوجد عند المريضة حالة مؤهبة لتشكل خراجة دماغية مثل حالة سيئة للأسنان أو إدمان على الأدوية (المخدرات) الوريدية، وقد يحدث السحاؤوم في المناطق الجدارية ويسبب انحراف الدماغ، لكن سحاؤوم "التحدب أو التقبب الدماغي" عبارة عن آفة نموذجية متجانسة، وفي حال عدم وجود سرطان جهازي فإن النقائل الدماغية لا تعتبر سبب لهذه الحالة، لكن لا يمكن نفي النقائل بدون الخزعة، أما لمفوما الـ CNS فهي تتظاهر نموذجياً على شكل كتلة متجانسة، ويعتبر مرضى الـ HIV وناقصي المناعة مؤهبين للإصابة بلمفوما الـ CNS، أما عند الناس الآخرين تعتبر لمفوما الـ CNS نادرة الحدوث.

6. امرأة بدينة عمرها 30 عاماً تشكو منذ شهرين من صداع كليل غير نابض ثابت. يسوء الصداع بالانحناء أو العطاس وعند الاستيقاظ صباحاً. كما تشتكي المريضة أيضاً من تشوش الرؤية

وأحياناً من الشفع Diplopia. أظهر تنظير قعر العين تغيم الحواف الوحشية للقرص البصري. لا توجد مشاكل عصبية أخرى. أي مما يلي هو التشخيص الأكثر احتمالاً؟

A. ورم دماغي تحت الخيمة.

B. الورم الدماغي الكاذب.

C. ورم دماغي فوق الخيمة.

D. الورم الغدي النخامي.

E. انتقالات ورمية إلى الدماغ.

الجواب: B.

■ **التعليق:** يتظاهر المرضى المصابون بالورم الدماغي الكاذب Pseudotumor Cerebri (فرط التوتر القحفي السليم) بالصداع ووذمة الحليمة. ويكون هؤلاء المرضى غالباً من النساء البدينات في سن الإنجاب. تشمل الأسباب المحتملة الأخرى التسمم بالفيتامين A واستخدام مانعات الحمل الفموية والصادات (التتراسكلين). يظهر بزل السائل الدماغي الشوكي ارتفاع ضغط الانفتاح. تشمل المعالجة تخفيف الوزن والبزولات القطنية المتكررة لإنقاص الضغط داخل القحف. قد يحدث العمى كاختلاط للورم الدماغي الكاذب لذلك قد يحتاج المرضى الذين لديهم تبدلات بصرية إلى إزالة الضغط عن غمد العصب البصري بشكل إسعافي. إن الأورام الغدية النخامية أورام سليمة قد تسبب حدوث العمى الشقي الصدغي المزدوج Bitemporal Hemianopia واضطرابات غدية مثل فرط برولاكتين الدم (ثر الحليب) وضخامة النهايات أو العملقة وداء كوشينغ. يؤدي تمزق أم الدم العنبية berry Aneurysm لحدوث النزف تحت العنكبوتية، ويتظاهر المرضى في هذه الحالة بصداع حاد مع رهاب الضوء وصلابة النقرة. غالباً ما يصاب البالغون بأورام الدماغ البدئية فوق الخيمة (إن ورم الخلايا النجمية Astrocytoma هو الأشيع ويشمل ورم الأورمة الدبقية متعدد الأشكال Glioblastoma Multiforme)، في حين

يصاب الأطفال بأورام الدماغ البدئية تحت الخيمة (يعتبر الورم الأرومي النخاعي Medulloblastoma هو الأشيع). وبصورة عامة تعتبر أورام الدماغ الانتقالية أشيع من أورام الدماغ البدئية. وأشيع أورام الدماغ الانتقالية هي الأورام الآتية من الرئة والثدي والجلد والكلية والسبيل الهضمي. يكون الصداع الناجم عن الورم الدماغي الكاذب متواصلاً غالباً ويثار بالسعال والعطاس والحركة ومناورة فالسلفا ويسوء في الصباح.

7. الموقع الأقل احتمالاً للسرطانة الانتقالية إلى العمود القطني هو:

A. الثدي.

B. الكولون.

C. الكلية.

D. الرئة.

E. الموثة.

الجواب: B.

■ **التعليق:** يميل السرطان الكولوني للانتقال إلى الكبد أو الرئة. إن الأورام الأخرى المذكورة تميل للانتقال إلى العمود الفقري ويمكن أن تسبب أعراض وعلامات عصبية بتأثيراتها الضاغطة.

8. يمكن تدبير ارتفاع الضغط داخل القحف العرضي بشكل فعال بكل ما يلي عدا:

A. فرط التهوية.

B. تخفيض الحرارة.

C. الديكساميثازون الوريدي.

D. النيفيدبين الوريدي.

E. الإدرار بالمانيتول.

الجواب: D.

■ **التعليق:** إن استخدام النيفدبين لإنقاص الضغط الدموي ما لم يكن مرتفعاً بشكل شاذ سوف ينقص الجريان الدموي المركزي

ويزيد نقص الأكسجة المخية مع زيادة الوذمة المخية. إن فرط التهوية المضبوطة للحفاظ على PCO_2 قرب 35 ملم زئبقي سوف ينقص توذم الدماغ بعد فترة قصيرة من الوقت. إن تخفيض الحرارة مع الكلوربرومازين لإنقاص الرعشة تؤدي لإنقاص توذم الدماغ، يخفض الديكساميثازون الضغط ضمن القحف بإنقاص الوذمة الدماغية. إن المانيتول الذي يحدث إدرار حلولي يسبب انكماش الدماغ ونقص الضغط ضمن القحف.

9. إذا أصيب شخص متوسط العمر صحته جيدة بنوبة اختلاجية دون قصة رض فالسبب غالباً هو:

A. صرع مجهول السبب.

B. تصلب الشرايين.

C. ورم دماغي.

D. مرض باركنسون.

E. أذية دماغية سابقة.

الجواب: C.

10. ما الخطأ فيما يتعلق بمميزات أورام الدماغ:

A. تبدل الشخصية كثير المشاهدة.

B. وذمة الحليمة البصرية أهم علامة.

C. القيء أهم عرض.

D. الاختلاج في جميع الأعمار.

الجواب: A.

11. أورام الدماغ في الكهولة كل ما يلي صح ما عدا:

A. النخاعي الأرومي.

B. السحائي.

C. الكوكبي.

D. العروق الدموية.

الجواب: A.

12. أشر إلى الجواب الصحيح في أورام الدماغ:

A. يكون الصداع العرض الأول في 60% من المرضى.

B. يحدث الغثيان والقيء كعرض أول في 40% من المرضى.

C. تشاهد وذمة حليمة العصب البصري في 30%من المرضى.

D. يحدث الاختلاج أثناء سير المرض في نحو 20-50% من المرضى.

E. تظهر تبدلات الشخصية باكراً في الأطفال 60% من المرضى.

الجواب: D.

13. اختر الإجابة الخاطئة فيما يتعلق بالاختلاج في أورام الدماغ:

A. يترافق عادة مع فالج.

B. يكون دائماً من النوع الموضع.

C. قد يحدث في أورام الحفرة الخلفية.

D. نسبة حدوثه تتجاوز 50%.

الجواب: B.

14. إن الصحيح فيما يتعلق بالاختلاج في أورام الدماغ هو:

A. يحدث غالباً في أورام الحفرة الخلفية.

B. يحدث في 80% من الحالات.

C. يترافق عادة مع فالج دائم.

D. قد يكون من النوع الموضع.

الجواب: D.

15. بصورة عامة أورام الدماغ في الكهولة هي كل ما يلي صح ما عدا:

A. Meningioma.

B. Hemangioblastoma.

C. Astrocytoma.

D. Medulloblastoma.

الجواب: D.

5

الأسئلة (16-20):

الأسئلة التالية عن أورام الدماغ هي أسئلة متصالبة ويمكن استخدام الجواب مرة أو أكثر أو لا يستعمل مطلقاً:

16. يشاهد باكراً في الأطفال.

17. يحدث في أورام الفص الجبهي.

18. يترافق مع نقص حس القرنية.

19. يغلب حدوثه في الورم السحائي في ناحية الجناح الوتدي.

20. لا يتحسن عادة بالراحة.

A. الاختلاج.

B. الدوار.

C. تبدلات الشخصية.

D. A+C

E. ولا واحد مما سبق صح.

الجواب: (16: C)، (17: D)، (18: E)، (19: A)، (20: B).

21. الخطأ فيما يتعلق بالأورام داخل البطينات هو:

A. يشاهد فيها توسع في البطينات.

B. و فرط توتر قحفي.

C. تظهر الأعراض والعلامات حين حدوث انسداد في طريق الـ CSF.

D. أشيعها الدبقي.

الجواب: D.

22. ورم داخل البطينات (إجابة واحدة خاطئة):

A. توسع بطينات

B. فرط توتر قحفي.

C. أشيعها السيسائي.

D. أشيعها الدبقي.

الجواب: D.

31. كل ما يلي صحيح في أورام الحفرة الخلفية عدا:

A. نشاهد ارتفاع توتر داخل القحف بكل الحالات.

B. قد تتظاهر بأعراض وعلامات إصابة المخيخ.

C. منها الورم الأرومي النخاعي وهو شائع عند الأطفال.

D. كل ما سبق صحيح.

E. كل ما سبق خاطئ.

الجواب: **E**.

32. من أورام الحفرة الخلفية كل ما يلي عدا:

A. الورم النخاعي الأرومي.

B. الورم الكوكبي.

C. الورم السيسائي.

D. ورم العصب السمعي الليفي.

E. أورام نخامية مفرزة للبرولاكتين.

5

الجواب: **E**.

33. امرأة عمرها 78 عاماً تشكو من صداع مع تخليط مترق خلال الشهر الماضي. المريضة لديها عمى شقي Hemianopia أيسر ولا تستطيع إلباس نفسها. أظهرت تفريسة الـ CT كتلة كبيرة غير منتظمة معززة في الفص الجداري الأيمن – لا يوجد مرض جهازي واضح. ما هو التشخيص الأكثر احتمالاً؟

A. خراج دماغي.

B. الورم الأرومي الدبقي متعدد الأشكال.

C. ورم سحائي.

D. انتقالات ورمية.

E. لمفومات الجهاز العصبي المركزي.

الجواب: **B**.

34. من الأورام الدبقية الدماغية السليمة:

A. الأورام الدبقية.

B. القحفي البلعومي.

C. السيسائي.

D. العروق الدموية.

الجواب: **C**.

35. من الأورام الدماغية غير الدبقية:

A. Astrocytoma.

B. Ependymoma.

C. Craniopharyngioma.

D. Medulloblastoma.

الجواب: C.

36. إن الأورام غير الدبقية من الأورام التالية هي:

A. Astrocytoma.

B. Meningioma.

C. Medulloblastoma.

D. Hemangioblastoma

الجواب: B، D.

37. من الأورام الدبقية:

A. أورام الغدة الصنوبرية.

B. الورم الأرومي النخاعي.

C. الورم السحائي.

D. ورم غمد شوان

الجواب: B.

38. الأسوأ إنذاراً بين الأورام الدماغية التالي هو:

A. ورم الضفائر المشيمية.

B. الورم النخاعي قليل التغصنات.

C. الأورام الدبقية المتعددة الأشكال.

D. الورم القحفي البلعومي.

E. الورم النجمي ASTROCYTOMA.

الجواب: C.

39. الأورام غير الدبقية كل ما يلي عدا:

A. Meningioma.

B. Ependymoma.

C. Craniopharyngioma.

D. Hemangioblastoma.

الجواب: B.

40. اختر الإجابة الصحيحة فيما يتعلق بالورم الكوكبي :

A. أكثر ما ينشأ في الدودة.

B. ينتشر إلى القناة الشوكية.

C. إنذاره سيئ.

D. شائع عند الأطفال.

الجواب: D.

41. اختر الإجابات الخاطئة فيما يتعلق بالورم الكوكبي:

A. في نصف الكرة المخيخية.

B. أكثر مشاهدة عند الأطفال.

C. غالباً من النوع السيء.

D. العلاج جراحي.

E. أكثر ما ينشأ في الدودة.

F. ينتشر إلى القناة الشوكية.

الجواب: C، E، F.

42. الورم الكوكبي (الصح):

A. أكثر ما ينشأ في الدودة.

B. ينتشر إلى القناة الشوكية.

C. إنذاره سيء.

D. شائع عند الأطفال.

الجواب: D.

43. فيما يتعلق بالأورام الكوكبية السليمة astrocytoma كل ما يلي صحيح عدا:

A. تتطور بشكل بطيء.

B. قد تحتوي على كيسة ورمية.

C. تتوضع غالباً تحت الخيمة عند الصغار.

D. تملك حدوداً واضحة مع الأنسجة المجاورة.

E. بالتصوير الطبقي المحوري تكون ناقصة الكثافة.

الجواب: D.

44. كل ما يلي صحيح فيما يتعلق بالأورام السيسائية Ependymomas عدا:

A. ارتفاع التوتر داخل القحف يظهر متأخراً.

B. تؤدي لحدوث استسقاء دماغ مفتوح.

C. الوسيلة الأفضل للتشخيص هي التصوير الطبقي المحوري.

D. اقتناص المادة الظليلة يتناسب طرداً مع خباثة الورم.

E. تنشأ من الخلايا الدبقية القريبة من البطينات الدماغية.

الجواب: D.

45. ما الصحيح فيما يتعلق بورم الغدة الصنوبرية:

A. لا يستطيع المريض النظر للأسفل.

B. لا يستطيع المريض النظر للوحشي.

C. لا يستطيع المريض النظر إلى الأعلى والأنسي

D. لا شيء مما سبق.

الجواب: D.

46. أحياناً لا يحدث البلوغ إذا أصيب طفل بما يلي:

A. Astrocytoma.

B. Ependymoma.

C. Craniopharyngioma.

D. Medulloblastoma.

الجواب: C.

47. ما الخطأ في تشخيص أورام النخاع الشوكي:

A. اشتداد المنعكسات الوترية.

B. ظهور المنعكسات المرضية.

C. اضطراب الحس أسفل موضع الإصابة.

D. تشير القصة المرضية إلى بدء مفاجئ في الأعراض عادة.

الجواب: D.

48. الصحيح فيما يتعلق بأورام جذع الدماغ:

A. غالباً من النوع السيسائي.

B. تصاب الأعصاب القحفية العلوية.

C. لا تصاب الطرق الحركية.

D. تتأثر حركات اللسان.

الجواب: D.

49. في أورام جذع الدماغ يحدث:

A. إصابة الأعصاب القحفية.

B. شلول في الأطراف الأربعة.

C. اضطراب في حركات العينين.

D. اضطراب في الوعي.

E. كل ما سبق صح.

الجواب: E.

50. الخطأ فيما يتعلق بالورم النخاعي الأرومي:

A. غالباً ينشأ من الدودة واللوزتين المخيتين.

B. شائع عند الأطفال.

C. ينتقل عبر السائل الدماغي الشوكي.

D. يعتبر أخبث عند الأطفال من البالغين.

E. يعطي انتقالات جهازية.

الجواب: E.

51. الخطأ فيما يتعلق بأورام الأرومة النخاعية:

A. تؤلف أكثر من 3/1 أورام الحفرة الخلفية عند الأطفال.

B. أورام سليمة نسبياً.

C. تنمو من الدودة المخيخية.

D. استسقاء الدماغ يتطور بسرعة.

E. تعطي انتقالات للنخاع الشوكي.

الجواب: B.

52. الخطأ في تشخيص أورام الحبل الشوكي:

A. البدء مترقي للأعراض.

B. اضطرابات الحس أعلى موقع الانضغاط.

C. اشتداد المنعكسات الوترية.

D. ظهور المنعكسات المرضية.

الجواب: B.

53. في بعض أورام الحبل الشوكي (الخطأ):

A. قد يتأخر اضطراب المصرتين.

B. غياب المنعكسات الجلدية.

C. غياب الحس بشكل محدد أسفل مستوى الإصابة.

D. بدء الأعراض فجائي.

الجواب: D.

54. طفل عمره أربع سنوات يشتكي من أتكسيا وصداع لديه غالباً ورم:

A. سحائي وهو أكثر ورم مشاهدة على الدودة.

B. كوكبي وهو أكثر ورم مشاهدة على الدودة.

C. نخاعي أرومي وهو أكثر ورم مشاهدة على الدودة.

D. انتقالي وهو أكثر ورم مشاهدة على الدودة.

E. كل ما سبق خطأ.

الجواب: C.

55. أشر للجواب الخاطئ فيما يتعلق بأورام الحبل الشوكي

A. في أورام داخل النخاع يكون مستوى نقص أو زوال أنماط الحس أسفل موقع الورم.

B. اضطراب المصرتين عرض دائم الملازمة

C. في أورام النخاع داخل أو خارج السحايا يكون مستوى نقص أو زوال الحس بشكل محدد أعلى منطقة الورم.

D. يفيد إجراء التصوير الشعاعي البسيط لإظهار تخرب موضعي في الفقرات.

E. المعالجة الجراحية هي المعالجة المختارة.

الجواب: C.

56. طفل يشتكي من صداع وقيء وأتاكسيا دون رض فإصابته المرجحة:

A. التهاب السحايا.

B. استسقاء الرأس الولادي.

C. ورم نخاعي أرومي.

D. نزف في الحفرة الخلفية.

الجواب: C.

57. فيما يتعلق بالورم النخاعي الأرومي (إجابة واحدة خاطئة):

A. ينشأ من الدودة واللوزتين المخيخيتين.

B. نادراً عند الأطفال.

C. الإنذار سيء.

D. العلاج جراحي، شعاعي، كيماوي.

الجواب: B.

58. في الورم النخاعي الأرومي (إجابة واحدة خاطئة):

A. غالباً ينشا من الدودة واللوزتين المخيخيتين.

B. شائع عند الأطفال.

C. ينتقل عبر السائل الدماغي الشوكي.

D. يعتبر أخبث عند الأطفال منه عند البالغين.

E. يعطي انتقالات جهازية.

الجواب: E.

59. الورم النخاعي الأرومي Medulloblastoma (إجابة واحدة خاطئة):

A. غالباً ما ينشأ من الدودة واللوزتين المخيخيتين.

B. شائع عند الأطفال.

C. ورم سليم.

D. من أورام الحفرة الخلفية.

الجواب: C.

52. الخطأ في تشخيص أورام الحبلِ الشوكي:

A. البدء مترقي للأعراض.

B. اضطرابات الحس أعلى موقع الانضغاط.

C. اشتداد المنعكسات الوترية.

D. ظهور المنعكسات المرضية.

الجواب: B.

53. في بعض أورام الحبل الشوكي (الخطأ):

A. قد يتأخر اضطراب المصرتين.

B. غياب المنعكسات الجلدية.

C. غياب الحس بشكل محدد أسفل مستوى الإصابة.

D. بدء الأعراض فجائي.

الجواب: D.

54. طفل عمره أربع سنوات يشتكي من أتكسيا وصداع لديه غالباً ورم:

A. سحائي وهو أكثر ورم مشاهدة على الدودة.

B. كوكبي وهو أكثر ورم مشاهدة على الدودة.

C. نخاعي أرومي وهو أكثر ورم مشاهدة على الدودة.

D. انتقالي وهو أكثر ورم مشاهدة على الدودة.

E. كل ما سبق خطأ.

الجواب: C.

55. أشر للجواب الخاطئ فيما يتعلق بأورام الحبل الشوكي

A. في أورام داخل النخاع يكون مستوى نقص أو زوال أنماط الحس أسفل موقع الورم.

B. اضطراب المصرتين عرض دائم الملازمة

C. في أورام النخاع داخل أو خارج السحايا يكون مستوى نقص أو زوال الحس بشكل محدد أعلى منطقة الورم.

D. يفيد إجراء التصوير الشعاعي البسيط لإظهار تخرب موضعي في الفقرات.

E. المعالجة الجراحية هي المعالجة المختارة.

الجواب: C.

56. طفل يشتكي من صداع وقيء وأتاكسيا دون رض فإصابته المرجحة:

A. التهاب السحايا.

B. استسقاء الرأس الولادي.

C. ورم نخاعي أرومي.

D. نزف في الحفرة الخلفية.

الجواب: C.

57. فيما يتعلق بالورم النخاعي الأرومي (إجابة واحدة خاطئة):

A. ينشأ من الدودة واللوزتين المخيخيتين.

B. نادراً عند الأطفال.

C. الإنذار سيء.

D. العلاج جراحي، شعاعي، كيماوي.

الجواب: B.

58. في الورم النخاعي الأرومي (إجابة واحدة خاطئة):

A. غالباً ينشا من الدودة واللوزتين المخيخيتين.

B. شائع عند الأطفال.

C. ينتقل عبر السائل الدماغي الشوكي.

D. يعتبر أخبث عند الأطفال منه عند البالغين.

E. يعطي انتقالات جهازية.

الجواب: E.

59. الورم النخاعي الأرومي Medulloblastoma (إجابة واحدة خاطئة):

A. غالباً ما ينشأ من الدودة واللوزتين المخيخيتين.

B. شائع عند الأطفال.

C. ورم سليم.

D. من أورام الحفرة الخلفية.

الجواب: C.

60. تستطب المعالجة الشعاعية مباشرة بعد الجراحة في أحد الأورام الدماغية التالية:

A. الورم الأرومي النخاعي.

B. الورم الكوكبي درجة 1.

C. أورام الغدة النخامية.

D. الورم السحائي.

E. الورم الكوكبي درجة 3.

الجواب: A.

61. ما الخطأ فيما يتعلق بالأورام خارج النخاع:

A. ضعف عضلي في الطرفين السفليين.

B. اشتداد منعكسات وترية.

C. اضطراب في الحس ولايترافق باضطراب مصرات.

D. ألم جذري.

الجواب: C.

62. ما الخطأ في أعراض وعلامات الأورام خارج النخاع:

A. لا تتأثر المصرتين.

B. تبدأ باضطراب الحس بشكل جلي.

C. ضعف العضل المترقي وضمور عضلي.

D. شلل نصفي سفلي تشنجي.

الجواب: A.

63. في الأورام خارج النخاع (إجابة واحدة خاطئة):

A. ضعف عضلي في الطرفين السفليين.

B. اشتداد منعكسات وترية.

C. اضطراب في الحس ولا يترافق باضطراب مصرات.

D. ألم جذري.

الجواب: C.

64. في الأورام النخاعية خارج السحايا (إجابة واحدة صحيحة):

A. كثيراً ما تكون سليمة.

B. ضمور العضل نادر.

C. كثيراً ما تكون انتقالية.

D. تنقص المنعكسات الوترية.

E. لا يحدث اضطراب في الوظيفة البولية.

الجواب: A.

65. رجل عمره 72 سنة، بالفحص السريري وجد لديه حبسة تعبيرية (عسر كلام تعبيري) Expressive dysphasia مع ضعف خفيف في الذراع اليمنى. المكان المرجح للآفة عند هذا المريض هو:

A. الفص الجداري الأيمن.

B. الفص الجبهي الأيسر.

C. الفص الجبهي الأيمن.

D. الفص الجداري الأيسر.

E. العقد القاعدية.

الجواب: B.

66. تتميز أورام الجمجمة بما يلي:

A. لا يكشف الورم الوعائي بالصورة البسيطة.

B. تظهر مناطق مكونة للعظم في الورم النقوي المتعدد.

C. الورم العظمي أقل ورم سليم مشاهدة.

D. تظهر مناطق مخرية ومكونة للعظم بالانتقال من الثدي.

الجواب: D.

67. أهم الأورام الدماغية التي تؤدي لارتفاع التوتر داخل القحف:

A. أورام البطين الرابع.

B. أورام الغدة النخامية.

C. أورام الفص الصدغي.

D. أورام الغدة الصنوبرية.

E. أورام الزاوية الجسرية المخيخية.

الجواب: A.

5

68. سيدة عمرها (50) سنة مصابة بنقص حس القرنية ولقوة يمنى مرضها هو:

A. ورم جداري أيمن.

B. ورم زاوية مخيخية جسرية أيمن.

C. ورم صدغي أيسر.

D. ورم زاوية مخيخية جسرية أيسر.

الجواب: B.

69. تشكو سيدة من نقص سمع أيمن مع عرة يمنى مع عدم القدرة على الوقوف بوضعية رومبرغ. التشخيص الأمثل:

A. ورم عصب سمعي أيسر.

B. إصابة وعائية واسعة في القشر الدماغي.

C. كيسة نظيرة البشرة في الزاوية الجسرية المخيخية اليمنى.

الجواب: C.

70. اختر الإجابة الصحيحة فيما يتعلق بالNeuroma:

A. خلايا ورمية ليفية.

B. السبب غير رضي عادة.

C. هي أذية واضحة محددة.

D. هي أذية غير منتظمة.

الجواب: D.

71. الورم الليفي العصبي، (إجابة واحدة خاطئة):

A. وحيد أو متعدد.

B. غير خبيث.

C. يمكن أن يتوضع في العنق والمنصف.

D. قلما يمتد داخل القناة الفقرية.

الجواب: D.

72. كل ما يلي من أعراض وعلامات إصابة المخيخ عدا:

A. رأرأة.

B. رجفان قصدي.

C. أتاكسيا.

D. خزل شقي.

الجواب: D.

73. كل ما يلي صحيح فيما يتعلق بالمعالجة الجراحية في النقائل الورمية للدماغ عدا:

A. يجب أن يكون الانتقال وحيد.

B. توضع النقائل لا يؤدي لخطر وظيفي بعد الجراحة.

C. يجب ان تكون الحالة العامة للمريض جيدة.

D. تجرى الجراحة بغض النظر عن حالة الورم البدئي.

E. المرنان المغناطيسي إجراء أساسي لتحديد التكتيك الجراحي.

الجواب: D.

74. أكثر مصادر أورام الدماغ الانتقالية هو:

A. الكلية.

B. الدرق.

C. الثدي.

D. البروستات.

E. الخصية.

الجواب: C.

75. ما الصحيح فيما يتعلق بمتلازمة نقص المناعة المكتسب:

A. 20% من المرضى يصابون بكتلة دماغية.

B. معظم المرضى يصابون بداء المقوسات.

C. معظم المرضى يصابون بورم لمفي بدئي.

D. لا يظهر على المرضى تظاهرات عصبية بؤرية دماغية.

الجواب: B.

5

76. في متلازمة نقص المناعة المكتسب جواب واحد صح:

A. إن نسبة 20% من المرضى يصابون بكتل دماغية.

B. نصف المرضى المصابون بكتل دماغية تكون Toxoplasmosis.

C. إنذار Lymphoma البدئي في الدماغ جيد بعد المعالجة الشعاعية.

D. الاختلاج يكون من منشأ عصبي متعمم في الدماغ.

الجواب: B.

77. اختر الإجابة الصحيحة فيما يتعلق بمظاهر AIDS:

A. ربع المرضى يصابون بكتل دماغية.

B. الإصابة بداء المقوسات نادرة.

C. حوالي 30% من الأورام هي لمفية بدئية.

D. يحدث التهاب الدماغ وبخاصة بالجراثيم.

الجواب: C.

78. في الأورام الانتقالية للجمجمة كل ما يلي صح ما عدا جواب واحد:

A. لا تسبب عادة أعراضاً خاصة بالجمجمة.

B. معظم الانتقالات تكون من الثدي.

C. تظهر الانتقالات من الموثة في صورة الجمجمة البسيطة بمناطق مكونة للعظم فقط.

D. في الورم النقوي المتعدد تظهر مناطق مخربة للعظم فقط.

الجواب: C.

79. الآفات الدماغية التي تظهر تكلسات بالـ CT تشمل كل ما يلي ما عدا:

A. الخراجة الدماغية.

B. أورام الخلايا قليلة التغضنات.

C. الأورام السحائية.

D. الورم القحفي البلعومي.

الجواب: A.

80. طفل عمره 4 سنوات مصاب بصعوبة التكلم وعسرة البلع وصداع شديد. إن التشخيص الأقل احتمالاً:

A. ورم جذع الدماغ.

B. ورم البطين الرابع.

C. ورم الفص الجبهي الأيسر.

D. ورم قحفي بلعومي.

الجواب: C.

81. التشخيص الأقل احتمالاً عند طفل مصاب بعسرة البلع وصعوبة التكلم وازدياد التوتر داخل القحف:

A. ورم جذع الدماغ.

B. ورم الفص الجبهي.

C. ورم البطين الرابع.

D. ورم قحفي بلعومي.

الجواب: B.

82. في التشخيص التفريقي بين الأمراض التنكسية وأورام الدماغ كل ما يلي صح ما عدا:

A. تبدلات عقلية مترقية.

B. فرط التوتر القحفي.

C. العته قبل الشيخوخة.

D. قد لا يفيد التصوير الشعاعي.

الجواب: B.

83. أشر إلى العبارة الخاطئة:

A. في أورام الفص الجبهي يصاب المريض بتبدلات الشخصية.

B. في أورام الفص الجداري يعاني من عمه التجسيم.

C. في أورام الفص الصدغي يعاني المريض من اضطراب الفهم والتعبير.

D. في أورام الفص القذالي يصاب المريض بأهلاس بصرية.

E. أهم ورم ينشأ على الدودة واللوزتين المخيخيتين عند الأطفال هو الورم الكوكبي Astrocytoma.

الجواب: E.

84. أشر إلى الجواب الخطأ:

A. يكون الورم الليفي العصبي Neurofibrrorma متعدداً على أعصاب مختلفة في مرض Recklinghausen.

B. في الورم الليفي الخبيث المعالجة محافظة وبالأشعة.

C. ينشأ الورم العصبي Neuroma عقب قطع أو رض العصب المحيطي.

D. يعالج الورم الكبي Glomus Tumor بالاستئصال الجراحي.

E. في الورم الكبي يشكو المريض من ألم شديد حين الضغط على الورم.

الجواب: B.

85. أشر إلى الجواب الخطأ:

A. إن ورم العقدة العصبية Ganglioneuroma نموه سريع وطبيعته خبيثة.

B. إن ورم الأرومة العصبية Neuroblastoma يعد أكثر الأورام حدوثاً في الطفولة وهو شديد الخبث.

C. ورم القواتم Pheochromocytoma وهو ورم سليم يسبب فرط توتر شرياني مع نوب صداع.

D. ورم الجسم السباتي Carotid body tumor هو ورم سليم.

E. يسبب ورم الكبة الودجية Glomusjugular شلل العصب الوجهي وتخرب صخرة العظم الصدغي.

الجواب: A.

86. آلام جذرية ثنائية الجانب بالطرفين السفليين تحدث بسبب:

A. تضيق القناة الفقرية الرقبية.

B. تضيق القناة الفقرية الصدرية.

C. أورام داخل النخاع الصدري.

D. أورام ذيل الفرس.

E. كسور العمود الفقري الصدري.

الجواب: D.

87. كل ما يلي من الأورام داخل النخاع عدا:

A. الورم الأرومي النخاعي.

B. أورام وعائية.

C. الورم السحائي.

D. الورم السيسائي.

الجواب: C.

88. أهم أعراض وعلامات انضغاط الدماغ بورم دموي:

A. الصداع.

B. وذمة حليمة العصب البصري.

C. التناذر السحائي.

D. توسع حدقة وحيد الجانب.

E. الإقياء.

الجواب: D.

89. التشخيص الأكثر احتمالاً عند مريض مصاب بشلل رخو في الأطراف السفلية:

A. ورم ذيل الفرس.

B. فتق نواة لبية جانبي ق4 –ق5.

C. فتق نواة لبية مركزي ق5 –ع1.

D. ورم سحائي في النخاع الظهري.

E. تكهف النخاع الرقبي.

الجواب: A.

✧ ✧ ✧

6 أورام السرج التركي

أسئلة بدون خيارات

1. كيف يتحكم الوطاء بنتاج النخامى الأمامية؟ والنخامى الخلفية؟

الهرمونات المحررة تتحكم بنتاج النخامى الأمامية والتنبيه العصبي المباشر يتحكم بنتاج النخامى الخلفية.

2. كيف يفرق تظاهر مريض تناذر السرج الفارغ عن تظاهر مريض الكتلة النخامية؟

السرج المتوسع يوجد عادة بالمصادفة في تناذر السرج الفارغ. مرضى الكتلة النخامية يراجعون عادة بتأثير كتلي (عيب في الساحة البصرية أو صداع) أو دليل على فرط إفراز الهرمون النخامي.

3. ما هو مستوى البرولاكتين المشخص فعلياً للورم المفرز للبرولاكتين في مريضة غير حامل؟

<200.

4. لماذا تتظاهر الأورام المفرزة للبرولاكتين بشكل أبكر في النساء أكثر من الرجال؟

النساء يراجعن بانقطاع طمث وثر حليب بينما لدى الرجال تتظاهر بتأثيرات كتلية متأخرة.

5. إذا أرادت مريضة برولاكتينوما لديها انقطاع طمث أن تحمل فما هو أفضل علاج للبرولاكتينوما؟.

البرومـوكريبتين يعيد الطمـوث في 80% مـن النساء المصابات و90% منهن يحملن.

6. ماهو العمى الشقي الصدغي المزدوج bitemporal hemianopia؟

Hemianopia هو فقدان الرؤية في نصف الساحة البصرية الصدغية في كلتا العينين (من الكلمة اليونانية hemi وتعني نصف وan وتعني فقد وopsis وتعني الرؤية). ويشاهد في الحالات النموذجية عند مرضى أورام التصالب البصري (الأورام القحفية البلعومية عند الأطفال وأورام النخامى عند البالغين).

7. ما هي أسباب العمى النصفي الصدغي المزدوج؟

A. الورم القحفي البلعومي.

B. أم الدم.

C. ورم النخامى.

أورام النخامى PITUITARY TUMORS

1. ما هو الورم النخامي الأكثر شيوعاً؟

البرولاكتينوما = الورم المفرز للبرولاكتين.

2. ما هو التظاهر الأشيع للبرولاكتينوما؟

ثر الحليب وانقطاع الطمث عند النساء والعنانة وثر الحليب عند الرجال.

3. ما هي مستويات برولاكتين الدم في البرولاكتينوما؟

> 100 مغ/ليتر يعتبر غير طبيعي:

A. أعلى من 200 مغ/ليتر مشخص للبرولاكتينوما كبيرة.

B. بين 100-200 مغ/ليتر برولاكتينوما صغيرة.

4. ما هي المعالجة الدوائية للبرولاكتينوما؟

البروموكريبتين.

5. ما هي المعالجة الجراحية للبرولاكتينوما؟

الاستئصال عبر الوتدي للورم النخامي (في حال التعنيد على البروموكريبتين).

6. ما هي معالجة البرولاكتينوما الناكس بعد الاستئصال الجراحي؟

المعالجة الشعاعية.

أسئلة متعددة الخيارات

1. أي من الاختبارات التالية أكثر حساسية لتشخيص الغدوم الدقيق في النخامة؟

A. قياس برولاكتين المصل.

B. فحص الساحة البصرية.

C. CT مع حقن مادة ظليلة.

D. MRI مع حقن الغادولينيوم.

E. اختبار تحمل السكر.

الجواب: D.

■ **التعليق:** يعتبر MRI مع الغادولينيوم الاختبار الأكثر حساسية في كشف الغدومات الدقيقة التي تظهر عند 10%-20% من النساء السليمات، ويوجد فرط إفراز للبرولاكتين عند 30-50% فقط من غدومات النخامة، وإن اضطراب استجابة الـ GH لنقص سكر الدم المثار بالإنسولين أو حدوث تغيرات في الساحة البصرية يحدث فقط عند أولئك المرضى الذين يوجد عندهم أورام كبيرة بشكل كافٍ لإحداث اضطراب في الوظيفة السوية للنخامة أولإنضغاط التصالب البصري، وقد يظهر الـ CT وجود غدومات صغيرة جداً لكن يعتبر الـ MRI مع الغادولينيوم أكثر حساسية.

2. أي من الهرمونات التالية أكثر ما يكون مرتفعاً عند مرضى الغدومات النخامية؟

A. GH (هرمون النمو).

B. ACTH.

C. برولاكتين.

D. TSH.

E. عامل النمو I الشبيه بالأنسولين (IGF-I).

الجواب: C.

■ **التعليق:** لقد وجد أن أكثر من 50% من غدومات النخامة تفرز البرولاكتين، ويجب قياس مستويات برولاكتين الدم عند المرضى

الذين نتوقع إصابتهم بورم نخامي، أما ضخامة النهايات الناتج عن فرط GH وداء كوشنغ الناتج عن فرط ACTH فهما أقل حدوثاً، أما فرط إفراز الـ TSH فهو نادر الحدوث، ويزداد عامل النمو I المشابه للأنسولين في حالة ضخامة النهايات لكنه لا يرتفع عند معظم مرضى الأورام النخامية.

3. أي من العبارات التالية صحيح فيما يتعلق بالغدة النخامية؟

A. يُنتج الهرمون المضاد للإدرار في النخامى العصبية.

B. المدخل الجراحي المفصل إلى الغدة النخامية هو عبر الجيب الوتدي.

C. تنتج النخامى الغدية: هرمون النمو (GH)، الحاثة الكظرية، الهرمون الملوتن، الهرمون المنبه للجريب (FSH) والسيروتونين.

D. يتم تنظيم عمل النخامى الغدية بنواقل عصبية تتحرر من السبيل فوق البصري – النخامي.

الجواب: A، B.

■ **التعليق:** النخامى الأمامية هي النخامى الغدية وتشكل 80% من النخامى. النخامى الخلفية أو النخامى العصبية تشكل القسم المتبقي من النخامى، وينبغي اعتبارها تقريباً كامتداد للوطاء. تتوضع الغدة النخامية ضمن الحدود العظمية للسرج التركي، ويحدها من الجانبين الجيوب الكهفية (وريدية) ومن الأسفل والأمام الجيب الوتدي (هواء)، ومن الخلف ظهر السرج، ومن الأعلى الحجاب السرجي الغشائي. يحتوي الجيب الكهفي على المنطقة السيفونية (Siphon region) من الشريان السباتي الباطن وأجزاء من الأعصاب القحفية الثالث والرابع والخامس والسادس، وجميعها ضمن الضفيرة الوريدية. يتوضع التصالب البصري مباشرة فوق الحجاب السرجي. وتحت الأجزاء الأمامية والسفلية مباشرة يتوضع الجيب الوتدي المهوًّى (aerated). وهذا الجيب كبير بما فيه الكفاية عند 97% من المرضى من أجل المقاربة الجراحية عبر الأنف، عبر الوتدي.

يتم تنظيم عمل النخامى الغدية بواسطة جهاز وريدي بابي بين البارزة الناصفة Median eminece للوطاء والنخامى الغدية. يقوم الجهاز السابق بنقل: (a) الهرمون المحرر للحاثة الدرقية (TRH) لتحريض إفراز الهرمون TSH، (b) الهرمون المحرر للحاثة الكظرية (CRH) لتحريض إفراز الهرمون ACTH، (c) الهرمون المحرر لهرمون النمو لتحريض إفراز هرمون النمو، (d) الهرمون المحرر لحاثات الأقناد لتحريض إفراز LH وَ FSH، (e) العامل المثبط للبرولاكتين (الدوبامين) لتثبيط البرولاكتين. يتم تنظيم عمل النخامى العصبية عن طريق النقل المباشر للهرمونات عبر ألياف عصبية من النوى الوطائية فوق البصرية وجانب البطينية. النخامى العصبية هي تقريباً امتداد للوطاء. تنتج النخامى العصبية الهرمون المضاد للإدرار (الفازوبريسين) والأوكسيتوسين. لا تفرز الغدة النخامية السيروتونين.

6

4. امرأة عمرها 30 سنة لديها انقطاع طمث، صداع، عمى نصفي صدغي مزدوج. تتضمن الاستقصاءات التشخيصية المناسبة أياً مما يلي؟

A. تصوير الأوعية الدماغية.

B. معايرة المستوى المصلي للبرولاكتين.

C. رنين مغناطيسي للدماغ.

D. تصوير طبقي محوسب للبطن والحوض.

الجواب: B، C.

■ **التعليق:** لدى مرضى الآفات النخامية أعراض وعلامات مرتبطة بتأثير الكتلة على الغدة النخاميّة والبنى المجاورة، أو بفرط الإفراز الهرموني من قبل الآفة، أو بالاثنين معاً، مع زيادة حجم الكتل النخامية فإنها ستواجه محتويات الجيوب الكهفية بما فيها الأعصاب القحفية الثالث والرابع والسادس وأول فرعين من العصب الخامس بالإضافة إلى الشريان السباتي الباطن. إن نمو الأورام النخامية نحو الأعلى حيث الحدود الأضعف أشيع بكثير من النمو بالاتجاهات الأخرى، غالباً ما يؤدي هذا إلى الضغط

على التصالب البصري وفقد الرؤية وبشكل وصفي العمى النصفي الصدغي المزدوج. تتظاهر الغدومات النخامية المفرزة للبرولاكتين غالباً بأعراض غدية بما في ذلك انقطاع الطمث وثر الحليب عند النساء. أما عند الرجال فإن فقد الشبق Loss of libido والعقم وفقد الرؤية هي تظاهرات وصفية. أصبح التصوير بالرنين المغناطيسي (MRI) الاستقصاء التشخيصي الأول وغالباً ما يكون الوحيد الضروري للوصول إلى القرار العلاجي فيما يخص الغدومات النخامية. ومع التسريب الوريدي لمادة ممغنطة Paramagnetic مثل الغادولينيوم يمكن للرنين المغناطيسي إظهار الأورام الصغيرة ضمن السرج التركي وبقطر حتى 5 مم. كذلك يمكن أن يظهر امتداد الورم نحو الأعلى أو نحو الجيب الوتدي أو نحو الجانبين إلى الجيوب الكهفية. كما يمكن تمييز الكيسات والنزف والجريان الدموي ضمن أم دم. للتصوير الطبقي المحوسب أهميته في تصوير الغدة النخامية إذا لم يتوفر المرنان. لا حاجة لإجراء الصور البسيطة للجمجمة عادة. تصوير أوعية الدماغ يتم فقط عند الشك بوجود أم دم أو إذا كانت الآفة النخامية كبيرة لدرجة تثير الشك بانضغاط أو انسداد السباتي الباطن. عند هذه المريضة، تشير الأعراض بوضوح باتجاه الجملة العصبية المركزية، وباتجاه سبب نخامي وليس قصور أعضاء انتهائية في البطن فيما يتعلق بانقطاع الطمث.

5. أي من الحالات التالية تترافق مع فرط برولاكتين الدم؟

A. القصور الكلوي المزمن.

B. إعطاء الأستروجين خارجي المنشأ.

C. الداء السكري.

D. التشمع.

الجواب: A، B، D.

■ **التعليق:** المستويات المصلية المرتفعة للبرولاكتين لا تعني دوماً وجود ورم نخامي. تتضمن الأسباب الأخرى المهمّة القصور الكلوي

المزمن، قصور الدرق، أدوية متنوعة بما فيها الفينوثيازينات ومضادات الاكتئاب ثلاثية الحلقة والأستروجين خارجي المنشأ والأفيونات والريزربين والفيراباميل وأدوية أخرى. أمراض الكبد والحمل وآفات نخامية ووطائية متنوعة تسبب كذلك فرط برولاكتين الدم. في حال تجاوز مستوى البرولاكتين 150 نانوغرام/مل فالسبب دائماً تقريباً هو ورم نخامي، ولكن مع الأدينومات الميكروية تكون قيم البرولاكتين غالباً أقل من 100 نانوغرام/ مل. لقد تمَّ إثبات أنّ حجم الورم النخامي يتناسب مع درجة ارتفاع قيم البرولاكتين والتي قد تصل إلى عدة آلاف نانوغرام/ مل. لا يوجد اختبارات تحريض موثوقة للتمييز بين الورم البرولاكتيني prolactinoma والأسباب الأخرى لفرط برولاكتين الدم، ولذلك يعتمد التشخيص على نفي الأسباب الأخرى وتصوير الغدوم.

6

6. يتضمن العلاج الدوائي لفرط هرمون النمو الناتج عن غدوم نخامي استخدام أي من العوامل التالية؟

A. بروموكريبتين.

B. فازوبريسين.

C. أوكتريوتيد Octreotide.

D. بريدنيزون.

الجواب: A، C.

■ **التعليق:** وجد للبروموكريبتين، وهو شادة دوبامينية، تأثير خافض لهرمون النمو عند 71% من 126 مريض لديهم ضخامة نهايات. تمَّ الحصول على استجابة سريرية عند نسبة تصل حتى 95% من مرضى ضخامة النهايات، كما وجد حدوث نقص في مستويات السوماتوميدين C عند بعض المرضى الذين استمرّ عندهم ارتفاع مستويات هرمون النمو. لا يبدو أنّ البروموكريبتين فعّال كعلاج بدئي لضخامة النهايات ولكنه يمكن أن يساعد على ضبط مستويات هرمون النمو والسوماتوميدين C في سياق العلاج المساعد adjuvant. استخدم الأوكتريوتيد، وهو مضاهي للسوماتوستاتين، لعلاج ضخامة النهايات. وقد وُجد أنّه يخفض

وبشدة مستويات هرمون النمو والسوماتوستاتين C عند معظم المرضى ويعيدها إلى المجال الطبيعي عند 50% منهم. ولكنّه ينقص حجم الورم قليلاً فقط، كما أنّ هرمون النّمو يعاود الارتفاع مباشرة بعد إيقاف الدواء. قد يكون هذا الدواء مفيد كعلاج قبل الجراحة أو عند فشل العلاج الجراحي. ليس للفازوبريسين والبريدنيزون أي دور في علاج ضخامة النهايات.

7. أي من التالي هو الآفة الكتلية الأكثر شيوعاً في السرج التركي؟

A. الورم القحفي البلعومي Craniopharyngioma.

B. أم الدم.

C. الكيسة النخاميّة الحميدة.

D. الغدوم النخامي.

الجواب: D.

■ **التعليق:** الغدوم النخامي هو الآفة الكتلية الأكثر شيوعاً في السرج التركي والمنطقة حول السرج. هذه الآفة مسؤولة عن 8-10% من كل أورام الدماغ. في بعض الحالات تكون كيسية ويمكن أن تختلط مع الآفات الأخرى. الورم القحفي البلعومي هو التالي من حيث الشيوع إلاّ أنّ توضعه غالباً ما يكون فوق السرج. الأورام القحفية البلعومية أكثر شيوعاً عند الأطفال، ولكن ثلثها تقريباً تحدث عند البالغين. يكون الورم عادة كيسياً. ويكون متكلساً في 70% من الحالات عند الأطفال و40% من الحالات عند البالغين. تضم الآفات الأقل شيوعاً الأورام السحائية، الأورام الإنتاشية germinoma، النقائل من ورم بدئي في الرئة أو الثدي، الكيسة الجلدانية dermoid والورم البشرواني الحميد benign epidermoid، كيسة راتكه، أمهات الدم، وآفات التهابية وحبيبومية متنوعة.

8. أي من عيوب الساحة البصرية التالية يسببها الورم النخامي كبير الحجم عادة؟

A. العمى النصفي الصدغي المزدوج bitemporal hemianopsia.

B. العمى النصفي المتوافق الأيسر.

C. العمى النصفي المتوافق الأيمن.

D. العمى المتوافق في الربع السفلي الأيمن.

E. العمى المتوافق في الربع السفلي الأيسر.

الجواب: A.

■ **التعليق:** قد يضغط الورم النخامي على التصالب البصري، وتتأذى أليـاف العـصب البـصري القادمـة مـن الـساحة الـصدغية عنـدما تتـصالب في التـصالب البـصري وتكـون النتيجـة حـدوث العمـى النصفي الصدغي المزودج.

9. إن النخامى الأمامية مسؤولة عن إنتاج كل من:

A. الألدوسترون Aldosterone.

B. الغلوكاكون Glucagon.

C. الأوكسيتوسين Oxytocin.

D. الهرمون المطلق للحاثة الدرقية Thyrotropin.

E. Thyroid stimulating hormone (TSH).

الجواب: E.

■ **التعليق:** تتداخل كل الهرمونات المدونة في استعادة الاستتباب بعد الأذية. ينتج هذه الهرمونات كل من تحت المهاد (الهرمون المطلق لهرمون النمو والهرمون المطلق للحاثة الدرقية) والنخامى الأمامية (ACTH والكورتيزول والتيروكسين) والنخامى الخلفية (الأرجنين فازوبرسين والأوكسيتوسين) والجهاز الذاتي (الألدوستيرون والأبينفرين والغلوكاكون والأنسولين).

10. إن التروية الأعلى لأي عضو في الجسم بالغرام من النسج هي:

A. قشر الكظر.

B. النخامى الأمامية.

C. الكبد.

D. العضلة القلبية.

E. البرانشيم الكلوي.

الجواب: B.

■ **التعليق:** تتلقى النخامى الأمامية حوالي 0.8 مل/غ/د من فروع الشريان السباتي الباطن ضمن القحف.

11. العبارات الصحيحة حول تحرر هرمون النمو تتضمن كل مما يلي عدا:

A. يسبب تحرر الحموض الدسمة الحرة من مواقع تخزينها في النسج.

B. يسهّل انتاج الحليب.

C. يتثبط بالسوماتوستاتين.

D. يتواسط عملية صنع عامل النمو المشابه للأنسولين (IGF3) في الكبد.

E. يعاكس تأثيرات الأنسولين.

الجواب: B.

■ **التعليق:** تنتج النخامى الأمامية هرمون النمو. يثبط هذا الانتاج بالسوماتوستاتين. يتواسط هرمون النمو إنتاج IGF3 مما يسبب تحرير الحموض الدسمة الحرة من مخازنها، ويعاكس تأثيرات الأنسولين. إن البرولاكتين أحد الهرمونات الأخرى للنخامى الأمامية يسهل إنتاج الحليب.

12. يبدي مرضى تناذر شيهان sheehan كل ما يلي عدا:

A. عمى نصفي ثنائي صدغي.

B. قصور الإرضاع.

C. نقص صوديوم الدم وفرط بوتاسيوم الدم.

D. وذمة مخاطية وبطء القلب.

E. انقطاع الطمث بعد الولادة.

الجواب: A.

■ **التعليق:** ينتج تناذر شيهان عن احتشاء وتنخر النخامة عند النساء بعد الولادة، وهي تتميز بأعراض تشمل على فشل الإرضاع وانقطاع الطمث وقصور الدرق (وذمة مخاطية وبطء قلب) ووجود قصور كظري (نقص صوديوم الدم وفرط بوتاسيوم الدم وهبوط الضغط وتعب ونقص وزن). يمكن للورم النخامي المتضخم أن يضغط التصالب البصري فيؤدي لعمى نصفي ثنائي صدغي.

13. إن الغدوم الكاره للون في الغدة النخامية هو ورم بطيء النمو، كل العبارات التالية حول هذا الورم صحيحة عدا:

A. هو الورم الأكثر شيوعاً في الغدة النخامية.

B. تنتج الأعراض بالإنتاج المفرط للهرمون.

C. يمكن أن يسبب فقدان متسلسل في الوظيفة النخامية.

D. يمكن أن يترافق مع عمى نصفي ثنائي صدغي.

E. يمكن أن ينمو إلى حجم كبير مع ضغط متواصل على النسج المجاورة.

الجواب: B.

■ **التعليق:** إن الورم الكاره للصباغ هو ورم غدة نخامية مميز غير وظيفي يعني أنه لا ينتج الهرمون وغالباً ما يصل لحجوم كبيرة ويسبب الأعراض لاحقاً بضغطه على النسج المجاورة مثل النخامى الغدية والتصالب البصري. وبسبب اختلاف قابلية الخلايا النخامية الأمامية لأذية الانضغاط فغالباً ما يترافق الغدوم الكاره للصباغ مع فقدان متزايد في الوظيفة النخامية. يعد هذا الورم أكثر أورام النخامى شيوعاً.

14. تنتج العناصر الخلوية الصغيرة Parvocellular في الوطاء Hypothalamus:

A. الهرمون المحرر للموجهة القشرية (CRH).

B. الهرمون المحرر للموجهة القندية (GnRH).

C. الهرمون المحرر لهرمون النمو (GHRH).

D. السوماتوستامين (SS).

E. الهرمون المحرر للموجهة الدرقية (TRH).

الجواب: A، B، C، D، E.

■ **التعليق:** تضبط العناصر الخلوية الصغيرة للجهاز العصبي للوطاء الغدة النخامية، حيث تنتج سلسلةً من العوامل المنبهة والمثبطة التي تنظم تحرير النخامة الغدية للهرمونات عن طريق الجهاز الوريدي البابي النخامي.

6

15. تنتج عناصر النظام ضخم الخلايا Magnocellular في النخامى:

A. الأستيل كولين.

B. النور إبينفرين.

C. الأوكسيتوسين.

D. السيروتونين.

E. الفازوبرسين.

الجواب: C، E.

■ **التعليق:** يحتوي النظام كبير الخلايا في النخامى على هرمونات ببتيدية هي الأوكستوسين والفازوبرسين (يعرف أيضاً بالهرمون المضاد للإبالة). إن الأستيل كولين والنور إبينفرين والسيروتونين من ضمن النواقل العصبية في الدماغ التي تؤثر على وظيفة النخامى الأمامية. إن النواقل العصبية الدماغية الأخرى التي تعمل بنفس النمط هي الدوبامين والإبينفرين.

16. امرأة عمرها 35 سنة وأم لولدين عمرهما 5 وَ 6 سنوات حدث لديها ضهي وثرحليب منذ 12 شهراً، كان مستوى برولاكتين المصل لديها مرتفعاً وأظهرت الصور الشعاعية للجمجمة (علامة "السرج الفارغ") إن التشخيص الأكثر احتمالاً هو:

A. سن اليأس.

B. الحمل.

C. ورم نخامي.

D. حليمومات ضمن الأقنية في الثدي.

E. تناذر شيهان.

الجواب: C.

■ **التعليق:** إن ترافق ثر اللبن مع الضهي عند المرأة التي يوجد لديها تركيز مرتفع من برولاكتين المصل يقترح وجود غدوم نخامي صغير. يتم دعم هذا التشخيص بالموجودات الشعاعية لتوسع السرج التركي الأساسي والذي يحتمل أن يخفي غدوم نخامى صغير. عند توقع ورم النخامة مفرط الإفراز بشدة فحتى السرج الفارغ يجب أن يستقصى بسبب الأعداد المتوسطة من الغدومات الصغيرة المزالة من ما يسمى

بالسرج الفارغ. لا تسبب الحليمومات ضمن القنوية ثر اللبن. إن تناذر شيهان والذي هو النخرة بعد الولادة للغدة النخامية يحدث انقطاع طمث مع عدم القدرة على الإرضاع.

17. تقع كل الأعصاب التالية ضمن الجيبين الكهفيين عدا:

A. البصري (II).

B. المحرك العيني (III)

C. البكري (IV)

D. الفرع الفكي للعصب مثلث التوائم (V)

E. المبعد (VI)

الجواب: A.

■ **التعليق:** إن الجيوب الكهفية تحد الجدران الوحشية للسرج التركي. يقع كل من الشريان السباتي وكل الأعصاب القحفية المذكورة عدا العصب البصري ضمن الجيوب الكهفية. يقع التصالب البصري أمام السرج التركي ويكون العصبان البصريان خارج الجيبان الكهفيان.

6

18. يتم باختبار الحرمان من الماء التمييز بين مرضى البيلة التفهة المركزية عن مرضى البيلة التفهة الكلوية بـ:

A. الاستجابة الملائمة لإعطاء الفازوبريسين خارجي المنشأ.

B. تطور فرط غلوكوزالدم.

C. زيادة الحلولية البلازمية.

D. نقصان أكثر من المتوقع في حجم البول.

E. وجود بول ممدد.

الجواب: A.

■ **التعليق:** خلال اختبار الحرمان من الماء سوف يبدي مرضى كل من البيلة التفهة المركزية والكلوية زيادة حلولية البلازما مما يسبب تمديد البول ونقصان أقل من المتوقع في حجم البول. إذا كان لدى المريض بيلة تفهة مركزية فإن إعطاء الفازوبرسين الخارجي سوف يصحح المشاكل. بالمقارنة فإن مرضى البيلة التفهة الكلوية لايستجيبوا للفازوبرسين الخارجي. إن فرط سكر الدم مميز للداء السكري وليست البيلة التفهة.

19. الموجودات المخبرية في مريض البيلة التفهة يمكن أن يتضمن:

A. نقصان حلولية المصل.

B. ارتفاع مستويات غلوكوز الدم.

C. ارتفاع مستويات صوديوم المصل.

D. زيادة الكثافة النوعية للبول.

E. زيادة حجم البول.

الجواب: C، E.

■ **التعليق:** تتضمن البيلة التفهة الضياع الزائد للسوائل في البول الممدد وهذا يقود لزيادة مستويات صوديوم المصل والحلولية المصلية. لا يكون غلوكوز الدم شاذاً في هذه الحالات. يتضمن التدبير الملائم إعاضة السوائل وريدياً. قد نحتاج أحياناً للهرمون المضاد للإبالة.

20. الخطأ في أورام النخامى:

A. الأورام غير المفرزة تفرز subunit alpha hormone.

B. الأورام غير المفرزة تتظاهر غالباً باضطرابات في الساحة البصرية.

C. قد تؤدي الأورام غير المفرزة لفرط برولاكتين الدم.

D. نسبة الأورام المفرزة 20% من أورام النخامى.

E. أشيع أورام النخامى هو الورم المفرز للبرولاكتين.

الجواب:D.

21. في أورام النخامى إجابة واحدة خاطئة:

A. الأورام غير المفرزة تفرز subunit alpha hormone.

B. الأورام غير المفرزة تتظاهر غالباً باضطرابات في الساحة البصرية.

C. الأورام غير المفرزة قد تؤدي لفرط برولاكتين الدم بضغطها على السويقة النخامية.

D. الورم الأشيع في أورام النخامى هو الورم المفرز للGH.

E. نسبة الأورام المفرزة 75% من أورام النخامى.

الجواب: D.

22. الخطأ فيما يتعلق بأورام النخامى:

A. 75% منها مفرزة.

B. 90% مفرزة للبرولاكتين.

C. الأورام الضاغطة على السويقة قد ترفع البرولاكتين.

D. الأورام المفرزة للبرولاكتين قد تترافق بأورام مفرزة لـ GH.

الجواب: B.

23. شابة متزوجة ترغب بالانجاب لديها ورم نخامي مفرز للبرولاكتين من نوع microadenoma وتركيز البرولاكتين بالدم 300 نانوغرام/دل العلاج الأمثل لها:

A. جراحة عبر الوتدي.

B. جراحة عبر القحف.

C. إعطاء البروموكريبتين.

D. إعطاء السوماتوستاتين.

E. معالجة شعاعية.

الجواب: C.

24. مريضة عمرها أقل من أربعين سنة مصابة بثر اللبن مع وجود ورم لا يتجاوز حدود السرج التركي فإن الجواب الأصح للمعالجة:

A. استئصال الورم بفتح سدلة عظمية جبهية.

B. تطبيق المعالجة الشعاعية.

C. الانتظار مع تكرار معايرة البرولاكتين في الدم.

D. استئصال الورم عبر الجيب الوتدي.

الجواب: D.

25. الخطأ فيما يتعلق بأورام النخامى المفرزة للبرولاكتين:

A. أكثر أورام النخامى شيوعاً.

B. لا تشخص إلا وهي Macroadinoma.

C. من الأعراض عند الإناث Galactohrrea.

D. قد يرتفع البرولاكتين بحالات غير ورمية.

E. قد تترافق مع فرط إفراز هرمون النمو.

الجواب: B.

6

26. في الورم المفرز للبرولاكتين إجابة واحدة صحيحة:

A. يدل فرط برولاكتين الدم بالضرورة على وجود ورم مفرز للبرولاكتين.

B. نادراً مايتخثر الورم المفرز للبرولاكتين وينزف.

C. ينقص احتمال النزف باستعمال البروموكريتين.

D. لايخفف البروموكريتين من حجم الورم ولايقلل إفراز البرولاكتين.

E. يمكن أن يزداد البرولاكتين في أورام السرج التركي غير المفرزة التي تضغط على السويقة.

الجواب: E.

27. مريض مصاب بورم مفرز للـ GH وأجري له ثلاث عمليات جراحية فاشلة الحل الأفضل:

A. إجراء عمل جراحي عبر القحف.

B. إجراء جراحة عبر الوتدي.

C. إعطاءه البروموكريبتين.

D. إعطاء السوماتوستاتين.

E. إجراء Radiotherapy.

الجواب: E.

28. مريض لديه ورم نخامي مفرز لهرمون النمو وفشل العلاج الجراحي في السيطرة على الحالة بعد إجراء الجراحة عبر الوتدي لثلاث مرات متتالية فالعلاج الأفضل في هذه الحالة؟

A. البروموكريبتين.

B. السوماتوستاتين.

C. جراحة عبر الوتدي.

D. معالجة شعاعية باستخدام تقنية Stereotactic.

الجواب: D.

29. الخطأ في أورام النخامى الغدية:

A. 25% مفرزة.

B. تظهر الأعراض مبكراً في الأورام المفرزة.

C. الأورام غير المفرزة تفرز ألفا subunit.

D. أشيع عرض في الأورام غير المفرزة اضطرابات الطمث.

الجواب: A.

30. كل ما يلي صحيح فيما يتعلق بأورام النخامى الغدية المفرزة عدا:

A. النخامية المفرزة تشكل 75%.

B. البرولاكتينوما هي الأشيع.

C. تؤدي البرولاكتينوما إلى galactohrrea.

D. تشخص غالباً في مرحلة macrodinoma.

E. ارتفاع البرولاكتين لا يدل دوماً على برولاكتينوما.

الجواب: D.

31. كل ما يلي صحيح في الـ secreting adenoma عدا:

A. قصور نخامى شامل.

B. عمى شقي صدغي مزدوج.

C. أعراض زيادة الهرمون المفرز.

D. لا أعراض إلا بعد أن تصبح MACRO.

E. الأورام المفرزة لـ GH تمثل 18%.

الجواب: D.

32. Sella region Tumors (إجابة واحدة خاطئة):

A. الورم القحفي البلعومي غالباً ما تكون له مكونة كيسية ومكونة صلبة.

B. الورم القحفي البلعومي غير موسع للسرج التركي.

C. الورم السحائي في ناحية السرج هو ورم موسع للسرج التركي.

D. نشاهد في الورم القحفي البلعومي تكلسات على الصورة الشعاعية.

E. يترافق الورم السحائي باضطرابات بصرية.

الجواب: C.

33. من أعراض أورام السرج التركي كل مايلي عدا:

A. العمى الصدغي في الطرفين.

B. إصابة الأعصاب القحفية المحركة للعين.

C. اضطرابات شمية.

D. اضطرابات هرمونية.

E. احتقان الملتحمة وجحوظ العين.

الجواب: C.

34. الورم القحفي البلعومي (إجابة واحدة خاطئة):

A. له ذروتان واحدة في العقد الأول.

B. وثانية في العقد الخامس.

C. التكلس شائع جداً.

D. يوسع السرج التركي دائماً.

E. يسبب اضطرابات بصرية + بيلة تفهة + صداع + قصور نخامة.

الجواب: D.

35. الخطأ في الأورام غير المفرزة:

A. تنتج هذه الأورام alpha subunit glycoprotein hormone.

B. لايوجد هذا الهرمون عند الأصحاء.

C. يرتفع كثيراً عند المصابين بالأورام النخامية غير المفرزة.

D. ينخفض عند الاستئصال الجيد.

E. حتى الآن لم يعرف المستقبل النهائي.

الجواب: B.

36. الخطأ فيما يتعلق بالسوماتوستاتين:

A. تأثيره غير مضمون.

B. يستخدم عند فشل المعالجة الجراحية والشعاعية لورم GH.

C. نصف عمره الحيوي قصير.

D. يستخدم كبديل عن جراحة الورم المفرز لـ GH.

الجواب: D.

✧ ✧ ✧

7 العلاج الجراحي للألم والجراحة التصويبية

1. العبارات الصحيحة حول التدبير الجراحي للألم تتضمن:

A. الألم العصبي بعد الحلئي يعالج بإحداث أذية قاطعة عند منطقة مدخل الجذر الظهري إلى الحبل الشوكي.

B. استئصال المهاد بالتصويب المجسم stereotaxic فعال في تدبير ظاهرة ألم الطرف الشبحي phantom limb.

C. يمكن علاج العرة المؤلمة Tic douloreux بإزالة الضغط الوعائي العصبي للعصب مثلث التوائم في الحفرة الخلفية.

D. من أجل تخفيف الألم الشديد من جرح بضع الصدر من الضروري استئصال ثلاث جذور ظهرية عصبية قريبة على الأقل.

E. يمكن أن يقدم التنبيه المحرض عبر الجلد (TENS) تخفيف للألم الشديد المزمن أسفل الظهر.

الجواب: A، B، C، D، E.

■ **التعليق:** يجب التأكيد على أن معظم نوبات الألم يجب أن تخفف بإصلاح المشكلة البدئية أو باستخدام الدواء المسكن الملائم. إلا أنه في بعض حالات الألم المزمن من المناسب إجراء المقاربة الجراحية. إن إحداث أذية قاطعة في منطقة دخول الجذر الظهري للحبل الشوكي يمكن أن يستخدم عند مرضى أذيات الضفيرة العضدية أو الألم العصبي بعد الحلئي. يستخدم بضع المهاد بالمحج الفراغي في ألم الطرف الشبحي أو ألم الأورام الغازية. تعالج العرة المؤلمة تقليدياً بقطع الفروع المصابة من العصب مثلث التوائم. وعلى كلٍّ فإن التخريب قبل العقدة أو إزالة الانضغاط الوعائي الصغير للعصب مثلث التوائم في الحفرة الخلفية قد يكون فعالاً. يقدم TENS طريقة بسيطة وآمنة وغير مكلفة نسبياً لتدبير الألم المزمن في أسفل الظهر أو القدم.

2. من استطبابات الجراحة بالتصويب المجسم كل مايلي عدا:

A. تستخدم لإجراء خزعات في الأورام الدماغية العميقة.

B. في علاج الرجفان في داء باركنسون.

C. النوب التشنجية في بعض الآفات العصبية.

D. تستعمل خاصة في النقائل والأورام النجمية والدبقية منخفضة الدرجة.

الجواب: C.

3. الأفضل في معالجة الألم المزمن:

A. المورفين تحت العنكبوت.

B. المورفين فوق العنكبوت.

C. قطع جذور خلفية.

D. خزع المهاد.

E. مورفين فوق الجافية.

الجواب: E.

4. في طرق علاج الألم:

A. يستعمل PercutaneChordotomy في الآلام السرطانية التي لا تغزو الأحشاء في طرف واحد.

B. تستعمل طريقة Meylotomy خاصة في الألم الشبحي.

C. تستعمل الجراحة على الجهاز الودي في الألم الحارق.

D. تستعمل طريقة قطع الجذور الخلفية في الآلام المحددة في جدار الصدر أو البطن.

الجواب: B.

5. في علاج ألم مثلث التوائم كل ما يلي صحيح عدا:

A. يعتمد مبدأ تخثير عقدة غاسر على أن الألياف الناقلة للألم تتخرب بدرجة حرارة 70م.

B. نلجأ للعلاج بالتخثيرالحراري فقط في حالة عدم الاستجابة للعلاج الدوائي.

C. تستطب طريقة تحرير العصب بالحفرة الخلفية في مريض عمره أقل من 65 سنة وحالته العامة جيدة.

D. أكثر الفروع إصابة هما الفرعان الثاني والثالث.

E. سبب الألم هو انضغاط العصب بالشريان المخيخي السفلي الذي يشكل عروة تضغط العصب.

الجواب: E.

6. مريض بعمر 50 سنة لديه ألم مثلث توائم معند على العلاج الدوائي فالعلاج الأمثل لهذه الحالة:

A. التخثير لعقدة غاسر في الثقبة البيضية.

B. عملية جانيتا.

C. التخريب الحروري لعقدة غاسر بدرجة 70 مئوية.

D. علاج محافظ.

الجواب: C.

7. اختر الإجابات الصحيحة فيما يتعلق بالعلاج الجراحي لألم مثلث التوائم:

A. يعتمد على تخثير عقدة غاسر بدرجة حرارة (70°)م.

B. العلاج دوائي دوماً خاصة بالكاربامازين.

C. تفضل طريقة جانيتا عند مريض عمره أقل من 65 سنة وبصحة جيدة.

D. وجد جانيتا أنه يوجد دائماً شريان يضغط على العصب الخامس هو الشريان المخيخي السفلي الخلفي.

E. أكثر الفروع إصابة هو الفرع الأول.

الجواب: A و C.

8. في الجراحة العصبية الوظيفية (إجابة واحدة خاطئة):

A. تستخدم لمعالجة الرجفان والصمل في داء باركنسون.

B. حالياً نلجأ لتخثير المهاد أكثر من تنبيهه.

C. من أفضل الأهداف المنتخبة للجراحة الوظيفية في علاج داء باركنسون هو الجسم الشاحب (Globus pallidus).

D. ثم أصبحت النواة المهادية البطنية الخلفية هدفاً أيضاً.

الجواب: B.

✧ ✧ ✧

8 أذيات الأعصاب المحيطية والقحفية والضفائر العصبية

أسئلة الفحص السريري

1. ما هي أشيع أسباب عدم تساوي الحدقتين؟

A. أشيع سبب هو تفاوت الحدقتين الفيزيولوجي physiologic anisocoria (من الكلمة اليونانية an وتعني فقدان وiso وتعني تساوي وcore وتعني الحدقتين) وهي إحدى الحالات الطبيعية (تشاهد عند 20% من البشر) وتتميز بوجود اختلاف فيزيولوجي في المقوية العضلية بين معصرة الحدقتين اليمنى واليسرى. في تفاوت الحدقتين الفيزيولوجي لا يتغير الفرق بين الحدقتين بتفاوت مستويات الإضاءة، كما لايترافق تفاوت الحدقتين الفيزيولوجي مع الإطراق أو مع افتراق الضوء - القرب light – near dissociation.

B. السبب الشائع الثاني لتفاوت الحدقتين هو التوسع الدوائي، حيث يستخدم المريض قطرة عينية موسعة mydriatic بشكل مقصود أو بصورة غير مقصودة مما يؤدي إلى توسع الحدقة. إن الحدقات المتوسعة دوائياً لا تتقبض بالضوء أو بعد استخدام قطرة عينية كولينرجية (مثال البيلوكاربين).

C. قد يشاهد تفاوت الحدقتين أيضاً عند مرضى متلازمة هورنر، حيث تكون الحدقة في العين المصابة أصغر (متقبضة miotic) إضافة إلى وجود الإطراق في الجانب الموافق واللاتعرقية anhidrosis (عدم التعرق). إن تفاوت الحدقتين الناجم عن

متلازمة هورنر يختلف بالإضاءة، على سبيل المثال يكون الاختلاف أكبر في الظلام (مما يشير إلى خلل في توسع الحدقة) وأقل في الضوء الساطع (مما يشير إلى أن التقبض الحدقي سليم).

D. تفاوت الحدقتين عند المرضى المصابين بشلل العصب الثالث ناجم عن توسع الحدقة mydriasis في الجانب المصاب، أما الموجودات الأخرى المترافقة مع شلل العصب الثالث فهي:

(1) الإطراق.

(2) ضعف كل عضلات العين الخارجية ما عدا المستقيمة الوحشية والمنحرفة العلوية.

إن الحدقة المتوسعة تتقبض إذا استخدمت قطرة كولينرجية. في تفاوت الحدقتين الناجم عن شلل العصب الثالث يكون التفاوت بين الحدقتين أعظمياً في حالة الضوء الساطع مما يشير إلى خلل التقبض الحدقي.

E. تشمل الأسباب الأخرى لتفاوت الحدقتين:

(1) الحدثيات الالتهابية (مثل التهاب القزحية وحيد الجانب).

(2) الرض القديم.

(3) الزرق الحاد مغلق الزاوية.

(4) الجراحة السابقة داخل العين.

(5) أمراض عصبية متنوعة، حيث يعتبر توسع الحدقة أحادي الجانب من العلامات التي تظهر في الساعات الأولى في الأورام الدموية داخل القحف الحادة.

أسئلة بدون خيارات

1. ما هي متلازمة Horner؟

A. إصابة السلسلة الودية الرقبية: MAP

B. تقبض حدقة Miosis.

C. غياب التعرق في نصف الوجه الموافق Anhydrosis.

D. إطراق Ptosis.

2. ما هو شلل العصب الثالث؟

تذكر: في شلل العصب الثالث تحدث ثلاثة أمور:

A. شفع.

B. إطراق.

C. توسع حدقة.

3. ما هي متلازمة Millard-Gubler؟

احتشاء الجسر:

A. شلل العصب السادس.

B. شلل العصب السابع.

C. شلل شقي (فالج) مقابل.

4. ماهي الموجودات السريرية في متلازمة نفق الرسغ؟

يمكن إحداث الأعراض في متلازمة نفق الرسغ بالقرع فوق العصب الناصف عند الرسغ (علامة تاينل Tinel's Sign) أو بمقابلة الوجهين الظهريين لليدين معاً و الرسغان بوضعية عطف تام وذلك لمدة دقيقة (علامة فالين Phalen's sign). تشمل الموجودات المتأخرة زوال الحس في مناطق توزع العصب الناصف وضمور عضلات الضرّة.

5. ماهي الموجودات في اعتلال العصب الزندي؟

يمكن للعصب الزندي أن ينضغط على مستوى المرفق أو الرسغ في قناة غايون Guyon's Canal، تشمل الموجودات شواش الحس (المذل) Paresthesias في الجانب الزندي من اليد والإصبع الخامسة والنصف الزندي من الإصبع الرابعة، أما الموجودات المتأخرة فتشمل ضمور وضعف العضلات بين العظام.

8

6. ماهي الموجودات في انضغاط العصب الزندي Ulnar nerve entrapment؟

تحدث معظم حالات انضغاط العصب الزندي في النفق المرفقي على الجانب الأنسي من المرفق ويمكن تحري علامة تاينل Tinel'ssign فوق العصب، قد يحدث لدى المريض زوال الحس على طول توزع العصب الزندي في اليد، وفي المراحل النهائية يحدث ضعف وضمور العضلات بين العظام.

7. ماهو تعصيب اليد؟

يعصب العصب الناصف حسياً الوجه الراحي من الأصابع الأولى والثانية والثالثة والنصف الكعبري من الإصبع الرابعة، كما يعطي أليافاً حسية إلى الوجه الظهري من السلاميتين الأخيرتين للأصابع الأولى والثانية والثالثة إضافة إلى أليافاً حركية لعضلات الضرة thenar. أما العصب الزندي فيعصب حسياً الإصبع الخامسة والنصف الزندي من الإصبع الرابعة (في الوجهين الراحي والظهري) كذلك يعصب حسياً الجزء المجاور من اليد، ويعصب حركياً العضلات بين العظام. ويعصب العصب الكعبري حسياً الجزء الظهري من اليد الذي لم يعصبه الناصف أو الزندي.

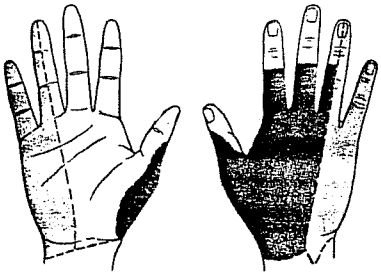

التعصيب الجلدي الوارد من العصب الناصف (المنطقة البيضاء)، والوارد من العصب الزندي (المنطقة المظللة فاتحة اللون)، والوارد من العصب الكعبري (المنطقة المظللة الداكنة).

أسئلة متعددة الخيارات

1. امرأة عمرها 37 عاماً تعمل محلّلة نظم معلوماتية راجعت الطبيب تشكو من تنميل متقطع مع حس النخز Tingling في الإبهام الأيمن والإصبع الوسطى والسبابة. ويؤدي هذا الإحساس إلى إيقاظ المريضة من نومها ويسوء عندما تقود السيارة أو تحيك بالصنارة. لايوجد عند المريضة ألم ظهري أو ألم في الذراع أو العنق أو الكتف، كما لا توجد قصة رض. بالفحص السريري يوجد ضمور Atrophy وضعف في العضلات المبْعدة Abduction للإبهام الأيمن. ويؤدي عطف الرسغ أو القرع عليه إلى اشتداد حس النخز، أي مما يلي هو التشخيص الأكثر احتمالاً؟

A. هبوط الرسغ.

B. اعتلال العصب الزندي.

C. شلل إرب-دوشين.

D. شلل كلامبكة-ديجيرين.

E. متلازمة نفق الرسغ.

F. الاعتلال الجذري الرقبي.

الجواب: E.

8

■ **التعليق:** إن هذه المريضة مصابة على الأرجح بمتلازمة نفق الرسغ Carpal Tunnel Syndrome (CTS) وهي انضغاط العصب الناصف بواسطة الرباط الراحي المعترض في الرسغ. يشتكي المرضى من الألم وشواش الحس Paresthesia (المذل) في اليد مع ضعف وضمور عضلات إلية اليد Thenar (الجزء العضلي من راحة اليد الموجود عند قاعدة الإبهام). تؤدي علامة تاينل Sign Tinel (القرع على العصب الناصف عند الرسغ) وعلامة فالين PhalenSign (عطف الرسغ القسري) إلى اشتداد الأعراض. تشمل عوامل الخطورة للإصابة بمتلازمة نفق الرسغ الحمل والداء السكري وقصور الدرق والتهاب المفاصل الرثياني والارتشاح النشواني (كما هو الحال عند المرضى المصابين بالورم النقوي المتعدد) وضخامة النهايات والرضوض المتكررة. يؤدي شلل العصب الزندي إلى حدوث تشوه اليد المخلبية Claw Hand، أما شلل العصب الكعبري فيؤدي إلى هبوط الرسغ. يحدث

في شلل إرب-دوشين Erb-Duchenne(C6-C5) ضعف في الكتف والمرفق مما يؤدي إلى وضعية البقشيش (تكون الذراع بوضعية التقريب والدوران الداخلي والكب مع عطف الرسغ والأصابع). أما شلل كلامبكة-ديجيرين Klumpke-DejerinePalsy (إصابة الجذرين العصبيين T1-C8) فيحدث فيه الثلاثي المكون من تشوه يد المخلب وغياب منعكس ثلاثية الرؤوس ومتلازمة هورنر. يشتكي المرضى المصابون بالاعتلال الجذري الرقبي Cervical Radiculopathy (الجذر C6 أو C7) من ألم في الرقبة ينتشر إلى الذراع (الألم الجذري) مع زوال الحس في القطاع الجلدي الخاص بالجذر المصاب ونقص المنعكسات.

2. رض جزئي في الضفيرة العضدية سبب ألم حارق بالطرف العلاج:

A. خزع ودي.

B. قطع الوصل.

C. قطع الحبل.

D. حقن الجذور.

E. حقن المورفين حول الجافية.

الجواب: A.

3. شخص أصيب برض الجذرين 7و8 والجذعين المتوسط والسفلي في الضفيرة العضدية فهو (إجابة واحدة صحيحة):

A. لا يستطيع عطف الساعد.

B. لا يستطيع قبض أصابع اليد.

C. يغيب لديه منعكس ذات رأسين.

D. ينقص الحس عنده على الوجه الوحشي للكتف.

الجواب: B.

4. في شلل إرب (إجابة واحدة صحيحة):

A. تصاب عضلات الساعد.

B. يغيب المنعكس الكعبري.

C. يستطيع المريض تقريب الكتف.

D. ينقص الحس في الإصبعين الرابع والخامس.

الجواب: B.

5. الإجابات الخاطئة فيما يتعلق بشلل كلمبكة هي:

A. رض الجذرين الرقبيين السادس والسابع.

B. ورض الجذعين المتوسط والسفلي للضفيرة العضدية.

C. غياب منعكس مثلثة الرؤوس.

D. اضطراب حس على الوجه الوحشي للساعد واليد.

E. تصاب العضلات القابضة للرسغ والأصابع الداخلية لليد.

الجواب: A و D.

6. أشر إلى الجواب الخطأ:

A. رض الجذرين الرقبيين 5و6 والجذع العلوي هو شلل أرب Erbs.

B. رض الجذرين الرقبيين 7و8 والجذعين العلوي والمتوسط هو شلل كلامبكة Klumpke.

C. في متلازمة بانكوست تنضغط الضفيرة العضدية بسبب ورم في قمة الرئة.

D. يحدث هبوط اليد في إصابة العصب الكعبري.

E. في إصابة العصب الناصف يصبح منظر اليد مشابهاً ليد القرد.

الجواب: B.

7. الخطأ فيما يتعلق بمتلازمة بانكوست:

A. انضغاط الضفيرة العضدية بورم في قمة الرئة.

B. يتوضع الورم في القسم العلوي والمتوسط من الضفيرة.

C. تظهر متلازمة هورنر.

D. ضمور عضلي في اليد.

الجواب: B.

8. العصب الزندي (إجابة واحدة خاطئة):

A. يعصب عضلات الضرة.

B. عدم القدرة على عطف الخنصر والبنصر.

C. اليد المخلبية.

D. الخنصر في حالة تقريب.

E. علامة فورمنت.

الجواب: D.

9. اختر الإجابة الخاطئة فيما يتعلق بأذية العصب الزندي:

A. ضمور ضرة اليد.

B. تشاهد علامة Froment.

C. الخنصر في حالة تقريب (علامة SunderLand).

D. عدم القدرة على عطف الخنصر والبنصر.

E. يد مخلبية.

الجواب: C.

10. أصيب رجل بطعنة سكين في الساعد مع أذية العصب الزندي ويشكو من:

A. هبوط اليد.

B. عدم قدرته على تقريب وتبعيد أصابع اليد.

C. ضمور عضلة آلية اليد.

D. لا يستطيع إجراء قبضة

الجواب: B.

11. الخطأ في إصابة العصب الكعبري هو:

A. يفقد منعكس مثلثة الرؤوس العضدية (بسبب إصابتها).

B. يحصل هبوط يد.

C. اضطراب الحس على القسم الإنسي من ظهر اليد.

D. تحدث معظم إصاباته في كسور عظم العضد.

الجواب: C.

12. إصابة العصب الناصف (إجابة واحدة خاطئة):

A. هبوط اليد.

B. اندفاع الإبهام للخلف.

C. يد القرد.

D. لا يستطيع المريض إجراء قبضة كاملة.

الجواب: A.

13. اختر الإجابة الخاطئة فيما يتعلق بأذية العصب الناصف الرضية:

A. تغيب حركة الكب في الساعد من وضعية الاستلقاء.

B. يحدث ضمور شديد في عضلات إلية اليد.

C. يفقد المريض القدرة على تقريب إبهام اليد.

D. يضطرب الحس في الإبهام والسبابة والوسطى ونصف البنصر.

E. تكون الاضطرابات المحركة الوعائية والاغتذائية واضحة.

الجواب: C.

14. اختر الإجابة الخاطئة فيما يتعلق بأذية العصب الناصف:

A. هبوط يد.

B. يد القرد.

C. ضمور بعضلات اليد.

D. عدم القدرة على مقابلة الإبهام مع الخنصر.

E. اندفاع الإبهام للخلف.

F. لا يستطيع المريض إجراء قبضة كاملة.

الجواب: A.

15. يحدث في انضغاط العصب المتوسط في الرسغ (إجابة واحدة خاطئة):

A. ضعف في مقابلة الإبهام.

B. ألم الحراق.

C. خدر في القسم الأنسي لراحة اليد.

D. تزداد الأعراض نهاراً.

الجواب: C.

16. سيدة في العقد الثالث من العمر تشتكي من ضعف مبعدة ومقابلة الإبهام وخدر السبابة في اليد والأرجح أن سبب الأذية في:

A. الجذر الرقبي السادس.

B. الجذر الرقبي السابع.

C. الجذع العلوي للضفيرة العضدية.

D. العصب الزندي.

E. العصب المتوسط.

الجواب: E.

17. أي مما يلي ليس علامة أو عرضاً لمتلازمة نفق الرسغ؟

A. فقد الحس في القسم القريب من راحة اليد.

B. إيجابية علامة فالين Phalen.

C. إيجابية علامة تانيل Tinel.

D. الألم الذي يشمل الإبهام والسبابة والوسطى وجزء من البنصر (إصبع الخاتم).

E. تأخر زمن النقل في دراسة توصيل العصب.

الجواب: A.

18. أي من العبارات التالية المتعلقة بمتلازمة نفق الرسغ صحيحة؟

A. نادراً ما تكون ناجمة عن الرض.

B. قد تترافق مع الحمل.

C. غالباً ما تسبب ضعف الحس dysesthesia خلال ساعات الاستيقاظ.

D. تترافق غالباً مع نقص التروية.

E. تتضمن المعالجة الجراحية تحرير قيد باسطات اليد Extensor retinaculum.

الجواب: B.

19. إصابة العصب الشظوي (إجابة واحدة خاطئة):

A. عدم القدرة على تقريب القدم.

B. اضطراب الحس على الوجه الوحشي للساق.

C. عدم القدرة على بسط القدم.

D. عدم القدرة على المشي على العقب.

الجواب: A.

20. اختر الإجابة الخاطئة فيما يتعلق بأذية العصب الشظوي الرضية:

A. أكثر ما تحدث عند رأس الشظية.

B. يحدث فيها هبوط للقدم وانحرافها للأنسي.

C. لا يستطيع المريض المشي على رؤوس أصابع القدم.

D. يضطرب فيها الحس على ظهر القدم تقريباً من الحافة الوحشية للقدم.

E. لا يغيب فيها المنعكس الدابري (وتر أشيل).

الجواب: C.

21. تكثر أذيات العصب الشظوي عند المصابين بـ:

A. كسر النهاية العلوية للظنبوب.

B. تمزق الغضروف الهلالي الوحشي.

C. كسر النهاية العلوية للشظية المتبدلة (رأس الشظية).

D. تمزق الرباط الجانبي الأنسي.

E. كسر النهاية السفلية للفخذ.

الجواب: C.

22. في أذية العصب الشظوي كل مايلي خطأ عدا:

A. تصاب العضلات الخلفية للساق.

B. يزول الحس في وحشي ظهر القدم.

C. يغيب المنعكس الدابري.

D. تصاب العضلات الباسطة.

الجواب: D.

23. ما الخطأ فيما يتعلق بإصابة العصب الشظوي:

A. هبوط قدم.

B. عدم القدرة على العطف الظهري للقدم.

C. عدم القدرة على بسط الأصابع.

D. عدم القدرة على تبعيد القدم.

الجواب: D.

24. إصابة العصب الظنبوبي:

A. انعدام عطف القدم.

B. عدم القدرة على عطف الأصابع وتفريقها.

C. يغيب المنعكس الدابري.

D. يصيب المنعكس الأخمصي.

E. الكل صح.

الجواب: E.

25. اختر الإجابة الخاطئة فيما يتعلق بإصابة العصب الظنبوبي:

A. عدم القدرة على عطف الأصابع وتفريقها.

B. عدم القدرة على عطف القدم وتقريبها.

C. يغيب المنعكس الدابري.

D. يغيب المنعكس الأخمصي.

الجواب: B.

26. إصابة العصب الوركي (إجابة واحدة خاطئة):

A. شلل كامل في جميع حركات العقب والأصابع.

B. لا يستطيع المشي بسهولة بسبب هبوط القدم.

C. يغيب المنعكس الداغصي.

D. حراق وتشوشات وعائية حركية.

الجواب: C.

27. فيما يتعلق بإصابة العصب الوركي (إجابة واحدة خاطئة):

A. شلل كامل بجميع حركات العقب والأصابع.

B. غياب المنعكس الداغصي.

C. عدم القدرة على المشي بسهولة بسبب هبوط القدم.

D. الحراق وتشوشات وعائية حركية.

الجواب: B.

28. العصب الفخذي الجلدي الوحشي (إجابة واحدة خاطئة):

A. ألم فخذ خدري.

B. يشمل الوجه الأمامي الأنسي للفخذ.

C. يعالج بالمسكنات وعند الفشل بالجراحة.

D. قد يضغط بين ألياف القسم الوحشي للرباط الأربي.

الجواب: B.

29. كل ما يلي من علامات إصابة العصبون المحرك السفلي في إصابة ذيل الفرس عدا:

A. غياب المنعكسات الوترية.

B. ضمور العضلات.

C. غياب الحس أسفل مكان الإصابة بشكل متناظر.

D. الشلل الرخو.

E. إصابة المصرات السفلية.

الجواب: C.

30. من علامات العصبون المحرك السفلي في أذية ذيل الفرس (إجابة واحدة صحيحة):

A. الشلل التشنجي.

B. زيادة الحس أسفل الرباط الإربي.

C. غياب المنعكسات الوترية.

D. لا تتأثر القوة العضلية.

الجواب: C.

31. اذكر الجواب الصحيح: تظهر علامة العصبون المحرك السفلي في إصابة ذيل الفرس وهي:

A. شلل تشنجي.

B. اشتداد المنعكسات الوترية.

C. إصابة المصرات.

D. اختفاء الألم في الطرفين السفليين مع بقاء الألم في الناحية القطنية.

الجواب: C.

32. يحدث في إصابة ذيل الفرس (إجابة واحدة صحيحة):

A. غياب الحس متناظر.

B. ألم العجان.

C. الشلل التشنجي.

D. اشتداد المنعكسات الوترية.

الجواب: B.

8

33. في إصابة ذيل الفرس يحدث كل ما يلي عدا:

A. إصابة حس جلد الآلية والسرج.

B. اضطراب المصرات.

C. شلل تشنجي.

D. شلل رخو.

الجواب: C.

34. نتيجة لقطع العصب القحفي الثاني عشر (إجابة واحدة صحيحة):

A. يفقد الحس في الثلثين الأماميين للسان.

B. يهبط اللسان في داخل الفم.

C. ينسحب اللسان إلى الخلف.

D. تنحرف ذروة اللسان الممدود نحو جانب الإصابة.

الجواب: D.

35. تؤدي إصابة العصب الخامس (V) إلى:

A. زوال منعكس القرنية.

B. انحراف الوجه نحو جهة الإصابة.

C. هبوط جزئي للجفن.

D. انحراف زاوية الفم.

E. انحراف العين للوحشي.

الجواب: A.

36. في إصابة العصب القحفي الثالث (محرك العين المشترك) يحدث ما يلي عدا:

A. تقبض حدقة.

B. انسدال جفن.

C. غياب منعكس الحدقة المباشر.

D. توسع حدقة.

E. حول وحشي.

الجواب: A.

37. شخص لا يرى الجانبين الأيمن والأيسر عندما ينظر إلى الأمام فتكون إصابته في:

A. العصب البصري الأيسر.

B. العصب البصري الأيمن.

C. التشعع البصري.

D. التصالب البصري.

الجواب: D.

38. عندما يصاب العصب المحرك المشترك العيني (إجابة صحيحة واحدة):

A. تنحرف كرة العين نحو الأسفل والأنسي.

B. يهبط الجفن العلوي.

C. انحراف كرة العين نحو الأعلى والأنسي.

D. تفقد الرؤية في النصف المتوافق.

الجواب: B.

39. في أذية العصب القحفي الثالث كل ما يلي صحيح عدا:

A. تقبض الحدقة.

B. انحراف العين إلى الوحشي.

C. عدم تفاعل الحدقة للضوء.

D. هبوط الجفن العلوي.

8

الجواب: A.

40. أشر إلى الجواب الصحيح:

A. شلل أرب هو رضوض الجذور الرقبية 5,6,7 والجذع السفلي.

B. شلل كلمبكة ينتج عن رض الجذرين الرقبين 8,7 والجذع العلوي والمتوسط.

C. في متلازمة الضلع الرقبية والأخمعية الأمامية يظهر الألم على الحافة الوحشية للساعد ويزداد بحركة العنق.

D. في متلازمة بانكوست ينضغط بخاصة القسم العلوي والأوسط من الضفيرة العضدية.

E. في إصابة العصب الكعبري يظهر نقص الحس والخدر في القسم الوحشي من ظهر اليد.

الجواب: E.

41. أشر إلى الجواب الخطأ:

A. في إصابة العصب الناصف لا يستطيع المريض إجراء قبضة كاملة ولا يستطيع مقابلة الإبهام مع الخنصر.

B. في إصابة العصب الزندي لا يتمكن المريض من عطف الخنصر والبنصر.

C. في إصابة العصب الفخذي لا يستطيع المريض الوقوف والمشي إلا ومفصل الركبة منبسط.

D. في إصابة العصب الشظوي تتميز الصورة السريرية بهبوط القدم.

E. في إصابة العصب الظنبوبي لا يستطيع المريض عطف القدم ويغيب المنعكس الداغصي.

الجواب: E.

42. اختر الإجابة الخاطئة فيما يتعلق بإصابة الأعصاب المحيطية:

A. أكثر ما يصاب العصب الإبطي في كسور الثلث المتوسط للعضد.

B. إصابة العصب العضلي الجلدي قليلة الحدوث نسبياً بسبب الحماية العضلية الجيدة له.

C. أكثر ما يصاب العصب الناصف والزندي على الوجه الأمامي للمعصم والساعد.

D. يحدث هبوط اليد في إصابة العصب الكعبري.

E. يحدث ضمور إلية اليد في إصابة العصب الناصف.

الجواب: A.

43. تؤدي إصابة الجذر العصبي S1 إلى (إجابة واحدة صحيحة):

A. زوال المنعكس الرضفي.

B. زوال المنعكس الأخمصي.

C. زوال المنعكس الكاحلي (الدابري).

D. اضطراب المصرات.

E. كل ما سبق خطأ.

الجواب: C.

44. تؤدي إصابة الجذر العصبي L5 إلى:

A. زوال المنعكس الرضفي.

B. زوال المنعكس الكاحلي.

C. زوال المنعكس الأخمصي.

D. اضطراب عمل المصرات.

E. كل ما سبق خطأ.

الجواب: E.

45. أشر إلى الجواب الخطأ:

A. في إصابة العصب الزندي يصبح منظر اليد مشابهاً ليد القرد.

B. في إصابة العصب الفخذي لا يستطيع المريض الوقوف والمشي إلا ومفصل الركبة منبسط.

C. في إصابة العصب الوركي يظهر هبوط القدم ويغيب المنعكس الدابري.

D. في إصابة العصب الشظوي تتميز الصورة السريرية بهبوط القدم.

E. في إصابة العصب الظنبوبي يغيب المنعكس الدابري.

الجواب: A.

46. اذكر الجواب الصحيح فيما يتعلق برضوض الضفائر والأعصاب المحيطية:

A. في شلل Erbs لا يستطيع المريض تبعيد أو تدوير الذراع إلى الخارج ولا تبعيد الكف ويحدث اضطراب الحس على الوجه الأنسي للذراع.

B. في شلل Klumpke يحدث اضطراب حسي على امتداد الوجه الوحشي للساعد ويغيب منعكس ثلاثية الرؤوس.

C. تترافق رضوض الضفيرة العضدية بأذية الأوعية المجاورة وبخاصة الشريان الإبطي.

D. في إصابة العصب الشوكي الظهري الأول أو جذوره فإن متلازمة هورنر تترافق مع الصورة السريرية (توسع الفرجة الجفنية، تقبض الحدقة، غؤور المقلة).

الجواب: C.

✧ ✧ ✧

8

9 أسئلة متنوعة

أسئلة بدون خيارات

1. ما هي الجراثيم الأشيع التي تسبب التهاب السحايا التالي للجراحة العصبية؟

العنقوديات المذهبة (الفلورا الجلدية).

2. ما هو الموقع الأشيع للنزف داخل الدماغ الناجم عن ارتفاع ضغط الدم؟

Putamen = البطامة.

3. ما هو تكهف النخاع الشوكي؟

تكهفات مرضية مركزية في النخاع الشوكي.

4. ما هي علامة «الهالة»؟

يشكل السائل الدماغي الشوكي المتسرب من الأنف أو الأذن «هالة» رائقة حول الدم على القماش.

5. هل يمكن لمريض بالغ لديه أذية دماغية أن يخسر من الدم ضمن القحف «المغلق» ما يسبب صدمة نقص حجم؟

بالتأكيد لا! لكن الرضع يمكن أن يخسروا ما يكفي من الدم ليصابوا بالصدمة.

6. تعرّف على القطاعات الجلدية:

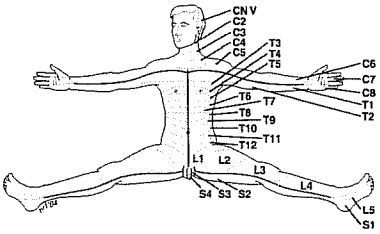

7. ماذا يقترح وجود حدقتين متوسعتين ومتثبتتين في كلتا الجهتين؟

ارتفاع منتشر في التوتر ضمن القحف.

8. ما هو الضغط داخل القحف ICP الطبيعي؟

5-15 ملم زئبق.

9. ما هو الـ ICP المقلق؟

أكثر من 20 ملم زئبق.

10. ما هي العوامل التي تحدد الـ ICP (فرضية Monroe-Kelly)؟

A. حجم الدماغ.

B. حجم الدم.

C. حجم السائل الدماغي الشوكي CSF.

11. ما هو الـ CPP؟

Cerebral Perfusion Pressure ضغط الإرواء الدماغي.

CPP = الضغط الشرياني الوسطي - ICP.

(CPP الطبيعي > 70).

12. ما هو منعكس Cushing؟

الاستجابة الفيزيولوجية لارتفاع الـ ICP:

A. فرط توتر شرياني.

B. بطء القلب.

C. انخفاض معدل التنفس RR.

13. ما هي نقطة Kocher؟

نقطة علاّم لوضع رتاج Bolt مراقبة الـ ICP:

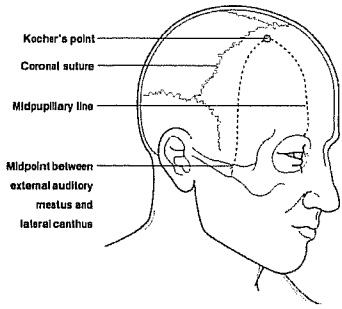

14. ما هي الطرق غير الجراحية لإنقاص الـ ICP؟

A. رفع رأس السرير 30° (شريطة سلامة العمود الفقري).

B. الإدرار: مانيتول (إدرار تناضحي) ، لازيكس®، تحديد السوائل.

C. تنبيب (ضبط PCo2).

D. التركين.

E. الشل الدوائي (الإرخاء).

F. فغر البطينات (لنزح الـ CSF).

15. ما هي اللفظة الأوائلية لمعالجة الـ ICP المرتفع؟

ICP HEAD:

A. التنبيب: INTUBATE.

B. التهدئة (تركين): CALM (sedate).

C. وضع مفجر (فغر البطين)/ الإرخاء:

PLACE DRAIN (Ventriculostomy)/ PARALYSIS.

D. فرط تهوية حتى PCO2 = 35:

HYPERVENTILATE TO PCO2 ≈ 35.

E. رفع الرأس: ELEVATE head.

F. ضغط دم كافٍ (CPP >70):

ADEQUATE BLOOD PRESSURE (CPP>70).

G. مدر (مثال: مانيتول): DIURETIC (e.g. mannitol).

16. هل يسبب الطوق الرقبي المشدود زيادة ICP؟

نعم (يحصر النزح الوريدي من الدماغ!).

17. لماذا يعتبر فرط التهوية المديد خطراً؟

قد يؤدي إلى تقبض وعائي شديد وتنخر دماغي إقفاري ! يستخدم فقط لفترات قصيرة جداً.

18. ما هو الـ Kjellberg (تلفظ شيلبيرغ)؟

استئصال القحف الجبهي ثنائي الجانب لإزالة الانضغاط مع إزالة العظم الجبهي ووضعه في المجمدة لاحتمال إعادته فيما بعد.

9

فوائد

(1) **تشوه يد المخلب Claw Hand**: شلل العصب الزندي.

(2) **هبوط الرسغ**: شلل العصب الكعبري.

(3) **متلازمة نفق الرسغ**: انضغاط العصب الناصف.

(4) **أورام الدماغ**:

الأطفال	البالغون
تحت الخيمة:	فوق الخيمة:
1. الورم الأرومي النخاعي.	1. ورم الخلايا النجمية.
2. ورم الخلايا النجمية.	2. الورم السحائي
3. ورم البطانة العصبية.	3. أورام النخامة.

أسئلة متعددة الخيارات

1. بعد حدوث زكام شديد عند شاب عمره 18 سنة أصبح يعاني من أعراض التهاب الجيوب مع سيلان وانسداد أنفي، وبالفحص السريري وجد عند المريض وذمة حليمة العصب البصري، وشك الطبيب بوجود خراجة دماغية عند المريض، أي من العبارات التالية صحيحة؟

A. لا يفيد الـ MRI عادة في التشخيص.

B. مصدر الإنتان عادة هو القلب.

C. تعتبر الصادات الحيوية الفعالة ضد البسيدوموناس الزنجارية جزء من المعالجة.

D. لا نحتاج عادة لاستئصال جراحي تام للآفة.

E. غالباً ما يحدث عند المريض التهاب سحايا جرثومي خلال السنوات الخمس التالية.

الجواب: D.

■ **التعليق:** إن التصوير الشعاعي الطبقي (مثل CT وMRI) أساسي لتشخيص وتدبير الخراجة داخل القحفية، وغالباً ما تجرى الجراحة للحصول على عينة للزرع أو لتخفيف ضغط الخراجة، ونادراً ما نحتاج إلى استئصال جراحي تام عند المرضى الذين يستجيبون جيداً للمعالجة الدوائية، وبالرغم من أن بعض المرضى يكون جهازهم القلبي الرئوي هو مصدر الإنتان، إلا أن معظمهم ينتقل الإنتان عندهم من الأذن الوسطى أو من الجيوب كما في مثل هذه الحالة، وقد يحدث التهاب السحايا بعد الرض على الصفيحة الغربالية لكنه نادراً ما يسبب خراجة دماغية.

2. تتضمن أعراض الحراق Causalgia:

A. ألم حارق.

B. فرط الحس.

C. يبوسة مفصلية.

D. تورم الأنسجة الرخوة.

E. عدم الثباتية الحركية الوعائية.

الجواب: A، B، C، D، E.

■ **التعليق:** إن الحراق هو تناذر لألم مقعد شديد يتطور بالاشتراك مع أذية جذع عصبي رئيسي. إن الإحصار الودي الناحي مفيد عادة في تثبيط المنعكسات المسؤولة عن المشكلة.

3. اختر الخطأ فيما يتعلق بالخراج الدماغي:

A. دائماً تحت السحايا.

B. العلاج جراحي.

C. زرع القيح ضروري.

D. قد يكون سببه دموي.

الجواب: A.

4. كل العبارات التالية المتعلقة بخراج الدماغ صح ما عدا:

A. ينشأ في الحالات غير الرضية من خمج الجيب الجبهي.

B. البزل القطني يعد مضاد استطباب عند الشك بخراج الدماغ.

C. يصاب مرضى الدسامات بخراجات الدماغ.

D. نادراً ما يحدث في الكسور القحفية.

E. يتظاهر بآفة حلقية على الصورة الطبقية المحسبة للدماغ.

الجواب: D.

5. اختر الإجابة الصحيحة فيما يتعلق بالخراج داخل الدماغ:

A. العلاج جراحي.

B. زرع القيح ضروري.

C. دائماً تحت السحايا.

D. قد يكون سببه دموياً.

E. كل ما سبق صحيح.

الجواب: E.

6. أي من موجودات الفحص السريري التالية لا تترافق عادة مع ارتفاع الضغط داخل القحف؟

A. تدهور مستوى الوعي.

B. زيادة سرعة القلب وارتفاع التوتر الشرياني.

C. التثاؤب، الفواق، الإقياء.

D. الاختلاجات.

E. شلل العصب السادس وحيد الجانب.

الجواب: B.

7. يرتفع التوتر داخل القحف عند الأطفال بسبب:

A. استسقاء الدماغ.

B. انغلاق الدروز المبكر.

C. الرأس الضامر.

D. أورام البطين الرابع.

E. النزوف الدماغية.

الجواب: C.

8. تتضمن مضادات استطباب البزل القطني كل ما يلي ما عدا:

A. وذمة حليمة عصب بصري.

B. الأخماج الموضعة بناحية البزل.

C. النزف تحت العنكبوتي.

D. موجودات تشير إلى ارتفاع توتر داخل القحف.

الجواب: C.

9. يحدث انفتاق جذع الدماغ في الفتحة الخيمية بسبب (إجابة واحدة خاطئة):

A. كدمات الفص الجبهي الشديدة.

B. كدمات الفصوص الصدغية الشديدة.

C. أورام الدماغ الخبيثة القريبة من الخط المتوسط.

D. الوذمة الدماغية الشديدة.

E. نقص التروية الدماغية الحاد ثنائي الجانب.

الجواب: E.

10. في العلاج الجراحي للصرع (إجابة واحدة خاطئة):

A. صرع معند على العلاج الدوائي.

B. من نوع موضع جزئي.

C. من نوع معمم بدئي.

D. العلاج الجراحي جيد.

E. يعتبر الصرع معند عندما لم يستفيد المريض على العلاج بدوائين على الأقل لمدة سنة كاملة.

الجواب: C.

11. إذا أصيب شخص متوسط العمر صحته جيدة بالصرع فهناك سبب هام ينبغي استقصاؤه هو:

A. تصلب الشرايين.

B. ورم دماغي.

C. صرع مجهول السبب.

D. أذية دماغية سابقة رضية غالباً.

E. مرض باركنسون.

الجواب: B.

12. تؤدي الأمراض التالية لشلل الطرفين السفليين عدا:

A. كدمات النخاع الشوكي الظهري.

B. الصدمة النخاعية.

C. أورام النخاع الظهري.

D. كدمة الفص الجبهي الواسعة.

E. فتوق النواة اللبية الظهرية الحادة.

الجواب: D.

13. تتظاهر إصابة العصبون المحرك العلوي بكل مما يلي عدا:

A. شلل تشنجي.

B. زيادة المقوية العضلية.

C. يتظاهر المنعكس الأخمصي بالانعطاف.

D. يتظاهر المنعكس الأخمصي بالانبساط.

E. اشتداد في المنعكسات الوترية.

الجواب: C.

14. تتظاهر إصابة العصبون المحرك العلوي بكل مما يلي عدا:

A. شلل تشنجي.

B. زيادة المقوية العضلية.

C. يتظاهر المنعكس الأخمصي بالانعطاف.

D. يتظاهر المنعكس الأخمصي بالانبساط.

E. اشتداد في المنعكسات الوترية.

الجواب: C.

15. في تناذر الضلع الرقبية إجابة واحدة صحيحة:

A. أكثر ما تشاهد على مستوى الفقرتين الرقبيتين الرابعة والخامسة.

B. تحدث الأعراض العصبية نتيجة انضغاط النخاع الشوكي بالضلع الزائدة.

C. تحدث الأعراض الوعائية نتيجة انضغاط الشريان السباتي الباطن بالضلع الزائدة.

D. تلاحظ الأعراض السريرية بعد سن البلوغ نتيجة تعظم الضلع الرقبية.

E. تندر مشاهدته على مستوى الفقرة الرقبية السابعة.

الجواب: D.

16. في متلازمة الضلع الرقبية الأخمعية الأمامية (إجابة واحدة خاطئة):

A. ألم على الحافة الوحشية للساعد.

B. ضمور عضلي على توزع العصب الزندي.

C. نقص قوة نبضات الشريان الكعبري.

D. العلاج الجراحي.

الجواب: A.

17. اختلاطات التحويلة الدماغية البريتوانية كل مايلي عدا:

A. التهاب الكلية.

B. ريح صدرية.

C. نزف تحت الجافية.

D. انسداد التحويلة.

الجواب: B.

9

18. أفضل طريقة تشخيصية في الخزل الشقي أو الفالج العابر عقب نوبة اختلاج في شخص عمره 50 سنة:

A. تخطيط الدماغ الكهربائي.

B. تصوير الشرايين الدماغية.

C. البزل القطني لفحص السائل الدماغي الشوكي.

D. التصوير الطبقي المحوسب.

الجواب: D.

19. الخطأ في خشكريشة الاستلقاء:

A. ناجمة عن نقص تروية بالضغط الميكانيكي.

B. تنخر بالجلد والأنسجة تحته.

C. لا تصل للعظم أبداً.

D. تنجم عن عدم تقليب المريض والعناية به.

الجواب: C.

20. الخطأ في أسباب الخزل الرباعي:

A. كيسات عنكبوتية رقبية.

B. فتق النواة الرقبية.

C. تسطح قاعدة القحف.

D. أرنولدكياري.

E. إنعدام النخاع الرقبي.

الجواب: E.

21. الأجسام الأجنبية (إجابة واحدة خاطئة):

A. لا تسبب انسداد بطينات كامل مفاجئ.

B. تسبب تهيج كيماوي أو ميكانيكي.

C. تسبب خمجاً.

D. الجراحة ضرورية.

الجواب: A.

✧ ✧ ✧

10 نموذج من أسئلة الامتحان الوطني مع الحلول والتعليقات

1. في تكدم جذع الدماغ كل ما يلي صحيح عدا:

A. فقد وعي مؤقت يزول خلال فترة قصيرة.

B. فصل مخ.

C. فرط بسط.

D. اضطرابات تنفسية مركزية.

E. الحدقة غير متفاعلة مع الضوء.

الجواب: A.

■ **التعليق:** في تكدم جذع الدم يحدث فقد وعي طويل وعميق يصل حتى درجات السبات العميق وأهم تظاهراته إضافة لما ذكر إيجابية منعكس بانبسكي، ضعف أو غياب المنعكس القرني وتستمر هذه الحالة أياماً أو أسابيع وقد تنتهي بحالة إنباتية للمريض.

2. يحدث تهوي الحجاج في:

A. كسور الجدار الأنسي.

B. كسور الجدار الوحشي.

C. كسور الجدار السفلي.

D. كسور الجدار العلوي.

الجواب: A.

■ **التعليق:** يجاور الجدار الأنسي للحجاج الأنف والخلايا الغربالية وعند حدوث كسر فيه يحدث تهوي حجاجي.

3. المظاهر السريرية للنزف فوق الجافية تتضمن:

A. فقدان وعي بدئي مؤقت يتبعه فترة صحو.

B. صداع مترقي مع إقياء.

C. وجود علامات عصبية بؤرية.

D. توسع الحدقة في الطرف الموافق في معظم الحالات.

E. كل ما سبق صحيح.

الجواب: E.

■ **التعليق:** ينجم النزف الدموي فوق الجافية عن تمزق الشريان السحائي الأوسط، قد يفقد المريض الوعي بعد الحادث أو لا يفقده، وعند فقده للوعي قد يصحو أو يبقى غائباً عن الوعي (الخيار A صحيح ومقبول). تتضمن الأعراض: صداع شديد مع إقياء، صرع، (فالخيار B صحيح). قد نجد بالفحص السريري علامات عصبية بؤرية. نلاحظ توسع الحدقة في حال وجود ارتفاع توتر قحفي أو انفتاق دماغ. إذاً كل ما ذكر من الخيارات صحيح.

فائدة: إنّ الثلاثي الكلاسيكي لانفتاق الدماغ عبر الخيمة هو: 1) السبات. 2) حدقة (أو اثنان) متوسعة وغير مستجيبة. 3) وضعية فصل القشر.

4. تنجم أذية النخاع الشوكي المتأخرة في كسور الفقرات عن:

A. الورم دموي.

B. تبدل ثانوي في الكسر.

C. دشبذ مفرط النمو مكان الكسر.

D. أذية القرص الغضروفي.

E. فقرة نامية بشدة.

الجواب: C.

■ **التعليق:** إن فرط نمو الدشبذ مكان الكسر قد يضغط النخاع الشوكي مسبباً أذية متأخرة، لأن الاندمال يحدث بعد فترة من الكسر. الخيارات A و B و D تسبب أذية حادة.

5. كل ما يلي يشاهد في الاستسقاء الدماغي عند الرضع عدا:

A. زيادة محيط الجمجمة.

B. توسع أوردة الفروة.

C. علامة غروب الشمس.

D. وذمة حليمة العصب البصري.

E. توتر اليافوخ الأمامي.

الجواب: D.

■ **التعليق:** لا تحدث وذمة حليمة العصب البصري في استسقاء الدماغ إلا بعد انغلاق اليوافيخ (أي بعد عمر 2 سنة) بسبب قابلية استيعاب المناطق المرنة لارتفاع الضغط داخل القحف.

علامة غروب الشمس: هي أن ينظر الطفل للأسفل دوماً.

6. في القيلة النخاعية عدا:

A. الجراحة تشفي الأعراض العصبية.

B. النخاع كله مكشوف للخارج وغير مغطى بالجلد.

C. يكون الشلل شبه كامل.

D. تترافق مع تشوهات شديدة.

E. غالباً لا يعمر الوليد طويلاً.

الجواب: A.

■ **التعليق:** إنَّ القيلة النخاعية myelocele هي أشد أشكال الشوك المشقوق وأسوأها إنذاراً (يضاف لها انشقاق النخاع Myeloschisis). ولا تشفي الجراحة العقابيل العصبية (الخيار A خاطئ). باقي ما ذكر صحيح.

7. فيما يخص شلل بل كل ما يلي صحيح عدا:

A. لا تصاب عضلات الجبهة والدويرية العينية.

B. يسببه غالباً الحلأ البسيط.

C. قد يحدث ألم في الأذن.

D. قد يسببه الداء السكري.

الجواب: A.

■ **التعليق:** إن شلل بيل هو شكل من أشكال شلل العصب الوجهي، وبما أن عضلات التعابير الوجهية (ومنها عضلات الجبهة والعضلة الدويرية العينية) تتعصب من الوجهي فهي تتأثر في شلل بيل (فالجواب A خاطئ تماماً). باقي الإجابات صحيحة ومميزة.

8. تضم مظاهر إصابة العصبون المحرك السفلي ما يلي عدا:

A. ضعف أو شلل رخو.

B. نقص في المقوية العضلية.

C. غياب المنعكسات الوترية.

D. المنعكس الأخمصي بالانبساط.

E. اضطراب تخطيط العضلات.

الجواب: D.

■ **التعليق:** إنّ المنعكس الاخمصي يشير إلى أذية في العصبون المحرك العلوي لا السفلي، بالتالي فإن الخيار D خاطئ تماماً. باقي الخيارات صحيحة ومميزة لإصابة العصبون المحرك السفلي.

9. كل ما يلي يحدث في أذية العصب الناصف عدا:

A. هبوط يد.

B. ضمور عضلات اليد.

C. عدم القدرة على إجراء قبضة كاملة.

D. مظهر اليد بشكل يد القرد.

E. انحراف الإبهام نحو الخلف.

الجواب: A.

■ **التعليق:** يُشَاهد هبوط اليد في أذية العصب الكعبري (وليس العصب الناصف). باقي الخيارات صحيحة والخيار A هو الخطأ الوحيد.

10. في إصابة العصب الزندي كل ما يلي صحيح عدا:

A. ضمور الضرة.

B. انعطاف الخنصر Little finger.

D. غياب الحس للخنصر والقسم الوحشي للبنصر.

C. صعوبة عطف اليد والإمساك.

E. الخنصر بوضعية التقريب.

الجواب: E.

■ **التعليق:** في أذية العصب الزندي يكون الخنصر بوضعية تبعيد (وهذه هي علامة sunderland). التشوه الحادث في الخنصر والبنصر يطلق عليه اسم اليد المخلبية.

11. كل ما يلي من استطبابات قبول المريض في المشفى بعد رض على الرأس عدا:

A. علامات عصبية بؤرية.

B. وجود كسر في الجمجمة.

C. تبدل في الوعي.

D. عند الكحوليين والأطفال.

E. عند وجود غثيان وإقياء.

الجواب: E.

■ **التعليق:** استطبابات قبول المريض في المشفى بعد رض الرأس: 1) غلاسكو أقل من 15 عند الفحص. 2) كسور الجمجمة. 3) علامات وأعراض عصبية تتضمن الصداع والإغماء. 4) صعوبة تقييم المرضى وخاصة الأطفال أو المرضى تحت تأثير الكحول. 5) أذية نافذة. 6) علامات بؤرية. 7) تخليط مستمر، اضطراب وتدهور الوعي.

12. ما يلي من استطبابات القبول في المشفى في رضوض الرأس عدا:

A. صداع.

B. غياب وعي.

C. كسور خطية.

D. عند الكحوليون والأطفال.

E. مقياس غلاسكو 15.

الجواب: E.

10

■ **التعليق:** انظر تعليق السؤال السابق.

13. في شلل العصب الوركي، كل ما يلي صحيح عدا:

A. هبوط قدم.

B. غياب المنعكس الدابري.

C. غياب المنعكس الداغصي.

D. ضعف أو شلل في عطف الساق.

الجواب: C.

■ **التعليق:** المنعكس الداغصي يغيب أو يضعف بأذية الجذر القطني L_4-L_3، ولا يتأثر بشلل العصب الوركي.

14. كل ما يلي يؤدي لاستسقاء الدماغ عدا:

A. نزف ضمن البطينات.

B. توسع بطينات جانبي.

C. توسع بطين ثالث.

D. الورم الدبقي glioma أشيع الأسباب الورمية.

E. الورم السيسائي ependymoma أشيع الأسباب الورمية.

الجواب: D.

✧ ✧ ✧

القيم المرجعية لأهم التحاليل المخبرية

أهم التحاليل المخبرية (الدراسات الدموية والتخثر)	
Analyte	**Conventional Units**
Activated clotting time	70–180 seconds
Bleeding time (adult)	<7.1 min
Clot retraction	50–100%/2 h
Differential blood count	
Neutrophils	40–70%
Bands	0–5%
Lymphocytes	20–50%
Monocytes	4–8%
Eosinophils	0–6%
Basophils	0–2%
Erythrocyte count	
Adult males	$4.30–5.60 \times 10^6/mm^3$
Adult females	$4.00–5.20 \times 10^6/mm^3$
Erythrocyte sedimentation rate	
Females	0–20 mm/h
Males	0–15 mm/h
Hematocrit	
Adult males	38.8–46.4
Adult females	35.4–44.4
Hemoglobin	
Whole blood	
Adult males	13.3–16.2 g/dL
Adult females	12.0–15.8 g/dL
Partial thromboplastin time, activated	26.3–39.4 s
Platelet count	$165–415 \times 10^3/mm^3$
Prothrombin time	12.7–15.4 s
Reticulocyte count	
Adult males	0.8–2.3% red cells
Adult females	0.8–2.0% red cells
Thrombin time	15.3–18.5 s

أهم التحاليل المخبرية (الدراسات الكيميائية الحيوية)

Analyte	Conventional Units
Adrenocorticotropin (ACTH)	6.0–76.0 pg/mL
Alanine aminotransferase (ALT, SGPT)	7–41 U/L
Albumin	
Female	4.1–5.3 g/dL
Male	4.0–5.0 g/L
Aldolase	1.5–8.1 U/L
Amylase (method dependent)	20–96 U/L
Arterial blood gases	
$[HCO_3^-]$	22–30 meq/L
PCO_2	32–45 mmHg
pH	7.35–7.45
PO_2	72–104 mmHg
Aspartate aminotransferase (AST, SGOT)	12–38 U/L
Bilirubin	
Total	0.3–1.3 mg/dL
Direct	0.1–0.4 mg/dL
Indirect	0.2–0.9 mg/dL
Calcium	8.7–10.2 mg/dL
Cortisol	
Fasting, 8 A.M.–12 noon	5–25 µg/dL
12 noon–8 P.M.	5–15 µg/dL
8 P.M.–8 A.M.	0–10 µg/dL
Creatinine	
Female	0.5–0.9 ng/mL
Male	0.6–1.2 ng/mL
Ferritin	
Female	10–150 ng/mL
Male	29–248 ng/mL

Analyte	Conventional Units
Free testosterone, adult	
Female	0.6–6.8 pg/mL
Male	47–244 pg/mL
Glucose (fasting)	
Normal	75–110 mg/dL
Impaired glucose tolerance	111–125 mg/dL
Diabetes mellitus	>125 mg/dL
Glucose, 2 h postprandial	70–120 mg/dL
Growth hormone (resting)	0.5–17.0 ng/mL
Hemoglobin Alc	4.0–6.0%
Iron	41–141 μg/dL
Iron-binding capacity	251–406 μg/dL
Lactate dehydrogenase	115–221 U/L
Osmolality	275–295 mOsmol/kg serum water 500–800 mOsmol/kg water
Parathyroid hormone (intact)	8–51 pg/mL
Phosphorus, inorganic	2.5–4.3 mg/dL
Potassium	3.5–5.0 meq/L
Prolactin	0–20 ng/mL
Protein, total	6.7–8.6 g/dL
Sodium	136–146 meq/L
Thyroglobulin	0.5–53 ng/mL
Thyroid-stimulating hormone	0.34–4.25 μIU/mL
Thyroxine, free (fT_4)	0.8–1.7 ng/dL
Thyroxine, total (T_4)	5.4–11.7 μg/dL
Triglycerides	30–200 mg/dL
Urea nitrogen	7–20 mg/dL
Uric acid	
Females	2.5–5.6 mg/dL
Males	3.1–7.0 mg/dL

تصنيف الكولسترول LDL والكلي وHDL	
Analyte	**Conventional Units**
LDL cholesterol	<100 mg/dL
Total cholesterol	
Desirable	<200 mg/dL
Borderline high	200–239 mg/dL
High	≥240 mg/dL
HDL cholesterol	
Low	<40 mg/dL
High	≥60 mg/dL

المراجع

- Surgical Recall.
- NMS - National Medical Series for Independent Study (Surgery).
- NMS - National Medical Series for Independent Study (Medicine).
- PreTest Physical Diagnosis.
- Secrets Physical Diagnosis.
- Schwartz - Principles of Surgery.
- أسئلة دورات جامعة دمشق.
- أسئلة دورات جامعة حلب.
- أسئلة دورات جامعة تشرين.
- أسئلة الامتحان الوطني (حتى دورة آذار 2012).
- 530 سؤالاً وجواباً في الطب العام.

سلسلة مراجعات قبل الامتحان
«لطلاب الطب البشري»

أسئلة الداخلية

- أسئلة الأمراض الهضمية
- أسئلة الأمراض القلبية
- أسئلة الأمراض الصدرية
- أسئلة الأمراض العصبية
- أسئلة الأمراض الغدية
- أسئلة أمراض الكلية
- أسئلة أمراض الدم
- أسئلة الأمراض المفصلية
- أسئلة الأمراض الخمجية

أسئلة الجراحة

- أسئلة الجراحة العامة
- أسئلة الجراحة القلبية
- أسئلة الجراحة الصدرية
- أسئلة الجراحة العصبية
- أسئلة الجراحة البولية
- أسئلة الجراحة العظمية
- أسئلة جراحة الأوعية
- أسئلة جراحة الأطفال
- أسئلة الجراحة الترميمية

أسئلة التوليد

أسئلة الأمراض النسائية

أسئلة أمراض الأطفال (1)

أسئلة أمراض الأطفال (2)

أسئلة الأمراض العينية

أسئلة الأمراض الأذنية

أسئلة الأمراض الجلدية

أسئلة امتحان التخرج

تشكر دار القدس للعلوم قراءها الكرام، وفي حال وجود أي ملاحظات أو اقتراحات نرجو مراسلتنا على البريد الإلكتروني:

info@dar-alquds.com