



سنل

علم التشريح السريري

مقدمة في التشريح

الصدر - الظهر

عربي - إنكليزي

ترجمة وإعداد

د. محمود طلوزي د. فادي أبو نار

مراجعة وتدقيق

أ. زياد الخطيب

رئيس قسم الترجمة الطبية

سنل
علم التشريح السريري
مقدمة في التشريح
الصدر - الظهر
عربي - إنكليزي

ترجمة واعداد

د. فادي أبونار

د. محمود طلوزي

مراجعة وتدقيق

أ. زياد الخطيب

رئيس قسم الترجمة الطبية

دَفْوَقُ الطَّبِيعِ مَحْفُوظَةٌ

دارالقرآن للعلوم

لِلطَّبَاعَةِ وَالنَّشْرِ وَالتَّوْزِيعِ

دمشق - يرموك - هاتف: ٦٣٤٥٣٩١

فاكس: ٦٣٤٦٢٣٠ - ص.ب: ٢٩١٣٠

الإهداء

إلى شهداء وأبطال
انتفاضة الأقصى
المباركة

المقدمة

بسم الله الرحمن الرحيم

يسرنا وبعد مرور أكثر من عشرة أعوام من مسيرتنا في ترجمة وطباعة الكتب الطبية التي بلغت أكثر من مائة عنواناً في مختلف فروع الطب السريري أن نقدم لزملائنا الأعزاء هذا الكتاب الذي تمت ترجمته عن أشهر كتب التشريح العالمية.

وحرصاً منا على بناء ثقافة طبية شاملة هادفة إلى رفع المستويات العلمية عند طلابنا الأعزاء منذ دخولهم كلية الطب، ونزولاً عند آراء معظم القراء فقد رأينا وضع النص الإنكليزي مقابل الترجمة العربية وذلك ليتمكن الطالب من الحفاظ على اللغة الإنكليزية وحفظ المصطلحات الطبية والعلمية.

وحاولنا جاهدين أن نضع المصطلحات اعتماداً على القاموس الطبي الموحد الجديد والذي لم يطبع بعد وإنما مازال على الأقراص الليزرية، ولكن نظراً لغرابة بعض الترجمات لبعض الكلمات فقد تم وضعها حسب معاجم طبية أخرى، لذلك فقد رأينا من المفيد وضع جدول يحوي المصطلحات الإنكليزية مع الترجمة العربية من عدة مصادر لها حتى يعرف القارئ مصدر ترجمة هذه المصطلحات.

آملين أن تلقى هذه الخطوة القبول وأن تحقق الفائدة المرجوة منها.

وفي الختام أتوجه بالشكر لكل من ساهم في إنجاز هذا العمل وخاصة الزميل الدكتور فادي أبو نار والزميل الأستاذ زياد الخطيب رئيس قسم الترجمة الطبية في دار القدس للعلوم. وجميع الذين ساهموا في تنضيد وإخراج هذا الكتاب.

د. محمود طلوزي

رئيس القسم الطبي

والمدير العام لدار القدس للعلوم

جدول يحوي أهم المصطلحات التي وُجِدَ خلاف في تعريبها في أهم المعاجم الطبية

المصطلح	المعتمد	حقي	موحد قديم	موحد جديد	المعتمد من قبل الأستاذ
Celiac	زلاقي	بطني، جوفي	بطني	بطني	
Autonomic	ذاتي، مستقل	مستقل، ذاتي، تلقائي	مستقل	مستقل	
Cardiac Tamponade	السطام القلبي	اندحاس قلبي	اندحاس التامور	دكاك قلبي (اندحاس قلبي)	
Hilum	سرة، نقيز	سرة، نقيز، نُقرة، أنقورة	نقيز	نقيز	
Musculature	عضلات، عضلية	الجهاز العضلي	العضل، المجموع العضلي	المجموع العضلي	
Valve	صمام	صمام، دسام، مصراع	صمام، دسام	صمام	
Moderator Band	الشريط المنظم	الشريط المنظم	غير موجود	الشريط المعدل	
Matrix	مطرق	رحم، منبت، مطرق، قالب	مطرق	قالب، مطرس	
Impulse	دفعة، نبضة	دفعة، دافع، حافز	دفعة	دفعة	
Somatopleure	الجنبنة الجسمية	غشاء بدني جنيني، جدار البدن المضغي	غير موجود كتر كيب	الجنبنة الجسدية	
Space	مسافة، حيز	حيز، فسحة، فضاء	حيز، فضاء	حيز، فضاء، مكان	
Intercostal Space	مسافة وربية	خنب	غير موجود كتر كيب	حيز وربي	
Soleus	العضلة التعلية	العضلة الأحمصية *	غير موجود	العضلة التعلية	
Plantaria	العضلة الأحمصية	العضلة الأحمصية	غير موجود	العضلة الأحمصية	

* تسمية Soleus بالعضلة الأحمصية هي من الأخطاء الشائعة لأنه كما نلاحظ في الجدول فإن ذلك يجعل للعضلتين Soleus و Plantaria نفس التسمية.

مقدمة

1

تم قبول رجل عمره 65 عاماً في قسم الإسعاف، وهو يشكو من نوبة ألم مفاجئ عاصر وشديد فوق مقدمة الصدر، ينتشر للأسفل إلى الذراع الأيسر، وللأعلى إلى الرقبة والفك.

بالاستجواب: قال إنه تعرض لهجمات عديدة من الألم من قبل، وقد كانت تحدث دائماً عندما كان يصعد الدرج أو يحضر في الحديقة. وجد في السابق أن الشعور بالانزعاج كان يزول بالراحة لمدة 5 دقائق، أما في هذه المرة فقد كان الألم أكثر شدة وحدث تلقائياً بينما كان يجلس على الكرسي ولم يزل الألم.

السورات البدئية من الألم كانت عبارة عن خناق (ذبحة صدرية)، وهي شكل من أشكال الألم القلبي يحدث بالجهد ويزول بالراحة، ويحدث بسبب التضيق الذي يصيب الشرايين الإكليلية، حيث لا تتلقى العضلة القلبية عندئذ تروية دموية كافية.

أما الآن فالمرضى يعاني من احتشاء العضلة القلبية، حيث ينقص الجريان الإكليلي فجأة أو يتوقف مما يؤدي إلى تنكس العضلة القلبية أو موتها. يعتبر احتشاء العضلة القلبية السبب الرئيسي للوفيات في البلدان الصناعية.

يتضح مما سبق أن معرفة التروية الدموية للقلب وتوزيع الشرايين الإكليلية ذات أهمية كبيرة في وضع التشخيص ومعالجة هذا المريض.

CHAPTER

1

Introduction

A 65-year-old man was admitted to the emergency department complaining of the sudden onset of a severe crushing pain over the front of the chest spreading down the left arm and up into the neck and jaw. On questioning he said that he had had several attacks of pain before and that they had always occurred when he was climbing stairs or digging in the garden. Previously, he found that the discomfort disappeared with rest after about 5 minutes. On this occasion the pain was more severe and had occurred spontaneously while he was sitting in a chair; the pain had not disappeared.

The initial episodes of pain were angina, a form of cardiac pain that occurs on exertion and disappears on rest; it is caused by narrowing of the coronary arteries so that the cardiac muscle has insufficient blood. The patient has now experienced myocardial infarction, in which the coronary blood flow is suddenly reduced or stopped and the cardiac muscle degenerates or dies. Myocardial infarction is the major cause of death in industrialized nations. Clearly, knowledge of the blood supply to the heart and the arrangement of the coronary arteries is of paramount importance in making the diagnosis and treating this patient.

CHAPTER OUTLINE

مخطط الفصل

Basic Anatomy	9	التشريح الأساسي
Descriptive Anatomic Terms	9	المصطلحات التشريحية الوصفية
Terms Related to Position	9	المصطلحات المتعلقة بالوضعية
Terms Related to movement	10	المصطلحات المتعلقة بالحركة
Basic Structures	13	البنى الأساسية
Skin	13	الجلد
Fascia	15	اللفافات
Muscle	16	العضل
Joints	23	المفاصل
Ligaments	30	الأربطة
Bursae	30	الأجربة
Synovial Sheath	30	الغمد الزليلي
Blood Vessels	30	الأوعية الدموية
Lymphatic System	32	الجهاز اللمفي
Nervous System	32	الجملة العصبية
Mucous Membranes	42	الأغشية المخاطية
Serous Membranes	43	الأغشية المصلية
Bone	44	العظم
Cartilage	47	الغضروف
Effects of Sex, Race, and Age on Structure	49	تأثيرات الجنس، والعرق، والعمر على البنية
Radiographic Anatomy	49	التشريح الشعاعي
Clinical Notes	53	ملاحظات سريرية
Clinical Problem Solving	61	حل مسائل سريرية
Answers to Clinical Problems	63	أجوبة المسائل السريرية
National Board Type Questions	64	نموذج أسئلة الهيئة الوطنية الأمريكية
Answers to National Board Type Questions	66	إجابات نموذج أسئلة الهيئة الوطنية الأمريكية

CHAPTER OBJECTIVE

هدف الفصل

It is essential that students understand the terms used in describing the structure and function of different regions of gross anatomy. Without these terms it is impossible to describe in a meaningful way the composition of the body. Moreover, the physician needs these terms so that anatomic abnormalities found on clinical examination of a patient can be accurately recorded.

Included in this chapter are brief descriptions of some of the basic structures that compose the body, such as skin, muscles, and bones. It is important that a student understands the functional organization of these structures and how they control the various activities of the body.

Knowledge of the arrangement of the end arteries in the blood supply to the cardiac muscle, as seen in the clinical example at the beginning of the chapter, is a case in point.

من المهم جداً أن يفهم الطالب المصطلحات المستخدمة في وصف بنية ووظيفة النواحي التشريحية العيانية، وبدون هذه المصطلحات يكون من غير الممكن القيام بوصف ذو معنى لتركيب الجسم. وأكثر من ذلك فإن الطبيب يحتاج لهذه المصطلحات من أجل تسجيل دقيق للشذوذات التشريحية التي يجدها لدى الفحص السريري للمريض.

يتضمن هذا الفصل وصفاً موجزاً لبعض البنى الأساسية التي تشكل الجسم مثل الجلد والعضلات والعظام. ومن المهم أيضاً أن يفهم الطالب التنظيم الوظيفي لهذه البنى وكيف تتحكم بالفاعليات المختلفة للجسم.

وإن معرفة ترتيب الشرايين الانتهاية في التروية الدموية للعضلة القلبية كما ظهر في النموذج السريري في بداية الفصل هي حالة وثيقة الصلة بالموضوع.

Anatomy is the science of the structure and function of the body.

Clinical anatomy is the study of the macroscopic structure and function of the body as it relates to the practice of medicine and other health sciences.

Basic anatomy is the study of the minimal amount of anatomy consistent with the understanding of the overall structure and function of the body.

Descriptive Anatomic Terms

TERMS RELATED TO POSITION

All descriptions of the human body are based on the assumption that the person is standing erect, with the upper limbs by the sides and the face and palms of the hands directed forward (Fig. 1-1). This is the so-called **anatomic position**. The various parts of the body are then described in relation to certain imaginary planes.

The **median sagittal plane** is a vertical plane passing through the center of the body, dividing it into equal right and left halves (Fig. 1-1). Planes situated to one or the other side of the median plane and parallel to it are termed **paramedian**. A structure situated nearer to the median plane of the body than another is said to be **medial** to the other. Similarly, a structure that lies farther away from the median plane than another is said to be **lateral** to the other.

Coronal planes are imaginary vertical planes at right angles to the median plane (Fig. 1-1). **Horizontal** or **transverse** planes are at right angles to both the median and coronal planes (Fig. 1-1).

The terms **anterior** and **posterior** are used to indicate the front and back of the body, respectively (Fig. 1-1); to describe the relationship of two structures, one is said to be anterior or posterior to the other insofar as it is closer to the anterior or posterior body surface.

In describing the hand, the terms **palmar** and **dorsal surfaces** are used in place of anterior and posterior, and in describing the foot, the terms **plantar** and **dorsal surfaces** are used instead of lower and upper surfaces (Fig. 1-1). The terms **proximal** and **distal** describe the relative distances from the roots of the limbs; for example, the arm is proximal to the forearm and the hand is distal to the forearm.

The terms **superficial** and **deep** denote the relative distances of structures from the surface of the body, and the terms **superior** and **inferior** denote levels relatively high or low with reference to the upper and lower ends of the body.

The terms **internal** and **external** are used to describe the relative distance of a structure from the center of an organ or cavity; for example, the internal carotid artery is found inside the cranial cavity and the external carotid artery is found outside the cranial cavity.

The term **ipsilateral** refers to the same side of the body; for example, the left hand and left foot are ipsilateral. **Contralateral** refers to opposite sides of the body; for example, the left biceps brachii muscle and the right rectus femoris muscle are contralateral.

The **supine** position of the body is lying on the back. The **prone** position is lying face downward.

التشريح: هو العلم الذي يدرس بنية ووظيفة الجسم.

التشريح السريري: هو دراسة البنية العيانية ووظيفة الجسم كما تتعلق بالممارسة الطبية والعلوم الصحية الأخرى.

التشريح الأساسي: هو دراسة مقدار ضئيل من التشريح بحيث يتوافق مع فهم البنية الإجمالية ووظيفة الجسم.

المصطلحات التشريحية الوصفية

المصطلحات المتعلقة بالوضعية:

تستند جميع أوصاف الجسم البشري على افتراض أن الشخص يقف منتصباً وطرفيه العلويين على جانبيه واتجاه الوجه والراحتان للأمام (الشكل 1-1). وهذا ما يسمى عادة بالوضعية التشريحية. توصف الأجزاء المختلفة للجسم وفق مستويات وهمية معينة.

المستوى السهمي الناصف: وهو المستوى العمودي الذي يمر عبر مركز الجسم، قاسماً إياه إلى نصفين متساويين اليمن وأيسر (الشكل 1-1). وتدعى المستويات التي تقع على أحد جانبي المستوى الناصف وموازية له بالمستويات جنب الناصف. ويقال عن البنية التي تقع أقرب إلى المستوى الناصف من بنية أخرى إنها أنسي تلك البنية. وبالمثل يقال عن البنية التي تتوضع أبعد عن المستوى الناصف من الأخرى بأنها وحشي تلك البنية.

المستويات الإكليلية: وهي مستويات وهمية شاقولية تشكل زوايا قائمة مع المستوى الناصف (الشكل 1-1). المستويات الأفقية أو المعترضت: وهي مستويات أفقية تشكل زوايا قائمة مع كلا المستويين الناصف والإكليلي (الشكل 1-1).

يشير المصطلحان **أمامي** و**خلفي** إلى مقدمة وظهر الجسم بالترتيب (الشكل 1-1). في وصف اليد نستعمل المصطلحين: **السطح الراجحي** و**السطح الظهري** بدلاً من الأمامي والخلفي، وفي وصف القدم نستعمل المصطلحين: **السطح الأمامي** و**السطح الظهري** بدلاً من السطح السفلي والسطح العلوي. يصف المصطلحان **الداخلي** و**القاصي** الأبعاد النسبية عن جذور الأطراف، مثال: العضد داخلي بالنسبة للساعد واليد قاصية بالنسبة للساعد.

يشير المصطلحان **سطحي**، و**عميق** إلى الأبعاد النسبية للبنى عن سطح الجسم، ويشير المصطلحان **علوي** و**سفلي** إلى المستويات العالية أو المنخفضة نسبة للنهائيتين العلوية والسفلية للجسم. نستعمل المصطلحين **باطن**، و**ظاهر** لوصف البعد النسبي لبنية عن مركز أي عضو أو جوف. مثال: الشريان السباتي الباطن يوجد داخل الجوف القحفي، والشريان السباتي الظاهر يوجد خارج القحف.

يشير مصطلح **الجانب الموافق** إلى نفس الجانب من الجسم، مثال، اليد اليسرى والقدم اليسرى هما في الجانب الموافق. بينما يشير مصطلح **الجانب المقابل** إلى الجانبين المتقابلين من الجسم. مثال العضلة ذات الرأسين العضدية والعضلة المستقيمة الفخدية اليمنى هما متقابلتين.

وضعية الاستلقاء للجسم: هي الاضطجاع على الظهر، ووضعية **الكعب** هي الاضطجاع والوجه للأسفل.

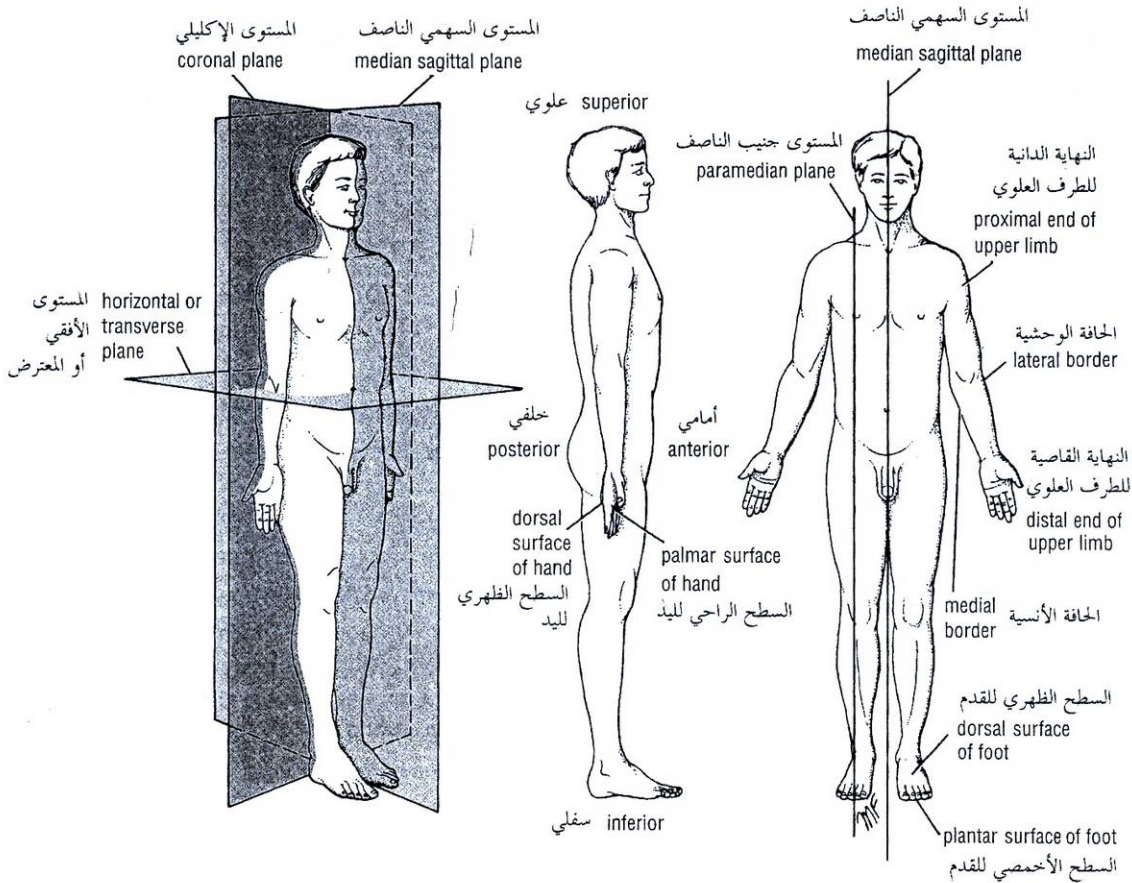


Figure 1-1 Anatomical terms used in relation to position. Note that subjects are standing in anatomic position.

الشكل (1-1): المصطلحات التشريحية المتعلقة بالوضعية، لاحظ أن الأشخاص يقفون بالوضعية التشريحية.

TERMS RELATED TO MOVEMENT

A site where two or more bones come together is known as a **joint**. Some joints have no movement (sutures of skull), some have only slight movement (superior tibiofibular joint), and some are freely movable (shoulder joint).

Flexion is a movement that takes place in a sagittal plane. For example, flexion of the elbow joint approximates the anterior surface of the forearm to the anterior surface of the arm. It is usually an anterior movement, but it is occasionally posterior, as in the case of the knee joint (Fig. 1-2). **Extension** means straightening the joint and usually takes place in a posterior direction (Fig. 1-2). **Lateral flexion** is a movement of the trunk in the coronal plane (Fig. 1-3).

Abduction of a limb is the movement away from the midline of the body in the coronal plane (Fig. 1-2). Adduction of a limb is the movement toward the body in the coronal plane (Fig. 1-2). In the fingers and toes, abduction is applied to the spreading of these structures and adduction is applied to the drawing together of these structures (Fig. 1-3). The movements of the thumb (Fig. 1-3), which are a little more complicated, are described on chap 9 .

◆ المصطلحات المتعلقة بالحركة:

يعرف **المفصل** بأنه المكان الذي يلتقي عنده عظامان أو أكثر، بعض المفاصل غير متحركة (دروز الجمجمة) وبعضها يملك حركة خفيفة فقط (المفصل الظنبوبي الشظوي العلوي)، والبعض له قدرة حرة على الحركة (مفصل الكتف).

الثنى: هي الحركة التي تحدث في المستوى السهمي، مثال: عطف مفصل المرفق يقرب الوجه الأمامي من الساعد إلى الوجه الأمامي للعضد. ولكنها أحياناً خلفية كما في حالة مفصل الركبة، (الشكل 1-2). **البيسط**: ويعني تقويم المفصل ويحدث عادة بالاتجاه الخلفي (الشكل 1-2). **الثنى الجانبي** وهو حركة الجذع في المستوى الإكليلي (الشكل 1-3).

التباعد: يعني حركة الطرف بعيداً عن الخط الناصف للجسم في المستوى الإكليلي (الشكل 1-2). **التقريب**: وهو حركة الطرف نحو الجسم في المستوى الإكليلي (الشكل 1-2). في أصابع اليد والقدم فإن التباعد هو نشر هذه البنى، والتقريب هو سحبها إلى بعضها البعض (الشكل 1-3). ووصفت حركات الإبهام التي هي أكثر تعقيداً في الفصل 9.

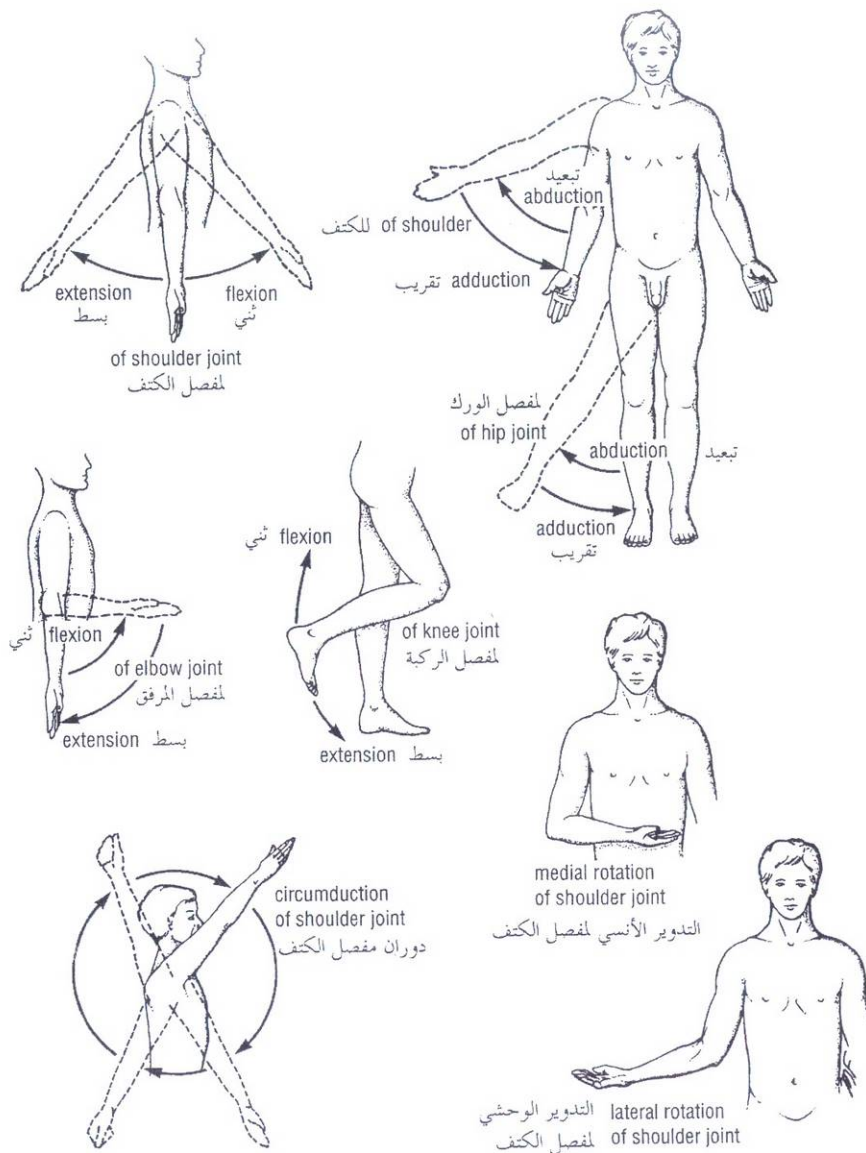


Figure 1-2 Some anatomic terms used in relation to movement. Note the difference between flexion of the elbow and of the knee.

الشكل (1-2): بعض المصطلحات المستخدمة المتعلقة بالحركة. لاحظ الفرق بين ثني المرفق و ثني الركبة.

Rotation is the term applied to the movement of a part of the body around its long axis. **Medial rotation** is the movement that results in the anterior surface of the part facing medially. **Lateral rotation** is the movement that results in the anterior surface of the part facing laterally. **Pronation of the forearm** is a medial rotation of the forearm in such a manner that the palm of the hand faces posteriorly (Fig. 1-3). **Supination of the forearm** is a lateral rotation of the forearm from the pronated position so that the palm of the hand comes to face anteriorly (Fig. 1-3).

Circumduction is the combination in sequence of the movements of flexion, extension, abduction, and adduction (Fig. 1-2).

التدوير: هو مصطلح يستخدم لحركة جزء من الجسم حول محوره الطولي. **التدوير الأنسي:** هي الحركة التي ينتج عنها أن يصبح السطح الأمامي للجزء متجهاً للأنسي. **التدوير الوحشي:** هي الحركة التي ينتج عنها أن يصبح السطح الأمامي للجزء متجهاً للوحشي. **كب الساعد:** هو دورانه للأنسي بحيث تصبح راحة اليد متجهة للخلف (الشكل 1-3). **استلقاء الساعد:** هو دورانه للوحشي من وضع الكب، بحيث تصبح راحة اليد متجهة للأمام (الشكل 1-3).

الدوران: هو مجموع تسالي حركات، العطف، والبسط، والتبعيد والتقريب (الشكل 1-2).

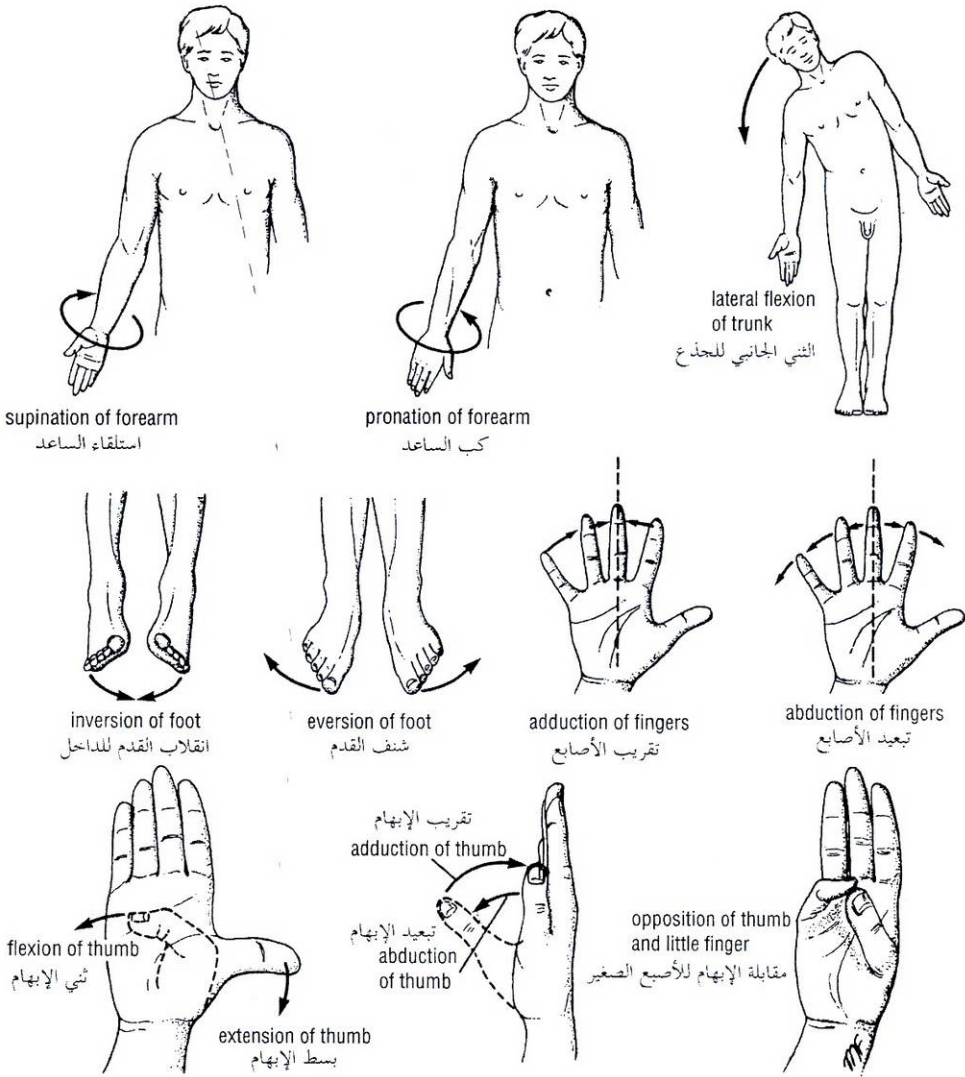


Figure 1-3 Additional anatomic terms used in relation to movement.

الشكل (3-1): مصطلحات تشريحية إضافية تتعلق بالحركة.

Protraction is to move forward; **retraction** is to move backward (used to describe the forward and backward movement of the jaw at the temporomandibular joints).

Inversion is the movement of the foot so that the sole faces in a medial direction (Fig. 1-3). **Eversion** is the opposite movement of the foot so that the sole faces in a lateral direction (Fig. 1-3).

التقدم: وهو الحركة للأمام. التراجع: وهو الحركة للخلف. (يستعملان لوصف الحركة الأمامية والخلفية للفك عند المفصل الصدغي - الفكي السفلي).

الانقلاب للداخل: هو حركة القدم بحيث يتجه الأخمص باتجاه الأنسي (الشكل 3-1). الشفت (الانقلاب للخارج): هو الحركة المعاكسة للقدم بحيث يتجه الأخمص باتجاه الوحشي (الشكل 3-1).

Basic Structures

SKIN

The skin is divided into two distinct parts: the superficial part, the **epidermis**, and the deep part, the **dermis** (Fig. 1-4). The epidermis is a stratified epithelium whose cells become flattened as they mature and rise to the surface. On the palms of the hands and the soles of the feet, the epidermis is extremely thick, to withstand the wear and tear that occurs in these regions. In other areas of the body, for example, on the anterior surface of the arm and forearm, it is thin. The dermis is composed of dense connective tissue containing many blood vessels, lymphatic vessels, and nerves. It shows considerable variation in thickness in different parts of the body, tending to be thinner on the anterior than the posterior surface. It is thinner in women than in men. The dermis of the skin is connected to the underlying deep fascia or bones by the **superficial fascia**, otherwise known as **subcutaneous tissue**.

In the dermis the bundles of collagen fibers are mostly arranged in parallel rows. A surgical incision through the skin made along or between these rows causes the minimum of disruption of the collagen, and the wound heals with the minimum of scar tissue. Conversely, an incision made across the rows of collagen disrupts and disturbs it, resulting in the massive production of fresh collagen and the formation of a broad, ugly scar. The direction of the rows of collagen is known as the **lines of cleavage** (Langer's lines), and they tend to run longitudinally in the limbs and circumferentially in the neck and trunk (Fig. 1-5).

The skin over joints always folds in the same place, the **skin creases** (Fig. 1-6). At these sites the skin is thinner than elsewhere and is firmly tethered to underlying structures by strong bands of fibrous tissue.

The appendages of the skin are the **nails**, **hair follicles**, **sebaceous glands**, and **sweat glands**.

The **nails** are keratinized plates on the dorsal surfaces of the tips of the fingers and toes. The proximal edge of the plate is the **root of the nail** (Fig. 1-6). With the exception of the distal edge of the plate, the nail is surrounded and overlapped by folds of skin known as **nail folds**. The surface of skin covered by the nail is the **nail bed** (Fig. 1-6).

Hairs grow out of **follicles**, which are invaginations of the epidermis into the dermis (Fig. 1-4). The follicles lie obliquely to the skin surface, and their expanded extremities, called **hair bulbs**, penetrate to the deeper part of the dermis. Each hair bulb is concave at its end, and the concavity is occupied by vascular connective tissue called **hair papilla**. A band of smooth muscle, the **arrector pili**, connects the undersurface of the follicle to the superficial part of the dermis (Fig. 1-4). The muscle is innervated by sympathetic nerve fibers and its contraction causes the hair to move into a more vertical position; it also compresses the sebaceous gland and causes it to extrude some of its secretion. The pull of the muscle also causes dimpling of the skin surface, so-called **gooseflesh**. Hairs are distributed in various numbers over the whole surface of the body except the lips, the palms of the hands, the sides of the fingers, the glans penis and clitoris, the labia minora and the internal surface of the labia majora, and the soles and sides of the feet and the sides of the toes.

يتقسم الجلد إلى جزئين متميزين، جزء سطحي هو البشرة، وجزء عميق هو الأدمة (الشكل 1-4). البشرة: وهي ظهارية مطبقة تصبح خلاياها مسطحة كلما نضجت وارتفعت إلى السطح. وهي تكون ثخينة جداً في الراحتين والأخمصين لكي تقاوم التمزق وتحمل الاحتكاك المطبق على هذه المناطق. بينما تكون البشرة رقيقة في المناطق الأخرى من الجسم مثل الوجه الأمامي للساعد والعضد. الأدمة: تتكون من نسج ضام كثيف يحوي العديد من الأوعية الدموية، والأوعية اللمفية، والأعصاب، وتبدي اختلافات واضحة في النخانة ما بين أجزاء الجسم المختلفة، فهي تميل لأن تكون أرق في السطح الأمامي منها في السطح الخلفي، وهي أرق عند النساء منها عند الرجال. وتتصل أدمة الجلد باللفافة العميقة المتوضعة تحتها أو العظام بواسطة اللفافة السطحية التي تعرف عدا ذلك باسم النسيج تحت الجلد.

تكون حزم ألياف الكولاجين في الأدمة غالباً مرتبة في صفوف متوازية. ويسبب الشق الجراحي المجرى على الجلد بين صفوف الألياف أو على طولها تمزق طفيف للكولاجين، وبذلك يلتئم الجرح بنسيج ندبي ضئيل. ومن جهة أخرى فإن الشق المجرى عبر صفوف الكولاجين يؤدي إلى تمزقها وتقطعها مما يسبب إنتاج كتلي لألياف كولاجينية جديدة وتشكل ندبة عريضة كرية، ويدعى اتجاه صفوف الكولاجين **بخطوط التشطر** (خطوط لانغر) وهي تميل لأن تكون ذات مسير طولاني في الأطراف دائري في العنق والجذع، (الشكل 1-5).

وينشئ الجلد فوق الفواصل مشكلاً ما يسمى التعضنات الجلدية (الشكل 1-6) ويكون الجلد في هذه المناطق أرق منه في أي مكان آخر ويرتبط بإحكام إلى البنى التي تحته بواسطة أربطة قوية من النسيج الليفي. الملحقات الجلدية هي: الأظافر وجريبات الأشعار والغدد الزهمية والغدد العرقية.

الأظافر: وهي صفائح متقرنة على السطوح الظهريّة لرؤوس الأصابع والأباحس وتسمى الحافة الدائنة من الصفيحة بجذر الظفر (الشكل 1-6). باستثناء الحافة القاصية للصفيحة، فإن الظفر يكون محاطاً ومترابكاً ببنيات من الجلد تعرف باسم الثنيات الظفرية. ويسمى سطح الجلد المغطى بالظفر بسريور الظفر (الشكل 1-6).

تنمو الأشعار للخارج من الجريبات التي هي انغمادات للبشرة ضمن الأدمة (الشكل 1-4) وتتوضع الجريبات بشكل مائل بالنسبة لسطح الجلد وتسمى نهاياتها المتسعة ببصلات الشعر التي تنغرز في الجزء الأعظم من الأدمة. تقع كل بصلة شعرية في نهايتها ويشغل هذا التقعر نسيج ضام وعائي مشكلاً حليلة الشعرة. يوجد شريط من العضل الأملس هو العضلة الملقفة (الناصية) للشعرة التي تصل السطح السفلي للجزء السطحي من الأدمة (الشكل 1-4) وهي تعصب بألياف عصبية ودية ويسبب تقلصها تحرك الشعر إلى وضع أكثر عامودية ويضغط على الغدة الزهمية مسبباً إطراح بعض مغزلاتها. ويسبب سحب العضلة أيضاً تنقر سطح الجلد ويدعى ذلك بقفوف الجلد. تتوزع الأشعار بأعداد مختلفة على كامل سطح الجسم باستثناء، الشفتين وراحتي اليدين وجوانب أصابع اليدين والقدمين وحشفة التنقيب والظفر والشفرين الصغيرين والوجه الداخلي للشفرين الكبيرين وأخمصي وجوانب القدمين والأباحس.

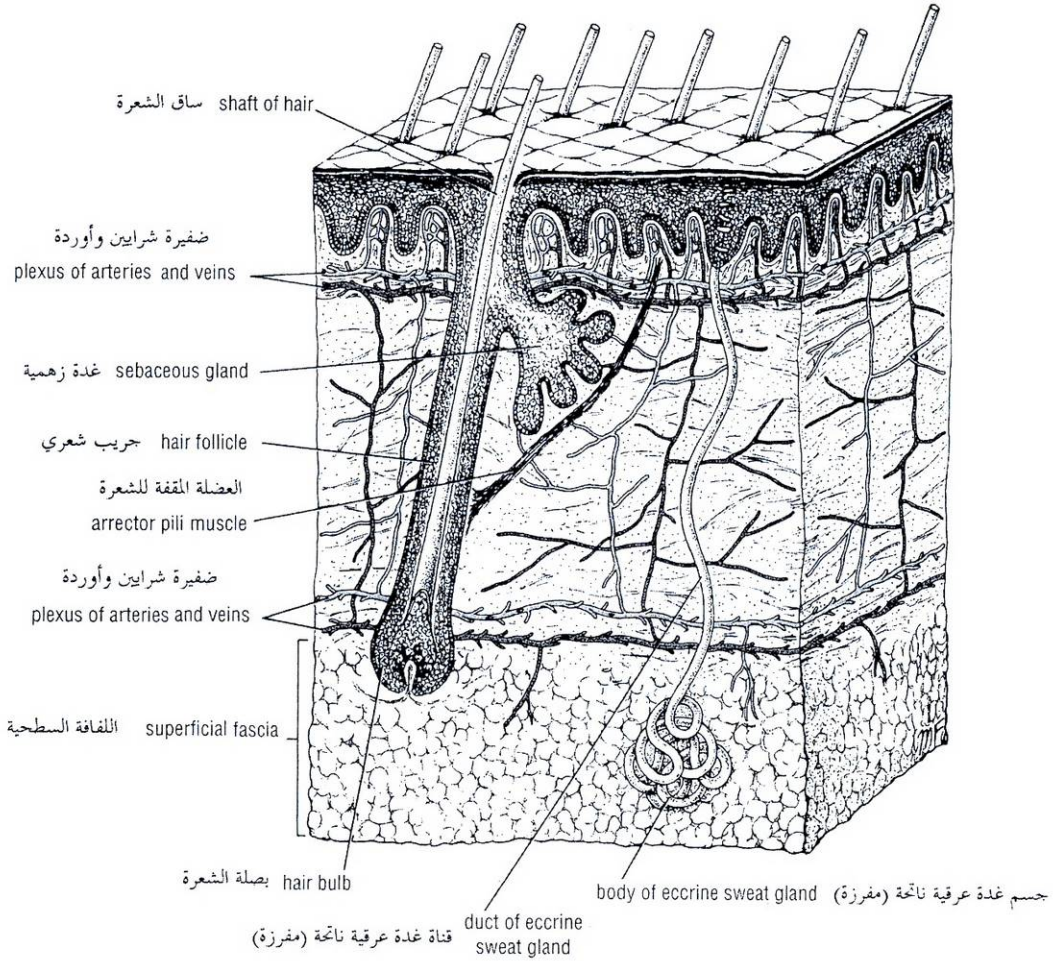


Figure 1-4 General structure of skin and its relationship to the superficial fascia. Note that hair follicles extend down into the deeper part of the dermis or even into the superficial fascia, whereas sweat glands extend deeply into the superficial fascia.

الشكل (1-4): البنية العامة للجلد وعلاقته باللفافة السطحية. لاحظ أن الجريبات الشعرية تمتد في الأسفل إلى الجزء الأعمق من الأدمة أو حتى إلى اللفافة السطحية بينما تمتد الغدد العرقية بشكل أعمق ضمن اللفافة السطحية.

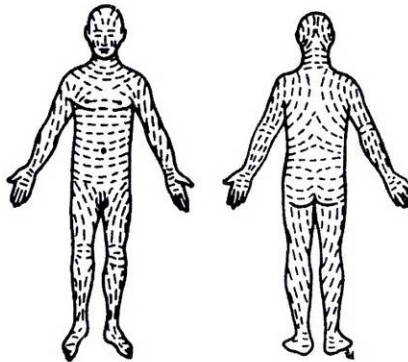


Figure 1-5 Cleavage line of the skin (modified from Last).

الشكل (1-5): خطوط التشطر الجلدية.

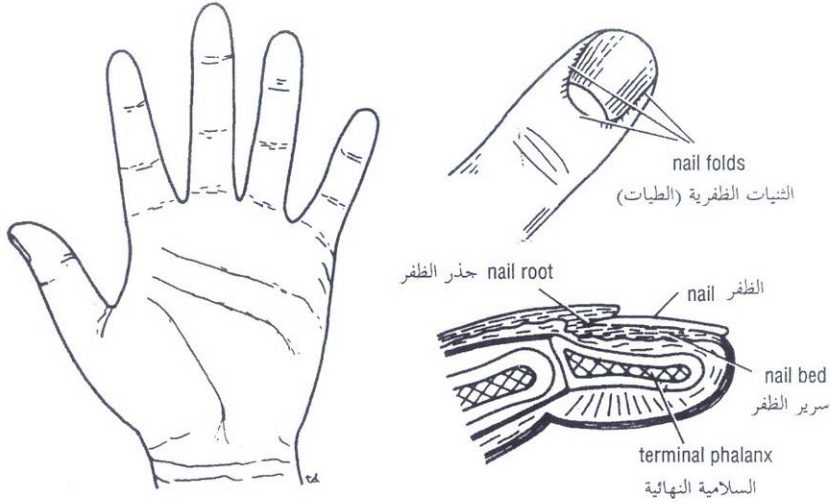


Figure 1-6 The various skin creases on the palmar surface of the hand and the anterior surface of the wrist joint. The relationship of the nail to other structures of the finger is also shown.

الشكل (1-6): التفضنات الجلدية المختلفة على السطح الراحي لليد والسطح الأمامي لمفصل الرسغ وتبدو أيضاً علاقة الظفر بالبنى الأخرى للإصبع.

Sebaceous glands pour their secretion, the sebum, onto the shafts of the hairs as they pass up through the necks of the follicles. They are situated on the sloping undersurface of the follicles and lie within the dermis (Fig. 1-4). **Sebum** is an oily material that helps preserve the flexibility of the emerging hair. It also oils the surface epidermis around the mouth of the follicle.

Sweat glands are long, spiral, tubular glands distributed over the surface of the body except the red margins of the lips, the nail beds, and the glans penis and clitoris (Fig. 1-4). These glands extend through the full thickness of the dermis, and their extremities may lie in the superficial fascia. The sweat glands are therefore the most deeply penetrating structures of all the epidermal appendages.

FASCIAE

The fasciae of the body can be divided into two types, **superficial** and **deep**, and lie between the skin and the underlying muscles and bones.

The **superficial fascia**, or subcutaneous tissue, is a mixture of loose areolar and adipose tissue that unites the dermis of the skin to the underlying deep fascia (Fig. 1-7). In the scalp, the back of the neck, the palms of the hands, and the soles of the feet, it contains numerous bundles of collagen fibers that hold the skin firmly to the deeper structures. In the eyelids, auricle of the ear, penis and scrotum, and clitoris, it is devoid of adipose tissue.

الغدد الزهمية: تقوم بإفراغ مفرزاتها (الزهم) على سيقان الأشعار المارة للأعلى من خلال أعناق الجريبات، وهي تتوضع في الأدمة على السطح السفلي المائل للجريبات (الشكل 1-4). **الزهم:** وهو مادة زيتية تساعد في الحفاظ على مرونة الجزء الظاهر من الشعرة كما تقوم بتزيت البشرة حول فم الجريب.

الغدد العرقية: وهي غدد أنبوبية حلزونية طويلة تتوزع على كامل الجسم باستثناء حواف الشفاه الحمراء وأسرة الأظافر وحشفة القضيب والبظر (الشكل 1-4). وهي تمتد على كامل نخانة الأدمة ويمكن أن تتوضع قاعدتها في اللفافة السطحية وبذلك تكون الغدد العرقية أكثر البنى انغرازاً في العمق من بين ملحقات البشرة.

◆ اللفافات:

تقسم لفافات الجسم إلى نوعين: **السطحية والعميقة**، وهي تتوضع بين الجلد والعضلات والعظام التي تحتها.

اللفافة السطحية: أو النسيج تحت الجلد وهي مزيج من نسيج خلالي رخو وشحمي وهي تربط بين أدمة الجلد واللفافة العميقة تحتها (الشكل 1-7). تحتوي على حزم عديدة من ألياف الكولاجين في فروة الرأس وظاهر العنق وراحتي اليدين وأخمصي القدمين حيث تثبت الجلد بإحكام إلى البنى العميقة. بينما تكون اللفافة مجردة من النسيج الشحمي في الأجناف وصيوان الأذن والقضيب والصفن والبظر.

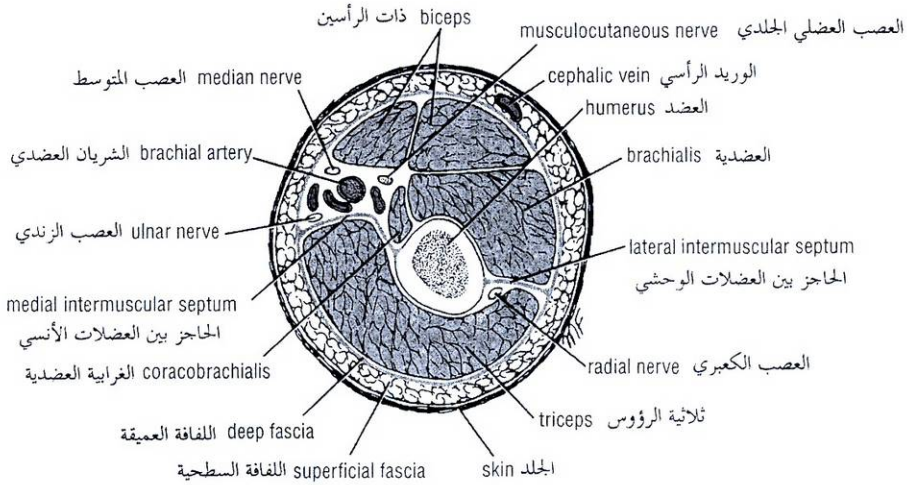


Figure 1-7 Section through the middle of the right arm showing arrangement of superficial and deep fascia. Note how fibrous septa extend between groups of muscles, dividing the arm into fascial compartments.

الشكل (1-7): مقطع عبر منتصف العضد الأيمن، يظهر ترتيب اللغافتين السطحية والعميقة. لاحظ كيف تمتد الحواجز الليفية بين المجموعات العضلية مقسمة العضد إلى أحياز لفافية.

The **deep fascia** is a membranous layer of connective tissue that invests the muscles and other deep structures (Fig. 1-7). In the neck it forms well-defined layers that may play an important role in determining the path taken by pathogenic organisms during the spread of infection. In the thorax and abdomen it is merely a thin film of areolar tissue covering the muscles and aponeuroses. In the limbs it forms a definite sheath around the muscles and other structures, holding them in place. Fibrous septa extend from the deep surface of the membrane, between the groups of muscles, and in many places divide the interior of the limbs into compartments (Fig. 1-7). In the region of joints the deep fascia may be considerably thickened to form restraining bands called **retinacula** (Fig. 1-8). Their function is to hold underlying tendons in position or to serve as pulleys around which the tendons may move.

اللغافة العميقة: وهي طبقة غشائية من نسيج ضام تغلف العضلات والبنى العميقة الأخرى (الشكل 1-7). تتشكل في العنق من طبقات محددة جيداً يمكن أن تلعب دوراً هاماً في تحديد الطريق الذي ستسلكه العوامل المرضية أثناء انتشار الخمج وتكون في الصدر والبطن مجرد طبقة رقيقة من نسيج خلالي يغطي العضلات والسفوف. أما في الأطراف فهي تشكل غمداً محددًا حول العضلات والبنى الأخرى مثبتة إياها في مكانها. تمتد حواجز ليفية من السطح العميق للغشاء بين المجموعات العضلية مقسمة باطن الأطراف إلى أحياز في أماكن عديدة (الشكل 1-7) وقد تتسكك اللغافة العميقة بشكل ملحوظ في منطقة المفاصل لتشكل أربطة كابحة تدعى **القيود** (الشكل 1-8) وظيفتها أن تمسك الأوتار المتوضعة تحتها في موضعها أو تستخدم كبكرات يمكن للأوتار أن تتحرك عليها.

MUSCLE

The three types of muscle are skeletal, smooth, and cardiac.

Skeletal Muscle

Skeletal muscles produce the movements of the skeleton; they are sometimes called **voluntary muscles** and are made up of striped muscle fibers. A skeletal muscle has two or more attachments. The attachment that moves the least is referred to as the **origin**, and that that moves the most, the **insertion** (Fig. 1-9). Under varying circumstances the degree of mobility of the attachments may be reversed, and therefore the terms *origin* and *insertion* are interchangeable.

◆ العضل:

توجد ثلاثة أنواع من العضلات: هيكلية وملساء وقلبية.

I. العضلات الهيكلية:

وهي العضلات التي تسبب حركة الهيكل العظمي. وتدعى أحياناً بالعضلات الإرادية. وتتكون من ألياف عضلية مخططة. للعضلات الهيكلية ارتكازان أو أكثر، ويسمى الارتكاز ذو الحركة الأقل بالمنشأ أما الارتكاز ذو الحركة الأكبر فيسمى بالمغرز (الشكل 1-9). ويمكن تحت ظروف مختلفة أن تعكس درجة حركة الأوتار وبذلك يحدث تبادل لمصطلحي المنشأ والمغرز.

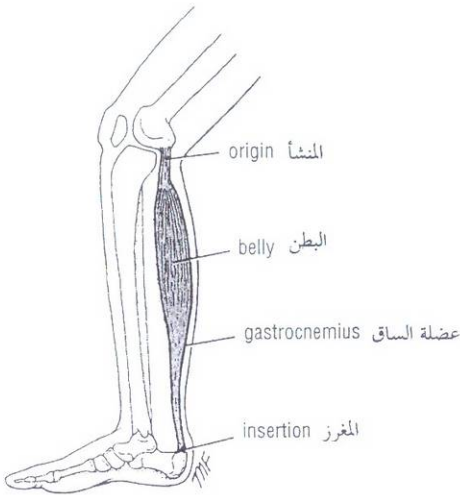


Figure 1-9 Origin, insertion, and belly of gastrocnemius muscle.
الشكل (9-1): منشأ ومغرز وبطن عضلة الساق.

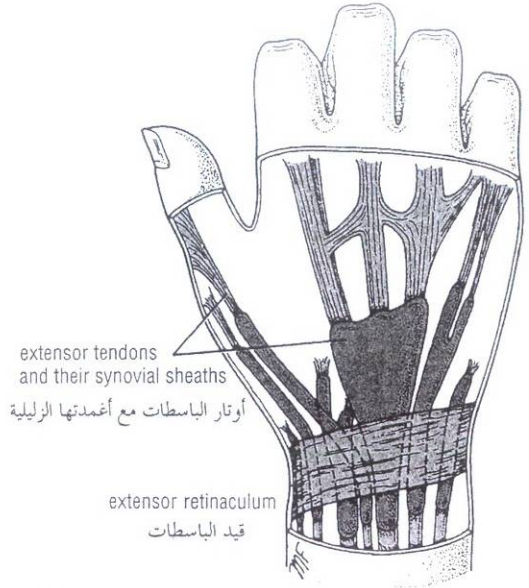


Figure 1-8 Extensor retinaculum on the posterior surface of the wrist holding underlying tendons of extensor muscles in position.

الشكل (8-1): قيد الباسطات على السطح الخلفي للمعصم يثبت أوتار العضلات الباسطة التي تحته في مكانها.

The fleshy part of the muscle is referred to as its **belly** (Fig. 1-9). The ends of a muscle are attached to bones, cartilage, or ligaments by cords of fibrous tissue called **tendons** (Fig. 1-10). Occasionally, flattened muscles are attached by a thin but strong sheet of fibrous tissue called an **aponeurosis** (Fig. 1-10). A **raphe** is an interdigitation of the tendinous ends of fibers of flat muscles (Fig. 1-10).

Internal Structure of Skeletal Muscle

The muscle fibers are bound together with delicate areolar tissue, which is condensed on the surface to form a fibrous envelope, the **epimysium**. The individual fibers of a muscle are arranged either parallel or oblique to the long axis of the muscle (Fig. 1-11). Because a muscle shortens by one-third to one-half its resting length when it contracts, it follows that muscles whose fibers run parallel to the line of pull will bring about a greater degree of movement compared with those whose fibers run obliquely. Examples of muscles with parallel fiber arrangements (Fig. 1-11) are the sternocleidomastoid, the rectus abdominis, and the sartorius.

Muscles whose fibers run obliquely to the line of pull are referred to as **pennate muscles** (they resemble a feather) (Fig. 1-11). A **unipennate muscle** is one in which the tendon lies along one side of the muscle and the muscle fibers pass obliquely to it (e.g., extensor digitorum longus). A **bipennate muscle** is one in which the tendon lies in the center of the muscle and the muscle fibers pass to it from two sides (e.g., rectus femoris). A **multipennate muscle** (a) may be arranged as a series of bipennate muscles lying alongside one another (e.g., acromial fibers of the deltoid) or (b) may have the tendon lying within its center and the muscle fibers passing to it from all sides, converging as they go (e.g., tibialis anterior).

يسمى الجزء البدين من العضلة بطن العضلة (الشكل 9-1). ترتكز نهايات العضلات إلى العظام والغضاريف أو الأربطة بواسطة جبال من نسيج ليفي تدعى الأوتار (الشكل 1-10). أحياناً ترتكز العضلات المسطحة بواسطة صفيحة رقيقة لكن قوية من النسيج الليفي تدعى السفاق (الشكل 1-10). يدعى تشابك النهايات الوترية لألياف العضلات المسطحة بالرفاء (الشكل 1-10).

A. البنية الداخلية للعضلات الهيكلية:

ترتبط الألياف العضلية مع بعضها البعض بنسيج خلالي رقيق. الذي يتكثف على السطح مشكلاً غلافاً ليفياً هو غمد العضلة. تترتب ألياف العضلة إما بشكل متواز أو مائل بالنسبة للمحور الطولي (الشكل 1-11). وبما أن العضلة تقصر عندما تنقلص إلى حد ثلث أو نصف طولها وقت الراحة، فهذا يعني أن العضلات التي تسير أليافها موازية لخط السحب ستقوم بدرجة أكبر من الحركة مقارنة بتلك التي أليافها تسير بشكل مائل والأضلة عن العضلات ذات الألياف المتوازية (الشكل 1-11): العضلة القصية الترقوية الخشائية (القتراية)، والمستقيمة البطنية والخياطية.

تدعى العضلات التي تسير أليافها بشكل مائل بالنسبة لخط السحب بالعضلات الريشية (لأنها تشبه الريشة) (الشكل 1-11). العضلة أحادية الريشة: هي العضلة التي يتوضع وترها على طول أحد جانبي العضلة وتسير أليافها بخط مائل بالنسبة له (مثال باسطة الأصابع الطويلة). العضلة ثنائية الريشة: هي العضلة التي يتوضع وترها في مركز العضلة وتسير الألياف إليه من الجانبين (مثالها المستقيمة الفخذية). العضلة عديدة الريش: (a) يمكن أن تكون سلسلة من العضلات ثنائية الريشة تتوضع بعضها إلى جانب بعض وفق محورها الطولي (مثالها الألياف الأخرمية من العضلة الدالية). (b) يمكن أن يتوضع وترها في المركز وتسير الألياف إليه من كل الجوانب بشكل متقارب (مثالها العضلة الظنبوية الأمامية).

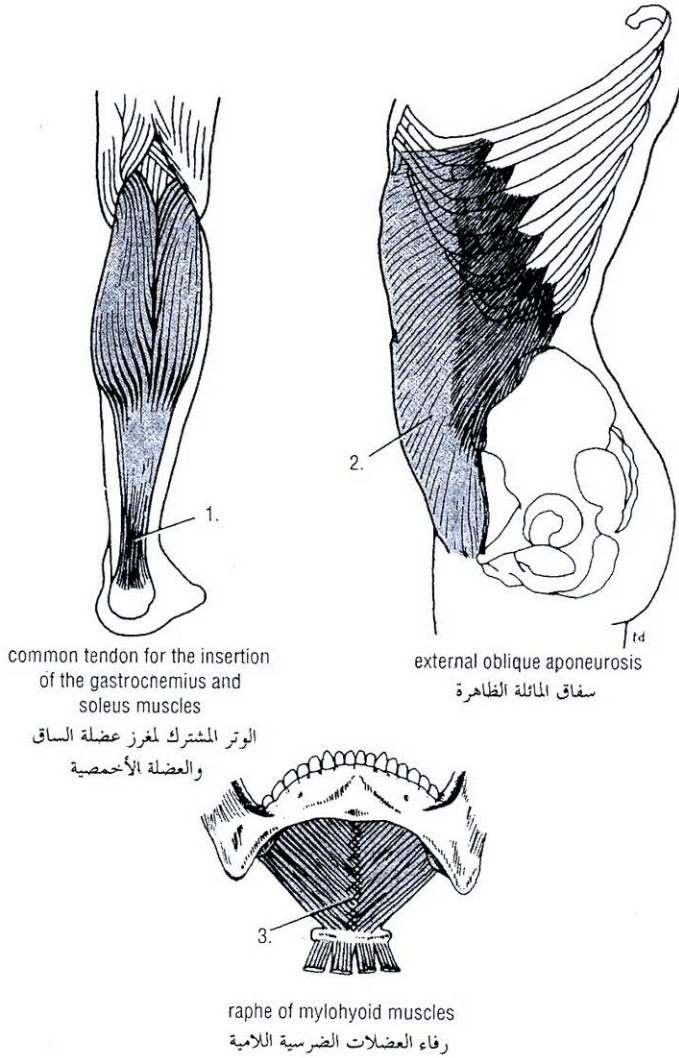


Figure 1-10 Examples of a tendon (1), an aponeurosis (2), and a raphe (3).

الشكل (10-1): أمثلة عن وتر (1)، سفاق (2)، رفاء (3).

For a given volume of muscle substance, pennate muscles have many more fibers compared with muscles with parallel fiber arrangements and are therefore more powerful; in other words, range of movement has been sacrificed to strength.

ومن أجل حجم معين من مادة العضلة نجد أن العضلات الريشية تحوي عدداً أكبر من الألياف مقارنة بالعضلات متوازية الألياف وبذلك تكون أكثر قوة وبكلمات أخرى يمكننا القول: إنه قد تم التضحية بمدى الحركة لحساب القوة.

Skeletal Muscle Tone and Action

A **motor unit** consists of a motor neuron in the anterior gray horn or column of the spinal cord and all the muscle fibers it supplies (Fig. 1-12). In a large buttock muscle, such as the gluteus maximus, where fine control is unnecessary, a given motor neuron may supply as many as 200 muscle fibers. In contrast, in the small muscles of the hand or the extrinsic muscles of the eyeball, where fine control is required, one nerve fiber supplies only a few muscle fibers.

B. توتر العضلات الهيكلية ودورها:

الوحدة المحركة: تتكون من عصبون محرك في القرن أو العمود السنجابي (الرمادي) الأمامي من الحبل الشوكي وجميع الألياف العضلية التي يعصبها. (الشكل 1 - 12)، ونجد في عضلة الألية، كالعضلة الأليوية العظمى حيث يكون التحكم الدقيق غير ضروري أنه يمكن للعصبون المحرك الواحد أن يعصب أكثر من حوالي 200 ليف عضلي وبالمقارنة مع العضلات الصغيرة في اليد أو العضلات الخارجية للمقلة حيث يكون التحكم الدقيق ضرورياً نجد أن الليف العصبي يعصب فقط بضعة ألياف عضلية.

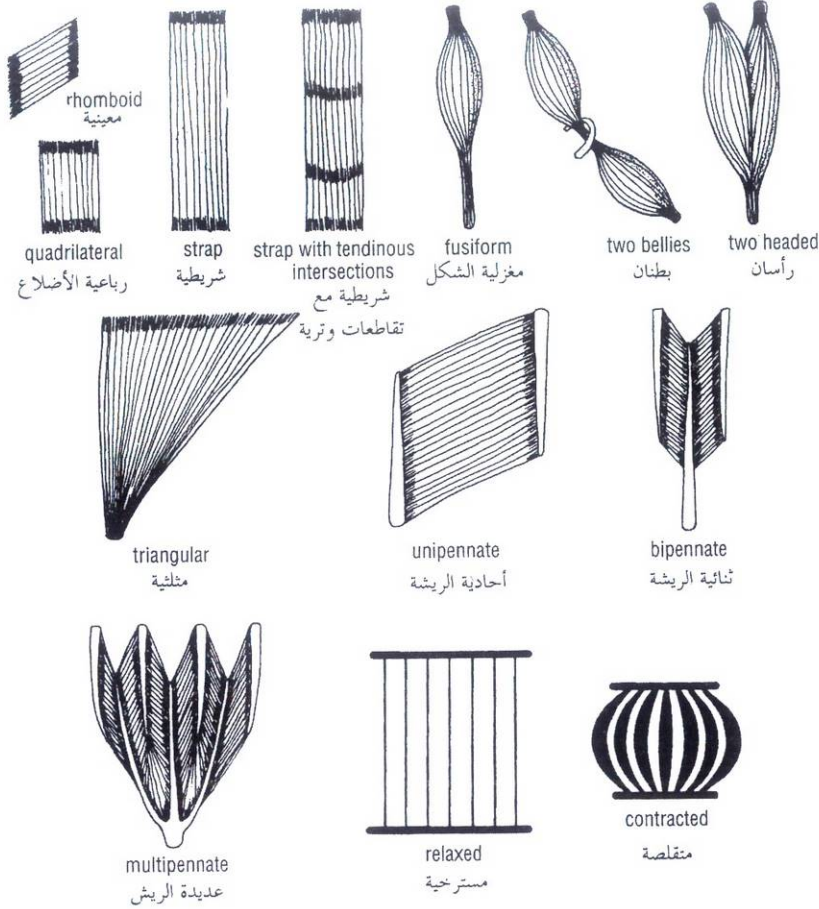


Figure 1-11 Different forms of internal structure of skeletal muscle. A relaxed and a contracted muscle are also shown; note how the muscle fibers, on contraction, shorten by one third to one half of their resting length. Note also how the muscle swells.

الشكل (11-1): الأشكال المختلفة للبنية الباطنة للعضلات الهيكلية، ويظهر فيه عضلة منقلصة وعضلة مسترخية، لاحظ أن الألياف العضلية المنقلصة تقصر بمقدار ثلث أو نصف طولها وقت الراحة، ولاحظ أيضاً كيف تنتفخ العضلة.

While resting, every skeletal muscle is in a partial state of contraction. This condition is referred to as **muscle tone**. Because muscle fibers are either fully contracted or fully relaxed, with no intermediate stage, it follows that a few muscle fibers within a muscle are fully contracted all the time. To bring about this state and to avoid fatigue, different groups of motor units, and thus different groups of muscle fibers, are brought into action at different times. This is accomplished by the asynchronous discharge of nervous impulses in the motor neurons in the anterior gray horn of the spinal cord.

توتر العضلة: هو حالة التقلص الجزئي الذي تكون عليه العضلة الهيكلية في حالة الراحة. وبما أن الألياف العضلية تكون منقلصة أو مسترخية بشكل كامل ولا توجد مرحلة متوسطة فهذا يدل على أنه يوجد ضمن العضلة بعض الألياف العضلية منقلصة بشكل كامل طوال الوقت، ولكي تتحقق هذه الحالة ويتم تجنب التعب فإن مجموعات مختلفة من الوحدات الحركية وبالتالي مجموعات مختلفة من الألياف العضلية تناوب بالقيام بهذا العمل في أوقات مختلفة، من خلال تحرر غير متزامن للدفعات العصبية من العصبونات الحركية في القرن السنجابي الأمامي للجبل الشوكي.

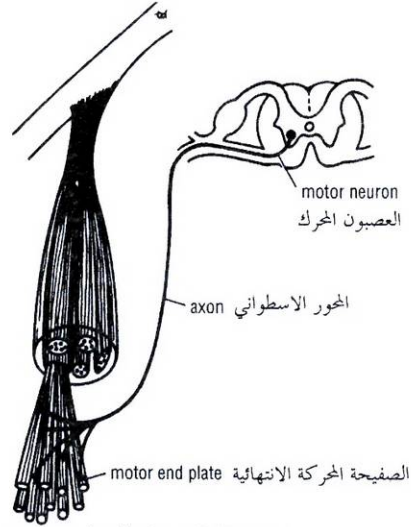


Figure 1-12 Components of a motor unit.
الشكل (12-1): مكونات الوحدة المحركة.

حزمة من الألياف العضلية
bundle of muscle fibers and
والنهايات العصبية في عضلة إرادية
nerve endings in voluntary muscle

Basically, muscle tone depends on the integrity of a simple monosynaptic reflex arc composed of two neurons in the nervous system (Fig. 1-13). The degree of tension in a muscle is detected by sensitive sensory endings called **muscle spindles** and **tendon spindles** (Fig. 1-13). The nervous impulses travel in the afferent neurons that enter the spinal cord. There, they synapse with the motor neurons in the anterior gray horn, which, in turn, send impulses down their axons to the muscle fibers (Fig. 1-13). If the afferent or efferent pathways of this simple reflex arc were cut, the muscle would immediately lose its tone and become flaccid. A flaccid muscle on palpation feels like a mass of dough and has completely lost its resilience. It quickly atrophies and becomes reduced in volume. The degree of activity of the motor anterior horn cells, and therefore the degree of muscle tone, depends on the summation of the nerve impulses received by these cells from other neurons of the nervous system.

Muscle movement is accomplished by bringing into action increasing numbers of motor units and at the same time reducing the activity of the motor units of muscles that will oppose or antagonize the movement. When the maximum effort is required, all the motor units of a muscle are thrown into action.

All movements are the result of the coordinated action of many muscles. However, to understand a muscle's action it is necessary to study it individually.

A muscle may work in the following four ways:

- **Prime mover:** A muscle is a prime mover when it is the chief muscle or member of a chief group of muscles responsible for a particular movement. For example, the quadriceps femoris is a prime mover in the movement of extending the knee joint (Fig. 1-14).
- **Antagonist:** Any muscle that opposes the action of the prime mover is an antagonist. For example, the biceps femoris opposes the action of the quadriceps femoris when the knee joint is extended (Fig. 1-14). Before a prime mover can contract, the antagonist muscle must be equally relaxed; this is brought about by nervous reflex inhibition.

يعتمد توتر العضلة بشكل أساسي على تكامل (سلامة) قوس المنعكس أحادي التشابك البسيط المؤلف من عصبونين في الجملة العصبية (الشكل 1-13). وتحدد درجة التوتر في العضلة نهايات حسية حساسة تدعى **المغزل العضلية والمغازل الوترية** (الشكل 1-13). تسير الدفعات العصبية في العصبونات الواردة التي تدخل الحبل الشوكي حيث تتشابك هناك مع العصبونات المحركة المتوضعة في القرن السنجابي الأمامي التي بدورها ترسل دفعات عبر محاورها إلى الألياف العضلية (الشكل 1-13) وتفقد العضلة توترها في الحال وبالتالي تصبح رخوة إذا ما قطعت السبل الواردة والصادرة لهذا القوس الإنعكاسي البسيط. تبدو العضلة الرخوة بالجلوس ككتلة عجينية فقدت مرونتها بشكل كامل وتضمر ويتناقص حجمها بسرعة. ومن المهم أن ندرك أن درجة فعالية خلايا القرن الأمامي المحركة وبالتالي درجة توتر العضلة يعتمد على محصلة الدفعات العصبية التي تتلقاها هذه الخلايا من بقية عصبونات الجهاز العصبي.

يتم إنجاز حركة ما للعضلة بزيادة عدد الوحدات المحركة التي لها دور في هذه الحركة وفي نفس الوقت بإنقاص فعالية الوحدات المحركة للعضلات التي تعاكس أو تضاد هذه الحركة. وعندما يتطلب الأمر جهداً عضلياً أعظماً فإن جميع الوحدات المحركة تلقى في العمل.

تكون جميع الحركات نتيجة التناسق بين عمل عدة عضلات ولكي نفهم ذلك فمن الضروري أن ندرس تصنيف العضلات حسب عملها (دورها).

- يمكن للعضلة أن تعمل بالطرق الأربعة التالية:
- **محركة رئيسية:** تكون العضلة محركة رئيسية عندما تكون العضلة الرئيسية أو عضو في مجموعة العضلات الرئيسية المسؤولة عن حركة معينة. مثال العضلة رباعية الرؤوس الفخذية هي محركة رئيسية في حركة بسط مفصل الركبة (الشكل 1-14).
- **الضادة:** أي عضلة تعاكس عمل العضلة الرئيسية هي عضلة ضادة. مثال العضلة ذات الرأسين الفخذية تعاكس عمل رباعية الرؤوس الفخذية عندما يسط مفصل الركبة (الشكل 1-14). قبل أن تستطيع العضلة المحركة الرئيسية أن تقلص يجب أن تسترخي العضلة الضادة بشكل مكافئ ويحدث ذلك بتنشيط المنعكس العصبي.

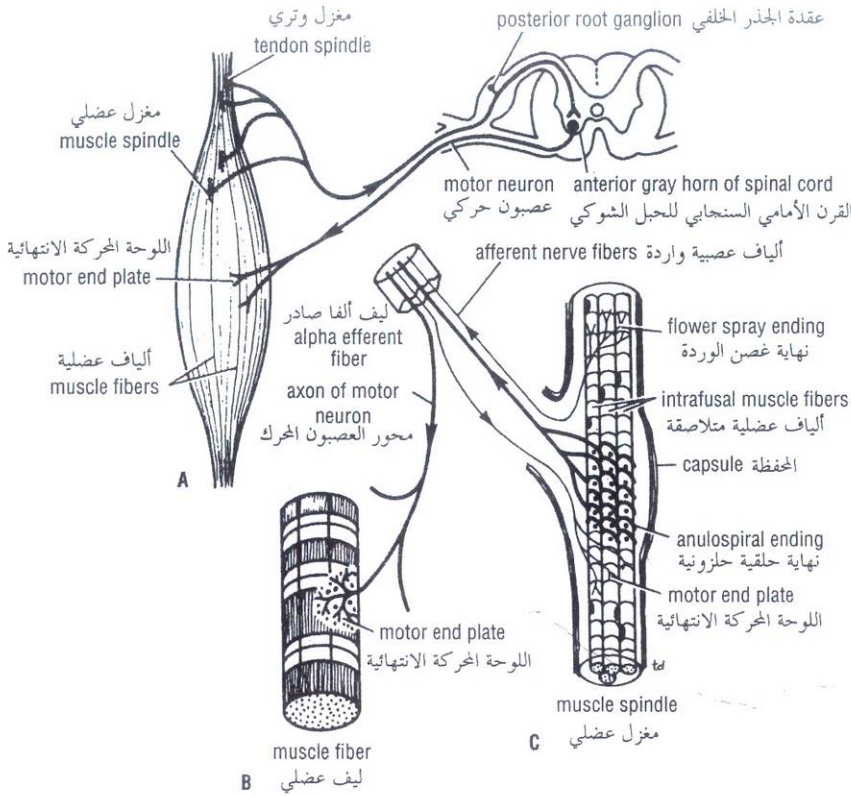


Figure 1-13 A. Simple reflex arc consisting of an afferent neuron arising from muscle spindles and tendon spindles and an efferent neuron whose cell body lies in the anterior gray horn of the spinal cord. B. Axon from motor neuron ending on muscle fiber at motor end plate. C. Structure of muscle spindle.

الشكل (1-13): A. قوس المنعكس البسيط المكون من عصبون وارد ينشأ من المغازل العضلية والمغازل الوترية وعصبون صادر يتوضع جسم خلية في القرن السنجابي الأمامي من الحبل الشوكي. B. محور من عصبون محرك ينتهي باللوحة الانتهازية للليف العضلي. C. بنية المغزل العضلي.

- **مثبتة:** وهي العضلة التي يكون تقلصها لا تقصُرُ (أسوي القياسات) (أي التقلص يزيد المقوية لكن لا ينتج الحركة) حيث تقوم بتثبيت منشأ العضلة المحركة الرئيسية بحيث يمكن أن تعمل بفعالية. مثال العضلات التي تربط حزام الكتف بالجذع تقلص كمثبات، لتسمح للعضلة الدالية أن تعمل على مفصل الكتف (الشكل 1-14).
- **عضلة تأزرية:** في مواقع عديدة في الجسم تجتاز العضلة المحركة الرئيسية عدد من المفاصل قبل أن تصل إلى المفصل الذي تمارس عليه عملها الرئيسي. ولتجنب الحركات غير المرغوبة في المفصل المتوسط فإن مجموعة من العضلات تدعى بالعضلات التأزرية تقلص وتثبت المفاصل المتوسطة، العضلات المثنية والباسطة للرسغ تقلص لتثبت مفصل الرسغ وهذا يسمح للعضلات الطويلة المثنية والباسطة للأصابع أن تعمل بفعالية. (الشكل 1-24).

هذه المصطلحات تستعمل للدلالة على عمل عضلة معينة خلال حركة معينة فالعديد من العضلات يمكنها أن تعمل كعضلة رئيسية وضادة ومثبتة وتأزرية وذلك اعتماداً على الحركة المنجزة.

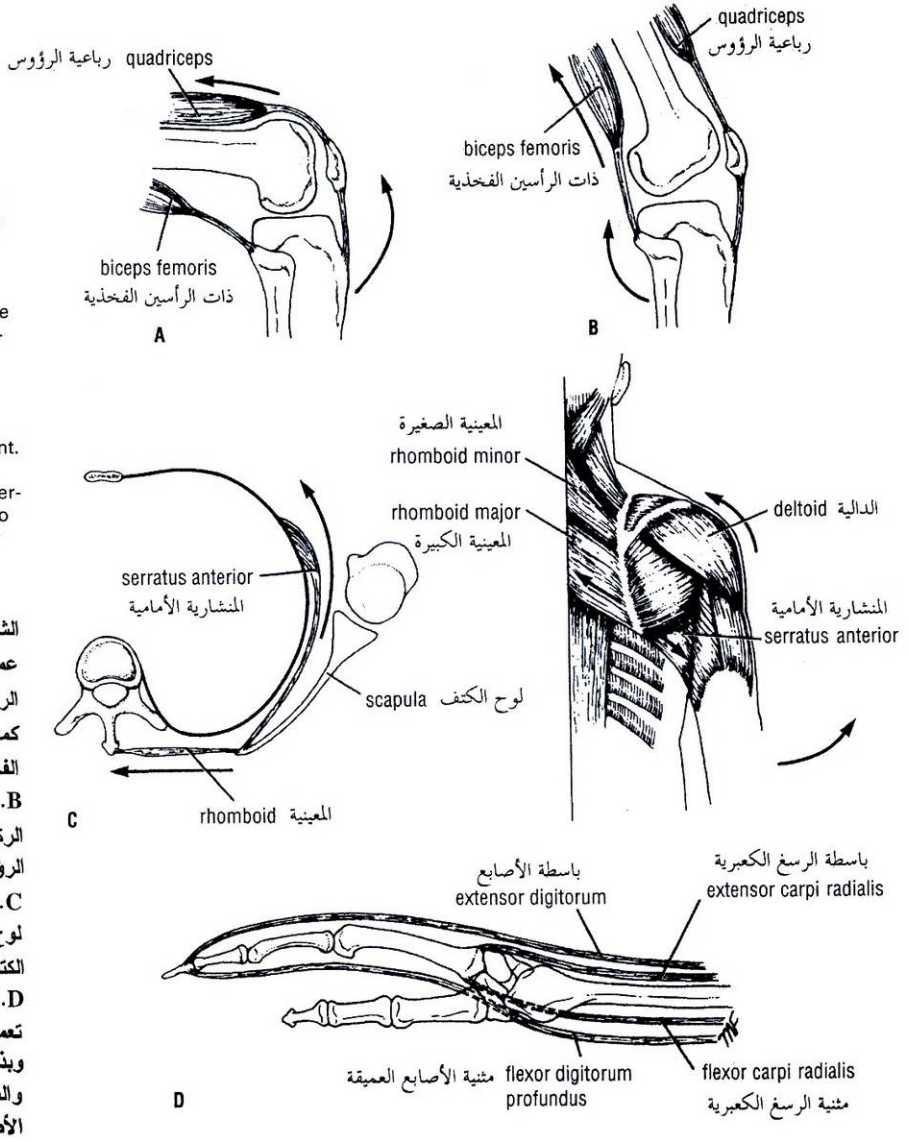


Figure 1-14 Different types of muscle action. **A.** Quadriceps femoris extending knee as a prime mover and biceps femoris acting as antagonist. **B.** Biceps femoris flexing knee as a prime mover and quadriceps acting as antagonist. **C.** Muscles around shoulder girdle fixing scapula so that movement of abduction can take place at the shoulder joint. **D.** Flexor and extensor muscles of carpus acting as synergists and stabilizing carpus so that long flexor and extensor tendons can flex and extend fingers.

الشكل (1-14): نماذج مختلفة من عمل العضلة. **A.** تيسط رباعية الرؤوس الفخذية مفصل الركبة كمحرك رئيسية وتعمل ذات الرأسين الفخذية كضاد لها. **B.** تنثنى ذات الرأسين الفخذية مفصل الركبة كمحرك رئيسية وتعمل رباعية الرؤوس الفخذية كضاد لها. **C.** تثبت العضلات حول حزام الكتف لوح الكتف وبذلك يستطيع مفصل الكتف القيام بحركة التباعد. **D.** العضلات المثنية والباسطة للرسغ تعمل كعضلات تأزيرية وتثبت الرسغ وبذلك تستطيع الأوتار المثنية والباسطة الطويلة أن تنثنى وتبسط الأصابع.

Nerve Supply of Skeletal Muscle

The nerve trunk to a muscle is a mixed nerve, about 60% being motor and 40% being sensory, and it also contains some sympathetic autonomic fibers. The nerve enters the muscle at about the midpoint on its deep surface, often near the margin; the place of entrance is known as the **motor point**. This arrangement allows the muscle to move with minimum interference with the nerve trunk.

The **motor fibers** are of two types: the larger **alpha fibers** derived from large cells in the anterior gray horn and the smaller **gamma fibers** derived from smaller cells in the spinal cord. Each fiber is myelinated and ends by dividing into many branches, each of which ends on a muscle fiber at the **motor end plate** (Fig. 1-13). Each muscle fiber has at least one motor end plate; longer fibers possess more.

C. تعصيب العضلات الهيكلية:

الجذع العصبي للعضلة عبارة عن عصب مختلط، يكون حوالي 60% ألياف محركة ويكون 40% ألياف حسية، ويحوي أيضاً بعض الألياف الذاتية الودية، يدخل العصب للعضلة من نقطة المنتصف تقريباً على سطحها العميق وغالباً من حافتها، ويسمى مكان الدخول بالنقطة المحركة وهذا الترتيب يسمح للعضلة بأن تتحرك بأدنى قدر ممكن من التداخل مع جذع العصب.

يوجد نوعان من الألياف المحركة: ألياف ألفا الأكبر التي تنشأ من خلايا كبيرة في القرن الأمامي السنجابي وألياف غاما الأصغر التي تنشأ من خلايا أصغر في الحبل الشوكي، وكل ليف هو ليف نخاعيني وينتهي بانقسامه إلى فروع عديدة ينتهي كل منها على ليف عضلي عند اللوحة المحركة الانتهاية (الشكل 1-13) وكل ليف عضلي له لوحة محركة انتهاية واحدة على الأقل، والألياف الأطول تمتلك أكثر.

The **sensory fibers** are myelinated and arise from specialized sensory endings lying within the muscle or tendons called **muscle spindles** or **tendon spindles**, respectively. These endings are stimulated by tension in the muscle, which may occur during active contraction or by passive stretching. The function of these sensory fibers is to convey to the central nervous system information regarding the degree of tension of the muscles. This is essential for the maintenance of muscle tone and body posture and for carrying out coordinated voluntary movements.

The **sympathetic fibers** are nonmyelinated and pass to the smooth muscle in the walls of the blood vessels supplying the muscle. Their function is to regulate blood flow to the muscles.

Naming of Skeletal Muscles

Individual muscles are named according to their shape, size, number of heads or bellies, position, depth, attachments, or actions. Some examples of muscle names are shown in Table 1-1.

Smooth Muscle

Smooth muscle consists of long, spindle-shaped cells closely arranged in bundles or sheets. In the tubes of the body it provides the motive power for propelling the contents through the lumen. In the digestive system it also causes the ingested food to be thoroughly mixed with the digestive juices. A wave of contraction of the circularly arranged fibers passes along the tube, milking the contents onward. By their contraction the longitudinal fibers pull the wall of the tube proximally over the contents. This method of propulsion is referred to as **peristalsis**.

In storage organs such as the urinary bladder or the uterus, the fibers are irregularly arranged and interlaced with one another. Their contraction is slow and sustained and brings about expulsion of the contents of the organs. In the walls of the blood vessels the smooth muscle fibers are arranged circularly and serve to modify the caliber of the lumen.

Depending on the organ, smooth muscle fibers may be made to contract by local stretching of the fibers, by nerve impulses from autonomic nerves, or by hormonal stimulation.

Cardiac Muscle

Cardiac muscle consists of striated muscle fibers that branch and unite with each other. It forms the myocardium of the heart. Its fibers tend to be arranged in whorls and spirals, and they have the property of spontaneous and rhythmic contraction. Specialized cardiac muscle fibers form the **conducting system of the heart**.

Cardiac muscle is supplied by autonomic nerve fibers that terminate in the nodes of the conducting system and in the myocardium.

JOINTS

A site where two or more bones come together, whether or not movement occurs between them, is called a **joint**. Joints are classified according to the tissues that lie between the bones: fibrous joints, cartilaginous joints, and synovial joints.

الألياف الحسية: هي ألياف نخاعية وتنشأ من نهايات حسية متخصصة تتوضع ضمن العضلة أو الأوتار تدعى المغازل العضلية أو المغازل الوتوية بالترتيب. تنبه هذه النهايات بالتوتر (الشدة) الحاصل في العضلة نتيجة التقلص الفاعل أو التمدد المنفعل. وعمل هذه الألياف هو نقل المعلومات التي تتعلق بدرجة توتر العضلات إلى الجملة العصبية المركزية وهذا أمر هام للحفاظ على توتر العضلة ووضعها الجسم وتنظيم تناسق الحركات الإرادية.

الألياف الودية: وهي ألياف غير نخاعية تمر إلى العضلات المساء في جدران الأوعية الدموية المغذية للعضلة. وظيفتها تنظيم الجريان الدموي إلى العضلات.

D. تسمية العضلات الهيكلية:

تسمى العضلات وفقاً لأشكالها أو أحجامها أو عدد رؤوسها أو بطونها أو موقعها أو عمقها أو مرتكزاتها أو أعمالها. يظهر (الجدول 1-1) أمثلة عن أسماء بعض العضلات.

II. العضلات المساء:

تتكون العضلات المساء من خلايا مغزلية طويلة تترتب على شكل حزم أو صفائح متجاورة، وهي تؤمن لأنابيب الجسم الطاقة الحركية اللازمة لدفع المحتويات ضمن اللعنة، تقوم العضلات المساء في الجهاز الهضمي أيضاً بجعل الطعام المهضوم يمتزج بشكل كامل مع العصارات الهاضمة. تسير موجة تقلص الألياف الدائرية على طول الأنبوب فتقوم بحلب المحتويات للأمام، أما تقلص الألياف الطولية فيؤدي إلى سحب جدار الأنبوب قريباً من المحتويات تدعى هذه الطريقة من الدفع بالتمعج.

أما في الأعضاء المخزنة كالمثانة البولية والرحم فإن الألياف العضلية تكون مرتبة بشكل غير منتظم ومضفور بعضها إلى بعض، ويكون تقلصها بطيء وقوي ويؤدي إلى طرح محتويات العضو، أما في الأوعية الدموية فإن الألياف العضلية المساء تترتب بشكل دائري وتعمل على تعديل القطر الداخلي للأوعية.

وحسب العضو فإنه يمكن للألياف العضلية المساء أن تقلص بالتندد (التمطط) الموضعي أو بالدفعات العصبية من الأعصاب الذاتية أو بواسطة الحث الهرموني.

III. العضلة القلبية:

تتكون من ألياف عضلية مخططة تتفرع وتتحد مع بعضها البعض، وهي تشكل الطبقة العضلية للقلب التي تميل أليافها للترتيب بشكل ملتوٍ وحلزوني وتمتلك خاصية التقلص التلقائي والنظمي، وهناك ألياف عضلية متخصصة تشكل الجهاز الناقل للقلب.

يتم تعصيب عضلة القلب بألياف عصبية ذاتية تنتهي في عقد الجهاز الناقل وفي الطبقة العضلية القلبية.

◆ المفاصل:

المفصل هو الموقع الذي يتم فيه التقاء عظمين أو أكثر، سواء وجدت الحركة بينهما أو لم توجد، صنفت المفاصل طبقاً للنسج المتوضعة بين العظام إلى مفاصل ليفية ومفاصل غضروفية ومفاصل زليلية.

I. المفاصل الليفيّة:

ترتبط السطوح المفصليّة للعظام بنسيج ليفي (الشكل 1-15) وهكذا يمكنها أن تقوم بحركة صغيرة جداً وتعتمد درجة الحركة على طول ألياف الكولاجين المرتبطة بالعظام، وتعتبر دروز قبوالقحف والمفصل الظنبوبي الشظوي السفلي أمثلة عن المفاصل الليفيّة.

II. المفاصل الغضروفية:

يمكن أن تقسم المفاصل الغضروفية إلى نوعين: أولية وثانوية. **المفصل الغضروفي الأولي**: وهو المفصل الذي ترتبط فيه العظام بواسطة صفيحة أو قضيب من الغضروف الزجاجي، ومن أمثلة ذلك الارتباط بين المشاش والجلد في العظم النامي والارتباط بين الضلع الأول وقضة القص ولا توجد حركة فيها.

المفصل الغضروفي الثانوي: وهو المفصل الذي ترتبط العظام فيها بواسطة صفيحة من الغضروف الليفي، وتغطي السطوح المفصليّة للعظام بطبقة رقيقة من الغضروف الزجاجي، ومن أمثلة ذلك: المفاصل بين الأجسام الفقريّة (الشكل 1-15)، والارتفاق العاني. يمكن لهذا النوع من المفاصل أن يقوم بمقدار ضئيل من الحركة.

III. المفاصل الزليلية:

في هذا النوع من المفاصل تغطي السطوح المفصليّة للعظام بطبقة رقيقة من الغضروف الزجاجي ويفصل بينها الجوف المفصلي (الشكل 1-15)، ويسمح هذا الترتيب بدرجة كبيرة من حرية الحركة، يبطن جوف المفصل بالغشاء الزليلي الذي يمتد من حواف أحد السطوح المفصليّة إلى حواف السطح المفصلي الآخر، ويحمي الغشاء الزليلي خارجياً بواسطة غشاء ليفي قاسي يدعى المحفظة وتزيت السطوح المفصليّة بسائل لزج يدعى السائل الزليلي الذي ينتجه الغشاء الزليلي. ترتبط السطوح المفصليّة للعظام في مفاصل زليلية معينة بأقراص أو أسافين ليفية غضروفية تدعى الأقراص المفصليّة ومثال ذلك مفصل الركبة.

توجد الوسائد الشحمية في بعض المفاصل الزليلية بين الغشاء الزليلي والمحفظة الليفيّة أو العظم. ومثال ذلك مفصل الورك (الشكل 1-15) ومفصل الركبة.

وتتحدد درجة الحركة في المفاصل الزليلية بشكل العظام المكونة للمفصل، وتلاقى البنى التشريحية المتجاورة (مثال: حركة الفخذ إلى جدار البطن الأمامي عند ثني مفصل الورك)، ووجود الأربطة الليفيّة الرابطة للعظام. تتوضع معظم الأربطة خارج محفظة المفصل، لكن في مفصل الركبة فإن بعض الأربطة الهامة وهي الأربطة المتصالبة تتوضع ضمن المحفظة (الشكل 1-17).

يمكن تصنيف المفاصل الزليلية حسب ترتيب السطوح المفصليّة ونوع الحركة الممكنة إلى:

- **المفاصل المسطحة**: في هذه المفاصل تكون السطوح المفصليّة المتقابلة مسطحة أو شبه مسطحة، وهذا يمكن العظام أن تنزلق على بعضها البعض، ومثال ذلك المفصل القصي الترقوي والمفصل الأخرمي الترقوي. (الشكل 1-16).
- **المفاصل الرزية (البكرية)**: هذه المفاصل تشبه مفصلة الباب وبذلك تكون حركات البسط والنسي ممكنة. ومثال ذلك مفصل المرفق، ومفصل الركبة، ومفصل الكاحل (الشكل 1-16).

Fibrous Joints

The articulating surfaces of the bones are joined by fibrous tissue (Fig. 1-15), and thus very little movement is possible. The degree of movement depends on the length of the collagen fibers uniting the bones. The sutures of the vault of the skull and the inferior tibiofibular joints are examples of fibrous joints.

Cartilaginous Joints

Cartilaginous joints can be divided into two types: primary and secondary. A **primary cartilaginous joint** is one in which the bones are united by a plate or bar of hyaline cartilage. Thus, the union between the **epiphysis** and the **diaphysis** of a growing bone and that between the first rib and the manubrium sterni are examples of such a joint. No movement is possible.

A **secondary cartilaginous joint** is one in which the bones are united by a plate of fibrocartilage and the articular surfaces of the bones are covered by a thin layer of hyaline cartilage. Examples are the joints between the vertebral bodies (Fig. 1-15) and the **symphysis pubis**. A small amount of movement is possible.

Synovial Joints

The articular surfaces of the bones are covered by a thin layer of hyaline cartilage separated by a joint cavity (Fig. 1-15). This arrangement permits a great degree of freedom of movement. The cavity of the joint is lined by **synovial membrane**, which extends from the margins of one articular surface to those of the other. The synovial membrane is protected on the outside by a tough fibrous membrane referred to as the **capsule** of the joint. The articular surfaces are lubricated by a viscous fluid called **synovial fluid** produced by the synovial membrane. In certain synovial joints, for example, in the knee joint, discs or wedges of fibrocartilage are interposed between the articular surfaces of the bones. These are referred to as **articular discs**.

Fatty pads are found in some synovial joints lying between the synovial membrane and the fibrous capsule or bone. Examples are found in the hip (Fig. 1-15) and knee joints.

The degree of movement in a synovial joint is limited by the shape of the bones participating in the joint, the coming together of adjacent anatomic structures (e.g., the thigh against the anterior abdominal wall on flexing the hip joint), and the presence of fibrous **ligaments** uniting the bones. Most ligaments lie outside the joint capsule, but in the knee some important ligaments, the **cruciate ligaments**, lie within the capsule (Fig. 1-17).

Synovial joints can be classified according to the arrangement of the articular surfaces and the types of movement that are possible.

- **Plane joints**: In these joints, the apposed articular surfaces are flat or almost flat, and this permits the bones to slide on one another. Examples of plane joints are the sternoclavicular and acromioclavicular joints (Fig. 1-16).
- **Hinge joints**: These joints resemble the hinge on a door, so that flexion and extension movements are possible. Examples of hinge joints are the elbow, knee, and ankle joints (Fig. 1-16).

الجدول 1-1: تسمية العضلات الهيكلية.*

الأعمال	الارتكازات	العمق	الموقع	عدد الرؤوس أو البطون	الحجم	الشكل	الاسم
						مثلثي	المدالية
						مدور	المدورة
						مستقيم	المستقيمة
					كبيرة		الكبيرة (الكبرى)
					الأعرض		العريضة
					الأطول		الطولي
				رأسين			ذات الرأسين
				أربعة رؤوس			رباعية الرؤوس
				بطنان			ذات البطنين
			للصدر				الصدرية
			فوق شوكة الكتف				فوق الشوكة
			للمضد				المضدية
		عميقة					العميقة
		سطحية					السطحية
		ظاهرة					الظاهرة
	من القصص والترقوة إلى الناتج الخشائي						القصية الترقوية الخشائية (القرائية)
	من الناتج الغراني إلى العضد						الغرابية العضدية
تبسط							الباسطة
تثني							المنثية
تضيق							المضيقة (المصرة)

* عادة ما تستعمل هذه التسميات بشكل مشترك، مثال، منثية الإبهام الطويلة (المنثية الطويلة للإبهام).

Table 1-1 Naming of Skeletal Muscles*

Name	Shape	Size	Number of Heads or Bellies	Position	Depth	Attachments	Actions
Deltoid	Triangular						
Teres	Round						
Rectus	Straight						
Major		Large					
Latissimus		Broadest					
Longissimus		Longest					
Biceps			Two heads				
Quadriceps			Four heads				
Digastric			Two bellies				
Pectoralis				Of the chest			
Supraspinatus				Above spine of scapula			
Brachii				Of the arm			
Profundus					Deep		
Superficialis					Superficial		
Externus					External		
Sternocleidomastoid						From sternum and clavicle to mastoid process	
Coracobrachialis						From coracoid process to the arm	
Extensor							Extend
Flexor							Flex
Constrictor							Constrict

* These names are commonly used in combination, for example, flexor pollicis longus (long flexor of the thumb).

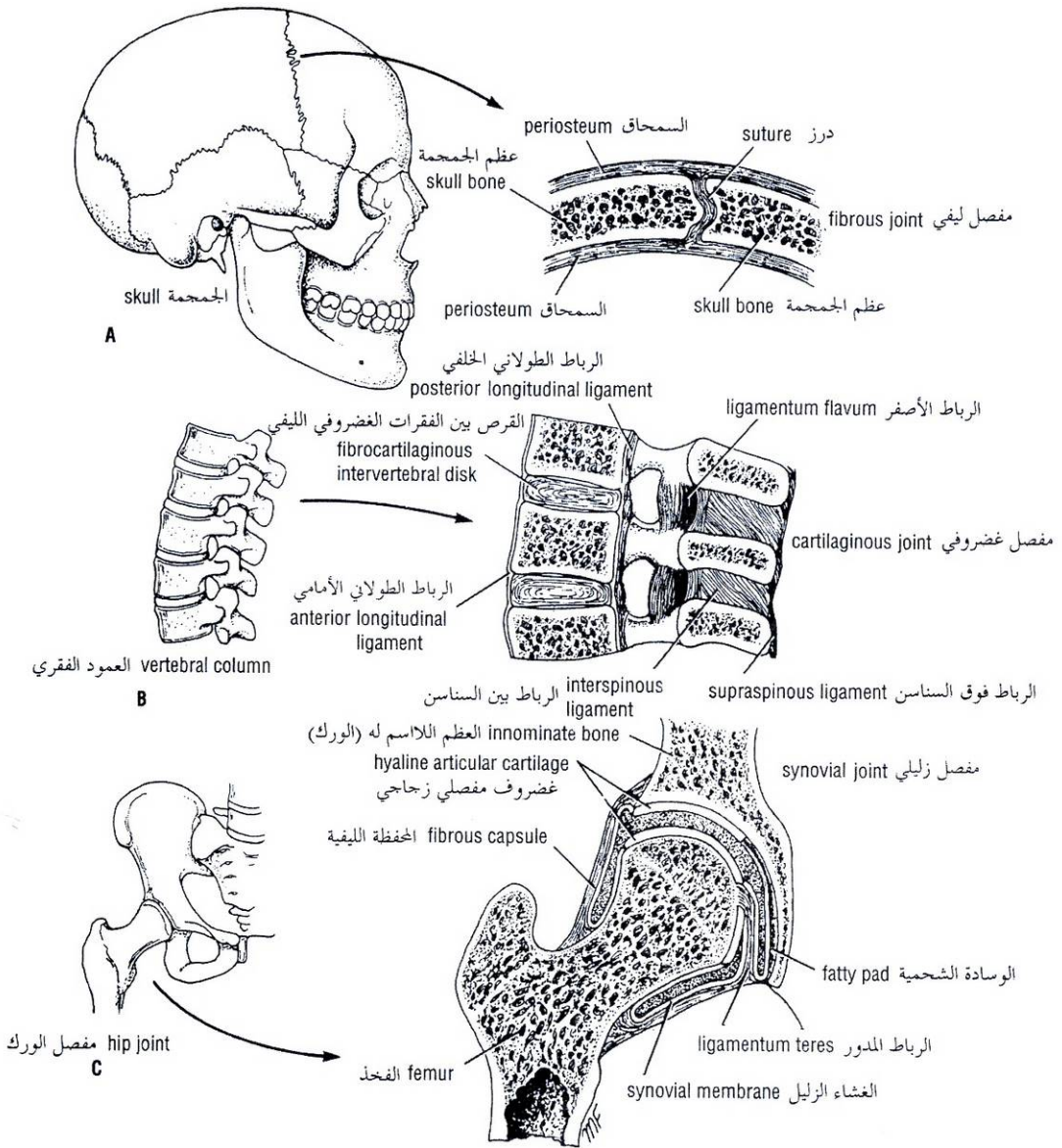


Figure 1-15 Examples of three types of joints: fibrous joint (coronal suture of skull) **(A)**, cartilaginous joint (joint between two lumbar vertebral bodies) **(B)**, and synovial joint (hip joint) **(C)**.

الشكل (1-15): أمثلة عن ثلاثة أنواع من المفاصل. **A**. مفصل ليفي (الدرز الإكليلي للجمجمة). **B**. مفصل غضروفي (بين جسمي فقرتين قطنيتين). **C**. مفصل زليلي (مفصل الورك).

- **Pivot joints:** In these joints, a central bony pivot is surrounded by a bony-ligamentous ring (Fig. 1-16), and rotation is the only movement possible. The atlantoaxial and superior radioulnar joints are good examples.
- **Condyloid joints:** These joints have two distinct convex surfaces that articulate with two concave surfaces. The movements of flexion, extension, abduction, and adduction are possible together with a small amount of rotation. The metacarpophalangeal joints or knuckle joints are good examples (Fig. 1-16).
- **Ellipsoid joints:** In these joints, an elliptical convex articular surface fits into an elliptical concave articular surface. The movements of flexion, extension, abduction, and adduction can take place, but rotation is impossible. The wrist joint is a good example (Fig. 1-16).
- **Saddle joints:** In these joints, the articular surfaces are reciprocally concavoconvex and resemble a saddle on a horse's back. These joints permit flexion, extension, abduction, adduction, and rotation. The best example of this type of joint is the carpometacarpal joint of the thumb (Fig. 1-16).
- **Ball-and-socket joints:** In these joints, a ball-shaped head of one bone fits into a socketlike concavity of another. This arrangement permits free movements, including flexion, extension, abduction, adduction, medial rotation, lateral rotation, and circumduction. The shoulder and hip joints are good examples of this type of joint (Fig. 1-16).

Stability of Joints

The stability of a joint depends on three main factors: (a) the shape, size, and arrangement of the articular surfaces; (b) the ligaments; and (c) the tone of the muscles around the joint.

Articular Surfaces

The ball-and-socket arrangement of the hip joint (Fig. 1-17) and the mortise arrangement of the ankle joint are good examples of how bone shape plays an important role in joint stability. Other examples of joints, however, in which the shape of the bones contributes little or nothing to the stability include the acromioclavicular joint, the calcaneocuboid joint, and the knee joint.

Ligaments

Fibrous ligaments prevent excessive movement in a joint (Fig. 1-17), but if the stress is continued for an excessively long period, then fibrous ligaments stretch. For example, the ligaments of the joints between the bones forming the arches of the feet will not by themselves support the weight of the body. Should the tone of the muscles that normally support the arches become impaired by fatigue, then the ligaments will stretch and the arches will collapse, producing flat feet.

Elastic ligaments, conversely, return to their original length after stretching. The elastic ligaments of the auditory ossicles play an active part in supporting the joints and assisting in the return of the bones to their original position after movement.

- **المفاصل الصائرية (المحورية):** وفيها يوجد صائر عظمي مركزي تحيط به حلقة عظمية رباطية (الشكل 1-16)، والحركة الوحيدة الممكنة في هذا النوع من المفاصل هي حركة التدوير ومثال ذلك المفصل الفهقي - المحوري والمفصل الكعبري الزندي العلوي.
- **المفاصل اللقمانية:** في هذا النوع من المفاصل فإن سطحين محددين مميزين يتم فصلان مع سطحين مقعرين، ويمكن أن تقوم هذه المفاصل بالحركات التالية معاً الثني والبسط والتباعد والتقريب بالإضافة إلى حركة تدوير محدودة. ومن أمثلة ذلك المفاصل السنية السلامية أو مفاصل البرامج (الشكل 1-16).
- **المفاصل الإهليلجية:** في هذا النوع من المفاصل يتوافق سطح إهليلجي محدب مع سطح إهليلجي مقعر. ويمكن لهذا النوع أن يقوم بحركات الثني والبسط والتباعد والتقريب، لكن حركة التدوير تكون مستحيلة. ومثالها مفصل الرسغ (الشكل 1-16).
- **المفاصل السرجية:** في هذا النوع تكون السطوح المفصليّة من طائفة مقعر - محدب بشكل تبادلي وتشبه السرج على ظهر الحصان وهذا يتيح لهذه المفاصل بالقيام بحركات الثني والبسط والتباعد والتقريب والتدوير وأفضل مثال على هذا النوع هو المفصل الرسغي - السنعي للإبهام (الشكل 1-16).
- **مفصل الكرة والتجويف:** في هذا النوع من المفاصل يكون لأحد العظمين رأس يشبه الكرة يتوافق مع تجويف يشبه التجويف للعظم الآخر، ويسمح هذا الترتيب للمفصل بالقيام بحركات حرة تتضمن الثني والبسط والتباعد والتقريب والتدوير وأنسياً ووحشياً وكذلك الدوران، ومثال ذلك مفصل الكتف والورك (الشكل 1-16).

IV. ثباتية المفاصل:

تعتمد ثباتية المفصل على ثلاثة عوامل رئيسية: (a) شكل وحجم وترتيب السطوح المفصليّة. (b) الأربطة. (c) توتر العضلات المحيطة بالمفصل.

A. السطوح المفصليّة:

يلعب شكل المفصل دوراً هاماً في ثبات المفصل ومن الأمثلة الجيدة على ذلك نظام الكرة - التجويف لمفصل الورك (الشكل 1-17). ونظام التّقر (تجويف يدخل فيه لسان) في مفصل الكاحل ولكن هناك أمثلة أخرى لا يساهم فيه شكل العظام في ثبات المفصل أو تكون مساهمته ضئيلة ومثال ذلك المفصل الأخرمي - الترقوي، والمفصل العقبي التردّي، ومفصل الركبة.

B. الأربطة:

الأربطة الليفية: وهي تمنع من القيام بحركة مفرطة في المفصل (الشكل 1-17) ولكن إذا استمر الشد لفترة طويلة جداً فإن الأربطة الليفية تتمدد. مثال ذلك، لا تستطيع أربطة المفاصل بين العظام المشكّلة لأقواس القدم أن تتحمل وزن الجسم بنفسها، لذلك فإن هذه الأربطة تتمدد وتهبط الأقواس عندما يعاق توتر العضلات الداعمة للأقواس بشكل طبيعي بسبب التعب، فتتشكل الأقدام الرحاء (المسطحة).

الأربطة المرنة: وهي الأربطة التي تعود بشكل عكسي إلى طولها الأصلي بعد تمددها، تلعب الأربطة المرنة للعظيمة السمعية دوراً فعالاً في دعم المفاصل وتساعد في عودة العظام إلى موقعها الأصلي بعد تحركها.

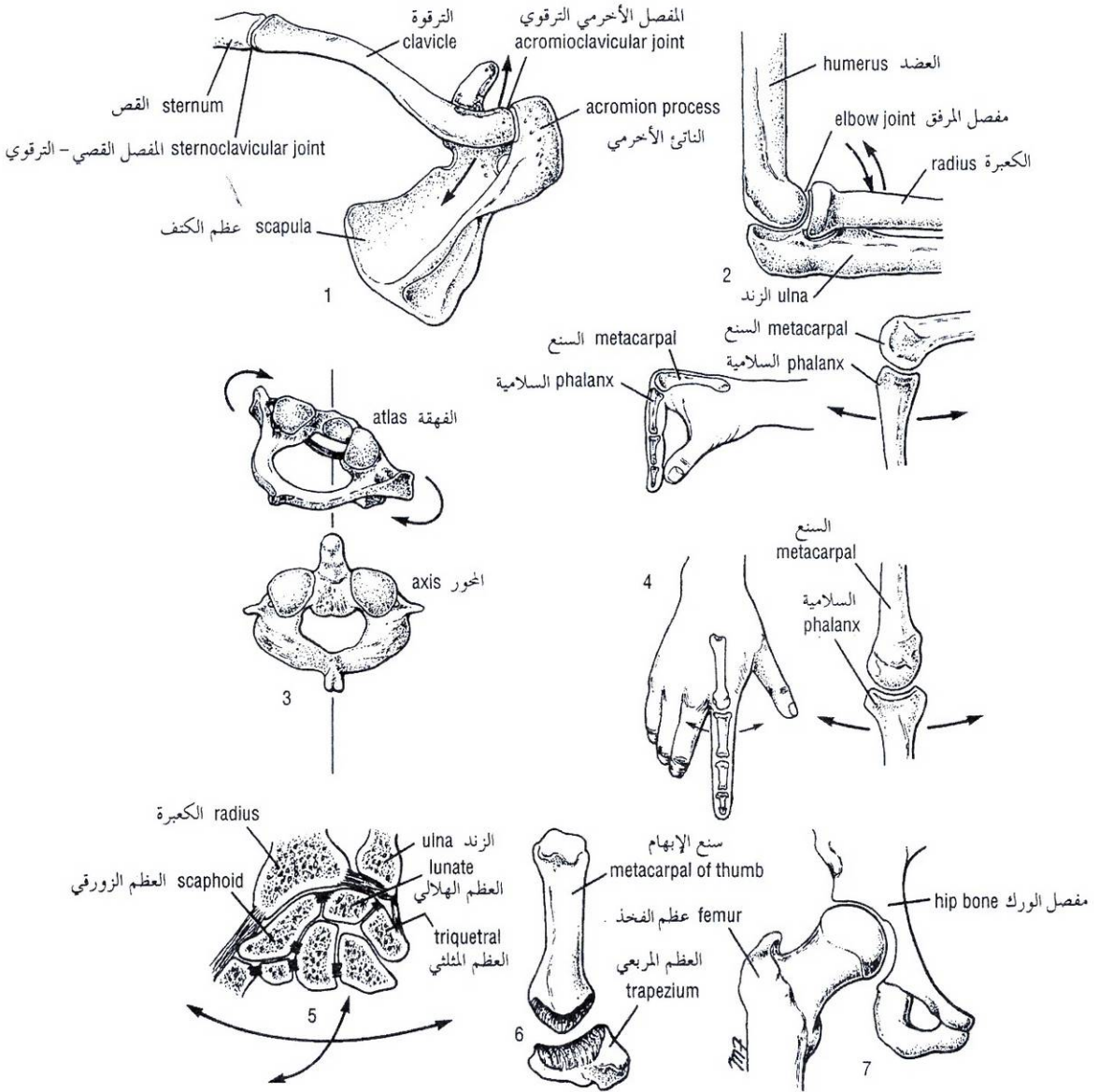


Figure 1-16 Examples of different types of synovial joints: plane joints (sternoclavicular and acromioclavicular joints) (1), hinge joint (elbow joint) (2), pivot joint (atlantoaxial joint) (3), condyloid joint (metacarpophalangeal joint) (4), ellipsoid joint (wrist joint) (5), saddle joint (carpometacarpal joint of the thumb) (6), and ball-and-socket joint (hip joint) (7).

الشكل (1-16): أمثلة عن النماذج المختلفة للمفاصل الزليلية.

1. مفاصل مسطحة: (المفصل القصي الترقوي، والمفصل الترقوي الأخرمي). 2. مفصل رزي (مفصل المرفق). 3. مفصل صائري (المفصل الفهقي المحوري). 4. مفصل لقماتي (المفصل السنعي السلامي). 5. مفصل إهليلجي (مفصل الرسغ). 6. مفصل سرجي (المفصل الرسغي السنعي للإبهام).
7. مفصل الكرة - التجويف (مفصل الورك).

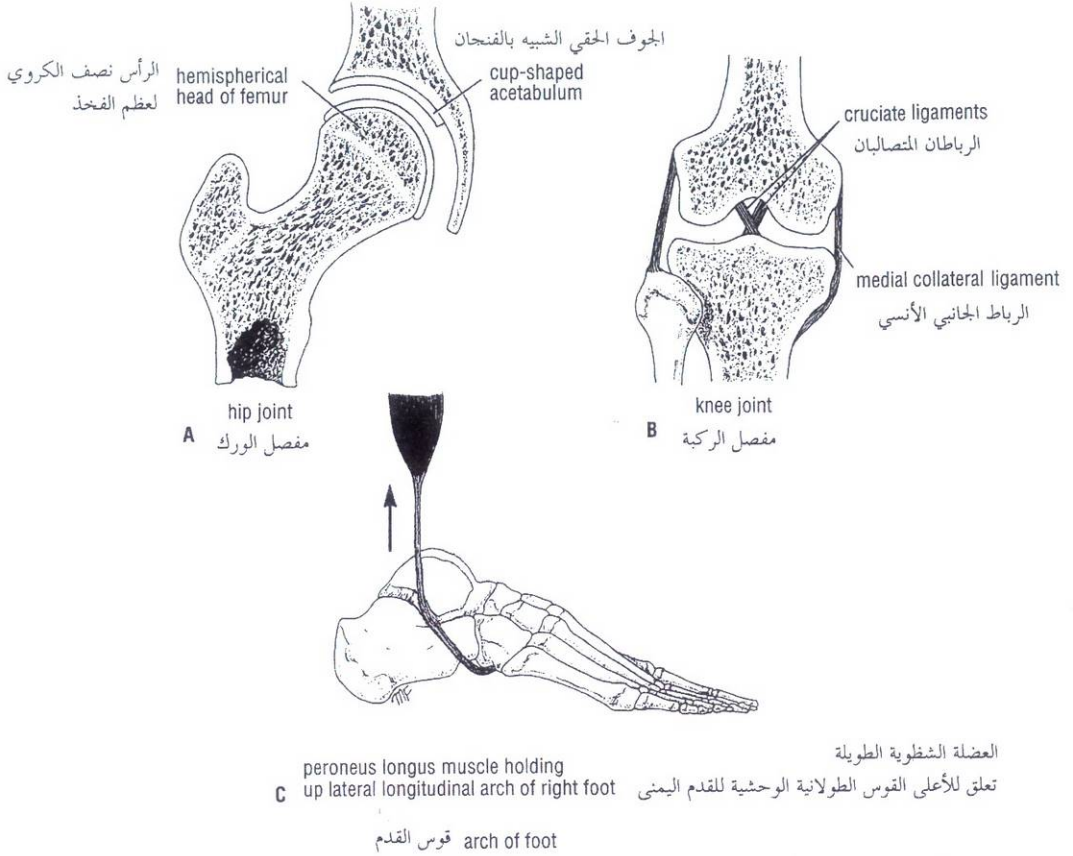


Figure 1-17 The three main factors responsible for stabilizing a joint: shape of articular surfaces (A), ligaments (B), and muscle tone (C).

الشكل (1-17): العوامل الثلاثة الرئيسية المسؤولة عن ثباتية المفصل. A. شكل السطوح المفصليّة. B. الأربطة. C. المقوية العضليّة.

Muscle Tone

In most joints, muscle tone is the major factor controlling stability. For example, the muscle tone of the short muscles around the shoulder joint keeps the hemispherical head of the humerus in the shallow glenoid cavity of the scapula. Without the action of these muscles, very little force would be required to dislocate this joint. The knee joint is very unstable without the tonic activity of the quadriceps femoris muscle. The joints between the small bones forming the arches of the feet are largely supported by the tone of the muscles of the leg, whose tendons are inserted into the bones of the feet (Fig. 1-17).

C. توتر العضلة:

يعتبر توتر العضلة هو العامل الرئيسي المتحكم بثبات معظم المفاصل مثال: توتر العضلات القصيرة الموجودة حول مفصل الكتف يُبقي الرأس النصف كروي للعضد في التجويف الحقياني الضحل لعظم الكتف. وبدون عمل هذه العضلات فإن قوة ضعيفة جداً تكون كافية لخلع هذا المفصل. ويكون مفصل الركبة غير ثابت بشكل كبير لولا الفعالية التوتريّة للعضلة مربعة الرؤوس الفخذية. وإن المفاصل بين العظام الصغيرة المشكّلة لأقواس القدمين مدعومة لدرجة كبيرة بتوتر عضلات الساق التي تنغرز أوتارها في عظام القدمين (الشكل 1 - 17).

V. تعصيب المفاصل:

تتلقي المحفظة والأربطة تعصياً حسيماً كثيفاً، إن العصب الحسي المعصب لمفصل يعصب أيضاً العضلات المحركة للمفصل والجلد المغطي لمغازز هذه العضلات وقد صنفت هذه الحقيقة على أنها قانون هيلتون. وتتلقي الأوعية الدموية في المفصل أليافاً ذاتية ودية. يمتلك الغضروف المغطي للسطح المفصلي فقط بضعة نهايات عصبية بالقرب من حوافه. يسبب فرط تمدد المحفظة والأربطة تقلصاً انعكاسياً لعضلات حول المفصل، حيث يسبب فرط التمدد الألم. ترسل مستقبلات التمدد في المحفظة والأوتار باستمرار معلومات الحس العميق إلى الجملة العصبية المركزية، فتبقيها على علم بوضع المفاصل، وبالإضافة للمعلومات الواردة إلى الجملة العصبية المركزية من المغازل العضلية والوترية، فإن ذلك يساعد في الحفاظ على توتر الوضعة وتنسيق الحركات الإرادية. تحكّم الألياف الودية بالتروية الدموية للمفصل.

Nerve Supply of Joints

The capsule and ligaments receive an abundant sensory nerve supply. A sensory nerve supplying a joint also supplies the muscles moving the joint and the skin overlying the insertions of these muscles, a fact that has been codified as **Hilton's law**. The blood vessels in a joint receive autonomic sympathetic fibers. The cartilage covering the articular surfaces possesses only a few nerve endings near its edges. Overstretching of the capsule and ligaments produces reflex contraction of muscles around the joint; excessive stretching produces pain. The stretch receptors in the capsule and ligaments are continually sending proprioceptive information up to the central nervous system, keeping it informed of the position of the joints. This supplements the information passing to the nervous system from the muscle and tendon spindles, helps maintain postural tone, and coordinates voluntary movements.

The sympathetic fibers control the blood supply to the joint.

LIGAMENTS

A ligament is a cord or band of connective tissue uniting two structures. Commonly found in association with joints, ligaments are of two types: Most are composed of dense bundles of collagen fibers and are unstretchable under normal conditions (e.g., iliofemoral ligament of the hip joint and the collateral ligaments of the elbow joint). The second type is composed largely of elastic tissue and can therefore regain its original length after stretching (e.g., ligamentum flavum of the vertebral column and the calcaneonavicular ligament of the foot).

BURSAE

A bursa is a lubricating device consisting of a closed fibrous sac lined with a delicate smooth membrane. Its walls are separated by a film of viscous fluid. Bursae are found wherever tendons rub against bones, ligaments, or other tendons. They are commonly found close to joints where the skin rubs against underlying bony structures, for example, the prepatellar bursa (Fig. 1-18). Occasionally, the cavity of a bursa communicates with the cavity of a synovial joint. For example, the suprapatellar bursa communicates with the knee joint (Fig. 1-18), and the subscapularis bursa communicates with the shoulder joint.

SYNOVIAL SHEATH

A synovial sheath is a tubular bursa that surrounds a tendon. The tendon invaginates the bursa from one side so that the tendon becomes suspended within the bursa by a **mesotendon** (Fig. 1-18). The mesotendon enables blood vessels to enter the tendon along its course. In certain situations, where the range of movement is extensive, the mesotendon disappears or remains in the form of narrow threads, the **vincula** (e.g., the long flexor tendons of the fingers and toes).

Synovial sheaths occur where tendons pass under ligaments, retinacula, and through osseofibrous tunnels. Their function is to reduce friction between the tendon and its surrounding structures.

BLOOD VESSELS

Blood vessels are of three types: arteries, veins, and capillaries (Fig. 1-19).

◆ الأربطة:

الرباط عبارة عن حبل أو شريط من نسيج ضام يربط بين بنيتين ويتواجد غالباً في المفاصل. ولالأربطة نوعين: تتكون غالبيتها من حزم كثيفة من ألياف الكولاجين وهي لا تتمدد في الحالات الطبيعية. (مثال: الرباط الحرقطي الفخذي لمفصل الورك والأربطة الجانبية لمفصل المرفق). أما النوع الثاني فيغلب في تكوينه الألياف المرنة وبذلك يستعيد طولها الأصلي بعد التمدد (مثال: الرباط الأصفر للعمود الفقري والرباط العقبي الزورقي في القدم).

◆ الأجرية:

الجراب هو جهاز مزلق يتكون من كيس ليفي مغلق، يبطنه غشاء رقيق أملس، يفصل بين جدران طبقة رقيقة من سائل لزج. وتتوضع الأجرية في أماكن احتكاك الأوتار بالعظام أو بالأربطة أو بأوتار أخرى. والغالب هو وجودها قرب المفاصل حيث يحتك الجلد بالبنيات العظمية تحتها مثال: الجراب أمام الرضفة (الشكل 1-18) وأحياناً يتصل جوف الجراب بالجوف المفصلي الزليلي: مثال اتصال الجراب فوق الرضفة مع مفصل الركبة (الشكل 1-18). واتصال الجراب تحت الكتف مع مفصل الكتف.

◆ الغمد الزليلي:

الغمد الزليلي عبارة عن جراب أنبوبي يحيط بوتر. يُغيد الوتر الجراب من أحد جوانبه وبذلك يصبح الوتر معلقاً ضمن الجراب بمسراق الوتر (الشكل 1-18). يمكن مسراق الوتر الأوعية الدموية من دخول الوتر على طول مسيره. وفي حالات معينة حيث يكون مدى الحركة واسعاً فإن مسراق الوتر يختفي أو يبقى على شكل خيوط رفيعة تدعى الأقياد (مثال: أوتار المثنية الطويلة لأصابع اليدين والقدمين).

نجد الأعماد الزليلية حيث تعبر الأوتار تحت الأربطة، والأقياد، ومن خلال الأنفاق العظمية الليفية وعملها هو انقاص الاحتكاك بين الأوتار والبنى المحيطة بها.

◆ الأوعية الدموية:

وهي على ثلاثة أنواع: الشرايين والأوردة والأوعية الشعرية (الشكل 1-19).

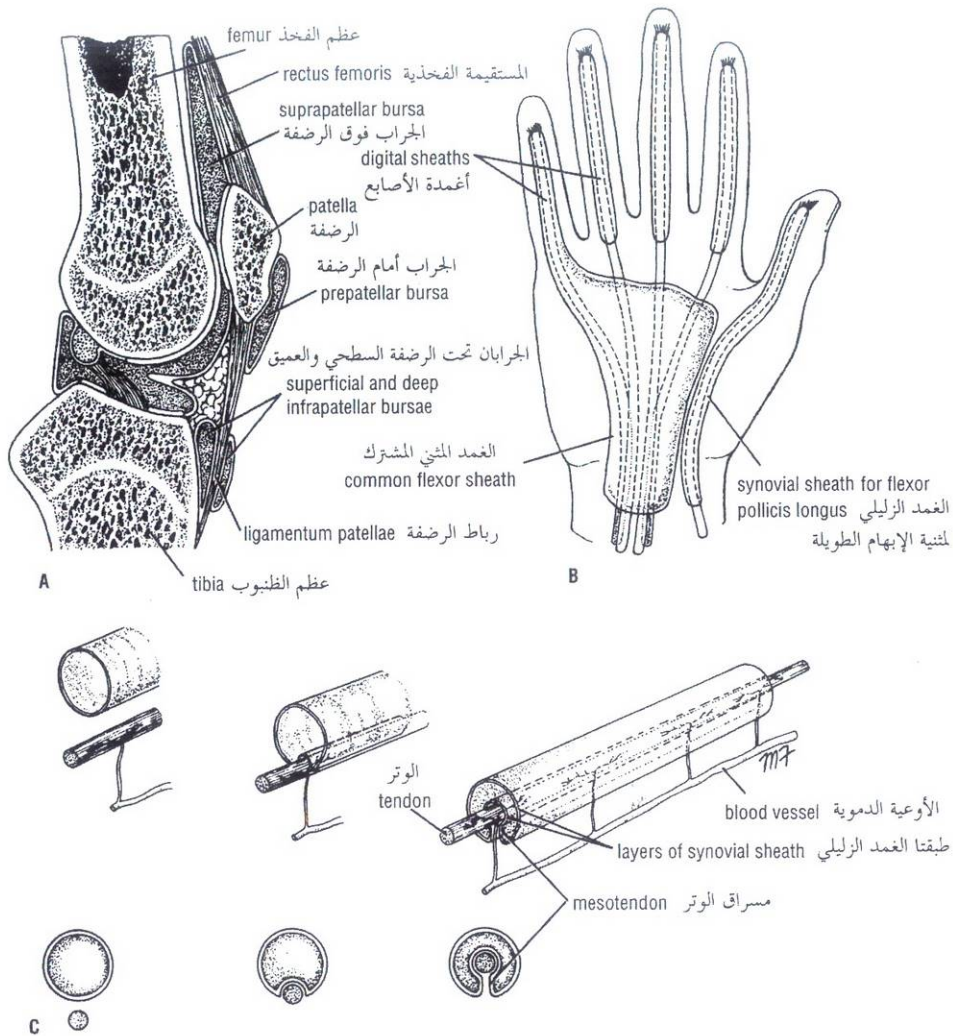


Figure 1-18 **A.** Four bursae related to the front of the knee joint. Note that the suprapatellar bursa communicates with the cavity of the joint. **B.** Synovial sheaths around the long tendons of the fingers. **C.** How tendon indents synovial sheath during development, and how blood vessels reach the tendon through the mesotendon.

الشكل (18-1): **A.** الأربعة الأمامية مفصل الركبة. لاحظ أن الجراب فوق الرضفة يتصل بالجوف المفصلي. **B.** الأغمدة الزليلية حول الأوتار الطويلة للأصابع. **C.** كيفية اكتساب الوتر لغمده الزليلي أثناء التطور، وكيفية وصول الأوعية الدموية للوتر عبر مسراق الوتر.

Arteries transport blood from the heart and distribute it to the various tissues of the body by means of their **branches** (Figs. 1-19 and 1-20). The smallest arteries, less than 0.1 mm in diameter, are referred to as **arterioles**. The joining of branches of arteries is called an **anastomosis**. Arteries do not have valves.

Anatomic end arteries (Fig. 1-20) are vessels whose terminal branches do not anastomose with branches of arteries supplying adjacent areas. **Functional end arteries** are vessels whose terminal branches do anastomose with those of adjacent arteries, but the caliber of the anastomosis is insufficient to keep the tissue alive should one of the arteries become occluded.

الشرايين: تنقل الدم من القلب وتوزعه إلى أنسجة الجسم المختلفة بواسطة فروعها (الشكلين 1-19، 1-20). تدعى الشرايين الأصغر والتي قطرها أقل من 0.1 ملم بالشرايين. يدعى اتحاد فروع الشرايين المفارقة. لا يوجد في الشرايين صمامات.

الشرايين الإنتهائية تشريحياً: الشكل (1-20). هي الشرايين التي لا تتفاغر فروعها الإنتهائية مع فروع شرايين تروّي مناطق مجاورة لها. الشرايين الإنتهائية وظيفياً: وهي الأوعية التي تتفاغر فروعها الإنتهائية مع الفروع الإنتهائية للشرايين المجاورة ولكن القطر الداخلي للمفارقة لا يكفي لأن يبقى النسيج حياً بعد أن يغلق أحد هذه الشرايين.

Veins are vessels that transport blood back to the heart; many of them possess valves. The smallest veins are called **venules** (Fig. 1-20). The smaller veins, or **tributaries**, unite to form larger veins, which commonly join with one another to form **venous plexuses**. Medium-sized deep arteries are often accompanied by two veins, one on each side, called **venae comitantes**.

Veins leaving the gastrointestinal tract do not go directly to the heart, but converge on the **portal vein**; this vein enters the liver and breaks up again into veins of diminishing size, which ultimately join capillarylike vessels, termed **sinusoids**, in the liver (Fig. 1-20). A **portal system** is thus a system of vessels interposed between two capillary beds.

Capillaries are microscopic vessels in the form of a network connecting the arterioles to the venules (Fig. 1-20).

Sinusoids resemble capillaries in that they are thin-walled blood vessels, but they have an irregular cross diameter and are wider than capillaries. They are found in the bone marrow, spleen, liver, and some endocrine glands. In some areas of the body, principally the tips of the fingers and toes, direct connections occur between the arteries and veins without the intervention of capillaries. The sites of such connections are referred to as **arteriovenous anastomoses** (Fig. 1-20).

Lymphatic System

The lymphatic system consists of lymphatic tissues and lymphatic vessels (Fig. 1-21).

Lymphatic tissues are a type of connective tissue that contains large numbers of lymphocytes. Lymphatic tissue is organized into the following organs or structures: the thymus, the lymph nodes, the spleen, and the lymphatic nodules. Lymphatic tissue is essential for the immunologic defenses of the body against bacteria and viruses.

Lymphatic vessels are tubes that assist the cardiovascular system in the removal of tissue fluid from the tissue spaces of the body; the vessels then return the fluid to the blood. The lymphatic system is essentially a drainage system, and there is no circulation. Lymphatic vessels are found in all tissues and organs of the body except the central nervous system, the eyeball, the internal ear, the epidermis of the skin, cartilage, and bone.

Lymph is the name given to tissue fluid once it has entered a lymphatic vessel. **Lymph capillaries** are a network of fine vessels that drain lymph from the tissues. The capillaries are in turn drained by small lymph vessels, which unite to form large lymph vessels. Lymph vessels have a beaded appearance because of the presence of numerous valves along their course.

Before lymph is returned to the bloodstream, it passes through at least one **lymph node** and often through several. The lymph vessels that carry lymph to a lymph node are referred to as **afferent vessels** (Fig. 1-21); those that transport it away from a node are **efferent vessels**. The lymph reaches the bloodstream at the root of the neck by large lymph vessels called the **right lymphatic duct** and the **thoracic duct** (Fig. 1-21).

Nervous System

The nervous system is divided into two main parts: the **central nervous system**, which consists of the brain and spinal cord, and the **peripheral nervous system**, which consists of 12 pairs of cranial nerves and 31 pairs of spinal nerves and their associated ganglia.

الأوردة: هي الأوعية التي تعيد الدم إلى القلب، ويملك معظمها صمامات. تدعى الأوردة الأصغر **بالوريدات** (الشكل 1-20). تتحد الأوردة الصغيرة أو الروافد لتشكل أوردة أكبر والتي غالباً يتحد أحدها مع الآخر لتشكل الضفائر الوريدية. يرافق الشرايين المتوسطة العميقة في أغلب الأحيان وريدان واحد على كل جانب تدعى **الأوردة المرافقة**.

الأوردة التي تغادر السبيل المعدي المعوي لا تذهب مباشرة إلى القلب، لكن تتحول إلى وريد الباب، يدخل هذا الوريد الكبدي حيث ينقسم مرة ثانية إلى أوردة ذات أحجام أصغر التي تنضم في النهاية إلى أوعية تشبه الشعيرات، تدعى أشباه الجيوب الكبدية الشكل (1-20)، وبذلك يتبين لنا أن الجهاز الباطني عبارة عن أوعية تتوسط بين سريين شعيرين.

الأوعية الشعيرية: هي أوعية مجهرية على شكل شبكة تصل الشريينات بالوريدات (الشكل 1-20).

أشباه الجيوب وهي تشبه الأوعية الشعيرية بكونها أوعية دموية رقيقة الجدران ولكن قطرها العرضي غير منتظم وهي أكثر اتساعاً من الأوعية الشعيرية، وهي توجد في نقي العظام، والطحال، والكبد، وبعض الغدد الصم. في بعض مناطق الجسم خاصة في رؤوس أصابع اليدين والقدمين يوجد اتصال مباشر بين الشرايين والأوردة دون توسط الأوعية الشعيرية، وتدعى مواقع هذه الإتصالات **بالفاغرة الشريانية الوريدية** (الشكل 1-20).

◆ الجهاز اللمفي:

يتكون الجهاز اللمفي من النسيج اللمفي والأوعية اللمفية (الشكل 1-21).

الأنسجة اللمفية: وهي عبارة عن شكل من أشكال النسيج الضام الذي يحتوي على عدد كبير من الخلايا اللمفية. ينظم النسيج اللمفي في البنى والأعضاء التالية: التوتة والعقد اللمفية والطحال والعقيدات اللمفية. والنسيج اللمفي هام جداً في الدفاع المناعي للجسم ضد الجراثيم والفيروسات.

الأوعية اللمفية: وهي عبارة عن أنابيب تساعد الجهاز القلبي الوعائي في نزع السوائل النسيجية من أحياز الجسم النسيجية، ومن ثم تعيدها إلى الدم. الجملة اللمفية هي جملة نازحة بشكل أساسي، ولا يوجد فيها دوران. توجد الأوعية اللمفية في جميع الأنسجة والأعضاء باستثناء الجملة العصبية المركزية، وكرة العين (المقلة)، والأذن الباطنة، وبشرة الجلد، والغضاريف، والعظام.

اللمف: وهو الاسم الذي يطلق على السوائل النسيجية حالما تدخل الوعاء اللمفي. **الأوعية الشعيرية اللمفية** وهي شبكة من الأوعية الدقيقة تنزع اللمف من النسيج، وهي تصب بدورها في أوعية لمفية صغيرة، التي تتحد لتشكل أوعية لمفية كبيرة. وللأوعية اللمفية مظهر السبحة بسبب وجود صمامات عديدة على طول مسيرها.

وقبل أن يعود اللمف إلى الجرى الدموي، فإنه يمر عادة ضمن **عقدة لمفية** واحدة على الأقل وغالباً ضمن عدة عقد. تدعى الأوعية اللمفية التي تحمل اللمف إلى مجرى الدم عند العقدة اللمفية **بالأوعية السواردة** (الشكل 1-21)، وتلك التي تنقله بعيداً عن العقدة تدعى **بالأوعية الصادرة**، يصل اللمف إلى جذر العنق بواسطة أوعية لمفية كبيرة تدعى **القناة اللمفية اليميني والقناة الصدرية** (الشكل 1-21).

◆ الجملة العصبية:

تقسم الجملة العصبية إلى قسمين رئيسيين: **الجملة العصبية المركزية:** التي تتكون من الدماغ والحبل الشوكي. و**الجملة العصبية المحيطية** والتي تتكون من 12 زوج من الأعصاب القحفية و 31 زوج من الأعصاب الشوكية وعقدتها المرافقة.

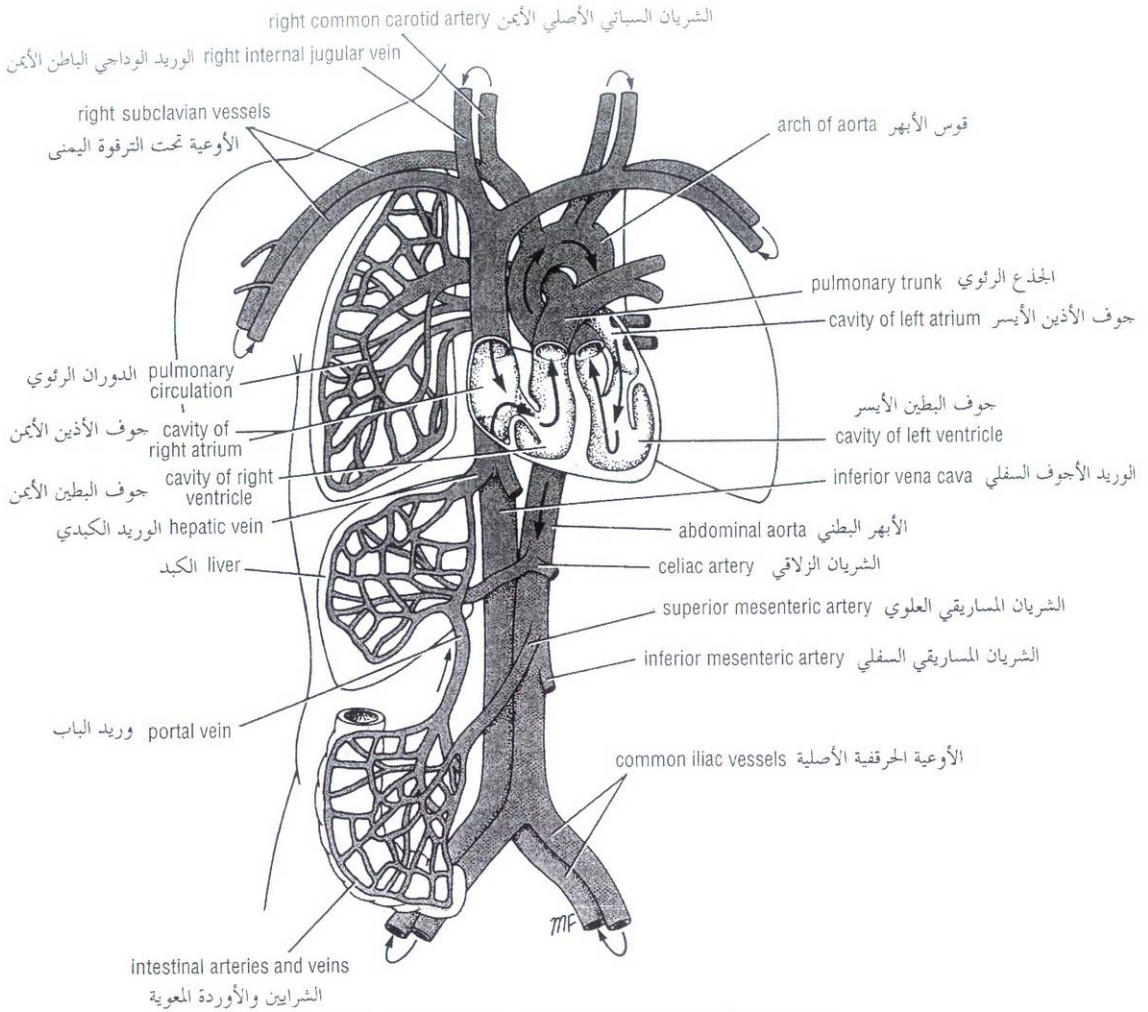


Figure 1-19 General plan of the blood vascular system.

الشكل (19-1): مخطط عام للجهاز الوعائي الدموي.

Functionally, the nervous system can be further divided into the **somatic nervous system**, which controls voluntary activities, and the **autonomic nervous system**, which controls involuntary activities.

The nervous system, together with the endocrine system, controls and integrates the activities of the different parts of the body.

Central Nervous System

The central nervous system is composed of large numbers of nerve cells and their processes, supported by specialized tissue called **neuroglia**. **Neuron** is the name given to the nerve cell and all its processes. The nerve cell has two types of processes called **dendrites** and an **axon**. Dendrites are the short processes of the cell body; the axon is the longest process of the cell body (Fig. 1-24).

The interior of the central nervous system is organized into gray and white matter. **Gray matter** consists of nerve cells embedded in neuroglia. **White matter** consists of nerve fibers (axons) embedded in neuroglia.

وتقسم الجملة العصبية وظيفياً إلى الجملة العصبية الجسمية التي تتحكم بالفعاليات الإرادية. والجملة العصبية الذاتية التي تتحكم بالفعاليات اللاإرادية.

الجملة العصبية المركزية بالإضافة إلى الجهاز الصماوي تتحكم وتكامل بين نشاطات الأجزاء المختلفة للجسم.

I. الجملة العصبية المركزية:

تتألف الجملة العصبية المركزية من عدد كبير من الخلايا العصبية واستطالاتها، يدعمها نسيج متخصص يدعى **الدبق العصبي**. تطلق كلمة **العصبون** على الخلية العصبية وجميع استطالاتها، وللخلية العصبية نوعين من الاستطالات هما **التغصنات** و**المحور**. التغصنات هي الاستطالات القصيرة لجسم الخلية، أما المحور فهو الاستطالة الأطول لجسم الخلية (الشكل 1-24). ينتظم باطن الجملة العصبية المركزية في مادة سنجابية ومادة بيضاء. تتكون **المادة السنجابية** من الخلايا العصبية المطمورة في الدبق العصبي، بينما تتكون **المادة البيضاء** من الألياف العصبية (المحاور) المطمورة في الدبق العصبي.

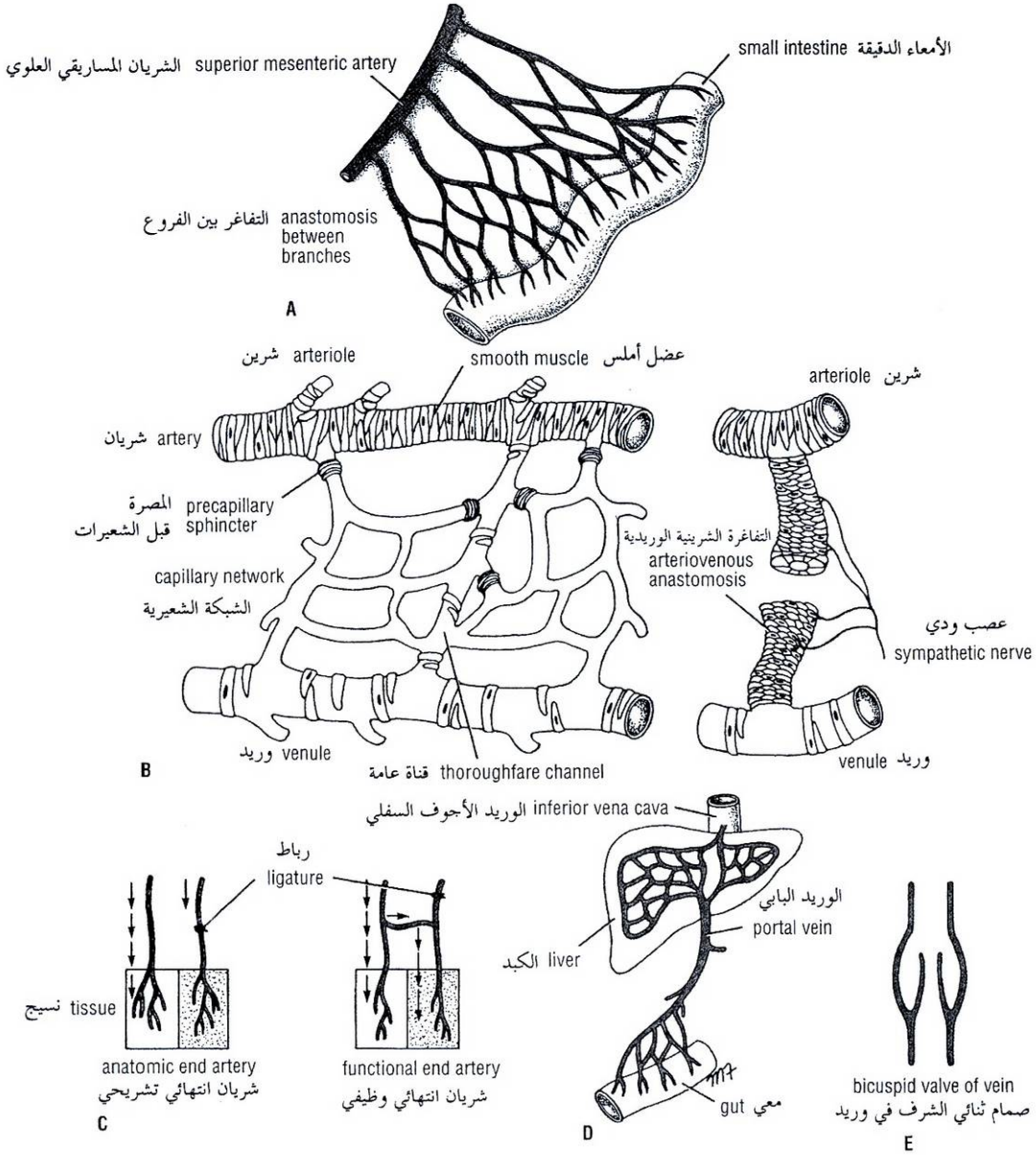


Figure 1-20 Different types of blood vessels and their methods of union. **A.** Anastomosis between branches of the superior mesenteric artery. **B.** A capillary network and an arteriovenous anastomosis. **C.** Anatomic end artery and functional end artery. **D.** A portal system. **E.** Structure of the bicuspid valve in a vein.

الشكل (1-20): النماذج المختلفة للأوعية الدموية وطرق اتحادها.

A. التفاغر بين فروع الشريان المساريقي العلوي. B. الشبكة الشعيرية والتفاغر الشرياني الوريدي. C. الشريان الانتهائي التشريحي والشريان الانتهائي الوظيفي. D. الجملة الباطنية. E. بنية الدسام ثنائي الشرف في وريد.

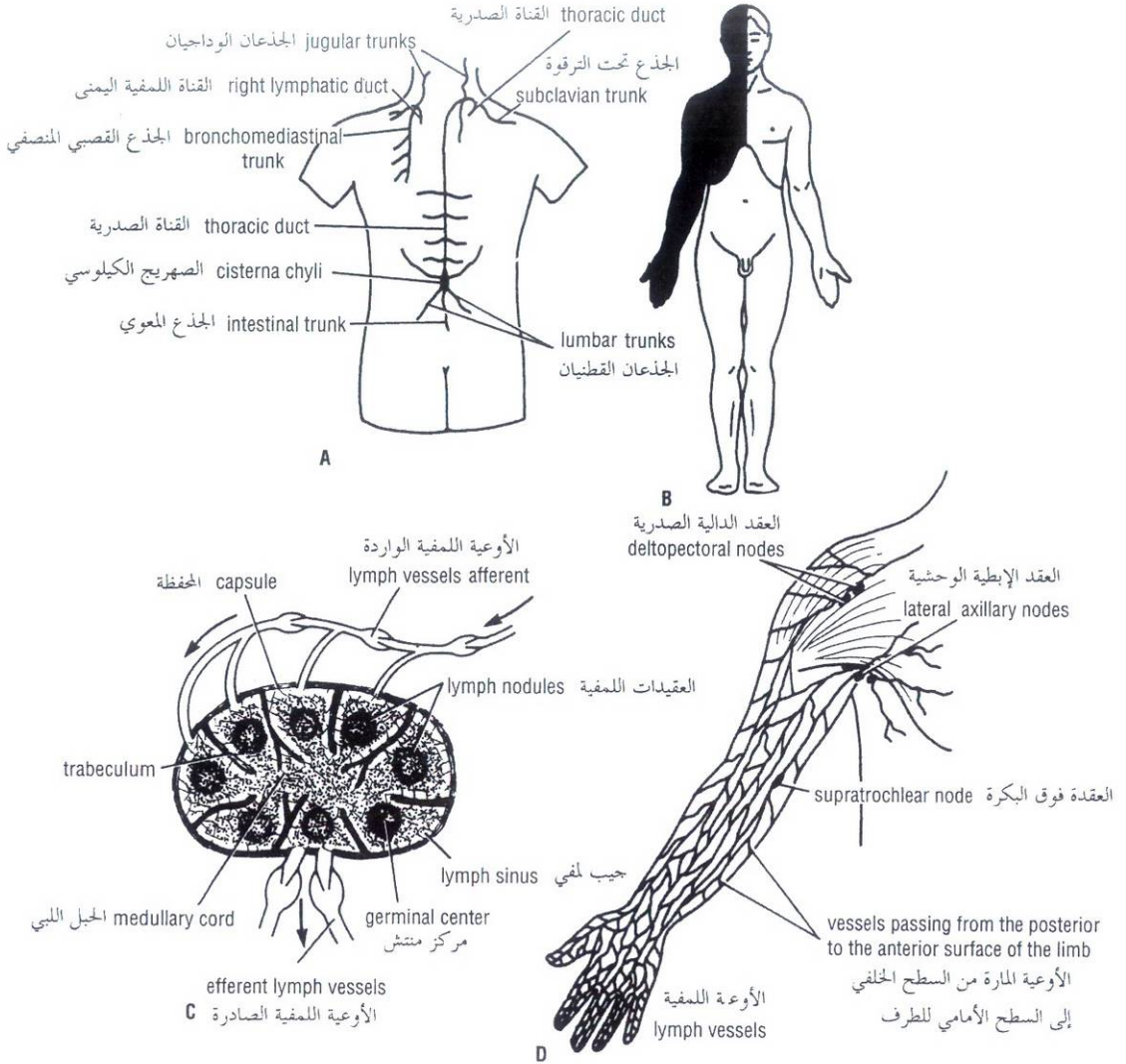


Figure 1-21 A. Thoracic duct and right lymphatic duct and their main tributaries. B. The areas of body drained into thoracic duct (clear) and right lymphatic duct (black). C. General structure of a lymph node. D. Lymph vessels and nodes of the upper limb.

الشكل (1-21): A. القناة الصدرية والقناة اللمفية اليمنى وروافدها الرئيسية. B. نواحي الجسم التي تنزح إلى القناة الصدرية (باللون الأبيض) وإلى القناة اللمفية اليمنى (اللون الأسود). C. البنية العامة لعقدة لمفية. D. الأوعية والعقد اللمفية للطرف العلوي.

Peripheral Nervous System

The peripheral nervous system consists of the cranial and spinal nerves and their associated ganglia. On dissection the cranial and spinal nerves are seen to be cords of g.ayish white color. They are made up of bundles of nerve fibers (axons) supported by delicate areolar tissue.

Cranial Nerves

Twelve pairs of cranial nerves leave the brain and pass through foramina in the skull. All the nerves are distributed in the head and neck except the tenth (vagus), which also supplies structures in the thorax and abdomen. The cranial nerves are described in Chapter 11.

II. الجملة العصبية المحيطية:

تتألف الجملة العصبية المحيطية من الأعصاب القحفية والشوكية والعقد العصبية المرافقة. تبدو الأعصاب القحفية والشوكية تشريحياً على شكل حبال بلون أبيض رمادي. وتتكون من حزم الألياف العصبية (المحاور) يدعمها نسيج خلالي رقيق.

A. الأعصاب القحفية:

يوجد 12 زوجاً من الأعصاب القحفية التي تترك الدماغ وتمر من خلال ثقوب في الجمجمة، جميع الأعصاب القحفية تتوزع في الرأس والعنق ما عدا العاشر (البهيم) الذي يعصب أيضاً بنى في الصدر والبطن، يتم وصف الأعصاب القحفية في الفصل 11.

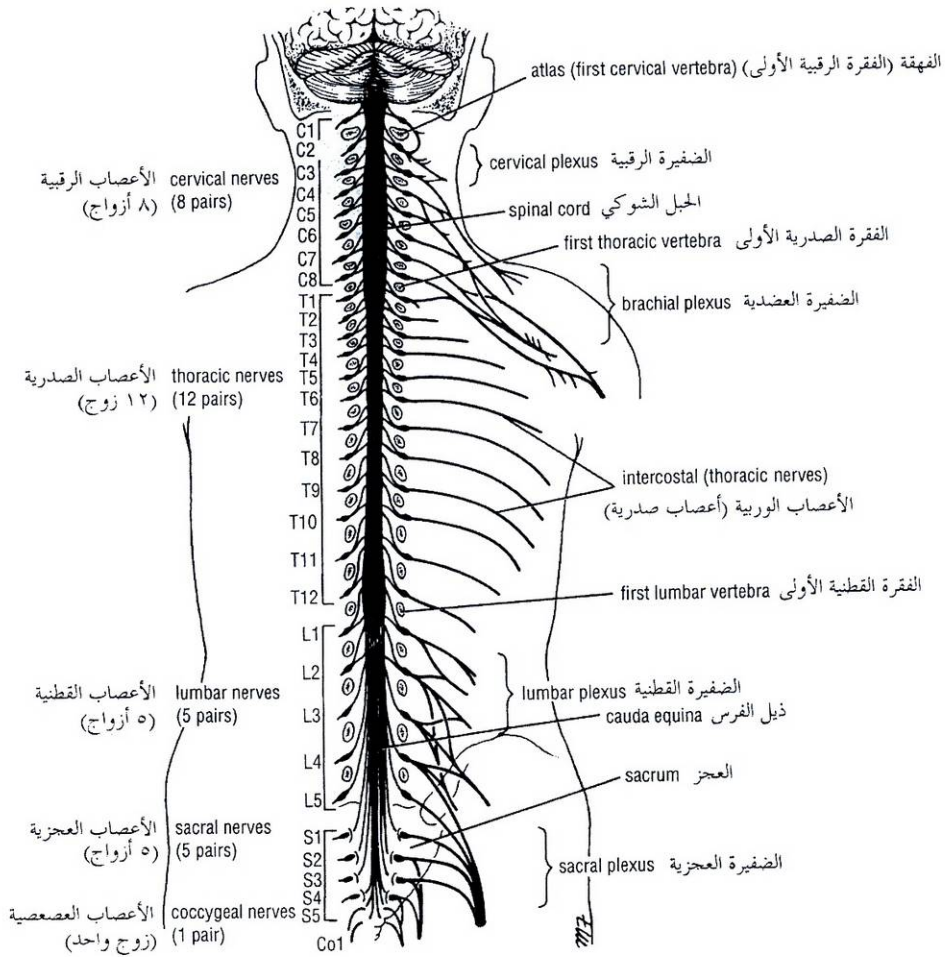


Figure 1-22 Brain, spinal cord, spinal nerves, and plexuses of limbs.

الشكل (1-22): الدماغ، والحبل الشوكي والأعصاب الشوكية ووظائف الأطراف.

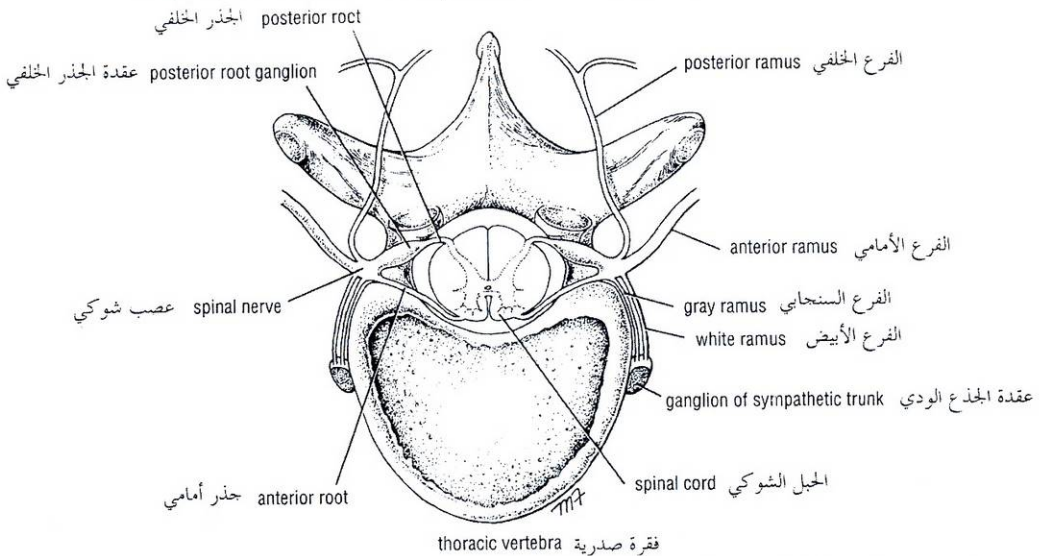


Figure 1-23 The association between spinal cord, spinal nerves, and sympathetic trunks.

الشكل (1-23): العلاقة بين الحبل الشوكي، والأعصاب الشوكية، والجذوع الودية.

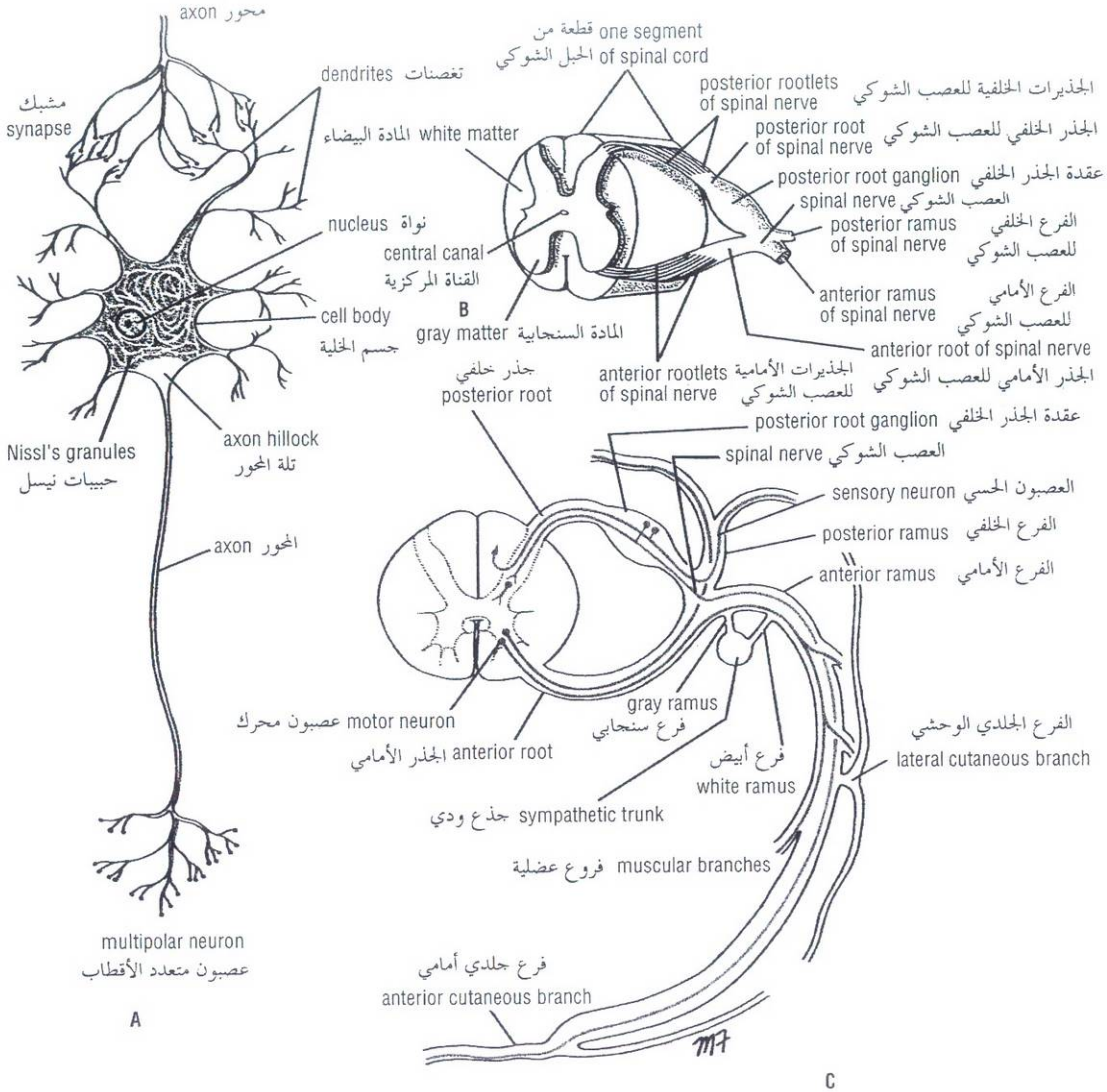


Figure 1-24 A. Multipolar motor neuron with connector neuron synapsing with it. B. Section through thoracic segment of spinal cord with spinal roots and posterior root ganglion. C. Cross section of thoracic segment of spinal cord, showing roots, spinal nerve, and anterior and posterior rami and their branches.

الشكل (1-24): A. عصبون محرك متعدد الأقطاب مع عصبون موصل متشابك معه. B. مقطع عرضي لقطعة صدرية للحبل الشوكي مع الجذور الشوكية وعقدة الجذر الخلفي. C. مقطع عرضي في قطعة صدرية للحبل الشوكي تظهر فيه الجذور والعصب الشوكي والفرعان الأمامي والخلفي وفروعهما.

Spinal Nerves

Thirty-one pairs of spinal nerves leave the spinal cord and pass through intervertebral foramina in the vertebral column (Figs. 1-22 and 1-23). The spinal nerves are named according to the region of the vertebral column with which they are associated: 8 **cervical**, 12 **thoracic**, 5 **lumbar**, 5 **sacral**, and 1 **coccygeal**. Note that there are 8 cervical nerves and only 7 cervical vertebrae and that there is 1 coccygeal nerve and 4 coccygeal vertebrae.

B. الأعصاب الشوكية:

يوجد 31 زوجاً من الأعصاب الشوكية التي تترك الحبل الشوكي وتمر من خلال ثقبين بين الفقرات في العمود الفقري (الشكلين 1-22، 1-23)، وتسمى الأعصاب الشوكية حسب مناطق العمود الفقري الموافقة: 8 رقبية، 12 صدرية، 5 قطنية، 5 عجزية، و 1 عصب عصبي، لاحظ أنه يوجد 8 أعصاب رقبية بينما يوجد فقط 7 فقرات رقبية ويوجد عصب عصبي واحد مقابل 4 فقرات عصبية.

During development, the spinal cord grows in length more slowly than the vertebral column. In the adult, when growth ceases, the lower end of the spinal cord only reaches inferiorly as far as the lower border of the first lumbar vertebra. To accommodate for this disproportionate growth in length, the length of the roots increases progressively from above downward. In the upper cervical region, the spinal nerve roots are short and run almost horizontally, but the roots of the lumbar and sacral nerves below the level of the termination of the cord form a vertical bundle of nerves that resembles a horse's tail and is called the **cauda equina** (Fig. 1-22).

Each spinal nerve is connected to the spinal cord by two roots: the **anterior root** and the **posterior root** (Figs. 1-23 and 1-24). The anterior root consists of bundles of nerve fibers carrying nerve impulses away from the central nervous system (Fig. 1-24). Such nerve fibers are called **efferent** fibers. Those efferent fibers that go to skeletal muscle and cause them to contract are called **motor fibers**. Their cells of origin lie in the anterior gray horn of the spinal cord.

The posterior root consists of bundles of nerve fibers that carry impulses to the central nervous system and are called **afferent** fibers (Fig. 1-24). Because these fibers are concerned with conveying information about sensations of touch, pain, temperature, and vibrations, they are called **sensory fibers**. The cell bodies of these nerve fibers are situated in a swelling on the posterior root called the **posterior root ganglion** (Figs. 1-23 and 1-24).

At each intervertebral foramen the anterior and posterior roots unite to form a spinal nerve (Fig. 1-23). Here, the motor and sensory fibers become mixed together, so that a spinal nerve is made up of a mixture of motor and sensory fibers (Fig. 1-24). On emerging from the foramen, the spinal nerve divides into a large **anterior ramus** and a smaller **posterior ramus**. The posterior ramus passes posteriorly around the vertebral column to supply the muscles and skin of the back (Figs. 1-23 and 1-24). The anterior ramus continues anteriorly to supply the muscles and skin over the anterolateral body wall and all the muscles and skin of the limbs.

In addition to the anterior and posterior rami, spinal nerves give a small **meningeal branch** that supplies the vertebrae and the coverings of the spinal cord (the meninges). Thoracic spinal nerves also have branches called **rami communicantes** that are associated with the sympathetic part of the autonomic nervous system (see below).

Plexuses

At the root of the limbs, the anterior rami join one another to form complicated nerve plexuses (Fig. 1-22). The **cervical** and **brachial plexuses** are found at the root of the upper limbs, and the **lumbar** and **sacral plexuses** are found at the root of the lower limbs.

The classic division of the nervous system into central and peripheral parts is purely artificial and one of descriptive convenience because the processes of the neurons pass freely between the two. For example, a motor neuron located in the anterior gray horn of the first thoracic segment of the spinal cord gives rise to an axon that passes through the anterior root of the first thoracic nerve (Fig. 1-25), through the brachial plexus, travels down the arm and forearm in the ulnar nerve, and finally reaches the motor end plates on several muscle fibers of a small muscle of the hand—a total distance of about 3 ft (90 cm).

ينمو الحبل الشوكي خلال التطور طويلاً بشكل أبطأ من نمو العمود الفقري، وعند البالغين حيث يتوقف النمو تصل النهاية السفلية للحبل الشوكي أقصى ما يمكن إلى الحافة السفلية للفقرة القطنية الأولى فقط، ولكي يتم التكيف مع هذا النمو الطولي غير المتوافق فإن طول الجذور يزداد بشكل متواصل من الأعلى للأسفل، ففي المنطقة الرقبية العلوية تكون جذور الأعصاب الرقبية قصيرة وتسير بشكل أفقي تقريباً، لكن جذور الأعصاب القطنية والعجزية تشكل في أسفل مستوى نهاية الحبل الشوكي حزمة عامودية من الأعصاب تشبه ذيل الفرس لذلك تدعى **بذيل القوس** (الشكل 1-22).

وكل عصب شوكي يتصل بالحبل الشوكي بجذران هما **الجذر الأمامي** و**الجذر الخلفي** (الشكلين 1-23، 1-24). يتكون الجذر الأمامي من حزم من الألياف العصبية تحمل الدفعات العصبية بعيداً عن الجملة العصبية المركزية، (الشكل 1-24)، تدعى مثل هذه الألياف العصبية بالألياف **الصلادرة** وتدعى الألياف الصادرة التي تذهب إلى العضلات الهيكلية وتسبب تقلصها بالألياف **المحركة**، وهي تنشأ من خلايا تتوضع في القرن السنجابي الأمامي للحبل الشوكي.

يتكون الجذر الخلفي من حزم من الألياف العصبية التي تحمل الدفعات إلى الجملة العصبية المركزية وتدعى بالألياف **الواردة** (الشكل 1-24). وبما أن هذه الألياف تنقل المعلومات الخاصة بإحساسات اللمس، والألم، الحرارة، والاهتزازات، لذلك تدعى بالألياف **الحسية**، وتتوضع أجسام خلايا هذه الألياف العصبية في انتفاخ على الجذر الخلفي يدعى **عقدة الجذر الخلفي** (الشكلان 1-23، 1-24).

ويتحد الجذران الأمامي والخلفي عند كل ثقب بين الفقرات لتشكلا العصب الشوكي (الشكل 1-23)، وهنا تصبح الألياف الحركية والحسية مختلطة معاً وبذلك يتكون العصب الشوكي من مزيج من الألياف الحركية والحسية (الشكل 1-24)، وعند بروز العصب الشوكي من الثقب ينقسم إلى **فرع أمامي** كبير و**فرع خلفي** أصغر. يسير الفرع الخلفي للخلف حول العمود الفقري ليعصب عضلات وجلد الظهر (الشكلان 1-23، 1-24)، بينما يتابع الفرع الأمامي للأمام ليعصب العضلات والجلد فوق جدار الجسم الأمامي الوحشي وجميع عضلات وجلد الأطراف.

وبالإضافة للفرعين الأمامي والخلفي فإن الأعصاب الشوكية تعطي فرعاً **سحائياً** صغيراً يعصب فقرات وأغشية الحبل الشوكي (السحايا)، كما أن للأعصاب الصدرية الشوكية فروعاً تدعى **الفروع الموصلة** التي ترافق الجزء الودي من الجملة العصبية الذاتية. (انظر للأسفل).

C. الضفائر:

تتجمع الفروع الأمامية واحداً مع الآخر عند جذر الأطراف لتشكلا ضفائر عصبية معقدة (الشكل 1-22)، توجد الضفائر الرقبية والعجزية عند جذر الطرفين العلويين، بينما توجد الضفائر القطنية والعجزية عند جذر الطرفين السفليين.

من المهم أن تعلم أن التقسيم التقليدي للجملة العصبية إلى قسمين مركزي ومحيطي هو مجرد تقسيم نظري غايته سهولة الوصف لأن استطالات العصبونات تمر بشكل حر بين القسمين، مثال: عصبون محرك متوضع في القرن السنجابي الأمامي للقطعة الصدرية الأولى للحبل الشوكي يعطي محوراً يمر من خلال الجذر الأمامي للعصب الصدري الأول (الشكل 1-25)، ويمر من خلال الضفيرة العصبية حيث يسير للأسفل إلى العضد والساعد في العصب الزندي ليصل أخيراً إلى اللوحات الحركية الانتهازية للعديد من الألياف العصبية لعضلة صغيرة في اليد. وتقدر المسافة الكلية بحوالي 3 أقدام (90 سم).

To take another example: Consider the sensation of touch felt on the lateral side of the little toe. This area of skin is supplied by the first sacral segment of the spinal cord (S1). The fine terminal branches of the sensory axon, called **dentrites**, leave the sensory organs of the skin and unite to form the axon of the sensory nerve. The axon passes up the leg in the sural nerve (Fig. 1-25) and then in the tibial and sciatic nerves to the lumbosacral plexus. It then passes through the posterior root of the first sacral nerve to reach the cell body in the posterior root ganglion of the first sacral nerve. The central axon now enters the posterior white column of the spinal cord and passes up to the nucleus gracilis in the medulla oblongata—a total distance of about 5 ft (1 1/2 m). Thus, a single neuron extends from the little toe to the inside of the skull.

Both these examples illustrate the extreme length of a single neuron.

Autonomic Nervous System

The autonomic nervous system is the part of the nervous system concerned with the innervation of involuntary structures such as the heart, smooth muscle, and glands throughout the body and is distributed throughout the central and peripheral nervous system. The autonomic system may be divided into two parts—the **sympathetic** and the **parasympathetic**—and both parts have afferent and efferent nerve fibers.

The activities of the sympathetic part of the autonomic system prepare the body for an emergency. It accelerates the heart rate, causes constriction of the peripheral blood vessels, and raises the blood pressure. The sympathetic part of the autonomic system brings about a redistribution of the blood so that it leaves the areas of the skin and intestine and becomes available to the brain, heart, and skeletal muscle. At the same time it inhibits peristalsis of the intestinal tract and closes the sphincters.

The activities of the parasympathetic part of the autonomic system aim at conserving and restoring energy. They slow the heart rate, increase peristalsis of the intestine and glandular activity, and open the sphincters.

Sympathetic System

Efferent Fibers The gray matter of the spinal cord, from the first thoracic segment to the second lumbar segment, possesses a lateral horn, or column, in which are located the cell bodies of the sympathetic connector neurons (Fig. 1-26). The myelinated axons of these cells leave the spinal cord in the anterior nerve roots and then pass via the **white rami communicantes** to the **paravertebral ganglia** of the **sympathetic trunk** (Figs. 1-23, 1-26, and 1-27). The connector cell fibers are called preganglionic as they pass to a peripheral ganglion. Once the preganglionic fibers reach the ganglia in the sympathetic trunk, they may pass to the following destinations:

1. They may terminate in the ganglion they have entered by synapsing with an excitator cell in the ganglion (Fig. 1-26). A **synapse** can be defined as the site where two neurons come into close proximity but not into anatomic continuity. The gap between the two neurons is bridged by a neurotransmitter substance, **acetylcholine**. The axons of the excitator neurons leave the ganglion and are non-myelinated. These postganglionic nerve fibers now pass to the thoracic spinal nerves as **gray rami communicantes** and are distributed in the branches of the spinal nerves to supply the smooth muscle in the walls of blood vessels, the sweat glands, and the arrector pili muscles of the skin.

مثال آخر يتعلق بحس اللمس على الجانب الوحشي للإصبع الصغير للقدم: تعصب هذه المنطقة من الجلد بالقطعة العجزية الأولى للحبل الشوكي (S1). الفروع الإنتهائية الدقيقة للمحور الحسي والتي تدعى التفصصات تترك الأعضاء الحسية في الجلد وتتحل لتشكل محور العصب الحسي، الذي يمر للأعلى في الساق ضمن العصب الربلي (الشكل 1-25)، ثم في العصبين الظنبوبي والوركي إلى الضفيرة القطنية العجزية، وبعد ذلك يسير ضمن الجذر الخلفي للعصب العجزوي الأول ليصل إلى جسم الخلية في عقدة الجذر الخلفي للعصب العجزوي الأول وهنا يدخل المحور المركزي إلى العمود الأبيض الخلفي للحبل الشوكي ويمر للأعلى إلى النواة الرشيقة في النخاع المستطيل (البصلة السيسائية). تبلغ المسافة الكلية حوالي 5 أقدام (1.5 متر) وهكذا نجد أن عصبونا وحيداً يمتد من الإصبع الصغير في القدم إلى داخل الجمجمة.

ويبين كلا المثالين السابقين الطول الكبير لعصبون وحيد.

III. الجملة العصبية الذاتية (المستقلة):

الجملة العصبية الذاتية هي الجزء من الجملة العصبية الذي يتعلق بتعصيب البنى اللا إرادية مثل القلب، والعضلات الملساء، والغدد في كامل الجسم، وهي تتوزع في كلا الجملتين العصبيتين المركزية والمحيطية. تقسم الجملة العصبية الذاتية إلى جزئين: **ودي ولاودي** وفي كلا الجزئين توجد ألياف عصبية واردة وصادرة.

إن فعاليات الجزء الودي للجملة الذاتية تهيم للجسم للتكيف مع الحالات الطارئة، فهي تسرع القلب، وتسبب تضيق الأوعية الدموية المحيطية، وترفع الضغط الدموي. وكذلك يقوم الجزء الودي من الجملة العصبية الذاتية بإعادة توزيع الدم بحيث يترك الجلد والأمعاء ويصبح متوفرًا للدماغ، والقلب والعضلات الهيكلية، وفي نفس الوقت يثبط الحركات التمعجية للسبيل المعوي وتغلق المصرات.

أما فعاليات الجزء اللاودي من الجملة العصبية الذاتية فهي تهدف إلى حفظ وتخزين الطاقة، حيث تطبق القلب، تزيد الحركات التمعجية للأمعاء وفعاليات الغدد وتفتح المصرات.

A. الجملة الودية:

الألياف الصادرة: تمتلك المادة السنجابية للحبل الشوكي من القطعة الصدرية الأولى وحتى القطعة القطنية الثانية قرناً جانبياً أو عموداً تتوضع فيه أحسام خلايا العصبونات الموصلة الودية (الشكل 1-26) تترك المحاور النخاعينية لهذه الخلايا الحبل الشوكي في الجذور العصبية الأمامية وتسير ضمن الفروع البيضاء الموصلة إلى العقد جانب الفقرية من الجذع الودي (الأشكال 1-23، 1-26، 1-27). تدعى ألياف الخلية الموصلة بالألياف قبل العقدة عند مرورها إلى العقدة المحيطية. حالما تصل الألياف قبل العقدة إلى العقد في الجذع الودي فإنها يمكن أن تمر إلى الأماكن التالية:

1. يمكن أن تنتهي في العقدة التي دخلتها بالتشابك مع خلية منبّهة في العقدة (الشكل 1-26). يعرف المشبك بأنه الموقع الذي يتقارب فيه عصبونان لدرجة كبيرة لكن دون تحقيق استمرارية تشريحية، وتعتبر الفجوة بين العصبونين جسراً تعبّر مادة عصبية ناقلة هي **الأسيتيل كولين**، تغادر محاور العصبونات المنبّهة العقدة وهي ألياف لا نخاعينية، وتمر هذه الألياف التي تسمى الآن بالألياف العصبية بعد العقدة إلى الأعصاب الشوكية الصدرية كفروع موصلة سنجابية وتتوزع في فروع الأعصاب الشوكية لتعصب العضلات الملساء في جدران الأوعية الدموية والغدد العرقية والعضلات الناصبة لأشعار الجلد.

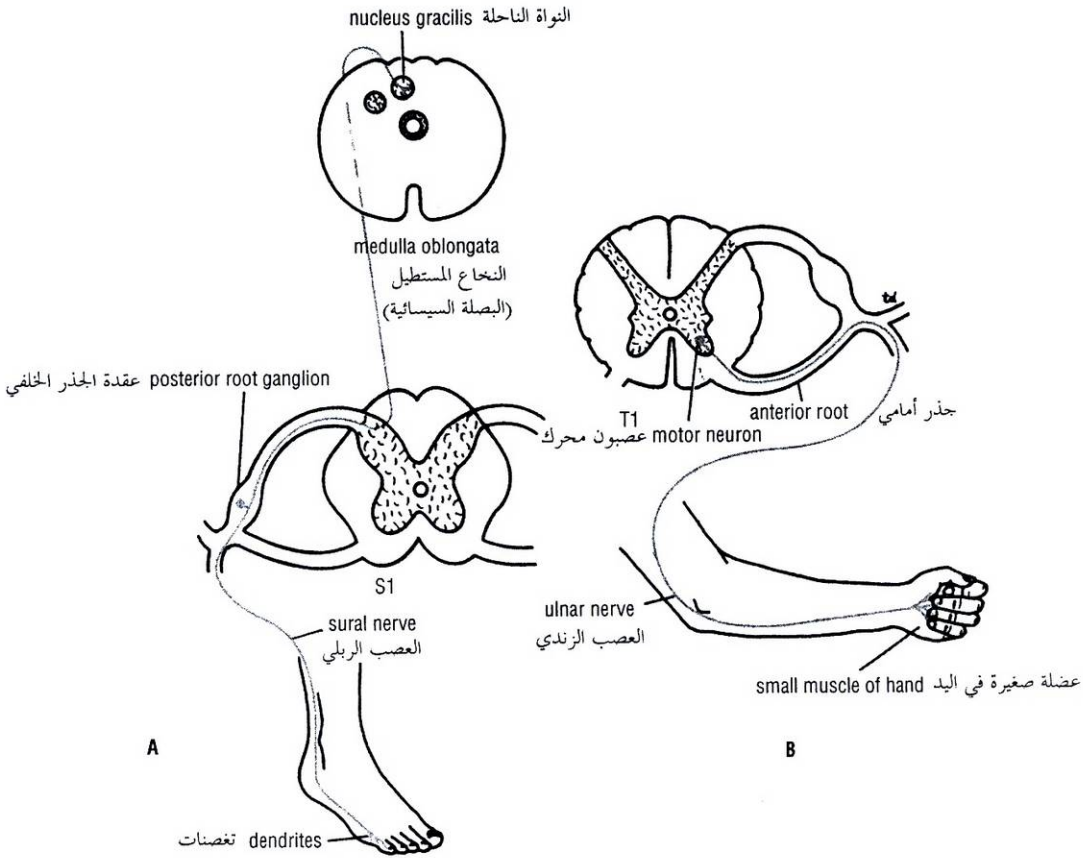


Figure 1-25 Two neurons that pass from the central to the peripheral nervous system. **A.** Afferent neuron that extends from little toe to brain. **B.** Efferent neuron that extends from the anterior gray horn of the first thoracic segment of spinal cord to the small muscle of the hand.

الشكل (1-25): عصبونان يمران من الجملة العصبية المركزية إلى الجملة العصبية المحيطية. **A.** عصبون وارد يمتد من الأصبع الصغير للمقدم إلى الدماغ. **B.** عصبون صادر يمتد من القرن السنجابي الأمامي إلى القطعة الصدرية الأولى من الحبل الشوكي إلى عضلة صغيرة في اليد.

2. Those fibers entering the ganglia of the sympathetic trunk high up in the thorax may travel up in the sympathetic trunk to the ganglia in the cervical region, where they synapse with excitator cells (Figs. 1-26 and 1-27). Here, again, the postganglionic nerve fibers leave the sympathetic trunk as gray rami communicantes, and most of them join the cervical spinal nerves. Many of the preganglionic fibers entering the lower part of the sympathetic trunk from the lower thoracic and upper two lumbar segments of the spinal cord travel down to ganglia in the lower lumbar and sacral regions, where they synapse with excitator cells (Fig. 1-27). The postganglionic fibers leave the sympathetic trunk as gray rami communicantes that join the lumbar, sacral, and coccygeal spinal nerves.

2. يمكن لتلك الألياف الداخلة لعقد الجذع الودي أعلى الصدر أن تسير للأعلى في الجذع الودي إلى العقد في المنطقة الرقبية حيث تتشابك مع الخلايا المنبهة (الشكلين 1-26، 1-27). وهنا تترك الألياف العصبية بعد العقدة مرة ثانية الجذع الودي كفروع سنجابية موصلة وينضم معظمها إلى الأعصاب الشوكية الرقبية. إن العديد من الألياف قبل العقدة الداخلة إلى الجزء السفلي من الجذع الودي من القطع الصدرية السفلية تقطعتين القطنيتين العلويتين للحبل الشوكي تسير للأسفل إلى العقد في المنطقتين القطنية السفلية والعجزية، حيث تتشابك مع الخلايا المنبهة (الشكل 1-27). تغادر الألياف بعد العقدة الجذع الودي كفروع موصلة سنجابية تنضم إلى الأعصاب الشوكية القطنية والعجزية والعصصية.

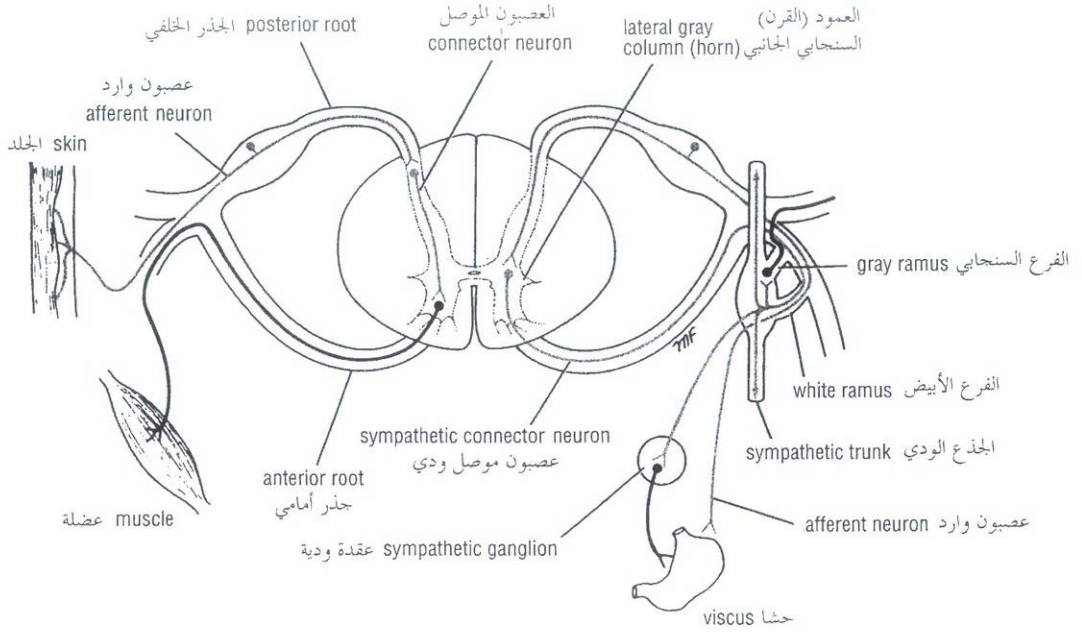


Figure 1-26 General arrangement of somatic part of nervous system (on left) compared with autonomic part of nervous system (on right).

الشكل (1-26): الترتيب العام للجزء الجسمي من الجملة العصبية (على اليسار) بالمقارنة مع الجزء الذاتي (المستقل) من الجملة العصبية (على اليمين).

3. The preganglionic fibers may pass through the ganglia on the thoracic part of the sympathetic trunk without synapsing. These myelinated fibers form the three **splanchnic nerves** (Fig. 1-27). The **greater splanchnic nerve** arises from the fifth to the ninth thoracic ganglia, pierces the diaphragm, and synapses with excitator cells in the ganglia of the celiac plexus. The **lesser splanchnic nerve** arises from the tenth and eleventh ganglia, pierces the diaphragm, and synapses with excitator cells in the ganglia of the lower part of the celiac plexus. The **lowest splanchnic nerve** (when present) arises from the twelfth thoracic ganglion, pierces the diaphragm, and synapses with excitator cells in the ganglia of the renal plexus. Splanchnic nerves are therefore composed of preganglionic fibers. The postganglionic fibers arise from the excitator cells in the peripheral plexuses previously noted and are distributed to the smooth muscle and glands of the viscera. A few preganglionic fibers traveling in the greater splanchnic nerve end directly on the cells of the suprarenal medulla. These medullary cells may be regarded as modified sympathetic excitator cells.

Sympathetic trunks are two ganglionated nerve trunks that extend the whole length of the vertebral column (Fig. 1-27). There are 3 ganglia in each trunk of the neck, 11 or 12 ganglia in the thorax, 4 or 5 ganglia in the lumbar region, and 4 or 5 ganglia in the pelvis. The two trunks lie close to the vertebral column and end below by joining together to form a single ganglion, the **ganglion impar**.

3. يمكن أن تمر الألياف قبل العقدة من خلال العقد على الجزء الصدري من الجذع الودي دون تشابك. تشكل هذه الألياف النخاعية الأعصاب الحشوية الثلاث (الشكل 1-27). ينشأ **العصب الحشوي الكبير** من العقد الصدرية من الخامسة إلى التاسعة ويخترق الحجاب الحاجز ويتشابك مع الخلايا المنبهة في عقد الضفيرة الزلاقية. ينشأ **العصب الحشوي الصغير** من العقدتين الصدريتين العاشرة والحادية عشرة ويخترق الحجاب الحاجز ويتشابك مع الخلايا المنبهة في عقد الجزء السفلي من الضفيرة الزلاقية. ينشأ **العصب الحشوي السفلي** (عند وجوده) من العقدة الصدرية الثانية عشرة ويخترق الحجاب الحاجز ويتشابك مع الخلايا المنبهة في عقد الضفيرة الكلوية. وهكذا نجد أن الأعصاب الحشوية تتكون من ألياف قبل عقدية. تنشأ الألياف بعد العقدة من الخلايا المنبهة في الضفائر المحيطية المذكورة سابقاً وتوزع إلى العضل الأملس والغدد الحشوية. تنتهي بعض الألياف قبل العقدة المارة في العصب الحشوي الكبير مباشرة على خلايا لب الكظر، وتعتبر هذه الخلايا اللبية كخلايا منبهة ودية معدلة.

الجذوع الودية هما جذعان عصبيين عقديان يمتدان على طول العمود الفقري (الشكل 1-27)، توجد ثلاث عقد في كل جذع رقبي، و(11)، أو (12) عقدة في الصدر، و(4) أو (5) عقد في المنطقة القطنية، و(4) أو (5) عقد في الحوض. يتوضع الجذعان قريباً من العمود الفقري وينتهيان في الأسفل باتحادهما معاً ليشكلا عقدة وحيدة هي **العقدة المفردة**.

Afferent Fibers The afferent myelinated nerve fibers travel from the viscera through the sympathetic ganglia without synapsing (Fig. 1-26). They enter the spinal nerve via the white rami communicantes and reach their cell bodies in the posterior root ganglion of the corresponding spinal nerve. The central axons then enter the spinal cord and may form the afferent component of a local reflex arc. Others may pass up to higher autonomic centers in the brain.

Parasympathetic System

Efferent Fibers The connector cells of this part of the system are located in the brain and the sacral segments of the spinal cord (Fig. 1-27). Those in the brain form parts of the nuclei of origin of cranial nerves III, VII, IX, and X, and the axons emerge from the brain contained in the corresponding cranial nerves.

The sacral connector cells are found in the gray matter of the second, third, and fourth sacral segments of the cord. These cells are not sufficiently numerous to form a lateral gray horn, as do the sympathetic connector cells in the thoracolumbar region. The myelinated axons leave the spinal cord in the anterior nerve roots of the corresponding spinal nerves. They then leave the sacral nerves and form the **pelvic splanchnic nerves**.

All the efferent fibers described so far are preganglionic, and they synapse with excitator cells in peripheral ganglia, which are usually situated close to the viscera they innervate. The cranial preganglionic fibers relay in the **ciliary, pterygopalatine, submandibular, and otic ganglia** (Fig. 1-27). The preganglionic fibers in the pelvic splanchnic nerves relay in ganglia in the hypogastric plexuses or in the walls of the viscera. Characteristically, the postganglionic fibers are nonmyelinated and are relatively short compared with sympathetic postganglionic fibers.

Afferent Fibers The afferent myelinated fibers travel from the viscera to their cell bodies located either in the sensory ganglia of the cranial nerves or in the posterior root ganglia of the sacrosacral nerves. The central axons then enter the central nervous system and take part in the formation of local reflex arcs, or pass to higher centers of the autonomic nervous system.

The afferent component of the autonomic system is identical to the afferent component of somatic nerves and forms part of the general afferent segment of the entire nervous system. The nerve endings in the autonomic afferent component may not be activated by such sensations as heat or touch but instead by stretch or lack of oxygen. Once the afferent fibers gain entrance to the spinal cord or brain, they are thought to travel alongside, or are mixed with, the somatic afferent fibers.

MUCOUS MEMBRANES

Mucous membrane is the name given to the lining of organs or passages that communicate with the surface of the body. A mucous membrane consists essentially of a layer of epithelium supported by a layer of connective tissue, the **lamina propria**. Smooth muscle, called the **muscularis mucosa**, is sometimes present in the connective tissue. A mucous membrane may or may not secrete mucus on its surface.

الألياف الواردة: تمر الألياف النخاعينية الواردة من الأحشاء ضمن العقد الودية دون تشابك (الشكل 1-26)، وتدخل العصب الشوكي عبر الفروع الموصلة البيضاء وتصل إلى أجسام خلاياها في عقدة الجذر الخلفي للعصب الشوكي الموافق، وبعد ذلك تدخل المحاور المركزية إلى الحبل الشوكي ويمكن أن تشكل المكون الوارد من القوس الانعكاسي الموضعي، ويمكن للألياف أخرى أن تصعد إلى مراكز ذاتية (مستقلة) أعلى في الدماغ.

B. الجملة اللاودية:

الألياف الصادرة: توضع الخلايا الموصلة لهذا الجزء من الجملة الذاتية في الدماغ والقطع العجزية من الحبل الشوكي (1-27)، وتشكل تلك الخلايا المتوضعة في الدماغ أجزاء من النويات التي تنشأ منها الأعصاب القحفية III, VII, IX, X، وتبرز محاورها الاسطوانية من الدماغ ضمن الأعصاب القحفية الموافقة.

توجد الخلايا الواصلة العجزية في المادة السنجابية للقطع العجزية الثانية والثالثة والرابعة من الحبل الشوكي وهذه الخلايا عددها غير كافي لتشكيل قرناً سنجابياً جانبياً كما تفعل الخلايا الواصلة الودية الموجودة في المنطقة الصدرية القطنية. تغادر المحاور النخاعينية الحبل الشوكي ضمن الجذور العصبية الأمامية للأعصاب الشوكية الموافقة، ومن ثم تغادر الأعصاب العجزية لتشكيل **الأعصاب الحشوية الحوضية**.

وجميع الألياف الصادرة المذكورة حتى الآن هي ألياف قبل العقدة، وهي تتشابك مع الخلايا المنبهة في العقد المحيطية التي توضع عادة قرب الأحشاء التي تعصبها، وتمر الألياف القحفية قبل العقدة في **العقد الهدبية والجناحية الحنكية** وتحت **الفك السفلي والأذنية**، (الشكل 1-27). تمر الألياف قبل العقدة في الأعصاب الحشوية الحوضية في عقد الضفائر الخنثية أو في جدران الأحشاء. وبشكل مميز تكون الألياف بعد العقد لا نخاعينية وقصيرة نسبياً مقارنة مع الألياف بعد العقدة الودية.

الألياف الواردة: تسير الألياف الواردة النخاعينية من الأحشاء إلى أجسام الخلايا المتوضعة إما في العقد الحسية للأعصاب القحفية أو في عقد الجذر الخلفي للأعصاب العجزية الشوكية، وبعد ذلك تدخل المحاور المركزية إلى الجملة العصبية المركزية لتقوم بدور في تشكيل الأقواس الانعكاسية الموضعية، أو تمر إلى مراكز أعلى في الجملة العصبية الذاتية.

إن المكون الوارد من الجملة الذاتية يماثل في الحقيقة المكون الوارد من الأعصاب الجسمية ويشكل جزءاً من القسم الوارد العام للجملة العصبية الكلية، ويمكن أن لا تفعّل النهايات العصبية للمكون الوارد من الجملة الذاتية باحساسات كالحرارة أو اللمس، لكن يمكن أن يتم ذلك بالتمدد أو نقص الأوكسجين. حالما تدخل الألياف الواردة الحبل الشوكي أو الدماغ، يعتقد أنها تسير إلى جانب أو تختلط مع الألياف الواردة الجسمية.

◆ الأغشية المخاطية:

الغشاء المخاطي هو الاسم الذي أطلق على بطانة الأعضاء أو المررات التي تتصل بسطح الجسم. يتألف الغشاء المخاطي بشكل أساسي من طبقة من الظهارة المدعمة بطبقة من النسيج الضام وهي **الصفحة المخصوصة**. توجد عضلات لمساء تدعى **العضلة المخاطية** أحياناً في النسيج الضام. ربما يفرز الغشاء المخاطي وربما لا يفرز مخاطاً على سطحه.

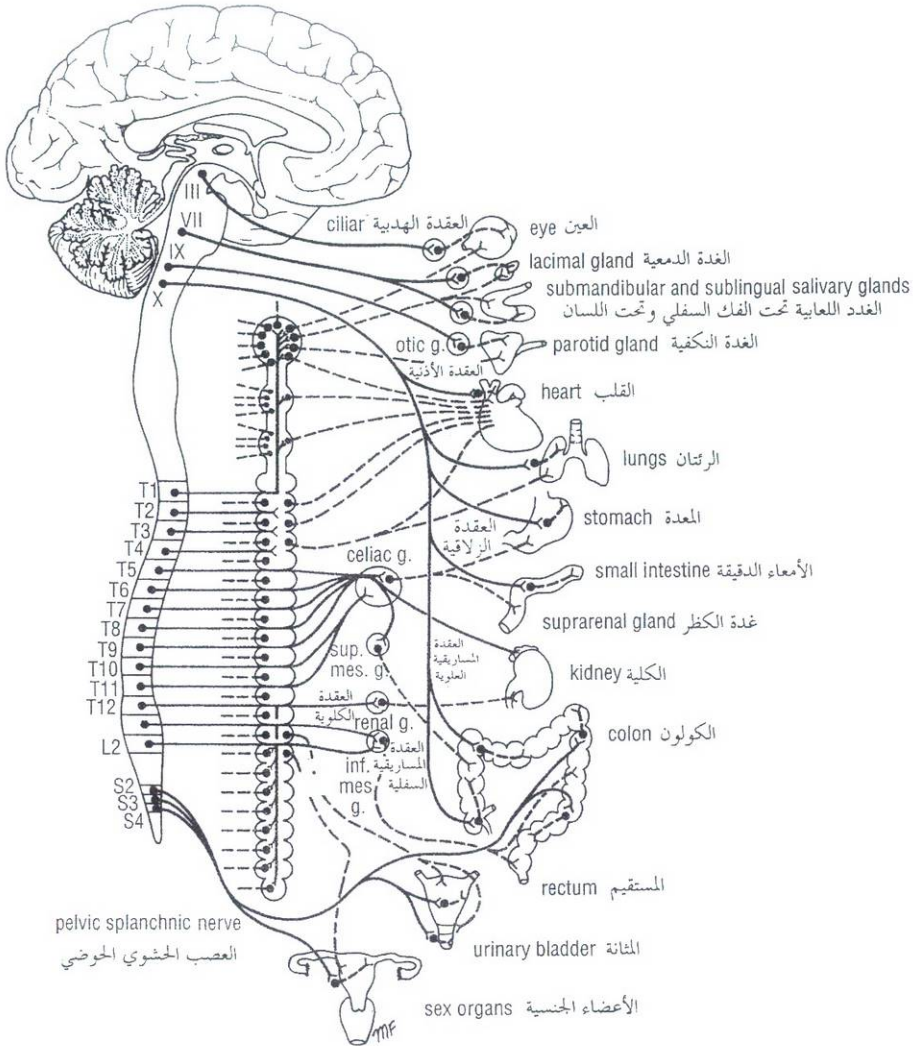


Figure 1-27 Efferent part of autonomic nervous system. Preganglionic parasympathetic fibers are shown in solid blue; postganglionic parasympathetic fibers, in interrupted blue. Preganglionic sympathetic fibers are shown in solid red; postganglionic sympathetic fibers, in interrupted red.

الشكل (1-27): الجزء الصادر من الجملة العصبية الذاتية، وتظهر الألياف اللاودية قبل العقدة بخط أزرق مستمر أما اللاودية بعد العقدة فتظهر بخط أزرق متقطع وتظهر الألياف الودية قبل العقدة بلون أحمر مستمر أما الألياف الودية بعد العقدة فتظهر بلون أحمر متقطع.

SEROUS MEMBRANES

Serous membranes line the cavities of the trunk and are reflected onto the mobile viscera lying within these cavities (Fig. 1-28). They consist of a smooth layer of mesothelium supported by a thin layer of connective tissue. The serous membrane lining the wall of the cavity is referred to as the **parietal layer**, and that covering the viscera is called the **visceral layer**. The narrow, slitlike interval that separates these layers forms the **pleural, pericardial, and peritoneal cavities** and contains a small amount of serous liquid, the **serous exudate**. The serous exudate lubricates the surfaces of the membranes and allows the two layers to slide readily on each other.

◆ الأغشية المصلية:

تبطن الأغشية المصلية أجواف الجذع وتنعكس فوق الأحشاء المتحركة الواقعة في هذه الأجواف (الشكل 1-28). وتتألف من طبقة ملساء من الظهارة المتوسطة مدعمة بطبقة رقيقة من نسيج ضام. ويشار للغشاء المصلي المبطن لجدار الجوف بالطبقة الجدارية ولذاك المغطي للأحشاء بالطبقة الحشوية. يشكل الفاصل الضيق (الشبيه بشق طولي) الذي يفصل بين هاتين الطبقتين الأجواف الجنبية والتامورية والصفائية وتحوي كمية ضئيلة من سائل مصلي هو النتحة (النضحة) المصلية. تزلق النتحة المصلية سطوح الأغشية وتفسح المجال أمام انزلاق الطبقتين على بعضهما البعض بسهولة.

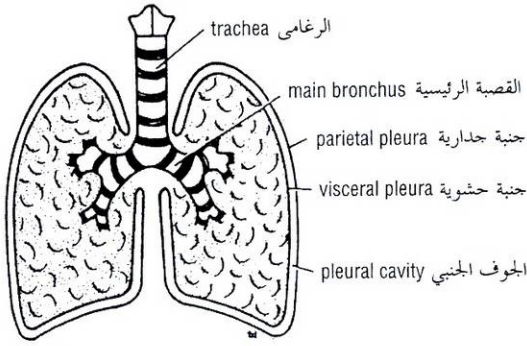


Figure 1-28 Arrangement of pleura within the thoracic cavity. Note that under normal conditions the pleural cavity is a slitlike space, with parietal and visceral layers of pleura being separated by a small amount of serous fluid.

الشكل (1-28): ترتيب الحنية في الجوف الصدري. لاحظ أنه في الحالات السوية يكون الجوف الجنبي عبارة عن حيز يشبه الشق الطولي، وتنفصل طبقتي الحنية الجدارية والحشوية عن بعضهما البعض بكمية ضئيلة من سائل مصلي.

The mesenteries, omenta, and serous ligaments are described in other chapters of this book.

The parietal layer of a serous membrane is developed from the somatopleure and is richly supplied by spinal nerves. It is therefore sensitive to all common sensations such as touch and pain. The visceral layer is developed from the splanchnopleure and is supplied by autonomic nerves. It is insensitive to touch and temperature but very sensitive to stretch.

BONE

Bone is a living tissue capable of changing its structure as the result of the stresses to which it is subjected. Like other connective tissues, bone consists of cells, fibers, and matrix. It is hard because of the calcification of its extracellular matrix and possesses a degree of elasticity because of the presence of organic fibers. Bone has a protective function; the skull and vertebral column, for example, protect the brain and spinal cord from injury; the sternum and ribs protect the thoracic and upper abdominal viscera (Fig. 1-29). It serves as a lever, as seen in the long bones of the limbs, and as an important storage area for calcium salts. It houses and protects within its cavities the delicate blood-forming bone marrow.

Bone exists in two forms, **compact** and **cancellous**. Compact bone appears as a solid mass; cancellous bone consists of a branching network of **trabeculae** (Fig. 1-30). The trabeculae are arranged in such a manner as to resist the stresses and strains to which the bone is exposed.

Classification of Bones

Bones may be classified regionally or according to their general shape. The regional classification is summarized in Table 1-2. Bones are grouped as follows based on their general shape: (a) long bones, (b) short bones, (c) flat bones, (d) irregular bones, and (e) sesamoid bones.

Long Bones

Long bones are found in the limbs (e.g., the humerus, femur, metacarpals, metatarsals, and phalanges). Their length is greater than their breadth. They have a tubular shaft, the **diaphysis**, and usually an **epiphysis** at each end. During the growing phase, the diaphysis is separated from the epiphysis by an **epiphyseal cartilage**. The part of the diaphysis that lies adjacent to the epiphyseal cartilage is called the **metaphysis**. The shaft has a central **marrow cavity** containing **bone marrow**. The outer part of the shaft is composed of compact bone that is covered by a connective tissue sheath, the **periosteum**.

The ends of long bones are composed of cancellous bone surrounded by a thin layer of compact bone. The articular surfaces of the ends of the bones are covered by hyaline cartilage.

لقد وصفت المساريقات والأثراب والأربطة المصلية في فصول أخرى من هذا الكتاب.

تطورت الطبقة الجدارية للغشاء المصلي من الحنية الجسمية وتعصب بغزارة بأعصاب شوكية. لذلك فهي حساسة لجميع الإحساسات الشائعة كاللمس والألم. تطورت الطبقة الحشوية من الحنية الحشوية وتعصب بأعصاب ذاتية. وهي غير حساسة للمس وللحرارة لكنها حساسة جداً للتمطط (للتمدد).

العظم:

العظم نسج حي قادر على تغيير بنيتة كنتيجة للشدات التي يتعرض لها. وكالنسج الضامة الأخرى، يتألف العظم من خلايا، وألياف، ومطرق (اللحمة). وهو قاس بسبب تكلس مطرقه الخارج خلوي، ويمتلك درجة من المرونة لاحتوائه أليافاً عضوية للعظم وظيفة الحماية، فالجمجمة والعمود الفقري مثلاً - يحميان الدماغ والحبل الشوكي من التأذي، ويحمي القص والأضلاع الأحشاء الصدرية والبطنية العلوية (الشكل 1-29). يعمل العظم كرافعة، كما نشاهد في العظام الطويلة للأطراف، وكمخزن هام لأملاح الكالسيوم. ويؤوي العظم ويحمي ضمن تجويفاته نقي العظم الرقيق الهش المشكل للدم.

يوجد العظم بشكلين، مكثف (كثيف) واسفنجي. يبدو العظم المكثف ككتلة صلبة، بينما يتألف العظم الإسفنجي من شبكة متفرعة من الترابيق (الخويجات)، (الشكل 1-30). تنتظم الترابيق بنمط يمكن العظم من مقاومة الضغوط والشدات التي يتعرض لها.

I. تصنيف العظام:

يمكن أن تصنف العظام ناحياً أو تبعاً لمظهرها العام. لخص التصنيف الناحي في الجدول (1-2). تصنف العظام كالتالي اعتماداً على مظهرها العام: (a) عظام طويلة (b) عظام قصيرة (c) عظام مسطحة (d) عظام غير نظامية، (e) وعظام سمسانية.

A. العظام الطويلة:

تجد العظام الطويلة في الأطراف (كالععضد، عظم الفخذ، العظام السنعية، عظام مشط القدم، والسلاميات). وتمتاز هذه العظام بأن طولها أكبر من عرضها. وهي ذات جسم أنبوبي (الجدل) مع مشاشة عادة عند كل نهاية. خلال طور النمو، يكون الجدل مفصلاً عن المشاشة بالعضروف المشاشي. يدعى الجزء من الجدل المتوضع متاخماً للعضروف المشاشي بالكردوس. للجسم تجويف نقوي مركزي يحوي نقي العظم. يتركب الجزء الخارجي للجسم من عظم مكثف مغطى بغمد من النسج الضام هو السمحاق. تتركب نهايات العظام الطويلة من عظم اسفنجي محاط بطبقة رقيقة من عظم مكثف. تغطي السطوح المفصليّة لنهايات العظام بعضروف زجاجي.

Short Bones

Short bones are found in the hand and foot (e.g., the scaphoid, lunate, talus, and calcaneum). They are roughly cuboidal in shape and are composed of cancellous bone surrounded by a thin layer of compact bone. Short bones are covered with periosteum, and the articular surfaces are covered by hyaline cartilage.

Flat Bones

Flat bones are found in the vault of the skull (e.g., the frontal and parietal bones). They are composed of thin inner and outer layers of compact bone, the **tables**, separated by a layer of cancellous bone, the **diploë**. The scapulae, although irregular, are included in this group.

Irregular Bones

Irregular bones include those not assigned to the previous groups (e.g., the bones of the skull, the vertebrae, and the pelvic bones). They are composed of a thin shell of compact bone, with an interior made up of cancellous bone.

Sesamoid Bones

Sesamoid bones are small nodules of bone that are found in certain tendons where they rub over bony surfaces. The greater part of a sesamoid bone is buried in the tendon, and the free surface is covered with cartilage. The largest sesamoid bone is the patella, which is located in the tendon of the quadriceps femoris. Other examples are found in the tendons of the flexor pollicis brevis and flexor hallucis brevis. The function of a sesamoid bone is to reduce friction on the tendon; it can also alter the direction of pull of a tendon.

Surface Markings of Bones

The surfaces of bones show various markings or irregularities. Where bands of fascia, ligaments, tendons, or aponeuroses are attached to bone, the surface is raised or roughened. These roughenings are not present at birth. They appear at puberty and become progressively more obvious during adult life. The pull of these fibrous structures causes the periosteum to be raised and new bone to be deposited beneath.

In certain situations the surface markings are large and are given special names. Some of the more important markings are summarized in Table 1-3.

Bone Marrow

Bone marrow occupies the marrow cavity in long and short bones and the interstices of the cancellous bone in flat and irregular bones. At birth, the marrow of all the bones of the body is red and hematopoietic. This blood-forming activity gradually lessens with age, and the red marrow is replaced by yellow marrow. At 7 years of age, yellow marrow begins to appear in the distal bones of the limbs. This replacement of marrow gradually moves proximally, so that by the time the person becomes adult, red marrow is restricted to the bones of the skull, the vertebral column, the thoracic cage, the girdle bones, and the head of the humerus and femur.

B. العظام القصيرة:

توجد العظام القصيرة في اليد والقدم (كالعظم الزورقي والعظم الهلالي والقب والعمق). وهي ذات شكل شبيه بالمكعب تقريبا وتتركب من عظم إسفنجي محاط بطبقة رقيقة من عظم مكتنز. تغطي العظام القصيرة بالسحقاق، أما السطوح المفصالية فتغطي بغضروف زجاجي.

C. العظام المسطحة:

توجد العظام المسطحة في قبة القحف (كالعظام الجبهية والجمامية). تتركب العظام المسطحة من طبقتين داخلية وأخرى خارجية رقيقة من العظم المكتنز، اللوحتين، المنفصلة عن بعضها البعض بطبقة من عظم إسفنجي، الطبقة خلال اللوحتين. إن لوحى (عظمي) الكتف، على الرغم من أنهما غير نظاميان، فإنهما يضمنا إلى هذه المجموعة.

D. العظام غير النظامية:

وتشمل تلك العظام التي لا تنتسب إلى المجموعات السابقة (تشذ عنها)، مثل عظام الجمجمة والفقرات وعظام الحوض، وتتركب من قشور رقيقة من العظم المكتنز ويتركب باطنها من العظم الإسفنجي.

E. العظام السمسمانية:

هي عقيدات عظمية صغيرة توجد في أوتار معينة في مكان احتكاكها على سطوح عظمية. ينظر الجزء الأكبر من العظم السمساني في الوتر، ويغطي السطح الحر بغضروف. العظم السمساني الأكبر هو الرضفة، التي تتوضع في وتر مربعة الرؤوس الفخذية. توجد أمثلة أخرى على هذا العظم في أوتار العضلة مثنية إبهام اليد القصيرة والعضلة مثنية إبهام القدم القصيرة. إن وظيفة العظم السمساني هي الإنقاص من احتكاك الوتر، وهو قادر أيضاً على تبديل جهة سحب الوتر.

II. الواسمات (العلامات) السطحية للعظام:

تظهر سطوح العظام واسمات متنوعة أو عدم انتظام. حيث يبرز سطح العظم أو يكون أكثر خشونة في مكان ارتكاز أشرطة اللفافة أو الأوتار أو السقف عليه. لا توجد هذه الخشونات عند الولادة. فهي تظهر عند البلوغ وتصبح أكثر وضوحاً بشكل متروقي خلال حياة البالغ. ويؤدي سحب هذه البنى الليفية إلى ارتفاع السحقاق وتوضع عظم جديد تحته. في حالات معينة تكون الواسمات السطحية كبيرة وتغطي أسماءً خاصة. وقد لخص بعض من أهم الواسمات في (الجدول 1-3).

III. نقى العظم:

يشغل نقى العظم تجويف النقي في العظام الطويلة والقصيرة ومسامات (أخلة - جمع خلال) العظم الإسفنجي في العظام المسطحة وغير النظامية. عند الولادة، يكون نقى كل عظام الجسم أحمرًا ومكونًا للدم. وتنقص هذه الفعالية المكونة للدم تدريجياً مع تقدم العمر ويستبدل النقي الأحمر بآخر أصفر. عند عمر السبع سنوات، يبدأ النقي الأصفر بالظهور في العظام البعيدة للأطراف. يتحرك هذا الاستبدال تدريجياً بشكل دائري، وهكذا في الوقت الذي يصبح الشخص فيه بالغاً، يقتصر النقي الأحمر على عظام الجمجمة والعمود الفقري والقفص الصدري والعظام الزنارية ورأس عظمي العضد والفخذ.

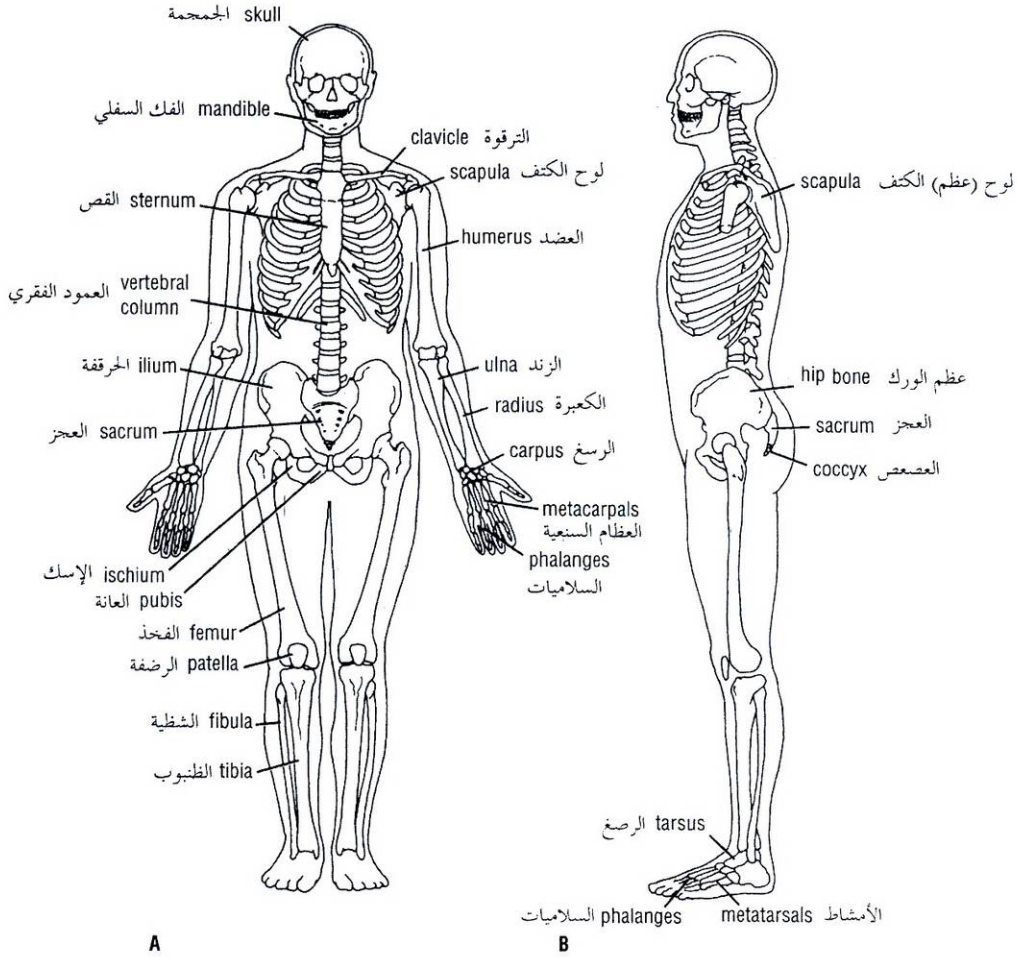


Figure 1-29 The skeleton. A. Anterior view. B. Lateral view.

الشكل (1-29): الهيكل العظمي.

All bone surfaces, other than the articulating surfaces, are covered by a thick layer of fibrous tissue called the **periosteum**. The periosteum has an abundant vascular supply, and the cells on its deeper surface are osteogenic. The periosteum is particularly well united to bone at sites where muscles, tendons, and ligaments are attached to bone. Bundles of collagen fibers known as Sharpey's fibers extend from the periosteum into the underlying bone. The periosteum receives a rich nerve supply and is very sensitive.

Development of Bone

Bone is developed by two methods: membranous and endochondral. In the first method the bone is developed directly from a connective tissue membrane; in the second, a cartilaginous model is first laid down and is later replaced by bone. For details of the cellular changes involved, a textbook of histology or embryology should be consulted.

The bones of the vault of the skull are developed rapidly by the membranous method in the embryo, and this serves to protect the underlying developing brain. At birth, small areas of membrane persist between the bones. This is important clinically because it allows the bones a certain amount of mobility, so that the skull can undergo molding during its descent through the female genital passages.

تغطي كل السطوح العظمية، باستثناء السطوح المفصليّة، بطبقة سمكية من نسيج ليفي تدعى بال**السمحاق**. يتمتع السمحاق بتروية وعائية غزيرة وتكون الخلايا على سطحه الأعمق عظمية المنشأ. يتحد السمحاق مع العظم على نحو جيد خصوصاً في المواضع التي تتركز عليها العضلات، والأوتار، والأربطة. تمتد حزم من ألياف الكولاجين تعرف بألياف شاربي من السمحاق إلى العظم الذي تحته. يتلقى السمحاق تعصياً غزيراً وهو حساس جداً.

IV. تطوّر العظم:

يتطور العظم بطريقتين: غشائية وداحل غضروفية. في الطريقة الأولى يتطور العظم مباشرة من غشاء نسيجي ضام، وفي الثانية، يتشكل أولاً نموذج غضروفي ويستبدل فيما بعد بعظم. للمزيد من التفاصيل حول التغيرات الخلوية الحاصلة، يجب مراجعة كتاب حول علم النسيج أو علم الأجنة.

تتطور عظام قبة القحف بسرعة بالطريقة الغشائية عند الجنين ويفيد هذا في حماية الدماغ المتطور تحسبها. عند الولادة، تستمر مناطق غشائية بين العظام. وهذا هام سريريا لأنه يسمح بمجال معين من الحركة للعظام وبالتالي يمكن للجمجمة أن تخضع للقولبة خلال نزولها في الممرات التناسلية الأنثوية.

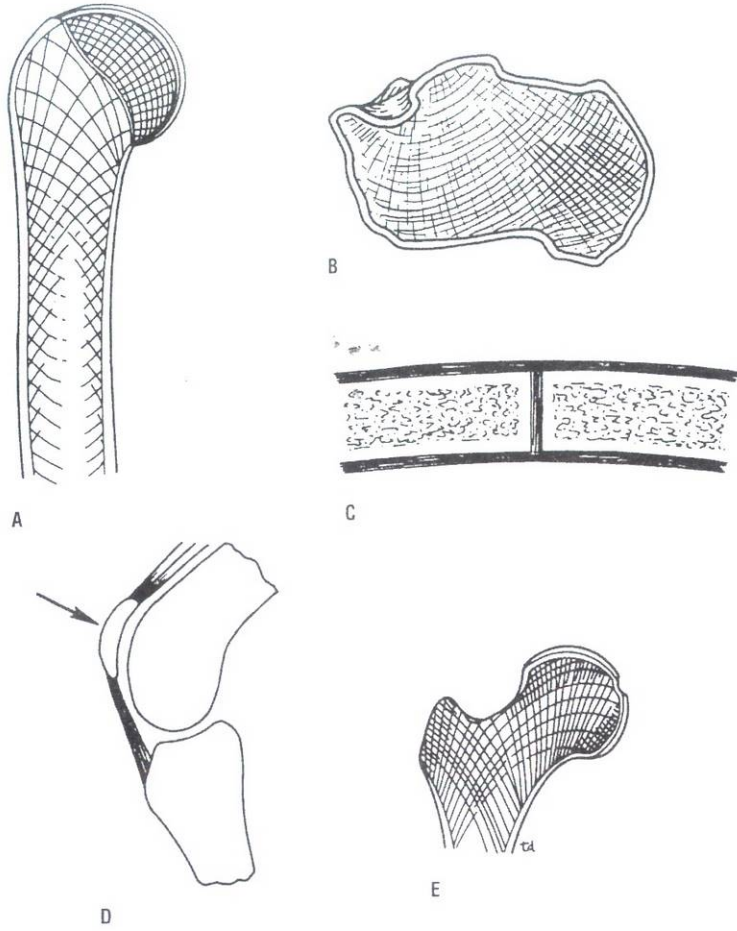


Figure 1-30 Sections of different types of bones. **A.** Long bone (humerus). **B.** Irregular bone (cal-caneum). **C.** Flat bone (two parietal bones separated by the sagittal suture). **D.** Sesamoid bone (patella). **E.** Note arrangement of trabeculae to act as struts to resist both compression and tension forces in the upper end of the femur.

الشكل (1-30): مقاطع لأنماط مختلفة من العظام:

A. عظم طويل (الععضد). B. عظم غير نظامي (العقب). C. عظم مسطح (العظمين الجداريين مفصولين بدرز سهمي). D. عظم سمسماتي (الرضفة). E. لاحظ ترتيب الترابيق التي تعمل كدعائم لمقاومة قوى الضغط والشد في النهاية العلوية لعظم الفخذ.

The long bones of the limbs are developed by endochondral ossification, which is a slow process that is not completed until the eighteenth to twentieth year or even later. The center of bone formation found in the shaft of the bone is referred to as the **diaphysis**; the centers at the ends of the bone, as the **epiphyses**. The plate of cartilage at each end, lying between the epiphysis and diaphysis in a growing bone, is called the **epiphyseal plate**. The **metaphysis** is that part of the diaphysis that abuts onto the epiphyseal plate.

تتطور عظام الأطراف الطويلة بواسطة التعظم الغضروفي الذي يكون عملية بطيئة لا تكتمل حتى عمر 18 إلى 20 سنة أو حتى بعد ذلك. يشار إلى مركز تشكل العظم الموجود في جسم العظم بالجدل، وإلى المراكز الموجودة في نهايتي العظم بالمشاشات. تدعى الصفيحة الغضروفية عند كل نهاية - المتوضعة بين المشاشة والجدل في عظم نام- بالصفيحة المشاشية. الكردوس هو ذلك الجزء من الجدل المتاحم للصفيحة المشاشية.

◆ الغضروف:

CARTILAGE

Cartilage is a form of connective tissue in which the cells and fibers are embedded in a gel-like matrix, the latter being responsible for its firmness and resilience. Except on the exposed surfaces in joints, a fibrous membrane called the **perichondrium** covers the cartilage. There are three types of cartilage:

الغضروف هو شكل من نسيج ضام تنظم فيه الخلايا والألياف في مطرق شبيه بالهلام، وهذا المطرق هو المسؤول عن متانة الغضروف ومرورته. باستثناء السطوح المكشوفة في المفاصل، هنالك غشاء ليفي يدعى **بسمحاق الغضروف** يغطي الغضروف. توجد ثلاثة أنماط من الغضروف:

الجدول (1-2): التصنيف الناحي للعظام.

Region of Skeleton	Number of Bones
Axial skeleton	
Skull	
Cranium	8
Face	14
Auditory ossicles	6
Hyoid	1
Vertebrae	26
Sternum	1
Ribs	24
Appendicular skeleton	
Shoulder girdles	
Clavicle	2
Scapula	2
Upper extremities	
Humerus	2
Radius	2
Ulna	2
Carpals	16
Metacarpals	10
Phalanges	28
Pelvic girdle	
Hip bone	2
Lower extremities	
Femur	2
Patella	2
Fibula	2
Tibia	2
Tarsals	14
Metatarsals	10
Phalanges	28
	206

عدد العظام	الناحية من الهيكل
	الهيكل المحوري: - الجمجمة
8	القحف
14	الوجه
6	عظيمات السمع
1	- اللامي
26	- الفقرات
1	- القص
24	- الأضلاع
	الهيكل المحيطي: - الزناران الكتفانيان
2	الترقوة
2	لوحة (عظم) الكتف
	الطرفان العلويان: - العضد
2	- الكعبرة
2	- الزند
16	- العظام الرسغية
10	- العظام السنعية
28	- السلايميات
	الزنار الخوضي: - عظم الورك
2	الطرفان السفليان: - الفخذ
2	- الرضفة
2	- الشظية
2	- الظنوب
14	- العظام الرسغية
10	- العظام المشطية (عظام مشط القدم)
28	- السلايميات
المجموع - 206	

- **Hyaline cartilage** has a high proportion of amorphous matrix that has the same refractive index as the fibers embedded in it. Throughout childhood and adolescence it plays an important part in the growth in length of long bones (epiphyseal plates are composed of hyaline cartilage). It has a great resistance to wear and covers the articular surfaces of nearly all synovial joints. It is incapable of repair when fractured; the defect is filled with fibrous tissue.
- **Fibrocartilage** has many collagen fibers embedded in a small amount of matrix and is found in the discs within joints (e.g., the temporomandibular joint, sternoclavicular joint, and knee joint) and on the articular surfaces of the clavicle and mandible. If damaged, fibrocartilage repairs itself slowly in a manner similar to fibrous tissue elsewhere. Joint discs have a poor blood supply and therefore do not repair themselves when damaged.
- **Elastic cartilage** possesses large numbers of elastic fibers embedded in matrix. As would be expected, it is very flexible and is found in the auricle of the ear, the external auditory meatus, the auditory tube, and the epiglottis. If damaged, elastic cartilage repairs itself with fibrous tissue.

Hyaline cartilage and fibrocartilage tend to calcify or even ossify in later life.

- **الغضروف الزجاجي:** توجد فيه نسبة عالية من المطرق عديم الشكل الذي يتمتع بقرينة انكسار (معامل انكسار) تماثل قرينة الانكسار للألياف المنظمة فيه. يلعب هذا الغضروف دوراً هاماً في مرحلتي الطفولة والمراهقة- في النمو الطولي للعظام الطويلة (تتركب الصفائح المشاشية من غضروف زجاجي). ويتمتع بقدرة عالية على الاحتمال ويغطي السطوح المفصليّة لكل المفاصل الزليلية تقريباً. وهو ليس بقادر على الترمم عندما يكسر، حيث يملأ النقص بنسيج ليفي.
- **الغضروف الليفي:** ولديه الكثير من الألياف الكولاجينية المنظمة في كمية ضئيلة من المطرق، ويوجد في الأقرص ضمن المفاصل (كالمفصل الصدغي الفك السفلي، المفصل القصي الترقوي، ومفصل الركبة) ويوجد - هذا الغضروف- أيضاً على السطوح المفصليّة للترقوة والفك السفلي. وإذا تأذى الغضروف الليفي، فإنه يرمم نفسه ببطء بأسلوب مشابه لما يفعله النسيج الليفي في أي مكان آخر. لدى الأقرص المفصليّة تروية دموية ضئيلة وبذلك فهي لا ترمم نفسها عندما تتأذى.
- **الغضروف المرن:** يمتلك عدداً كبيراً من الألياف المرنة المنظمة في المطرق. وكما هو متوقع فإن هذا الغضروف لين، ويوجد في صيوان الأذن وفي الصماخ السمعي الظاهر وفي الأنبوب السمعي وفي الفلحة. وإذا تأذى الغضروف الليفي فإنه يرمم نفسه بنسيج ليفي. يميل الغضروفان الزجاجي والليفي للتكلس أو حتى التعظم في الأعمار المتقدمة.

EFFECTS OF SEX, RACE, AND AGE ON STRUCTURE

Descriptive anatomy tends to concentrate on a fixed descriptive form. Medical personnel must always remember that sexual and racial differences exist and that the body's structure and function change as a person grows and ages.

The adult male tends to be taller than the adult female and to have longer legs; his bones are bigger and heavier and his muscles are larger. He has less subcutaneous fat, which makes his appearance more angular. His larynx is larger and his vocal cords are longer so that his voice is deeper. He has a beard and coarse body hair. He possesses axillary and pubic hair, the latter extending to the region of the umbilicus.

The adult female tends to be shorter than the adult male and to have smaller bones and less bulky muscles. She has more subcutaneous fat and fat accumulations in the breasts, buttocks, and thighs, giving her a more rounded appearance. Her head hair is finer and her skin is smoother in appearance. She has axillary and pubic hair, but the latter does not extend up to the umbilicus. The adult female has larger breasts and a wider pelvis than the male. She has a wider carrying angle at the elbow, which results in a greater lateral deviation of the forearm on the arm.

Until the age of approximately 10 years, boys and girls grow at about the same rate. Around 12 years, boys often start to grow faster than girls, so that most males reach adulthood taller than females.

Puberty begins between ages 10 and 14 in girls and between 12 and 15 in boys. In the girl at puberty, the breasts enlarge and the pelvis broadens. At the same time, a boy's penis, testes, and scrotum enlarge, and in both sexes axillary and pubic hair appear.

Racial differences may be seen in the color of the skin, hair, and eyes and in the shape and size of the eyes, nose, and lips. Africans and Scandinavians tend to be tall, as a result of long legs, whereas Orientals tend to be short, with short legs. The heads of central Europeans and Orientals also tend to be round and broad.

After birth and during childhood, the bodily functions become progressively more efficient, reaching their maximum degree of efficiency during young adulthood. During late adulthood and old age, many bodily functions become less efficient.

◆ تأثيرات الجنس، والعرق، والعمر على البنية:

يميل التشريح الوصفي للتركيز على صيغة وصفية ثابتة. ينبغي أن يتذكر الطاقم الطبي دوماً وجود اختلافات جنسية وعرقية وأن بنية الجسم ووظيفته تتغيران مع نمو الشخص وتقدمه بالعمر.

يميل البالغ الذكر لأن يكون أطول من البالغة الأنثى وساقاه أطول، وعظامه أكبر وأثقل وعضلاته أكبر. وعنده شحم تحت الجلد أقل مما يجعل مظهره أكثر نحافة. حنجرته أكبر وحباله الصوتية أطول ولذلك يكون صوته أعمق. ولديه لحية وشعر جسمه خشن. يمتلك شعر إبطي وعاني ويمتد الأخير - أي الشعر العاني - إلى ناحية السرة.

أما الأنثى البالغة فهي تميل لأن تكون أقصر من الذكر البالغ وذات عظام أصغر وعضلات أقل حجماً. ولديها شحم أكثر تحت الجلد وتجمعات شحمية في ثدييها وردفيها، وفخذيها مما يمنحها مظهرًا أكثر استدارة. شعر رأسها أنعم وجلدها ذو مظهر أكثر ملامسة، وعندها شعر إبطي وعاني، لكن الأخير لا يمتد للأعلى نحو السرة. لدى الأنثى البالغة ثدين أكبر مما يوجد عند الذكر وحوض أعرض. وعندها زاوية حمل أوسع عند المرفق مما ينجم عن ذلك انحراف وحشي (جانبي) أكبر للمساعد على العضد.

حتى عمر العشر سنوات تقريباً، ينمو الصبيان والفتيات بالمعدل ذاته تقريباً. وفي حوالي عمر 12 سنة، يبدأ الصبيان غالباً بالنمو بشكل أسرع من الفتيات، لذلك يصل معظم الذكور مرحلة البلوغ وهم أطول من الإناث. يبدأ البلوغ بين عمري العشر والـ14 سنة عند الفتيات وبين الـ12 والـ15 سنة عند الصبيان. وعند البلوغ لدى الفتيات يتضخم الثديان ويعرض الحوض. وفي نفس الوقت، يتضخم عند الصبيان - القضيب والحصىتان والصفن، وعند كلا الجنسين يظهر شعر الإبطين والعانة.

ربما نشاهد الاختلافات العرقية فيما يتعلق بلون الجلد، الشعر، والعينين وفي شكل وحجم العينين والأنف، والشفتين. يميل الأفارقة والأسكندنافيون لأن يكونوا طوال القامة بسبب سيقانهم الطويلة، بينما يميل الشرقيون لأن يكونوا قصار القامة مع سيقان قصيرة. تميل رؤوس الشرقيين وسكان وسط أوروبا لأن تكون مستديرة وعريضة.

بعد الولادة وخلال مرحلة الطفولة، تترقى وظائف الجسم لتصبح أكثر كفاءة وتصل للدرجة الأقصى من الكفاءة خلال مرحلة البلوغ المبكرة. وتصبح وظائف عديدة للجسم أقل كفاءة خلال مرحلة البلوغ المتأخرة والأعمار المتقدمة.

RADIOGRAPHIC ANATOMY

As a physician you will be frequently called on to study normal and abnormal anatomy as seen on radiographs. Familiarity with normal radiographic anatomy permits one to recognize abnormalities quickly, such as fractures or tumors.

The most common form of radiographic anatomy is studied on a **radiograph** (x-ray film), which provides a two-dimensional image of the interior of the body (Fig. 1-31). To produce such a radiograph, a single barrage of x-rays is passed through the body and exposes the film. Tissues of differing densities show up as images of differing densities on the radiograph (or fluorescent screen). A tissue that is relatively dense absorbs (stops) more x-rays than tissues that are less dense. A very dense tissue is said to be **radiopaque**, but a less dense tissue is said to be **radiolucent**. Bone is very dense and fat is moderately dense; other soft tissues are the least dense.

التشريح الشعاعي

في كثير من الأحيان سيطلب منك لكونك طبيب دراسة التشريح السوي والشاذ كما تراه في الصور الشعاعية. يسمح لك التألف مع التشريح الشعاعي السوي بالتعرف على الشذوذات بسرعة، كالكسور أو الأورام. الشكل الأكثر شيوعاً من التشريح الشعاعي يدرس على الصورة الشعاعية (فيلم أشعة X) التي تزودنا بصورة ذات بعدين لباطن الجسم (الشكل 1-31). لانتاج مثل هذه الصورة الشعاعية، يمرر وابل وحيد من أشعة X عبر الجسم ويتعرض لفيلم. تبدو النسيج ذات الكثافات المختلفة كصور ذات كثافات مختلفة على الصورة الشعاعية (أو الشاشة -الدريسة المتألقة). يمتص النسيج الكثيف نسبياً (أي يوقف) أشعة X أكثر من النسيج الأقل كثافة. ويقال عن النسيج الكثيف جداً لظليل (عتيم) للأشعة، ويقال عن النسيج الأقل كثافة شفاف (شاف) للأشعة. العظم كثيف جداً والشحم متوسط الكثافة، أما النسيج الرخوة الأخرى فهي أقل كثافة.

الجدول (1-3): الواسمات السطحية للعظام.

الواسم العظمي	مثال
ارتفاع خطي:	
خط	الخط القفوي العلوي للعظم القذالي
حرف	الحرفين فوق اللقمتين الأنسية والوحشية للعضد
عرف	العرف الحرقفي لعظم الورك
ارتفاع مدور:	
الحديبة	الحديبة العانية
الناشزة	الناشزة القذالية الظاهرة
الأحدوية	الأحدويتين الكبرى والصغرى للعضد.
الكعب	الكعب الأنسي للظنوب والكعب الوحشي للشظية.
المدور	المدورين الكبير والصغير لعظم الفخذ
ارتفاع حاد:	
الشوكة أو الناتج الشوكي	الشوكة الإسكية وشوكة الفقرة.
الناتج الأبري	الناتج الأبري للعظم الصدغي
نهايات متسعة للتمفصل:	
الرأس	رأس عظم العضد، رأس عظم الفخذ
اللقمة (تنوء يشبه البرجمة)	اللقمتين الأنسية والوحشية لعظم الفخذ
اللقمة (بروز يتوضع فوق اللقمة مباشرة)	اللقمتين الأنسية والوحشية لعظم الفخذ
منطقة مسطحة صغيرة للتمفصل:	
وجه	وجه على رأس الضلع للتمفصل مع الجسم القفوي.
الانخفاضات:	
التلمة	التلمة الوركية الكبيرة لعظم الورك.
الميزابة أو التلم	ميزابة العضلة ذات الرأسين (على العضد).
حفرة/ نفرة	الحفرة الزحجية لعظم العضد، الحفرة الحقيعية لعظم الورك.
الفتحات:	
الشق	الشق الحجاجي العلوي
الثقب	الثقب تحت الحجاج لعظم الفك العلوي
القناة (الثقب)	الثقب السباتي في العظم الصدغي.
الصماخ	الصماخ الصدغي الظاهر في العظم الصدغي.

Table 1-3 Surface Markings of Bones

Bone Marking	Example
Linear elevation	
Line	Superior nuchal line of the occipital bone
Ridge	The medial and lateral supracondylar ridges of the humerus
Crest	The iliac crest of the hip bone
Rounded elevation	
Tubercle	Pubic tubercle
Protuberance	External occipital protuberance
Tuberosity	Greater and lesser tuberosities of the humerus
Malleolus	Medial malleolus of the tibia and lateral malleolus of the fibula
Trochanter	Greater and lesser trochanters of the femur
Sharp elevation	
Spine or spinous process	Ischial spine, spine of vertebra
Styloid process	Styloid process of temporal bone
Expanded ends for articulation	
Head	Head of humerus, head of femur
Condyle (knucklelike process)	Medial and lateral condyles of femur
Epicondyle (a prominence situated just above condyle)	Medial and lateral epicondyles of femur
Small flat area for articulation	
Facet	Facet on head of rib for articulation with vertebral body
Depressions	
Notch	Greater sciatic notch of hip bone
Groove or sulcus	Bicipital groove of humerus
Fossa	Olecranon fossa of humerus, acetabular fossa of hip bone
Openings	
Fissure	Superior orbital fissure
Foramen	Infraorbital foramen of the maxilla
Canal	Carotid canal of temporal bone
Meatus	External acoustic meatus of temporal bone

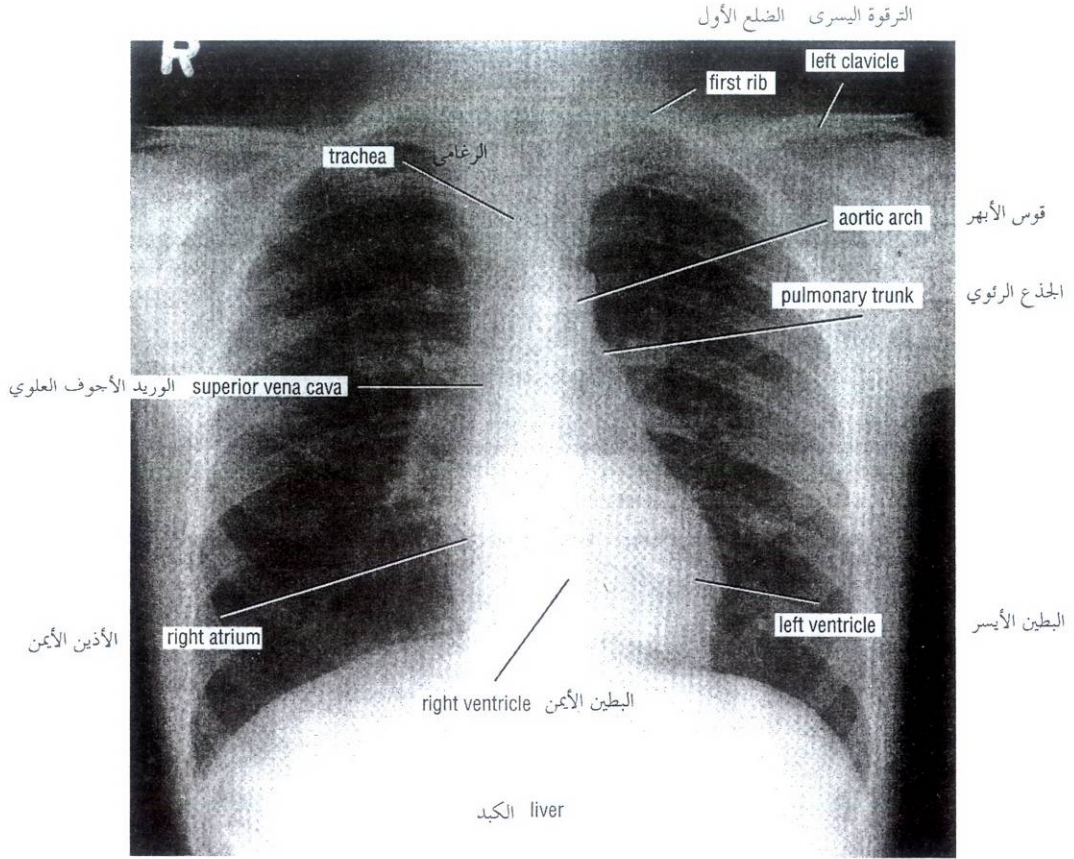


Figure 1-31 Posteroanterior radiograph of thorax. الشكل (31-1): صورة شعاعية أمامية خلفية للصدر.

Unfortunately, an ordinary radiograph shows the images of the different organs superimposed onto a flat sheet of film. This overlap of organs and tissues often makes it difficult to visualize them. This problem is overcome to some extent by taking films at right angles to one another or by making stereoscopic films.

Computed tomography (CT) scanning or computerized axial tomography (CAT) scanning permits the study of tissue slices so that tissues having minor differences in density can be recognized. CT scanning relies on the same physics as conventional x-rays but combines it with computer technology. A source of x-rays moves in an arc around the part of the body being studied and sends out a beam of x-rays. The beams of x-rays, having passed through the region of the body, are collected by a special x-ray detector. Here, the x-rays are converted into electronic impulses that produce readings of the density of the tissue in a 1-cm slice of the body. From these readings the computer is able to assemble a picture of the body called a **CT scan**, which can be viewed on a fluorescent screen and then photographed for later examination (Fig. 1-32). The procedure is safe and quick, lasts only a few seconds for each slice, and for most patients requires no sedation.

لسوء الحظ، تظهر الصورة الشعاعية العادية صوراً لأعضاء مختلفة متراكبة على صفيحة مسطحة للفلم: وغالباً ما يجعل هذا التراكم للأعضاء والنسيج رؤيتها صعبة. ويمكن التغلب على هذه المشكلة إلى حد ما بإنجاز أفلام بزوايا قائمة بالنسبة إلى بعضها البعض أو إنجاز أفلام مجسمة. يسمح التفريغ المقطعي الحوسبي CT أو التفريغ المقطعي المحوري الحوسبي (CAT) بدراسة شرائح نسيجية وبذلك يمكننا التعرف على النسيج ذات الاختلافات الصغرى في الكثافة. يعتمد تفريغ CT على نفس الخصائص الفيزيائية لأشعة X التقليدية لكن مع إضافة تقنية الحاسوب. يتحرك مصدر أشعة X في قوس حول الجزء المراد دراسته من الجسم ويرسل حزمة من أشعة X. بعد مرور حزم أشعة X عبر ناحية الجسم تجمع بواسطة كاشف أشعة خاص وهنا، تحول أشعة X إلى نبضات إلكترونية تنتج قراءات لكثافة النسيج في شريحة من الجسم سماكتها (1 سم). ومن هذه القراءات يستطيع الحاسوب أن يركب صورة للجسم تدعى تفريغ CT والتي يمكن أن تظهر على دريئة (شاشة) متألقة ومن ثم تصور فوتوغرافياً للفحص فيما بعد (الشكل 1-32). هذا الإجراء آمن وسريع، يدوم لثوان معدودات فقط من أجل كل شريحة، ولا يحتاج معظم المرضى لتركيب (تسكين).

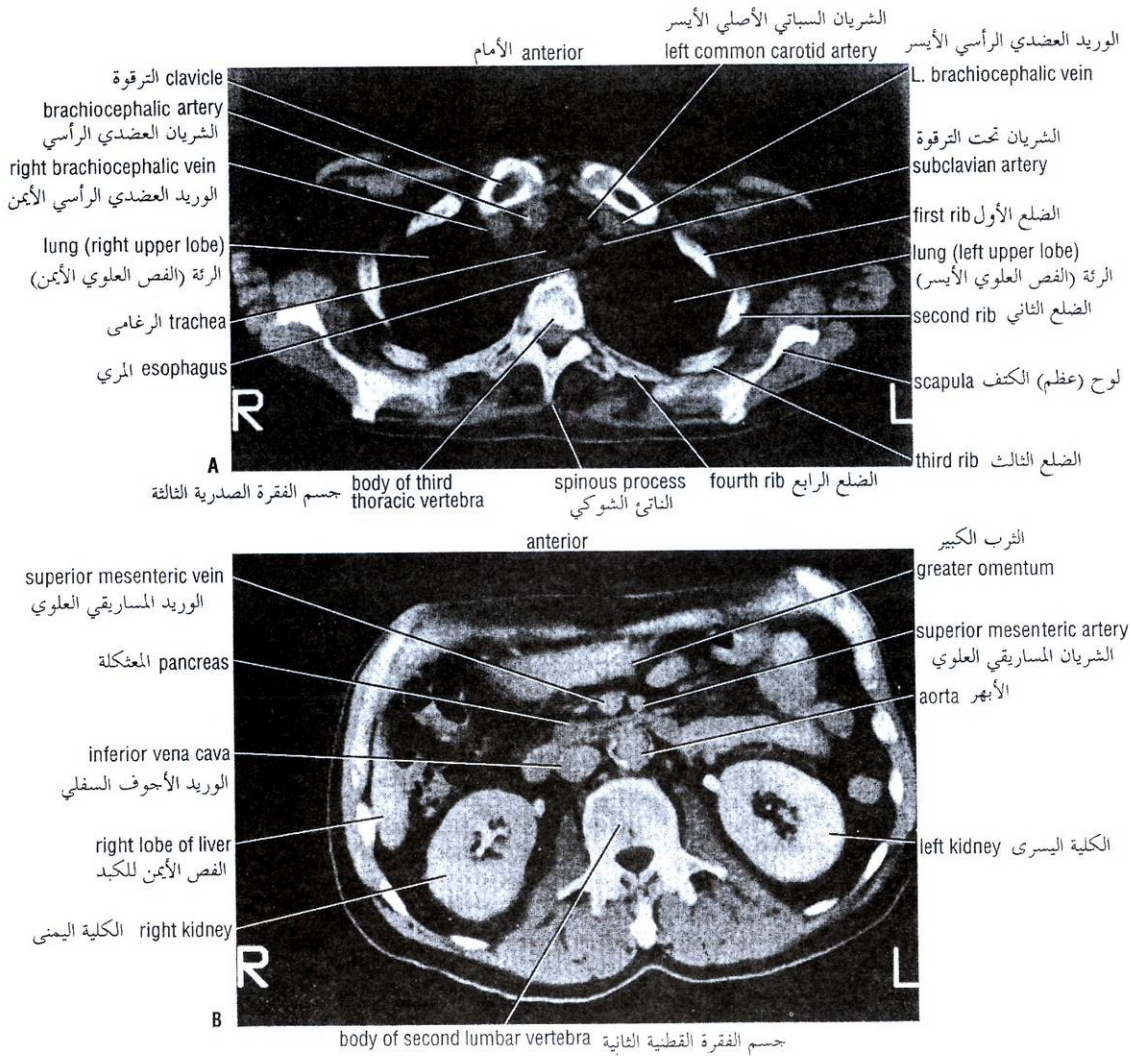


Figure 1-32 CT scans. **A.** Upper thorax at the level of the third thoracic vertebra. **B.** Upper abdomen at the level of the second lumbar vertebra. All CT scans are viewed from below. Thus, the right side of the body appears on the left side of the illustration.

الشكل (1-32): تفريسات CT. **A.** الصدر العلوي عند مستوى الفقرة الصدرية الثالثة. **B.** الجزء العلوي من البطن عند مستوى الفقرة القطنية الثانية. كل التفريسات كما تشاهد من الأسفل وهكذا يبدو الجانب الأيمن من الجسم على الجانب الأيسر للصورة.

The technique of **magnetic resonance imaging (MRI)** uses the magnetic properties of the hydrogen nucleus excited by radiofrequency radiation transmitted by a coil surrounding the body part. The excited hydrogen nuclei emit a signal that is detected as induced electric currents in a receiver coil. MRI is absolutely safe to the patient, and because it provides better differentiation between different soft tissues, its use can be more revealing than a CT scan. The reason for this is that some tissues contain more hydrogen in the form of water than do other tissues (Fig. 1-33).

تستخدم تقنية التصوير بالرنين المغناطيسي (MRI) الخواص المغناطيسية لنواة الهيدروجين المثارة بأشعة ذات تردد لاسلكي تنقل بواسطة وشيعة تحيط بالجزء المراد دراسته من الجسم. تصدر نوى الهيدروجين المثارة إشارة تكشف كتيارات كهربائية محرّضة في وشيعة مستقبلية. MRI آمنٌ على نحو مطلق بالنسبة للمريض، ولأنه يزودنا بتفريق (تمييز) أفضل بين النسيج الرخوة المختلفة فهو أكثر إيضاحاً من تفريسة CT، والسبب وراء ذلك هو أن بعض النسيج تحوي هيدروجيناً على شكل ماء أكثر مما تحويه النسيج الأخرى (الشكل 1-33).

DESCRIPTIVE ANATOMIC TERMS

It is important for medical students to have a sound knowledge and understanding of the basic anatomic terms. With the aid of a medical dictionary, you will find that understanding anatomic terminology greatly assists you in the learning process.

The accurate use of anatomic terms by medical personnel enables them to communicate with their colleagues both nationally and internationally. Without anatomic terms, one cannot discuss or record accurately the abnormal functions of joints, the actions of muscles, the alteration of position of organs, or the exact location of swellings or tumors.

SKIN

A general knowledge of the direction of the **lines of cleavage** greatly assists the surgeon in making incisions that will result in cosmetically acceptable scars. This is particularly important in those areas of the body not normally covered by clothing. A salesperson, for example, may lose his or her job if an operation leaves a hideous facial scar.

The nail folds, hair follicles, and sebaceous glands are common sites for entrance into the underlying tissues of pathogenic organisms such as *Staphylococcus aureus*. Infection occurring between the nail and the nail fold is called a **paronychia**. Infection of the hair follicle and sebaceous gland is responsible for the common **boil**. A **carbuncle** is a staphylococcal infection of the superficial fascia. It frequently occurs in the nape of the neck and usually starts as an infection of a hair follicle or a group of hair follicles.

A **sebaceous cyst** is caused by obstruction of the mouth of a sebaceous duct and may be caused by damage from a comb or by infection. It occurs most frequently on the scalp.

A patient who is in a state of **shock** will be pale and exhibit gooseflesh as a result of overactivity of the sympathetic system, which causes vasoconstriction of the dermal arteries and contraction of the arrector pili muscles.

The depth of a **burn** determines the method and rate of healing. A partial skin thickness burn will heal from the cells of the hair follicles, sebaceous glands, and sweat glands, as well as from the cells at the edge of the burn. A burn that extends deeper than the sweat glands will heal very slowly and from the edges only, and considerable contracture will be caused by fibrous tissue. To speed up healing and reduce the incidence of contracture, a deep burn should be grafted.

Skin grafting is of two main types: split-thickness grafting and full-thickness grafting. In a split-thickness graft the greater part of the epidermis, including the tips of the dermal papillae, are removed from the donor site and placed on the recipient site. This leaves at the donor site for repair purposes the epidermal cells on the sides of the dermal papillae and the cells of the hair follicles and sweat glands.

A full-thickness skin graft includes both the epidermis and dermis and, to survive, requires rapid establishment of a new circulation within it at the recipient site. The donor site is usually covered with a split-thickness graft. In certain circumstances the full-thickness graft is made in the form of a pedicle graft, in which a flap of full-thickness skin is turned and stitched in position at the recipient site, leaving the base of the flap with its blood supply intact at the donor site. Later, when the new blood supply to the graft has been established, the base of the graft is cut across.

ملاحظات سريرية

مصطلحات التشريح الوصفي

من المهم لطلبة الطب أن يكون عندهم معرفة وفهم دقيقان للمصطلحات التشريحية الأساسية. بمساعدة القاموس الطبي، ستجد أن استيعاب علم المصطلحات التشريحية سيساعدك إلى حد بعيد في فهم التشريح.

إن الاستخدام الدقيق للمصطلحات التشريحية من قبل العاملين في الحقل الطبي يمكنهم من التواصل مع زملائهم في بلدهم وفي أنحاء العالم. بدون المصطلحات التشريحية، لا يستطيع أحد أن يناقش أو يدون بشكل دقيق الوظائف الشاذة للمفاصل، ومهام العضلات، وتبدل موضع الأعضاء، أو الموقع الدقيق للتورمات أو الأورام.

الجلد

إن المعرفة العامة لاتجاه خطوط التشطر تساعد الجراح إلى حد بعيد عند إجراء الشقوق التي سينجم عنها ندبات مقبولة من الناحية الجميلية. وهذا هام خصوصاً في تلك المناطق من الجسد التي لاتغطي بالحالة الطبيعية بالثياب. فمثلاً، ربما يفقد البائع وظيفته (أو وظيفتها) إذا تركت عملية جراحية ما ندبة بشعة على وجهه.

تعتبر ثنيات الأنف، وجريبات الشعر، والغدد الزهمية، أماكن شائعة لدخول المتعضيات المرضية مثل العنقوديات المذهبية إلى النسيج التي تتوضع تحتها. يدعى الخمج الذي يحدث بين الظفر وثنيته بالداخس. ويعتبر خمج الجريب الشعري والغدة الزهمية المسؤول عن حدوث الدمسل الشائع. إن الجمجمة هي خمج عنقودي يصيب اللقافة السطحية. وتحدث الجمرة بشكل متواتر في قفا العنق حيث تبدأ عادة كخمج يصيب جريب شعري أو مجموعة جريبات شعرية.

تحدث الكيسة الزهمية بسبب انسداد فم القناة الزهمية وقد تحدث بسبب تأذي ناجم عن استخدام المشط أو بفعل خمج. وتجدها غالباً في فروة الرأس.

ستجد مريض حالة الصدمة شاحباً مقشعراً بفعل فرط نشاط الجهاز الودي الذي يسبب تقبضاً وعائياً في الشريبات الجلدية (الأدمية) وتقلص العضلات الناصبة للشعرة.

يحدد عمق الحرق طريقة وسرعة الشفاء. سيسشفى الحرق الذي يطال جزء من سماكة الجلد من خلايا جريبات الشعر والغدد الزهمية والغدد العرقية إضافة إلى خلايا حافة الحرق. أما الحرق الذي يمتد أعمق من الغدد العرقية فإنه سيسشفى على نحو بطيء جداً ومن الحواف فقط وسيحدث تقفع جدير بالاعتبار ناجم عن النسيج الليفي. ولتسريع الشفاء والإقلال من وقوع التقفع، ينبغي تطعيم الحرق العميق.

تطعيم الجلد: ذو نمطين رئيسيين الطعم ناقص السماكة والطعم كامل السماكة. في الطعم، ناقص السماكة، يزال الجزء الأكبر من البشرة متضمنة ذرى الحليمات الأدمية من الموضع المعطى وتوضع على الموضع المتلقي. ويترك في هذا الطعم في الموضع المعطى والأهداف ترميمية خلايا بشرية على جوانب الحليمات الأدمية وخلايا جريبات الشعر والغدد العرقية.

يشمل الطعم الجلدي كامل السماكة كل من البشرة والأدمة ولابقائه حياً يتطلب تأسيس دوران جديد داخله عند الموضع المتلقي. يغطي الموضع المعطى عادة بطعم ناقص السماكة. في ظروف معينة، تجعل الطعم كامل السماكة على شكل طعم معنق، وفيه تحول شريحة من الجلد كامل السماكة من موضعها وتثبت بخياطتها في الموضع المستقبل وتترك قاعدة الشريحة مع ترويتها الدموية سليمة في الموضع المعطى. وفيما بعد، عندما ترسخ التروية الدموية الجديدة، تقطع قاعدة الطعم من جانب إلى آخر.

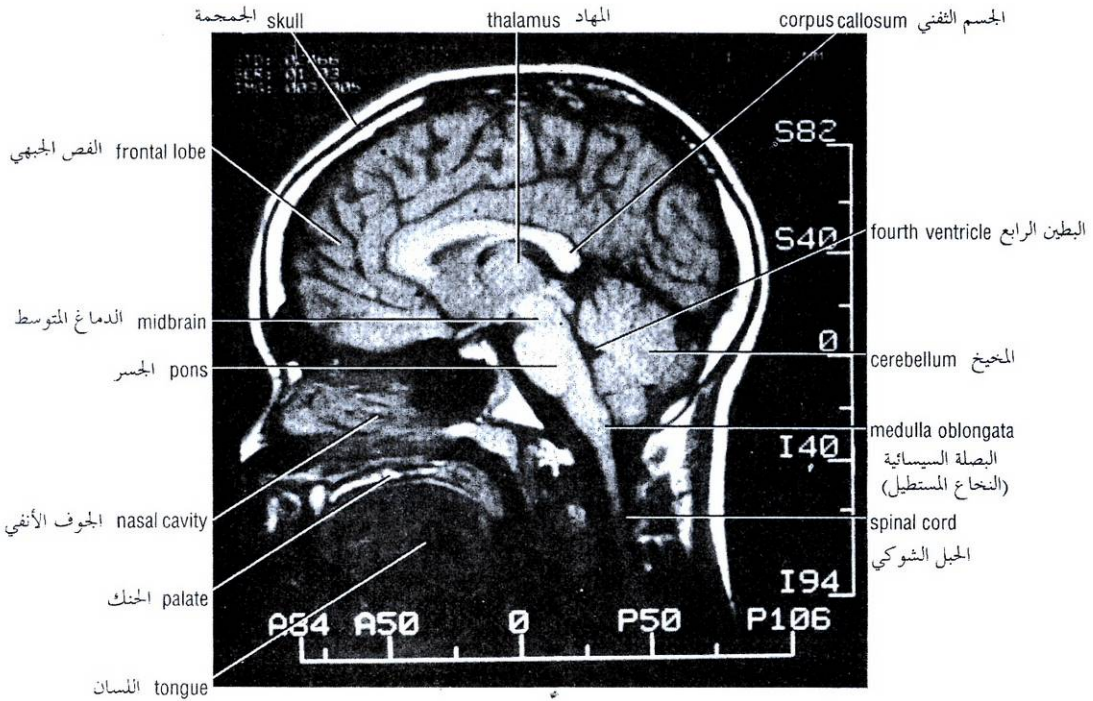


Figure 1-33 MRI of the head in a sagittal plane showing different parts of the brain.

الشكل (1-33): MRI للرأس في مستوى سهمي يظهر الأجزاء المختلفة من الدماغ.

اللفافات

إن معرفة ترتيب اللفافات العميقة تشرح في الغالب السبيل الذي يسلكه الخمج عند انتشاره من موضعه البدني. ففي العنق - مثلاً - تشرح المستويات اللفافية المتنوعة كيف يمكن للخمج أن يمتد من ناحية أرضية الفم إلى الحنجرة.

العضلات

إن تحديد توتر عضلة ما هو فحصٌ سريري هام. فإذا كانت العضلة رخوة، فهذا يعني إما أن العصبونات الواردة أو الصادرة أو كليهما المشمولة في القوس الانعكاسي الضروري من أجل إحداث توتر العضلة تكون قد أعيقتا. فمثلاً، إذا قطع الجذع العصبي لعضلة فهذا يقتضي حدوث إعاقة في كلا العصبونين. وإذا أصاب التهاب سنجابية النخاع خلايا القرن الأمامي المحرك عند مستوى النخاع الشوكي الذي يعصب العضلة، حينها لن تقوم العصبونات المحركة الصادرة بوظيفتها. وبالمقابل، إذا وجدنا العضلة مفرطة التوتر فإن هذا يشير إلى إمكانية وجود آفة ما تصيب العصبونات المحركة الأعلى في الحبل الشوكي أو الدماغ.

لا حاجة للتأكيد على أهمية معرفة الارتكازات الرئيسية لكل العضلات الهامة في الجسم. فقط بواسطة هذه المعرفة يتاح لنا فهم الأعمال السوية والشاذة للعضلات الفردية أو المجموعات العضلية. فكيف يمكن لأحدنا أن يحاول حتى تحليل - على سبيل المثال - المشية الشاذة لمريض ما بدون هذه المعلومات؟

FASCIAE

A knowledge of the arrangement of the deep fasciae will often explain the path taken by an infection when it spreads from its primary site. In the neck, for example, the various fascial planes explain how infection can extend from the region of the floor of the mouth to the larynx.

MUSCLE

Determination of the **tone** of a muscle is an important clinical examination. If a muscle is **flaccid**, then either the afferent or efferent neurons or both neurons involved in the reflex arc necessary for the production of muscle tone have been interrupted. For example, if the nerve trunk to a muscle is severed, both neurons will have been interrupted. If poliomyelitis has involved the motor anterior horn cells at a level in the spinal cord that innervates the muscle, the efferent motor neurons will not function. If, conversely, the muscle is found to be hypertonic, the possibility exists of a lesion involving higher motor neurons in the spinal cord or brain.

The importance of knowing the main attachments of all the major muscles of the body need not be emphasized. Only with such knowledge is it possible to understand the normal and abnormal actions of individual muscles or muscle groups. How can one even attempt to analyze, for example, the abnormal gait of a patient without this information?

The general shape and form of muscles should also be noted, since a paralyzed muscle or one that is not used (such as occurs when a limb is immobilized in a cast) quickly atrophies and changes shape. In the case of the limbs it is always worth remembering that a muscle on the opposite side of the body can be used for comparison.

وتبغى أيضاً ملاحظة المظهر العام وشكل العضلات حيث أن العضلة المشلولة أو تلك التي لا تستخدم (كما يحدث عندما يثبت طرف ما في جبيرة) تضمر بسرعة ويتغير شكلها. ويجدر بنا تذكراً أنه في حالة الأطراف يمكن استخدام العضلة الموجودة في الجهة المقابلة من الجسم من أجل المقارنة.

BONES

Immediately after a **bone fracture**, the patient suffers severe local pain and is not able to use the injured part. Deformity may be visible if the bone fragments have been displaced relative to each other. The degree of deformity and the directions taken by the bony fragments depend not only on the mechanism of injury but also on the pull of the muscles attached to the fragments. Ligamentous attachments also influence the deformity. In certain situations, for example, the ileum, fractures result in no deformity because the inner and outer surfaces of the bone are splinted by the extensive origins of muscles. In contrast, a fracture of the neck of the femur produces considerable displacement. The strong muscles of the thigh pull the distal fragment upward so that the leg is shortened. The very strong lateral rotators rotate the distal fragment laterally so that the foot points laterally.

Fracture of a bone is accompanied by a considerable hemorrhage of blood between the bone ends and into the surrounding soft tissue. The blood vessels and the fibroblasts and osteoblasts from the periosteum and endosteum take part in the repair process.

In **rickets**, defective mineralization of the cartilage matrix in growing bones occurs. This produces a condition in which the cartilage cells continue to grow, producing excess cartilage and a widening of the epiphyseal plates. The poorly mineralized cartilaginous matrix and the osteoid matrix are soft, and they bend under the stress of bearing weight. The resulting deformities include enlarged costochondral junctions, bowing of the long bones of the lower limbs, and bossing of the frontal bones of the skull. Deformities of the pelvis may also occur.

Epiphyseal plate disorders affect only children and adolescents. The epiphyseal plate is the part of a growing bone concerned primarily with growth in length. Trauma, infection, diet, exercise, and endocrine disorders can disturb the growth of the hyaline cartilaginous plate, leading to deformity and loss of function. In the femur, for example, the proximal femoral epiphysis can slip because of mechanical stress or excessive loads. The length of the limbs can increase excessively because of increased vascularity in the region of the epiphyseal plate secondary to infection or in the presence of tumors. Shortening of a limb can follow trauma to the epiphyseal plate resulting from a diminished blood supply to the cartilage.

JOINTS

The normal range of movement of all joints should be ascertained. When the bones of a joint are no longer in their normal anatomic relationship with one another, then the joint is said to be **dislocated**. Some joints are particularly susceptible to dislocation because of lack of support by ligaments, the poor shape of the articular surfaces, or the absence of adequate muscular support. The shoulder joint, temporomandibular joint, and acromioclavicular joints are good examples. Dislocation of the hip is usually congenital, being caused by inadequate development of the socket that normally holds the head of the femur firmly in position.

العظام

فوراً بعد الكسر العظمي، يشكو المريض من ألم موضعي شديد مع عدم القدرة على استعمال الجزء المصاب. ربما يكون التشوه مرئياً إذا كانت القطع العظمية منراحة بالنسبة إلى بعضها البعض. لا تعتمد درجة التشوه والاتجاهات التي تتخذها القطع العظمية فقط على آلية الإصابة (الأذية) بل أيضاً تعتمد على الجر الذي يتعرض له هذه القطع من قبل العضلات المرتكزة عليها. وتؤثر ارتكازات الأربطة أيضاً على التشوه. وفي حالات معينة، عظم الخرقفة مثلاً، لا ينجم عن الكسور أي تشوه لأن المناشئ الواسعة للعضلات تعمل كجبيرة تثبت السطحين الداخلي والخارجي للعظم. وبالمقابل، يسبب كسر عنق الفخذ ازدياحاً هاماً. تجر العضلات القوية للفخذ القطعة البعيدة للأعلى لذلك تقصر الساق وتدور العضلات المدوّرة الوحشية القوية جداً القطعة القاصية وحشياً مما يجعل القدم تتجه للوحشي. يترافق الكسر العظمي مع نزف دموي هام بين طرفي العظم وفي النسيج الرخوة المحيطة تلعب الأوعية الدموية والأرومات الليفية وبانيات العظم من السمحاق والسمحاق الباطن دوراً في عملية الترميم.

في الرخذ، يحدث تمدن معيب للمطرق العضروفي في العظام النامية، وينجم عن هذا استمرار نمو الخلايا العضروفية منتجة غضروفاً زائداً واتساع (ازدياد عرض) الصفائح المشاشية. يكون المطرق العضروفي ضئيل المعدن والمطرق العظاماني لينين وينحنيان تحت وطأة حمل الوزن. تتضمن التشوهات الناتجة: تضخم الاتصالات الضلعية العضروفية، وتقوس العظام الطويلة للأطراف السفلية، وتحدب عظام الجمجمة الجبهية. وربما تحدث تشوهات أيضاً في الحوض.

تصيب اضطرابات الصفائح المشاشية الأطفال واليافعين فقط. إن الصفائح المشاشية جزءاً من العظم النامي مسؤولة بشكل رئيسي عن النمو الطولي. يمكن أن يعوق الرض والخمج والقوت والجهد والاضطرابات الصماوية نمو الصفائح العضروفية الزجاجية، ويؤدي هذا إلى التشوه وفقد الوظيفة. ففي عظم الفخذ -مثلاً- يمكن أن تنزلق المشاشة الفخذية الدانية بتأثير الشد الميكانيكي أو الحمول (الأعباء) المفرطة. يمكن أن يزداد طول الطرفين بشكل مفرط بسبب زيادة التوعية في ناحية الصفائح المشاشية التالية للخمج أو وجود الأورام. ويمكن أن يتلو الرض الذي يتعرض له الصفائح المشاشية حدوث قصر في الطرف ناجم عن تناقص تروية الغضروف الدموية.

المفاصل

ينبغي التحقق من المجال السوي لحركة كل المفاصل. عندما لا تستمر عظام مفصل ما في علاقتها التشريحية السوية مع بعضها البعض، حينها ندعو ذلك المفصل بالخلوع. بعض المفاصل عرضة بشكل خاص للخلع بسبب افتقارها للدعم من قبل الأربطة أو بسبب السطوح المفصالية قليلة التناسب الشكلي أو بفعل غياب الدعم العضلي الكافي، أفضل أمثلة على ذلك: مفصل الكتف، والمفصل الصدغي الفكي السفلي، والمفصل الأخرمي الترقوي. خلع الورك ولادى عادةً وينجم عن التطور غير الكافي للتجويف الذي يحتجز على نحو سوي رأس عظم الفخذ في موضعه.

The presence of cartilaginous discs within joints, especially weightbearing joints, as in the case of the knee, makes them particularly susceptible to injury in sports. During a rapid movement the disc loses its normal relationship to the bones and becomes crushed between the weightbearing surfaces.

In certain diseases of the nervous system (e.g., **sy-ringomyelia**), the sensation of pain in a joint is lost. This means that the warning sensations of pain felt when a joint moves beyond the normal range of movement are not experienced. This phenomenon results in the destruction of the joint.

Knowledge of the classification of joints is of great value because it is known that certain diseases affect only certain types of joints. For example, **gonococcal arthritis** affects large synovial joints such as the ankle, elbow, or wrist. **Tuberculous arthritis** also affects synovial joints and may start in the synovial membrane or in the bone.

Remember that more than one joint may receive the same nerve supply. For example, the hip and knee joints are both supplied by the obturator nerve. Thus, a patient with disease limited to one of these joints may experience pain in both.

BURSAE AND SYNOVIAL SHEATHS

Bursae and synovial sheaths are commonly the site of traumatic or infectious disease. For example, the extensor tendon sheaths of the hand may become inflamed following excessive or unaccustomed use; an inflammation of the prepatellar bursa may occur as the result of trauma from repeated kneeling on a hard surface.

BLOOD VESSELS

Diseases of blood vessels are common. The surface anatomy of the main arteries, especially those of the limbs, should be learned in the appropriate sections of this book. The **collateral circulation** of most large arteries should be understood, and a distinction should be made between anatomic end arteries and functional end arteries.

All large arteries that cross over a joint are liable to be kinked during movements of the joint. However, the distal flow of blood is not interrupted because an adequate anastomosis is usually between branches of the artery that arise both proximal and distal to the joint. The alternative blood channels, which dilate under these circumstances, form the collateral circulation. Knowledge of the existence and position of such a circulation may be of vital importance should it be necessary to tie off a large artery that has been damaged by trauma or disease.

Coronary arteries are functional end arteries, and if they become blocked by disease (coronary arterial occlusion is common), the cardiac muscle normally supplied by that artery will receive insufficient blood and will undergo necrosis. Blockage of a large coronary artery will result in the death of the patient. (See the clinical example at the beginning of this chapter.)

LYMPHATIC SYSTEM

The lymphatic system is often de-emphasized by anatomists on the grounds that it is difficult to see on a cadaver. However, it is of vital importance to a practicing physician, and the lymphatic drainage of all major organs of the body, including the skin, should be known.

إن وجود أقراص غضروفية داخل المفاصل، بالأخص المفاصل الحاملة للوزن، كما في حالة الركبة، يجعل هذه المفاصل عرضة بشكل خاص للإصابة (للتأذي) أثناء ممارسة الرياضة. فخلال الحركة السريعة يفقد القرص علاقته السوية بالعظام ويسحق بين السطوح الحاملة للوزن.

في أمراض عصبية معينة (مثل تكهف النخاع) يفقد الإحساس بالألم في المفصل، ويعني هذا عدم شعورنا بالألم الذي ينبهنا إلى تجاوز حركة المفصل للمجال المسموح لها في الحالة السوية، وينجم عن هذه الظاهرة تخرب المفصل.

تتمتع معرفة تصنيف المفاصل بأهمية كبرى نظراً لوجود أمراض معينة تصيب فقط أنواعاً معينة من المفاصل. فمثلاً، يصيب **التهاب المفصل** بالمكورات البنية المفاصل الزليلية الكبيرة مثل الكاحل، المرفق، أو المعصم. ويصيب **التهاب المفصل السلي** أيضاً المفاصل الزليلية وربما يبدأ في الغشاء الزليلي أو في العظم.

تذكر أنه ربما يتلقى أكثر من مفصل واحد التعصيب ذاته. فمثلاً، يعصب مفصلي الورك والركبة (كلاهما) بالعصب السدادي، وهكذا، ربما يشعر المصاب بمرضٍ محددٍ في أحد هذين المفصلين بالألم في كليهما.

الأجربة والأغمدات الزليلية

تشكل الأجربة والأغمدات الزليلية موضعاً شائعاً للمرض الرضوي أو الخمججي. فمثلاً، ربما تلتهم أغمدات الأوتار الباسطة في اليد بعد الاستخدام المفرط أو غير المعتاد لها، وربما يلتهم الجراب أمام الرضفة كنتيجة للرض الناجم عن السجود المتكرر على سطحٍ قاسٍ.

الأوعية الدموية

أمراض الأوعية الدموية شائعة. ينبغي دراسة التشريح السطحي للشرايين الرئيسية، خصوصاً تلك الموجودة في الأطراف، في الأقسام المناسبة في هذا الكتاب. وينبغي فهم **الدوران الجانبي** لمعظم الشرايين الكبيرة والتميز بين الشرايين الانتهازية التشريحية والشرايين الانتهازية الوظيفية.

تعرض كل الشرايين الكبيرة التي تعبر فوق مفصل ما للاتواء خلال حركات المفصل. على أية حال، لا يتعرض الجريان القاصي للدم للإعاقة بسبب وجود تفاغر كافي عادة بين فروع الشريان التي تنشأ أعلى وأسفل المفصل. تشكل الأوعية البديلة - التي تتسع في ظل هذه الظروف - الدوران الجانبي. ربما تكون لمعرفة وجود مثل هذا الدوران وتوضعه أهمية حيوية لمعرفة إذا كان يجدر بنا ربط الشريان الكبير الذي تأذى بفعل الرض أو المرض.

الشرايين الإكليلية هي شرايين انتهائية وظيفية، وإذا انسدت بفعل مرض (الانسداد الشرياني الإكليلي هو مشكلة شائعة) عندها ستلقى العضلة القلبية المرواة من ذلك الشريان (في الحالة السوية) دمًا غير كافٍ وستعرض للنخر. سينجم عن انسداد شريان إكليلي كبير وفاة المريض. (اقرأ المثال السريري الوارد في بداية هذا الفصل).

الجهاز اللمفي

لا يؤكد المشرحون غالباً على الجهاز اللمفي على أساس أنه من الصعب رؤيته على الحجة. على أية حال، يتمتع الجهاز اللمفي بأهمية حيوية بالنسبة للطبيب الممارس، وينبغي أن نكون على دراية بالنزح اللمفي لكل الأعضاء الهامة في الجسم، ومن ضمنها الجلد.

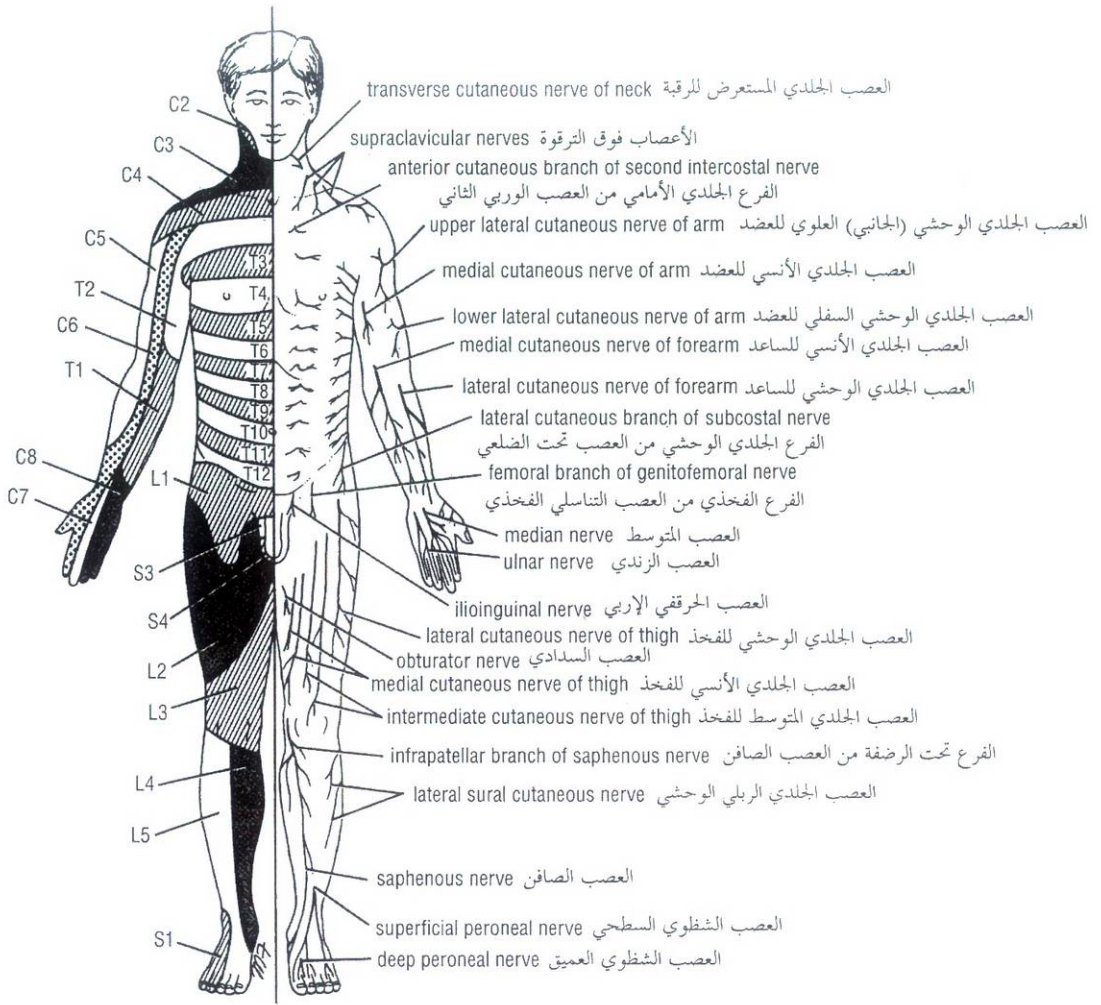


Figure 1-34 Dermatomes and distribution of cutaneous nerves on the anterior aspect of the body.

الشكل (1-34): القطاعات الجلدية وتوزع الأعصاب الجلدية على الوجه الأمامي للجسم.

A patient may complain of a swelling produced by the enlargement of a lymph node. A physician must know the areas of the body that drain lymph to a particular node if he or she is going to be able to find the primary site of the disease. Often the patient ignores the primary disease, which may be a small, painless cancer of the skin.

Conversely, the patient may complain of a painful ulcer of the tongue, for example, and the physician must know the lymph drainage of the tongue to be able to determine whether the disease has spread beyond the limits of the tongue.

ربما يشكو المريض من تورم ناجم عن تضخم عقدة لمفية، لذلك يجب على الطبيب أن يعرف المناطق من الجسم التي ينزح اللمف منها إلى تلك العقدة لكي يتمكن إيجاد الموضع البدئي للمرض. وغالباً ما يتجاهل المريض المرض البدئي الذي قد يكون سرطاناً جلدياً غير مؤلم صغير. وبالمقابل، قد يشكو المريض من قرحة مؤلمة في اللسان (مثلاً) وينبغي على الطبيب حينها معرفة التصريف اللمفي للسان حتى يكون قادراً على تحديد فيما إذا كان الداء قد انتشر إلى ما وراء حدود اللسان.

الجهاز العصبي

NERVOUS SYSTEM

The area of skin supplied by a single spinal nerve, and therefore a single segment of the spinal cord, is called a dermatome. On the trunk, adjacent dermatomes overlap considerably; to produce a region of complete anesthesia, at least three contiguous spinal nerves have to be sectioned. Dermatomal charts for the anterior and posterior surfaces of the body are shown in Figures 1-34 and 1-35.

تدعى المنطقة المعصبة بعصب شوكي وحيد، وبالتالي من قطعة وحيدة من الحبل الشوكي، بالقطاع الجلدي. تتداخل القطاعات الجلدية المتجاورة في الجذع على نحو جدير بالاعتبار، وتشكيل ناحية من التحدير التام يلزم قطع ثلاثة أعصاب شوكية متجاورة على الأقل. تظهر خرائط القطاعات الجلدية للسطحين الأمامي والخلفي من الجسم في الشكلين 1-34 و 1-35.

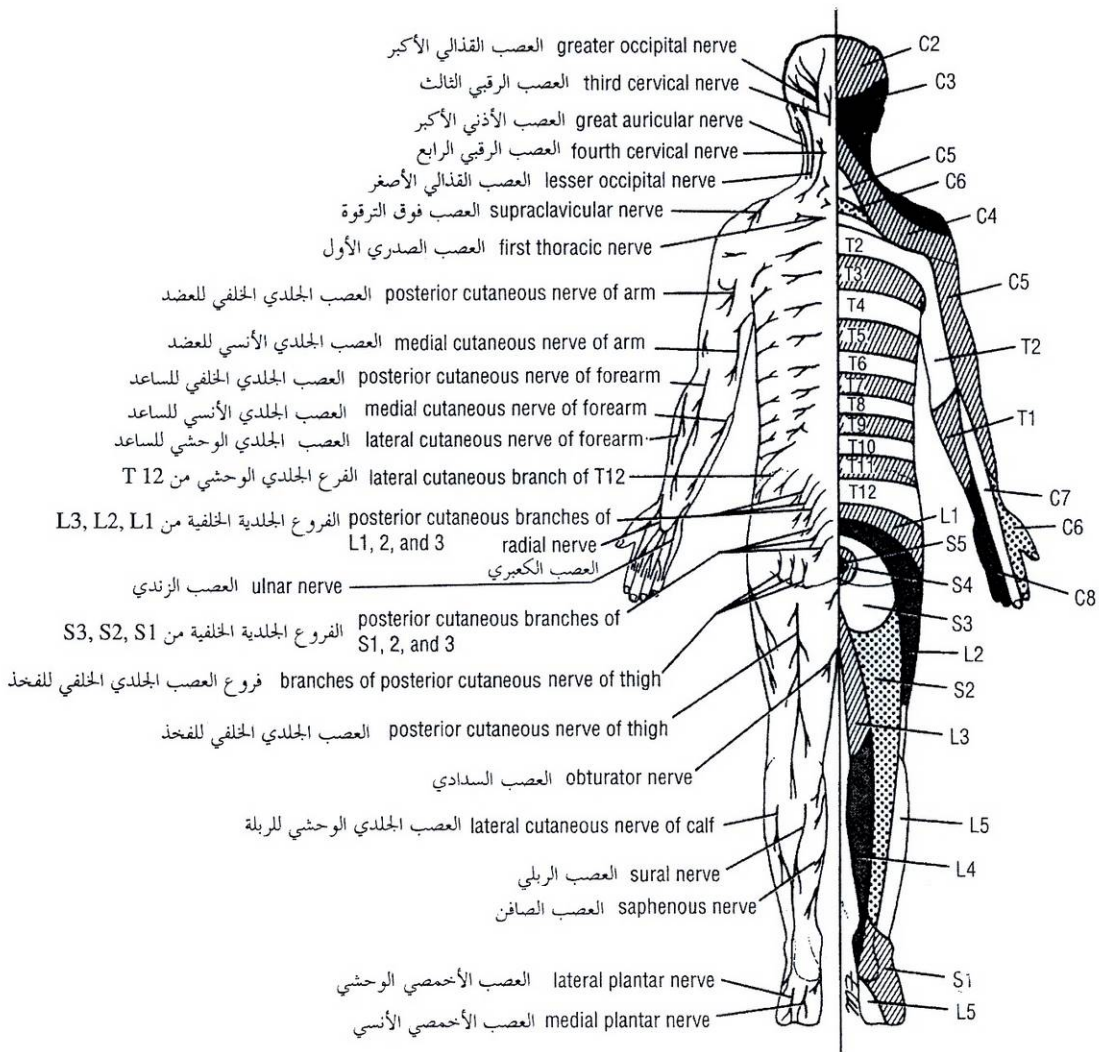


Figure 1-35 Dermatomes and distribution of cutaneous nerves on the posterior aspect of the body.

الشكل (1-35): القطاعات الجلدية وتوزيع الأعصاب الجلدية على الوجه الخلفي للجسم.

In the limbs, arrangement of the dermatomes is more complicated because of the embryologic changes that take place as the limbs grow out from the body wall.

A physician should have a working knowledge of the segmental (dermatomal) innervation of skin because with the help of a pin or a piece of cotton he or she can determine whether the sensory function of a particular spinal nerve or segment of the spinal cord is functioning normally.

Skeletal muscle also receives a segmental innervation. Most of these muscles are innervated by two, three, or four spinal nerves and therefore by the same number of segments of the spinal cord. To paralyze a muscle completely it would thus be necessary to section several spinal nerves or to destroy several segments of the spinal cord.

Learning the segmental innervation of all the muscles of the body is an impossible task. Nevertheless, the segmental innervation of the following muscles should be known because they can be tested by eliciting simple muscle reflexes in the patient (Fig. 1-36).

يكون ترتيب القطاعات الجلدية في الأطراف أكثر تعقيداً بسبب التغيرات الجنينية التي تحدث مع نمو الأطراف خارج جدار الجسم.

يجدر بالطبيب أن يكون على دراية بالتعصيب القطعي (القطاعي الجلدي) للجلد لأنه بمساعدة دبوس أو قطعة قطن يقدر على تحديد فيما إذا كانت الوظيفة الحسية للتعصب الشوكي أو لقطعة الحبل الشوكي الخاصة بقطاع جلدي معين تعمل بشكل سوي.

تتلقي العضلات الهيكلية أيضاً تعصياً قطعياً. ومعظم هذه العضلات تعصب باثنين أو بثلاثة، أو بأربعة أعصاب شوكية وبالتالي بالعدد ذاته من قطع الحبل الشوكي. وهكذا لنشل عضلة ما بالكامل نحتاج إلى قطع عدة أعصاب شوكية أو إلى تحريب عدة قطع من الحبل الشوكي.

وإن دراسة التعصيب القطعي لجميع عضلات الجسم هي مهمة مستحيلة. وبرغم ذلك، ينبغي أن نعرف التعصيب القطعي للعضلات التالية لأنه يمكن فحصها بواسطة تحريض منعكسات عضلية بسيطة عند المريض (الشكل 1-36).

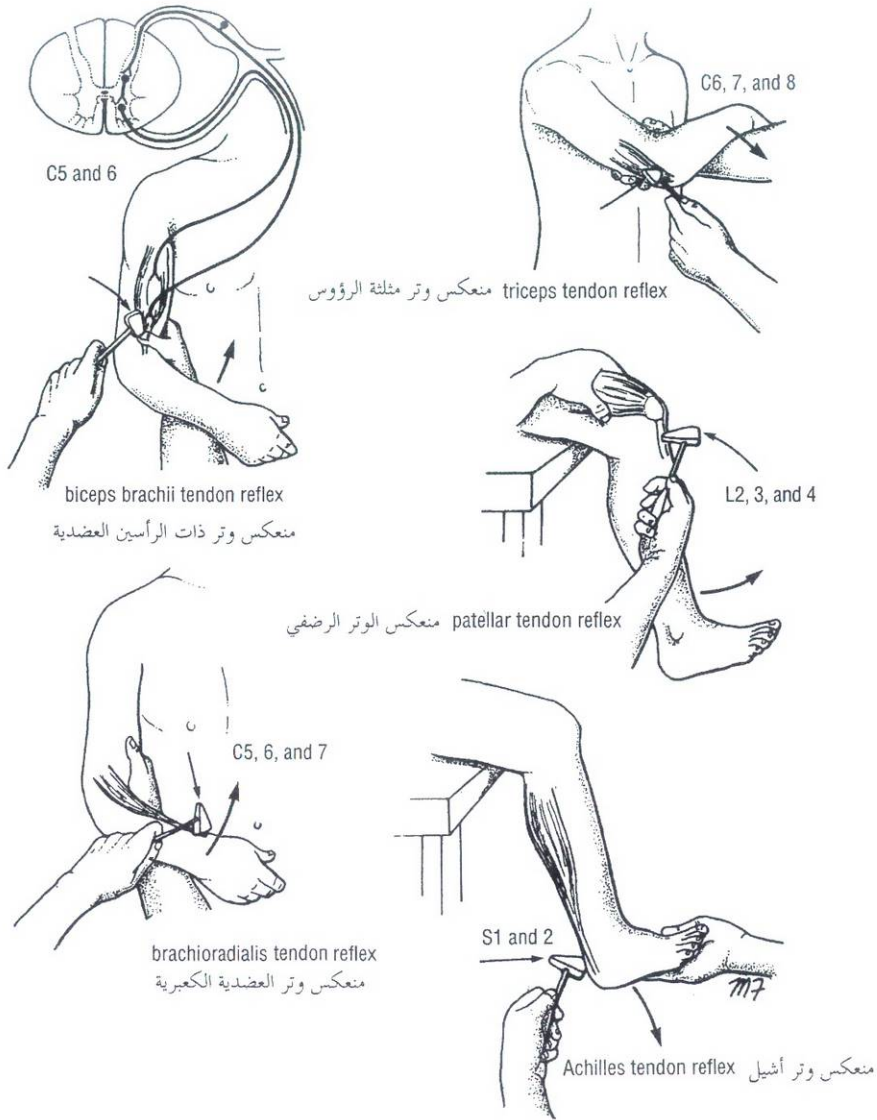


Figure 1-36 Some important tendon reflexes used in medical practice.

الشكل (1-36): بعض المنعكسات الوترية الهامة التي تستخدم في الممارسة العملية.

- **Biceps brachii tendon reflex:** C5 and 6 (flexion of the elbow joint by tapping the biceps tendon).
بنقر وتر ذات الرأسين.
- **Triceps tendon reflex:** C6, 7, and 8 (extension of the elbow joint by tapping the triceps tendon).
منعكس وتر ثلاثية الرأسوس: C6، C7، و C8 (انبساط مفصل المرفق بنقر وتر ثلاثية الرأسوس).
- **Brachioradialis tendon reflex:** C5, 6, and 7 (supination of the radioulnar joints by tapping the insertion of the brachioradialis tendon).
منعكس وتر العضدية الكعبرية: C5، C6، C7 (استلقاء المفاصل الكعبرية الزندية بالنقر على مرتكز وتر العضدية الكعبرية).
- **Abdominal superficial reflexes:** (contraction of underlying abdominal muscles by stroking the skin). Upper abdominal skin T6–7, middle abdominal skin T8–9, and lower abdominal skin T10–12.
المنعكسات البطنية السطحية: (تقلص العضلات البطنية المتوضعة تحت الجلد بتمرير أداة كليلية على الجلد). جلد البطن العلوي (T6–7)، جلد البطن المتوسط (T8–9)، و جلد البطن السفلي (T10–12).
- **Patellar tendon reflex:** (knee jerk) L2, 3, and 4 (extension of the knee joint on tapping the patellar tendon).
منعكس الوتر الرضفي (نفضة الركبة): L2 و L3 و L4 (بسط مفصل الركبة بنقر الوتر الرضفي).
- **Achilles tendon reflex:** (ankle jerk) S1 and S2 (plantar flexion of the ankle joint on tapping the Achilles tendon).
منعكس وتر آشيل: (نفضة الكاحل): S1 و S2 (انثناء أخمصي لمفصل الكاحل بنقر العرقوب).

Autonomic Nervous System

Many drugs and surgical procedures that can modify the activity of the autonomic nervous system are available. For example, drugs can be administered to lower the blood pressure by blocking sympathetic nerve endings and causing vasodilatation of peripheral blood vessels. In patients with severe arterial disease affecting the main arteries of the lower limb, the limb can sometimes be saved by sectioning the sympathetic innervation to the blood vessels. This produces a vasodilatation and enables an adequate amount of blood to flow through the collateral circulation and so bypass the obstruction.

EFFECT OF AGE ON STRUCTURE

The fact that the structure and function of the human body change with age may seem obvious, but it is often overlooked. A few examples of such changes are given here:

1. In the infant the bones of the skull are more resilient than in the adult, and for this reason fractures of the skull are much more common in the adult than in the young child.
2. The liver is relatively much larger in the child than in the adult. In the infant the lower margin of the liver extends inferiorly to a lower level than in the adult. This is an important consideration when making a diagnosis of hepatic enlargement.
3. The urinary bladder in the child cannot be accommodated entirely in the pelvis because of the small size of the pelvic cavity and is found in the lower part of the abdominal cavity. As the child grows, the pelvis enlarges and the bladder sinks down to become a true pelvic organ.
4. At birth, all bone marrow is of the red variety. With advancing age the red marrow recedes up the bones of the limbs so that in the adult it is largely confined to the bones of the head, thorax, and abdomen.
5. Lymphatic tissues reach their maximum degree of development at puberty and thereafter atrophy so that the volume of lymphatic tissue in older persons is considerably reduced.

الجهاز العصبي الذاتي:

تتوفر العديد من الأدوية والإجراءات الجراحية التي يمكن لها تعديل فعالية الجهاز العصبي الذاتي. فمثلاً، يمكن إعطاء أدوية لخفض ضغط الدم بإحصار نهايات العصب الودي وحدوث توسع في الأوعية الدموية المحيطية. عند الذين يعانون من داء شرياني شديد يطال الشرايين الرئيسية للطرف السفلي، يمكن أحياناً الحفاظ على الطرف بقطع التعصيب الودي عن الأوعية الدموية. ويتسبب هذا بحدوث توسع وعائي ويمكن من عبور كمية كافية من الدم عبر الدوران الجانبي وهكذا يتم تجاوز الانسداد.

تأثير العمر على البنية

ربما تبدو الحقيقة القائلة بتغير بنية ووظيفة الجسم البشري مع العمر واضحة وجلية، لكنها غالباً ما تهمل. ونورد هنا بعض الأمثلة حول هذه التغيرات:

1. عند الرضيع تكون عظام الجمجمة أكثر مرونة مقارنة مع البالغ، لذلك نجد أن كسور الجمجمة عند البالغ أكثر شيوعاً مما هي عند الطفل الصغير.
2. الكبد عند الطفل أكبر (نسبياً) بكثير من كبد البالغ. وعند الرضيع تمتد الحافة السفلية للكبد باتجاه الأسفل حتى مستوى أذني مما هو عليه عند البالغ. ولهذا أهمية كبرى عند وضع تشخيص ضخامة كبدية.
3. لا يمكن أن تُحتوى المثانة البولية عند الطفل بالكامل في الحوض بسبب الحجم الصغير للحوض الحوضي وتجدها في الجزء السفلي من الحوض البطني. ومع نمو الطفل، يكبر الحوض وتغور (تهبط) المثانة لتصبح عضواً حوضياً حقيقياً.
4. عند الولادة، يكون كل نقي العظم من النوع الأحمر. ومع تقدم العمر يتراجع النقي الأحمر إلى الأعلى في عظام الأطراف بحيث ينحصر عند البالغ في عظام الرأس، والصدر، والبطن.
5. تصل النسج اللمفية إلى الدرجة القصوى من التطور عند البلوغ ومنذ ذلك الحين فصاعداً تأخذ بالضمور بحيث يكون حجمها عند كبار السن ناقصاً إلى حد بعيد.

حل مسائل سريرية Clinical Problem Solving

Study the following case histories and select the *best* answer to the questions following them.

A 45-year-old patient has a small, firm, mobile tumor on the dorsum of the right foot just proximal to the base of the big toe and superficial to the bones and the long extensor tendon but deep to the superficial fascia.

- The following information concerning the tumor is correct *except*:
 - It is situated on the upper surface of the foot close to the root of the big toe.
 - It is not attached to the first metatarsal bone.
 - It lies superficial to the deep fascia.
 - It lies superficial to the tendon of extensor hallucis longus muscle.
 - It is attached to the capsule of the metatarsophalangeal joint of the big toe.

A 31-year-old woman has a history of poliomyelitis affecting the anterior horn cells of the lower thoracic and lumbar segments of the spinal cord on the left side. On examination, she has severe right lateral flexion deformity of the vertebral column.

- The following facts are true about this case *except*:
 - The virus of poliomyelitis attacks and destroys the motor anterior horn cells of the spinal cord.
 - The disease resulted in the paralysis of the muscles that normally laterally flex the vertebral column on the left side.
 - The muscles on the right side of the vertebral column are unopposed.
 - The right lateral flexion deformity is caused by the slow degeneration of the sensory nerve fibers originating from the vertebral muscles on the right side.

A 20-year-old woman severely sprains her left ankle while playing tennis. When she tries to move the foot so that the sole faces medially, she experiences severe pain.

- What is the correct anatomic term for the movement of the foot that produces the pain?
 - Pronation.
 - Inversion.
 - Supination.
 - Eversion.

A 25-year-old man has a deep-seated abscess in the posterior part of the neck.

- The following anatomic facts are correct concerning the abscess *except*:
 - The abscess probably lies deep to the deep fascia.
 - The deep fascia will determine the direction of spread of the abscess.
 - The abscess would be incised through a vertical skin incision.
 - The lines of cleavage are important when considering the direction of skin incisions.
 - The abscess would be incised through a horizontal skin incision.

ادرس القصص السريرية التالية وانتقي الإجابة الأمثل للأسئلة التالية لها:

لدى مريض عمره 45 سنة ورم متحرك صلب صغير على ظهر قدمه اليمنى قريب مباشرة من قاعدة الأبخس الكبير والورم سطحي بالنسبة للعظام وللوتر الباسط الطويل ولكنه عميق بالنسبة للفاقة السطحية.

1. المعلومات التالية حول الورم صحيحة ما عدا:

- يتوضع الورم على السطح العلوي للقدم قريباً من جذر الأبخس الكبير.
- لا يرتبط بالعظم المشطي الأول.
- يتوضع الورم سطحياً بالنسبة للفاقة العميقة.
- يتوضع الورم سطحياً بالنسبة لوتر العضلة باسطة الإبهام الطويلة.
- يرتبط الورم بمحفظة المفصل المشطي السلامي للأبخس الكبير.

امرأة عمرها 31 سنة لديها قصة التهاب سنجابية النخاع الذي أصاب خلايا القرن الأمامي للقطع الصدرية السفلية والقطنية من الحبل الشوكي على الجانب الأيسر. في الفحص، يوجد عندها تشوه في العمود الفقري على شكل انثناء وحشي أيمن شديد.

2. الحقائق التالية حول هذه الحالة صحيحة باستثناء:

- تهاجم حمة التهاب سنجابية النخاع وتخرب خلايا القرن الأمامي المحرك للحبل الشوكي.
- ينجم عن الداء شلل العضلات التي تنني العمود الفقري وحشياً على الجهة اليسرى.
- لا تصاب العضلات على الجانب الأيمن من العمود الفقري.
- يحدث تشوه على شكل انثناء وحشي أيمن بسبب التنكس البطيء للألياف العصبية الحسية التي تنشأ من العضلات الفقرية على الجانب الأيمن.

تعرض الكاحل الأيسر لامرأة عمرها 20 سنة لوثي شديد أثناء لعبها كرة المضرب. وعندما تحاول تحريك قدمها بحيث يتجه الأخمص أنسياً تشعر بالمر شديد.

3. ما هو المصطلح التشريحي الصحيح الذي يعبر عن حركة القدم المحدثة للألم:

- الكب
- الانقلاب للداخل.
- الاستلقاء.
- الانقلاب للخارج.

رجل عمره 25 سنة عنده خراج ذو قاعدة عميقة في الجزء الخلفي من الرقبة.

4. الحقائق التشريحية التالية حول الخراج صحيحة ما عدا:

- ربما يستقر الخراج عميقاً بالنسبة للفاقة العميقة.
- ستحدد الفاقة العميقة اتجاه انتشار الخراج.
- يشق الخراج من خلال شق جلدي عمودي.
- خطوط التشطر هامة لتحديد اتجاه الشقوق الجلدية.
- يشق الخراج من خلال شق جلدي أفقي.

A 40-year-old workman received a severe burn on the anterior aspect of his right forearm. The area of the burn exceeded 4 in. (10 cm) square. The greater part of the burn was superficial and only extended into the superficial part of the dermis.

5. In the superficial burnt area the epidermis cells would regenerate from the following sites *except*:
- The hair follicles.
 - The sebaceous glands.
 - The margins of the burn.
 - The deepest ends of the sweat glands.
6. In a small area the burn had penetrated as far as the superficial fascia; in this region the epidermal cells would regenerate from the following sites *except*:
- The ends of the sweat glands that lie in the superficial fascia.
 - The margins of the burn.
 - The sebaceous glands.

In a 63-year-old man an MRI of the lower thoracic region of the vertebral column reveals the presence of a tumor pressing on the lumbar segments of the spinal cord. He has a loss of sensation in the skin over the anterior surface of the left thigh and is unable to extend his left knee joint. Examination reveals that the muscles of the front of the left thigh have atrophied and have no tone and that the left knee jerk is absent.

7. The following statements concerning this patient are correct *except*:
- The tumor is interrupting the normal function of the efferent motor fibers of the spinal cord on the left side.
 - The quadriceps femoris muscles on the front of the left thigh are atrophied.
 - The loss of skin sensation is confined to the dermatomes L1, 2, 3, and 4.
 - The absence of the left knee jerk is because of involvement of the first lumbar spinal segment.
 - The loss of muscle tone is caused by interruption of a nervous reflex arc.

A woman recently took up employment in a factory. She is a machinist, and for 6 hours a day she has to move a lever repeatedly, which requires that she extend and flex her right wrist joint. At the end of the second week of her employment, she began to experience pain over the posterior surface of her wrist and noticed a swelling in the area.

8. The following statements concerning this patient are correct *except*:
- Extension of the wrist joint is brought about by several muscles that include the extensor digitorum muscle.
 - The wrist joint is diseased.
 - Repeated unaccustomed movements of tendons through their synovial sheaths can produce traumatic inflammation of the sheaths.
 - The diagnosis is traumatic tenosynovitis of the long tendons of the extensor digitorum muscle.

أصيب عامل عمره 40 سنة بحرقٍ شديدٍ على الوجه الأمامي لساعده الأيمن. تجاوزت مساحة الحرق الأربعة إنشات مربعة (10 سم مربع). كان الجزء الأكبر من الحرق سطحيًا وامتد فقط إلى الجزء السطحي من الأدمة.

5. في منطقة الحرق السطحي، ستتجدد الخلايا البشرية من المواقع التالية ما عدا:
- الجرينات الشعرية.
 - الغدد الزهمية.
 - حواف الحرق.
 - النهايات الأعمق للغدد العرقية.

6. في منطقة صغيرة نفذ الحرق حتى اللفافة السطحية، في هذه الناحية ستتجدد الخلايا البشرية من المواقع التالية ما عدا:
- نهايات الغدد العرقية التي تستقر في اللفافة السطحية.
 - حواف الحرق.
 - الغدد الزهمية.

كشف MRI للناحية الصدرية السفلية من العمود الفقري عند رجل بعمر 63 سنة وجود ورم ضاغط على القطع القطنية من الحبل الشوكي. وقد فقد الحس في الجلد المغطي للسطح الأمامي من فخذه الأيسر وأصبح غير قادر على بسط مفصل ركبته اليسرى. وكشف الفحص ضمور العضلات الأمامية للفخذ الأيسر وعدم وجود أي توتر فيها وغياب نفضة الركبة اليسرى:

7. العبارات التالية بخصوص هذا المريض صحيحة ما عدا:
- يعوق الورم الوظيفة السوية للألياف المحركة الصادرة من الحبل الشوكي في الجهة اليسرى.
 - ضمور رباعية الرؤوس الفخذية في الناحية الأمامية من الفخذ الأيسر.
 - يقتصر فقدان الحس في الجلد على القطاعات الجلدية L2, L3, L4, L1.
 - يعزى غياب نفضة الركبة اليسرى إلى إصابة القطعة الشوكية القطنية الأرولي.
 - يحدث فقدان التوتر العضلي بسبب قطع القوس الانعكاسي العصبي.

شغلت امرأة حديثاً وظيفة في مصنع. وهي تعمل ميكانيكية وخلال عملها يتوجب عليها تحريك رافعة بشكل متكرر لمدة ست ساعات في اليوم. ويتطلب هذا منها بسطاً وثنياً لمعصمها الأيمن. وفي نهاية الأسبوع الثاني من عملها أخذت تشعر بالآلم على السطح الخلفي من معصمها وقد لاحظت وجود تورم في المنطقة.

8. العبارات التالية بخصوص هذه المريضة صحيحة ما عدا:
- يحدث انبساط المعصم بفعل عضلات متنوعة ومنها العضلة باسطة الأصابع.
 - مفصل المعصم معتل.
 - يمكن أن تتسبب الحركات المتكررة غير المعتادة للأوتار من خلال أغمادها الزليلية بالتهاب هذه الأغماد الرضي.
 - التشخيص هو التهاب غمد الوتر الرضي للأوتار الطويلة للعضلة باسطة الأصابع.

A 19-year-old boy was suspected of having leukemia. It was decided to confirm the diagnosis by performing a bone marrow biopsy.

9. The following statements concerning this procedure are correct *except*:
- The biopsy was taken from the lower end of the tibia.
 - Red bone marrow specimens can be obtained from the sternum or the iliac crests.
 - At birth the marrow of all bones of the body is red and hematopoietic.
 - The blood-forming activity of bone marrow in many long bones gradually lessens with age, and the red marrow is gradually replaced by yellow marrow.

A 22-year-old woman had a severe infection under the lateral edge of the nail of her right index finger. On examination, a series of red lines were seen to extend up the back of the hand and around to the front of the forearm and arm, up to the armpit.

10. The following statements concerning this patient are probably correct *except*:
- Palpation of the right armpit revealed the presence of several tender enlarged lymph nodes (lymphadenitis).
 - The red lines were caused by the superficial lymphatic vessels in the arm, which were red and inflamed (lymphangitis) and could be seen through the skin.
 - Lymph from the right arm entered the bloodstream through the thoracic duct.
 - Infected lymph entered the lymphatic capillaries from the tissue spaces.

تم الاشتباه بإصابة شاب عمره 19 سنة بابيضاض الدم. ولإثبات التشخيص تقرر إجراء خزعة نقي العظم.

9. العبارات التالية بخصوص هذا الإجراء صحيحة ما عدا:
- أخذت الخزعة من النهاية السفلية للظنوب.
 - يمكن الحصول على عينات نقي العظم الأحمر من القص أو العرف الخرقفي.
 - عند الولادة يكون نقي كل العظام في الجسم أحمر ومكون للدم.
 - إن الفعالية المشككة للدم التي يتمتع بها نقي العظام في العديد من العظام الطويلة تتناقص مع العمر ويستبدل النقي الأحمر بأصفر على نحو تدريجي.

لدى امرأة بعمر 22 سنة خماج شديد تحت الحافة الوحشية لظفر سبابتها اليمنى. وفي الفحص، شوهدت سلسلة من الخطوط الحمراء تمتد إلى ظهر اليد وحول مقدمة ساعدها وعضدها صعوداً إلى الإبط.

10. العبارات التالية بخصوص هذه المريضة هي صحيحة على الأرجح باستثناء:
- كشف جس الإبط الأيمن وجود عقد لمفية متضخمة حمضة عديدة (التهاب العقد اللمفية).
 - يعزى وجود تلك الخطوط الحمراء إلى الأوعية اللمفية السطحية في الذراع والتي كانت حمراء وملتهبة (التهاب الأوعية اللمفية) وأمكن رؤيتها عبر الجلد.
 - يدخل اللمف الوارد من الذراع اليمنى إلى الجريان الدموي من خلال القناة الصدرية.
 - يدخل اللمف المخموج الشعيرات اللمفية قادمًا من الأحياز النسيجية.

أجوبة المسائل السريرية

Answers to Clinical Problems

- E. The tumor is mobile and not fixed to the joint capsule. The tumor is a neurofibroma of a digital nerve.
- D.
- B.
- C. If possible, skin incisions in the neck are made in a horizontal direction to conform with the lines of cleavage.
- D.
- C.
- D. The patellar tendon reflex (knee jerk) involves L2, 3, and 4 segments of the spinal cord.
- B.
- A. In a 19-year-old boy, the bone marrow at the lower end of the tibia is yellow.
- C. Lymph from the right upper limb enters the bloodstream through the right lymphatic duct.
- E. الورم متحرك وغير مثبت بالمحافظة المفصليّة، وهو ليفوم عصبي على حساب عصب إصبعي.
- D.
- B.
- C. تجرى الشقوق الجلدية في الرقبة باتجاه أفقي - إذا أمكننا ذلك - وذلك لمطابقة خطوط التشطر.
- D.
- C.
- D. يتضمن منعكس الوتر الرضفي (نفضة الركبة) قطعة الجبل الشوكي L2 و L3 و L4.
- B.
- A. يكون نقي العظم لانسان بعمر 19 سنة أصفر عند النهاية السفلية للظنوب.
- C. يدخل اللمف الوارد من الطرف العلوي الأيمن الجريان الدموي عبر القناة اللمفية اليمنى.

نموذج أسئلة الهيئة الوطنية الأمريكية National Board Type Questions

Select the best response.

1. A patient who is standing in the anatomic position is:
 - A. Facing laterally
 - B. Has the palms of the hands directed medially
 - C. Has the ankles several inches apart
 - D. Is standing on his or her toes
 - E. Has the upper limbs by the sides of the trunk
2. A patient is performing the movement of flexion of the hip joint when she:
 - A. Moves the lower limb away from the midline in the coronal plane
 - B. Moves the lower limb posteriorly in the paramedian plane
 - C. Moves the lower limb anteriorly in the paramedian plane
 - D. Rotates the lower limb so that the anterior surface faces medially
 - E. Moves the lower limb toward the median sagittal plane

Match each structure listed below with a structure or occurrence with which it is most closely associated. Each lettered answer may be used more than once.

3. Superficial fascia
4. Deep fascia
5. Skeletal muscle
 - A. Divides up interior of limbs into compartments
 - B. Adipose tissue
 - C. Tendon spindles
 - D. None of the above

For each joint listed below, indicate with which type of movement it is associated.

6. Sternoclavicular joint
7. Superior radioulnar joint
8. Ankle joint
 - A. Flexion
 - B. Gliding
 - C. Both A and B
 - D. Neither A nor B

For each joint listed below, give the most appropriate classification.

9. Joints between vertebral bodies
10. Inferior tibiofibular joint
11. Sutures between bones of vault of skull
12. Wrist joint
 - A. Synovial joint
 - B. Cartilaginous
 - C. Fibrous
 - D. None of the above

For each type of synovial joint listed below, give an appropriate example from the list of joints.

انتق الإجابة الأفضل:

1. يكون المريض الواقف في الوضع التشريحي:

- A. متجهاً نحو الوحشي.
- B. راحته تنجهان أنسياً.
- C. كاحلاه متباعداً بعدة إنشات.
- D. واقفاً على أباخسه.
- E. واضعاً طرفيه العلويين على جانبي جذعه.

2. تثني المريضة مفصل الورك عندما:

- A. تحرك طرفها السفلي بعيداً عن الخط الناصف في المستوى الإكليلي.
- B. تحرك طرفها السفلي حلقيماً في المستوى جنب الناصف.
- C. تحرك طرفها السفلي أمامياً في المستوى جنب الناصف.
- D. تدور طرفها السفلي بحيث يتجه سطحه الأمامي أنسياً.
- E. تحرك طرفها السفلي باتجاه المستوى السهمي الناصف.

صل كل بنية واردة في القائمة (المرقمة) مع البنية أو الحدث

الذي يرافقها بشكل وثيق. وربما تستخدم الإجابة (المعلمة

بحرف) أكثر من مرة:

3. اللفافة السطحية.
4. اللفافة العميقة.
5. عضلة هيكلية.

A. تقسم (باتجاه الأعلى) الجزء الأمامي من الأطراف إلى أحياز.

B. النسيج الشحمي.

C. المغازل الوترية.

D. لا إجابة مما سبق.

صل بين المفصل (في القائمة المرقمة) مع نمط الحركة المرافق له:

6. المفصل القصي الترقوي.

7. المفصل الكعبري الزندي العلوي.

8. مفصل الكاحل.

A. ثني.

B. انزلاق.

C. A و B سوية.

D. لا A ولا B.

أعط التصنيف الأكثر ملاءمة لكل مفصل مدون في الأسفل:

9. المفاصل بين الأجسام الفقرية.

10. المفصل الظنبوبي الشظوي السفلي.

11. الدرورز بين عظام قبو القحف.

12. المعصم.

A. مفصل زليلي.

B. غضروفي

C. ليفي

D. ولا صنف مما سبق.

أعط المثال المناسب من قائمة المفاصل من أجل كل نمط من

المفاصل الزليلية المدونة في الأسفل.

13. Hinge joint
 14. Condylloid joint
 15. Ball-and-socket joint
 16. Saddle joint
 A. Metacarpophalangeal joint of index finger
 B. Shoulder joint
 C. Wrist joint
 D. Carpometacarpal joint of the thumb
 E. None of the above
13. مفصل رزّي.
 14. مفصل لقمي.
 15. مفصل الكرة والتجويف.
 16. مفصل سرجي.
 A. المفصل السنعي السلامي للسياة.
 B. مفصل الكتف.
 C. مفصل المعصم.
 D. المفصل الرسغي السنعي لإبهام اليد.
 E. ولا واحد مما سبق.

For each type of muscle action listed below, select the most appropriate definition.

17. Prime mover
 18. Fixator
 19. Synergist
 20. Antagonist
 A. A muscle that contracts isometrically to stabilize the origin of another muscle
 B. A muscle that opposes the action of a flexor muscle
 C. A muscle that is chiefly responsible for a particular movement
 D. A muscle that prevents unwanted movements in an intermediate joint so that another muscle can cross that joint and act primarily on a distal joint
 E. A muscle that opposes the action of a prime mover

اختر التعريف الأكثر ملاءمة من أجل كل نمط من عمل العضلات المدون في الأسفل:

17. محرك رئيسية.
 18. مثبتة.
 19. مؤازرة.
 20. مضاد (ضادة).
 A. هي العضلة التي تقلصها لا تقاصري من أجل تثبيت منشأ العضلة الأخرى.
 B. هي العضلة التي تعاكس عمل العضلة المثبتة.
 C. هي العضلة المسؤولة بشكل رئيسي عن حركة خاصة.
 D. هي العضلة التي تتمتع الحركات غير المرغوب بها في مفصل متوسط بحيث يمكن لعضلة أخرى أن تعبر المفصل وتعمل بدنياً على مفصل بعيد.
 E. هي العضلة التي تعاكس عمل العضلة المحركة الرئيسية.
 اختر من أجل كل نمط من الأوعية الدموية ما يناسبه من تعريف:

For each type of blood vessel listed below, select an appropriate definition.

21. Arteriole
 22. Portal vein
 23. Anatomic end artery
 24. Venule
 A. A vessel that connects two capillary beds
 B. A vessel whose terminal branches do not anastomose with branches or arteries supplying adjacent areas
 C. A vessel that connects large veins to capillaries
 D. An artery less than 0.1 mm in diameter
 E. A thin-walled vessel that has an irregular cross diameter

21. شرين.
 22. وريد الباب.
 23. شريان انتهائي تشريحي.
 24. وريد.
 A. وعاء يصل بين سريرين من الأوعية الشعرية.
 B. وعاء لا تتفاغر فروعه النهائية مع الفروع أو الشرايين المروية للمناطق المتاخمة.
 C. وعاء يصل الأوردة الكبيرة بالشعيرات.
 D. شريان قطره أقل من (0.1) ملم.
 E. وعاء رقيق الجدران، قطر مقطعه غير منتظم.

For each of the lymphatic structures listed below, select an appropriate structure or function.

25. Lymph capillary
 26. Thoracic duct
 27. Right lymphatic duct
 28. Lymph node
 A. Present in the central nervous system
 B. Drains lymph directly from the tissues
 C. Contains lymphatic tissue and has both afferent and efferent vessels
 D. Drains lymph from the right side of the head and neck, the right upper limb, and the right side of the thorax
 E. Drains lymph from the right side of the abdomen

- اختر من أجل البنى اللمفية المدونة في الأسفل البنية أو الوظيفة المناسبة:
25. وعاء شعري لمفي.
 26. قناة صدرية.
 27. قناة لمفية يمنية.
 28. عقدة لمفية.
 A. توجد في الجهاز العصبي المركزي.
 B. تصرف اللمف مباشرة من النسيج.
 C. تحوي نسجاً لمفية ولديها أوعية واردة وصادرة.
 D. تصرف اللمف من الجانب الأيمن للرأس والرقبة، والطرف العلوي الأيمن، والجانب الأيمن للصدر.
 E. تصرف اللمف من الجانب الأيمن للبطن.

إجابات نموذج أسئلة الهيئة الوطنية الأمريكية

Answers to National Board Type Questions

A.22	B.15	A.8	E.1
B.23	D.16	B.9	C.2
C.24	C.17	C.10	B.3
B.25	A.18	C.11	A.4
E.26	D.19	A.12	C.5
D.27	E.20	E.13	B.6
C.28	D.21	A.14	D.7

الفصل الثاني

الصدر: الجزء الأول

الجدار الصدري

2

امرأة عمرها 20 سنة كادت ضحيةً بريئةً للتراشق بالرصاص في الطريق (ذي علاقةٍ بالمحدرات). عند فحصها أبدت المريضة علامات نزفٍ شديد وكانت في حالة صدمة، فنبضها متسرع وضغطها الدموي منخفضٌ على نحوٍ خطير. وكان هناك جرح فوهة دخول صغير (1سم) في المسافة الوريبة الرابعة اليسرى ويعد حوالي 3سم عن حافة القص الجانبية ولم يوجد جرح فوهة خروج. الجانب الأيسر من صدرها كان أصمًا بالقرع، مع غياب الأصوات التنفسية في ذلك الجانب من الصدر. على الفور أدخل أنبوب صدري خلال جدار الصدر. ونظرًا للكميات الكبيرة من الدم المنصبة خارج الأنبوب، تقرر الدخول إلى الصدر (بضع الصدر). لذلك قام الطبيب بعد الأضلاع بحذر لإيجاد المسافة الوريبة الرابعة وقطع الطبقات النسيجية للدخول إلى التجويف الجنبي. وكان حذرًا بخصوص تجنب البنى التشريحية الهامة.

أجري الشق في المسافة الوريبة الرابعة اليسرى بموازية الخط الممتد بين حافة القص الجانبية والخط الإبطي الأمامي. ولقد شُقت البنى التالية: الجلد، والنسيج تحت الجلد، والعضلات الصدرية والعضلة المنشارية الأمامية، والعضلة الوريبة الخارجية والغشاء الوريبي الأمامي، والعضلة الوريبة الداخلية، والعضلة الوريبة الأعمق، واللفافة داخل الصدر والجنبه الجدارية. ينبغي تجنب الشريان الصدري الباطن، الذي ينزل محاذيًا مباشرة القص والعصب والأوعية الوريبة، عندما يقطع الموضع الطبقات النسيجية لدخول الصدر. لقد كان سبب النزف انثقاب الأذين الأيسر للقلب بواسطة الرصاصة. يجب على الطبيب معرفة تشريح جدار الصدر وذلك لوضع تشخيص مقنع والبدء بالعلاج.



The Thorax: Part I

The Thoracic Wall

A 20-year-old woman was the innocent victim of a street shoot-out involving drugs. On examination the patient showed signs of severe hemorrhage and was in a state of shock. Her pulse was rapid and her blood pressure was dangerously low. There was a small entrance wound about 1 cm across in the fourth left intercostal space about 3 cm from the lateral margin of the sternum. There was no exit wound. The left side of her chest was dull on percussion, and breath sounds were absent on that side of the chest. A chest tube was immediately introduced through the chest wall. Because of the massive amounts of blood pouring out of the tube, it was decided to enter the chest (thoracotomy). The physician carefully counted the ribs to find the fourth intercostal space and cut the layers of tissue to enter the pleural space (cavity). She was particularly careful to avoid important anatomic structures.

The incision was made in the fourth left intercostal space along a line that extended from the lateral margin of the sternum to the anterior axillary line. The following structures were incised: skin, subcutaneous tissue, pectoral muscles and serratus anterior muscle, external intercostal muscle and anterior intercostal membrane, internal intercostal muscle, innermost intercostal muscle, endothoracic fascia, and parietal pleura. The internal thoracic artery, which descends just lateral to the sternum and the intercostal vessels and nerve, must be avoided as the knife cuts through the layers of tissue to enter the chest. The cause of the hemorrhage was perforation of the left atrium of the heart by the bullet. A physician must have a knowledge of chest wall anatomy to make a reasoned diagnosis and institute treatment.

CHAPTER OUTLINE

مخطط الفصل

Basic Anatomy	73	التشريح الأساسي
Openings of the Thorax	73	فتحات الصدر
Structure of the Thoracic Wall	74	بنية الجدار الصدري
Sternum	74	القص
Costal Cartilages	74	الغضاريف الضلعية
Ribs	75	الأضلاع
Intercostal Spaces	79	المسافات الوربية
Intercostal Muscles	79	العضلات الوربية
Intercostal Arteries and Veins	80	الشرايين والأوردة الوربية
Intercostal Nerves	83	الأعصاب الوربية
Suprapleural membrane	85	الغشاء فوق الجنبية
Endothoracic Fascia	85	اللفافة داخل الصدر
Diaphragm	85	الحجاب الحاجز
Internal Thoracic Artery	88	الشريان الصدري الباطن
Internal Thoracic Vein	89	الوريد الصدري الباطن
Levatores Costarum	89	العضلات رافعات الأضلاع
Serratus Posterior Superior Muscle	89	العضلة المتشارية الخلفية العلوية
Serratus Posterior Inferior Muscle	89	العضلة المتشارية الخلفية السفلية
Radiographic Anatomy	91	التشريح الشعاعي
Surface Anatomy	91	التشريح السطحي
Anterior Chest Wall	91	الجدار الأمامي للصدر
Ribs	93	الأضلاع
Diaphragm	93	الحجاب الحاجز
Nipple	94	الحلمة
Apex Beat of the Heart	94	ضربة قمة القلب
Axillary Folds	95	الطيتان الإبطيتان
Posterior Chest Wall	95	الجدار الخلفي للصدر
Lines of Orientation	95	خطوط التوجيه
Trachea	96	الرغامى
Lungs	96	الرئتان
Pleura	97	الجنبية
Heart	99	القلب
Thoracic Blood Vessels	99	الأوعية الدموية الصدرية
Mammary Gland	99	غدة الثدي
Clinical Notes	101	ملاحظات سريرية
Clinical Problem Solving	110	حل مسائل سريرية
Answers to Clinical Problems	112	أجوبة المسائل السريرية
National Board Type Questions	113	نموذج أسئلة الهيئة الوطنية الأمريكية
Answers to National Board Type Questions	115	إجابات نموذج أسئلة الهيئة الوطنية الأمريكية

CHAPTER OUTLINE

An understanding of the structure of the chest wall and the diaphragm is essential if one is to understand the normal movements of the chest wall in the process of aeration of the lungs.

Contained within the protective thoracic cage are the important life-sustaining organs—the lungs, heart, and major blood vessels. In addition, the lower part of the cage overlaps the upper abdominal organs such as the liver, stomach, and spleen and offers them considerable protection. Although the chest wall is strong, blunt or penetrating wound can injure the soft organs beneath it. This is especially so in an era in which automobile accidents, stab wounds, and gunshot wounds are commonplace.

Because of the clinical importance of the chest wall, examiners tend to focus on this area. Questions concerning the ribs and their movements, the diaphragm, its attachments and function, and the contents of an intercostal space have been asked many times.

هدف الفصل

فهم بنية الجدار الصدري والحجاب الحاجز أساسي من أجل فهم الحركات الطبيعية لجدار الصدر أثناء عملية تهوية الرئتين.

يحتوي القفص الصدري الحامي الأعضاء الهامة المحافظة للحياة وهي الرئتان، القلب، والأوعية الدموية الرئيسية. إضافة إلى ذلك، يتراكب الجزء السفلي من القفص الصدري على الأعضاء البطنية العلوية كالكلبد والمعدة والطحال ويؤمن لها حماية كبيرة. بالرغم من قوة الجدار الصدري، يمكن أن تؤذي الجروح الكليلة أو النافذة الأعضاء الرخوة الواقعة تحته. وتكثر هذه الأذيات في هذا العصر لأن الحوادث المرورية والجروح الطاعنة وجروح إطلاق النار شائعة الحدوث.

نظراً للأهمية السريرية لجدار الصدر، فإننا نجد الفاحصين يميلون للتركيز على هذه المنطقة. وكثيراً ما تطرح الأسئلة بخصوص الأضلاع وحركاتها، والحجاب الحاجز، وارتكازاته ووظيفته، ومحتويات المسافة الوريية.

BASIC ANATOMY

The thorax (or chest) is the region of the body between the neck and the abdomen. It is flattened in front and behind but rounded at the sides. The framework of the walls of the thorax, which is referred to as the **thoracic cage**, is formed by the vertebral column behind, the ribs and intercostal spaces on either side, and the sternum and costal cartilages in front. Superiorly the thorax communicates with the neck and inferiorly it is separated from the abdomen by the diaphragm. The thoracic cage protects the lungs and heart and affords attachment for the muscles of the thorax, upper extremity, abdomen, and back.

The cavity of the thorax can be divided into a median partition, called the **mediastinum**, and the laterally placed pleurae and lungs. The lungs are covered by a thin membrane called the **visceral pleura**, which passes from each lung at its root (i.e., where the main air passages and blood vessels enter) to the inner surface of the chest wall, where it is called the **parietal pleura**. In this manner two membranous sacs called the **pleural cavities** are formed, one on each side of the thorax, between the lungs and the thoracic walls.

Openings of the Thorax

The thoracic cavity communicates with the root of the neck through an opening called by clinicians the **thoracic outlet**. It is called an outlet because important vessels and nerves emerge from the thorax here to enter the neck and upper limbs. (Anatomists traditionally call this opening the thoracic inlet.) The opening is bounded posteriorly by the first thoracic vertebra, laterally by the medial borders of the first ribs and their costal cartilages, and anteriorly by the superior border of the manubrium sterni. The opening is obliquely placed facing upward and forward. Through this small opening pass the esophagus and trachea and many vessels and nerves. Because of the obliquity of the opening, the apices of the lung and pleurae project upward into the neck.

التشريح الأساسي

الصدر هو الناحية من الجسم ما بين الرقبة والبطن. وهو مسطح في الأمام والخلف لكنه مدور من الجانبين. يتشكل هيكل جدران الصدر التي تدعى **بالقفص الصدري** من العمود الفقري في الخلف، والأضلاع والمسافات الوريية في كلا الجانبين، ومن القص والغضاريف الضلعية في الأمام. يتصل الصدر في الأعلى مع الرقبة، وهو مفصول في الأسفل عن البطن بالحجاب الحاجز. يحمي القفص الصدري الرئتين والقلب ويؤمن ارتكازاً لعضلات الصدر والطرف العلوي والبطن والظهر.

يمكن تقسيم تجويف الصدر إلى قسم ناصف - يدعى **بالمصنف-** والجنبتين والرئتين في الجانبين. تغطي الرئتان بغشاء رقيق يدعى **بالجنبية الحشوية** الذي يمر من كل رئة عند جذرها (حيث تدخل الطرق الهوائية الرئيسية والأوعية الدموية) إلى السطح الداخلي لجدار الصدر، حيث يدعى هناك **بالجنبية الجدارية**. وبهذا الأسلوب يتشكل كيسان غشائيان هما **الجوفان الجنبيان**، واحد في كل جانب من الصدر بين الرئتين وجدران الصدر.

فتحات الصدر:

يتصل التجويف الصدري مع جذر الرقبة عبر فتحة يدعوها الأطباء **السريريون بالمخرج الصدري**. ولقد سميت هذه الفتحة بالمخرج لأن الأعصاب والأوعية الهامة تنزغ من الصدر هنا لتدخل إلى الرقبة والطرفين العلويين (ويسمى المخرجون هذه الفتحة **سرفاً** - بالمدخل الصدري). يحد الفتحة من الخلف الفقرة الصدرية الأولى، ومن الجانبين الحواف الأنسية للأضلاع الأولى وغضاريفها الضلعية، ومن الأمام الحافة العلوية لقبضة القص وتتوضع هذه الفتحة على نحو مائل متجهة للأعلى والأمام. ويمر عبر هذه الفتحة الصغيرة المري والغامى والعديد من الأوعية والأعصاب. وبسبب ميلان الفتحة، تبرز قمتي الرئة والجنبتين للأعلى ضمن الرقبة.

The thoracic cavity communicates with the abdomen through a large opening. The opening is bounded posteriorly by the twelfth thoracic vertebra, laterally by the curving costal margin, and anteriorly by the xiphisternal joint. Through this large opening, which is closed by the diaphragm, pass the esophagus and many large vessels and nerves, all of which pierce the diaphragm.

Structure of the Thoracic Wall

The thoracic wall is covered on the outside by skin and by muscles attaching the shoulder girdle to the trunk. It is lined with parietal pleura.

The thoracic wall is formed posteriorly by the thoracic part of the vertebral column; anteriorly by the sternum and costal cartilages (Fig. 2-1); laterally by the ribs and intercostal spaces; superiorly by the suprapleural membrane; and inferiorly by the diaphragm, which separates the thoracic cavity from the abdominal cavity.

يتصل التجويف الصدري مع البطن من خلال فتحة كبيرة. يحد هذه الفتحة من الخلف الفقرة الصدرية الثانية عشر، ويحدها في الجانبين الحافة الضلعية المنحنية، ومن الأمام هنالك المفصل القصي الرهائي. وعبر هذه الفتحة الكبيرة، المغلقة بالحجاب الحاجز، يمر المري والعديد من الأعصاب والأوعية الكبيرة مخترقين الحجاب الحاجز.

بنية الجدار الصدري:

يُغطى الجدار الصدري من الخارج بالجلد والعضلات التي تصل الزنار الكتفي بالذراع، ويطن بالجنية الجدارية.

يتشكل الجدار الصدري من الجزء الصدري للعمود الفقري في الخلف، ومن القص والعضاريف الضلعية في الأمام (الشكل 2-1)، ومن الأضلاع والمسافات الوريية جانبياً، ومن الغشاء فوق الجنبية في الأعلى، ومن الحجاب الحاجز في الأسفل، الذي يفصل التجويف الصدري عن البطن.

◆ القص:

يقع القص على الخط الناصف للجدار الصدري الأمامي. وهو عظم مسطح يمكن تقسيمه إلى ثلاثة أجزاء: (a) قبضة القص. (b) جسم القص. (c) الناتئ الرهائي (الرهابية).

القبضة هي الجزء العلوي من القص، تتمفصل مع عظمي الترقوة ومع الغضروف الضلعي الأول والجزء العلوي من الغضروف الضلعي الثاني في الجانبين (الشكل 2-1). وتتوضع القبضة قبالة الفقرتين الصدريتين الثالثة والرابعة.

يتمفصل جسم القص مع القبضة في الأعلى بواسطة مفصل غضروفي ليفي هو المفصل القبضي القصي. وفي الأسفل، يتمفصل جسم القص مع الناتئ الرهائي بالمفصل الرهائي القصي. وعلى جانبي الجسم توجد ثلمات للمفصل مع الجزء السفلي من الغضروف الضلعي الثاني والعضاريف الضلعية الثالثة حتى السابعة. (الشكل 2-1). ويتمفصل العضاريف الضلعية الثانية إلى السابعة مع القص بواسطة مفاصل زليلية.

الناتئ الرهائي (الرهابية) (الشكل 2-1) هو الجزء الأصغر والأدنى من القص. وهو بمثابة صفيحة رقيقة من الغضروف الزجاجي الذي يتعظم عند نهايته الدانية في مرحلة البلوغ. ولا يتركز على الرهابية أي من الأضلاع أو العضاريف الضلعية.

يمكن التعرف على الزاوية القصية (زاوية لويس)، التي تتشكل من تمفصل قبضة القص مع جسم القص من خلال وجود حرف مستعرض على الوجه الأمامي للقص (الشكل 2-2). يتوضع الحرف المستعرض عند مستوى الغضروف الضلعي الثاني، ومن هذه النقطة يكون بمقدورنا عد كل العضاريف الضلعية والأضلاع. تتوضع الزاوية القصية قبالة القرص بين الفقرتي (بين الفقرتين الصدريتين الرابعة والخامسة).

يقع المفصل الرهائي القصي مقابل جسم الفقرة الصدرية التاسعة (الشكل 2-2).

◆ العضاريف الضلعية:

العضاريف الضلعية هي قضبان من الغضروف الزجاجي تربط الأضلاع السبعة العلوية بحافة القص الجانبية وتربط الأضلاع الثامن، والتاسع، والعاشر بالعضروف الواقع فوقها مباشرة. تتشبه غضاريف الضلعين الحاديين عشر والثاني عشر في عضلية البطن (الشكل 2-1).

تساهم العضاريف الضلعية إلى حد بعيد في مرونة الجدار الصدري وفي قابليته للتحرك. وتمثل العضاريف الضلعية، في الأعمار المتقدمة، إلى فقد بعض مما تتمتع به من قابلية الإنثناء كنتيجة للتكلس السطحي.

STERNUM

The sternum lies in the midline of the anterior chest wall. It is a flat bone that can be divided into three parts: (a) manubrium sterni, (b) body of the sternum, and (c) xiphoid process.

The **manubrium** is the upper part of the sternum, and it articulates with the clavicles and the first and upper part of the second costal cartilages on each side (Fig. 2-1). It lies opposite the third and fourth thoracic vertebrae.

The **body of the sternum** articulates above with the manubrium by means of a fibrocartilaginous joint, the **manubriosternal joint**. Below, it articulates with the xiphoid process at the **xiphisternal joint**. On each side are notches for articulation with the lower part of the second costal cartilage and the third to the seventh costal cartilages (Fig. 2-1). The second to the seventh costal cartilages articulate with the sternum at synovial joints.

The **xiphoid process** (Fig. 2-1) is the lowest and smallest part of the sternum. It is a thin plate of hyaline cartilage that becomes ossified at its proximal end in adult life. No ribs or costal cartilages are attached to it.

The **sternal angle** (angle of Louis), formed by the articulation of the manubrium with the body of the sternum, can be recognized by the presence of a transverse ridge on the anterior aspect of the sternum (Fig. 2-2). The transverse ridge lies at the level of the second costal cartilage, the point from which all costal cartilages and ribs are counted. The sternal angle lies opposite the intervertebral disc between the fourth and fifth thoracic vertebrae.

The **xiphisternal joint** lies opposite the body of the ninth thoracic vertebra (Fig. 2-2).

COSTAL CARTILAGES

Costal cartilages are bars of hyaline cartilage connecting the upper seven ribs to the lateral edge of the sternum and the eighth, ninth, and tenth ribs to the cartilage immediately above. The cartilages of the eleventh and twelfth ribs end in the abdominal musculature (Fig. 2-1).

The costal cartilages contribute significantly to the elasticity and mobility of the thoracic walls. In old age, the costal cartilages tend to lose some of their flexibility as the result of superficial calcification.

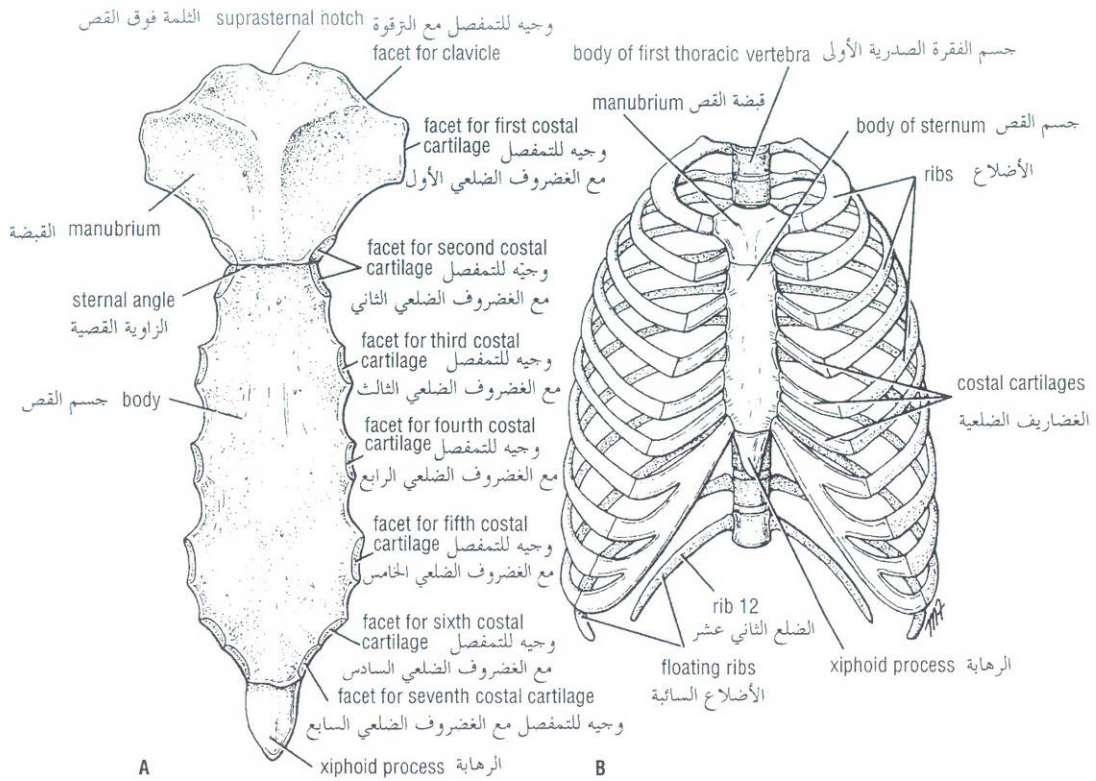


Figure 2-1 A. Anterior view of sternum. B. Sternum, ribs, and costal cartilages forming thoracic skeleton.

الشكل (1-2): A. منظر أمامي للقص. B. القص والأضلاع والغضاريف الضلعية المشكلة للهيكل الصدري.

RIBS

There are 12 pairs of ribs, all of which are attached posteriorly to the thoracic vertebrae (Figs. 2-1, 2-3, 2-4, and 2-5). The upper seven pairs are attached anteriorly to the sternum by their costal cartilages. The eighth, ninth, and tenth pairs of ribs are attached anteriorly to each other and to the seventh rib by means of their costal cartilages and small synovial joints. The eleventh and twelfth pairs have no anterior attachment and are referred to as **floating ribs**.

A typical rib is a long, twisted, flat bone having a rounded, smooth superior border and a sharp, thin inferior border (Figs. 2-4 and 2-5). The inferior border overhangs and forms the **costal groove**, which accommodates the intercostal vessels and nerve.

A rib has a **head**, **neck**, **tubercle**, **shaft**, and **angle** (Figs. 2-4 and 2-5). The **head** has two facets for articulation with the numerically corresponding vertebral body and that of the vertebra immediately above (Fig. 2-4). The **neck** is a constricted portion situated between the head and the tubercle.

♦ الأضلاع:

يوجد 12 زوج من الأضلاع، يتركز كلٌّ منها على الفقرات الصدرية في الخلف (الأشكال 1-2، 2-3، 2-4 و 2-5). ترتكز الأزواج السبعة العلوية على القص في الأمام بواسطة غضاريفها الضلعية. وترتكز الأزواج الثامنة، والتاسعة، والعاشر في الأمام، على بعضها البعض. وعلى الضلع السابعة بواسطة غضاريفها الضلعية وبمفاصل زليلية صغيرة. ليس للزوجين الحادي عشر والثاني عشر أية ارتكازات أمامية وتدعى بالأضلاع السائبة.

الضلع النموذجية هي عظمٌ مسطحٌ ملتوي طويل ذو حافةٍ علويةٍ ملساء مدورة وحافة سفلية رفيعة حادة (الشكلان: 2-4، 2-5). تتأ حافة الضلع السفلية نحو الأسفل لتشكّل الميزابة الضلعية حيث تستوعب العصب والأوعية الوريدية.

للضلع رأسٌ، وعنقٌ، وحديبةٌ، وجسمٌ، وزاويةٌ (الشكلان 2-4، 2-5). للرأس وجهان للتمفصل مع الجسم الفقري الموافق عددياً ومع الجسم الفقري الذي فوقه مباشرة (الشكل 2-4). العنق هو جزءٌ ضيقٌ من الضلع، ويقع بين رأس الضلع وحديبته.

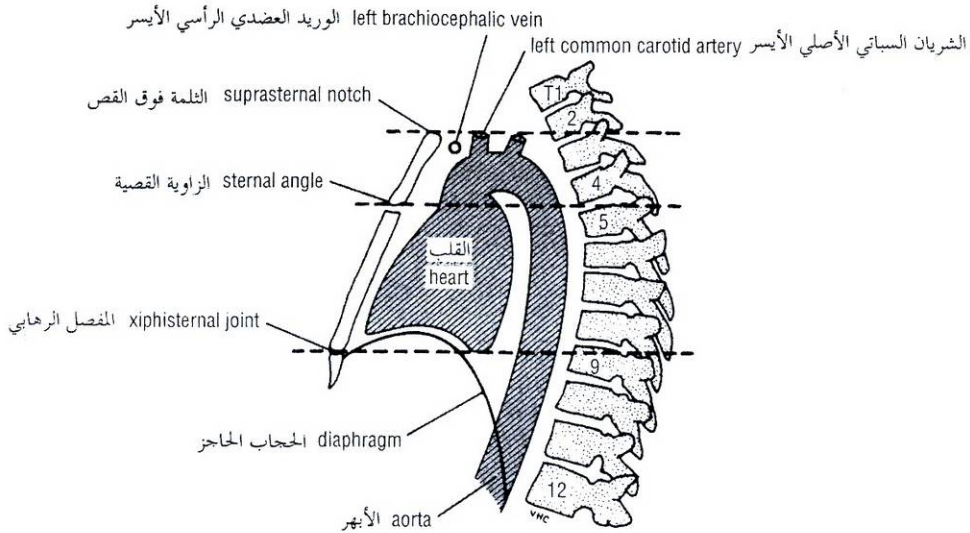


Figure 2-2 Lateral view of thorax showing relationship of surface markings to vertebral levels.

الشكل (2-2): منظر جانبي للصدر يظهر علاقة العلامات السطحية بالمستويات الفقرية.

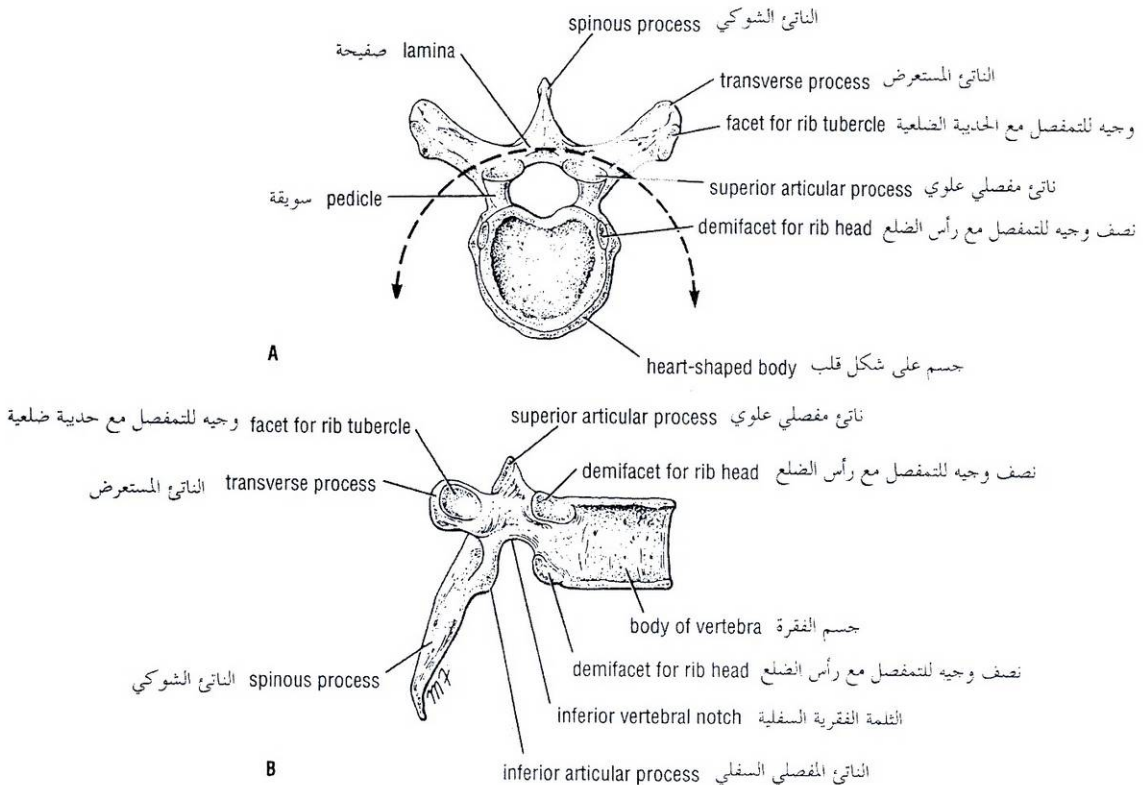


Figure 2-3 Thoracic vertebra. A. Superior surface. B. Lateral surface.

الشكل (3-2): الفقرة الصدرية. A. السطح العلوي. B. السطح الجانبي.

facet for tubercle of rib وجيه لتمتصّل مع حديبة الضلع

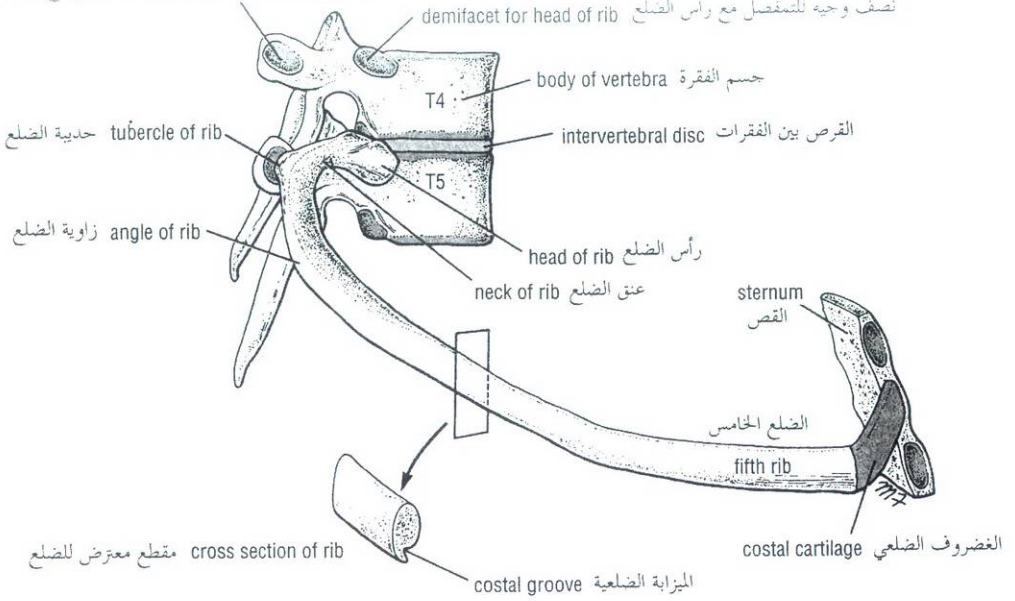


Figure 2-4 Fifth right rib as it articulates with the vertebral column posteriorly and the sternum anteriorly. Note that the rib head articulates with the vertebral body of its own number and that of the vertebra immediately above. Note also the presence of the costal groove along the inferior border of the rib.

الشكل (2-4): نشاهد الضلع الخامس الأيمن يتمفصل مع العمود الفقري في الخلف ومع القص في الأمام. لاحظ أن رأس الضلع يتمفصل مع الجسم الفقري الموافق عددياً ومع الجسم الفقري الذي يعلوه مباشرة. ولاحظ أيضاً وجود الميزابية الضلعية على طول الحافة السفلية للضلع.

The **tubercle** is a prominence on the outer surface of the rib at the junction of the neck with the shaft. It has a facet for articulation with the transverse process of the numerically corresponding vertebra (Fig. 2-4). The **shaft** or **body** is thin and flattened and twisted on its long axis. Its inferior border has the costal groove. The angle is where the shaft of the rib bends sharply forward. The anterior end of each rib is attached to the corresponding costal cartilage.

The first rib is **atypical**. It is important clinically because of its close relationship to the lower nerves of the brachial plexus and the main vessels to the arm, namely, the subclavian artery and vein (Fig. 2-6). This rib is flattened from above downward. It has a tubercle on the inner border, known as the **scalene tubercle**, for the insertion of the scalenus anterior muscle. Anterior to the tubercle the subclavian vein crosses the rib; posterior to the tubercle is the **subclavian groove**, where the subclavian artery and the lower trunk of the brachial plexus cross the rib and lie in contact with the bone.

Joints of the Ribs and Costal Cartilages

Joints of the Heads of the Ribs

The first rib and the three lowest ribs have a single synovial joint with their corresponding vertebral body. For the second to the ninth ribs, the head articulates by means of a synovial joint on the body of the corresponding vertebra and on that of the vertebra above (Fig. 2-4).

الحديبة هي بروزٌ على السطح الخارجي للضلع عند اتصال العنق بالجسم. وهي ذات وجيه لتمتصّل مع الناتئ المستعرض للفقرة الموافقة عددياً (الشكل 2-4). عمُدٌ أو جسم الضلع رقيقٌ ومسطحٌ وملتبسٌ على محوره الطويل. وتوجد على حافته السفلية الميزابية الضلعية وتوجد الزاوية في المكان الذي ينحني فيه جسم الضلع بشدة للأمام. ترتبط النهاية الأمامية لكل ضلع بالغضروف الضلعي الموافق.

الضلع الأول غير نموذجي. وهو هام سريريّاً نظراً لعلاقته الوثيقة بالأعصاب السفلية للضفيرة العضدية وبالأوعية الرئيسة المغذية للذراع وتقصد بها الوريد والشريان تحت الترقوة (الشكل 2-6). يتسطح هذا الضلع من الأعلى إلى الأسفل. وتوجد حديبة على حافته الداخلية تعرف بالحديبة الأجمعية، حيث ترتكز العضلة الأجمعية الأمامية. وأمام هذه الحديبة يصاب الوريد تحت الترقوة الضلع، وخلفها توجد الميزابية تحت الترقوة، حيث يصاب الشريان تحت الترقوة والجذع السفلي من الضفيرة العضدية الضلع ويتوضعان بتماسٍ مع العظم.

I. مفاصل الأضلاع والغضاريف الضلعية:

A. مفاصل رؤوس الأضلاع:

للضلع الأول والأضلاع الثلاثة السفلية مفصل زليلي واحد مع الجسم الفقري الموافق. تتمفصل رؤوس الأضلاع الثانية إلى التاسعة بواسطة مفصل زليلي على الجسم الفقري المناسب وعلى الجسم الفقري الذي فوقه (الشكل 2-4).

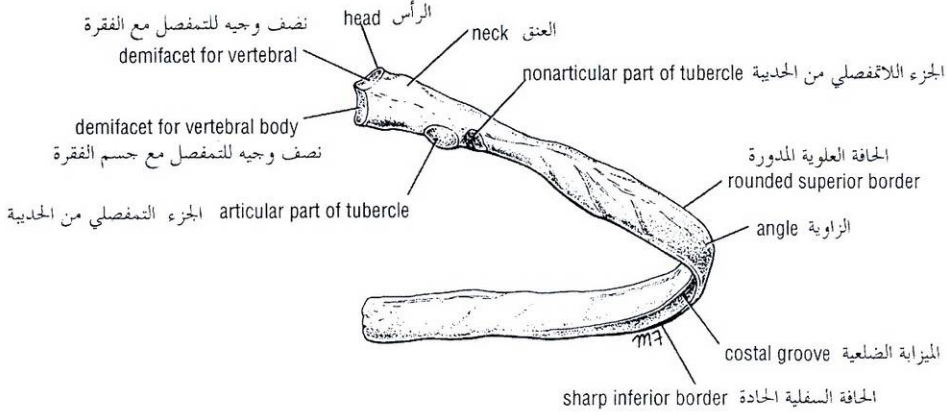


Figure 2-5 Fifth right rib, as seen from the posterior aspect.

الشكل (2-5): الضلع الخامس الأيمن كما يشاهد من الوجه الخلفي.

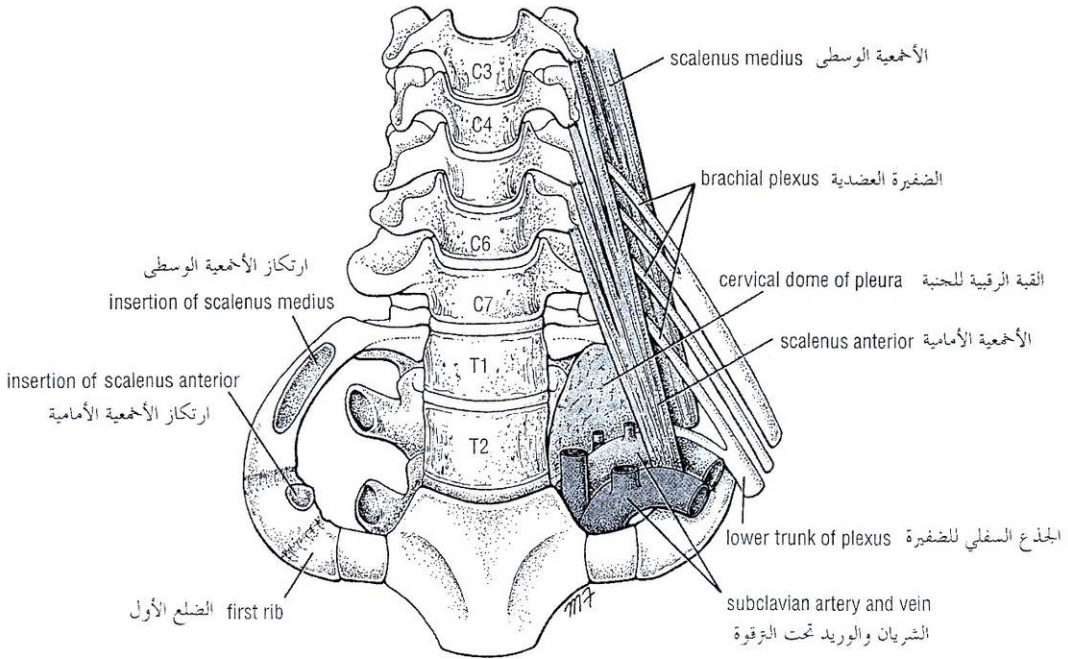


Figure 2-6 Thoracic outlet, showing cervical dome of pleura on the left side of the body and its relationship to the inner border of the first rib. Note also the presence of brachial plexus and subclavian vessels. (Anatomists often refer to the thoracic outlet as the thoracic inlet.)

الشكل (2-6): مخرج الصدر تظهر فيه القبة الرقبية للحنبية في الجهة اليسرى من الجسم وعلاقتها مع الحافة الداخلية للضلع الأول. لاحظ أيضاً وجود الضفيرة العضدية والأوعية تحت الترقوة (يشير المشرحون غالباً إلى مخرج الصدر بعبارة: مدخل الصدر):

Joints of the Tubercles of the Ribs

The tubercle articulates by means of a synovial joint with the transverse process of the vertebra to which it corresponds numerically (Fig. 2-4). (It is absent on the eleventh and twelfth ribs.)

Costochondral Joints

These are cartilaginous joints, and no movement is possible.

Joints of the Costal Cartilages With the Sternum

The first costal cartilages are attached to the manubrium, and no movement is possible (Fig. 2-1). The second costal cartilages articulate with the manubrium and body of the sternum by a mobile synovial joint. The third to the seventh costal cartilages articulate with the lateral border of the sternum by synovial joints. (The sixth, seventh, eighth, ninth, and tenth costal cartilages articulate with each other along their borders by small synovial joints. The cartilages of the eleventh and twelfth ribs are embedded in the abdominal musculature.)

Movements of the Ribs and Costal Cartilages

The first ribs and their costal cartilages are fixed to the manubrium and are immobile. The raising and lowering of the ribs during respiration are accompanied by movements in both the joints of the head and the tubercle, permitting the neck of each rib to rotate around its own axis.

Joints of the Sternum

The **manubriosternal joint** is a cartilaginous joint between the manubrium and the body of the sternum. A small amount of angular movement is possible during respiration. The **xiphisternal joint** is a cartilaginous joint between the xiphoid process (cartilage) and the body of the sternum. The xiphoid process usually fuses with the body of the sternum during middle age.

INTERCOSTAL SPACES

The spaces between the ribs are called intercostal spaces. Each space contains three muscles of respiration: the external intercostal, the internal intercostal, and the innermost intercostal muscle. The innermost intercostal muscle is lined internally by the **endothoracic fascia**, which is lined internally by the parietal pleura. The intercostal nerves and blood vessels run between the intermediate and deepest layers of muscles (Fig. 2-7). They are arranged in the following order from above downward: intercostal vein, intercostal artery, and intercostal nerve (i.e., VAN).

INTERCOSTAL MUSCLES

The **external intercostal muscle** forms the most superficial layer. Its fibers are directed downward and forward from the inferior border of the rib above to the superior border of the rib below (Fig. 2-7). The muscle extends forward from the rib tubercle behind to the costochondral junction in front, where the muscle is replaced by an aponeurosis, the **anterior (external) intercostal membrane** (Fig. 2-8).

The **internal intercostal muscle** forms the intermediate layer. Its fibers are directed downward and backward from the subcostal groove of the rib above to the upper border of the rib below (Fig. 2-7). The muscle extends backward from the sternum in front to the angles of the ribs behind, where the muscle is replaced by an aponeurosis, the **posterior (internal) intercostal membrane** (Fig. 2-8).

B. مفاصل حديبات الأضلاع:

تمتصّل الحديبة مع الناتئ المستعرض للفقرة الموافقة عددياً وذلك بواسطة مفصل زليلي (الشكل 2-4)، (لا توجد حديبة ضلعية للضلعيين 11 و12).

C. المفاصل الضلعية الغضروفية:

هي مفاصل غضروفية، والحركة فيها غير ممكنة.

D. مفاصل الغضاريف الضلعية مع القص:

يرتبط الغضروف الضلعي الأول في الجانبين مع قبضة القص، بمفصل غير متحرك (الشكل 2-1)، ويتمفصل الغضروف الضلعي الثاني في الجانبين مع كل من قبضة وحجم القص بواسطة مفصل زليلي متحرك. وكذلك يتمفصل الغضاريف الضلعية الثالثة حتى السابعة مع الحافة الجانبية للقص بمفاصل زليلية. (تمتصّل الغضاريف الضلعية السادسة والسابعة والثامنة والتاسعة والعاشر مع بعضها البعض على طول حوافها بمفاصل زليلية صغيرة. وينظر غضروف الضلعيين الحادي عشر والثاني عشر في عضلية البطن).

II. حركات الأضلاع والغضاريف الضلعية:

يتثبت الضلع الأول وغضروفه في الجانبين بقبضة القص وهما غير متحركين. يتراق ارتفاع وانخفاض الأضلاع خلال التنفس مع حركات في كلا مفاصل رأس الضلع وحديبته مما يفسح المجال أمام عنق كل ضلع للدوران حول محوره الخاص.

III. مفاصل القص:

إن **المفصل القبضي القصي** هو مفصل غضروفي بين قبضة وحجم القص. ومن الممكن حدوث القليل من الحركة الزاوية خلال التنفس. **المفصل الرهائي القصي** هو مفصل غضروفي بين الرهابة (غضروف) وحجم القص. تلتحم الرهابة عادة مع جسم القص في أواسط العمر.

◆ المسافات الوربية

تدعى المسافات بين الأضلاع بالمسافات الوربية التي تحوي كل منها ثلاث عضلات تنفسية هي: الوربية الظاهرة والوربية الباطنة والوربية الأعمق. والعضلة الوربية الأعمق مطبنة في وجهها الباطن **باللفافة داخل الصدر** والتي تُبطن داخلياً بالجنبه الجدارية. تسير الأوعية الدموية والأعصاب الوربية بين الطبقتين العضليتين المتوسطة والأعمق (الشكل 2-7). وتكون مرتبة على النحو التالي من الأعلى إلى الأسفل: وريد وربي، شريان وربي، عصب وربي (ويختصر هذا الترتيب بالأحرف الأولى، VAN).

◆ العضلات الوربية:

تشكل العضلة الوربية الظاهرة الطبقة الأكثر سطحية. تتجه أليافها للأسفل وللأمام من الحافة السفلية للضلع الواقع أعلاها إلى الحافة العلوية للضلع الواقع أسفلها (الشكل 2-7). تمتد العضلة للأمام من حديبة الضلع في الخلف إلى الاتصال الضلعي الغضروفي في الأمام، حيث تُستبدل العضلة هناك بسفاق هو الغشاء الوربي الأمامي (الخارجي) (الشكل 2-8).

تشكل العضلة الوربية الباطنة الطبقة المتوسطة. تتجه أليافها للأسفل والخلف من الميزابة تحت الضلعية للضلع الواقع أعلاها إلى الحافة العلوية للضلع الواقع أسفلها (الشكل 2-7). تمتد العضلة للخلف من القص في الأمام إلى زوايا الأضلاع في الخلف حيث تُستبدل العضلة هناك بسفاق هو الغشاء الوربي الخلفي (الداخلي) (الشكل 2-8).

The **innermost intercostal muscle** forms the deepest layer and corresponds to the transversus abdominis muscle in the anterior abdominal wall. It is an incomplete muscle layer and crosses more than one intercostal space within the ribs. It is related internally to fascia (endothoracic fascia) and parietal pleura and externally to the intercostal nerves and vessels. The innermost intercostal muscle can be divided into three portions (Fig. 2-8), which are more or less separate from one another.

Action

When the intercostal muscles contract, they all tend to pull the ribs nearer to one another. If the first rib is fixed by the contraction of the muscles in the root of the neck, namely, the scaleni muscles, the intercostal muscles will raise the second to the twelfth ribs toward the first rib, as in inspiration. If, conversely, the twelfth rib is fixed by the quadratus lumborum muscle and the oblique muscles of the abdomen, the first to the eleventh ribs will be lowered by the contraction of the intercostal muscles, as in expiration. In addition, the tone of the intercostal muscles during the different phases of respiration serves to strengthen the tissues of the intercostal spaces, thus preventing the sucking in or the blowing out of the tissues with changes in intrathoracic pressure. For further details concerning the action of these muscles, see **mechanics of respiration** on page 134.

Nerve Supply

The intercostal muscles are supplied by the corresponding intercostal nerves.

The intercostal nerves and blood vessels (the neurovascular bundle), as in the abdominal wall, run between the middle and innermost layers of muscles (Figs. 2-7 and 2-8). They are arranged in the following order from above downward: intercostal vein, intercostal artery, and intercostal nerve (i.e., VAN).

INTERCOSTAL ARTERIES AND VEINS

Each intercostal space contains a large single posterior intercostal artery and two small anterior intercostal arteries.

The **posterior intercostal arteries** of the first two spaces are branches from the superior intercostal artery, a branch of the costocervical trunk of the subclavian artery. The posterior intercostal arteries of the lower nine spaces are branches of the descending thoracic aorta (Figs. 2-8 and 2-9).

The **anterior intercostal arteries** of the first six spaces are branches of the internal thoracic artery (Figs. 2-8 and 2-9). The anterior intercostal arteries of the lower spaces are branches of the musculophrenic artery, one of the terminal branches of the internal thoracic artery.

Each intercostal artery gives off branches to the muscles, skin, and parietal pleura. In the region of the breast in the female, the branches to the superficial structures are particularly large.

The corresponding **posterior intercostal veins** drain backward into the azygos or hemiazygos veins (Figs. 2-9 and 2-10), and the **anterior intercostal veins** drain forward into the internal thoracic and musculophrenic veins.

تشكل العضلة الوربية الأعمق الطبقة الأعمق وتتوافق مع العضلة المستعرضة البطنية في الجدار الأمامي للبطن. وهي طبقة عضلية غير تامة، كما أنها تعبر أكثر من مسافة وربية بين الأضلاع. وتجاورها من الباطن اللفافة داخل الصدر والجنبه الجدارية ومن الظاهر الأوعية والأعصاب الوربية. يمكن تقسيم العضلة الوربية الأعمق إلى ثلاثة أقسام (الشكل 2-8)، التي تنفصل قليلاً أو كثيراً عن بعضها البعض.

I. العمل:

تعمل العضلات الوربية جميعها عندما تنقلص لأن تسحب الأضلاع مقربة إياها بعضها إلى بعض. عندما يتثبت الضلع الأول بتقلص العضلات في جذر الرقبة وتحدد العضلات الأجمعية فإن العضلات الوربية سترفع الأضلاع (2 إلى 12) باتجاه الضلع الأول، كما يحدث في الشهيق. على عكس ما سبق، إذا تثبت الضلع الثاني عشر بواسطة العضلة المربعة القطنية والعضلات المائلة البطنية، فإن الأضلاع (من 1 إلى 11) ستتحفض بفعل تقلص العضلات الوربية، كما يحدث في الزفير. إضافة لما سبق، فإن توتر العضلات الوربية خلال أطوار التنفس المختلفة يعمل على تقوية أنسجة المسافات الوربية ويمنع بذلك انسحاب هذه الأنسجة للدخل أو اندفاعها للخارج مع تغيرات الضغط داخل الصدر. للمزيد من التفاصيل بخصوص عمل هذه العضلات، راجع فقرة آليات التنفس في الصفحة 134.

II. التوصيب:

تُغصب العضلات الوربية بالأعصاب الوربية الموافقة لها. تسير الأوعية والأعصاب الوربية (الحزمة العنقية العصبية)، كما في جدار البطن، بين الطبقتين العضلتين المتوسطة والأعمق (الشكل 2-7، الشكل 2-8). تنتظم عناصر الحزمة العنقية العصبية وفق الترتيب التالي من فوق إلى تحت: وريد وربي ثم شريان وربي، ثم عصب وربي (أو احتصاراً VAN).

◆ الشرايين والأوردة الوربية:

تحوي كل مسافة وربية شريانا وريباً خلفياً مفرداً كبيراً وشريانين وريبين أماميين صغيرين.

إن الشرايين الوربية الخلفية لأول مسافتين وريبتين هي فروع من الشريان الوربي العلوي وهو فرع من الجذع الضلعي الرقبى من الشريان تحت الترقوة. أما الشرايين الوربية الخلفية للمسافات الوربية التسعة السفلية فهي فروع من الأبهري الصدري النازل (الشكل 2-8 و 2-9).

الشرايين الوربية الأمامية لأول ست مسافات وربية هي فروع من الشريان الصدري الباطن (الشكل 2-8 و 2-9). والشرايين الوربية الأمامية للمسافات الوربية السفلية هي فروع من الشريان العضلي الحجابي وهو أحد الفروع الانتهائية للشريان الصدري الباطن.

يعطي كل شريان وربي فروعاً إلى العضلات والجلد، والجنبه الجدارية. في ناحية الثدي عند الأنثى، تكون فروع النسي السطحية كبيرة بشكل خاص.

تنزح الأوردة الوربية الخلفية الموافقة إلى الخلف لتصب في الوريد الفرد أو الوريد نصف الفرد (الشكل 2-9، الشكل 2-10)، وتنزح الأوردة الوربية الأمامية إلى الأمام لتصب في الوريدين الصدري الباطن والعضلي الحجابي.

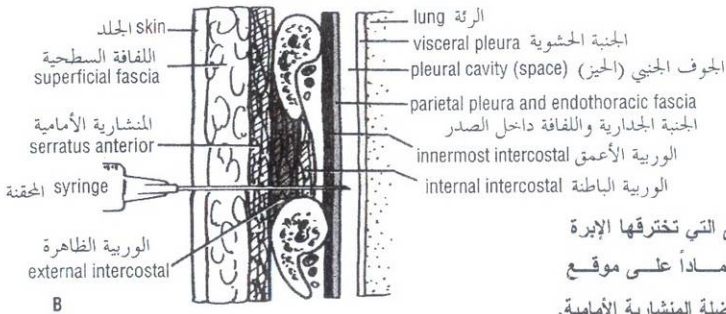
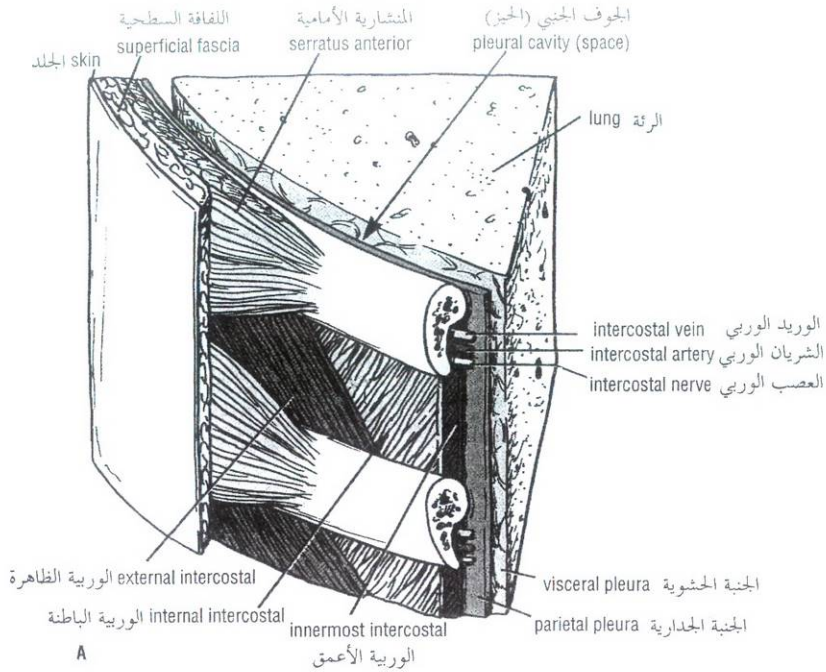


Figure 2-7 A. Section through an intercostal space. B. Structures penetrated by a needle when it passes from skin surface to pleural cavity. Depending on the site of penetration, the pectoral muscles will be pierced in addition to the serratus anterior muscle.

الشكل (2-7): A. مقطع عبر مسافة وربية. B. البنى التي تخترقها الإبرة خلال مرورها من سطح الجلد إلى الجوف الجنبي واعتماداً على موقع الاختراق فإن العضلات الصدرية سيتم ثقبها إضافة إلى العضلة المنشارية الأمامية.

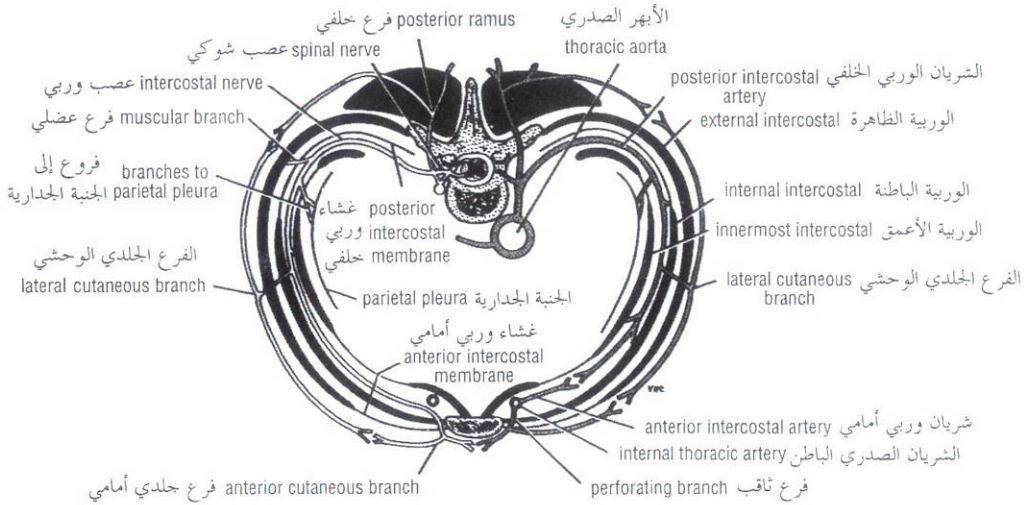


Figure 2-8 Cross section of the thorax showing the distribution of a typical intercostal nerve and a posterior and an anterior intercostal artery.

الشكل (2-8): مقطع عرضي عبر الصدر يظهر توزيع عصب وربي نموذجي وشريان وربي أمامي وآخر خلفي.

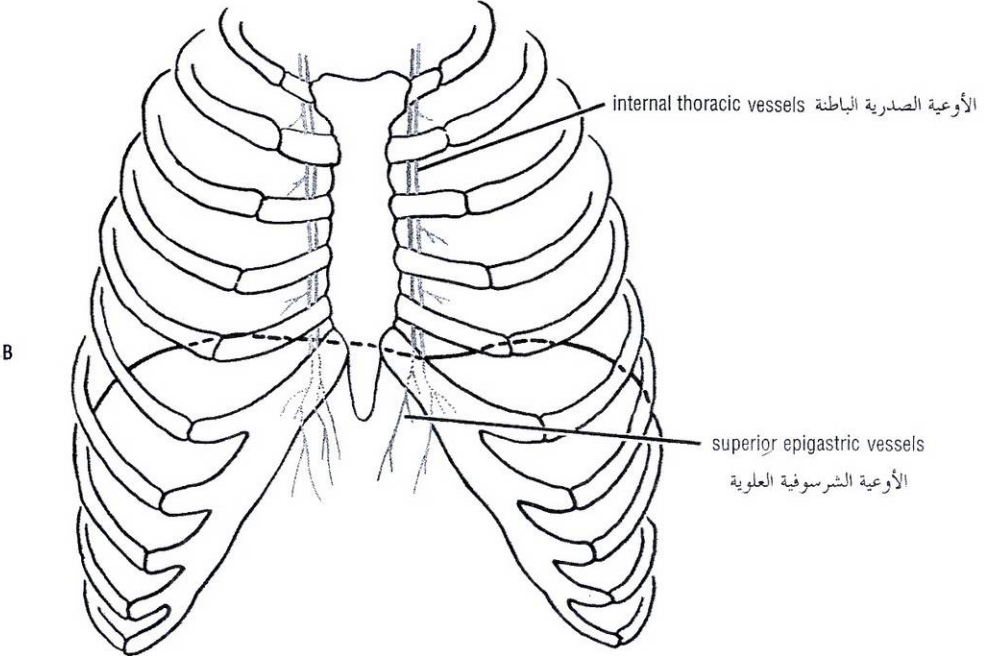
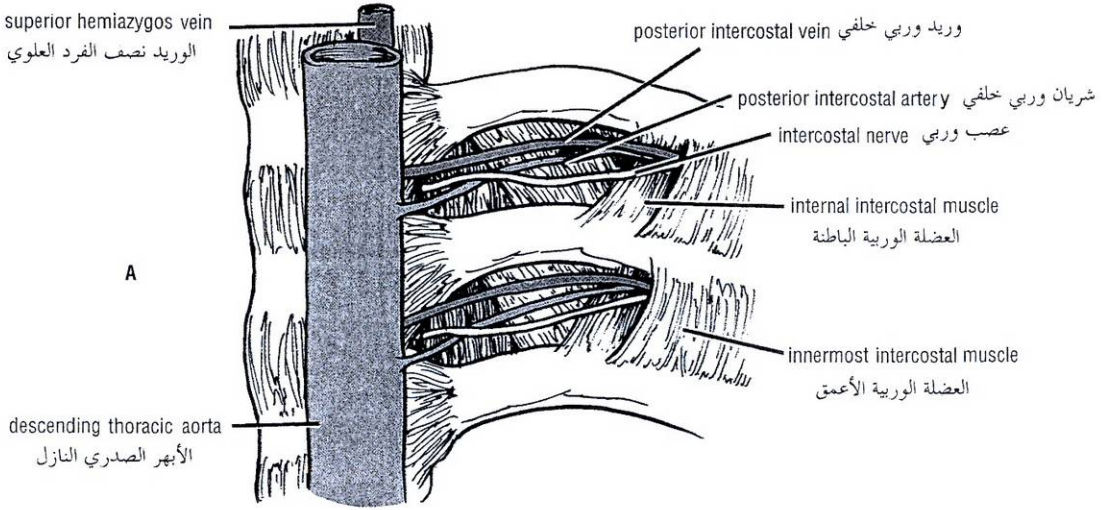


Figure 2-9 **A.** Internal view of the posterior end of two typical intercostal spaces; the posterior intercostal membrane has been removed for clarity. **B.** Anterior view of the chest showing the courses of the internal thoracic vessels. These vessels descend about 1 fingersbreadth from the lateral margin of the sternum.

الشكل (2-9): **A.** منظر داخلي للنهاية الخلفية لمسافتين وربيتين نموذجيتين، وقد أزيل الغشاء الوريبي الخلفي بغرض التوضيح. **B.** منظر أمامي للصدر يظهر مسارات الأوعية الصدرية الباطنة. تنزل هذه الأوعية بعيداً عن الحافة القصية بعرض إصبع واحد.

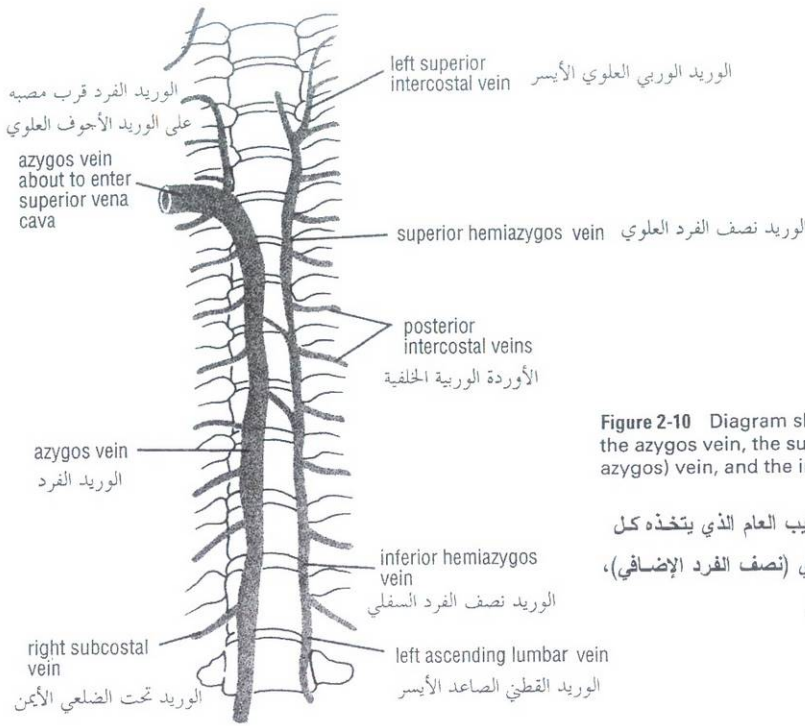


Figure 2-10 Diagram showing the common arrangement of the azygos vein, the superior hemiazygos (accessory hemiazygos) vein, and the inferior hemiazygos (hemiazygos) vein.

الشكل (2-10): مخطط ترسمي يظهر الترتيب العام الذي يتخذه كل من الوريد الفرد والوريد نصف الفرد العلوي (نصف الفرد الإضافي)، والوريد نصف الفرد السفلي (نصف الفرد).

INTERCOSTAL NERVES

The intercostal nerves are the anterior rami of the first 11 thoracic spinal nerves (Fig. 2-11). The anterior ramus of the twelfth thoracic nerve lies in the abdomen and runs forward in the abdominal wall as the **subcostal nerve**.

Each intercostal nerve enters an intercostal space between the parietal pleura and the posterior intercostal membrane (Figs. 2-7 and 2-8). It then runs forward inferiorly to the intercostal vessels in the subcostal groove of the corresponding rib, between the innermost intercostal and internal intercostal muscle. The first six nerves are distributed within their intercostal spaces. The seventh to ninth intercostal nerves leave the anterior ends of their intercostal spaces by passing deep to the costal cartilages, to enter the anterior abdominal wall. In the case of the tenth and eleventh nerves, since the corresponding ribs are floating, these nerves pass directly into the abdominal wall.

Branches

See Figures 2-8 and 2-11.

- **Rami communicantes** connect the intercostal nerve to a ganglion of the sympathetic trunk (see Fig. 1-26). The gray ramus joins the nerve medial to the point at which the white ramus leaves it.
- A **collateral branch**, which runs forward inferiorly to the main nerve on the upper border of the rib below.
- A **lateral cutaneous branch**, which reaches the skin on the side of the chest. It divides into an anterior and a posterior branch.

◆ الأعصاب الوريدية:

الأعصاب الوريدية هي الفروع الأمامية لأول 11 عصب شوكي صدري (الشكل 2-11). يتوضع الفرع الأمامي للعصب الصدري الثاني عشر في البطن ويسير للأمام في الجدار البطني ويعرف باسم **العصب تحت الضلعي**. يدخل كل عصب وربي المسافة الوريدية بين الجنبة الجدارية والغشاء الوريي الخلفي (الشكل 2-7، الشكل 2-8). وبعد ذلك يسير ذلك العصب للأمام أسفل الأوعية الوريدية في المزابة تحت الضلعية للضلوع الموافقة ما بين العضلة الوريدية الأعمق والعضلة الوريدية الباطنة. تتوزع أول 6 أعصاب وريدية ضمن مسافات الوريدية. تغادر الأعصاب الوريدية (7، 8، 9) النهايات الأمامية لمسافات الوريدية لتمر عميقاً تحت الغضاريف الضلعية لتدخل الجدار الأمامي للبطن. في حالة العصبين الوريين العاشر والحادي عشر - كون الضلعان الموافقان لهما سائبان - نجدهما يمران مباشرة إلى داخل جدار البطن.

الضروع:

- انظر إلى الشكلين 2-8 و 2-11.
- **الفروع الموصلة** تصل العصب الوريي بعقدة الجذع الودي (انظر الشكل 1-26). ينضم الفرع السنجابي إلى العصب أنسي النقطة التي يتركه عندها الفرع الأبيض.
- **فرع جانبي** يسير للأمام أسفل العصب الرئيسي على الحافة العلوية للضلوع الذي تحته.
- **فرع جلدي جانبي** يصل إلى الجلد في جانب الصدر. وينقسم إلى فرعين أمامي وخلفي.

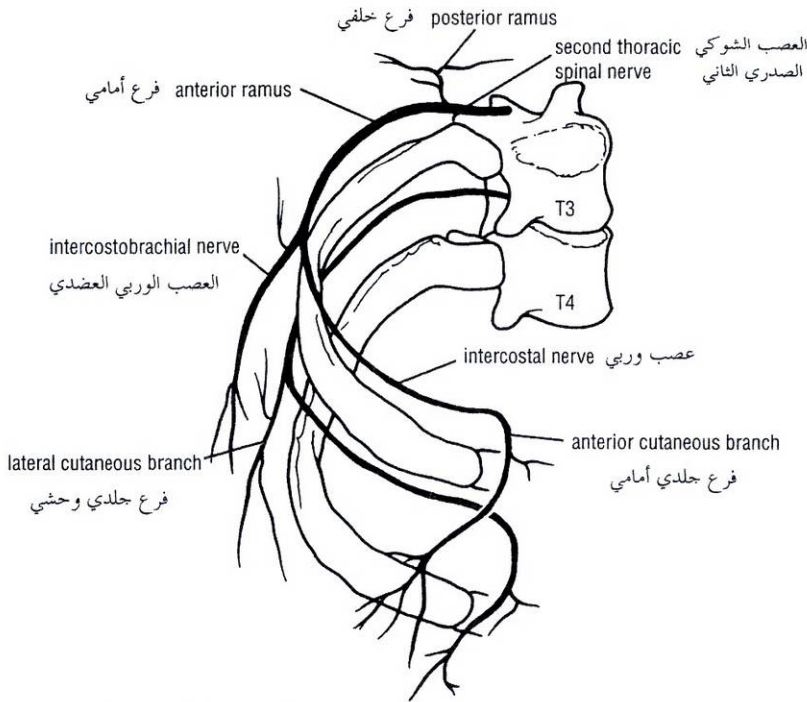


Figure 2-11 The distribution of two intercostal nerves relative to the rib cage.

الشكل (11-2): توزع عصبين وريبيين بالنسبة للقفص الضلعي.

- An **anterior cutaneous branch**, which is the terminal portion of the main trunk, reaches the skin near the midline. It divides into a medial and a lateral branch.
- Numerous **muscular branches** are given off by the main nerve and its collateral branch.
- **Pleural sensory branches** to the parietal pleura.
- **Peritoneal sensory branches** to the parietal peritoneum (seventh to eleventh intercostal nerves only).

The **first intercostal nerve** is joined to the brachial plexus by a large branch that is equivalent to the lateral cutaneous branch of typical intercostal nerves. The remainder of the first intercostal nerve is small, and there is no anterior cutaneous branch.

The **second intercostal nerve** is joined to the medial cutaneous nerve of the arm by a branch, called the **intercostobrachial nerve**, that is equivalent to the lateral cutaneous branch of other nerves. The second intercostal nerve therefore supplies the skin of the armpit and the upper medial side of the arm. In coronary artery disease, pain is referred along this nerve to the medial side of the arm.

With the exceptions noted, the first six intercostal nerves therefore supply (a) the skin and the parietal pleura covering the outer and inner surfaces of each intercostal space, respectively, and (b) the intercostal muscles of each intercostal space and the levatores costarum and serratus posterior muscles.

In addition, the seventh to the eleventh intercostal nerves supply (a) the skin and the parietal peritoneum covering the outer and inner surfaces of the abdominal wall, respectively, and (b) the anterior abdominal muscles, which include the external oblique, internal oblique, transversus abdominis, and rectus abdominis muscles.

- فرع جلدي أمامي وهو القسم النهائي من الحذع الرئيسي يصل إلى الجلد قرب الخط الناصف، وينقسم إلى فرعين أنسي ورحشي.
- فروع عضلية عديدة تنشأ من العصب الرئيسي وفرعه الجانبي.
- فروع حسية جنبية إلى الجنبية الجدارية.
- فروع حسية صفاقية إلى الصفاق الجداري (فقط الأعصاب الوريبة السابعة إلى الحادي عشر).

ينضم العصب الوريبي الأول إلى الضفيرة العضدية بواسطة فرع كبير مرادف للفرع الجلدي الجانبي للأعصاب الوريبة النموذجية. تكون بقية العصب الوريبي الأول صغيرة ولا يوجد فرع جلدي أمامي.

ينضم العصب الوريبي الثاني إلى العصب الجلدي الأنسي للذراع بواسطة فرع يدعى بالعصب الوريبي العضدي، المرادف للفرع الجلدي الجانبي للأعصاب الوريبة الأخرى. وهكذا يعصب العصب الوريبي الثاني جلد الإبط والجانبي الأنسي العلوي للذراع. في مرض الشريان الإكليلي يكون الألم رجيعاً على طول هذا العصب إلى جانب الذراع الأنسي.

ومع الاستثناءات الملاحظة، تعصب الأعصاب الوريبة الستة الأولى: (a) الجلد والجنبية الجدارية المغطيين للسطحين الخارجي والداخلي لكل مسافة وريبة، على التسلسل. (b) العضلات الوريبة لكل مسافة وريبة ورافعات الأضلاع والمنشاريتين الخلفيتين.

إضافة لذلك تعصب الأعصاب الوريبة السابع حتى الحادي عشر (a) الجلد والصفاق الجداري المغطيين للسطحين الخارجي والداخلي لجدار البطن على التسلسل و (b) العضلات البطنية الأمامية التي تتضمن المائلة الظاهرة والمائلة الباطنة والمستعرضة البطنية، والمستقيمة البطنية.

SUPRAPLEURAL MEMBRANE

Superiorly, the thorax opens into the root of the neck by a narrow aperture. As stated previously, it is bounded by the superior border of the manubrium sterni, by the medial borders of the first ribs, and by the body of the first thoracic vertebra. The thoracic outlet transmits structures that pass between the thorax and the neck (esophagus, trachea, blood vessels, etc.) and for the most part lie close to the midline. On either side of these structures the outlet is closed by a dense fascial layer called the **suprapleural membrane** (Fig. 2-12). This tent-shaped fibrous sheet is attached laterally to the medial border of the first rib and costal cartilage. It is attached at its apex to the tip of the transverse process of the seventh cervical vertebra and medially to the fascia investing the structures passing from the thorax into the neck. It protects the underlying cervical pleura and resists the changes in intrathoracic pressure occurring during respiratory movements.

ENDOTHORACIC FASCIA

The endothoracic fascia is a thin layer of loose connective tissue that separates the parietal pleura from the thoracic wall. The suprapleural membrane is a thickening of this fascia.

DIAPHRAGM

Inferiorly, the thorax opens into the abdomen by a wide opening. It is bounded by the xiphisternal joint, the costal margin, and the body of the twelfth thoracic vertebra. It is closed by a muscular and tendinous septum, the diaphragm, which is pierced by the structures that pass between the thorax and the abdomen.

The diaphragm is the primary muscle of respiration. It is dome-shaped and consists of a peripheral muscular part, which arises from the margins of the thoracic opening, and a centrally placed tendon (Fig. 2-13). The origin of the diaphragm can be divided into three parts:

- A **sternal part** consisting of small right and left slips arising from the posterior surface of the xiphoid process (Fig. 2-2).
- A **costal part** consisting of six slips that arise from the deep surfaces of the lower six ribs and their costal cartilages (Fig. 2-13).
- A **vertebral part** arising by means of vertical columns or **crura** and from the arcuate ligaments.

The **right crus** arises from the sides of the bodies of the first three lumbar vertebrae and the intervertebral discs; the **left crus** arises from the sides of the bodies of the first two lumbar vertebrae and the intervertebral disc (Fig. 2-13).

Lateral to the crura the diaphragm arises from the **medial and lateral arcuate ligaments** (Fig. 2-13). The medial ligament is the thickened upper margin of the fascia covering the anterior surface of the psoas muscle (Fig. 2-13), and the lateral ligament is the thickened upper margin of the fascia covering the anterior surface of the quadratus lumborum muscle. The medial arcuate ligament extends from the side of the body of the second lumbar vertebra to the tip of the transverse process of the first lumbar vertebra. The lateral arcuate ligament extends from the tip of the transverse process of the first lumbar vertebra to the lower border of the twelfth rib.

The fibrous medial borders of the two crura are connected by a **median arcuate ligament**, which crosses over the anterior surface of the aorta (Fig. 2-13).

◆ الغشاء فوق الجنبية:

في الأعلى، يفتح الصدر على جذر الرقبة بفتحة ضيقة. وكما ذكر سابقاً، تتشكل حدود هذه الفتحة من الحافة العلوية لقبضة القص ومن الحافة الأنسية للضلع الأول في الجانبين، ومن جسم الفقرة الصدرية الأولى. يمر من مخرج الصدر البنى التي تعبر بين الصدر والعنق (المري والرغامى والأوعية الدموية.. الخ) والتي توضع عادة قرب الخط الناصف. ينقل المخرج على جانبي هذه البنى طبقة ليفية كثيفة تدعى **بالغشاء فوق الجنبية** (الشكل 2-12). تتركز هذه الصفيحة اللبغية الشبيهة بالخيمة في الوحشي على الحافة الأنسية للضلع الأول والغضروف الضلعي. وتتركز بقمتها على ذروة الناتئ المستعرض للقرة الرقبية السابعة وفي الأنسي تتركز على اللفافة المغلفة للبنى المارة من الصدر إلى الرقبة. وهو يحمي الجنبية الرقبية التي تحته ويقاوم تغيرات الضغط ضمن الصدر الحاصلة أثناء الحركات التنفسية.

◆ اللفافة داخل الصدر:

اللفافة داخل الصدر هي طبقة رقيقة من نسيج ضام رخو تفصل الجنبية الجدارية عن الجدار الصدري. والغشاء فوق الجنبية هو بمثابة تسمك لهذه اللفافة.

◆ الحجاب الحاجز:

ينفتح الصدر، في الأسفل، على البطن بفتحة عريضة. حدودها: المفصل الرهائي القصي، والحافة الضلعية، وجسم الفقرة الصدرية الثانية عشر. وهي مغلقة بحاجز عضلي ووترى، هو الحجاب الحاجز، الذي يخترق من قبل البنى المارة بين الصدر والبطن.

الحجاب الحاجز هو عضلة التنفس الرئيسية. وله شكل القبة ويتألف من جزء عضلي محيطي، ينشأ من حواف الفتحة الصدرية، وآخر وترى مركزي (الشكل 2-13). يمكن تقسيم منشأ الحجاب الحاجز إلى ثلاثة أجزاء:

- **جزء قصي** يتألف من شريطين أيمن وأيسر صغيرين وهو ينشأ من الوجه الخلفي للرهابية (الشكل 2-2).
- **جزء ضلعي**: يتألف من ستة أشرطة تنشأ من السطوح العميقة للأضلاع الست السفلية وغضاريفها الضلعية (الشكل 2-13).
- **جزء فقري**: ينشأ بواسطة العمودين الشاقوليين أو الساقين ومن الأربطة المقوسة.

تنشأ **الساق اليمنى** من جوانب أجسام الفقرات القطنية الثلاثة الأولى وأقرصها بين الفقرية، بينما تنشأ **الساق اليسرى** من جوانب جسمي أول فقرتين قطنيتين وقصصيهما بين الفقرتين (الشكل 2-13).

وحشي الساقين ينشأ الحجاب الحاجز من **الرباطين المقوسين الوحشي والأنسي** (الشكل 2-13). الرباط الأنسي هو عبارة عن الحافة العلوية المتثنخة لللفافة المغطية للسطح الأمامي من العضلة القطنية (البسواس) (الشكل 2-13)، ويتشكل الرباط الوحشي من الحافة العلوية المتثنخة لللفافة المغطية للسطح الأمامي من العضلة المربعة القطنية. يمتد الرباط المقوس الأنسي من جانب جسم الفقرة القطنية الثانية إلى ذروة الناتئ المستعرض للقرة القطنية الأولى ويمتد الرباط المقوس الوحشي من ذروة الناتئ المستعرض للقرة القطنية الأولى إلى الحافة السفلية للضلع الثاني عشر.

تُرْبَط الحواف الأنسية للفتحة للساقين بواسطة **الرباط المقوس الناصف** الذي يعبر فوق السطح الأمامي للأبهر (الشكل 2-13).

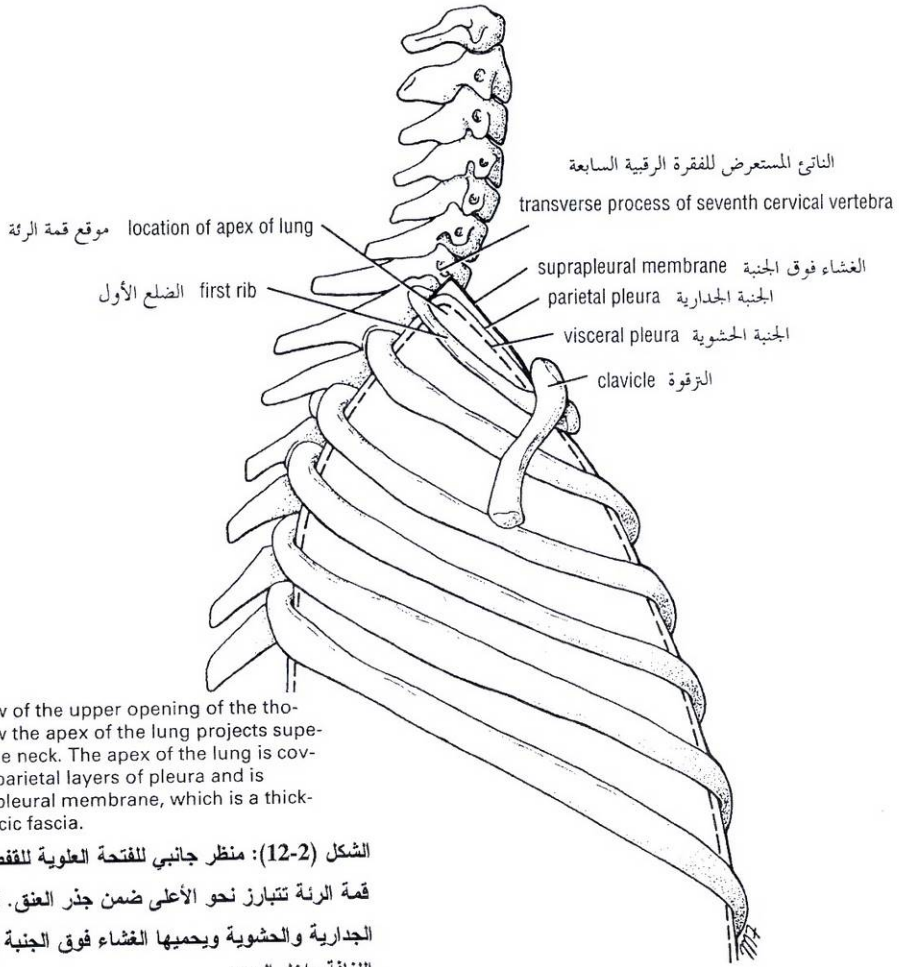


Figure 2-12 Lateral view of the upper opening of the thoracic cage showing how the apex of the lung projects superiorly into the root of the neck. The apex of the lung is covered with visceral and parietal layers of pleura and is protected by the suprapleural membrane, which is a thickening of the endothoracic fascia.

الشكل (2-12): منظر جانبي للفتحة العلوية للقفص الصدري يظهر كيف أن قمة الرئة تتبارز نحو الأعلى ضمن جذر العنق. تغطي قمة الرئة بالجنبيتين الجدارية والحشوية ويحميها الغشاء فوق الجنبية وهو عبارة عن تثخن في الغشافة داخل الصدر.

The diaphragm is inserted into a **central tendon**, which is shaped like three leaves. The superior surface of the tendon is partially fused with the inferior surface of the fibrous pericardium. Some of the muscle fibers of the right crus pass up to the left and surround the esophageal orifice in a sling-like loop. These fibers appear to act as a sphincter and possibly assist in the prevention of regurgitation of the stomach contents into the thoracic part of the esophagus (Fig. 2-13).

Shape of the Diaphragm

As seen from in front, the diaphragm curves up into right and left domes. The right dome reaches as high as the upper border of the fifth rib, and the left dome may reach the lower border of the fifth rib. (The right dome lies at a higher level probably because of the large size of the right lobe of the liver.) The central tendon lies at the level of the xiphisternal joint. The domes support the right and left lungs, whereas the central tendon supports the heart. The levels of the diaphragm vary with the phase of respiration, the posture, and the degree of distention of the abdominal viscera. The diaphragm is lower when a person is sitting or standing; it is higher in the supine position and after a large meal.

When seen from the side, the diaphragm has the appearance of an inverted J, the long limb extending up from the vertebral column and the short limb extending forward to the xiphoid process (Fig. 2-2).

ينغرز الحجاب الحاجز في وتر مركزي الذي يشبه ثلاث وريقات. يلتحم السطح العلوي للوتر جزئياً مع السطح السفلي للتامور الليفي. تمر بعض الألياف العضلية للساق اليمنى للأعلى واليسار لتحيط بفتحة المري على شكل عروة شبيهة بوشاح التعليق. ويبدو أن هذه الألياف تعمل كمصرة ومن الممكن أنها تساهم في منع قلس محتويات المعدة إلى الجزء الصدري من المري (الشكل 2-13).

أ. شكل الحجاب الحاجز:

يبدو الحجاب الحاجز، بالنظر إليه من الأمام، منحنيًا للأعلى على شكل قبتين منى ويسرى. تصل القبة اليمنى إلى ارتفاع الحافة العلوية للضلع الخامس بينما تصل القبة اليسرى إلى ارتفاع الحافة السفلية للضلع الخامس (تتوضع القبة اليمنى عند مستوى أعلى ربما بسبب الحجم الكبير للقص الأيمن للكبد). يتوضع الوتر المركزي عند مستوى المفصل الرهابي القصي. تدعم القبتان الرئتين اليمنى واليسرى، بينما يدعم الوتر المركزي القلب. يتغير مستوى الحجاب الحاجز بتغير طور التنفس والوضعية، ودرجة تمدد الأحشاء البطنية. يكون الحجاب أخفض عندما يكون الشخص واقفاً أو جالساً، بينما يكون أعلى في وضعية الاستلقاء وبعد وجبة كبيرة. بالنظر إليه من الجانب، يبدو الحجاب الحاجز على شكل الحرف الإنكليزي (J) المقلوب، يمتد طرفه الطويل من العمود الفقري باتجاه الأعلى ويمتد طرفه القصير للأمام باتجاه الرهابة (الشكل 2-2).

II. فتحات الحجاب الحاجز:

Openings in the Diaphragm

The diaphragm has three main openings:

1. The **aortic opening**, which lies anterior to the body of the twelfth thoracic vertebra between the crura (Fig. 2-13). It transmits the aorta, the thoracic duct, and the azygos vein.
2. The **esophageal opening**, which lies at the level of the tenth thoracic vertebra in a sling of muscle fibers derived from the right crus (Fig. 2-13). It transmits the esophagus, the right and left vagus nerves, the esophageal branches of the left gastric vessels, and the lymphatics from the lower one-third of the esophagus.
3. The **caval opening**, which lies at the level of the eighth thoracic vertebra in the central tendon (Fig. 2-13). It transmits the inferior vena cava and terminal branches of the right phrenic nerve.

Other Openings

The greater, lesser, and lowest splanchnic nerves pierce the crura; the sympathetic trunks pass posterior to the medial arcuate ligament on each side; and the superior epigastric vessels pass between the sternal and costal origins of the diaphragm on each side (Fig. 2-13). The left phrenic nerve pierces the left dome to supply the peritoneum on its undersurface, and the neurovascular bundles of the seventh to the eleventh intercostal spaces pass into the anterior abdominal wall between the muscular slips of the costal origin of the diaphragm.

Action of the Diaphragm

On contraction, the diaphragm pulls down its central tendon and increases the vertical diameter of the thorax.

Nerve Supply of the Diaphragm

The motor nerve supply on each side is from the phrenic nerve (C3, 4, 5) only. The sensory nerve supply to the parietal pleura and peritoneum covering the central surfaces of the diaphragm is from the phrenic nerve. The sensory supply to the periphery of the diaphragm is from the lower six intercostal nerves.

Functions of the Diaphragm

1. **Muscle of inspiration:** The diaphragm is the most important muscle used in inspiration.
2. **Muscle of abdominal straining:** Its contraction aids that of the muscles of the anterior abdominal wall in raising the intra-abdominal pressure to evacuate the pelvic contents (micturition, defecation, parturition). This mechanism is further aided by the person taking a deep breath and closing the glottis of the larynx. The diaphragm is unable to rise because of the air trapped in the respiratory tract. Now and again, air is allowed to escape, producing a grunting sound.
3. **Weight-lifting muscle:** By taking a deep breath and fixing the diaphragm as described above, it is possible to raise the intra-abdominal pressure to such an extent that it will help support the vertebral column and prevent flexion. This greatly assists the postvertebral muscles in the lifting of heavy weights. Needless to say, it is important to have adequate sphincteric control of the bladder and anal canal under these circumstances.

للحجاب الحاجز ثلاث فتحات رئيسية هي:

1. **الفتحة الأهرية** التي تقع أمام جسم الفقرة الصدرية الثانية عشرة بين الساقين (الشكل 2-13). تمر الأهر، والقناة الصدرية والوريد الفرد.
2. **الفتحة المريئية** تقع عند مستوى الفقرة الصدرية العاشرة في وشاح من الألياف العضلية تأتي من الساق اليمنى (الشكل 2-13). ويمر من هذه الفتحة المري والعصبان المبهمان الأيمن والأيسر، والفروع المريئية للأوعية المعدية اليسرى، والأوعية اللمفية للثلث السفلي للمري.
3. **الفتحة الأوجوفية**، تقع ضمن وتر المركزي عند مستوى الفقرة الصدرية الثامنة (الشكل 2-13). وتمر الوريد الأوجوف السفلي والفروع النهائية للعصب الحجابي الأيمن.

فتحات أخرى:

تنقب الأعصاب الحشوية (الكبير، الصغير، والسفلي) الساقين، ويمر الجذعان الوديان خلف الرباط المقوس الأتسي في كل جانب، وتمر الأوعية الشرسوفية العلوية بين المنشأ الضلعي والمنشأ القصي للحجاب الحاجز في كل جانب (الشكل 2-13). ينقب العصب الحجابي الأيسر القبة اليسرى ليعصب الصفاق على سطحها السفلي، كما تمر الحزم الوعائية العصبية من المسافات الوريدية السابعة إلى الحادية عشرة في الجدار الأمامي للبطن بين الأشرطة العضلية للمنشأ الضلعي للحجاب الحاجز.

III. عمل الحجاب الحاجز:

عندما يتقلص الحجاب الحاجز، يسحب وتره المركزي للأسفل فيزداد قطر الصدر العمودي.

IV. تعصيب الحجاب الحاجز:

تأتي الحجاب الحاجز في كل جانب أليافاً محرّكة من العصب الحجابي (C3, C4, C5) فقط. يأتي التعصيب الحسي للجنبة الجدارية وللصفاق الجداري المغطيين للسطح المركزي للحجاب الحاجز من العصب الحجابي. أما التعصيب الحسي لمحيط الحجاب الحاجز فيأتي من الأعصاب الوريدية الستة السفلية.

V. وظائف الحجاب:

1. **عضلة شهيقية:** الحجاب الحاجز هو العضلة الأكثر أهمية المستخدمة في الشهيق.
2. **عضلة لتوتر البطن (شد البطن):** فهو يساعد بتقلصه عضلات الجدار الأمامي للبطن في رفع الضغط داخل البطن لتفريغ المحتويات الحوضية (تبول، تغوط، ولادة). تتقوى هذه الآلية كثيراً بأخذ شهيق عميق وإغلاق مزارم الخنجر، فلا يقدر الحجاب الحاجز على الارتفاع بسبب الهواء المحتجز في السبيل التنفسي. وعندما يتحرر الهواء المحتبس فجأة يخرج صوت كصوت الخنزير.
3. **عضلة لرفع الأوزان:** بأخذ نفس عميق وتثبيت الحجاب كما وصفنا سابقاً، من الممكن رفع الضغط داخل البطن إلى درجة تدعم العمود الفقري وتمنع انثناءه. وهذا ما يساعد كثيراً العضلات خلف الفقرية في رفع الأوزان الثقيلة. لا حاجة للقول، بأنه من المهم السيطرة على المصرة الثانية والشرجية على نحو كافٍ في ظل هذه الظروف.

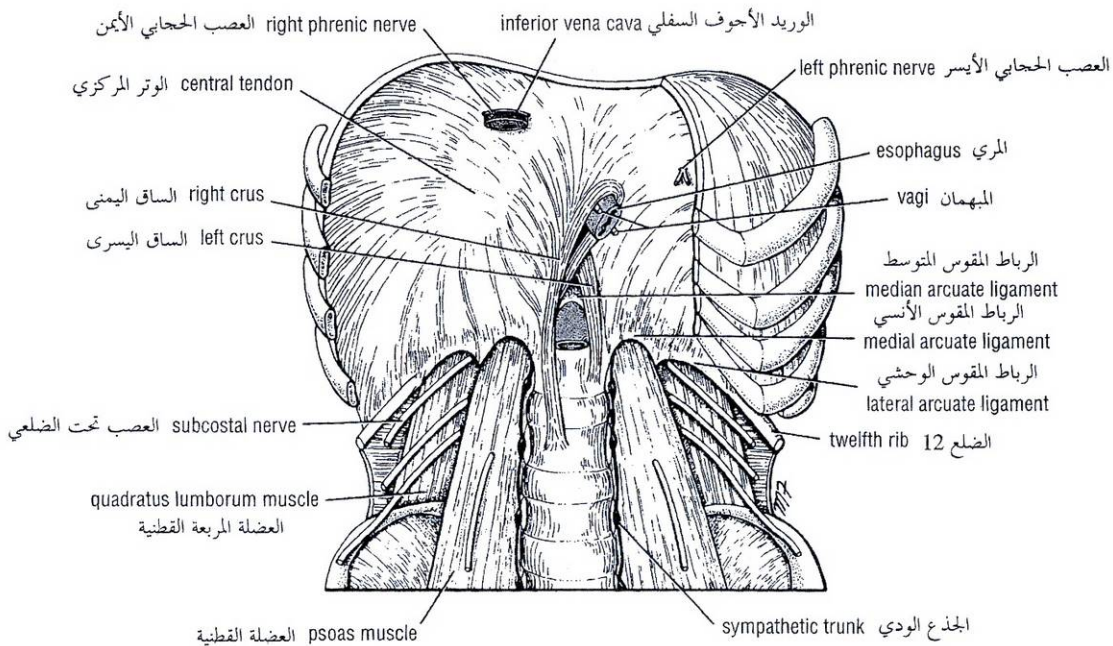


Figure 2-13 Diaphragm as seen from below. The anterior portion of the right side has been removed. Note sternal, costal, and vertebral origins of muscle and important structures that pass through it.

الشكل (2-13): الحجاب الحاجز كما يبدو من الأسفل: تم إزالة الجزء الأمامي للجانب الأيمن. لاحظ المناشئ العضلية القصبية والضلعية والفقرية والبنى الهامة التي تمر عبره.

4. **Thoracoabdominal pump:** The descent of the diaphragm decreases the intrathoracic pressure and at the same time increases the intra-abdominal pressure. This pressure change compresses the blood in the inferior vena cava and forces it upward into the right atrium of the heart. Lymph within the abdominal lymph vessels is also compressed, and its passage upward within the thoracic duct is aided by the negative intrathoracic pressure. The presence of valves within the thoracic duct prevents backflow.

4. **مضخة صدرية بطنية:** يخفض نزول الحجاب الحاجز الضغط داخل الصدر وفي الوقت ذاته يرفع الضغط داخل البطن. يؤدي هذا التبدل في الضغط إلى انضغاط الدم في الوريد الأجويف السفلي واندفاعه للأعلى إلى الأذين الأيمن للقلب. وكذلك ينضغط اللمف داخل الأوعية اللمفية البطنية ويدعم الضغط السبلي داخل الصدر صعوده عبر القناة الصدرية. ويمنع وجود الصمامات في القناة الصدرية رجوع اللمف للخلف.

INTERNAL THORACIC ARTERY

The internal thoracic artery supplies the anterior wall of the body from the clavicle to the umbilicus. It is a branch of the first part of the subclavian artery in the neck. It descends vertically on the pleura behind the costal cartilages, a fingers-breadth lateral to the sternum, and ends in the sixth intercostal space by dividing into the superior epigastric and musculophrenic arteries (Figs. 2-8 and 2-9).

◆ الشريان الصدري الباطن:

يروي الشريان الصدري الباطن الجدار الأمامي للجسم من الترقوة حتى السرة. وهو فرع من الجزء الأول للشريان تحت الترقوة في الرقبة. ينزل على الجنب بشكل عمودي ووراء الغضاريف الضلعية، بعيداً عن حافة القص بعرض إصبع واحد، وينتهي في المسافة الوريدية السادسة بانقسامه إلى شريانين هما: الشرسوفي العلوي والعضلي الحجابي (الشكل 2-8، والشكل 2-9).

فروعه:

Branches

- Two **anterior intercostal arteries** for the upper six intercostal spaces.
- **Perforating arteries**, which accompany the terminal branches of the corresponding intercostal nerves.
- The **pericardiophrenic artery**, which accompanies the phrenic nerve and supplies the pericardium.
- **Mediastinal arteries** to the contents of the anterior mediastinum, for example, the thymus.

- شريانان وربان أماميان للمسافات الوريدية الستة العلوية.
- الشرايين الناقبة التي ترافق الفروع الانتهاية للأعصاب الوريدية الموافقة.
- الشريان التاموري الحجابي: الذي يرافق العصب الحجابي ويروي التامور.
- الشرايين المنصفية: إلى محتويات النصف الأمامي كالتوتة مثلاً.

- The **superior epigastric artery**, which enters the rectus sheath of the anterior abdominal wall and supplies the rectus muscle as far as the umbilicus.
- The **musculophrenic artery**, which runs around the costal margin of the diaphragm and supplies the lower intercostal spaces and the diaphragm.

INTERNAL THORACIC VEIN

The internal thoracic vein begins as small veins accompanying the internal thoracic artery. The small veins eventually join to form a single vessel, which drains into the brachiocephalic vein on each side.

LEVATORES COSTARUM

There are 12 pairs of muscles. Each levator costae is triangular in shape and arises by its apex from the tip of the transverse process and is inserted into the rib below.

- **Action:** Each levator costae raises the rib below and is therefore an inspiratory muscle.
- **Nerve supply:** Posterior rami of thoracic spinal nerves.

SERRATUS POSTERIOR SUPERIOR MUSCLE

The serratus posterior superior is a thin, flat muscle that arises from the lower cervical and upper thoracic spines. Its fibers pass downward and laterally and are inserted into the upper ribs.

- **Action:** It elevates the ribs and is therefore an inspiratory muscle.
- **Nerve supply:** Intercostal nerves.

SERRATUS POSTERIOR INFERIOR MUSCLE

The serratus posterior inferior is a thin, flat muscle that arises from the upper lumbar and lower thoracic spines. Its fibers pass upward and laterally and are inserted into the lower ribs.

- **Action:** It depresses the ribs and is therefore an expiratory muscle.
- **Nerve supply:** Intercostal nerves.

A summary of the muscles of the thorax, their nerve supply, and their actions is given in Table 2-1.

- الشريان الشرسوفي العلوي: يدخل في غمد المستقيمة البطنية للجدار الأمامي للبطن ويروي العضلة المستقيمة البطنية حتى مستوى السرة.
- الشريان العضلي الحجابي: الذي يمر حول الحافة الضلعية للحجاب الحاجز ويروي المسافات الوريدية السفلية والحجاب الحاجز.

◆ الوريد الصدري الباطن:

يبدأ الوريد الصدري الباطن كأوردة صغيرة مرافقة للشريان الصدري الباطن. تتحد في النهاية لتشكيل وريداً وحيداً، يصب في الوريد العضدي الرأسي في كل جانب.

◆ العضلات رافعات الأضلاع:

- يوجد 12 زوج من هذه العضلات. لكل عضلة منها شكل مثلث وتنشأ بقمتها من ذروة الناتئ المستعرض وترتكز على الضلع الذي تحتها.
- عملها: كل رافعة للضلع ترفع الضلع الذي تحتها لذا فهي تعد من العضلات الشهيقية.
- تعصيبها: من الفروع الخلفية للأعصاب الشوكية الصدرية.

◆ العضلة المنشارية الخلفية العلوية:

هي عضلة مسطحة رقيقة تنشأ من الأشواك الرقبية السفلية والصدريّة العلوية. تمر أليافها للأسفل والوحشي لترتكز على الأضلاع العلوية.

- عملها: ترفع الأضلاع وبالتالي فهي عضلة شهيقية.
- تعصيبها: الأعصاب الوريدية.

◆ العضلة المنشارية الخلفية السفلية:

هي عضلة مسطحة رقيقة تنشأ من الأشواك الصدرية السفلية والقطنية العلوية وتجه أليافها للأعلى والوحشي لترتكز على الأضلاع السفلية.

- عملها: تخفض الأضلاع وبالتالي فهي عضلة زفيرية.
- تعصيبها: الأعصاب الوريدية.

نجد في الجدول (1-2) ملخصاً لعضلات الصدر وتعصيبها وعملها.

الجدول (2-1): عضلات الصدر.

العمل	التصنيف	الارتكاز	المنشأ	اسم العضلة
إذا ثبت الضلع الأول ترفع الأضلاع أثناء الشهيق وبذلك تزيد القطرين الأمامي الخلفي والمستعرض للصدر. وإذا ثبت الضلع الأخير بالعضلات البطنية فإنها تخفض الأضلاع أثناء الزفير.	الأعصاب الوربية	الحافة العلوية للضلع الذي تحته	الحافة السفلية للضلع	العضلة الوربية الظاهرة (11) "تسير أليافها للأسفل والأمام"
	الأعصاب الوربية	الحافة العلوية للضلع الذي تحته.	الحافة السفلية للضلع.	العضلة الوربية الباطنة (11) "تسير أليافها للأسفل والخلف"
تساعد العضلات الوربية الباطنة والظاهرة.	الأعصاب الوربية	الأضلاع المجاورة	الأضلاع المجاورة	العضلة الوربية الأعمق (الطبقة غير الكاملة)
عضلة شبيهة هامة جداً، تزيد القطر العمودي للصدر بواسطة سحب الوتر المركزي للأسفل، تساعد في رفع الأضلاع السفلية وفي توتر البطن وتساعد كذلك في رفع الأوزان.	العصب الحجابي	الوتر المركزي	الرهابة، الغضاريف الضلعية الستة السفلية، الفقرات القطنية الثلاث الأولى.	الحجاب الحاجز (العضلة الأكثر أهمية في التنفس)
ترفع الأضلاع وبذلك فهي عضلات شبيهة.	الفروع الخلفية للأعصاب الشوكية الصدرية.	الضلع الذي تحتهها.	ذروة الثاني المستعرض للفقرة الرقبية السابعة وذرى النواتئ المستعرضة للفقرات الصدرية من I إلى 11	الرافعة للأضلاع (12)
ترفع الأضلاع وبذلك تكون عضلة شبيهة.	الأعصاب الوربية.	الأضلاع العلوية.	الأشواك الرقبية السفلية والصدرية العلوية	المنشارية الخلفية العلوية
تخفض الأضلاع وبالتالي فهي عضلة زفيرية.	الأعصاب الوربية	الأضلاع السفلية	الأشواك القطنية العلوية والصدرية السفلية	المنشارية الخلفية السفلية

Table 2-1 Muscles of the Thorax

Name of Muscle	Origin	Insertion	Nerve Supply	Action
External intercostal muscle (11) (fibers pass downward and forward)	Inferior border of rib	Superior border of rib below	Intercostal nerves	With first rib fixed they raise ribs during inspiration and thus increase anteroposterior and transverse diameters of thorax.
Internal intercostal muscle (11) (fibers pass downward and backward)	Inferior border of rib	Superior border of rib below	Intercostal nerves	With last rib fixed by abdominal muscles they lower ribs during expiration
Innermost intercostal muscle (incomplete layer)	Adjacent ribs	Adjacent ribs	Intercostal nerves	Assist external and internal intercostal muscles
Diaphragm (most important muscle of respiration)	Xiphoid process; lower six costal cartilages, first three lumbar vertebrae	Central tendon	Phrenic nerve	Very important muscle of inspiration; increases vertical diameter of thorax by pulling central tendon downward, assists in raising lower ribs. Also used in abdominal straining and weight lifting
Levatores costarum (12)	Tip of transverse process of C7 and T1-11 vertebrae	Rib below	Posterior rami of thoracic spinal nerves	Raise ribs and therefore inspiratory muscles
Serratus posterior superior	Lower cervical and upper thoracic spines	Upper ribs	Intercostal nerves	Raise ribs and therefore inspiratory muscles
Serratus posterior inferior	Upper lumbar and lower thoracic spines	Lower ribs	Intercostal nerves	Depresses ribs and therefore expiratory muscles

This is fully described on page 166 Chapter 3.

SURFACE ANATOMY

As physicians you will be examining the chest to detect evidence of disease. Your examination will consist of inspection, palpation, percussion, and auscultation.

Inspection shows the configuration of the chest, the range of respiratory movement, and any inequalities on the two sides. The type and rate of respiration will also be noted.

Palpation will enable the physician to confirm the impressions gained by inspection, especially of the respiratory movements of the chest wall. Abnormal protuberances or recession of part of the chest wall will be noted. Abnormal pulsations will also be felt and tender areas detected.

Percussion is a sharp tapping of the chest wall with the fingers. This produces vibrations that extend through the tissues of the thorax. Air-containing organs such as the lungs produce a resonant note; conversely, a more solid viscus such as the heart produces a dull note. With practice, it is possible to distinguish the lungs from the heart or the liver by percussion.

Auscultation enables the physician to listen to the breath sounds as the air enters and leaves the respiratory passages. Should the alveoli or bronchi be diseased and filled with fluid, the nature of the breath sounds will be altered. The rate and rhythm of the heart can be confirmed by auscultation, and the various sounds produced by the heart and its valves during the different phases of the cardiac cycle can be heard. It may be possible to detect friction sounds produced by the rubbing together of diseased layers of pleura or pericardium.

To make these examinations, a physician must be familiar with the normal structure of the thorax and must have a mental image of the normal position of the lungs and heart in relation to identifiable surface landmarks. Furthermore, it is essential that a physician be able to relate any abnormal findings to easily identifiable bony landmarks so that he or she can accurately record and communicate them to colleagues.

Since the thoracic wall actively participates in the movements of respiration, many bony landmarks change their levels with each phase of respiration. In practice, to simplify matters, the levels given are those usually found at about midway between full inspiration and full expiration.

Anterior Chest Wall

The **suprasternal notch** is the superior margin of the manubrium sterni and is easily felt between the prominent medial ends of the clavicles in the midline (Figs. 2-14 and 2-15). It lies opposite the lower border of the body of the second thoracic vertebra (Fig. 2-2).

The **sternal angle (angle of Louis)** is the angle made between the manubrium and body of the sternum (Figs. 2-14 and 2-15). It lies opposite the intervertebral disc between the fourth and fifth thoracic vertebrae (Fig. 2-2). The position of the sternal angle can easily be felt and is often seen as a transverse ridge. The finger moved to the right or to the left will pass directly onto the second costal cartilage and then the second rib. All ribs may be counted from this point. Occasionally in a very muscular male, the ribs and intercostal spaces are often obscured by large pectoral muscles. In these cases it may be easier to count up from the twelfth rib.

التشريح الشعاعي

لقد وصف التشريح الشعاعي على نحو تام في الفصل 3 الصفحة 166.

التشريح السطحي

كطبيب ستفحص الصدر بغية كشف ما يدل على المرض ويتضمن هذا الفحص: التأمل، الجس، القرع، والإصغاء.

يظهر التأمل شكل الصدر، ومجال الحركات التنفسية، وأي عدم تناظر بين جانبي الصدر وتمط التنفس وسرعته.

يمكن الجس الطبيب من تأكيد انطباعاته التي حصل عليها بالتأمل، خصوصاً فيما يتعلق بالحركات التنفسية للحدار الصدري. وسيتمكن من ملاحظة أي بروز أو غور شاذين في جدار الصدر. وسيشعر بالنبضات غير الطبيعية ويكتشف المناطق الممضنة.

القرع: هو نقرٌ حاد بالأصابع على جدار الصدر. ويولد هذا النقر اهتزازات تمتد عبر نسج الصدر. تعطي الأعضاء الحوائية على الهواء كالرئتين صوتاً رناناً، وبالمقابل، فإن حشاً صلب كالقلب يعطي صوتاً أصماً. وبالممارسة من الممكن تمييز الرئتين عن القلب أو عن الكبد بواسطة القرع.

يمكن الإصغاء الطبيب من سماع الأصوات التنفسية عندما يدخل الهواء الجاري التنفسية ويخرج منها. تتبدل طبيعة الأصوات التنفسية إذا غلّت الأسناخ أو القصبات وامتلات بسائل. ونستطيع من خلال الإصغاء التحقق من سرعة ونظم القلب وكذلك سماع الأصوات المتنوعة الصادرة عن القلب وصماماته خلال الأطوار المختلفة للدورة القلبية. وربما نقدر على كشف الأصوات الاحتكاكية الناجمة عن احتكاك وريقتي الجنبة أو التامور المعتلتين.

لقيام بهذه الفحوص، ينبغي أن يألف الطبيب البنية الطبيعية للصدر وأن يتملك تصوراً في مخيلته للوضع الطبيعي للرئتين والقلب في ما يتعلق بالمعالم السطحية المميزة، وأكثر من ذلك فإن من الأمور الأساسية للطبيب أن يقدر على تحديد مواقع الموجودات المرضية بالنسبة إلى المعالم العظمية التي يمكن التعرف عليها بسهولة وبالتالي تسجيلها ونقلها بشكل دقيق إلى زملائه.

تتغير مستويات العديد من المعالم العظمية مع تعاقب طوري التنفس نتيجة لمساهمة جدار الصدر الفعالة في الحركات التنفسية. لذلك اعتمدت بغية التبسيط في الممارسة العملية تلك المستويات والصدر في منتصف الطريق تقريباً بين الشيق العميق والزفير العميق.

الجدار الأمامي للصدر:

تمثل النلثة فوق القص الحافة العلوية لقبضة القص التي يمكن جسها بسهولة على الخط الناصف بين النهايتين الأنسييتين البارزتين لعظمي الترقوة (الشكل 2-14، الشكل 2-15). وتتوضع هذه النلثة قبالة الحافة السفلية لجسم الفقرة الصدرية الثانية (الشكل 2-2).

الزاوية القصية (زاوية لويس) هي الزاوية التي تتشكل بين قبضة وجسم القص (الشكل 2-14، والشكل 2-15). وتتوضع قبالة القرص بين الفقرتين الصدريتين الرابعة والخامسة (الشكل 2-2). ويمكن تحديد موقع الزاوية القصية بسهولة وغالباً ما ترى كحرفٍ معترض. وإذا انتقل الفاحص بإصبعه من هذه الزاوية يميناً أو يساراً فإنه سيمر مباشرة على الغضروف الضلعي الثاني ومن ثم الضلع الثاني، ويمكن عد جميع الأضلاع انطلاقاً من هذه النقطة. غالباً ما تحجب العضلات الصدرية الكبيرة، عند الذكر نامي العضلات، الأضلاع والمسافات الوريبة وفي هذه الحالات قد يكون من الأسهل عد الأضلاع صعوداً ابتداءً من الضلع الثاني عشر.

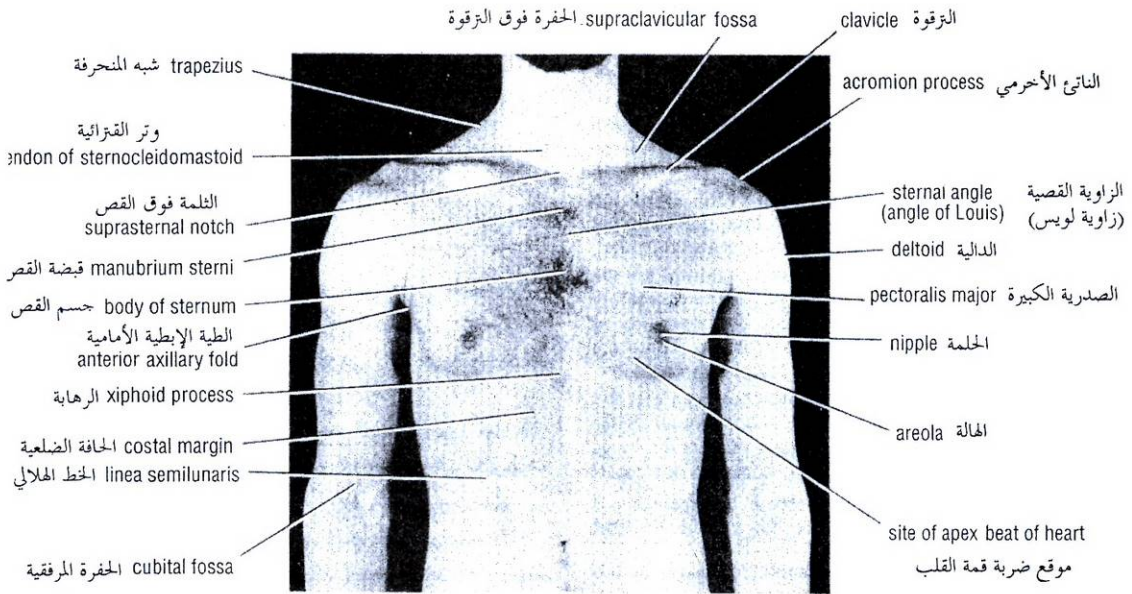


Figure 2-14 Anterior view of the thorax of a 27-year-old man.
الشكل (2-14): منظر أمامي للصدر لرجل عمره 27 سنة.

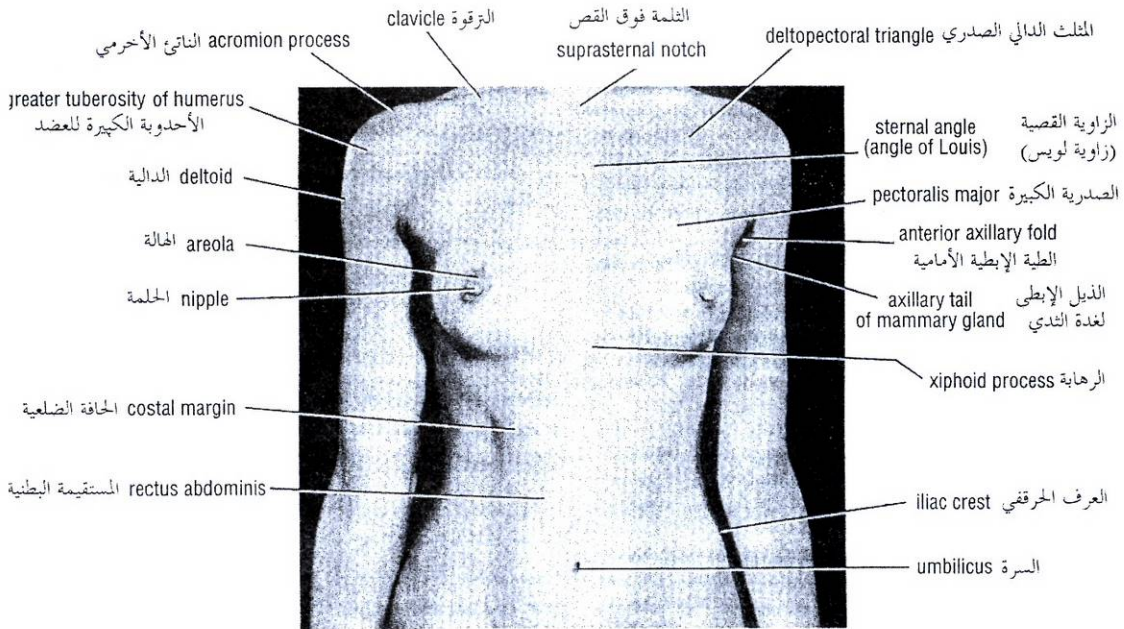


Figure 2-15 Anterior view of the thorax and abdomen of a 29-year-old woman.
الشكل (2-15): منظر أمامي للصدر والبطن لامرأة عمرها 29 سنة.

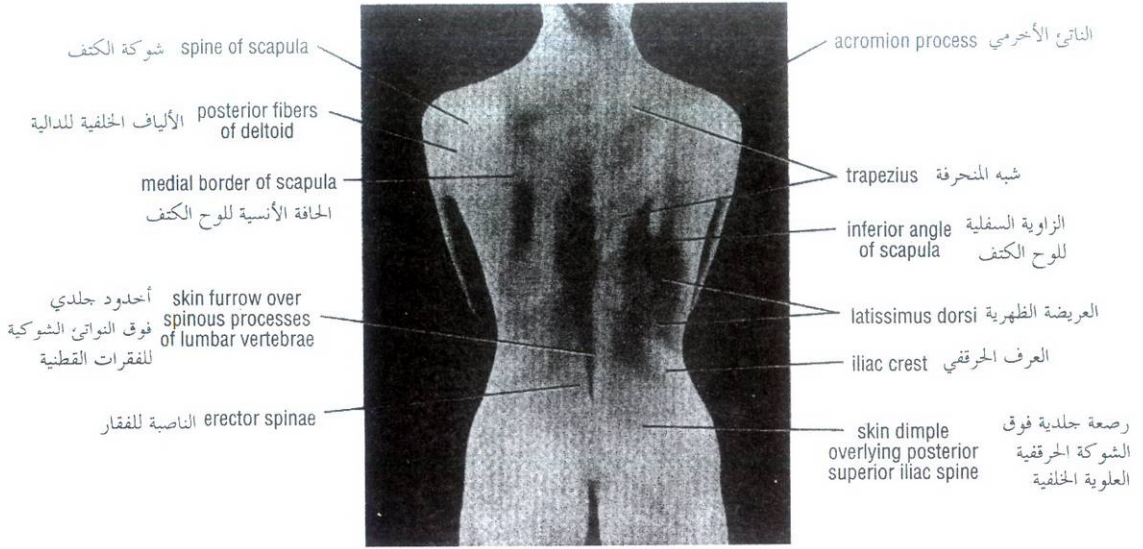


Figure 2-16 Posterior view of the thorax of a 29-year-old woman.

الشكل (2-16): منظر خلفي للصدر عند امرأة عمرها 29 سنة.

The **xiphisternal joint** is the joint between the xiphoid process of the sternum and the body of the sternum (Fig. 2-17). It lies opposite the body of the ninth thoracic vertebra (Fig. 2-2).

The **subcostal angle** is situated at the inferior end of the sternum, between the sternal attachments of the seventh costal cartilages (Fig. 2-17).

The **costal margin** is the lower boundary of the thorax and is formed by the cartilages of the seventh, eighth, ninth, and tenth ribs and the ends of the eleventh and twelfth cartilages (Figs. 2-14 and 2-15). The lowest part of the costal margin is formed by the tenth rib and lies at the level of the third lumbar vertebra.

The **clavicle** is subcutaneous throughout its entire length and can be easily palpated (Figs. 2-14 and 2-15). It articulates at its lateral extremity with the acromion process of the scapula.

Ribs

The first rib lies deep to the clavicle and cannot be palpated. The lateral surfaces of the remaining ribs can be felt by pressing the fingers upward into the axilla and drawing them downward over the lateral surface of the chest wall. The twelfth rib can be used to identify a particular rib by counting from below. However, in some individuals, the twelfth rib is very short and difficult to feel. For this reason an alternative method may be used to identify ribs by first palpating the sternal angle and the second costal cartilage (see under **sternal angle**).

Diaphragm

The central tendon of the diaphragm lies directly behind the xiphisternal joint. In the midrespiratory position the summit of the right dome of the diaphragm arches upward as far as the upper border of the fifth rib in the midclavicular line, but the left dome only reaches as far as the lower border of the fifth rib.

المفصل **الرهباني القصي** هو المفصل بين الرهابة وجسم القص (الشكل 2-17). ويتوضع قبالة جسم الفقرة الصدرية التاسعة (الشكل 2-2).

تقع **الزاوية تحت الضلعية** عند النهاية السفلية للقص، بين المرتكزين القصيين للعضورفين الضلعين السابعين (الشكل 2-17).

الحافة الضلعية هي الحد السفلي للصدر وتشكل من غضاريف الأضلاع (7، 8، 9، 10) ومن نهايتي الغضورفين الحادي عشر والثاني عشر (الشكل 2-14، والشكل 2-15)، القسم الأخفض للحافة الضلعية يكون مشكلاً بالضلع العاشر ويتوضع عند مستوى الفقرة القطنية الثالثة.

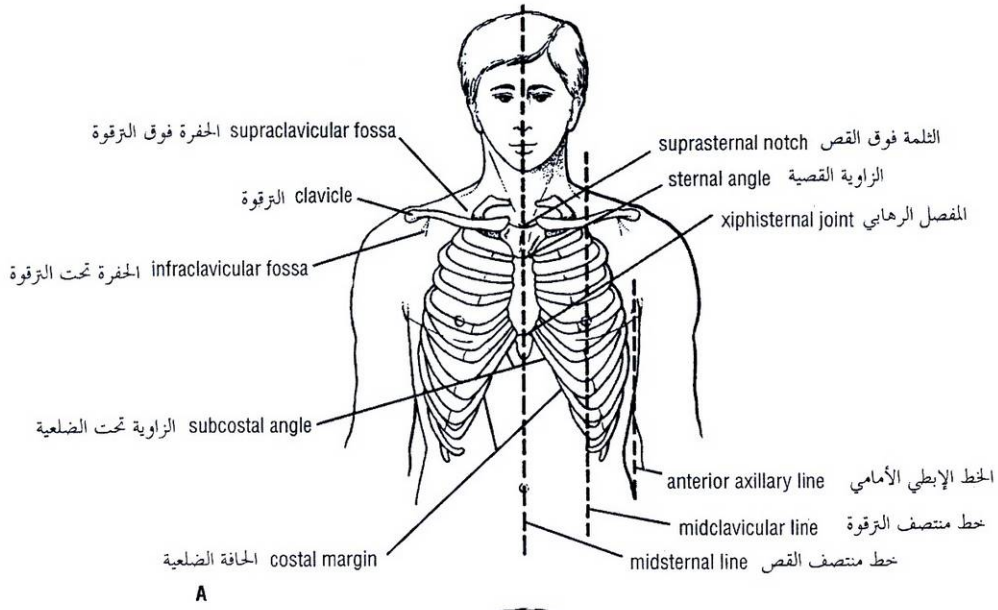
تكون **الترقوة** تحت الجلد على كامل طولها ويمكن جسها بسهولة (الشكل 2-14 والشكل 2-15) وتمتفصل عند طرفها الوحشي مع الناتئ الأخرمي لعظم الكتف.

كـ الأضلاع:

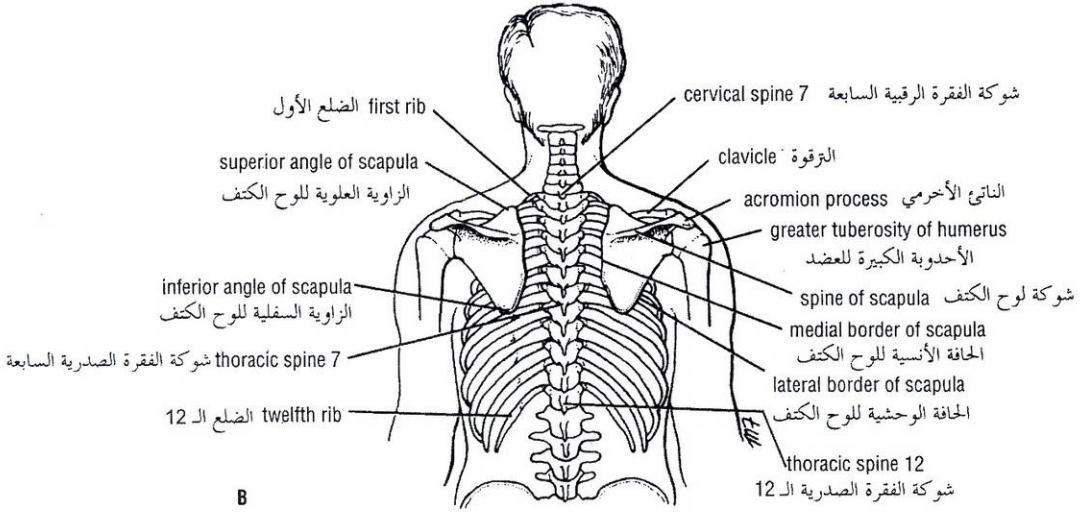
يتوضع الضلع الأول في العمق بالنسبة للترقوة ولا يمكن جسّه. لكننا نستطيع أن نشعر بالسطوح الوحشية لبقية الأضلاع بضغط الأصابع أعلى الإبط ثم جرها للأسفل على السطح الجانبي لجدار الصدر. يمكن استخدام الضلع الثاني عشر لتحديد ضلع خاص من أجل العد ابتداءً من الأسفل ومع ذلك، في بعض الأشخاص، يكون الضلع الثاني عشر قصيراً جداً ومن الصعب جسّه. ولهذا السبب يمكن استخدام طريقة بديلة وذلك بأن نحس أولاً الزاوية القصية والعضروف الضلعي الثاني (أنظر أسفل الزاوية القصية).

كـ الحجاب الحاجز:

يتوضع الوتر المركزي للحجاب الحاجز مباشرة خلف المفصل الرهباني القصي. في وضعية منتصف التنفس تنقوس قمة القبة اليمنى للحجاب الحاجز إلى الأعلى حتى مستوى الحافة العلوية للضلع الخامس وذلك على خط منتصف الترقوة بينما تصل القبة اليسرى إلى الحافة السفلية للضلع الخامس.



A



B

Figure 2-17 Surface landmarks of anterior (A) and posterior (B) thoracic walls.

الشكل (2-17): العلامات السطحية لجداري الصدر: A. الأمامي و B. الخلفي.

Nipple

In the male it usually lies in the fourth intercostal space about 4 inches (10 cm) from the midline. In the female its position is not constant.

Apex Beat of the Heart

The apex of the heart is formed by the lower portion of the left ventricle. The apex beat is caused by the apex of the heart being thrust forward against the thoracic wall as the heart contracts. (The heart is thrust forward with each ventricular contraction because of the ejection of blood from the left ventricle into the aorta; the force of the blood in the aorta tends to cause the curved aorta to straighten slightly, thus pushing the heart forward.) The apex beat can usually be felt by placing the flat of the hand on the chest wall over the heart.

حلمة الثدي

تنوضع حلمة الثدي عند الذكر في المسافة الوردية الرابعة وتبعد حوالي أربع إنشات (10 سم) عن الخط الناصف. وموضعها غير ثابت عند الأنثى.

ضربة قمة القلب:

تتشكل قمة القلب من القسم السفلي للبطين الأيسر. تنجم ضربة القمة عن دفع قمة القلب لجدار الصدر أثناء الانقباض (يندفع القلب للأمام مع كل انقباضة بطينية بسبب قذف الدم من البطين الأيسر إلى الأبهر، قوة قذف الدم في الأبهر تميل لأن تقوم قليلاً بالأبهر المنحني وبذلك تدفع القلب للأمام). نشعر عادة بضربة القمة بواسطة وضع اليد المنبسطة على جدار الصدر فوق القلب.

After the area of cardiac pulsation has been determined, the apex beat is accurately localized by placing two fingers over the intercostal spaces and moving them until the point of maximum pulsation is found. The apex beat is normally found in the fifth left intercostal space 3 1/2 inches (9 cm) from the midline. Should you have difficulty in finding the apex beat, have the patient lean forward in the sitting position.

In the female with pendulous breasts, the examining fingers should gently raise the left breast from below as the intercostal spaces are palpated.

Axillary Folds

The **anterior fold** is formed by the lower border of the pectoralis major muscle (Figs. 2-14 and 2-15). This can be made to stand out by asking the patient to press a hand hard against the hip. The **posterior fold** is formed by the tendon of the latissimus dorsi muscle as it passes around the lower border of the teres major muscle.

Posterior Chest Wall

The **spinous processes** of the **thoracic vertebrae** can be palpated in the midline posteriorly (Fig. 2-18). The index finger should be placed on the skin in the midline on the posterior surface of the neck and drawn downward in the nuchal groove. The first spinous process to be felt is that of the seventh cervical vertebrae (**vertebra prominens**). Below this level are the overlapping spines of the thoracic vertebrae. The spines of C1-6 vertebrae are covered by a large ligament, the ligamentum nuchae. It should be noted that the tip of a spinous process of a thoracic vertebra lies posterior to the body of the next vertebra below.

The **scapula** (shoulder blade) is flat and triangular in shape and is located on the upper part of the posterior surface of the thorax. The **superior angle** lies opposite the spine of the second thoracic vertebra (Figs. 2-16 and 2-18). The **spine of the scapula** is subcutaneous, and the root of the spine lies on a level with the spine of the third thoracic vertebra (Figs. 2-16 and 2-18). The **inferior angle** lies on a level with the spine of the seventh thoracic vertebra (Figs. 2-16 and 2-18).

Lines of Orientation

Several imaginary lines are sometimes used to describe surface locations on the anterior and posterior chest walls:

- **Midsternal line:** Lies in the median plane over the sternum (Fig. 2-17).
- **Midclavicular line:** Runs vertically downward from the midpoint of the clavicle (Fig. 2-17).
- **Anterior axillary line:** Runs vertically downward from the anterior axillary fold (Fig. 2-17).
- **Posterior axillary line:** Runs vertically downward from the posterior axillary fold.
- **Midaxillary line:** Runs vertically downward from a point situated midway between the anterior and posterior axillary folds.
- **Scapular line:** Runs vertically downward on the posterior wall of the thorax (Fig. 2-18), passing through the inferior angle of the scapula (arms at the sides).

بعد تعيين منطقة النبض القلبي تحدد ضربة القمة بدقة بوضع إصبعين فوق المسافات الوربية وتحريكهما لإيجاد نقطة النبض الأعظمي. تكون ضربة القمة موجودة طبيعياً في المسافة الوربية الخامسة اليسرى على بعد 3 ½ إنش (9سم) من الخط الناصف. اطلب من المريض الانتشاء نحو الأمام في وضعية الجلوس وذلك إذا واجهتك صعوبة في إيجاد ضربة القمة.

يجب رفع الثدي الأيسر بلطف من الأسفل بالأصابع الفاحصة، عند المرأة ذات الثديين المتدلين، للتمكن من جس المسافات الوربية.

كـ الطيتان الإبطينان:

تشكل الطية الأمامية من الحافة السفلية للعضلة الصدرية الكبيرة (الشكلان 2-14، و2-15)، وإبرازها تطلب من المريض الضغط بيده بقوة على الورك. وتشكل الطية الخلفية من وتر العضلة الظهرية العريضة عند مروره حول الحافة السفلية للعضلة المدورة الكبيرة

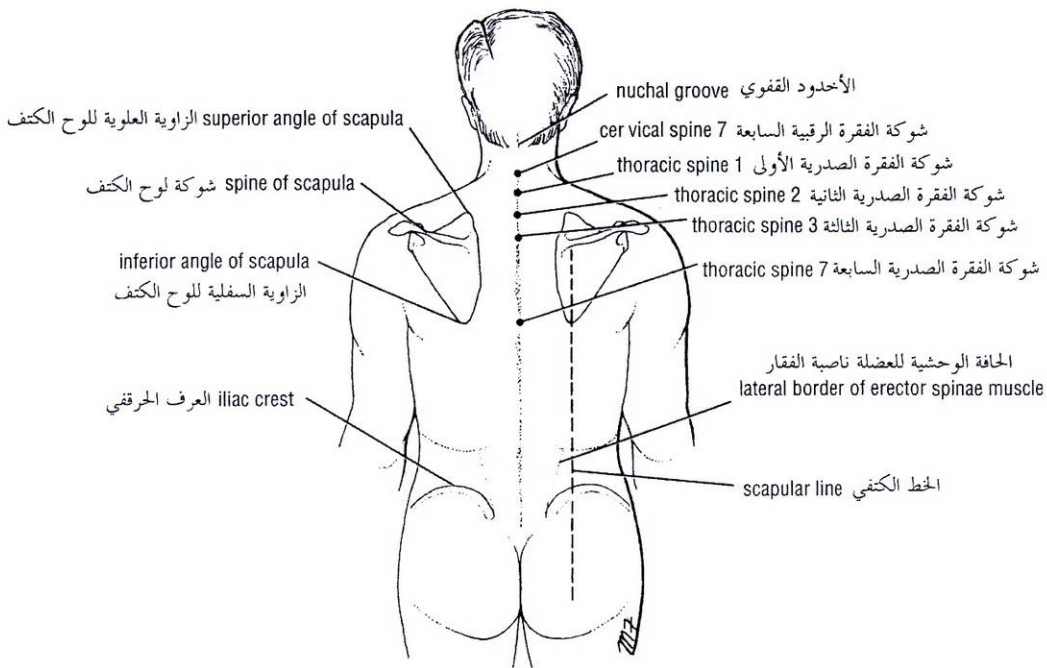
كـ الجدار الخلفي للصدر:

يمكن جس النواتئ الشوكية للفقرات الصدرية على الخط الناصف في الخلف (الشكل 2-18)، حيث ينبغي وضع السبابة على الجلد في الخط الناصف لسطح الرقبة الخلفي وجرها للأسفل في الثلم القفوي. إن أول ناتئ شوكي تشعر به هو ذاك للفقرة الرقبية السابعة (الفقرة الشاغخة). تحت هذا المستوى نجد الشوكات المتراكبة للفقرات الصدرية. يغطي رباط كبير هو الرباط القفوي شوكات الفقرات الرقبية من 1 إلى 6. وينبغي التنويه هنا إلى أن ذروة الناتئ الشوكي لفقرة صدرية ما تتوضع خلف جسم الفقرة التالية في الأسفل.

عظم الكتف (لوح الكتف): هو عظم مسطح مثلثي الشكل يتوضع على الجزء العلوي لسطح الصدر الخلفي. وتتوضع زاويته العلوية قبالة شوكة الفقرة الصدرية الثانية (الشكل 2-16، والشكل 2-18). تستقر شوكة الكتف تحت الجلد ويتوضع جذر الشوكة عند مستوى شوكة الفقرة الصدرية الثالثة (الشكلان 2-16، و2-18). تتوضع الزاوية السفلية على مستوى شوكة الفقرة الصدرية السابعة (الشكلان 2-16، و2-18).

كـ خطوط التوجيه:

- تُستخدم أحياناً العديد من الخطوط الوهمية لوصف مواقع سطحية على جداري الصدر الأمامي والخلفي:
- **خط منتصف القص:** ويقع في المستوى الناصف فوق القص (الشكل 2-17).
- **خط منتصف الترقوة:** يسير شاقولياً للأسفل من نقطة منتصف الترقوة (الشكل 2-17).
- **الخط الإبطيني الأمامي:** يسير شاقولياً للأسفل من الطية الإبطينية الأمامية (الشكلان 2-17).
- **الخط الإبطيني الخلفي:** يسير شاقولياً للأسفل من الطية الإبطينية الخلفية.
- **خط منتصف الإبطين:** يسير شاقولياً للأسفل من النقطة الواقعة في منتصف المسافة بين الطيتين الإبطينيتين الأمامية والخلفية.
- **الخط الكففي:** يسير شاقولياً للأسفل على الجدار الخلفي للصدر (الشكل 2-18)، ماراً عبر الزاوية السفلية للوح الكتف (والذراعان على الجانبين).



الشكل (2-18): العلامات السطحية لجدار الصدر الخلفي. Figure 2-18 Surface landmarks of the posterior thoracic wall.

Trachea

The trachea extends from the lower border of the cricoid cartilage (opposite the body of the sixth cervical vertebra) in the neck to the level of the sternal angle in the thorax (Fig. 2-19). It commences in the midline and ends just to the right of the midline by dividing into the right and left principal bronchi. At the root of the neck it may be palpated in the midline in the suprasternal notch.

Lungs

The **apex of the lung** projects into the neck. It can be mapped out on the anterior surface of the body by drawing a curved line, convex upward, from the sternoclavicular joint to a point 1 inch (2.5 cm) above the junction of the medial and intermediate thirds of the clavicle (Fig. 2-19).

The **anterior border of the right lung** begins behind the sternoclavicular joint and runs downward almost reaching the midline behind the sternal angle. It then continues downward until it reaches the xiphisternal joint (Fig. 2-19). The **anterior border of the left lung** has a similar course, but at the level of the fourth costal cartilage it deviates laterally and extends for a variable distance beyond the lateral margin of the sternum to form the **cardiac notch** (Fig. 2-19). This notch is produced by the heart displacing the lung to the left. The anterior border then turns sharply downward to the level of the xiphisternal joint.

The **lower border of the lung** in midinspiration follows a curving line, which crosses the sixth rib in the midclavicular line and the eighth rib in the midaxillary line, and reaches the tenth rib adjacent to the vertebral column posteriorly (Figs. 2-19, 2-20, and 2-21). It is important to understand that the level of the inferior border of the lung changes during inspiration and expiration.

الرغامى:

تمتد الرغامى من الحافة السفلية للغضروف الحلقي (قبالة جسم الفقرة الرقية السادسة) في العنق إلى مستوى الزاوية القصية في الصدر (الشكل 2-19). تبدأ الرغامى من الخط الناصف لتنتهي تماماً على يمينه بانقسامها إلى قصبتين رئيسيتين، يمين ويسرى. يمكن جس الرغامى عند جذر العنق وذلك على الخط الناصف في الثلمة فوق القص.

الرتقتان:

تبرز قمة الرئتين ضمن العنق. ويمكن ترسيمها على السطح الأمامي للجسم برسم خط منحنى محدب للأعلى من المفصل القصي الترقوي إلى نقطة تقع أعلى اتصال ثلثي عظم الترقوة الأنسي والمتوسط بإنش واحد (2.5 سم). (الشكل 2-19).

تبدأ الحافة الأمامية للرئة اليمينية خلف المفصل القصي الترقوي وتسير للأسفل لتصل الخط الناصف غالباً خلف الزاوية القصية. ومن ثم تتابع مسيرها للأسفل حتى تصل المفصل الرهائي القصي (الشكل 2-19). للحافة الأمامية للرئة اليسرى خط سير مماثل لكنها تنحرف عند مستوى الغضروف الضلعي الرابع وحشياً وتمتد لمسافة متغيرة إلى ما وراء حافة القص الجانبية مشكلة الثلمة القلبية (الشكل 2-19)، تنجم هذه الثلمة عن إزاحة الرئة نحو اليسار من قبل القلب. ومن ثم تدور الحافة الأمامية على نحو حاد للأسفل إلى مستوى المفصل الرهائي القصي.

تتبع الحافة السفلية للرئة في منتصف الشهيق خطاً منحنياً يصاب الضلع السادس على خط منتصف الترقوة والضلع الثامن على خط منتصف الإبط، ويصل إلى الضلع العاشر متاخماً للعمود الفقري في الخلف (الأشكال: 2-19، 2-20، و 2-21). ومن المهم إدراك أن مستوى الحافة السفلية للرئة يتغير خلال الشهيق والزفير.

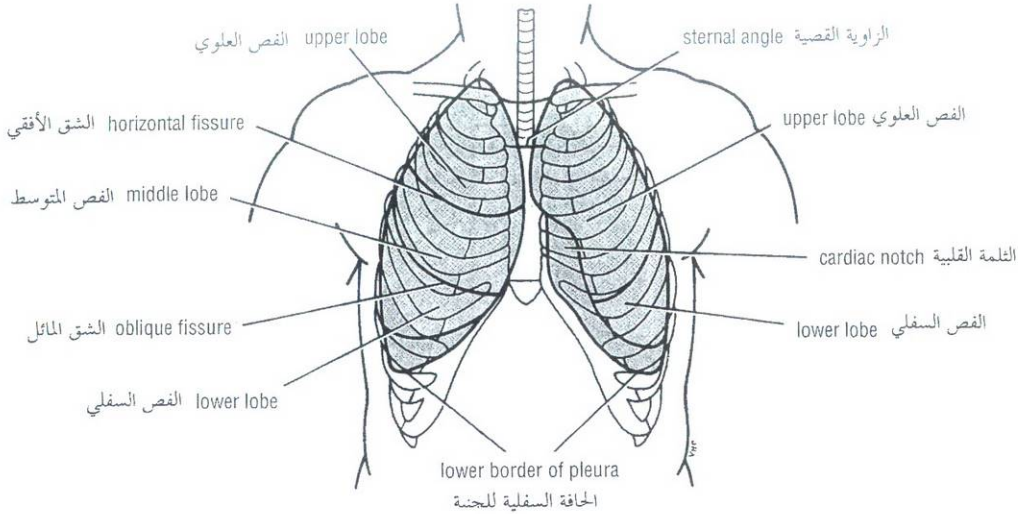


Figure 2-19 Surface markings of lungs and parietal pleura on the anterior thoracic wall.

الشكل (2-19): العلامات السطحية للرنيتين وللجنبة الجدارية على جدار الصدر الأمامي.

The **posterior border of the lung** extends downward from the spinous process of the seventh cervical vertebra to the level of the tenth thoracic vertebra and lies about 1 1/2 inches (4 cm) from the midline (Fig. 2-20).

The **oblique fissure** of the lung can be indicated on the surface by a line drawn from the root of the spine of the scapula obliquely downward, laterally and anteriorly, following the course of the sixth rib to the sixth costochondral junction. In the left lung the upper lobe lies above and anterior to this line; the lower lobe lies below and posterior to it (Figs. 2-19 and 2-20).

In the right lung is an additional fissure, the **horizontal fissure**, which may be represented by a line drawn horizontally along the fourth costal cartilage to meet the oblique fissure in the midaxillary line (Figs. 2-19 and 2-21). Above the horizontal fissure lies the upper lobe and below it lies the middle lobe; below and posterior to the oblique fissure lies the lower lobe.

Pleura

The boundaries of the pleural sac can be marked out as lines on the surface of the body. The lines, which indicate the limits of the parietal pleura where it lies close to the body surface, are referred to as the **lines of pleural reflection**.

The **cervical pleura** bulges upward into the neck and has a surface marking identical to that of the apex of the lung. A curved line may be drawn, convex upward, from the sternoclavicular joint to a point 1 inch (2.5 cm) above the junction of the medial and intermediate thirds of the clavicle (Fig. 2-19).

The **anterior border of the right pleura** runs down behind the sternoclavicular joint, almost reaching the midline behind the sternal angle. It then continues downward until it reaches the xiphisternal joint. The **anterior border of the left pleura** has a similar course, but at the level of the fourth costal cartilage it deviates laterally and extends to the lateral margin of the sternum to form the cardiac notch. (Note that the pleural cardiac notch is not as large as the cardiac notch of the lung.) It then turns sharply downward to the xiphisternal joint (Fig. 2-19).

تتمد الحافة الخلفية للونسة للأسفل من الناتج الشوكي للفقرة الرقبية السابعة إلى مستوى الفقرة الصدرية العاشرة ويتوضع حوالي 1½ إنش (4 سم) من الخط الناصف (الشكل 2-20).

يمكن تحديد الشق المائل على السطح بخط مرسوم يبدأ من جذر شوكة عظم الكتف ويسير بشكل مائل للأسفل، والوحشي والأمام، متبعاً مسير الضلع السادس إلى موضع اتصاله مع غضروفه. يتوضع الفص العلوي للرئة اليسرى فوق وأمام هذا الخط، ويتوضع الفص السفلي أسفله وخلفه (الشكلان: 2-19، و 2-20).

ويوجد في الرئة اليمنى شق إضافي هو الشق الأفقي الذي يمكن تمثيله بخط يرسم أفقياً على طول الغضروف الضلعي الرابع ليلتقي الشق المائل على خط منتصف الإبط (الشكلان 2-19، و 2-21). ويتوضع الفص العلوي فوق هذا الشق الأفقي ويتوضع تحته الفص المتوسط، بينما يتوضع الفص السفلي إلى الأسفل والخلف من الشق المائل.

الجنبة:

يمكن أن تُعلم حدود الكيس الجنبي كخطوط على سطح الجسم. تدعى الخطوط الدالة على حدود الجنبة الجدارية التي تتوضع قرب سطح الجسم، بخطوط الانعكاس الجنبي.

تنتأ الجنبة الرقبية للأعلى ضمن العنق وهي ذات ارتسام سطحي مطابق لارتسام قمة الرئة. وهذا الارتسام هو عبارة عن خط منحن، محدب للأعلى، يمتد من المفصل القصي الترقوي إلى نقطة واقعة أعلى اتصال ثلثي عظم الترقوة الأنسي والمتوسط بإنش واحد (2.5 سم) (الشكل 2-19).

تسير الحافة الأمامية للجنبة اليمنى للأسفل خلف المفصل القصي الترقوي، لتصل (تقريباً) الخط الناصف خلف الزاوية القصية. ومن ثم تتابع للأسفل حتى تصل المفصل الرهابي القصي. وللحافة الأمامية للجنبة اليسرى مسير مماثل، لكنها تنحرف للوحشي عند مستوى الغضروف الضلعي الرابع ممتدة إلى حافة القص الجانبية لتشكل الثلمة القلبية (لاحظ أن الثلمة القلبية الجنبية ليست بأكبر الثلمة القلبية للرئة). ومن ثم تدور على نحو حاد للأسفل إلى المفصل الرهابي القصي (الشكل 2-19).

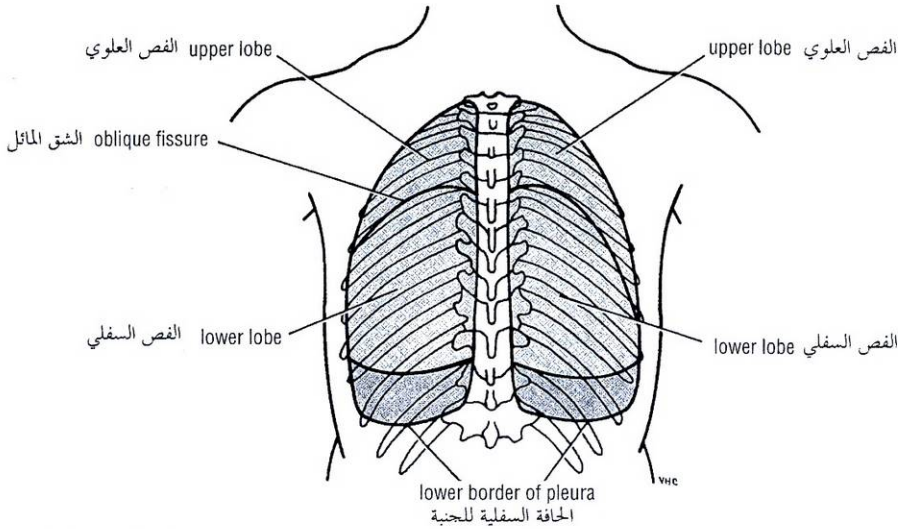


Figure 2-20 Surface markings of lungs and parietal pleura on the posterior thoracic wall.

الشكل (20-2): العلامات السطحية للرنيتين وللجنبية الجدارية على الجدار الخلفي للصدر.

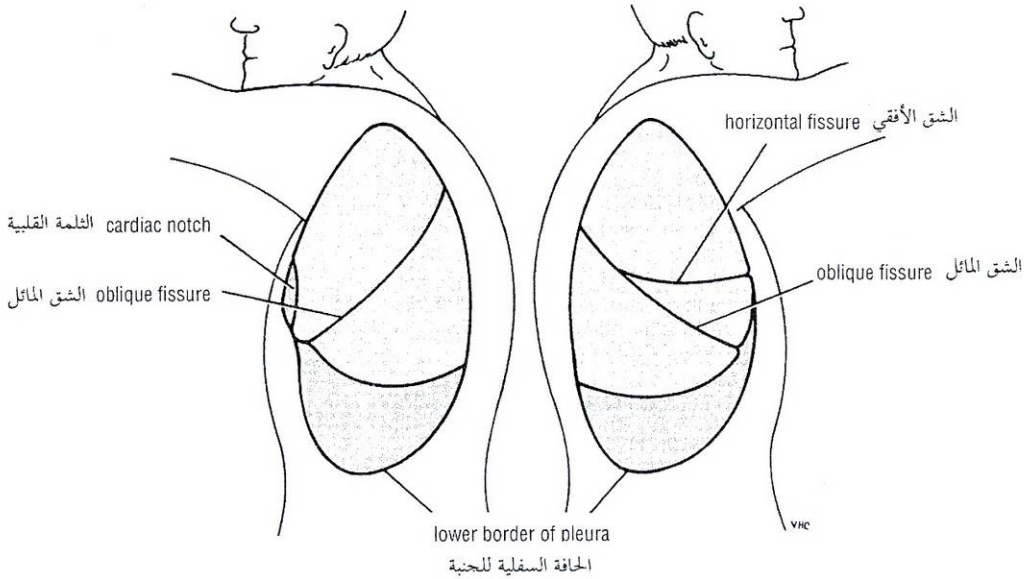


Figure 2-21 Surface markings of lungs and parietal pleura on lateral thoracic walls.

الشكل (21-2): العلامات السطحية للرنية وللجنبية الجدارية على جداري الصدر الجانبيين.

The **lower border of the pleura** on both sides follows a curved line, which crosses the eighth rib in the midclavicular line and the tenth rib in the midaxillary line, and reaches the twelfth rib adjacent to the vertebral column, that is, at the lateral border of the erector spinae muscle (Figs. 2-19, 2-20, and 2-21). Note that the lower margins of the lungs cross the sixth, eighth, and tenth ribs at the midclavicular lines, the midaxillary lines, and the sides of the vertebral column, respectively, and the lower margins of the pleura cross, at the same points, respectively, the eighth, tenth, and twelfth ribs. The distance between the two borders corresponds to the **costodiaphragmatic recess**. (See p124.)

تتبع الحافة السفلية للجنبية، في الجانبين، خطاً منحنياً يصاب الضلع الثامن في خط منتصف الترقوة والضلع العاشر في خط منتصف الإبط، ويصل الضلع الثاني عشر قريباً من العمود الفقري أي عند الحافة الوحشية للعضلة الناصبة للفقار، (الأشكال: 2-19، 2-20، و 2-21). لاحظ أن الحافتين السفليتين للرنيتين تصالبان الأضلاع (6 و 8، و 10) على خطي منتصف الترقوة وخطي منتصف الإبط، وجانبي العمود الفقري على التسلسل، بينما تصالبا الحواف السفلية للجنبية، عند النقاط ذاتها وعلى التسلسل، الأضلاع (8 و 10، و 12). توافق المسافة بين الحافتين الرديب الضلعي الحجابي (انظر الصفحة 124).

Heart

For practical purposes the heart may be considered to have both an **apex** and **four borders**.

The **apex**, formed by the left ventricle, corresponds to the apex beat and is found in the fifth left intercostal space 3 1/2 inches (9 cm) from the midline (Fig. 2-22).

The **superior border**, formed by the roots of the great blood vessels, extends from a point on the second left costal cartilage (remember sternal angle) 1/2 inch (1.3 cm) from the edge of the sternum to a point on the third right costal cartilage 1/2 inch (1.3 cm) from the edge of the sternum (Fig. 2-22).

The **right border**, formed by the right atrium, extends from a point on the third right costal cartilage 1/2 inch (1.3 cm) from the edge of the sternum downward to a point on the sixth right costal cartilage 1/2 inch (1.3 cm) from the edge of the sternum (Fig. 2-22).

The **left border**, formed by the left ventricle, extends from a point on the second left costal cartilage 1/2 inch (1.3 cm) from the edge of the sternum to the apex beat of the heart (Fig. 2-22).

The **inferior border**, formed by the right ventricle and the apical part of the left ventricle, extends from the sixth right costal cartilage 1/2 inch (1.3 cm) from the sternum to the apex beat (Fig. 2-22).

Thoracic Blood Vessels

The **arch of the aorta** and the roots of the **brachiocephalic** and **left common carotid arteries** lie behind the manubrium sterni (Fig. 2-2).

The **superior vena cava** and the terminal parts of the **right and left brachiocephalic veins** also lie behind the manubrium sterni.

The **internal thoracic vessels** run vertically downward, posterior to the costal cartilages, 1/2 inch (1.3 cm) lateral to the edge of the sternum (Figs. 2-8 and 2-9), as far as the sixth intercostal space.

The intercostal vessels and nerve ("vein, artery, nerve"—VAN—is the order from above downward) are situated immediately below their corresponding ribs (Fig. 2-7).

Mammary Gland

The mammary gland lies in the superficial fascia covering the anterior chest wall (Fig. 2-15). In the child and in men it is rudimentary. In the female after puberty it enlarges and assumes its hemispherical shape. In the young adult female it overlies the second to the sixth ribs and their costal cartilages and extends from the lateral margin of the sternum to the midaxillary line. Its upper lateral edge extends around the lower border of the pectoralis major and enters the axilla. In middle-aged multiparous women the breasts may be large and pendulous. In older women past menopause the adipose tissue of the breast may become reduced in amount and the hemispherical shape lost; the breasts then become smaller and the overlying skin is wrinkled.

The structure of the mammary gland is described fully on page chap 9.

يمكن اعتبار القلب، لأغراض عملية، ذو قمة وأربعة حواف. تتشكل القمة من البطين الأيسر، وتتوافق مع ضربة القمة وتوجد في المسافة الوردية الخامسة اليسرى على بعد ثلاث إنشات ونصف (9سم) من الخط الناصف (الشكل 2-22).

تتشكل الحافة العلوية من جذور الأوعية الدموية الكبيرة، وتمتد من نقطة واحدة على الغضروف الضلعي الثاني الأيسر (تذكر الزاوية القصية) وذلك على بعد 1/2 إنش (1.3سم) من حافة القص إلى نقطة على الغضروف الضلعي الثالث الأيمن التي تبعد 1/2 إنش (1.3سم) عن حافة القص (الشكل 2-22).

تمتد الحافة اليمنى التي يشكلها الأذين الأيمن، من نقطة على الغضروف الضلعي الثالث الأيمن على بعد 1/2 إنش (1.3سم) من حافة القص باتجاه الأسفل إلى نقطة تقع على الغضروف الضلعي السادس الأيمن وذلك على بعد 1/2 إنش (1.3سم) من حافة القص (الشكل 2-22).

وتمتد الحافة اليسرى، التي يشكلها البطين الأيسر، من نقطة على الغضروف الضلعي الثاني الأيسر وذلك على بعد 1/2 إنش (1.3سم) من حافة القص إلى موضع ضربة القمة للقلب (الشكل 2-22).

أما الحافة السفلية المتشكلة من البطين الأيمن والجزء القمي للبطين الأيسر، فتمتد من الغضروف الضلعي السادس الأيمن على بعد 1/2 إنش (1.3سم) من القص إلى موضع ضربة القمة (الشكل 2-22).

الأوعية الدموية الصدرية:

يتوضع كل من قوس الأبهر وجذري الشريانين العضدي الرأسي والسباتي الأصلي الأيسر خلف قبضة القص (الشكل 2-2).

وكذلك أيضاً يتوضع الوريد الأجوف العلوي والجزئين النهائيين للورديين العضديين الرأسيين الأيمن والأيسر خلف قبضة القص.

تسير الأوعية الصدرية الباطنة عمودياً نحو الأسفل خلف الغضاريف الضلعية، وحشي حافة القص بنصف إنش (1.3سم) إلى أن تصل المسافة الوردية السادسة.

يتوضع العصب والأوعية الوردية (VAN: V = وريد و A = شريان و N = عصب، مرتبة من الأعلى إلى الأسفل) مباشرة تحت الأضلاع الموافقة لها (الشكل 2-7).

غدة الثدي:

تتوضع غدة الثدي في اللفافة السطحية المغطية لجدار الصدر الأمامي (الشكل 2-15). وهي بدئية عند الطفل والرجل. وتتضخم عند الأنثى بعد البلوغ لتتخذ شكلها نصف الكروي، وتمتد عند الفتاة الشابة البالغة من الضلع الثاني إلى السادس وغضاريفها الضلعية وتمتد من الحافة الجانبية للقص حتى خط منتصف الإبط. وتمتد حافتها الوحشية العلوية حول الحافة السفلية للعضلة الصدرية الكبيرة وتدخل الإبط. وربما يكبر الثديان ويتدليان وذلك عند النسوة متوسطات العمر عديدات الولادة. وعند النسوة الأكبر اللواتي تخطين سن الإياس يمكن أن تنقص كمية النسيج الشحمي في الثدي ويفقد شكله نصف الكروي ومن ثم يغدو الثديان أصغر حجماً ويتجدد الجلد المغطي لهما.

بنية غدة الثدي موصوفة بشكل كامل في الفصل 9.

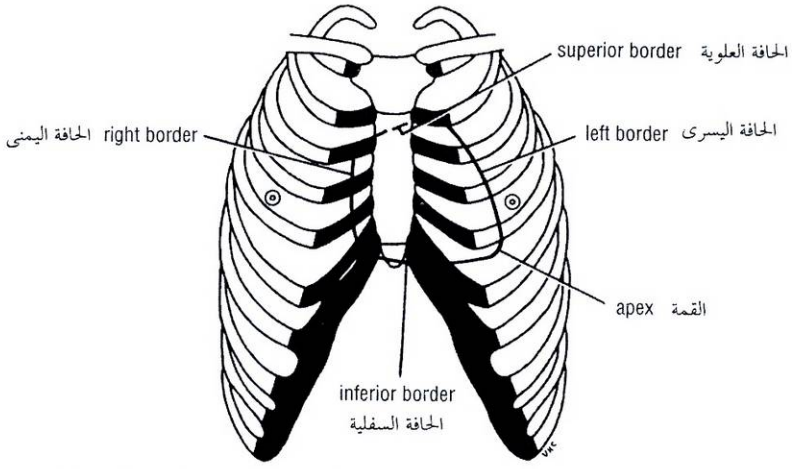


Figure 2-22 Surface markings of the heart.

الشكل (22-2): العلامات السطحية للقلب.

RIB AND COSTAL CARTILAGE IDENTIFICATION

When one is examining the chest from in front, the **sternal angle** is a very important landmark. Its position can easily be felt and often be seen by the presence of a transverse ridge. The finger moved to the right or to the left passes directly onto the second costal cartilage and then the second rib. All other ribs can be counted from this point. The twelfth rib can usually be felt from behind, but in some obese persons this may prove difficult.

SKIN INNERVATION

The cutaneous innervation of the anterior chest wall above the level of the sternal angle is derived from the **supraclavicular nerves** (C3 and 4). Below this level the anterior and lateral cutaneous branches of the intercostal nerves supply oblique bands of skin in regular sequence. The skin on the posterior surface of the chest wall is supplied by the posterior rami of the spinal nerves. The arrangement of the dermatomes is shown in Chapter 1, Figures 1-34 and 1-35.

An intercostal nerve not only supplies areas of skin but also supplies the ribs, costal cartilages, intercostal muscles, and the parietal pleura lining the intercostal space. Furthermore, the seventh to eleventh intercostal nerves leave the thoracic wall and enter the anterior abdominal wall so that they, in addition, supply dermatomes on the anterior abdominal wall, muscles of the anterior abdominal wall, and parietal peritoneum. This latter fact is of great clinical importance because it means that disease in the thoracic wall may be revealed as pain in a dermatome that extends across the costal margin into the anterior abdominal wall. For example, a pulmonary thromboembolism or a pneumonia with pleurisy involving the costal parietal pleura could give rise to abdominal pain and tenderness and rigidity of the abdominal musculature.

HERPES ZOSTER

Herpes zoster or shingles is a relatively common condition caused by the reactivation of the latent varicella-zoster virus in a patient who has previously had chickenpox. The lesion is seen as an inflammation and degeneration of the sensory neuron in a cranial or spinal nerve with the formation of vesicles with inflammation of the skin. In the thorax the first symptom is a band of dermatomal pain in the distribution of the sensory neuron in a thoracic spinal nerve followed in a few days by a skin eruption. The condition occurs most frequently in patients older than 50 years.

SKIN LYMPH DRAINAGE

The **lymph drainage** of the skin of the anterior chest wall passes to the anterior axillary lymph nodes; that from the posterior chest wall passes to the posterior axillary nodes (Fig. 2-23). The lymphatic drainage of the intercostal spaces passes forward to the internal thoracic nodes, situated along the internal thoracic artery, and posteriorly to the posterior intercostal nodes and the para-aortic nodes in the posterior mediastinum. The lymphatic drainage of the breast is described on chap 9 .

التعرف على الضلع والفضروف الضلعي

إن الزاوية القصية هي بمثابة معلم هام جداً، عند فحص الصدر من الأمام. ويمكن أن يُحس موضعها بسهولة وغالباً تُشاهد من خلال وجود حرف مستعرض. عند تحريك الإصبع الموضوع على هذه الزاوية إلى اليمين أو اليسار فإنه سيمر مباشرةً فوق الفضروف الضلعي الثاني ومن ثم الضلع الثاني. وانطلاقاً من هذه النقطة يمكن عد بقية الأضلاع كلها. يمكن الشعور بالضلع الثاني عشر من الخلف عادة وقد يصعب ذلك عند بعض البدينين.

تعصيب الجلد

يشقق التعصيب الجلدي لجدار الصدر الأمامي فوق مستوى الزاوية القصية من الأعصاب فوق السرقوفة (C3 و C4). وتحت هذا المستوى تعصب فروع جلدية أمامية وجانبية من الأعصاب الوريدية شرائط جلدية مائلة بتتابع منتظم. يُعصب جلد السطح الخلفي لجدار الصدر بالفروع الخلفية للأعصاب الشوكية. ترتيب القطاعات الجلدية معروض في الفصل 1، (الشكلين 1-34، و 1-35).

لا يعصب العصب الوريي مناطق جلدية فقط بل يعصب أيضاً الأضلاع، والغضاريف الضلعية، والعضلات الوريدية، والجنبنة الجدارية المبطننة للمسافة الوريدية. وأكثر من ذلك، تغادر الأعصاب الوريدية (من 7 إلى 11) جدار الصدر لتدخل الجدار الأمامي للبطن معصبة أيضاً قطاعات جلدية على جدار البطن الأمامي وعضلات جدار البطن الأمامي والصفاق الجداري، ولهذه الحقيقة الأخيرة أهمية سريرية عظيمة حيث تعني إمكانية تظاهر داء ما في الجدار الصدري بألم في قطاع جلدي يمتد عبر الحافة الضلعية إلى جدار البطن الأمامي. فمثلاً، قد يتظاهر الإنصمام الخثاري الرئوي أو ذات الرئة مع ذات الجنب التي تطال الجنبنة الجدارية الضلعية بإيلام وألم بطني وصلابة عضلية البطن.

الحلأ المنطقي

الحلأ المنطقي أو النطاقي هو حالة شائعة نسبياً تنجم عن تنشيط لحمية الحماق -النطاق الكامنة لدى مريض قد أصيب فيما مضى بجذري الماء. تتظاهر الآفة كالتهاب وتنكس للعصبون الحسي في عصب قحفي أو شوكي مع تشكل حويصلات مع التهاب الجلد. في الصدر يكون العرض الأول هو شريط من ألم قطاعي جلدي يتبع توزع العصبون الحسي في عصب شوكي صدري، يلي ذلك بأيام قليلة بزوغ طفح جلدي. تحدث هذه الحالة كثيراً - نسبياً - عند الذين تخطوا الخمسين سنة.

النزح اللمفي للجلد

يمر النزح اللمفي لجلد جدار الصدر الأمامي إلى العقد اللمفية الإبطية الأمامية، ويمر النزح اللمفي لجلد جدار الصدر الخلفي إلى العقد اللمفية الإبطية الخلفية (الشكل 2-23). يمر النزح اللمفي من المسافات الوريدية باتجاه الأمام إلى العقد الصدرية الباطنة المتوضعة على طول الشريان الصدري الباطن وللخلف إلى العقد الوريدية الخلفية والعقد جانب الأبهري في النصف الخلفي. النزح اللمفي للثدي موصوف في الفصل 9.

تشوه القفص الصدري

THORACIC CAGE DISTORTION

The shape of the thorax can be distorted by congenital anomalies of the vertebral column or by the ribs. Destructive disease of the vertebral column producing lateral flexion or scoliosis results in marked distortion of the thoracic cage.

TRAUMATIC INJURY TO THE THORAX

Traumatic injury to the thorax is common, especially as a result of automobile accidents. In children the ribs are highly elastic, and fractures of ribs are therefore rare in this age group. In the adult the ribs tend to break at their weakest part in the region of their angles. The first four ribs are protected by the clavicle and the pectoralis major muscle anteriorly and by the scapula and its associated muscles posteriorly. The last two ribs are mobile and are rarely injured.

Because the rib is sandwiched between the skin externally and the delicate pleura internally, it is not surprising that the jagged ends of a fractured rib can penetrate the lungs and produce a **pneumothorax**.

Severe localized pain is usually the most important symptom of a fractured rib. The periosteum of each rib is innervated by the intercostal nerves above and below the rib. To encourage the patient to breathe adequately, it may be necessary to relieve the pain by performing an intercostal nerve block.

In **severe crush injuries** a number of ribs may break. If limited to one side, the fractures may occur near the rib angles and also anteriorly, near the costochondral junctions. This causes **flail chest**. If the fractures occur on either side of the sternum, the sternum may be flail. In either case, the stability of the chest wall is lost, and the flail segment is sucked in during inspiration and driven out during expiration, thus producing paradoxical respiratory movements. One of the dangers of a fractured rib is that it may damage the underlying lung or upper abdominal organs, such as the liver, stomach, and spleen. A good rule to remember is that any injury to the chest below the level of the nipple line may involve abdominal organs.

CERVICAL RIB

A cervical rib (i.e., a rib arising from the anterior tubercle of the transverse process of the seventh cervical vertebra) occurs in about 0.5% of persons (Fig. 2-24). It may have a free anterior end, may be connected to the first rib by a fibrous band, or may articulate with the first rib. The importance of a cervical rib is that it can cause pressure on the lower trunk of the brachial plexus in some patients, producing pain down the medial side of the forearm and hand and wasting of the small muscles of the hand. It can also exert pressure on the overlying subclavian artery and interfere with the circulation of the upper limb.

NEEDLE THORACOSTOMY

This procedure is necessary in patients with tension pneumothorax (air in the pleural cavity under pressure) or to drain fluid (blood or pus) away from the pleural cavity to allow the lung to re-expand. It may also be necessary to withdraw a sample of pleural fluid for microbiologic examination.

يمكن أن يتشوه شكل الصدر بفعل شدوذات ولادية في العمود الفقري أو في الأضلاع. فالمرض المحرب للعمود الفقري المحدث لثني جانبي أو حنف يتسبب في تشويه ملحوظ للقفص الصدري.

الإصابة الرضية للصدر

الإصابات الرضية للصدر شائعة، خصوصاً نتيجة لحوادث السير. تكون الأضلاع عند الأطفال عالية المرونة لذلك تندر كسور الأضلاع في هذه المجموعة العمرية. وتميل الأضلاع عند البالغ للإلتكسار عن الجزء الأضعف منها في منطقة زواياها. تُحمى الأضلاع الأربعة الأولى من قبل الترقوة والعضلة الصدرية الكبيرة في الأمام ومن قبل عظم الكتف وعضلاته المرافقة في الخلف. يكون الضلعان الأخيران متحركين ويندر تأذيهما. لما كان الضلع مقحماً بين الجلد من الخارج والجنبه الرقيقة من الداخل، فإنه من غير المستغرب أن تخترق النهايات المثلمة للضلع المكسور الرئة محدثة استرواح الصدر.

إن الألم الشديد الموضع هو عادة العرض الأكثر أهمية في حالة كسر ضلع. يعصب سمحاق كل ضلع بالأعصاب الوريدية أعلى وأسفل الضلع. ربما يلزمنا لأجل تشجيع المريض على التنفس بشكلٍ كافٍ تفريغ الألم بإجراء إحصار العصب الوري.

ربما يتكسر عددٌ من الأضلاع في أذيات الهرس الشديدة. وإذا تحدث الإصابة في جانب واحد فإن الكسور يمكن أن تحدث قرب زوايا الأضلاع وفي الأمام أيضاً قرب الاتصالات الضلعية الغضروفية. ويسبب هذا حدوث الصدر السائب. وإذا حدثت الكسور على جانبي القفص فلربما يغدو القفص سائباً. في أي من الحالتين، يُفقد ثبات جدار الصدر فتسحب القطعة السائبة نحو الداخل أثناء الشهيق وتندفع للخارج أثناء الزفير ويُحدث هذا حركات تنفسية تناقضية. أحد مخاطر الضلع المكسور هو أنها ربما تتسبب بأذية الرئة التي تحته أو الأحشاء البطنية العلوية، مثل الكبد والمعدة، والطحال. وكقاعدة جيدة يجب أن نتذكر أن أية إصابة يتعرض لها الصدر دون مستوى خط الحلمة ربما تطلال الأحشاء البطنية.

الضلع الرقبية

نجد الضلع الرقبية (وهي ضلع تنشأ من الحديفة الأمامية للناقي المستعرض للفقرة الرقبية السابعة) عند حوالي 0.5% من الأشخاص (الشكل 2-24). وربما تمتلك نهاية أمامية حرة أو ربما تتصل مع الضلع الأول بشرائط ليفي أو ربما تتمفصل مع الضلع الأول. وتأتي أهمية الضلع الرقبية من إمكانية إحدائها ضغطاً على الجذع السفلي للضفيرة العضدية عند بعض المرضى، وهذا ما يتسبب بالألم أسفل الجانب الأيسر للساعد واليد وبضمور العضلات الضفيرة في اليد. ويمكن أن يحدث أيضاً ضغطاً على الشريان تحت الترقوة المار فوقها ويتدخل في الدوران الدموي للطرف العلوي.

فقر الصدر بالإبرة

وهو إجراء هام للمرضى المصابين باسترواح الصدر الضاغظ (هواء في الجوف الجنبي واقع تحت ضغط) أو لتصريف سائل (دماً كان أم قيحاً) من الجوف الجنبي مما يفسح مجال أمام تمدد الرئة من جديد. وربما يلزمنا سحب عينة من السائل الجنبي لفحصها من الناحية الجرثومية.

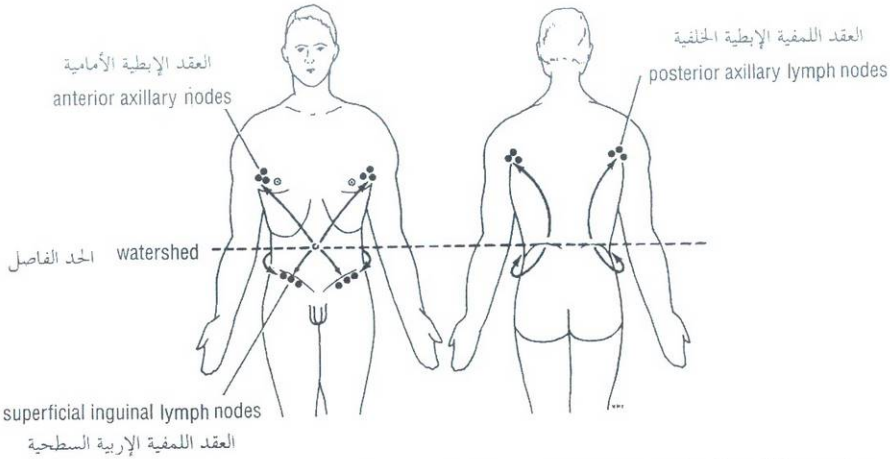


Figure 2-23 Lymphatic drainage of skin of thorax and abdomen. Note that levels of umbilicus anteriorly and iliac crests posteriorly may be regarded as watersheds for lymph flow.

الشكل (23-2): التصريف اللمفي لجلد الصدر والبطن. لاحظ أن مستويات السرة في الأمام والعرفين الحرقفيين في الخلف يمكن اعتبارها كحدود فاصلة لجريان اللمف.

Anterior Approach

With the patient in the supine position, the sternal angle is identified, then the second costal cartilage and the second rib and the second intercostal space are found in the midclavicular line.

Lateral Approach

With the patient lying on the lateral side, the second intercostal space is identified as above but the anterior axillary line is used.

The skin is prepared in the usual way, and a local anesthetic is introduced along the course of the needle above the upper border of the third rib. The thoracostomy needle will pierce the following structures (Fig. 2-7) as it passes through the chest wall: (a) skin, (b) superficial fascia (in the anterior approach the pectoral muscles are then penetrated), (c) serratus anterior muscle, (d) external intercostal muscle, (e) internal intercostal muscle, (f) innermost intercostal muscle, (g) endothoracic fascia, and (h) parietal pleura.

The needle should be kept close to the upper border of the third rib to avoid injuring the intercostal vessels and nerve in the subcostal groove.

TUBE THORACOSTOMY

The preferred insertion site for a tube thoracostomy is the fourth or fifth intercostal space at the anterior axillary line (Fig. 2-25). The tube is introduced through a small incision. The neurovascular bundle changes its relationship to the ribs as it passes forward in the intercostal space. In the most posterior part of the space the bundle lies in the middle of the intercostal space. As the bundle passes forward to the rib angle it becomes closely related to the lower border of the rib above and maintains that position as it courses forward.

The introduction of a thoracostomy tube or needle through the lower intercostal spaces is possible provided that the presence of the domes of the diaphragm is remembered as they curve upward into the rib cage as far as the fifth rib (higher on the right). Avoid damaging the diaphragm and entering the peritoneal cavity and injuring the liver, spleen, or stomach.

المقاربة الأمامية:

والمريض مستلق على ظهره، نحدد الزاوية القصية، ومن ثم نحدد العضروف الضلعي الثاني والضلغ الثاني والمسافة الوربية الثانية وذلك على خط منتصف الترقوة.

المقاربة الجانبية:

والمريض مستلق على جانبه، نحدد المسافة الوربية الثانية كما أسلفنا سابقاً معتمدين هذه المرة على الخط الإبطي الأمامي.

يجهز الجلد كالمعتاد، ويعطى مخدر موضعي على طول مسير الإبرة فوق الحافة العلوية للضلغ الثالث. ستخترق إبرة فغر الصدر البنى التالية (الشكل 2-7). مرورها خلال جدار الصدر: (a) الجلد، (b) اللقافة السطحية (في المقاربة الأمامية تكون العضلات الصدرية هي التالية)، (c) العضلة المنشارية الأمامية، (d) العضلة الوربية الظاهرة، (e) العضلة الوربية الباطنة، (f) العضلة الوربية الأعمق، (g) اللقافة داخل الصدر، (h) الجنبه الجدارية.

ينبغي إبقاء الإبرة قريبة من الحافة العلوية للضلغ الثالث لتجنب تأذي العصب والأوعية الوربية في الميزابة تحت الضلعية.

فغر الصدر بالأنبوب

إن المكان المفضل لفغر الصدر بالأنبوب هو المسافة الوربية الرابعة أو الخامسة على الخط الإبطي الأمامي (الشكل 2-25). يدخل الأنبوب من خلال شق صغير. تتغير العلاقة بين الحزمة العوائية العصبية والأضلاع أثناء مرورها للأمام في المسافة الوربية. ففي الجزء الأكثر خلفية من المسافة الوربية تتوضع الحزمة في وسط المسافة الوربية. ومع مرور الحزمة للأمام متجهة إلى زاوية الضلع تصبح متاخمة للحافة السفلية للضلغ الذي فوقها وتحافظ على وضعها هذا وهي تتابع مسيرها إلى الأمام.

إدخال أنبوب فغر الصدر أو الإبرة ممكن خلال المسافات الوربية السفلية مع الانتباه إلى قبتي الحجاب الحاجز المنحيتين للأعلى ضمن القفص الصدري حتى مستوى الضلع الخامس (القبه اليمنى أعلى من اليسرى)، تجنب الإضرار بالحجاب الحاجز والدخول إلى الجوف الصفاقي وإلحاق الأذى بالكبد، أو الطحال، أو المعدة.

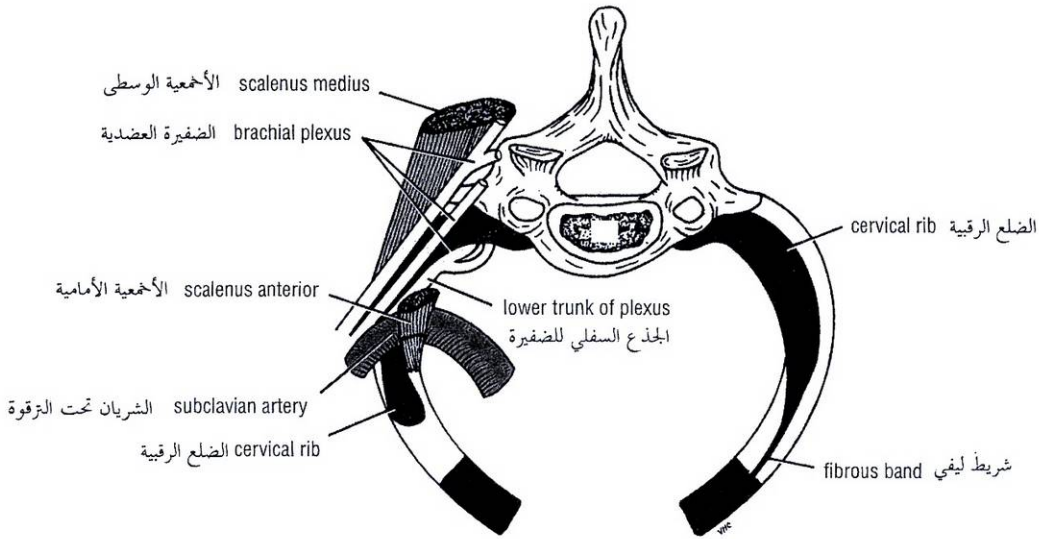


Figure 2-24 Thoracic outlet as seen from above. Note the presence of cervical ribs (solid black) on both sides. On the right side of the thorax, the rib is almost complete and articulates anteriorly with the first rib. On the left side of the thorax, the rib is rudimentary but is continued forward as fibrous band that is attached to the first costal cartilage. Note that the cervical rib may exert pressure on the lower trunk of the brachial plexus and may kink the subclavian artery.

الشكل (2-24): مخرج الصدر كما يرى من الأعلى. لاحظ وجود ضلع رقبية (الأسود الغامق) في كل جهة. في الجهة اليمنى للمصدر نجد الضلع الرقبية كاملة تقريباً وتتمفصل في الأمام مع الضلع الأول. أما في الجهة اليسرى من الصدر نجد أن الضلع الرقبية رديمية لكنها تستمر إلى الأمام على شكل شريط ليفي يرتكز على الغضروف الضلعي الأول. لاحظ أن الضلع الرقبية ربما تولد ضغطاً على الجذع السفلي للضفيرة العضدية وربما تلوي الشريان تحت الترقوة.

THORACOTOMY

In patients with penetrating chest wounds with uncontrolled intrathoracic hemorrhage, thoracotomy may be a life-saving procedure. After preparing the skin in the usual way, an incision is made over the fourth or fifth intercostal space, extending from the lateral margin of the sternum to the anterior axillary line (Fig. 2-26). Whether a right or left incision will be made will depend on the site of the injury. For access to the heart and aorta, the chest should be entered from the left side. The following tissues will be incised (Fig. 2-25): (a) skin, (b) subcutaneous tissue, (c) serratus anterior and pectoral muscles, (d) external intercostal muscle and anterior intercostal membrane, (e) internal intercostal muscle, (f) innermost intercostal muscle, (g) endothoracic fascia, and (h) parietal pleura.

Avoid the **internal thoracic artery**, which runs vertically downward behind the costal cartilages about a fingersbreadth lateral to the margin of the sternum, and the **intercostal vessels and nerve**, which extend forward in the subcostal groove in the upper part of the intercostal space (Fig. 2-25).

RIB EXCISION

Rib excision is commonly performed by thoracic surgeons wishing to gain entrance to the thoracic cavity. A longitudinal incision is made through the periosteum on the outer surface of the rib and a segment of the rib is removed. A second longitudinal incision is then made through the bed of the rib, which is the inner covering of periosteum. Following the operation, the rib regenerates from the osteogenetic layer of the periosteum.

بضع الصدر

في المرضى المصابين بجروح صدرية نافذة مع نزف داخل الصدر غير مسيطر عليه فإن بضع الصدر قد يكون إجراءً منقذاً للحياة فبعد تحضير الجلد كالمعتاد، نحدد شقاً فوق المسافة الوربية الرابعة أو الخامسة ويمتد من الحافة الجانبية للقص إلى الخط الإبطي الأمامي (الشكل 2-26). يعتمد موقع إجراء الشق فيما إذا كان في الجانب الأيمن أو الأيسر تبعاً لموضع الإصابة. للوصول إلى القلب والأبهر، ينبغي دخول الصدر من جانبه الأيسر. وستشق النسيج التالية (الشكل 2-25): (a) الجلد (b) النسيج تحت الجلد (c) العضلة المنشارية الأمامية والعضلات الصدرية، (d) العضلة الوربية الظاهرة والغشاء الوربي الأمامي، (e) العضلة الوربية الباطنة، (f) العضلة الوربية الأعمق (g) الغافة داخل الصدر (h) الجنبية الجدارية.

تجنب الشريان الصدري الباطن الذي يسير عمودياً للأسفل خلف الغضاريف الضلعية وحشي حافة القص بعرض إصبع تقريباً وتجنب أيضاً العصب والأوعية الوربية التي تمتد للأمام في الأخدود تحت الضلعي في الجزء العلوي من المسافة الوربية (الشكل 2-25).

استئصال الضلع

يجرى استئصال الضلع على نحو شائع من قبل أطباء الجراحة الصدرية الراغبين بإحداث مدخل إلى جوف الصدر. يجري شق طولاني عبر السمحاق على السطح الخارجي للضلع وتزال قطعة من الضلع. ومن ثم يجري شق طولاني آخر عبر سرير الضلع الذي هو الطبقة الباطنة من السمحاق. بعد العملية يتجدد الضلع بفضل طبقة السمحاق المولدة للعظم.

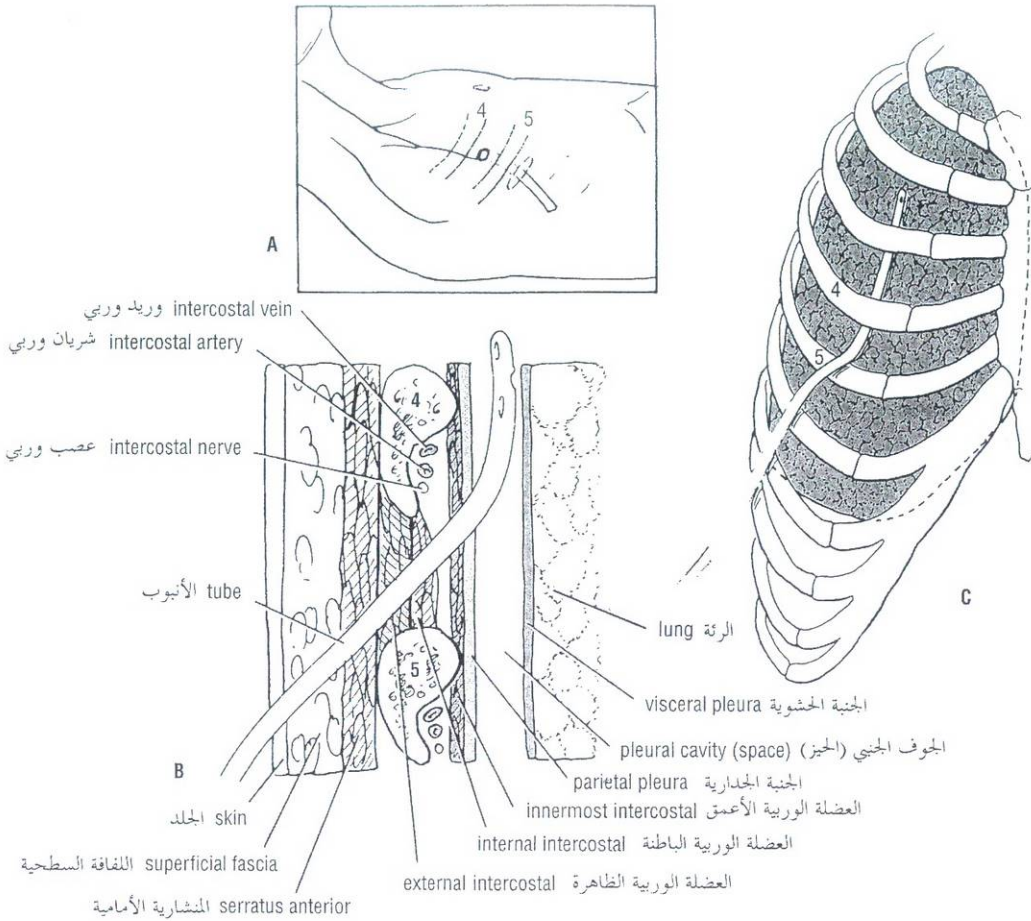


Figure 2-25 Tube thoracostomy. **A.** The site for insertion of the tube at the anterior axillary line. The skin incision is usually made over the intercostal space one below the space to be pierced. **B.** The various layers of tissue penetrated by the scalpel and later the tube as they pass through the chest wall to enter the pleural space (cavity). The incision through the intercostal space is kept close to the upper border of the rib to avoid injuring the intercostal vessels and nerve. **C.** The tube advancing superiorly and posteriorly in the pleural space.

الشكل (2-25): فغر الصدر بالأنبوب. **A.** موضع غرز الأنبوب عند الخط الإبطي الأمامي. نجري الشق الجلدي عادة فوق المسافة الوريبة الأدنى من المسافة التي سيخترقها الأنبوب. **B.** الطبقات النسيجية المتعددة التي سيخترقها المبيض ومن ثم الأنبوب أثناء اجتيازها جدار الصدر لدخول الحيز (الجوف) الجنبي. يجب الإبقاء على الشق خلال المسافة الوريبة قريباً من الحافة العلوية لتضلع لتفادي الإضرار بالعصب والأوعية الوريبة. **C.** الأنبوب يتقدم إلى الأعلى والخلف في الحيز الجنبي.

STERNUM AND MARROW BIOPSY

Since the sternum possesses red hematopoietic marrow throughout life, it is a common site for **marrow biopsy**. Under a local anesthetic, a wide-bore needle is introduced into the marrow cavity through the anterior surface of the bone. The sternum may also be split at operation to allow the surgeon to gain easy access to the heart, great vessels, and thymus.

القص وخزعة النقي

نظراً لاحتواء القص على نقي أحمر مولد للدم طوال الحياة، لذلك فهو يعتبر المكان الشائع لأخذ خزعة من النقي. ويتم ذلك تحت تأثير التخدير الموضعي حيث تغرز إبرة ذات لمعة كبيرة في جوف النقي عبر السطح الأمامي لعظم القص. ويمكن للجراح أيضاً شطر القص مما يسهل عليه الوصول إلى القلب والأوعية الكبيرة والتوتة.

PLEURAL REFLECTIONS

It is hardly necessary to emphasize the importance of knowing the surface markings of the pleural reflections and the lobes of the lungs. When listening to the breath sounds of the respiratory tract, it should be possible to have a mental image of the structures that lie beneath the stethoscope.

الانعكاسات الجنبية

من الضروري جداً التأكيد على أهمية معرفة الارتسامات السطحية للانعكاسات الجنبية وفصوص الرئة. عند الإصغاء للأصوات التنفسية للسبيل التنفسي فإنه سيكون من الممكن الحصول على تصور ذهني للبنية المتوضعة تحت السماع.

The **cervical dome of the pleura** and the **apex of the lungs** extend up into the neck so that at their highest point they lie about 1 inch (2.5 cm) above the clavicle (Figs. 2-6, 2-12, and 2-19). Consequently, they are vulnerable to stab wounds in the root of the neck or to damage by an anesthesiologist's needle when a nerve block of the lower trunk of the brachial plexus is being performed.

Remember also that the **lower limit of the pleural reflection**, as seen from the back, may be damaged during a nephrectomy. The pleura crosses the twelfth rib and may be damaged during removal of the kidney through an incision in the loin.

ANATOMIC AND PHYSIOLOGIC CHANGES IN THE THORAX WITH AGING

Certain anatomic and physiologic changes take place in the thorax with advancing years:

- The **rib cage** becomes more rigid and loses its elasticity as the result of calcification and even ossification of the costal cartilages; this also alters their usual radiographic appearance.
- The stooped posture (**kyphosis**), so often seen in the old because of degeneration of the intervertebral discs, decreases the chest capacity.
- **Disuse atrophy** of the thoracic and abdominal muscles can result in poor respiratory movements.
- **Degeneration of the elastic tissue** in the lungs and bronchi results in impairment of the movement of expiration.

These changes, when severe, diminish the efficiency of respiratory movements and impair the ability of the individual to withstand respiratory disease.

HICCUP

Hiccup is the involuntary spasmodic contraction of the diaphragm accompanied by the approximation of the vocal folds and closure of the glottis of the larynx. It is a common condition in normal individuals and occurs after eating or drinking as a result of gastric irritation of the vagus nerve endings. It may, however, be a symptom of disease such as pleurisy, peritonitis, pericarditis, or uremia.

POSITION AND ENLARGEMENT OF THE HEART

The surface markings of the heart and the position of the apex beat may enable a physician to determine whether the heart has shifted its position in relation to the chest wall or whether the heart is enlarged by disease. The apex beat can often be seen and almost always can be felt. The position of the margins of the heart can be determined by percussion.

ANEURYSM AND COARCTATION OF THE AORTA

The arch of the aorta lies behind the manubrium sterni. A gross dilatation of the aorta (aneurysm) may show itself as a pulsatile swelling in the suprasternal notch.

Coarctation of the aorta, a congenital anomaly, may produce a dilatation of the vessels taking part in a collateral circulation to bypass the narrowing. As a result, the intercostal arteries undergo extreme dilatation and erode the lower borders of the ribs, producing characteristic notching that is seen on radiographic examination.

تمتد القبة الرئوية للجنبية وقمة الرئة للأعلى في العنق بحيث تقع أعلى نقطة منهما على ارتفاع إنش واحد (2.5 سم) فوق عظم الترقوة (الأشكال: 2-6، و 2-12 و 2-19)، وبالتالي فهما عرضة للجروح الطعنبة التي تصيب جذر العنق أو للتأذي بإبرة المخدر (المنبج) أثناء قيامه بإحصار عصبي للجذع السفلي من الضفيرة العضدية.

تذكر أيضاً أنه ربما يتأذى الحد السفلي للانعكاس الجنبية كما يرى من الخلف أثناء استئصال الكلية. وأن الجنبية تصالب الضلع الثاني عشر وربما تتضرر خلال استئصال الكلية عبر الشق المحدث في الخاصرة.

التبدلات التشريحية والفيزيولوجية في الصدر مع التقدم بالعمر

تحدث بعض التغيرات التشريحية والفيزيولوجية في الصدر في السنين المتقدمة:

- يصبح القفص الصدري أكثر صلابة ويفقد مرونته كنتيجة لتكلس وحتى تعظم الغضاريف الضلعية، ويبدل هذا أيضاً مظهرها الشعاعي المعتاد.
- تنقص الوضعية المحدودة (الحجاب)، التي غالباً ما تصادفها عند المسنين بسبب تنكس الأقراص بين الفقرية، سعة الصدر.
- يمكن أن يؤدي ضمور العضلات الصدرية والبطنية الناجم عن عدم الاستعمال إلى ضعف الحركات التنفسية.
- يؤدي تنكس النسيج المرن في الرئتين والقصبات إلى إضعاف حركة الزفير.

تنقص هذه التبدلات، عندما تكون شديدة، من فعالية الحركات التنفسية وتضعف قدرة الشخص على الصمود في وجه مرضه التنفسي.

الفواق

الفواق هو تقلص تشنجي لا إرادي للحجاب الحاجز يترافق مع اقتراب الحبال الصوتية وانغلاق مزارم الحنجرة. هو حالة شائعة عند الأفراد الأسوياء ويحدث بعد تناول الطعام أو الشراب نتيجة الترخيش المعدي لنهايات العصب المبهم. ومع ذلك ربما يكون الفواق عرضاً لداء مثل ذات الجنب أو التهاب الصفاق (البريتوان)، أو التهاب التامور، أو تبولن الدم.

موقع وضخامة القلب

يمكن أن تمكن الارتسامات السطحية للقلب وموضع ضربة القمة الطبيب من تحديد فيما إذا حدث تغير في موضع القلب بالنسبة إلى جدار الصدر أو أنه متضخم بسبب مرض ما. غالباً ما يمكن رؤية ضربة القمة ودائماً تقريباً يمكن حسها. يمكن تعيين موضع حواف القلب بواسطة القرع.

أم الدم وتضيق برزخ الأبهر

يتوضع قوس الأبهر خلف قبضة القص، يمكن لتوسع كبير في الأبهر أن يظهر نفسه كتورم نابض في الثلمة فوق القص.

يمكن أن يسبب تضيق برزخ الأبهر الذي هو تشوه خلقي توسعاً في الأوعية التي تلعب دوراً في الدوران الجانبي من أجل تجاوز التضيق. ونتيجة لذلك تخضع الشرايين الوريدية لتوسع مفرط يؤدي إلى تآكل الحواف السفلية للأضلاع الذي يؤدي بدوره إلى ظهور التلم المميز الذي يشاهد على فحص الصورة الشعاعية.

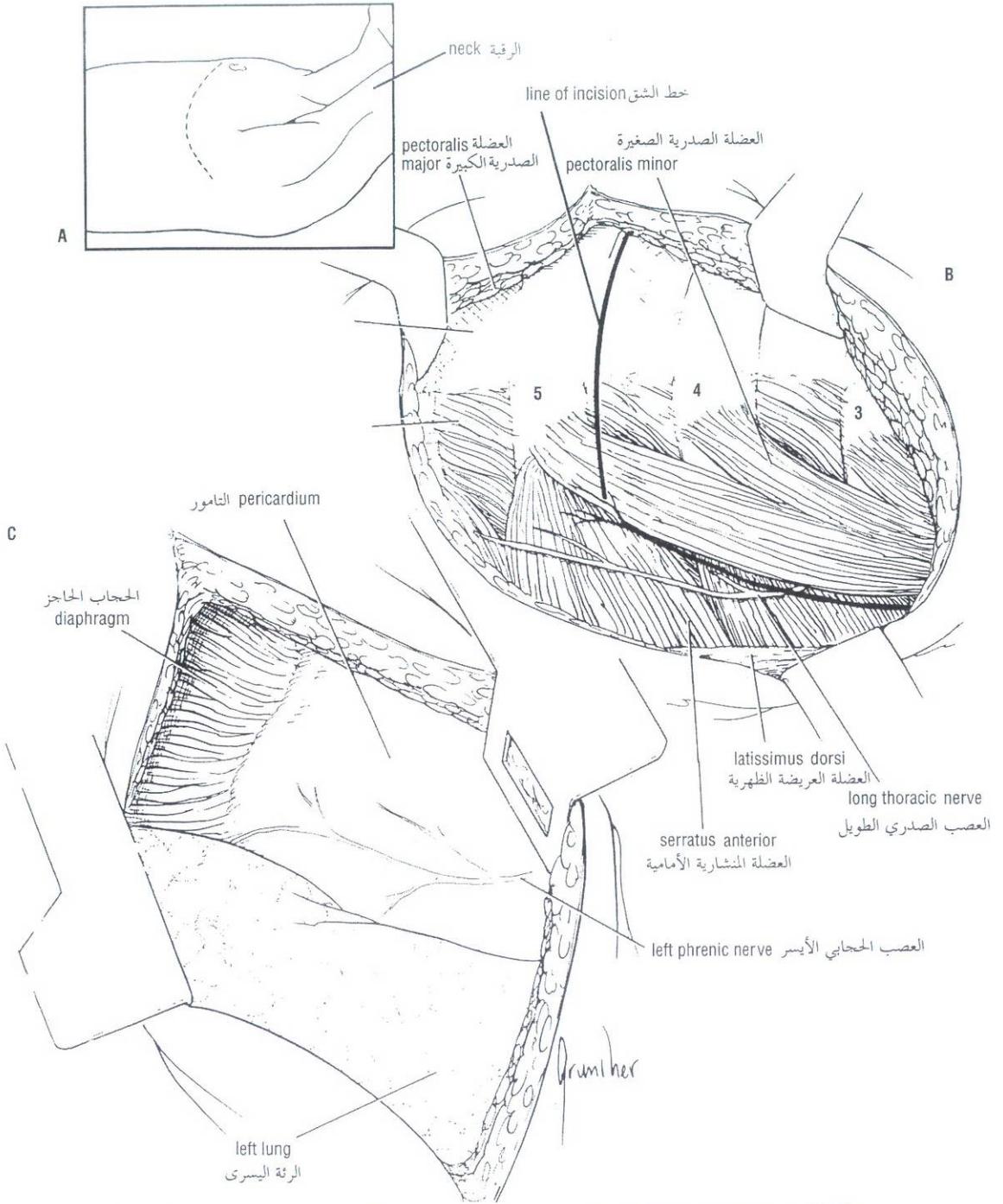


Figure 2-26 Left thoracotomy. **A.** Site of skin incision over fourth or fifth intercostal space. **B.** The exposed ribs and associated muscles. The line of incision through the intercostal space should be placed close to the upper border of the rib to avoid injuring the intercostal vessels and nerve. **C.** The pleural space opened and the left side of the mediastinum exposed. The left phrenic nerve descends over the pericardium beneath the mediastinal pleura. The collapsed left lung must be pushed out of the way to visualize the mediastinum.

الشكل (2-26): بضع الصدر الأيسر. **A.** موضع الشق الجلدي فوق المسافة الوريدية الرابعة أو الخامسة. **B.** الأضلاع المكشوفة والعضلات المرافقة. ينبغي أن يكون خط الشق خلال المسافة الوريدية قريباً من الحافة العلوية للضلع لتجنب الإضرار بالعصب والأوعية الوريدية. **C.** الحيز الجنبى المفتوح والجانب الأيسر المكشوف من المنصف. ينزل العصب الحجابي الأيسر فوق التامور تحت الجنبة المنصفية. لابد من إزاحة الرئة اليسرى المنخفضة لتتاح لنا رؤية المنصف.

INTERCOSTAL NERVE BLOCK Area of Anesthesia

The skin and the parietal pleura covering the outer and inner surfaces of each intercostal space, respectively; the seventh to eleventh intercostal nerves supply the skin and the parietal peritoneum covering the outer and inner surfaces of the abdominal wall, respectively; therefore, these areas will also be anesthetized. In addition, the periosteum of the adjacent ribs is anesthetized.

Indications

Repair of lacerations of the thoracic and abdominal walls; relief of pain in rib fractures and to allow pain-free respiratory movements.

Procedure

To produce analgesia of the anterior and lateral thoracic and abdominal walls, the intercostal nerve should be blocked before the lateral cutaneous branch arises at the midaxillary line. The ribs may be identified by counting down from the second (opposite sternal angle) or up from the twelfth. The needle is directed toward the rib near the lower border (Fig. 2-7), and the tip comes to rest near the subcostal groove, where the local anesthetic is infiltrated around the nerve. Remember that the order of structures lying in the neurovascular bundle from above downward is intercostal vein, artery, and nerve and that these structures are situated between the posterior intercostal membrane of the internal intercostal muscle and the parietal pleura. Furthermore, laterally the nerve lies between the internal intercostal muscle and the innermost intercostal muscle.

Anatomy of Complications

These include the following.

PNEUMOTHORAX

This complication can occur if the needle point misses the subcostal groove and penetrates too deeply through the parietal pleura.

HEMORRHAGE

Puncture of the intercostal blood vessels. This is a common complication so that aspiration should always be performed before injecting the anesthetic. A small hematoma may result.

DIAPHRAGMATIC HERNIAE

The diaphragm is developed from three main sources in the embryo: (a) the septum transversum (the fused myotomes of segments C3, 4, and 5), (b) the dorsal mesentery, and (c) the pleuroperitoneal membranes from the body wall. Normally, these fuse together. Occasionally, fusion is incomplete and **congenital herniae** occur through the following structures:

1. The pleuroperitoneal canal. (This is more common on the left side and is caused by failure of fusion of the septum transversum with the pleuroperitoneal membrane.)
2. The opening between the xiphoid and costal origins of the diaphragm.
3. The esophageal hiatus.

Acquired herniae may occur in middle-aged persons with weak musculature around the esophageal opening in the diaphragm. These herniae may be either (a) sliding or (b) para-esophageal (Fig. 2-27).

إحصار العصب الوربي

منطقة التخدير:

تخدر المناطق التالية، الجلد والجنبية الجدارية المغطيتين للسطحين الخارجي والداخلي على التوالي لكل مسافة وريية، كما أن الأعصاب الوربية من 7 إلى 11 تعصب الجلد والصفائح الجدارية المغطيتين للسطحين الخارجي والداخلي على التوالي لجدار البطن، لذلك، فإن هذه المناطق ستخدر أيضاً. كذلك يخدر سمحاق الأضلاع المجاورة.

الاستطبايات:

تريميم تهتكات جداري الصدر والبطن. تفريغ الألم في حالات كسور الأضلاع، وللسماح بحركات تنفسية بدون ألم.

الإجراء:

لإحداث تسكين في جداري الصدر والبطن الأمامي والجانبية، ينبغي إحصار العصب الوربي قبل منشأ الفرع الجلدي الجانبية عند خط منتصف الإبط. يمكن تحديد الأضلاع بعدها نحو الأسفل بدءاً من الضلع الثاني (قبالة الزاوية القصية) أو نحو الأعلى بدءاً من الضلع الثاني عشر. تُوجّه الإبرة نحو الضلع قرب الحافة السفلية (الشكل 2-7) وتجعل ذروة الإبرة تستقر قريباً من الميزابة تحت الضلعية، حيث يُرشح المخدر الموضعي حول العصب. تذكر أن ترتيب البنى في الحزمة الوعائية العصبية من الأعلى إلى الأسفل هو وريد وري وشريان وري وعصب وري وأن هذه البنى تتوضع بين الغشاء الوربي الخلفي للعضلة الوربية الباطنة والجنبية الجدارية. وأكثر من هذا، يستقر العصب، جانبياً بين العضلة الوربية الباطنة والعضلة الوربية الأعمق.

الوضع التشريحي للاختلاطات:

تتضمن الاختلاطات ما يلي:

◆ استرواح الصدر:

يمكن أن يحدث هذا الاختلاط عندما تخطئ الإبرة الميزابة تحت الضلعية وتنفذ عميقاً عبر الجنبية الجدارية.

◆ النزف:

وينجم عن ثقب الأوعية الدموية الوربية. وهو اختلاط شائع لذلك ينبغي دوماً إجراء الرشف قبل حقن المخدر. قد يتشكل ورم دموي صغير.

الفتوق الحجابية

يتطور الحجاب الحاجز من ثلاثة مصادر رئيسية في المضغة: (a) الحاجز المستعرض (القطاعات العضلية المتحمة للقطع C3 و C4 و C5)، (b) المساريق الظهرية، (c) الأغشية الجنبية الصفاقية من جدار الجسم. تلتحم هذه الأجزاء في الحالة السوية مع بعضها البعض. أحياناً لا يكتمل الالتحام فتحدث فتوق ولادية خلال البنى التالية:

1. القناة الجنبية الصفاقية (وهذا أكثر شيوعاً في الجانب الأيسر وينجم عن إخفاق التحام الحاجز المستعرض بالغشاء الجنبية الصفاقي).
2. الفتحة بين المشينين الرهابي والضلعي للحجاب الحاجز.
3. الفرجة المريئية.

الفتوق المكتسبة: قد تحدث عند الأشخاص متوسطي العمر ذوي الجهاز العضلي الضعيف حول الفتحة المريئية في الحجاب الحاجز. هذه الفتوق إما أن تكون (a) انزلاقية أو (b) جانب المري (الشكل 2-27).

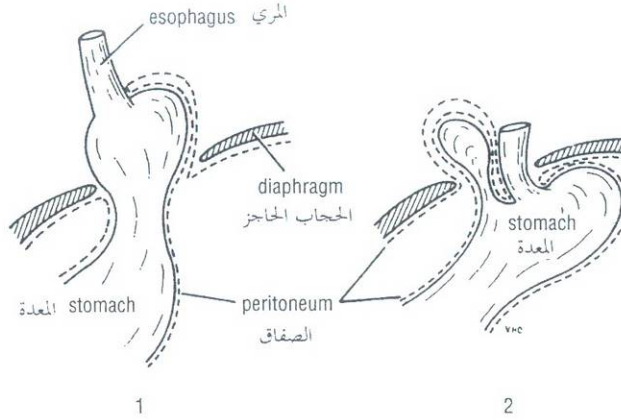


Figure 2-27 1. Sliding esophageal hernia. 2. Paraesophageal hernia.

الشكل (2-27): 1. فتق مريئي انزلاقي. 2. فتق جنيب المري.

شلل الحجاب الحاجز

PARALYSIS OF THE DIAPHRAGM

A single dome of the diaphragm may be paralyzed by crushing or sectioning of the phrenic nerve in the neck. This may be necessary in the treatment of certain forms of lung tuberculosis, when the physician wishes to rest the lower lobe of the lung on one side. Occasionally, the contribution from the fifth cervical spinal nerve joins the phrenic nerve late as a branch from the nerve to the subclavius muscle. This is known as the **accessory phrenic nerve**. To obtain complete paralysis under these circumstances, the nerve to the subclavius muscle must also be sectioned.

ربما تُنشل إحدى قبتي الحجاب الحاجز بسبب تعرض العصب الحجابي للهرس أو للقطع في العنق. وقد يكون هذا ضرورياً في معالجة أشكال معينة من سل الرئة وذلك عندما يرغب الطبيب بإراحة الفص السفلي للرئة في أحد الجانبين. أحياناً، تنضم المساهمة من العصب الشوكي الرقبى الخامس إلى العصب الحجابي بشكل متأخر. يدعى هذا الفرع باسم **العصب الحجابي الإضافي**. في مثل هذه الحالات يلزمنا للحصول على حالة من الشلل التام إجراء قطع لعصب العضلة تحت الترقوة أيضاً.

PENETRATING INJURIES OF THE DIAPHRAGM

These injuries can result from stab or bullet wounds to the chest or abdomen. Any penetrating wound to the chest below the level of the nipples should be suspected of causing damage to the diaphragm until proved otherwise. The arching domes of the diaphragm can reach the level of the fifth rib (the right dome can reach a higher level).

أذيات الحجاب الحاجز النافذة

قد تنجم هذه الأذيات عن جروح طلقة نارية أو طعنة تصيب الصدر أو البطن. يجب أن نتوقع في حالة جرح نافذ في الصدر دون مستوى الحلمتين تآذي الحجاب الحاجز حتى يثبت عدا ذلك. يمكن أن تصل قبتي الحجاب الحاجز المقوستين حتى مستوى الضلع الخامس (القبة اليمنى أعلى من اليسرى).

THE THORACIC OUTLET SYNDROMES

The brachial plexus of nerves (C5, 6, 7, 8, and T1) and the subclavian artery and vein are closely related to the upper surface of the first rib and the clavicle as they enter the upper limb (Fig. 2-6). It is here that the nerves or blood vessels may be compressed between the bones. Most of the symptoms are caused by pressure on the lower trunk of the plexus producing pain down the medial side of the forearm and hand and wasting of the small muscles of the hand. Pressure on the blood vessels may compromise the circulation of the upper limb.

متلازمات مخرج الصدر

لأعصاب الضفيرة العصبية (7، 6، C5 و T1) والوريد والشريان تحت الترقوة صلة وثيقة بالسطح العلوي للضلع الأول والترقوة وذلك أثناء دخولها إلى الطرف العلوي (الشكل 2-6). وهنا تكون الأعصاب أو الأوعية الدموية عرضة للانضغاط بين العظام. تنجم معظم الأعراض عن الضغط على الجذع السفلي من الضفيرة مسبباً ألماً ينتشر للأسفل على الجانب الأنسي للساعد واليد مع ضمور العضلات الصغيرة في اليد. ربما يتسبب الضغط الواقع على الأوعية الدموية بإعاقة الدوران الدموي في الطرف العلوي.

حل مسائل سريرية

Clinical Problem Solving

Study the following case histories and select the *best* answer to the questions following them.

On percussing the anterior chest wall of a patient, the right margin of the heart was found to lie 2 inches (5 cm) to the right of the edge of the sternum.

1. Which chamber of the heart was likely to be enlarged?
A. The left ventricle.
B. The left atrium.
C. The right ventricle.
D. The right atrium.

A 31-year-old soldier received a shrapnel wound in the neck during the Persian Gulf War. Recently, during a physical examination, it was noticed that when he blew his nose or sneezed, the skin above the right clavicle bulged upward.

2. The upward bulging of the skin could be explained by a defect in one of the following structures.
A. Injury to the cervical pleura.
B. Damage to the suprapleural membrane.
C. Damage to the deep fascia in the root of the neck.
D. Ununited fracture of the first rib.

A 52-year-old woman was admitted to the hospital with a diagnosis of right-sided pleurisy with pneumonia. It was decided to remove a sample of pleural fluid from the patient's pleural cavity. The resident inserted the needle close to the lower border of the eighth rib in the anterior axillary line. The next morning he was surprised to hear that the patient had complained of altered skin sensation extending from the point where the needle was inserted downward and forward to the midline of the abdominal wall above the umbilicus.

3. The altered skin sensation in this patient following the needle thoracostomy could be explained by
A. The needle was inserted too low down in the intercostal space.
B. The needle was inserted too close to the lower border of the eighth rib and damaged the eighth intercostal nerve.
C. The needle had impaled the eighth rib.
D. The needle had penetrated too deeply and pierced the lung.

A 68-year-old man complained of a swelling in the skin on the back of the chest. He had noticed it for the last 3 years and was concerned because it was rapidly enlarging. On examination, a hard lump was found in the skin in the right scapula line opposite the seventh thoracic vertebra. A biopsy revealed that the lump was malignant.

4. Because of the rapid increase in size of the tumor, the following lymph nodes were examined for metastases.
A. Superficial inguinal nodes.
B. Anterior axillary nodes.
C. Posterior axillary nodes.
D. External iliac nodes.
E. Deep cervical nodes.

ادرس القصص السريرية التالية وانتق الإجابة الأمثل على الأسئلة التالية لها.

أثناء قرع الجدار الأمامي للصدر عند أحد المرضى، وُجد أن الحافة اليمنى للقلب تتوضع على بعد 2 إنش (5 سم) إلى اليمين من حافة القص.

1. أي من الحجرات القلبية التالية من المرجح أن تكون متضخمة؟
A. البطين الأيسر
B. الأذين الأيسر
C. البطين الأيمن
D. الأذين الأيمن

أصيب جندي عمره 31 سنة بجرح في عنقه من شظايا قنبلة أثناء حرب الخليج الفارسي. لوحظ حديثاً، خلال الفحص الفيزيائي أنه كلما عطس أو تمخط ينتبج الجلد فوق الترقوة اليمنى نحو الأعلى.

2. انتباج الجلد للأعلى يمكن أن يُفسَّر بخلل في أحد البنى التالية:
A. تأذي الجنب الرقبية.
B. تأذي الغشاء فوق الجنبية.
C. تأذي اللفافة العميقة في جذر العنق.
D. كسر غير متحد في الضلع الأول.

قبلت امرأة عمرها 52 سنة في المشفى بتشخيص ذات جنب اليمنى مع ذات رئتة. وتقرر الحصول على عينة من السائل الجنبية من التجويف الجنبية للمريضة. لذلك قام الطبيب المقيم بغرز إبرته بالقرب من الحافة السفلية للضلع الثامن وذلك على الخط الإبطني الأمامي. وفي صباح اليوم التالي دهش لسماعه أن المريضة تشكو من تبدل في الإحساس الجلدي يمتد من نقطة دخول إبرة البزل نزولاً إلى الأسفل والأمام حتى الخط الناصف لجدار البطن أعلى السرة.

3. التغير في الإحساس الجلدي لهذه المريضة والذي تبع فغر الصدر بالإبرة يمكن أن يفسر ب:
A. لقد غرزت الإبرة إلى الأسفل كثيراً في المسافة الوربية.
B. لقد غرزت الإبرة قريباً جداً من الحافة السفلية للضلع الثامن وألحقت الأذى بالعصب الوربي الثامن.
C. لقد نقتت الإبرة الضلع الثامن.
D. لقد نفذت الإبرة عميقاً جداً واخترقت الرئة.

شكى رجل عمره 68 سنة من تورم في جلد الجدار الخلفي للصدر. ولقد انتبه إليه منذ ثلاث سنوات وكان قلقاً بشأنه بسبب تضخمه السريع. وبالفحص، تبين وجود كتلة على حساب الجلد قاسية متوضعة على الخط الكتفي الأيمن قبالة الفقرة الصدرية السابعة. وكشفت الخزعة أن الكتلة خبيثة.

4. نظراً لسرعة ازدياد حجم الورم، أي العقد اللمفية التالية تم فحصها لكشف النقائل؟
A. العقد الإربية السطحية.
B. العقد الإبطنية الأمامية.
C. العقد الإبطنية الخلفية.
D. العقد الحرقفية الظاهرة.
E. العقد الرقبية العميقة.

A 65-year-old man and a 10-year-old boy were involved in a severe automobile accident. In both patients the thorax had been badly crushed. X-ray examination revealed that the man had five fractured ribs but the boy had no fractures.

5. What is the most likely explanation for this difference in medical findings?
 - A. The different position of the patients in the vehicle.
 - B. The boy was wearing his seat belt and the man was not.
 - C. The chest wall of a child is very elastic, and fractures of ribs in children are rare.
 - D. The man anticipated the impact and tensed his muscles, including those of the shoulder girdle and abdomen.

On examination of a posteroanterior chest x-ray of an 18-year-old woman, it was seen that the left dome of the diaphragm was higher than the right dome and reached to the upper border of the fourth rib.

6. The position of the left dome of the diaphragm could be explained by one of the following conditions *except*:
 - A. The left lung could be collapsed.
 - B. There is a collection of blood under the diaphragm on the left side.
 - C. There is an amoebic abscess in the left lobe of the liver.
 - D. The left dome of the diaphragm is normally higher than the right dome.
 - E. There is a peritoneal abscess beneath the diaphragm on the left side.

A 43-year-old man was involved in a violent quarrel with his wife over another woman. In a fit of rage, the wife picked up a carving knife and lunged forward at her husband, striking his anterior chest wall over the left clavicle. The husband collapsed on the kitchen floor, bleeding profusely from the wound. The distraught wife called an ambulance.

7. On examination in the emergency department of the hospital the following conditions were found *except*:
 - A. A wound about 1 inch (2.5 cm) wide over the left clavicle.
 - B. Auscultation revealed diminished breath sounds over the left hemithorax.
 - C. The trachea was deflected to the left.
 - D. The left upper limb was lying stationary on the table, and active movement of the small muscles of the left hand was absent.
 - E. The patient was insensitive to pin prick along the lateral side of the left arm, forearm, and hand.

A 72-year-old man complaining of burning pain on the right side of his chest was seen by his physician. On examination the patient indicated that the pain passed forward over the right sixth intercostal space from the posterior axillary line forward as far as the midline over the sternum. The physician noted that there were several watery blebs on the skin in the painful area.

8. The following comments on this patient are correct *except*:
 - A. This patient has herpes zoster.
 - B. The virus descends along the cutaneous nerves causing dermatomal pain and the eruption of vesicles.

أصيب رجل عمره 65 سنة وصبي عمره 10 سنوات في حادث سير مروع. ولقد هرس الصدر عند كليهما على نحو سيئ. أظهر الفحص الشعاعي لصدر الرجل وجود خمسة أضلاع مكسورة وخلو صورة صدر الطفل من أي كسر.

5. ما هو التفسير الأكثر احتمالاً لهذا الاختلاف في الموجودات الطبية؟
 - A. الاختلاف بين موضع الرجل وموضع الصبي في المركبة.
 - B. كان الصبي مرتدياً حزام الأمان على عكس الرجل.
 - C. جدار الصدر عند الأطفال مرناً جداً، لذلك تندر كسور الأضلاع في الأطفال.
 - D. لقد توقع الرجل الصدمة ووتر عضلاته، بما فيها عضلات الزنار الكففي والبطن.

لوحظ على الصورة الشعاعية الخلفية الأمامية لصدر امرأة عمرها 18 سنة، أن القبة اليسرى للحجاب الحاجز كانت أعلى من اليمنى وتصل إلى الحافة العلوية للضلوع الرابع.

6. موضع قبة الحجاب اليسرى يمكن أن يفسر بواحدة من الحالات التالية ما عدا:
 - A. ربما انخضت الرئة اليسرى.
 - B. يوجد تجمع للدم تحت الحجاب الحاجز في الجهة اليسرى.
 - C. يوجد خراج أميبي في الفص الأيسر للكبد.
 - D. القبة اليسرى للحجاب الحاجز أعلى في الحالة السوية من القبة اليمنى.
 - E. يوجد خراج صفاقي تحت الحجاب الحاجز في الجهة اليسرى.

تورط رجل عمره 43 سنة في شجار عنيف مع زوجته بشأن امرأة أخرى. وفي لحظة غضب عارم، التقطت الزوجة سكيناً قاطعاً واندفعت للأمام نحو زوجها ضاربة جدار صدره الأمامي فوق الترقوة اليسرى. تهاوى الرجل على أرض المطبخ وهو ينزف بغزارة من الجرح فسارعت الزوجة المنكوبة واستدعت الإسعاف.

7. بالفحص في قسم الطوارئ في المشفى وجدت الحالات التالية ما عدا:
 - A. جرح عرضه إنش واحد (2.5 سم) فوق الترقوة اليسرى.
 - B. أبدى الاصغاء خفوتاً في الأصوات التنفسية في نصف الصدر الأيسر.
 - C. الرغامى منحرفة إلى اليسار.
 - D. الطرف العلوي الأيسر كان ملقياً على الطاولة بلا حراك، مع غياب الحركة الفاعلة للعضلات الصغيرة في اليد اليسرى.
 - E. المريض غير حساس لوخزات الدبوس على طول الجانب الوحشي لعضده، وساعده، ويده اليسرى.

شاهد طبيباً مريضه الذي عمره 72 سنة والذي يشكو من ألم حارق في الجانب الأيمن من صدره. بالفحص أشار المريض إلى امتداد الألم للأمام فوق المسافة الوريبة السادسة اليمنى من الخط الإبطني الخلفي إلى الأمام حتى الخط الناصف فوق القص. لاحظ الطبيب وجود العديد من الفقاعات المائية على جلد الناحية المؤلمة.

8. التعليقات التالية حول هذا المريض صحيحة باستثناء:

- A. المريض مصاب بالخلأ المنطقي.
- B. تنزل الحمة على طول الأعصاب الجلدية مسببة ألماً قطاعياً جلدياً وبزوغ الحويصلات.

- C. The sixth right intercostal nerve was involved.
D. The condition was confined to the anterior cutaneous branch of the sixth intercostal nerve.

An 18-year-old woman was thrown from a horse while attempting to jump a fence. She landed heavily on the ground, striking the lower part of her chest on the left side. On examination in the emergency department she was conscious but breathless. The lower left side of her chest was badly bruised and the ninth and tenth ribs were extremely tender to touch. She had severe tachycardia and her systolic blood pressure was low.

9. The following facts concerning this patient are possibly correct *except*:
- A. There was evidence of tenderness and muscle spasm in the left upper quadrant of the anterior abdominal wall.
B. A posteroanterior x-ray of the chest revealed fractures of the left ninth and tenth ribs near their angles.
C. The blunt trauma to the ribs had resulted in a tear of the underlying spleen.
D. The presence of blood in the peritoneal cavity had irritated the parietal peritoneum, producing reflex spasm of the upper abdominal muscles.
E. The muscles of the anterior abdominal wall are not supplied by thoracic spinal nerves.

- C. العصب الوربي السادس الأيمن مصاب.
D. الآفة محصورة بالفرع الجلدّي الأمامي من العصب الوربي السادس.
امرأة عمرها 18 سنة ارتطمت من على حصان عندما كانت تحاول القفز من فوق سياج، وحطت على الأرض بشكل ثقيل، فاصطدم الجزء السفلي الأيسر من صدرها بقوة مع الأرض. خلال فحصها في قسم الطوارئ كانت واعية ولكنها كانت تعاني من عسرة تنفس. وكان الجزء السفلي الأيسر من الصدر متكدماً بشدة، مع إيلاّم شديد في الضلعين التاسع والعاشر باللمس وكانت تعاني أيضاً من تسرع قلب شديد وانخفاض ضغط الدم الإنقباضي.
9. من الممكن أن تكون الحقائق التالية بخصوص هذه المريضة صحيحة باستثناء:

- A. هنالك دليل على وجود إيلاّم وتشنج عضلي في الربع العلوي الأيسر من الجدار الأمامي للبطن.
B. كشفت الصورة الشعاعية الخلفية الأمامية للصدر عن وجود كسور في الضلعين التاسع والعاشر في الجهة اليسرى وذلك قرب زاويتيها.
C. تعرض الأضلاع لرض كليل أدى إلى تمزق الطحال الواقع تحتها.
D. خرسّ الدم الموجود في الجوف الصفاقي الصفاقي الجداري مما أدى إلى تشنج انعكاسي في العضلات البطنية العلوية.
E. لا تُغصّب عضلات الجدار الأمامي للبطن بالأعصاب الشوكية الصدرية.

أجوبة المسائل السريرية

Answers to Clinical Problems

1. D.
2. B. The suprapleural membrane prevents the cervical dome of the pleura from bulging up into the neck.
3. B.
4. C.
5. C.
6. D.
7. E. The lower trunk of the brachial plexus was cut by the knife. This would explain the loss of movement of the small muscles of the left hand. It would also explain the loss of skin sensation that occurred in the C8 and T1 dermatomes on the *medial* not on the lateral side of the left forearm and hand. The knife had also pierced the left dome of the cervical pleura causing a left pneumothorax with left-sided diminished breath sounds and a deflection of the trachea to the left.
8. D. The skin over the sixth intercostal space is innervated by the lateral cutaneous branch as well as the anterior cutaneous branch of the sixth intercostal nerve.
9. E. The seventh to the eleventh intercostal nerves supply the muscles of the anterior abdominal wall.
1. D.
2. B. يمنع الغشاء فوق الجنبية القبة الرقبية للجنبية من البروز ضمن العنق.
3. B.
4. C.
5. C.
6. D.
7. E. لقد قُطع الجذع السفلي للضفيرة العضدية بالسكين. ويفسر هذا فقدان الحركة في العضلات الصغيرة في اليد اليسرى. ويفسر أيضاً فقدان الإحساس الجلدي الذي حدث في القطاعات الجلدية (C8 و T1) في الجانب الأمامي وليس الوحشي للمساعد الأيسر واليد اليسرى. ولقد اخترقت السكين أيضاً القبة اليسرى للجنبية الرقبية محدثة استرواح صدر أيسر مع خفوت الأصوات التنفسية في الجهة اليسرى وانحراف الرغامى إلى اليسار.
8. D. يُغصّب الجلد المغطى للمسافة الوربية السادسة بالفرع الجلدّي الجانبي إضافة إلى الفرع الجلدّي الأمامي السادس للعصب الوربي السادس.
9. E. تغصّب الأعصاب الوربية من السابع إلى الحادي عشر عضلات الجدار الأمامي للبطن.

نموذج أسئلة الهيئة الوطنية الأمريكية National Board Type Questions

In each of the following questions, answer:

- A. If (1) is correct only
B. If (2) is correct only
C. If both (1) and (2) are correct, and
D. If neither (1) nor (2) is correct

- Which of the following statements is (are) correct?
(1) The trachea bifurcates opposite the manubriosternal joint (angle of Louis) in the midrespiratory position.
(2) The arch of the aorta lies behind the body of the sternum.
- Which of the following statements is (are) correct?
(1) The apex beat of the heart can normally be felt in the fifth left intercostal space about 3 1/2 inches (9 cm) from the midline.
(2) The lower margin of the right lung on full inspiration could extend down in the midclavicular line to the eighth costal cartilage.
- Which of the following statements is (are) correct?
(1) All intercostal nerves are derived from anterior rami of thoracic spinal nerves.
(2) The parietal pleura is sensitive to the sensations of pain and touch.

Match each numbered statement below with the best response.

- Clinicians define the thoracic outlet as _____.
- The costal margin is formed by _____.
- The lower margin of the left lung in midrespiration crosses the _____.
- The suprapleural membrane is attached laterally to the margins of _____.
- The mammary gland in the young adult female overlies _____.
A. The sixth, eighth, and tenth ribs
B. The upper opening of the thoracic cage
C. The second to the sixth ribs
D. None of the above

Match each numbered statement below with the best response.

- The thoracic duct passes through the _____ opening of the diaphragm.
- The superior epigastric artery passes through the _____ opening of the diaphragm.
- The right phrenic nerve passes through the _____ opening of the diaphragm.
- The left vagus nerve passes through the _____ opening of the diaphragm.
A. Aortic
B. Esophageal
C. Caval
D. None of the above

Select the best response.

- The following statements regarding structures in the intercostal spaces are correct *except*:
A. The anterior intercostal arteries of the upper six intercostal spaces are branches of the internal thoracic artery.
B. The intercostal nerves travel forward in an intercostal space between the internal intercostal and innermost intercostal muscles.

في كل من الأسئلة التالية أجب كالتالي:

- A. إذا كان (1) فقط صحيحاً.
B. إذا كان (2) فقط صحيحاً.
C. إذا كان (1) و (2) كلاهما صحيحين.
D. إذا كان (1) و (2) كلاهما خطأً.

- أي من العبارات التالية صحيح؟
(1) تتشعب الرغامى قبالة المفصل القبضوي القصي (زاوية لويس) في وضعية منتصف التنفس.
(2) يتوضع قوس الأبهر خلف جسم القص.
- أي من العبارات التالية صحيح؟
(1) يمكن الشعور بضربة القمة في الحالة السوية في المسافة الوربية الخامسة اليسرى على بعد حوالي 3 1/2 إنش (9 سم) من الخط الناصف.
(2) يمكن أن تمتد الحافة السفلية للثة اليمنى في الشهيق العميق للأسفل إلى الغضروف الضلعي الثامن وذلك على خط منتصف الترقوة.
- أي من العبارات التالية صحيح؟
(1) تشتق كل الأعصاب الوربية من الفروع الأمامية للأعصاب الشوكية الصدرية.
(2) الغنبة الجدارية حساسة لحسي الألم واللمس.

انتق للعبارات المرقمة التالية الإجابة الأمثل:

- يعرف السريريون مخرج الصدر على أنه
- تتشكل الحافة الضلعية من
- تصالب الحافة السفلية للثة اليسرى في منتصف التنفس ال ...
- يرتكز الغشاء فوق الجنبة في الوحشي على حواف ال
- تقع غدة الثدي عند الأنثى البالغة الشابة فوق
- A. الضلع السادس والضلع الثامن، والضلع العاشر.
B. الفتحة العلوية للقفص الصدري.
C. الأضلاع (من 2 إلى 6).
D. ولا واحد مما ذكر.

انتق للعبارات المرقمة التالية الإجابة الأمثل:

- تمر القناة الصدرية عبر الفتحة ال للحجاب الحاجز.
- يمر الشريان الشرسوفي العلوي عبر الفتحة ال للحجاب الحاجز.
- يمر العصب الحجابي الأيمن عبر الفتحة ال للحجاب الحاجز.
- يمر العصب المبهم الأيسر عبر الفتحة ال للحجاب الحاجز.
A. الأبهريّة.
B. المريّة.
C. الأجوّفة.
D. ولا واحدة مما ذكر.

انتق الإجابة الأفضل.

- إن العبارات التالية حول البنى في المسافات الوربية صحيحة باستثناء:
A. الشرايين الوربية الأمامية للمسافات الوربية الستة العلوية هي فروع من الشريان الصدري الباطن.
B. تسمير الأعصاب الوربية إلى الأمام في المسافة الوربية بين العضلتين الوربية الباطنة والأعمق.

- C. The intercostal blood vessels and nerves are positioned in the order of vein, nerve, and artery from superior to inferior in a subcostal groove.
- D. The lower five intercostal nerves supply sensory innervation to the skin of the lateral thoracic and anterior abdominal walls.
- E. The posterior intercostal veins drain backward into the azygos and hemiazygos veins.
14. The following statements concerning the diaphragm are correct *except*:
- A. The right crus provides a muscular sling around the esophagus and possibly prevents regurgitation of stomach contents into the esophagus.
- B. On contraction, the diaphragm raises the intra-abdominal pressure and assists in the return of the venous blood to the right atrium of the heart.
- C. The level of the diaphragm is higher in the recumbent position than in the standing position.
- D. On contraction, the central tendon descends, reducing the intrathoracic pressure.
- E. The esophagus passes through the diaphragm at the level of the eighth thoracic vertebra.
15. Which of the following statements is *incorrect* concerning the intercostal nerves?
- A. They provide motor innervation to the peripheral parts of the diaphragm.
- B. They provide motor innervation to the intercostal muscles.
- C. They provide sensory innervation to the costal parietal pleura.
- D. They contain sympathetic fibers to innervate the vascular smooth muscle.
- E. The seventh to the eleventh intercostal nerves provide sensory innervation to the parietal peritoneum.
16. With a patient in the standing position, fluid in the left pleural cavity tends to gravitate down to the:
- A. Oblique fissure
- B. Cardiac notch
- C. Costomediastinal recess
- D. Horizontal fissure
- E. Costodiaphragmatic recess
17. To pass a needle into the pleural cavity in the midaxillary line, the following structures will have to be pierced *except* the:
- A. Internal intercostal muscle
- B. Levatores costarum
- C. External intercostal muscle
- D. Parietal pleura
- E. Innermost intercostal muscle
18. The following statements concerning the thoracic outlet (anatomic inlet) are true *except*:
- A. The manubrium sterni forms the anterior border.
- B. On each side, the lower trunk of the brachial plexus and the subclavian artery emerge through the inlet and pass laterally over the upper surface of the first rib.
- C. The body of the seventh cervical vertebra forms the posterior boundary.
- D. The first ribs form the lateral boundaries.
- E. The esophagus and trachea pass through the outlet.
- C. يكون ترتيب الأوعية الدموية والأعصاب الوريدية كالتالي، ويريد ثم عصب ثم شريان وذلك من الأعلى إلى الأسفل في الميزابطة تحت الضلعية.
- D. تعصب الأعصاب الوريدية الخمسة السفلية تعصباً حسيّاً جلد الجدار الجانبي للصدر والجدار الأمامي للبطن.
- E. تنزح الأوردة الوريدية الخلفية نحو الخلف إلى الوريد الفرد ونصف الفرد.
14. إن العبارات التالية بخصوص الحجاب الحاجز صحيحة ما عدا:
- A. توفر الساق اليمنى وشاحاً عضلياً معلقاً حول المري وربما تمنع قلس محتويات المعدة إلى المري.
- B. تقلص الحجاب الحاجز يرفع الضغط داخل البطن ويساعد في عودة الدم الوريدي إلى الأذين الأيمن للقلب.
- C. يكون مستوى الحجاب الحاجز أعلى في وضعية الاضطجاع منه في وضعية الوقوف.
- D. مع تقلص الحجاب الحاجز يهبط الوتر المركزي مما يؤدي إلى إنقاص الضغط داخل الصدر.
- E. يمر المري عبر الحجاب الحاجز عند مستوى الفقرة الصدرية الثامنة.
15. أي العبارات التالية غير صحيحة وذلك فيما يتعلق بالأعصاب الوريدية؟
- A. تؤمن الأعصاب الوريدية تعصباً حركياً للأجزاء المحيطة من الحجاب الحاجز.
- B. تؤمن تعصباً حركياً، للعضلات الوريدية.
- C. تؤمن تعصباً حسيّاً للجنبة الجدارية الضلعية.
- D. تحوي أليافاً ودية لتعصب العضلة الملساء الوعائية.
- E. تعصب الأعصاب الوريدية من 7 إلى 11 الصفاق الجداري تعصباً حسيّاً.
16. يميل السائل الموجود في الجوف الجنبي الأيسر عند مريض واقف للانجذاب نحو الأسفل وذلك إلى:
- A. الشق المائل.
- B. الثلمة القلبية.
- C. الردب الضلعي المنصفي.
- D. الشق الأفقي.
- E. الردب الضلعي الحجابي.
17. في حال إدخال إبرة إلى الجوف الجنبي على خط منتصف الإبط فإن البنى التالية ستثقبها الإبرة ما عدا:
- A. العضلة الوريدية الباطنة.
- B. رافعات الأضلاع.
- C. العضلة الوريدية الظاهرة.
- D. الجنبة الجدارية.
- E. العضلة الوريدية الأعطق.
18. إن العبارات التالية المتعلقة بمخرج الصدر (المدخل التشريحي) صحيحة ما عدا:
- A. تشكل قبضة القص الحد الأمامي.
- B. في كل جانب، يبرز الجذع السفلي للضفيرة العضدية والشريان تحت الترقوة من المدخل ويسيران وحشياً فوق السطح العلوي للضلع الأول.
- C. يشكل جسم الفقرة الرقبية السابعة الحد الخلفي.
- D. تشكل الأضلاع الأولى الحدود الجانبية.
- E. يمر المري والرغامى عبر مخرج الصدر.

إجابات نموذج أسئلة الهيئة الوطنية الأمريكية

Answers to National Board Type Questions

B.17	C.13	A.9	D.5	A.1
C.18	E.14	D.10	A.6	C.2
	A.15	C.11	B.7	C.3
	E.16	B.12	C.8	B.4

الصدر: الجزء الثاني

الجوف الصدري

3

شوهدت امرأة عمرها 54 سنة تشكو من ألم مفاجئ شديد كطعنة السكين في مقدمة صدرها من قبل طبيب وقالت خلال سير الفحص أنها تشعر أيضاً بالألم في ظهرها بين لوح الكتف. وبالاستجواب الدقيق ذكرت أنها لا تشعر بألم ينتشر إلى الذراعين أو العنق. وكان ضغط دمها 110 / 200 ملم زئبقي في الذراع الأيمن و 80 / 120 ملم زئبقي في الذراع الأيسر.

يعد تقييم الألم الصدري من أكثر المشاكل الشائعة التي يواجهها طبيب الطوارئ. ويتنوع السبب من بسيط إلى خطير مهدد للحياة. ترجح الطبيعة الشديدة للألم وانتشاره إلى الظهر بقوة تشخيص تسلخ الأبهر وذلك كتشخيص تمهيدي. يسبب احتشاء العضلة القلبية بشكل شائع ألم رجيع يمتد للأسفل إلى الوجه الداخلي للذراع أو للأعلى إلى العنق.

تنتقل الدفعات الألمية التي تنشأ في الأبهر الصدري النازل السقيم إلى الجهاز العصبي المركزي عبر الأعصاب الودية ومن ثم ترجع على طول الأعصاب الشوكية الجسدية إلى جلد جداري الصدر الأمامي والخلفي. أدى تسلخ الأبهر عند هذه المريضة إلى حدوث انسداد جزئي في منشأ الشريان تحت الترقوة الأيسر مما يفسر انخفاض ضغط الدم (بالمقارنة مع الطرف الأيمن) المقاس في ذراعها الأيسر.

The Thorax: Part II

The Thoracic Cavity

A 54-year-old woman complaining of a sudden excruciating knifelike pain in the front of the chest was seen by a physician. During the course of the examination, she said that she could also feel the pain in her back between the shoulder blades. On close questioning she said she felt no pain down the arms or in the neck. Her blood pressure was 200/110 mm Hg in the right arm and 120/80 mm Hg in the left arm.

The evaluation of chest pain is one of the most common problems facing an emergency physician. The cause can vary from the simple to one of life-threatening proportions. The severe nature of the pain and its radiation through to the back made a preliminary diagnosis of aortic dissection a strong possibility. Myocardial infarction commonly results in referred pain down the inner side of the arm or up into the neck.

Pain impulses originating in a diseased descending thoracic aorta pass to the central nervous system along sympathetic nerves and are then referred along the somatic spinal nerves to the skin of the anterior and posterior chest walls. In this patient the aortic dissection had partially blocked the origin of the left subclavian artery, which would explain the lower blood pressure recorded in the left arm.

CHAPTER OUTLINE

مخطط الفصل

Basic Anatomy	120	التشريح الأساسي
Mediastinum	120	المنصف
Superior Mediastinum.....	121	المنصف العلوي
Inferior Mediastinum	121	المنصف السفلي
Pleurae.....	121	الجنبان
Nerve Supply of the Pleura	124	تعصيب الجنبية
Trachea.....	124	الرغامى
Nerve Supply of the Trachea.....	125	تعصيب الرغامى
Principal Bronchi	126	القصبان الرئيسيان
Lungs.....	126	الرئتان
Lobes and Fissures	128	الفصوص والشقوق
Bronchopulmonry Segments.....	128	القطع القصبية الرئوية
Blood Supply of the Lungs	132	التروية الدموية للرئتين
Lymph Drainage of the Lungs.....	132	التصريف اللمفي للرئتين
Nerve Supply of the Lungs	133	تعصيب الرئتين
The Mechanics of Respiration	133	آليات التنفس
Pericardium	138	التامور
Fibrous Pericardium.....	139	التامور الليفي
Serous Pericardium	139	التامور المصلي
Pericardial Sinuses	139	الجيوب التامورية
Heart.....	140	القلب
Surfaces of the Heart.....	140	سطوح القلب
Borders of the Heart.....	142	حواف القلب
Chambers of the Heart	142	حجرات القلب
Structure of the Heart.....	146	بنية القلب
Conducting System of the Heart	146	الجملة الناقلة في القلب
Arterial Supply of the Heart.....	148	التغذية الشريانية للقلب
Venous Drainage of the Heart.....	152	النزح الوريدي للقلب
Nerve Supply of the Heart.....	153	تعصيب القلب
Action of the Heart.....	153	عمل القلب
Congenital Anomalies of the Heart.....	154	شذوذات القلب الولادية
Large Veins of the Thorax	154	الأوردة الكبيرة في الصدر
Brachiocephalic Veins	154	الوريدان العضديان الرأسيان
Superior Vena Cava	154	الوريد الأوجف العلوي
Azygos Veins	156	الأوردة الفرد
Inferior Vena Cava.....	158	الوريد الأوجف السفلي
Pulmonary Veins.....	158	الأوردة الرئوية
Large Arteries of the Thorax.....	158	الشرايين الكبيرة في الصدر
Aorta	158	الأبهر
Lymph Nodes and Vessels of the Thorax	159	الأوعية والعقد اللمفية في الصدر
Thoracic Wall.....	159	الجدار الصدري
Mediastinum	160	المنصف
Thoracic Duct.....	160	القناة الصدرية
Right Lymphatic Duct.....	161	القناة اللمفية اليمنى

Nerves of the Thorax	161	أعصاب الصدر
Vagus Nerves	161	العصبان المبهمان
Phrenic Nerves	162	العصبان الحجابيان
Thoracic Part of the Sympathetic Trunk	162	الجزء الصدري من الجذع الودي
Esophagus	164	المري
Blood Supply of the Esophagus	164	التروية الدموية للمري
Lymph Drainage of the Esophagus	165	النزح اللمفي للمري
Nerve Supply of the Esophagus	165	تعصيب المري
Thymus.....	165	التوتة
Blood Supply.....	165	التروية الدموية
Cross-Sectional Anatomy of the Thorax.....	165	التشريح المقطعي العرضاني للصدر
Radiographic Anatomy	166	التشريح الشعاعي
Posteroanterior Radiograph.....	166	الصورة الشعاعية الخلفية الأمامية
Right Oblique Radiograph	169	الصورة الشعاعية المائلة اليمنى
Left Oblique Radiograph	170	الصورة الشعاعية المائلة اليسرى
Bronchography and Contrast		تصوير القصبات وإظهار
Visualization of the Esophagus.....	172	المري بالتباين
Coronary Angiography.....	174	تصوير الأوعية الإكليلية
Computed Tomographic (CT) Scanning		التفريس بالتصوير المقطعي المحوسب
of the Thorax	175	للصدر (CT)
Clinical Notes.....	177	ملاحظات سريرية
Clinical Problem Solving.....	190	حل مسائل سريرية
Answers to Clinical Problems.....	194	أجوبة المسائل السريرية
National Board Type Questions	195	نموذج أسئلة الهيئة الوطنية الأمريكية
Answers to National Board Type Questions.....	197	إجابات نموذج أسئلة الهيئة الوطنية الأمريكية

CHAPTER OBJECTIVE

One of the most important objectives in this chapter is to instruct the student on the general arrangement of the thoracic viscera and their relationship to one another and to the chest wall. Understanding what is meant by the term **mediastinum** and the arrangement of the pleura relative to the lungs is fundamental to the comprehension of the function and disease of the lungs. It is important for the student to appreciate that the heart and the lungs are enveloped in serous membranes that provide a lubricating mechanism for these mobile viscera and to be able to distinguish between such terms as **thoracic cavity**, **pleural cavity** (pleural space), **pericardial cavity**, and **costodiaphragmatic recess**.

Needless to say, knowing the structure of the heart, including its conducting system and the arrangement of the different chambers and valves, is basic to understanding the physiologic and pathologic features of the heart. The critical nature of the blood supply to the heart and the end arteries and myocardial infarction should be emphasized.

The largest blood vessels in the body are located within the thoracic cavity- the aorta, the pulmonary arteries, the venae cavae, and the pulmonay veins. Trauma to the chest wall can result in disruption of these vessels, with consequent rapid hemorrhage and death. Because these vessels are hidden from view within the thorax, the diagnosis of major blood vessel injury is often delayed, with disastrous consequences to the patient.

هدف الفصل

أحد الأهداف الأكثر أهمية في هذا الفصل هو تعليم الطالب الترتيب العام للأحشاء الصدرية وعلاقتها مع بعضها البعض ومع جدار الصدر. إن إدراك ما يرمي إليه مصطلح **المنصف** وترتيب الجنبه وعلاقتها بالرتين هو أمر جوهري لفهم وظيفة ومرضى الرتتين. ومن الضروري أن يدرك الطالب، إدراكاً كاملاً وجود أغشية مصلية تغلف القلب والرتتين والتي تومن آلية تزليقية لهذه الأحشاء المتحركة، وأن يكون قادراً على التمييز بين مصطلحات مثل: **الجوف الصدري**، **الجوف الجنبي** (الحيز الجنبي)، **جوف التامور**، **والردب الضلعي** **الحجابي**.

وما من حاجة للقول أن معرفة بنية القلب بما في ذلك الجملة الناقلة وانتظام الحجرات والصمامات المختلفة هو أمر أساسي لفهم الملامح الفيزيولوجية والمرضية للقلب ويجب التأكيد على الطبيعة الحرجة للتروية الدموية للقلب والشرايين الانتهاية واحتشاء العضلة القلبية.

تقع الأوعية الدموية الأكبر بين أوعية الجسم في الجوف الصدري وهي الأهر والشرايين الرئوية، والوريدين الأوجفين، والأوردة الرئوية. يمكن أن يتسبب رض جدار الصدر بحدوث تمزق في هذه الأوعية وما يعقب ذلك من نزف سريع والوفاة. وبسبب أن هذه الأوعية محجوبة عن الرؤية ضمن الصدر فإن تشخيص أذية وعاء دموي رئيسي غالباً ما يتأخر مع ما يتلو ذلك من عواقب وخيمة على المريض.

BASIC ANATOMY

The thoracic cavity can be divided into a median partition, called the mediastinum, and the laterally placed pleurae and lungs (Fig. 3-2).

Mediastinum

The mediastinum, though thick, is a movable partition that extends superiorly to the thoracic outlet and the root of the neck and inferiorly to the diaphragm. It extends anteriorly to the sternum and posteriorly to the 12 thoracic vertebrae of the vertebral column. It contains the remains of the thymus, the heart and large blood vessels, the trachea and esophagus, the thoracic duct and lymph nodes, the vagus and phrenic nerves, and the sympathetic trunks.

For purposes of description, the mediastinum is divided into **superior** and **inferior mediastina** by an imaginary plane passing from the sternal angle anteriorly to the lower border of the body of the fourth thoracic vertebra posteriorly (Fig. 3-1). The inferior mediastinum is further subdivided into the **middle mediastinum**, which consists of the pericardium and heart; the **anterior mediastinum**, which is a space between the pericardium and the sternum; and the **posterior mediastinum**, which lies between the pericardium and the vertebral column.

For purposes of orientation, it is convenient to remember that the major mediastinal structures are arranged in the following order from anterior to posterior.

التشريح الأساسي

يمكن تقسيم الجوف الصدري إلى جزء ناصف يدعى " المنصف " والرتان والجنبتان المتوضعتان في الجانبين.

المنصف:

المنصف - بالرغم من ثخانتة- هو جزء قابل للحركة يمتد نحو الأعلى إلى مخرج الصدر وجذر العنق ونحو الأسفل إلى الحجاب الحاجز ويمتد نحو الأمام إلى القص ونحو الخلف إلى الفقرات الصدرية الـ 12 للعمود الفقري. ويحوي المنصف بقايا التوتة والقلب والأوعية الدموية الكبيرة والرغامى والمري، والقناة الصدرية والعقد اللمفية، والأعصاب المبهمه والحجابية، والجذعين الوديين.

يقسم المنصف لغايات وصفية بمستوى وهمي مار من الزاوية القصية في الأمام إلى الحافة السفلية من جسم الفقرة الصدرية الرابعة في الخلف (الشكل 3-1) إلى قسمين: **منصف علوي** وسفلي، بدوره يقسم المنصف السفلي إلى: **المنصف الأوسط** الذي يتكون من التامور والقلب، و**المنصف الأمامي** الذي هو عبارة عن حيز بين التامور والقص، و**المنصف الخلفي** الذي يقع بين التامور والعمود الفقري.

ولغايات توجيهية فإنه من الملائم أن نتذكر أن البنى المنصفية الرئيسية تنتظم وفق الترتيب التالي من الأمام للخلف.

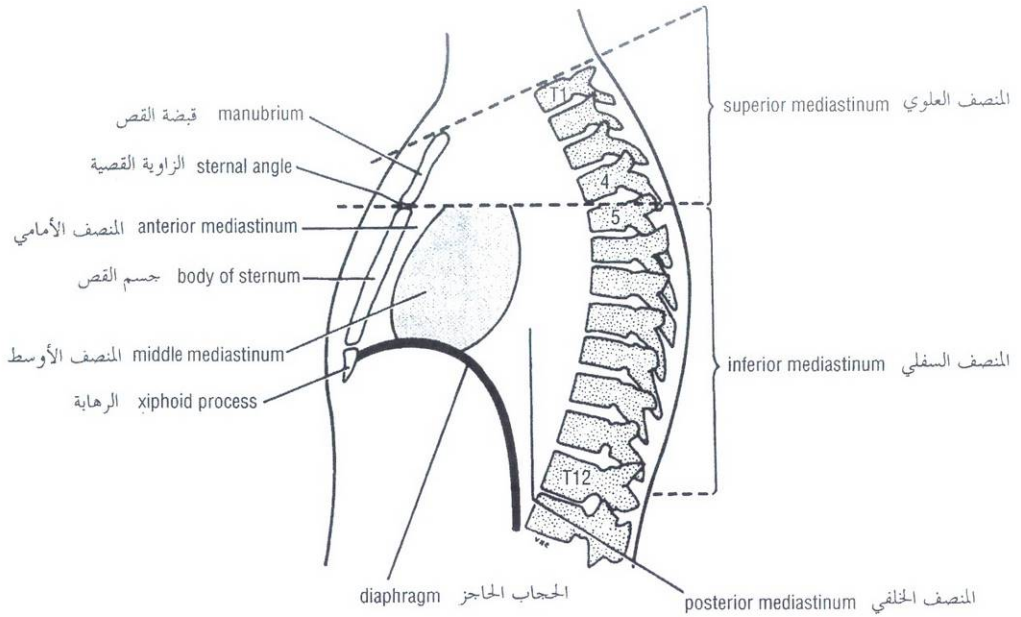


Figure 3-1 Subdivisions of the mediastinum. الشكل (1-3): أقسام المنصف.

SUPERIOR MEDIASTINUM

(1) Thymus, (2) large veins, (3) large arteries, (4) trachea, (5) esophagus and thoracic duct, and (6) sympathetic trunks.

The superior mediastinum is bounded in front by the manubrium sterni and behind by the first four thoracic vertebrae (Fig. 3-1).

INFERIOR MEDIASTINUM

(1) Thymus, (2) heart within the pericardium with the phrenic nerves on each side, (3) esophagus and thoracic duct, (4) descending aorta, and (5) sympathetic trunks.

The inferior mediastinum is bounded in front by the body of the sternum and behind by the lower eight thoracic vertebrae (Fig. 3-1).

Pleurae

The pleurae and lungs lie on either side of the mediastinum within the chest cavity (Fig. 3-2). Before discussing the pleurae, it might be helpful to look at the illustrations of the development of the lungs in Figure 3-3.

Each pleura has two parts: (a) a **parietal layer**, which lines the thoracic wall, covers the thoracic surface of the diaphragm and the lateral aspect of the mediastinum, and extends into the root of the neck to line the undersurface of the suprapleural membrane at the thoracic outlet; and (b) a **visceral layer**, which completely covers the outer surfaces of the lungs and extends into the depths of the interlobar fissures (Figs. 3-2, 3-3, 3-5, and 3-33).

The two layers become continuous with one another by means of a cuff of pleura that surrounds the structures entering and leaving the lung at the hilum of each lung (Figs. 3-2, 3-3, and 3-5). To allow for movement of the pulmonary vessels and large bronchi during respiration, the pleural cuff hangs down as a loose fold called the **pulmonary ligament** (Fig. 3-5).

◆ المنصف العلوي:

(1) التوتة. (2) الأوردة الكبيرة. (3) الشرايين الكبيرة. (4) الرغامى. (5) المري والقناة الصدرية، (6) الجذعان الوديان. يحد المنصف من الأمام قبضة القص ومن الخلف الفقرات الصدرية الأربعة الأولى (الشكل 1-3).

◆ المنصف السفلي:

(1) التوتة. (2) القلب محاطاً بالتامور والعصبان الحجابيان في الجانبين. (3) المري والقناة الصدرية. (4) الأبهري النازل. (5) الجذعان الوديان. يحد المنصف السفلي من الأمام جسم القص ومن الخلف الفقرات الصدرية الثمانية السفلية (الشكل 1-3).

◆ الجنبتان:

تتوضع الجنبتان والرئتان على جانبي المنصف ضمن الجوف الصدري (الشكل 3-2). قبل مناقشة الجنبتين يفضل إلقاء نظرة على الرسوم التي توضح تطور الرئتين (في الشكل 3-3).

تقسم كل جنبنة إلى طبقتين: (a) طبقة جدارية التي تبطن الجدار الصدري وتغطي السطح الصدري للحجاب الحاجز والوجه الجانبي للمنصف وتمتد إلى جذر العنق لتبطن السطح السفلي من الغشاء فوق الجنبنة عند مخرج الصدر و (b) الطبقة الحشوية التي تغطي بشكل كامل السطحين الخارجيين للرئتين وتمتد إلى أعماق الشقوق بين الفصوص (الأشكال: 3-2، 3-3، 3-5، 3-33).

تصبح الطبقتان متمازجتين مع بعضهما بواسطة كفة جنبية والتي تحيط بالعناصر الداخلة إلى الرئة والخارجة منها عند سرتي كلتا الرئتين (الأشكال: 3-2، 3-3، 3-5). وتتدلى الكفة الجنبية للأسفل كطية رخوة تدعى الرباط الرئوي لكي تسمح بحركة الأوعية الرئوية والقصبات الكبيرة أثناء التنفس (الشكل 3-5).

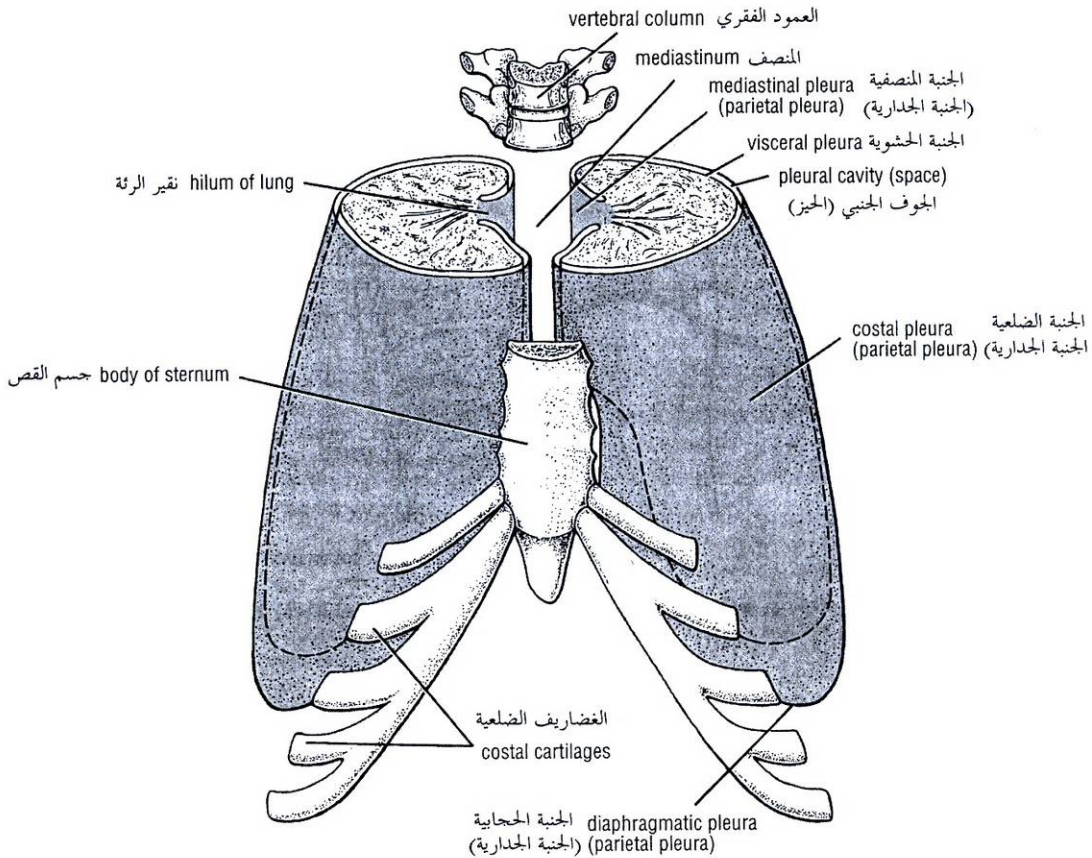


Figure 3-2 Pleurae from above and in front. Note the position of the mediastinum and hilum of each lung.

الشكل (2-3): الجنبة كما ترى من الأعلى ومن الأمام. لاحظ موضع المنصف ونقير كل رئة.

The parietal and visceral layers of pleura are separated from one another by a slitlike space, the **pleural cavity** (Figs. 3-2 and 3-3). (Clinicians are increasingly using the term **pleural space** instead of the anatomic term **pleural cavity**. This is probably to avoid the confusion between the pleural cavity [slitlike] space and the larger chest cavity.) The pleural cavity normally contains a small amount of tissue fluid, the **pleural fluid**, which covers the surfaces of the pleura as a thin film and permits the two layers to move on each other with the minimum of friction.

For purposes of description, it is customary to divide the parietal pleura according to the region in which it lies or the surface that it covers. The cervical pleura extends up into the neck, lining the undersurface of the suprapleural membrane (Fig. 3-4). It reaches a level about 1 to 1 1/2 inches (2.5–4 cm) above the medial third of the clavicle.

The **costal pleura** lines the inner surfaces of the ribs, the costal cartilages, the intercostal spaces, the sides of the vertebral bodies, and the back of the sternum (Fig. 3-2).

تتفصل الطبقتان الحشوية والجدارية للجنبة عن بعضهما بحيز أشبه بالشق الطولي يدعى **الجوف الجنبي**، (الشكلان: 2-3، 3-3)، (يستخدم السريريون بشكل متزايد مصطلح **الحيز الجنبي** بدل المصطلح التشريحي **الجوف الجنبي** ومن المحتمل أن يكون هذا لتجنب الالتباس بين الجوف الجنبي [الشبيه بالشق الطولي] والجوف الصدري الأكبر). يحتوي الجوف الجنبي في الحالة السوية على كمية ضئيلة من سائل نسيجي هو **السائل الجنبي** الذي يغطي سطوح الجنبة على شكل طبقة رقيقة تسمح بانزلاق طبقتي الجنبة على بعضهما مع أدنى درجة ممكنة من الاحتكاك.

جرت العادة ولغايات وصفية على تقسيم الجنبة الجدارية تبعاً لمنطقة توضعها أو للسطح الذي تغطيه. تمتد الجنبة الرقبية للأعلى إلى العنق مبطنه السطح السفلي للغشاء فوق الجنبة (الشكل 3-4)، وتصل إلى مستوى حوالي 1 إلى 1 1/2 إنش (2.5–4 سم) فوق الثلث الأنسي من الترقوة.

تبطن الجنبة الضلعية السطوح الداخلية للأضلاع والعضاريف الضلعية والمسافات الوربية وجوانب أجسام الفقرات والوجه الظهرى للقص (الشكل 2-3).

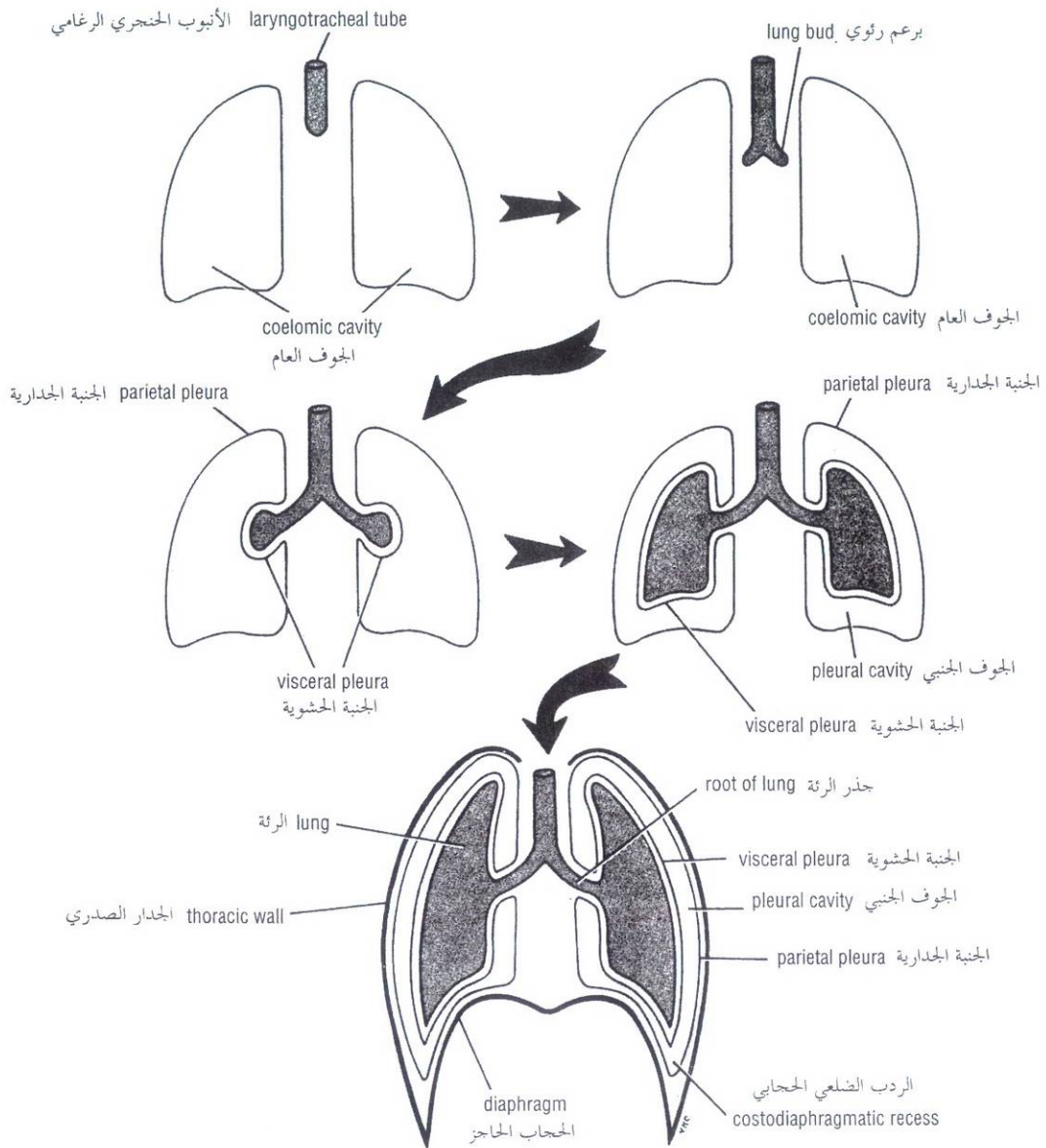


Figure 3-3 Formation of lungs. Note that each lung bud invaginates the wall of the coelomic cavity and then grows to fill a greater part of the cavity. Note also that the lung is covered with visceral pleura and the thoracic wall is lined with parietal pleura. The original coelomic cavity is reduced to a slitlike space called the pleural cavity as a result of the growth of the lung.

الشكل (3-3): تشكل الرئتين. لاحظ أن كل برعم رئوي يتغلف في جدار الجوف العام ومن ثم ينمو ليشغل حيزاً كبيراً من الجوف. ولاحظ أيضاً أن الرئة تحاط بجنبية حشوية وأن الجدار الصدري مبطن بجنبية جدارية. يصغر الجوف العام الأصلي ليصبح حيز شبيه بالشق الطولي يدعى الجوف الجنبي وذلك نتيجة لنمو الرئة.

The **diaphragmatic pleura** covers the thoracic surface of the diaphragm (Figs. 3-2 and 3-5). In quiet respiration the costal and diaphragmatic pleurae are in apposition to each other below the lower border of the lung. In deep inspiration the margins of the base of the lung descend, and the costal and diaphragmatic pleurae separate. This lower area of the pleural cavity into which the lung expands on inspiration is referred to as the **costodiaphragmatic recess** (Figs. 3-3 and 3-5). The recess is 2 inches (5 cm) deep in the scapular line posteriorly; 3 to 3 1/2 inches (8-9 cm) in the midaxillary line; and 1 to 1 1/2 inches (2.5-4 cm) in the mid-clavicular line.

The **mediastinal pleura** covers and forms the lateral boundary of the mediastinum (Figs. 3-2 and 3-5). At the hilum of the lung it is reflected as a cuff around the vessels and bronchi and here becomes continuous with the visceral pleura. It is thus seen that each lung lies free except at its hilum, where it is attached to the blood vessels and bronchi that constitute the **lung root**. During full inspiration the lungs expand and fill the pleural cavities. However, during quiet inspiration the lungs do not fully occupy the pleural cavities at four sites: the right and left costodiaphragmatic recesses and the right and left costomediastinal recesses.

The **costodiaphragmatic recesses** are slitlike spaces between the costal and diaphragmatic parietal pleurae that are separated only by a capillary layer of pleural fluid. During inspiration the lower margins of the lungs descend into the recesses. During expiration the lower margins of the lungs ascend so that the costal and diaphragmatic pleurae come together again.

The **costomediastinal recesses** are situated along the anterior margins of the pleura. They are slitlike spaces between the costal and mediastinal parietal pleurae that are separated by a capillary layer of pleural fluid. During inspiration and expiration the anterior borders of the lungs slide in and out of the recesses.

The surface marking of the lungs and pleurae have already been described on pages 93-98.

NERVE SUPPLY OF THE PLEURA

The parietal pleura is sensitive to pain, temperature, touch, and pressure and is supplied as follows: the costal pleura is segmentally supplied by the intercostal nerves, the mediastinal pleura is supplied by the phrenic nerve, and the diaphragmatic pleura is supplied over the domes by the phrenic nerve and around the periphery by the lower six intercostal nerves. The visceral pleura covering the lungs receives an autonomic supply from the pulmonary plexus; it is sensitive to stretch but is insensitive to common sensations such as pain and touch.

Trachea

The trachea is a mobile tube about 5 inches (13 cm) long and 1 inch (2.5 cm) in diameter (Fig. 3-6). It has a fibroelastic wall in which are embedded a series of U-shaped bars of hyaline cartilage that keep the lumen patent. The posterior free ends of the cartilage are connected by smooth muscle, the **trachealis** muscle. The trachea commences in the neck below the cricoid cartilage of the larynx at the level of the body of the sixth cervical vertebra. It ends below in the thorax at the level of the sternal angle (lower border of the fourth thoracic vertebra) by dividing into the right and left principal (main) bronchi. The bifurcation is called the **carina**. In deep inspiration the carina descends to the level of the sixth thoracic vertebra.

The relations of the trachea in the neck are described on chap 11

تغطي الجنبية الحجابية السطح الصدري للحجاب الحاجز (الشكلان 3-2، 3-5). في التنفس الهادئ تنطبق الجنبتان الضلعية والحجابية على بعضهما البعض أسفل الحافة السفلية للرئة. وفي الشهيق العميق، تهبط حواف قاعدة الرئة فتتفصل الجنبتان الضلعية والحجابية عن بعضهما. تدعى هذه المنطقة السفلية من الجوف الجنبية التي تتمدد ضمنها الرئة في الشهيق بالردب الضلعي الحجابي (الشكلان 3-3، 3-5). يقع هذا الردب على عمق إنش (5 سم) على الخط الكتفي في الخلف وعلى عمق 3-3 1/2 إنش (8-9 سم) على خط منتصف الإبط و 1-1 1/2 إنش (2.5-4 سم) على خط منتصف الترقوة.

تغطي الجنبية النصفية وتشكل الحدود الجانبية للمنتصف (الشكلان 3-2، 3-5). وتنعكس هذه الجنبية عند سرة الرئة مشكلة كفة حول الأوعية والقضبان وتصبح هنا ممتداة مع الجنبية الحشوية. وهكذا يتبين أن الرئة تتوضع بشكل حر باستثناء ناحية السرة حيث تتصل مع الأوعية الدموية والقضبان المشكلة لجذر الرئة. تتمدد الرئتان خلال الشهيق العميق لتشغلا كامل الجوفين الجنبين. وعلى أية حال، فإنه خلال الشهيق الهادئ لا تشغل الرئتان الجوفين الجنبين بشكل كامل عند أربعة مواقع: الردبان الضلعيان الحجابيان الأيمن والأيسر، والردبان الضلعيان المنتصفيان الأيمن والأيسر.

الردبان الضلعيان الحجابيان هما حيزان يشبهان الشق الطولي بين الجنبتين الجداريتين الضلعية والحجابية المفصولتين عن بعضهما البعض فقط بطبقة شعرية من السائل الجنبية. تهبط الحواف السفلية للرئتين خلال الشهيق ضمن هذين الردبين وخلال الزفير ترتفع الحواف السفلية للرئتين بحيث تتقارب الجنبتان الضلعية والحجابية مع بعضهما البعض من جديد.

يتوضع الردبان الضلعيان المنتصفيان على طول الحواف الأمامية للجنبية. وهما حيزان يشبهان الشق الطولي بين الجنبتين الجداريتين الضلعية والمنتصفية المفصولتين عن بعضهما بطبقة شعرية من السائل الجنبية. خلال الشهيق والزفير تنزلق الحواف الأمامية للرئتين لدخل وخارج الردبين.

لقد وصفت الارتسامات السطحية للرئتين والجنبتين سابقاً على الصفحات 93-98.

◆ تعصيب الجنبية:

الجنبية الجدارية حساسة للألم، وللحرارة، وللمس، وللضغط وتعصب كالتالي: تعصب الجنبية الضلعية قطعياً من الأعصاب الوربية، وتعصب الجنبية المنتصفية بالعصب الحجابي، وتعصب الجنبية الحجابية المغطية لقبتي الحجاب الحاجز بالعصب الحجابي والمغطية لمحوط الحجاب الحاجز بالأعصاب الوربية الستة السفلية. تتلقى الجنبية الحشوية المغطية للرئتين تعصباً ذاتياً وذلك من الضفيرة الرئوية وهي حساسة للتمطيط وغير حساسة للإحساسات الشائعة كالألم واللمس.

☞ الرغامى:

الرغامى أنبوب متحرك يبلغ طوله حوالي 5 إنشات (13 سم) وقطره 1 إنش (2.5 سم)، الشكل (3-6). وللرغامى جدار ليفي مرن تنطمر فيه سلسلة من قضبان الغضروف الزجاجي التي لها شكل حرف U والتي تبقى الممتعة سالكة (مفتوحة)، وتصل بين نهايات هذه القضبان الخلفية الحرة ألياف عضلية ملساء، العضلة الرغاميسية. تبدأ الرغامى في العنق تحت الغضروف الحلقى للحنجرة عند مستوى جسم الفقرة الرقبية السادسة، وتنتهي في الأسفل في الصدر عند مستوى الزاوية القصية (الحافة السفلية للفقرة الصدرية الرابعة) بانقسامها إلى قضبتين رئيسيتين (رئيسيتين) يمتدى ويسرى. يدعى الإنشعاب بالجوجو. في الشهيق العميق يهبط الجوجو إلى مستوى الفقرة الصدرية السادسة.

توصف مجاورات الرغامى في العنق في الفصل 11.

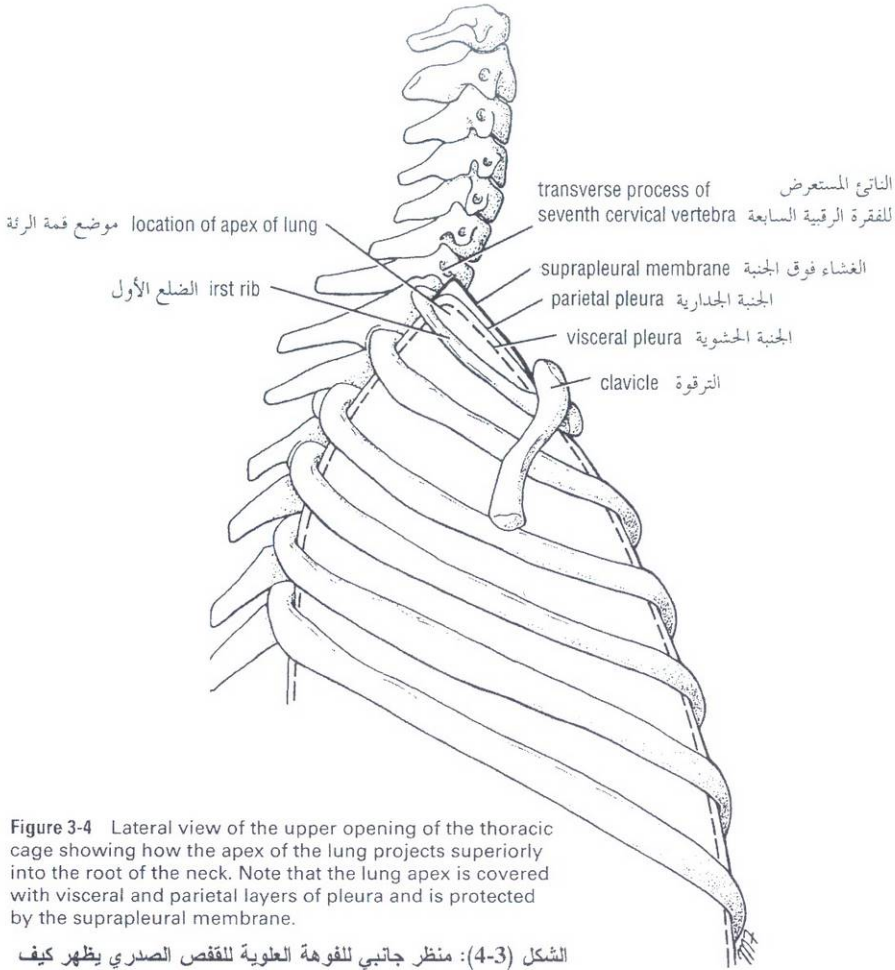


Figure 3-4 Lateral view of the upper opening of the thoracic cage showing how the apex of the lung projects superiorly into the root of the neck. Note that the lung apex is covered with visceral and parietal layers of pleura and is protected by the suprapleural membrane.

الشكل (3-4): منظر جانبي للفوهة العلوية للقفص الصدري يظهر كيف تتبارز قمة الرئة نحو الأعلى ضمن جذر العنق. لاحظ أن قمة الرئة مغطاة بطبقتي الجنبه الحشوية والجدارية ومحمية بالغشاء فوق الجنبه.

The relations of the trachea in the superior mediastinum of the thorax are as follows:

- **Anteriorly:** The sternum, the thymus, the left brachiocephalic vein, the origins of the brachiocephalic and left common carotid arteries, and the arch of the aorta (Figs. 3-6, 3-15, and 3-32).
- **Posteriorly:** The esophagus and the left recurrent laryngeal nerve (Fig. 3-32).
- **Right side:** The azygos vein, the right vagus nerve, and the pleura (Figs. 3-27 and 3-32).
- **Left side:** The arch of the aorta, the left common carotid and left subclavian arteries, the left vagus and left phrenic nerves, and the pleura (Figs. 3-28 and 3-32).

NERVE SUPPLY OF THE TRACHEA

The nerves are branches of the vagus and the recurrent laryngeal nerves and from the sympathetic trunks; they are distributed to the trachealis muscle and to the mucous membrane lining the trachea.

محاورات الرغامى في المنصف العلوي هي كالتالي:

- **في الأمام :** القص والتوتة والوريد العضدي الرأسي الأيسر ومنشأ الشريان العضدي الرأسي ومنشأ الشريان السباتي الأصلي الأيسر، وقوس الأبهـر (الأشكال: 3-6، 3-15، 3-32).
- **في الخلف:** المري والعصب الخنجري الراجع الأيسر (الشكل 3-32).
- **على الجانب الأيمن:** الوريد الفرد والعصب المبهـم الأيمن والجنبه (الشكلان: 3-27 و 3-32).
- **على الجانب الأيسر:** قوس الأبهـر والشريان السباتي الأصلي الأيسر والشريان تحت الترقوة الأيسر والعصين المبهـم الأيسر والحجابي الأيسر، والجنبه (الشكلان: 3-28 و 3-32).

◆ تعصيب الرغامى:

الأعصاب هي فروع من العصبين المبهمين والعصبين الخنجريين الراجعين، ومن الجذعين الوديين، تتوزع هذه الفروع إلى العضلة الرغامية وإلى الغشاء المخاطي المبطن للرغامى.

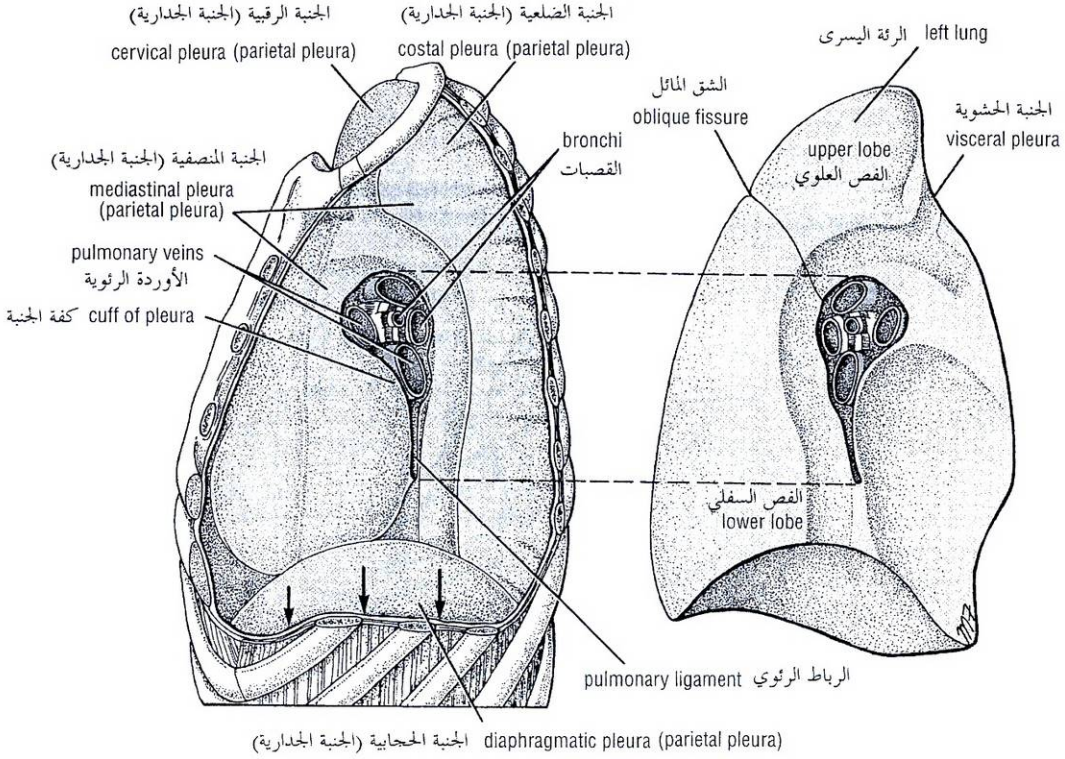


Figure 3-5 Different areas of parietal pleura. Note the cuff of pleura (dotted lines) that surrounds structures entering and leaving the hilum of the left lung. It is here that parietal and visceral layers of pleura become continuous. Arrows indicate the position of the costodiaphragmatic recess.

الشكل (3-5): المناطق المختلفة من الجنبة الجدارية. لاحظ كفة الجنبة (الخطوط المنقطعة) التي تحيط بالعناصر الداخلة إلى نقيير الرئة اليسرى والخارجة منه، وهنا تتماهى الجنبتان الجدارية والحشوية مع بعضهما البعض. تشير الأسهم إلى موضع الردب الضلعي الحجابي.

Principal Bronchi

The right principal (main) bronchus is wider, shorter, and more vertical than the left (Fig. 3-6) and is about 1 inch (2.5 cm) long. Before entering the hilum of the right lung, the principal bronchus gives off the **superior lobar bronchus**. On entering the hilum it divides into a **middle** and an **inferior lobar bronchus**.

The left principal (main) bronchus is narrower, longer, and more horizontal than the right and is about 2 inches (5 cm) long. It passes to the left below the arch of the aorta and **in front of the esophagus**. On entering the hilum of the left lung, the principal bronchus divides into a **superior** and an **inferior lobar bronchus**.

Lungs

During life the right and left lungs are soft and spongy and very elastic. If the thoracic cavity were opened, the lungs would immediately shrink to one-third or less in volume. In the child they are pink, but with age they become dark and mottled because of the inhalation of dust particles that become trapped in the phagocytes of the lung. This is especially well seen in city dwellers and coal miners. The lungs are situated so that one lies on each side of the mediastinum. They are therefore separated from each other by the heart and great vessels and other structures in the mediastinum. Each lung is conical, covered with visceral pleura, and suspended free in its own pleural cavity, being attached to the mediastinum only by its root (Fig. 3-3).

القصبتان الرئيستان:

تكون القصبة الرئيسة (الرئيسية) اليمنى الأعرض والأقصر والأكثر عمودية من اليسرى (الشكل 3-6)، وطولها حوالي 1 إنش (2.5 سم). تعطي القصبة الرئيسة قبل دخولها سرة الرئة اليمنى، القصبة الفصية العلوية وعند دخولها السرة تنقسم إلى قصبتين فصيتين متوسطة وسفلية. تكون القصبة الرئيسة (الرئيسية) اليسرى أنحف وأطول وأكثر أفقية من اليمنى وطولها حوالي إنشيتين (5 سم). وهي تسير نحو اليسار تحت قوس الأبهر وأمام المري. وعند دخولها سرة الرئة اليسرى تنقسم القصبة الرئيسة إلى قصبتين فصيتين علوية وسفلية.

الرئتان:

تكون الرئتان اليمنى واليسرى أثناء الحياة طريبتين وإسفنجتيتين ومرنتين جداً. إذا فتح الجوف الصدري تنكمش الرئتان مباشرة إلى ثلث الحجم الأصلي أو أقل. وتكون عند الطفل وريديتان، ولكن مع التقدم بالعمر تصبحان قائمتين ومرقتشتين بفعل استنشاق جزيئات الغبار التي تحتجز في الخلايا البلعمية الرئوية، ويشاهد هذا بوضوح عند قاطني المدن وعمال مناجم الفحم الحجري. تتمركز الرئتان بحيث توضع واحدة على كل جانب من النصف لذلك فهما مفصولتان عن بعضهما البعض بالقلب وبالأوعية الكبيرة وبالبنى الأخرى الموجودة في النصف. لكل رئة شكل مخروطي ومغطاة بالجنبة الحشوية ومعلقة بحرية ضمن جوفها الجنبي الخاص بها ومتصلة بالنصف بواسطة جذرها فقط (الشكل 3-3).

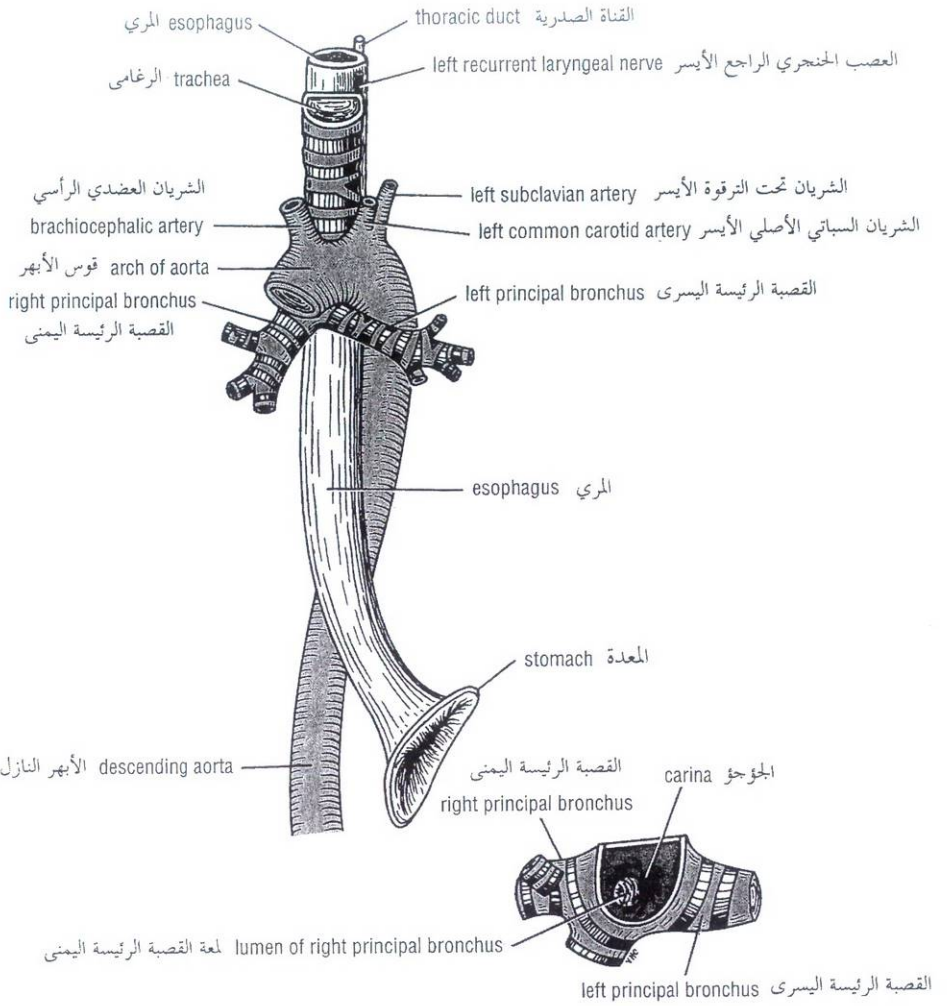


Figure 3-6 Thoracic part of the trachea. Note that the right principal bronchus is the wider and more direct continuation of the trachea compared with the left. Bifurcation of the trachea view from above is also shown.

الشكل (3-6): الجزء الصدري من الرغامى. لاحظ أن القصبة الرئيسة اليمنى أعرض وعلى استقامة مباشرة (تقريباً) مع الرغامى مقارنة مع القصبة اليسرى. ويظهر في هذا الشكل أيضاً انتشار الرغامى كما يرى من الأعلى.

Each lung has a blunt **apex**, which projects upward into the neck for about 1 inch (2.5 cm) above the clavicle; a concave **base** that sits on the diaphragm; a convex **costal surface**, which corresponds to the concave chest wall; and a concave **mediastinal surface**, which is molded to the pericardium and other mediastinal structures (Figs. 3-7 and 3-8). At about the middle of this surface is the **hilum**, a depression in which the bronchi, vessels, and nerves that form the **root** enter and leave the lung.

The **anterior border** is thin and overlaps the heart; it is here on the left lung that the **cardiac notch** is found. The posterior border is thick and lies beside the vertebral column.

ولكل رئة قمة كنيحة تبرز للأعلى ضمن العنق لمسافة تقدر بحوالي 1 إنش (2.5 سم) أعلى الترقوة، وقاعدة مقعرة تجلس على الحجاب الحاجز، وسطح ضلعي محدب يوافق جدار الصدر المحذب، وسطح منصفى مقعر متقارب مع التامور والبنى المنصفية الأخرى (الشكلان: 3-7، و3-8). وفي حوالي منتصف هذا السطح توجد السرة والتي هي انخفاض تدخل وتغادر منه إلى الرئة كلاً من: القصبات والأوعية والأعصاب والتي تشكل الجذر. تكون الحافة الأمامية رقيقة وتراكم القلب، وعلى هذه الحافة توجد النلثة القلبية في الرئة اليسرى. تكون الحافة الخلفية ثخينة وتوضع بجانب العمود الفقري.

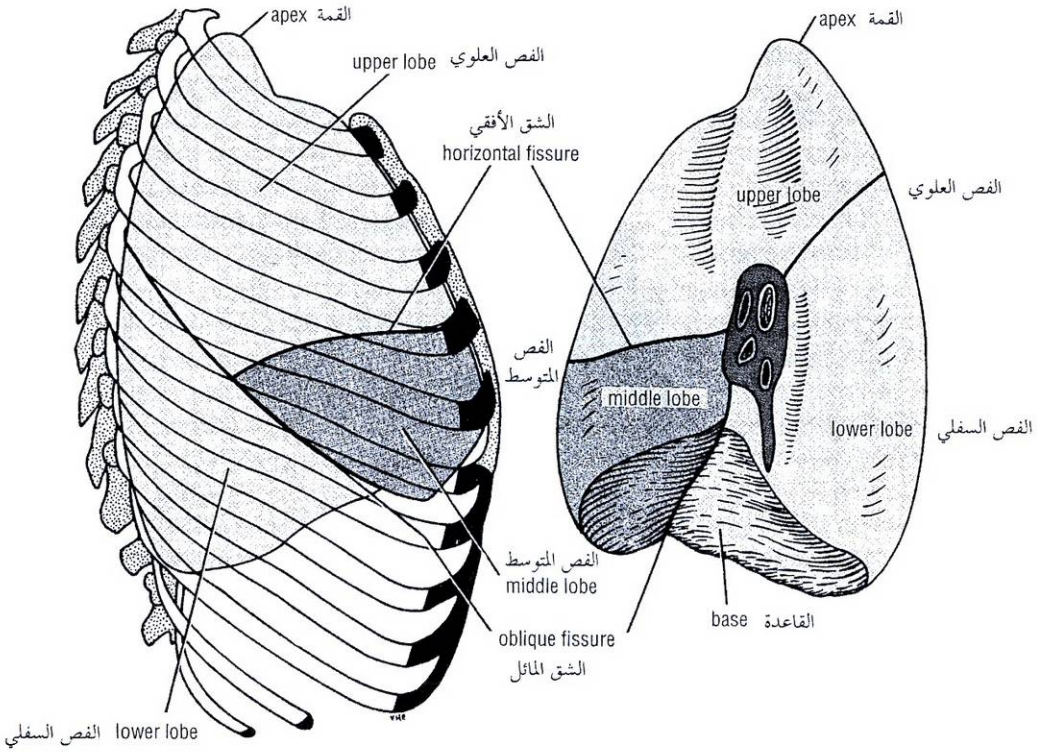


Figure 3-7 Lateral and medial surfaces of the right lung.

الشكل (3-7): السطحان الوحشي والأسي للرئة اليمنى.

LOBES AND FISSURES

Right Lung

The right lung is slightly larger than the left and is divided by the oblique and horizontal fissures into three lobes: the **upper**, **middle**, and **lower lobes** (Fig. 3-7). The **oblique fissure** runs from the inferior border upward and backward across the medial and costal surfaces until it cuts the posterior border about 2 1/2 inches (6.25 cm) below the apex. The **horizontal fissure** runs horizontally across the costal surface at the level of the fourth costal cartilage to meet the oblique fissure in the midaxillary line. The middle lobe is thus a small triangular lobe bounded by the horizontal and oblique fissures.

Left Lung

The left lung is divided by a similar oblique fissure into two lobes: the **upper** and **lower lobes** (Fig. 3-8). There is no horizontal fissure in the left lung.

BRONCHOPULMONARY SEGMENTS

The bronchopulmonary segments are the anatomic, functional, and surgical units of the lungs. Each lobar (secondary) bronchus, which passes to a lobe of the lung, gives off branches called **segmental (tertiary) bronchi** (Fig. 3-9). Each segmental bronchus passes to a structurally and functionally independent unit of a lung lobe called a **bronchopulmonary segment**, which is surrounded by connective tissue (Fig 3-10). The segmental bronchus is accompanied by a branch of the pulmonary artery, but the tributaries of the pulmonary veins run in the connective tissue between adjacent bronchopulmonary segments. Each segment has its own lymphatic vessels and autonomic nerve supply.

◆ الفصوص والشقوق:

I. الرئة اليمنى:

تكون الرئة اليمنى أكبر قليلاً من اليسرى، وتقسم بالشقين المائل والأفقي إلى ثلاثة فصوص: **فص علوي** و**فص متوسط** و**فص وسفلي** (الشكل 3-7). يسير الشق المائل من الحافة السفلية للأعلى والخلف عابراً السطحين الأنسي والضلعي حتى يقطع الحافة الخلفية أسفل قمة الرئة بحوالي 2 1/2 إنش (6.25 سم). يسير الشق الأفقي أفقياً عابراً السطح الضلعي عند مستوى الغضروف الضلعي الرابع ليلاقى الشق المائل على خط منتصف الإبط. لذلك يكون الفص المتوسط فصاً صغيراً مثلثي الشكل ويتحدد بالشقين الأفقي والمائل.

II. الرئة اليسرى:

تقسم الرئة اليسرى بشق مائل مشابه إلى فصين **علوي** و**سفلي** (الشكل 3-8). لا يوجد شق أفقي في الرئة اليسرى.

◆ القطع القصيبة الرئوية:

القطع القصيبة الرئوية بمثابة وحدات تشريحية، وظيفية، وجراحية للرتين. تعطي كل قصبة فصية (ثانوية) والتي تمر إلى أحد فصوص الرئة فروعاً تدعى بالقصبات القطعية (الثانوية). (الشكل 3-9). تمر كل قصبة قطعية إلى وحدة مستقلة بنيوياً ووظيفياً من الفص الرئوي تدعى **قطعة قصيبة رئوية** والتي تحاط بنسيج ضام (الشكل 3-10). يرافق القصبة القطعية فرع من الشريان الرئوي، لكن روافد الأوردة الرئوية تسير في النسيج الضام بين القطع القصيبة الرئوية المتجاورة. لكل قطعة أوعيتها اللمفية وتعصيبها الذاتي الخاصين بها.

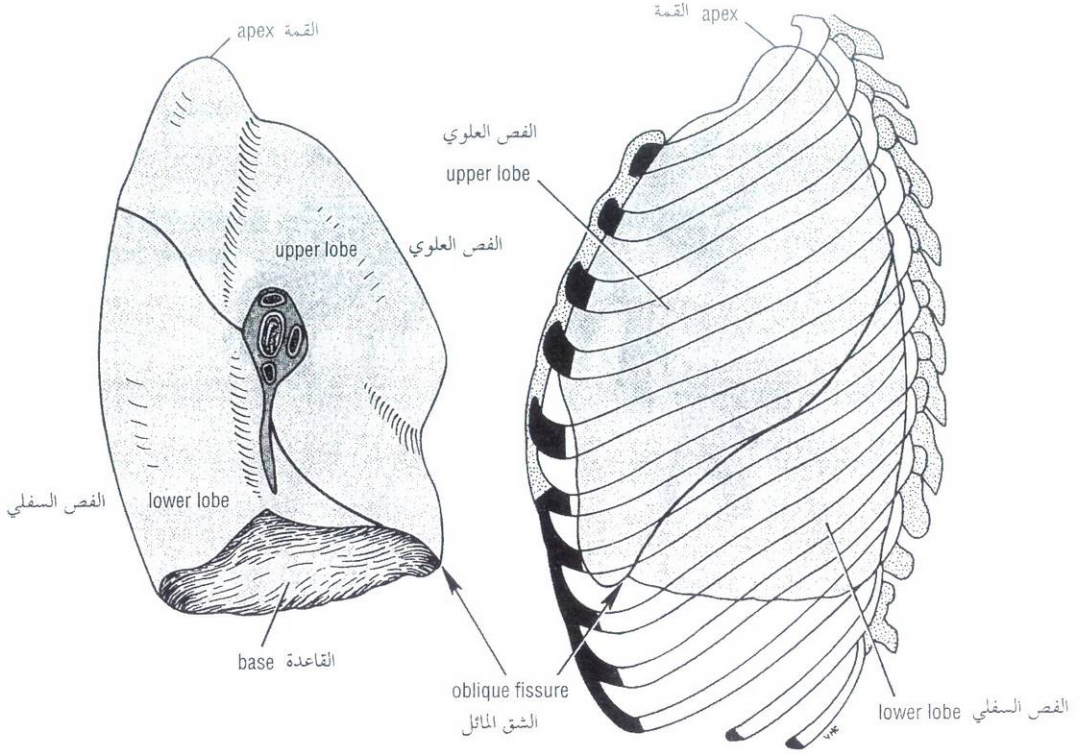


Figure 3-8 Lateral and medial surfaces of the left lung.

الشكل (3-8): السطحان الوحشي والأنسي للرئة اليسرى.

On entering a bronchopulmonary segment, each segmental bronchus divides repeatedly (Fig. 3-10). As the bronchi become smaller, the U-shaped bars of cartilage found in the trachea are gradually replaced by irregular plates of cartilage, which become smaller and fewer in number. The smallest bronchi divide and give rise to **bronchioles**, which are less than 1 mm in diameter (Fig. 3-10). Bronchioles possess no cartilage in their walls and are lined with columnar ciliated epithelium. The submucosa possesses a complete layer of circularly arranged smooth-muscle fibers.

The bronchioles then divide and give rise to **terminal bronchioles** (Fig 3-10), which show delicate outpouchings from their walls. Gaseous exchange between blood and air takes place in the walls of these outpouchings, which explains the name **respiratory bronchiole**. The diameter of a respiratory bronchiole is about 0.5 mm. The respiratory bronchioles end by branching into **alveolar ducts** that lead into tubular passages with numerous thin-walled outpouchings called **alveolar sacs**. The alveolar sacs consist of several alveoli opening into a single chamber (Fig. 3-10). Each alveolus is surrounded by a rich network of blood capillaries. Gaseous exchange takes place between the air in the alveolar lumen through the alveolar wall into the blood within the surrounding capillaries.

The main characteristics of a bronchopulmonary segment may be summarized as follows:

1. It is a subdivision of a lung lobe.
2. It is pyramid shaped, with its apex toward the lung root.
3. It is surrounded by connective tissue.

تنقسم كل قصبة قطعية عند دخولها قطعة قصبية رئوية بشكل متكرر (الشكل 3-10). وعندما تصبح القصبات أصغر، تستبدل القضبان الغضروفية التي لها شكل حرف U والموجودة في الرغامى تدريجياً بصفيحات غضروفية غير منتظمة والتي تصبح بدورها أصغر وأقل عدداً. تنقسم القصبات الأصغر معطية قصبيات ذات قطر أقل من 1 ملم (الشكل 3-10). لا تملك القصبيات غضاريف في جدرانها وتبطن بطهارة أسطوانية مهلبة. تمتلك تحت المخاطية طبقة كاملة من الألياف العضلية المساء المنتظمة بشكل دائري.

وتنقسم القصبيات بعد ذلك لتعطي القصبيات النهائية. (الشكل 3-10) التي تظهر جدرانها تكتيساً خارجياً رقيقاً. يحدث التبادل الغازي بين الدم والهواء في جدران هذه التكتيسات الخارجية وهذا ما يفسر اسم القصبية التنفسية. إن قطر القصبية التنفسية هو حوالي نصف ملم. تنتهي القصبيات التنفسية بتفرعها إلى قنوات سنخية والتي تفضي إلى ممرات أنبوبية ذات تكتيسات خارجية رقيقة الجدران عديدة تدعى بالأكتيسات السنخية. تتألف الأكتيسات السنخية من عدة أسناخ تفتح على حجرة مفردة (الشكل 3-10). وكل سنخ محاط بشبكة غزيرة من الشعيرات الدموية. يحدث التبادل الغازي بين الهواء الموجود في الممعة السنخية والدم الموجود في الشعيرات المحيطة وذلك من خلال الجدار السنخي.

يمكن تلخيص الميزات الرئيسية التي تتمتع بها كل قطعة قصبية رئوية كالآتي:

1. هي تحت انقسام من فص رئوي.
2. لها شكل هرم قمته متجهة نحو جذر الرئة.
3. محاطة بنسيج ضام.

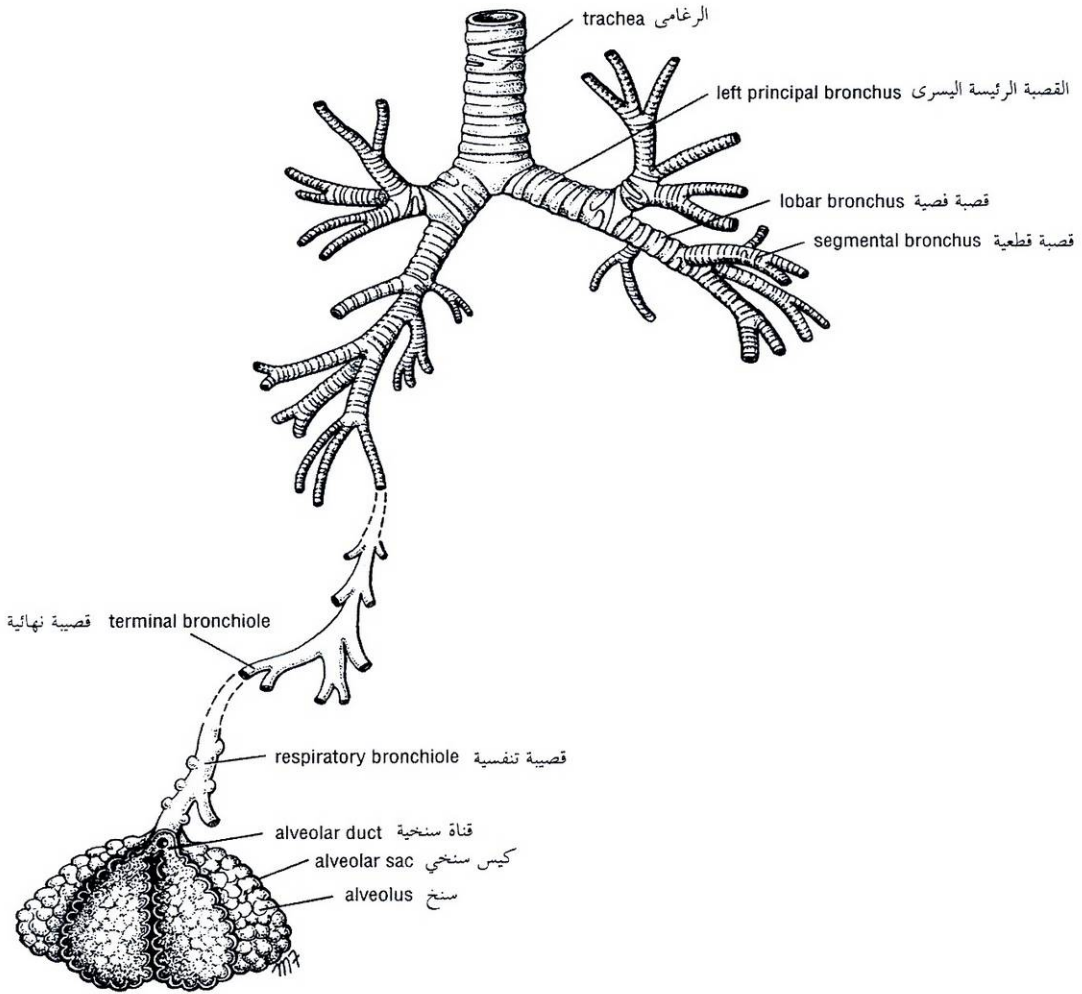


Figure 3-9 Trachea, bronchi, bronchioles, alveolar ducts, alveolar sacs, and alveoli. Note the path taken by inspired air from the trachea to the alveoli.

الشكل (3-9): الرغامى، القصبات، القنوات السنخية، الأكياس السنخية والأسناخ. لاحظ الطريق التي يسلكها هواء الشهيق وذلك من الرغامى إلى الأسناخ.

4. It has a segmental bronchus, a segmental artery, lymph vessels, and autonomic nerves.
5. The segmental vein lies in the connective tissue between adjacent bronchopulmonary segments.
6. A diseased segment, because it is a structural unit, can be removed surgically.

4. لها قصبية قطعية، وشريان قطعي، وأوعية لمفية، وأعصاب ذاتية.

5. يتوضع الوريد القطعي في النسيج الضام بين القطع القصبية الرئوية المتجاورة.

6. يمكن استئصال القطعة المريضة جراحياً لأنها وحدة مستقلة بنيوياً.

تنظم القطع القصبية الرئوية الرئيسية (الشكلان 3 - 11 ، 3 - 12).

كالتالي:

● الرئة اليمنى:

الفص العلوي: (1) القمية، (2) الخلفية، (3) الأمامية.

الفص المتوسط: (4) الوحشية، (5) الأنسية.

الفص السفلي: (6) العلوية (القمية)، (7) القاعدية الأنسية، (8) القاعدية

الأمامية، (9) القاعدية الوحشية، (10) القاعدية الخلفية.

The main bronchopulmonary segments (Figs. 3-11 and 3-12) are as follows:

● **Right lung**

Superior lobe (1) Apical, (2) posterior, (3) anterior

Middle lobe (4) Lateral, (5) medial

Inferior lobe (6) Superior (apical), (7) medial basal, (8) anterior basal, (9) lateral basal, and (10) posterior basal

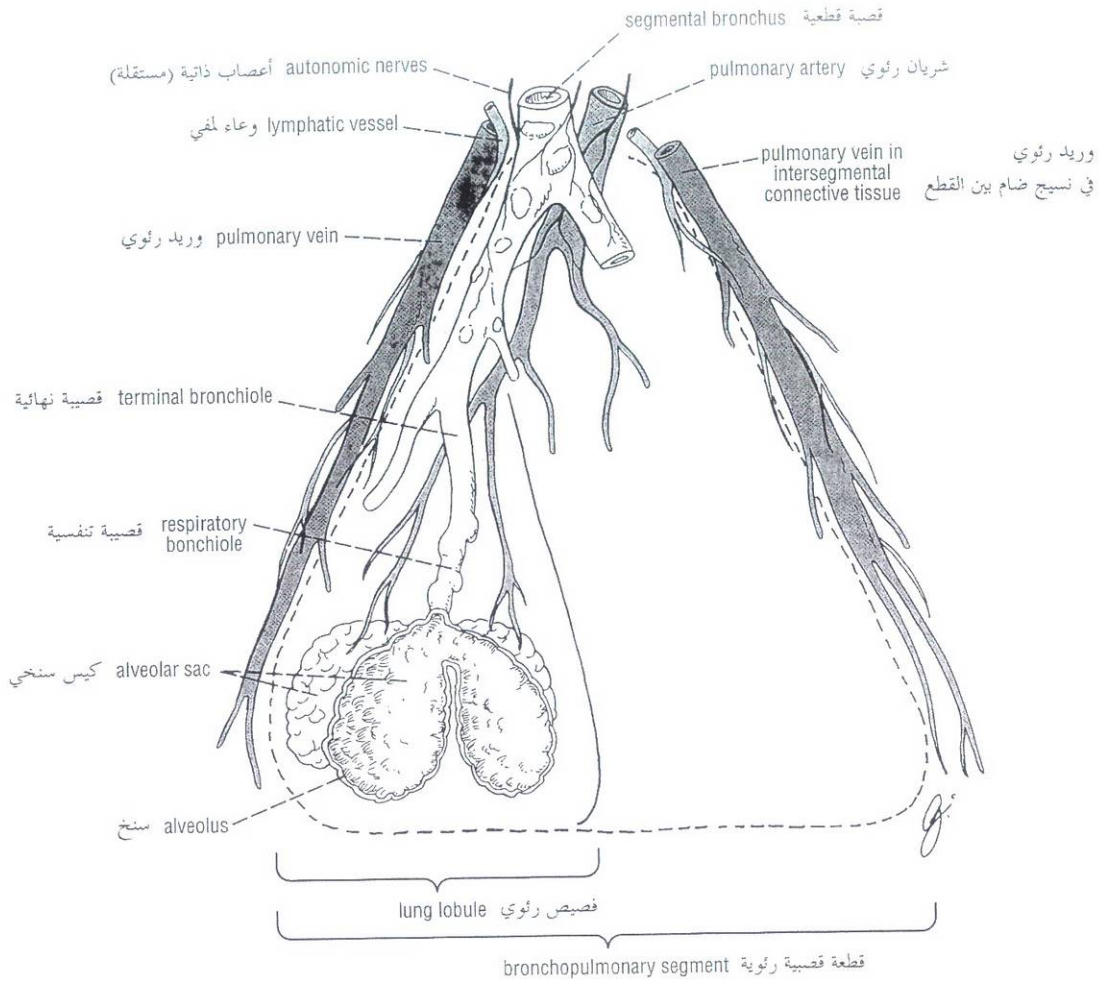


Figure 3-10 A bronchopulmonary segment and a lung lobule. Note that the pulmonary veins lie within the connective tissue septa that separate adjacent segments.

الشكل (3-10): قطعة قصيبة رئوية وفصيص رئوي. لاحظ توضع الأوردة الرئوية ضمن حواجز من النسيج الضام تفصل بين القطع المتجاورة.

● الرئة اليسرى:

- Superior lobe** (1) Apical, (2) posterior, (3) anterior, (4) superior lingular, (5) inferior lingular
- Inferior lobe** (6) Superior (apical), (7) medial basal, (8) anterior basal, (9) lateral basal, and (10) posterior basal

- الفص العلوي: (1) القمية، (2) الخلفية، (3) الأمامية، (4) اللسانية العلوية، (5) اللسانية السفلية.
- الفص السفلي: (6) العلوية (القمية)، (7) القاعدية الأنسية، (8) القاعدية الأمامية، (9) القاعدية الوحشية، و(10) القاعدية الخلفية.

Although the general arrangement of the bronchopulmonary segments is of clinical importance, it is unnecessary to memorize the details unless one intends to specialize in pulmonary medicine or surgery.

The **root of the lung** is formed of structures that are entering or leaving the lung. It is made up of the bronchi, pulmonary artery and veins, lymph vessels, bronchial vessels, and nerves. The root is surrounded by a tubular sheath of pleura, which joins the mediastinal parietal pleura to the visceral pleura covering the lungs (Figs. 3-5, 3-28, and 3-29).

بالرغم من الأهمية السريرية التي يتمتع بها الترتيب العام للقطع القصيبة الرئوية إلا أنه من غير الضروري الإلمام بتفاصيله ما لم يعمد الطبيب إلى التخصص في طب أو جراحة الصدر.

يتشكل جذر الرئة من البنى التي تدخل الرئة وتخرج منها، وهي: القصبتان، والشريان الرئوي والأوردة الرئوية، والأوعية اللمفية، والأوعية القصيبية، والأعصاب. يحاط الجذر بعمد أنوبي من الجنبية يصل بين الجنبية الجدارية المنصفيية والجنبية الحشوية المغظية للرتتين (الأشكال: 3-5، و 3-28، و 3-29).

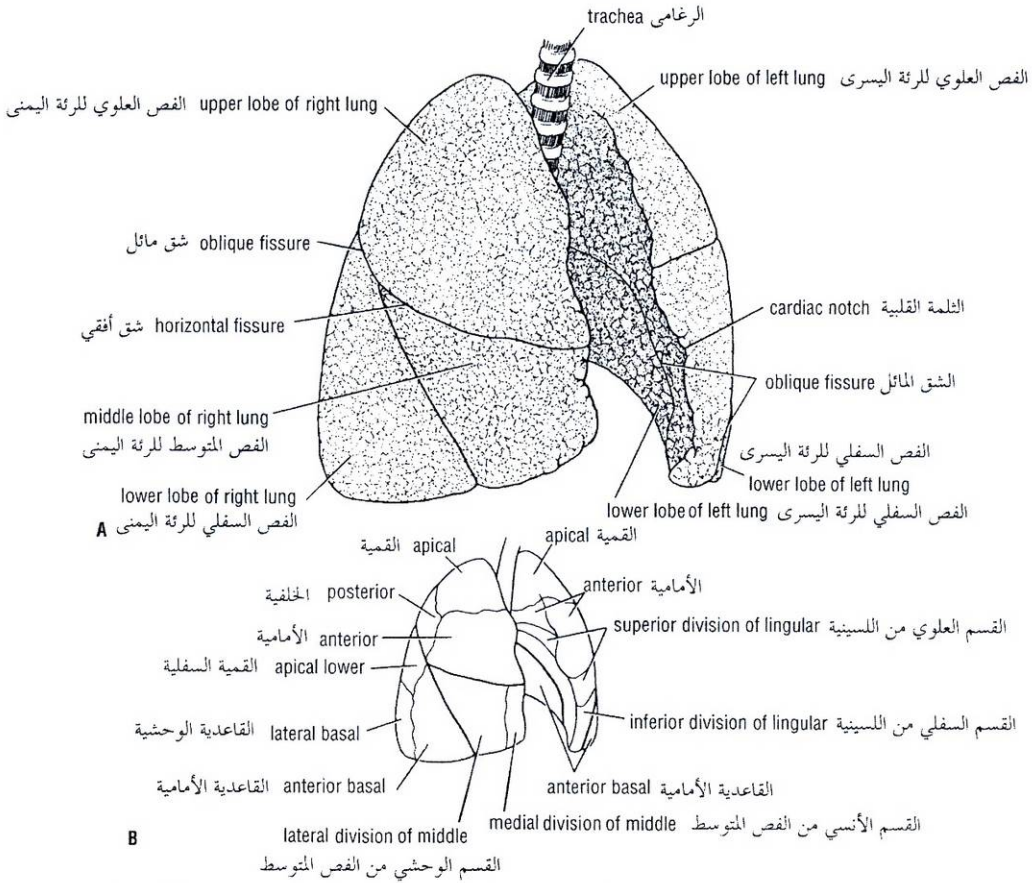


Figure 3-11 Lungs viewed from the right. **A.** Lobes. **B.** Bronchopulmonary segments.

الشكل (3-11): الرئتان (عند النظر إليهما من جهة اليمين). **A.** الفصوص. **B.** القطع القصيبية الرئوية.

BLOOD SUPPLY OF THE LUNGS

The bronchi, the connective tissue of the lung, and the visceral pleura receive their blood supply from the bronchial arteries, which are branches of the descending aorta. The bronchial veins (which communicate with the pulmonary veins) drain into the azygos and hemiazygos veins.

The alveoli receive deoxygenated blood from the terminal branches of the pulmonary arteries. The oxygenated blood leaving the alveolar capillaries drains into the tributaries of the pulmonary veins, which follow the intersegmental connective tissue septa to the lung root. Two pulmonary veins leave each lung root (Figs. 3-28 and 3-29) to empty into the left atrium of the heart.

LYMPH DRAINAGE OF THE LUNGS

The lymph vessels originate in superficial and deep plexuses (Fig. 3-13); they are not present in the alveolar walls. The **superficial (subpleural) plexus** lies beneath the visceral pleura and drains over the surface of the lung toward the hilum, where the lymph vessels enter the **bronchopulmonary nodes**. The **deep plexus** travels along the bronchi and pulmonary vessels toward the hilum of the lung, passing through **pulmonary nodes** located within the lung substance; the lymph then enters the bronchopulmonary nodes in the hilum of the lung. All the lymph from the lung leaves the hilum and drains into the **tracheobronchial nodes** and then into the **bronchomediastinal lymph trunks**.

♦ التروية الدموية للرئتين:

تتلقى القصبات والنسيج الضام للرئة، والجنبة الحشوية ترويتها الدموية من الشرايين القصيبية وهي فروع من الأبهر النازل. تصب الأوردة القصيبية (التي تتصل مع الأوردة الرئوية) ضمن الوريد الفرد والوريد نصف الفرد. تتلقى الأسناخ الدم الغير مؤكسج من الفروع النهائية للشرايين الرئوية. يترك الدم المؤكسد الشعيرات السنخية لينتج إلى روافد الأوردة الرئوية التي تتبع الحواجز النسيجية الضامة بين القطع إلى جذر الرئة. يغادر وريدان رئويان جذر كل رئة (الشكلان 3-28 و 3-29) ليصبوا في الأذين الأيسر للقلب.

♦ التصريف اللمفي للرئتين:

تبدأ الأوعية اللمفية على شكل ضفيريّين سطحية وعميقة (الشكل 3-13)، وهي لا توجد في الجدران السنخية. تتوضع **الصفيرة السطحية** (تحت الجنبة) تحت الجنبة الحشوية وتنزح كامل سطح الرئة نحو السرة حيث تدخل الأوعية اللمفية **العقد القصيبية الرئوية**. تسير **الصفيرة العميقة** على طول القصبات والأوعية الرئوية نحو سرة الرئة مارة عبر **العقد الرئوية** المتوضعة ضمن مادة الرئة، ومن ثم يدخل اللمف العقد القصيبية الرئوية الموجودة في سرة الرئة. يغادر كل لف الرئة السرة وينزح إلى العقد الرغامية القصيبية ومن ثم إلى الجذوع اللمفية القصيبية المنصفية.

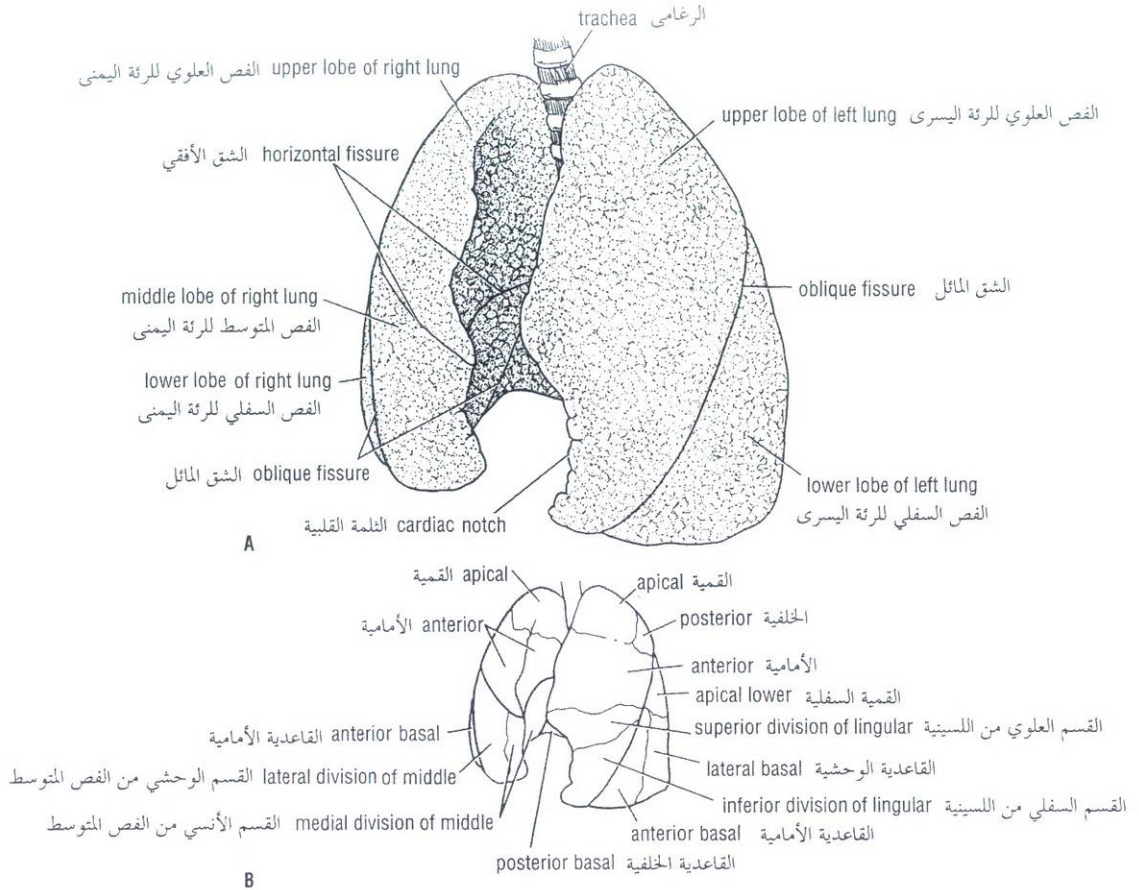


Figure 3-12 Lungs viewed from the left. **A.** Lobes. **B.** Bronchopulmonary segments.

الشكل (3-12): الرئتان كما تبدوان من اليسار. **A.** الفصوص. **B.** القطع القصيبية الرئوية.

NERVE SUPPLY OF THE LUNGS

At the root of each lung is a **pulmonary plexus** composed of efferent and afferent autonomic nerve fibers. The plexus is formed from branches of the sympathetic trunk and receives parasympathetic fibers from the vagus nerve.

The sympathetic efferent fibers produce bronchodilation and vasoconstriction. The parasympathetic efferent fibers produce bronchoconstriction, vasodilation, and increased glandular secretion.

Afferent impulses derived from the bronchial mucous membrane and from stretch receptors in the alveolar walls pass to the central nervous system in both sympathetic and parasympathetic nerves.

THE MECHANICS OF RESPIRATION

Respiration consists of two phases—inspiration and expiration—which are accomplished by the alternate increase and decrease of the capacity of the thoracic cavity. The rate varies between 16 and 20 per minute in normal resting patients and is faster in children and slower in the elderly.

◆ تعصيب الرئتين:

توجد **ضفيرة رئوية** عند جذر كل رئة، تتألف من ألياف عصبية ذاتية صادرة وواردة. تتشكل الضفيرة من فروع الجذع الودي وتلقى أليافاً لاودية من العصب المبهم.

تحدث الألياف الصادرة الودية توسعاً قصبياً وتقبضاً وعائياً، بينما تسبب الألياف الصادرة اللاودية تقبضاً قصبياً وتوسعاً وعائياً وزيادة في الإفراز الغدي.

تمر الدفعات الواردة القادمة من الغشاء المخاطي القصي ومن مستقبلات التمدد في الجدران السنخية إلى الجملة العصبية المركزية عبر كلا الأعصاب الودية واللاودية.

◆ آليات التنفس:

يتألف التنفس من طورين: شهيق وزفير اللذان ينجزان بتناوب ازدياد وتناقص سعة الجوف الصدري. تتنوع سرعة التنفس بين (16) و (20) مرة / دقيقة وذلك عند شخص سوي في حالة الراحة وتكون أسرع عند الأطفال وأبطأ عند كبار السن.

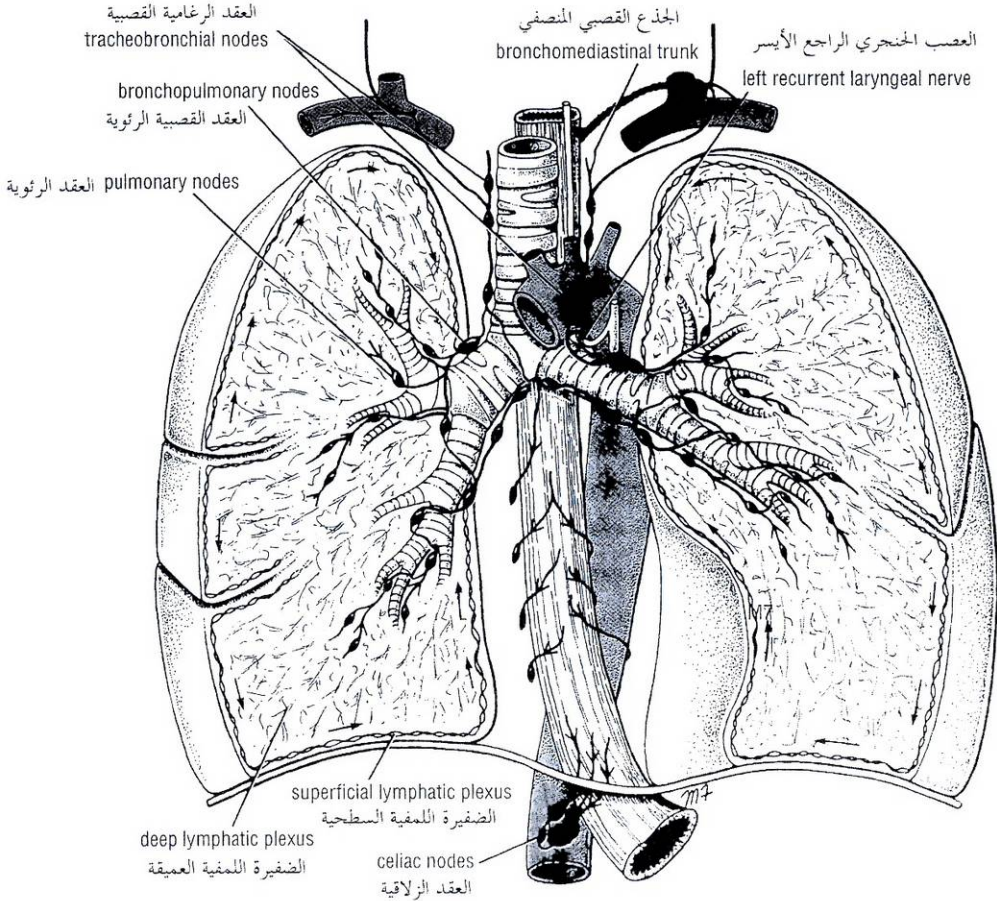


Figure 3-13 Lymph drainage of lung and lower end of esophagus.

الشكل (13-3): التصريف اللمفي للرئة وللنهاية السفلية من المري.

I. الشهيق:

A. الشهيق الهادئ:

يمكن تشبيه الجوف الصدري بصندوق له مدخل وحيد في قمته على شكل أنبوب يدعى الرغامى، الشكل (3-14). يمكن أن تزداد سعة هذا الصندوق وذلك بتناول كل أقطاره مما يؤدي إلى دخول الهواء تحت تأثير الضغط الجوي إلى الصندوق عبر الأنبوب.

لذلك سندرس الآن الأقطار الثلاثة للجوف الصدري وكيفية ازدياد أطوالها.

القطر العمودي: نظرياً، يمكن أن يرتفع السقف وتهبط الأرضية. يتشكل السقف من الغشاء فوق الجنبية وهو ثابت. وبالمقابل، تتشكل الأرضية من الحجاب الحاجز المتحرك. عندما يقلص الحجاب الحاجز تتسطح قبتاه وينخفض مستواه (الشكل 3 - 14).

القطر الأمامي الخلفي: إذا ارتفعت النهايات القصية للأضلاع المائلة نحو الأسفل فسيزداد القطر الأمامي الخلفي للجوف الصدري وستندفع النهاية السفلية للقص للأمام (الشكل 3 - 14). يمكن أن يحدث ذلك بواسطة تثبيت الضلع الأول نتيجة تقلص العضلات الأخمعية للعنق وتقلص العضلات الوربية (الشكل 3 - 15)، وبهذه الطريقة تسحب كل الأضلاع معاً وترتفع باتجاه الضلع الأول.

Inspiration

Quiet Inspiration

Compare the thoracic cavity to a box with a single entrance at the top, which is a tube called the trachea (Fig. 3-14). The capacity of the box can be increased by elongating all its diameters, and this will result in air under atmospheric pressure entering the box through the tube.

Consider now the three diameters of the thoracic cavity and how they may be increased (Fig. 3-14).

Vertical Diameter Theoretically, the roof could be raised and the floor lowered. The roof is formed by the suprapleural membrane and is fixed. Conversely, the floor is formed by the mobile diaphragm. When the diaphragm contracts, the domes become flattened and the level of the diaphragm is lowered (Fig. 3-14).

Anteroposterior Diameter If the downward-sloping ribs were raised at their sternal ends, the anteroposterior diameter of the thoracic cavity would be increased and the lower end of the sternum would be thrust forward (Fig. 3-14). This can be brought about by fixing the first rib by the contraction of the scaleni muscles of the neck and contracting the intercostal muscles (Fig. 3-15). By this means all the ribs are drawn together and raised toward the first rib.

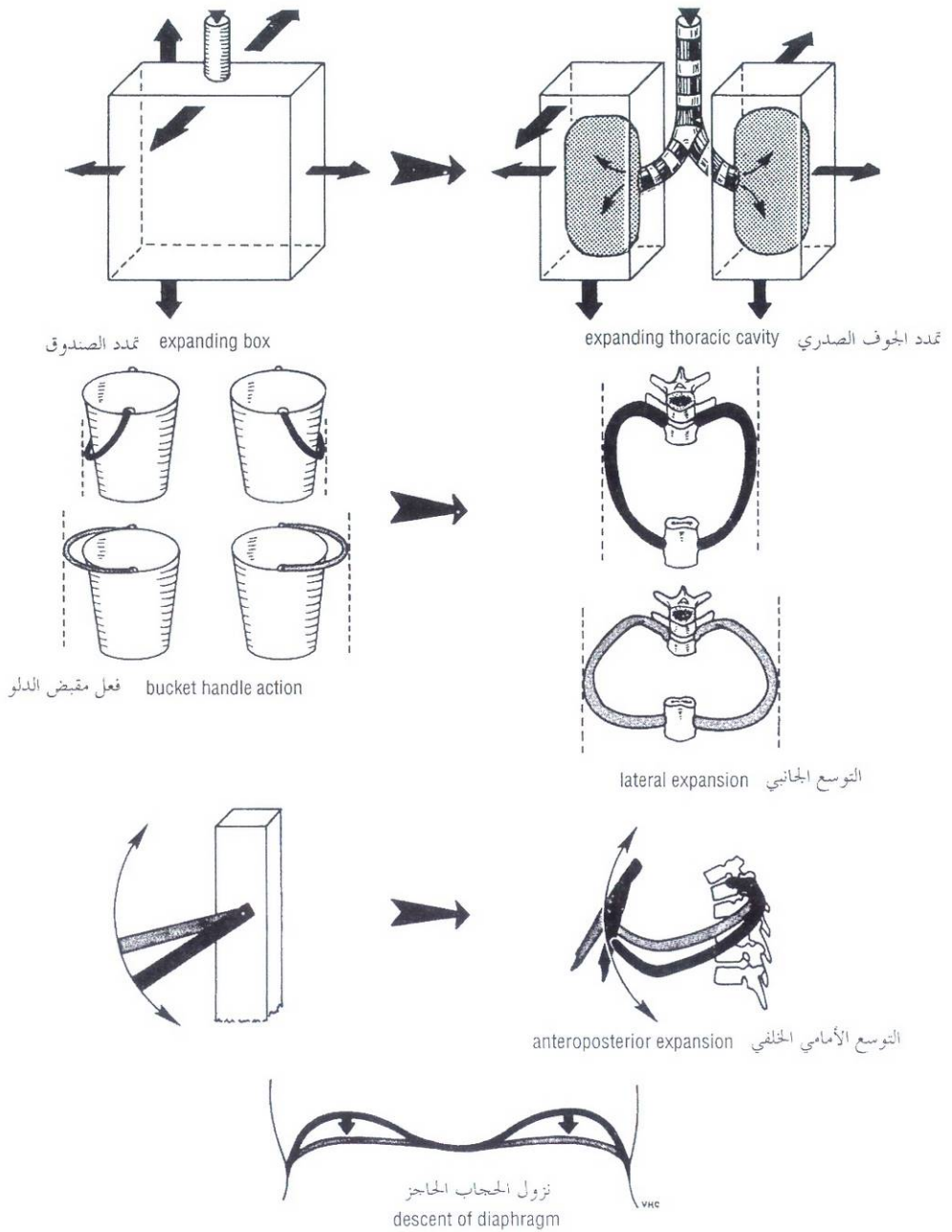


Figure 3-14 The different ways in which the capacity of the thoracic cavity is increased during inspiration.

الشكل (14-3): الطرق المختلفة لزيادة سعة الجوف الصدري وذلك أثناء الشهيق.

Transverse Diameter The ribs articulate in front with the sternum via their costal cartilages and behind with the vertebral column. Because the ribs curve downward as well as forward around the chest wall, they resemble bucket handles (Fig. 3-14). It therefore follows that if the ribs are raised (like bucket handles), the transverse diameter of the thoracic cavity will be increased. As described previously, this can be accomplished by fixing the first rib and raising the other ribs to it by contracting the intercostal muscles (Fig. 3-15).

An additional factor that must not be overlooked is the effect of the descent of the diaphragm on the abdominal viscera, and the tone of the muscles of the anterior abdominal wall. As the diaphragm descends on inspiration, intra-abdominal pressure rises. This rise in pressure is accommodated by the reciprocal relaxation of the abdominal wall musculature. However, a point is reached when no further abdominal relaxation is possible, and the liver and other upper abdominal viscera act as a platform that resists further diaphragmatic descent. On further contraction the diaphragm will now have its central tendon supported from below, and its shortening muscle fibers will assist the intercostal muscles in raising the lower ribs (Fig. 3-15).

Apart from the diaphragm and the intercostals, other less important muscles also contract on inspiration and assist in elevating the ribs, namely, the **levator costarum muscles** and the **serratus posterior superior muscles**.

Forced Inspiration

In deep forced inspiration a maximum increase in the capacity of the thoracic cavity occurs. Every muscle that can raise the ribs is brought into action, including the scalenus anterior and medius and the sternocleidomastoid. In respiratory distress the action of all the muscles already engaged becomes more violent, and the scapulae are fixed by the trapezius, levator scapulae, and rhomboid muscles, enabling the serratus anterior and pectoralis minor to pull up the ribs. If the upper limbs can be supported by grasping a chair back or table, the sternal origin of the pectoralis major muscles can also assist the process.

Lung Changes on Inspiration

In inspiration, the root of the lung descends and the level of the bifurcation of the trachea may be lowered by as much as two vertebrae. The bronchi elongate and dilate and the alveolar capillaries dilate, thus assisting the pulmonary circulation. Air is drawn into the bronchial tree as the result of the positive atmospheric pressure exerted through the upper part of the respiratory tract and the negative pressure on the outer surface of the lungs brought about by the increased capacity of the thoracic cavity. With expansion of the lungs, the elastic tissue in the bronchial walls and connective tissue is stretched. As the diaphragm descends, the costodiaphragmatic recess of the pleural cavity opens, and the expanding sharp lower edges of the lungs descend to a lower level.

Expiration

Quiet Expiration

Quiet expiration is largely a passive phenomenon and is brought about by the elastic recoil of the lungs, the relaxation of the intercostal muscles and diaphragm, and an increase in tone of the muscles of the anterior abdominal wall, which forces the relaxing diaphragm upward. The **serratus posterior inferior muscles** play a minor role in pulling down the lower ribs.

القطر المستعرض: تتم فصل الأضلاع في الأمام مع القص بواسطة غضاريفها الضلعية وفي الخلف مع العمود الفقري. ولأن الأضلاع تنحني نحو الأسفل والأمام حول الجدار الصدري فهي تشبه مقبض الدلو (الشكل 3-14)، وعلى ضوء ذلك فإنه إذا ارتفعت الأضلاع (مثل مقبض الدلو) سيزداد القطر المستعرض للجوف الصدري. وكما وصفنا سابقاً، يمكن إنجاز ذلك بتثبيت الضلع الأول ورفع الأضلاع الأخرى إليه بواسطة تقلص العضلات الوربية (الشكل 3-15).

وهناك عامل إضافي لا ينبغي أن نغفل عنه هو تأثير هبوط الحجاب الحاجز على الأحشاء البطنية، وتوتر عضلات الجدار الأمامي للبطن. عندما يهبط الحجاب الحاجز أثناء الشهيق يرتفع الضغط داخل البطن، وسيتم التكيف مع هذا الارتفاع في الضغط من خلال الاسترخاء المتبادل (العكسي) لعضل الجدار البطني. وعلى أية حال، يصل استرخاء البطن إلى نقطة لا يمكن تجاوزها وعندها يغدو الكبد والأحشاء البطنية العلوية الأخرى كعقادة تقاوم هبوط الحجاب الحاجز زيادة على المستوى الذي وصل إليه. وإذا ما حصل تقلص أكبر للحجاب الحاجز حينها سيتلقى وتره المركزي المثبت من الأسفل وستساعد أليافه العضلية المتقاصرة العضلات الوربية في رفع الأضلاع السفلية (الشكل 3-15).

إلى جانب الحجاب الحاجز والعضلات الوربية تقلص عضلات أخرى أقل شأنًا أثناء الشهيق وتساهم في رفع الأضلاع وهي: **العضلات الرافعة للأضلاع والعضلات المنشارية الخلفية العلوية.**

B. الشهيق القسري:

في الشهيق القسري العميق تحدث الزيادة القصوى في سعة الجوف الصدري، وتشارك في ذلك كل عضلة قادرة على رفع الأضلاع بما في ذلك الأجمعية الأمامية والوسطى والقفارية. يشتد عمل جميع العضلات المشاركة سابقاً في حال حدوث ضائقة تنفسية ويثبت لوحسي الكتف بواسطة العضلات شبه المنحرفة ورافعة الكتف والمعينية مما يمكن العضلة المنشارية الأمامية والعضلة الصدرية الصغيرة من سحب الأضلاع للأعلى. ويمكن أن يساهم المنشأ القصبي للعضلتين الصدريتين الكبيرتين أيضاً في هذا العمل وذلك إذا ما دعم الطرفان العلويان بواسطة الإمساك بمسند كرسي أو بطاولة.

C. التبدلات الرئوية في الشهيق:

في الشهيق، يهبط جذر الرئة وكذلك ينخفض مستوى انشعاب الرغامى بمقدار فقرتين. تتطاول القصبات وتتوسع وكذلك تتوسع الشعيرات السنخية مما يؤدي إلى دعم الدوران الرئوي. ينسحب الهواء إلى داخل الشجرة القصيبية نتيجة وجود ضغط جوي إيجابي في الجزء العلوي من الجهاز التنفسي وضغط سلبي على السطح الخارجي للرئتين سببه ازدياد سعة الجوف الصدري. مع تمدد الرئتين، يتمطع النسيج المر في الجدران القصيبية وكذلك النسيج الضام. ومع هبوط الحجاب الحاجز ينفتح الردب الضلعي الحجابي للجوف الجنبي وتنزل الحواف السفلية الحادة الممتدة للرئتين إلى مستوى أخفض.

II. الزفير:

A. الزفير الهادئ:

الزفير الهادئ هو ظاهرة منعقدة إلى حد بعيد وتحدث بفعل الارتداد المرن للرئتين، وكذلك نتيجة لاسترخاء العضلات الوربية والحجاب الحاجز والزيادة في توتر عضلات الجدار الأمامي للبطن مما يدفع بالحجاب الحاجز المسترخي إلى الأعلى. تلعب **العضلات المنشارية الخلفيتان السفليتان** دوراً ضئيلاً في جر الأضلاع السفلية نحو الأسفل.

العضلتان الأماميتان الأمامية والوسطى
scalenus anterior and medius muscles

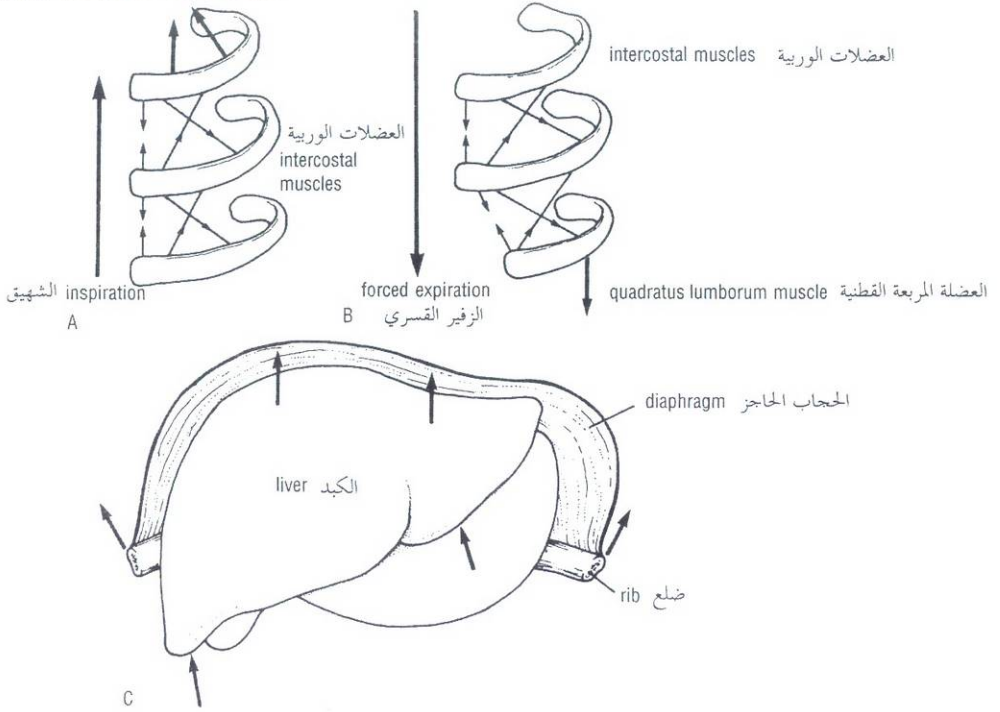


Figure 3-15 **A.** How intercostal muscles raise ribs during inspiration. Note that the scaleni muscles fix the first rib or, in forced inspiration, raise the first rib. **B.** How intercostal muscles can be used in forced expiration provided that the twelfth rib is fixed or made to descend by abdominal muscles. **C.** How the liver provides the platform to enable the diaphragm to raise the lower ribs.

الشكل (3-15): **A.** كيف ترفع العضلات الوريبة الأضلاع أثناء الشهيق. لاحظ أن العضلات الأمامية تثبت الضلع الأول أو ترفعه أثناء الشهيق القسري. **B.** كيف توظف العضلات الوريبة في الزفير القسري وذلك إذا تثبت الضلع الثاني عشر أو نزل بواسطة العضلات البطنية. **C.** كيف يوفر الكبد القاعدة التي تمكن الحجاب الحاجز من رفع الأضلاع السفلية.

Forced Expiration

Forced expiration is an active process brought about by the forcible contraction of the musculature of the anterior abdominal wall. The quadratus lumborum also contracts and pulls down the twelfth ribs. It is conceivable that under these circumstances some of the intercostal muscles may contract, pull the ribs together, and depress them to the lowered twelfth rib (Fig. 3-15). The serratus posterior inferior and the latissimus dorsi muscles may also play a minor role.

Lung Changes on Expiration

In expiration, the roots of the lungs ascend along with the bifurcation of the trachea. The bronchi shorten and contract. The elastic tissue of the lungs recoils, and the lungs become reduced in size. With the upward movement of the diaphragm, increasing areas of the diaphragmatic and costal parietal pleura come into apposition, and the costodiaphragmatic recess becomes reduced in size. The lower margins of the lungs shrink and rise to a higher level.

B. الزفير القسري:

الزفير القسري هو عملية فعالة تحدث بواسطة التقلص القسري لعضل الجدار الأمامي للبطن. وتتقلص أيضاً العضلة المربعة القطنية جارة الضلع الثاني عشر في الجانبين إلى الأسفل. ومن الممكن تحييل كيف تتقلص في ظل هذه الظروف بعض العضلات الوريبة ساحبة الأضلاع معاً ومخفضة إياها نحو الضلع الثاني عشر المخفض (الشكل 3-15). وربما تلعب العضلة المنشارية الخلفية السفلية والعضلة العريضة الظهرية دوراً ضئيلاً في ذلك.

C. التبدلات الرئوية في الزفير:

أثناء الزفير يصعد جذري الرئتين على طول انشعاب الرغامى، وتقصر القصبتان وتقلصان. ويرتد النسيج المرن للرئتين مما يؤدي إلى تناقص حجمهما. ومع حركة الحجاب الحاجز للأعلى تنضم مناطق متزايدة من الجنبتين الجداريتين الحجابية والضلعية إلى بعضهما البعض فيتناقص حجم الرذب الضلعي الحجابي. وتتكمش الحواف السفلية للرئتين وترتفع إلى مستوى أعلى.

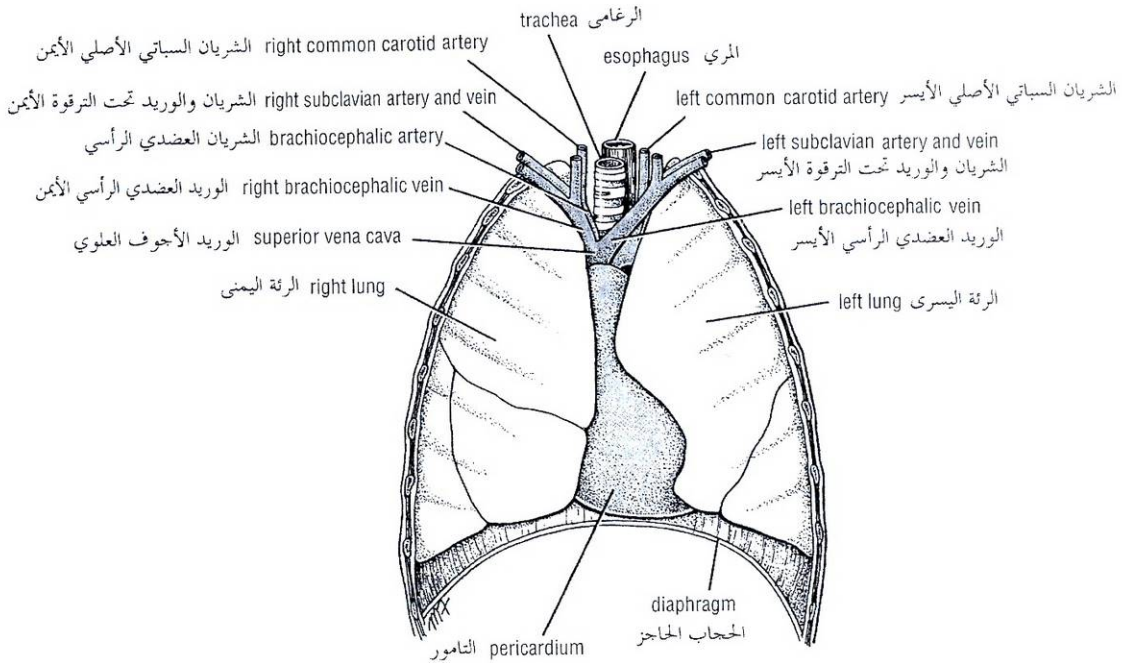


Figure 3-16 The pericardium and the lungs exposed from in front.

الشكل (16-3): الرئتان والتامور (بعد كشفهما من الأمام).

Types of Respiration

In babies and young children the ribs are nearly horizontal. Thus, they have to rely mainly on the descent of the diaphragm to increase their thoracic capacity on inspiration. Because this is accompanied by a marked inward and outward excursion of the anterior abdominal wall, which is easily seen, respiration at this age is referred to as the **abdominal type of respiration**.

After the second year the ribs become more oblique, and the adult form of respiration is established.

In the adult a sexual difference exists in the type of respiratory movements. The female tends to rely mainly on the movements of the ribs than on the descent of the diaphragm on inspiration. This is referred to as the **thoracic type of respiration**. The male uses both the thoracic and abdominal forms of respiration, but mainly the abdominal form.

Pericardium

The pericardium is a fibroserous sac that encloses the heart and the roots of the great vessels. Its function is to restrict excessive movements of the heart as a whole and to serve as a lubricated container in which the different parts of the heart can contract. The pericardium lies within the middle mediastinum (Figs. 3-1, 3-16, 3-17, and 3-18), posterior to the body of the sternum and the second to the sixth costal cartilages.

III. أنماط التنفس:

تكون الأضلاع عند الرضع والأطفال الصغار أفقية تقريباً. لذلك فهم يعتمدون بشكل رئيسي على نزول الحجاب الحاجز من أجل زيادة سعة الجوف الصدري لديهم أثناء الشهيق، ولأن هذا يترافق مع حركة ملحوظة لجدار البطن الأمامي للدخول والخارج ترى بسهولة لذلك يشار إلى التنفس في هذه المرحلة العمرية بالنمط البطني للتنفس.

بعد السنة الثانية من العمر تصبح الأضلاع أكثر ميلاناً، ويتشكل النمط الكهلي للتنفس.

عند البالغ يوجد اختلاف جنسي في نمط الحركات التنفسية. تميل الأنثى للاعتماد بشكل رئيسي على حركات الأضلاع أكثر من اعتمادها على نزول الحجاب الحاجز وذلك أثناء الشهيق، ويشار إلى هذا بالنمط الصدري للتنفس. يستخدم الذكر نمطي التنفس الصدري والبطني، لكنه يعتمد بشكل رئيسي على الشكل البطني.

كـ التامور:

التامور هو كيس ليفي مصلي يغلف القلب وجذور الأوعية الكبيرة. وظيفته الحد من الحركات المفرطة للقلب ككل ويعمل كوعاء مزلق يفسح المجال لقلص الأجزاء المختلفة من القلب ضمنه. يتوضع التامور ضمن المنصف المتوسط (الأشكال: 3-1، 3-16، 3-17، 3-18) وخلف جسم القص والغضاريف الضلعية (من 2 إلى 6).

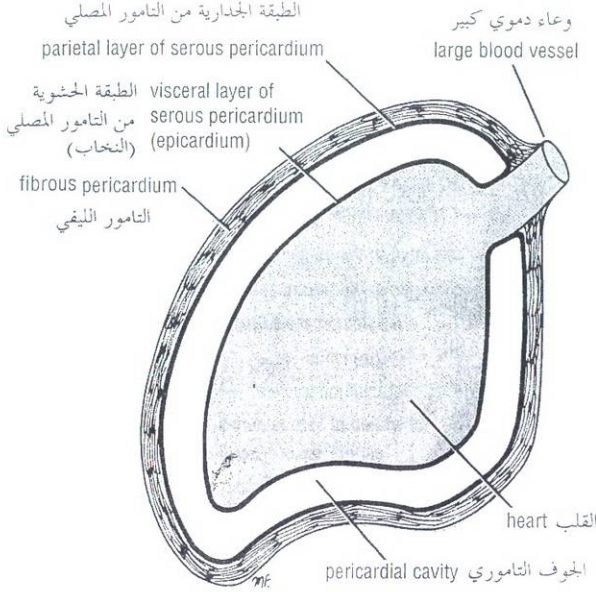


Figure 3-17 Different layers of the pericardium.
الشكل (3-17): الطبقات المختلفة للتامور.

FIBROUS PERICARDIUM

The fibrous pericardium is the strong fibrous part of the sac. It is firmly attached below to the central tendon of the diaphragm. It fuses with the outer coats of the great blood vessels passing through it (Fig. 3-17), namely, the aorta, the pulmonary trunk, the superior and inferior venae cavae, and the pulmonary veins (Fig. 3-18). The fibrous pericardium is attached in front to the sternum by the **sternopericardial ligaments**.

SEROUS PERICARDIUM

The serous pericardium has parietal and visceral layers (Fig. 3-17).

The **parietal layer** lines the fibrous pericardium and is reflected around the roots of the great vessels to become continuous with the visceral layer of serous pericardium that closely covers the heart (Fig. 3-18).

The **visceral layer** is closely applied to the heart and is often called the **epicardium**. The slitlike space between the parietal and visceral layers is referred to as the **pericardial cavity** (Fig. 3-17). Normally, the cavity contains a small amount of tissue fluid, the **pericardial fluid**, which acts as a lubricant to facilitate movements of the heart.

PERICARDIAL SINUSES

On the posterior surface of the heart, the reflection of the serous pericardium around the large veins forms a recess called the **oblique sinus** (Fig. 3-18). Also on the posterior surface of the heart is the **transverse sinus**, which is a short passage that lies between the reflection of serous pericardium around the aorta and pulmonary trunk and the reflection around the large veins (Fig. 3-18).

◆ التامور الليفي:

يمثل التامور الليفي الجزء الليفي القوي من الكيس. يرتكز في الأسفل بقوة على الوتر المركزي للحجاب الحاجز. ويندمج مع القمصان الخارجية للأوعية الدموية الكبيرة التي تمر خلاله (الشكل 3-17) وهي: الأبهر والجذع الرئوي والوريدين الأخرين العلوي والسفلي، والأوردة الرئوية (الشكل 3-18). ويتصل التامور الليفي في الأمام مع القص بواسطة الرباطين القصيين التاموريين.

◆ التامور المصلي:

يتألف التامور المصلي من طبقتين: جدارية وحشوية (الشكل 3-17). تبطن الطبقة الجدارية التامور الليفي وتعكس حول جذور الأوعية الكبيرة لتصبح متمادية مع الطبقة الحشوية من التامور المصلي التي تغلف القلب بشكل وثيق (الشكل 3-18).

تنطبق الطبقة الحشوية على القلب بإحكام وتدعى غالباً **النخاب** (ظاهرة القلب). ويشار إلى الحيز الأشبه بالشق الطولي بين الطبقتين الجدارية والحشوية بالجوف التاموري (الشكل 3-17). وفي الحالة السوية، يحوي الجوف التاموري كمية ضئيلة من سائل نسيجي هو السائل التاموري الذي يعمل كمرزق لتسهيل حركات القلب.

◆ الجيوب التامورية:

يشكل انعكاس التامور المصلي حول الأوردة الكبيرة على السطح الخلفي للقلب رداً يدعى الجيب المسائل (الشكل 3-18). وكذلك يوجد على السطح الخلفي للقلب الجيب المستعرض وهو بمثابة ممر قصير يتوضع بين انعكاس التامور المصلي حول الأبهر والجذع الرئوي وبين انعكاسه حول الأوردة الكبيرة (الشكل 3-18).

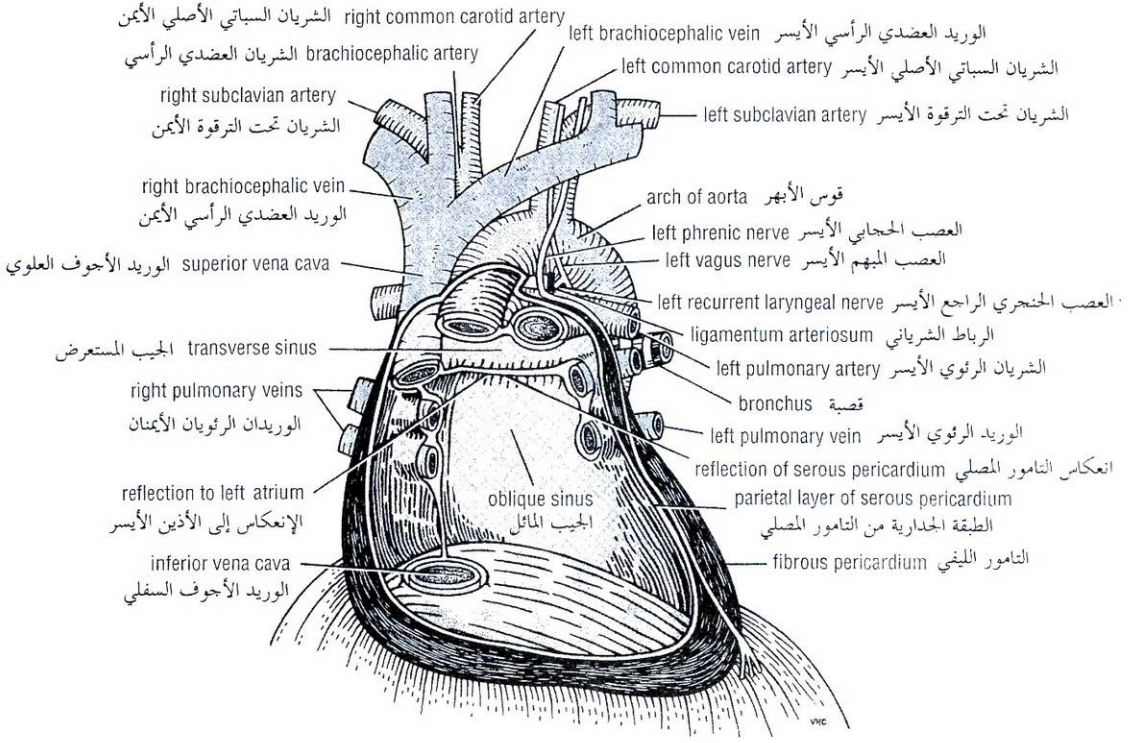


Figure 3-18 The great blood vessels and the interior of the pericardium.

الشكل (3-18): الأوعية الدموية الكبيرة وباطن التامور.

Heart

The heart is a hollow muscular organ that is somewhat pyramid shaped and lies within the pericardium in the mediastinum (Fig. 3-19). It is connected at its base to the great blood vessels but otherwise lies free within the pericardium.

SURFACES OF THE HEART

The heart has three surfaces: sternocostal (anterior), diaphragmatic (inferior), and a base (posterior). It also has an apex, which is directed downward, forward, and to the left.

The **sternocostal surface** is formed mainly by the right atrium and the right ventricle, which are separated from each other by the vertical atrioventricular groove (Fig. 3-19). The right border is formed by the right atrium and the left border, by the left ventricle and part of the left auricle. The right ventricle is separated from the left ventricle by the anterior interventricular groove.

The **diaphragmatic surface** of the heart is formed mainly by the right and left ventricles separated by the posterior interventricular groove. The inferior surface of the right atrium, into which the inferior vena cava opens, also forms part of this surface.

The **base of the heart**, or the posterior surface, is formed mainly by the left atrium, into which open the four pulmonary veins (Fig. 3-20). The base of the heart lies opposite the apex.

القلب:

القلب عضو عضلي مجوف شكله هرمي إلى حد ما يقع ضمن التامور في المنصف (الشكل 3-19). ويتصل عند قاعدته مع الأوعية الدموية الكبيرة لكنه عدا ذلك يتوضع بشكل حر ضمن التامور.

◆ سطوح القلب:

للقلب ثلاثة سطوح: قضي ضلعي (أمامي)، حجابي (سفلي)، وقاعدة (خلفي). وله أيضاً قمة متجهة إلى الأسفل والأمام واليسار.

يتشكل **السطح القضي الضلعي** على نحو رئيسي من الأذنين الأيمن والبطين الأيمن المفصولين عن بعضهما البعض بواسطة الأخدود الأذيني البطني العمودي (الشكل 3-19). تتشكل الحافة اليمنى من الأذنين الأيمن والحافة اليسرى من البطين الأيسر مع جزء من الأذينة اليسرى. ينفصل البطين الأيمن عن البطين الأيسر بالأخدود بين البطينين الأمامي.

يتشكل **السطح الحجابي** للقلب على نحو رئيسي من البطينين الأيمن والأيسر المفصولين عن بعضهما بالأخدود بين البطينين الخلفي. يشكل السطح السفلي من الأذنين الأيمن حيث يفتح فيه الوريد الأوجوف السفلي جزءاً من هذا السطح أيضاً.

تتشكل **قاعدة القلب** أو السطح الخلفي بشكل رئيسي من الأذنين الأيسر الذي يفتح فيه الأوردة الرئوية الأربعة (الشكل 3-20). تتوضع قاعدة القلب قبالة قمته.

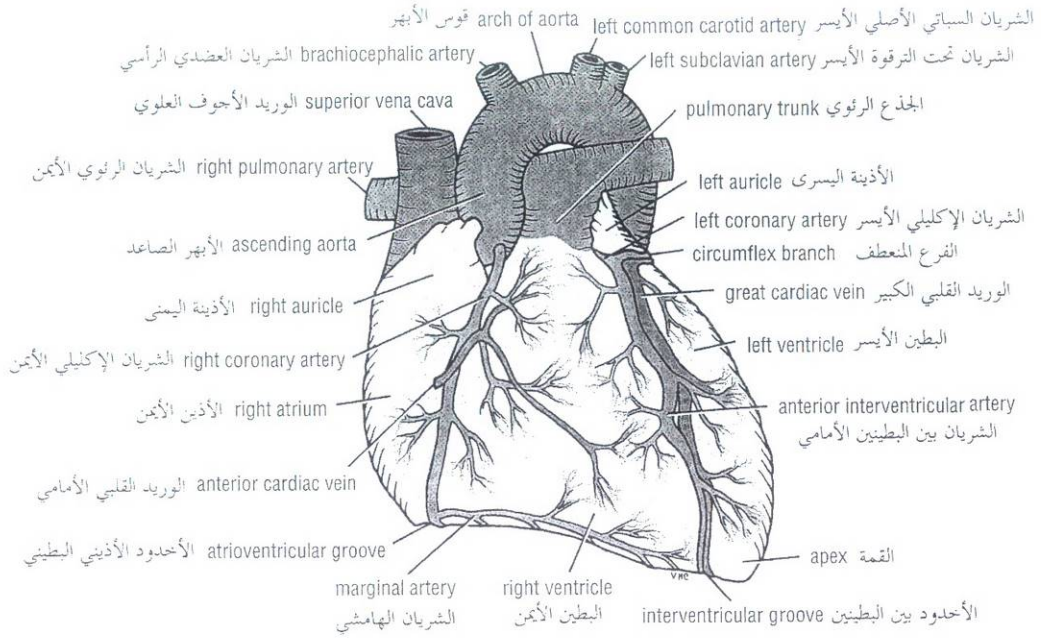


Figure 3-19 The anterior surface of the heart and the great blood vessels. Note the course of the coronary arteries and the cardiac veins.

الشكل (19-3): السطح الأمامي للقلب والأوعية الدموية الكبيرة. لاحظ مسار الشرايين الإكليلية والأوردة القلبية.

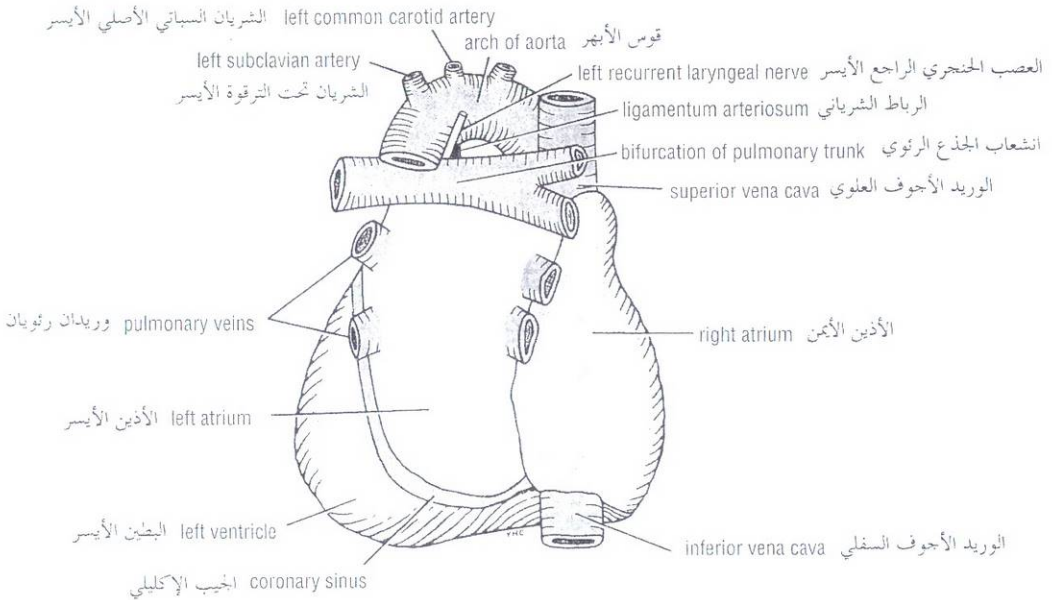


Figure 3-20 The posterior surface or the base of heart.

الشكل (20-3): السطح الخلفي للقلب (أو قاعدة القلب).

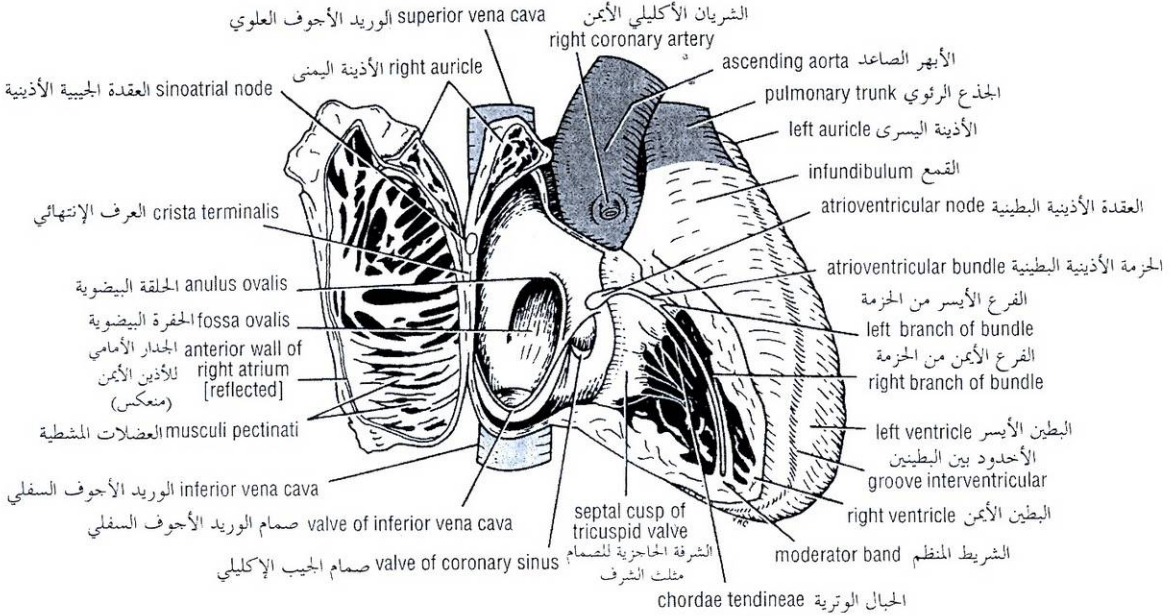


Figure 3-21 Interior of the right atrium and the right ventricle. Note the positions of the sinoatrial node and the atrioventricular node and bundle.

الشكل (3-21): باطن الأذين الأيمن و البطين الأيمن. لاحظ مواضع العقدة الجيبية الأذينية و العقدة والحزمة الأذينية البطينية.

The **apex of the heart**, formed by the left ventricle, is directed downward, forward, and to the left (Fig. 3-19). It lies at the level of the fifth left intercostal space, 3 1/2 inches (9 cm) from the midline. In the region of the apex, the apex beat can usually be seen and palpated in the living patient.

Note that the base of the heart is called the base because the heart is pyramid shaped and the base lies opposite the apex. The heart does not rest on its base; it rests on its diaphragmatic (inferior) surface.

BORDERS OF THE HEART

The right border is formed by the right atrium, the left border by the left auricle, and below by the left ventricle (Fig. 3-19). The lower border is formed mainly by the right ventricle but also by the right atrium and the apex by the left ventricle. These borders are important when examining a radiograph of the heart.

CHAMBERS OF THE HEART

The heart is divided by vertical septa into four chambers: the right and left atria and the right and left ventricles. The right atrium lies anterior to the left atrium and the right ventricle lies anterior to the left ventricle.

The walls of the heart are composed of cardiac muscle, the **myocardium**, covered externally with serous pericardium, called the **epicardium**, and lined internally with a layer of endothelium, the **endocardium**.

تتجه قمة القلب التي تتشكل من البطين الأيسر إلى الأسفل والأمام واليسار (الشكل 3 - 19). وهي تتوضع عند مستوى المسافة الوريدية الخامسة اليسرى وذلك على بعد 3 1/2 (9 سم) عن الخط الناصف. يمكن عادة رؤية ضربة القمة في ناحية قمة القلب وجسها عند المريض الحي. لاحظ أن قاعدة القلب تدعى بالقاعدة لأن القلب ذو شكل هرمي وتتوضع القاعدة مقابل القمة. لا يستند القلب على قاعدته بل على سطحه الحجابي (السفلي).

◆ حواف القلب:

تتشكل الحافة اليمنى من الأذين الأيمن، والحافة اليسرى من الأذين الأيسر والجزء السفلي منها يشكله البطين الأيسر (الشكل 3 - 19). تتشكل الحافة السفلية بشكل رئيسي من البطين الأيمن ولكن من الأذين الأيمن أيضاً وتشكل قمة القلب من البطين الأيسر. وهذه الحواف هامة عند فحص الصورة الشعاعية للقلب.

◆ حجرات القلب:

ينقسم القلب بحواجز عمودية إلى أربع حجرات: الأذينين الأيمن والأيسر والبطينين الأيمن والأيسر. يتوضع الأذين الأيمن أمام الأذين الأيسر والبطين الأيمن أمام البطين الأيسر. تتركب جدران القلب من عضلة قلبية "عضل القلب" مغطاة من الخارج بالتامور المصلي الذي يدعى بالنخاب ومبطنة من الداخل بطبقة بطانية تدعى الشغاف.

I. الأذنين الأيمن:

Right Atrium

The right atrium consists of a main cavity and a small out-pouching, the auricle (Figs. 3-19 and 3-21). On the outside of the heart at the junction between the right atrium and the right auricle is a vertical groove, the **sulcus terminalis**, which on the inside forms a ridge, the **crista terminalis**. The main part of the atrium that lies posterior to the ridge is smooth walled and is derived embryologically from the sinus venosus. The part of the atrium in front of the ridge is roughened or trabeculated by bundles of muscle fibers, the **musculi pectinati**, which run from the crista terminalis to the auricle. This anterior part is derived embryologically from the primitive atrium.

Openings Into the Right Atrium

The **superior vena cava** (Fig. 3-21) opens into the upper part of the right atrium; it has no valve. It returns the blood to the heart from the upper half of the body. The **inferior vena cava** (larger than the superior vena cava) opens into the lower part of the right atrium; it is guarded by a rudimentary, nonfunctioning valve. It returns the blood to the heart from the lower half of the body.

The **coronary sinus**, which drains most of the blood from the heart wall (Fig. 3-21), opens into the right atrium between the inferior vena cava and the atrioventricular orifice; it is guarded by a rudimentary, nonfunctioning valve.

The **right atrioventricular orifice** lies anterior to the inferior vena caval opening and is guarded by the tricuspid valve (Fig. 3-21).

Many small orifices of small veins also drain the wall of the heart and open directly into the right atrium.

Fetal Remnants

In addition to the rudimentary valve of the inferior vena cava are the **fossa ovalis** and **anulus ovalis**. These latter structures lie on the **atrial septum** that separates the right atrium from the left atrium (Fig. 3-21). The fossa ovalis is a shallow depression, which is the site of the **foramen ovale** in the fetus (Fig. 3-24). The anulus ovalis forms the upper margin of the fossa. The floor of the fossa represents the persistent septum primum of the heart of the embryo, and the anulus is formed from the lower edge of the septum secundum (Fig. 3-24).

Right Ventricle

The right ventricle communicates with the right atrium through the atrioventricular orifice and with the pulmonary trunk through the pulmonary orifice (Fig. 3-21). As the cavity approaches the pulmonary orifice it becomes funnel shaped, at which point it is referred to as the **infundibulum**.

The walls of the right ventricle are much thicker than those of the right atrium and show several internal projecting ridges formed of muscle bundles. The projecting ridges give the ventricular wall a spongelike appearance and are known as **trabeculae carneae**. The trabeculae carneae are composed of three types. The first type comprises the **papillary muscles**, which project inward, being attached by their bases to the ventricular wall; their apices are connected by fibrous chords (the **chordae tendineae**) to the cusps of the tricuspid valve (Fig. 3-21). The second type are attached at their ends to the ventricular wall, being free in the middle. One of these, the **moderator band**, crosses the ventricular cavity from the septal to the anterior wall. It conveys the right branch of the atrioventricular bundle, which is part of the conducting system of the heart. The third type is simply composed of prominent ridges.

يتألف من جوف رئيسي وتكيس خارجي صغير يدعى الأذنية، الشكلان (3-19 ، 3-21). ويوجد على السطح الخارجي للقلب عند موضع الاتصال بين الأذنين الأيمن والأذنية اليمنى أخدود عمودي هو التلم الإنتهائي الذي يشكل في الداخل حرفاً هو العرف الإنتهائي. يكون الجزء الرئيسي من الأذنين الذي يتوضع خلف الحرف ذي جدران ملساء ويشتق جنبينا من الجيب الوريدي. أما الجزء من الأذنين الواقع أمام الحرف فهو خشن أو ذو ترابيق تشكلها حزم من ألياف عضلية هي العضلات المشطية التي تسير من العرف الإنتهائي إلى الأذنية، ويشتق هذا الجزء الأمامي جنبينا من الأذنين البدئي.

A. فتحات الأذنين الأيمن:

ينفتح الوريد الأوجوف العلوي (الشكل 3-21) على الجزء العلوي من الأذنين الأيمن، ولا يملك صمام. وهو يرجع الدم إلى القلب من النصف العلوي للجسم. أما الوريد الأوجوف السفلي (وهو أعرض من الوريد الأوجوف العلوي) فينفتح في الجزء السفلي من الأذنين الأيمن، وتحرس الفتحة بصمام ردمي لا وظيفي. وهو يرجع الدم إلى القلب من النصف السفلي للجسم.

يعرف الجيب الإكليلي معظم دم جدار القلب (الشكل 3-21) وينفتح على الأذنين الأيمن وذلك بين الوريد الأوجوف السفلي والفتحة الأذنية البطينية، وتحرس فتحة هذا الجيب بصمام ردمي غير وظيفي. تتوضع الفتحة الأذنية البطينية المسمى أمام فتحة الوريد الأوجوف السفلي ويحرسها الصمام مثلث الشرف (الشكل 3-21). وهنالك فتحات صغيرة عديدة لأوردة صغيرة تصرف الدم من جدار القلب وتفتح مباشرة على الأذنين الأيمن.

B. البقايا الجنينية:

بالإضافة إلى الصمام الردمي للوريد الأوجوف السفلي توجد الحفرة البيضوية و الحلقة البيضوية. وتتوضع هاتان البنيان على الحاجز الأذيني الذي يفصل بين الأذنين الأيمن والأذنين الأيسر (الشكل 3-21). الحفرة البيضوية هي انخفاض ضحل وتمثل موضع الثقبية البيضوية عند الجنين (الشكل 3-24). تشكل الحلقة البيضوية الحافة العلوية للحفرة. وتمثل أرضية الحفرة الحاجز الأولي الدائم لقلب المضغة، وتشكل الحلقة من الحافة السفلية للحاجز الثانوي (الشكل 3-24).

II. البطين الأيمن:

يتصل البطين الأيمن مع الأذنين الأيمن عبر الفتحة الأذنية البطينية، ويتصل مع الجذع الرئوي عبر الفتحة الرئوية (الشكل 3-21). يصبح الجوف بالقرب من الفتحة الرئوية على شكل قمع حيث يدعى هنا القمع. تكون جدران البطين الأيمن أثنى من جدران الأذنين الأيمن وتبدي عدداً من الحروف البارزة الباطنة التي تتشكل من حزم عضلية. تكسب هذه الحروف البارزة جدار البطين مظهراً أشبه بالإسفنجة وتعرف بالترابيق اللحمية. توجد الترابيق اللحمية على ثلاثة أنماط: يشكل النمط الأول العضلات الحليمية التي تبرز نحو الداخل وتثبت بقواعدها على الجدار البطيني بينما تتصل ذراها مع شرف الصمام مثلث الشرف بواسطة حبال ليفية (الحبال الوترية) (الشكل 3-21). يتصل النمط الثاني بنهايته مع الجدار البطيني ويكون حر في الوسط. وأحد هذه الترابيق هو الشريط المنظم الذي يعبر جوف البطين من الجدار الحاجزي إلى الجدار الأمامي وينقل الفرع الأيمن من الحزمة الأذنية البطينية وهي جزء من الجملة الناقلة القلبية. النمط الثالث يتكون ببساطة من حروف متبارزة.

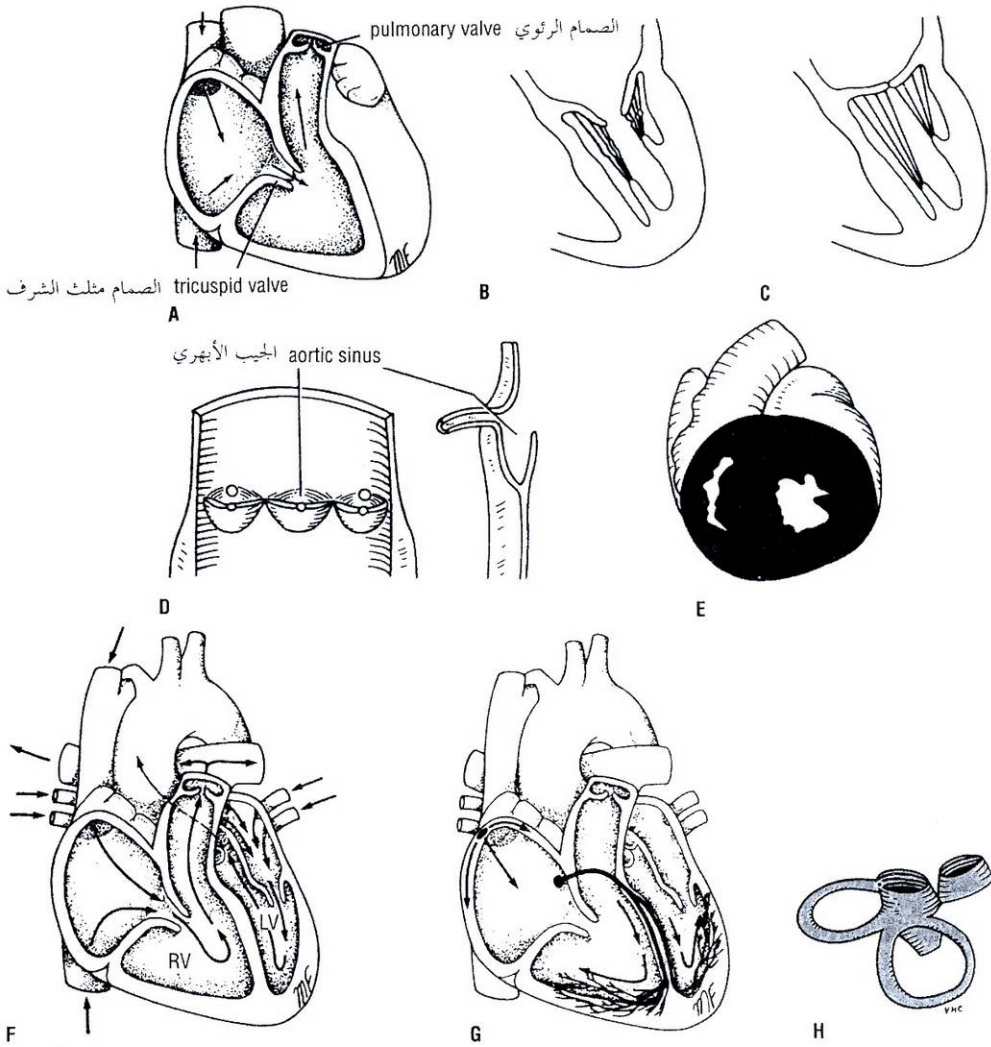


Figure 3-22 A. Position of the tricuspid and pulmonary valves. B. Mitral cusps with valve open. C. Mitral cusps with valve closed. D. Semilunar cusps of the aortic valve. E. Cross section of the ventricles of the heart. F. Path taken by blood through the heart. G. Path taken by the cardiac impulse from the sinoatrial node to the Purkinje network. H. Fibrous skeleton of the heart.

الشكل (22-3): A. موضع الصمامين مثلث الشرف والرئوي. B. شرفتا التاجي عندما يكون الصمام مفتوحاً. C. شرفتا التاجي عندما يكون الصمام مغلقاً. D. الشرف الهلالية للصمام الأبهري. E. مقطع عرضاني للبطينين. F. الطريق التي يسلكها الدم ضمن جوف القلب. G. الطريق التي تسلكها الدفعة القلبية من العقدة الجيبية الأذينية إلى ألياف بوركنج. H. الهيكل الليفي للقلب.

The **tricuspid valve** guards the atrioventricular orifice (Figs. 3-21 and 3-22) and consists of three cusps formed by a fold of endocardium with some connective tissue enclosed: **anterior, septal, and inferior** (posterior) cusps. The anterior cusp lies anteriorly, the septal cusp lies against the ventricular septum, and the inferior or posterior cusp lies inferiorly. The bases of the cusps are attached to the fibrous ring of the skeleton of the heart (see below), whereas their free edges and ventricular surfaces are attached to the **chordae tendineae**. The chordae tendineae connect the cusps to the **papillary muscles**. When the ventricle contracts, the papillary muscles contract and prevent the cusps from being forced into the atrium and turning inside out as the intraventricular pressure rises. To assist in this process, the chordae tendineae of one papillary muscle are connected to the adjacent parts of two cusps.

يحرس الصمام مثلث الشرف الفتحة الأذينية البطينية (الشكلان 3-21، 3-22) ويتألف من ثلاث شرف تتكون من طية شعاعية مع بعض النسيج الضام ضمنها (انظر لاحقاً) وهي الشرف الأمامية والحاجزية والسفلية (الخلفية). تتوضع الشرفة الأمامية في الأمام، وتتوضع الشرفة الحاجزية قبالة الحاجز البطني، والشرفة السفلية أو الخلفية في الأسفل. ترتكز قواعد الشرف على الحلقة الليفية لهيكل القلب بينما ترتكز حوافها الحرة وسطوحها البطينية على الحبال الوترية. تربط الحبال الوترية الشرف مع العضلات الحليمية. عندما يتقلص البطين، تقلص العضلات الحليمية فتمنع الشرف من الاندفاع ضمن الأذين وتحول دون انقلابها ظهراً لبطن عندما يرتفع الضغط داخل البطين. لدعم هذه العملية نجد أن الحبال الوترية لإحدى العضلات الحليمية تكون على اتصال مع الأجزاء المتاخمة لشرفتين.

The **pulmonary valve** guards the pulmonary orifice (Fig. 3-22A) and consists of three semilunar cusps formed by folds of endocardium with some connective tissue enclosed. The curved lower margins and sides of each cusp are attached to the arterial wall. The open mouths of the cusps are directed upward into the pulmonary trunk. No chordae or papillary muscles are associated with these valve cusps; the attachments of the sides of the cusps to the arterial wall prevent the cusps from prolapsing into the ventricle. At the root of the pulmonary trunk are three dilations called the **sinuses**, and one is situated external to each cusp (see **aortic valve**).

The three semilunar cusps are arranged with one posterior (left cusp) and two anterior (anterior and right cusps). (The cusps of the pulmonary and aortic valves are named according to their position in the fetus before the heart has rotated to the left. This unfortunately causes a great deal of unnecessary confusion.) During ventricular systole, the cusps of the valve are pressed against the wall of the pulmonary trunk by the outrushing blood. During diastole, blood flows back toward the heart and enters the sinuses; the valve cusps fill, come into apposition in the center of the lumen, and close the pulmonary orifice.

Left Atrium

Similar to the right atrium, the left atrium consists of a main cavity and a left auricle. The left atrium is situated behind the right atrium and forms the greater part of the base or the posterior surface of the heart (Fig. 3-20). Behind it lies the oblique sinus of the serous pericardium, and the fibrous pericardium separates it from the esophagus (Figs. 3-18 and 3-34).

The interior of the left atrium is smooth, but the left auricle possesses muscular ridges as in the right auricle.

Openings into the Left Atrium

The four pulmonary veins, two from each lung, open through the posterior wall (Fig. 3-20) and have no valves. The left atrioventricular orifice is guarded by the mitral valve.

Left Ventricle

The left ventricle communicates with the left atrium through the atrioventricular orifice and with the aorta through the aortic orifice. The walls of the left ventricle (Fig. 3-22) are three times thicker than those of the right ventricle. (The left intraventricular blood pressure is six times higher than that inside the right ventricle.) In cross section, the left ventricle is circular; the right is crescentic because of the bulging of the ventricular septum into the cavity of the right ventricle (Fig. 3-22). There are well-developed trabeculae carneae, two large papillary muscles, but no moderator band. The part of the ventricle below the aortic orifice is called the **aortic vestibule**.

The **mitral valve** guards the atrioventricular orifice (Fig. 3-22). It consists of two cusps, one anterior and one posterior, which have a structure similar to that of the cusps of the tricuspid valve. The anterior cusp is the larger and intervenes between the atrioventricular and the aortic orifices. The attachment of the chordae tendineae to the cusps and the papillary muscles is similar to that of the tricuspid valve.

يحرس الصمام الرئوي الفتحة الرئوية (الشكل 3 - 22 - A) ويتألف من ثلاث شرف هلالية تتكون من طبقات شغافية مع بعض النسيج الضام ضمنها. تتركز الحواف السفلية المنحنية وجوانب كل شرفة على الجدار الأذيني. تتجه الأفواه المفتوحة للشرف نحو الأعلى ضمن الجذع الرئوي. لا تتصل شرف الصمام مع أي حبال وترية أو عضلات حلبيمة، إن ارتكاز جوانب الشرف على الجدار الأذيني يجمع الشرف من التدلي ضمن البطين. توجد عند جذر الجذع الرئوي ثلاث اتساعات تدعى الجيوب. ويتوضع جيب واحد خارج كل شرفة (انظر الصمام الأبهري).

تنظم الشرف الهلالية الثلاث بحيث تكون واحدة في الخلف (الشرفة اليسرى) واثنان في الأمام (الشرفتين الأمامية واليمنى)، (تسمى شرف الصمامين الرئوي والأبهر حسب موضعها في الجنين وذلك قبل دوران القلب إلى اليسار، ولسوء الحظ يتسبب ذلك في الكثير من الالتباس). خلال الإنقباض البطيني تضغط شرف الصمام على جدار الجذع الرئوي بفعل الدم المتدفق للخارج. وخلال الإنبساط، يرجع الدم إلى القلب ويدخل الجيوب فتمتلئ شرف الصمام وتقابل في مركز اللعنة فتتغلق الفتحة الرئوية.

III. الأذنين الأيسر:

يتألف الأذين الأيسر كما هو الحال في الأذين الأيمن من جوف رئيسي وأذنية يسرى. يتوضع الأذين الأيسر خلف الأذين الأيمن ويشكل الجزء الأكبر من قاعدة القلب أو السطح الخلفي له، الشكل (3 - 20). ويتوضع خلف الأذين الأيسر الجيب المائل للتامور المصلي ويفصله التامور الليفي عن المري (الشكلان 3 - 18، 3 - 34).

باطن الأذين الأيسر أملس، لكن الأذنية اليسرى تملك حروفاً عضلية كما في الأذنية اليمنى.

الفتحات في الأذنين الأيسر:

تنفتح الأوردة الرئوية الأربعة، إثنان من كل رئة، من خلال الجدار الخلفي (الشكل 3-20) ولا توجد لهذه الفتحات صمامات. يحرس الصمام التاجي الفتحة الأذنية البطينية اليسرى.

IV. البطين الأيسر:

يكون البطين الأيسر على اتصال مع الأذين الأيسر عبر الفتحة الأذنية البطينية ومع الأبهر عبر الفتحة الأبهريّة. جدران البطين الأيسر (الشكل 3-22) أثخن بثلاث مرات من جدران البطين الأيمن (حيث أن ضغط الدم داخل البطين الأيسر أعلى من ضغط الدم داخل البطين الأيسر بست مرات). في المقطع العرضي، يكون البطين الأيسر دائري والبطين الأيمن هلالياً بسبب تبارز الحاجز البطيني ضمن جوف البطين الأيمن (الشكل 3 - 22). توجد في البطين الأيسر ترتيباً لحمية نامية بشكل جيد وعضلتان حلبيمتان كبيرتان ولكن لا يوجد شريط منظم. يدعى الجزء من البطين الأيسر تحت الفتحة الأبهريّة: الدهليز الأبهري.

يحرس الصمام التاجي الفتحة الأذنية البطينية (الشكل 3 - 22). ويتألف من شرفتين واحدة أمامية والأخرى خلفية وتشبه بنية هاتين الشرفتين بنية شرف الصمام مثلث الشرف. الشرفة الأمامية أكبر وتتوضع بين الفتحتين، الأذنية البطينية والأبهريّة. ارتكاز الحبال الوترية على الشرف والعضلات الحلبيمة مشابه لما نجده في الصمام مثلث الشرف.

The **aortic valve** guards the aortic orifice and is precisely similar in structure to the pulmonary valve (Fig. 3-22). One cusp is situated on the anterior wall (right cusp) and two are located on the posterior wall (left and posterior cusps). Behind each cusp the aortic wall bulges to form an **aortic sinus**. The anterior aortic sinus gives origin to the right coronary artery, and the left posterior sinus gives origin to the left coronary artery.

STRUCTURE OF THE HEART

The walls of the heart are composed of a thick layer of cardiac muscle, the myocardium, covered externally by the epicardium and lined internally by the endocardium. The atrial portion of the heart has relatively thin walls and is divided by the **atrial (interatrial) septum** into the right and left atria. The septum runs from the anterior wall of the heart backward and to the right. The ventricular portion of the heart has thick walls and is divided by the **ventricular (interventricular) septum** into the right and left ventricles. The septum is placed obliquely, with one surface facing forward and to the right and the other facing backward and to the left. Its position is indicated on the surface of the heart by the anterior and posterior interventricular grooves. The lower part of the septum is thick and formed of muscle. The smaller upper part of the septum is thin and membranous and attached to the fibrous skeleton.

The so-called **skeleton of the heart** (Fig. 3-22) consists of fibrous rings that surround the atrioventricular, pulmonary, and aortic orifices and are continuous with the membranous upper part of the ventricular septum. The fibrous rings around the atrioventricular orifices separate the muscular walls of the atria from those of the ventricles but provide attachment for the muscle fibers. The fibrous rings support the bases of the valve cusps and prevent the valves from stretching and becoming incompetent.

CONDUCTING SYSTEM OF THE HEART

The normal heart contracts rhythmically at about 70 to 90 beats per minute in the resting adult. The rhythmic contractile process originates spontaneously in the conducting system and the impulse travels to different regions of the heart, so the atria contract first and together, to be followed later by the contractions of both ventricles together. The slight delay in the passage of the impulse from the atria to the ventricles allows time for the atria to empty their blood into the ventricles before the ventricles contract.

The conducting system of the heart consists of specialized cardiac muscle present in the **sinoatrial node**, the **atrioventricular node**, the **atrioventricular bundle** and its right and left terminal branches, and the subendocardial plexus of **Purkinje fibers**. (The specialized cardiac muscle fibers that form the conducting system of the heart are known as Purkinje fibers.)

Sinoatrial Node

The sinoatrial node is located in the wall of the right atrium in the upper part of the sulcus terminalis just to the right of the opening of the superior vena cava (Figs. 3-21 and 3-22). The node spontaneously gives origin to rhythmic electrical impulses that spread in all directions through the cardiac muscle of the atria and cause the muscle to contract.

يحرس الصمام الأبهري الفتحة الأبهريّة ويصاحبه بدقّة من حيث بناؤه الصمام الرئوي (الشكل 3-22). تتوضع إحدى الشرف على الجدار الأمامي (شرفة يمين) وتتوضع الشرفتان الباقيتان على الجدار الخلفي (شرفة يسرى وشرفة خلفية). وينتج جدار الأبهري خلف كل شرفة ليشكل جيماً أبهرياً. ينشأ الشريان الإكليلي الأيمن من الجيب الأبهري الأمامي، والشريان الإكليلي الأيسر من الجيب الأبهري الخلفي الأيسر.

◆ بنية القلب:

تتألف جدران القلب من طبقة عضلية ثخينة "عضل القلب" التي تغطي بالتامور من الخارج ومن الباطن بالشغاف. القسم الأذيني من القلب ذو جدران رقيقة نسبياً، ويقسم بالحاجز الأذيني (بين الأذنين) إلى أذنين أيمن وأذنين أيسر، يمتد الحاجز من الجدار الأمامي للقلب باتجاه الخلف واليمين. أما القسم البطيني من القلب فذو جدران ثخينة ويقسم بالحاجز البطيني (بين البطينين) إلى بطين أيمن وبطين أيسر. يتوضع الحاجز بشكل مائل بحيث يتجه أحد سطحيه إلى الأمام واليمين والسطح الآخر للخلف واليسار. يحدد موضع الحاجز من على سطح القلب بالأخدودين بين البطينين الأمامي والخلفي. يكون الجزء السفلي من الحاجز ثخيناً وعضلياً، بينما يكون الجزء العلوي الأصغر من الحاجز رقيقاً وغشائياً ويرتكز على الهيكل الليفي.

يتألف ما يعرف بهيكل القلب (الشكل 3-22) من حلقات ليفية تقع حول الفتحات الأذينية البطينية والرئوية والأبهريّة وتمتد مع الجزء العلوي الغشائي من الحاجز البطيني. تفصل الحلقات الليفية حول الفتحتين الأذينيتين البطينيتين الجدران العضلية للأذنين عن الجدران العضلية للبطينين، ولكنها تؤمن مرتكزاً للألياف العضلية. تدعم الحلقات الليفية قواعد الشرف الصمامية وتحول دون تمطط الصمامات أو قصورها.

◆ الجملة الناقلة في القلب:

ينقبض القلب السوي بتواتر منتظم (حوالي 70 إلى 90 ضربة / الدقيقة) وذلك عند البالغ في حالة الراحة. تنشأ الآلية الانقباضية النظامية تلقائياً في الجملة الناقلة وترحل الدفعة إلى النواحي المختلفة من القلب، بحيث يتقلص الأذنان أولاً ومعاً يتلوهما فيما بعد تقلصات البطينين معاً. إن التأخر الطفيف في عبور الدفعة من الأذنين إلى البطينين يفسح المجال للأذنين حتى يفرغاً محتوئهما من الدم ضمن البطينين قبل أن يتقلص البطينان.

تتألف الجملة الناقلة في القلب من عضل قلبي متخصص موجود في العقدة الجيبية الأذينية والعقدة الأذينية البطينية والحزمة الأذينية البطينية وفرعها الإنتهائيتين الأيمن والأيسر، والصفيرة تحت الشغاف من ألياف بوركنج (تعرف الألياف العضلية القلبية المتخصصة التي تشكل الجملة الناقلة في القلب باسم ألياف بوركنج).

1. العقدة الجيبية الأذينية:

تقع العقدة الجيبية الأذينية في الجزء العلوي من التلم الإنتهائي في جدار الأذنين الأيمن تماماً إلى يمين فتحة الوريد الأوجوف العلوي (الشكلان 3-21 و 3-22). تنشأ الدفعات الكهربائية النظامية في هذه العقدة تلقائياً ومنها تنتشر في كل الإتجاهات خلال العضل القلبي للأذنين وتسبب تقلص العضلي.

II. العقدة الأذينية البطينية:

Atrioventricular Node

The atrioventricular node is strategically placed on the lower part of the atrial septum just above the attachment of the septal cusp of the tricuspid valve (Figs. 3-21 and 3-22). From it, the cardiac impulse is conducted to the ventricles by the atrioventricular bundle. The atrioventricular node is stimulated by the excitation wave as it passes through the atrial myocardium.

The speed of conduction of the cardiac impulse through the atrioventricular node (about 0.11 sec) allows sufficient time for the atria to empty their blood into the ventricles before the ventricles start to contract.

Atrioventricular Bundle

The atrioventricular bundle (bundle of His) is the only pathway of cardiac muscle that connects the myocardium of the atria and the myocardium of the ventricles and is thus the only route along which the cardiac impulse can travel from the atria to the ventricles (Fig. 3-23). The bundle descends through the fibrous skeleton of the heart.

The atrioventricular bundle then descends behind the septal cusp of the tricuspid valve to reach the inferior border of the membranous part of the ventricular septum. At the upper border of the muscular part of the septum it divides into two branches, one for each ventricle. The right bundle branch (RBB) passes down on the right side of the ventricular septum to reach the moderator band, where it crosses to the anterior wall of the right ventricle. Here it becomes continuous with the fibers of the Purkinje plexus (Fig. 3-22).

The left bundle branch (LBB) pierces the septum and passes down on its left side beneath the endocardium. It usually divides into two branches (anterior and posterior), which eventually become continuous with the fibers of the Purkinje plexus of the left ventricle.

It is thus seen that the conducting system of the heart is responsible not only for generating rhythmic cardiac impulses but also for conducting these impulses rapidly throughout the myocardium of the heart so that the different chambers contract in a coordinated and efficient manner.

The activities of the conducting system can be influenced by the autonomic nerve supply to the heart. The parasympathetic nerves slow the rhythm and diminish the rate of conduction of the impulse; the sympathetic nerves have the opposite effect.

Internodal Conduction Paths

Impulses from the sinoatrial node have been shown to travel to the atrioventricular node more rapidly than they can travel by passing along the ordinary myocardium. This phenomenon has been explained by the description of special pathways in the atrial wall (Fig. 3-23), having a structure consisting of a mixture of Purkinje fibers and ordinary cardiac muscle cells. The **anterior internodal pathway** leaves the anterior end of the sinoatrial node and passes anterior to the superior vena caval opening. It descends on the atrial septum and ends in the atrioventricular node. The **middle internodal pathway** leaves the posterior end of the sinoatrial node and passes posterior to the superior vena caval opening. It descends on the atrial septum to the atrioventricular node. The **posterior internodal pathway** leaves the posterior part of the sinoatrial node and descends through the crista terminalis and the valve of the inferior vena cava to the atrioventricular node.

تقع العقدة الأذينية البطينية في موضع استراتيجي في الجزء السفلي من الحاجز الأذيني تماماً فوق ارتكاز الشرفة الحاجزية للصمام مثلث الشرف (الشكلان: 3-21، 3-22). ومنها توصل الدفعة القلبية إلى البطينين بواسطة الحزمة الأذينية البطينية. تنبه العقدة الأذينية البطينية بواسطة موجة الإستارة أثناء مرورها عبر العضل القلبي الأذيني.

تسمح سرعة توصيل الدفعة القلبية عبر العقدة الأذينية البطينية (حوالي 0.11 ثانية) الوقت الكافي للأذنين لإفراغ محتوئهما من الدم إلى البطينين قبل أن يبدأ انقباضهما.

III. الحزمة الأذينية البطينية:

إن الحزمة الأذينية البطينية (حزمة هيس) هي السبيل الوحيد في العضلة القلبية الذي يصل بين العضل القلبي الأذيني والعضل القلبي البطيني وبذلك تكون الطريق الوحيد الذي تنتقل عبره الدفعة القلبية من الأذنين إلى البطينين (الشكل 3-23). تنزل الحزمة خلال الهيكل الليفى للقلب.

ومن ثم تنزل الحزمة الأذينية البطينية خلف الشرفة الحاجزية للصمام مثلث الشرف لتصل الحافة السفلية للجزء الغشائي من الحاجز البطيني. وتنقسم الحزمة عند الحافة العلوية للجزء العضلي من الحاجز إلى فرعين، فرع لكل بطين. يسير فرع الحزمة الأيمن (RBB) للأسفل على الجانب الأيمن من الحاجز البطيني حتى يصل الشريط المنظم الذي ينتقل بواسطته إلى الجدار الأمامي للبطين الأيمن وهنا يتعاضد مع ألياف ضفيرة بوركنج (الشكل 3-22).

يخترق فرع الحزمة الأيسر (LBB) الحاجز ويسير للأسفل على جانبه الأيسر تحت الشغاف. وينقسم عادة إلى فرعين (أمامي وخلفي) يتواصلان في النهاية مع ألياف ضفيرة بوركنج للبطين الأيسر.

وهكذا نرى أن الجملة الناقلة في القلب ليست مسؤولة فقط عن توليد دفعات قلبية نظمية بل أيضاً عن توصيلها بسرعة عبر كامل عضل القلب بحيث تنقبض حجرات القلب المختلفة على نحو متناسق وفعال.

يمكن أن تتأثر فعاليات الجملة الناقلة بالتعصيب الذاتي للقلب. حيث تبطئ الأعصاب اللاودية النظم وتنقص من سرعة توصيل الدفعة، بينما تملك الأعصاب الودية تأثيراً معاكساً.

IV. مسارات التوصيل بين العقدتين:

من الواضح أن الدفعات المتولدة عن العقدة الجيبية الأذينية تسير إلى العقدة الأذينية البطينية بسرعة أكبر مما لو سارت عبر العضل القلبي العادي. تم توضيح هذه الظاهرة بواسطة وصف السبل الخاصة الموجودة في الجدار الأذيني (الشكل 3-23) والتي تمتلك بنية مكونة من مزيج من ألياف بوركنج وخلايا عضلية قلبية عادية. يغادر السبيل بين العقدتين الأمامي النهاية الأمامية للعقدة الجيبية الأذينية ويسير أمام فتحة الوريد الأوجف العلوي ومن ثم ينزل على الحاجز الأذيني منتهاً في العقدة الأذينية البطينية. ويترك السبيل بين العقدتين المتوسط النهاية الخلفية للعقدة الجيبية الأذينية ويسير خلف فتحة الوريد الأوجف العلوي ومن ثم ينزل على الحاجز الأذيني إلى العقدة الأذينية البطينية. ويترك السبيل بين العقدتين الخلفي الجزء الخلفي من العقدة الجيبية الأذينية وينزل عبر العرف الإنتهائي وصمام الوريد الأوجف السفلي ليصل إلى العقدة الأذينية البطينية.

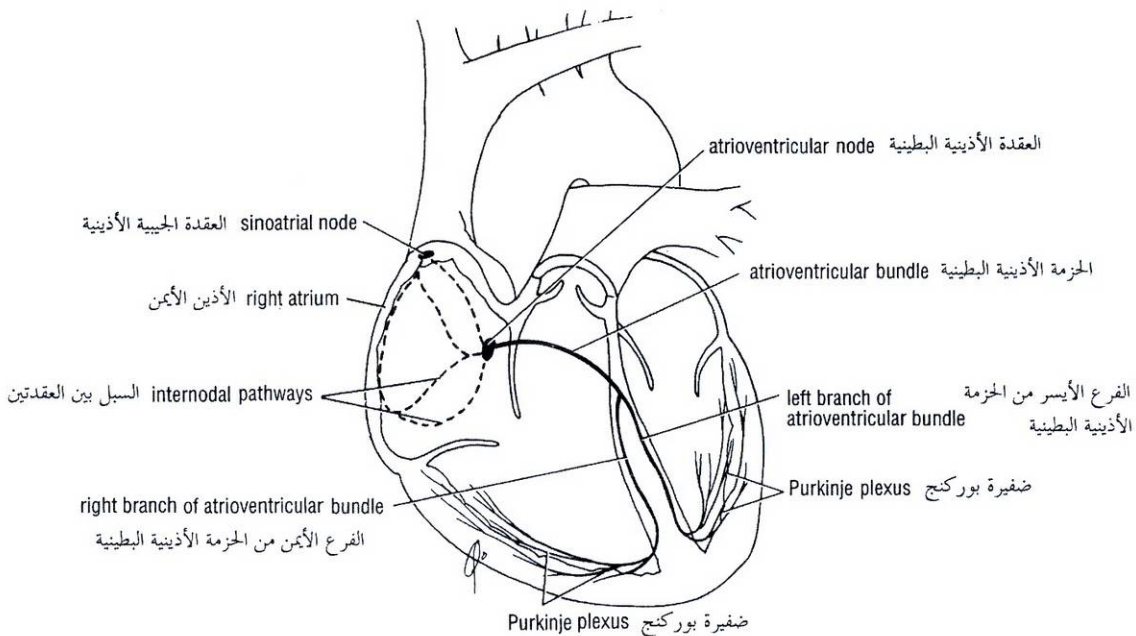


Figure 3-23 The conducting system of the heart. Note the internodal pathways.

الشكل (3-23): الجملة الناقلة في القلب. لاحظ السبل بين العقدتين.

ARTERIAL SUPPLY OF THE HEART

The arterial supply of the heart is provided by the right and left coronary arteries, which arise from the ascending aorta immediately above the aortic valve (Fig. 3-25). The coronary arteries and their major branches are distributed over the surface of the heart lying within subepicardial connective tissue.

The **right coronary artery** arises from the anterior aortic sinus of the ascending aorta and runs forward between the pulmonary trunk and the right auricle (Fig. 3-19). It descends almost vertically in the right atrioventricular groove, and at the inferior border of the heart it continues posteriorly along the atrioventricular groove to anastomose with the left coronary artery in the posterior interventricular groove. The following branches from the right coronary artery supply the right atrium and right ventricle and parts of the left atrium and left ventricle and the atrioventricular septum.

Branches

1. **Right conus artery.** This supplies the anterior surface of the pulmonary conus (infundibulum of the right ventricle) and the upper part of the anterior wall of the right ventricle.
2. **Anterior ventricular branches.** Two or three in number, they supply the anterior surface of the right ventricle. The **marginal branch** is the largest and runs along the lower margin of the costal surface to reach the apex.
3. **Posterior ventricular branches.** Usually two in number, they supply the diaphragmatic surface of the right ventricle.

◆ التغذية الشريانية للقلب:

يتغذى القلب من الشريانين الإكليليين الأيمن والأيسر وهما فرعان يأتيان من الأبهر الصاعد مباشرة فوق الصمام الأبهرى (الشكل 3 - 25). يتوزع الشريانان الإكليليان مع فروعهما الرئيسية على سطح القلب ضمن النسيج الضام تحت النخاب.

ينشأ الشريان الإكليلي الأيمن من الجيب الأبهرى الأمامي للأبهر الصاعد ويسير إلى الأمام بين الجذع الرئوي والأذينة اليمنى (الشكل 3 - 19). ثم ينزل بشكل عمودي تقريباً في الأخدود الأذيني البطيني الأيمن ويستمر للخلف عند الحافة السفلية للقلب وذلك على طول الأخدود الأذيني البطيني ليتفاغر مع الشريان الإكليلي الأيسر في الأخدود بين البطينين الخلفي. تغذي الفروع التالية من الشريان الإكليلي الأيمن الأذنين الأيمن والبطين الأيمن وأجزاء من الأذنين الأيسر والبطين الأيسر والحاجز الأذيني البطيني.

الضروع:

1. **الشريان المخروطي الأيمن:** يغذي هذا الشريان السطح الأمامي للمخروط الرئوي (قمع البطين الأيمن) وكذلك الجزء العلوي من الجدار الأمامي للبطين الأيمن.
2. **الفروع البطينية الأمامية:** وعددها اثنان أو ثلاثة فروع، وهي تغذي السطح الأمامي للبطين الأيمن. والفروع الهامشي هو أكبرها ويسير على طول الحافة السفلية من السطح الضلعي ليصل إلى القمة.
3. **الفروع البطينية الخلفية:** وعددها اثنان عادة وهي تغذي السطح الحجابي من البطين الأيمن.

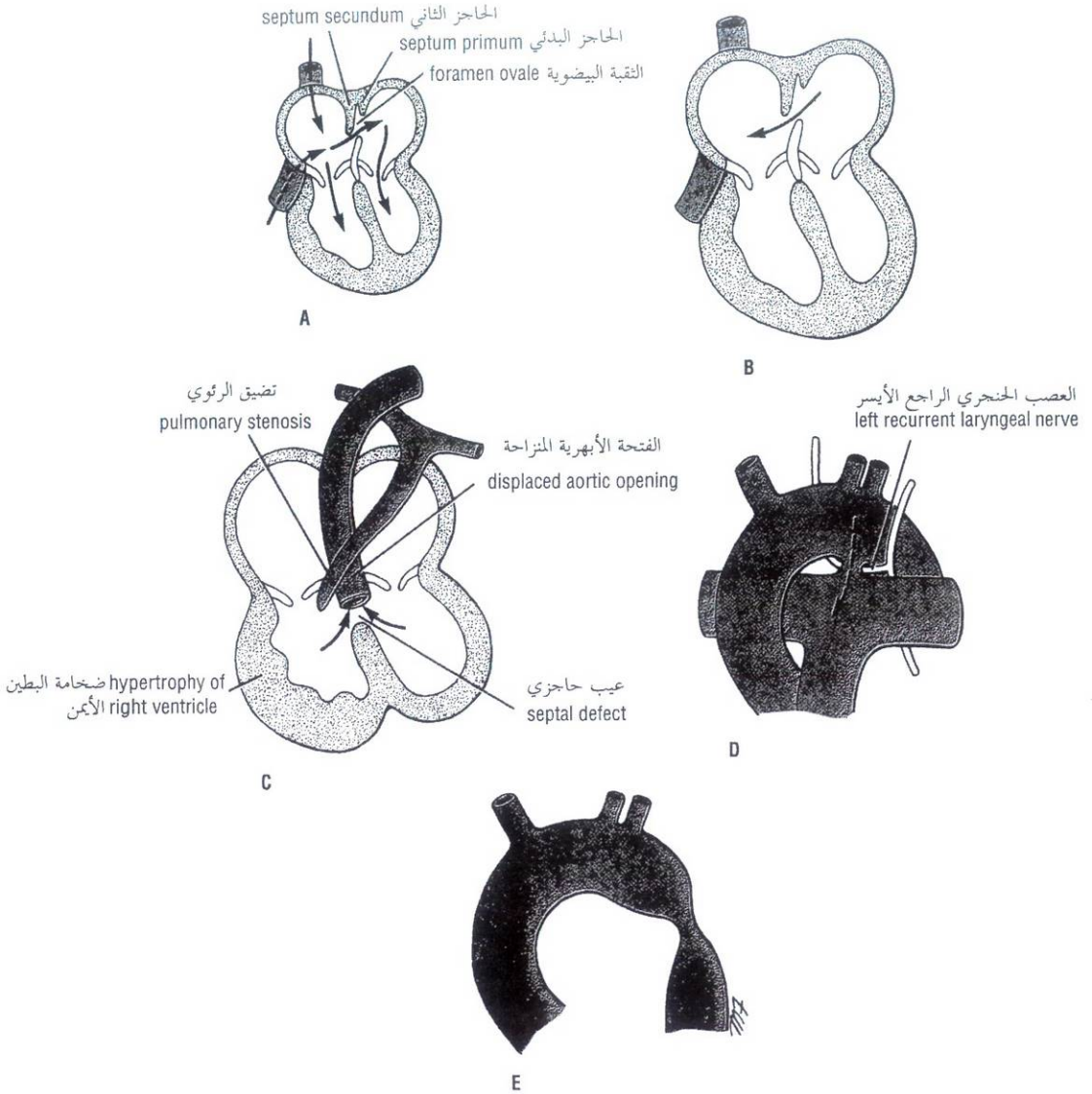


Figure 3-24 Normal fetal heart (A), atrial septal defect (B), tetralogy of Fallot (C), patent ductus arteriosus (note close relationship to left recurrent laryngeal nerve) (D), and coarctation of aorta (E).

الشكل (24-3): القلب الجنيني السوي: A. عيب الحاجز الأذيني. B. رباعي فالو. C. القناة الشريانية السالكة (لاحظ علاقتها الوثيقة مع العصب الحنجري الراجع الأيسر). D. تضيق بروز الأبهري. E.

4. **Posterior interventricular (descending) artery.** This artery runs toward the apex in the posterior interventricular groove. It gives off branches to the right and left ventricles, including its inferior wall. It supplies branches to the posterior part of the ventricular septum but not to the apical part, which receives its supply from the anterior interventricular branch of the left coronary artery. A large septal branch supplies the **atrioventricular node**. In 10% of individuals the posterior interventricular artery is replaced by a branch from the left coronary artery.

4. الشريان بين البطينين الخلفي (النازل): يسير هذا الشريان نحو القمة في الأخدود بين البطينين الخلفي. ويعطي فروعاً تروي البطينين الأيمن والأيسر بما في ذلك الجدار السفلي. ويعطي كذلك فروعاً إلى الجزء الخلفي من الحاجز البطيني باستثناء الجزء القمي الذي يتغذى من الفرع بين البطينين الأمامي الآتي من الشريان الإكليلي الأيسر. يغذي فرع حاجزي كبير العقدة الأذينية البطينية. عند 10٪ من الأشخاص يُحْدَث عوضاً عن الشريان بين البطينين الخلفي فرع من الشريان الإكليلي الأيسر.

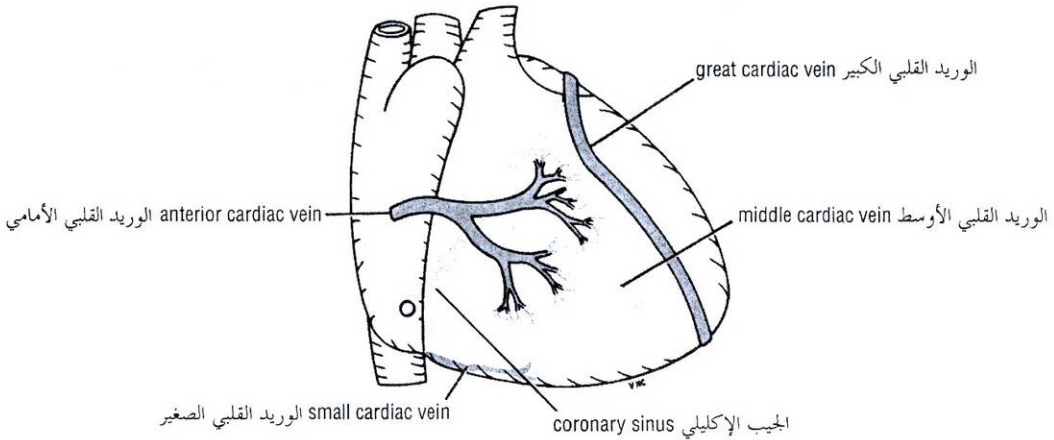
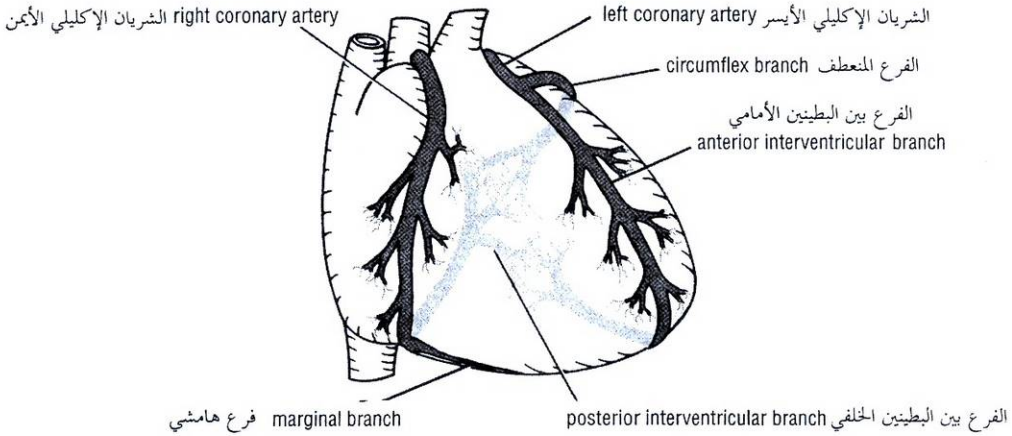


Figure 3-25 Coronary arteries and veins.

الشكل (3-25): الشرايين والأوردة الإكليلية.

5. **Atrial branches.** Several branches supply the anterior and lateral surfaces of the right atrium. One branch supplies the posterior surface of both the right and left atria. The **artery of the sinoatrial node** supplies the node and the right and left atria; in 35% of individuals it arises from the left coronary artery.

The **left coronary artery**, which is usually larger than the right coronary artery, supplies the major part of the heart, including the greater part of the left atrium, left ventricle, and ventricular septum. It arises from the left posterior aortic sinus of the ascending aorta and passes forward between the pulmonary trunk and the left auricle (Fig. 3-19). It then enters the atrioventricular groove and divides into an anterior interventricular branch and a circumflex branch.

5. **الفروع الأذينية:** تغذي فروع عدة السطحين الأمامي والجانبين للأذين الأيمن. أحد الفروع يغذي السطح الخلفي لكلا الأذنين الأيمن والأيسر. يغذي شريان العقدة الجيبية الأذينية العقدة والأذنين الأيمن والأيسر، وينشأ هذا الشريان عند 35% من الأفراد من الشريان الإكليلي الأيسر.

يغذي الشريان الإكليلي الأيسر الذي هو أكبر عادة من الشريان الإكليلي الأيمن الجزء الأكبر من القلب بما في ذلك جزء واسع من الأذين الأيسر والبطين الأيسر والحاجز البطيني. ينشأ هذا الشريان من الجيب الأبهر الخلفي الأيسر للأبهر الصاعد ويسير إلى الأمام بين الجذع الرئوي والأذينة اليسرى (الشكل 3-19). ومن ثم يدخل الأخدود الأذيني البطيني وينقسم إلى الفرع بين البطينين الأمامي والفرع المنعطف.

Branches

1. The **anterior interventricular (descending) branch** runs downward in the anterior interventricular groove to the apex of the heart (Fig. 3-25). In most individuals it then passes around the apex of the heart to enter the posterior interventricular groove and anastomoses with the terminal branches of the right coronary artery. In one-third of individuals it ends at the apex of the heart. The anterior interventricular branch supplies the right and left ventricles with numerous branches that also supply the anterior part of the ventricular septum. One of these ventricular branches (**left diagonal artery**) may arise directly from the trunk of the left coronary artery. A small **left conus artery** supplies the pulmonary conus.
2. The **circumflex artery** is the same size as the anterior interventricular artery (Fig. 3-25). It winds around the left margin of the heart in the atrioventricular groove. A **left marginal artery** is a large branch that supplies the left margin of the left ventricle down to the apex. **Anterior ventricular** and **posterior ventricular branches** supply the left ventricle. **Atrial branches** supply the left atrium.

Variations in the Coronary Arteries

Variations in the blood supply to the heart do occur, and the most common variations affect the blood supply to the diaphragmatic surface of both ventricles. Here the origin, size, and distribution of the posterior interventricular artery are variable (Fig. 3-26). In **right dominance** the posterior interventricular artery is a large branch of the right coronary artery. Right dominance is present in most individuals (90%). In **left dominance** the posterior interventricular artery is a branch of the circumflex branch of the left coronary artery (10%).

Coronary Artery Anastomoses

Anastomoses between the terminal branches of the right and left coronary arteries (collateral circulation) exist, but they are usually **not large enough** to provide an adequate blood supply to the cardiac muscle should one of the large branches become blocked by disease. A sudden block of one of the larger branches of either coronary artery usually leads to myocardial death (myocardial infarction), although sometimes the collateral circulation is enough to sustain the muscle.

Summary of the Overall Arterial Supply to the Heart in Most Individuals

The **right coronary artery** supplies all of the right ventricle (except for the small area to the right of the anterior interventricular groove), the variable part of the diaphragmatic surface of the left ventricle, the posteroinferior third of the ventricular septum, the right atrium and part of the left atrium, and the sinoatrial node and the atrioventricular node and bundle. The LBB also receives small branches.

The **left coronary artery** supplies most of the left ventricle, a small area of the right ventricle to the right of the interventricular groove, the anterior two-thirds of the ventricular septum, most of the left atrium, the RBB, and the LBB.

1. الفرع بين البطينين الأمامي (النزل) ويسير للأسفل في الأخدود بين البطينين الأمامي حتى قمة القلب (الشكل 3 - 25). عند معظم الأشخاص يتابع مسيره حول قمة القلب ليدخل الأخدود بين البطينين الخلفي ويتفاغر مع الفروع الإنتهائية للشريان الإكليلي الأيمن. وعند ثلث الأفراد ينتهي عند قمة القلب. يغذي الفرع بين البطينين الأمامي البطينين الأيمن والأيسر عبر فروع عديدة تغذي أيضا الجزء الأمامي من الحاجز البطني. وقد ينشأ أحد هذه الفروع البطينية (الشريان المائل الأيسر) مباشرة من جذع الشريان الإكليلي الأيسر. يغذي الشريان المخروطي الأيسر وهو شريان صغير المخروط الرئوي.
2. للشريان المنعطف الحجم ذاته للشريان بين البطينين الأمامي (الشكل 3 - 25). يلف هذا الشريان حول الحافة اليسرى للقلب وذلك في الأخدود الأذيني البطني. الشريان الهامشي الأيسر هو فرع كبير يغذي الحافة اليسرى للبطين الأيسر نزولاً إلى القمة. ويغذي الفرعان البطني الأمامي والبطني الخلفي البطين الأيسر. تغذي الفروع الأذينية الأذين الأيسر.

الاختلافات في الشرايين الإكليلية:

توجد اختلافات في التروية الدموية للقلب وأكثر الاختلافات شيوعاً تؤثر على التروية الدموية للسطح الحجابي لكلا البطينين. حيث يتنوع هنا كل من منشأ وحجم، وتوزع الشريان بين البطينين الخلفي (الشكل 3 - 26). في السيادة اليمنى يكون الشريان بين البطينين الخلفي بمثابة فرع كبير من الشريان الإكليلي الأيمن. توجد السيادة اليمنى في معظم الأفراد (90%). وفي السيادة اليسرى يكون الشريان بين البطينين الخلفي فرع من الفرع المنعطف للشريان الإكليلي الأيسر (10%).

تضارعات الشريان الإكليلي:

توجد تضارعات بين الفروع الإنتهائية للشريانيين الإكليليين الأيمن والأيسر (دوران جانبي) لكنها عادة ليست كبيرة بشكل يكفي لتأمين تروية دموية كافية للعضلة القلبية عندما ينسد أحد الفروع الكبيرة بسبب مرض ما. يؤدي الإسداد المفاجئ لأحد الفروع الكبيرة لأي من الشريانيين الإكليليين إلى تموت العضلة القلبية (احتشاء العضلة القلبية) بالرغم من أن الدوران الجانبي قد يكون كافياً أحياناً لتغذية العضلة.

ملخص لتغذية القلب الشريانية الإجمالية عند معظم الأشخاص:

يغذي الشريان الإكليلي الأيمن كل البطين الأيمن (باستثناء منطقة صغيرة إلى اليمين من الأخدود بين البطينين الأمامي) وجزء متغير من السطح الحجابي للبطين الأيسر، وثلث الخلفي السفلي من الحاجز البطني، والأذنين الأيمن وجزء من الأذنين الأيسر، والعقدة الجيبية الأذينية والعقدة الأذينية البطينية والحزمة الأذينية البطينية، وكذلك يتلقى "LBB" فروعاً صغيرة.

أما الشريان الإكليلي الأيسر فيغذي معظم البطين الأيسر ومنطقة صغيرة من البطين الأيمن إلى اليمين من الأخدود بين البطينين، وثلثين الأماميين من الحاجز البطني ومعظم الأذنين الأيسر و"RBB"، و" LBB".

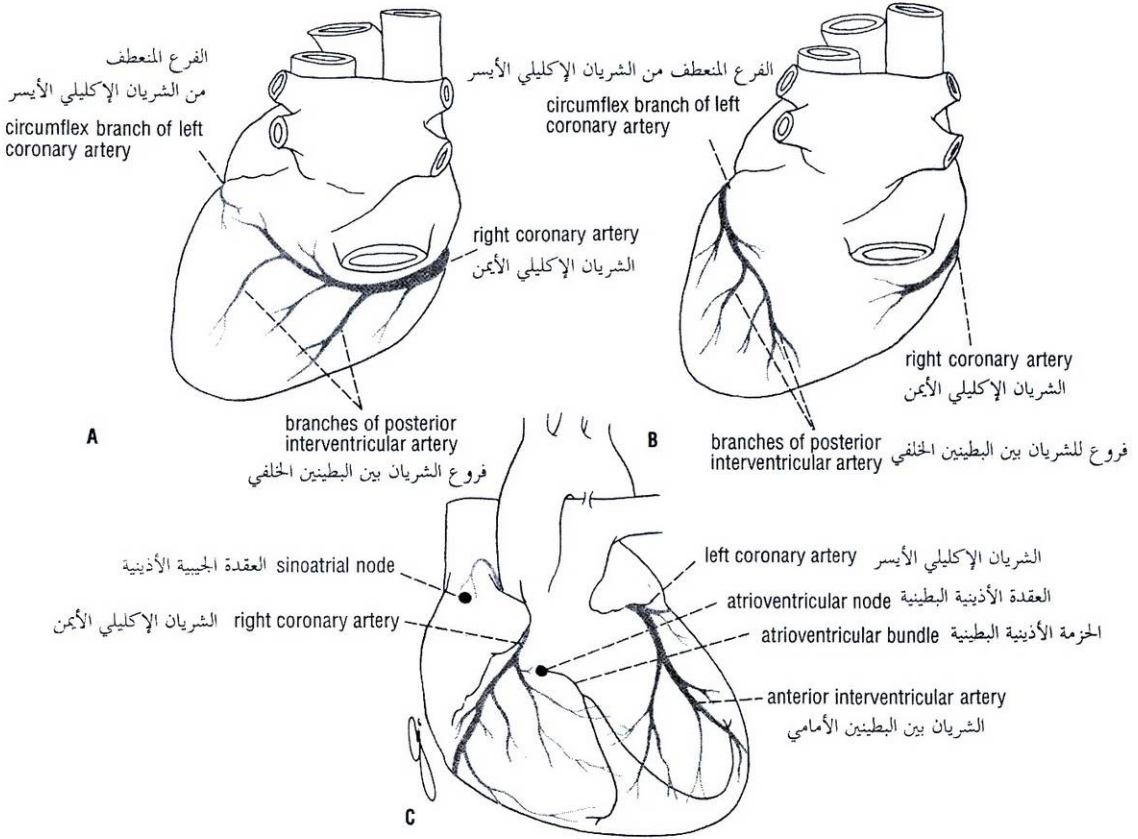


Figure 3-26 A. Posterior view of the heart showing the origin and distribution of the posterior interventricular artery in the right dominance. B. Posterior view of the heart showing the origin and distribution of the posterior interventricular artery in the left dominance. C. Anterior view of the heart showing the relationship of the blood supply to the conducting system.

الشكل (3-26): A. منظر خلفي للقلب يظهر منشأ وتوزيع الشريان بين البطينين الخلفي في السيادة اليمنى. B. منظر خلفي للقلب منشأ وتوزيع الشريان بين البطينين الخلفي في السيادة اليسرى. C. منظر أمامي للقلب يظهر علاقة التروية الدموية بالجملة الناقلة.

Arterial Supply to the Conducting System

The sinoatrial node is usually supplied by the right but sometimes the left coronary artery. The atrioventricular node and the atrioventricular bundle are supplied by the right coronary artery. The RBB of the atrioventricular bundle is supplied by the left coronary artery; the LBB is supplied by the right and left coronary arteries (Fig. 3-26).

VENOUS DRAINAGE OF THE HEART

Most blood from the heart wall drains into the right atrium through the coronary sinus (Fig. 3-25), which lies in the posterior part of the atrioventricular groove and is a continuation of the **great cardiac vein**. It opens into the right atrium to the left of the inferior vena cava. The **small and middle cardiac veins** are tributaries of the coronary sinus. The remainder of the blood is returned to the right atrium by the **anterior cardiac vein** (Fig. 3-25) and by small veins that open directly into the heart chambers.

التغذية الشريانية للجملة الناقلة:

تتغذى العقدة الجيبية الأذينية من الشريان الإكليلي الأيمن ولكن أحياناً من الأيسر. وتتغذى العقدة الأذينية البطينية والحزمة الأذينية البطينية من الشريان الإكليلي الأيمن. أما "RBB" للحزمة الأذينية البطينية فيتغذى من الشريان الإكليلي الأيسر و "LBB" من الشرياني الإكليليين الأيمن والأيسر (الشكل 3-26).

◆ النزح الوريدي للقلب:

ينزح معظم دم القلب إلى الأذين الأيمن عبر الجيب الإكليلي (الشكل 3-25)، الذي يتوضع في الجزء الخلفي من الأخدود الأذيني البطيني، وهو استمرار للوريد القلبي الكبير. وينتهي الجيب مفتوحاً في الأذين الأيمن إلى اليسار من فتحة الوريد الأجوف السفلي. الوريد القلبي الصغير والوريد القلبي الأوسط هما رافدان للجيب الإكليلي. تنزح بقية الدم إلى الأذين الأيمن عبر الوريد القلبي الأمامي (الشكل 3-25). وعبر أوردة صغيرة تتفتح مباشرة في حجرات القلب.

◆ تعصيب القلب:

يعصب القلب بألياف ودية ولاودية للجملة العصبية الذاتية عبر الضفلفتر القلبية التي تتوضع تحت قوس الأبهر. ينشأ التعصيب الودي من الأقسام الرقبية والصدرية العلوية للجدعين الوديين ويأتي التعصيب لودي من العصبين المبهمين.

تنتهي الألياف الودية بعد العقدة عند العقدتين الجيبية الأذينية والأذينية البطينية، وألياف العضلة القلبية والشرايين الإكليلية. ينجم عن تفعيل هذه الأعصاب تسارع في ضربات القلب وازدياد قوة تقلص العضلة القلبية وتوسع الشرايين الإكليلية.

وتنتهي الألياف اللاودية بعد العقدة عند العقدتين الجيبية الأذينية والأذينية البطينية وكذلك الشرايين الإكليلية. وإن تفعيل الأعصاب اللاودية سيؤدي إلى تناقص في سرعة وقوة تقلصات القلب وتضييق الشرايين الإكليلية.

تحمل الألياف الواردة السائرة مع الأعصاب الودية دفعات عصبية لا تصل في الحالة السوية إلى حيز الوعي. ولكن إذا ما تعطلت التروية الدموية للقلب فإن دفعات آلية تستصل إلى حيز الوعي بوساطة هذا السيل. تلعب الألياف الواردة السائرة مع العصبين المبهمين دوراً في المنعكسات القلبية الوعائية.

◆ عمل القلب:

القلب مضخة عضلية. يشار إلى سلسلة التبدلات التي تحدث ضمنه عند امتلائه بالدم ومن ثم إفراغه له بالدورة القلبية. ينبض القلب السوي حوالي 70 إلى 90 مرة في الدقيقة عند البالغ المستريح وحوالي 130 إلى 150 مرة في الدقيقة عند الطفل الوليد.

يرجع الدم باستمرار إلى القلب، وخلال الإنقباض البطيني (التقلص)، عندما يكون الصمامان الأذينيان البطينيان مغلقين، يتجمع الدم مؤقتاً في الأوردة الكبيرة والأذنين. وحالما يحدث الإنسائط البطيني (الاسترخاء) يفتح الصمامان الأذينيان البطينيان ويجري الدم بشكل متفعل من الأذنين إلى البطينين (الشكل 3-22). وعندما يكون البطينان ممتلئين تقريباً، يحدث الإنقباض الأذيني ليدفع الدم المتبقي في الأذنين إلى داخل البطينين. تشير العقدة الجيبية الأذينية موجة تقلص في الأذنين تبدأ حول فتحات الأوردة الكبيرة و"تغلب" الدم نحو البطينين. وبهذه الطريقة لا يرجع الدم إلى الأوردة.

توصل الدفعة القلبية، بعد أن وصلت إلى العقدة الأذينية البطينية، إلى العضلات الحليمية عبر الحزمة الأذينية البطينية وفروعها (الشكل 3-22). ومن ثم تبدأ العضلات الحليمية بالتقلص فتشد الحبال التوتريّة الرخوة. وخلال هذه الفترة يبدأ البطينان بالتقلص وينغلق الصمامان الأذينيان البطينيان. يضمن انتشار الدفعة القلبية على طول الحزمة الأذينية البطينية (الشكل 3-22) وفروعها الإنتهائية بما في ذلك ألياف بوركنج حدوث تقلص العضل القلبي عبر كامل البطينين وفي وقت واحد تقريباً.

حالما يفوق ضغط الدم داخل البطينين ضغط الدم في الشرايين الكبيرة (الأبهر والجذع الرئوي) عندها تدفع الشرف الصمامية الهلالية جانباً وينقذ الدم من القلب. وعند ختام الإنقباض البطيني يبدأ الدم بالعودة إلى البطينين ليملاً مباشرة جيوب الصمامات الهلالية فتعود الشرف إلى موضعها الأصلي وتتضم إلى بعضها البعض مغلقة بشكل كامل الفتحتين الأبهريّة والرئويّة.

I التشريح السطحي لصمامات القلب:

لقد تم وصف المسقط السطحي للقلب سابقاً في الصفحة 99. الارتسامات السطحية لصمامات القلب (الشكل 3-27) هي كالتالي:

NERVE SUPPLY OF THE HEART

The heart is innervated by sympathetic and parasympathetic fibers of the autonomic nervous system via the **cardiac plexuses** situated below the arch of the aorta. The sympathetic supply arises from the cervical and upper thoracic portions of the sympathetic trunks, and the parasympathetic supply comes from the vagus nerves.

The postganglionic sympathetic fibers terminate on the sinoatrial and atrioventricular nodes, on cardiac muscle fibers, and on the coronary arteries. Activation of these nerves results in cardiac acceleration, increased force of contraction of the cardiac muscle, and dilatation of the coronary arteries.

The postganglionic parasympathetic fibers terminate on the sinoatrial and atrioventricular nodes and on the coronary arteries. Activation of the parasympathetic nerves results in a reduction in the rate and force of contraction of the heart and a constriction of the coronary arteries.

Afferent fibers running with the sympathetic nerves carry nervous impulses that normally do not reach consciousness. However, should the blood supply to the myocardium become impaired, pain impulses reach consciousness via this pathway. Afferent fibers running with the vagus nerves take part in cardiovascular reflexes.

ACTION OF THE HEART

The heart is a muscular pump. The series of changes that take place within it as it fills with blood and empties is referred to as the **cardiac cycle**. The normal heart beats about 70 to 90 times per minute in the resting adult and about 130 to 150 times a minute in the newborn child.

Blood is continuously returning to the heart, and during ventricular systole (contraction), when the atrioventricular valves are closed, the blood is temporarily accommodated in the large veins and atria. Once ventricular diastole (relaxation) occurs, the atrioventricular valves open, and blood passively flows from the atria to the ventricles (Fig. 3-22). When the ventricles are nearly full, atrial systole occurs and forces the remainder of the blood in the atria into the ventricles. The sinoatrial node initiates the wave of contraction in the atria, which commences around the openings of the large veins and "milks" the blood toward the ventricles. By this means blood does not reflux into the veins.

The cardiac impulse, having reached the atrioventricular node, is conducted to the papillary muscles by the atrioventricular bundle and its branches (Fig. 3-22). The papillary muscles then begin to contract and take up the slack of the chordae tendineae. Meanwhile, the ventricles start contracting and the atrioventricular valves close. The spread of the cardiac impulse along the atrioventricular bundle (Fig. 3-22) and its terminal branches, including the Purkinje fibers, ensures that myocardial contraction occurs at almost the same time throughout the ventricles.

Once the intraventricular blood pressure exceeds that present in the large arteries (aorta and pulmonary trunk), the semilunar valve cusps are pushed aside, and the blood is ejected from the heart. At the conclusion of ventricular systole, blood begins to move back toward the ventricles and immediately fills the pockets of the semilunar valves. The cusps float into apposition and completely close the aortic and pulmonary orifices.

Surface Anatomy of the Heart Valves

The surface projection of the heart has already been described on page 99. The surface markings of the heart valves (Fig. 3-27) are as follows.

- The **tricuspid valve** lies behind the right half of the sternum opposite the fourth intercostal space.
- The **mitral valve** lies behind the left half of the sternum opposite the fourth costal cartilage.
- The **pulmonary valve** lies behind the medial end of the third left costal cartilage and the adjoining part of the sternum.
- The **aortic valve** lies behind the left half of the sternum opposite the third intercostal space.

Auscultation of the Heart Valves

On listening to the heart with a stethoscope, one can hear two sounds: lüb-düp. The first sound is produced by the contraction of the ventricles and the closure of the tricuspid and mitral valves. The second sound is produced by the sharp closure of the aortic and pulmonary valves. It is important for a physician to know where to place the stethoscope on the chest wall so that he or she will be able to hear sounds produced at each valve with the minimum of distraction or interference.

- The **tricuspid valve** is best heard over the right half of the lower end of the body of the sternum (Fig. 3-27).
- The **mitral valve** is best heard over the apex beat, that is, at the level of the fifth left intercostal space, 3 1/2 inches (9 cm) from the midline (Fig. 3-27).
- The **pulmonary valve** is heard with least interference over the medial end of the second left intercostal space (Fig. 3-27).
- The **aortic valve** is best heard over the medial end of the second right intercostal space (Fig. 3-27).

CONGENITAL ANOMALIES OF THE HEART

Of the many congenital anomalies that can occur in the heart and large arteries, four common varieties are illustrated in Figure 3-24.

Large Veins of the Thorax

BRACHIOCEPHALIC VEINS

The **right brachiocephalic vein** is formed at the root of the neck by the union of the right subclavian and the right internal jugular veins (Figs. 3-28 and 3-30). The **left brachiocephalic vein** has a similar origin (Figs. 3-16 and 3-18). It passes obliquely downward and to the right behind the manubrium sterni and in front of the large branches of the aortic arch. It joins the right brachiocephalic vein to form the superior vena cava (Fig. 3-30).

SUPERIOR VENA CAVA

The superior vena cava contains all the venous blood from the head and neck and both upper limbs and is formed by the union of the two brachiocephalic veins (Figs. 3-18 and 3-30). It passes downward to end in the right atrium of the heart (Fig. 3-21). The vena azygos joins the posterior aspect of the superior vena cava just before it enters the pericardium (Figs. 3-28 and 3-30).

- يتوضع الصمام مثلث الشرف خلف النصف الأيمن من القص قبالة المسافة الوربية الرابعة.
- يتوضع الصمام التاجي خلف النصف الأيسر من القص قبالة الغضروف الضلعي الرابع.
- يتوضع الصمام الرئوي خلف النهاية الأنسية للغضروف الضلعي الثالث الأيسر والجزء المجاور من القص.
- يتوضع الصمام الأبهري خلف النصف الأيسر من القص قبالة المسافة الوربية الثالثة.

II. إصغاء صمامات القلب:

- عند الاستماع إلى القلب بالسماعة يمكن سماع صوتين "لُب-دُب". ينجم الصوت الأول عن تقلص البطينين وانغلاق الصمامين مثلث الشرف والتاجي. بينما ينجم الصوت الثاني عن الإنغلاق الحاد للصمامين الأبهري والرئوي. من المهم للطبيب أن يعرف أين يضع سماعته على جدار الصدر بحيث يقدر على سماع الأصوات الصادرة عن كل صمام مع أقل درجة من التشويش أو التداخل فيما بينها.
- أفضل موقع لسماع الصمام مثلث الشرف هو فوق النصف الأيمن من النهاية السفلية لجسم القص (الشكل 3-27).
- أفضل موقع لسماع الصمام التاجي هو فوق "ضربة القمة" وذلك عند مستوى المسافة الوربية الخامسة اليسرى وعلى بعد 3 1/2 إنش (9 سم) من الخط الناصف (الشكل 3-27).
- يمكن سماع الصمام الرئوي بأقل تداخل (تشويش) فوق النهاية الأنسية للمسافة الوربية الثانية اليسرى (الشكل 3-27).
- أفضل موقع لسماع الصمام الأبهري هو فوق النهاية الأنسية للمسافة الوربية الثانية اليمنى (الشكل 3-27).

◆ شذوذات القلب الولادية:

- يوضح الشكل (3-24) الشذوذات القلبية الأربعة الأشيع من بين العديد من الشذوذات الولادية.

✍ الأوردة الكبيرة في الصدر:

◆ الوريدان العضديان الرأسيان:

- يتشكل الوريد العضدي الرأسي الأيمن عند جذر العنق من اتحاد الوريدين تحت الترقوة الأيمن والوداجي الباطن الأيمن (الشكلان 3-28، 3-30). وللوريد العضدي الرأسي الأيسر منشأ مماثل (الشكلان 3-16، 3-18)، ويسير بشكل مائل للأسفل واليمين خلف قبضة القص وأمام الفروع الكبيرة لقوس الأبهر وينضم إلى الوريد العضدي الرأسي الأيمن ليشكلان الوريد الأجوف العلوي (الشكل 3-30).

◆ الوريد الأجوف العلوي:

- يحوي الوريد الأجوف العلوي كل الدم الوريدي العائد من الرأس والعنق وكلا الطرفين العلويين، ويتشكل من اتحاد الوريدين العضديين الرأسيين (الشكلان: 3-18، 3-30)، ومن ثم يسير للأسفل لينتهي في الأذنين الأيمن للقلب (الشكل 3-21). وينضم الوريد الفردي إلى الوجه الخلفي للوريد الأجوف العلوي تماماً قبل دخوله التامور (الشكلان: 3-28، 3-30).

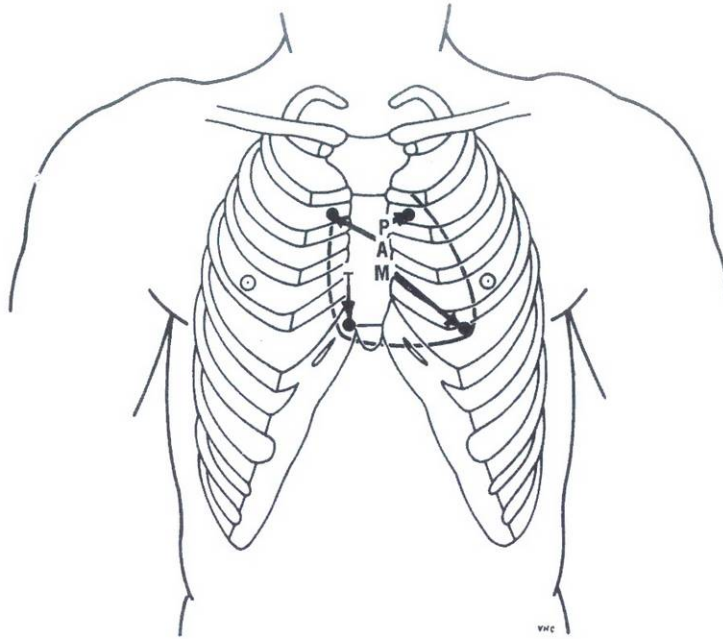


Figure 3-27 Position of the heart valves. P, pulmonary valve; A, aortic valve; M, mitral valve; T, tricuspid valve. Arrows indicate position where valves may be heard with least interference.

الشكل (27-3): موضع صمامات القلب. P = الصمام الرئوي. A = الصمام الأبهر. M = الصمام التاجي. T = الصمام مثلث الشرف. تشير الأسهم إلى الموضع الذي يمكننا فيه الإصغاء إلى الصمامات مع أقل تشويش.

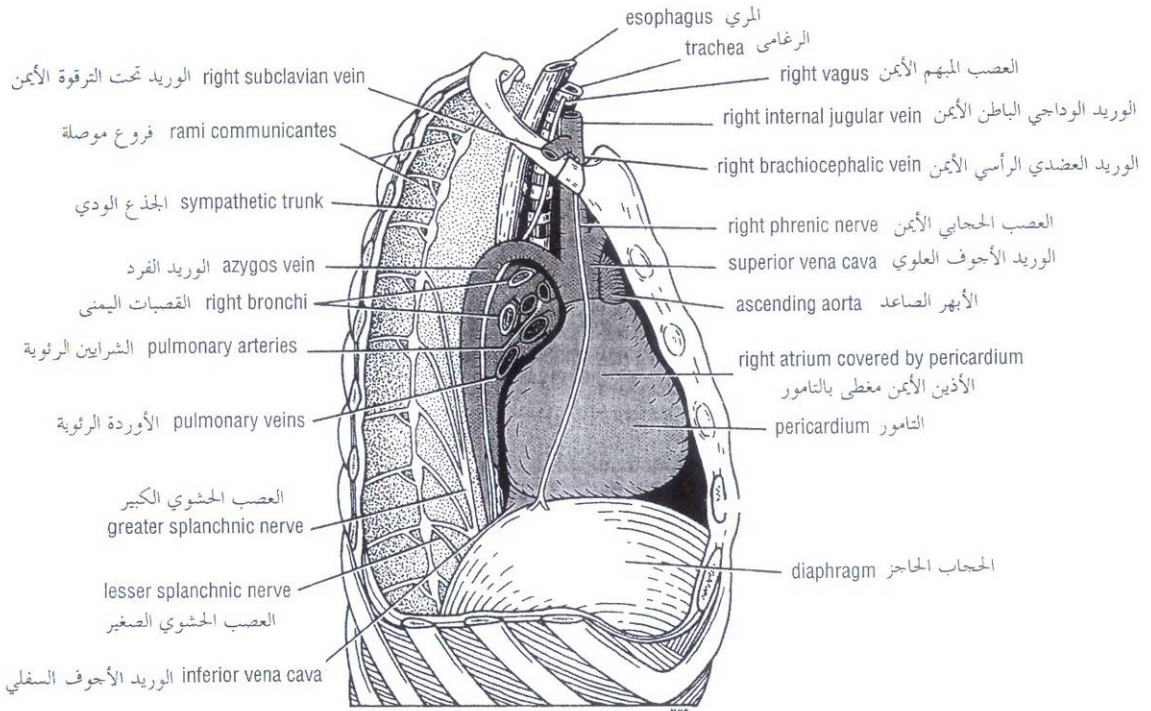


Figure 3-28 Right side of the mediastinum.

الشكل (28-3): الجانب الأيمن للمنصف.

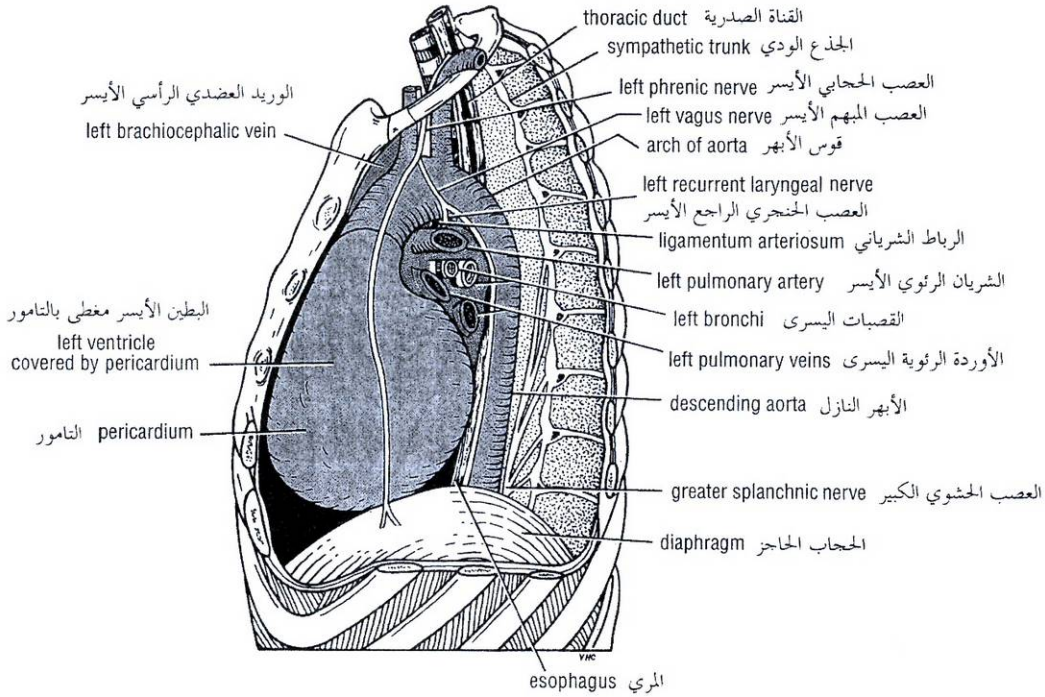


Figure 3-29 Left side of the mediastinum.

الشكل (29-3): الجانب الأيسر للمنصف.

AZYGOS VEINS

The azygos veins consist of the main azygos vein, the inferior hemiazygos vein, and the superior hemiazygos vein. They drain blood from the posterior parts of the intercostal spaces, the posterior abdominal wall, the pericardium, the diaphragm, the bronchi, and the esophagus (Fig. 3-30).

Azygos Vein

The origin of this vein is variable. It is often formed by the union of the **right ascending lumbar vein** and the **right subcostal vein**. It ascends through the aortic opening in the diaphragm on the right side of the aorta to the level of the fifth thoracic vertebra (Fig. 3-30). Here it arches forward above the root of the right lung to empty into the posterior surface of the superior vena cava (Fig. 3-28).

The azygos vein has numerous tributaries that include the **eight lower intercostal veins**, the **right superior intercostal vein**, the **superior and inferior hemiazygos veins**, and numerous **mediastinal veins**.

Inferior Hemiazygos Vein

This vein is often formed by the union of the left ascending lumbar vein and the left subcostal vein. It ascends through the left crus of the diaphragm, and at about the level of the eighth thoracic vertebra turns to the right and joins the azygos vein (see Fig. 2-10). It receives as tributaries some **lower left intercostal veins** and **mediastinal veins**.

◆ الأوردة الضرد:

تتألف الأوردة الفرد من: الوريد الفرد الرئيسي والوريد نصف الفرد السفلي، والوريد نصف الفرد العلوي. وتزح هذه الأوردة الدم من الأجزاء الخلفية للمسافات الوريدية، والجدار الخلفي للبطن، والتامور والحجاب الحاجز والقصبات، والمري (الشكل 3 - 30).

I. الوريد الضرد:

يتنوع منشأ هذا الوريد. لكنه غالباً ما يتشكل من اتحاد الوريد القطني الصاعد الأيمن والوريد تحت الضلعي الأيمن. ويصعد من خلال الفتحة الأبهريّة في الحجاب الحاجز على الجانب الأيمن من الأبهر حتى مستوى الفقرة الصدرية الخامسة (الشكل 3 - 30)، وهنا يتقوس نحو الأمام فوق جذر الرئة اليمنى ليصب في السطح الخلفي للوريد الأوجف العلوي (الشكل 3 - 28).

للوريد الفرد روافد عديدة تتضمن: الأوردة الوريدية الثمانية السفلية والوريد الوري العلوي الأيمن والوريد نصف الفرد العلوي ونصف الفرد السفلي، وأوردة منصفية عديدة.

II. الوريد نصف الضرد السفلي:

يتشكل هذا الوريد غالباً من اتحاد الوريد القطني الصاعد الأيسر والوريد تحت الضلعي الأيسر. ويصعد عبر الساق اليسرى للحجاب الحاجز وعند حوالي مستوى الفقرة الصدرية الثامنة ينعطف يمينا وينضم إلى الوريد الفرد (انظر الشكل 2 - 10). يتلقى الوريد نصف الفرد السفلي روافد كععض الأوردة الوريدية السفلية اليسرى والأوردة المنصفية.

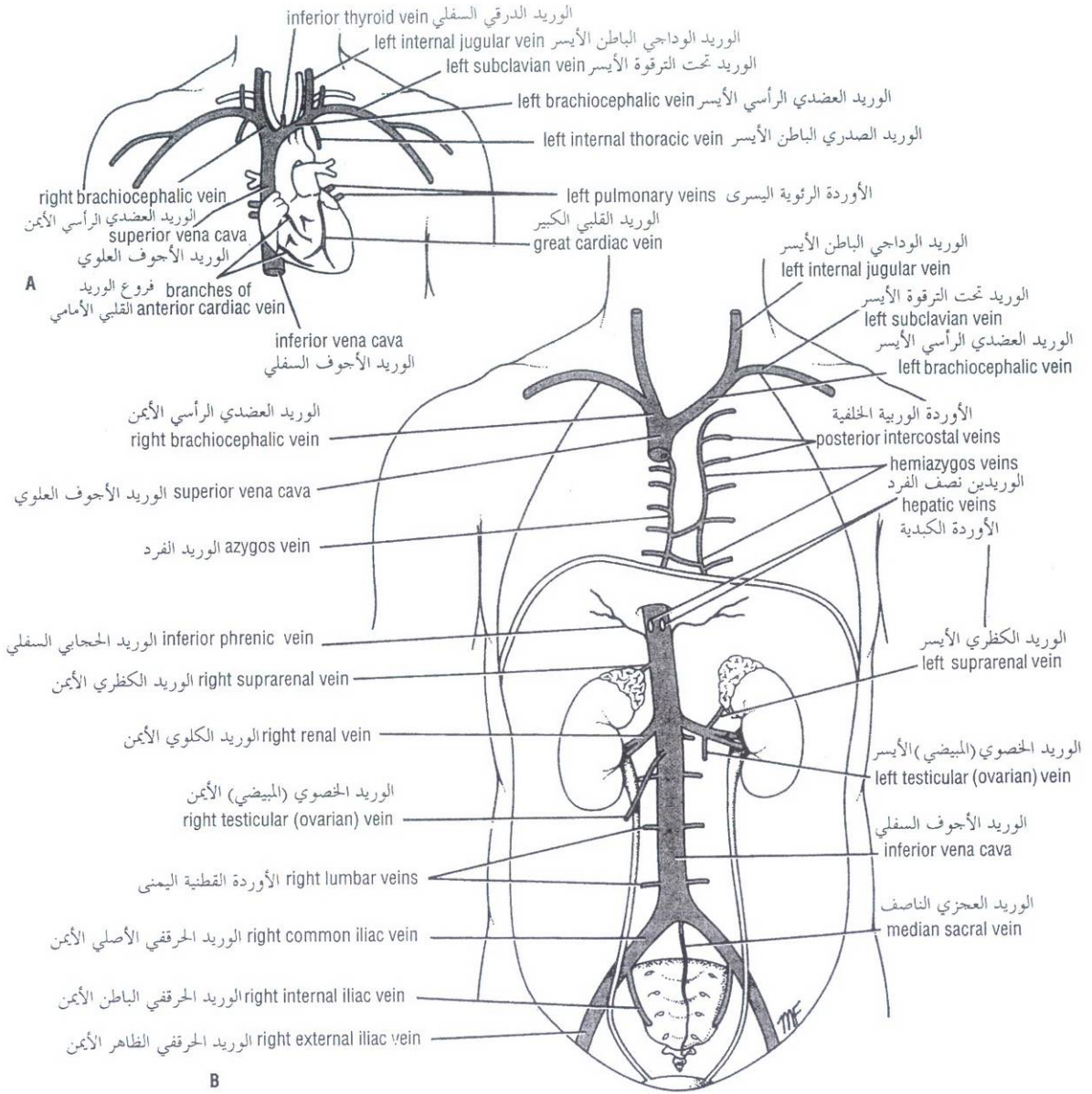


Figure 3-30 A. Major veins entering the heart. **B.** Major veins draining into the superior and inferior venae cavae.

الشكل (30-3): A. الأوردة الكبيرة الداخلة إلى القلب. B. الأوردة الكبيرة التي تنزح إلى الوريدين الأجوفين العلوي والسفلي.

III. الوريد نصف الفرد العلوي:

يتشكل هذا الوريد من اتحاد الأوردة الوريدية من الرابع حتى الثامن. وينضم إلى الوريد الفرد عند مستوى الفقرة الصدرية السابعة (انظر الشكل 10-2).

Superior Hemiazygos Vein

This vein is formed by the union of the fourth to the eighth intercostal veins. It joins the azygos vein at the level of the seventh thoracic vertebra (see Fig. 2-10).

INFERIOR VENA CAVA

The inferior vena cava pierces the central tendon of the diaphragm opposite the eighth thoracic vertebra and almost immediately enters the lowest part of the right atrium (Figs. 3-21, 3-28, and 3-30).

PULMONARY VEINS

Two pulmonary veins leave each lung carrying oxygenated blood to the left atrium of the heart (Figs. 3-20, 3-28, 3-29, and 3-34).

Large Arteries of the Thorax

AORTA

The aorta is the main arterial trunk that delivers oxygenated blood from the left ventricle of the heart to the tissues of the body. It is divided for purposes of description into the following parts: ascending aorta, arch of the aorta, descending thoracic aorta, and abdominal aorta.

Ascending Aorta

The ascending aorta begins at the base of the left ventricle and runs upward and forward to come to lie behind the right half of the sternum at the level of the sternal angle, where it becomes continuous with the arch of the aorta (Fig. 3-19). The ascending aorta lies within the fibrous pericardium (Fig. 3-18) and is enclosed with the pulmonary trunk in a sheath of serous pericardium. At its root it possesses three bulges, the **sinuses of the aorta**, one behind each aortic valve cusp.

Branches

The **right coronary artery** arises from the anterior aortic sinus, and the **left coronary artery** arises from the left posterior aortic sinus (Figs. 3-19 and 3-25). The further course of these important arteries is described on pages 152-148.

Arch of the Aorta

The arch of the aorta is a continuation of the ascending aorta (Fig. 3-19). It lies behind the manubrium sterni and arches upward, backward, and to the left in front of the trachea (its main direction is backward). It then passes downward to the left of the trachea, and at the level of the sternal angle becomes continuous with the descending aorta.

Branches

The **brachiocephalic artery** arises from the convex surface of the aortic arch (Figs. 3-19 and 3-31). It passes upward and to the right of the trachea and divides into the right subclavian and right common carotid arteries behind the right sternoclavicular joint.

The **left common carotid artery** arises from the convex surface of the aortic arch on the left side of the brachiocephalic artery (Figs. 3-19 and 3-31). It runs upward and to the left of the trachea and enters the neck behind the left sternoclavicular joint.

The **left subclavian artery** arises from the aortic arch behind the left common carotid artery (Figs. 3-19, 3-20, and 3-31). It runs upward along the left side of the trachea and the esophagus to enter the root of the neck (Fig. 3-29). It arches over the apex of the left lung.

◆ الوريد الأوجف السفلي:

يخترق الوريد الأوجف السفلي الوتر المركزي للحجاب الحاجز قبالة الفقرة الصدرية الثامنة ويدخل مباشرة تقريباً إلى الجزء الأخفض من الأذنين الأيمن (الأشكال: 3-21، 3-28، 3-30).

◆ الأوردة الرئوية:

يغادر ويريدان رتويان كل رئة حاملين دمًا مؤكسجاً إلى الأذنين الأيسر (الأشكال: 3-20، 3-28، 3-29، 3-34).

الشرايين الكبيرة في الصدر:

◆ الأبهر:

الأبهر هو الجذع الشرياني الرئيسي الذي يوزع الدم المؤكسج الآتي من البطن الأيسر للقلب إلى أنسجة الجسم. ويقسم لغايات وصفية إلى الأجزاء التالية: الأبهر الصاعد، وقوس الأبهر، والأبهر النازل، والأبهر البطني.

I. الأبهر الصاعد:

يبدأ الأبهر الصاعد عند قاعدة البطن الأيسر ويسير للأعلى و الأمام ليتوضع خلف النصف الأيمن من القص عند مستوى الزاوية القصية حيث يستمر هناك مع قوس الأبهر (الشكل 3-19). يتوضع الأبهر الصاعد ضمن التامور الليفي (الشكل 3-18) ويغلف مع الجذع الرئوي بغمد من التامور المصلي. ويمتلك عند جذره ثلاث انتباجات هي "جيوب الأبهر" وكل واحد منها يقع خلف شرفة من شرف الصمام الأبهر.

فروع الأبهر الصاعد:

ينشأ الشريان الإكليلي الأيمن من الجيب الأبهر الأمامي، وينشأ الشريان الإكليلي الأيسر من الجيب الأبهر الخلفي الأيسر (الشكلان 3-19، 3-25) تم وصف بقية مسير هذين الشريائين السهامين في الصفحتين 148-152.

II. قوس الأبهر:

قوس الأبهر هو استمرار للأبهر الصاعد (الشكل 3-19). ويتوضع خلف قبضة القص ويتقوس للأعلى والخلف واليسار وذلك أمام الرغامى (اتجاهه الرئيسي للخلف). ومن ثم يسير للأسفل إلى يسار الرغامى، وعند مستوى الزاوية القصية يتماذى مع الأبهر النازل.

فروع قوس الأبهر:

ينشأ الشريان العضدي الرأسي من السطح المحدب لقوس الأبهر (الشكلان 3-19، 3-31). ويسير للأعلى وإلى يمين الرغامى وينقسم إلى الشريان تحت الترقوة الأيمن والشريان السباتي الأصلي الأيمن وذلك خلف المفصل القصي الترقوي الأيمن.

ينشأ الشريان السباتي الأصلي الأيسر من السطح المحدب لقوس الأبهر على الجانب الأيسر من الشريان العضدي الرأسي (الشكلان 3-19، 3-31). ويسير للأعلى إلى يسار الرغامى ليدخل العنق خلف المفصل القصي الترقوي الأيسر.

ينشأ الشريان تحت الترقوة الأيسر من القوس الأبهريّة خلف الشريان السباتي الأصلي الأيسر (الأشكال: 3-19، 3-20، 3-31) ويسير للأعلى على طول الجانب الأيسر للرغامى والمرى ليدخل جذر العنق (الشكل 3-29). ويتقوس هذا الشريان فوق قمة الرئة اليسرى.

III. الأبهر الصدري النازل:

Descending Thoracic Aorta

The descending thoracic aorta lies in the posterior mediastinum and begins as a continuation of the arch of the aorta on the left side of the lower border of the body of the fourth thoracic vertebra (i.e., opposite the sternal angle). It runs downward in the posterior mediastinum, inclining forward and medially to reach the anterior surface of the vertebral column (Figs. 3-29 and 3-31). At the level of the twelfth thoracic vertebra it passes behind the diaphragm (through the aortic opening) in the midline and becomes continuous with the abdominal aorta.

Branches

Posterior intercostal arteries are given off to the lower nine intercostal spaces on each side (Fig. 3-31). **Subcostal arteries** are given off on each side and run along the lower border of the twelfth rib to enter the abdominal wall.

Pericardial, esophageal, and bronchial arteries are small branches that are distributed to these organs.

Pulmonary Trunk

The pulmonary trunk conveys deoxygenated blood from the right ventricle of the heart to the lungs. It leaves the upper part of the right ventricle and runs upward, backward, and to the left (Fig. 3-19). It is about 2 inches (5 cm) long and terminates in the concavity of the aortic arch by dividing into right and left pulmonary arteries (Fig. 3-32). Together with the ascending aorta, it is enclosed in the fibrous pericardium and a sheath of serous pericardium (Fig. 3-18).

Branches

The **right pulmonary artery** runs to the right behind the ascending aorta and superior vena cava to enter the root of the right lung (Figs. 3-19, 3-28, and 3-32).

The **left pulmonary artery** runs to the left in front of the descending aorta to enter the root of the left lung (Figs. 3-19, 3-29, and 3-32).

The **ligamentum arteriosum** is a fibrous band that connects the bifurcation of the pulmonary trunk to the lower concave surface of the aortic arch (Figs. 3-18 and 3-20). The ligamentum arteriosum is the remains of the ductus arteriosus, which in the fetus conducts blood from the pulmonary trunk to the aorta, thus bypassing the lungs. The left recurrent laryngeal nerve hooks around the lower border of this structure (Figs. 3-18 and 3-20). Following birth, the ductus closes. Should it remain patent, aortic blood will enter the pulmonary circulation, producing pulmonary hypertension and hypertrophy of the right ventricle (Fig. 3-24). Surgical ligation of the ductus is then necessary.

Lymph Nodes and Vessels of the Thorax

THORACIC WALL

The lymph vessels of the skin of the anterior thoracic wall drain to the **anterior axillary nodes**. The lymph vessels of the skin of the posterior thoracic wall drain to the **posterior axillary nodes**. The deep lymph vessels of the anterior parts of the intercostal spaces drain forward to the **internal thoracic nodes** along the internal thoracic blood vessels. From here, the lymph passes to the thoracic duct on the left side and the bronchomediastinal trunk on the right side. The deep lymph vessels of the posterior parts of the intercostal spaces drain backward to the **posterior intercostal nodes** lying near the heads of the ribs. From here, the lymph enters the thoracic duct.

يتوضع الأبهر الصدري النازل في المنصف الخلفي ويبدأ كاستمرار لقوس الأبهر على الجانب الأيسر للحافة السفلية من جسم الفقرة الصدرية الرابعة (أي مقابل الزاوية القصية). ويسير للأسفل في المنصف الخلفي منحنيًا للأمام والأنسي ليصل السطح الأمامي للعمود الفقري (الشكلان: 3-29، 3-31). وعند مستوى الفقرة الصدرية الثانية عشرة يمر خلف الحجاب الحاجز (عبر الفتحة الأبهريّة) على الخط الناصف ليستمر مع الأبهر البطني.

فروعه:

يعطي الشرايين الوريدية الخلفية التي تغذي المسافات الوريدية التسعة السفلية في كلا الجانبين (الشكل 3-31). ويعطي أيضاً الشرايين تحت الضلعية في كلا الجانبين التي تسير على طول الحافة السفلية للضلوع الثاني عشر ليدخل الجدار البطني.

الشرايين التامورية والمريئية والقصبية هي فروع صغيرة تتوزع إلى هذه الأعضاء.

IV. الجذع الرئوي:

ينقل الجذع الرئوي الدم غير المؤكسج من البطين الأيمن للقلب إلى الرئتين. فهو يغادر الجزء العلوي من البطين الأيمن ويسير إلى الأعلى والخلف واليسار (الشكل 3-19). وطوله حوالي إنشيتين (5سم) وينتهي ضمن تقعر قوس الأبهر بانقسامه إلى الشريائين الرئويين الأيمن والأيسر (الشكل 3-32)، ومعاً إلى جانب الأبهر الصاعد يغلف بالتامور الليفي ويغمد من التامور المصلي (الشكل 3-18).

فروعه:

يسير الشريان الرئوي الأيمن إلى اليمين خلف الأبهر الصاعد والوريد الأجوف العلوي ليدخل جذر الرئة اليمنى (الأشكال: 3-19، 3-28، 3-32).

يسير الشريان الرئوي الأيسر إلى اليسار أمام الأبهر النازل ليدخل جذر الرئة اليسرى (الأشكال: 3-19، 3-29، 3-32).

الرباط الشرياني هو شريط ليفي يصل بين انشعاب الجذع الرئوي والسطح المقعر السفلي لقوس الأبهر (الشكلان: 3-18، 3-20). الرباط الشرياني هو بقايا القناة الشريانية التي تنقل الدم في الجنين من الجذع الرئوي إلى الأبهر متجاوزة بذلك الرئتين. ينغلق العصب الخنجري الراجع الأيسر حول الحافة السفلية لهذه البنية (الشكلان: 3-18، 3-20). وبعد الولادة، تنغلق القناة الشريانية. وإذا بقيت سالكة فإن الدم الأبهري سيدخل الدوران الرئوي مسبباً ارتفاع ضغط الدم الرئوي وضخامة البطين الأيمن (الشكل 3-24). لذلك يلزم إجراء ربط جراحي للقناة في هذه الحالة.

الأوعية والعقد اللمفية في الصدر:

◆ الجدار الصدري:

تنزح الأوعية اللمفية القادمة من جلد الجدار الأمامي للصدر إلى العقد الإبطية الأمامية وتنزح الأوعية اللمفية القادمة من جلد الجدار الخلفي للصدر إلى العقد الإبطية الخلفية. وتنزح الأوعية اللمفية العميقة القادمة من الأجزاء الأمامية للمسافات الوريدية باتجاه الأمام إلى العقد الصدرية الباطنة المتوضعة على طول الأوعية الدموية الصدرية الباطنة. ومن هنا يسير اللمف إلى القناة الصدرية على الجانب الأيسر وإلى الجذع القضيبي المنصفي على الجانب الأيمن. أما الأوعية اللمفية العميقة من الأجزاء الخلفية للمسافات الوريدية فتنزح باتجاه الخلف إلى العقد الوريدية الخلفية المتوضعة قرب رؤوس الأضلاع. ومن هنا يدخل اللمف القناة الصدرية.

قوس الأبهري arch of aorta

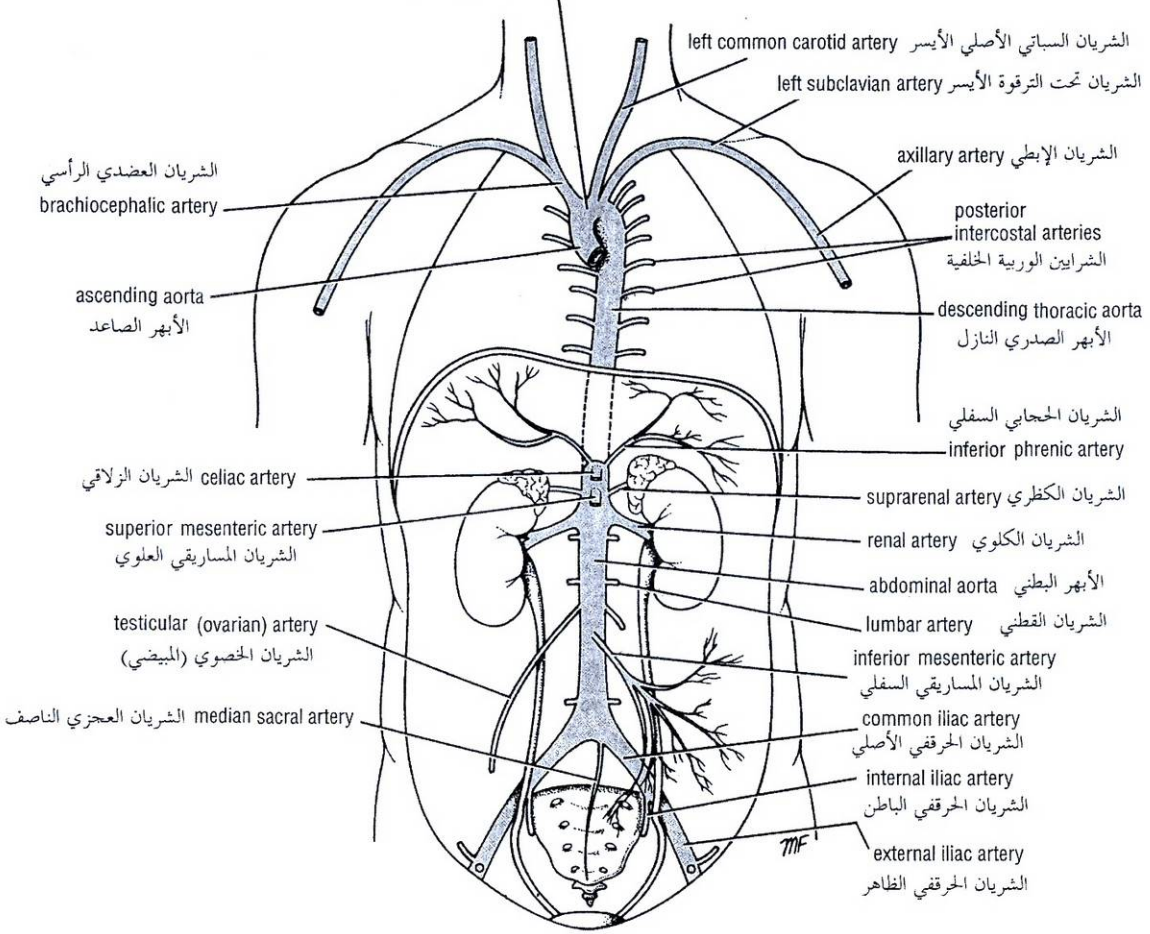


Figure 3-31 Major branches of the aorta. الشكل (31-3): الفروع الكبرى للأبهري.

MEDIASTINUM

In addition to the nodes draining the lungs, other nodes are found scattered through the mediastinum. They drain lymph from mediastinal structures and empty into the bronchomediastinal trunks and thoracic duct. Disease and enlargement of these nodes may exert pressure on important neighboring mediastinal structures, such as the trachea and superior vena cava.

THORACIC DUCT

The thoracic duct begins below in the abdomen as a dilated sac, the **cisterna chyli**. It ascends through the aortic opening in the diaphragm, on the right side of the descending aorta. It gradually crosses the median plane behind the esophagus and reaches the left border of the esophagus (Fig. 3-33B) at the level of the lower border of the body of the fourth thoracic vertebra (sternal angle). It then runs upward along the left edge of the esophagus to enter the root of the neck (Fig. 3-33B). Here, it bends laterally behind the carotid sheath and in front of the vertebral vessels. It turns downward in front of the left phrenic nerve and crosses the subclavian artery to enter the beginning of the left brachiocephalic vein.

◆ المنصف:

بالإضافة إلى العقد التي تنزح الرئتين، توجد عقد أخرى مبعثرة في المنصف. وينزح اللعف إليها من العناصر المنصفية وتفرغه في الجذوع القصيبية المنصفية والقناة الصدرية. إن اعتلال هذه العقد وتضخمها ربما يضغط على العناصر المنصفية المجاورة الهامة كالرغامى والوريد الأجوف العلوي.

◆ القناة الصدرية:

تبدأ القناة الصدرية في الأسفل في البطن ككيس متوسع هو **صهريج الكيلوس**. وتصعد إلى الصدر من خلال الفتحة الأبهيرية في الحجاب الحاجز على الجانب الأيمن للأبهري النازل. وتقطع تدريجياً المستوى الناصف خلف المري وتصل إلى الحافة اليسرى للمري (الشكل 3 - 33 B) وذلك عند مستوى الحافة السفلية لجسم الفقرة الصدرية الرابعة (الزاوية القصبية). ومن ثم تسير للأعلى على طول الحافة اليسرى للمري لتدخل جذر العنق (الشكل 3 - 33 B). وهنا تنحني للوحشي خلف الغمد السباتي وأمام الأوعية الفقرية، ومن ثم تدور باتجاه الأسفل أمام العصب الحجابي الأيسر وتصلب الشريان تحت الترقوة لتدخل في بداية الوريد العضدي الرأسي الأيسر.

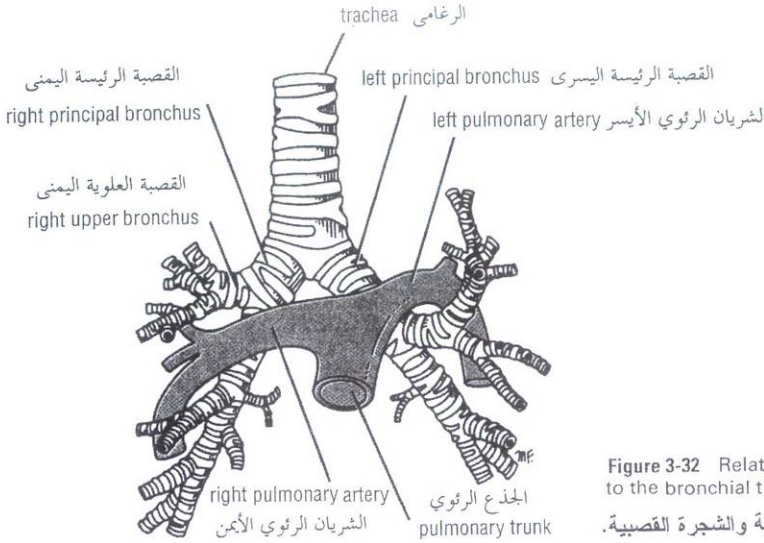


Figure 3-32 Relationship of the pulmonary arteries to the bronchial tree.

الشكل (3-32): العلاقة بين الشرايين الرئوية والشجرة القصبية.

At the root of the neck the thoracic duct receives the **left jugular, subclavian, and bronchomediastinal lymph trunks**, although they may drain directly into the adjacent large veins.

The thoracic duct thus conveys to the blood all lymph from the lower limbs, pelvic cavity, abdominal cavity, left side of the thorax, and left side of the head, neck, and left arm. (See Fig 1-21.)

RIGHT LYMPHATIC DUCT

The right jugular, subclavian, and bronchomediastinal trunks, which drain the right side of the head and neck, the right upper limb, and the right side of the thorax, respectively, may join to form the right lymphatic duct. This common duct, if present, is about 1/2 inch (1.3 cm) long and opens into the beginning of the right brachiocephalic vein. Alternatively, the trunks open independently into the great veins at the root of the neck.

Nerves of the Thorax

VAGUS NERVES

The **right vagus nerve** descends in the thorax, first lying posterolateral to the brachiocephalic artery (Fig. 3-33), then lateral to the trachea and medial to the terminal part of the azygos vein (Fig. 3-28). It passes **behind** the root of the right lung and assists in the formation of the **pulmonary plexus**. On leaving the plexus, the vagus passes onto the posterior surface of the esophagus and takes part in the formation of the **esophageal plexus**. It then passes through the esophageal opening of the diaphragm behind the esophagus to reach the posterior surface of the stomach.

عند جذر العنق تتلقى القناة الصدرية الجذوع اللمفية الوداجي الأيسر وتحت الترقوة الأيسر، والقصي المنصفي الأيسر، بالرغم من أن هذه الجذوع قد تنزح مباشرة ضمن الأوردة الكبيرة المجاورة. وهكذا تنقل القناة الصدرية إلى الدم كل اللمف القادم من الطرفين السفليين، والجوف الحوضي، والجوف البطني والجانب الأيسر من الصدر، والجانب الأيسر من الرأس والعنق، والذراع الأيسر (انظر الشكل 1 - 21).

◆ القناة اللمفية اليمنى:

إن كل من الجذوع الوداجي الأيمن والجذوع تحت الترقوة الأيمن والجذوع القصي المنصفي الأيمن التي تصرف اللمف من الجانب الأيمن للرأس والعنق، ومن الطرف العلوي الأيمن، ومن الجانب الأيمن للصدر على التوالي ربما تجتمع معاً لتشكيل القناة اللمفية اليمنى. وطول هذه القناة المشتركة (إن وجدت) هو حوالي 1/2 إنش (1.3 سم) وتفتح في بداية الوريد العضدي الرأسي الأيمن. وكبدل عن ذلك، تفتح الجذوع بصورة مستقلة في الأوردة الكبيرة عند جذر العنق.

✎ أعصاب الصدر:

◆ العصبان المبهمان:

ينزل العصب المبهم الأيمن في الصدر، يتوضع في البداية خلف ووحشي الشريان العضدي الرأسي (الشكل 3 - 33)، ومن ثم وحشي الرغامى وأنسي الجزء الإنتهائي من الوريد الفرد (الشكل 3 - 28). ويسير خلف جذر الرئة اليمنى ويساهم في تشكيل الضفيرة الرئوية. وبعد مغادرته الضفيرة يسير المبهم على السطح الخلفي للمري ليساهم في تشكيل الضفيرة المريئية. ومن ثم يسير عبر الفتحة المريئية للحجاب الحاجز وذلك خلف المري ليصل إلى السطح الخلفي للمعدة.

The **left vagus nerve** descends in the thorax between the left common carotid and left subclavian arteries (Figs. 3-29 and 3-33). It then crosses the left side of the aortic arch and is itself crossed by the left phrenic nerve. The vagus then turns backward **behind** the root of the left lung and assists in the formation of the **pulmonary plexus**. On leaving the plexus, the vagus passes onto the anterior surface of the esophagus and takes part in the formation of the **esophageal plexus**. It then passes through the esophageal opening in the diaphragm in front of the esophagus to reach the anterior surface of the stomach.

Branches

Both vagi supply the lungs and esophagus. The right vagus gives off cardiac branches, and the left vagus gives origin to the left recurrent laryngeal nerve. (The right recurrent laryngeal nerve arises from the right vagus in the neck and hooks around the subclavian artery and ascends between the trachea and esophagus.)

The **left recurrent laryngeal nerve** arises from the left vagus trunk as the nerve crosses the arch of the aorta (Figs. 3-18, 3-20, and 3-29). It hooks around the ligamentum arteriosum and ascends in the groove between the trachea and the esophagus on the left side (Fig. 3-33). It supplies all the muscles acting on the left vocal cord (except the cricothyroid muscle, a tensor of the cord, which is supplied by the external laryngeal branch of the vagus).

PHRENIC NERVES

The phrenic nerves arise from the neck from the anterior rami of the third, fourth, and fifth cervical nerves. (See Ch11.)

The **right phrenic nerve** descends in the thorax along the right side of the right brachiocephalic vein and the superior vena cava (Figs. 3-28 and 3-33). It passes in front of the root of the right lung and runs along the right side of the pericardium, which separates the nerve from the right atrium. It then descends on the right side of the inferior vena cava to the diaphragm. Its terminal branches pass through the caval opening in the diaphragm to supply the central part of the peritoneum on its underspect.

The **left phrenic nerve** descends in the thorax along the left side of the left subclavian artery. It crosses the left side of the aortic arch (Fig. 3-29) and here crosses the left side of the left vagus nerve. It passes **in front of** the root of the left lung and then descends over the left surface of the pericardium, which separates the nerve from the left ventricle. On reaching the diaphragm, the terminal branches pierce the muscle and supply the central part of the peritoneum on its underspect.

The phrenic nerves possess efferent and afferent fibers. The efferent fibers are the **sole nerve supply** to the muscle of the diaphragm.

The afferent fibers carry sensation to the central nervous system from (a) the peritoneum covering the central region of the undersurface of the diaphragm, (b) the pleura covering the central region of the upper surface of the diaphragm, and (c) the pericardium and mediastinal pleura.

THORACIC PART OF THE SYMPATHETIC TRUNK

The thoracic part of the sympathetic trunk is continuous above with the cervical and below with the lumbar parts of the sympathetic trunk. It is the most laterally placed structure in the mediastinum and runs downward on the heads of the ribs (Figs. 3-28 and 3-29). It leaves the thorax on the side of the body of the twelfth thoracic vertebra by passing behind the medial arcuate ligament.

أما **العصب المبهم الأيسر** فينزل في الصدر بين الشريانين السباتي الأيسر الأيسر وتحت الترقوة الأيسر (الشكلان: 3-29، 3-33)، ومن ثم يصالب الجانب الأيسر من قوس الأبهر حيث يقطعه هنا العصب الحجابي الأيسر. ومن ثم يدور المبهم للوراء خلف جذر الرئة اليسرى ليساهم في تشكيل **الضفيرة الرئوية**. وعندما يغادر الضفيرة يسير المبهم على السطح الأمامي للمري ليشترك في تشكيل **الضفيرة المريئية**. وبعد ذلك يسير عبر الفتحة المريئية للحجاب الحاجز وذلك أمام المري ليصل إلى السطح الأمامي للمعدة.

فروعها:

يعصب كلا المبهمين الرئتين والمري. يعطي العصب المبهم الأيمن فروعاً قلبية، ويعطي العصب المبهم الأيسر العصب الخنجري الراجع الأيسر. (ينشأ العصب الخنجري الراجع الأيمن من العصب المبهم الأيمن في العنق ويلف حول الشريان تحت الترقوة ويصعد بين الرغامى والمري).

ينشأ **العصب الخنجري الراجع الأيسر** من جذع المبهم الأيسر وذلك عندما يصالب العصب قوس الأبهر (الشكال: 3-18، 3-20، 3-29). ويلتف العصب الخنجري الراجع الأيسر حول الرباط الشرياني ويصعد في الميزابية بين الرغامى والمري وذلك في الجانب الأيسر (الشكل 3-33). وهو يعصب كل العضلات التي تعمل على الحبل الصوتي الأيسر (باستثناء العضلة الحلقية الدرقية وهي عضلة موترة للحبل الصوتي والتي يعصبها الفرع الخنجري الظاهر من المبهم).

◆ العصبان الحجابيان:

ينشأ العصبان الحجابيان في العنق من الفروع الأمامية للأعصاب الرقبية: الثالث، والرابع، والخامس (انظر إلى الفصل 11).

ينزل **العصب الحجابي الأيمن** في الصدر على طول الجانب الأيمن للوريد العضدي الرأسي الأيمن والوريد الأوجف العلوي (الشكلان: 3-28، 3-33). ويسير أمام جذر الرئة اليمنى ومن ثم على طول الجانب الأيمن للتامور الذي يفصل العصب عن الأذنين الأيمن. ومن ثم ينزل العصب على الجانب الأيمن للوريد الأوجف السفلي إلى الحجاب الحاجز. وتمر فروع الإنتهائية عبر الفتحة الأوجفية في الحجاب الحاجز لتعصب الجزء المركزي من الصفاق المبطن لسطح السفلي من الحجاب الحاجز.

ينزل **العصب الحجابي الأيسر** في الصدر على طول الجانب الأيسر من الشريان تحت الترقوة الأيسر. ويصالب الجانب الأيسر من قوس الأبهر (الشكل 3-29) وهنا يصالب الجانب الأيسر من العصب المبهم الأيسر. ومن ثم يمر أمام جذر الرئة اليسرى لينزل فوق السطح الأيسر للتامور الذي يفصله عن البطن الأيسر. وعندما يصل الحجاب الحاجز، تخترق فروعه الإنتهائية عضلة الحجاب الحاجز لتعصب الجزء المركزي من الصفاق المبطن لسطحه السفلي.

يملك العصبان الحجابيان أليافاً صادرة وواردة. تمثل الألياف الصادرة **التعصيب الوحيد** لعضلة الحجاب الحاجز.

أما الألياف الواردة فتحمل الإحساس إلى الجهاز العصبي المركزي من: (a) الصفاق المغطي للناحية المركزية من السطح السفلي للحجاب، (b) الجنبية المغطي للناحية المركزية من السطح العلوي للحجاب، (c) ومن التامور والجنبية الجدارية المنصفة.

◆ الجزء الصدري من الجذع الودي:

يتواصل الجزء الصدري من الجذع الودي في الأعلى مع الأجزاء الرقبية من الجذع الودي وفي الأسفل مع الأجزاء القطنية من الجذع الودي، وهو العنصر الأكثر وحشية من بين عناصر النصف ويسير للأسفل على رؤوس الأضلاع (الشكلان: 3-28، 3-29) ليغادر الصدر على جانب جسم الفقرة الصدرية الثانية عشرة ماراً خلف الرباط المقوس الأنسي.

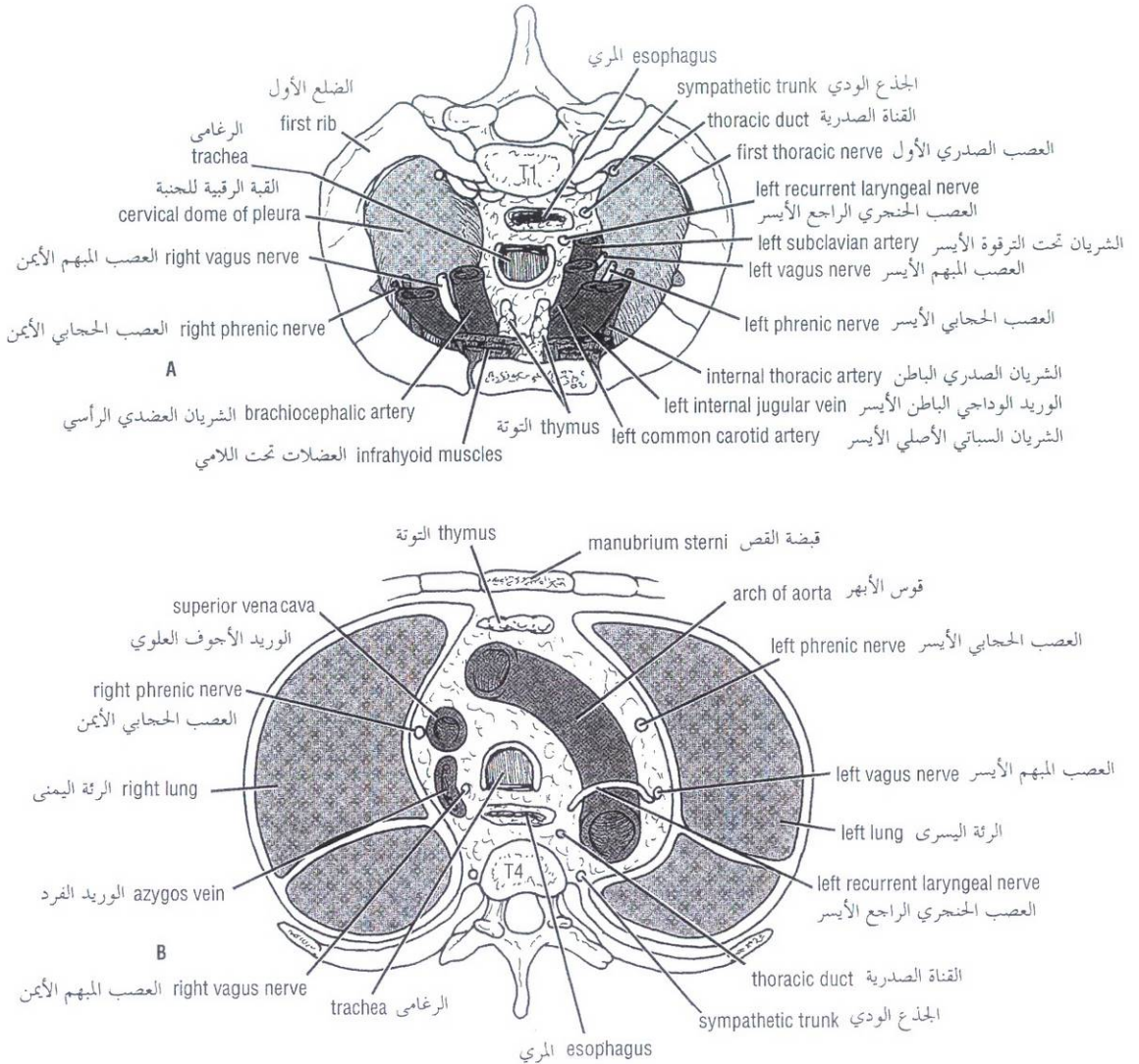


Figure 3-33 Cross section of thorax. **A.** At inlet, as seen from above. **B.** At fourth thoracic vertebra, as seen from below. الشكل (33-3): مقطع عرضي للصدر. **A.** عند المدخل، كما يرى من أعلى. **B.** عند مستوى الفقرة الصدرية الرابعة (كما يرى من أسفل).

The sympathetic trunk has 12 (often only 11) segmentally arranged ganglia, each with a **white** and **gray ramus communicans** passing to the corresponding spinal nerve. The first ganglion is often fused with the inferior cervical ganglion to form the **stellate ganglion**.

Branches

1. Gray rami communicantes go to all the thoracic spinal nerves. The postganglionic fibers are distributed through the branches of the spinal nerves to the blood vessels, sweat glands, and arector pili muscles of the skin.
2. The first five ganglia give postganglionic fibers to the heart, aorta, lungs, and esophagus.

للجذع الودي 12 عقدة (وفي الغالب تكون 11 عقدة) مرتبة قطعياً، لكل منها فرعان موصلان أبيض و سنجابي يسيران إلى العصب الشوكي الموافق. وغالباً ما تندمج العقدة الأولى مع العقدة الرقبية السفلية لتشكّلان العقدة النجمية.

الضروع:

1. الفروع الموصلة السنجابية التي تذهب إلى كل الأعصاب الشوكية الصدرية. تنوزع الألياف بعد العقدة خلال فروع الأعصاب الشوكية إلى: الأوعية الدموية، والغدد العرقية، والعضلات الناصبة للأشعار في الجلد.
2. تعطي العقد الخمسة الأولى أليافاً بعد عقدية إلى: القلب، والأبهر، والرئتين، والمري.

3. The lower eight ganglia mainly give preganglionic fibers, which are grouped together to form the splanchnic nerves (Figs. 3-28 and 3-29) and supply the abdominal viscera. They enter the abdomen by piercing the crura of the diaphragm. The **greater splanchnic nerve** arises from ganglia 5-9, the **lesser splanchnic nerve** arises from ganglia 10 and 11, and the **lowest splanchnic nerve** arises from ganglion 12. For details of the distribution of these nerves in the abdomen, see chap 5 .

Esophagus

The esophagus is a tubular structure about 10 inches (25 cm) long that is continuous above with the laryngeal part of the pharynx opposite the sixth cervical vertebra. It passes through the diaphragm at the level of the tenth thoracic vertebra to join the stomach (Fig. 3-6).

In the neck, the esophagus lies in front of the vertebral column; laterally, it is related to the lobes of the thyroid gland; and anteriorly, it is in contact with the trachea and the recurrent laryngeal nerves. (See ch: 11).

In the thorax, it passes downward and to the left through the superior and then the posterior mediastinum. At the level of the sternal angle the aortic arch pushes the esophagus over to the midline (Fig. 3-33).

The relations of the thoracic part of the esophagus from above downward are as follows:

- **Anteriorly:** The trachea and the left recurrent laryngeal nerve; the left principal bronchus, which constricts it; and the pericardium, which separates the esophagus from the left atrium (Figs. 3-33 and 3-34).
- **Posteriorly:** The bodies of the thoracic vertebrae; the thoracic duct; the azygos veins; the right posterior intercostal arteries; and, at its lower end, the descending thoracic aorta (Figs. 3-33 and 3-34).
- **Right side:** The mediastinal pleura and the terminal part of the azygos vein (Fig. 3-28).
- **Left side:** The left subclavian artery, the aortic arch, the thoracic duct, and the mediastinal pleura (Fig. 3-29).

Inferiorly to the level of the roots of the lungs, the vagus nerves leave the pulmonary plexus and join with sympathetic nerves to form the **esophageal plexus**. The left vagus lies anterior to the esophagus and the right vagus lies posterior. At the opening in the diaphragm the esophagus is accompanied by the two vagi, branches of the left gastric blood vessels, and lymphatic vessels. Fibers from the right crus of the diaphragm pass around the esophagus in the form of a sling.

In the abdomen the esophagus descends for about 1/2 inch (1.3 cm) and then enters the stomach. It is related to the left lobe of the liver anteriorly and to the left crus of the diaphragm posteriorly.

BLOOD SUPPLY OF THE ESOPHAGUS

The upper third of the esophagus is supplied by the inferior thyroid artery, the middle third by branches from the descending thoracic aorta, and the lower third by branches from the left gastric artery. The veins from the upper third drain into the inferior thyroid veins, from the middle third into the azygos veins, and from the lower third into the left gastric vein, a tributary of the portal vein.

3. تعطى العقد الثمانية السفلية بشكل رئيسي أليافاً قبل العقدة تجتمع معاً لتشكيل الأعصاب الحشوية (الشكلان 3 - 28 ، 3 - 29) التي تعصب أحشاء البطن. وهي تدخل البطن باختراقها ساقى الحجاب الحاجز. ينشأ العصب الحشوي الكبير من العقد (5-9)، وينشأ العصب الحشوي الصغير من العقدتين (10) و(11). وينشأ العصب الحشوي السفلي من العقدة (12). لمزيد من التفاصيل حول توزع هذه الأعصاب في البطن انظر إلى الفصل 5.

المري:

المري هو بنية أنبوبية طولها حوالي 10 إنشات (25 سم) تتواصل في الأعلى مع الجزء الخنجري من البلعوم قبالة الفقرة الرقبية السادسة. ويمر عبر الحجاب الحاجز عند مستوى الفقرة الصدرية العاشرة ليلتحق بالمعدة (الشكل 3 - 6).

في العنق، يتوضع المري أمام العمود الفقري، ويجاوره فصوص الغدة الدرقية وحشياً، وفي الأمام هو على تماس مع الرغامى والعصبين الخنجريين الراجعين (انظر الفصل 11).

في الصدر، يسير للأسفل واليسار في المنصف العلوي ثم في المنصف الخلفي. ويدفعه قوس الأبهر إلى الخط الناصف وذلك عند مستوى الزاوية القصية (الشكل 3 - 33).

إن مجاورات القسم الصدري من المري من الأعلى إلى الأسفل هي كالتالي:

- **في الأمام:** الرغامى والعصب الخنجري الراجع الأيسر، والقصبة الرئيسة اليسرى (التي تضيقه)، والتامور الذي يفصله عن الأذنين الأيسر، (الشكلان 3 - 33، 3 - 34).
 - **في الخلف:** أجسام الفقرات الصدرية والقناة الصدرية والأوردة الفرد والشرائين الوريدية الخلفية اليمنى، ويجاور عند نهايته السفلية الأبهر الصدري النازل (الشكلان 3 - 33، 3 - 34).
 - **في الجهة اليمنى:** يجاور الجنب المنصفية والجزء الإنتهائي من الوريد الفرد (الشكل 3 - 28).
 - **في الجهة اليسرى:** الشريان تحت الترقوة الأيسر، والقوس الأبهري، والقناة الصدرية، والجنب المنصفية (الشكل 3 - 29).
- وإلى الأسفل من مستوى جذري الرتين، يترك العصبان المبهمان الضفيرة الرئوية ويلتحقان بالأعصاب الودية لتشكيل الضفيرة المريئية. يتوضع العصب المبهم الأيسر أمام المري والمبهم الأيمن خلفه. وعند الفتحة المريئية في الحجاب الحاجز يرافق المري: العصبان المبهمان، وفروع من الأوعية الدموية المعدية اليسرى، والأوعية اللمفية. وتسير ألياف من الساق اليمنى حول المري على شكل وشاح معلق.
- وفي البطن، ينزل المري إلى حوالي 1/2 إنش (1.3 سم) ومن ثم يدخل المعدة. ويجاور الفص الأيسر من الكبد في الأمام، والساق اليسرى للحجاب الحاجز في الخلف.

◆ التروية الدموية للمري:

يتغذى الثلث العلوي للمري من الشريان الدرقي السفلي، والثلث الأوسط من فروع الأبهر الصدري النازل، والثلث السفلي من فروع الشريان المعدي الأيسر. تنزح الأوردة القادمة من الثلث العلوي للمري إلى الأوردة الدرقية السفلية، والقادمة من الثلث الأوسط إلى الأوردة الفرد، ومن الثلث السفلي إلى الوريد المعدي الأيسر وهو أحد روافد الوريد البابي.

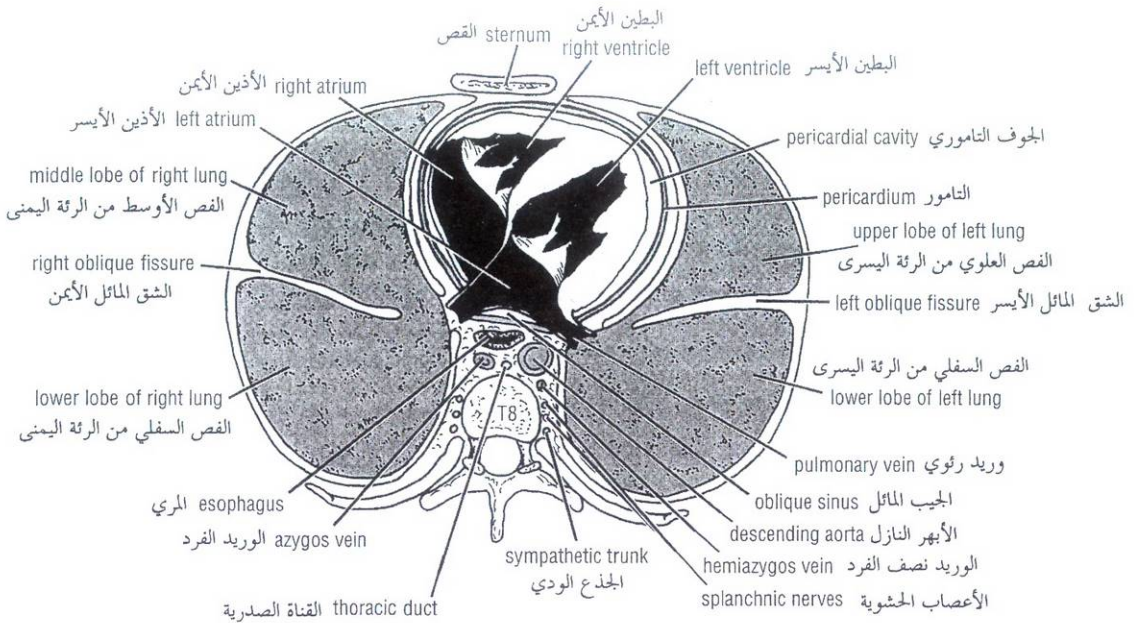


Figure 3-34 Cross section of thorax at eighth thoracic vertebra, as seen from below.

الشكل (3-34): مقطع عرضي للصدر عند مستوى الفقرة الصدرية الثامنة، كما يرى من أسفل.

LYMPH DRAINAGE OF THE ESOPHAGUS

Lymph vessels from the upper third of the esophagus drain into the deep cervical nodes, from the middle third into the superior and posterior mediastinal nodes, and from the lower third into nodes along the left gastric blood vessels and the celiac nodes (Fig. 3-13).

NERVE SUPPLY OF THE ESOPHAGUS

The esophagus is supplied by parasympathetic and sympathetic efferent and afferent fibers via the vagi and sympathetic trunks. In the lower part of its thoracic course, the esophagus is surrounded by the esophageal nerve plexus.

Thymus

The thymus is a flattened, bilobed structure (Fig. 3-33) lying between the sternum and the pericardium in the anterior mediastinum. In the newborn infant it reaches its largest size relative to the size of the body, at which time it may extend up through the superior mediastinum in front of the great vessels into the root of the neck. The thymus continues to grow until puberty, but thereafter undergoes involution. It has a pink, lobulated appearance and is the site for development of T (thymic) lymphocytes.

BLOOD SUPPLY

The blood supply of the thymus is from the inferior thyroid and internal thoracic arteries.

Cross-Sectional Anatomy of the Thorax

To assist in the interpretation of computed tomographic (CT) scans of the thorax, study the labeled cross sections of the thorax shown in Figure 3-35. The sections have been photographed on their inferior surfaces. (See Figs. 3-44 and 3-45 for CT scans.)

◆ النزح اللمفي للمري:

ترشح الأوعية اللمفية القادمة من الثلث العلوي للمري إلى العقد الرقبية العميقة، والقادمة من الثلث الأوسط ترشح إلى العقد المنصفية العلوية والخلفية، والقادمة من الثلث السفلي ترشح إلى العقد المتوضعة على طول الأوعية الدموية المعدية اليسرى وإلى العقد الزلاقية (الشكل 3 - 13).

◆ تعصيب المري:

يتعصب المري بألياف ودية ولاددية صادرة وواردة عن طريق الجذوع الودية والمهيمية. وفي الجزء السفلي من مسيره الصدري، يحاط المري بالضفيرة العصبية المريئية.

☞ التوتة:

التوتة هي بنية مسطحة ذات فصين (الشكل 3 - 33) تتوضع بين القص والتامور وذلك في المنصف الأمامي. ويصل حجمها عند الرضيع الوليد إلى أقصاه بالنسبة لحجم الجسم، وفي ذلك الوقت قد تمتد نحو جذر العنق من خلال المنصف العلوي وذلك أمام الأوعية الكبيرة. يستمر نمو التوتة حتى البلوغ لكن بعد ذلك تخضع للتراجع، لون التوتة قرنفلي، وهي ذات مظهر مفصص، وموضع تطور للمفاويات الناتية.

◆ التروية الدموية:

وتأتي من الشريانين الصدريين الباطنين ومن الشريانين الدرقيين السفليين.

☞ التشريح المقطعي العرضي للصدر:

للمساعدة في تفسير صور CT للصدر، ارجع إلى الشكل (3-35) وادرس المقطعين العرضيين الواردين فيه. ولقد تم تصوير السطوح السفلية لهذين المقطعين (انظر إلى الشكلين: 3 - 44، 3 - 45 من أجل صور CT).

Only the more important features seen on standard posteroanterior and oblique lateral radiographs of the chest are discussed.

سنناقش هنا فقط المظاهر الأكثر أهمية التي يمكن مشاهدتها على صور الصدر الخلفية الأمامية والجانبية المائلة.

Posteroanterior Radiograph

A posteroanterior radiograph is taken with the anterior wall of the patient's chest touching the cassette holder and with the x-rays traversing the thorax from the posterior to the anterior aspect (Figs. 3-36 and 3-37). First check to make sure that the radiograph is a true posteroanterior radiograph and is not slightly oblique. Look at the sternal ends of both clavicles; they should be equidistant from the vertebral spines.

Now examine the following in a systematic order.

- 1. Superficial soft tissues.** The nipples in both sexes and the breasts in the female may be seen superimposed on the lung fields. The pectoralis major may also cast a soft shadow.
- 2. Bones.** The thoracic vertebrae are imperfectly seen. The costotransverse joints and each rib should be examined in order from above downward and compared with the fellows of the opposite side (Fig. 3-36). The costal cartilages are not usually seen, but should they be calcified, they will be visible. The clavicles are clearly seen crossing the upper part of each lung field. The medial borders of the scapulae may overlap the periphery of each lung field.
- 3. Diaphragm.** This casts dome-shaped shadows on each side; the one on the right is slightly higher than the one on the left. Note the costophrenic angle, where the diaphragm meets the thoracic wall (Fig. 3-36). Beneath the right dome is the homogeneous, dense shadow of the liver, and beneath the left dome a gas bubble may be seen in the fundus of the stomach.
- 4. Trachea.** The radiotranslucent, air-filled shadow of the trachea is seen in the midline of the neck as a dark area (Fig. 3-36). This is superimposed on the lower cervical and upper thoracic vertebrae.
- 5. Lungs.** Looking first at the lung roots, one sees relatively dense shadows caused by the presence of the blood-filled pulmonary and bronchial vessels, the large bronchi, and the lymph nodes (Fig. 3-36). The lung fields, by virtue of the air they contain, readily permit the passage of x-rays. For this reason the lungs are more translucent on full inspiration than on expiration. The pulmonary blood vessels are seen as a series of shadows radiating from the lung root. When seen end on, they appear as small, round, white shadows. The large bronchi, if seen end on, also cast similar round shadows. The **smaller bronchi are not seen.**
- 6. Mediastinum.** The shadow is produced by the various structures within the mediastinum, superimposed one on the other (Figs. 3-36 and 3-37). Note the outline of the heart and great vessels. The transverse diameter of the heart should not exceed half the width of the thoracic cage. Remember that on deep inspiration, when the diaphragm descends, the vertical length of the heart increases and the transverse diameter is narrowed. In infants the heart is always wider and more globular in shape than in adults.

الصورة الشعاعية الخلفية الأمامية:

تؤخذ الصورة الشعاعية الخلفية الأمامية والجدار الأمامي لصدر المريض يلامس حامل العلية (علبة الفلم) بحيث تجتاز أشعة X الصدر من الخلف إلى الأمام (الشكلان: 3 - 36، 3 - 37). وتحراً أولاً للتأكد من وضعية الصورة أنها فعلاً "خلفية أمامية" وليست مائلة قليلاً، ويتم ذلك بالنظر إلى النهايتين القصبيتين لعظمي الترقوة اللتين يجب أن تكونا على مسافة متساوية من الشوكات الفقرية.

الآن تفحص ما يلي متبعاً ترتيباً نظامياً:

- 1. النسيج الرخوة السطحية:** يمكن أن نرى الحلمتين عند الجنسين والثديين عند الإناث متراكبة على ساحتي الرتين. كذلك ربما تلقي العضلة الصدرية الكبيرة بظنها الأملس على الصورة.
- 2. العظام:** لا تظهر الفقرات بالشكل الكامل. ينبغي تفحص المفاصل الضلعية المستعرضة وكل ضلع بالترتيب من الأعلى إلى الأسفل ومقارنتها مع نظائرها في الجانب المقابل (الشكل 3 - 36). لا ترى الغضاريف الضلعية عادة، لكن إذا ما تكلفت فإنه يمكن رؤيتها. نرى عظمي الترقوة بوضوح يصالبان الجزء العلوي لكل ساحة من الساحتين الرئويتين. قد تراكب الحواف الأنسية للوحي الكتف محيط كل ساحة من الساحتين الرئويتين.
- 3. الحجاب الحاجز:** وهو يلقي بظلال تشبه القبة على كل جانب من الصورة، بحيث يكون الظل في اليمين أعلى قليلاً من نظيره في اليسار. لاحظ الزاوية الضلعية المحجابية حيث يلتقي الحجاب الحاجز هنا مع الجدار الصدري (الشكل 3 - 36). يوجد تحت القبة اليمنى ظل كثيف متجانس للكبد وربما تظهر تحت القبة اليسرى فقاعة غازية في قاع المعدة.
- 4. الرغامي:** نرى ظل الرغامي المليئة بالهواء، الشافة للأشعة في الخط الناصف للعنق كمنطقة قائمة (الشكل 3 - 36). ويراكب هذا الظل على الفقرات الرقبية السفلية والصدرية العلوية.
- 5. الرئتان:** انظر أولاً إلى جذري الرتين، حيث يمكن رؤية ظلالاً كثيفة نسبياً ناجمة عن وجود الأوعية القصبية والرئوية المملوءة بالدم، وكذلك لوجود القصبات الكبيرة والعقد اللمفية (الشكل 3 - 36). تسمح الساحتان الرئويتان بمرور أشعة X بسهولة وذلك بفضل محتوئهما من الهواء، ولهذا السبب تظهر الرئتان في حالة الشهيقي العميق أكثر شفافية للأشعة منهما في حالة الزفير. ترى الأوعية الدموية الرئوية كسلسلة من الظلال المتشعبة عن جذر الرئة. وتظهر مقاطعها العرضية كظلال مدورة صغيرة بيضاء، وكذلك بالنسبة للقصبات الكبيرة التي تلقي أيضاً بظلال مدورة مائلة على الصورة. لا يمكن رؤية القصبات الأصغر على الصورة الشعاعية.
- 6. المنصف:** ينجم ظل المنصف عن البنى المتنوعة الموجودة ضمنه، وهي متراكبة على بعضها البعض (الشكل 3 - 36، 3 - 37). لاحظ حدود القلب والأوعية الكبيرة. لا ينبغي للقطر المستعرض للقلب أن يتجاوز نصف عرض القفص الصدري. وتذكر أنه في الشهيقي العميق، عندما يهبط الحجاب الحاجز، يزداد الطول العمودي للقلب ويتناقص قطره المستعرض وعند الوضع، يكون القلب دوماً أعرض وشكله أكثر كروية مما هو عليه عند البالغين.

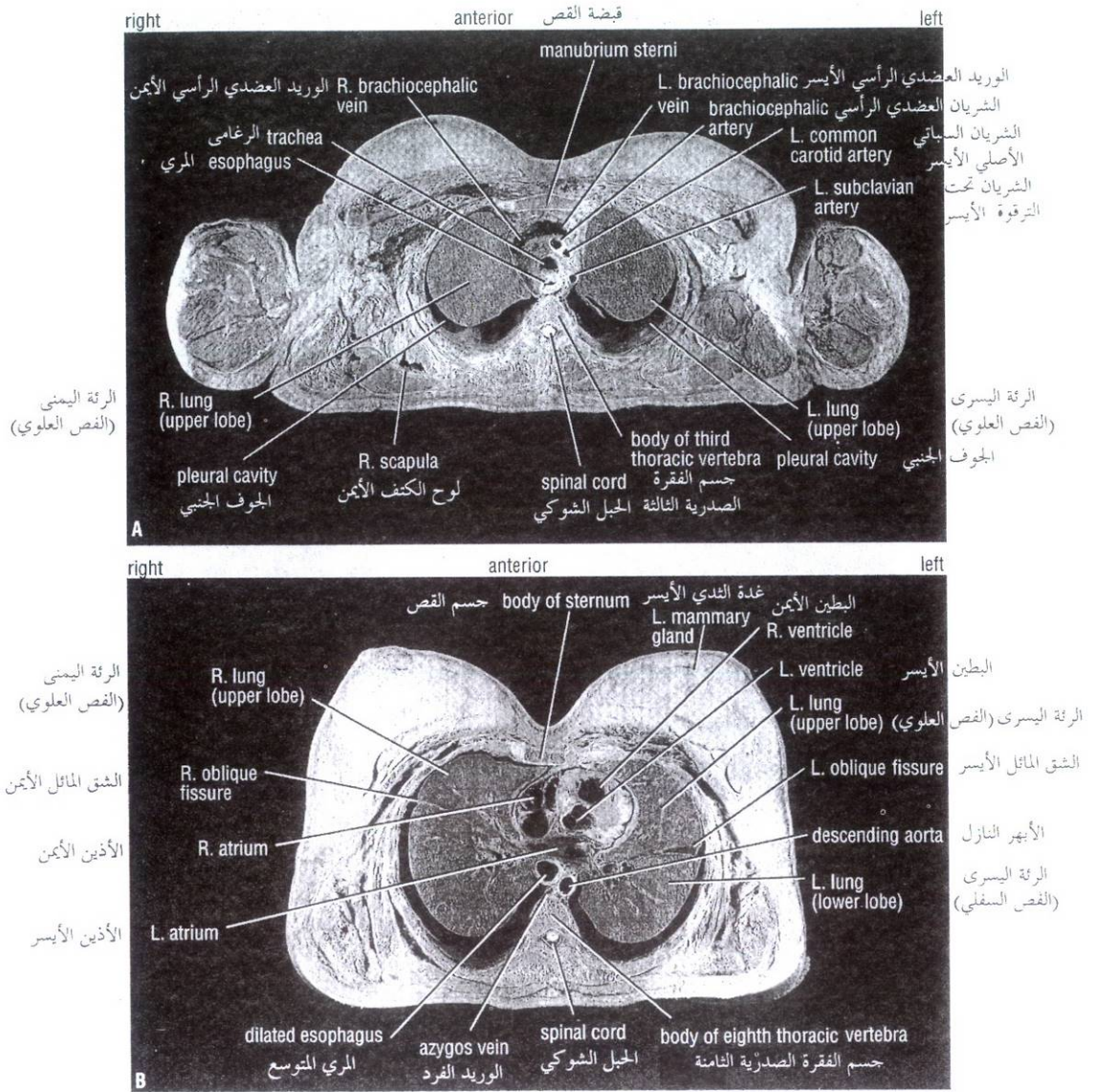


Figure 3-35 Cross sections of thorax viewed from below. **A.** At the level of the body of the third thoracic vertebra. **B.** At the level of the eighth thoracic vertebra. Note that in the living the pleural cavity is only a potential space. The large space seen here is an artifact and results from the embalming process.

الشكل (3-35): مقطعان عرضيان للصدر كما يظهران من الأسفل. **A.** عند مستوى جسم الفقرة الصدرية الثالثة. **B.** عند مستوى الفقرة الصدرية الثامنة. لاحظ أنه عند الشخص الحي يكون الجوف الجنبي بمثابة حيز كامن، الحيز الكبير المرئي هنا صناعي وناجم عن عملية التحنيط.

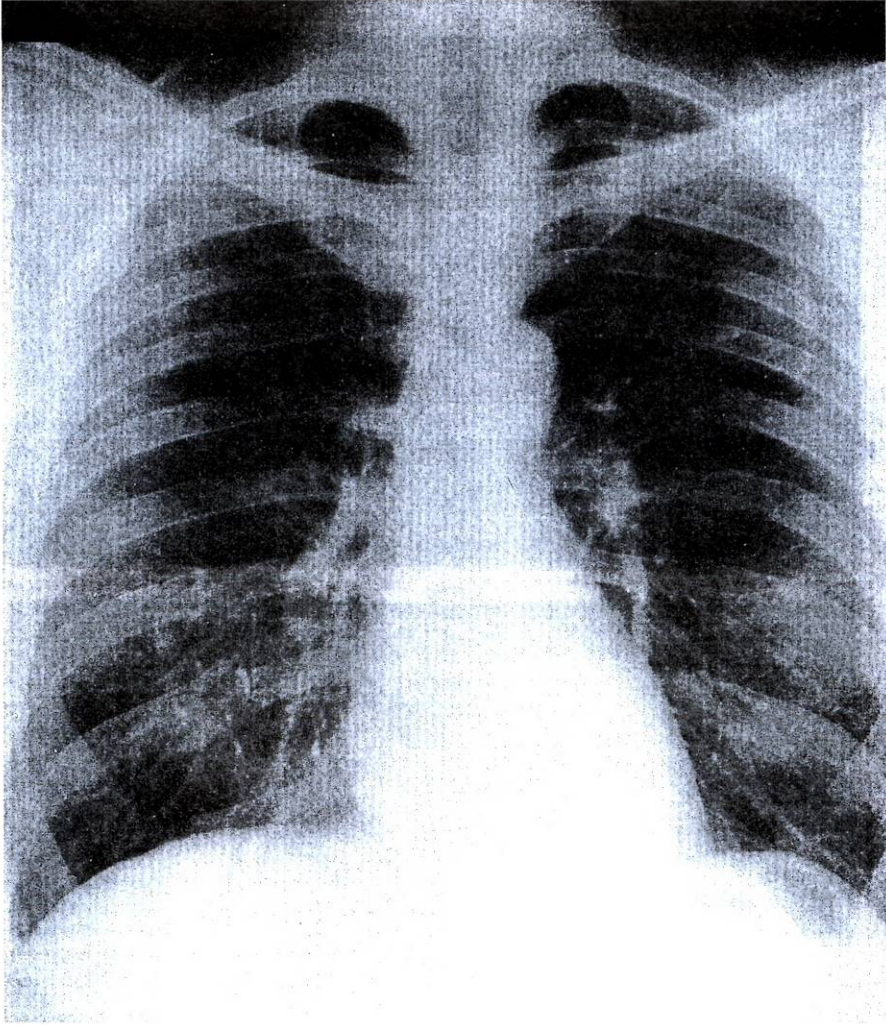


Figure 3-36 Posteroanterior radiograph of the chest of a normal adult man.

الشكل (3-36): صورة شعاعية خلفية أمامية مأخوذة للصدر عند رجل بالغ سوي.

The right border of the mediastinal shadow from above downward consists of the right brachiocephalic vein, the superior vena cava, the right atrium, and sometimes the inferior vena cava (Figs. 3-36 and 3-37). The left border consists of a prominence, the **aortic knuckle**, caused by the aortic arch; below this are the left margin of the pulmonary trunk, the left auricle, and the left ventricle (Figs. 3-36 and 3-37). The inferior border of the mediastinal shadow (lower border of the heart) blends with the diaphragm and liver. Note the **cardiophrenic angles**.

تتألف الحافة اليمنى للظل المنصفي من الأعلى إلى الأسفل من الوريد العضدي الرأسي الأيمن، والوريد الأوجف العلوي، والأذنين الأيمن، وأحياناً الوريد الأوجف السفلي (الشكلان: 3-36، 3-37). أما حافته اليسرى فتتألف من بروز هو البرجحة الأبهريّة الذي ينجم عن قوس الأبهر، وتحت هذه البرجحة توجد الحافة اليسرى للجذع الرئوي والأذنية اليسرى، والبطين الأيسر (الشكلان 3-36، 3-37). تندمج الحافة السفلية للظل المنصفي (الحافة السفلية للقلب) مع ظل الحجاب الحاجز والكبد. انتبه إلى الزاويتين القلبيتين الحجابيتين.

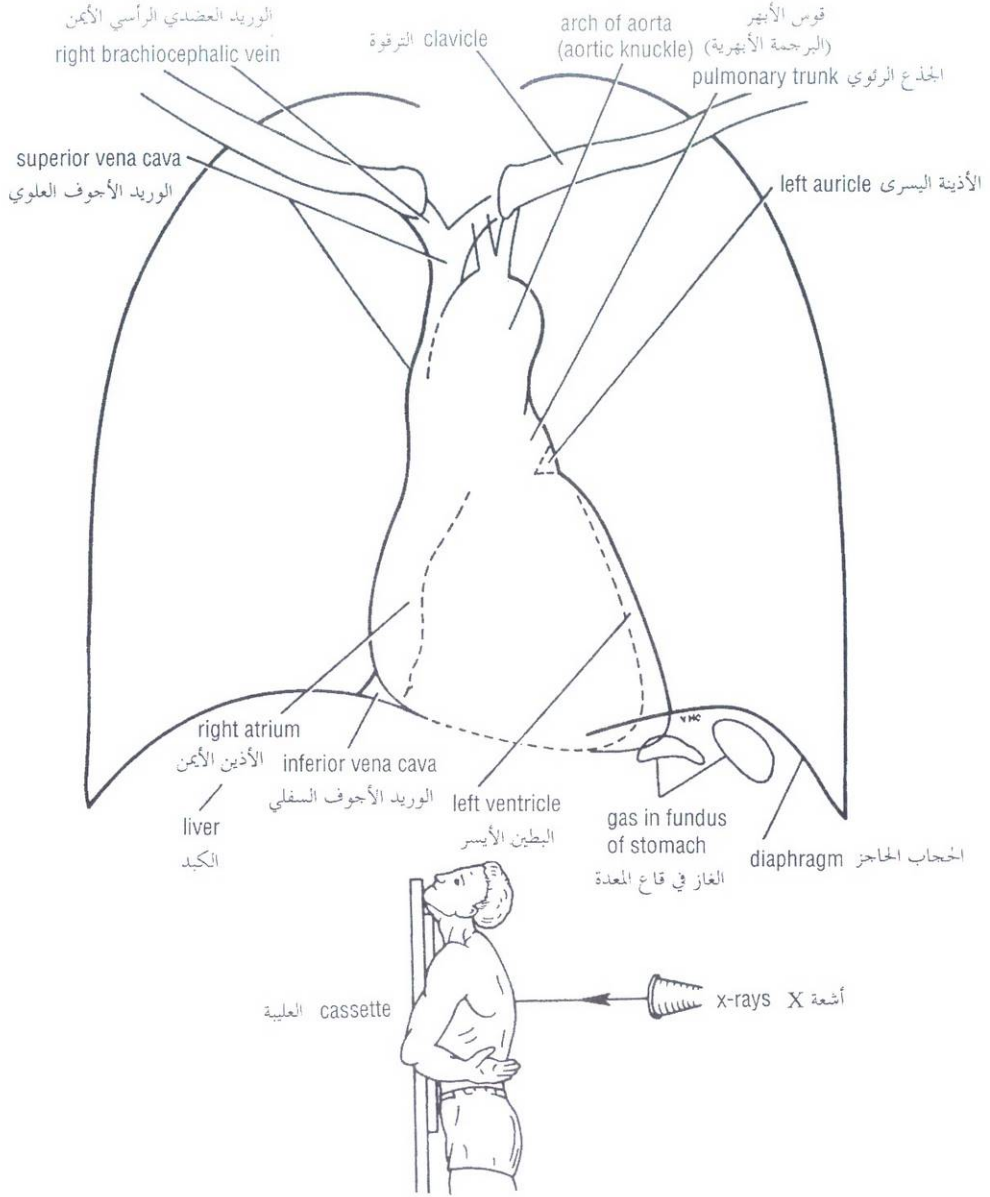


Figure 3-37 Main features observable in the posteroanterior radiograph of the chest shown in Figure 3-36. Note the position of the patient in relation to the x-ray source and cassette holder.

الشكل (3-37): الملامح الرئيسية التي يمكن رؤيتها على الصورة الشعاعية الخلفية الأمامية للصدر (الموجودة في الشكل 3-36 انتبه إلى الوضعية التي يتخذها المريض بالنسبة لمصدر أشعة X وحامل العلبية:

Right Oblique Radiograph

A right oblique radiograph is obtained by rotating the patient so that the right anterior chest wall is touching the cassette holder and the x-rays traverse the thorax from posterior to anterior in an oblique direction (Figs. 3-38 and 3-39). The heart shadow is largely made up by the right ventricle. A small part of the posterior border is formed by the right atrium. For further details of structures seen on this view, see Figures 3-38 and 3-39.

الصورة الشعاعية المائلة اليمنى:

نحصل على الصورة الشعاعية المائلة اليمنى بتدوير المريض بحيث يلامس الجانب الأيمن من الجدار الأمامي للصدر حامل العلبية فتجتاز أشعة X الصدر من الخلف إلى الأمام باتجاه مائل (الشكلان 3-38، 3-39). ونجد هنا على الصورة الشعاعية أن معظم ظل القلب هو على حساب البطين الأيمن، وأن جزء صغير من الحافة الخلفية للقلب ينسب إلى الأذين الأيمن. تأمل الشكلين (3-38، 3-39) للمزيد من التفاصيل حول البنى التي تشاهد على الصورة الشعاعية المائلة اليمنى.

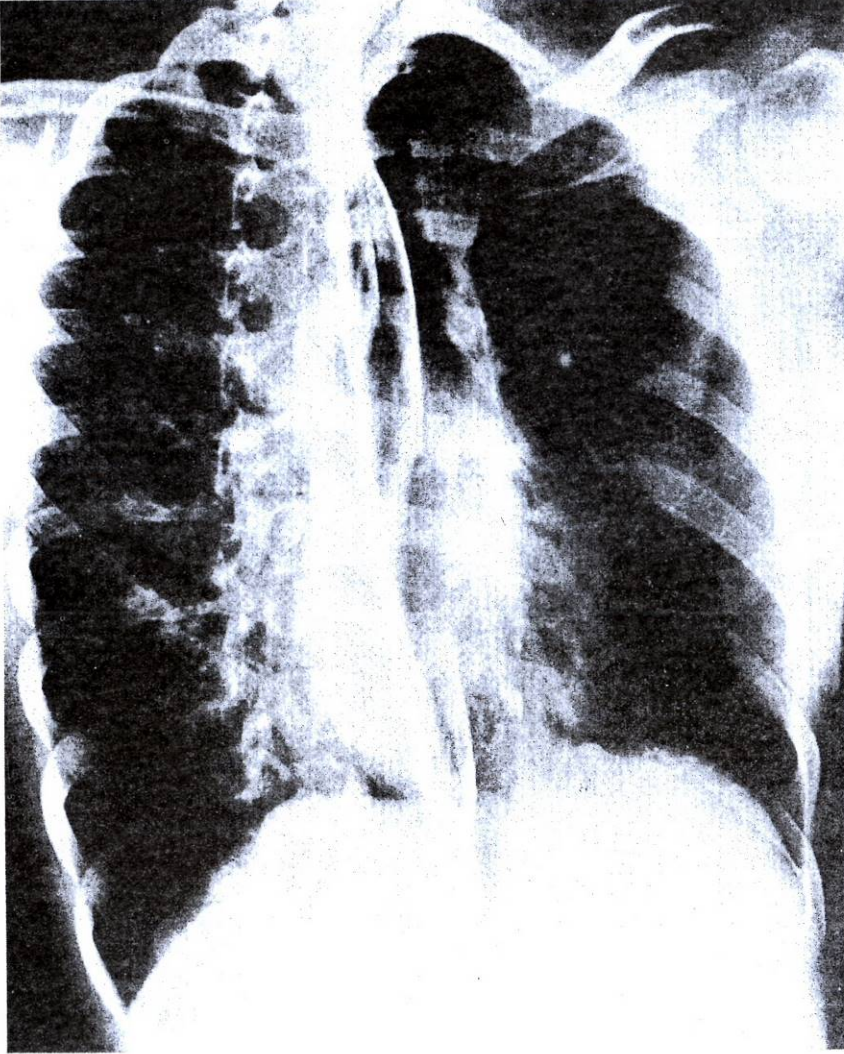


Figure 3-38 Right oblique radiograph of the chest of a normal adult man after a barium swallow.

الشكل (38-3): صورة شعاعية مائلة يمينى للصدر عند رجل بالغ سوي بعد بلع الباريوم.

Left Oblique Radiograph

A left oblique radiograph is obtained by rotation of the patient so that the left anterior chest wall is touching the cassette holder and the x-rays traverse the thorax from posterior to anterior in an oblique direction. The heart shadow is largely made up of the right ventricle anteriorly and the left ventricle posteriorly. Above the heart, the aortic arch and the pulmonary trunk may be seen.

An example of a left lateral radiograph of the chest is shown in Figures 3-40 and 3-41.

الصورة الشعاعية المائلة اليسرى:

ونحصل عليها بتدوير المريض بحيث يلامس الجانب الأيسر من الجدار الأمامي للصدر حامل العلية وحينها تجتاز أشعة X الصدر من الخلف إلى الأمام باتجاه مائل. يكون معظم ظل القلب على حساب البطين الأيمن في الأمام والبطين الأيسر في الخلف. ويمكن أن نرى قوس الأبهر والجذع الرئوي وذلك فوق القلب.

نرى في الشكلين 3-40، 3-41 مثال عن الصورة الشعاعية الجانبية اليسرى للصدر.

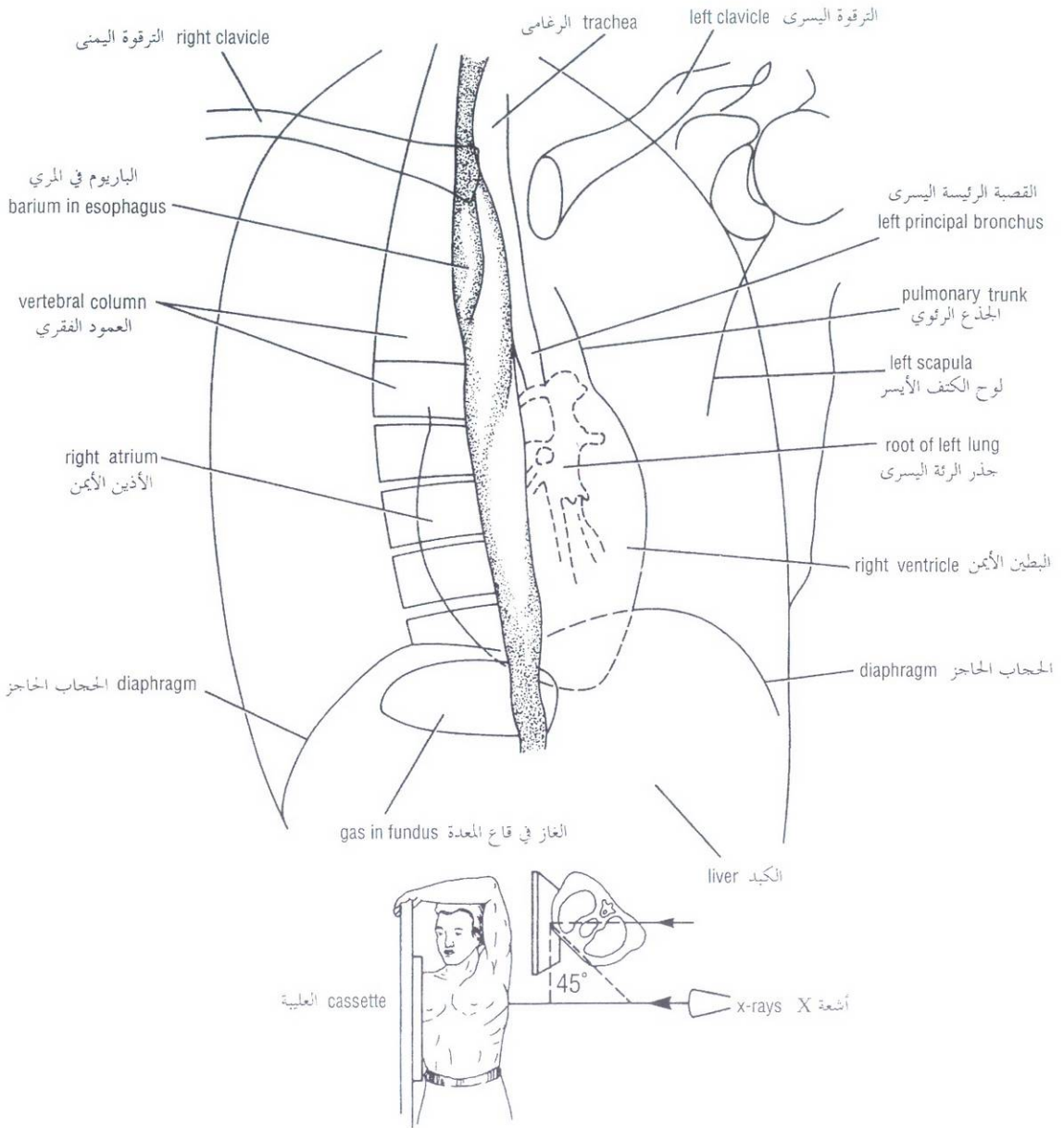


Figure 3-39 Main features observable in the right oblique radiograph of the chest shown in Figure 3-38. Note the position of the patient in relation to the x-ray source and cassette holder.

الشكل (3-39): المظاهر الرئيسية التي يمكن رؤيتها على الصورة الشعاعية المائلة اليمنى للصدر في الشكل 3-38 انتبه إلى الوضعية التي يتخذها المريض بالنسبة لمصدر أشعة X وحامل العلوية.

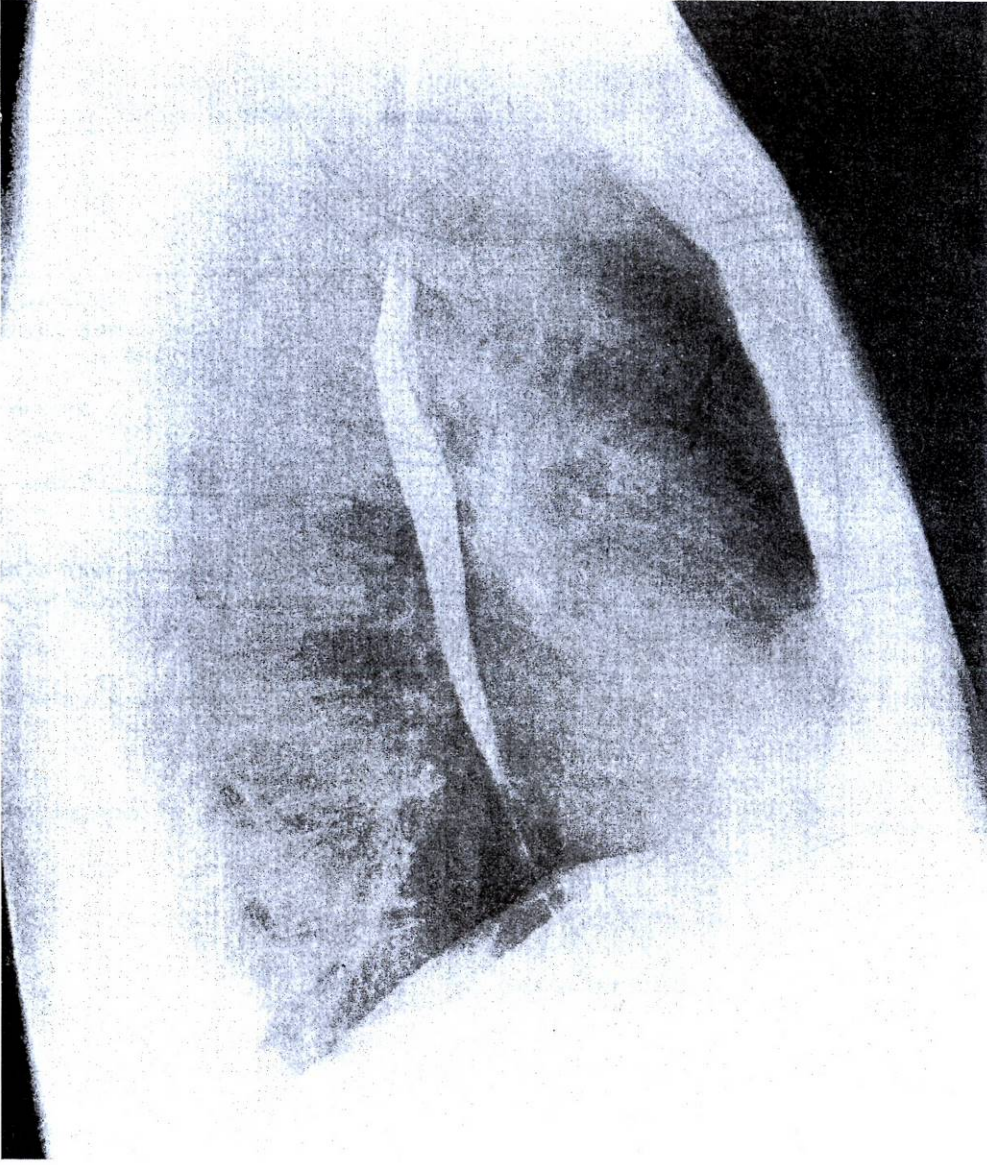


Figure 3-40 Left lateral radiograph of the chest of a normal adult man after a barium swallow.

الشكل (3-40): صورة شعاعية جانبية يسرى للصدر عند رجل بالغ سوي بعد تناول بلعة الباريوم.

Bronchography and Contrast Visualization of the Esophagus

Bronchography is a special study of the bronchial tree by means of the introduction of iodized oil or other contrast medium into a particular bronchus or bronchi, usually under fluoroscopic control. The contrast media are nonirritating and sufficiently radiopaque to allow good visualization of the bronchi (Fig. 3-42). After the radiographic examination is completed, the patient is asked to cough and expectorate the contrast medium.

تصوير القصبات وإظهار المري بالتباين:

تصوير القصبات هو دراسة خاصة للشجرة القصبية بواسطة ادخال زيت أيودي أو وسط تباين آخر في قصبه أو قصبات معينة وعادة تحت السيطرة بالتنظير الومضاني (الفلوري). تكون أوساط التباين غير مخرشة وظليلة للأشعة مما يسمح بإظهار جيد للقصبات (الشكل 3 - 42). وبعد اتمام الفحص الشعاعي، نطلب من المريض أن يسعل ويتقشع وسط التباين.

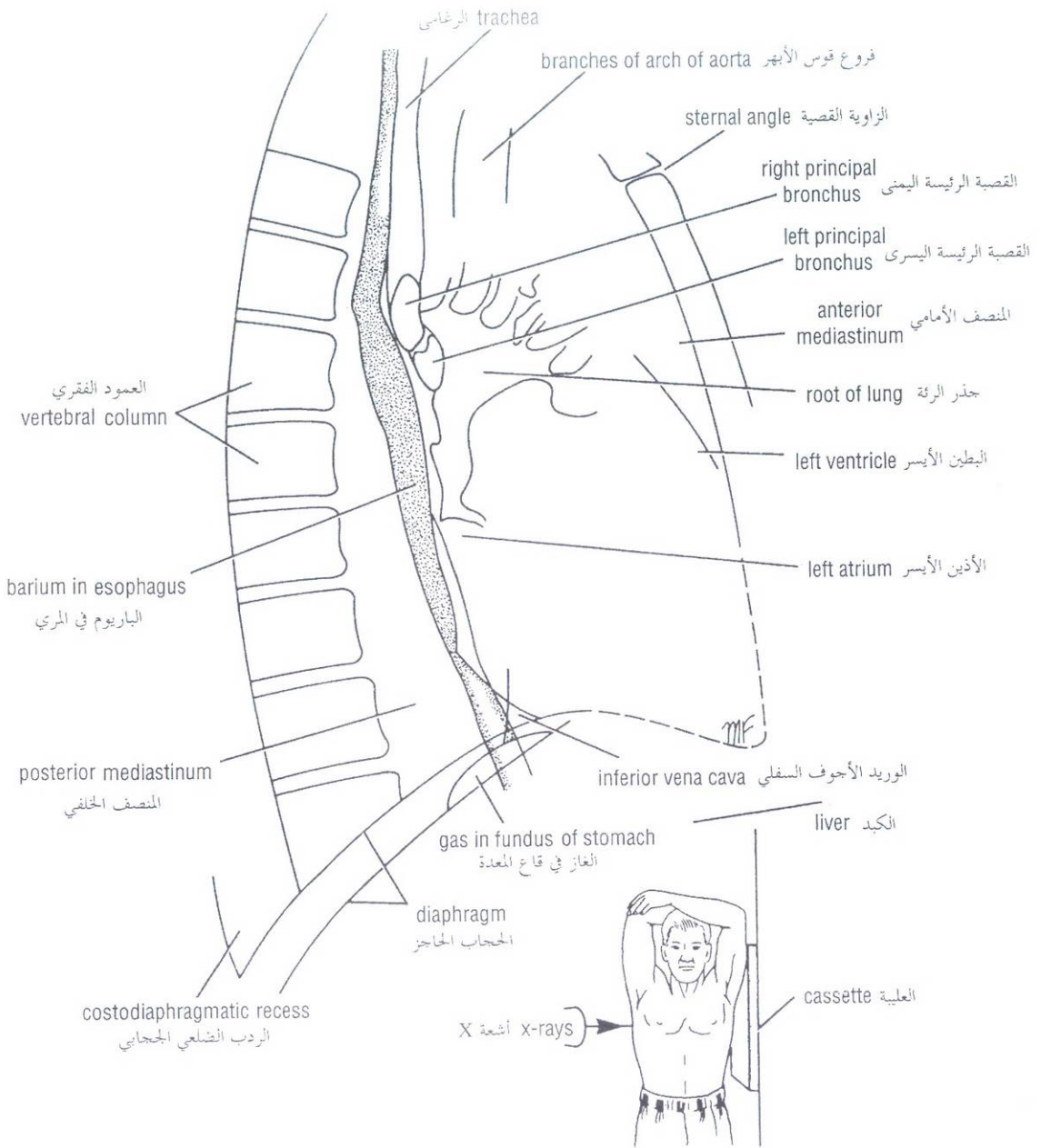


Figure 3-41 Main features observable in a left lateral radiograph of the chest shown in Figure 3-40. Note the position of the patient in relation to the x-ray source and cassette holder.

الشكل (3-41): الملامح الرئيسية التي يمكن مشاهدتها على الصورة الشعاعية الجانبية اليسرى للصدر في الشكل 3-40. لاحظ الوضعية التي يتخذها المريض بالنسبة لمصدر أشعة X وحامل العلبية.

Contrast visualization of the esophagus (Figs. 3-38 and 3-40) is accomplished by giving the patient a creamy paste of barium sulfate and water to swallow. The aortic arch and the left bronchus cause a smooth indentation on the anterior border of the barium-filled esophagus. This procedure can also be used to outline the posterior border of the left atrium in a right oblique view. An enlarged left atrium causes a smooth indentation of the anterior border of the barium-filled esophagus.

ينجز إظهار المري بالتباين (الشكلان: 3-38، 3-40) بإعطاء المريض معجون رهيبي من سلفات الباريوم وماء من أجل بلعه. يظهر تنلم أملس على الحافة الأمامية للمري المملوء بالباريوم ناجم عن قوس الأبهر والقصبة اليسرى. ويمكن استخدام هذا الإجراء لإظهار حدود الحافة الخلفية للأذين الأيسر في منظر مائل أيمن. يتسبب الأذين الأيسر المتضخم بتنلم أملس على الحافة الأمامية للمري المملوء بالباريوم.

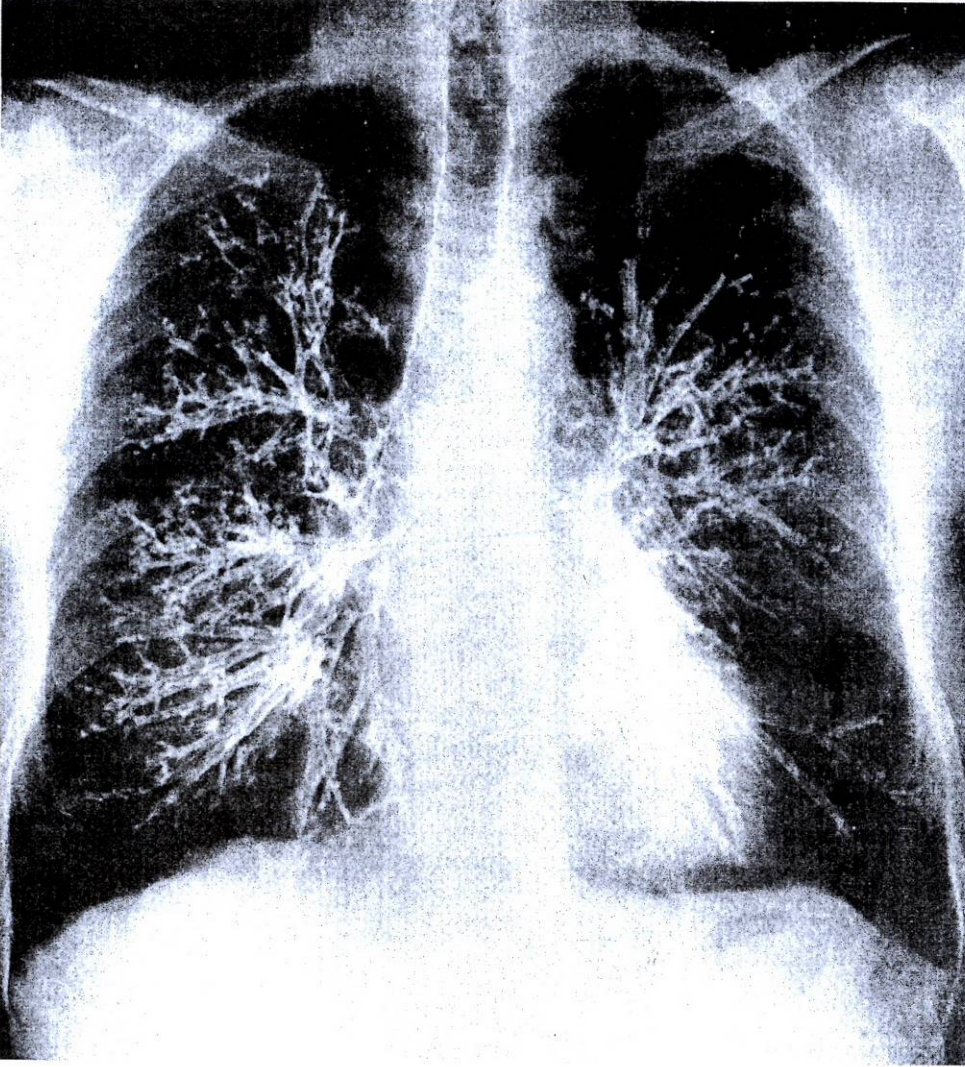


Figure 3-42 Posteroanterior bronchogram of the chest.

الشكل (3-42): صورة قصبات ملونة خلفية أمامية.

Coronary Angiography

The coronary arteries can be visualized by the introduction of radiopaque material into their lumen. Under fluoroscopic control, a long narrow catheter is passed into the ascending aorta via the femoral artery in the leg. The tip of the catheter is carefully guided into the orifice of a coronary artery and a small amount of radiopaque material is injected to reveal the lumen of the artery and its branches. The information can be recorded on radiographs (Fig. 3-43) or by cineradiography. Using this technique, pathological narrowing or blockage of a coronary artery can be identified.

تصوير الأوعية الإكليلية:

يمكن إظهار الشرايين الإكليلية عن طريق حقن مادة ظليلة ضمن لمعاتها. وتحت السيطرة بالتنظير الومضاني يمرر قنطار دقيق طويل ضمن الأبهري الصاعد عن طريق الشريان الفخذي في الساق. وتوجه ذروة القنطار بحذر إلى فوهة شريان إكليلي ما وتحقن كمية ضئيلة من المادة الظليلة للأشعة لإظهار لمعة هذا الشريان وفروعه. ويمكن تسجيل المعلومات في صور شعاعية (الشكل 3 - 43) أو عن طريق التصوير الشعاعي السينمائي وبوساطة هذه التقنية، يمكننا الكشف عن التضيق المرضي أو الإنسداد الذي يتعرض له شريان إكليلي ما.

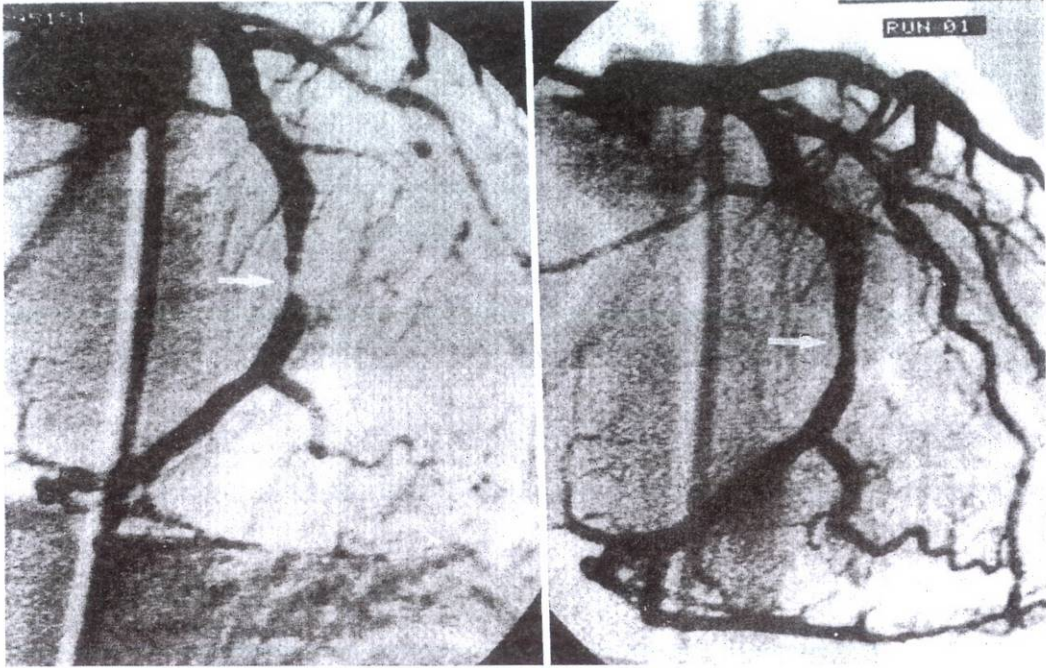


Figure 3-43 Coronary angiograms. **A.** Shows area of extreme narrowing of the circumflex branch of the left coronary artery (*white arrow*). **B.** Shows same artery after percutaneous transluminal coronary angioplasty. Inflation of the luminal balloon has dramatically improved the area of stenosis (*white arrow*).

الشكل (3-43): صورتان وعائيتان إكليليتان. A. يشير السهم الأبيض إلى منطقة متضيقة بشدة من الفرع المنعطف (فرع من الشريان الإكليلي الأيسر). B. ترى نفس المنطقة بعد إجراء رأب للوعاء عبر اللمعة وذلك من خلال الجلد. إن نفخ البالون اللمعي قد وسع منطقة التضيق بشكل ملحوظ.

Computed Tomographic (CT) Scanning of the Thorax

CT scanning relies on the same physics as conventional x-rays but combines it with computer technology. A source of x-rays moves in an arc around the thorax and sends out a beam of x-rays. The beams of x-rays, having passed through the thoracic wall and the thoracic viscera, are converted into electronic impulses that produce readings of the density of the tissue in a 1-cm slice of the body. From these readings the computer assembles a picture of the thorax called a CT scan, which can be viewed on a fluorescent screen and then photographed (Figs. 3-44 and 3-45).

التفريس بالتصوير المقطعي المحوسب للصدر (CT):

يعتمد التفريس بالتصوير المقطعي المحوسب على نفس المبادئ الفيزيائية للتصوير بأشعة X التقليدية، ولكنه يشركها مع تقنية الحاسوب. يتحرك مصدر أشعة X في قوس حول الصدر ويطلق حزمة من أشعة X. يتم تحويل حزم أشعة X التي تجتاز الجدار الصدري والأحشاء الصدرية إلى دفعات إلكترونية تولد قراءات لكثافة النسيج في شريحة من الجسم سماكتها 1 سم. ومن هذه القراءات يستطيع الحاسوب تركيب صورة للصدر تدعى تفريسة CT التي يمكن رؤيتها على درية متألقة ومن ثم تصور فوتوغرافياً (الشكلان 3-44، 3-45).

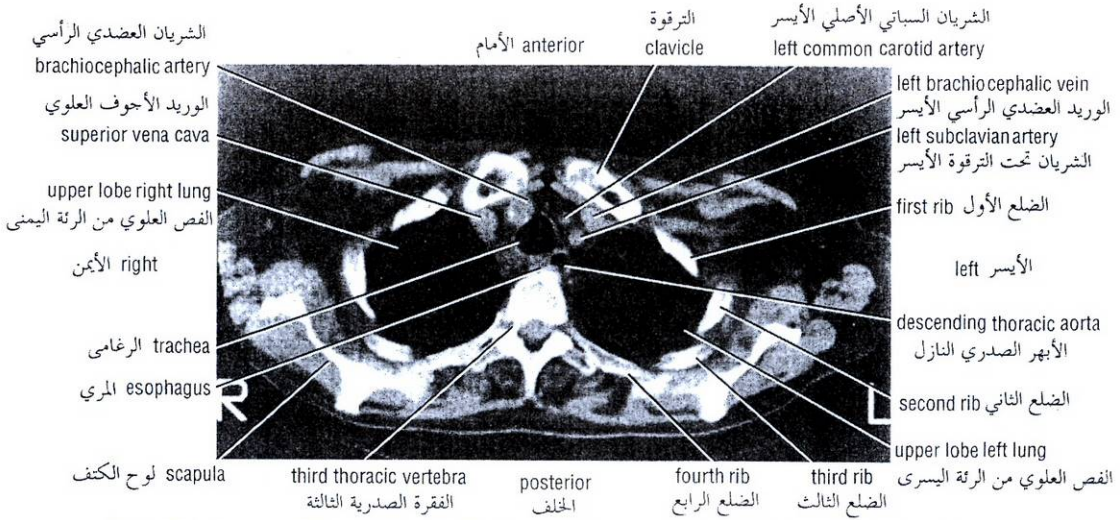


Figure 3-44 CT scan of the upper part of the thorax at the level of the third thoracic vertebra. The section is viewed from below.

الشكل (3-44): تفريسة CT للجزء العلوي من الصدر عند مستوى الفقرة الصدرية الثالثة. تم تصوير المقطع من الأسفل.

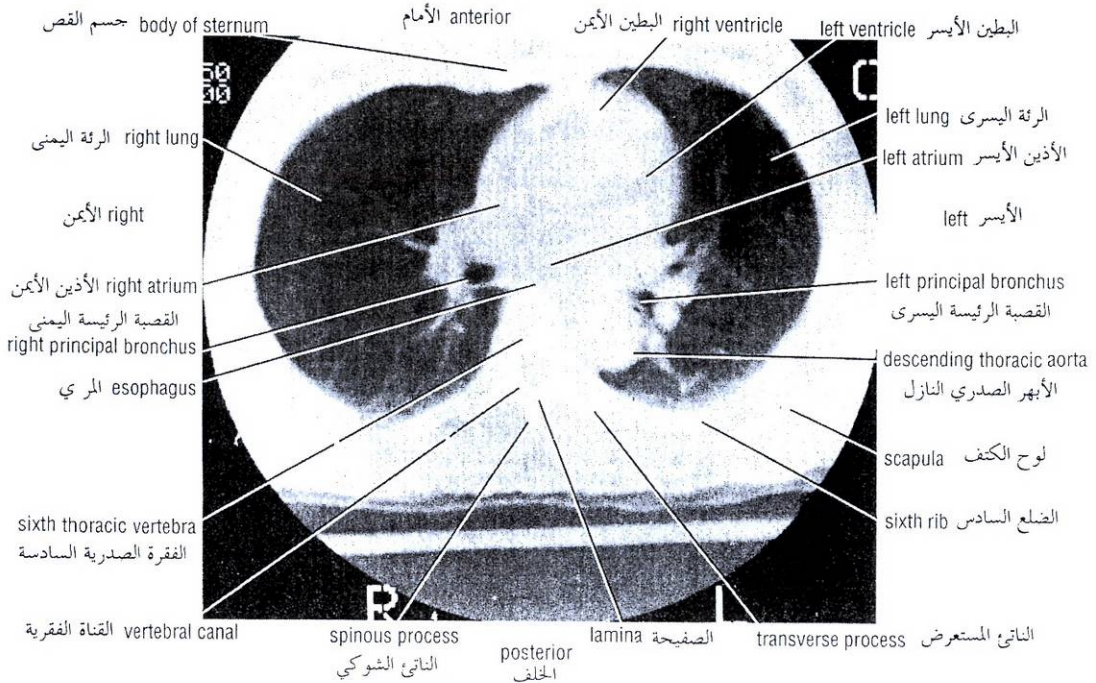


Figure 3-45 CT scan of the middle part of the thorax at the level of the sixth thoracic vertebra. The section is viewed from below.

الشكل (3-45): تفريسة CT للجزء الأوسط من الصدر عند مستوى الفقرة الصدرية السادسة. تم تصوير المقطع من الأسفل.

CHEST PAIN

The presenting symptom of chest pain is a common problem in clinical practice. Unfortunately, chest pain is a symptom common to many conditions and may be caused by disease in the thoracic and abdominal walls or in many different thoracic and abdominal viscera. The severity of the pain is often unrelated to the seriousness of the cause. Myocardial pain may mimic esophagitis, musculoskeletal chest wall pain, and other non-life-threatening causes. Unless the physician is astute, a patient may be discharged with a more serious condition than the symptoms indicate. **It is not good enough to have a correct diagnosis only 99% of the time with chest pain.** An understanding of chest pain will help the physician in the systematic consideration of the differential diagnosis.

Somatic Chest Pain

Pain arising from the chest or abdominal walls is intense and discretely localized. Somatic pain arises in sensory nerve endings in these structures and is conducted to the central nervous system by segmental spinal nerves.

Visceral Chest Pain

Visceral pain is diffuse and poorly localized. It is conducted to the central nervous system along afferent autonomic nerves. Most visceral pain fibers ascend to the spinal cord along sympathetic nerves and enter the cord through the posterior nerve roots of segmental spinal nerves. Some pain fibers from the pharynx and upper part of the esophagus and the trachea enter the central nervous system through the parasympathetic nerves via the glossopharyngeal and vagus nerves.

Referred Chest Pain

Referred chest pain is the feeling of pain at a location other than the site of origin of the stimulus, but in an area supplied by the same or adjacent segments of the spinal cord. Both somatic and visceral structures can produce referred pain.

Thoracic Dermatomes

To understand chest pain a working knowledge of the thoracic dermatomes is essential. (See p 59, 60, 61.)

Pain and Lung Disease

This is fully discussed on page 181, 182.

Cardiac Pain

This is fully discussed on page 184.

ملاحظات سريرية

الألم الصدري

وجود عرض الألم الصدري هو مشكلة شائعة في الممارسة السريرية. ولسوء الحظ، فإن الألم الصدري هو عرض مشترك بين العديد من الحالات ويمكن أن ينتج بسبب مرض في الجدار الصدري والبطني أو في الأحشاء الصدرية والبطنية. غالباً لا توجد علاقة بين شدة الألم وخطورة الحالة المسببة. وقد يحاكي الألم الناجم عن آفة في العضلة القلبية ألم التهاب المري وألم جدار الصدر العضلي الهيكلي، والأسباب الأخرى غير المهددة للحياة. ما لم يكن الطبيب ماهراً وذكياً فإن المريض قد يُخرج من المشفى وهو مصاب بمرض أخطر مما تشير إليه الأعراض. **ولا يكفي أن نضع التشخيص الصحيح لسبب الألم الصدري في 99% من الحالات فقط.** إن فهم الألم الصدري سيساعد الطبيب في التحديد الجهازي للتشخيص التفريقي.

الألم الصدري الجسدي:

إن الألم الذي مصدره الجدار الصدري أو البطني يكون شديداً ومميزاً بتموضعه، ينشأ الألم الجسدي في النهايات العصبية الحسية لهذه البنى و ينتقل إلى الجهاز العصبي المركزي عن طريق الأعصاب الشوكية القطعية.

الألم الصدري الحشوي:

يكون الألم الحشوي منتشر وضعيف التموضع. وينتقل إلى الجملة العصبية المركزية على طول الأعصاب الذاتية الواردة. تصعد معظم ألياف الألم الحشوي إلى النخاع الشوكي على طول الأعصاب الودية لتدخل النخاع الشوكي من خلال الجذور العصبية الخلفية للأعصاب الشوكية القطعية. تدخل بعض ألياف الألم القادمة من البلعوم ومن الجزء العلوي للمري والرغامى الجملة العصبية المركزية عبر الأعصاب اللاودية عن طريق البهيم والعصب اللساني البلعومي.

الألم الصدري الرجيع:

الألم الصدري الرجيع هو الشعور بالألم في غير موقع منشأ التنبيه بل في منطقتة معصبة بالقطع ذاتها أو بقطع مجاورة لها من النخاع الشوكي. ويمكن أن تحدث كلا البنى الجسدية والحشوية ألماً رجيعاً.

القطاعات الجلدية الصدرية:

من أجل فهم الألم الصدري فإنه من الهام العمل على معرفة القطاعات الجلدية الصدرية (انظر إلى الصفحات 59، 60، 61).

الألم والمرض الرئوي:

يناقش هذا بشكل كامل على الصفحة 181، 182.

الألم القلبي:

يناقش هذا بشكل كامل في الصفحة 184.

Deflection of Mediastinum

In the cadaver, the mediastinum, as the result of the hardening effect of the preserving fluids, is an inflexible, fixed structure. In the living, it is very mobile; the lungs, heart, and large arteries are in rhythmic pulsation, and the esophagus distends as each bolus of food passes through it.

If air enters the pleural cavity (a condition called **pneumothorax**), the lung on that side immediately collapses and the mediastinum is displaced to the opposite side. This condition reveals itself by the patient's being breathless and in a state of shock, and, on examination, the trachea and the heart are found to be displaced to the opposite side.

Mediastinitis

The structures that make up the mediastinum are embedded in loose connective tissue that is continuous with that of the root of the neck. Thus, it is possible for a deep infection of the neck to spread readily into the thorax, producing a mediastinitis.

Mediastinal Tumors or Cysts

Because many vital structures are crowded together within the mediastinum, their functions can be interfered with by an enlarging tumor or organ. A tumor of the left lung can rapidly spread to involve the mediastinal lymph nodes, which on enlargement may compress the left recurrent laryngeal nerve, producing paralysis of the left vocal fold. An expanding cyst or tumor can partially occlude the superior vena cava, causing severe congestion of the veins of the upper part of the body. Other pressure effects can be seen on the sympathetic trunks, phrenic nerves, and sometimes the trachea, main bronchi, and esophagus.

Mediastinoscopy

Mediastinoscopy is a diagnostic procedure whereby specimens of tracheobronchial lymph nodes are obtained without opening the pleural cavities. A small incision is made in the midline in the neck just above the suprasternal notch, and the superior mediastinum is explored down to the region of the bifurcation of the trachea. The procedure can be used to determine the diagnosis and degree of spread of carcinoma of the bronchus.

PLEURAE

Pleurisy

Inflammation of the pleura (**pleuritis** or **pleurisy**), secondary to inflammation of the lung (i.e., **pneumonia**), results in the pleural surfaces becoming coated with inflammatory exudate, causing the surfaces to be roughened. This roughening produces friction, and a **pleural rub** can be heard with the stethoscope on inspiration and expiration. Often the exudate becomes invaded by fibroblasts, which lay down collagen and bind the visceral pleura to the parietal pleura, forming **pleural adhesions**.

كـ انحراف المنصف:

يبدو المنصف في الجثة بفعل التأثير المصلب للسوائل الحافظة كبنية ثابتة غير مرنة (صلبة). ولكنه عند الشخص الحي يكون متحرك جداً حيث أن الرئتين والقلب والشرايين الكبيرة تكون في حالة نضان نظمي إلى جانب أن المري يتمدد كلما مرت لقمة طعام عبره.

وإذا دخل الهواء إلى الجوف الجنبي (وهي حالة ندعوها "استرواح الصدر") فإن الرئة في ذلك الجانب ستنخمس مباشرة وستزاح المنصف إلى الجهة المقابلة. وتظهر هذه الحالة نفسها من خلال رؤية المريض وهو يعاني من عسر تنفس وفي حالة صدمة، ويظهر الفحص انزياح الرغامى والقلب إلى الجهة المقابلة.

كـ التهاب المنصف:

تنظمر العناصر المنصفية ضمن نسيج ضام رخو يتمادى مع النسيج الضام لجذر العنق. لذلك من الممكن أن ينتشر حنج عميق في العنق وبسهولة إلى داخل الصدر محدثاً "التهاب المنصف".

كـ الأورام أو الكيسات المنصفية:

نظراً لاحتشاد العديد من البنى الحيوية معاً ضمن المنصف، لذلك من الممكن أن تختل (تتضارب) وظائفها بتأثير وجود روم أو عضو متضخم. يمكن لورم في الرئة اليسرى أن يمتد بسرعة ليشمل العقد اللمفية المنصفية التي ربما تضغط بفعل تضخمها على العصب الحنجري الراجع الأيسر مما يؤدي إلى شلل الحبل الصوتي الأيسر. ويمكن أن يتسبب ورم أو كيسة ممتدة في انسداد جزئي للوريد الأجوف العلوي الذي يؤدي بدوره إلى احتقان شديد في أوردة الجزء العلوي من الجسم. ويمكن أن تصادف اضطرابات أخرى ناجمة عن انضغاط الجذوع الودية، والأعصاب الحجابية، وأحياناً الرغامى، والقصبات الرئيسة، والمري.

كـ تنظير المنصف:

تنظير المنصف هو إجراء تشخيصي الذي يمكننا بواسطته الحصول على عينات من العقد اللمفية الرغامية القصية بدون اللجوء إلى فتح الأحواف الجنبية. يجري شق صغير على الخط الناصف للعنق مباشرة فوق "الثلمة فوق القص"، ويكشف المنصف العلوي للأسفل حتى ناحية انشعاب الرغامى. يمكن اللجوء إلى هذا الإجراء لتشخيص وتحديد درجة انتشار سرطانة قصية.

الجنبتان

كـ ذات الجنب:

إن التهاب الجنبية (التهاب الجنب أو ذات الجنب) الذي يحدث بشكل ثانوي لالتهاب الرئة (ذات الرئة) يؤدي إلى تغطي السطوح الجنبية بنضحة التهابية فتخشن هذه السطوح. وتحدث هذه الخشونة احتكاكاً ويمكن سماع الاحتكاك الجنبية عبر السماعة أثناء الشهيق والزفير. وغالباً ما تغزو الأرومات الليفية النضحة حيث تصنع الكولاجين الذي يربط بين الجنبية الخشوية والجنبية الجدارية مشكلاً الالتصاقات الجنبية.

Pneumothorax, Empyema, and Pleural Effusion

As the result of disease or injury (stab or gunshot wounds), air can enter the pleural cavity from the lungs or through the chest wall (pneumothorax). In the old treatment of tuberculosis, air was purposely injected into the pleural cavity to collapse and rest the lung. This was known as **artificial pneumothorax**. A **spontaneous pneumothorax** is a condition in which air enters the pleural cavity suddenly without its cause being immediately apparent. After investigation, it is usually found that air has entered from a diseased lung and a bulla (bleb) has ruptured.

Stab wounds of the thoracic wall may pierce the parietal pleura so that the pleural cavity is open to the outside air. This condition is called **open pneumothorax**. Each time the patient inspires, it is possible to hear air under atmospheric pressure being sucked into the pleural cavity. Sometimes the clothing and the layers of the thoracic wall combine to form a valve so that air enters on inspiration but cannot exit through the wound. In these circumstances, the air pressure builds up on the wounded side and pushes the mediastinum toward the opposite side. In this situation, a collapsed lung is on the injured side and the opposite lung is compressed by the deflected mediastinum. This dangerous condition is called a **tension pneumothorax**.

Air in the pleural cavity associated with serous fluid is known as **hydropneumothorax**, associated with pus as **pyopneumothorax**, and associated with blood as **hemopneumothorax**. A collection of pus (without air) in the pleural cavity is called an **empyema**. The presence of serous fluid in the pleural cavity is referred to as a **pleural effusion** (Fig. 3-46). Fluid (serous, blood, or pus) can be drained from the pleural cavity through a wide-bore needle, as described on page 102.

In hemopneumothorax, blood enters the pleural cavity. It can be caused by stab or bullet wounds to the chest wall, resulting in bleeding from blood vessels in the chest wall, from vessels in the chest cavity, or from a lacerated lung.

TRACHEA AND BRONCHI

Compression of the Trachea

The trachea is a membranous tube kept patent under normal conditions by U-shaped bars of cartilage. In the neck, a unilateral or bilateral enlargement of the thyroid gland can cause gross displacement or compression of the trachea. A dilatation of the aortic arch (**aneurysm**) can compress the trachea. With each cardiac systole the pulsating aneurysm may tug at the trachea and left bronchus, a clinical sign that can be felt by palpating the trachea in the suprasternal notch.

Tracheitis or Bronchitis

The mucosa lining the trachea is innervated by the current laryngeal nerve and, in the region of its bifurcation, by the pulmonary plexus. A **tracheitis** or **bronchitis** gives rise to a raw, burning sensation felt deep to the sternum instead of actual pain. Many thoracic and abdominal viscera, when diseased, give rise to discomfort that is felt in the midline. (See chap 5) It seems that organs possessing a sensory innervation that is not under normal conditions directly relayed to consciousness display this phenomenon. The afferent fibers from these organs traveling to the central nervous system accompany autonomic nerves.

استرواح الصدر، الدبيلة، والانصباب الجنبي:

كنتيجة لمرض أو لأذية (جروح طعنية أو جروح الطلقات النارية)، يمكن للهواء أن يدخل إلى الجوف الجنبي من الرتتين أو من خلال جدار الصدر (استرواح الصدر). وفي المعالجة القديمة للسلس كان يجري حقن للهواء ضمن الجوف الجنبي بغية إحداث انخماص في الرئة وإزاحتها، وعرف ذلك باسترواح الصدر الصناعي. أما استرواح الصدر عفوي فهو حالة يدخل فيها الهواء إلى الجوف الجنبي فجأة ودونما سبب واضح مبدئياً. وبعد الاستقصاء، يتبين عادة أن الهواء قد دخل إلى الجوف الجنبي عبر رئة مريضة وذلك بعد تمزق فقاعة (مجلة).

يمكن أن تخترق الجروح الطعنية لجدار الصدر الجنبة الجدارية مما يجعل الجوف الجنبي مفتوحاً أمام الهواء الخارجي، وتدعى هذه الحالة باسترواح الصدر المفتوح وفي كل مرة يشهق المريض، يمكننا سماع صوت ارتشاف الهواء تحت الضغط الجوي إلى داخل الجوف الجنبي وأحياناً تعمل الثياب وطبقات جدار الصدر عمل صمام يسمح بدخول الهواء عبر الجرح أثناء الشهيق ولكنه يمنع خروجه. وفي هذه الظروف يشتد ضغط الهواء في الجانب المصاب يدفع المنصف نحو الجهة المقابلة، وفي هذه الحالة تنخمس الرئة في الجهة المصابة، وتضغط الرئة في الجهة المقابلة بالمنصف المنحرف. تدعى الحالة السابقة -الخطرة- باسترواح الصدر الموت (الضاغط).

تدعى الحالة التي يترافق فيها الهواء الموجود في الجوف الجنبي مع سائل مصلي باسترواح وسوء الصدر، أما إذا ترافق الهواء مع قيح فيدعى باسترواح الصدر القيحي، وترافقه مع الدم يدعى باسترواح الصدر الدموي. يدعى تجمع القيح (بدون هواء) في الجوف الجنبي بالدبيلة. يشار إلى وجود سائل مصلي في الجوف الجنبي بالانصباب الجنبي (الشكل 3-46). يمكن نزح السوائل (المصلية، الدموية، أو القيحية) من الجوف الجنبي عبر إبرة ذات لمعة كبيرة (كما تم وصفه في الصفحة 102).

في استرواح الصدر الدموي يدخل الدم إلى الجوف الجنبي وربما ينجم ذلك عن إصابة جدار الصدر بجروح طعنية أو جروح الطلقات النارية التي تؤدي إلى نزف من الأوعية الدموية الموجودة في الجدار الصدري، أو من الأوعية في الجوف الصدري، أو من رئة منهتكة.

الرغامي والقصبات

كح انضغاط الرغامي:

الرغامي أنبوب غشائي يبقى سالكاً في ظل الظروف السوية بواسطة قضبان غضروفية لها شكل حرف (U). في العنق، يمكن أن تسبب ضخامة الغدة الدرقية وحيدة الجانب أو ثنائية الجانب انزياحاً واضحاً للرغامي أو انضغاطها. وكذلك يمكن لتوسع قوس الأبهر (أم السدم) أن يضغط على الرغامي، ومع كل انقباض قلبي يمكن أن تجر أم الدم النابضة الرغامي والقصبية اليسرى وهي علامة سريرية يمكن الشعور بها عن طريق جس الرغامي في "الثلمة فوق القص".

كح التهاب الرغامي أو التهاب القصبات:

تعصب المخاطية المبطن للرغامي بالعصب الخنجري الراجع، وفي ناحية انتشار الرغامي بالضفيرة الرئوية. ينشأ عن التهاب الرغامي أو التهاب القصبات إحساس حارق مزعج يشعر به المريض عميقاً تحت القص (بدلاً من الألم الحاد). تسبب العديد من الأحشاء الصدرية أو البطنية عندما تعطل بالشعور بالإنزعاج وذلك على الخط الناصف (انظر إلى الفصل 5). يبدو أن الأعضاء التي تملك تعصياً حسياً لا يتم نقله في الظروف السوية مباشرة إلى الوعي هي التي تبدي (بوضوح) هذه الظاهرة. إن الألياف الواردة من هذه الأعضاء تسير إلى الجهاز العصبي المركزي برفقة أعصاب ذاتية.

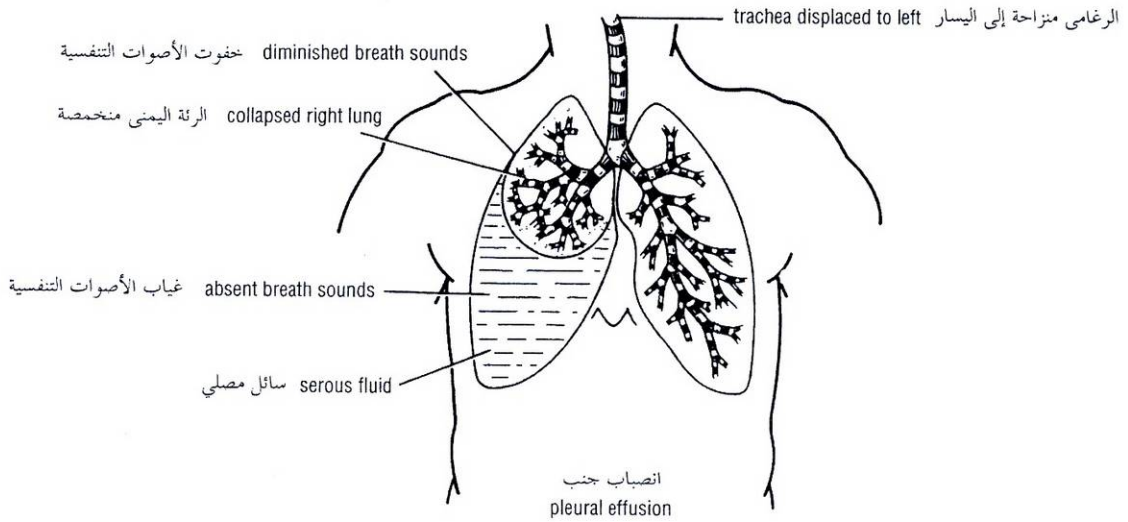


Figure 3-46 Case of right-sided pleural effusion. The mediastinum is displaced to the left, the right lung is compressed, and the bronchi are narrowed. Auscultation would reveal only faint breath sounds over the compressed lung and absent breath sounds over fluid in the pleural cavity.

الشكل (3-46): حالة انصباب جنب في الجانب الأيمن. المنتصف منزاح إلى اليسار، والرئة اليمنى مضغوطة، والقصبات متضيقّة. يكشف الإصغاء خفوت الأصوات التنفسية فوق الرئة المضغوطة وغيابها فوق السائل الموجود في الجوف الجنبى.

Inhaled Foreign Bodies

Inhalation of foreign bodies into the lower respiratory tract is common, especially in children. Pins, screws, nuts, bolts, peanuts, and parts of chicken bones and toys have all found their way into the bronchi. Parts of teeth may be inhaled while a patient is under anesthesia during a difficult dental extraction. Because the right bronchus is the wider and more direct continuation of the trachea (Fig. 3-9), foreign bodies tend to enter the right instead of the left bronchus. From there, they usually pass into the middle or lower lobe bronchi.

Bronchoscopy

Bronchoscopy enables a physician to examine the interior of the trachea, its bifurcation, called the **carina**, and the main bronchi. With experience it is possible to examine the interior of the lobar bronchi and the beginning of the first segmental bronchi. By means of this procedure, it is also possible to obtain biopsy specimens of mucous membrane and to remove inhaled foreign bodies (even an open safety pin).

Lodgment of a foreign body in the larynx or edema of the mucous membrane of the larynx secondary to infection or trauma may require immediate relief to prevent asphyxiation. A method commonly used to relieve complete obstruction is tracheostomy. (See ch 11)

الأجسام الأجنبية المستنشقة:

من الشائع حدوث استنشاق للأجسام الأجنبية إلى داخل السبيل التنفسي السفلي، خصوصاً عند الأطفال. يمكن أن يدخل إلى القصبات دبابيس أو براغي أو بندق، أو مسامير ملولبة، أو حبات الفول السوداني، أو أجزاء من عظام فروج أو ألعاب. ويمكن أن تستنشق أجزاء من الأسنان والمريض منحلل وذلك أثناء عملية خلع سن صعبة. ولأن القصبة اليمنى أعرض وأكثر تمادياً مباشرة مع الرغامى الشكل (3 - 9). فإن الأجسام الأجنبية تميل لأن تدخل إلى القصبة اليمنى أكثر من اليسرى، وتمر عادة إلى القصبة الفصية الوسطى أو السفلية.

تنظير القصبات:

يمكن تنظير القصبات الطبيب من فحص باطن الرغامى وانشعابها الذي يدعى **الجوّجؤ** والقصبات الرئيسة. وبالاستعانة بالخبرة في هذا المجال من الممكن اجراء فحص لباطن القصبات الفصية وبداية القصبات القطعية الأولى. ويمكن دوماً بفضل هذا الإجراء الحصول على خزعات من الغشاء المخاطي وكذلك اخراج الأجسام الأجنبية (حتى ولو كان دبوس أمان مفتوح).

إن استقرار جسم أجنبي في الخنجر أو وذمة غشائها المخاطي بسبب خمج أو رض قد يتطلب تفريجاً فورياً لمنع حدوث الإحتناق. يمثل "فغر الرغامى" الطريقة الأشيع لتفريج الانسداد الكامل (انظر الفصل 11).

LUNGS

Physical Examination of the Lungs

For physical examination of the patient, it is well to remember that the upper lobes of the lungs are most easily examined from the front of the chest and the lower lobes from the back. In the axillae, areas of all lobes can be examined.

Trauma to the Lungs

A physician must always remember that the apex of the lung projects up into the neck (1 inch [2.5 cm] above the clavicle) and can be damaged in stab or bullet wounds in this area.

Although the lungs are well protected by the bony thoracic cage, a splinter from a fractured rib can nevertheless penetrate the lung and air can escape into the pleural cavity, causing a pneumothorax and collapse of the lung. It can also find its way into the lung connective tissue. From there, the air moves under the visceral pleura until it reaches the lung root. It then passes into the mediastinum and up to the neck. Here, it may distend the subcutaneous tissue, a condition known as **subcutaneous emphysema**.

Pain and Lung Disease

Lung tissue and the visceral pleura are devoid of pain-sensitive nerve endings, so that pain in the chest is always the result of conditions affecting the surrounding structures. In tuberculosis or pneumonia, for example, pain may never be experienced.

Once lung disease crosses the visceral pleura and the pleural cavity to involve the parietal pleura, pain becomes a prominent feature. Lobar pneumonia with pleurisy, for example, produces a severe tearing pain, accentuated by inspiring deeply or coughing. Because the lower part of the costal parietal pleura receives its sensory innervation from the lower five intercostal nerves, which also innervate the skin of the anterior abdominal wall, pleurisy in this area commonly produces pain that is referred to the abdomen. This has sometimes resulted in a mistaken diagnosis of an acute abdominal lesion.

In a similar manner, pleurisy of the central part of the diaphragmatic pleura, which receives sensory innervation from the phrenic nerve (C3, 4, and 5), can lead to referred pain over the shoulder because the skin of this region is supplied by the supraclavicular nerves (C3 and 4).

Surgical Access to the Lungs

Surgical access to the lung or mediastinum is commonly undertaken through an intercostal space. (See p 103.) Special rib retractors that allow the ribs to be widely separated are used. The costal cartilages are sufficiently elastic to permit considerable bending. Good exposure of the lungs is obtained by this method.

Segmental Resection of the Lung

A localized chronic lesion such as that of tuberculosis or a benign neoplasm may require surgical removal. If it is restricted to a bronchopulmonary segment, it is possible carefully to dissect out a particular segment and remove it, leaving the surrounding lung intact. Segmental resection requires that the radiologist and thoracic surgeon have a sound knowledge of the bronchopulmonary segments and that they cooperate fully to localize the lesion accurately before operation.

الفحص السريري للرتتين:

يجب أن يتذكر الفاحص دوماً أنه من الأسهل عليه فحص الفصوص العلوية للرتتين من مقدمة الصدر والفصوص السفلية من الظهر. وفي الإبطين يمكن فحص باحات كل الفصوص.

رضوض الرتتين:

ينبغي أن يتذكر الطبيب دوماً أن قمة الرئة تبرز ضمن العنق (الحوالي 1 إنش "2.5 سم" أعلى الترقوة) وأنها ربما تتأذى بفعل الجروح الطعنية أو جروح الطلقات النارية التي تحدث في هذه المنطقة. بالرغم من أن الرتتين محميتان جيداً بفضل القفص الصدري العظمي، إلا أنه يمكن رغم ذلك لشظية من ضلع مكسور أن تنقب الرئة ومن ثم يمكن للهواء أن يدخل إلى الجوف الجنبي مسبباً "استرواح الصدر" وانخماص الرئة، وربما يواصل الهواء طريقه إلى النسيج الضام الرئوي. ومن هنا يتحرك الهواء تحت الجنبة الحشوية حتى يصل جذر الرئة. ومن ثم يدخل إلى المنصف ويصعد إلى العنق وهنا يمكن أن يمدد النسيج تحت الجلد محدثاً حالة تدعى "النفخ تحت الجلد".

الألم والمرض الرئوي:

يخلو النسيج الرئوي والجنبة الحشوية من النهايات العصبية الحساسة للألم، لذلك ينجم الألم الصدري دائماً عن حالات تصيب البنى المحيطة فمثلاً في السل أو ذات الرئة قد لا يشعر المريض بأي ألم. وبمجرد أن يجتاز المرض الرئوي الجنبة الحشوية والجوف الجنبي ليشمل الجنبة الجدارية يصبح الألم عرضاً بارزاً. وعلى سبيل المثال، تتسبب ذات الرئة الفصية مع ذات الجنب ألماً شديداً ممزقاً يتفاقم بالشهيق العميق أو بالسعال. ولأن الجزء السفلي من الجنبة الجدارية الضلعية يعصب حسياً من الأعصاب الوربية الخمسة السفلية التي تعصب أيضاً جلد الجدار الأمامي للبطن لذا فإن ذات الجنب في هذه المنطقة كثيراً ما تسبب ألماً يرجع إلى البطن، مما يجعل الطبيب - أحياناً - يشخص خطأ أنها آفة بطنية حادة. وينفس الأسلوب، فإن ذات الجنب التي تصيب الجزء المركزي من الجنبة الحجابية التي تلتقي تعصباً حسياً من العصب الحجابي (3, 4, 5) يمكن أن تسبب ألماً رجبياً فوق الكتف لأن جلد هذه الناحية يعصب بالأعصاب فوق الترقوة (3, 4, C3).

كيفية الدخول إلى الرتتين جراحياً:

يتم الدخول إلى الرتتين أو إلى المنصف غالباً جراحياً عبر مسافة وربية (انظر إلى الصفحة 103). ونستخدم لذلك مبعادات ضلعية خاصة تسمح بتباعد الأضلاع عن بعضها البعض بشكل واسع. إن الغضاريف الضلعية مرنة بما يكفي للسماح ببنيتها إلى حد كبير. وبهذه الطريقة نحصل على كشف جيد للرتتين.

الاستئصال القطعي للرئة:

قد تستلزم آفة موضعة مزمنة (السل، ورم حميد) إجراء إزالة جراحية لها، فإذا انحصرت في قطعة قصبية رئوية ما، فإنه من الممكن تسليخ هذه القطعة بدقة وإزالتها مع الإبقاء على الرئة المحيطة لها سليمة. يتطلب إجراء "الاستئصال القطعي" من الشعاعي وجراح الصدر معرفة دقيقة بالقطع القصبية الرئوية، وأن يتعاونوا فيما بينهما لتحديد موقع الآفة بدقة قبل إجراء العمل الجراحي.

السرطانة القصبية:

Bronchogenic Carcinoma

Bronchogenic carcinoma accounts for about one-third of all cancer deaths in men and is becoming increasingly common in women. It commences in most patients in the mucous membrane lining the larger bronchi and is therefore situated close to the hilum of the lung. The neoplasm rapidly spreads to the tracheobronchial and bronchomediastinal nodes and may involve the recurrent laryngeal nerves. Lymphatic spread via the bronchomediastinal trunks may result in early involvement in the lower deep cervical nodes just above the level of the clavicle. Hematogenous spread to bones and the brain commonly occurs.

السرطانة القصبية مسؤولة عن حوالي ثلث حالات الوفاة بالسرطان عند الرجال، وهي آخذة بالزيادة بين النساء. وتبدأ عند معظم المرضى في الغشاء المخاطي البطني للقصبات الكبيرة لذلك فهي تتوضع قريباً من سرة الرئة. ينتشر الورم بسرعة إلى العقد الرغامية القصبية والقصبية المنصفية وربما يطال العصبين الخنجرين الراجعين. وينجم عن الانتشار اللمفي عبر الجذوع القصبية المنصفية إصابة مبكرة للعقد الرقية العميقة السفلية التي تقع مباشرة فوق مستوى الترقوة. ومن الشائع انتشار السرطانة بالطريق الدموي إلى العظام والدماغ.

Conditions That Decrease Respiratory Efficiency

حالات تنقص فيها الكفاءة التنفسية:

CONSTRICTION OF THE BRONCHI (BRONCHIAL ASTHMA)

One of the problems associated with bronchial asthma is the spasm of the smooth muscle in the wall of the bronchioles. This particularly reduces the diameter of the bronchioles during expiration, usually causing the asthmatic patient to experience great difficulty in expiring, although inspiration is accomplished normally. The lungs consequently become greatly distended and the thoracic cage becomes permanently enlarged, forming the so-called **barrel chest**. In addition, the air flow through the bronchioles is further impeded by the presence of excess mucus, which the patient is unable to clear because an effective cough cannot be produced.

◆ تضيق القصبات (الربو القصبي):

من إحدى المشاكل التي ترافق الربو القصبي هو تشنج العضلات الملساء في جدار القصبات، ويؤدي هذا إلى تناقص قطر القصبات أثناء الزفير بشكل خاص مما يجعل المريض الربوي يشكو من صعوبة كبيرة في التنفس أثناء الزفير رغم أن الشهيق يتم بشكل سوي. وفيما بعد تتمدد الرئتان إلى حد كبير ويتضخم القفص الصدري على نحو دائم مشكلاً ما يدعى بالصدر البرملي. وإلى جانب التشنج القصبي، يعيق المخاط الزائد الموجود في القصبات جريان الهواء عبرها لأن المريض غير قادر على طرحه لأنه لا يستطيع أن يقوم بسعال فعال.

LOSS OF LUNG ELASTICITY

Many diseases of the lungs, such as **emphysema** and **pulmonary fibrosis**, destroy the elasticity of the lungs, and thus the lungs are unable to recoil adequately, causing incomplete expiration. The respiratory muscles in these patients have to assist in expiration, which no longer is a passive phenomenon.

◆ فقدان مرونة الرئة:

تقضي الكثير من الأمراض الرئوية (كالنفخ والتليف الرئوي) على مرونة الرئة، وهكذا لا تعود الرئتان قادرتين على الارتداد بشكل كافي مما يؤدي إلى زفير ناقص. وتضطر العضلات التنفسية عند هؤلاء المرضى إلى المساعدة في الزفير الذي لم يعد ظاهرة منفعة.

LOSS OF LUNG DISTENSIBILITY

Diseases such as **silicosis**, **asbestosis**, **cancer**, and **pneumonia** interfere with the process of expanding the lung in inspiration. A decrease in the compliance of the lungs and the chest wall then occurs, and a greater effort has to be undertaken by the inspiratory muscles to inflate the lungs.

◆ فقدان قابلية التمدد عند الرئة:

تتداخل أمراض مثل السحار السيليسي وداء الأميانات والسرطان وذات الرئة مع عملية تمدد الرئة أثناء الشهيق. وبالتالي ستتناقص مطاوعة الرئتين وجدار الصدر، وسيلقي ذلك بعبء أكبر على العضلات الشهيقية لنفخ الرئتين.

Postural Drainage

Excessive accumulation of bronchial secretions in a lobe or segment of a lung can seriously interfere with the normal flow of air into the alveoli. Furthermore, the stagnation of such secretions is often quickly followed by infection. To aid in the normal drainage of a bronchial segment, a physiotherapist often alters the position of the patient so that gravity assists in the process of drainage. Sound knowledge of the bronchial tree is necessary to determine the optimum position of the patient for good postural drainage.

النزح الوضعي:

إن التراكم المفرط للمفرزات القصبية في فص أو قطعة ما من الرئة يمكن أن يتداخل مع الجريان السوي للهواء ضمن الأسناخ. وأكثر من هذا، فإن ركود هذه المفرزات غالباً ما يعقبه حدوث حمح. للمساعدة في النزح (التصريف) السوي لقطعة قصبية ما، يلجأ المعالج الفيزيائي غالباً إلى تبديل وضعية المريض للاستفادة من الجاذبية في عملية النزح. إن المعرفة الدقيقة "بالشجرة القصبية" ضرورية لتحديد الوضعية الأفضل التي يجب أن يتخذها المريض بغية تحقيق أفضل نزح وضعي.

PERICARDIUM

Pericarditis

In inflammation of the serous pericardium, called pericarditis, pericardial fluid may accumulate excessively, which can compress the thin-walled atria and interfere with the filling of the heart during diastole. This compression of the heart is called **cardiac tamponade**.

التامور

التهاب التامور:

في التهاب التامور المصلي الذي ندعوه بالتهاب التامور، ربما يتراكم بإفراط سائل تاموري، والذي بدوره يضغط على الأذنين ذوي الجدران الرقيقة ويتداخل مع امتلاء القلب بالدم أثناء الإنسساط. يدعى انضغاط القلب هذا "السطام القلبي".

Cardiac tamponade can also occur secondary to stab or gunshot wounds where the chambers of the heart have been penetrated. The blood escapes into the pericardial cavity and can restrict the filling of the heart.

Roughening of the visceral and parietal layers of serous pericardium by inflammatory exudate in acute pericarditis produces **pericardial friction rub**, which can be felt on palpation and heard through a stethoscope.

Pericardial fluid can be aspirated from the pericardial cavity should excessive amounts accumulate in pericarditis. This process is called **paracentesis**. The needle can be introduced to the left of the xiphoid process in an upward and backward direction at an angle of 45° to the skin. When paracentesis is performed at this site, the pleura and lung are not damaged because of the presence of the cardiac notch in this area.

ويمكن أن يحدث السطام القلبي أيضاً بعد الجروح الطعنية أو جروح الطلقات النارية في حال اخترقت حجرات القلب، فيخرج الدم إلى الجوف التاموري ويعيق امتلاء القلب.

تسبب خشونة الطبقتين الحشوية والجدارية للتامور المصلي الناجمة عن الضحكة الإلتهابية العائدة لالتهاب التامور الحاد احتكاك تاموري الذي يمكن الشعور به بالجلس وكذلك سماعه عبر السماعة.

يمكن رشف السائل التاموري من الجوف التاموري في حال تجمعت كميات كبيرة منه بسبب التهاب التامور، وتدعى هذه العملية **الزل**. ويمكن ادخال الإبرة إلى يسار الناتج الرهائي وتوجيهها للأعلى والخلف بحيث تشكل مع الجلد زاوية مقدارها (45 درجة). عندما تجري البزل في هذا الموضع فإننا نتجنب الإضرار بالخبرة وبالرئة بسبب وجود الثلمة القلبية في هذه المنطقة.

القلب

HEART

Atrial Septal Defects

After birth the foramen ovale becomes completely closed as the result of the fusion of the septum primum with the septum secundum. In 25% of hearts, a small opening persists, but this is usually of such a minor nature that it has no clinical significance. Occasionally the opening is much larger and results in oxygenated blood from the left atrium passing over into the right atrium.

Ventricular Septal Defects

The ventricular septum is formed in a complicated manner and is only complete when the membranous part fuses with the muscular part. Ventricular septal defects are less frequent than atrial septal defects. They are found in the membranous part of the septum and can measure 1 to 2 cm in diameter. Blood under high pressure passes through the defect from left to right, causing enlargement of the right ventricle. Large defects are serious and can shorten life if surgery is not performed.

Tetralogy of Fallot

This congenital anomaly is responsible for about 9% of all congenital heart disease (Fig. 3-24). The anatomic abnormalities include (a) large ventricular septal defect; (b) stenosis of the pulmonary trunk, which can occur at the infundibulum of the right ventricle or at the pulmonary valve; (c) exit of the aorta immediately above the ventricular septal defect (instead of from the left ventricular cavity only); and (d) because of the high blood pressure in the right ventricle, severe hypertrophy of the right ventricle. The defects cause congenital cyanosis and considerably limit activity; patients with severe untreated abnormalities die. Once the diagnosis has been made, most children can be successfully treated surgically.

Most children find that assuming the squatting position after physical activity relieves their breathlessness. This happens because squatting reduces the venous return by compressing the abdominal veins and increasing the systemic arterial resistance by kinking the femoral and popliteal arteries in the legs; both these mechanisms tend to decrease the right-to-left shunt through the ventricular septal defect and improve the pulmonary circulation.

العيوب الحاجزية الأذينية:

بعد الولادة تنغلق الثقب البيضوية تماماً كنتيجة لالتحام الحاجز الأولي (البدئي) مع الحاجز الثانوي. ولكن في (25%) من القلوب، تبقى فتحة صغيرة، ولكنها عادة صغيرة جداً لدرجة أنها لا تظهر سريرياً. وأحياناً قد تكون هذه الفتحة كبيرة مما يؤدي إلى عبور الدم المؤكسج من الأذين الأيسر إلى الأذين الأيمن.

العيوب الحاجزية البطينية:

يتشكل الحاجز البطيني بطريقة معقدة ويكتمل فقط عند التحام الجزء الغشائي منه مع الجزء العضلي. إن العيوب الحاجزية البطينية هي أقل تواتراً من العيوب الحاجزية الأذينية. وتحدث في الجزء الغشائي من الحاجز، ويمكن أن يصل قطرها إلى (1-2 سم). ويمر الدم - تحت تأثير الضغط العالي - عبر العيب من اليسار إلى اليمين مما يؤدي إلى ضخامة البطين الأيمن. إن العيوب الكبيرة تشكل خطراً على الحياة وتؤدي إلى الوفاة المبكرة إذا لم يتم إجراء التدخل الجراحي.

رباعي فالوت:

هذا العيب الولادي مسؤول عن حوالي 9% من كل الأمراض القلبية الولادية (الشكل 3-24). وتشمل الشذوذات التشريحية: (a) عيب حاجزي بطيني كبير، (b) تضيق في الجذع الرئوي (عند مستوى قمع البطين الأيمن أو عند مستوى الصمام الرئوي)، (c) توضع مخرج الأبهر مباشرة فوق الفتحة الحاجزية البطينية (عوضاً عن خروجه من الجوف البطيني الأيسر فقط)، (d) وبسبب ارتفاع ضغط الدم في البطين الأيمن، نجد ضخامة شديدة في البطين الأيمن. تسبب العيوب السابقة زرقة ولادية وتحدث كثيراً من نشاط الطفل، ويموت المرضى ذوي الشذوذات الشديدة غير المعالجة. وحالما يوضع التشخيص، فإن معظم الأطفال المصابين يمكن علاجهم جراحياً بنجاح.

يجد معظم الأطفال في اتخاذ وضعية القرفصاء (بعد قيامهم بجهد جسدي ما) وسيلة لتخفيف عسرة التنفس، والسبب وراء ذلك هو أن القرفصاء تنقص من العود الوريدي عن طريق الضغط على الأوردة البطينية وتزيد المقاومة الشريانية الجهازية عن طريق لوي الشريانيين الفخذيين والشريانيين المأبضيين في الساقين، وتؤدي هاتان الآليتان إلى انقاص التحويلة من اليمين إلى اليسار عبر العيب الحاجزي البطيني وتحسين الدوران الرئوي.

Cardiac Pain

Pain originating in the heart as the result of acute myocardial ischemia is assumed to be caused by oxygen deficiency and the accumulation of metabolites, which stimulate the sensory nerve endings in the myocardium. The afferent nerve fibers ascend to the central nervous system through the cardiac branches of the sympathetic trunk and enter the spinal cord through the posterior roots of the upper four thoracic nerves. The nature of the pain varies considerably, from a severe crushing pain to nothing more than a mild discomfort.

The pain is not felt *in* the heart, but is referred to the skin areas supplied by the corresponding spinal nerves. The skin areas supplied by the upper four intercostal nerves and by the intercostobrachial nerve (T2) are therefore affected. The intercostobrachial nerve communicates with the medial cutaneous nerve of the arm and is distributed to skin on the medial side of the upper part of the arm. A certain amount of spread of nervous information must occur within the central nervous system, for the pain is sometimes felt in the neck and the jaw.

Myocardial infarction involving the inferior wall or diaphragmatic surface of the heart often gives rise to discomfort in the epigastrium. One must assume that the afferent pain fibers from the heart ascend in the sympathetic nerves and enter the spinal cord in the posterior roots of the seventh, eighth, and ninth thoracic spinal nerves and give rise to referred pain in the T7, T8, and T9 thoracic dermatomes in the epigastrium.

Because the heart and the thoracic part of the esophagus probably have similar afferent pain pathways, it is not surprising that painful acute esophagitis can mimic the pain of myocardial infarction.

Coronary Artery Disease

The myocardium receives its blood supply through the right and left coronary arteries. Although the coronary arteries have numerous anastomoses at the arteriolar level, they are essentially **functional end arteries**. A sudden block of one of the large branches of either coronary artery will usually lead to necrosis of the cardiac muscle (myocardial infarction) in that vascular area, and often the patient dies. Most cases of coronary artery blockage are caused by an acute thrombosis on top of a chronic atherosclerotic narrowing of the lumen.

Arteriosclerotic disease of the coronary arteries may present in three ways, depending on the rate of narrowing of the lumina of the arteries: (a) as a general degeneration and fibrosis of the myocardium, which occurs over many years and is caused by a gradual narrowing of the coronary arteries; (b) as **angina pectoris**, cardiac pain that occurs on exertion and is relieved by rest; in this condition, the coronary arteries are so narrowed that myocardial ischemia occurs on exertion but not at rest; and (c) as **myocardial infarction**, in which coronary flow is suddenly reduced or stopped and the cardiac muscle undergoes necrosis. Myocardial infarction is the major cause of death in industrialized nations.

Table 3-1 shows the different coronary arteries that supply the different areas of the myocardium. This information can be helpful when attempting to correlate the site of myocardial infarction, the artery involved, and the electrocardiographic signature.

يعزى الألم القلبي الناجم عن إقفار العضلة القلبية الحاد إلى وجود نقص في الأوكسجين وإلى تراكم المستقلبات، مما يؤدي إلى تنبيه النهايات العصبية الحسية الموجودة في العضل القلبي. تصعد الألياف العصبية الواردة إلى الجهاز العصبي المركزي عبر الفروع القلبية للحذع الودي وتدخل إلى النخاع الشوكي من خلال الجذور الخلفية للأعصاب الصدرية الأربعة العلوية، تتنوع طبيعة الألم القلبي بشكل كبير، من ألم عاصر شديد إلى مجرد انزعاج خفيف.

لا يشعر المريض بالألم في القلب وإنما يرجع إلى المناطق الجلدية المعصبة بالأعصاب الشوكية الموافقة وهكذا تتأثر المناطق الجلدية التي تتعصب بالأعصاب الوربية الأربعة العلوية والعصب الوربي العضدي (T2). يتصل العصب الوربي العضدي مع العصب الجلدي الأنسي للذراع وينتشر إلى الجلد المغطي للجانب الأنسي من الجزء العلوي للذراع. يجب أن تنتشر كمية معينة من المعلومات العصبية ضمن الجملة العصبية المركزية لكي يشعر المريض أحياناً بالألم في العنق والفك.

إن احتشاء العضل القلبي الذي يصيب الجدار السفلي أو السطح الحجابي للقلب غالباً ما يتسبب في الشعور بالإنزعاج في الشرسوف، لأن ألياف الألم الواردة من القلب تصعد في الأعصاب الودية وتدخل إلى النخاع الشوكي عبر الجذور الخلفية للأعصاب الشوكية الصدرية (السابع، والثامن، والتاسع) وتسبب ألاماً رجعياً في القطاعات الجلدية الصدرية (T9, T8, T7) في الشرسوف.

ولأنه من المحتمل أن يكون للقلب وللجزء الصدري من المري سبل ألمية واردة متماثلة، لذلك ليس من المدهش أن يحاكي (يقلد) التهاب المري الحاد المؤلم احتشاء العضل القلبي من حيث الشعور الألمي.

كـ داء الشريان الإكليلي:

يتغذى عضل القلب من الشريانين الإكليليين الأيمن والأيسر. بالرغم من أن للشريانين الإكليلية العديد من التفرعات على المستوى الشرياني، لكنها - جوهرياً - شرايين **انتهائية وظيفية**. إن الإسداد المفاجئ لأحد الفروع الكبيرة لواحد من الشريانين الإكليلية سيؤدي عادة إلى تنخر العضلة القلبية (احتشاء عضل القلب) في تلك المنطقة الوعائية، وغالباً ما يموت المريض. معظم حالات الإسداد الشرياني الإكليلي تنجم عن خثار حاد يحدث على ذروة تضيق تصليبي عصيدى مزمن يصيب اللمعة.

يسلك مرض تصلب العصيدى للشريانين الإكليلية أحد الطرق الثلاثة التالية (وذلك تبعاً لسرعة تضيق لمعات الشريانين): (a) يحدث تنكس عام وتليف في عضل القلب وذلك على امتداد سنوات عدة وينجم ذلك عن تضيق الشريانين الإكليلية التدريجي. (c) أو أن تحدث **ذبحة صدرية** وتظهر بألم قلبي يحدث عند بذل جهد ما ويزول بالراحة، وفي هذه الحالة تكون الشريانين الإكليلية متضيقة إلى الحد الذي يؤدي إلى إقفار عضل القلب أثناء الجهد فقط وليس أثناء الراحة. (d) أو حدوث احتشاء العضلة القلبية، وفيها يتناقص جريان الدم الإكليلي أو يتوقف فجأة فتعرض العضلة القلبية للتنخر. إن احتشاء العضلة القلبية هو السبب الرئيسي للوفيات في الدول الصناعية.

يظهر الجدول 3-1 الشريانين الإكليلية المختلفة التي تغذي المناطق المختلفة من عضل القلب. قد تفيدنا هذه المعلومة في محاولة الربط بين كل من: موضع احتشاء العضلة القلبية، والشريان المصاب ودلالة تخطيط القلب الكهربائي.

Because coronary bypass surgery, coronary angioplasty, and coronary artery stenting are now commonly accepted methods of treating coronary artery disease, it is incumbent on the student to be prepared to interpret still and motion picture angiograms that have been carried out before treatment. For this reason, a working knowledge of the origin, course, and distribution of the coronary arteries should be memorized.

ونظراً لوجود طرق علاجية مقبولة لعلاج داء الشريان الإكليلي كجراحة المجازة، ورأب الوعاء الإكليلي، وإستنت (وضع شبكة بطانية ضمن الشريان الإكليلي بعد توسيعه بالبالون) الشريان الإكليلي فإن على الطالب أن يتزود بمعرفة للشرايين الإكليلية لأجل قراءة الصور الوعائية الساكنة والمتحركة السينمائية التي تلتقط قبل البدء بالمعالجة.

الجدول (3-1): آفات الشريان الإكليلي، موقع الإحتشاء ودلالة تخطيط القلب الكهربائي.

دلالة ECG	موقع الإحتشاء	الشريان الإكليلي
ارتفاع V6- V1, L, I :ST	جدار أمامي كبير	LAD الداني
ارتفاع V4 - V2 :ST ارتفاع F, III, II :ST	أمامي قمي. الجدار السفلي إذا كان LAD "متدثر".	LAD الأكثر بعداً
ارتفاع V3 - V1 :ST ارتفاع V6 - V4, L, I :ST ارتفاع V6 - V4 أو V6 - V4 أو V6 - V4 :ST	أمامي حاجزي أعلى الجدار الجانبي جزء صغير من الجدار الجانبي	LAD القاصي الانفراج الباكر، الهامشي فرع هامشي أكثر بعداً، المنعطف
ارتفاع V6 - V4 :ST، انخفاض V2 - V1 :ST	خلفي وحشي	المنعطف
ارتفاع F, III, II :ST انخفاض L, I :ST	جزء صغير من الجدار السفلي	RCA القاصي
ارتفاع F, III, II :ST انخفاض V3 - V1, L, I :ST ارتفاع V6 - V5 :ST	جزء كبير من الجدار السفلي والجدار الخلفي. جزء من الجدار الجانبي	RCA الداني
ارتفاع V4 R - V2 R :ST ارتفاع لدرجة ما V1 :ST أو انخفاض V3, V2 :ST ارتفاع F, III, II :ST	البطين الأيمن عادة خلفي	RCA

RCA = الشريان الإكليلي الأيمن.

ملاحظة: LAD = الشريان الإكليلي النازل الأمامي الأيسر.

Table 3-1 Coronary Artery Lesions, Infarct Location, and ECG Signature*

Coronary Artery	Infarct Location	ECG Signature
Proximal LAD	Large anterior wall	ST elevation: I, L, V1-V6
More distal LAD	Anteroapical	ST elevation: V2-V4
	Inferior wall if "wraparound" LAD	ST elevation: II, III, F
Distal LAD	Anteroseptal	ST elevation: V1-V3
Early obtuse, marginal	High lateral wall	ST elevation: I, L, V4-V6
More distal marginal branch, circumflex	Small lateral wall	ST elevation: I, L, or V4-V6, or no abnormality
Circumflex	Posterolateral	ST elevation: V4-V6; ST depression: V1-V2
Distal RCA	Small inferior wall	ST elevation: II, III, F; ST depression: I, L
Proximal RCA	Large inferior wall and posterior wall	ST elevation: II, III, F ST depression: I, L, V1-V3
	Some lateral wall	ST elevation: V5-V6
RCA	Right ventricular	ST elevation: V2R-V4R; some ST elevation: V1, or ST depression: V2, V3
	Usually inferior	ST elevation: II, III, F

*ECG, electrocardiographic; LAD, left anterior descending (interventricular); RCA, right coronary artery.

Failure of the Conduction System of the Heart

The sinoatrial node is the spontaneous source of the cardiac impulse. The atrioventricular node is responsible for picking up the cardiac impulse from the atria. The atrioventricular bundle is the only route by which the cardiac impulse can spread from the atria to the ventricles. Failure of the bundle to conduct the normal impulses will result in alteration in the rhythmic contraction of the ventricles (arrhythmias) or, if complete bundle block occurs, complete dissociation between the atria and ventricular rates of contraction. The common cause of defective conduction through the bundle or its branches is atherosclerosis of the coronary arteries, which results in a diminished blood supply to the conducting system.

Valvular Disease of the Heart

Inflammation of a valve can cause the edges of the valve cusps to stick together. Later, fibrous thickening occurs, followed by loss of flexibility and shrinkage. Narrowing (stenosis) and valvular incompetence (regurgitation) result, and the heart ceases to function as an efficient pump. In rheumatic disease of the mitral valve, for example, not only do the cusps undergo fibrosis and shrink, but also the chordae tendineae shorten, preventing closure of the cusps during ventricular systole.

Valvular Heart Murmurs

Apart from the sounds of the valves closing, lūb-dūp, the blood passes through the normal heart silently. Should the valve orifices become narrowed or the valve cusps distorted and shrunken by disease, however, a rippling effect is set up and leads to turbulence and vibrations that are heard as heart murmurs.

The Anatomy of Cardiopulmonary Resuscitation

Cardiopulmonary resuscitation (CPR), achieved by compression of the chest, was originally believed to succeed because of the compression of the heart between the sternum and the vertebral column. Now it is recognized that the blood flows in CPR because the whole thoracic cage is the pump; the heart functions merely as a conduit for blood. An extrathoracic pressure gradient is created by external chest compressions. The pressure in all chambers and locations within the chest cavity is the same. With compression, blood is forced out of the thoracic cage. The blood preferentially flows out the arterial side of the circulation and back down the venous side because the venous valves in the internal jugular system prevent a useless oscillatory movement. With the release of compression, blood enters the thoracic cage, preferentially down the venous side of the systemic circulation.

ESOPHAGUS

The esophagus has three anatomic and physiologic constrictions. The first is where the pharynx joins the upper end, the second is where the aortic arch and the left bronchus cross its anterior surface, and the third occurs where the esophagus passes through the diaphragm into the stomach. These constrictions are of considerable clinical importance because they are sites where swallowed foreign bodies can lodge or through which it may be difficult to pass an **esophagoscope**. Because a slight delay in the passage of

إن العقدة الجيبية الأذينية هي المصدر التلقائي (العفوي) للدفعة القلبية والعقدة الأذينية البطينية مسؤولة عن التقاط الدفعة القلبية من الأذنين. والحزمة الأذينية البطينية هي السبيل الوحيد لانتشار الدفعة القلبية من الأذنين إلى البطينين. إن إخفاق الحزمة في توصيل الدفعات السوية سيؤدي إلى تبدل في التقلص النظمي للبطينين (اللانظميات) أو سيؤدي في حال حدوث إحصار تام للحزمة إلى تفارق تام بين سرعة التقلص الأذيني والبطيني. السبب الشائع للتوصيل المعيب عبر الحزمة أو فروعها هو تصلب العصيدي للشرايين الإكليلية الذي ينقص من التروية الدموية للجعلة الناقله.

كأمراض صمامات القلب:

يمكن أن يؤدي التهاب صمام ما إلى التصاق حواف الشرف الصمامية مع بعضها البعض. وفيما بعد يحدث تسمك ليفي يتبعه فقدان مرونة الصمام وإنكماشه مما يؤدي إلى تضيق الصمام وقصور الصمام (قلس) ويتعطل عمل القلب كمضخة فعالة. في داء الصمام التاجي الرثوي (على سبيل المثال) لا تتعرض الشرف للتليف والإنكماش فقط بل أيضاً تقصر الحبال الوترية فتمنع انغلاق الشرف أثناء الانقباض البطيني.

ك النفخات القلبية الصمامية:

عدا عن أصوات انغلاق الصمامات (لُب- دُب)، فإن الدم يمر عبر القلب السوي بدون إحداث أي صوت. ولكن إذا ما تضيقت الفوهات الصمامية أو تحربت الشرف الصمامية وانكشمت نتيجة مرض ما، فإن ذلك سيؤدي إلى حدوث تموجات واهتزازات تسمع كنفخات قلبية.

ك الأساس التشريحي للإنعاش القلبي الرئوي:

لقد كان يعتقد سابقاً أن سر نجاح الإنعاش القلبي الرئوي الذي ينجز بإجراء ضغط على الصدر - هو انضغاط القلب بين القص والعمود الفقري. ولكن عرف الآن أن الدم يتدفق عند إجراء الإنعاش القلبي الرئوي لأن القفص الصدري يكامله يصبح مضخة وقلب في هذه الحالة ليس أكثر من قناة مرور الدم. ويتولد الممال (المدرج) الضغطي خارج الصدر نتيجة للضغط الخارجي المطبقة على الصدر. ويكون الضغط في كل الحجرات والمواقع داخل الجوف الصدري متساوي. ومع تطبيق الضغط على الصدر، يتدفق الدم إلى خارج القفص الصدري. ويخرج الدم من الجانب الشرياني للدوران ليعود إلى الجانب الوريدي وذلك لأن الصمامات الوريدية في الجعلة الوداجية الباطنة تمنع الحركات التذبذبية عديمة الجدوى. ومع تحرير الضغط الخارجي، يدخل الدم إلى القفص الصدري من الجانب الوريدي للدوران الجهازية.

المري

في المري ثلاث تضيقات تشريحية وفيزيولوجية. التضيق الأول يقع عند نقطة اتصال البلعوم مع النهاية العلوية، والثاني عند تقاطع قوس الأبهر والقصبة اليسرى مع السطح الأمامي للمري، والثالث عند مرور المري عبر الحجاب الحاجز متجهها إلى المعدة. تتمتع هذه التضيقات بأهمية سريرية كبيرة لأنها المواضع التي يمكن أن تستقر فيها الأجسام الأجنبية المتبلعة ويصعب تمرير منظار المري غيرها. ولأن التأخر الطفيف في عبور

food or fluid occurs at these levels, strictures develop here after the drinking of caustic fluids. Those constrictions are also the common sites of carcinoma of the esophagus. It is useful to remember that their respective distances from the upper incisor teeth are 6 inches (15 cm), 10 inches (25 cm), and 16 inches (41 cm) (Fig. 3-47).

Portal-Systemic Venous Anastomosis

At the lower third of the esophagus is an important portal-systemic venous anastomosis. (For other portal-systemic anastomoses, see p. 220.) Here, the esophageal tributaries of the azygos veins (systemic veins) anastomose with the esophageal tributaries of the left gastric vein (which drains into the portal vein). Should the portal vein become obstructed, as, for example, in **cirrhosis of the liver, portal hypertension** develops, resulting in the dilatation and varicosity of the portal-systemic anastomoses. Varicose esophageal veins may rupture during the passage of food, causing **hematemesis** (vomiting of blood), which may be fatal.

Carcinoma of the Lower Third of the Esophagus

The lymph drainage of the lower third of the esophagus descends through the esophageal opening in the diaphragm and ends in the celiac nodes around the celiac artery (Fig. 3-13). A malignant tumor of this area of the esophagus would therefore tend to spread below the diaphragm along this route. Consequently, surgical removal of the lesion would include not only the primary lesion, but also the celiac lymph nodes and all regions that drain into these nodes, namely, the stomach, the upper half of the duodenum, the spleen, and the omentum. Restoration of continuity of the gut is accomplished by performing an esophagojejunostomy.

The Esophagus and the Left Atrium of the Heart

The close relationship between the anterior wall of the esophagus and the posterior wall of the left atrium has already been emphasized. A "barium swallow" may help a physician assess the size of the left atrium in cases of left-sided heart failure, in which the left atrium becomes distended because of back pressure of venous blood.

PHRENIC NERVES

Paralysis of the Diaphragm

The phrenic nerve may be paralyzed because of pressure from malignant tumors in the mediastinum. Surgical crushing or sectioning of the phrenic nerve in the neck producing paralysis of the diaphragm on one side has in the past been used as part of the treatment of lung tuberculosis, especially of the lower lobes. The immobile dome of the diaphragm rests the lung.

SYMPATHETIC TRUNK

In the Treatment of Raynaud's Disease

Preganglionic sympathectomy of the second and third thoracic ganglia can be performed to increase the blood flow to the fingers for such conditions as Raynaud's disease. The sympathectomy causes vasodilatation of the arterioles in the upper limb.

الطعام والسوائل يحدث عند هذه المستويات، لذلك تحدث هنا التضيقات التالية لشرب السوائل الكاوية. وهذه التضيقات هي المواقع الشائعة لتطور سرطان المري. من المفيد تذكر أن أبعاد هذه التضيقات عن القاطعين العلويين هي بالترتيب 6 أنشات (15سم) و 10 أنشات (25سم) و 16 إنش (41سم) (الشكل 3-47).

التفاغرات الوريدية البابية الجهازية:

توجد في الثلث السفلي للمري مفاغرات وريدية بابية جهازية هامة (من أجل التفاغرات البابية الجهازية الأخرى انظر إلى الفصل 5)، هنا تتفاغر الروافد المريية للأوردة الفرد (أوردة جهازية) مع الروافد المريية للوريد المعدي الأيسر (الذي ينزح إلى الوريد البابي). وعندما ينسد الوريد البابي كما في حالة تشمع الكبد يتطور فرط توتر بابي يؤدي إلى توسع ودوالي التفاغرات البابية الجهازية. وربما تتمزق الأوردة المريية الدوالية أثناء مرور الطعام محدثة قيء الدم (إقياء الدم) الذي يمكن أن يكون مميتاً.

سرطانة الثلث السفلي من المري:

ينزل النزح اللمفي من الثلث السفلي للمري عبر الفتحة المريية في الحجاب الحاجز لينتهي في العقد الزلاقية حول الشريان الزلاقي (الشكل 3-13). لذلك يميل الورم الخبيث الذي يصيب هذه المنطقة من المري للإنتشار إلى أسفل الحجاب الحاجز عبر هذا السبيل. وبالتالي يجب ألا يقتصر الاستئصال الجراحي على الآفة البدئية فقط بل يجب أن يتعداها إلى العقد اللمفية الزلاقية وكذلك كل النواحي التي ينزح لمفها إلى هذه العقد وهي المعدة، والنصف العلوي من العفج، والطحال والثرب. وإعادة استمرارية الأمعاء تجرى مفاغرة مريية صائمية.

المري والأذنين الأيسر للقلب:

لقد تم التأكيد مسبقاً على العلاقة الوثيقة بين الجدار الأمامي للمري والجدار الخلفي للأذنين الأيسر. وربما تساعد بلعة الباريوم الطبيب في معرفة حجم الأذنين الأيسر وذلك في حالات قصور القلب الأيسر التي يتمدد فيها الأذنين الأيسر نتيجة لضغط الدم الوريدي الراجع.

العصبان الحجابيان

شلل الحجاب الحاجز:

ربما ينشل العصب الحجابي بسبب انضغاطه بالأورام الخبيثة في المنصف. ولقد كان القطع أو الهرس الجراحي للعصب الحجابي في العنق الذي يؤدي إلى شلل الحجاب الحاجز في جانب واحد جزء من علاج السل الرئوي في الماضي خصوصاً سل الفصوص السفلية، حيث أن انعدام حركة قبة الحجاب الحاجز يريح الرئة.

الجدع الودي

في علاج داء رينو:

يمكن إجراء قطع للودي قبل العقدة للعقدتين الصدريتين الثانية والثالثة وذلك لزيادة تدفق الدم إلى الأصابع في حالات مثل داء رينو. حيث أن قطع الودي يؤدي إلى توسع وعائي لشريينات الطرف العلوي.

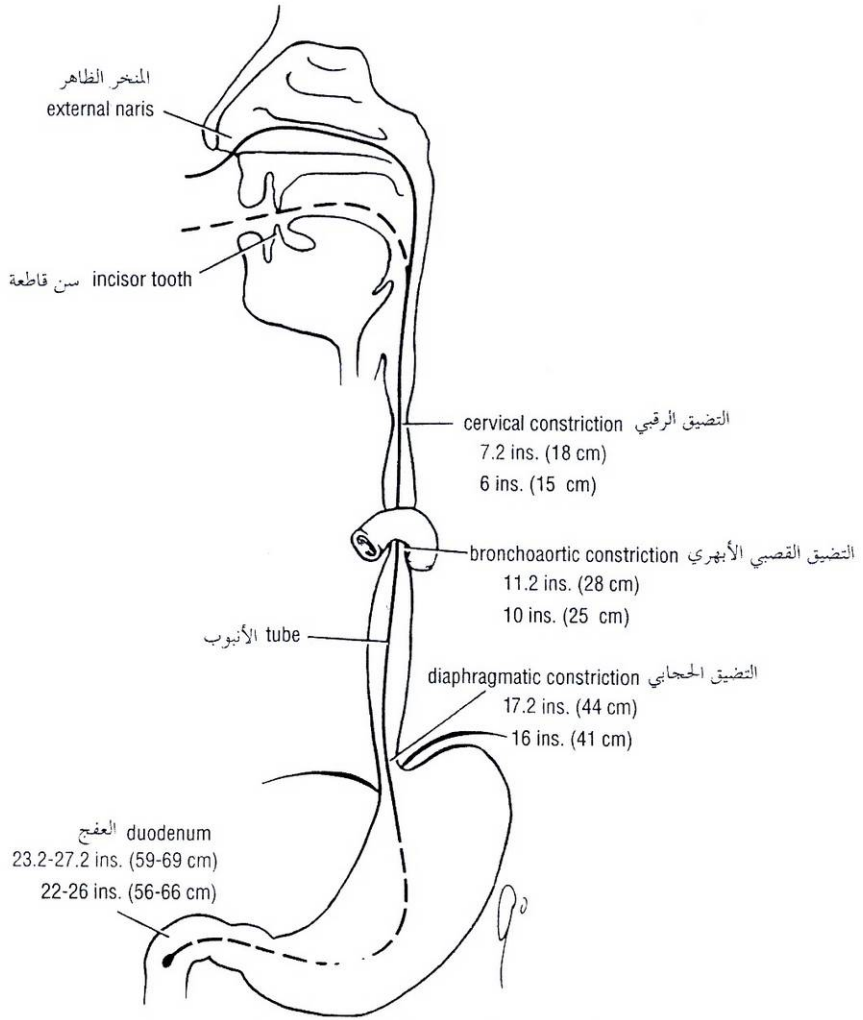


Figure 3-47 Diagram showing the approximate respective distances from the incisor teeth (black) and the nostrils (red) to the normal three constrictions of the esophagus. To assist in the passage of a tube to the duodenum, the distances to the first part of the duodenum also have been included.

الشكل (3-47): مخطط يظهر الأبعاد التقريبية للتضيقات الثلاثة السوية عن القاطعين العلويين (الأسود) وعن المنخرين (الأحمر). وللمساعدة في إدخال أنبوب إلى العفج وضعت أيضاً المسافة بين الجزء الأول من العفج وكل من القاطعين العلويين والمنخرين.

In Spinal Anesthesia

A high spinal anesthetic may block the preganglionic sympathetic fibers passing out from the lower thoracic segments of the spinal cord. This produces temporary vasodilatation below this level, with a consequent fall in blood pressure.

في التخدير النخاعي:

يمكن أن يؤدي التخدير النخاعي في مستوى مرتفع إلى إحصار الألياف الودية قبل العقدة التي تغادر القطع الصدرية السفلية من النخاع الشوكي، ويؤدي ذلك إلى توسع وعائي مؤقت أسفل هذا المستوى مع هبوط لاحق في ضغط الدم.

PATENT DUCTUS ARTERIOSUS

The ductus arteriosus represents the distal portion of the sixth left aortic arch and connects the left pulmonary artery to the descending aorta. During fetal life, blood passes through it from the pulmonary artery to the aorta, thus bypassing the lungs. After birth, it normally constricts, later closes, and becomes the **ligamentum arteriosum**.

القناة الشريانية السالكة

تمثل القناة الشريانية القسم القاصي من القوس الأبهريّة السادسة اليسرى وتصل بين الشريان الرئوي الأيسر والأبهر النازل. وخلال الحياة الجنينية، يمر الدم عبر هذه القناة من الشريان الرئوي إلى الأبهر متجاوزاً الرئتين. وبعد الولادة، تنقبض القناة بشكل سوي لتغلق فيما بعد وتشكل الرباط الشرياني.

Failure of the ductus arteriosus to close may occur as an isolated congenital abnormality or may be associated with congenital heart disease. A persistent patent ductus arteriosus results in high-pressure aortic blood passing into the pulmonary artery, which raises the pressure in the pulmonary circulation. A patent ductus arteriosus is life threatening and should be ligated and divided surgically.

COARCTATION OF THE AORTA

Coarctation of the aorta is a congenital narrowing of the aorta just proximal to, opposite, or distal to the site of attachment of the ligamentum arteriosum. This condition is believed to result from an unusual quantity of ductus arteriosus muscle tissue being present in the wall of the aorta. When the ductus arteriosus contracts, the ductal muscle in the aortic wall also contracts, and the aortic lumen becomes narrowed. Later, when fibrosis takes place, the aortic wall also is involved, and permanent narrowing occurs.

Clinically, the cardinal sign of aortic coarctation is absent or diminished pulses in the femoral arteries of both lower limbs. To compensate for the diminished volume of blood reaching the lower part of the body, an enormous collateral circulation develops with dilation of the internal thoracic, subclavian, and posterior intercostal arteries. The condition should be treated surgically.

AZYGOS AND HEMIAZYGOS VEINS

In obstruction of the superior or inferior venae cavae, the azygos veins provide an alternative pathway for the return of venous blood to the right atrium of the heart. This is possible because these veins and their tributaries connect the superior and inferior venae cavae. (See pp. 154 and 156)

ربما يحدث اخفاق القناة في الإنغلاق كمشذوذ وُلادي معزول أو ربما يترافق مع مرض قلبي وُلادي. تؤدي القناة الشريانية السالكة الدائمة إلى مرور الدم الأبهرى ذو الضغط المرتفع عبرها إلى الشريان الرئوي وبالتالي ارتفاع الضغط في الدوران الرئوي. إن القناة الشريانية السالكة هي حالة مهددة للحياة لذلك ينبغي ربطها وقطعها جراحياً.

تضييق برزخ الأبهر

تضييق برزخ الأبهر هو تضيق خلقي في الأبهر قريب مباشرة من أو مقابل أو بعيد عن موضع ارتكاز الرباط الشرياني. ويعتقد أن هذه الحالة ناجمة عن وجود كمية كبيرة غير اعتيادية من النسيج العضلي للقناة الشريانية وذلك في جدار الأبهر. فعندما تنقلص القناة الشريانية، تنقلص أيضاً العضلة القنوية في جدار الأبهر مما يؤدي إلى تضيق لمعة الأبهر. وفيما بعد، عندما تتليف القناة الشريانية، فإن التليف سيُطال الجدار الأبهرى أيضاً ويحدث التضيق الدائم. سريرياً، العلامة الرئيسية لتضييق برزخ الأبهر هي غياب أو تناقص النبض في الشريان الفخذي في كلا الساقين. ولعلاوة النقص في حجم الدم الواصل إلى الجزء السفلي من الجسم، يتطور دوران جانبي غزير مع حدوث توسع في الشرايين الصدرية الباطنة، وتحت الترقوة، والوربية الخلفية. ينبغي علاج هذه الحالة جراحياً.

الأوردة الفرد ونصف الفرد

عند انسداد الوريد الأوجف العلوي أو السفلي فإن الأوردة الفرد توفر طريقاً "بديلاً" لعودة الدم الوريدي إلى الأذين الأيمن للقلب، وذلك لأن هذه الأوردة وروافدها تصل ما بين الوريدين الأوجفين العلوي والسفلي (أنظر إلى الصفحتين 154 و 156).

حل مسائل سريرية

Clinical Problem Solving

ادرس القصص السريرية التالية وانتق الإجابة الأفضل للأسئلة التالية لها:

Study the following case histories and select the **best** answer to the questions following them.

A 55-year-old man states that he has noticed an alteration in his voice. He has lost 40 lb (18 kg) and has a persistent cough with blood-stained sputum. He smokes 50 cigarettes a day. On examination, the left vocal fold is immobile and lies in the adducted position. A posteroanterior chest radiograph reveals a large mass in the upper lobe of the left lung with an increase in width of the mediastinal shadow on the left side.

صرح رجل عمره 55 سنة أنه قد لاحظ وجود تبدل في صوته. وقد فقد 40 لبيرة (18 كغ) من وزنه ويعاني من سعال مستمر مع تقشع دمى. المريض يدخن (50) سيجارة في اليوم. وبفحصه تبين أن الحبل الصوتي الأيسر عنده لا يتحرك وهو مستقر في وضعية التقريب. تظهر الصورة الشعاعية الخلفية الأمامية للصدر وجود كتلة كبيرة في الفص العلوي من الرئة اليسرى مع ازدياد في عرض الظل المنصفي في الجهة اليسرى.

1. إن الأعراض والعلامات عند المريض السابق تفسرها الحقائق التالية باستثناء:

A. عند هذا المريض سرطانة قصبية في الفص العلوي من الرئة اليسرى وفي مرحلة متقدمة، وقد ظهرت هذه السرطانة ككتلة في الصورة الشعاعية للصدر.

B. لقد أعطت السرطانة نقائل إلى العقد اللمفية القصبية المنصفة مما أدى إلى تضخم هذه العقد وازدياد في عرض الظل المنصفي كما ظهر في الصورة الشعاعية للصدر.

C. تضغط العقد اللمفية المتضخمة على العصب الحنجري الراجع الأيسر.

D. أدى التأذي الجزئي للعصب الحنجري الراجع إلى شلل العضلات المعدة للحبال الصوتية مما جعل عمل العضلات المقربة غير معاكس.

E. ضغطت العقد اللمفية المتضخمة على العصب الراجع الأيسر وذلك أثناء صعوده إلى العنق أمام قوس الأبهري.

تعاني امرأة عمرها 35 سنة من صعوبة في التنفس والنوم ليلاً. وتقول أنها ما أن تنام حتى تستيقظ مع إحساس خائق ويتوجب عليها -لكي تنام- أن تسند رأسها على وسادات وعنقها منتشي إلى اليمين.

2. إن الحقائق التالية حول هذه الحالة صحيحة ما عدا:

A. إن الأوردة في جلد جذر العنق محتقنة.

B. الحلقات الغضروفية التي لها شكل حرف U الموجودة في جدار الرغامى تحميها من الانواء أو الانضغاط.

C. إن الفص الأيسر للغدة الدرقية أكبر من الفص الأيمن.

D. عند النوم، تميل المريضة إلى نفي عنقها جانبياً فوق الفص الدرقي الأيسر المتضخم.

E. تمتد الغدة الدرقية المتضخمة نحو أسفل العنق إلى داخل المنصف العلوي.

F. الوريدان العضديان الرأسيان في المنصف العلوي منسدان جزئياً بسبب الغدة الدرقية المتضخمة.

تم انقاذ صبي عمره 15 سنة إثر سقوطه في بحيرة عبر الجليد الرقيق المغطي لها. وفي اليوم التالي شكاً من زكام شديد، وبعد ثلاثة أيام تدهورت حالته العامة. فأصبح محموماً وبدأ يشكو من سعال منتج لقصع دمى. في بداية الأمر لم يكن يشعر بأي ألم في صدره ولكنه فيما بعد أخذ يشعر بألم شديد أثناء السعال وذلك فوق المسافة الوريدية الخامسة اليمنى على خط منتصف الترقوة.

1. The symptoms and signs displayed by this patient can be explained by the following facts *except*:

A. This patient has advanced carcinoma of the bronchus in the upper lobe of the left lung, which was seen as a mass on the chest x-ray.

B. The carcinoma had metastasized to the bronchomediastinal lymph nodes, causing their enlargement and producing a widening of the mediastinal shadow seen on the chest x-ray.

C. The enlarged lymph nodes had pressed on the left recurrent laryngeal nerve.

D. Partial injury to the recurrent laryngeal nerve resulted in paralysis of the abductor muscles of the vocal cords, leaving the adductor muscles unopposed.

E. The enlarged lymph nodes pressed on the left recurrent nerve as it ascended to the neck anterior to the arch of the aorta.

A 35-year-old woman had difficulty in breathing and sleeping at night. She says she falls asleep only to wake up with a choking sensation. She finds that she has to sleep propped up in bed on pillows with her neck flexed to the right.

2. The following facts concerning this case are correct *except*:

A. Veins in the skin at the root of the neck are congested.

B. The U-shaped cartilaginous rings in the wall of the trachea prevent it from being kinked or compressed.

C. The left lobe of the thyroid gland is larger than the right lobe.

D. On falling asleep, the patient tends to flex her neck laterally over the enlarged left thyroid lobe.

E. The enlarged thyroid gland extends down the neck into the superior mediastinum.

F. The brachiocephalic veins in the superior mediastinum were partially obstructed by the enlarged thyroid gland.

A 15-year-old boy was rescued from a lake after falling through thin ice. The next day he developed a severe cold, and 3 days later his general condition deteriorated. He became febrile and started to cough up blood-stained sputum. At first he had no chest pain, but later, when he coughed, he experienced severe pain over the right fifth intercostal space in the midclavicular line.

3. The following facts would explain the patient's signs and symptoms *except*:
- The patient had developed lobar pneumonia and pleurisy in the right lung
 - Disease of the lung does not cause pain until the parietal pleura is involved.
 - The pneumonia was located in the right middle lobe.
 - The visceral pleura is innervated by autonomic nerves that contain pain fibers.
 - Pain associated with the pleurisy was accentuated when movement of the visceral and parietal pleurae occurred, for example, on deep inspiration or coughing.

A 2-year-old boy was playing with his toy car when his baby-sitter noticed that a small metal nut was missing from the car. Two days later the child developed a cough and became febrile.

4. This child's illness could be explained by the following facts *except*:
- The child had inhaled the nut.
 - The metal nut could easily be seen on posteroanterior and right oblique radiographs.
 - The left principal bronchus is the more vertical and wider of the two principal bronchi, and inhaled foreign bodies tend to become lodged in it.
 - The nut was successfully removed through a bronchoscope.
 - Children who are teething tend to suck on hard toys.

A 23-year-old woman was examined in the emergency department because of the sudden onset of respiratory distress. The physician was listening to breath sounds over the right hemithorax and was concerned when no sounds were heard on the front of the chest at the level of the tenth rib in the midclavicular line.

5. The following comments concerning this patient are correct *except*:
- In a healthy individual, the lower border of the right lung in the midclavicular line in the midrespiratory position is at the level of the sixth rib.
 - The parietal pleura in the midclavicular line crosses the tenth rib.
 - The costodiaphragmatic recess is situated between the lower border of the lung and the parietal pleura.
 - The lung on extreme inspiration could only descend in the costodiaphragmatic recess as far as the eighth rib.
 - No breath sounds were heard because the stethoscope was located over the liver.

A 61-year-old man was seen in the emergency department complaining of a feeling of pressure within his chest. On questioning he said that he had several attacks before and that they had always occurred when he was climbing stairs or digging in the garden. He found that the discomfort disappeared with rest after about 5 minutes. The reason he came to the emergency department was that the chest discomfort had occurred with much less exertion.

6. The following comments concerning this case are correct *except*:
- The diagnosis is a classic case of angina pectoris.

3. تفسر الحقائق التالية علامات وأعراض المريض السابق، ما عدا:
- لقد تطورت عند المريض ذات رئة فصيية وذات جنب في الرئة اليمنى.
 - مرض الرئة لا يسبب ألماً إلا عندما يمتد المرض إلى الجنب الجدارية.
 - ذات الرئة متوضعة في الفص الأوسط من الرئة اليمنى.
 - تعصب الجنب الحشوية بأعصاب ذاتية تضم أليافاً ألمية.
 - يشد الألم المرافق لذات الجنب مع حركة الجنبتين الحشوية والجدارية وعلى سبيل المثال: أثناء الشهيق العميق أو السعال.

لاحظت جليسة طفل غياب عذقة معدنية من لعبة على شكل سيارة كان يلعب بها الطفل ذو السنتين من العمر وبعد يومين بدأ الطفل يسعل وأصبح محموماً.

4. يمكن أن يفسر مرض الطفل بالرجوع إلى الحقائق التالية ما عدا:
- قد استنشق الطفل العذقة.
 - يمكن رؤية العذقة المعدنية بسهولة على الصورة الشعاعية الخلفية الأمامية والصورة الشعاعية المائلة اليمنى.
 - القصبه الرئيسة اليسرى أكثر عمودية وأعرض من اليمنى، لذلك فإن الأجسام الأجنبية المستنشقة تميل إلى الاستقرار فيها.
 - تم إخراج العذقة بنجاح بواسطة منظار القصبات.
 - يميل الأطفال في مرحلة التسنين (الإثغار) إلى مص الألعاب الصلبة.

امرأة عمرها 23 سنة كانت تفرح في قسم الطوارئ بسبب البدء المفاجئ لضائقة تنفسية عندها. وكان الطبيب يحاول التسمع إلى الأصوات التنفسية في نصف صدرها الأيمن، وأقلقه عدم سماع أي صوت عندما وضع سماعته على مقدمة الصدر عند مستوى الضلع العاشر على خط منتصف الترقوة.

5. إن الملاحظات التالية حول هذه المريضة صحيحة ما عدا:
- عند الشخص السوي، تكون الحافة السفلية للرئة اليمنى على خط منتصف الترقوة، في وضعية منتصف التنفس عند مستوى الضلع السادس.
 - تصالب الجنب الجدارية الضلع العاشر على خط منتصف الترقوة.
 - يتوضع الرقب الضلعي الحجابي بين الحافة السفلية للرئة والجنب الجدارية.
 - تنزل الرئة أثناء الشهيق الأقصى إلى داخل الرقب الضلعي الحجابي حتى مستوى الضلع الثامن فقط.
 - لا تسمع أصوات تنفسية لأنه تم وضع السماعة فوق الكبد.

دخل رجل عمره 61 سنة إلى قسم الطوارئ يشكو من أنه يشعر بضغط داخل الصدر. وباستجوابه أفاد أنه قد تعرض لهجمات عدة من قبل وكانت تحدث دوماً أثناء صعوده الدرج أو أثناء قيامه بالحفر في حديقته، وكان الانزعاج يزول عادة بعد حوالي خمس دقائق من خلوه للراحة. وكان السبب الذي دفعه للمجيء إلى قسم الطوارئ أن الانزعاج الصدري قد حدث أثناء بذله مجهوداً أقل بكثير من السابق.

6. الملاحظات التالية حول المريض السابق صحيحة ما عدا:
- التشخيص هنا هو حالة ذبحة صدرية تقليدية.

B. The sudden change in history, that is, pain caused by less exertion, should cause the physician concern that the patient now has unstable angina or an actual myocardial infarction.

C. The afferent pain fibers from the heart ascend to the central nervous system through the cardiac branches of the sympathetic trunk to enter the spinal cord.

D. The afferent pain fibers enter the spinal cord via the posterior roots of the tenth to the twelfth thoracic nerves.

E. Pain is referred to dermatomes supplied by the upper four intercostal nerves and the intercostal brachial nerve.

A 55-year-old woman has severe aortic incompetence, with the blood returning to the cavity of the left ventricle during ventricular diastole.

7. To hear the aortic valve with the least interference from the other heart sounds, the **best** place to place your stethoscope on the chest wall is:

A. The right half of the lower end of the body of the sternum.

B. The medial end of the second right intercostal space.

C. The medial end of the second left intercostal space.

D. The apex of the heart.

E. The fifth left intercostal space 3 1/2 inches (9 cm) from the midline.

A 33-year-old woman was jogging across the park at 11 PM when she was attacked by a gang of youths. After she was brutally mugged and raped, one of the youths decided to stab her in the heart to keep her silent. Later in the emergency department she was unconscious and in extremely poor shape. A small wound about 1/2 inch in diameter was present in the left fifth intercostal space about 1/2 inch from the lateral sternal margin. Her carotid pulse was rapid and weak, and her neck veins were distended. No evidence of a left-sided pneumothorax existed. A diagnosis of cardiac tamponade was made.

8. The following observations are in agreement with the diagnosis *except*:

A. The tip of the knife had pierced the pericardium.

B. The knife had pierced the anterior wall of the left ventricle.

C. The blood in the pericardial cavity was under right ventricular pressure.

D. The blood in the pericardial cavity pressed on the thin-walled atria and large veins as they traversed the pericardium to enter the heart.

E. The backed up venous blood caused congestion of the veins seen in the neck.

F. The poor venous return severely compromised the cardiac output.

G. A left-sided pneumothorax did not occur because the knife passed through the cardiac notch.

A 36-year-old woman with a known history of emphysema (dilatation of alveoli and destruction of alveolar walls with a tendency to form cystic spaces) suddenly experiences a severe pain in the left side of her chest, is breathless, and is obviously in a state of shock.

B. إن التبدل المفاجئ في القصة أي حدوث الألم أثناء جهد أقل ينبغي أن يلفت نظر الطبيب حول إمكانية إصابة المريض بخناق صدر غير مستقر أو باحتشاء فعلي للعضلة القلبية.

C. تصعد الألياف الألمية الواردة من القلب إلى الجهاز العصبي المركزي عن طريق الفروع القلبية للجذع الودي لتدخل إلى النخاع الشوكي.

D. تدخل الألياف الألمية الواردة إلى النخاع الشوكي عن طريق الجذور الخلفية للأعصاب الصدرية (10، 11، 12).

E. يرجع الألم إلى القطاعات الجلدية المعصبة بالأعصاب الوربية الأربعة العلوية وبالعصب الوربي العضدي.

تعاني امرأة عمرها 55 سنة من قصور أبهري شديد، حيث يرجع الدم إلى جوف البطن الأيسر أثناء الانقباض البطني.

7. للاصغاء إلى الصمام الأبهري مع أقل تداخل مع الأصوات القلبية الأخرى فإن المكان الأفضل لوضع سماعتك على جدار الصدر هو:

A. النصف الأيمن من النهاية السفلية لجسم القص.

B. النهاية الأنسية للمسافة الوربية الثانية اليمنى.

C. النهاية الأنسية للمسافة الوربية الثانية اليسرى.

D. قمة القلب.

E. المسافة الوربية الخامسة اليسرى على بعد 3 1/2 إنش (9سم) من الخط الناصف.

امرأة عمرها 33 سنة كانت تمشي الهوينا في الحديقة العامة عند الساعة 11 ليلاً عندما تعرضت لهجوم من قبل عصابة شبان. وبعد أن تعرضت للاعتداء والاختصاب قام أحد أفراد العصابة بطعنها في قلبها بغية التخلص منها وعدم افتضاح أمرهم. وعندما نقلت إلى قسم طوارئ لم تكن واعية وفي هيئة مزرية جداً. وكان هنالك جرح صغير يقيس حوالي نصف إنش ويقع في المسافة الوربية الخامسة اليسرى على بعد حوالي نصف إنش عن حافة القص. ونبضها السباتي كان سريعاً وضعيفاً، وأوردة عنقها متمددة، ولا يوجد دليل على وجود استرواح صدر أيسر. وشخص لديها اسطام تاموري.

8. الملاحظات التالية تتفق مع التشخيص ما عدا:

A. لقد اخترقت ذروة السكين التامور.

B. لقد اخترقت السكين الجدار الأمامي للبطن الأيسر.

C. الدم في الجوف التاموري واقع تحت تأثير الضغط البطني الأيمن.

D. يضغط الدم في الجوف التاموري على الأذنين (ذوي الجدران الرقيقة) وعلى الأوردة الكبيرة أثناء اجتيازها التامور لدخول القلب.

E. يسبب الدم الوريدي الراجع احتقان الأوردة العنقية.

F. ضعف العود الوريدي يؤدي إلى تناقص شديد في النتاج القلبي.

G. لم يحدث استرواح صدر أيسر لأن السكين مرت خلال الثلمة القلبية.

امرأة عمرها 36 سنة مصابة بقصة نفاخ معروفة (أي توسع الأسناخ وتخرب جدرانها مع الميل لتشكيل أحياز كيسية) شكت فجأة من ألم شديد في الجانب الأيسر من صدرها وكانت تعاني من عسرة تنفس وفي حالة صدمة واضحة:

9. Examination of this patient reveals the following findings *except*:

- A. The trachea is displaced to the right in the suprasternal notch.
- B. The apex beat of the heart can be felt in the fifth left intercostal space just lateral to the sternum.
- C. The right lung is collapsed.
- D. The air pressure in the left pleural cavity is at atmospheric pressure.
- E. The air has entered the left pleural cavity as the result of rupture of one of the emphysematous cysts of the left lung (left-sided pneumothorax).
- F. The elastic recoil of the lung tissue caused the lung to collapse.

A wife was told that her husband was suffering from cancer of the lower end of the esophagus. The physician told her that to save his life, the surgeon would have to remove the lower part of the esophagus, the stomach, the spleen, and the upper part of the duodenum. The wife could not understand why such a drastic operation was required to remove such a small tumor.

10. The following facts explain this extensive operation *except*:

- A. Carcinoma of the esophagus tends to spread via the lymphatic vessels.
- B. The lymphatic vessels descend through the aortic opening in the diaphragm to enter the celiac lymph nodes.
- C. The tumor of the esophagus and an area of normal adjacent esophagus has to be removed.
- D. The lymphatic vessels and nodes that drain the diseased area have to be removed.
- E. Because of the risk that retrograde spread had occurred, the other organs draining into the lymph nodes also have to be removed.

A 50-year-old man with chronic alcoholism was told by his physician that he had cirrhosis of the liver with portal hypertension.

11. The following facts would explain why the patient recently vomited a cupful of blood, *except*:

- A. The lower third of the esophagus is the site of a portal systemic anastomosis.
- B. At the lower third of the esophagus the esophageal veins of the left gastric vein anastomose with the esophageal veins of the inferior vena cava.
- C. In cirrhosis of the liver the portal circulation through the liver is obstructed by fibrous tissue, producing portal hypertension.
- D. Many of the dilated veins lie within the mucous membrane and submucosa and are easily damaged by swallowed food.
- E. Copious hemorrhage from these veins is difficult to treat and is often terminal.

A 5-year-old boy was seen in the emergency department after an attack of breathlessness during which he had lost consciousness. The mother said that her child had had several attacks before and sometimes his skin had become bluish. Recently she had noticed that he breathed more easily when he was playing in a squatting position; he also seemed to sleep more easily with his knees drawn up. An extensive workup, including angiography, demonstrated that the patient had severe congenital heart disease.

9. يكشف فحص هذه المريضة عن الموجودات التالية ما عدا:

- A. الرغامى منزاحة إلى اليمين في الثلثة فوق القص.
- B. يمكن الشعور بضربة القمة للقلب في المسافة الوربية الخامسة اليسرى إلى جانب القص مباشرة.
- C. الرئة اليمنى منكمصة.
- D. يعادل ضغط الهواء في الجوف الجنبي الأيسر الضغط الجوي.
- E. دخل الهواء إلى الجوف الجنبي الأيسر كنتيجة لتمزق واحدة من الكيسات الفناخية في الرئة اليسرى (استرواح صدر أيسر).
- F. يؤدي الارتداد المرن للنسيج الرئوي إلى انخماص الرئة.

أخبرت امرأة بأن زوجها يعاني من سرطان في النهاية السفلية للمري. وأخبرها الطبيب بأنه لإتقاذ حياته ينبغي أن يقوم الجراح باستئصال الجزء السفلي من المري، والمعدة، والطحال، والجزء العلوي من العفج. لكن الزوجة لم تفهم لماذا يتوجب إجراء مثل هذا العمل الجراحي العنيف لإزالة ورم صغير.

10. إن الحقائق التالية تفسر لماذا يتوجب إجراء هذا العمل الجراحي الواسع، ما عدا:

- A. تميل سرطانة المري إلى الانتشار عن طريق الأوعية اللمفية.
- B. تنزل الأوعية اللمفية من خلال الفتحة الأبهريّة في الحجاب الحاجز لتدخل إلى العقد اللمفية الزلاقية.
- C. يجب استئصال منطقة الورم من المري إلى جانب منطقة أخرى سليمة متاخمة (من المري أيضاً).
- D. ينبغي إزالة الأوعية اللمفية والعقد التي تصرف اللمف من المنطقة المصابة.
- E. بسبب خطر الانتشار الراجع، ينبغي استئصال الأعضاء الأخرى التي ينزح لمفها إلى العقد اللمفية السابقة.

رجل عمره 50 سنة مصاب بالكحولية المزمنة، أخبره طبيبه أنه مصاب بتشمع الكبد مع فرط ضغط الدم البابي.

11. إن الحقائق التالية تشرح لماذا تقيأ المريض حديثاً ملء كوب من الدم، ما عدا:

- A. إن الثلث السفلي من المري هو موضع التفاغرات البابية الجهازية.
- B. تتفاغر الأوردة المريئية للوريد المعدي الأيسر مع الأوردة المريئية للوريد الأوجوف السفلي وذلك عند الثلث السفلي من المري.
- C. في تشمع الكبد، ينسد الدوران البابي خلال الكبد بالنسيج الليفي، مما يؤدي إلى فرط ضغط الدم البابي.
- D. تتوضع العديد من الأوردة المتوسعة ضمن الغشاء المخاطي وتحت المخاطية وهي بالتالي معرضة للتأذي بسهولة من الطعام المبتلع.
- E. يصعب التعامل مع النزف الغزير من هذه الأوردة الذي غالباً ما يكون نهائياً.

شوهد صبي عمره 5 سنة في قسم الطوارئ بعد تعرضه لهجمة من انقطاع النفس فقد وعيه خلالها. قالت الأم أن طفلها كان قد تعرض من قبل لهجمات عديدة وكان جلده يزرق أحياناً. وقد لاحظت مؤخراً أنه يتنفس بشكل أسهل عندما يلعب في وضعية القرفصاء وأنه ينام على نحو أفضل عندما يسحب ركبتيه للأعلى. ويعد ورشة عمل واسعة تضمنت إجراء تصوير للأوعية ظهر أن المريض مصاب بمرض قلبي وولادي شديد.

12. The following observations in this patient are consistent with the diagnosis of tetralogy of Fallot *except*:
- The child was thinner and shorter than normal.
 - His lips, fingers, and toes were cyanotic.
 - A systolic murmur was present down the left border of the sternum.
 - The heart was considerably enlarged to the left.
 - Pulmonary stenosis impairs the pulmonary circulation so that a right-to-left shunt occurs and the arterial blood is poorly oxygenated.
 - The presence of a large ventricular septal defect.
 - The aortic opening into the heart was common to both ventricles.

12. الملاحظات التالية حول هذا المريض تتفق مع تشخيص 'رباعي فالو' ما عدا:
- الطفل أنحف وأقصر مما يجب أن يكون عليه.
 - شفتاه، أصابعه، وأبأخسه كانت مزرقه.
 - توجد نفخة انقباضية إلى الأسفل من الحافة اليسرى للقص.
 - القلب متضخم بشكل كبير على حساب الجهة اليسرى.
 - يعيق التضيق الرئوي الدوران الرئوي لذلك تتطور تحويلة من اليمين إلى اليسار وتتضاءل أكسجة الدم الشرياني.
 - يوجد عيب حاجزي بطني كبير.
 - الفتحة الأبهرية في القلب مشتركة بين كلا البطينين.

أجوبة المسائل السريرية

Answers to Clinical Problems

- E. The left recurrent laryngeal nerve ascends to the neck by passing under the arch of the aorta; it ascends in the groove between the trachea and the esophagus.
- B. The trachea is a mobile, fibroelastic tube that can be kinked or compressed despite the presence of the cartilaginous rings.
- D. Lung tissue and the visceral pleura are not innervated with pain fibers. The costal parietal pleura is innervated by the intercostal nerves, which have pain endings in the pleura.
- C. The right principal (main) bronchus is the more vertical and wider of the two principal bronchi and for this reason an inhaled foreign body passes down the trachea and tends to enter the right main bronchus, where it was lodged in this patient.
- B. The parietal pleura in the midclavicular line only extends down as far as the eighth rib.
- D. The afferent pain fibers from the heart enter the spinal cord via the posterior nerve roots of the upper four thoracic spinal nerves.
- B.
- B. The knife had pierced the anterior wall of the right ventricle.
- C. The left lung collapsed immediately when air entered the left pleural cavity because the air pressures within the bronchial tree and in the pleural cavity were then equal.
- B. The lymphatic vessels draining the esophagus accompany the left gastric blood vessels through the esophageal opening in the diaphragm to reach the celiac nodes.
- B. The esophageal veins of the azygos system of veins anastomose with the esophageal veins of the left gastric vein.
- D. Because of the pulmonary stenosis and the ventricular septal defect, right ventricular hypertrophy is causing the heart to enlarge to the right.
- E. 1. يصعد العصب الخنجري الراجع الأيسر إلى العنق ماراً تحت قوس الأبهر، وينزل في الميزابة بين الرغامى والمري.
- B. 2. الرغامى أنبوب ليفي مرن قابل للحركة يمكن أن يلتوي أو أن ينضغط بالرغم من وجود الحلقات العضروفية.
- D. 3. لا يعصب النسيج الرئوي والجنبة الحشوية بألياف ألمية. تعصب الجنبة الجدارية الضلعية بالأعصاب الوربية التي لها نهايات ألمية في الجنبة.
- C. 4. القصبة الرئيسة اليمنى هي الأكثر عمودية وعرضاً من بين كلا القصبتين الرئيستين، ولذلك فإن الأجسام الأجنبية المستنشقة تمر لأسفل الرغامى وتقبل للدخول إلى القصبة الرئيسة اليمنى حيث استقرت هنا لدى هذا المريض.
- B. 5. الجنبة الجدارية تمتد إلى الأسفل حتى مستوى الضلع الثامن فقط وذلك على حط منتصف الترقوة.
- D. 6. تدخل الألياف الألمية الواردة من القلب إلى النخاع الشوكي عن طريق الجذور العصبية الخلفية للأعصاب الشوكية الصدرية الأربعة العلوية.
- B. 7.
- B. 8. لقد اخترقت السكين الجدار الأمامي للبطين الأيمن.
- C. 9. انحصت الرئة اليسرى فور دخول الهواء إلى الجوف الجنبي الأيسر لأن ضغوط الهواء داخل الشجرة القصبية وداخل الجوف الجنبي أصبحت متساوية.
- B. 10. تترافق الأوعية اللمفية التي تصرف للصف من المري مع الأوعية الدموية المعدية اليسرى في احتيازها للحجاب الحاجز عبر الفتحة المريئية لتصل إلى العقد اللمفية الزلاقية.
- B. 11. تتفاغر الأوردة المريئية من جملة أوردة الفرد مع الأوردة المريئية للوريد المعدي الأيسر.
- D. 12. بسبب التضيق الرئوي والعيب الحاجزي البطني، تصبح ضخامة القلب على حساب الجهة اليمنى (البطين الأيمن).

نموذج أسئلة الهيئة الوطنية الأمريكية

National Board Type Questions

Select the best response.

انتق الإجابة الأفضل:

- The following statements concerning the trachea are true *except*:
 - It lies anterior to the esophagus in the superior mediastinum.
 - In deep inspiration the carina may descend as far as the level of the sixth thoracic vertebra.
 - The left principal bronchus is wider than the right principal bronchus.
 - The arch of the aorta lies on its anterior and left sides in the superior mediastinum.
 - The sensory innervation of the mucous membrane lining the trachea is derived from branches of the vagi, and the recurrent laryngeal nerves.
- The following statements concerning the root of the right lung are true *except*:
 - The right phrenic nerve passes anterior to the lung root.
 - The azygos vein arches over the superior margin of the lung root.
 - The right pulmonary artery lies posterior to the principal bronchus.
 - The right vagus nerve passes posterior to the lung root.
 - The vessels and nerves forming the lung root are enclosed by a cuff of pleura.
- The following statements concerning the right lung are true *except*:
 - It possesses a horizontal and an oblique fissure.
 - Its covering of visceral pleura is sensitive to pain and temperature.
 - The lymph from the substance of the lung reaches the hilum by the superficial and deep lymphatic plexuses.
 - The pulmonary ligament permits the vessels and nerves of the lung root to move during the movements of respiration.
 - The bronchial veins drain into the azygos and hemiazygos veins.
- Which of the following structures does **not** form the anterior surface of the heart?
 - Right ventricle
 - Right atrium
 - Left ventricle
 - Left atrium
 - Right auricle
- In a posteroanterior radiograph of the thorax, which of the following structures does **not** form the left margin of the heart shadow?
 - Left auricle
 - Pulmonary trunk
 - Arch of aorta
 - Left ventricle
 - Superior vena cava
- All of the following statements concerning the esophagus are correct *except*:
 - It receives an arterial blood supply from both the descending thoracic aorta and the left gastric artery.

- ما يلي حول الرغامى صحيح ما عدا:
 - توضع الرغامى أمام المري في المنصف العلوي.
 - في الشهيق العميق، ربما ينزل الجوجو حتى مستوى الفقرة الصدرية السادسة.
 - القصبه الرئيسة اليسرى أعرض من القصبه الرئيسة اليمنى.
 - يتوضع قوس الأبهر على جانبيها الأمامي واليسرى في المنصف العلوي.
 - يشقق التعصيب الحسي للغشاء المخاطي المبطن للرغامى من فروع من المبهمين، وكذلك العصبين الخنجرين الراجعين.
- العبارات التالية حول جذر الرئة اليمنى صحيحة ما عدا:
 - يمر العصب الحجابي الأيمن أمام جذر الرئة.
 - يتقوس الوريد الفرد فوق الحافة العلوية لجذر الرئة.
 - يتوضع الشريان الرئوي الأيمن خلف القصبه الرئيسة اليمنى.
 - يمر العصب المبهم الأيمن خلف جذر الرئة.
 - تغلف الأوعية والأعصاب المشكلة لجذر الرئة بكفة من الجنب.
- العبارات التالية حول الرئة اليمنى صحيحة ما عدا:
 - تملك شقين أفقي ومائل.
 - الجنبه الحشوية المغطيه لها حساسه للألم والحرارة.
 - يصل للصف من مادة الرئة إلى السرة بواسطة الضفيريّتين للمفيتين السطحية والعميقة.
 - يسمح الرباط الرئوي بحركة الأوعية والأعصاب المشكلة لجذر الرئة وذلك خلال الحركات التنفسية.
 - تنزح الأوردة القصبية إلى الأوردة الفرد ونصف الفرد.
- أي من البنى التالية لا تشكل السطح الأمامي للقلب؟
 - البطين الأيمن.
 - الأذين الأيمن.
 - البطين الأيسر.
 - الأذين الأيسر.
 - الأذينة اليمنى.
- في الصورة الشعاعية الخلفية الأمامية للصدر، أي من البنى التالية لا تشكل الحافة اليسرى لظل القلب؟
 - الأذينة اليسرى.
 - الجذع الرئوي.
 - قوس الأبهر.
 - البطين الأيسر.
 - الوريد الأجوف العلوي.
- العبارات التالية حول المري صحيحة ما عدا:
 - يتغذى المري من كلا الشريانيّن: الأبهر الصدري النازل والمعدي الأيسر.

- B. It is constricted by the presence of the left principal bronchus.
- C. It crosses from right to left posterior to the descending aorta.
- D. It pierces the diaphragm with the left vagus on its anterior surface and the right vagus on its posterior surface.
- E. It joins the stomach about 16 inches (41 cm) from the incisor teeth.
7. All of the following statements concerning the mediastinum are correct *except*:
- A. The mediastinum forms a partition between the two pleural cavities.
- B. The mediastinal pleura demarcates the lateral boundaries of the mediastinum.
- C. The heart occupies the middle mediastinum.
- D. Should air enter the left pleural cavity, the structures forming the mediastinum are deflected to the right.
- E. The anterior boundary of the mediastinum extends to a lower level than the posterior boundary.
8. All of the following statements regarding the conducting system of the heart are true *except*:
- A. The impulse for cardiac contraction spontaneously begins in the sinoatrial node.
- B. The atrioventricular bundle is the sole pathway for conduction of the waves of contraction between the atria and the ventricles.
- C. The sinoatrial node is frequently supplied by the right and left coronary arteries.
- D. The sympathetic nerves to the heart slow the rate of discharge from the sinoatrial node.
- E. The atrioventricular bundle descends behind the septal cusp of the tricuspid valve.
9. All of the following statements regarding the mechanics of inspiration are true *except*:
- A. The diaphragm is the most important muscle of inspiration.
- B. The suprapleural membrane can be raised.
- C. The sternum moves anteriorly.
- D. The ribs are raised superiorly.
- E. The tone of the muscles of the anterior abdominal wall is diminished.
10. Which of the following statements concerning the lungs is **correct**?
- A. There are no lymph nodes within the lungs.
- B. The right lung is in direct contact with the arch of the aorta and the descending thoracic aorta.
- C. Inhaled foreign bodies most frequently enter the right lung.
- D. The structure of the lungs receives its blood supply from the pulmonary arteries.
- E. The costodiaphragmatic recesses are lined with visceral pleura.
11. Which of the following statements concerning the blood supply to the heart is **incorrect**?
- A. The coronary arteries are branches of the ascending aorta.
- B. The right coronary artery supplies both the right atrium and the right ventricle.
- C. The circumflex branch of the left coronary artery descends in the anterior interventricular groove and passes around the apex of the heart.
- D. Arrhythmias (abnormal heart beats) can occur after occlusion of a coronary artery.
- E. Coronary arteries can be classified as functional end arteries.

- B. يتضيق بسبب وجود القصبة الرئسية اليسرى.
- C. يصاب من اليمين إلى اليسار الوجه الخلفي للأبهر النازل.
- D. يخترق الحجاب الحاجز مع البهيم الأيسر على سطحه الأمامي والبهيم الأيمن على سطحه الخلفي.
- E. ينضم إلى المعدة على بعد حوالي 16 إنش (41 سم) عن الأسنان القاطعة.

7. العبارات التالية حول المنصف صحيحة ما عدا:

- A. يشكل المنصف فاصلاً بين الجوفين الجنبيين.
- B. الجنبه المنصفية تعين الحدود الجانبية للمنصف.
- C. يشغل القلب المنصف الأوسط.
- D. عندما يدخل الهواء إلى الجوف الجنبي الأيسر، تنزاح العناصر المنصفية إلى اليمين.
- E. يمتد الحد الأمامي للمنصف إلى مستوى أدنى من مستوى حده الخلفي.

8. العبارات التالية المتعلقة بالجملة الناقلة في القلب صحيحة ما عدا:

- A. تبدأ الدفعة التي تحرض تقلص قلبي من العقدة الجيبية الأذينية.
- B. الحزمة الأذينية البطنية هي السبيل الوحيد لتوصيل موجات التقلص بين الأذنين والبطينين.
- C. كثيراً ما تغذى العقدة الجيبية الأذينية بالشريانين الإكليليين الأيمن والأيسر.
- D. تطغى الأعصاب الودية المعصبة للقلب سرعة تفرغ الشحنات من العقدة الجيبية الأذينية.
- E. تنزل الحزمة الأذينية البطنية خلف الشرفة الحاجزية للصمام مثلث الشرف.

9. العبارات التالية المتعلقة بآلية الشهيق صحيحة ما عدا:

- A. الحجاب الحاجز هو العضلة الأكثر أهمية للشهيق.
- B. يمكن أن يرفع الغشاء فوق الجنبه.
- C. يتحرك القص للأمام.
- D. ترفع الأضلاع للأعلى.
- E. يتناقص توتر عضلات الجدار الأمامي للبطن.

10. أي من العبارات التالية هي الصحيحة فيما يتعلق بالرئتين؟

- A. لا توجد عقد لمفية ضمن الرئتين.
- B. الرئة اليمنى على تماس مباشر مع قوس الأبهر والأبهر الصدري النازل.
- C. كثيراً ما تدخل الأجسام الأجنبية المستنشقة إلى الرئة اليمنى.
- D. تغذى بنية الرئتين من الشرايين الرئوية.
- E. الرديان الضلعيان الحجابيان مبطنان بالجنبه الحشوية.

11. أي من العبارات التالية بخصوص التروية الدموية للقلب غير صحيحة؟

- A. الشرايين الإكليلية هي فروع من الأبهر الصاعد.
- B. يغذي الشريان الإكليلي الأيمن كل من الأذنين الأيمن والبطين الأيمن.
- C. ينزل الفرع المنعطف من الشريان الإكليلي الأيسر في الأحودود بين البطينين الأمامي ويمر حول قمة القلب.
- D. يمكن أن تحدث اللانظميات (ضربات القلب الشاذة) بعد انسداد شريان إكليلي ما.
- E. يمكن أن تصنف الشرايين الإكليلية على أنها شرايين انتهائية وظيفية.

12. Which of the following statements concerning bronchopulmonary segments is **incorrect**?
- A. The veins are intersegmental.
 B. The segments are separated by connective tissue septa.
 C. The arteries are intrasegmental.
 D. Each segment is supplied by a secondary bronchus.
 E. Each pyramid-shaped segment has its base pointing toward the lung surface.
12. أي من العبارات التالية فيما يتعلق بالقطع القصبية الرئوية غير صحيحة؟
 A. الأوردة هي بين قطعية.
 B. القطع مفصولة عن بعضها البعض بحواجز من النسيج الضام.
 C. الشرايين هي داخل قطعية.
 D. كل قطعة مزودة بقصبة ثانوية.
 E. تتجه قاعدة كل قطعة ذات شكل هرمي نحو سطح الرئة.

Match the structures below with the regions of the heart. Each lettered region may be selected once or more than once.

13. Coronary sinus (opening)
 14. Moderator band
 15. Anulus ovalis
 16. Right pulmonary veins (openings)
- A. Left atrium
 B. Right ventricle
 C. Right atrium
 D. Left ventricle
 E. Right auricle
13. الجيب الإكليلي (الفتحة).
 14. الشريط المنظم.
 15. الحلقة البيضوية.
 16. الوريدان الرئويان الأيمنان (فتحتيهما).
 A. الأذين الأيسر.
 B. البطين الأيمن.
 C. الأذين الأيمن.
 D. البطين الأيسر.
 E. الأذينة اليمنى.

إجابات نموذج أسئلة الهيئة الوطنية الأمريكية

Answers to National Board Type Questions

- | | | | |
|-------|-------|------|------|
| C .13 | B .9 | E .5 | C .1 |
| B .14 | C .10 | C .6 | C .2 |
| C .15 | C .11 | E .7 | B .3 |
| A .16 | D .12 | D .8 | D .4 |

الظهر

12

قررت امرأة عمرها 35 سنة تقلد العون لجارها لتحريك سيارته، التي علق في ثلج كدسته الريح. وبعد الكثير من الدفع، لم تتحرك السيارة. وقررت القيام بمحاولة أخيرة، وفي هذه المرة رفعت مؤخرة السيارة بواسطة مصدها. فجأة أحست المرأة بألم مبرح واخذت قوي في أسفل الظهر. وشعرت في الوقت ذاته بألم مبرح عميق أسفل الوجه الخلفي للساق اليمنى. وحاولت المشي لكنها شعرت بظهرها كأنه مثبت، وكل محاولة للحركة تزيد من شدة الألم.

ومن خلال أسئلة الطبيب، أشارت إلى أسفل الظهر كموضع للألم الأعظمي ومن ثم حركت إصبعها إلى الأسفل على الوجه الخلفي للفخذ والجانب الخارجي لساقها اليمنى.

ولوحظ في الفحص السريري تناقص في مجال حركة الناحية القطنية العجزية من العمود الفقري. وعندما طلب منها المشي، قاومت وضع ثقلها على الساق المصابة. وكان الألم يسوء بالجلوس وبالسعال. كشف فحص عضلات الساقين عن ضعف في بسط الأجناس الكبير الأيمن (= إهمام القدم) وكشف أيضاً عن ضعف طفيف في المثنيات الظهرية للقدم. وكانت المنعكسات العضلية سوية في كلا الطرفين السفليين. وكان يوجد عيب حسي طفيف في الجزء الأمامي من الساق اليمنى والوجه الظهري الأنسي للقدم أدنى إهمام القدم. وكان ينتج شد (توتر) في الجذور العصبية القطنية العجزية عند اتخاذ المريضة وضع الاستلقاء. ومع تثبيت الحوض، رفعت الساق اليمنى ببطء من العقب والركبة ممدودة. وعانت المريضة من ألم شديد أسفل الساق تحت الركبة. لم يكشف الفحص الشعاعي والمقطعي المحوسب CT عن أي شذوذ. أظهر التصوير بالرنين المغناطيسي MRI قرصاً مفتوحاً بين الفقرتين القطنيتين الرابعة والخامسة، ويشير هذا إلى احتمال ضغط النواة اللبية على الجذر العصبي القطني الخامس مفسراً الأعراض والعلامات السابقة.

إن ألم أسفل الظهر شكوى شائعة في الممارسة السريرية وقد ينجم عن طيف واسع من الأمراض (الأدواء). إن تشريح الناحية معقد، ولدى العديد من البنى القدرة الكامنة على إحداث الألم. فقط بالمعرفة الدقيقة لتشريح المنطقة وأحداثها المرضية يتمكن الطبيب من معرفة السبب والبدء بالعلاج.

The Back

A 35-year-old woman decided to help her neighbor move his car, which was stuck in a snowdrift. After much pushing, the car would not move. It was decided to make one last effort, and this time the back of the car was to be lifted by its bumper. Suddenly the woman experienced a sharp, shooting pain in the lower back. At the same time she felt a deep, sharp pain down the back of the right leg. She tried to walk but her back felt “locked,” and any attempt to move intensified the pain.

On being questioned by her physician, the patient pointed to the lower back as the site of maximum pain and then ran her finger down the back of the thigh and the outer side of her right leg.

On physical examination a decrease in the range of motion of the lumbosacral region of the spine was noted. When asked to walk, she was reluctant to put her weight on the involved leg. The pain was made worse by sitting and coughing. Examination of the muscles of the legs revealed weakness in extension of the right big toe and slight weakness of the dorsiflexors of the foot. The muscle reflexes were normal in both lower limbs. Slight sensory deficit was present over the anterior part of the right leg and the dorsomedial aspect of the foot down to the big toe. Tension on the lumbar sacral nerve roots was created when the patient was in the supine position. With the pelvis stabilized, the right leg was slowly raised by the heel, with the knee extended. The patient experienced severe pain down the leg below the knee. Radiographic and computed tomographic (CT) examination revealed nothing abnormal. A magnetic resonance image (MRI) showed a herniated disc between the fourth and fifth lumbar vertebrae, which indicated that the nucleus pulposus was probably pressing on the fifth lumbar nerve root and would explain the symptoms and signs.

Low back pain is a common complaint in clinical practice and may be caused by a wide spectrum of diseases. The anatomy of the region is complex, and many structures have the potential to cause pain. Only by having a sound knowledge of the anatomy and the pathologic process involving the area can the physician identify the cause and start treatment.

CHAPTER OUTLINE

مخطط الفصل

Basic Anatomy.....	200	التشريح الأساسي.....
The Vertebral Column.....	200	العمود الفقري.....
Composition of the Vertebral Column.....	200	تركيب العمود الفقري.....
General Characteristics of a Vertebra.....	200	الميزات العامة للفقرة.....
Cervical Vertebra.....	203	الفقرة الرقبية.....
Thoracic Vertebra.....	204	الفقرة الصدرية.....
Lumbar Vertebra.....	204	الفقرة القطنية.....
Sacrum.....	205	العجز.....
Coccyx.....	205	العصعص.....
Important Variations in the Vertebrae.....	205	الاختلافات الهامة في الفقرات.....
Joints of the Vertebral Column.....	205	مفاصل العمود الفقري.....
Nerve Supply of Vertebral Joints.....	210	تعصيب المفاصل الفقرية.....
Curves of the Vertebral Column.....	210	انحناءات العمود الفقري.....
Movements of the Vertebral Column.....	212	حركات العمود الفقري.....
Muscles of the Back.....	213	عضلات الظهر.....
Superficial Muscles.....	213	العضلات السطحية.....
Intermediate Muscles.....	213	العضلات الوسطانية.....
Deep Muscles of the Back (Postvertebral Muscles).....	213	عضلات الظهر العميقة (خلف الفقرات).....
Splenius.....	214	العضلة الطاحلة.....
Deep Fascia of the Back (Thoracolumbar Fascia).....	215	اللغافة العميقة للظهر (اللغافة الصدرية القطنية).....
Blood Supply of the Back.....	215	التروية الدموية للظهر.....
Lymph Drainage of the Back.....	216	التصريف اللمفي للظهر.....
Nerve Supply of the Back.....	216	تعصيب الظهر.....
Spinal Cord.....	216	الحبل الشوكي.....
Blood Supply of the Spinal Cord.....	220	التروية الدموية للحبل الشوكي.....
Meninges of the Spinal Cord.....	220	سحايا الحبل الشوكي.....
Cerebrospinal Fluid.....	221	السائل الدماغي الشوكي.....
Radiographic Anatomy.....	221	التشريح الشعاعي.....
Radiographic Appearances of the Vertebral Column.....	221	المظاهر الشعاعية للعمود الفقري.....
Cervical Region.....	221	الناحية الرقبية.....
Thoracic Region.....	222	الناحية الصدرية.....
Lumbosacral Region.....	224	الناحية القطنية العجزية.....
Coccyx.....	226	العصعص.....
Spinal Subarachnoid Space.....	226	الحيز تحت العنكبوتية الشوكي.....
Surface Anatomy.....	232	التشريح السطحي.....
Midline Structures.....	232	بنى الخط المتوسط.....
External Occipital Protuberance.....	232	الناشرة القذالية الظاهرة.....
Cervical Vertebrae.....	232	الفقرات الرقبية.....
Thoracic and Lumbar Vertebrae.....	233	الفقرات الصدرية والقطنية.....
Sacrum.....	233	العجز.....
Coccyx.....	233	العصعص.....
Upper Lateral Part of the Thorax.....	233	الجزء العلوي الوحشي من الصدر.....
Scapula.....	233	لوح الكتف.....
Lower Lateral Part of the Back.....	233	الجزء السفلي الوحشي من الظهر.....
Iliac Crests.....	234	العرفان الحرقفيان.....
Spinal Cord and Subarachnoid Space.....	234	الحبل الشوكي والحيز تحت العنكبوتية.....
Symmetry of the Back.....	234	تناظر الظهر.....
Clinical Notes.....	235	ملاحظات سريرية.....
Clinical Problem Solving.....	251	حل مسائل سريرية.....
Answers to Clinical Problems.....	254	أجوبة المسائل السريرية.....
National Board Type Questions.....	255	نموذج أسئلة الهيئة الوطنية الأمريكية.....
Answers to National Board Type Questions.....	256	إجابات نموذج أسئلة الهيئة الوطنية الأمريكية.....

CHAPTER OBJECTIVE

Back injuries range from a simple muscular or ligamentous back strain to a catastrophic injury of the spinal cord or cauda equina. Automobile accidents, motorcycle accidents, gunshot wounds, and sports injuries are just some of the common causes of back injuries found in practice. Because of the anatomic configuration of this region, unprotected movement of the damaged vertebral column during initial medical care at the site of the accident can result in irreversible injury to the delicate spinal cord.

Back pain provides the practicing physician with a challenge. The physician's task is to identify the likely source of the pain and the pathologic process causing it.

The purpose of this chapter is to review the basic anatomy of the vertebral column and related soft nervous tissue structures so that the physician will feel reasonably confident to the appropriate treatment.

BASIC ANATOMY

The back, which extends from the skull to the tip of the coccyx, can be defined as the posterior surface of the trunk. Superimposed on the upper part of the posterior surface of the thorax are the scapulae and the muscles that connect the scapulae to the trunk.

The Vertebral Column

The vertebral column is the central bony pillar of the body. It supports the skull, pectoral girdle, upper limbs, and thoracic cage and, by way of the pelvic girdle, transmits body weight to the lower limbs. Within its cavity lie the spinal cord, the roots of the spinal nerves, and the covering meninges, to which the vertebral column gives great protection.

COMPOSITION OF THE VERTEBRAL COLUMN

The vertebral column (Figs. 12-1 and 12-2) is composed of 33 vertebrae—7 cervical, 12 thoracic, 5 lumbar, 5 sacral (fused to form the sacrum), and 4 coccygeal (the lower 3 are commonly fused). Because it is segmented and made up of vertebrae, joints, and pads of fibrocartilage called **intervertebral discs**, it is a flexible structure. The intervertebral discs form about one-fourth the length of the column.

GENERAL CHARACTERISTICS OF A VERTEBRA

Although vertebrae show regional differences, they all possess a common pattern (Fig. 12-2).

A **typical vertebra** consists of a rounded **body** anteriorly and a **vertebral arch** posteriorly. These enclose a space called the **vertebral foramen**, through which run the spinal cord and its coverings. The vertebral arch consists of a pair of cylindrical **pedicles**, which form the sides of the arch, and a pair of flattened **laminae**, which complete the arch posteriorly.

The vertebral arch gives rise to seven processes: one spinous, two transverse, and four articular (Fig. 12-2).

The **spinous process**, or **spine**, is directed posteriorly from the junction of the two laminae. The transverse processes are directed laterally from the junction of the laminae and the pedicles. Both the spinous and transverse processes serve as levers and receive attachments of muscles and ligaments.

هدف الفصل

تراوح إصابات الظهر من وئي رباطي أو عضلي بسيط إلى إصابة الحبل الشوكي أو ذيل الفرس المأساوية. تشكل حوادث السيارات والدراجات النارية وجروح الإطلاق الناري وإصابات الرياضات بعض الأسباب الشائعة لإصابات الظهر التي تصادفها في الممارسة العملية. وبسبب الترتيب التشريحي لهذه الناحية، يمكن أن ينجم عن حركة العمود الفقري المتضرر بدون وقاية (حماية) خلال الرعاية الصحية البديئية عند موقع الحادث أذية في النخاع الشوكي اللين غير قابلة للترجع.

يشكل الألم الظهرية تحدياً يواجهه الطبيب الممارس. وواجهه التعرف على المصدر المرجح للألم والحديثة المرضية المسببة له. الغرض من هذا الفصل هو مراجعة التشريح الأساسي للعمود الفقري وللبنى النسيجية العصبية الرخوة المتعلقة به بحيث سيشرح الطبيب بأنه واثق من نفسه بشكل معقول للبدء بالعلاج الملائم.

التشريح الأساسي

يمكن تعريف الظهر الذي يمتد من الجمجمة إلى ذروة العنق بأنه السطح الخلفي للجذع. ويتوضع لوحا الكتف والعضلات التي تربط لوحا الكتف مع الجذع على الجزء العلوي من السطح الخلفي للصدر.

العمود الفقري:

إن العمود الفقري هو الدعامة العظمية المركزية للجسم. فهو يدعم الجمجمة، والحزام الصدري، والطرفين العلويين، والقفص الصدري، وينقل ثقل الجسم عن طريق الحزام الحوضي إلى الطرفين السفليين. ويستقر في جوفه الحبل الشوكي وكذلك جذور الأعصاب الشوكية والسحايا المغلفة، ويؤمن لها العمود الفقري حماية كبيرة.

◆ تركيب العمود الفقري:

يتألف العمود الفقري (الشكلان 1-12، 2-12) من 33 فقيرة = 7 رقبية، و12 صدرية، و5 قطنية، و5 عجزية ملتحمة لتشكل العجز، وأخيراً 4 فقرات عصبية (من الشائع أن تكون الثلاثة السفلية ملتحمة). ولأنه مقطع (مشد) ويتركب من فقرات ومفاصل ورفادات من الغضروف اللين التي تدعى بالأقراص بين الفقرات، لذلك فالعمود الفقري هو بمثابة بنية قابلة للثني (لين). تشكل الأقراص بين الفقرات حوالي ربع طول العمود الفقري.

◆ الميزات العامة للفقيرة:

بالرغم من إظهار الفقرات لاختلافات ناحية، فجميعها يمتلك نمطاً مشتركاً (الشكل 12-2).

تتألف الفقيرة النموذجية من جسم مدور أمامياً ومن قوس فقري خلفياً. وهي تطوق حيزاً يدعى الثقبة الفقرية التي يمر عبرها الحبل الشوكي وأغطيته (أغلفته)، يتألف القوس الفقري من زوج من السويقات الأسطوانية التي تشكل جوانب القوس ومن زوج من الصفائح المسطحة التي تكمل القوس خلفياً.

ينشأ من القوس الفقرية سبعة نواتئ: واحد شوكي واثان مستعرضان، وأربعة مفصلية (الشكل 12-2).

يتجه النائي الشوكي أو الشوكة خلفياً من اتصال الصفيحتين. ويتجه الناتان المستعرضان وحشياً من اتصال الصفيحتين والسويقتين. تعمل كل من النواتئ المستعرضة والشوكية كروافع وتلقى مرتكزات العضلات والأربطة.

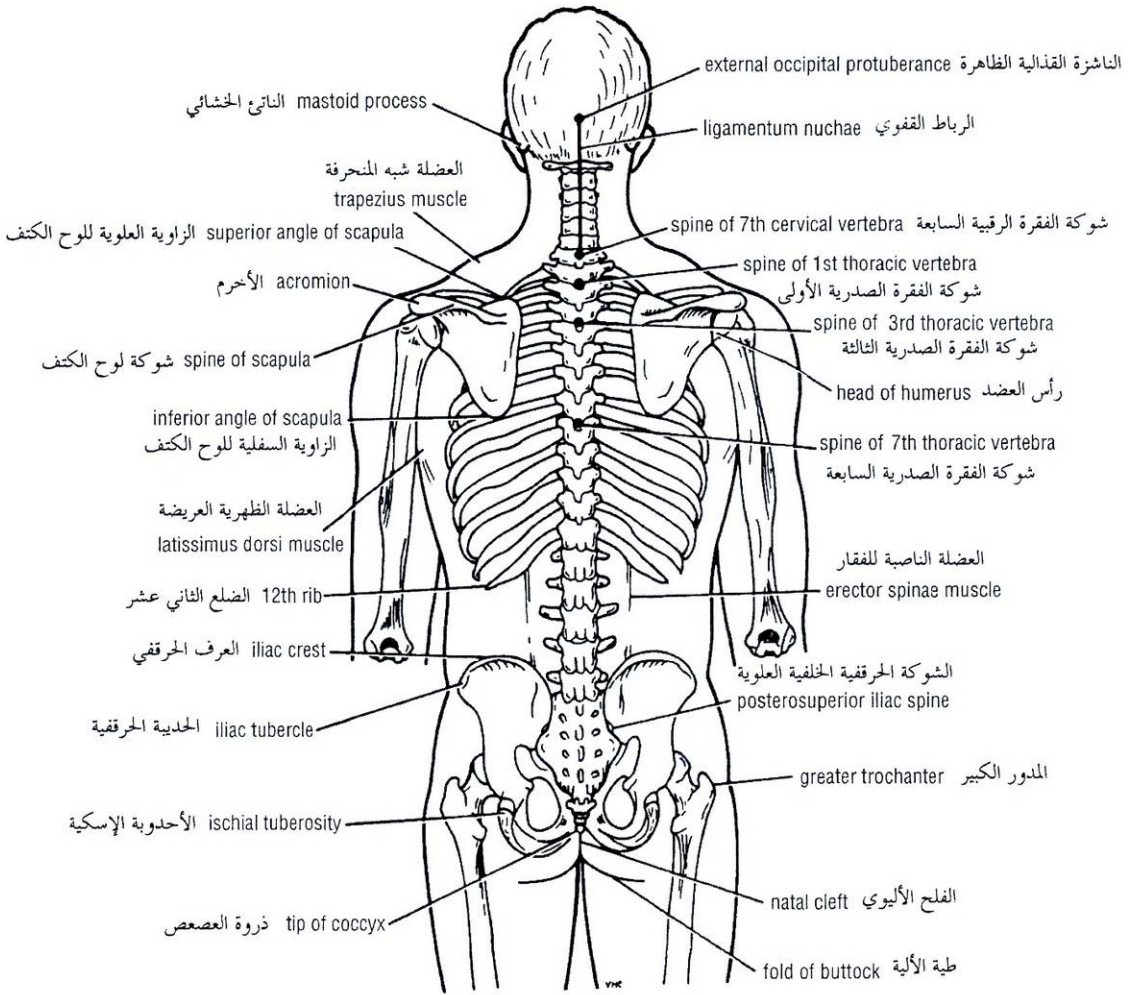


Figure 12-1 Posterior view of the skeleton showing the surface markings on the back.

الشكل (12-1): منظر خلفي للهيكل العظمي يظهر العلامات السطحية على الظهر.

The **articular processes** are vertically arranged and consist of two superior and two inferior processes. They arise from the junction of the laminae and the pedicles, and their articular surfaces are covered with hyaline cartilage.

The two superior articular processes of one vertebral arch articulate with the two inferior articular processes of the arch above, forming two synovial joints.

The pedicles are notched on their upper and lower borders, forming the **superior** and **inferior vertebral notches**. On each side, the superior notch of one vertebra and the inferior notch of an adjacent vertebra together form an **intervertebral foramen**. These foramina, in an articulated skeleton, serve to transmit the spinal nerves and blood vessels. The anterior and posterior nerve roots of a spinal nerve unite within these foramina with their coverings of dura to form the segmental spinal nerves.

النواتئ المفصالية مرتبة عمودياً وتتألف من نساتين علويين وآخرين سفليين. وهي تنشأ من اتصال الصفيحتين والسويقتين؛ وتغطي سطوحها المفصالية بغضروف زجاجي.

بتمفصل الناتئان المفصاليان العلويان لقوس فقري ما مع الناتئين المفصاليين السفليين للقوس الأعلى وبذلك يتشكل مفصلا زليليان.

السويقات مثلثة على حوافها العلوية والسفلية، وتتشكل بذلك التلامات الفقرية العلوية والسفلية. وعلى كل جانب، تشكل التلمة العلوية لإحدى الفقرات والتلمة السفلية للفقرة المجاورة (معاً) الثقبة بين الفقرتين. تسمح هذه الثقوب - في هيكل متمفصل - بمرور الأعصاب الشوكية والأوعية الدموية. تتحد الجذور العصبية الأمامية والخلفية لعصب شوكي ضمن هذه الثقوب مع أغطيتها من الأم الجافية لتشكيل الأعصاب الشوكية القطعية.

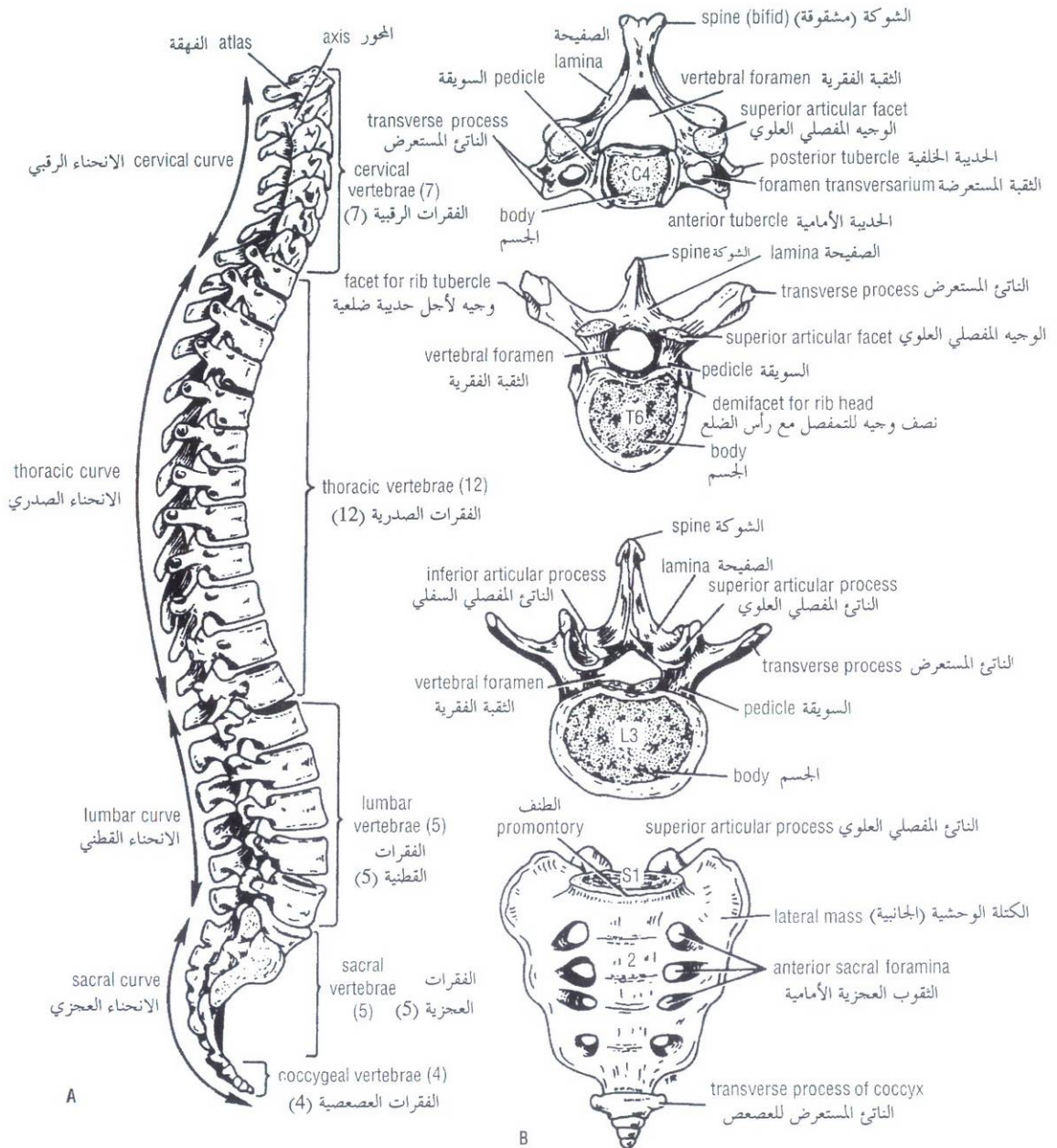


Figure 12-2 A. Lateral view of the vertebral column. B. General features of different kinds of vertebrae.

الشكل (12-2): A. منظر جانبي للعمود الفقري. B. الملامح العامة لأنواع الفقرات المختلفة.

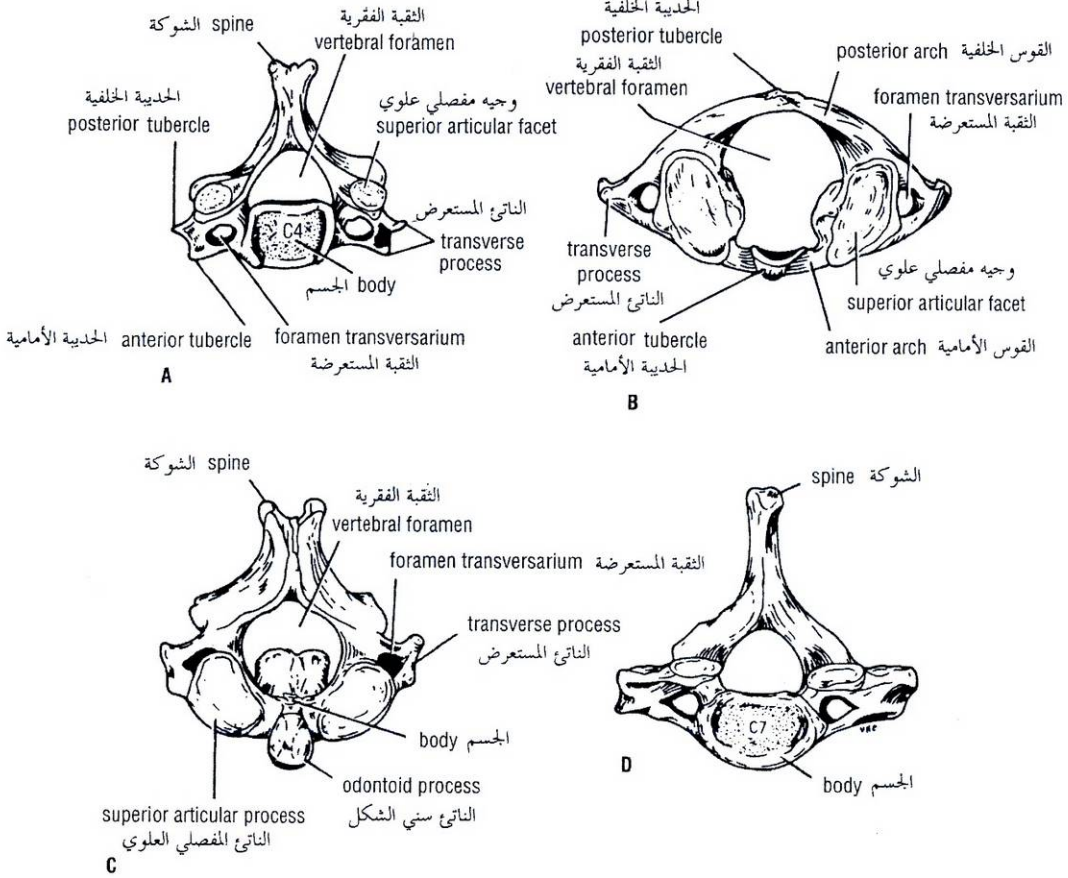


Figure 12-3 A. Typical cervical vertebra, superior aspect. B. Atlas, or first cervical vertebra, superior aspect. C. Axis, or second cervical vertebra, from above and behind. D. Seventh cervical vertebra, superior aspect; the foramen transversarium forms a passage for the vertebral vein but not for the vertebral artery.

الشكل (12-3): A. فقرة رقبية نموذجية، الوجه العلوي. B. الفهقة، أو الفقرة الرقبية الأولى، الوجه العلوي. C. المحور أو الفقرة الرقبية الثانية، من الأعلى والخلف. D. الفقرة الرقبية السابعة، الوجه العلوي، تشكل الثقب المستعرض ممراً لعبور الوريد الفقري ولكن ليس لعبور الشريان الفقري.

Characteristics of a Typical Cervical Vertebra

A typical cervical vertebra has the following characteristics (Fig. 12-3):

1. The transverse processes possess a **foramen transversarium** for the passage of the vertebral artery and veins (note that the vertebral artery passes through the transverse processes C1-6 and not through C7).
2. The spines are small and bifid.
3. The body is small and broad from side to side.
4. The vertebral foramen is large and triangular.
5. The superior articular processes have facets that face backward and upward; the inferior processes have facets that face downward and forward.

I. ميزات الفقرة الرقبية النموذجية:

تمتلك الفقرة الرقبية النموذجية بالمميزات التالية (الشكل 12-3):

1. تمتلك النواتج المستعرضة ثقباً مستعرضاً لأجل مرور الأوردة والشريان الفقري (لاحظ أن الشريان الفقري يمر عبر النواتج المستعرضة (C1-6) وليس عبر (C7)).
2. الشوكات صغيرة ومشقوقة.
3. الجسم صغير وعريض من الجانب إلى الجانب.
4. الثقب الفقري كبيرة ومثلثية الشكل.
5. النواتج المفصالية العلوية ذات وجيهاً تتجه للخلف والأعلى، أما وجيهاً النواتج السفلية فتتجه للأسفل والأمام.

Characteristics of the Atypical Cervical Vertebrae

The first, second, and seventh cervical vertebrae are atypical.

The **first cervical vertebra** or **atlas** (Fig. 12-3)

1. Does not possess a body.
2. Does not have a spinous process.
3. Has an anterior and posterior arch.
4. Has a lateral mass on each side with articular surfaces on its upper surface for articulation with the occipital condyles (**atlanto-occipital joints**) and articular surfaces on its lower surface for articulation with the axis (**atlanto-axial joints**).

The **second cervical vertebra** or **axis** (Fig. 12-3) has a peglike **odontoid process** that projects from the superior surface of the body (representing the body of the atlas that has fused with the body of the axis).

The **seventh cervical vertebra**, or **vertebra prominens** (Fig. 12-3), is so named because it has the longest spinous process, and the process is not bifid. The transverse process is large, but the foramen transversarium is small and transmits the vertebral vein or veins.

Characteristics of a Typical Thoracic Vertebra

A typical thoracic vertebra has the following characteristics (Fig. 12-2):

1. The body is medium sized and heart shaped.
2. The vertebral foramen is small and circular.
3. The spines are long and inclined downward.
4. Costal facets are present on the sides of the bodies for articulation with the heads of the ribs.
5. Costal facets are present on the transverse processes for articulation with the tubercles of the ribs (T11 and 12 have no facets on the transverse processes).
6. The superior articular processes bear facets that face backward and laterally, whereas the facets on the inferior articular processes face forward and medially. The inferior articular processes of the twelfth vertebra face laterally, as do those of the lumbar vertebrae.

Characteristics of a Typical Lumbar Vertebra

A typical lumbar vertebra has the following characteristics (Fig. 12-2):

1. The body is large and kidney shaped.
2. The pedicles are strong and directed backward.
3. The laminae are thick.
4. The vertebral foramina are triangular.
5. The transverse processes are long and slender.
6. The spinous processes are short, flat, and quadrangular and project backward.
7. The articular surfaces of the superior articular processes face medially, and those of the inferior articular processes face laterally.

Note that the lumbar vertebrae have no facets for articulation with ribs and no foramina in the transverse processes.

II. ميزات الفقرات الرقبية اللانموذجية:

إن الفقرات الرقبية الأولى والثانية والسابعة هي لانموذجية:

تمتاز الفقرة الرقبية الأولى أو الفهقة بما يلي (الشكل 12-3):

1. لا تمتلك جسماً.
2. لا تمتلك نائى شوكي.
3. ذات قوس أمامية وخلفية.
4. ذات كتلة جانبية على كل جانب مع سطوح مفصليّة على سطحها العلوي للتمفصل مع اللقمتا القذالية (المفاصل الفهقية القذالية) وذات سطوح مفصليّة على سطحها السفلي للتمفصل مع المحور (المفاصل الفهقية المحورية).

تمتلك الفقرة الرقبية الثانية أو المحور (الشكل 12-3) نائى سني الشكل يشبه الوتد والذي ينبت من السطح العلوي للجسم (يمثل جسم الفهقة الذي التحم مع جسم المحور).

الفقرة الرقبية السابعة أو الفقرة الشاخمة (الشكل 12-3)، سميت كذلك لأنها ذات النائى الشوكي الأطول والنائى ليس مشقوقاً. النائى المستعرض كبير لكن الثقب المستعرضة صغيرة وتسمح بعبور وريد أو أوردة فقرية.

III. ميزات الفقرة الصدرية النموذجية:

تمتاز الفقرة الصدرية النموذجية بما يلي (الشكل 12-2):

1. الجسم متوسط الحجم وله شكل القلب.
2. الثقب الفقرية صغيرة ودائرية.
3. الشوكات طويلة ومائلة للأسفل.
4. الوجيحات الضلعية موجودة على جوانب الأجسام للتمفصل مع رؤوس الأضلاع.
5. توجد وجيحات ضلعية على النوائى المستعرضة للتمفصل مع حدييات الأضلاع (T11 و T12 لا تملكان وجيحات على النوائى المستعرضة).
6. تحمل النوائى المفصليّة العلوية وجيحات تنح للخلف والوحشي بينما تنح الوجيحات على النوائى المفصليّة السفلية للأمام والأنسي. تنح نوائى الفقرة الثانية عشر المفصليّة السفلية وحشياً كما في الفقرات القطنية.

IV. ميزات الفقرة القطنية النموذجية:

لدى الفقرة القطنية النموذجية الميزات التالية (الشكل 12-2):

1. الجسم كبير وله شكل الكلية.
 2. السويقات قوية ومتجهة إلى الخلف.
 3. الصفائح ثخينة.
 4. الثقوب الفقرية مثلثة الشكل.
 5. النوائى المستعرضة طويلة ورفيعة.
 6. النوائى الشوكية قصيرة ومسطحة ومربعة وتبرز إلى الخلف.
 7. تنح السطوح المفصليّة للنوائى المفصليّة العلوية أنسياً، وتنح السطوح المفصليّة للنوائى المفصليّة السفلية وحشياً.
- لاحظ عدم امتلاك الفقرات القطنية لوجيحات من أجل التمثفصل مع الأضلاع ولا توجد ثقب في النوائى المستعرضة.

◆ العجز:

SACRUM

The sacrum (Fig. 12-2) consists of five rudimentary vertebrae fused together to form a wedge-shaped bone, which is concave anteriorly. The upper border, or base, of the bone articulates with the fifth lumbar vertebra. The narrow inferior border articulates with the coccyx. Laterally, the sacrum articulates with the two iliac bones to form the sacroiliac joints (see Fig. 6-1). The anterior and upper margin of the first sacral vertebra bulges forward as the posterior margin of the pelvic inlet and is known as the **sacral promontory**. The sacral promontory in the female is of considerable obstetric importance and is used when measuring the size of the pelvis.

The vertebral foramina are present and form the **sacral canal**. The laminae of the fifth sacral vertebra, and sometimes those of the fourth also, fail to meet in the midline, forming the **sacral hiatus** (see Fig. 6-5). The sacral canal contains the anterior and posterior roots of the sacral and coccygeal spinal nerves, the filum terminale, and fibrofatty material. It also contains the lower part of the subarachnoid space down as far as the lower border of the second sacral vertebra.

The anterior and posterior surfaces of the sacrum each have four foramina on each side for the passage of the anterior and posterior rami of the upper four sacral nerves.

COCCYX

The coccyx consists of four vertebrae fused together to form a single, small triangular bone that articulates at its base with the lower end of the sacrum (Fig. 12-2). The first coccygeal vertebra is usually not fused, or is incompletely fused, with the second vertebra.

Knowledge of the preceding basic anatomy of the vertebral column is important when interpreting radiographs and when noting the precise sites of bony pathologic features relative to soft-tissue injury.

IMPORTANT VARIATIONS IN THE VERTEBRAE

The number of cervical vertebrae is constant, but the seventh cervical vertebra may possess a **cervical rib**. (See p. 102) The thoracic vertebrae may be increased in number by the addition of the first lumbar vertebra, which may have a rib. The fifth lumbar vertebra may be incorporated into the sacrum; this is usually incomplete and may be limited to one side. The first sacral vertebra may remain partially or completely separate from the sacrum and resemble a sixth lumbar vertebra. A large extent of the posterior wall of the sacral canal may be absent because the laminae and spines fail to develop.

The coccyx, which usually consists of four fused vertebrae, may have three or five vertebrae. The first coccygeal vertebra may be separate. In this condition, the free vertebra usually projects downward and anteriorly from the apex of the sacrum.

JOINTS OF THE VERTEBRAL COLUMN

Atlanto-Occipital Joints

The atlanto-occipital joints are synovial joints that are formed between the occipital condyles, which are found on either side of the foramen magnum above and the facets on the superior surfaces of the lateral masses of the atlas below (Fig. 12-4).

يتألف العجز (الشكل 12-2) من خمس فقرات رديمية ملتحمة مع بعضها البعض لتشكيل عظم إسفيني الشكل وهو مقعر أمامياً. تتم فصل الحافة العلوية للعظم، أو القاعدة، مع الفقرة القطنية الخامسة. وتتم فصل الحافة السفلية الضيقة مع العنقب. ويتم فصل العجز وحشياً مع العظمين الحرقفيين لتشكيل المفاصل العجزية الحرقفية (انظر الشكل 6-1). تنتج الحافة الأمامية والعلوية للقرة العجزية الأولى إلى الأمام لتشكيل الحافة الخلفية لمدخل الحوض والتي تعرف بظرف العجز. يتمتع الظرف العجزية عند الأثنى بأهمية توليدية حديرة بالاعتبار وتستخدم عند قياس حجم الحوض.

الثقب الفقري موجودة وتشكل القناة العجزية. تفشل صفائح الفقرة العجزية الخامسة - وأحياناً صفائح الرابعة أيضاً - بالالتقاء عند الخط المتوسط، ويشكل هذا الفرجة العجزية (انظر الشكل 6-5). تحوي القناة العجزية الجذور الأمامية والخلفية للأعصاب الشوكية العجزية والعنقبية، وتحوي أيضاً الخط الانتهائي والمادة اللينة الدهنية. وتحوي تلك القناة أيضاً الجزء الأذن من الحيز تحت العنكبوتية الذي يمتد للأسفل حتى الحافة السفلية للقرة العجزية الثانية.

لكل من السطحين الأمامي والخلفي للعجز أربعة ثغوب على كل جانب من أجل مرور الفروع الأمامية والخلفية للأعصاب العجزية الأربعة العلوية.

◆ العنقب:

يتألف العنقب من أربع فقرات ملتحمة معاً لتشكيل عظماً صغيراً مفرداً مثلثي الشكل، وهو يتم فصل عند قاعدته مع النهاية السفلية للعجز (الشكل 12-2). لا تلحم عادة الفقرة العنقبية الأولى، أو أنها تلحم جزئياً مع الفقرة الثانية.

إن معرفتنا لتشريح العمود الفقري الأساسي السابق مهمة عند تفسير الصور الشعاعية وعند تدوين المواقع المحددة بدقة للملامح المرضية العظمية ذات الصلة بإصابات النسيج الرخوة.

◆ الاختلافات الهامة في الفقرات:

إن عدد الفقرات الرقبية ثابت، لكن قد تمتلك الفقرة الرقبية السابعة ضلعاً رقبية (انظر إلى الصفحة 102). وربما يزداد عدد الفقرات الصدرية بإضافة الفقرة القطنية الأولى (التي قد تمتلك ضلعاً). وقد تندمج الفقرة القطنية الخامسة ضمن العجز، وهذا الاندماج عادة غير تام وربما يقتصر على أحد الجوانب. قد تبقى الفقرة العجزية الأولى مفصولة عن العجز جزئياً أو على نحو تام وكأما فقرة قطنية سادسة. وربما نجد غياب الامتداد الكبير لجدار القناة العجزية الخلفي بسبب فشل تطور الصفائح والشوكات.

إن العنقب - الذي يتألف عادة من أربع فقرات ملتحمة - قد نجد لديه ثلاث أو خمس فقرات. ربما تكون الفقرة العنقبية الأولى منفصلة. وفي هذه الحالة، تبرز الفقرة الحرة عادة باتجاه الأسفل وأمامياً من قمة العجز.

◆ مفاصل العمود الفقري:

1. المفاصل الفهقية القذالية:

المفاصل الفهقية القذالية هي مفاصل زليلية تتشكل بين اللقعات القذالية التي يجدها على كل جانب للثقب الكبرى في الأعلى وبين وجيهات السطوح العلوية للكتل الجانبية للفهقة في الأسفل (الشكل 12-4).

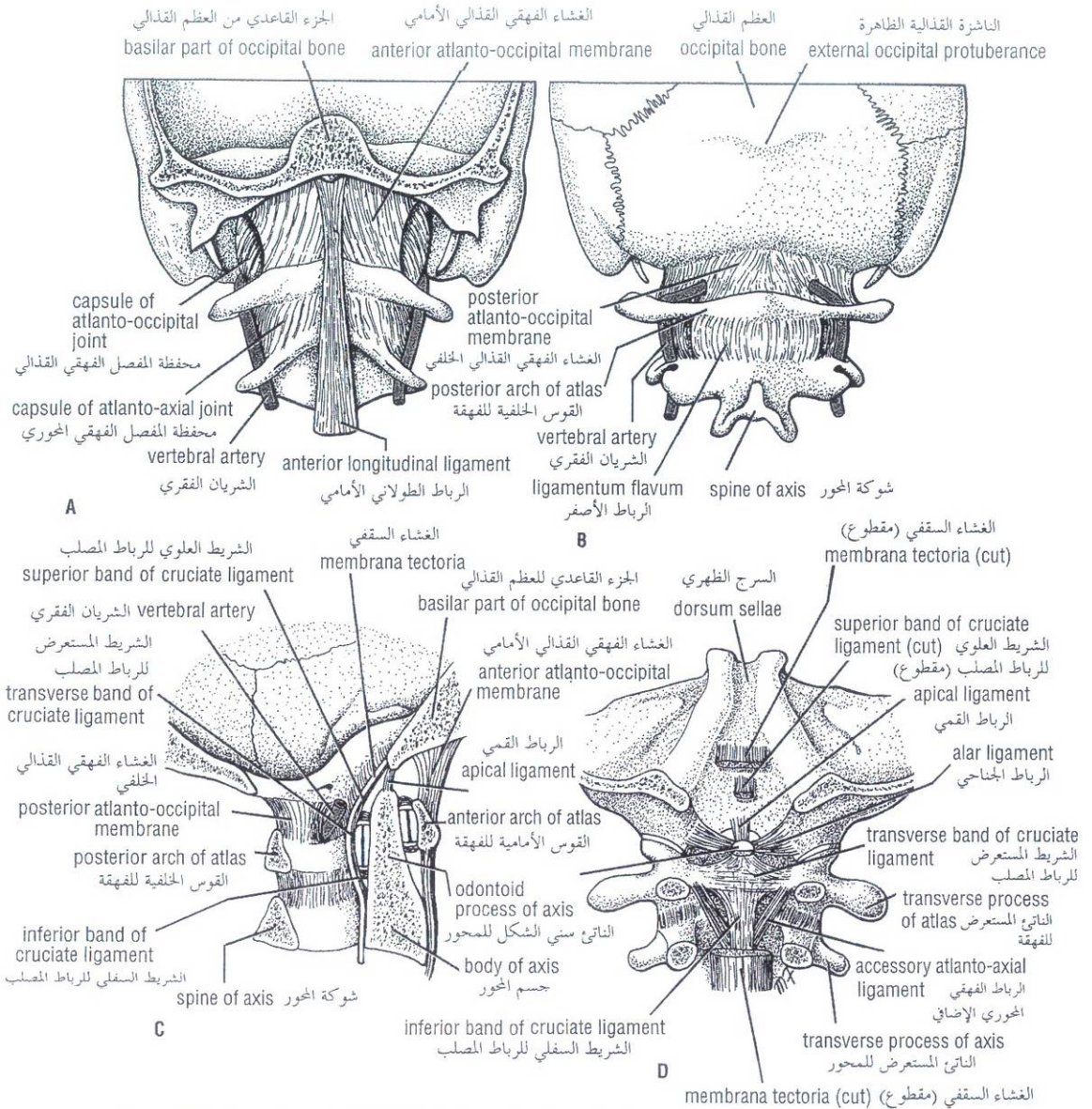


Figure 12-4 Atlanto-occipital joints: **A.** Anterior view. **B.** Posterior view. Atlanto-axial joints: **C.** Sagittal section. **D.** Posterior view; note that the posterior arch of the atlas and the laminae and spine of the axis have been removed.

الشكل (12-4): المفاصل الفقمية القذالية: **A.** منظر أمامي. **B.** منظر خلفي. المفاصل الفقمية المحورية: **C.** مقطع سهمي. **D.** منظر خلفي؛ لاحظ أن القوس الخلفية للفهقة والصفحتين والشوكة للمحور قد أزيلت.

Ligaments

- 1. Anterior atlanto-occipital membrane:** This is a continuation of the anterior longitudinal ligament, which runs as a band down the anterior surface of the vertebral column. The membrane connects the anterior arch of the atlas to the anterior margin of the foramen magnum.
- 2. Posterior atlanto-occipital membrane:** This membrane is similar to the ligamentum flavum (see p.209) and connects the posterior arch of the atlas to the posterior margin of the foramen magnum.

Movements

Flexion, extension, and lateral flexion; they do not rotate.

A. الأربطة:

- 1. الغشاء الفقمي القذالي الأمامي:** وهو استمرار للرباط الطولاني الأمامي الذي ينزل كشریط على السطح الأمامي للعمود الفقري. يصل الغشاء القوس الأمامية للفهقة مع الحافة الأمامية للثقب الكبرى.
- 2. الغشاء الفقمي القذالي الخلفي:** هذا الغشاء مشابه للرباط الأصفر (انظر إلى الصفحة 209) ويصل القوس الخلفية للفهقة مع الحافة الخلفية للثقب الكبرى.

B. الحركات:

ثني، وبسط، وثني وحشي، وهي لا تدور.

Atlanto-Axial Joints

The atlanto-axial joints are three synovial joints; one is between the odontoid process and the anterior arch of the atlas, and the other two are between the lateral masses of the bones (Fig. 12-4).

Ligaments

1. **Apical ligament:** This median-placed structure connects the apex of the odontoid process to the anterior margin of the foramen magnum.
2. **Alar ligaments:** These lie one on each side of the apical ligament and connect the odontoid process to the medial sides of the occipital condyles.
3. **Cruciate ligament:** This ligament consists of a transverse part and a vertical part. The transverse part is attached on each side to the inner aspect of the lateral mass of the atlas and binds the odontoid process to the anterior arch of the atlas. The vertical part runs from the posterior surface of the body of the axis to the anterior margin of the foramen magnum.
4. **Membrana tectoria:** This is an upward continuation of the posterior longitudinal ligament. It is attached above to the occipital bone just within the foramen magnum. It covers the posterior surface of the odontoid process and the apical, alar, and cruciate ligaments.

Movements

Extensive rotation of the atlas and thus of the head on the axis.

Joints of the Vertebral Column Below the Axis

With the exception of the first two cervical vertebrae, the remainder of the mobile vertebrae articulate with each other by means of cartilaginous joints between their bodies and by synovial joints between their articular processes (Fig. 12-5).

Joints Between Two Vertebral Bodies

The upper and lower surfaces of the bodies of adjacent vertebrae are covered by thin plates of hyaline cartilage. Sandwiched between the plates of hyaline cartilage is an intervertebral disc of fibrocartilage (Fig. 12-5). The collagen fibers of the disc strongly unite the bodies of the two vertebrae.

In the lower cervical region, small synovial joints are present at the sides of the intervertebral disc between the upper and lower surfaces of the bodies of the vertebrae.

Intervertebral Discs

The intervertebral discs are responsible for one-fourth of the length of the vertebral column (Fig. 12-5). They are thickest in the cervical and lumbar regions, where the movements of the vertebral column are greatest. They may be regarded as semielastic discs, which lie between the rigid bodies of adjacent vertebrae (Fig. 12-5). Their physical characteristics permit them to serve as shock absorbers when the load on the vertebral column is suddenly increased, as when one is jumping from a height. Their elasticity allows the rigid vertebrae to move one on the other. Unfortunately, their resilience is gradually lost with advancing age.

Each disc consists of a peripheral part, the annulus fibrosus, and a central part, the nucleus pulposus (Fig. 12-5).

II. المفاصل الفهقية المحورية:

وهي ثلاثة مفاصل زليلية، ويقع أحدها بين الناتئ سني الشكل والقوس الأمامية للفهقة، ويقع الآخران بين الكتل الوحشية (الجانبية) للعظام (الشكل 12-4).

A. الأربطة:

1. الرباط القمي: تصل هذه البنية الناصفة ذروة الناتئ سني الشكل مع الحافة الأمامية للثقب الكري.
2. الأربطة الجناحية: يستقر كل واحد منها على كل جانب للرباط القمي وتصل الناتئ سني الشكل مع الجوانب الأنسية للقنات القذالية.
3. الرباط المصلب: يتألف هذا الرباط من جزء مستعرض وآخر عمودي. يرتكز الجزء المستعرض من كل جانب على الوجه الداخلي للكتلة الجانبية للفهقة ويرتبط الناتئ سني الشكل مع القوس الأمامية للفهقة. يسير الجزء العمودي من السطح الخلفي لجسم المحور إلى الحافة الأمامية للثقب الكري.
4. الغشاء السقيفي: هو استمرار للأعلى للرباط الطولاني الخلفي ويرتكز في الأعلى على العظم القذالي وتاماً ضمن الثقب الكري. وهو يغطي السطح الخلفي للناتئ سني الشكل والرباط القمي والأربطة الجناحية والرباط المصلب.

B. الحركات:

دوران واسع للفهقة وبالتالي رأس المحور.

III. مفاصل العمود الفقري تحت المحور:

باستثناء أول فقرتين رقبيتين، تتمفصل بقية الفقرات المتحركة مع بعضها البعض بواسطة مفاصل غضروفية بين أجسامها وبواسطة مفاصل زليلية بين نواتها المفصالية (الشكل 12-5).

IV. المفاصل بين جسمي فقرتين:

تغطي صفيحات رقيقة من الغضروف الزجاجي السطوح العلوية والسفلية لأجسام الفقرات المتجاورة. ويدخل بين صفيحات الغضروف الزجاجي قرص فقري من الغضروف الليفي (الشكل 12-5). توحد ألياف القرص الكولاجينية بقوة جسمي الفقرتين. في الناحية الرقبية السفلية، توجد مفاصل زليلية صغيرة على جوانب القرص بين الفقرات بين السطوح العلوية والسفلية لأجسام الفقرات.

A. الأقراص بين الفقرات:

تشكل الأقراص بين الفقرات ربع طول العمود الفقري (الشكل 12-5). وهي أسمك في الناحيتين الرقبية والقطنية، حيث تكون حركات العمود الفقري أعظم. ويمكن اعتبارها أقراصاً نصف مرنة والتي تتوضع بين الأجسام الصلبة للفقرات المتجاورة (الشكل 12-5). تسمح لها خصائصها الفيزيائية بالعمل كاصدمات عندما يزداد العبء (الحمل) على العمود الفقري بشكل مفاجئ كما يحدث عند القفز من مكان مرتفع. وتسمح مرونتها بحركة الفقرات الصلبة على بعضها البعض ولتسوء الحظ، فإنها تفقد مرونتها تدريجياً مع تقدم العمر. يتألف كل قرص من جزء محيطي هو الحلقة الليفية وجزء مركزي هو النواة اللبية، انظر الشكل (12-5).

The **anulus fibrosus** is composed of fibrocartilage, in which the collagen fibers are arranged in concentric layers or sheets. The collagen bundles pass obliquely between adjacent vertebral bodies, and their inclination is reversed in alternate sheets. The more peripheral fibers are strongly attached to the anterior and posterior longitudinal ligaments of the vertebral column.

The **nucleus pulposus** in children and adolescents is an ovoid mass of gelatinous material containing a large amount of water, a small number of collagen fibers, and a few cartilage cells. It is normally under pressure and situated slightly nearer to the posterior than to the anterior margin of the disc.

The upper and lower surfaces of the bodies of adjacent vertebrae that abut onto the disc are covered with thin plates of hyaline cartilage.

The semifluid nature of the nucleus pulposus allows it to change shape and permits one vertebra to rock forward or backward on another, as in flexion and extension of the vertebral column.

A sudden increase in the compression load on the vertebral column causes the semifluid nucleus pulposus to become flattened. The outward thrust of the nucleus is accommodated by the resilience of the surrounding anulus fibrosus. Sometimes, the outward thrust is too great for the anulus fibrosus and it ruptures, allowing the nucleus pulposus to herniate and protrude into the vertebral canal, where it may press on the spinal nerve roots, the spinal nerve, or even the spinal cord. (See p237.)

With advancing age the water content of the nucleus pulposus diminishes and is replaced by fibrocartilage. The collagen fibers of the anulus degenerate and, as a result, the anulus cannot always contain the nucleus pulposus under stress. In old age the discs are thin and less elastic, and it is no longer possible to distinguish the nucleus from the anulus.

No discs are found between the first two cervical vertebrae or in the sacrum or coccyx.

Ligaments

The **anterior** and **posterior longitudinal ligaments** run as continuous bands down the anterior and posterior surfaces of the vertebral column from the skull to the sacrum (Figs. 12-5 and 12-24). The anterior ligament is wide and is strongly attached to the front and sides of the vertebral bodies and to the intervertebral discs. The posterior ligament is weak and narrow and is attached to the posterior borders of the discs. These ligaments hold the vertebrae firmly together but at the same time permit a small amount of movement to take place between them.

Joints Between Two Vertebral Arches

The joints between two vertebral arches consist of synovial joints between the superior and inferior articular processes of adjacent vertebrae (Fig. 12-5). The articular facets are covered with hyaline cartilage, and the joints are surrounded by a capsular ligament.

Ligaments

1. **Supraspinous ligament** (Fig. 12-5): This runs between the tips of adjacent spines.
2. **Interspinous ligament** (Fig. 12-5): This connects adjacent spines.
3. **Intertransverse ligaments**: These run between adjacent transverse processes.
4. **Ligamentum flavum** (Fig. 12-5): This connects the laminae of adjacent vertebrae.

تركب الحلقة الليفية من غضروف ليفي تنظم فيه الألياف الكولاجينية في طبقات أو صفائح متراكمة. تمر حزم الكولاجين بشكل مائل بين أجسام الفقرات المتجاورة، ويكون ميلها معكوس في الصفائح المتعاقبة (التالية). وترتكز الألياف الأكثر محيطية بقوة على الرباطين الطولانيين الأمامي والخلفي للعمود الفقري.

النواة اللبية عند الأطفال والمراهقين هي كتلة بيضوية من مادة جيلاتينية (هلامية) تحوي كمّاً كبيراً من الماء والقليل من الألياف الكولاجينية وبضع خلايا غضروفية وتقع بشكل سوي تحت الضغط وتوضع أقرب على نحو طفيف إلى الحافة الخلفية من الحافة الأمامية للقرص.

تغطي السطوح العلوية والسفلية لأجسام الفقرات المتجاورة التي تتاخم القرص بصفائح رقيقة من الغضروف الزجاجي.

الطبيعة شبه السائلة للنواة اللبية تفسح مجالاً أمامها لتغيير شكلها (هيئتها) وتسمح للفقرات بالتأرجح على الأخرى إلى الأمام أو الخلف كما في ثني وبسط العمود الفقري.

تدفع الزيادة المفاجئة في عبء الضغط على العمود الفقري النواة اللبية شبه السائلة للتسطح. ويتم التكيف مع الاندفاع الخارجي للنواة بواسطة مطاطية (مرونة) الحلقة الليفية المحيطة. أحياناً، يكون الاندفاع الخارجي كبيراً جداً بالنسبة للحلقة الليفية التي تتمزق مما يؤدي إلى انفتاق النواة اللبية لتنتأ ضمن القناة الفقرية، وهناك ربما تضغط على الجذور العصبية الشوكية أو العصب الشوكي أو حتى الحبل الشوكي (انظر إلى الصفحة 237).

ومع تقدم العمر ينقص المحتوى المائي للنواة اللبية الذي يستبدل بغضروف ليفي. تنسك ألياف الحلقة الكولاجينية وبالتالي لا تقدر الحلقة دائماً احتواء النواة اللبية تحت ظروف الضغط. في الأعمار المتقدمة، تكون الأقراص رقيقة وأقل مرونة، ولا يعود بالإمكان تمييز النواة عن الحلقة. لا توجد أقراص بين أول فقرتين رقبيتين ولا في العجز أو العصعص.

الأربطة:

يسير الرباطان الطولانيان الأمامي والخلفي كأشرطة مستمرة إلى أسفل السطوح الأمامية والخلفية للعمود الفقري من الجمجمة إلى العجز (الشكل 12-5 والشكل 12-24). الرباط الأمامي عريض ويرتكز بقوة على مقدمة وجوانب الأجسام الفقرية وعلى الأقراص بين الفقرات. الرباط الخلفي ضعيف وضيق ويرتكز على الحواف الخلفية للأقراص. تثبت هذه الأربطة الفقرات معاً بشكل راسخ ولكنها في الوقت ذاته تفسح المجال لحداث القليل من الحركة بينها.

V. المفاصل بين قوسين فقريين:

المفاصل بين قوسين فقريين هي عبارة عن مفاصل زليلية بين النواتئ المفصالية العلوية والسفلية للفقرات المتجاورة (الشكل 12-5). تغطي الوجيحات المفصالية بغضروف زجاجي، وتحاط المفاصل بواسطة رباط محفظي.

الأربطة:

1. الرباط فوق الشوكات: (الشكل 12-5)، يسير بين ذرى الشوكات المتجاورة.
2. الرباط بين الشوكات: (الشكل 12-5) يصل بين الشوكات المتجاورة.
3. الأربطة بين النواتئ المستعرضة: تسير بين النواتئ المستعرضة المتجاورة.
4. الرباط الأصفر: (الشكل 12-5) يصل بين صفائح الفقرات المتجاورة.

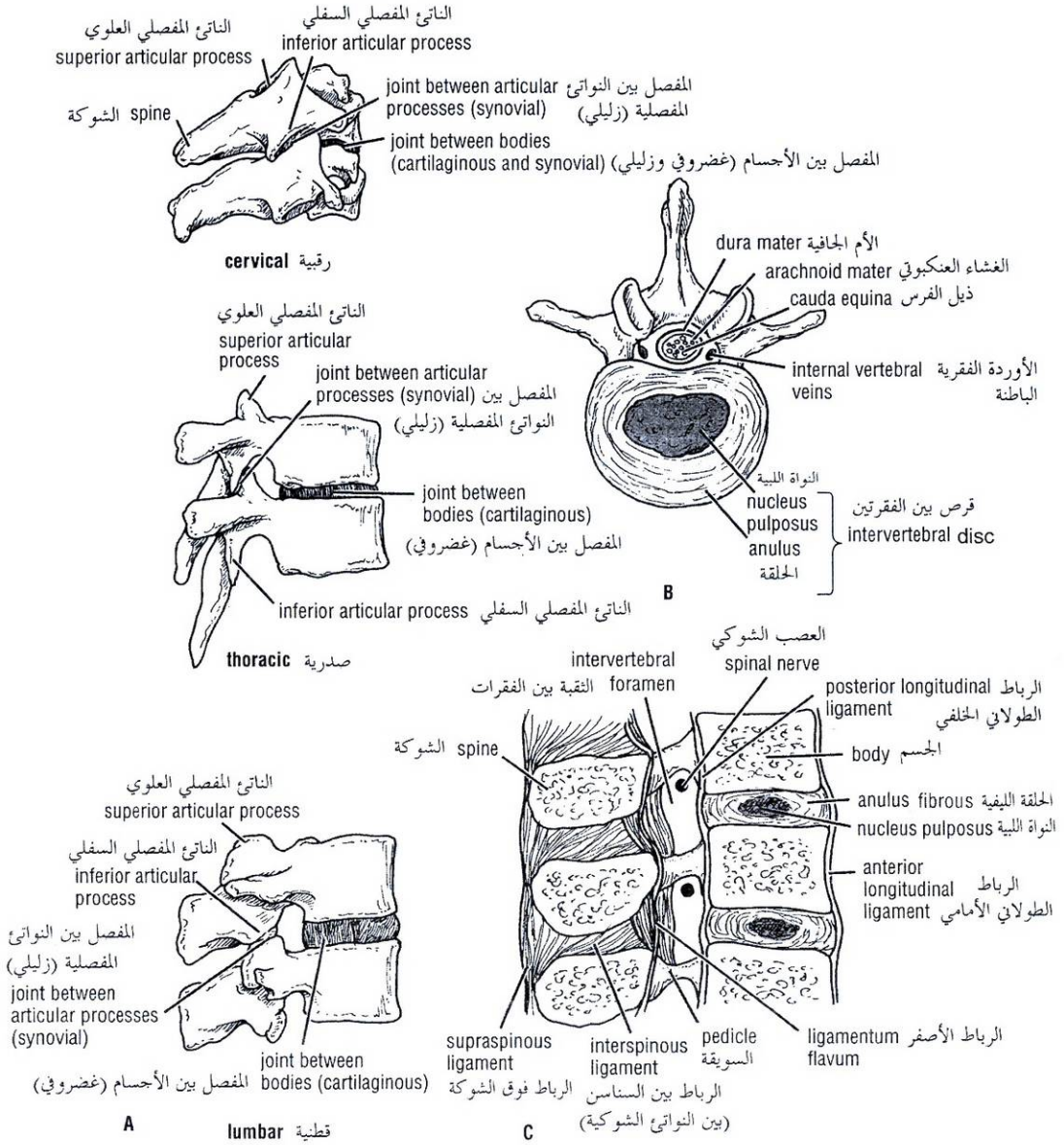


Figure 12-5 A. Joints in the cervical, thoracic, and lumbar regions of the vertebral column. B. Third lumbar vertebra seen from above showing the relationship between intervertebral disc and cauda equina. C. Sagittal section through three lumbar vertebrae showing ligaments and intervertebral discs. Note the relationship between the emerging spinal nerve in an intervertebral foramen and the intervertebral disc.

الشكل (12-5): A. المفاصل في نواحي العمود الفقري: الرقبية، والصدرية، والقطنية. B. الفقرات القطنية الثلاثة كما تتشاهد من الأعلى لإظهار العلاقة بين القرص بين الفقرات وذيل الفرس. C. مقطع سهمي عبر ثلاث فقرات قطنية لإظهار الأربطة والأقراص بين الفقرات. لاحظ العلاقة بين العصب الشوكي المنبثق (الظاهر للعيان) من الثقب بين الفقرات والقرص بين الفقرات.

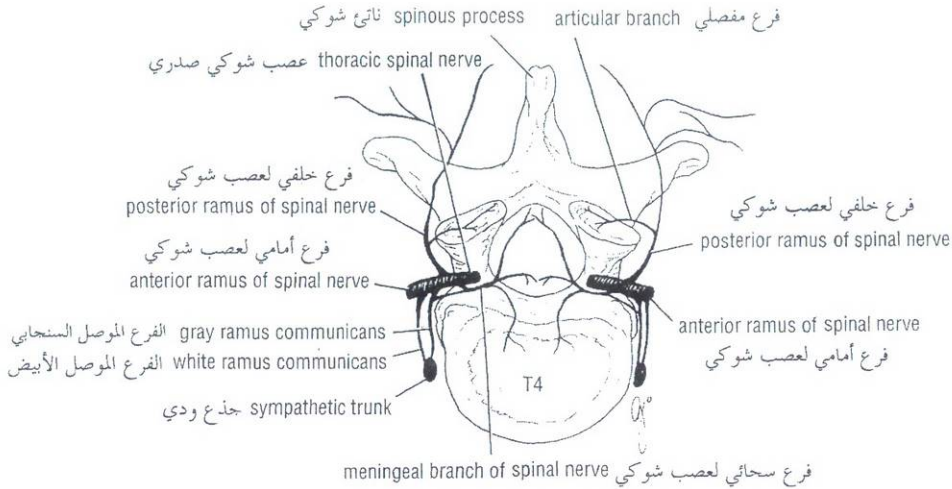


Figure 12-6 Diagram showing the innervation of vertebral joints. At any particular vertebral level, the joints receive nerve fibers from two adjacent spinal nerves.

الشكل (12-6): رسم تخطيطي يظهر تعصيب المفاصل الفقرية. عند أي مستوى فقري خاص تتلقى المفاصل أليافاً عصبية من عصبين شوكيين متاخمين.

In the cervical region the supraspinous and interspinous ligaments are greatly thickened to form the strong **ligamentum nuchae**. The latter extends from the spine of the seventh cervical vertebra to the external occipital protuberance of the skull, with its anterior border being strongly attached to the cervical spines in between.

تتمسك الأربطة فوق الشوكات وبين الشوكات في الناحية الرقبية بشكل كبير لتشكل الرباط القفوي القوي. يمتد الأخير من شوكة الفقرة الرقبية السابعة إلى الناشزة القذالية الظاهرة للمجمعة، حيث ترتكز حافته الأمامية بقوة على الشوكات الرقبية بينهما.

NERVE SUPPLY OF VERTEBRAL JOINTS

The joints between the vertebral bodies are innervated by the small meningeal branches of each spinal nerve (Fig. 12-6). The nerve arises from the spinal nerve as it exits from the intervertebral foramen. It then reenters the vertebral canal through the intervertebral foramen and supplies the meninges, the ligaments, and the intervertebral discs. The joints between the articular processes are innervated by branches from the posterior rami of the spinal nerves (Fig. 12-6). It should be noted that the joints of any particular level receive nerve fibers from two adjacent spinal nerves.

◆ تعصيب المفاصل الفقرية:

تعصب المفاصل بين الأجسام الفقرية بفروع سحائية صغيرة من كل عصب شوكي (الشكل 12-6). ينشأ العصب من العصب الشوكي بمجرّد خروجه من الثقبة بين الفقرات ومن ثم يدخل من جديد إلى القناة الفقرية عبر الثقبة بين الفقرات ليُعصب السحايا والأربطة والأقراص بين الفقرات. تعصب المفاصل بين النواتئ المفصليّة بفروع من الفروع الخلفية للأعصاب الشوكية (الشكل 12-6). وينبغي الانتباه إلى أن مفاصل أي سوية معينة تتلقى أليافاً عصبية من عصبين شوكيين متاخمين.

CURVES OF THE VERTEBRAL COLUMN

Curves in the Sagittal Plane

In the fetus the vertebral column has one continuous anterior concavity. As development proceeds, the lumbosacral angle appears. After birth, when the child becomes able to raise his or her head and keep it poised on the vertebral column, the cervical part of the vertebral column becomes concave posteriorly (Fig. 12-7). Toward the end of the first year, when the child begins to stand upright, the lumbar part of the vertebral column becomes concave posteriorly. The development of these secondary curves is largely caused by modification in the shape of the intervertebral discs.

◆ انحناءات العمود الفقري:

أ. الانحناءات في المستوى السهمي:

في العمود الفقري للجنين تقع أمامي مستمر واحد. ومع تواصل التطور تظهر الزاوية القطبية العجزية. وبعد الولادة، وعندما يصبح الطفل قادراً على رفع رأسه وإبقائه متوازناً على العمود الفقري، يصبح الجزء الرقبى من العمود مقعراً خلفياً (الشكل 12-7). وبتجاه نهاية العام الأول، عندما يبدأ الطفل بالوقوف منتصباً، يصبح الجزء القطني من العمود الفقري مقعراً خلفياً. يحدث تطور هذه الانحناءات الثانوية إلى حد كبير بسبب التعديل في شكل الأقراص بين الفقرات.

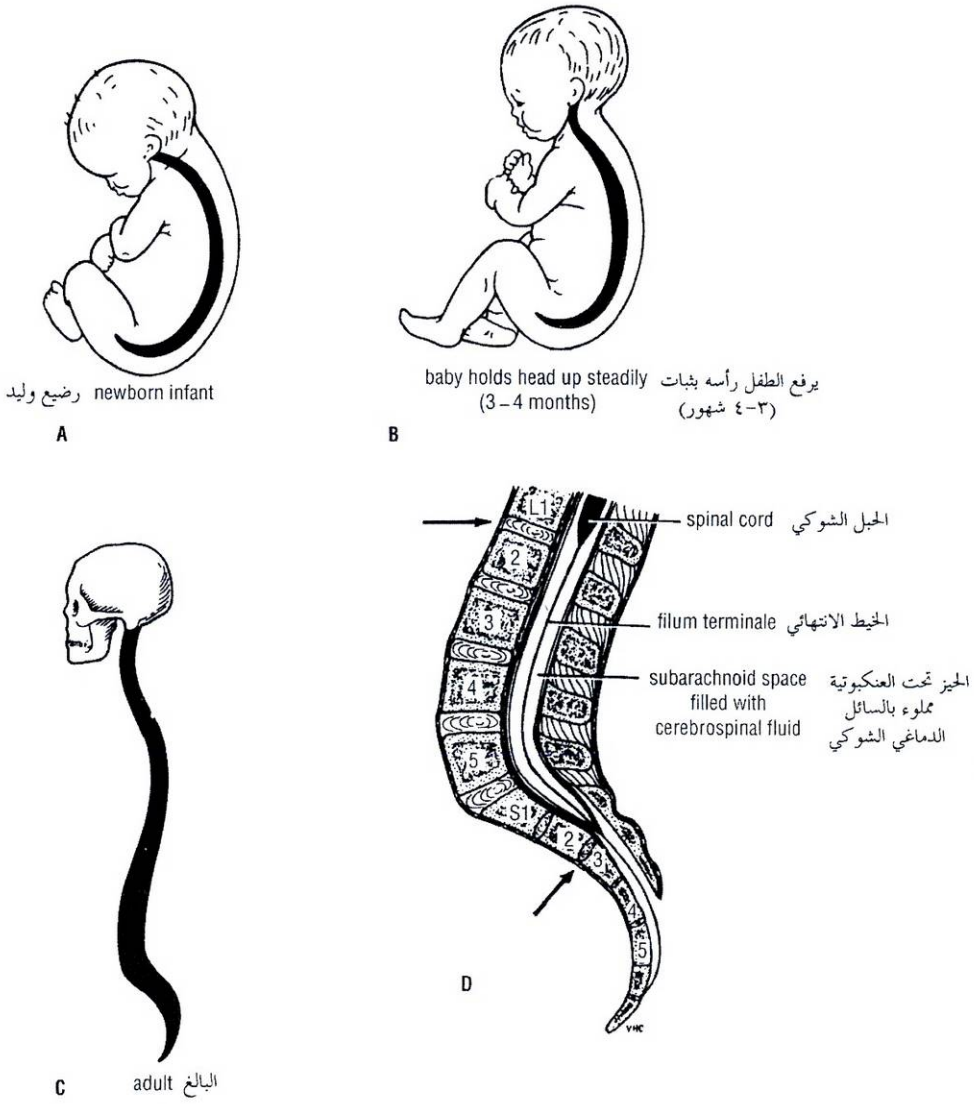


Figure 12-7 A, B, C. Curves of the vertebral column at different ages. Note that in the adult (D), the lower end of the spinal cord lies at the level of the lower border of the body of the first lumbar vertebra (top arrow), and the subarachnoid space ends at the lower border of the body of the second sacral vertebra (bottom arrow).

الشكل (12-7): A, B, C: انحناءات العمود الفقري في أعمار مختلفة. لاحظ أنه عند البالغ (D)، تتوضع النهاية السفلية للحبل الشوكي عند مستوى الحافة السفلية لجسم الفقرة القطنية الأولى (السهام العلوي)، وينتهي الحيز تحت العنكبوتية عند الحافة السفلية لجسم الفقرة العجزية الثانية (السهام السفلي).

In the adult in the standing position (Fig. 12-7), the vertebral column therefore exhibits in the sagittal plane the following regional curves: cervical, posterior concavity; thoracic, posterior convexity; lumbar, posterior concavity; and sacral, posterior convexity. During the later months of pregnancy, with the increase in size and weight of the fetus, women tend to increase the posterior lumbar concavity in an attempt to preserve their center of gravity. In old age the intervertebral discs atrophy, resulting in a loss of height and a gradual return of the vertebral column to a continuous anterior concavity.

عند البالغ في وضعية الوقوف (الشكل 12-7)، يبدى العمود الفقري في المستوى السهمي الانحناءات الناحية التالية: تقعر رقي خلفي، وتحدب صدري خلفي وتقعر قطني خلفي وتحدب عجزى خلفي. وخلال الأشهر الأخيرة من الحمل، مع زيادة حجم ووزن الجنين، تميل المرأة لزيادة في التقعر القطني الخلفي في محاولة للحفاظ على مركز الثقل. في الأعمار المتقدمة، يؤدي ضمور الأقراص بين الفقرات إلى نقص في الطول (الارتدلع) ورجوع تدريجي بالعمود الفقري إلى تقعر أمامي مستمر.

Curves in the Coronal Plane

In late childhood it is common to find the development of minor lateral curves in the thoracic region of the vertebral column. This is normal and is usually caused by the predominant use of one of the upper limbs. For example, right-handed persons will often have a slight right-sided thoracic convexity. Slight compensatory curves are always present above and below such a curvature.

MOVEMENTS OF THE VERTEBRAL COLUMN

As has been seen in the previous sections, the vertebral column consists of several separate vertebrae accurately positioned one on the other and separated by intervertebral discs. The vertebrae are held in position relative to one another by strong ligaments that severely limit the degree of movement possible between adjacent vertebrae. Nevertheless, the summation of all these movements gives the vertebral column as a whole a remarkable degree of mobility.

The following movements are possible: flexion, extension, lateral flexion, rotation, and circumduction.

Flexion is a forward movement, and **extension** is a backward movement. Both are extensive in the cervical and lumbar regions but restricted in the thoracic region.

Lateral flexion is the bending of the body to one or the other side. It is extensive in the cervical and lumbar regions but restricted in the thoracic region.

Rotation is a twisting of the vertebral column. This is least extensive in the lumbar region.

Circumduction is a combination of all these movements.

The type and range of movements possible in each region of the column largely depend on the thickness of the intervertebral discs and the shape and direction of the articular processes. In the thoracic region, the ribs, the costal cartilages, and the sternum severely restrict the range of movement.

The **atlanto-occipital joints** permit extensive flexion and extension of the head. The **atlanto-axial joints** allow a wide range of rotation of the atlas and thus of the head on the axis.

The vertebral column is moved by numerous muscles, many of which are attached directly to the vertebrae, whereas others, such as the sternocleidomastoid and the abdominal wall muscles, are attached to the skull or to the ribs or fascia.

In the cervical region, flexion is produced by the longus cervicis, scalenus anterior, and sternocleidomastoid muscles. Extension is produced by the postvertebral muscles (see next column). Lateral flexion is produced by the scalenus anterior and medius and the trapezius and sternocleidomastoid muscles. Rotation is produced by the sternocleidomastoid on one side and the splenius on the other side.

In the thoracic region, rotation is produced by the semispinalis and rotatores muscles, assisted by the oblique muscles of the anterolateral abdominal wall.

In the lumbar region, flexion is produced by the rectus abdominis and the psoas muscles. Extension is produced by the postvertebral muscles. Lateral flexion is produced by the postvertebral muscles, the quadratus lumborum, and the oblique muscles of the anterolateral abdominal wall. The psoas may also play a part in this movement. Rotation is produced by the rotatores muscles and the oblique muscles of the anterolateral abdominal wall.

من الشائع أن نجد في وقت متأخر من مرحلة الطفولة تطور انحناءات جانبية صغيرة في الناحية الصدرية من العمود الفقري. وهذا سوي وينجم عادة عن الاستخدام السائد (المسيطر) لأحد الطرفين العلويين. فمثلاً، سيمتلك الأشخاص الذي يستعملون يدهم اليمنى عادة تحديداً صدرياً طفيفاً في الجهة اليمنى. وتوجد دائماً انحناءات معاوضة طفيفة فوق وتحت مثل هذا الانحناء.

◆ حركات العمود الفقري:

كما شاهدنا في الأقسام السابقة، يتألف العمود الفقري من العديد من الفقرات المنفصلة والمتوضعة بدقة واحدة فوق الأخرى ومفصولة عن بعضها البعض بالأقراص بين الفقرات. وتثبت الفقرة في موضعها نسبة للفقرة الأخرى بواسطة أربطة قوية التي تقيد بشدة درجة الحركة الممكنة بين الفقرات المتجاورة. ومع ذلك، يعطي مجموع كل هذه الحركات العمود الفقري ككل درجة ملحوظة من الحركة.

الحركات التالية ممكنة: ثني، بسط، ثني جانبي، دوران، وحركة دائرية (مقلعية).

الثني هو حركة نحو الأمام، والبسط هو حركة نحو الخلف. وكلاهما واسعان في الناحيتين الرقبية والقطنية لكنهما محدودان (مقيدان) في الناحية الصدرية.

الثني الجانبي هو انحناء الجسم لأحد الجانبين. وهو واسع في الناحيتين الرقبية والقطنية لكنه محدد في الناحية الصدرية.

الدوران هو انفعال (التواء) العمود الفقري. وهو أقل اتساعاً في الناحية القطنية.

الحركة الدائرية (المقلعية) هي اجتماع كل هذه الحركات.

يعتمد نمط ومجال الحركات الممكنة في كل ناحية من العمود الفقري إلى حد كبير على سماكة الأقراص بين الفقرات وشكل واتجاه النواتج المفصليّة. في الناحية الصدرية، يحد كل من الأضلاع والغضاريف الضلعية والقص بشدة من مجال الحركة.

تسمح المفاصل الفهقية القذالية بثني وبسط واسعين للرأس. وكذلك تسمح المفاصل الفهقية المحورية بمجال واسع لدوران الفهقة وبالتالي دوران الرأس على المحور.

يتحرك العمود الفقري بالعديد من العضلات، وكثير منها يتركز مباشرة على الفقرات، بينما يتركز البعض الآخر مثل العضلة القترائية وعضلات جدار البطن على الجمجمة أو على الأضلاع أو اللفافات.

في الناحية الرقبية، يحدث الثني بواسطة العضلة الطويلة العنقية والعضلة الأخمعية الأمامية والعضلة القترائية ويحدث البسط بواسطة العضلات خلف الفقرات. الثني الجانبي يحدث بواسطة العضلة الأخمعية الأمامية والأخمعية الوسطى والعضلة شبه المنحرفة والعضلة القترائية. ويحدث الدوران بواسطة العضلة القترائية من جهة والعضلة الطاحلة من الجهة الأخرى.

في الناحية الصدرية، يحدث الدوران بسبب العضلات شوكية النصف والمدورة وبمساعدة العضلات المائلة لجدار البطن الأمامي الجانبي.

في الناحية القطنية، يحدث الثني بواسطة العضلة المستقيمة البطنية والعضلة القطنية. يحدث البسط بواسطة العضلات خلف الفقرات. ويحدث الثني الجانبي بواسطة العضلات خلف الفقرات والعضلة القطنية المربعة والعضلات المائلة لجدار البطن الأمامي الجانبي. وربما تلعب العضلة القطنية دوراً في هذه الحركة. يحدث الدوران بواسطة العضلات المدورة والعضلات المائلة لجدار البطن الأمامي الجانبي.

عضلات الظهر:

Muscles of the Back

The muscles of the back can be divided into three main groups: (1) the superficial muscles associated with the shoulder girdle, (2) the intermediate muscles involved with respiration, and (3) the deep muscles belonging to the vertebral column.

SUPERFICIAL MUSCLES

These muscles belong to the upper limb and are the trapezius, latissimus dorsi, levator scapulae, and rhomboid minor and major. They are described in Chapter 9.

INTERMEDIATE MUSCLES

These muscles are associated with respiration and are the serratus posterior superior, serratus posterior inferior, and levatores costarum. They are described with the thorax in Chapter 2.

DEEP MUSCLES OF THE BACK (POSTVERTEBRAL MUSCLES)

In the standing position the line of gravity (Fig. 12-8) passes through the odontoid process of the axis, behind the centers of the hip joints, and in front of the knee and ankle joints. It follows that when the body is in this position, the greater part of its weight falls in front of the vertebral column. It is therefore not surprising to find that the postvertebral muscles of the back are well developed in humans. The postural tone of these muscles is the major factor responsible for the maintenance of the normal curves of the vertebral column.

The deep muscles of the back form a broad, thick column of muscle tissue, which occupies the hollow on each side of the spinous processes (Fig. 12-8). They extend from the sacrum to the skull. It must be realized that this complicated muscle mass is composed of many separate muscles of varying length. Each individual muscle may be regarded as a string, which, when pulled on, causes one or several vertebrae to be extended or rotated on the vertebra below. Because the origins and insertions of the different groups of muscles overlap, entire regions of the vertebral column can be made to move smoothly.

The spines and transverse processes of the vertebrae serve as levers that facilitate the muscle actions. The muscles of longest length lie superficially and run vertically from the sacrum to the rib angles, the transverse processes, and the upper vertebral spines (Fig. 12-8). The muscles of intermediate length run obliquely from the transverse processes to the spines. The shortest and deepest muscle fibers run between the spines and between the transverse processes of adjacent vertebrae.

The deep muscles of the back may be classified as follows:

Superficial Vertically Running Muscles

Erector spinae { iliocostalis
..... longissimus
..... spinalis

Intermediate Oblique Running Muscles

Transversospinalis { semispinalis
..... multifidus
..... rotatores

Deepest Muscles

Interspinales
Intertransversarii

يمكن تقسيم عضلات الظهر إلى ثلاث مجموعات رئيسية: (1) العضلات السطحية المترافقة مع الحزام الكتفي، (2) العضلات الوسطائية التي تتدخل في التنفس، (3) والعضلات العميقة التي تخص العمود الفقري.

◆ العضلات السطحية:

تخص هذه العضلات الطرف العلوي وهي شبه المنحرفة والعريضة الظهرية والرافعة للوح الكتف والمعينية الكبرى والصغرى. ولقد وصفت في الفصل 9.

◆ العضلات الوسطائية:

تترافق هذه العضلات مع التنفس وهي: المنشارية الخلفية العلوية والمنشارية الخلفية السفلية، ورافعات الأضلاع ولقد وصفت مع الصدر في الفصل 2.

◆ عضلات الظهر العميقة (خلف الفقرات):

يمر خط الثقل في وضعية الوقوف (الشكل 12-8) عبر الناتئ سني الشكل للمحور، وخلف مراكز المفاصل الوركية، وأمام مفاصل الركبة والكاحل. ويتبع ذلك أنه عندما يكون الجسم في هذه الوضعية يقع الجزء الأكبر من ثقله أمام العمود الفقري. ولذلك من غير المدهش أن نجد العضلات خلف الفقرات للظهر جيدة التطور عند البشر. توتر الوضعية لهذه العضلات هو العامل الرئيسي المسؤول عن الحفاظ على الانحناءات السوية للعمود الفقري.

تشكل عضلات الظهر العميقة عموداً سميكاً عريضاً من النسيج العضلي الذي يشغل التجويف في كل جانب من النواتئ الشوكية (الشكل 12-8). وهي تمتد من العجز إلى الجمجمة. وينبغي أن ندرك أن هذه الكتلة العضلية المعقدة مؤلفة من عضلات منفصلة عديدة ذات أطوال متنوعة. يمكن اعتبار كل عضلة مفردة كخيوط والذي عندما يسحب فإنه يسبب بسط أو دوران فقرة أو عدة فقرات على الفقرة التي تحتها. وبسبب تراكم مناشئ ومغارز المجموعات العضلية المختلفة، يمكن جعل كامل نواحي العمود الفقري تتحرك بسلاسة.

تعمل النواتئ الشوكية والمستعرضة للفقرات كروافع تسهل أعمال العضلات. تتوضع العضلات الأكثر طولاً سطحياً وتسير عمودياً من العجز إلى الزوايا الضلعية والنواتئ المستعرضة والشوكات الفقرية العلوية (الشكل 12-8). تمتد العضلات ذات الطول المتوسط بشكل مائل من النواتئ المستعرضة إلى الشوكات. وتمتد ألياف العضلات الأقصر طولاً والأعمق بين الشوكات وبين النواتئ المستعرضة للفقرات المتاخمة.

ويمكن تصنيف عضلات الظهر العميقة كالتالي:

العضلات السطحية الممتدة عمودياً:

العضلة الناصبة للفقرات: { الحرقفية الضلعية
..... العضلة الطولى
..... العضلة الشوكية

العضلات الوسطائية الممتدة بشكل مائل:

العضلة المستعرضة الشوكية: { شوكية النصف
..... عديدة الفلوح
..... المدورة

العضلات الأعمق:

بين الشوكات
بين النواتئ المستعرضة

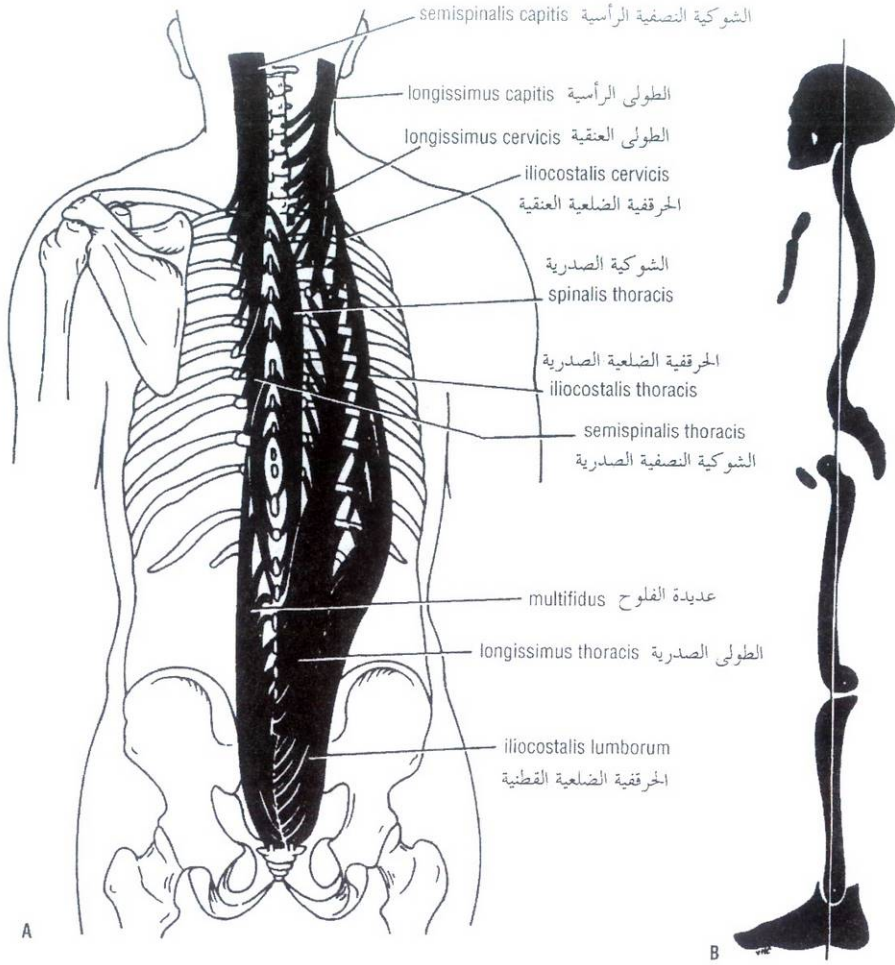


Figure 12-8 A. Arrangement of the deep muscles of the back. B. Lateral view of the skeleton showing the line of gravity. Because the greater part of the body weight lies anterior to the vertebral column, the deep muscles of the back are important in maintaining the normal postural curves of the vertebral column in the standing position.

الشكل (12-8): A. انتظام عضلات الظهر العميقة. B. منظر جانبي للهيكل يظهر خط الثقل. ولأن الجزء الأكبر من وزن الجسم يتوضع أمام العمود الفقري لذلك فإن العضلات العميقة للظهر هامة في الحفاظ على الانحناءات الوضعية السوية للعمود الفقري في وضعية الوقوف.

Knowledge of the detailed attachments of the various muscles of the back has no practical value to a medical student, and the attachments are therefore omitted in this text.

ليس للمعرفة التفصيلية لمرتكزات العضلات المختلفة للظهر قيمة عملية بالنسبة لطالب الطب لذلك تم إهمالها في هذا الكتاب.

SPLenius

The splenius is a detached part of the deep muscles of the back. It consists of two parts. The **splenius capitis** arises from the lower part of the ligamentum nuchae and the upper four thoracic spines and is inserted into the superior nuchal line of the occipital bone and the mastoid process of the temporal bone.

The **splenius cervicis** has a similar origin but is inserted into the transverse processes of the upper cervical vertebrae.

• **Nerve supply:** All the deep muscles of the back are innervated by the posterior rami of the spinal nerves.

◆ العضلة الطاحلة:

العضلة الطاحلة هي جزء منفصل عن عضلات الظهر العميقة. وتتألف من جزئين. تنشأ الطاحلة الرأسية من الجزء السفلي للرباط القفوي ومن الشوكات الصدرية الأربعة العلوية وترتكز على الخط القفوي للعظم القذالي والنتائخ الخشائي للعظم الصدغي.

للطاحلة العنقية المنشأ ذاته لكنها ترتكز على النواتج المستعرضة للفقرات الرقبية العلوية.

• **التعصيب:** تعصب كل عضلات الظهر العميقة بواسطة الفروع الخلفية للأعصاب الشوكية.

Deep Fascia of the Back (Thoracolumbar Fascia)

The lumbar part of the deep fascia is situated in the interval between the iliac crest and the twelfth rib. It forms a strong aponeurosis and laterally gives origin to the middle fibers of the transversus and the upper fibers of the internal oblique muscles of the abdominal wall. (See chap 4)

Medially, the lumbar part of the deep fascia splits into three lamellae. The posterior lamella covers the deep muscles of the back and is attached to the lumbar spines. The middle lamella passes medially, to be attached to the tips of the transverse processes of the lumbar vertebrae; it lies in front of the deep muscles of the back and behind the quadratus lumborum. The anterior lamella passes medially and is attached to the anterior surface of the transverse processes of the lumbar vertebrae; it lies in front of the quadratus lumborum muscle.

In the thoracic region, the deep fascia is attached medially to the vertebral spines and laterally to the angles of the ribs. It covers the posterior surface of the deep muscles of the back.

In the cervical region, the deep fascia is much thinner and of no special importance.

Blood Supply of the Back

ARTERIES

The following arteries supply the structures of the back.

In the cervical region, branches arise from the occipital artery, a branch of the external carotid; from the vertebral artery, a branch of the subclavian; from the deep cervical artery, a branch of the costocervical trunk, a branch of the subclavian artery; and from the ascending cervical artery, a branch of the inferior thyroid artery.

In the thoracic region branches arise from the posterior intercostal arteries, and **in the lumbar region** branches arise from the subcostal and lumbar arteries. **In the sacral region** branches arise from the iliolumbar and lateral sacral arteries, branches of the internal iliac artery.

VEINS

The veins draining the structures of the back form complicated plexuses extending along the vertebral column from the skull to the coccyx. The veins can be divided into (a) those that lie external to the vertebral column and surround it and form the **external vertebral venous plexus** and (b) those that lie within the vertebral canal and form the **internal vertebral venous plexus** (Fig. 12-9). These plexuses freely communicate with the veins in the neck, thorax, abdomen, and pelvis. Above they communicate through the foramen magnum with the occipital and basilar venous sinuses within the cranial cavity. The internal vertebral plexus lies within the vertebral canal but outside the dura mater of the spinal cord. It is embedded in areolar tissue and receives tributaries from the vertebrae by way of the **basivertebral veins** (Fig. 12-9) and from the meninges and spinal cord. The internal plexus is drained by the **intervertebral veins**, which pass outward with the spinal nerves through the intervertebral foramina. Here, they are joined by tributaries from the external vertebral plexus and in turn drain into the vertebral, intercostal, lumbar, and lateral sacral veins.

كـ اللفافة العميقة للظهر (اللفافة الصدرية القطنية):

يتوضع الجزء القطني من اللفافة العميقة في الفاصل بين العرف الحرقفي والضلوع الثاني عشر. ويشكل سفاق قوي ويعطي جانبياً منشأ الألياف المتوسطة للعضلة المستعرضة والألياف العلوية للعضلات المائلة الباطنة لجدار البطن (انظر إلى الفصل 4).

أنسياً، ينشطر الجزء القطني من اللفافة العميقة إلى ثلاث صفحات. تغطي الصفائح الخلفية عضلات الظهر العميقة وترتكز على الشوكات القطنية. تمر الصفائح المتوسطة أنسياً، وذلك لسترتكز على ذرى النواتئ المستعرضة للفقرات القطنية، وهي تتوضع أمام عضلات الظهر العميقة وخلف العضلة المربعة القطنية. تمر الصفائح الأمامية أنسياً وترتكز على السطح الأمامي للنواتئ المستعرضة للفقرات القطنية، وتتوضع أمام العضلة المربعة القطنية.

في الناحية الصدرية، تتركز اللفافة العميقة أنسياً على الشوكات الفقرية ووحشياً على زوايا الأضلاع. وتغطي السطح الخلفي لعضلات الظهر العميقة.

في الناحية الرقبية، تكون اللفافة العميقة أرق ولا تتمتع بأهمية خاصة.

كـ التروية الدموية للظهر:

◆ الشريانين:

تروي الشريانين التالية بين الظهر:

في الناحية الرقبية، فروع تنشأ من الشريان القذالي وهو فرع للشريان السباتي الظاهر ومن الشريان الفقري وهو فرع للشريان تحت الترقوة ومن الشريان الرقبى العميق وهو فرع من الجذع الضلعي الرقبى ومن الشريان الرقبى الصاعد وهو فرع للشريان الدرقي السفلي.

وفي الناحية الصدرية، فروع تنشأ من الشريان الوريبة الخلفية. وفي الناحية القطنية، فروع تنشأ من الشريان تحت الضلعية والقطنية. في الناحية العجزية، فروع تنشأ من الشريان الحرقفية القطنية والعجزية الوحشية وهي فروع من الشريان الحرقفي الباطن.

◆ الأوردة:

تشكل الأوردة التي تترج بين الظهر صفائراً معقدة تمتد على طول العمود الفقري من الجمجمة إلى العنق. ويمكن تقسيم الأوردة إلى (a) تلك التي تستقر خارجياً بالنسبة إلى العمود الفقري وتحيط به لتشكيل **الصفيرة الوريدية الفقرية الظاهرة** وإلى (b) التي تستقر ضمن القناة الفقرية لتشكيل **الصفيرة الوريدية الفقرية الباطنة** (الشكل 12-9). تتصل هاتين الصفيرتين بشكل مستقل مع أوردة العنق والصدر والبطن والحوض. وفي الأعلى، تتصل عبر الثقبة الكبرى مع الجيوب الوريدية القذالية والقاعدية ضمن الجوف القحفي. تتوضع الصفيرة الفقرية الباطنة ضمن القناة الفقرية لكن خارج الأم الجافية للحبل الشوكي. وهي تطمر في نسيج خلالي وتتلقى روافد من الفقرات عن طريق **الأوردة الفقرية القاعدية** (الشكل 12-9) ومن السحايا والحبل الشوكي. تصب الصفيرة الباطنة في الأوردة بين الفقرات التي تعبر خارجياً مع الأعصاب الشوكية عبر الثقوب بين الفقرات. وهنا، تلتحق بها روافد من الصفيرة الفقرية الظاهرة وبدورها تفرغ ضمن الأوردة الفقرية والوريبة والقطنية والعجزية الوحشية (الجانبية).

The external and internal vertebral plexuses form a capacious venous network whose walls are thin and whose channels have incompetent valves or are valveless. Free venous blood flow may therefore take place between the skull, the neck, the thorax, the abdomen, the pelvis, and the vertebral plexuses, with the direction of flow depending on the pressure differences that exist at any given time between the regions. This fact is of considerable clinical significance. (See the section on prostatic cancer, p 237) .

Lymph Drainage of the Back

The deep lymph vessels follow the veins and drain into the deep cervical, posterior mediastinal, lateral aortic, and sacral nodes. The lymph vessels from the skin of the neck drain into the cervical nodes; those from the trunk above the iliac crests drain into the axillary nodes; and those from below the level of the iliac crests drain into the superficial inguinal nodes. (See chap 4)

Nerve Supply of the Back

The skin and muscles of the back are supplied in a segmental manner by the posterior rami of the 31 pairs of spinal nerves. The posterior rami of the first, sixth, seventh, and eighth cervical nerves and the fourth and fifth lumbar nerves supply the deep muscles of the back and do not supply the skin. The posterior ramus of the second cervical nerve (the **greater occipital nerve**) ascends over the back of the head and supplies the skin of the scalp.

The posterior rami run downward and laterally and supply a band of skin at a lower level than the intervertebral foramen from which they emerge. Considerable overlap of skin areas supplied occurs so that section of a single nerve causes diminished, but not total, loss of sensation. Each posterior ramus divides into a medial and a lateral branch. For dermatomes of the back, see Figure 1-35.

Spinal Cord

The spinal cord is a cylindrical, grayish-white structure that begins above at the foramen magnum, where it is continuous with the medulla oblongata of the brain. It terminates below in the adult at the level of the lower border of the first lumbar vertebra (Fig. 12-7). In the young child it is relatively longer and ends at the upper border of the third lumbar vertebra. The spinal cord in the cervical region, where it gives origin to the brachial plexus, and in the lower thoracic and lumbar regions, where it gives origin to the lumbosacral plexus, has fusiform enlargements called **cervical** and **lumbar enlargements**.

Inferiorly, the spinal cord tapers off into the **conus medullaris**, from the apex of which a prolongation of the pia mater, the **filum terminale**, descends to be attached to the back of the coccyx (Figs. 12-7 and 12-10). The cord possesses in the midline anteriorly a deep longitudinal fissure, the **anterior median fissure**, and on the posterior surface a shallow furrow, the **posterior median sulcus**.

تشكل الضفيريّتين الفقريتين الظاهرة والباطنة شبكة وريدية واسعة (فسيحة) جدرانها رقيقة وأقيتها ذات صمامات قاصرة الكفاءة أو بدون صمامات. ولهذا ربما يحدث الجريان الدموي الوريدي الحر بين الجمجمة والعنق والصدر والبطن والحوض والصفائر الفقرية، مع اعتماد اتجاه الجريان على اختلاف الضغط (الموجود في أي وقت معطى) بين النواحي. وهذه الحقيقة ذات أهمية سريرية معترّة (انظر إلى مقطع سرطان الموتة على الصفحة 237).

التصريف اللمفي للظهر:

تتبع الأوعية اللمفية العميقة الأوردة وتصرف في العقد الرقبية العميقة والمنصفية الخلفية والأبهرية الوحشية والعجزية. وترتح الأوعية اللمفية القادمة من جلد العنق ضمن العقد الرقبية، وترتح تلك القادمة من الجذع فوق العرفين الحرقفيين ضمن العقد الإبطنية، وترتح تلك الآتية من تحت مستوى العرفين الحرقفيين ضمن العقد الإربية السطحية (انظر إلى الفصل 4).

تصبيب الظهر:

يعصب جلد وعضلات الظهر بطريقة قطعية بواسطة الفروع الخلفية للواحد والثلاثين زوج من الأعصاب الشوكية. تعصب الفروع الخلفية للأعصاب الرقبية الأولى والسادس والسابع والثامن والأعصاب القطنية الرابع والخامس العضلات العميقة للظهر ولا تعصب الجلد. يصعد الفرع الخلفي من العصب الرقبى الثاني (العصب القذالي الكبير) فوق قفا الرأس ويعصب جلد الفروة.

تمتد الفروع الخلفية للأسفل والوحشي وتعصب شريطاً من الجلد عند مستوى أذن من الثقبية بين الفقرات (التي تبرز منها). يحدث تداخل (تراكب) مهم في المناطق الجلدية المعصبة لذلك فإن قطع عصب مفرد يسبب فقد ضئيل وليس إجمالي في الإحساس. ينقسم كل فرع خلفي إلى فرع أنسي وآخر وحشي. للإطلاع على القطاعات الجلدية للظهر انظر إلى الشكل 1-35.

الحبل الشوكي:

الحبل الشوكي هو بنية اسطوانية رمادية — بيضاء ويبدأ في الأعلى عند الثقبة الكبرى — حيث يكون مستمراً هناك مع البصلة السيسائية للدماغ. وينتهي في الأسفل عند البالغ عند مستوى الحافة السفلية للفقرة القطنية الأولى (الشكل 12-7). عند الطفل الصغير، يكون أطول نسبياً وينتهي عند الحافة العلوية للفقرة القطنية الثالثة. يمتلك الحبل الشوكي في الناحية الرقبية حيث يعطي منشأ الضفيرة العضدية وفي الناحيتين الصدرية السفلية والقطنية حيث يعطي منشأ الضفيرة القطنية العجزية ضخامات مغزلية تدعى بالضخامات الرقبية والقطنية.

سفلًا، يستند الحبل الشوكي إلى المخروط النخاعي ويتزل من قمته تطاول للأم الحنون وهو الخيط الانتهائي ليرتكر على قفا العصعص (الشكل 12-7 والشكل 12-10). يمتلك الحبل على الخط الناصف، أمامياً شقاً طولانياً عميقاً وهو الشق الناصف الأمامي ويمتلك أيضاً على سطحه الخلفي أحود ضحل هو الثلم الناصف الخلفي.

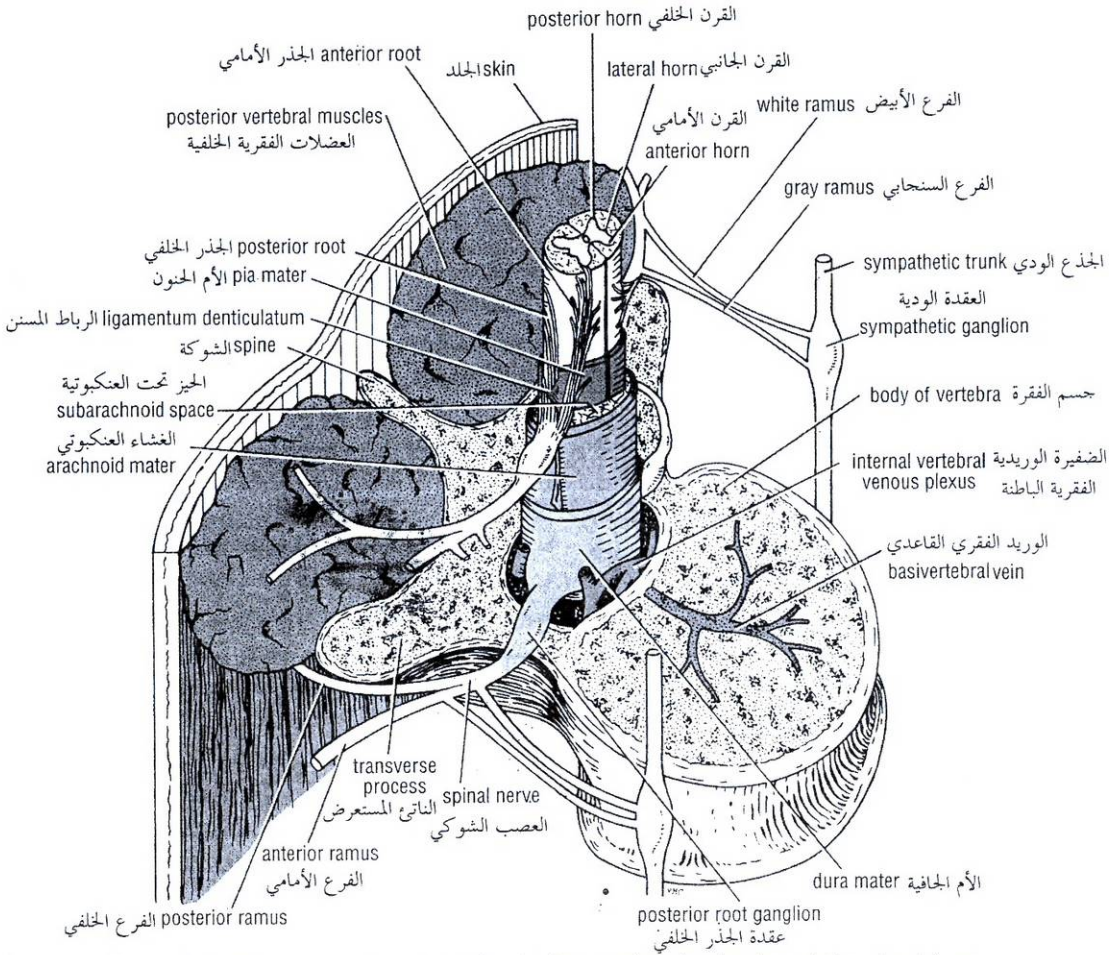


Figure 12-9 Oblique section through the first lumbar vertebra showing the spinal cord and its covering membranes. Note the relationship between the spinal nerve and sympathetic trunk on each side. Note also the important internal vertebral venous plexus.

الشكل (12-9): مقطع مائل عبر الفقرة القطنية الأولى يظهر الحبل الشوكي والأغشية المغلطة له. لاحظ العلاقة بين العصب الشوكي والجذع الودي في كل جانب. لاحظ أيضاً الضفيرة الوريدية الفقرية الباطنة الهامة.

ROOTS OF THE SPINAL NERVES

Along the whole length of the spinal cord are attached 31 pairs of spinal nerves by the **anterior**, or **motor**, **roots** and the **posterior**, or **sensory**, **roots** (Fig. 12-10). Each root is attached to the cord by a series of rootlets, which extend the whole length of the corresponding segment of the cord. Each posterior nerve root possesses a posterior root ganglion, the cells of which give rise to peripheral and central nerve fibers.

◆ جذور الأعصاب الشوكية:

يرتكز على كامل طول الحبل 31 زوج من الأعصاب الشوكية بجذور أمامية أو حركية وأخرى خلفية أو حسية، (انظر الشكل 10-12). يرتكز كل جذر على الحبل بواسطة سلسلة من الجذيرات التي تمتد على كامل طول القطعة الموافقة من الحبل الشوكي. يمتلك كل جذر عصبي خلفي عقدة جذرية خلفية والتي تعطي خلاياها منشأ الألياف العصبية المحيطة والمركزية.

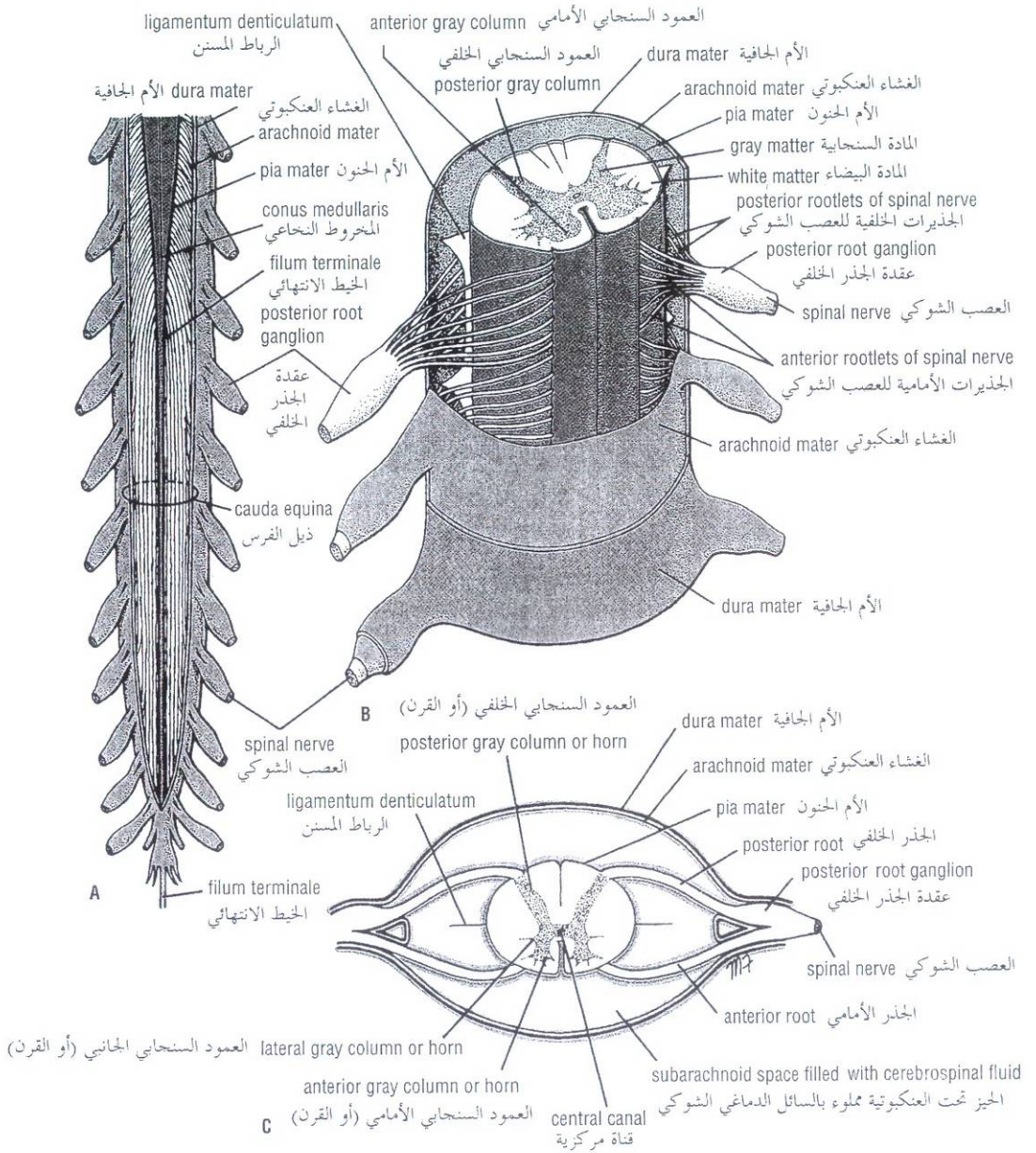


Figure 12-10 A. Lower end of the spinal cord and the cauda equina. B. Section through the thoracic part of the spinal cord showing the anterior and posterior roots of the spinal nerves and meninges. C. Transverse section through the spinal cord showing the meninges and the position of the cerebrospinal fluid.

الشكل (10-12): A. النهاية السفلية للحبل الشوكي وذيل الفرس. B. مقطع عبر الجزء الصدري من الحبل الشوكي يظهر الجذور الأمامية والخلفية للأعصاب الشوكية والسحايا. C. مقطع معترض عبر الحبل الشوكي يظهر السحايا وموضع السائل الدماغى الشوكي.

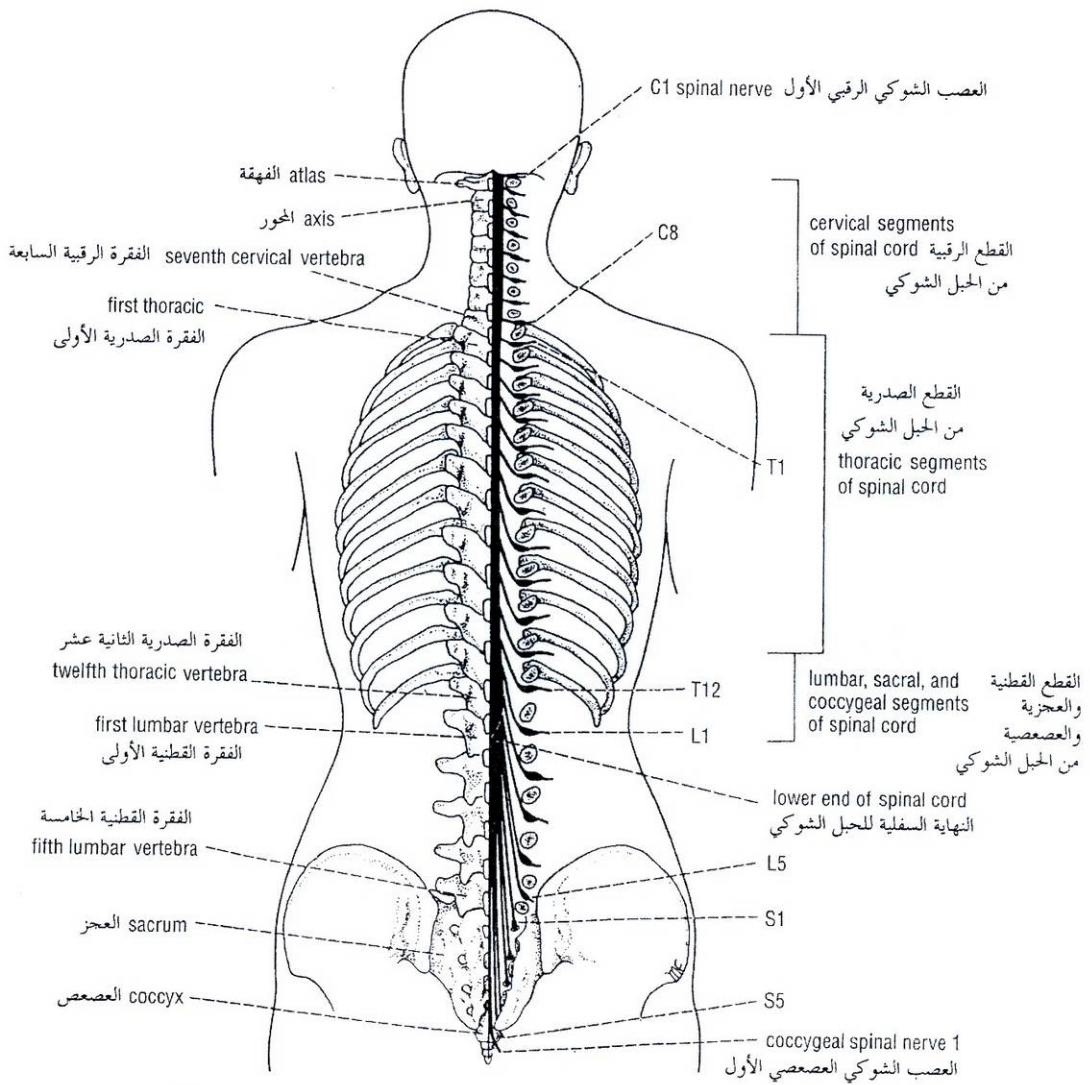


Figure 12-11 Posterior view of the spinal cord showing the origins of the roots of the spinal nerves and their relationship to the different vertebrae. On the right, the laminae have been removed to expose the right half of the spinal cord and the nerve roots.

الشكل (11-12): منظر خلفي للحبل الشوكي يظهر منشأ جذور الأعصاب الشوكية وعلاقتها مع الفقرات المختلفة. على اليمين، قد أزيلت الصفائح لإظهار النصف الأيمن من الحبل الشوكي والجذور العصبية:

The spinal nerve roots pass laterally from each spinal cord segment to the level of their respective intervertebral foramina, where they unite to form a **spinal nerve**. Here the motor and sensory fibers become mixed so that a spinal nerve is made up of a mixture of motor and sensory fibers. Because of the disproportionate growth in length of the vertebral column during development, compared with that of the spinal cord, the length of the roots increases progressively from above downward (Fig. 12-11). In the upper cervical region the spinal nerve roots are short and run almost horizontally, but the roots of the lumbar and sacral nerves below the level of the termination of the cord (lower border of the first lumbar vertebra in the adult) form a vertical leash of nerves around the filum terminale. The lower nerve roots together are called the **cauda equina** (Fig. 12-10).

يسير الجذران العصبيان الشوكيان من كل قطعة حبلية شوكية نحو الوحشي إلى مستوى الثقوب بين الفقرات الموافقة، حيث يتحدان ليشكلا عصباً شوكياً. وتمتزج هنا الألياف الحركية والحسية لذلك فإن العصب الشوكي يتكون من مزيج من الألياف الحركية والحسية. وبسبب النمو غير المتناسب في طول العمود الفقري خلال التطور، بالمقارنة مع نمو الحبل الشوكي، يزداد طول الجذور بشكل متري من الأعلى إلى الأسفل (الشكل 11-12). في الناحية الرقبية العلوية تكون الجذور العصبية الشوكية قصيرة وتمتد تقريباً أفقياً، لكن جذور الأعصاب القطنية والعجزية تحت مستوى نهاية الحبل (الحافة السفلية للفقرة القطنية الأولى عند البالغ) تشكل حزمة عمودية من الأعصاب حول الخيط المنتهائي. وتدعى الجذور العصبية السفلية معاً بذيل الفرس (الشكل 10-12).

After emergence from the intervertebral foramen, each spinal nerve immediately divides into a large **anterior ramus** and a smaller **posterior ramus**, which contain both motor and sensory fibers.

وبعد بروزه من الثقبة بين الفقرتين، ينقسم كل عصب شوكي فوراً إلى فرع أمامي كبير وفرع خلفي أصغر، اللذين يحتويان على كلا الألياف الحركية والحسية.

BLOOD SUPPLY OF THE SPINAL CORD

The spinal cord receives its arterial supply from three small, longitudinally running arteries—the two posterior spinal arteries and one **anterior spinal artery**. The **posterior spinal arteries**, which arise either directly or indirectly from the vertebral arteries, run down the side of the spinal cord, close to the attachments of the posterior spinal nerve roots. The **anterior spinal arteries**, which arise from the vertebral arteries, unite to form a single artery, which runs down within the anterior median fissure.

The posterior and anterior spinal arteries are reinforced by **radicular arteries**, which enter the vertebral canal through the intervertebral foramina.

The **veins** of the spinal cord drain into the internal vertebral venous plexus.

♦ التروية الدموية للحبل الشوكي:

يتلقى الحبل الشوكي ترويته الشريانية من ثلاثة شرايين ممتدة طولانياً صغيرة وهي: شريانان شوكيان خلفيان وشريان شوكي أمامي. يمتد الشريانان الشوكيان الخلفيان للذنان بتشكلاان مباشرة أو بشكل غير مباشر من الشرايين الفقرية للأسفل جانب الحبل الشوكي، بالقرب من مرتكزات الجذور العصبية الشوكية الخلفية. تندمج (تتحد) الشرايين الشوكية الأمامية التي تنشأ من الشرايين الفقرية لتشكلا شريئاً مفرداً يسير للأسفل ضمن الشق الناصف الأمامي.

تعزز (تدعم) الشرايين الشوكية الخلفية والأمامية بالشرايين الجذرية، التي تدخل القناة الفقرية عبر الثقوب ما بين الفقرات. تترج أوردة الحبل الشوكي ضمن الضفيرة الوريدية الفقارية الباطنة.

MENINGES OF THE SPINAL CORD

The spinal cord, like the brain, is surrounded by three meninges: the dura mater, the arachnoid mater, and the pia mater (Fig. 12-10).

♦ سحايا الحبل الشوكي:

يحاط الحبل الشوكي مثل الدماغ بثلاثة سحايا: الأم الجافية والأم العنكبوتية والأم الحنون (الشكل 12-10).

Dura Mater

The dura mater is the most external membrane and is a dense, strong, fibrous sheet that encloses the spinal cord and cauda equina (Figs. 12-9 and 12-10). It is continuous above through the foramen magnum with the meningeal layer of dura covering the brain. Inferiorly, it ends on the filum terminale at the level of the lower border of the second sacral vertebra (Fig. 12-7). The dural sheath lies loosely in the vertebral canal and is separated from the walls of the canal by the **extradural space** (epidural space). This contains loose areolar tissue and the internal vertebral venous plexus. The dura mater extends along each nerve root and becomes continuous with connective tissue surrounding each spinal nerve (**epineurium**) at the intervertebral foramen. The inner surface of the dura mater is separated from the arachnoid mater by the potential **subdural space**.

١. الأم الجافية:

الأم الجافية هي الغشاء الأكثر ظاهرية وهي صفيحة ليفية قوية كثيفة تغلف الحبل الشوكي وذيل الفرس (الشكل 12-9، الشكل 12-10). وهي تستمر في الأعلى عبر الثقبة الكبرى مع الطبقة السحائية الجافية المغطاة للدماغ. سفلها، تنتهي عند الحيط الانتهاهي عند مستوى الحافة السفلية للفقرة العجزية الثانية (الشكل 12-7). يتوضع الغمد الذي تشكله الجافية بشكل رخو في القناة الفقرية وينفصل عن جدران القناة بالحيز خارج الجافية (الحيز فوق الجافية)، والذي يحتوي على نسيج خلالي رخو والصفيرة الوريدية الفقرية الباطنة. تمتد الأم الجافية على طول كل جذر عصبي وتصبح مستمرة مع نسيج ضام يحيط بكل عصب شوكي (غمدة عصبي) عند الثقب بين الفقرات. ينفصل السطح الداخلي للأم الجافية عن الأم العنكبوتية بحيز كملن هو الحيز تحت الجافية.

Arachnoid Mater

The arachnoid mater is a delicate impermeable membrane covering the spinal cord and lying between the pia mater internally and the dura mater externally (Figs. 12-9 and 12-10). It is separated from the dura by the subdural space that contains a thin film of tissue fluid. The arachnoid is separated from the pia mater by a wide space, the **subarachnoid space**, which is filled with **cerebrospinal fluid** (Fig. 12-10). The arachnoid is continuous above through the foramen magnum with the arachnoid covering the brain. Inferiorly, it ends on the filum terminale at the level of the lower border of the second sacral vertebra (Fig. 12-7). Between the levels of the conus medullaris and the lower end of the subarachnoid space lie the nerve roots of the cauda equina bathed in cerebrospinal fluid (Fig. 12-10). The arachnoid mater is continued along the spinal nerve roots, forming small lateral extensions of the subarachnoid space.

٢. الأم العنكبوتية:

الأم العنكبوتية هي غشاء كتيم رقيق يغطي الحبل الشوكي ويتوضع بين الأم الحنون داخلياً والأم الجافية خارجياً، (الشكل 12-9، الشكل 12-10). وتنفصل الأم العنكبوتية عن الجافية بالحيز تحت الجافية الذي يحوي طبقة رقيقة جداً من سائل نسيجي. وتنفصل الأم العنكبوتية عن الأم الحنون بحيز واسع هو الحيز تحت العنكبوتية المملوء بالسائل الدماغي الشوكي (الشكل 12-10). تستمر العنكبوتية في الأعلى عبر الثقبة الكبرى مع العنكبوتية المغطاة للدماغ. سفلها، تنتهي عند الحيط الانتهاهي عند مستوى الحافة السفلية للفقرة العجزية الثانية (الشكل 12-7). بين مستوى المخروط النخاعي ومستوى النهاية السفلية للحيز تحت العنكبوتية تتوضع الجذور العصبية لذيل الفرس مغمورة في السائل الدماغي الشوكي (الشكل 12-10). تستمر الأم العنكبوتية على طول الجذور العصبية الشوكية، لتشكلا امتدادات جانبية صغيرة للحيز تحت العنكبوتية.

Pia Mater

The pia mater is a vascular membrane that closely covers the spinal cord (Figs. 12-9 and 12-10). It is continuous above through the foramen magnum with the pia covering the brain; below it fuses with the filum terminale. The pia mater is thickened on either side between the nerve roots to form the **ligamentum denticulatum**, which passes laterally to be attached to the dura. It is by this means that the spinal cord is suspended in the middle of the dural sheath. The pia mater extends along each nerve root and becomes continuous with the connective tissue surrounding each spinal nerve (Fig. 12-10).

الأم الحنون هي غشاء موعى يغطي بشكل لصيق الحبل الشوكي (الشكل 12-9، الشكل 12-10). وهي تستمر في الأعلى عبر القبة الكبرى مع الحنون المغطية للدماغ وتلتحم في الأسفل مع الخيط الانتهائي. تتسمك الأم الحنون على كل جانب بين الجذور العصبية لتشكل الرباط المسنن الذي يمر جانبيا ليرتكز على الجافية. وبذلك يكون الحبل الشوكي معلقا في وسط غمد الجافية. تمتد الأم الحنون على طول كل جذر عصبي وتصبح مستمرة مع النسيج الضام الذي يحيط بكل عصب شوكي (الشكل 12-10).

CEREBROSPINAL FLUID

The cerebrospinal fluid is a clear, colorless fluid formed mainly by the **choroid plexuses**, within the lateral, third, and fourth ventricles of the brain. The fluid circulates through the ventricular system and enters the subarachnoid space through the three foramina in the roof of the fourth ventricle. (See chap1) It circulates both upward over the surface of the cerebral hemispheres and downward around the spinal cord. The spinal part of the subarachnoid space extends down as far as the lower border of the second sacral vertebra, where the arachnoid fuses with the filum terminale (Fig. 12-7). Eventually, the fluid enters the bloodstream by passing through the **arachnoid villi** into the dural venous sinuses, in particular the **superior sagittal venous sinus**.

◆ **السائل الدماغى الشوكى:**

السائل الدماغى الشوكى هو سائل صافى لا لون له يتشكل بشكل رئيسي بواسطة **الصفائح المشيمية**، ضمن البطينات الدماغية الجانبية والثالث والرابع. يجول السائل عبر الجهاز البطينى ويدخل الحيز تحت العنكبوتية عبر الثقوب الثلاثة في سقف البطين الرابع (انظر إلى الفصل 11). ويجول السائل في الأعلى فوق سطح نصفي الكرتين المخيتين وفي الأسفل حول الحبل الشوكى. يمتد الجزء الشوكى من الحيز تحت العنكبوتية إلى الأسفل حتى الحافة السفلية للفقرة العجزية الثانية، حيث تلتحم العنكبوتية هناك مع الخيط الانتهائي (الشكل 12-7). وفي النهاية يدخل السائل إلى مجرى الدم بواسطة المرور عبر الزغابات العنكبوتية إلى الجيوب الوريدية الجافية وبالأخص الجيب الوريدي السهمى العلوى.

In addition to removing waste products associated with neuronal activity, the cerebrospinal fluid provides a fluid medium that surrounds the spinal cord. This fluid, together with the bony and ligamentous walls of the vertebral canal, effectively protects the spinal cord from trauma.

بالإضافة إلى إزالة الفضلات المترافقة مع الفعالية العصبونية، يؤمن السائل الدماغى الشوكى وسط سائل يحيط بالحبل الشوكى. يحمي هذا السائل بالاشتراك مع الجدران العظمية والرابطة للقناة الفقرية الحبل الشوكى بشكل فعال من الرض.

التشريح الشعاعى

◆ **المظاهر الشعاعية للعمود الفقري :**

RADIOGRAPHIC ANATOMY

Radiographic Appearances of the Vertebral Column

CERVICAL REGION

The views commonly used are (1) the anteroposterior and (2) the lateral.

The **anteroposterior** view is taken with the patient in the supine position. The film cassette is placed behind the head and the neck, and the x-ray tube is centered over the front of the thyroid cartilage. The atlanto-axial articulation may be demonstrated by asking the patient to keep the mandible in motion while the film is being exposed or by directing the x-ray tube through the open mouth (Fig. 12-12). By using the latter method, the entire length of the odontoid process can be visualized lying between the lateral masses of the atlas.

◆ **الناحية الرقبية:**

المنظر المستخدمة بشكل شائع هي: (1) أمامى خلفى (2) جانبي. يؤخذ المنظر الأمامى الخلفى والمريض في وضعية الاستلقاء الظهرى. توضع عليية الفلم خلف الرأس والعنق، ويركز أنبوب أشعة X فوق مقدمة الغضروف الدرقي. ربما يظهر التمفصل الفهقي المحوري بالطلب من المريض إبقاء الفك السفلي في حالة حركة بينما يكون الفيلم معرضاً للأشعة أو بواسطة توجيه أنبوب أشعة X عبر الفم المفتوح (الشكل 12-12). وباستخدام الطريقة الأخيرة، يمكن إظهار كامل طول الناتئ سني الشكل متوضعاً بين الكتل الجانبية للفهقة.

Below the level of the third cervical vertebra, the bodies of the vertebrae are well shown and the spines are clearly seen (Fig. 12-13). The laminae can be identified. The transverse processes, the foramina transversaria, and the articular processes overlap one another and are difficult to distinguish separately. The lumen of the trachea can be seen as a tubular transradiancy that narrows at the upper end, where it becomes continuous with the cavity of the larynx.

تحت مستوى الفقرة الرقبية الثالثة، تكون أجسام الفقرات ظاهرة بشكل جيد وكذلك الشوكات (الشكل 12-13). ويمكن أيضاً التعرف على الصفائح. تتراكب النواتئ المستعرضة والثقوب المستعرضة والنواتئ المفصليّة مع بعضها البعض ومن الصعب تمييزها بشكل منفصل عن بعضها البعض. يمكن أن ترى لمعة الرغامى كأنبوب شفيف للأشعة يتضيق عند نهايته العلوية، حيث يستمر هناك مع جوف المنجرة.

The **lateral view** is taken with the patient sitting up and the shoulders dropped so that the seventh cervical vertebra can be demonstrated. The film cassette is placed at the side of the neck in the parasagittal plane. The x-ray tube is directed at the side of the neck at right angles to the long axis of the vertebral column and the film.

يؤخذ المنظر الجانبي والمريض جالساً والكنتفان منخفضان بحيث يمكن إظهار الفقرة الرقبية السابعة. توضع عليية الفلم على جانب العنق في المستوى جنب سهمى. يوجه أنبوب أشعة X إلى جانب العنق بحيث يشكل زوايا قائمة مع المحور الطويل للعمود الفقري والفلم.

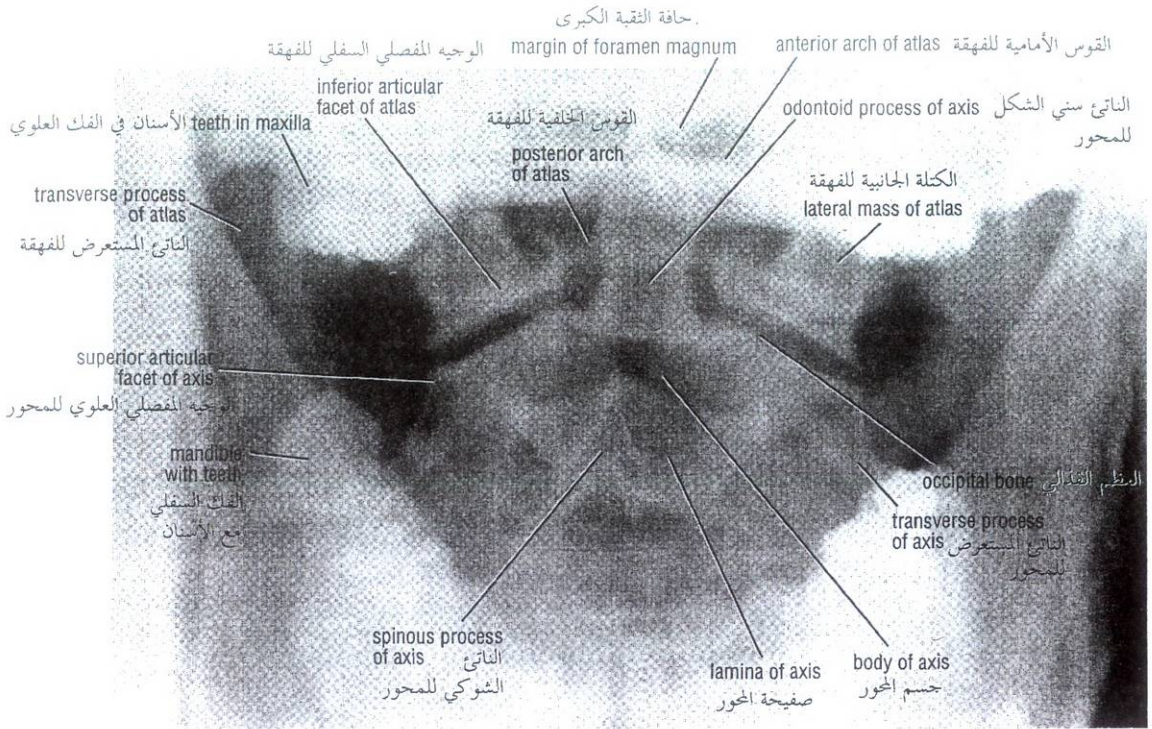


Figure 12-12 Anteroposterior radiograph of the upper cervical region of the vertebral column with the patient's mouth open to show the odontoid process of the axis.

الشكل (12-12): صورة شعاعية أمامية خلفية للناحية الرقبية العلوية من العمود الرقبى وفم المريض مفتوح لإظهار الناتئ سني الشكل للمحور.

The atlanto-occipital joint is difficult to make out. The anterior and posterior arches of the atlas are well shown (Fig. 12-14), and the body of the axis is easily identified. The odontoid process of the axis extends upward, close to the posterior margin of the anterior arch of the atlas. The articular processes are well shown, and the spinous processes can be clearly seen. The transverse processes are difficult to make out because they are superimposed on the vertebral bodies. The intervertebral disc spaces between the bodies of adjacent vertebrae are easily defined and are of equal height.

The anterior and posterior surfaces of the vertebral bodies and the posterior wall of the vertebral canal form smooth curved lines that are roughly parallel (Fig. 12-14).

THORACIC REGION

The views commonly used are (1) the anteroposterior and (2) the lateral.

The **anteroposterior view** is taken with the patient in the supine position. The film cassette is placed behind the thorax, and the x-ray tube is centered over the front of the sternum.

Because of the curvature of the thoracic part of the vertebral column, the upper and lower margins of the bodies of adjacent vertebrae overlap. The spinous processes and laminae are superimposed on the bodies (Fig. 12-15). The transverse processes can be identified, but they are obscured by the heads and necks of the ribs. Note that the first rib and the tenth, eleventh, and twelfth ribs on each side articulate only with the bodies of the first, tenth, eleventh, and twelfth thoracic vertebrae, respectively; all the other ribs articulate with two vertebrae.

من الصعب إظهار المفصل الفهقي القذالي. تظهر الأقواس الأمامية والخلفية للفهقة على نحو جيد (الشكل 12-14)، ومن السهل التعرف على جسم المحور. يمتد الناتئ سني الشكل للمحور للأعلى قريباً من الحافة الخلفية لقوس الفهقة الأمامي. تظهر النواتئ المفصالية بوضوح، وكذلك يمكن أن نشاهد النواتئ الشوكية جيداً ومن الصعب إظهار النواتئ المستعرضة لأنها متراكبة على الأجسام الفقرية. تتعرف بسهولة على مسافات الأقراص الفقرية بين أجسام الفقرات المتجاورة وهي ذات ارتفاعات متساوية.

تشكل السطوح الأمامية والخلفية للأجسام الفقرية والجدار الخلفي للقناة الفقرية خطوطاً منحنية ملساء وهي متوازية تقريباً (الشكل 12-14).

◆ الناحية الصدرية:

المناظر المستخدمة بشكل شائع هي: (1) أمامي خلفي (2) جانبي. يؤخذ المظهر الأمامي الخلفي والمريض مستلق على ظهره. توضع علبسة الفلم خلف الصدر ويركز أنبوب أشعة X فوق مقدمة القص.

بسبب انحناء الجزء الصدري من العمود الفقري، تترابك الحواف العلوية والسفلية للفقرات المتجاورة. تكون النواتئ الشوكية والصفائح متراكبة على الأجسام (الشكل 12-15). يمكن التعرف على النواتئ المستعرضة، لكنها تحجب برؤوس وأعناق الأضلاع. لاحظ أن الضلع الأول والعاشر والحادي عشر والثاني عشر من كل جانب تتمفصل فقط مع أجسام الفقرات الصدرية الأولى والعاشر والحادية عشر والثانية عشر على التوالي، تتمفصل كل الأضلاع الأخرى مع فقرتين.

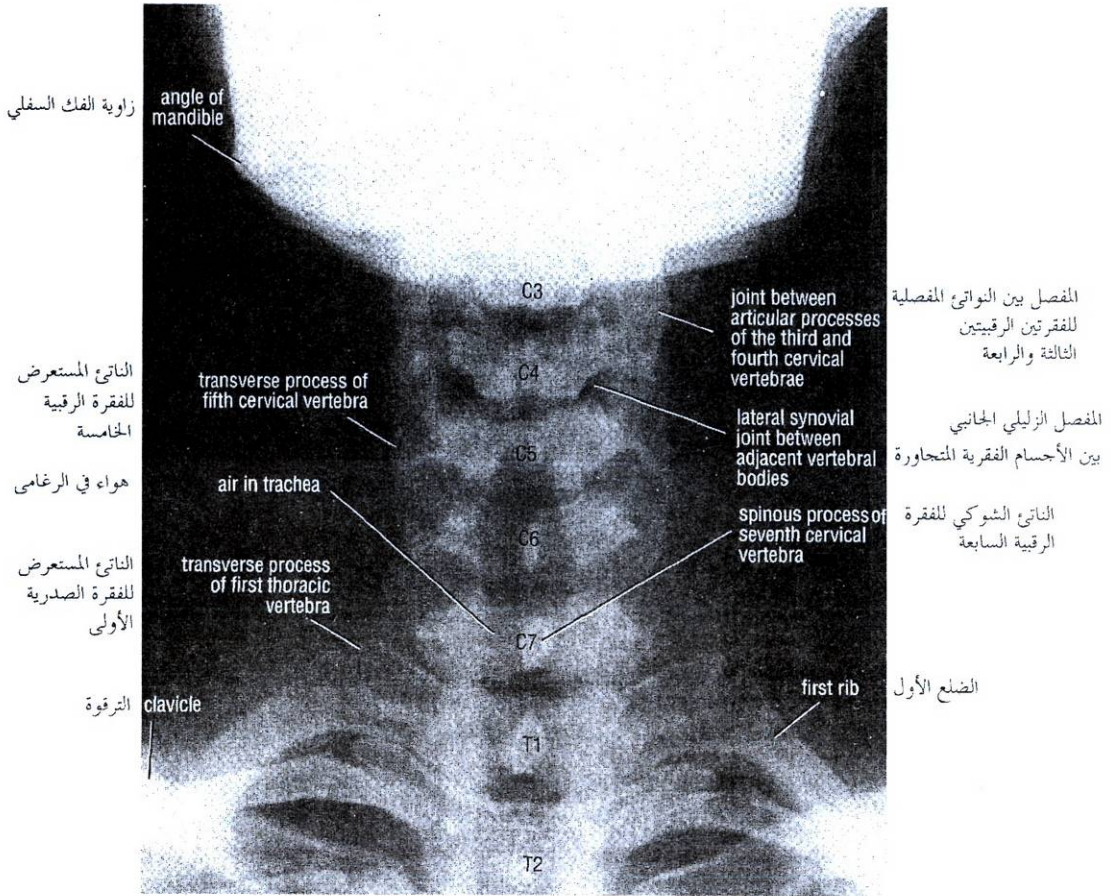


Figure 12-13 Anteroposterior radiograph of the cervical region of the vertebral column.

الشكل (12-13): صورة شعاعية أمامية خلفية للناحية الرقبية من العمود الفقري.

The pedicles are clearly seen as ovoid structures that are superimposed on the lateral parts of the bodies.

The transradiant trachea and the heart shadow are superimposed on the thoracic vertebrae.

The **lateral view** is taken with the patient lying on the side, with the arms stretched above the head. If it is desirable to demonstrate the postural curves, the patient assumes the standing position. The film cassette is placed against the side of the thorax, and the x-ray tube is directed laterally through the vertebral column at right angles to the film.

The rectangular vertebral bodies and the intervertebral disc spaces are clearly seen, even though the ribs and lungs are superimposed on them. The upper four vertebrae are obscured by the shadows of the shoulder girdle.

The pedicles and intervertebral foramina are well demonstrated. However, the spinous processes, the laminae, the transverse processes, and the ribs are superimposed on one another, and their detail is obscured. The vertebral canal is well shown.

تشاهد السويقات بجلاء كبنى بيضوية متراكبة على الأجزاء الجانبية للأجسام.

تكون الرغامى الشفيفة للأشعة وظل القلب متراكبين على الفقرات الصدرية.

يؤخذ المنظر الجانبي والمريض مستلق على جانبه، والذراعان ممدودتان فوق الرأس. وإذا رغبتنا بإظهار الانحناءات الوضعية يتخذ المريض وضعية الوقوف. توضع عليه الفلم مقابل جانب الصدر ويوجه أنبوب أشعة X جانبياً عبر العمود الفقري بحيث يشكل زوايا قائمة مع الفلم.

الأجسام الفقرية مستطيلة الشكل ومسافات الأقراص بين الفقرات تشاهد بجلاء، حتى بالرغم من كون الأضلاع والرتان متراكبة عليها. تحجب الفقرات الأربعة العلوية بظلال الحزام الكتفي.

تظهر السويقات والنقوب بين الفقرات على نحو جيد. على أية حال، تكون النواتئ الشوكية والصفائح والنواتئ المستعرضة والأضلاع متراكبة على بعضها البعض وتفصيلها مبهم. القناة الفقرية تظهر بوضوح.

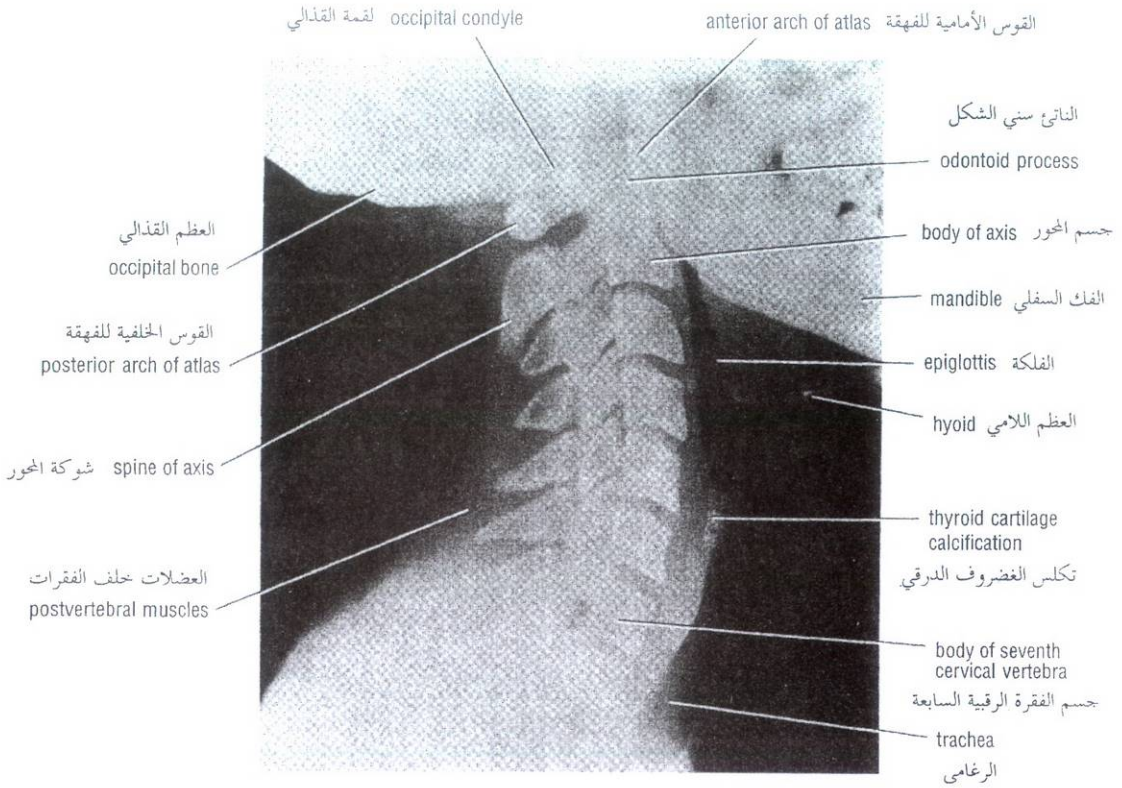


Figure 12-14 Lateral radiograph of the cervical region of the vertebral column.

الشكل (12-14): صورة شعاعية جانبية للناحية الرقبية من العمود الفقري.

LUMBOSACRAL REGION

The views commonly used are (1) the anteroposterior and (2) the lateral.

The **anteroposterior view** is taken with the patient in the supine position. The film cassette is placed behind the lumbar region and buttocks, and the x-ray tube is centered over the umbilicus. To diminish the distortion produced by the lumbar curvature, the patient can be asked to flex the knees and hips, which may straighten the lumbar curvature to some extent.

The bodies, transverse processes, spinous processes, laminae, and intervertebral disc spaces are clearly seen (Fig. 12-16). The pedicles produce ovoid shadows, and the articular processes and posterior intervertebral joints can be delineated.

Because of the obliquity of the sacroiliac joint, it is visualized as two lines, the lateral one corresponding to the anterior margin and the medial one to the posterior margin (Fig. 12-16). The lower segments of the sacrum and the coccyx are tilted posteriorly and are usually overlapped by the symphysis pubis. In addition, the presence of gas and fecal material in the rectum and sigmoid colon commonly obscures the sacrum. To demonstrate the sacrum in a more direct anteroposterior view, the x-ray tube may be tilted.

◆ الناحية القطنية العجزية:

المناظر المستخدمة بشكل شائع هي: (1) أمامية خلفية (2) جانبية. يؤخذ **النظر الأمامي الخلفي** والمريض مستلق على ظهره. توضع علبية الفلم خلف الناحية القطنية والردفين ويركز أنبوب أشعة X فوق السرة. يمكن الطلب من المريض ثني ركبتيه ووركيه حيث ربما يستقيم الانحناء القطني إلى حد ما وذلك من أجل الإنقاص من الاعوجاج الناجم عن الانحناء القطني.

وتشاهد الأجسام والنواتئ المستعرضة والنواتئ الشوكية والصفائح والمسافات للأقراص بين الفقرات بجلاء (الشكل 12-16). تعطي السويقات ظلالاً بيضوية، ويمكن أن ترسم النواتئ المفصالية والمفاصل بين الفقرات الخلفية بدقة.

وبسبب ميلان المفصل العجز الحرقفي، فإنه يظهر كخطين، يوافق الوحشي الحافة الأمامية والأنسي الحافة الخلفية (الشكل 12-16). تتميل القطع السفلية للعجز والعصع خلفياً وتتراكب عادة بارتفاق العانة. إضافة إلى ذلك، يحجب وجود الغاز والمادة الغائطية في المستقيم والكولون السيني بشكل شائع العجز. لإظهار العجز في منظر أمامي خلفي أكثر مباشرة ربما تميل أنبوب أشعة (X).

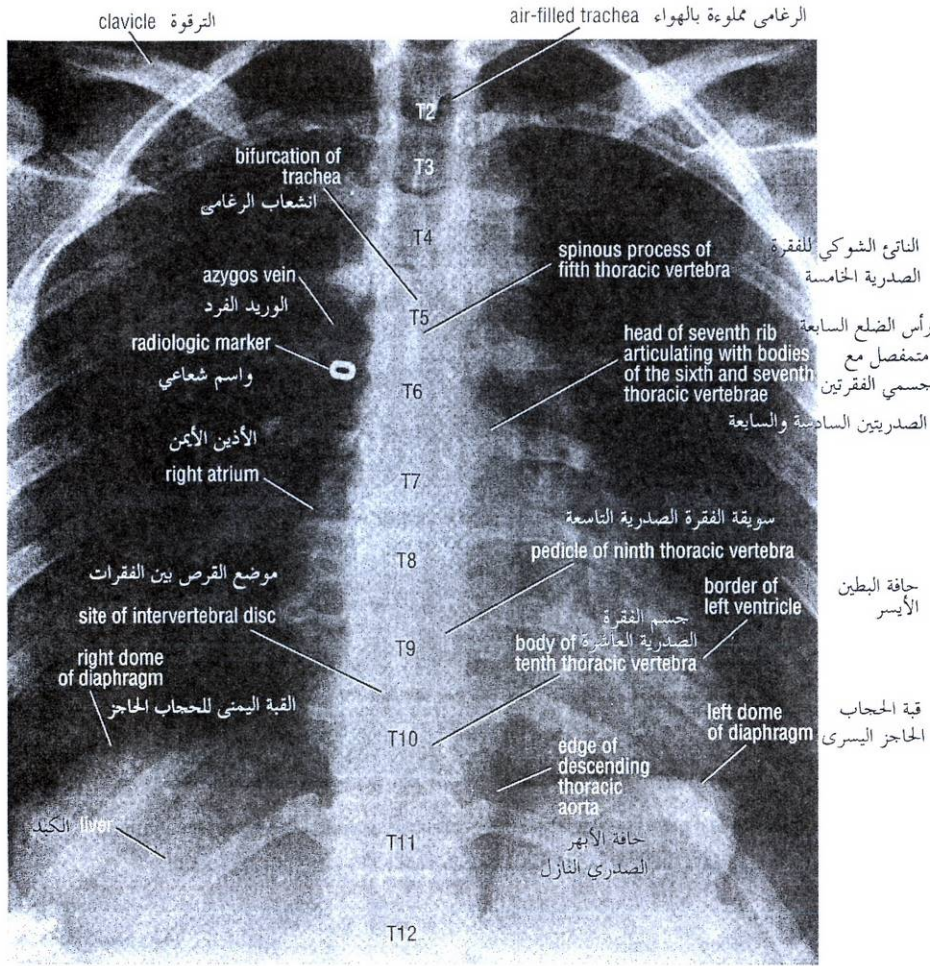


Figure 12-15 Anteroposterior radiograph of the thoracic region of the the vertebral column.

الشكل (12-15): صورة شعاعية أمامية خلفية للناحية الصدرية من العمود الفقري.

The **lateral view** is taken with the patient lying on the side. If it is desirable to demonstrate the postural curves, the patient assumes the standing position. The film cassette is placed against the side of the lumbar region, and the x-ray tube is directed laterally through the lumbar part of the vertebral column at right angles to the film.

The large vertebral bodies, the intervertebral disc spaces, and the intervertebral foramina are clearly seen (Fig. 12-17). The pedicles, the articular processes, and the spinous processes are easily visualized. The transverse processes can be identified, but they are superimposed on the sides of the preceding structures. The anterior and posterior surfaces of the vertebral bodies and the posterior wall of the vertebral canal form smooth curved lines that are roughly parallel.

Occasionally, the fifth lumbar vertebra is partly or completely fused with the first sacral vertebra. Not infrequently, the first sacral vertebra is separate from the remainder of the sacrum and has the appearance of a sixth lumbar vertebra.

يؤخذ المنظر الجانبي والمريض مستلق على جانبه. وإذا رغبتنا بإظهار انحناءات الوضعة، فعلى المريض اتخاذ وضعية الوقوف. توضع علبسة الفلم مقابل جانب الناحية القطنية، ويوجه أنبوب أشعة X جانبياً عبر الجزء القطني من العمود الفقري بحيث يشكل زوايا قائمة مع الفلم.

وتظهر بوضوح الأجسام الفقرية الكبيرة والمسافات للأقراص بين الفقرات والتقويع بين الفقرات (الشكل 12-17). وتشاهد السويقات والنواتئ المفصليّة والنواتئ الشوكية بسهولة. ويمكن التعرف على النواتئ المستعرضة، لكنها تكون متراكبة على جوانب البن السابقة. تشكل السطوح الأمامية والخلفية للأجسام الفقرية والجدار الخلفي للقناة خطوطاً منحنية ملساء ومتوازية تقريباً.

أحياناً، تلحم الفقرة القطنية الخامسة جزئياً أو بشكل كامل مع الفقرة العجزية الأولى. وليس من النادر أن تكون الفقرة العجزية الأولى منفصلة عن بقية العجز ولها مظهر فقرة قطنية سادسة.

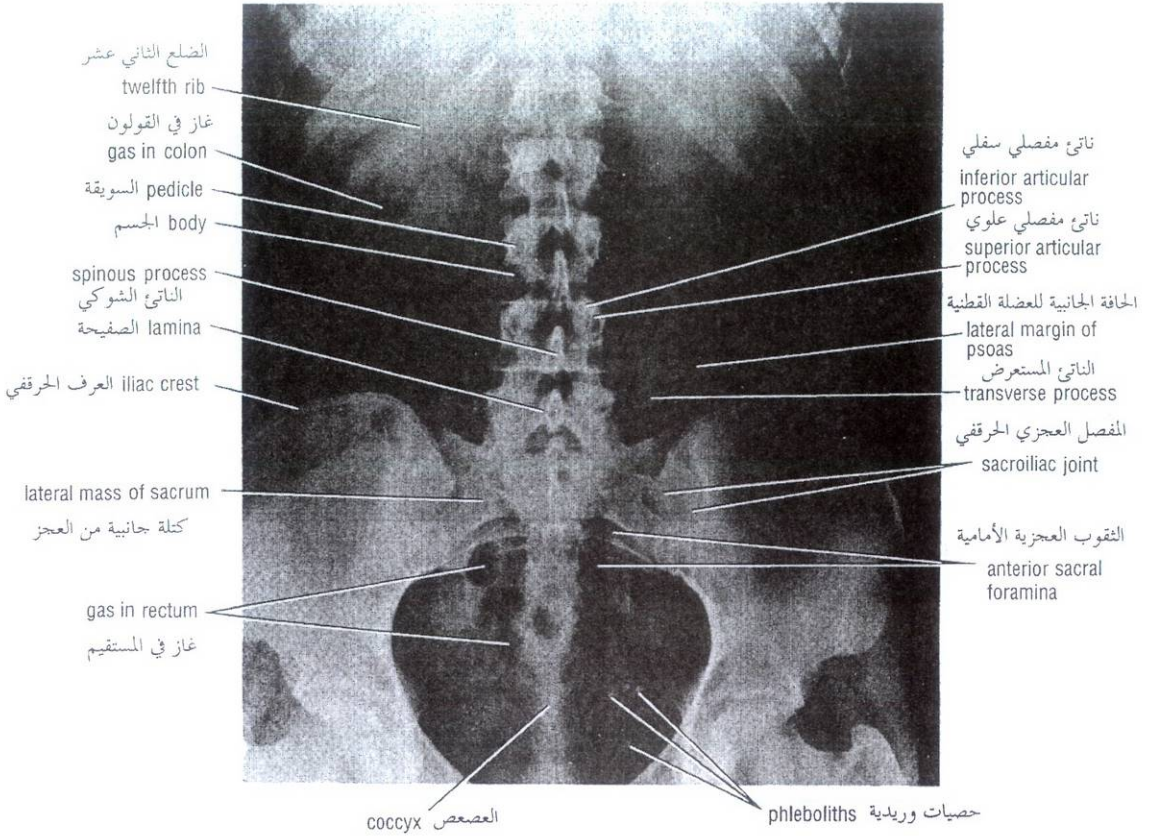


Figure 12-16 Anteroposterior radiograph of the lower thoracic, lumbar, and sacral regions of the vertebral column.

الشكل (12-16): صورة شعاعية أمامية خلفية للنواحي الصدرية السفلية والقطنية والعجزية من العمود الفقري.

The **sacrum** on lateral view shows the promontory, the sacral canal, and the fused sacral bodies and spinous processes (Fig. 12-17). Note the localized anterior angulation between the body of the fifth lumbar vertebra and the first sacral vertebra.

COCCYX

The coccyx is not well shown on routine anteroposterior and lateral radiographs because of its oblique position relative to the film and the presence of gas and feces in the rectum and sigmoid colon. These difficulties may be partially overcome by tilting the x-ray tube and evacuating the contents of the rectum and sigmoid colon.

SPINAL SUBARACHNOID SPACE

The subarachnoid space can be studied radiographically by the injection of contrast media into the subarachnoid space by lumbar puncture. Iodized oil has been used with success. This technique is referred to as **myelography** (Figs. 12-18 and 12-19).

If the patient is sitting in the upright position, the oil sinks to the lower limit of the subarachnoid space at the level of the lower border of the second sacral vertebra. By placing the patient on a tilting table, the oil can be made to gravitate gradually to higher levels of the vertebral column.

يظهر العجز في المنظر الجانبي الطنف والقناة العجزية والأجسام العجزية المتحمة والنواتئ الشوكية (الشكل 12-17). لاحظ التزوي الأمامي المتمركز بين جسم الفقرة القطنية الخامسة والفقرة العجزية الأولى.

العصعص:

لا يظهر العصعص بوضوح في الصور الشعاعية الأمامية الخلفية والجانبية الروتينية بسبب توضع المائل نسبة للفلم ووجود الغاز والغائط في المستقيم والكولون السيني. يمكن التغلب على هذه الصعوبات جزئياً بإمالة أنبوب أشعة X وتفريغ المستقيم والكولون السيني من محتوياتهما.

الحيز تحت العنكبوتية الشوكي:

يمكن دراسة الحيز تحت العنكبوتي شعاعياً بواسطة حقن مادة ظليلة ضمن الحيز تحت العنكبوتية عبر البزل القطني. لقد استخدم زيت يودي بنجاح. ويشار إلى هذه التقنية بتصوير النخاع (الشكل 12-18، الشكل 12-19). إذا كان المريض جالساً بوضع قائم، يهبط الزيت إلى الحد السفلي للحيز تحت العنكبوتية عند مستوى الحافة السفلية للفقرة العجزية الثانية. وبوضع المريض على طاولة مائلة، يتحرك الزيت بفعل الجاذبية تدريجياً إلى مستويات أعلى للعمود الفقري.

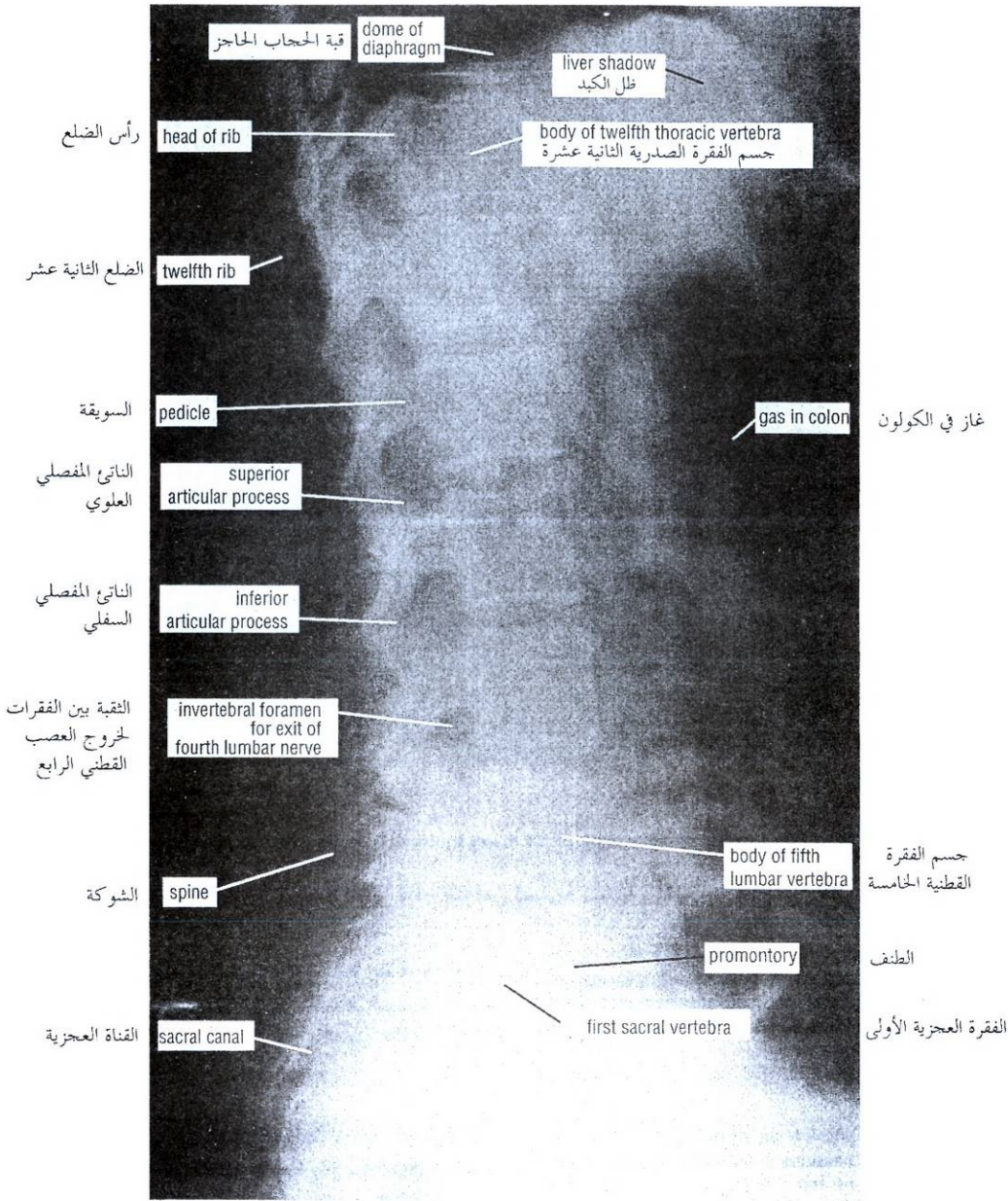


Figure 12-17 Lateral radiograph of the lower thoracic, lumbar, and sacral regions of vertebral column.

الشكل (12-17): صورة شعاعية جانبية للنواحي الصدرية السقلية والقطنية والعجزية من العمود الفقري.

A normal myelogram will show pointed lateral projections at regular intervals at the intervertebral space levels. This appearance is caused by the opaque medium filling the lateral extensions of the subarachnoid space around each spinal nerve. The presence of a tumor or a prolapsed intervertebral disc may obstruct the movement of the oil from one region to another when the patient is tilted.

سيظهر تصوير النخاع السوي أنواع مستدقة الرأس جانبية بفواصل منتظمة عند مستويات الحيز ما بين الفقرات. يحدث هذا المظهر بسبب الوسط الظليل الذي يملأ الامتدادات الجانبية للحيز تحت العنكبوتية حول كل عصب شوكي. ربما يمنع وجود ورم أو قرص بين الفقرات من تزلق حركة الزيت من ناحية لأخرى عند إمالة المريض.

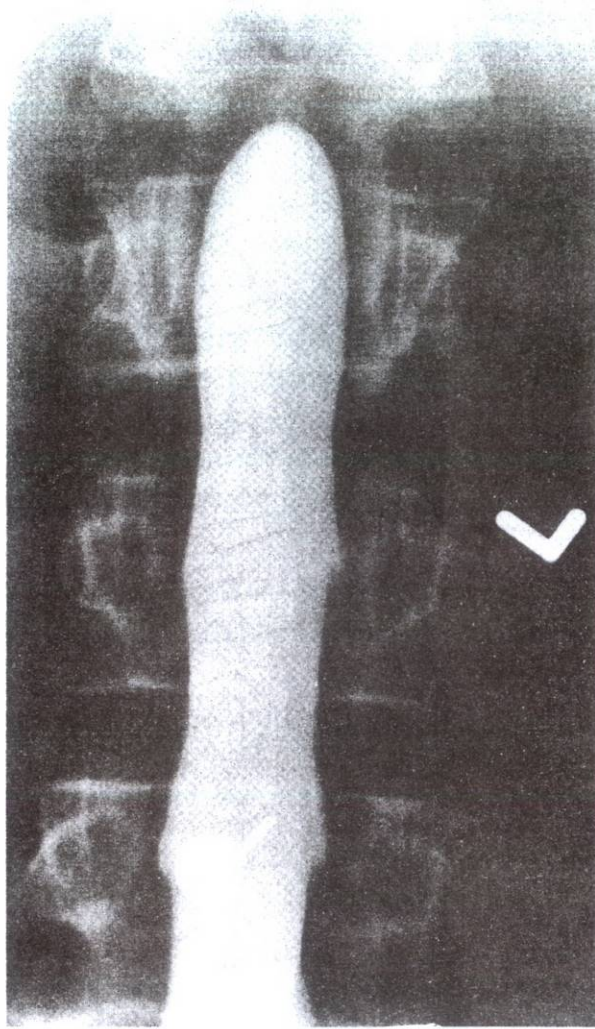


Figure 12-18 Posteroanterior myelogram of the lumbar region.
الشكل (12-18): صورة خلفية أمامية للنخاع في الناحية القطنية.

COMPUTED TOMOGRAPHY AND MAGNETIC RESONANCE IMAGING

These techniques are now extensively used to detect lesions of the vertebral column, especially those involving the soft tissues. CT scans can concentrate on the intervertebral spaces and reveal the intervertebral disc in transverse slices (Figs. 12-20 and 12-21). The disc has a higher density than the cerebrospinal fluid in the subarachnoid space and the surrounding fat. Fragments of a herniated disc can be identified beyond the boundaries of the anulus fibrosus.

MRI easily defines the intervertebral disc on sagittal section and shows its relationship to the vertebral body and the posterior longitudinal ligament (Fig. 12-22). The herniated fragment of the disc and its relationship to the dural sac can easily be demonstrated. The use of MRI is now largely replacing myelography or CT in this region.

◆ التصوير المقطعي المحوسب والتصوير بالرنين المغناطيسي:

تستخدم هذه التقنيات الآن بشكل واسع لكشف آفات العمود الفقري، خاصة تلك التي تشمل النسيج الرخوة. يمكن أن تركز التفرسبات المقطعية المحوسبة على المسافات بين الفقرية وتظهر القرص بين الفقرات في شرائح مستعرضة (الشكلان 12-20، 12-21). يكون القرص أشد كثافة من السائل الدماغي الشوكي الموجود في الحيز تحت العنكبوتية ومن كثافة الشحم المحيط. يمكن التعرف على قطع من القرص المنفتق خارج حدود الحلقة الليفية.

يمكن أن يحدد التصوير بالرنين المغناطيسي بسهولة القرص بين الفقرات على مقطع سهمي ويظهر علاقته مع الجسم الفقري والرباط الطولاني الخلفي (الشكل 12-22). يمكن إظهار القطعة المنفتحة من القرص وعلاقتها مع كيس الجافية بسهولة. حل استخدام MRI الآن بشكل كبير محل تصوير النخاع أو CT في هذه الناحية.

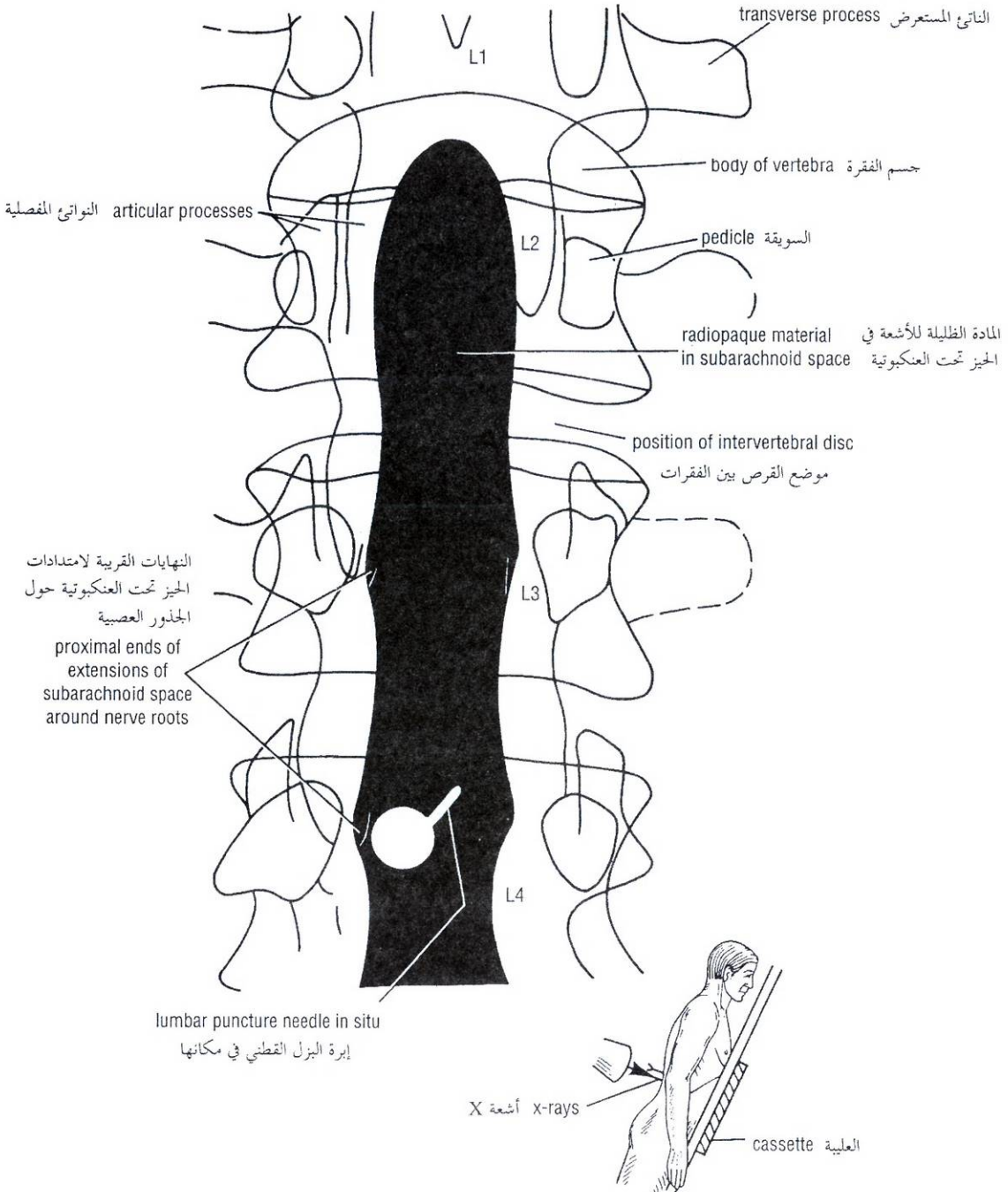


Figure 12-19 Main features that can be seen in the myelogram in Figure 12-18.

الشكل (12-19): الملامح الرئيسية التي يمكن مشاهدتها في صورة التخاع التي وردت في الشكل (12-18).

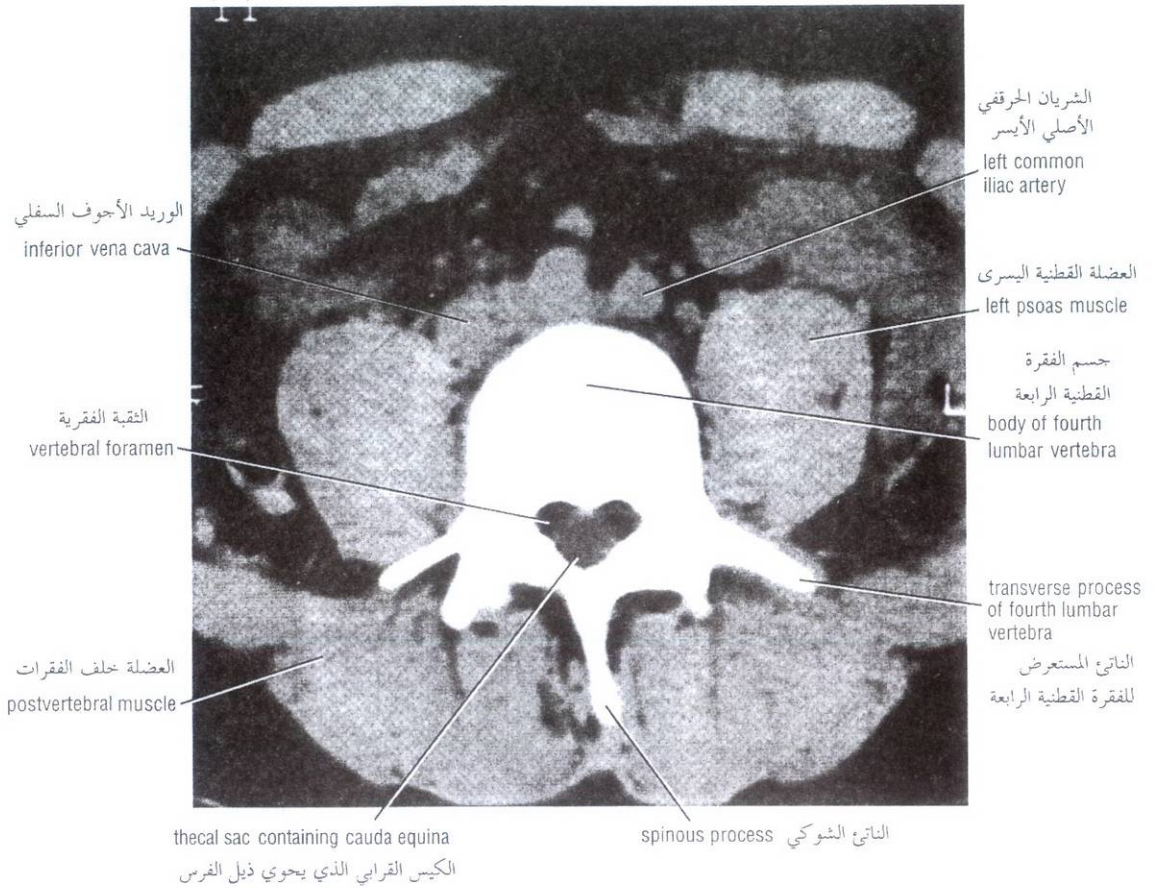


Figure 12-20 CT scan of the fourth lumbar vertebra.

الشكل (12-20): تفرسة CT للفقرة القطنية الرابعة

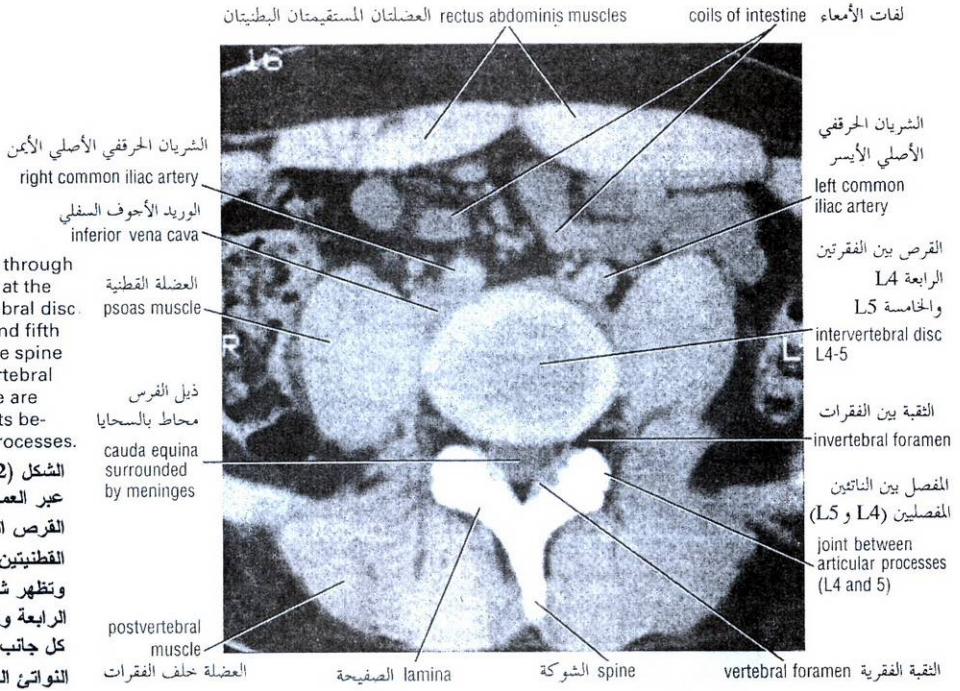


Figure 12-21 CT scan through the vertebral column at the level of the intervertebral disc between the fourth and fifth lumbar vertebrae. The spine of L4 and the intervertebral foramen on each side are shown. Note the joints between the articular processes.

الشكل (12-21): تفريسة CT عبر العمود الفقري عند مستوى القرص الفقري بين الفقرتين القطنيتين الرابعة والخامسة. وتظهر شوكة الفقرة القطنية الرابعة والثقبية بين الفقرات من كل جانب. لاحظ المفصل بين النواتج المفصليّة.

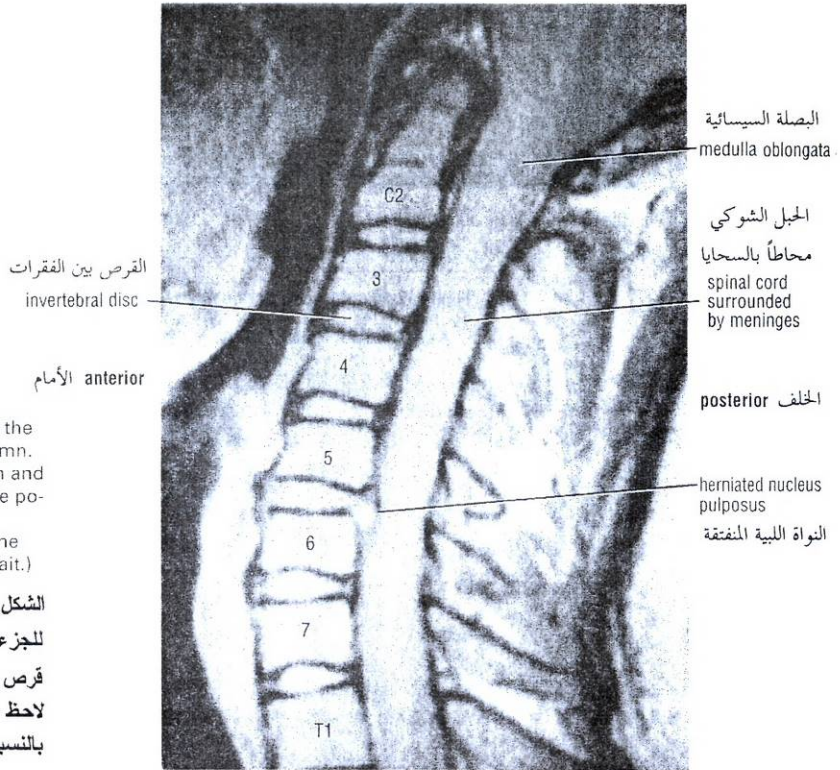


Figure 12-22 Sagittal MRI scan of the cervical part of the vertebral column. A herniated disc between the fifth and sixth vertebrae is shown. Note the position of the spinal cord and its meningeal coverings relative to the herniated disc. (Courtesy of Dr. Paik.)

الشكل (12-22): تفريسة MRI سهمية للجزء الرقبى من العمود الفقري. يظهر هنا قرص مفتوق بين الفقرتين الخامسة والسادسة. لاحظ موضع الحبل الشوكي وأغطيته السحائية بالنسبة للقرص المفتوق.

The entire posterior aspect of the patient should be examined from head to foot, and the arms should hang loosely at the side.

ينبغي فحص كامل الوجه الخلفي للمريض من الرأس إلى القدم، وينبغي أن تتدلى الذراعان على نحو رخو على الجانبين.

Midline Structures

In the midline the following structures can be palpated from above downward.

EXTERNAL OCCIPITAL PROTUBERANCE

This lies at the junction of the head and neck (Fig. 12-1). If the index finger is placed on the skin in the midline, it can be drawn downward from the protuberance in the **nuchal groove**.

CERVICAL VERTEBRAE

The most prominent spinous process that can be felt in the neck (Fig. 12-23) is that of the **seventh cervical vertebra (vertebra prominens)**. Cervical spines 1-6 are covered by the **ligamentum nuchae**, a large ligament that runs down the back of the neck connecting the skull to the spinous processes of the cervical vertebrae.

كعب بني الخط المتوسط:

يمكن جس البني التالية على الخط المتوسط من الأعلى للأسفل:

◆ **الناشزة القذالية الظاهرة:**

وتتوضع عند اتصال الرأس والعنق (الشكل 12-1). إذا كانت السبابة موضوعة على جلد الخط المتوسط فإنه يمكن سحبها للأسفل بدءاً من الناشزة في الأخدود القفوي.

◆ **الفقرات الرقبية:**

إن الناتئ الشوكي الأكثر بروزاً بحيث يمكن الشعور به في العنق (الشكل 12-23) هو ذاك للفقرة الرقبية السابعة (الفقرة الشامخة). تغطي الشوكات الفقرية من 1 إلى 6 بالرباط القفوي وهو رباط كبير يمتد لأسفل قفا العنق واصلًا الجمجمة مع النواتئ الشوكية للفقرات الرقبية.

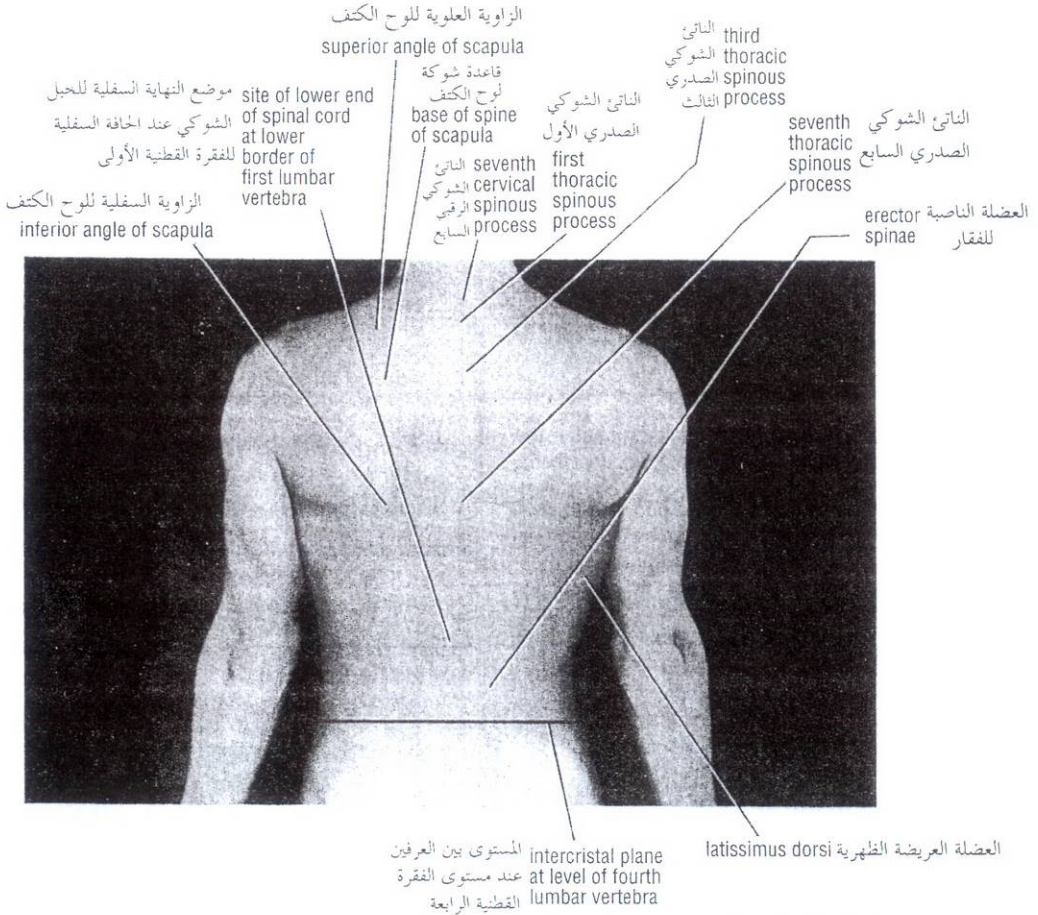


Figure 12-23 The back of a 27-year-old man.

الشكل (12-23): ظهر رجل عمره 27 سنة.

The **transverse processes** are short but easily palpable from the lateral side in a thin neck. The **anterior tubercle of the sixth cervical transverse process (tubercle of Chassaignac)** can be palpated medial to the sternocleidomastoid muscle, and against it the common carotid artery can be compressed.

THORACIC AND LUMBAR VERTEBRAE

The nuchal groove is continuous below with a furrow that runs down the middle of the back over the tips of the **spines of all the thoracic** and the upper four **lumbar vertebrae** (Fig. 12-23). The most prominent spine is that of the first thoracic vertebra; the others may be easily recognized when the trunk is bent forward.

SACRUM

The **spines of the sacrum** are fused with each other in the midline to form the **median sacral crest**. The crest can be felt beneath the skin in the uppermost part of the cleft between the buttocks.

The **sacral hiatus** is situated on the posterior aspect of the lower end of the sacrum, and here the extradural space (epidural space) terminates. The hiatus lies about 2 inches (5 cm) above the tip of the coccyx and beneath the skin of the groove between the buttocks.

COCCYX

The inferior surface and tip of the coccyx can be palpated in the groove between the buttocks about 1 inch (2.5 cm) behind the anus (Fig. 12-1). The anterior surface of the coccyx can be palpated with a gloved finger in the anal canal.

Upper Lateral Part of the Thorax

The upper lateral part of the thorax is covered by the scapula and its associated muscles. The scapula lies posterior to the first to the seventh ribs (Figs. 12-1 and 12-23).

Scapula

The **medial border** of the scapula forms a prominent ridge, which ends above at the superior angle and below at the inferior angle (Fig. 12-23).

The **superior angle** can be palpated opposite the first thoracic spine, and the **inferior angle** can be palpated opposite the seventh thoracic spine (Figs. 12-1 and 12-23).

The **crest of the spine of the scapula** can be palpated and traced medially to the medial border of the scapula, which it joins at the level of the third thoracic spine (Figs. 12-1 and 12-23).

The **acromion process of the scapula** forms the lateral extremity of the spine of the scapula. It is subcutaneous and easily located.

Lower Lateral Part of the Back

The lower lateral part of the back is formed by the posterior aspect of the upper part of the bony pelvis (false pelvis) and its associated gluteal muscles.

النواتئ المستعرضة قصيرة لكنها مجسومة بسهولة من الجانب الوحشي لتعق نخيل. يمكن جس الحديبة الأمامية للناتئ المستعرض الرقبى السادس (حديبة شاسغناك) أنسي العضلة القترائية ومقابلها يمكن ضغط الشريان السباتي الأصلي.

◆ الفقرات الصدرية والقطنية:

يستمر الأحدود القفوي في الأسفل مع أحدود يمتد أسفل منتصف الظهر فوق ذرى شوكات كل الفقرات الصدرية والقطنية الأربعة العلوية (الشكل 12-23). الشوكة الأكثر بروزاً هي تلك للفقرة الصدرية الأولى، وربما يسهل التعرف على البقية عندما يكون الجذع منحنيًا إلى الأمام.

◆ العجز:

تلتحم شوكات العجز مع بعضها البعض في الخط المتوسط لتشكيل العرف العجزى الناصف. يمكن الشعور بهذا العرف تحت الجلد في الجزء الأعلى من الفلج بين الردفين.

تتوضع الفرجة العجزية على الوجه الخلفي للنهاية السفلية للعجز، وهنا ينتهي الحيز خارج (فوق) الجافية. تتوضع الفرجة فوق ذروة العصعص بحوالي إنشين (5 سم) وتحت جلد الأحدود بين الردفين.

◆ العصعص:

يمكن جس السطح السفلي وذروة العصعص في الأحدود بين الردفين خلف الشرج بحوالي إنش واحد (2.5 سم)، (الشكل 12-1). ويمكن جس السطح الأمامي للعصعص بواسطة الإصبع (بعد ارتداء قفاز) في القناة الشرجية.

☞ الجزء العلوي الوحشي من الصدر:

يغطي الجزء العلوي الوحشي من الصدر بلوح الكتف وعضلاته المرافقة بتوضع لوح الكتف خلف الأضلاع من 1 إلى 7 (الشكل 12-1، الشكل 12-23).

☞ لوح الكتف:

تشكل الحافة الأنسية للوح الكتف حرفاً بارزاً، الذي ينتهي في الأعلى عند الزاوية العلوية وفي الأسفل عند الزاوية السفلية (الشكل 12-23). يمكن جس الزاوية العلوية مقابل الشوكة الصدرية الأولى، ويمكن جس الزاوية السفلية مقابل الشوكة الصدرية السابعة (الشكل 12-1، الشكل 12-23).

يمكن جس عرف شوكة لوح الكتف وتتبعه أنسياً إلى الحافة الأنسية للوح الكتف، حيث ينضم إليها عند مستوى الشوكة الصدرية الثالثة (الشكل 12-1، الشكل 12-23).

يشكل الناتئ الأخرمي للوح الكتف الطرف الجانبي لشوكة لوح الكتف، ويقع تحت الجلد ويحدد موضعه بسهولة.

☞ الجزء السفلي الوحشي من الظهر:

يتشكل الجزء السفلي الوحشي من الظهر بالوجه الخلفي للجزء العلوي من الحوض العظمي (الحوض الكاذب) وعضلاته الأليوية المرافقة.

Iliac Crests

The iliac crests are easily palpable along their entire length (Fig. 12-1). They lie at the level of the fourth lumbar spine and are used as a landmark when performing a lumbar puncture. Each crest ends in front at the **anterior superior iliac spine** and behind at the **posterior superior iliac spine**; the latter lies beneath a skin dimple at the level of the second sacral vertebra and the middle of the sacroiliac joint. The iliac tubercle is a prominence felt on the outer surface of the iliac crest about 2 inches (5 cm) posterior to the anterosuperior iliac spine. The iliac tubercle lies at the level of the fifth lumbar spine.

يمكن جس العرفين الحرقفيين بسهولة على امتداد طولهما (الشكل 12-1). وهما يتوضعان عند مستوى الشوكة القطنية الرابعة ويستخدمان كنقطة علام عند إجراء بزل قطني. ينتهي كل عرف في الأمام عند الشوكة الحرقفية العلوية الأمامية وفي الخلف عند الشوكة الحرقفية العلوية الخلفية وتتوضع الأخيرة تحت رصعة جلدية عند مستوى الفقرة العجزية الثانية وسط المفصل العجزى الحرقفي. الحددية الحرقفية هي بروز يشعر به على السطح الخارجي للعرف الحرقفي خلف الشوكة الحرقفية العلوية الأمامية بحوالي إنشين (5 سم). تتوضع الحددية الحرقفية عند مستوى الشوكة القطنية الخامسة.

Spinal Cord and Subarachnoid Space

The **spinal cord** in adults extends down to the level of the lower border of the spine of the first lumbar vertebra (Fig. 12-7). In young children it may extend to the third lumbar spine.

The **subarachnoid space**, with its **cerebrospinal fluid**, extends down to the lower border of the second sacral vertebra (Fig. 12-7), which lies at the level of the posterosuperior iliac spine.

الجبل الشوكي والحيز تحت العنكبوتية:

يمتد الجبل الشوكي عند البالغين إلى الأسفل حتى مستوى الحافة السفلية لشوكة الفقرة القطنية الأولى (الشكل 12-7). وعند الأطفال الصغار ربما يمتد إلى الشوكة القطنية الثالثة.

يمتد الحيز تحت العنكبوتية مع سائله الدماغى الشوكي للأسفل حتى الحافة السفلية للقرة العجزية الثانية (الشكل 12-7)، التي تتوضع عند مستوى الشوكة الحرقفية الخلفية العلوية.

Symmetry of the Back

Observe the back as a whole and compare the two sides with reference to an imaginary line passing downward from the external occipital protuberance to the cleft between the buttocks.

The **posterior vertebral musculature**, which mainly controls the movements of the vertebral column and maintains the postural curves of the column, can be palpated. The muscles are large and lie on either side of the spines of the vertebrae (Figs. 12-1, 12-8, and 12-23). They should be examined with the flat of the hand. If they exhibit normal tone, they are firm to the touch. A spastic muscle feels harder than normal; it is also shorter than normal, which produces a concavity of the vertebral column on the side of the muscular contraction.

The **curves of the vertebral column** can be examined by inspecting the lateral contour of the back. Normally, the posterior surface is concave in the cervical region, convex in the thoracic region, and concave in the lumbar region (Fig. 12-2). The anterior surface of the sacrum and coccyx together have an anterior concavity. The lumbar region meets the sacrum at a sharp angle, the **lumbosacral angle**.

Inspection of the posterior surface of the back, with particular reference to the vertical alignment of the vertebral spines, reveals a slight lateral curvature in most normal persons. Right-handed persons, especially those whose work involves extreme and prolonged muscular effort, usually exhibit a lateral thoracic curve to the right; left-handed persons usually exhibit a lateral thoracic curve to the left.

تناظر الظهر:

لاحظ الظهر ككل وقارن بين جانبيه بالرجوع إلى خط وهمي يمر للأسفل من الناشزة القذالية الظاهرة إلى الفلج بين الردفين.

يمكن أن يحس الجهاز العضلي الفقري الخلفي الذي يتحكم بشكل رئيسي بحركات العمود الفقري ويبقى على انحناءات الوضعية للعمود. العضلات كبيرة وتتوضع على كل جانب من شوكات الفقرات (الأشكال 12-1، 12-8، 12-23). وينبغي فحص العضلات براحة اليد. إذا أظهرت توتر سوي، فإنها تكون صلبة باللمس. ونشعر بالعضلة المتشنجة أقسى من الطبيعي وكذلك هي أقصر من الطبيعي، وهي تتسبب بتقعر العمود الفقري في جانب التقصص العضلي.

يمكن أن تفحص انحناءات العمود الفقري بتأمل المحيط الجاني للظهر. بشكل سوي، السطح الخلفي مقعر في الناحية الرقبية ومحدب في الناحية الصدرية ومقر في الناحية القطنية (الشكل 12-2). يمتلك السطح الأمامي للعجز والعصعص معاً تقعرأً أمامياً. تلتقي الناحية القطنية مع العجز بزواوية حادة، هي الزاوية القطنية العجزية.

يكشف تأمل السطح الخلفي للظهر، بالرجوع خاصة إلى الاصطفاف العمودي للشوكات الفقرية، عن انحناء جانبي طفيف في معظم الأشخاص الأسوياء. يظهر عادة الأشخاص الذين يستعملون يمتانهم — وبالأخص من يتطلب عملهم جهداً عضلياً مطولاً ومفرطاً — انحناءاً صدرياً جانبياً لليمين، ويظهر عادة الأشخاص الذين يستعملون يسراهم انحناءاً صدرياً جانبياً لليسار.

EXAMINATION OF THE BACK

It is important that the whole area of the back and legs be examined and that the shoes be removed. Unequal length of the legs or disease of the hip joints can lead to abnormal curvatures of the vertebral column. The patient should be asked to walk up and down the examination room so that the normal tilting movement of the pelvis can be observed. As one side of the pelvis is raised, a coronal lumbar convexity develops on the opposite side, with a compensatory thoracic convexity on the same side. When a person assumes the sitting position, it will be noted that the normal lumbar curvature becomes flattened, with an increase in the interval between the lumbar spines.

The normal range of movement of the different parts of the vertebral column should be tested. In the cervical region, flexion, extension, lateral rotation, and lateral flexion are possible. Remember that about half of the movement referred to as flexion is carried out at the atlanto-occipital joints. In flexion the patient should be able to touch his or her chest with the chin, and in extension he or she should be able to look directly upward. In lateral rotation the patient should be able to place the chin nearly in line with the shoulder. Half of lateral rotation occurs between the atlas and the axis. In lateral flexion the head can normally be tilted 45° to each shoulder. It is important that the shoulder is not raised when this movement is being tested.

In the thoracic region the movements are limited by the presence of the ribs and sternum. When testing for rotation, make sure that the patient does not rotate the pelvis.

In the lumbar region, flexion, extension, lateral rotation, and lateral flexion are possible. Flexion and extension are fairly free. Lateral rotation, however, is limited by the interlocking of the articular processes. Lateral flexion in the thoracic and lumbar regions is tested by asking the patient to slide, in turn, each hand down the lateral side of the thigh.

ABNORMAL CURVES OF THE VERTEBRAL COLUMN

Kyphosis is an exaggeration in the sagittal curvature present in the thoracic part of the vertebral column. It can be caused by muscular weakness or structural changes in the vertebral bodies or intervertebral discs. In sickly adolescents, for example, where the muscle tone is poor, long hours of study or work over a low desk can lead to a gently curved kyphosis of the upper thoracic region. The person is said to be "round-shouldered." Crush fractures or tuberculous destruction of the vertebral bodies leads to acute angular kyphosis of the vertebral column. In the aged, **osteoporosis** (abnormal rarefaction of bone) and/or degeneration of the intervertebral discs leads to **senile kyphosis**, involving the cervical, thoracic, and lumbar regions of the column.

Lordosis is an exaggeration in the sagittal curvature present in the lumbar region. Lordosis may be caused by an increase in the weight of the abdominal contents, as with the gravid uterus or a large ovarian tumor, or it may be caused by disease of the vertebral column such as spondylolisthesis. (See p 243) The possibility that it is a postural compensation for a kyphosis in the thoracic region or a disease of the hip joint (congenital dislocation) must not be overlooked.

فحص الظهر

من المهم فحص كامل منطقة الظهر والساقين وخلع الحذائين. يمكن أن يؤدي الطول غير المتساوي للساقين أو مرض المفاصل الوركية إلى انحناءات شاذة للعمود الفقري. ينبغي الطلب من المريض أن يمشي جيئة وذهاباً في غرفة الفحص حتى تتمكن من ملاحظة الحركة المائلة السوية للحوض. عندما يرتفع أحد جانبي الحوض، يتطور تحدب قطني اكليلي على الجانب المقابل، مع تحدب صدري معاوض على نفس الجانب. عندما يتخذ المريض وضعية الجلوس سيلاحظ أن الانحناء القطني السوي يصبح متسطحاً مع زيادة في الفاصل بين الشوكات القطنية.

ينبغي فحص المجال السوي لحركة الأجزاء المختلفة من العمود الفقري. في الناحية الرقبية: فإن الثني والبسط والدوران الجانبي والثني الجانبي يكون ممكناً. تذكر أن حوالي نصف الحركة التي يشار إليها كثنني تنجز عند المفاصل الفهيقية القذالية. في الثني، ينبغي على المريض أن يكون قادراً على لمس صدره (أو صدرها) بالذقن، وفي البسط، ينبغي عليه (أو عليها) أن يكون قادراً على النظر مباشرة للأعلى. في الدوران الجانبي، ينبغي على المريض أن يكون قادراً على وضع الذقن متراًصفاً (على خط واحد) تقريباً مع الكتف. يحدث نصف الدوران الجانبي بين الفهقة والمحور. في الثني الجانبي، يمكن إمالة الرأس بشكل سوي بزاوية 45 درجة على كل كتف. ومن المهم أن لا يرفع الكتف عند اختبار هذه الحركة.

الحركات الناحية الصدرية محدودة بسبب وجود الأضلاع والقص. عند اختبار الدوران، تأكد من أن المريض لا يدور الحوض.

في الناحية القطنية الثني والبسط والدوران الجانبي والثني الجانبي يكون ممكناً. الثني والبسط حر نوعاً ما ولكن الدوران الجانبي - على أية حال - مقيد بتشابك النواتئ المفصليّة. يختبر الثني الجانبي في الناحيتين الصدرية والقطنية بالطلب من المريض أن يزلق كلا يديه تباعاً لأسفل الجانب الوحشي من الفخذ.

الانحناءات الشاذة للعمود الفقري

الحجاب هو تفاقم الانحناء السهمي الموجود في الجزء الصدري من العمود الفقري. ويمكن أن يحدث بسبب ضعف عضلي أو تغيرات بنوية تطال الأجسام الفقرية أو الأقراص بين الفقرات. عند المراهقين السقيمين - على سبيل المثال - عندما يكون التوتر العضلي ضعيفاً يمكن أن تؤدي ساعات طويلة من الدراسة أو العمل فوق طاولة منخفضة إلى حداب منحنى بلطف للناحية الصدرية العلوية. ويطلق على الشخص ذو المنكبين المدورين. تؤدي الكسور الهرسية أو تخرب الأجسام الفقرية السلي إلى حداب زاوي حاد للعمود الفقري. يؤدي التخلخل العظمي عند المتقدمين بالعم (تخلخل شاذ في العظم) و/ أو تنكس الأقراص بين الفقرات إلى حداب شيخوخي يشمل النواحي الرقبية والصدرية والقطنية من العمود الفقري.

القمع هو تفاقم الانحناء السهمي الموجود في الناحية القطنية. ربما يحدث القمع بسبب زيادة في وزن المحتويات الطينية كما يحدث مع الرحم الحامل أو ورم مبيضي كبير، أو ربما يحدث بسبب داء في العمود الفقري مثل الترقاق الفقار انظر الصفحة 243. لا ينبغي إغفال إمكانية أن يكون معاوضة وضعية للحجاب في الناحية الصدرية أو لداء في مفصل الورك (خلع ولادي).

Scoliosis is a lateral deviation of the vertebral column. This is most commonly found in the thoracic region and may be caused by muscular or vertebral defects. Paralysis of muscles caused by poliomyelitis can cause severe scoliosis. The presence of a congenital hemivertebra can cause scoliosis. Often scoliosis is compensatory and may be caused by a short leg or hip disease.

VERTEBRAL VENOUS PLEXUS AND CARCINOMA OF THE PROSTATE

The longitudinal thin-walled, valveless vertebral venous plexus is fully described on page 216. Because this plexus communicates above with the intracranial venous sinuses and segmentally with the veins of the thorax, abdomen, and pelvis, it is a clinically important structure. Pelvic venous blood enters not only the inferior vena cava but also the vertebral venous plexus and by this route may also enter the skull. This is especially likely to occur if the intra-abdominal pressure is increased. The internal vertebral venous plexus is not subject to external pressures when the intra-abdominal pressure rises. A rise in pressure on the abdominal and pelvic veins would tend to force the blood backward out of the abdominal and pelvic cavities into the veins within the vertebral canal. The existence of this venous plexus explains how carcinoma of the prostate may metastasize to the vertebral column and the cranial cavity.

HERNIATED INTERVERTEBRAL DISCS

The structure and function of the intervertebral disc is described on page 208. The resistance of these discs to compression forces is substantial, as seen, for example, in circus acrobats who can support four or more of their colleagues on their shoulders. Nevertheless, the discs are vulnerable to sudden shocks, particularly if the vertebral column is flexed and the disc is undergoing degenerative changes, that result in herniation of the nucleus pulposus.

The discs most commonly affected are those in areas where a mobile part of the column joins a relatively immobile part, that is, the cervicothoracic junction and the lumbosacral junction. In these areas the posterior part of the annulus fibrosus ruptures, and the nucleus pulposus is forced posteriorly like toothpaste out of a tube. This is referred to as a **herniation of the nucleus pulposus**. This herniation can result either in a central protrusion in the midline under the posterior longitudinal ligament of the vertebrae or in a lateral protrusion at the side of the posterior ligament close to the intervertebral foramen (Fig. 12-24). The escape of the nucleus pulposus will produce narrowing of the space between the vertebral bodies, which may be visible on radiographs. Slackening of the anterior and posterior longitudinal ligaments results in abnormal mobility of the vertebral bodies, producing local pain and subsequent development of osteoarthritis.

Cervical disc herniations are less common than herniations in the lumbar region (Fig. 12-22). The discs most susceptible to this condition are those between the fifth and sixth or sixth and seventh vertebrae. Lateral protrusions cause pressure on a spinal nerve or its roots. Each spinal nerve emerges above the corresponding vertebra; thus, protrusion of the disc between the fifth and sixth cervical vertebrae can cause compression of the C6 spinal nerve or its roots (Fig. 12-24). Pain is felt near the lower part of the back of the neck and shoulder and along the area in the distribution of the spinal nerve involved. Central protrusions may press on the spinal cord and the anterior spinal artery and involve the various nerve tracts of the spinal cord.

الجنف هو انحراف جانبي للعمود الفقري. وهو أكثر شيوعاً في الناحية الصدرية وربما ينجم عن عيوب عضلية أو فقرية. يمكن أن يسبب شلل العضلات الناجم عن التهاب سحائية نخاع حنفاً شديداً. ويمكن أن يسبب وجود فقرة تصفية ولادية حدوث الجنف. الجنف غالباً معاوض وربما ينجم عن ساق قصيرة أو داء وركي.

الضفيرة الوريدية الفقرية وسرطانة المثانة

لقد وصفت بشكل كامل الضفيرة الوريدية الفقرية الطولانية ذات الجدران الرقيقة عديمة الصمامات على الصفحة 216. ولأن هذه الضفيرة تتصل في الأعلى مع الجيوب الوريدية داخل القحفية وقطعياً مع أوردة الصدر والبطن والحوض، لذلك تكنسب هذه البنية أهمية سريرية. لا يدخل الدم الوريدي الحوضي فقط إلى الوريد الأوجف السفلي بل أيضاً إلى الضفيرة الوريدية الفقرية وبواسطة هذا الطريق ربما يدخل أيضاً إلى الجمجمة. ومن المرجح حدوث هذا بشكل خاص إذا كان الضغط داخل البطن مازداد. لا تتعرض الضفيرة الوريدية الفقرية الباطنة لضغوط خارجية عندما يرتفع الضغط داخل البطن. سيميل ارتفاع الضغط الواقع على الأوردة البطنية والحوضية لدفع الدم إلى الخلف خارج الأوجف البطنية والحوضية إلى أوردة داخل القناة الفقرية. يفسر وجود هذه الضفيرة الوريدية كيف يمكن أن تنتقل سرطانة المثانة إلى العمود الفقري والجوف القحفي.

الأقراص بين الفقرات المتفوقة

لقد وصفت بنية ووظيفة القرص بين الفقرات على الصفحة 208 سابقاً. إن مقاومة هذه الأقراص للقوى الضاغطة هو أمر جوهري كما نشاهد مثلاً عند بهلواني السيرك الذين يقدر الواحد منهم على حمل أربعة أو أكثر من زملائه علي كتفيه. ومع ذلك، فإن الأقراص قابلة للتأذي بالصددمات المفاجئة - خصوصاً إذا كان العمود الفقري منثياً والقرص خاضع لتغيرات تنكسية - وهذا يؤدي إلى انفتاق النواة اللبية.

الأقراص الأكثر تأثراً هي تلك الموجودة في المناطق حيث يتصل جزء متحرك من العمود الفقري مع آخر غير متحرك نسبياً ونجد هذا في الاتصال الرقبى الصدري والاتصال القطني العجزي. في هذه المناطق، يتمزق الجزء الخلفي من الحلقة اللبينة وتدفع النواة اللبية بقوة للخلف كخروج معجون الأسنان من أنبوب. ويشار إلى ذلك بانفتاق النواة اللبية. يمكن أن يتسبب هذا الانفتاق إما في تبارز مركزي على الخط المتوسط تحت الرباط الطولاني الخلفي للفقرات أو في تبارز وحشي على جانب الرباط الخلفي قريباً من النقبة بين الفقرات (الشكل 12-24). سيؤدي إفلات النواة اللبية إلى تضيق الحيز بين الأجسام الفقرية. الذي ربما يكون مرئياً على الصور الشعاعية. ينجم عن تراخي الرباطين الطولانيين الأمامي والخلفي تحركاً شاذاً للأجسام الفقرية مما يؤدي إلى حدوث ألم موضعي وتطور لاحق للفصال العظمي.

انفتاقات القرص الرقبى أقل شيوعاً من الانفتاقات في الناحية القطنية (الشكل 12-22). الأقراص الأكثر تأهباً لهذه الحالة هي تلك المتوضعة بين الفقرتين الخامسة والسادسة أو بين الفقرتين السادسة والسابعة. تسبب التبارزات (الوحشية) ضغطاً على عصب شوكي أو جذوره. كل عصب شوكي يبرز فوق الفقرة الموافقة وهكذا يمكن أن يتسبب تبارز القرص بين الفقرتين الرقبيتين الخامسة والسادسة بانضغاط العصب الشوكي C6 أو جذوره (الشكل 12-24). يشعر بالألم قريباً من الجزء السفلي لقفص العنق والكتف وعلى طول منطقة توزع العصب الشوكي المصاب. ربما تضغط التبارزات المركزية على الحبل الشوكي والشريان الشوكي الأمامي ويشمل ذلك السبل العصبية المتنوعة للحبل الشوكي.

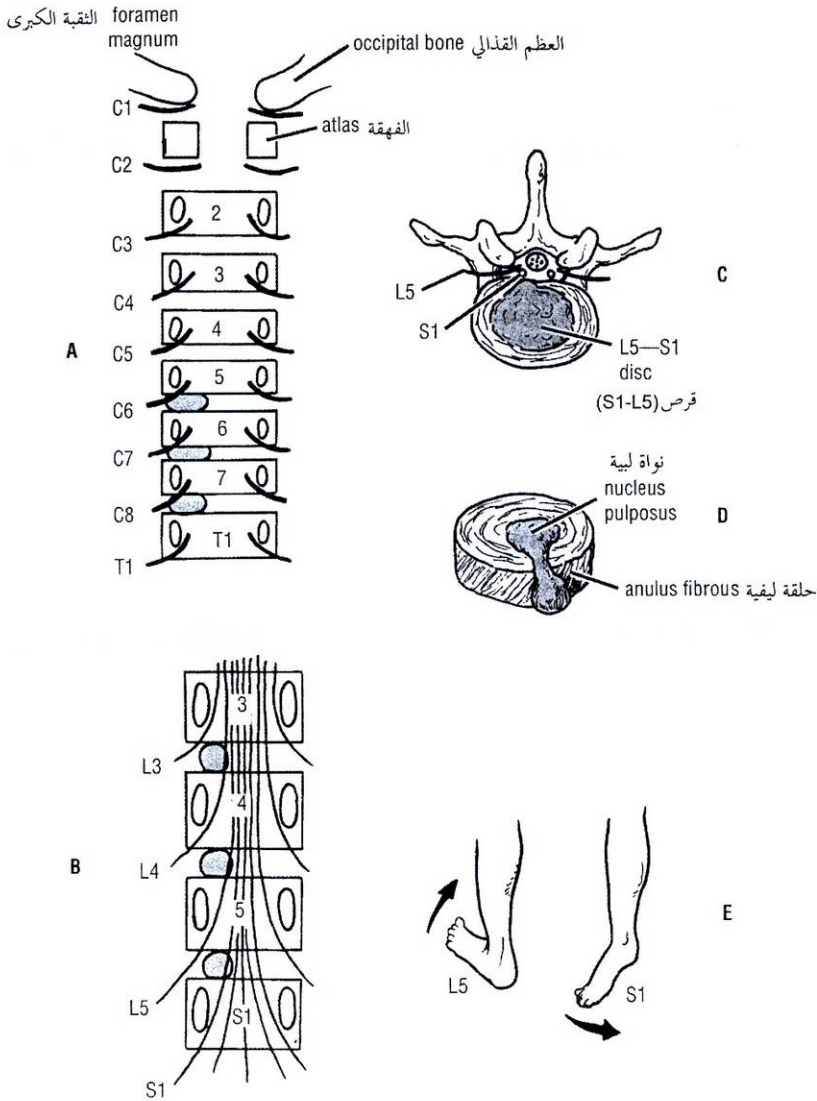


Figure 12-24 A, B. Posterior views of vertebral bodies in the cervical and lumbar regions showing the relationship that might exist between the herniated nucleus pulposus and the spinal nerve roots. Note that there are eight cervical spinal nerves but only seven cervical vertebrae. In the lumbar region, for example, the emerging L4 nerve roots pass out laterally close to the pedicle of the fourth lumbar vertebra and are not related to the intervertebral disc between the fourth and fifth lumbar vertebrae. C. Posterolateral herniation of the nucleus pulposus of the intervertebral disc between the fifth lumbar vertebra and the first sacral vertebra showing pressure on the S1 nerve root. D. An intervertebral disc that has herniated its nucleus pulposus posteriorly. E. Pressure on the L5 motor nerve root produces weakness of dorsiflexion of the ankle; pressure on the S1 motor nerve root produces weakness of plantar flexion of the ankle joint.

الشكل (12-24): A, B: منظران خلفيان للأجسام الفقرية في الناحيتين الرقبية والقطنية يظهران العلاقة التي ربما توجد بين النواة اللببية المفتوقة والجذور العصبية الشوكية. لاحظ أنه توجد ثمانية أعصاب شوكية رقبية ولكن فقط سبع فقرات رقبية. في الناحية القطنية - مثلاً - تسير جذور العصب القطني المنبثقة للخارج والوحشي قريباً من سويقة الفقرة القطنية الرابعة ولا تجاور القرص الفقري بين الفقرتين القطنيتين الرابعة والخامسة. C. انفتاق خلفي جانبي للنواة اللببية من القرص الفقري بين الفقرة القطنية الخامسة والفقرة العجزية الأولى ويظهر الضغط الواقع على الجذر العصبي S1. D. قرص بين الفقرات انفتقت نواته اللببية خلفياً. E. ضغط على الجذر العصبي الحركي L5 يسبب ضعفاً في الثني الظهري للكاحل، يسبب الضغط الواقع على الجذر العصبي الحركي S1 ضعفاً في الثني الأحمصي لمفصل الكاحل.

Lumbar disc herniations are more common than cervical disc herniations (Fig. 12-24). The discs usually affected are those between the fourth and fifth lumbar vertebrae and between the fifth lumbar vertebra and the sacrum. In the lumbar region the roots of the cauda equina run posteriorly over several intervertebral discs (Fig. 12-23). A lateral herniation may press on one or two roots and often involves the nerve root going to the intervertebral foramen just below. However, because C8 nerve roots exist and an eighth cervical vertebral body does not, the thoracic and lumbar roots **exit** below the vertebra of the corresponding number. Thus, the L5 nerve root exits between the fifth lumbar and first sacral vertebrae. Moreover, because the nerve roots move laterally as they pass toward their exit, the root corresponding to that disc space (L4 in the case of the L4-5 disc) is already too lateral to be pressed on by the herniated disc. Herniation of the L4-5 disc usually gives rise to symptoms referable to the L5 nerve roots, even though the L5 root exits between L5 and S1 vertebrae. The nucleus pulposus occasionally herniates directly backward and, if it is a large herniation, the whole cauda equina may be compressed, producing paraplegia.

An initial period of back pain is usually caused by the injury to the disc. The back muscles show spasm, especially on the side of the herniation, because of pressure on the spinal nerve root. As a consequence, the vertebral column shows a scoliosis, with its concavity on the side of the lesion. Pain is referred down the leg and foot in the distribution of the affected nerve. Since the sensory posterior roots most commonly pressed on are the fifth lumbar and the first sacral, pain is usually felt down the back and lateral side of the leg, radiating to the sole of the foot. This condition is often called **sciatica**. In severe cases paresthesia or actual sensory loss may be present.

Pressure on the anterior motor roots causes muscle weakness. Involvement of the fifth lumbar motor root produces weakness of dorsiflexion of the ankle, whereas pressure on the first sacral motor root causes weakness of plantar flexion, and the ankle jerk may be diminished or absent (Fig. 12-24).

A large, centrally placed protrusion may give rise to bilateral pain and muscle weakness in both legs. Acute retention of urine may also occur.

A correlation between the disc lesion, the nerve roots involved, the pain dermatome, the muscle weakness, and the missing or diminished reflex is shown in Table 12-1.

DISEASE AND THE INTERVERTEBRAL FORAMINA

The intervertebral foramina (Fig. 12-5) transmit the spinal nerves and the small segmental arteries and veins, all of which are embedded in areolar tissue. Each foramen is bounded above and below by the pedicles of adjacent vertebrae, in front by the lower part of the vertebral body and by the intervertebral disc, and behind by the articular processes and the joint between them. In this situation the spinal nerve is vulnerable and may be pressed on or irritated by disease of the surrounding structures. Herniation of the intervertebral disc, fractures of the vertebral bodies, and osteoarthritis involving the joints of the articular processes or the joints between the vertebral bodies can all result in pressure, stretching, or edema of the emerging spinal nerve. Such pressure would give rise to dermatomal pain, muscle weakness, and diminished or absent reflexes.

افتتاقات القرص القطني هي أكثر شيوعاً من افتتاقات القرص الرقبى (الشكل 12-24). الأقراص المتأثرة عادة هي تلك الموجودة بين الفقرتين القطنيتين الرابعة والخامسة أو بين الفقرة القطنية الخامسة والعجز. في الناحية القطنية تمتد جذور ذيل الفرس خلفياً فوق الأقراص بين الفقرات المختلفة (الشكل 12-23). ربما يضغط افتتاق وحشي (جانبي) على واحد أو اثنين من الجذور ويشمل غالباً الجذر العصبي الذاهب إلى الثقبه بين الفقرات الواقعة تحته مباشرة. على أية حال، بسبب وجود جذور عصبية C8 وعدم وجود جسم فقري رقبى ثامن لذلك تخرج الجذور الصدرية والقطنية تحت الفقرة ذات العدد المطابق. وهكذا، يخرج الجذر العصبي L5 بين الفقرتين القطنية الخامسة والعجزية الأولى. وأكثر من ذلك، لأن الجذور العصبية تتحرك وحشياً (جانبياً) عند مرورها باتجاه مخرجها، لذلك يكون الجذر الموافق لذلك الحيز القرصي (L4 في حالة القرص L4-5) بتوضعه الوحشي بعيداً جداً لينضغط بالقرص المنفوق. يعطي افتتاق القرص L4-5 أعراضاً عائدة للجذور العصبية L5، حتى بالرغم من خروج الجذر L5 بين الفقرتين L5 و S1. تتفتق النواة اللبية أحياناً للخلف بشكل مباشر وإذا كان افتتاقاً كبيراً فإن كامل ذيل الفرس ربما ينضغط محدثاً شللاً سفلياً.

تتجم فتره الألم البدئية للظهر عادة عن إصابة القرص. تظهر عضلات الظهر تشنجات خصوصاً على جانب الافتتاق بسبب الضغط على الجذر العصبي الشوكي. ونتيجة لذلك يظهر العمود الفقري حنفاً تقعره في جهة الآفة. ينزل الألم الرجيع لأسفل الساق والقدم مع توزع العصب المتأثر. وحيث أن الجذور الخلفية الحسية الأكثر شيوعاً تضغطها هي القطنية الخامسة والعجزية الأولى، لذلك فالألم يشعر به عادة أسفل الظهر وفي الجانب الوحشي من الساق ويتشعب إلى أحمص القدم. تدعى هذه الحالة غالباً بعرق النسا (ألم العصب الوركي). وربما نجد في الحالات الشديدة مذلاً أو فقد حسي فعلي.

يسبب الضغط على الجذور الحركية الأمامية ضعفاً عضلياً. وتسبب إصابة الجذر الحركي القطني الخامس ضعفاً في النسي الظهرى للكاحل، بينما يتسبب انضغاط الجذر الحركي العجزى الأول في اضعاف النسي الأحمصي، وربما تنقص نفضة الكاحل أو تغيب (الشكل 12-24).

ربما يتسبب التبارز ذو التوضع المركزي الكبير بألم نثائي الجانب ويضعف عضلي في كلا الساقين. وربما يحدث أيضاً احتباس حاد للبول. وتظهر في الجدول (12-1) العلاقة بين الآفة القرصية، والجذور العصبية المصابة والقطاع الجلدي للألم والضعف العضلي، والمنعكس المفقود أو المضعف.

الداء والثقب بين الفقرات

تسمح الثقبوب بين الفقرات (الشكل 12-5). بمرور الأعصاب الشوكية والأوردة والشرايين القطعية الصغيرة والتي تنظم جميعها في نسيج خلالي. يحد كل ثقبه من الأعلى والأسفل سويقات الفقرات المتاخمة، ومن الأمام الجزء السفلي من الجسم الفقري والقرص بين الفقرات، ومن الخلف النواتئ المفصلي والمفصل بينها. وفي هذا الموقع فإن العصب الشوكي عرضة للأذى فرمما ينضغط أو يتخرش نتيجة داء يصيب البنى المحيطة. يمكن أن يتسبب كل من افتتاق القرص بين الفقرات وكسور الأجسام الفقرية والفصال العظمي للمفاصل بين النواتئ المفصلي أو المفاصل بين الأجسام الفقرية في انضغاط أو تمطيط أو وذمة العصب الشوكي الذي يبرز من هذه الثقبه. سيتسبب مثل هذا الضغط بألم قطاعي جلدي وضعف عضلي وضعف أو غياب المنعكسات.

الجدول 12-1: ملخص للملامح الهامة الموجودة في المتلازمات الجذرية الرقبية والقطنية العجزية.

الجذر المصاب	القطاع الجليدي للألم	العضلة المصابة	الضعف الحركي	المتعكس المتضرر
C5	الوجه الوحشي السفلي للعضد	الدالية وذات الرأسين	تبعيد الكتفين وثني المرفق	ذات الرأسين
C6	الوجه الوحشي للساعد	الباسطة الكعبرية للرسغ الطويلة والقصيرة	باسطات المعصم.	العصدي الكعبري
C7	الأصبع الوسطى	ثلاثية الرؤوس والثنية الكعبرية للرسغ	بسط المرفق وثني المعصم.	ثلاثية الرؤوس.
C8	الوجه الأنسي للساعد.	مثنية الأصابع السطحية والعميقة.	ثني الإصبع.	لا يوجد
L1	المغين	القطنية الحرقفية	ثني الورك.	المشمري
L2	الوجه الامامي للفخذ	القطنية الحرقفية، الحياطية، مقربات الورك.	ثني الورك، تقريب الورك	المشمري
L3	الوجه الأنسي للركبة	القطنية الحرقفية، الحياطية، رباعية الرؤوس، مقربات الورك.	ثني الورك، بسط الركبة، تقريب الورك.	الرضفي
L4	الوجه الأنسي للركبة.	الظنوبية الأمامية، رباعية الرؤوس.	انقلاب القدم للداخل، بسط الركبة	الرضفي
L5	الجزء الوحشي من أسفل الساق وظهر القدم.	الباسطة للأصابع الطويلة، باسطة الإبهام الطويلة.	بسط الأجناس، ثني ظهري للكاحل	لا يوجد
S1	الحافة الوحشية للقدم	عضلة الساق، العضلة الأحمصية.	ثني أحمصي للكاحل.	نفضة الكاحل
S2	الجزء الخلفي للفخذ	مثنية الأصابع الطويلة، مثنية الإبهام الطويلة	ثني أحمصي للكاحل، ثني الأجناس.	لا يوجد

Table 12-1 Summary of Important Features Found in Cervical and Lumbar Root Syndromes

Root Injury	Dermatome Pain	Muscle Supplied	Movement Weakness	Reflex Involved
C5	Lower lateral aspect of upper arm	Deltoid and biceps	Shoulder abduction, elbow flexion	Biceps
C6	Lateral aspect of forearm	Extensor carpi radialis longus and brevis	Wrist extensors	Brachioradialis
C7	Middle finger	Triceps and flexor carpi radialis	Extension of elbow and flexion of wrist	Triceps
C8	Medial aspect of forearm	Flexor digitorum superficialis and profundus	Finger flexion	None
L1	Groin	Iliopsoas	Hip flexion	Cremaster
L2	Anterior aspect of thigh	Iliopsoas, sartorius, hip adductors	Hip flexion, hip adduction	Cremaster
L3	Medial aspect of knee	Iliopsoas, sartorius, quadriceps, hip adductors	Hip flexion, knee extension, hip adduction	Patellar
L4	Medial aspect of calf	Tibialis anterior, quadriceps	Foot inversion, knee extension	Patellar
L5	Lateral part of lower leg and dorsum of foot	Extensor hallucis longus, extensor digitorum longus	Toe extension, ankle dorsiflexion	None
S1	Lateral edge of foot	Gastrocnemius, soleus	Ankle plantar flexion	Ankle jerk
S2	Posterior part of thigh	Flexor digitorum longus, flexor hallucis longus	Ankle plantar flexion, toe flexion	None

خلوع العمود الفقري

تحدث خلوع بدون كسر فقط في الناحية الرقبية بسبب ميل النواتئ المفصالية للفقرات الرقبية الذي يسمح بحدوث الخلع بدون حدوث كسر للنواتئ. في الناحيتين الصدرية والقطنية، يمكن أن تحدث الخلع فقط إذا انكسرت النواتئ المفصالية العمودية التوضع.

تحدث الخلع بشكل شائع بين الفقرتين الرقبيتين الرابعة والخامسة أو الخامسة والسادسة، حيث تكون قابلية التحرك أعظم مما يمكن. في الخلع أحادية الجانب يدفع الناتئ المفصلي السفلي لإحدى الفقرات بقوة للأمام فوق الحافة الأمامية للناتئ المفصلي العلوي من الفقرة الأدنى. بسبب التراكب السوي بين النواتئ المفصالية، فإنها تصبح متقلبة في موقع الخلع. العصب الشوكي في نفس الجهة ينقرص عادة في الثقبية بين الفقرات محدثاً ألماً شديداً. ولحسن الحظ، يسمح الحجم الكبير للثقبية للفقرات بإفلات الحبل الشوكي من التأذي في معظم الحالات.

DISLOCATIONS OF THE VERTEBRAL COLUMN

Dislocations without fracture occur only in the cervical region because the inclination of the articular processes of the cervical vertebrae permits dislocation to take place without fracture of the processes. In the thoracic and lumbar regions, dislocations can occur only if the vertically placed articular processes are fractured.

Dislocations commonly occur between the fourth and fifth or fifth and sixth cervical vertebrae, where mobility is greatest. In unilateral dislocations the inferior articular process of one vertebra is forced forward over the anterior margin of the superior articular process of the vertebra below. Because the articular processes normally overlap, they become locked in the dislocated position. The spinal nerve on the same side is usually nipped in the intervertebral foramen, producing severe pain. Fortunately, the large size of the vertebral canal allows the spinal cord to escape damage in most cases.

Bilateral cervical dislocations are almost always associated with severe injury to the spinal cord. Death occurs immediately if the upper cervical vertebrae are involved because the respiratory muscles, including the diaphragm (phrenic nerves C3-5), are paralyzed.

ترافق الخلع الرقبية ثنائية الجانب دائماً تقريباً مع إصابة شديدة للحبل الشوكي. تحدث الوفاة فوراً إذا شملت الإصابة الفقرات الرقبية العلوية لأن العضلات التنفسية متضمنة الحجاب الحاجز، (الأعصاب الحجابية 5-3-C) تصبح مشلولة.

FRACTURES OF THE VERTEBRAL COLUMN

Fractures of the Spinous Processes, Transverse Processes, or Laminae

Fractures of the spinous processes, transverse processes, or laminae are caused by direct injury or, in rare cases, by severe muscular activity.

Anterior and Lateral Compression Fractures

Anterior compression fractures of the vertebral bodies are usually caused by an excessive flexion compression type of injury and take place at the sites of maximum mobility or at the junction of the mobile and fixed regions of the column. It is interesting to note that the body of a vertebra in such a fracture is crushed, whereas the strong posterior longitudinal ligament remains intact. The vertebral arches remain unbroken and the intervertebral ligaments remain intact so that vertebral displacement and spinal cord injury do not occur. When injury causes excessive lateral flexion in addition to excessive flexion, the lateral part of the body is also crushed.

Fracture Dislocations

Fracture dislocations are usually caused by a combination of a flexion and rotation type of injury; the upper vertebra is excessively flexed and twisted on the lower vertebra. Here again, the site is usually where maximum mobility occurs, as in the lumbar region, or at the junction of the mobile and fixed region of the column, as in the lower lumbar vertebrae. Because the articular processes are fractured and the ligaments are torn, the vertebrae involved are unstable, and the spinal cord is usually severely damaged or severed, with accompanying paraplegia.

Vertical Compression Fractures

These fractures occur in the cervical and lumbar regions, where it is possible to fully straighten the vertebral column (Fig. 12-25). In the cervical region, with the neck straight, an excessive vertical force applied from above will cause the ring of the atlas to be disrupted and the lateral masses to be displaced laterally (**Jefferson's fracture**). If the neck is slightly flexed, the lower cervical vertebrae remain in a straight line and the compression load is transmitted to the lower vertebrae, causing disruption of the intervertebral disc and breakup of the vertebral body. Pieces of the vertebral body are commonly forced back into the spinal cord.

It is possible for nontraumatic compression fractures to occur in severe cases of osteoporosis and for pathologic fractures to take place.

In the straightened lumbar region, an excessive force from below can cause the vertebral body to break up, with protrusion of fragments posteriorly into the spinal canal.

Fractures of the Odontoid Process of the Axis

Fractures of the odontoid process are relatively common and result from falls or blows on the head (Fig. 12-25). Excessive mobility of the odontoid fragment or rupture of the transverse ligament can result in compression injury to the spinal cord.

كسور العمود الفقري

كسور النواتئ الشوكية أو المستعرضة أو الصفائح:

تتجم كسور النواتئ الشوكية أو المستعرضة أو الصفائح عن أذية مباشرة أو في حالات نادرة عن فعالية عضلية شديدة.

كسور الانضغاطية الأمامية والجانبية:

تتجم كسور الأجسام الفقرية الانضغاطية الأمامية عادة عن أذية من نموذج الانضغاط بسبب الثني بشكل مفرط تحدث في المواقع القابلة للتحرك الأعظمي أو عند اتصال النواحي المتحركة والثابتة من العمود الفقري. من المهم ملاحظة أن جسم الفقرة في مثل هذا الكسر يكون مهروساً، بينما يبقى الرباط الطولاني الخلفي القوي سليماً. وبما أن الأقواس الفقرية تبقى غير مكسورة وتبقى الأربطة بين الفقرات سليمة لذلك لا تحدث الانزياحات الفقرية ولا يصاب الحبل الشوكي. عندما تسبب الإصابة ثنيًا جانبيًا مفرطاً بالإضافة إلى ثني مفرط، فإنه ينهرس الجزء الوحشي من الجسم.

كسور الخلع الكسرية:

تحدث هذه الخلع عادة بسبب أذية ذات نموذج مشترك من الثني والدوران، حيث تكون الفقرة العلوية مفتولة ومثنية بإفراط على الفقرة السفلية. وهنا من جديد، يكون الموضع عادة حيث تحدث الحركة الأعظمية، كما في الناحية القطنية، أو عند اتصال الناحية القابلة للتحرك والثابتة من العمود الفقري كما في الفقرات القطنية السفلية. ولأن النواتئ المفصالية تكسر والأربطة تتمزق، لذلك فالفقرات المتأثرة تكون غير مستقرة ويتأذى عادة الحبل الشوكي بشدة أو ينقطع مع شلل سفلي مرافق.

كسور الانضغاطية العمودية:

تحدث هذه الكسور في النواحي الرقبية والقطنية، حيث يكون من الممكن هناك تقويم العمود الفقري بشكل كامل (الشكل 12-25). في الناحية الرقبية، وعندما تكون الرقبة قوية، ستسبب قوة عمودية مفرطة مطبقة من الأعلى تتمزق حلقة الفهقة وبنزياح الكتل الجانبية وحشياً (كسور جفرسون). إذا كانت الرقبة مننبة بشكل طفيف، تبقى الفقرات الرقبية السفلية على خط مستقيم وبالتالي ينتقل العبء الضغطي إلى الفقرات السفلية محدثاً تمزقاً في القرص بين الفقرات وتحطماً للجسم الفقري. تدفع قطع الجسم الفقري بشكل شائع بقوة باتجاه الخلف إلى الحبل الشوكي. من الممكن أن تحدث كسور الانضغاط غير الرضي في الحالات الشديدة من التخلخل العظمي ومن الممكن أن تحدث كسور مرضية.

عندما تكون الناحية القطنية بوضع قوي، يمكن أن تسبب قوة مفرطة من الأسفل بتحطم الجسم الفقري مع تبارز القطع خلفياً إلى الحبل الشوكي.

كسور النواتئ سني الشكل للمحور:

كسور النواتئ سني الشكل للمحور شائعة نسبياً وتنتج عن السقطات أو الضربات على الرأس (الشكل 12-25). يمكن أن ينجم عن قابلية التحرك المفرطة للشدفة السنية أو تمزق الرباط المستعرض أذية انضغاطية للحبل الشوكي.

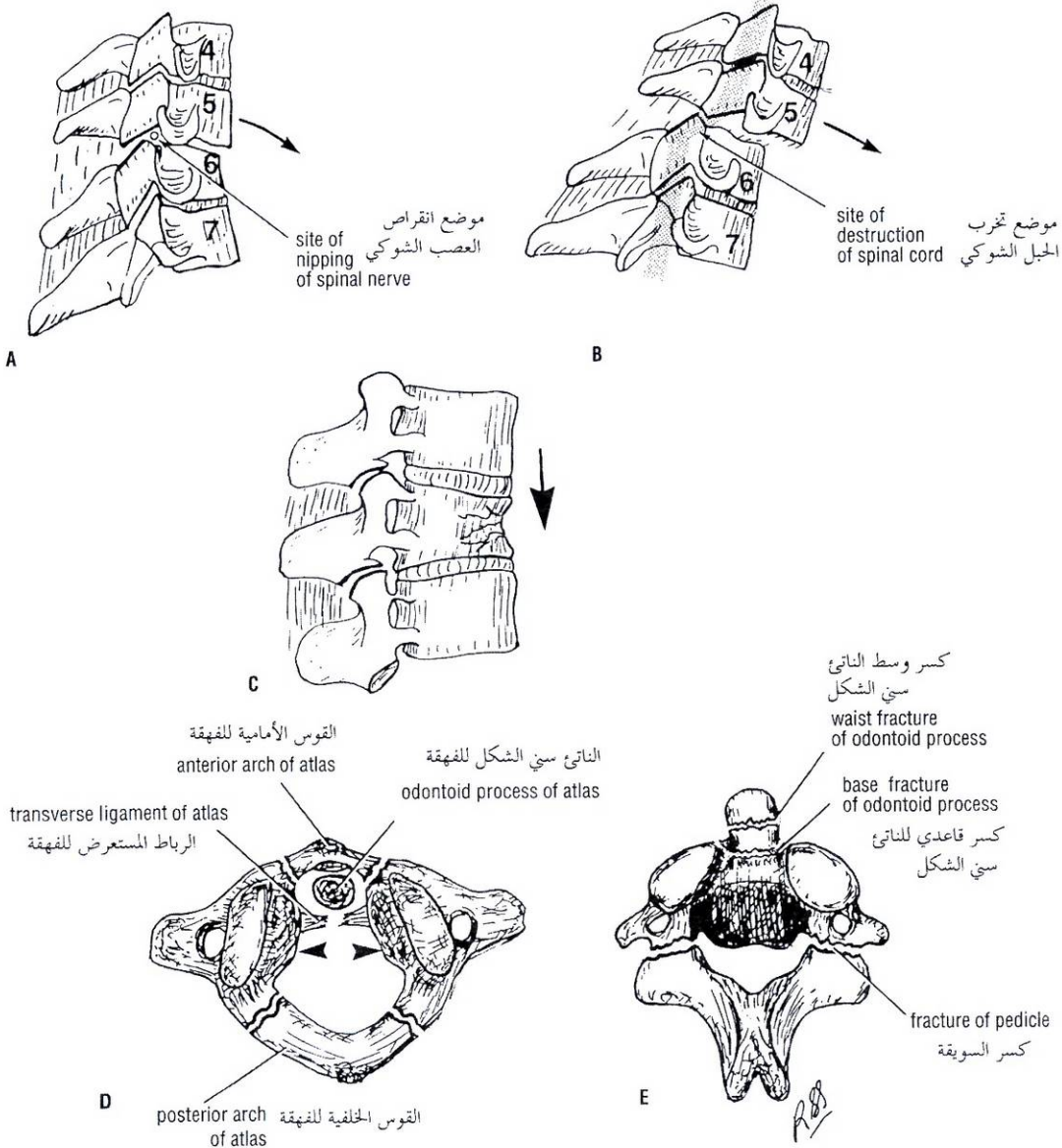


Figure 12-25 Dislocations and fractures of the vertebral column. **A.** Unilateral dislocation of the fifth on the sixth cervical vertebra; note the forward displacement of the inferior articular process over the superior articular process of the vertebra below. **B.** Bilateral dislocation of the fifth on the sixth cervical vertebra; note that 50% of the vertebral body width has moved forward on the vertebra below. **C.** Flexion compression-type fracture of the vertebral body in the lumbar region. **D.** Jefferson's type fracture of the atlas. **E.** Fractures of the odontoid process and the pedicles (Hangman's fracture) of the axis.

الشكل (12-25): خلوع وكسور العمود الفقري. **A.** خلع الفقرة الرقبية الخامسة فوق السادسة أحادي الجانب، لاحظ الانزياح للأمام للنااتى المفصلي السفلي فوق النااتى المفصلي العلوي للفقرة تحتها. **B.** خلع الفقرة الرقبية الخامسة على السادسة ثنائي الجانب، لاحظ أن 50% من عرض الجسم الفقري قد تحرك للأمام على الفقرة التي تحته. **C.** كسر من نمط الثني الضاغط لجسم الفقرة في الناحية القطنية. **D.** كسر للفقرة من نمط (جفرسون). **E.** كسور النااتى سني الشكل والسويقات للمحور (كسر الشانق أو الجراد).

Fracture of the Pedicles of the Axis (Hangman's Fracture)

Severe extension injury of the neck, such as might occur in an automobile accident or a fall, is the usual cause. Sudden overextension of the neck, as produced by the knot of a hangman's rope beneath the chin, is the reason for the alternative name. Because the vertebral canal is enlarged by the forward displacement of the vertebral body of the axis, the spinal cord is rarely compressed (Fig. 12-25).

SPONDYLOLISTHESIS

In spondylolisthesis, the body of a lower lumbar vertebra, usually the fifth, moves forward on the body of the vertebra below and carries with it the whole of the upper portion of the vertebral column. The essential defect is in the pedicles of the migrating vertebra. It is now generally believed that in this condition the pedicles are abnormally formed, and accessory centers of ossification are present and fail to unite. The spine, laminae, and inferior articular processes remain in position, whereas the remainder of the vertebra, having lost the restraining influence of the inferior articular processes, slips forward. Because the laminae are left behind, the vertebral canal is not narrowed, but the nerve roots may be pressed on, causing low backache and sciatica. In severe cases the trunk becomes shortened, and the lower ribs contact the iliac crest.

NERVE ROOT PAIN

Spinal nerve roots exit from the vertebral canal through the intervertebral foramina. Each foramen is bounded superiorly and inferiorly by the pedicles, anteriorly by the intervertebral disc and the vertebral body, and posteriorly by the articular processes and joints (Fig. 12-5). In the lumbar region, the largest foramen is between the first and second lumbar vertebrae and the smallest is between the fifth lumbar and first sacral vertebra.

One of the complications of osteoarthritis of the vertebral column is the growth of osteophytes, which commonly encroach on the intervertebral foramina, causing pain along the distribution of the segmental nerve. The fifth lumbar spinal nerve is the largest of the lumbar spinal nerves, and it exits from the vertebral column through the smallest intervertebral foramen. For this reason it is the most vulnerable.

Osteoarthritis as a cause of root pain is suggested by the patient's age, its insidious onset, and a history of back pain of long duration; this diagnosis is made only when all other causes have been excluded. For example, a prolapsed disc usually occurs in a younger age group and often has an acute onset.

NARROWING OF THE SPINAL CANAL

After about the fourth decade of life the spinal canal becomes narrowed by aging. Osteoarthritic changes in the joints of the articular processes with the formation of osteophytes, together with degenerative changes in the intervertebral discs and the formation of large osteophytes between the vertebral bodies, can lead to narrowing of the spinal canal and intervertebral foramina. In persons in whom the spinal canal was originally small, significant stenosis in the cauda equina area can lead to neurologic compression. Symptoms vary from mild discomfort in the lower back to severe pain radiating down the leg with the inability to walk.

كسر سويقات المحور (كسر الشائق):

أذية البسط الشديد للرقبة، كما قد يحدث في حوادث السير أو السقوط أيضاً، هي السبب المعتاد. إن فرط البسط المفاجئ للرقبة، كالتناجم عن عقدة جبل الشائق تحت الذقن، هو السبب وراء الاسم البديل. بسبب تضخم القناة الفقرية بفعل الانزياح للأمام للجسم الفقري للمحور، لذلك فمن النادر أن ينضغط الحبل الشوكي.

◆ انزلاق الفقار:

في انزلاق الفقار، يتحرك جسم الفقرة القطنية السفلية - عادة الخامسة - إلى الأمام على جسم الفقرة التي تحتها ويحمل معه كامل القسم العلوي من العمود الفقري. يكمن العيب الجوهرى في سويقات الفقرة المهاجرة. ويعتقد الآن بشكل عام أنه في هذه الحالة تكون السويقات متشكلة بشكل شاذ والمراكز الإضافية للتعظم موجودة وتخفق في الاندماج. تبقى الشوكة والصفائح والنواتئ المفصليّة السفلية في موضعها، بينما تنزلق بقية الفقرة التي فقدت الأثر الكايح للنواتئ المفصليّة السفلية إلى الأمام. ولأن الصفائح تترك في الخلف، فإن القناة الفقرية لا تضيق، لكن ربما تنضغط الجذور العصبية محدثة ألم في أسفل الظهر وعرق النساء، في الحالات الشديدة يصبح الجذع متقصرًا، وتلامس الأضلاع السفلية العرف الحرقفي.

ألم الجذر العصبي

تخرج الجذور العصبية الشوكية من القناة الفقرية من خلال الثقوب بين الفقرات. يحد كل ثقب في الأعلى والأسفل السويقات، وفي الأمام بالقرص بين الفقرات والجسم الفقري، وفي الخلف النواتئ المفصليّة والمفاصل (الشكل 12-5). في الناحية القطنية، الثقب الأكبر تكون بين الفقرتين القطنيتين الأولى والثانية والأصغر بين الفقرة القطنية الخامسة والعجزية الأولى.

أحد اختلافات الفصال العظمي للعمود الفقري هو نمو النابتات العظمية التي تنحط بشكل شائع الثقوب بين الفقرات محدثةً ألمًا على طول توزع العصب القطني. العصب الشوكي القطني الخامس هو الأكبر بين الأعصاب الشوكية القطنية، ويخرج من العمود الفقري عبر الثقب بين الفقرات الأصغر. ولهذا السبب هو الأكثر عرضة للإصابة.

يقترح الفصال العظمي كسبب للألم الجذري تبعاً لعمر المريض ولبدنه المخاتل، ولقصة ألم ظهري منذ مدة طويلة، يوضع هذا التشخيص فقط بعد استبعاد كل الأسباب الأخرى. فعلى سبيل المثال، يحدث عادة انزلاق القرص في أعمار الشباب وغالباً ذو بدء حاد.

تضييق القناة الشوكية

بعد حوالي العقد الرابع من العمر تصبح القناة الشوكية متضيقة بفعل العمر. يمكن أن تؤدي التغيرات الفصالية العظمية في مفاصل النواتئ المفصليّة مع تشكل النابتات العظمية مع التغيرات التنكسية في الأقرص بين الفقرات وتشكل نابتات عظمية كبيرة بين الأقسام الفقرية كل ذلك يمكن أن يؤدي إلى تضيق القناة الشوكية والثقوب بين الفقرات. عند الأشخاص ذوي قناة شوكية صغيرة بالأصل فإن التضيق الممحوظ في منطقة ذيل الفرس يمكن أن يؤدي إلى انضغاط عصبي. تتنوع الأعراض من عدم راحة طفيف في أسفل الظهر إلى ألم شديد ينتشر لأسفل الساق مع عدم القدرة على المشي.

SACROILIAC JOINT DISEASE

The sacroiliac joint is described on chap 6 . The clinical aspects of this joint are referred to again because disease of this joint can cause low back pain and may be confused with disease of the lumbosacral joints. Essentially, the sacroiliac joint is a synovial joint that has irregular elevations on one articular surface that fit into corresponding depressions on the other articular surface. It is a strong joint and is responsible for the transfer of weight from the vertebral column to the hip bones. The joint is innervated by the lower lumbar and sacral nerves so that disease in the joint may produce low back pain and sciatica.

The sacroiliac joint is inaccessible to clinical examination. However, a small area located just medial to and below the posterosuperior iliac spine is where the joint comes closest to the surface. In disease of the lumbosacral region, movements of the vertebral column in any direction cause pain in the lumbosacral part of the column. In sacroiliac disease, pain is extreme on rotation of the vertebral column and is worst at the end of forward flexion. The latter movement causes pain because the hamstring muscles hold the hip bones in position while the sacrum is rotating forward as the vertebral column is flexed.

SPINAL CORD INJURIES

The degree of spinal cord injury at different vertebral levels is largely governed by anatomic factors. In the cervical region, dislocation or fracture dislocation is common, but the large size of the vertebral canal often results in the spinal cord escaping severe injury. However, when considerable displacement occurs, the cord is sectioned and death occurs immediately. Respiration ceases if the lesion occurs above the segmental origin of the phrenic nerves.

In fracture dislocations of the thoracic region, displacement is often considerable, and the small size of the vertebral canal results in severe injury to the spinal cord.

In fracture dislocations of the lumbar region, two anatomic facts aid the patient. First, the spinal cord in the adult extends only down as far as the level of the lower border of the first lumbar vertebra. Second, the large size of the vertebral foramen in this region gives the roots of the cauda equina ample room. Nerve injury may therefore be minimal in this region.

Injury to the spinal cord can produce partial or complete loss of function at the level of the lesion and partial or complete loss of function of afferent and efferent nerve tracts below the level of the lesion. The symptoms and signs of spinal shock and paraplegia in flexion and extension are beyond the scope of this book. For further information, a textbook of neurology should be consulted.

Relationships of Spinal Cord Segments to Vertebral Numbers

Because the spinal cord is shorter than the vertebral column, the spinal cord segments do not correspond numerically with the vertebrae that lie at the same level (Fig. 12-11). The following table will help determine which spinal segment is contiguous with a given vertebral body.

Vertebral	Spinal Segment
Cervical	Add 1
Upper thoracic	Add 2
Lower thoracic (T7-9)	Add 3
Tenth thoracic	L1 and 2 cord segments
Eleventh thoracic	L3 and 4 cord segments
Twelfth thoracic	L5 cord segment
First lumbar	Sacral and coccygeal cord segments

مرض المفصل العجزى الحرقفي

لقد وصف المفصل العجزى الحرقفي في الفصل 6. ويشار من جديد إلى الوجوه السريرية لهذا المفصل لأن مرضه يمكن أن يسبب ألم أسفل الظهر وربما يختلط مع مرض المفاصل القطنية العجزية. جوهرياً، المفصل العجزى الحرقفي هو مفصل زليلي ذو ارتفاعات غير منتظمة على أحد السطوح المفصليّة تلائم انخفاضات موافقة على السطح المفصلي الآخر. وهو مفصل قوي ومسوول عن نقل الوزن من العمود الفقري إلى العظام الوركية. يعصب المفصل بالأعصاب القطنية السفلية والعجزية لذلك فإن مرض المفصل يمكن أن يسبب ألم في أسفل الظهر وعرق النسا.

المفصل العجزى الحرقفي غير قابل للفحص السريري. على أية حال، هناك منطقة صغيرة تقع مباشرة أنسي وأسفل الشوكة الحرقفية الخلفية العلوية يكون فيها المفصل أقرب للسطح. في داء الناحية القطنية العجزية، تسبب حركات العمود الفقري في أي اتجاه ألماً في الجزء القطني العجزى من العمود الفقري. في المرض العجزى الحرقفي، يكون الألم مفرطاً عند دوران العمود الفقري ويكون أسوأ عند نهاية النتي للأمام. تسبب الحركة الأخيرة ألماً لأن عضلات أوتار المأبض تثبت العظام الوركية في مكانها بينما العجز يدور للأمام مع انثناء العمود الفقري.

أذيات الحبل الشوكي

تتحكم عوامل تشريحية على نحو كبير بدرجة أذية الحبل الشوكي عند المستويات الفقرية المختلفة. في الناحية الرقبية، الخلع أو الخلع الكسري شائع، لكن الحجم الكبير للقناة الفقرية يؤدي غالباً إلى إفلات الحبل الشوكي من الإصابة الشديدة. على أية حال، عندما يحدث انزياح معتبر، فإن الحبل الشوكي يقطع وتحدث الوفاة فوراً. يتوقف التنفس إذا حدثت الآفة فوق المنشأ القطعي للأعصاب الحجابية.

في الخلوع الكسرية للناحية الصدرية، يكون الانزياح معتبراً غالباً، وينجم عن الحجم الصغير للقناة الفقرية أذية شديدة للحبل الشوكي.

في الخلوع الكسرية للناحية القطنية، تساعد حقيقتان تشريحتان المريض. الأولى، أن الحبل الشوكي يمتد عند البالغ للأسفل حتى مستوى الحافة السفلية للفقرات القطنية الأولى فقط. الحقيقة الثانية، أن الحجم الكبير للقناة الفقرية في هذه الناحية يعطي لجذور ذيل الفرس غرفة فسيحة. وهكذا ربما تكون الأذية العصبية أصغر في هذه الناحية.

يمكن أن تسبب أذية الحبل الشوكي فقدان جزئي أو كامل للوظيفة في مستوى الآفة وفقدان جزئي أو كامل لوظيفة السبل العصبية الواردة والصادرة أسفل مستوى الآفة. أعراض وعلامات الصدمة الشوكية والشلل السفلي في النتي والبسط هي ما وراء الغرض المنشود من هذا الكتاب. وللمزيد من المعلومات، لا بد من الرجوع إلى كتاب مدرسي حول طب الجهاز العصبي.

علاقات قطع الحبل الشوكي مع الأرقام الفقرية:

لأن الحبل الشوكي أقصر من العمود الفقري فإنه لا تتوافق قطع الحبل الشوكي عددياً مع الفقرات التي تتوضع عند نفس المستوى (الشكل 12-11). سيساعدنا الجدول التالي بتعيين أي شوكة شوكية هي المجاورة لجسم فقري معين:

القطع الشوكية	الفقرات
أضف 1	الرقبية
أضف 2	الصدرية العلوية
أضف 3	الصدرية السفلية (T7-9)
القطعان القطنيتان الأولى والثانية	الصدرية العاشرة
القطعان القطنيتان الثالثة والرابعة	الصدرية الحادية عشرة
القطعة القطنية الخامسة	الصدرية الثانية عشرة
القطع الشوكية العجزية والعصبية	القطنية الأولى

The blood supply to the spinal cord is surprisingly meager considering the importance of this nervous tissue. The longitudinally running anterior and posterior spinal arteries are of small and variable diameter, and the reinforcing segmental arteries vary in number and in size. Ischemia of the spinal cord can easily follow minor damage to the arterial supply as a result of regional anesthesia, pain block procedures, or aortic surgery.

LUMBAR PUNCTURE (SPINAL TAP)

Lumbar puncture may be performed to withdraw a sample of cerebrospinal fluid for examination. Fortunately, the spinal cord terminates below at the level of the lower border of the first lumbar vertebra in the adult. (In the infant it may reach as low as the third lumbar vertebra.) The subarachnoid space extends down as far as the lower border of the second sacral vertebra. The lower lumbar part of the vertebral canal is thus occupied by the subarachnoid space, which contains the cauda equina, that is, the lumbar and sacral nerve roots and the filum terminale. A needle introduced into the subarachnoid space in this region usually pushes the nerve roots to one side without causing damage.

With the patient lying on the side with the vertebral column well flexed, the space between adjoining laminae in the lumbar region is opened to a maximum (Fig. 12-26). An imaginary line joining the highest points on the iliac crests passes over the fourth lumbar spine (Fig. 12-23). With a careful aseptic technique and under local anesthesia, the lumbar puncture needle, fitted with a stylet, is passed into the vertebral canal above or below the fourth lumbar spine (Fig. 12-26). The needle will pass through the following anatomic structures before it enters the subarachnoid space: (1) skin, (2) superficial fascia, (3) supraspinous ligament, (4) interspinous ligament, (5) ligamentum flavum, (6) areolar tissue containing the internal vertebral venous plexus in the epidural space, (7) dura mater, and (8) arachnoid mater. The depth to which the needle will have to pass will vary from an inch or less in a child to as much as 4 inches (10 cm) in obese adults.

As the stylet is withdrawn, a few drops of blood commonly escape. This usually indicates that the point of the needle is situated in one of the veins of the internal vertebral plexus and has not yet reached the subarachnoid space. If the entering needle should stimulate one of the nerve roots of the cauda equina, the patient will experience a fleeting discomfort in one of the dermatomes, or a muscle will twitch, depending on whether a sensory or a motor root was impaled. If the needle is pushed too far anteriorly, it may hit the body of the third or fourth lumbar vertebra (Fig. 12-26).

The cerebrospinal fluid pressure can be measured by attaching a manometer to the needle. In the recumbent position, the normal pressure is about 120 mm of water. It is interesting to note that the cerebrospinal fluid pressure normally fluctuates slightly with the heart beat and with each phase of respiration.

Anatomy of "Not Getting In"

If bone is encountered, the needle should be withdrawn as far as the subcutaneous tissue and the angle of insertion should be changed. The most common bone to be encountered is the spinous process of the vertebra above or below the path of insertion. If the needle is directed laterally rather than in the midline, it may hit the lamina or an articular process.

إقفار الحبل الشوكي

إن التروية الدموية للحبل الشوكي ضئيلة بشكل مدهش بالنظر لأهمية هذا النسيج العصبي. إن الشرايين الشوكية الأمامية والخلفية مسيرها طولانياً وهي ذات أقطار صغيرة ومتنوعة وتتوزع الشرايين القطعية الداعمة بالعدد والحجم. يمكن أن يحدث إقفار الحبل الشوكي بسهولة بعد حدوث أذية صغرى في التروية الشريانية كنتيجة لتخدير ناحي، أو إجراءات إحصار الألم، أو جراحة أبهرية.

البزل القطني (البزل الشوكي)

ربما يجري البزل القطني لسحب عينة من السائل الدماغي الشوكي لأجل فحصها. لحسن الحظ، ينتهي الحبل الشوكي في الأسفل عند مستوى الحافة السفلية للفقرة القطنية الأولى عند البالغ، (عند الرضيع ربما يصل الحبل الشوكي للأسفل حتى الفقرة القطنية الثالثة). يمتد الحيز تحت العنكبوتية للأسفل حتى الحافة السفلية للفقرة العجزية الثانية. وهكذا يشغل الجزء القطني السفلي من القناة الفقرية بالحيز تحت العنكبوتية الذي يحتوي ذيل الفرس حيث توجد الجذور العصبية القطنية والعجزية والخيوط الانتهائي. تدفع عادة الإبرة التي تدخل ضمن الحيز تحت العنكبوتية في هذه الناحية الجذور العصبية إلى أحد الجوانب بدون التسبب بضرر.

مع استلقاء المريض على جانبه والعمود الفقري منثنى جيداً، يكون الحيز بين الصفائح المتجاورة في الناحية القطنية مفتوحاً إلى أقصى حد (الشكل 12-26). يمر خط وهمي يصل بين أعلى نقطتين من العرفين الحرقفيين فوق الشوكة القطنية الرابعة (الشكل 12-23). بتقنية طاهرة حذرة وتحت تحديد موضعي، تمر إبرة البزل القطني المهياة مسرود ضمن القناة الفقرية فوق أو تحت الشوكة القطنية الرابعة (الشكل 12-26). ستمر الإبرة من خلال البنى التشريحية التالية قبل أن تدخل الحيز تحت العنكبوتية: (1) الجلد (2) اللفافة السطحية (3) الرباط فوق الشوكات (4) الرباط بين الشوكات (5) الرباط الأصفر (6) نسيج خلالي يحوي الضفيرة الوريدية الفقرية الباطنة في الحيز فوق الحافية (7) الأم الحافية (8) الغشاء العنكبوتي. يتنوع العمق الذي يستلزم من الإبرة اجتيازه وذلك من إنش أو أقل عند الطفل إلى 4 إنشات (10 سم) عند البالغين البدينين.

وعند سحب المروء، تسرب قطرات من الدم بشكل شائع. ويشير هذا عادة أن ذروة الإبرة تتوضع في أحد أوردة الضفيرة الفقرية الباطنة وأنها لم تصل بعد إلى الحيز تحت العنكبوتية. إذا ما نبهت الإبرة الداخلة أحد الجذور العصبية لذيل الفرس فإن المريض سيشعر بانزعاج برقي في أحد القطاعات الجلدية أو تنتفض إحدى عضلاته وذلك اعتماداً على فيما إذا كان الجذر الذي دخلته الإبرة حسياً أو حركياً. إذا دفعت الإبرة كثيراً أمامياً فإنها ربما ترتطم بجسم الفقرة القطنية الثالثة أو الرابعة (الشكل 12-26).

يمكن قياس ضغط السائل الدماغي الشوكي بوصل مقياس الضغط بالإبرة. في وضعية الاضطجاع، يكون الضغط السوي حوالي 120 ملم ماء. ومن المهم ملاحظة أن ضغط السائل الدماغي الشوكي يتأرجح بشكل سوي وعلى نحو طفيف مع ضربات القلب ومع كل طور من التنفس.

تشریح (عدم الإدخال):

إذا اصطدمنا بالعظم ينبغي سحب الإبرة حتى النسيج تحت الجلد وينبغي تغيير زاوية الإدخال. العظم الأكثر شيوعاً مصادفته هو الناتئ الشوكي للفقرة فوق أو تحت مسار الدخول. إذا وجهت الإبرة وحشياً أكثر من الخط المتوسط فإنها ربما ترتطم بالصفحة أو بناتئ مفصلي.

Anatomy of Complication of Lumbar Puncture

شرح اختلاط البزل القطني:

1. Postlumbar puncture headache. This headache starts after the procedure and lasts 24 to 48 hours. The cause is a leak of cerebrospinal fluid through the dural puncture, and it usually follows the use of a wide-bore needle. The leak reduces the volume of cerebrospinal fluid, which, in turn, causes a downward displacement of the brain and stretches the nerve-sensitive meninges—a headache follows. The headache is relieved by assuming the recumbent position. Using small-gauge stylet needles and avoiding multiple dural holes reduce the incidence of headache.
2. Brain herniation. Lumbar puncture is contraindicated in cases in which intracranial pressure is significantly raised. A large tumor, for example, above the tentorium cerebelli with a high intracranial pressure may result in a caudal displacement of the uncus through the tentorial notch or a dangerous displacement of the medulla through the foramen magnum, when the lumbar cerebrospinal fluid pressure is reduced.

1. الصداع بعد البزل القطني: يبدأ هذا الصداع بعد الإجراء ويديم 24 إلى 48 ساعة. والسبب هو تسرب سائل دماغي شوكي عبر ثقب الجافية ويتبع عادة استخدام إبرة ذات لمعة كبيرة. ينقص التسرب من حجم السائل الدماغي الشوكي الذي بدوره يسبب انزياحاً للأسفل للدماغ ويمغط السحايا الحساسة عصبياً ويتلو ذلك حدوث الصداع. يخف الصداع باتخاذ وضعية الاضطجاع. باستخدام إبر صغيرة القياس وذات مرود وتجنب إحداث ثقوب متعددة في الجافية تنقص من حدوث الصداع.
2. انفراق الدماغ: إن حالات ارتفاع الضغط داخل القحف الملحوظ هي مضاد استطباب للبزل القطني. فورم كبير - على سبيل المثال - فوق الخيمة المخيخية مع ضغط مرتفع داخل القحف ربما يتسبب في انزياح ذليل للمعقف (للخطاف) عبر الثلمة الخيمية أو يتسبب بانزياح خطر للصلة عبر الثقبية الكبرى، وذلك عندما ينقص ضغط السائل الدماغي الشوكي القطني.

إحصار الحيز تحت العنكبوتية

BLOCK OF THE SUBARACHNOID SPACE

A block of the subarachnoid space in the vertebral canal, which may be caused by a tumor of the spinal cord or the meninges, can be detected by compressing the internal jugular veins in the neck. This raises the cerebral venous pressure and inhibits the absorption of cerebrospinal fluid in the arachnoid granulations, thus producing a rise in the manometric reading of the cerebrospinal fluid pressure. If this rise fails to occur, the subarachnoid space is blocked and the patient is said to exhibit a positive **Queckenstedt's sign**.

يمكن كشف هذا الإحصار في القناة الفقرية الذي قد ينجم عن ورم في الحبل الشوكي أو في السحايا بضغط الأوردة الوداجية الباطنة في العنق. يرفع هذا الضغط الوريدي المخي ويثبط امتصاص السائل الدماغي الشوكي في التحيبات العنكبوتية وهكذا يتسبب في زيادة في قراءة مقياس الضغط لضغط السائل الدماغي الشوكي. وإذا أخفقت هذه الزيادة في الحدوث عندها يكون الحيز تحت العنكبوتية محصوراً وتقول عن المريض أن لديه علامة كويكشتت ايجابية.

CAUDAL ANESTHESIA

Solutions of anesthetics may be injected into the sacral canal through the sacral hiatus. The solutions pass upward in the loose connective tissue and bathe the spinal nerves as they emerge from the dural sheath. Caudal anesthesia is used in operations in the sacral region, including anorectal surgery and culdoscopy. Obstetricians use this method of nerve block to relieve the pains during the first and second stages of labor. Its advantage is that, administered by this method, the anesthetic does not affect the infant.

التخدير العجزي (الذليل):
يمكن حقن محاليل التخدير ضمن القناة العجزية عبر الفرجة العجزية. تمر المحاليل للأعلى في النسيج الضام الرخو وتغمر الأعصاب الشوكية عند انبثاقها من غمد الجافية. يستخدم التخدير الذليل في عمليات الناحية العجزية وتشمل الجراحة الشرجية المستقيمية والتنظير الجريبي. يستخدم المولودون هذه الطريقة من الإحصار العصبي لتخفيف الآلام خلال المرحلتين الأولى والثانية من المخاض. وميزة هذه الطريقة أن المخدر المعطى بهذه الطريقة لا يؤثر على الرضيع.

The sacral hiatus is palpated as a distinct depression in the midline about 4 cm above the tip of the coccyx in the upper part of the cleft between the buttocks. The hiatus is triangular or U shaped and is bounded laterally by the sacral cornua (Fig. 12-27).

تجس الفرجة العجزية كانهضاض مميز في الخط الناصف فوق ذروة العصعص بحوالي 4 سم في الجزء العلوي من الفلح بين الردفين. الفرجة مثلثة الشكل أو على شكل حرف U ومحاطة وحشياً بالقرون العجزية (الشكل 12-27).

The size and shape of the hiatus depend on the number of laminae that fail to fuse in the midline posteriorly. The common arrangement is for the hiatus to be formed by the nonfusion of the fifth and sometimes the fourth sacral vertebrae.

يعتمد حجم وشكل الفرجة على عدد الصفائح التي تفشل في الالتحام على الخط المتوسط خلفياً. ينتج الترتيب الشائع للفرجة عن عدم التحام الفقرة العجزية الخامسة وأحياناً الرابعة.

With a careful aseptic technique and under local anesthesia, the needle, fitted with a stylet, is passed into the vertebral (sacral) canal through the sacral hiatus.

بتقنية طاهرة حذرة وتحت تخدير موضعي، تمر الإبرة المزودة بمروود ضمن القناة الفقرية (العجزية) عبر الفرجة العجزية.

The needle pierces the (1) skin and fascia and (2) the sacrococcygeal membrane that fills in the sacral hiatus (Fig. 12-27). The membrane is formed of dense fibrous tissue and represents the fused supraspinous and interspinous ligaments as well as the ligamentum flavum. A distinct feeling of "give" is felt when the ligament is penetrated.

تخترق الإبرة: (1) الجلد واللفافة، و(2) الغشاء العجزي العصعصي الذي يشغل الفرجة العجزية (الشكل 12-27). يتشكل الغشاء من نسيج ليفي كثيف ويمثل الأربطة فوق الشوكات وبين الشوكات المتحممة إضافة إلى الرباط الأصفر. نشعر بشعور مميز من (الانهيار) عندما يخترق الرباط.

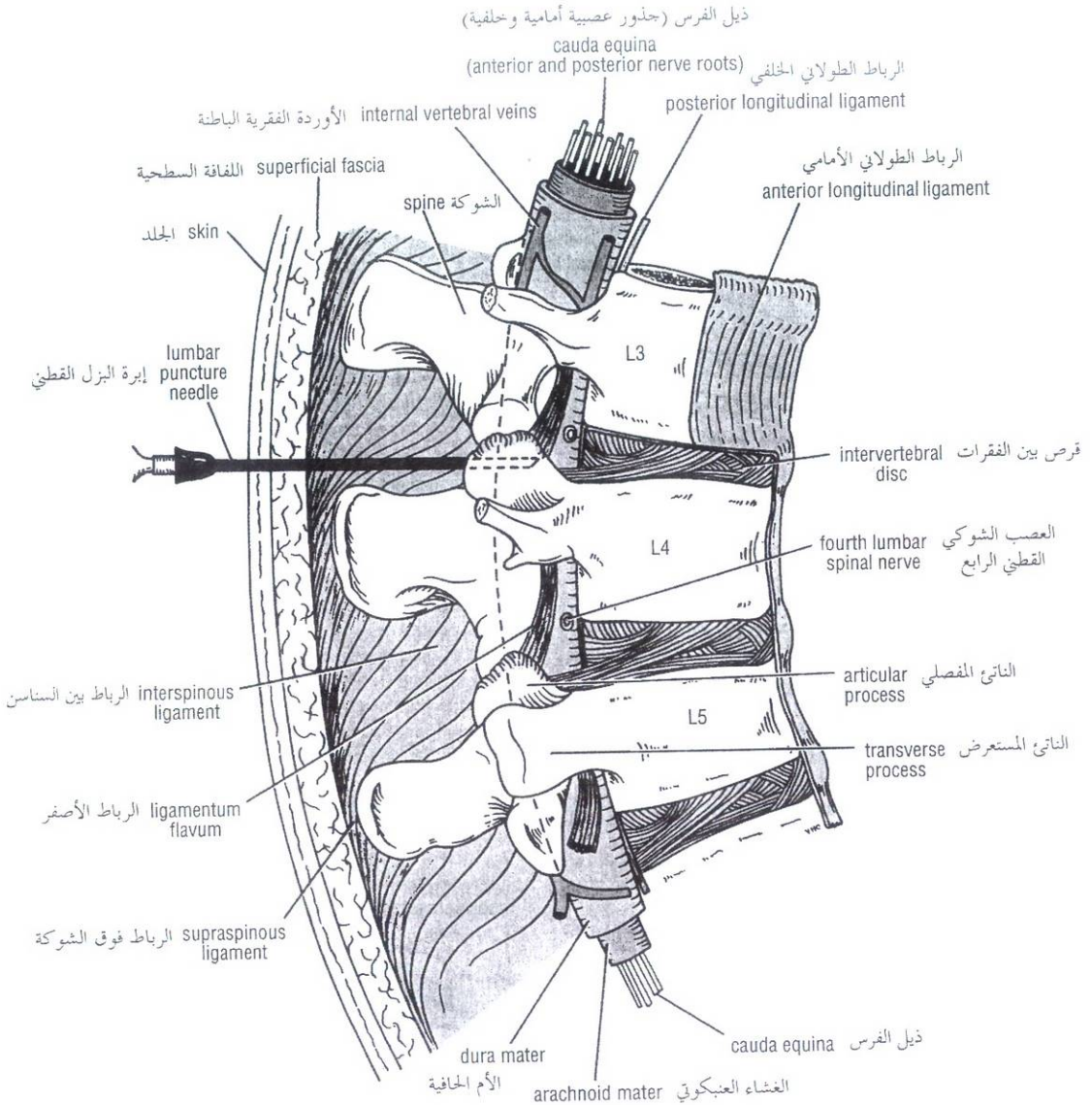


Figure 12-26 Sagittal section through the lumbar part of the vertebral column in flexion. Note that the spines and laminae are well separated in this position, enabling one to introduce a lumbar puncture needle into the subarachnoid space.

الشكل (12-26): مقطع سهمي عبر الجزء القطني من العمود الفقري في حالة الثني. لاحظ أن الشوكات والصفائح مفصولة على نحو جيد في هذه الوضعية لتمكيننا من إدخال إبرة البزل القطني ضمن الحيز تحت العنكبوتية.

Note that the sacral canal is curved and follows the general curve of the sacrum (Fig. 12-27). The anterior wall, formed by the fusion of the bodies of the sacral vertebrae, is rough and ridged. The posterior wall, formed by the fusion of the laminae, is smooth. The average distance between the sacral hiatus and the lower end of the subarachnoid space at the second sacral vertebra is about 47 mm in adults.

Note also that the sacral canal contains (1) the dural sac (containing the cauda equina), which is tethered to the coccyx by the filum terminale, (2) the sacral and coccygeal nerves as they emerge from the dural sac surrounded by their dural sheath, and (3) the thin-walled veins of the internal vertebral venous plexus.

لاحظ أن القناة العجزية منحنية وتتبع الانحناء العام للعجز (الشكل 12-27). إن الجدار الأمامي الذي يتشكل من التحام أجسام الفقرات العجزية خشن وذو حروف. أما الجدار الخلفي الذي يتشكل من التحام الصفائح فهو أملس. إن المسافة الوسطية بين الفرجة العجزية والنهاية السفلية للحيز تحت العنكبوتية عند الفقرة العجزية الثانية هي حوالي 47 ملم عند البالغين.

لاحظ أيضاً أن القناة العجزية تحوي: (1) كيس الجافية (الذي يحوي ذيل الفرس) وهو متصل بالعصعص بالخيط المنتهائي، (2) الأعصاب العجزية والعصعصية عند انبثاقها من كيس الجافية محاطة بغمد الجافية، و(3) أوردة رقيقة الجدران من الضفيرة الوريدية الفقرية الباطنة.

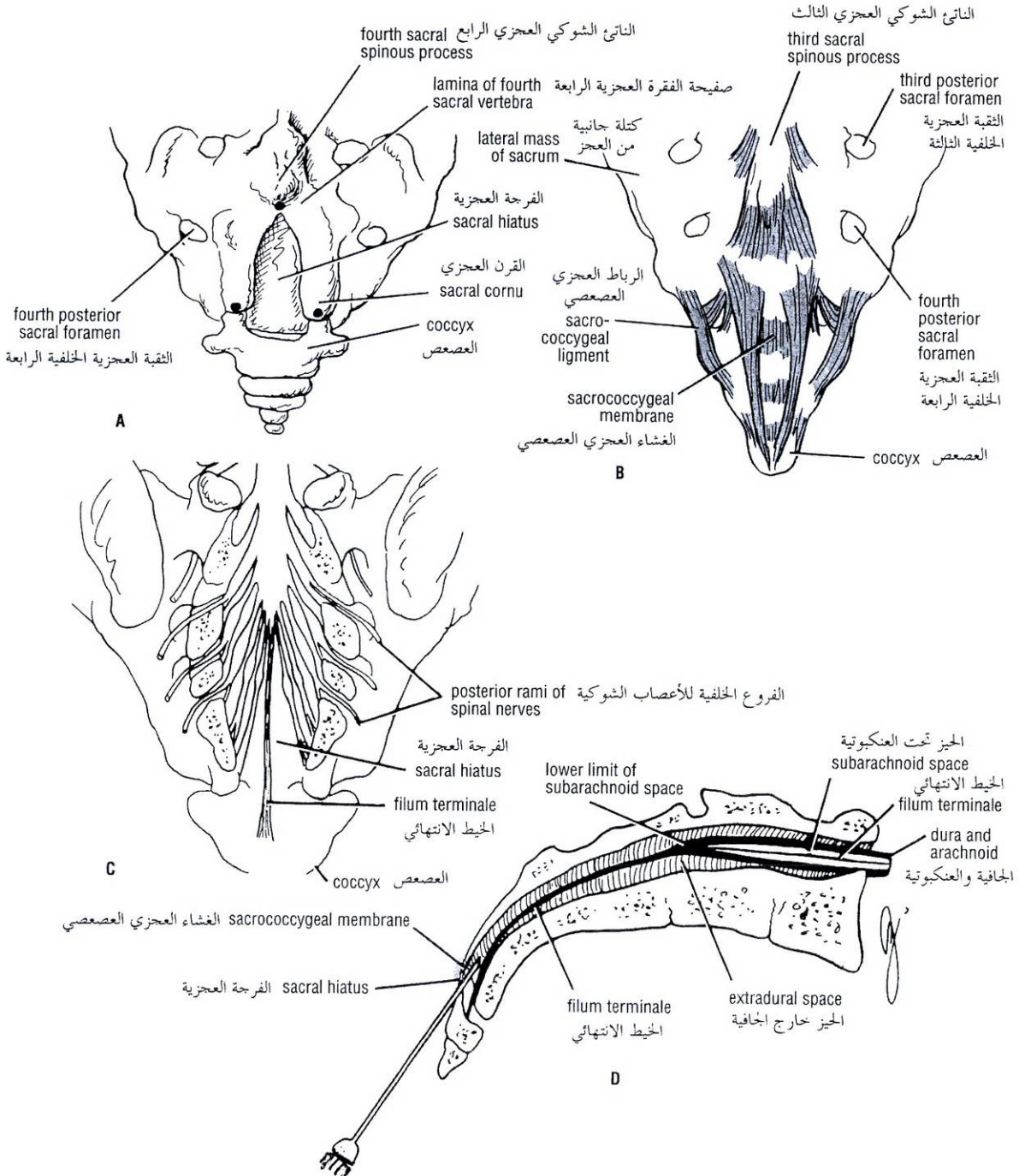


Figure 12-27 A. The sacral hiatus. Black dots indicate the position of important bony landmarks. B. Posterior surface of the lower end of the sacrum and the coccyx showing the sacrococcygeal membrane covering the sacral hiatus. C. The dural sheath (thecal sac) around the lower end of the spinal cord and spinal nerves in the sacral canal; the laminae have been removed. D. Longitudinal section through the sacrum showing the anatomy of caudal anesthesia.

الشكل (12-27): A. الفرجة العجزية. النقط السوداء تشير إلى موضع المعالم العظمية الهامة. B. السطح الخلفي للنهاية السفلية للعجز والعصعص يظهر الغشاء العجزى العجزى المغطي للفرجة العجزية. C. غمد الجافية (كيس قرابي) حول النهاية السفلية للحبل الشوكي والأعصاب الشوكية في القناة العجزية، ولقد أزيلت الصفائح. D. مقطع طولاني عبر العجز يظهر تشريح التخدير الذليل (العجزى).

حل مسائل سريرية

Clinical Problem Solving

Study the following case histories and select the *best* answer to the questions following them.

An 11-year-old boy was showing off in front of friends by diving into the shallow end of a swimming pool. After one particular daring dive, he surfaced quickly and climbed out of the pool, holding his head between his hands. He said that he had hit the bottom of the pool with his head and now had severe pain in the root of the neck, which was made worse when he tried to move his neck. A lateral radiograph revealed that the right inferior articular process of the fifth cervical vertebra was forced over the anterior margin of the right superior articular process of the sixth cervical vertebra, producing a unilateral dislocation with nipping of the right sixth cervical nerve.

- The following symptoms and signs confirmed the diagnosis *except*:
 - The head was rotated to the right.
 - There was spasm of the deep neck muscles on the right side of the neck, which were tender to touch.
 - The patient complained of severe pain in the region of the back of the neck and right shoulder.
 - The slightest movement produced severe pain in the right sixth cervical dermatome.
 - The large size of the vertebral canal in the cervical region permitted the spinal cord to escape injury.

A 50-year-old coal miner was crouching at the mine face when a large rock suddenly became dislodged from the roof of the mine shaft and struck him on the upper part of his back. The emergency department physician suspected a displacement of the upper thoracic spines on the sixth thoracic spine.

- The following physical signs confirmed a diagnosis of fracture dislocation between the fifth and sixth thoracic vertebrae *except*:
 - A lateral radiograph revealed fractures involving the superior articular processes of the sixth thoracic vertebra and the inferior articular processes of the fifth thoracic vertebra.
 - Considerable forward displacement of the body of the fifth thoracic vertebra on the sixth thoracic vertebra occurred.
 - The patient had signs and symptoms of spinal shock.
 - The large size of the vertebral canal in the thoracic region leaves plenty of space around the spinal cord for bony displacement.
 - The patient later showed signs and symptoms of paraplegia.

A 66-year-old woman was seen in the emergency department complaining of a burning pain over the upper part of her right arm. The pain had started 2 days previously and had progressively worsened. Physical examination revealed weakness and wasting of the right deltoid and biceps brachii muscles. The patient also had hyperesthesia in the skin over the lower part of the right deltoid and down the lateral side of the arm.

ادرس حالة القصة المرضية التالية واختر الإجابة الأمثل للأسئلة التالية لها:

كان صبي عمره 11 يقدم عرضاً أمام أصدقائه بالغطس في النهاية الضحلة لبركة السباحة. وبعد إحدى الغطسات الجريئة، صعد إلى السطح بسرعة وخرج من البركة ممسكاً رأسه بين يديه. وقال أنه قد ارتطم برأسه بقاع البركة وأنه الآن يشعر بألم شديد في قاعدة الرقبة يسوء عندما يحاول تحريك عنقه. كشفت صورة شعاعية جانبية أن الناتئ المفصلي السفلي الأيمن للفقرة الرقبية الخامسة قد دفع فوق الحافة الأمامية للناتئ المفصلي العلوي الأيمن للفقرة الرقبية السادسة محدثاً خلع أحادي الجانب مع انقراض العصب الرقبى السادس الأيمن.

1. تؤكد الأعراض والعلامات التالية التشخيص باستثناء:

- الرأس كان مداراً للأيمن.
- كان هنالك تشنج في عضلات الرقبة العميقة في الجهة اليمنى من العنق، حيث كانت ممضة بالجلس.
- شكا المريض من ألم شديد في قفا الرقبة والكتف الأيمن.
- تسبب الحركة الأخف ألماً شديداً في القطاع الجلدي الرقبى السادس الأيمن.
- يسمح الحجم الكبير للقناة الفقرية في الناحية الرقبية بإفلات الحبل الشوكي من التأذي.

عامل في منجم فحم حجري عمره 50 سنة كان يجثم عند نهاية نفق المنجم عندما انزاحت فجأة صخرة كبيرة من سقف مهوى المنجم وضربته في الجزء العلوي من ظهره. اشتبه طبيب قسم الطوارئ بوجود انزياح للشوكات الصدرية العلوية على الشوكة الصدرية السادسة.

2. تؤكد العلامات السريرية التالية تشخيص خلع كسري بين الفقرتين الصدريتين الخامسة والسادسة ما عدا:

- كشفت صورة شعاعية جانبية وجود كسور تشمل النواتئ المفصالية العلوية للفقرة الصدرية السادسة والنواتئ المفصالية السفلية للفقرة الصدرية الخامسة.
- حدوث انزياح معتبر (هام) لجسم الفقرة الصدرية الخامسة إلى الأمام على الفقرة الصدرية السادسة.
- عند المريض علامات وأعراض صدمة شوكية.
- الحجم الكبير للقناة الفقرية في الناحية الصدرية يترك فسحة وافية حول الحبل الشوكي لأجل الانزياح العظمي.
- أظهر المريض مؤخراً علامات وأعراض شلل سفلي.

شوهدت امرأة عمرها 66 سنة في قسم الطوارئ تشكو من ألم حارق في الجزء العلوي من ذراعها اليمنى. بدأ الألم من يومين ويسوء بشكل متروقي. كشف الفحص السريري وجود ضعف وضمور في العضلة الدالية اليمنى والعضلة ذات الرأسين العضدية اليمنى. تشكو المريضة أيضاً من فرط الحس في الجلد فوق الجزء السفلي من الدالية اليمنى وأسفل الجانب الوحشي للذراع.

الفصل الثاني عشر: الظهر

Radiologic examination showed extensive spur formation on the bodies of the fourth, fifth, and sixth cervical vertebrae. The above signs and symptoms were suggestive of severe osteoarthritis of the cervical vertebral column.

3. This disease produced the following changes in the vertebrae and related structures *except*:
- Repeated trauma and aging had resulted in degenerative changes at the articulating surfaces of the fourth, fifth, and sixth cervical vertebrae.
 - Extensive spur formation resulted in narrowing of the intervertebral foramina with pressure on the nerve roots.
 - The burning pain and hyperesthesia were caused by pressure on the third and fourth cervical posterior roots.
 - The weakness and wasting of the deltoid and biceps brachii muscles were caused by pressure on the fifth and sixth cervical anterior roots.
 - Movements of the neck intensified the symptoms by exerting further pressure on the nerve roots.
 - Coughing or sneezing raised the pressure within the vertebral canal and resulted in further pressure on the roots.

A medical student offered to move a grand piano for his landlady. He had just finished his final examinations in Anatomy and was in poor physical shape. He struggled with the antique monstrosity and suddenly experienced an acute pain in the back, which extended down the back and outer side of his left leg. On examination in the emergency department, he was found to have a slight scoliosis with the convexity on the right side. The deep muscles of the back in the left lumbar region felt firmer than normal. No evidence of muscle weakness was present, but the left ankle jerk was diminished.

4. The symptoms and signs of this patient strongly suggested a diagnosis of prolapsed intervertebral disc *except*:
- The pain was worst over the left lumbar region opposite the fifth lumbar spine.
 - The pain was accentuated by coughing.
 - With the patient supine, flexing the left hip joint with the knee extended caused a marked increase in the pain.
 - A lateral radiograph of the lumbar vertebral column revealed nothing abnormal.
 - An MRI revealed the presence of small fragments of the nucleus pulposus that had herniated outside the annulus in the disc between the fifth lumbar vertebra and the sacrum.
 - The pain occurred in the dermatomes of the third and fourth lumbar segments on the left side.
5. When performing a lumbar puncture (spinal tap) on an adult, the following anatomic facts have to be taken into consideration *except*:
- With the patient in the lateral prone or upright sitting position, the vertebral column should be well flexed to separate the spines and laminae of adjacent vertebrae.
 - An imaginary line joining the anterior superior iliac spines passes over the fourth lumbar spine.
 - The needle should be inserted above or below the fourth lumbar spine.

أظهر الفحص الشعاعي تشكل واسع للتآكلات العظمية على أجسام الفقرات الرقبية الرابعة، والخامسة، والسادسة. تقتصر العلامات والأعراض السابقة وجود فصال عظمي شديد في العمود الفقري الرقبى.

3. يسبب هذا الداء التغيرات التالية في الفقرات والبنى المجاورة باستثناء:
- تسبب الرضوض المتكررة والتقدم بالعمر بتغيرات تنكسية تطال السطوح المفصليّة للفقرات الرقبية الرابعة، والخامسة، والسادسة.
 - ينجم عن التآكلات العظمية الواسع تضيق في الثقوب بين الفقرات والضغط على الجذور العصبية.
 - نتج فرط الحس والألم الحارق عن انضغاط الجذور الخلفية الرقبية الثالثة والرابعة.
 - نتج ضعف وضمور العضلتين الدالية وذات الرأسين العضدية عن انضغاط الجذور الأمامية الرقبية الخامسة والسادسة.
 - تزيد حركات الرقبة من شدة الأعراض. بممارسة ضغط أكثر على الجذور العصبية.
 - يرفع السعال والعطاس الضغط في القناة الفقرية وينجم عن ذلك المزيد من الضغط الواقع على الجذور.

أبدى طالب طب استعداده لتحريك بيانو كبير لأجل مالكة المنزل. ولقد أنهى لتوه اختباراتنه النهائية في مادة التشريح وكان منهكاً. وبذل جهداً كبيراً لتحريك هذه الآلة الضخمة ذات الطراز القديم وفجأة شعر بألم حاد في الظهر والذي يمتد لأسفل الظهر والجانب الخارجي من ساقه اليسرى. في الفحص في قسم الطوارئ وجد عنده جنف طفيف مع تقعر على الجانب الأيمن، كانت العضلات العميقة في الناحية القطنية اليسرى أقمسى من السوي. لا يوجد دليل على وجود ضعف عضلي لكن كانت نفضة الكاحل الأيسر ضعيفة.

4. تقتصر الأعراض والعلامات عند هذا المرض بقوة تشخيص انزلاق القرص بين الفقرات ما عدا:
- الألم أسوأ في الناحية القطنية اليسرى مقابل الشوكة القطنية الخامسة.
 - كان الألم يشتد بالسعال.
 - والمرضى مستلق على ظهره، يسبب ثني مفصل الورك الأيسر والركبة منبسطة ازدياداً ملحوظاً بالألم.
 - لم تكشف الصورة الشعاعية الجانبية للعمود الفقري القطني أي شذوذ.
 - عكش MRI وجود قطع صغيرة من النواة اللبية التي انفتقت خارج الحلقة في القرص بين الفقرة القطنية الخامسة والعجز.
 - حدث ألم في القطاعات الجلدية للقطع القطنية الثالثة والرابعة في الجهة اليسرى.
5. عند إجراء بزل قطني (بزل شوكي) عند بالغ، لا بد من أخذ الحقائق التشريحية التالية بعين الاعتبار ما عدا:
- والمرضى منبسط على جانبه أو في وضعية الجلوس بشكل قائم، ينبغي أن يكون العمود الفقري منثنياً على نحو جيد لفصل شوكات وصفائح الفقرات المتجاورة.
 - يمر خط وهمي يصل بين الشوكتين الحرقفتين الأماميتين العلويتين فوق الشوكة القطنية الرابعة.
 - ينبغي أن تدخل الإبرة فوق أو تحت الشوكة القطنية الرابعة.

- D. To enter the subarachnoid space, the needle will pass through the (1) skin, (2) superficial fascia, (3) supraspinous ligament, (4) interspinous ligament, (5) ligamentum flavum, (6) areolar tissue containing the internal vertebral venous plexus, (7) dura mater, and (8) arachnoid mater.
- E. The spinal cord ends below in the adult at the level of the lower border of the first lumbar vertebra.
- F. With the patient in the lateral prone position, the normal cerebrospinal fluid pressure is about 120 mm of water.

A 22-year-old student was driving home from a party and crashed his car head-on into a brick wall. On examination in the emergency department, he was found to have a fracture dislocation of the seventh thoracic vertebra, with signs and symptoms of severe damage to the spinal cord.

6. On recovery from spinal shock he was found to have the following signs and symptoms *except*:
- A. Upper motor neuron paralysis of his left leg.
- B. He had a band of cutaneous hyperesthesia extending around the abdominal wall on the left side at the level of the umbilicus that was caused by the irritation of the cord immediately above the site of the lesion.
- C. On the right side, total analgesia, thermoanesthesia, and partial loss of tactile sense of the skin of the abdominal wall below the level of the umbilicus involving the whole of the right leg were present.
- D. Fracture dislocation of the seventh thoracic vertebra would result in severe damage to the seventh thoracic segment of the spinal cord.
- E. The unequal sensory and motor losses on the two sides indicate a left hemisection of the spinal cord.

A 45-year-old woman visited her physician because of a low back pain of 3 months' duration. She was otherwise very fit. On examination of her back, nothing abnormal was discovered. The physician then listened to her chest, examined her thyroid gland, and finally examined both breasts. A large, hard mass was found in the left breast.

7. The following facts supported the diagnosis of carcinoma of the left breast with secondaries in the vertebral column *except*:
- A. The lump in the breast was painless and the patient had noticed it while showering 6 months previously.
- B. Several large, hard, pectoral lymph nodes were found in the left axilla.
- C. A lateral radiograph of the lumbar vertebral column showed extensive metastases in the bodies of the second and third lumbar vertebrae.
- D. The lump was situated in the upper outer quadrant of the left breast and was fixed to surrounding tissues.
- E. Although the cancer had spread by the lymph vessels, no evidence of spread via the bloodstream was present.

A 75-year-old woman was dusting the top of a high closet while balanced on a chair. She lost her balance and fell to the floor, catching her right lumbar region on the edge of the chair.

8. The physician should carefully examine the back of this patient and have the following tests performed *except*:

- D. للدخول إلى الحيز تحت العنكبوتية، ستمر الإبرة عبر: (1) الجلد (2) الغشائية السطحية (3) الرباط فوق الشوكات (4) الرباط بين الشوكات (5) الرباط الأصفر (6) نسيج خلالي يحوي الضفيرة الوريدية الفقرية الباطنة (7) الأم الحافية، و(8) والغشاء العنكبوتي.
- E. ينتهي الحبل الشوكي في الأسفل عند البالغ عند مستوى الحافة السفلية للفقرة القطنية الأولى.
- F. والمريض منبسط على جانبه، يكون ضغط السائل الدماغى الشوكي حوالي 120 ملم ماء.

طالب عمره 22 سنة كان يقود سيارته عائداً إلى منزله من حفلة واصطدمت مقدمة سيارته بجدار أجري. وفي الفحص في قسم الطوارئ، وجد عنده خلع كسري في الفقرة الصدرية السابعة، مع وجود علامات وأعراض أذية شديدة للحبل الشوكي.

6. عند الشفاء من الصدمة الشوكية وجد عنده العلامات والأعراض التالية باستثناء:

- A. شلل عصبون محرك علوي أصاب ساقه اليسرى.
- B. عنده شريط من فرط الحس الجلدي يمتد حول الجدار البطني في الجهة اليسرى على مستوى السرعة وحدث ذلك بسبب تحريش الحبل الشوكي فوق موضع الآفة مباشرة.
- C. في الجانب الأيمن، يوجد تسكين إجمالي وفقد حس الحرارة وفقد جزئي لحس الجلد اللمسي لجدار البطن تحت مستوى السرعة ويشمل كامل الساق اليمنى.
- D. ينجم عن خلع الفقرة الصدرية السابعة الكسري أذية شديدة للشفة الصدرية السابعة من الحبل الشوكي.
- E. يشير الفقد الحسي والحركي غير المتساوي في كلا الجانبين إلى قطع نصفي أيسر للحبل الشوكي.

راجعت امرأة عمرها 45 سنة طبيبها بسبب ألم أسفل الظهر استمر ثلاثة شهور. وما عدا ذلك لا تشكو من شيء آخر. بفحص ظهرها، لم يكتشف أي شذوذ. بعد ذلك أوصى الطبيب إلى صدرها وفحص غدتها الدرقيّة وفي النهاية فحص الثديين فوجد كتلة صلبة كبيرة في ثديها الأيسر:

7. تدعم الحقائق التالية تشخيص سرطانة ثدي أيسر مع وجود نقائل في العمود الفقري، ما عدا:

- A. كانت الكتلة في الثدي غير مؤلمة وقد انتبعت إليها المريضة أثناء أخذها دشاً منذ 6 شهور مضت.
- B. وجد في إبطها الأيسر عقد لمفاوية صدرية قاسية كبيرة عديدة.
- C. أظهرت صورة شعاعية جانبية للعمود الفقري القطني وجود نقائل واسعة في أجسام الفقرات القطنية الثانية والثالثة.
- D. وجود كتلة في الربع العلوي الخارجي من ثديها الأيسر ومثبتة بالنسج المحيطة.
- E. بالرغم من انتشار السرطان بالأوعية اللمفاوية، لا يوجد دليل على الانتشار بواسطة الجريان الدموي.

امرأة عمرها 75 سنة كانت تنفض الغبار عن قمة خزانة عالية وهي متوازنة على كرسي. لكنها فقدت توازنها ووقعت على الأرض، وقد ارتطمت ناحيتها القطنية اليمنى بحافة الكرسي.

8. ينبغي أن يفحص الطبيب ظهر مريضته بدقة ويجري الفحوص التالية ما عدا:

- A. Examination of the back revealed a large bruised area in the right lumbar region, which was extremely tender to touch.
- B. Anteroposterior and lateral radiographs exclude the presence of a fracture, especially of a transverse process.
- C. A 24-hour specimen of urine should be examined for blood to exclude or confirm injury to the right kidney.
- D. Careful examination of the erector spinae muscles or quadratus lumborum muscle may reveal extreme tenderness and therefore injury to these muscles.
- E. A lumbar puncture (spinal tap) should always be performed in back injuries to exclude damage to the spinal cord.
- A. كشف فحص الظهر منطقة متقدمة كبيرة في الناحية القطنية اليمنى، وهي ممضة بشدة بالجلوس.
- B. استبعدت الصور الشعاعية الأمامية الخلفية والجانبية وجود كسر خصوصاً في الناتئ المستعرض.
- C. ينبغي فحص عينات بول (24) ساعة لتحري الدم لاستبعاد أو تأكيد إصابة الكلية اليمنى.
- D. ربما يكشف الفحص الدقيق للعضلات الناصبة للفقار أو العضلة المربعة القطنية مضمناً مفرطاً وبالتالي تؤدي هذه العضلات.
- E. ينبغي إجراء البزل القطني (البزل الشوكي) دائماً في أذيات الظهر لتفني إصابة الحبل الشوكي.

أجوبة المسائل السريرية

Answers to Clinical Problems

1. A. The right inferior articular process of the fifth cervical vertebra was forced over the anterior margin of the right superior articular process of the sixth cervical vertebra, causing the head of the patient to be rotated to the left.
2. D. The vertebral canal in the thoracic region is small and round and little space is around the spinal cord for bony displacement to occur without causing severe damage to the cord.
3. C. The burning pain and hyperesthesia were caused by pressure on the fifth and sixth cervical posterior roots.
4. F. The pain occurred in the dermatomes of the fifth lumbar and first sacral segments on the left side.
5. B. An imaginary line joining the highest points of the iliac crests passes over the fourth lumbar spine.
6. D. Fracture dislocation of the seventh thoracic vertebra would result in severe damage to the tenth thoracic segment of the spinal cord.
7. E. The carcinoma of the left breast was in an advanced stage and had spread by way of the lymph vessels to the axillary lymph nodes and by the bloodstream to the bodies of the second and third lumbar vertebrae. Carcinoma of the thyroid, bronchus, breast, kidney, and prostate tend to metastasize via the bloodstream to bones.
8. E. A lumbar puncture (spinal tap) is not required in cases of simple trauma to the back.
1. A. لقد دفع الناتئ المفصلي السفلي الأيمن للفقرة الرقبية الخامسة فوق الحافة الأمامية للناتئ المفصلي العلوي الأيمن للفقرة الرقبية السادسة، ويجعل هذا رأس المريض يدور إلى اليسار.
2. D. تكون القناة الفقرية في الناحية الصدرية صغيرة ومستديرة ويوجد القليل من الحيز حول الحبل الشوكي لحدوث انزياح عظمي بدون أن يتسبب في أذية شديدة للحبل الشوكي.
3. C. يحدث الألم الحارق وفرط الحس بسبب انضغاط الجذور الخلفية الرقبية الخامسة والسادسة.
4. F. يحدث الألم في القطاعات الجلدية للقطع القطنية الخامسة والعجزية الأولى في الجانب الأيسر.
5. B. يمر الخط الوهمي الذي يصل بين النقطتين العلويتين للعرفين الحرقفتين فوق الشوكة القطنية الرابعة.
6. D. ينجم عن خلع الفقرة الصدرية السابعة الكسري أذية شديدة للقطعة الصدرية العاشرة من الحبل الشوكي.
7. E. إن سرطانة الثدي الأيسر في مرحلة متقدمة وقد انتشر بواسطة الأوعية اللمفاوية إلى العقد اللمفاوية الإبطية وبواسطة الجريان الدموي إلى أجسام الفقرتين القطنيتين الثانية والثالثة. تميل سرطانة الصدر والقصبة والتهدي والكلية، والموتة للانتقال بواسطة الجريان الدموي إلى العظام.
8. E، لا يطلب البزل القطني (البزل الشوكي) في حالات رض الظهر البسيط.

نموذج أسئلة الهيئة الوطنية الأمريكية

National Board Type Questions

Match the vertebrae listed below with the appropriate anatomic feature possessed by the vertebrae:

1. Second cervical
 2. Seventh cervical
 3. Sixth thoracic
 4. First cervical
 5. Fifth lumbar
- A. Absent body
 - B. Odontoid process
 - C. Heart-shaped body
 - D. Massive body
 - E. None of the above

Multiple choice:

6. The first cervical vertebra (atlas) has all of the following *except*:
 - A. Lateral masses
 - B. Inferior articular facets
 - C. Anterior arch
 - D. Spinous process
 - E. Superior articular facets
7. The following statements are true of an intervertebral disc *except*:
 - A. During aging, the fluid within the nucleus pulposus is replaced by fibrocartilage.
 - B. The discs are thickest in the lumbar region.
 - C. The atlanto-axial joint possesses no disc.
 - D. The discs play a major role in the development of the curvatures of the vertebral column.
 - E. The nucleus pulposus is most likely to herniate in an anterolateral direction.
8. The cauda equina consists of which of the following components?
 - A. A bundle of posterior roots of lumbar, sacral, and coccygeal spinal nerves.
 - B. The filum terminale.
 - C. A bundle of anterior and posterior roots of lumbar, sacral, and coccygeal spinal nerves.
 - D. A bundle of lumbar, sacral, and coccygeal spinal nerves and the filum terminale.
 - E. A bundle of anterior and posterior roots of lumbar, sacral, and coccygeal spinal nerves and the filum terminale.
9. The spinal cord in the adult ends inferiorly at the level of the:
 - A. L5 vertebra
 - B. L3 vertebra
 - C. S2-3 vertebrae
 - D. T12 vertebra
 - E. L1 vertebra
10. Herniation of the intervertebral disc between the fifth and sixth cervical vertebrae will compress the:
 - A. Fourth cervical nerve root
 - B. Sixth cervical nerve root
 - C. Fifth cervical nerve root
 - D. Seventh and eighth cervical nerve roots
 - E. Seventh cervical nerve root

♦ صل بين الفقرات المدونة في الأسفل مع الميزة التشريحية المناسبة التي تتمتع بها هذه الفقرات:

1. الرقبية الثانية.
 2. الرقبية السابعة.
 3. الصدرية السادسة.
 4. الرقبية الأولى.
 5. القطنية الخامسة.
- A. الجسم غائب.
 - B. الناتئ سني الشكل.
 - C. جسم على شكل القلب.
 - D. جسم كبير.
 - E. لا شيء مما ذكر سابقاً.
- ♦ الخيارات المتعددة:
6. لدى الفقرة الرقبية الأولى (الضهقة) كل مما يلي ما عدا:
 - A. كتل جانبية.
 - B. وجيحات مفصلية سفلية.
 - C. قوس أمامية.
 - D. ناتئ شوكي.
 - E. وجيحات مفصلية علوية.
 7. العبارات التالية صحيحة حول القرص بين الفقرات، ما عدا:
 - A. مع تقدم العمر، يستبدل السائل في النواة اللبية بغضروف ليفي.
 - B. الأقراص أثنى في الناحية القطنية.
 - C. لا يملك المفصل الفقري المحوري أي قرص.
 - D. تلعب الأقراص دوراً هاماً في تطور انحناءات العمود الفقري.
 - E. تفتتح النواة اللبية على الأرجح في الاتجاه الأمامي الجانبي.
 8. أي من المكونات التالية يتألف منها ذيل الفرس؟
 - A. حزمة من الجذور الخلفية للأعصاب الشوكية القطنية والعجزية، والعصصية.
 - B. الخيط المنتهائي.
 - C. حزمة من الجذور الأمامية والخلفية للأعصاب الشوكية القطنية والعجزية، والعصصية.
 - D. حزمة من الأعصاب الشوكية القطنية والعجزية، والعصصية والخيط المنتهائي.
 - E. حزمة من الجذور الأمامية والخلفية للأعصاب الشوكية القطنية والعجزية، والعصصية والخيط المنتهائي.
 9. ينتهي الحبل الشوكي لدى البالغ في الأسفل عند مستوى:
 - A. الفقرة L5.
 - B. الفقرة L3.
 - C. الفقرتين (S2-3).
 - D. الفقرة T12.
 - E. الفقرة L1.
 10. سيضغط انفتاح القرص بين الفقرتين الرقبيتين الخامسة والسادسة:
 - A. الجذر العصبي الرقبي الرابع.
 - B. الجذر العصبي الرقبي السادس.
 - C. الجذر العصبي الرقبي الخامس.
 - D. الجذرين العصبيين الرقبين السابع والثامن.
 - E. الجذر العصبي الرقبي السابع.

11. The subarachnoid space ends inferiorly in the adult at the level of:
- The coccyx
 - The lower border of L1
 - S2-3
 - S5
 - The promontory of the sacrum
12. The following statements are true of the vertebral column *except*:
- Throughout life, the marrow of the vertebral bodies has a hemopoetic function.
 - The internal vertebral venous plexus provides a path for the passage of malignant cells from the prostate to the cranial cavity.
 - The vertebral artery ascends the neck through the foramen transversaria of all the cervical vertebrae.
 - Injection of an anesthetic into the sacral canal can be used to block pain and sensation from the cervix, vagina, and the perineum during childbirth.
 - The atlanto-axial joint permits rotation of the head on the vertebral column.

11. ينتهي الحيز تحت العنكبوتية سفلياً عند البالغ عند مستوى:

- العصعص.
- الحافة السفلية للقطنية الأولى.
- (S2-3).
- S5 . D
- طنف العجز . E

12. العبارات التالية صحيحة عن العمود الفقري، ما عدا:

- طوال الحياة، لدى نقي الأجسام الفقرية وظيفة مكونة للدم.
- توفر الضفيرة الوريدية الفقرية الباطنة سبيلاً لمرور خلايا خبيثة من الموتة إلى الجوف القحفي.
- يصعد الشريان الفقري العنق من خلال الثقب المستعرضة لكل الفقرات الرقبية.
- يمكن استخدام حقن المخدر في القناة العجزية لإحصار الألم والحس من عنق الرحم، المهبل، والعجان خلال الولادة.
- يسمح المفصل الفقري المحوري بدوران الرأس على العمود الفقري.

إجابات نموذج أسئلة الهيئة الوطنية الأمريكية

Answers to National Board Type Questions

- | | | | |
|--------|-------|-------|-------|
| .B .10 | .E .7 | .A .4 | .B .1 |
| .C .11 | .E .8 | .D .5 | .E .2 |
| .C .12 | .E .9 | .D .6 | .C .3 |

ملحق APPENDIX

معطيات تشريحية مفيدة ذات أهمية سريرية Useful Anatomic Data of Clinical Significance

RESPIRATORY SYSTEM

الجهاز التنفسي:

Table I Important Airway Distances (Adult)*

Airway	Distances (Approx.)
Incisor teeth to the vocal cords	5.9 in. (15 cm)
Incisor teeth to the carina	7.9 in. (20 cm)
External nares to the carina	11.8 in. (30 cm)

* Average figures given +/- 1 to 2 cm.

الجدول I: مسافات المسلك الهوائي الهامة (عند البالغ) *

المسلك الهوائي	الأبعاد التقريبية (سم)
من القواطع إلى الحبال الصوتية	5.9 إنش (15 سم)
من القواطع إلى الجوزج	7.9 إنش (20 سم)
من المنخر الخارجي إلى الجوزج	11.8 إنش (30 سم)

* بمعدل + / - 1 إلى 2 سم

Table II Important Data Concerning the Trachea*

	Length (Approx.)	Diameter (Approx.)
Adults	5 in. (13 cm)	1 in. (2.5 cm)
Infants	1.6-2 in. (4-5 cm)	As small as 3 mm**

* Extension of the head and neck, as when maintaining an airway in an anesthetized patient, may stretch the trachea and increase its length by 25%. In the adult the carina may descend by as much as 3 cm on deep inspiration. At the carina the right bronchus leaves the trachea at an angle of 25° from the vertical and the left bronchus leaves the trachea at an angle of 45° from the vertical. In children younger than 3 years, both bronchi arise from the trachea at equal angles.

** As children grow, the diameter in millimeters corresponds approximately to their age in years.

الجدول II: معطيات هامة حول الرغامى *

الطول (التقريب)	القطر (التقريب)
البالغون 5 إنش (13 سم)	1 إنش (2.5 سم)
الرضع 2-1.6 إنش (4-5 سم)	صغير (3 ملم) **

* إن بسط الرأس والعنق (كما تفعل لإبقاء المسلك الهوائي مفتوحاً عند المريض المخدر) ربما يؤدي إلى مط الرغامى حيث يزيد طولها بموالي 25%. عند البالغين ربما يزول الجوزج حوالي 3 سم بالشهيق العميق وعند الجوزج تترك القصبة اليمنى الرغامى بزاوية مقدارها (25 درجة) مع الخط العمودي وتترك القصبة اليسرى الرغامى بزاوية مقدارها (45 درجة) مع الخط العمودي. عند الأطفال (الأصغر من 3 سنوات)، تنشأ كلا القصبتين من الرغامى بنفس الزاوية.

** مع نمو الأطفال، يماثل القطر بالملم العمر بالسنوات (تقريباً).

جهاز الهضمة:

الجدول III: الأطوال والسعات.		
السعات (التقريبية)	الأطوال (التقريبية)	الناحية
-	10 إنش (25 سم)	المرى
1500 مل	الانحناء الصغير 4.8-5.6 إنش (12 - 14 سم)	المعدة *
-	10 إنش (25 سم)	العفج
-	8 أقدام (2.4 م)	الصائم
-	12 قدم (3.7 م)	اللفائفي
-	3-5 إنش (8 - 13 سم)	الزائدة
-	5 إنش (13 سم)	الكولون الصاعد
-	15 إنش (38 سم)	الكولون المستعرض
-	10 إنش (25 سم)	الكولون النازل
-	10-15 إنش (25 - 38 سم)	الكولون السيني
-	5 إنش (13 سم)	المستقيم
-	1.5 إنش (4 سم)	القناة الشرجية
30 - 50 مل	2.8-3.9 إنش (7 - 10 سم)	المرارة
-	1.5 إنش (3.8 سم)	القناة المرارية
-	3 إنش (8 سم)	القناة الصفراوية

* إن المسير المنحني الذي يتخذه الأنبوب الأنفي المعدي NGT من الفوهة الفوادية إلى البواب هو عادة أطول ويساوي 6-10 إنش (15 - 25 سم).

جهاز البولي:

الجدول IV: الأطوال والسعات.		
السعة (التقريبية)	الأطوال (التقريبية)	العضو
-	10 إنش (25 سم)	الحالب
500 مل	-	المثانة
-	8 إنش (20 سم)	الإحليل الذكري
-	6 إنش (15.7 سم)	القضيبي
-	0.5 إنش (1.25 سم)	العشائبي
-	1.25 إنش (3 سم)	الموئي
-	1.5 إنش (3.8 سم)	الإحليل الأنثوي

جهاز التناسلي:

الجدول V: الأبعاد.	
الأبعاد (التقريبية)	العضو
- الذكور:	
1×2 إنش (5 × 2.5 سم)	الخصية
18 إنش (45 سم)	الأسهر
6 إنش (15 سم)	القضيبي (وهو منتصب)
- الأنثى:	
1.5×0.75 إنش (4 × 2 سم)	المبيض
4 إنش (10 سم)	البوق (أنبوب الرحم)
1×2×3 إنش (8 × 5 × 2.5 سم)	الرحم
3 إنش (8 سم)	المهبل

DIGESTIVE SYSTEM

Region	Lengths (Approx.)	Capacities (Approx.)
Esophagus	10 in. (25 cm)	—
Stomach*	Lesser curvature 4.8–5.6 in. (12–14 cm)	1,500 ml
Duodenum	10 in. (25 cm)	—
Jejunum	8 ft. (2.4 M)	—
Ileum	12 ft. (3.7 M)	—
Appendix	3–5 in. (8–13 cm)	—
Ascending colon	5 in. (13 cm)	—
Transverse colon	15 in. (38 cm)	—
Descending colon	10 in. (25 cm)	—
Sigmoid colon	10–15 in. (25–38 cm)	—
Rectum	5 in. (13 cm)	—
Anal canal	1.5 in. (4 cm)	—
Gallbladder	2.8–3.9 in. (7–10 cm)	30–50 ml
Cystic duct	1 1/2 in. (3.8 cm)	—
Bile duct	3 in. (8 cm)	—

* The curved course taken by a nasogastric tube from the cardiac orifice to the pylorus is usually longer, 6–10 in. (15–25 cm).

URINARY SYSTEM

Organ	Lengths (Approx.)	Capacity (Approx.)
Ureter	10 in. (25 cm)	—
Bladder	—	500 ml
Male urethra	8 in. (20 cm)	—
Penile	6 in. (15.7 cm)	—
Membranous	0.5 in. (1.25 cm)	—
Prostatic	1.25 in. (3 cm)	—
Female urethra	1.5 in. (3.8 cm)	—

REPRODUCTIVE SYSTEM

Organ	Dimensions (Approx.)
Male	
Testis	2 × 1 in. (5 × 2.5 cm)
Vas deferens	18 in. (45 cm)
Penis (erect)	6 in. (15 cm)
Female	
Ovary	1.5 × 0.75 in. (4 × 2 cm)
Uterine tube	4 in. (10 cm)
Uterus	3 × 2 × 1 in. (8 × 5 × 2.5 cm)
Vagina	3 in. (8 cm)

جهاز العضلي الهيكلي:

الجدول VI: ملخص لحركات مفصل الكتف والعضلات المسؤولة عنها. *

الحركات	العضلات	المنشأ	الارتكاز	التعصيب	العصب القطني**
الثني	الدالية (الألياف الأمامية)	الترقوة	وسط السطح الوحشي لجسم العضد.	العصب الإبطي	C6 ، C5
	الصدرية الكبيرة (الجزء الترقوي)	الترقوة	الشفة الوحشية لأحدود ذات الرأسين في العضد.	العصبان الصدريان الأنسي والوحشي من الضفيرة العضدية.	C6 ، C5
	ذات الرأسين العضدية - الرأس الطويل - الرأس القصير	الحذبية فوق الحقاني للكتف الناتئ الغرابي (الكتف)	أحدوية الكعبرة، اللقافة العميقة للمساعد.	العصب العضلي الجليدي	C6 ، C5
	الغرابية العضدية	الناتئ الغرابي للكتف	الوجه الأنسي لجسم العضد.	العصب العضلي الجليدي	C7 ، C6 ، C5
البسط	الدالية (الألياف الخلفية)	شوكة الكتف	وسط السطح الوحشي لجسم العضد.	العصب الإبطي	C6 ، C5
العريضة الظهرية		العرف الحرقفي، اللقافة القطنية، شوكات الفقرات الصدرية الستة السفلية، الأضلاع الثلاثة أو الأربعة السفلية، والزاوية السفلية للوح الكتف.	أرضية أحدود ذات الرأسين في العضد.	العصب الصدري الظهرية	C8 ، C7 ، C6
المدورة الكبيرة		الثلاث السفلي من الحافة الوحشية للوح الكتف.	الشفة الأنسية لأحدود ذات الرأسين في العضد.	العصب تحت الكتف السفلي	C7 ، C6
التباعد	الألياف الوسطى للدالية.	الناتئ الأخرمي للكتف	وسط السطح الوحشي لجسم العضد.	العصب الإبطي	C6 ، C5
	فوق الشوكية	الحفرة فوق الشوكة للكتف.	الأحدوية الكبيرة للعضد.	العصب فوق الكتف.	C6 ، C5 ، C4
التقريب	الصدرية الكبيرة (الجزء القصي)	القص والعضاريف الضلعية الستة العلوية.	الشفة الوحشية لأحدود ذات الرأسين في العضد.	العصبان الصدريان الأنسي والوحشي	T1 ، C8 ، C7
العريضة الظهرية		العرف الحرقفي، اللقافة القطنية، شوكات الفقرات الصدرية الستة السفلية، الأضلاع الثلاثة أو الأربعة السفلية، الزاوية السفلية للوح الكتف.	أرضية أحدود ذات الرأسين في العضد.	العصب الصدري الظهرية	C8 ، C7 ، C6
المدورة الكبيرة		الثلاث السفلي من الحافة الوحشية للوح الكتف.	الشفة الأنسية لأحدود ذات الرأسين في العضد.	العصب تحت الكتف السفلي.	C7 ، C6
المدورة الصغيرة		الثلاثين العلويين من الحافة الوحشية للوح الكتف.	الأحدوية الكبيرة للعضد.	العصب الإبطي.	C6 ، C5
الدوران الوحشي	تحت الشوكية	الحفرة تحت الشوكة للكتف	الأحدوية الكبيرة للعضد.	العصب فوق الكتف	C6 ، C5
	المدورة الصغيرة	الثلاثين العلويين من الحافة الوحشية للوح الكتف.	الأحدوية الكبيرة للعضد.	العصب الإبطي.	C6 ، C5
	الدالية (الألياف الخلفية)	شوكة الكتف.	وسط السطح الوحشي لجسم العضد.	العصب الإبطي	C6 ، C5
الدوران الأنسي	تحت الكتفية.	الحفرة تحت الكتف.	الأحدوية الصغيرة للعضد.	العصبان تحت الكتف العلوي والسفلي.	C6 ، C5
العريضة الظهرية.		العرف الحرقفي، اللقافة القطنية، شوكات الأضلاع الثلاثة أو الأربعة السفلية، الزاوية السفلية للوح الكتف.	أرضية أحدود ذات الرأسين في العضد.	العصب الصدري الظهرية.	C8 ، C7 ، C6
المدور الكبيرة		الثلاث السفلي من الحافة الوحشية للوح الكتف.	الشفة الأنسية لأحدود ذات الرأسين في العضد.	العصب تحت الكتف السفلي.	C7 ، C6
	الدالية (الألياف الأمامية)	الترقوة	وسط السطح الوحشي لجسم العضد.	العصب الإبطي.	C6 ، C5

* الحركة المقلاعية هي اجتماع لكل الحركات السابقة الموصوفة.

** لقد وضع العصب القطني المسيطر بالأسود العريض.

MUSCULOSKELETAL SYSTEM

Table VI Summary of the Movements of the Shoulder Joint and the Muscles Producing Those Movements*

Movements	Muscles	Origin	Insertion	Nerve Supply	Segmental Nerve [†]
Flexion	Deltoid (anterior fibers)	Clavicle	Middle of lateral surface of shaft of humerus	Axillary nerve	C5, C6
	Pectoralis major (clavicular part)	Clavicle	Lateral lip bicipital groove of humerus	Medial and lateral pectoral nerves from brachial plexus	C5, C6
	Biceps brachii Long head	Supraglenoid tubercle of scapula	Tuberosity of radius, deep fascia of forearm	Musculocutaneous nerve	C5, C6
	Short head	Coracoid process of scapula			
	Coracobrachialis	Coracoid process of scapula	Medial aspect of shaft of humerus	Musculocutaneous nerve	C5, C6, C7
Extension	Deltoid (posterior fibers)	Spine of scapula	Middle of lateral surface of shaft of humerus	Axillary nerve	C5, C6
	Latissimus dorsi	Iliac crest, lumbar fascia, spines of lower 6 thoracic vertebrae, lower 3 or 4 ribs, and inferior angle of scapula	Floor of bicipital groove of humerus	Thoracodorsal nerve	C6, C7, C8
	Teres major	Lower third lateral border of scapula	Medial lip of bicipital groove of humerus	Lower subscapular nerve	C6, C7
Abduction	Middle fibers of deltoid	Acromion process of scapula	Middle of lateral surface of shaft of humerus	Axillary nerve	C5, C6
	Supraspinatus	Supraspinous fossa of scapula	Greater tuberosity of humerus	Suprascapular nerve	C4, C5, C6
Adduction	Pectoralis major (sternal part)	Sternum and upper 6 costal cartilages	Lateral lip of bicipital groove of humerus	Medial and lateral pectoral nerves	C7, C8, T1
	Latissimus dorsi	Iliac crest, lumbar fascia, spines of lower 6 thoracic vertebrae, lower 3 or 4 ribs, inferior angle of scapula	Floor of bicipital groove of humerus	Thoracodorsal nerve	C6, C7, C8
	Teres major	Lower third lateral border of scapula	Medial lip of bicipital groove of humerus	Lower subscapular nerve	C6, C7
	Teres minor	Upper 2/3 lateral border of scapula	Greater tuberosity of humerus	Axillary nerve	C5, C6
Lateral rotation	Infraspinatus	Infraspinous fossa of scapula	Greater tuberosity of humerus	Suprascapular nerve	C5, C6
	Teres minor	Upper 2/3 lateral border of scapula	Greater tuberosity of humerus	Axillary nerve	C5, C6
Medial rotation	Deltoid (posterior fibers)	Spine of scapula	Middle of lateral surface of shaft of humerus	Axillary nerve	C5, C6
	Subscapularis	Subscapular fossa	Lesser tuberosity of humerus	Upper and lower subscapular nerves	C5, C6
	Latissimus dorsi	Iliac crest, lumbar fascia, spines of lower 3 or 4 ribs, inferior angle of scapula	Floor of bicipital groove of humerus	Thoracodorsal nerve	C6, C7, C8
	Teres major	Lower third lateral border of scapula	Medial lip bicipital groove of humerus	Lower subscapular nerve	C6, C7
	Deltoid (anterior fibers)	Clavicle	Middle of lateral surface of shaft of humerus	Axillary nerve	C5, C6

* Circumduction is a combination of all the movements described.

[†] The predominant segmental nerve supply is indicated by boldface type.

الجدول VII: ملخص لحركات مفصل المرفق والعضلات المسؤولة عنها.

الحركات	العضلات	المنشأ	الارتكاز	التعصيب	العصب القطعي *
الثني	العضدية	مقدمة النصف السفلي من العضد.	الناتئ المنقاري للزند	العصب العضلي الجلدي	C6 , C5
	ذات الرأسين العضدية: - الرأس الطويل - الرأس القصير	الخدبية فوق الحقاني للكتف الناتئ الغرابي للكتف	أحدوية الكعبرة، اللقافة العميقة للمساعد	العصب العضلي الجلدي	C6 , C5
	العضدية الكعبرية	الحرف فوق اللقمة الوحشية للعضد.	الناتئ الإبري للكعبرة.	العصب الكعبري	C7 , C6 , C5
	الكتابة المدورة - الرأس العضدي - الرأس الزندي -	لقيمة العضد الأنسية الناتئ المنقاري للزند.	الوجه الوحشي لجسم الكعبرة.	العصب المتوسط	C7 , C6
البسط	الثلاثية الرؤوس - الرأس الطويل - الرأس الوحشي - الرأس الأنسي	الخدبية تحت الحقاني للكتف. السطح الخلفي لجسم العضد. النصف السفلي من السطح الخلفي لجسم العضد.	الناتئ الزجي للزند	العصب الكعبري	C8 , C7 , C6
	المرفقية	لقيمة العضد الوحشية.	الناتئ الزجي للزند	العصب الكعبري	T1 , C8 , C7

* لقد وضع العصب القطعي المسيطر بالأسود العريض.

Table VII Summary of the Movements of the Elbow Joint and the Muscles Producing Those Movements

Movements	Muscles	Origin	Insertion	Nerve Supply	Segmental Nerve*	
Flexion	Brachialis	Front of lower half of humerus	Coronoid process of ulna	Musculocutaneous nerve	C5, C6	
	Biceps brachii	Long head	Supraglenoid tubercle of scapula	Tuberosity of radius, deep fascia of forearm	Musculocutaneous nerve	C5, C6
		Short head	Coracoid process of scapula			
	Pronator teres	Brachioradialis	Lateral supracondylar ridge of humerus	Styloid process of radius	Radial nerve	C5, C6, C7
		Humeral head	Medial epicondyle of humerus	Lateral aspect of shaft of radius	Median nerve	C6, C7
		Ulnar head	Coronoid process of ulna			
Extension	Triceps	Long head	Olecranon process of ulna	Radial nerve	C6, C7, C8	
		Lateral head				Posterior surface of shaft of humerus
		Medial head				Lower half of posterior surface of shaft of humerus
	Anconeus	Lateral epicondyle of humerus	Olecranon process of ulna	Radial nerve	C7, C8, T1	

* The predominant segmental nerve supply is indicated by boldface type.

الجدول VIII: ملخص لحركات مفصل المعصم والعضلات المسؤولة عنها.

الحركات	العضلات	المنشأ	الارتكاز	التعصيب	العصب القطعي*
الثنى	الثنائية الكعبرية للرسغ	لقيمة العضد الأنسية.	قاعدتي العظمين السنعيين الثاني والثالث.	العصب المتوسط	C7 , C6
	الثنائية الزندية للرسغ: - الرأس العضدي. - الرأس الزندي	لقيمة العضد الأنسية. الناتئ الزجي، الخافة الخلفية للزند	العظم الحمصي الشكل، كلابة العظم الشصي، قاعدة العظم السنعي الخامس.	العصب الزندي	C8 , C7
	الراحية الطويلة	لقيمة العضد الأنسية.	قيد المثنيات، السفاق الراحى	العصب المتوسط	C8 , C7
	مثنية الأصابع السطحية: - الرأس العضدي الزندي - الرأس الكعبري	لقيمة العضد الأنسية، الناتئ المنقاري للزند. الحظ المائل على السطح الأمامي لجسم الكعبرة.	السلامية الوسطى من الأصابع الأربعة الأنسية.	العصب المتوسط	T1 , C8 , C7
	مثنية الأصابع العميقة	السطح الأمامي من جسم الزند، الغشاء بين العظام	السلامية القاصية من الأصابع الأربعة الأنسية	النصف الزندي: العصب الزندي. النصف الكعبري: العصب المتوسط.	T1 , C8
	مثنية الإبهام الطويلة	السطح الأمامي من جسم الكعبرة	السلامية البعيدة للإبهام	الفرع بين العظام الأمامي من العصب المتوسط.	T1 , C8
البسط	الباسطة الكعبرية للرسغ الطويلة	الحرف فوق اللقمة الوحشية للعضد.	قاعدة العظم السنعي الثاني	العصب الكعبري.	C7 , C6
	الباسطة الكعبرية للرسغ القصيرة	لقيمة العضد الوحشية	قاعدة العظم السنعي الثالث.	الفرع العميق من العصب الكعبري.	C8 , C7
	الباسطة الزندية للرسغ	لقيمة العضد الوحشية	قاعدة العظم السنعي الخامس.	الفرع العميق من الكعبري	C8 , C7
	باسطة الأصابع	لقيمة العضد الوحشية	السلاميات الوسطى والقاصية للأصابع الأربعة الأنسية.	الفرع العميق من العصب الكعبري.	C8 , C7
	باسطة السبابة	جسم الزند والغشاء بين العظام	الاتساع الباسط للسبابة	الفرع العميق من الكعبري	C8 , C7
	باسطة الخنصر	لقيمة العضد الوحشية	الاتساع الباسط للخنصر	الفرع العميق من الكعبري	C8 , C7
	باسطة الإبهام الطويلة	جسم الزند والغشاء بين العظام	قاعدة السلامة القاصية للإبهام	الفرع العميق من العصب الكعبري.	C8 , C7
التبعيد	الثنائية الكعبرية للرسغ	لقيمة العضد الأنسية	قاعدتي العظمين السنعيين الثاني والثالث.	العصب المتوسط	C7 , C6
	الباسطة الكعبرية للرسغ الطويلة	الحرف فوق اللقمة الوحشية للعضد.	قاعد العظم السنعي الثاني	العصب الكعبري	C7 , C6
	الباسطة الكعبرية للرسغ القصيرة	اللقمة الوحشية للعضد	قاعدة العظم السنعي الثالث	الفرع العميق	C8 , C7
	المعدة لإبهام اليد الطويلة	جسمي الكعبرة والزند.	قاعدة العظم السنعي الأول.	الفرع العميق من العصب الكعبري.	C8 , C7
	باسطة الإبهام الطويلة	جسم الزند والغشاء بين العظام	قاعدة السلامة القاصية للإبهام	الفرع العميق من الكعبري	C8 , C7
	باسطة الإبهام القصيرة	جسم الكعبرة والغشاء بين العظام.	قاعدة السلامة الدانية للإبهام.	الفرع العميق من العصب الكعبري	C8 , C7
التقريب	الثنائية الزندية للرسغ: - الرأس العضدي - الرأس الزندي	لقيمة العضد الأنسية الناتئ الزجي للزند.	العظم حمصي الشكل، كلابة العظم الشصي، قاعدة العظم السنعي الخامس	العصب الزندي	C8 , C7
	الباسطة الزندية للرسغ	لقيمة العضد الوحشية.	قاعدة العظم السنعي الخامس	الفرع العميق من العصب الكعبري.	C8 , C7

* لقد وضع العصب القطعي المسيطر بالأسود العريض.



Table VIII Summary of the Movements of the Wrist Joint and the Muscles Producing Those Movements

Movements	Muscles	Origin	Insertion	Nerve Supply	Segmental Nerve*	
Flexion	Flexor carpi radialis	Medial epicondyle of humerus	Bases of second and third metacarpal bones	Median nerve	C6, C7	
	Flexor carpi ulnaris	Humeral head	Medial epicondyle of humerus	Pisiform bone, hook of hamate, base of fifth metacarpal bone	Ulnar nerve	C7, C8
		Ulnar head	Olecranon process, posterior border of ulna			
	Palmaris longus	Medial epicondyle of humerus	Flexor retinaculum, palmar aponeurosis	Median nerve	C7, C8	
	Flexor digitorum superficialis	Humero-ulnar head	Medial epicondyle of humerus, coronoid process of ulna	Middle phalanx of medial 4 fingers	Median nerve	C7, C8, T1
		Radial head	Oblique line anterior surface shaft of radius			
	Flexor digitorum profundus	Anterior surface shaft of ulna, interosseous membrane	Distal phalanx of medial 4 fingers	Ulnar half—ulnar nerve, radial half—median nerve	C8, T1	
	Flexor pollicis longus	Anterior surface shaft of radius	Distal phalanx of thumb	Anterior interosseous branch of median nerve	C8, T1	
Extension	Extensor carpi radialis longus	Lateral supracondylar ridge of humerus	Base of second metacarpal bone	Radial nerve	C6, C7	
	Extensor carpi radialis brevis	Lateral epicondyle of humerus	Base of third metacarpal bone	Deep branch of radial nerve	C7, C8	
	Extensor carpi ulnaris	Lateral epicondyle of humerus	Base of fifth metacarpal bone	Deep branch of radial nerve	C7, C8	
	Extensor digitorum	Lateral epicondyle of humerus	Middle and distal phalanges of medial 4 fingers	Deep branch of radial nerve	C7, C8	
	Extensor indicis	Shaft of ulna and interosseous membrane	Extensor expansion of index finger	Deep branch of radial nerve	C7, C8	
	Extensor digiti minimi	Lateral epicondyle of humerus	Extensor expansion of little finger	Deep branch of radial nerve	C7, C8	
	Extensor pollicis longus	Shaft of ulna and interosseous membrane	Base of distal phalanx of thumb	Deep branch of radial nerve	C7, C8	
	Abduction	Flexor carpi radialis	Medial epicondyle of humerus	Bases of second and third metacarpal bones	Median nerve	C6, C7
Extensor carpi radialis longus		Lateral supracondylar ridge of humerus	Base of second metacarpal bone	Radial nerve	C6, C7	
Extensor carpi radialis brevis		Lateral epicondyle of humerus	Base of third metacarpal bone	Deep branch of radial nerve	C7, C8	
Abductor pollicis longus		Shafts of radius and ulna	Base of first metacarpal bone	Deep branch of radial nerve	C7, C8	
Extensor pollicis longus		Shaft of ulna and interosseous membrane	Base of distal phalanx of thumb	Deep branch of radial nerve	C7, C8	
Extensor pollicis brevis		Shaft of radius and interosseous membrane	Base of proximal phalanx of thumb	Deep branch of radial nerve	C7, C8	
Adduction	Flexor carpi ulnaris	Humeral head	Medial epicondyle of humerus	Pisiform bone, hook of hamate, base of fifth metacarpal bone	Ulnar nerve	C7, C8
		Ulnar head	Olecranon process of ulna			
	Extensor carpi ulnaris	Lateral epicondyle of humerus	Base of fifth metacarpal bone	Deep branch of radial nerve	C7, C8	

* The predominant segmental nerve supply is indicated by boldface type.

الجدول IX: ملخص لحركات مفصل الورك والعضلات المسؤولة عنها. *

الحركات	العضلات	المنشأ	الارتكاز	التعصيب	العصب القطعي**
الثنى	الحرقفية	الحفرة الحرقفية	المدور الصغير لعظم الفخذ	العصب الفخذي	L3 , L2
	القطنية	جسم الفقرة الصدرية الثانية عشرة، النواتئ المستعرضة، الأجسام والأقراص بين الفقرات للفقرات القطنية الخمس.	المدور الصغير لعظم الفخذ	الضفيرة القطنية	L3 , L2 , L1
	المستقيمة الفخذية: - الرأس المستقيم - الرأس المنعكس - الخياطية	الشوكة الحرقفية السفلية الأمامية. الحرقفة فوق الحقن. الشوكة الحرقفية العلوية الأمامية.	الرضفة أعلى السطح الأنسي من جسم الظنوب	العصب الفخذي العصب الفخذي	L4 , L3 , L2 L3 , L2
السطح (حركة خلفية للفخذ المثنى)	الأليوية العظمى	السطح الخارجي للحرقفة، العجز، العصعص، الرباط العجزي الأحدوبي.	السيبل الحرقفي الظنبوبي، الأحدوبة الأليوية لعظم الفخذ.	العصب الأليوي السفلي.	S2 , S1 , L5
	ذات الرأسين الفخذية	الرأس الطويل: الأحدوبة الإسكية	رأس الشظية	العصب الظنبوبي (العصب الوركي)	S2 , S1 , L5
	وترية النصف	الأحدوبة الإسكية	القسم العلوي للسطح الأنسي لجسم الظنوب	العصب الظنبوبي (العصب الوركي)	S2 , S1 , L5
	غشائية النصف	الأحدوبة الإسكية	اللغمة الأنسية للظنوب	العصب الظنبوبي (العصب الوركي)	S2 , S1 , L5
	المقربة الكبيرة	الأحدوبة الإسكية	الحديدية المقربة لعظم الفخذ	العصب الظنبوبي (العصب الوركي)	L4 , L3 , L2
التباعد	الأليوية الوسطى	السطح الخارجي للحرقفة	المدور الكبير لعظم الفخذ	العصب الأليوي العلوي	S1 , L5
	الأليوية الصغرى	السطح الخارجي للحرقفة	المدور الكبير لعظم الفخذ	العصب الأليوي العلوي	S1 , L5
	الخياطية	الشوكة الحرقفية العلوية الأمامية	أعلى السطح الأنسي لجسم الظنوب	العصب الفخذي	L3 , L2
	الموترة للفاقة العريضة	العرف الحرقفي	السيبل الحرقفي الظنبوبي	العصب الأليوي العلوي	L5 , L4
	الكثرتية	السطح الأمامي للعجز	المدور الكبير لعظم الفخذ	-	S2 , S1 , L5
التقريب	المقربة الطويلة	جسم العانة	السطح الخلفي لجسم عظم الفخذ	العصب السدادي	L4 , L3 , L2
	المقربة القصيرة	الشعبة السفلية للعانة	السطح الخلفي لجسم عظم الفخذ	العصب السدادي	L4 , L3 , L2
	المقربة الكبيرة (الألياف المقربة)	الشعبة السفلية للعانة، شعبة الإسك، الأحدوبة الإسكية	السطح الخلفي لجسم عظم الفخذ، الحديدية المقربة لعظم الفخذ	العصب السدادي	L4 , L3 , L2
	العضلة العانية (المشطية)	الشعبة العلوية للعانة	النهاية العلوية لجسم عظم الفخذ	العصب الفخذي	L3 , L2
	العضلة النحيلة	الشعبة السفلية للعانة، شعبة الإسك	القسم العلوي لجسم الظنوب على السطح الأنسي	العصب السدادي	L3 , L2
الدوران الجانبي	الكثرتية	السطح الأمامي للعجز	المدور الكبير لجسم عظم الفخذ	-	S2 , S1 , L5
	السدادية الباطنة	السطح الداخلي للغشاء السدادي	المدور الكبير لجسم عظم الفخذ	الضفيرة العجزية	S1 , L5

Table IX Summary of the Movements of the Hip Joint and the Muscles Producing Those Movements*

Movements	Muscles	Origin	Insertion	Nerve Supply	Segmental Nerve**	
Flexion	Iliacus	Iliac fossa	Lesser trochanter of femur	Femoral nerve	L2, L3	
	Psoas	Body of 12th thoracic vertebra, transverse processes, bodies and intervertebral discs of the 5 lumbar vertebrae	Lesser trochanter of femur	Lumbar plexus	L1, L2, L3	
	Rectus femoris	Straight head	Anterior inferior iliac spine	Patella	Femoral nerve	L2, L3, L4
		Reflected head	Ilium above acetabulum			
	Sartorius	Anterior superior iliac spine	Upper medial surface of shaft of tibia	Femoral nerve	L2, L3	
Extension (a posterior movement of the flexed thigh)	Gluteus maximus	Outer surface of ilium, sacrum, coccyx, sacrotuberous ligament	Iliotibial tract, gluteal tuberosity of femur	Inferior gluteal nerve	L5, S1, S2	
	Biceps femoris	Long head: ischial tuberosity	Head of fibula	Tibial nerve (sciatic nerve)	L5, S1, S2	
	Semitendinosus	Ischial tuberosity	Upper part of medial surface of shaft of tibia	Tibial nerve (sciatic nerve)	L5, S1, S2	
	Semimembranosus	Ischial tuberosity	Medial condyle of tibia	Tibial nerve (sciatic nerve)	L5, S1, S2	
	Adductor magnus	Ischial tuberosity	Adductor tubercle of femur	Tibial nerve (sciatic nerve)	L2, L3, L4	
Abduction	Gluteus medius	Outer surface of ilium	Greater trochanter of femur	Superior gluteal nerve	L5, S1	
	Gluteus minimus	Outer surface of ilium	Greater trochanter of femur	Superior gluteal nerve	L5, S1	
	Sartorius	Anterior superior iliac spine	Upper medial surface of shaft of tibia	Femoral nerve	L2, L3	
	Tensor fasciae latae	Iliac crest	Iliotibial tract	Superior gluteal nerve	L4, L5	
	Piriformis	Anterior surface of sacrum	Greater trochanter of femur		L5, S1, S2	
Adduction	Adductor longus	Body of pubis	Posterior surface of shaft of femur	Obturator nerve	L2, L3, L4	
	Adductor brevis	Inferior ramus of pubis	Posterior surface of shaft of femur	Obturator nerve	L2, L3, L4	
	Adductor magnus (adductor fibers)	Inferior ramus of pubis, ramus of ischium, ischial tuberosity	Posterior surface of shaft of femur, adductor tubercle of femur	Obturator nerve	L2, L3, L4	
	Pectineus	Superior ramus of pubis	Upper end of shaft of femur	Femoral nerve	L2, L3	
	Gracilis	Inferior ramus of pubis, ramus of ischium	Upper part of shaft of tibia on medial surface	Obturator nerve	L2, L3	
Lateral rotation	Piriformis	Anterior surface of sacrum	Greater trochanter of femur	—	L5, S1, S2	
	Obturator internus	Inner surface of obturator membrane	Greater trochanter of femur	Sacral plexus	L5, S1	

(Continued)

الجدول IX: (تابع).

العصب القطعي**	التعصيب	الارتكاز	المنشأ	العضلات	الحركات
L4, L3	العصب السدادي	المدور الكبير لجسم عظم الفخذ	السطح الخارجي للغشاء السدادي	السدادية الظاهرة	
S1, L5	الضفيرة العجزية	المدور الكبير لجسم عظم الفخذ	شوكة الإسك	التوأمية العلوية	
S1, L5	الضفيرة العجزية	المدور الكبير لجسم عظم الفخذ	الأحدوية الإسكية	التوأمية السفلية	
S1, L5	الضفيرة العجزية	الحديبة المربعة على النهاية العلوية للسطح الخلفي لعظم الفخذ	الأحدوية الإسكية	المربعة الفخذية	
S2, S1, L5	العصب الأليوي السفلي	السييل الحرقفي الظنبوبي، الأحدوية الأليوية لعظم الفخذ	السطح الخارجي للحرقفة، العجز، العصعص، الرباط العجزى الأحدوبي	الأليوية العظمية	
S1, L5	العصب الأليوي العلوي	المدور الكبير لعظم الفخذ	السطح الخارجي للحرقفة	الأليوية الوسطى	الدوران الأنسي
S1, L5	العصب الأليوي العلوي	المدور الكبير لعظم الفخذ	السطح الخارجي للحرقفة	الأليوية الصغرى	
L5, L4	العصب الأليوي العلوي	السييل الحرقفي الظنبوبي	العرف الحرقفي	الموترة للفاقة العريضة	

* الحركة المقلاعية هي اجتماع الحركات الموصوفة.

** لقد وضع العصب القطعي المسيطر بالأسود العريض.

**Table IX (Continued)**

Movements	Muscles	Origin	Insertion	Nerve Supply	Segmental Nerve**
	Obturator externus	Outer surface of obturator membrane	Greater trochanter of femur	Obturator nerve	L3, L4
	Superior gemellus	Spine of ischium	Greater trochanter of femur	Sacral plexus	L5, S1
	Inferior gemellus	Ischial tuberosity	Greater trochanter of femur	Sacral plexus	L5, S1
	Quadratus femoris	Ischial tuberosity	Quadrate tubercle on upper end of posterior surface of femur	Sacral plexus	L5, S1
	Gluteus maximus	Outer surface of ilium, sacrum, coccyx, sacrotuberous ligament	Iliotibial tract, gluteal tuberosity of femur	Inferior gluteal nerve	L5, S1, S2
Medial rotation	Gluteus medius	Outer surface of ilium.	Greater trochanter of femur	Superior gluteal nerve	L5, S1
	Gluteus minimus	Outer surface of ilium	Greater trochanter of femur	Superior gluteal nerve	L5, S1
	Tensor fasciae latae	Iliac crest	Iliotibial tract	Superior gluteal nerve	L4, L5

* Circumduction is a combination of all the movements described.
** The predominant segmental nerve supply is indicated by boldface type.

الجدول X: ملخص لحركات مفصل الركبة والعضلات المسؤولة عنها.

الحركات	العضلات	المنشأ	المرتكز	التعصيب	العصب القطعي*
الثنى	ذات الرأسين الفخذية - الرأس الطويل - الرأس القصير	الأحدوبة الإسكية جسم عظم الفخذ	رأس الشظية	العصب الظنبوبي العصب الشظوي المشترك	S2, S1, L5
	وترية النصف	الأحدوبة الإسكية	القسم العلوي للسطح الأنسي لجسم الظنوب	العصب الظنبوبي	S2, S1, L5
	غشائية النصف	الأحدوبة الإسكية	اللغمة الأنسية للظنوب	العصب الظنبوبي	S2, S1, L5
	عضلة الساق	للغمتان الأنسية والوحشية لعظم الفخذ	عبر وتر أشيل إلى عظم العقب	العصب الظنبوبي	S2, S1
البسط	رباعية الرؤوس الفخذية: المستقيمة الفخذية - الرأس المستقيم - الرأس المنعكس	الشوكة الحرقفية السفلية الأمامية الحرقفة فوق الحقن	الرضفة	العصب الفخذي	L4, L3, L2
	المتسعة الوحشية	النهاية العلوية وحسم عظم الفخذ	الرضفة	العصب الفخذي	L4, L3, L2
	المتسعة الأنسية	النهاية العلوية وحسم عظم الفخذ	الرضفة	العصب الفخذي	L4, L3, L2
	المتسعة الوسطانية	جسم عظم الفخذ	الرضفة	العصب الفخذي	L4, L3, L2
الدوران الأنسي	الخياطية	الشوكة الحرقفية العلوية الأمامية	أعلى السطح الأنسي لجسم الظنوب	العصب الفخذي	L3, L2
	العضلة النحيلة	الشعبة السفلية للعانة، الشعبة الإسكية	الجزء العلوي من جسم الظنوب على السطح الأنسي	العصب السدادي	L3, L2
الدوران الجانبي	ذات الرأسين الفخذية - الرأس الطويل - الرأس القصير	الأحدوبة الإسكية جسم الفخذ	رأس الشظية -	العصب الظنبوبي العصب الشظوي المشترك	S2, S1, L5 S2, S1, L5

* لقد وضع العصب القطعي المسيطر بالأسود العريض.

**Table X Summary of the Movements of the Knee Joint and the Muscles Producing Those Movements**

Movements	Muscles	Origin	Insertion	Nerve Supply	Segmental Nerve*
Flexion	Biceps femoris Long head	Ischial tuberosity	Head of fibula	Tibial nerve	L5, S1, S2
	Short head	Shaft of femur		Common peroneal nerve	
	Semitendinosus	Ischial tuberosity	Upper part of medial surface of shaft of tibia	Tibial nerve	L5, S1, S2
	Semimembranosus	Ischial tuberosity	Medial condyle of tibia	Tibial nerve	L5, S1, S2
	Gastrocnemius	Medial, lateral condyles of femur	Via Achilles tendon into calcaneum	Tibial nerve	S1, S2
Extension	Quadriceps femoris: rectus femoris Straight head	Anterior inferior iliac spine	Patella	Femoral nerve	L2, L3, L4
	Reflected head	Ilium above acetabulum			
	Vastus lateralis	Upper end and shaft of femur			
	Vastus medialis	Upper end and shaft of femur			
	Vastus intermedius	Shaft of femur	Patella	Femoral nerve	L2, L3, L4
Medial rotation	Sartorius	Anterior superior iliac spine	Upper medial surface of shaft of tibia	Femoral nerve	L2, L3
	Gracilis	Interior ramus of pubis, ramus of ischium	Upper part of shaft of tibia on medial surface	Obturator nerve	L2, L3
Lateral rotation	Biceps femoris Long head	Ischial tuberosity	Head of fibula	Tibial nerve	L5, S1, S2
	Short head	Shaft of femur		—	

* The predominant segmental nerve supply is indicated by boldface type.

الجدول XI: ملخص لحركات مفصل الكاحل والعضلات المسؤولة عنها.

العصب القطعي*	التعصيب	المرتکز	المنشأ	العضلات	الحركات
L5, L4	العصب الشظوي العميق	العظم الوتدي الأنسي، قاعدة العظم المشطي الأول	جسم الظنبوب، الغشاء بين العظام	الظنبوبية الأمامية	النتي الظهري
S1, L5	العصب الشظوي العميق	قاعدة السلامة القاصية للأبخص الكبير	جسم الشظية، الغشاء بين العظام	باسطة الإبهام الطويلة	
S1, L5	العصب الشظوي العميق	الاتساع الباسط الظهري للأصابع الأربعة الوحشية	جسم الشظية، الغشاء بين العظام	باسطة الأصابع الطويلة	
S1, L5	العصب الشظوي العميق	قاعدة العظم المشطي الخامس	جسم الشظية، الغشاء بين العظام	الشظوية الثانية	
S2, S1	العصب الظنبوبي	عبر وتر أشيل إلى عظم العقب	اللقتان الأنسية والوحشية لعظم الفخذ	عضلة الساق	النتي الأحمصي
S2, S1	العصب الظنبوبي	عبر وتر أشيل إلى عظم العقب	جسم الظنبوب والشظية	العضلة التعلية	
S2, S1	العصب الظنبوبي	عظم العقب	الحرف فوق القمة الوحشية لعظم الفخذ	العضلة الأحمصية	
S2, S1, L5	العصب الشظوي السطحي	قاعدة العظم المشطي الأول والعظم الوتدي الأنسي	جسم الشظية	الشظوية الطويلة	
S2, S1, L5	العصب الشظوي السطحي	قاعدة العظم المشطي الخامس	جسم الشظية	الشظوية القصيرة	
L5, L4	العصب الظنبوبي	أحدوية العظم الزورقي	جسم الظنبوب والشظية والغشاء بين العظام	الظنبوبية الخلفية	
S3, S2	العصب الظنبوبي	السلاميات القاصية للأبخص الأربعة الوحشية	جسم الظنبوب	مثنية الأصابع الطويلة	
S3, S2	العصب الظنبوبي	قاعدة السلامة القاصية للأبخص الكبير	جسم الشظية	مثنية الإبهام الطويلة	

* لقد وضع العصب القطعي المسيطر بالأسود العريض.

Table XI Summary of the Movements of the Ankle Joint and the Muscles Producing Those Movements

Movements	Muscles	Origin	Insertion	Nerve Supply	Segmental Nerve*
Doriflexion	Tibialis anterior	Shaft of tibia, interosseous membrane	Medial cuneiform, base of first metatarsal bone	Deep peroneal nerve	L4, L5
	Extensor hallucis longus	Shaft of fibula, interosseous membrane	Base of distal phalanx of great toe	Deep peroneal nerve	L5, S1
	Extensor digitorum longus	Shaft of fibula, interosseous membrane	Dorsal extensor expansion of lateral four toes	Deep peroneal nerve	L5, S1
	Peroneus tertius	Shaft of fibula, interosseous membrane	Base of fifth metatarsal bone	Deep peroneal nerve	L5, S1
Plantarflexion	Gastrocnemius	Medial, lateral condyles of femur	Via Achilles tendon into calcaneum	Tibial nerve	S1, S2
	Soleus	Shaft of tibia and fibula	Via Achilles tendon into calcaneum	Tibial nerve	S1, S2
	Plantaria	Lateral supracondular ridge of femur	Calcaneum	Tibial nerve	S1, S2
	Peroneus longus	Shaft of fibula	Base of first metatarsal and medial cuneiform	Superficial peroneal nerve	L5, S1, S2
	Peroneus brevis	Shaft of fibula	Base of fifth metatarsal bone	Superficial peroneal nerve	L5, S1, S2
	Tibialis posterior	Shafts of tibia, fibula, interosseous membrane	Tuberosity of navicular	Tibial nerve	L4, L5
	Flexor digitorum longus	Shaft of tibia	Distal phalanges of lateral 4 toes	Tibial nerve	S2, S3
	Flexor hallucis longus	Shaft of fibula	Base of distal phalanx of big toe	Tibial nerve	S2, S3

* The predominant segmental nerve supply is indicated by boldface type.

من إصداراتنا

55	العناية المشددة الوليدية	1	المرجع العلاجي الأول في الطب الباطني 31 edition
56	الأمراض الخمجية في الجنين والوليد	2	دليل واشنطن الجراحي
57	المرجع في الجراحة العامة (شوارتز)	3	الدليل العلاجي في طب الأطفال (مانيوال واشنطن)
58	أسئلة الجراحة شوارتز	4	مبادئ ممارسة الطب الباطني (موسبي - فري)
59	أسئلة في مبادئ الجراحة الأساسية (جرين فيلد ج1)	5	طب الأطفال الإسعافي
60	أطلس الجراحة العامة (ددي)	6	الطب الإسعافي الباطني
61	أطلس العمليات الأساسية في الجراحة البولية	7	الأمراض الداخلية NMS
62	مبادئ وأساسيات الجراحة البولية	8	التقويم الذاتي في الأمراض الداخلية NMS
63	أسس علم التخدير	9	التقويم الذاتي في الجراحة NMS
64	التخدير السريري (سيانوسيز)	10	التقويم الذاتي عند الأطفال NMS
65	التخدير المرضى (الجزء الأول والثاني)	11	رفيق الطبيب ج1 (مراجعة شاملة لأبحاث الطب البشري)
66	مبادئ العناية بالمرضى الجراحي	12	رفيق الطبيب ج2 (مراجعة شاملة لأبحاث الطب البشري)
67	التهوية الآلية	13	رفيق الطبيب ج3 (500 س و ج في الفحص السريري)
68	الاستشارات السابقة للعمل الجراحي	14	أسرار التشخيص السريري SECRET
69	التخدير العملي	15	الأمراض التنفسية (ديفيدسون)
70	مبادئ التخدير الناحي	16	الداء السكري وأمراض الغدد الصم (ديفيدسون)
71	المرجع في طب العناية المركزة	17	أمراض جهاز الهضم والبنكرياس (ديفيدسون)
72	مبادئ المعالجة الفيزيائية العصبية	18	الأمراض العصبية (ديفيدسون)
73	أساسيات التوليد وأمراض النساء ج1	19	الأمراض القلبية (ديفيدسون)
74	أساسيات التوليد وأمراض النساء ج2	20	أمراض الكبد والسبيل الصفراوي (ديفيدسون)
75	المعين في التوليد وأمراض النساء	21	أمراض الكلية والجهاز التناسلي (ديفيدسون)
76	حالات سريرية في التوليد وأمراض النساء	22	الأمراض القلبية (كرنت)
77	الإيكوغرافي في التوليد وأمراض النساء	23	الأعراض والعلامات في الطب الباطني (تشاميرلين)
78	التشخيص الإيكو غرافي السريري	24	التشخيص التفريقي
79	مبادئ وأساسيات التصوير بالأشعة فوق الصوت	25	علم التشريح السريري E+/E- سنل-الطرف العلوي والسفلي
80	البصريات والانكسار	26	علم التشريح السريري E+/E- سنل - الرأس والعنق
81	المعين في طب الأسنان السريري (OXFORD)	27	علم التشريح السريري E+/E- الصدر والظهر
82	دليل تخطيط القلب الكهربائي (عربي وإنكليزي)	28	علم التشريح السريري E+/E- سنل - البطن والحوض
83	تخطيط القلب الكهربائي ج1 ECG MADE EASY	29	مبادئ وأساسيات علم الصيدلة
84	تخطيط القلب الكهربائي ج2 ECG IN PRACTICE	30	المرجع في طب الأطفال الجزء الثاني (نلسون)
85	تخطيط القلب الكاريكاتوري	31	المرجع في طب الأطفال الجزء الثالث (نلسون)
86	المعايير التصنيفية للأمراض الرئوية الجهازية	32	المرجع في طب الأطفال الجزء الرابع (نلسون)
87	تفسير النتائج المخبرية	33	الأمراض الإنتانية عند الأطفال (نلسون)
88	حالات موجزة في الأمراض العصبية	34	الأمراض الهضمية عند الأطفال (نلسون)
89	المعالجة الدوائية للأمراض النفسية	35	الأمراض التنفسية عند الأطفال (نلسون)
90	ارتفاع ضغط الدم	36	الأمراض القلبية عند الأطفال (نلسون)
91	أسئلة سريرية في العلامات الحيوية والمظهر العام	37	أمراض الدم والأورام عند الأطفال (نلسون)
92	أسئلة سريرية في أمراض الجلد	38	أمراض الجهاز التناسلي والبولي (نلسون)
93	أسئلة سريرية في أمراض العين	39	الأمراض الغدية عند الأطفال (نلسون)
94	أسئلة سريرية في أمراض الأذن والأنف والحنجرة	40	أمراض الخديج والوليد (نلسون)
95	أسئلة سريرية في أمراض العنق والدرق والتهدي والعقد البلغمية	41	الأمراض العصبية والاضطرابات العصبية (نلسون)
96	أسئلة سريرية في الفحص القلبي الوعائي	42	الأمراض العينية والأذنية والمخاطر البيئية (نلسون)
97	أسئلة سريرية في أصوات القلب الطبيعية	43	الأمراض الجلدية عند الأطفال (نلسون)
98	أسئلة سريرية في النفخات القلبية	44	اضطرابات العظام والمفاصل عند الأطفال (نلسون)
99	التشخيص الشعاعي للصدر	45	أمراض الاستقلاب عند الأطفال (نلسون)
100	التشخيص الشعاعي للبطن	46	اضطرابات التغذية والسوائل عند الأطفال (نلسون)
101	100 حالة مرضية في الأشعة الصدرية	47	أعراض وتشخيص الأمراض الهضمية عند الأطفال
102	أبحاث هامة في أمراض الأذن والأنف والحنجرة	48	التغذية في طب الأطفال
103	النشامل في الأدوية السريرية	49	مبادئ وأساسيات التلقيح
104	الوجيز في طب الإسعاف	50	المرجع الشامل في الفحاحات
105	الوجيز في طب الأطفال	51	الرعاية المثالية للحامل والطفل
106	الوجيز في طب التوليد	52	البرهان الوليدي
107	الوجيز في الأمراض النسائية	53	1000 سؤال وجواب في طب الأطفال
108	الوجيز في الجراحة العامة	54	المشاكل التنفسية في الوليد