

مراجع لكافة طلاب الجامعات السورية

محاضرات - سلايدات - اختبارات

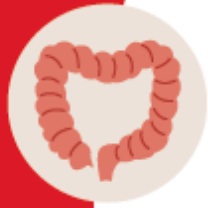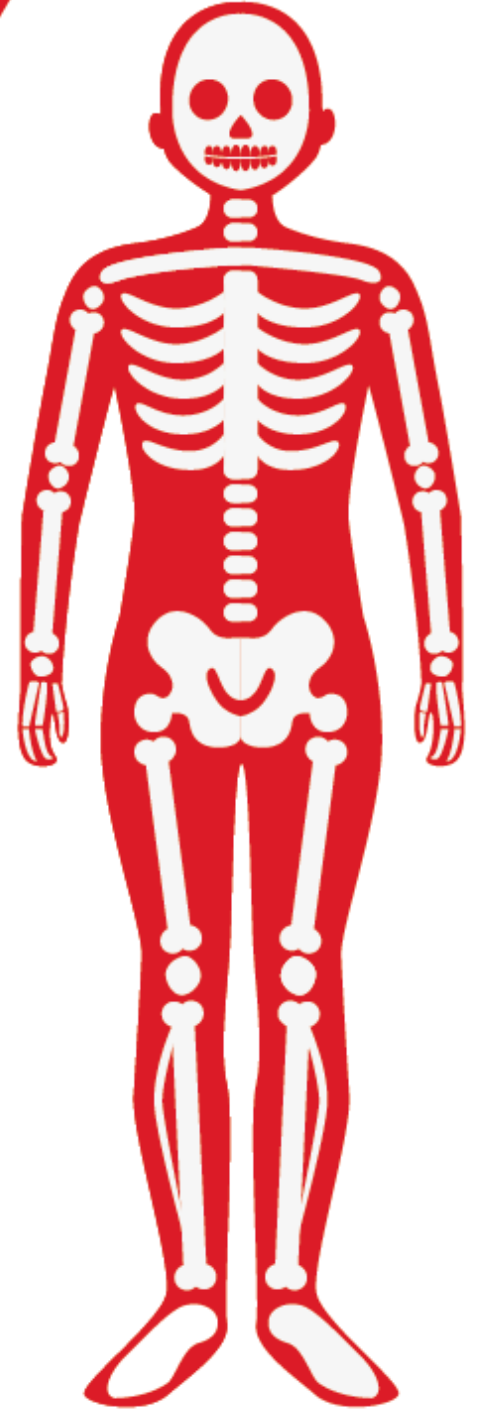
مناهج عربية



arabeducationsite.com

أطلس تشريح جسم الإنسان

للسنوات الأولى للكليات الطبية



السلام عليكم ورحمة الله وبركاته

"لا يمكنك أن تكون طبيباً جيداً ما لم تكن ملماً بالتشريح"

إيماناً منا بأن العلم أمانة، وتوثيقه ونقله مسؤوليته، ومساعدة طالب في السنة الأولى
غرسه نحصد ثمارها طبيباً ناجحاً في المستقبل..

وانطلاقاً من أن التشريح جغرافية جسم الإنسان، وممرٌ لمعرفة تفاصيل عظمته، وأنه اللغة
الخاصة التي محالٌ أن ينطق طبيبٌ دون خبرة واسعة بها..

يُقدّم لكم فريق الكريات الحمراء أطلس تشريح جسم الإنسان، ليكون لكم خير معين في
دراسة هذا الفرع من ذا العلم، فيتمكن الطالب من تكوين صورة ثلاثية الأبعاد عن المعلم
المدرّس مُستخدماً حواسه وخياله، ليصل إلى الغاية المنشودة، ألا وهي فهم معالم
الجسم وحفظها عن ظهر قلب، ليضفي الحياة لاحقاً إلى هذه الصورة عن طريق مكاملتها
مع العلوم الطبيّة الأخرى كالفيزيولوجيا وغيرها، فتمتزج ألوان الطب جميعها في طيف
جسم الإنسان العظيم..

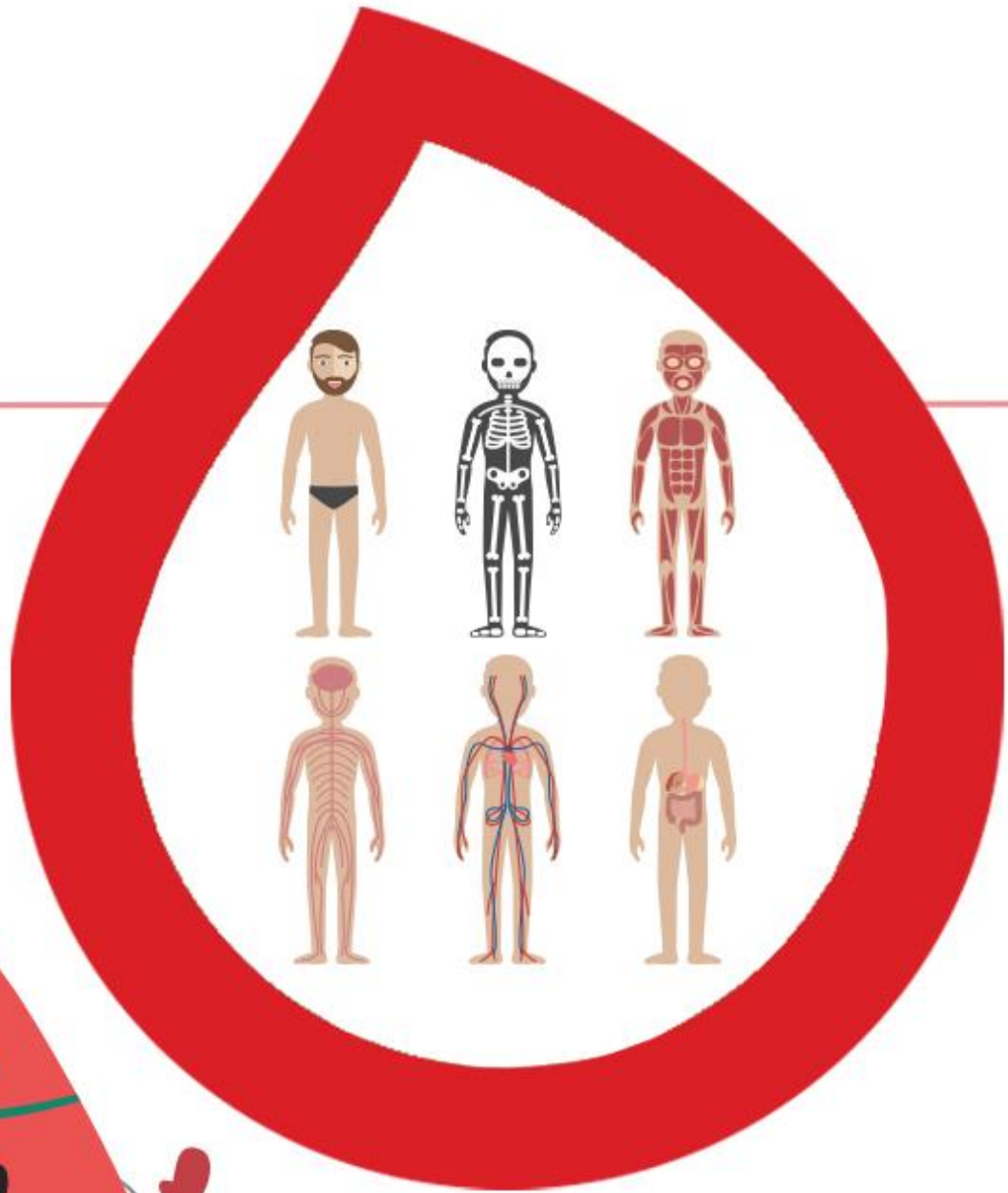
إذ نبدأ مع العظام يا سادة.. مروراً بالعضلات كالعادة.. لنسبر أغوار الجسم وننقب بين
الأحشاء للإفادة.. لأننا أطباء المستقبل وما العلم إلا عبادة ^ _ ^

الفهرس

العنوان	الصفحة
الفصل الأول - مقدمة في التشريح العام.	3
الفصل الثاني - الهيكل العظمي والمفاصل.	18
الفصل الثالث - الجهاز العضلي.	152
الفصل الرابع - الجهاز التنفسي.	214
الفصل الخامس - الجهاز القلبي الوعائي.	244
الفصل السادس - الجهاز الهضمي.	306
الفصل السابع - الجهاز البولي.	348
الفصل الثامن - الجهاز التناسلي.	368
الفصل التاسع - الجهاز الغدي الصماوي.	390
الفصل العاشر - الجهاز العصبي المركزي.	401
الفصل الحادي عشر - الجهاز العصبي المحيطي.	429
الفصل الثاني عشر - أعضاء الحواس.	465

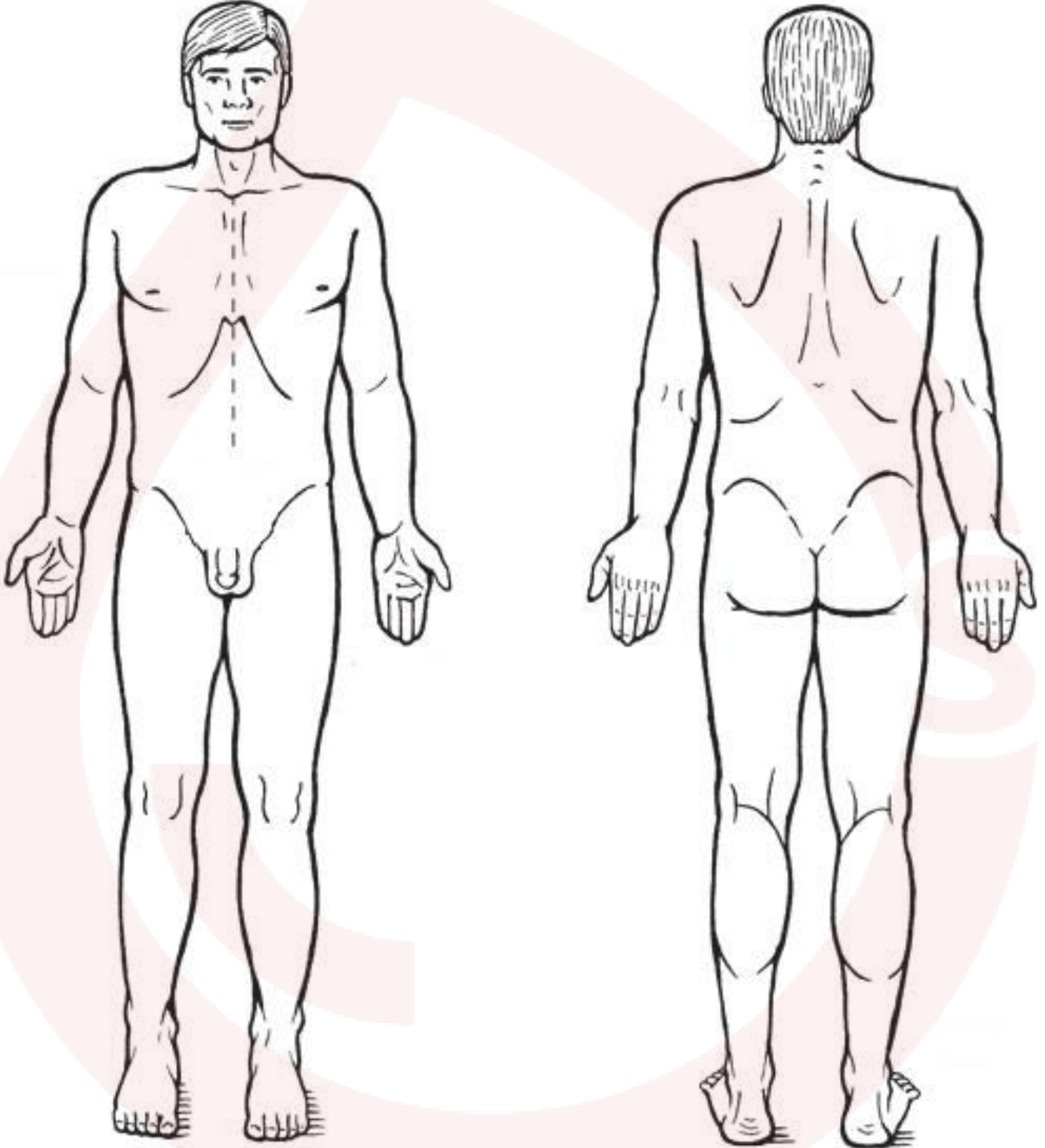
مقدمة في التشريح العام

Introduction in general anatomy



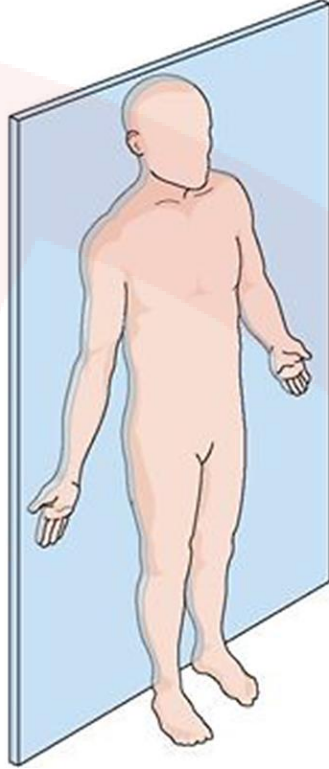
مقدمة تشريحية

الوضعية التشريحية

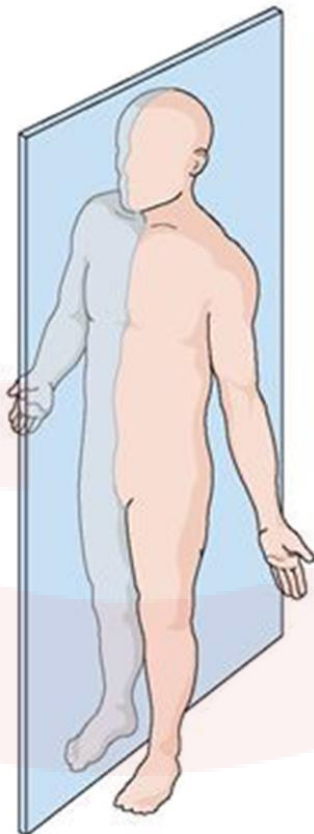


المستويات التشريحية

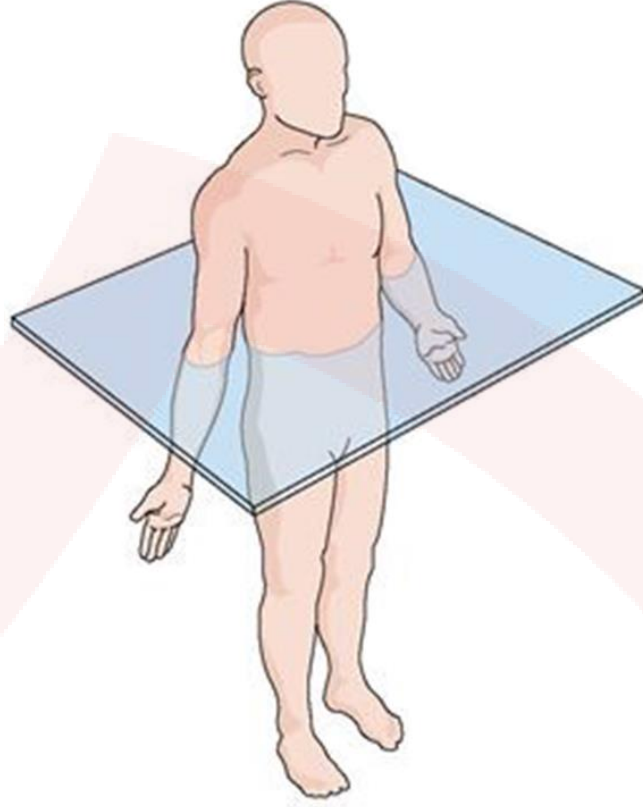
المستوى الجبهي (الإكليلي)



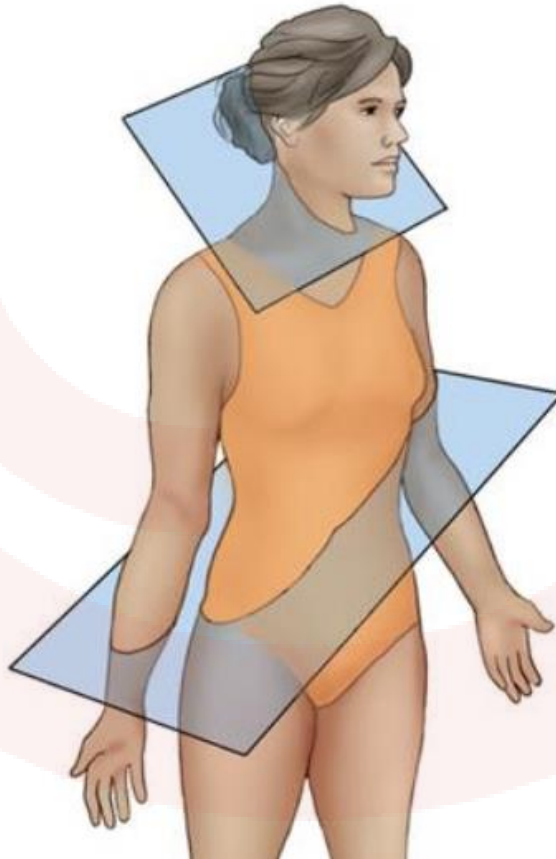
المستوى السهمي




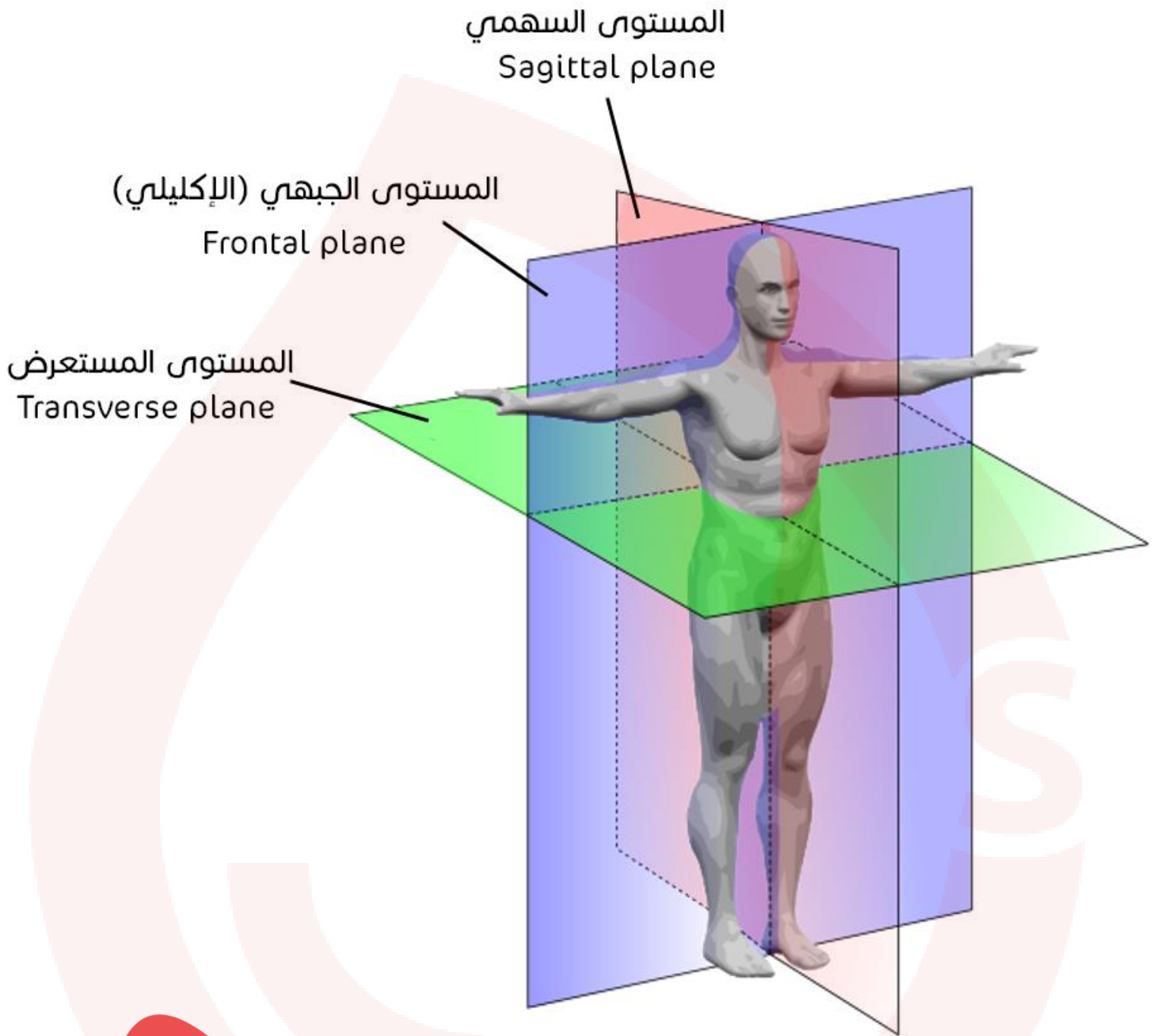
المستوى المستعرض (الأفقي)

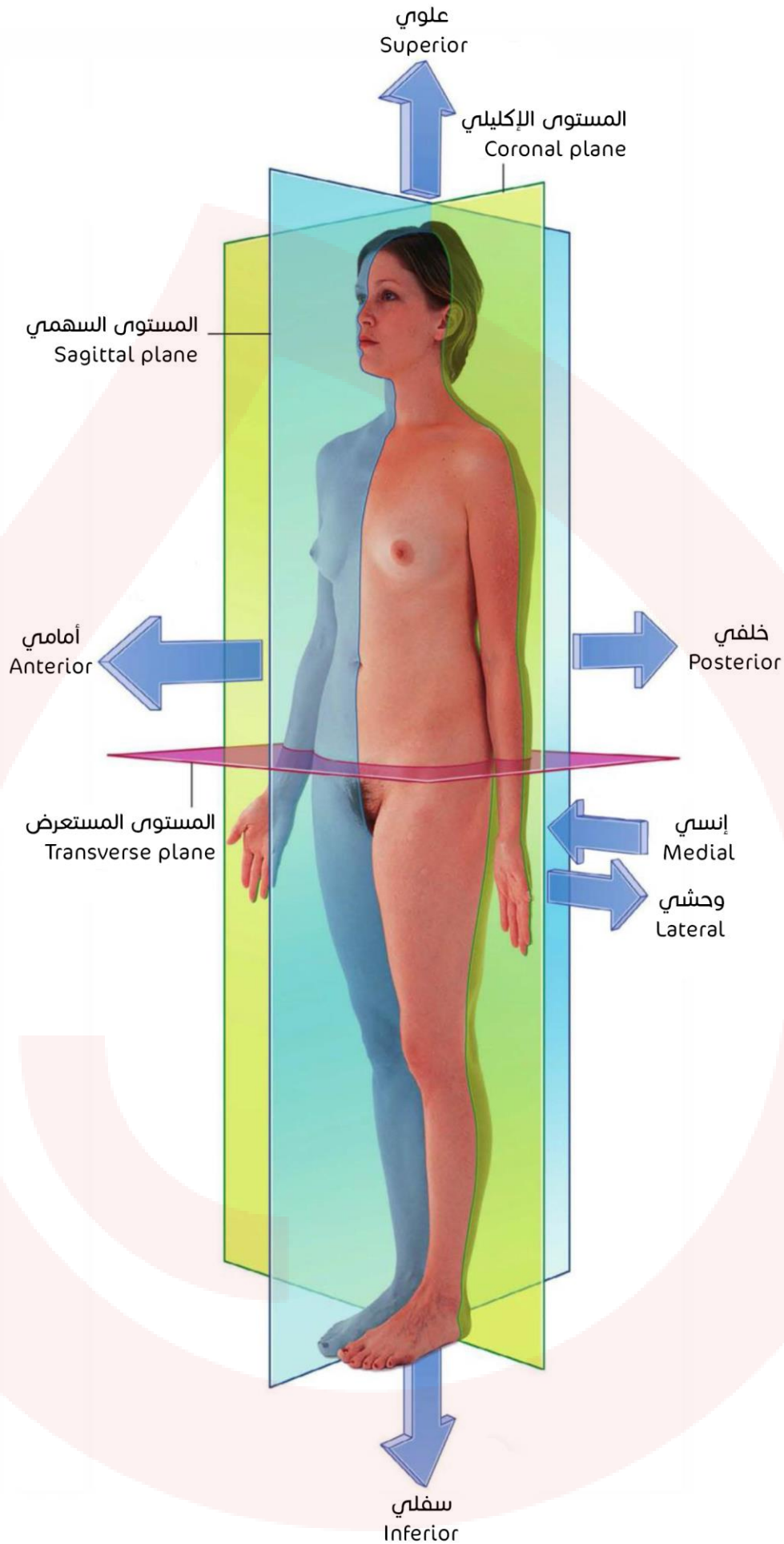


المستوى المائل



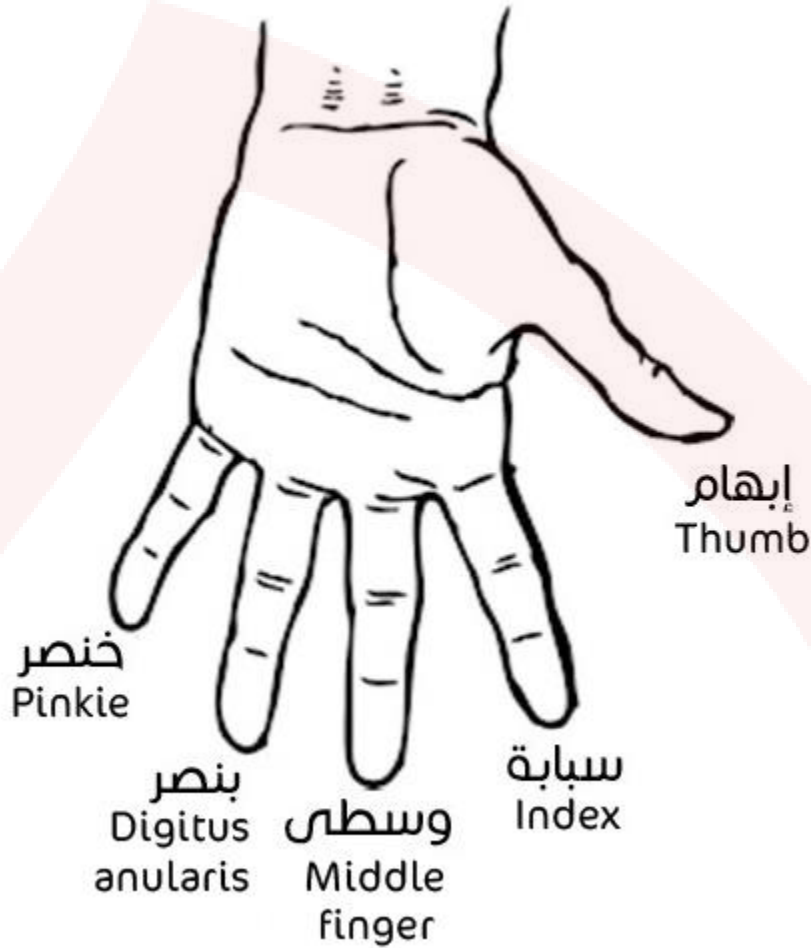
المستويات الثلاث الأساسية






المصطلحات التشريحية حسب الموقع التشريحي

التوضع الإنسي والوحشي والتوضع الوسطاني

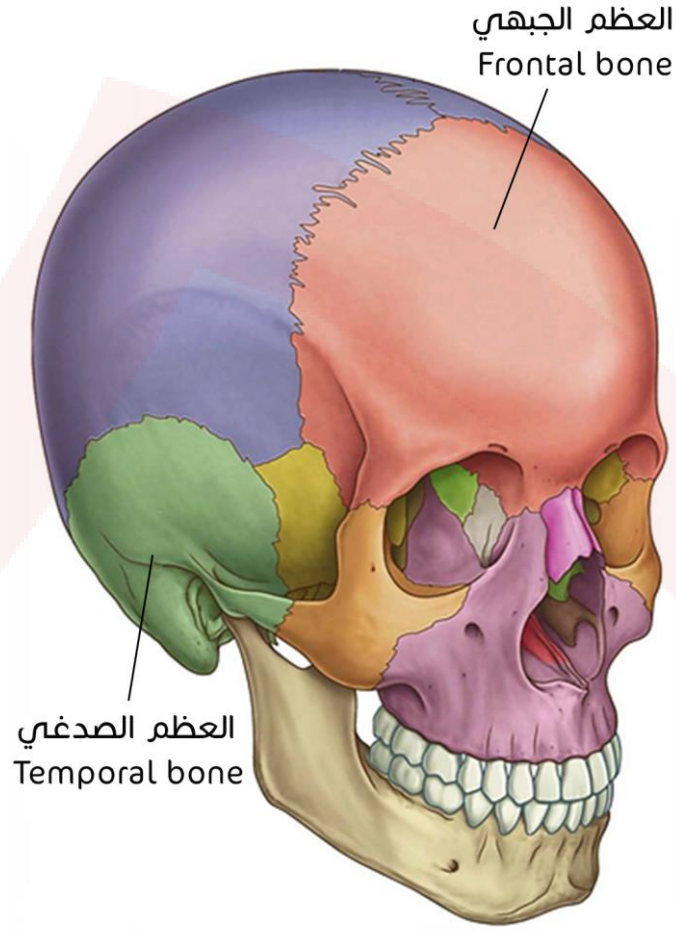


- ❖ الإبهام يقع في الجانب الوحشي بالنسبة للمستوى الناصف.
- ❖ السبابة تقع في الجانب الوحشي بالنسبة للوسطى، وفي الجانب الإنسي بالنسبة للإبهام.
- ❖ الوسطى تقع في الجانب الوحشي بالنسبة للبنصر، وفي الجانب الإنسي بالنسبة للسبابة.
- ❖ البنصر يقع في الجانب الوحشي بالنسبة للخنصر، وفي الجانب الإنسي بالنسبة للوسطى.
- ❖ الخنصر يقع في الجانب الإنسي بالنسبة لباقي الأصابع.
- ❖ الوسطى توضع وسطاني بين السبابة والبنصر.

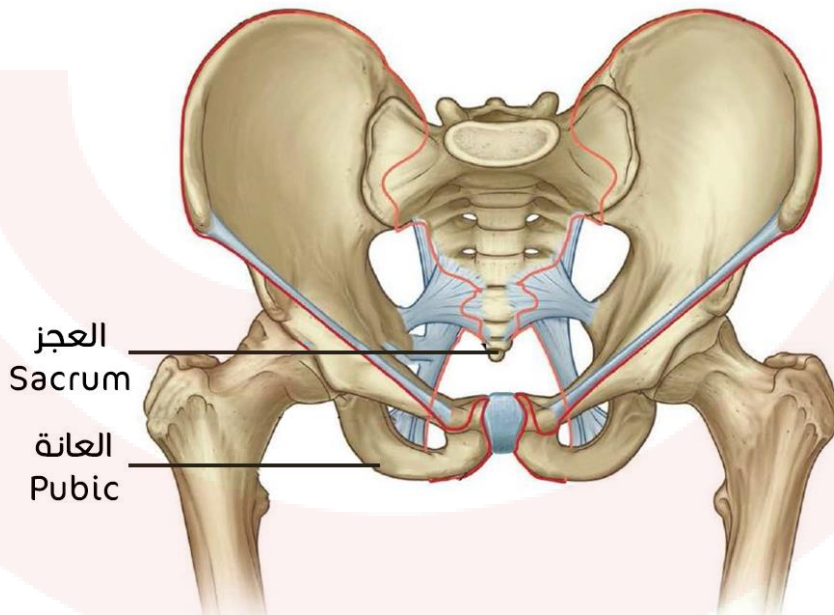


التوضع الأمامي (البطني) والتوضع الخلفي (الظهري)

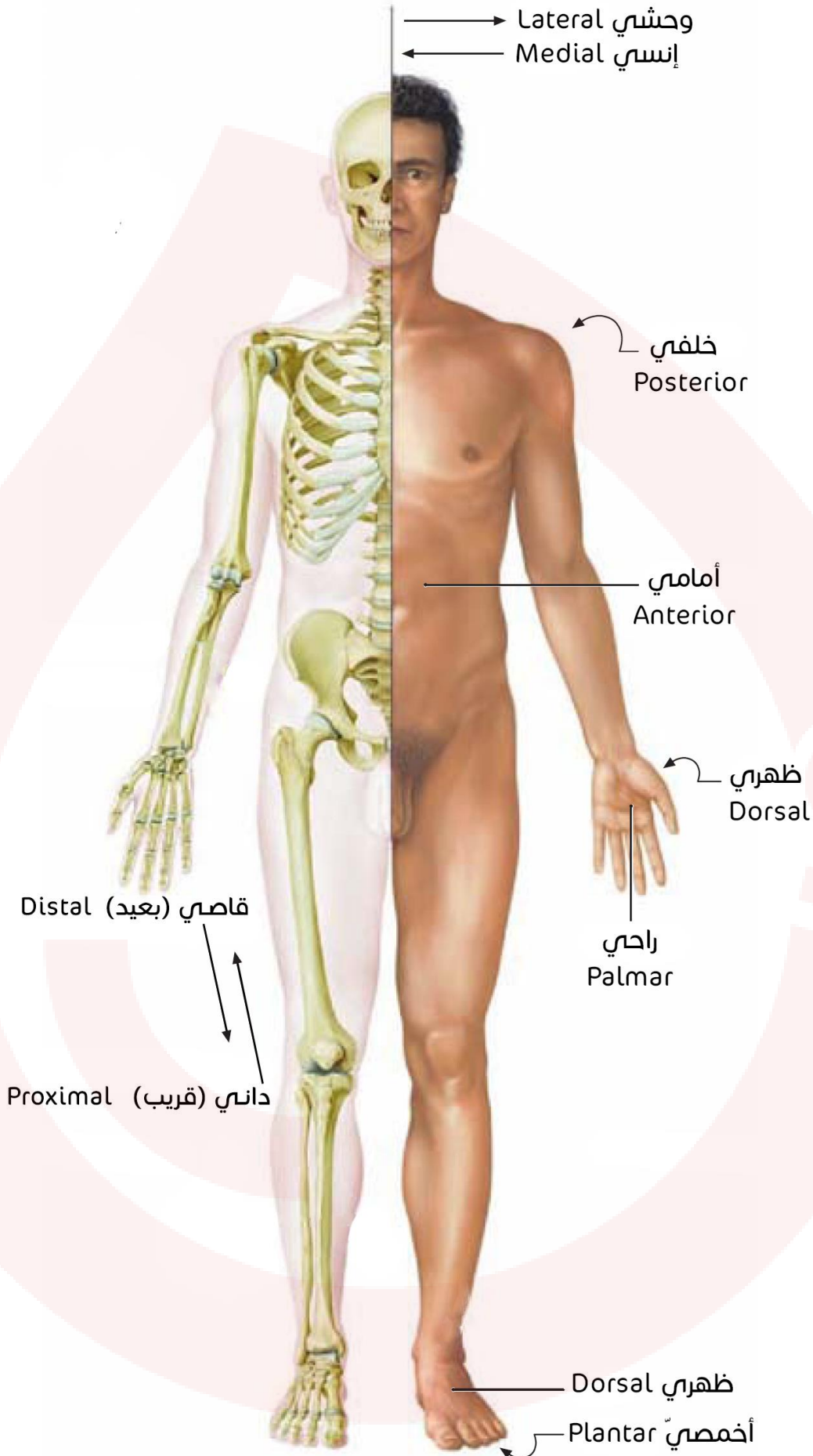
يتوضع العظم الجبهي أمام العظم الصدغي:



يتوضع عظم العجز خلف عظم العانة:



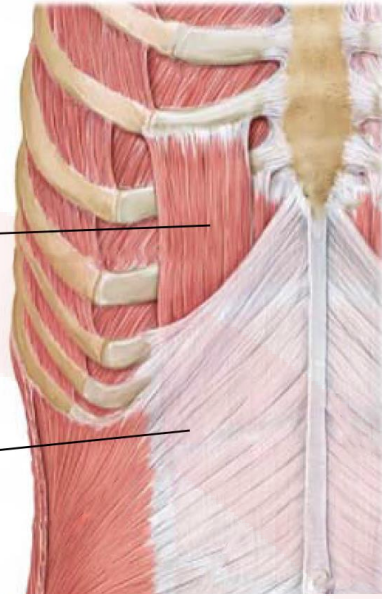
صورة توضح بعض المصطلحات التشريحية حسب الموقع التشريحي:



التوضع الداخلي والتوضع الخارجي

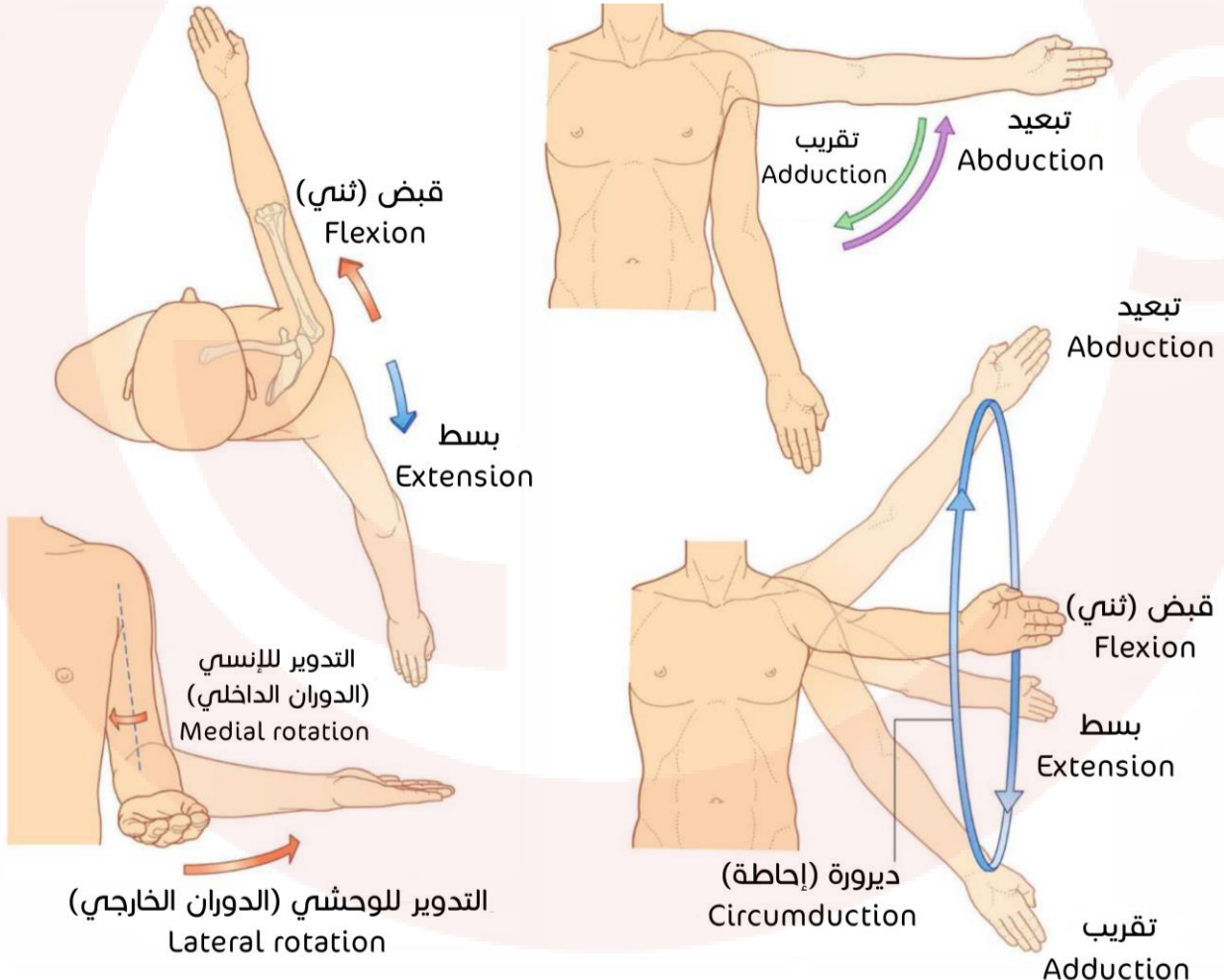
توضع داخلي
Internal

توضع خارجي
External



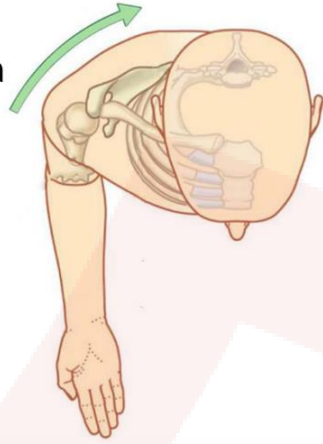مصطلحات الحركة في مستوى الأطراف

حركات الذراع عند المفصل الحقاني العضي (مفصل الكتف)

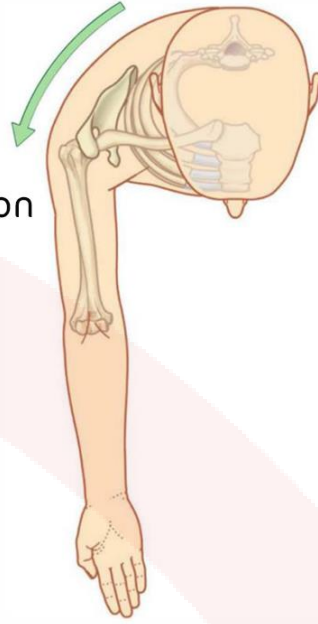

التقدم والتراجع

تراجع
Retrusion



تقدّم
Protrusion



البسط والقبض

قبض
Flexion

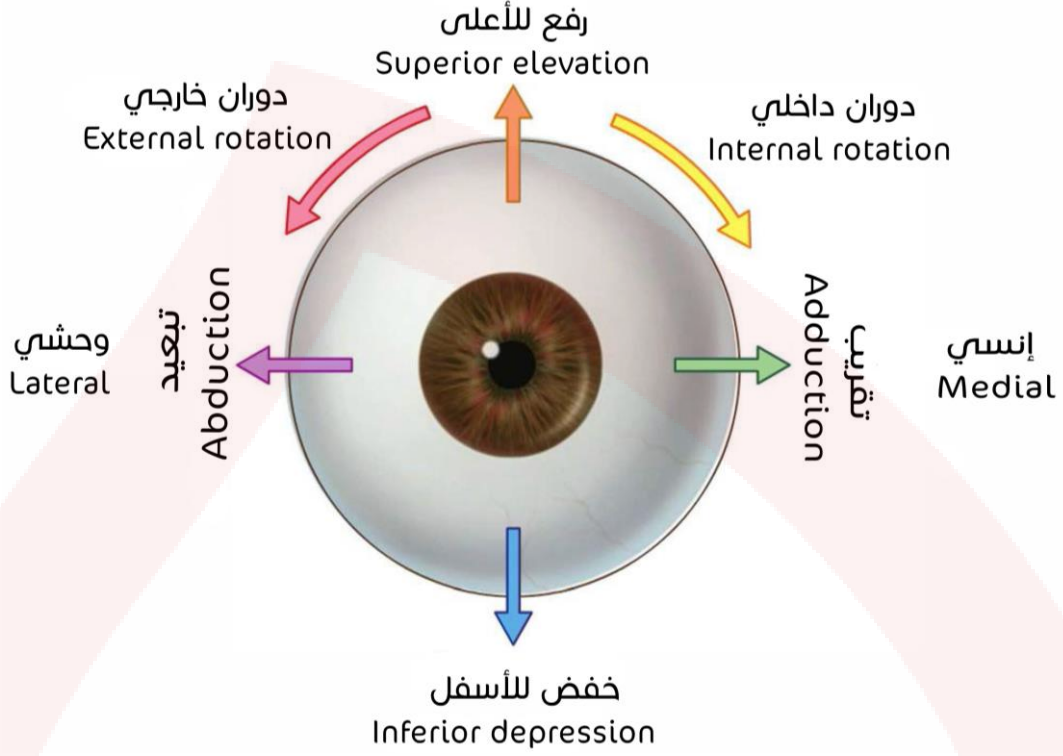


بسط
Extension

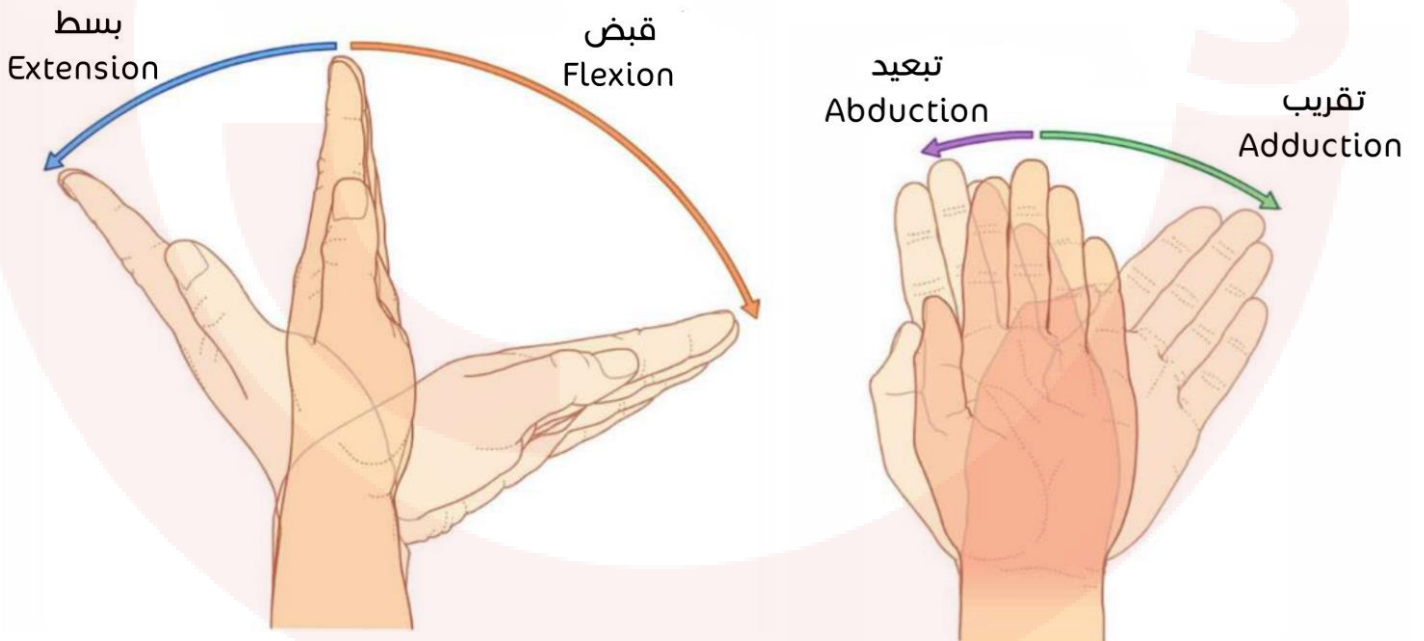


أمثلة أخرى عن الحركات السابقة

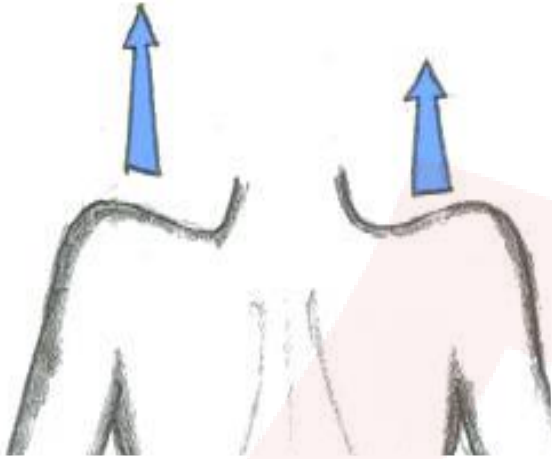
حركات العين اليمنى:



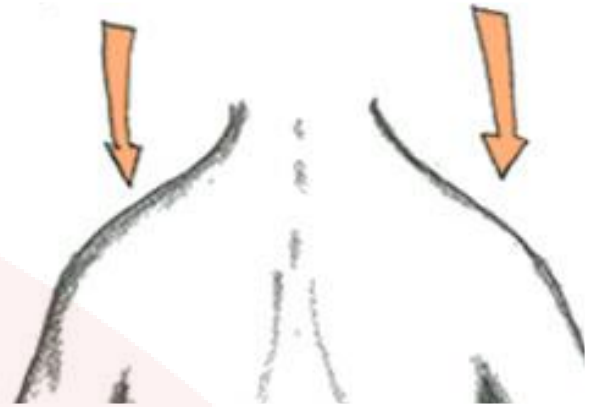
حركات مفصل الرسغ:



الخفض والرفع



Elevation الرفع

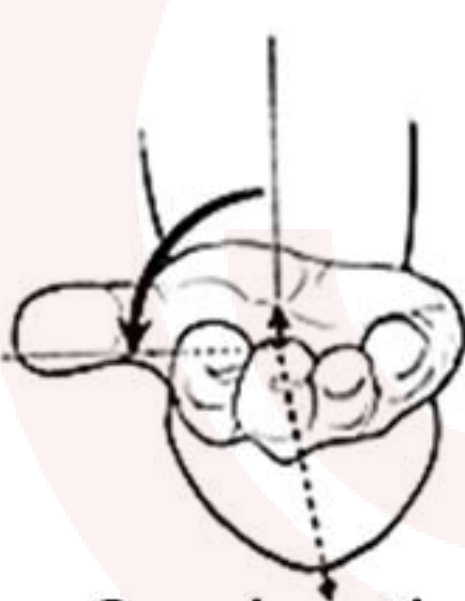

Depression الخفض

حركات خاصة

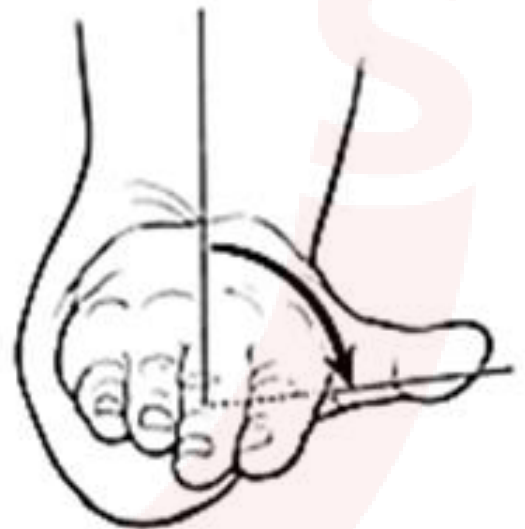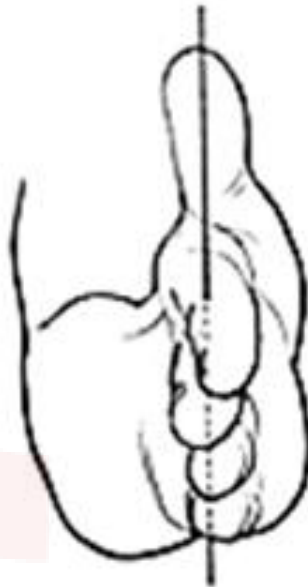حركات خاصة بالساعد

الكب والاستلقاء:



Supination

الاستلقاء

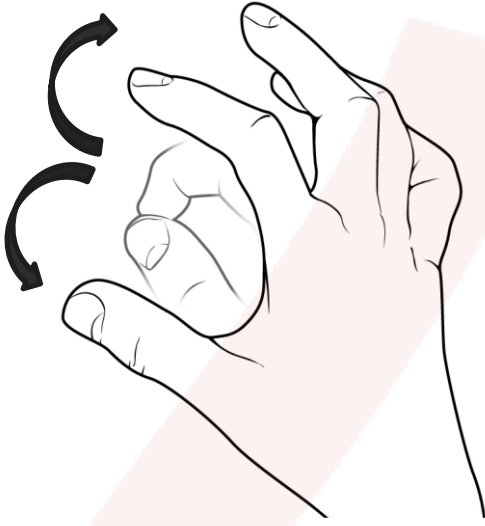

Pronation

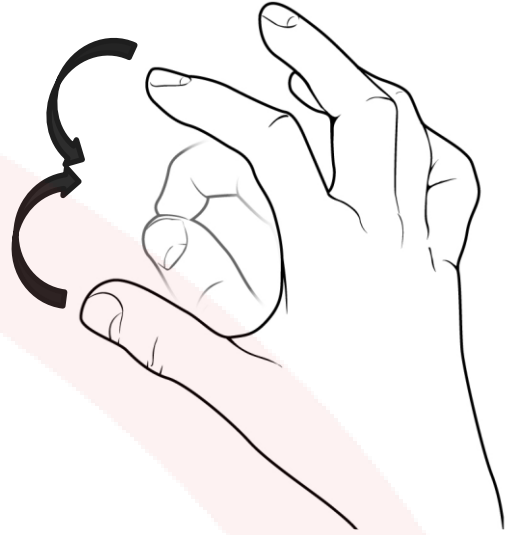الكب

حركات خاصة باليد

المقابلة والعودة:



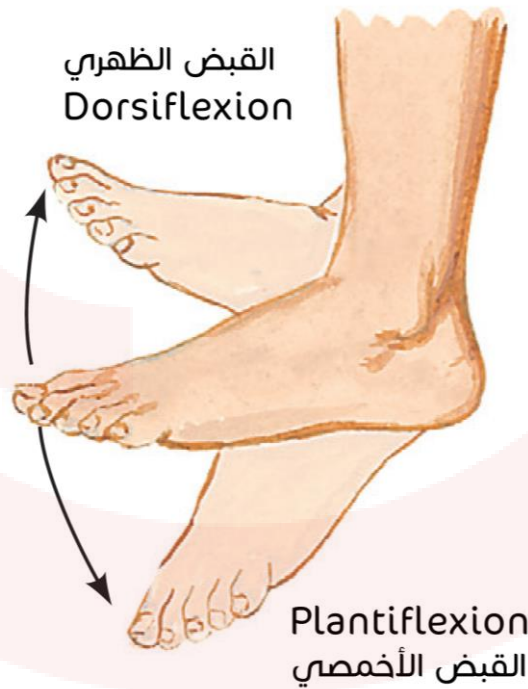
العودة Reposition



المقابلة Opposition

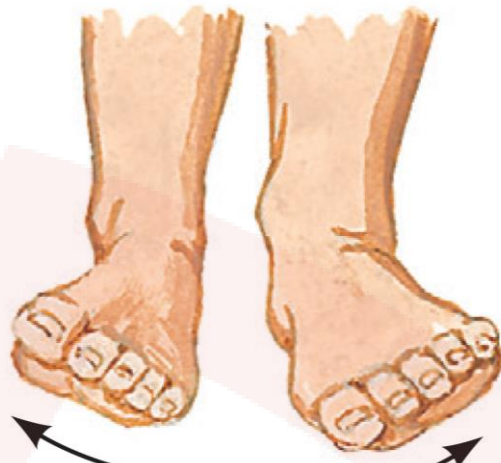حركات خاصة بالقدم¹

القبض الظهرى والقبض الأخمصي:



¹ الأمثلة في الصور عن القدم اليسرى.

الشفط والشنط:



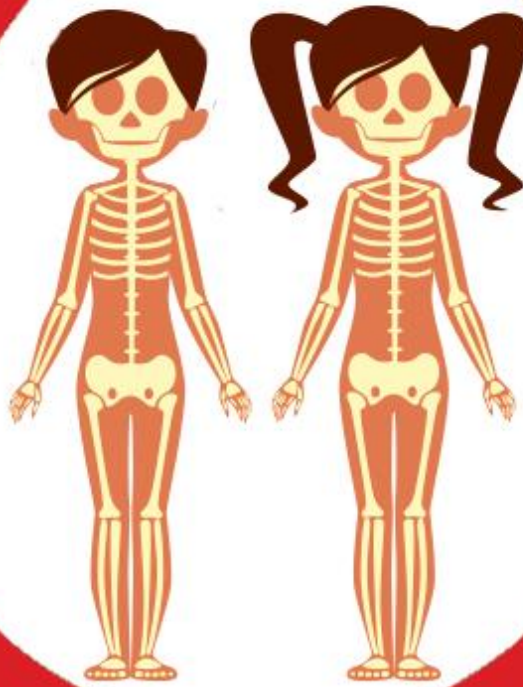
الشنط
Inversion

الشفط
Eversion



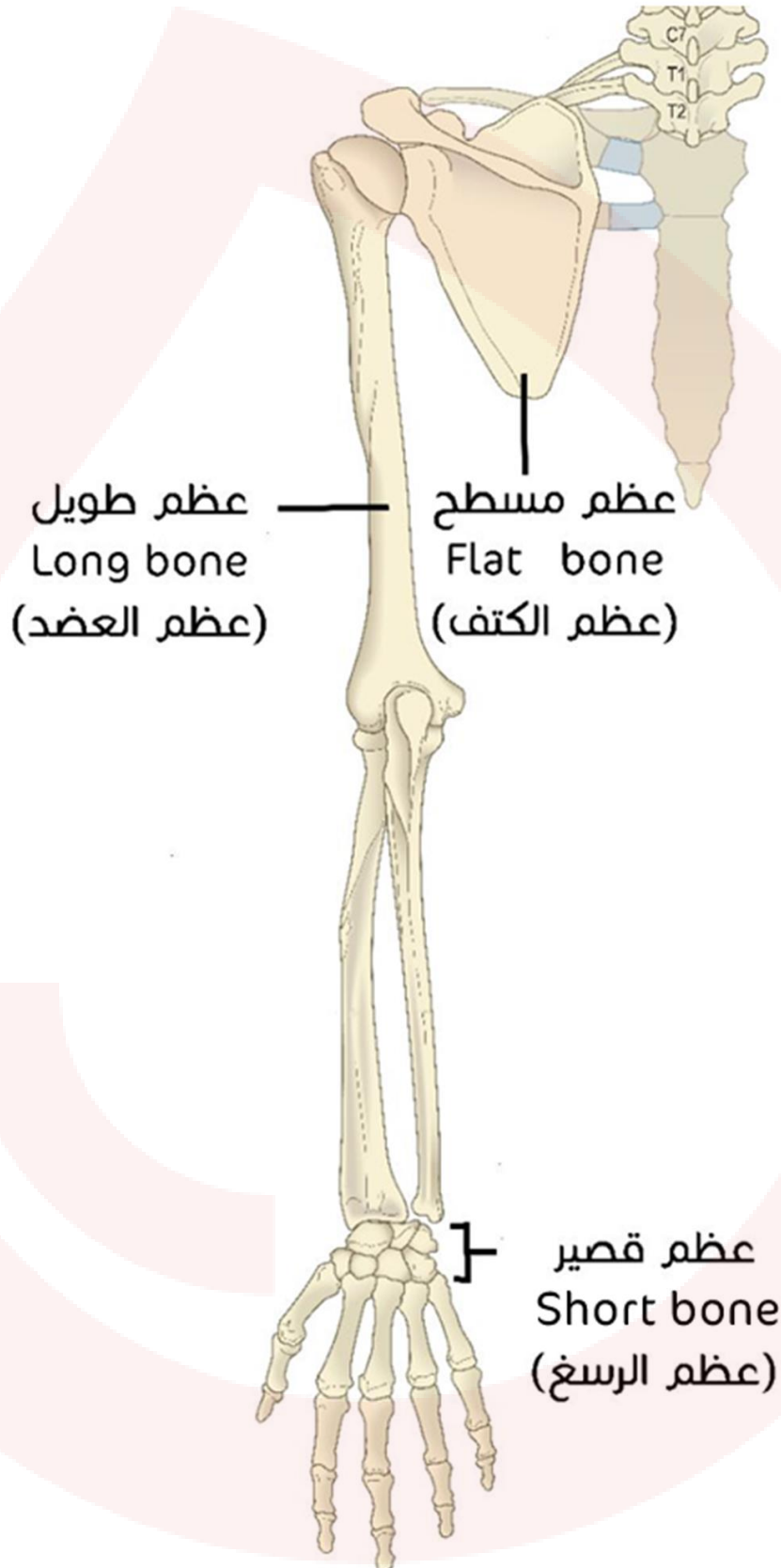
الهيكل العظمي والمفاصل

Skeleton bones and joints

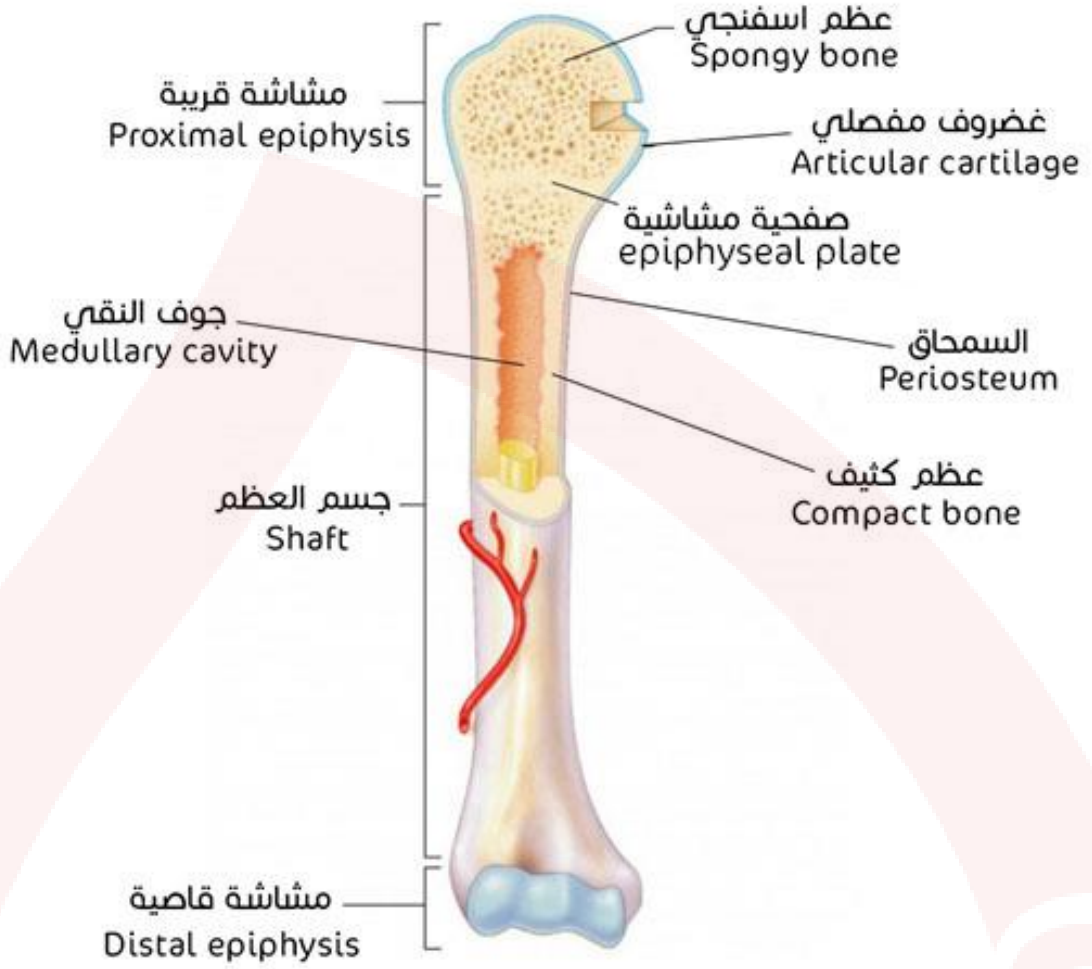


العظام والمفاصل

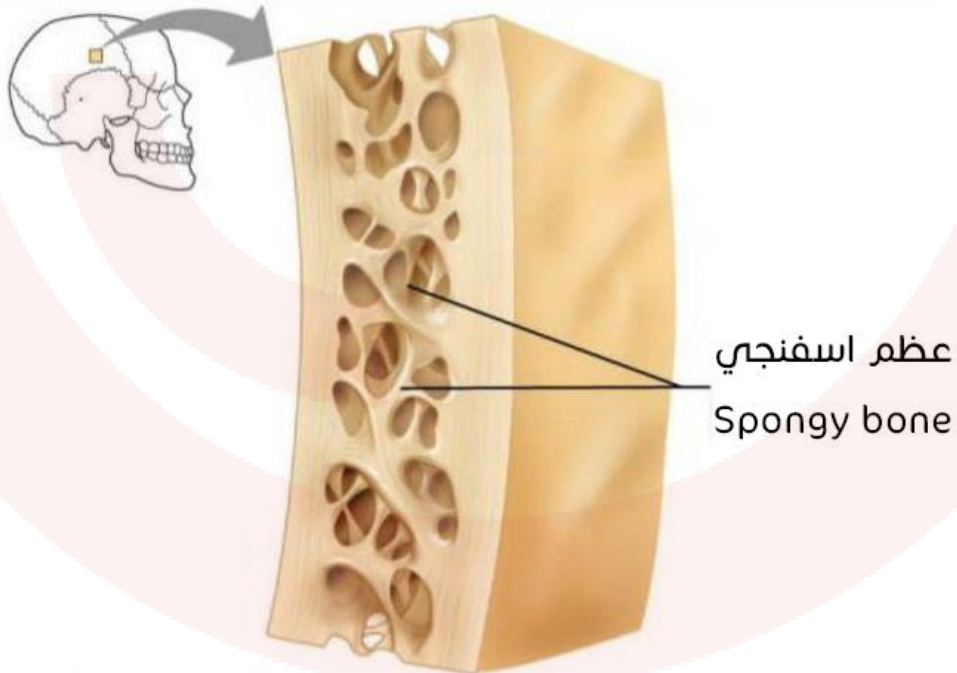
أنماط العظام



بنية العظم الطويل



بنية العظم المسطح



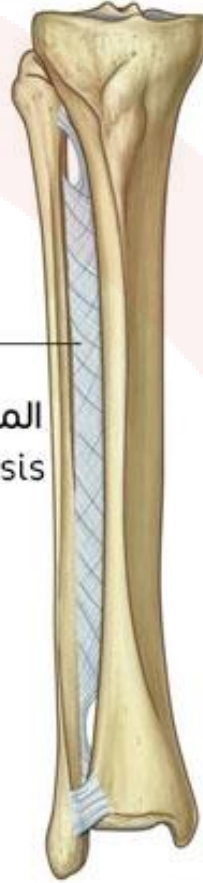اتحاد العظام (المفاصل)

المفاصل الصلبة

المفاصل الليفية:

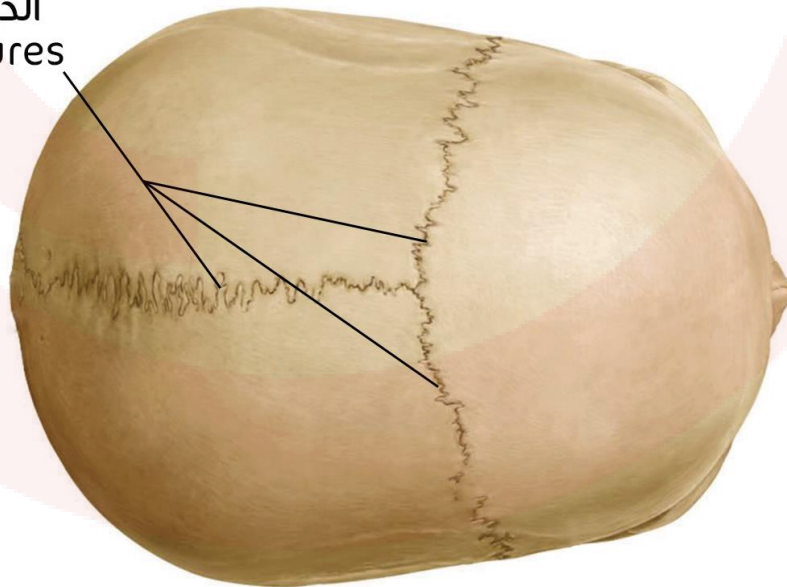
↳ المرتبطات:

المرتبط الظنبوبي الشظوي
Tibiofibular Syndesmosis



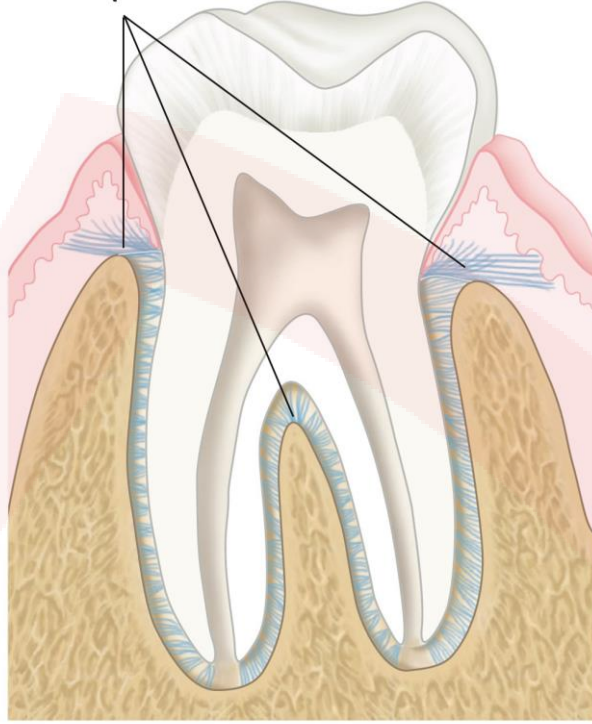
↳ الدروز:

الدروز
Sutures



المفصل الوتدي:

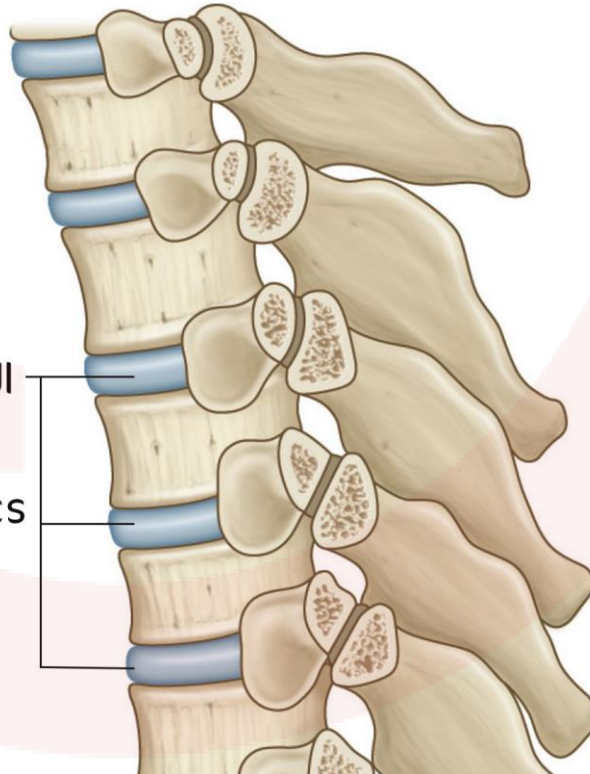
المفصل الوتدي
Gomphosis



المفاصل الغضروفية:

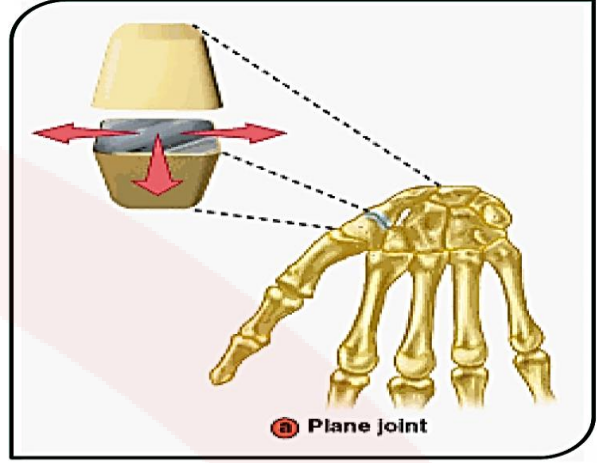
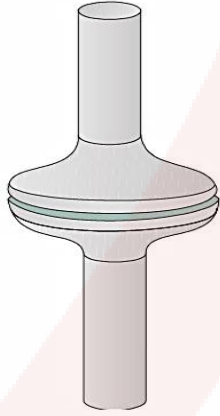
المفصل الغضروفي الليفي:

المفاصل بين أجسام
ال فقرات
Intervertebral discs



أنواع المفاصل الزليلية حسب أشكال السطوح المفصليّة:

↪ المفاصل المسطّحة:



الرباط الأخرمي الترقوي
Acromioclavicular ligament

الحديبة شبه المخروطية
Conoid tubercle

الأخرم
Acromion

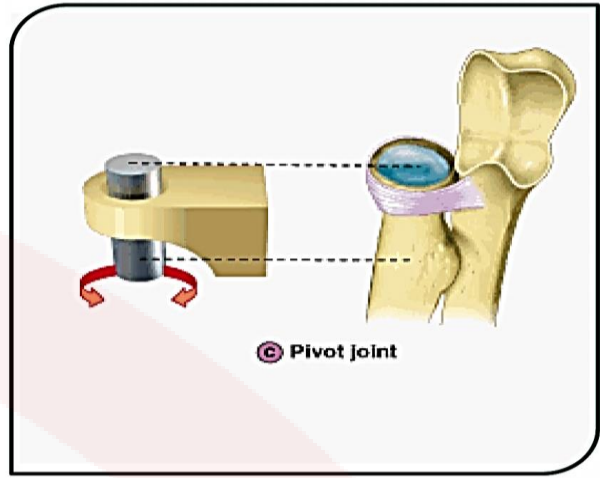
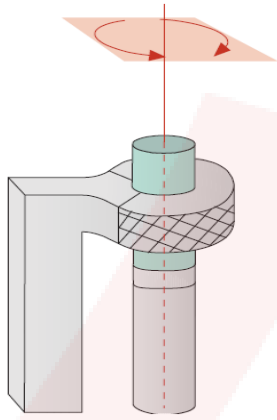
الناتئ الغرابي
Coracoid process

الجوف الحقاني
Glenoid cavity

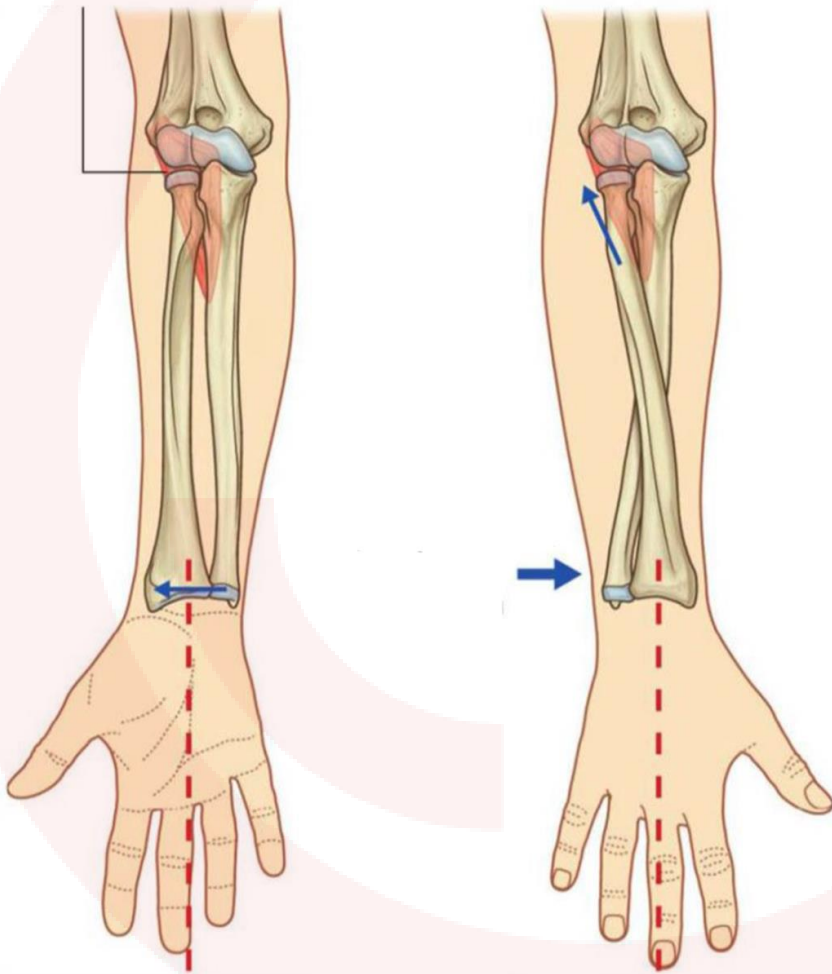
الثلمة فوق الكتفي
Suprascapular notch

المفصل الأخرمي الترقوي من المفاصل المسطحة

المفاصل المائرية:



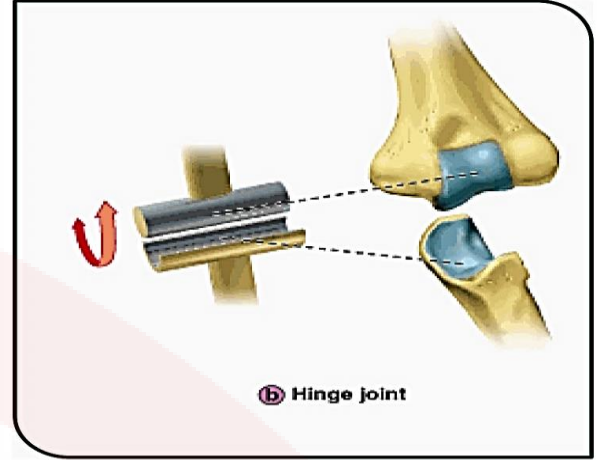
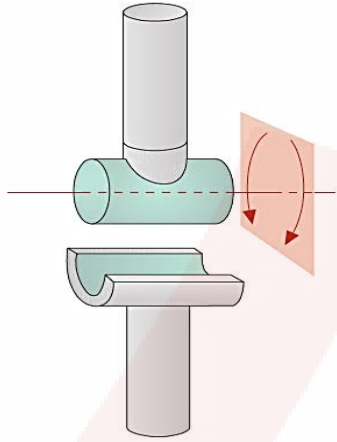
العضلة المرفقية
Anconeus



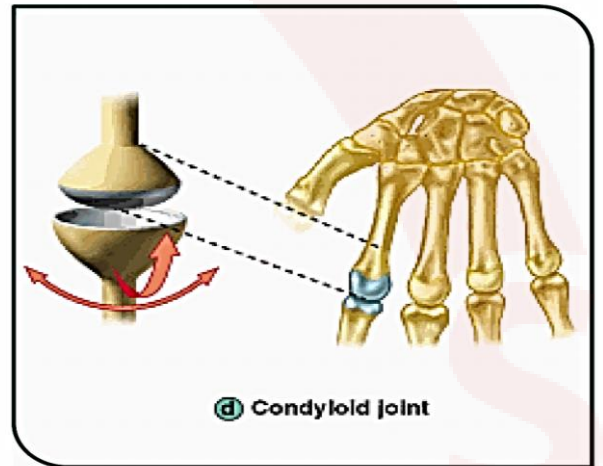
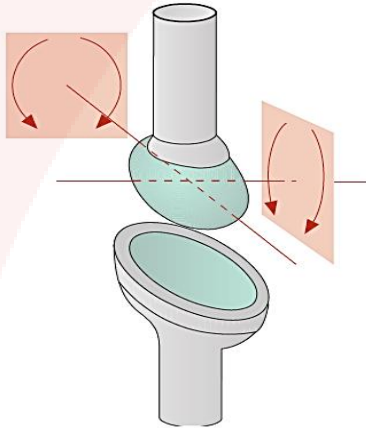
محور الحركة مع تباعد الزند
Axis of movement with
abduction of ulna

أهمية المفصلان
المائريان في حركة
الكب

المفاصل البكرية:



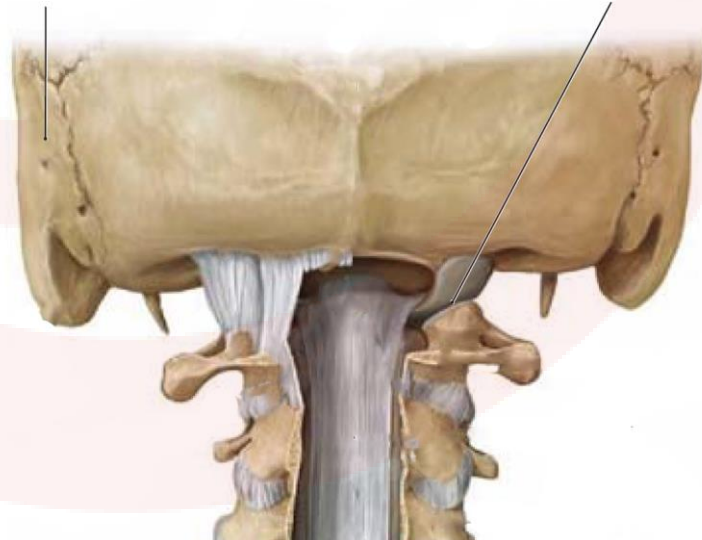
المفاصل اللقمية (الإهليلجية):



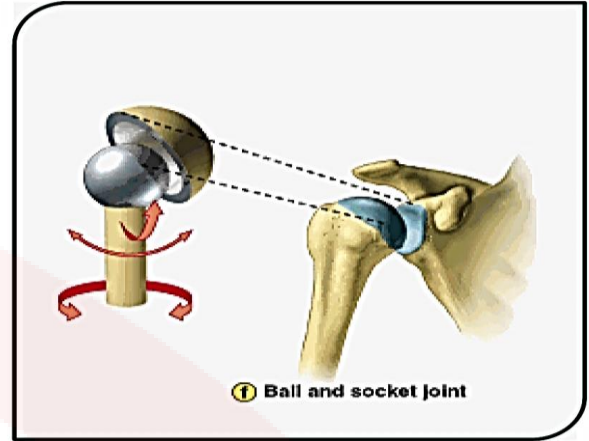
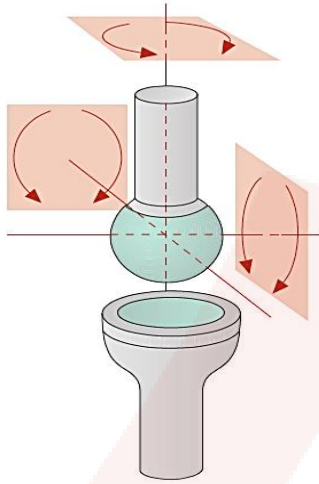
العظم الصدغي
Temporal bone

المفصل القذالي الفقهي
Occipito-atlantal articulation

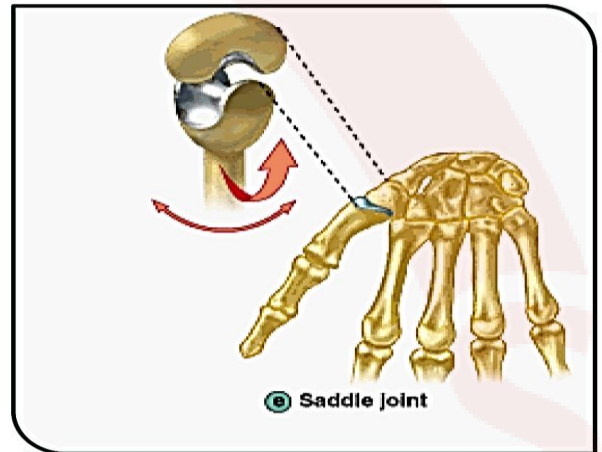
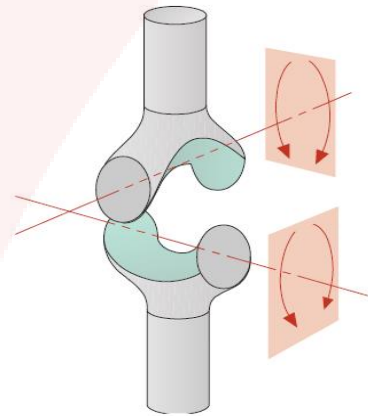
المفصل القذالي
الفقهي من المفاصل
اللقمية



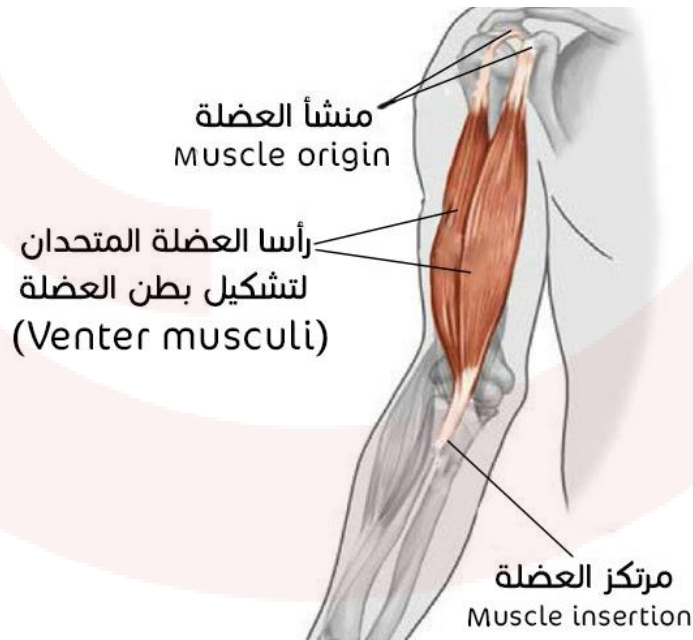
المفاصل الكروية:



مفاصل سرجية:

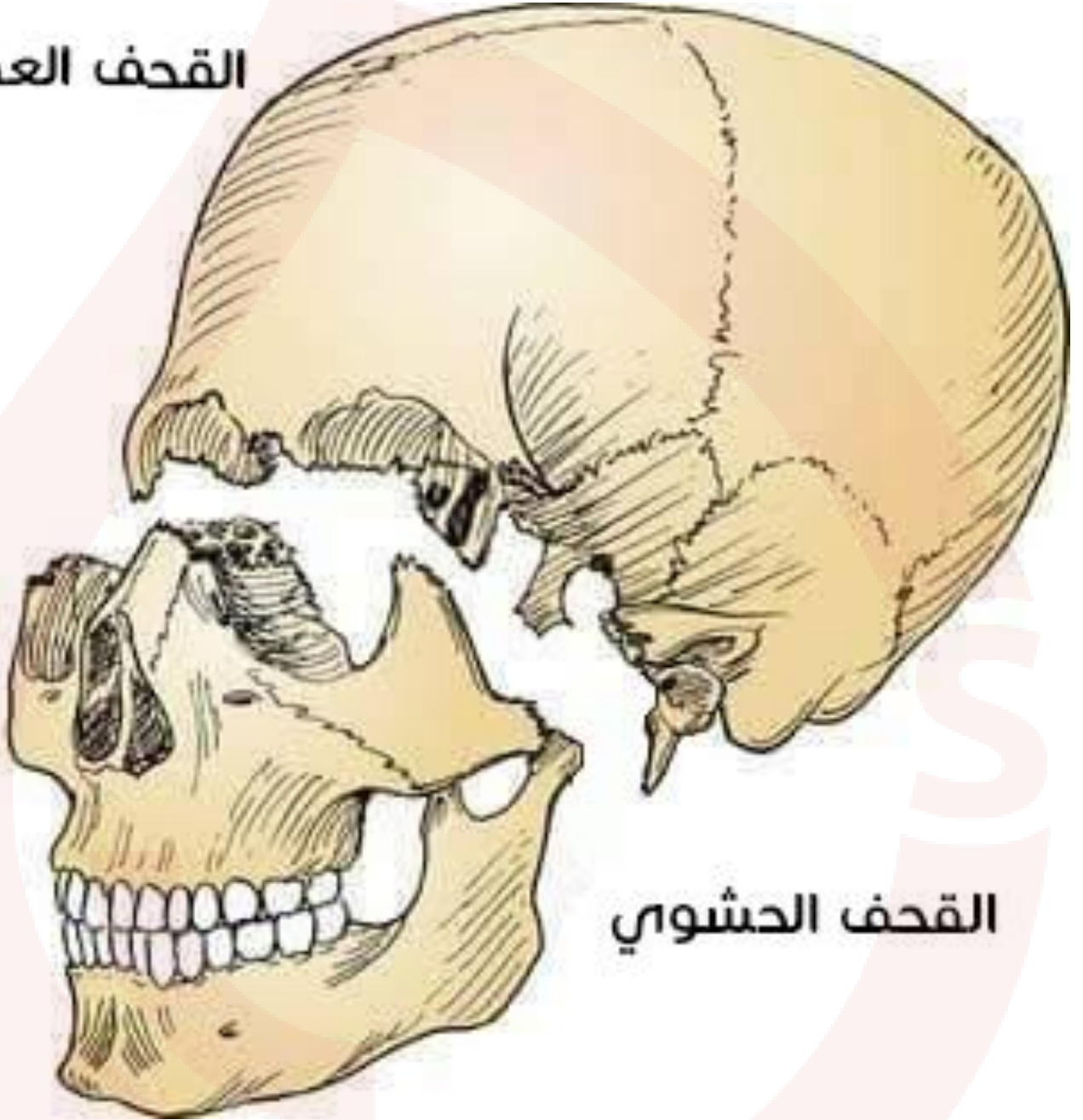


مثال عن العضلة ذات الرأسين العضدية الواردة ص 33 في الكتاب



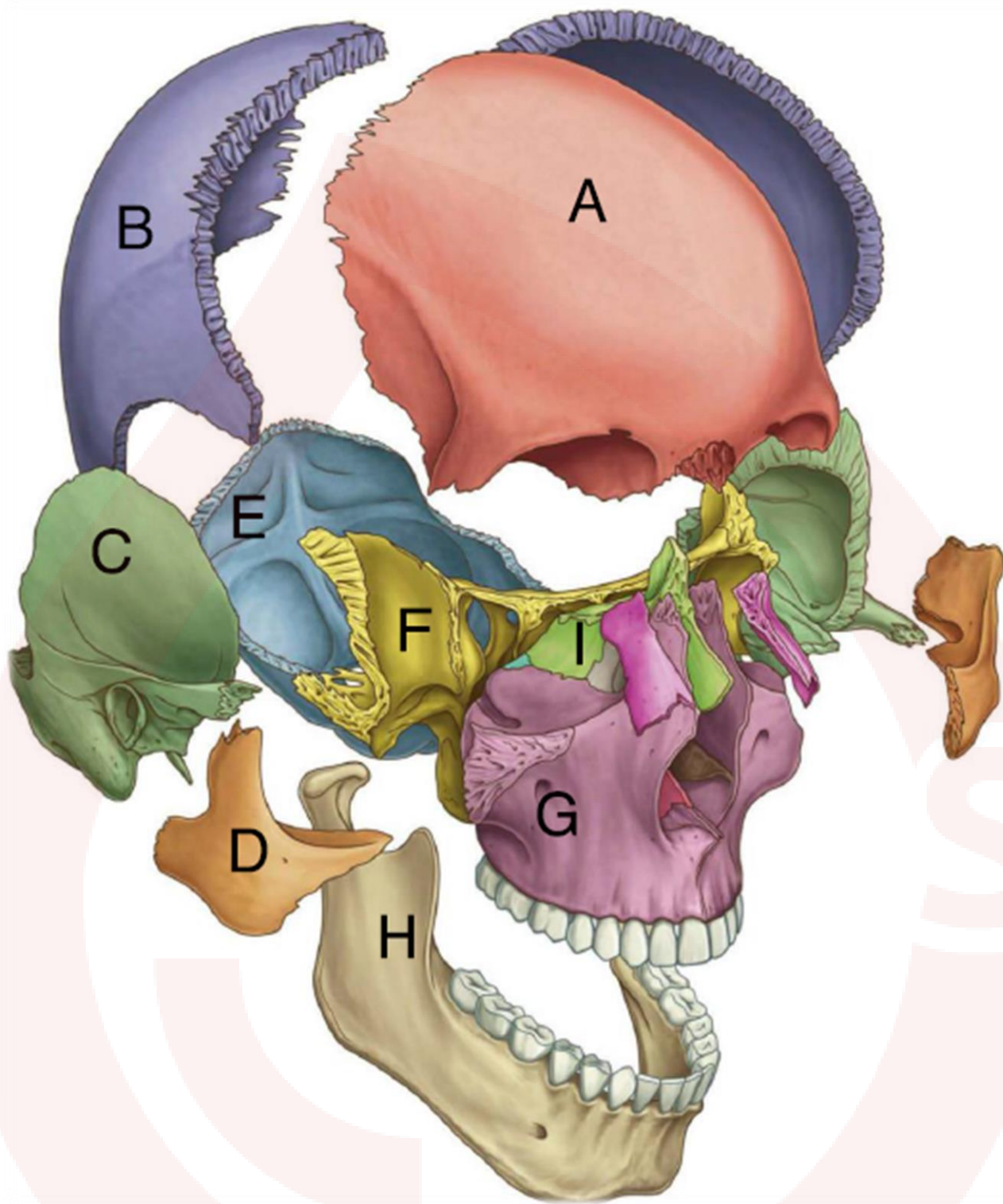
هيكل الرأس

القحف العصبي



القحف الحشوي

نظرة شاملة * _ *

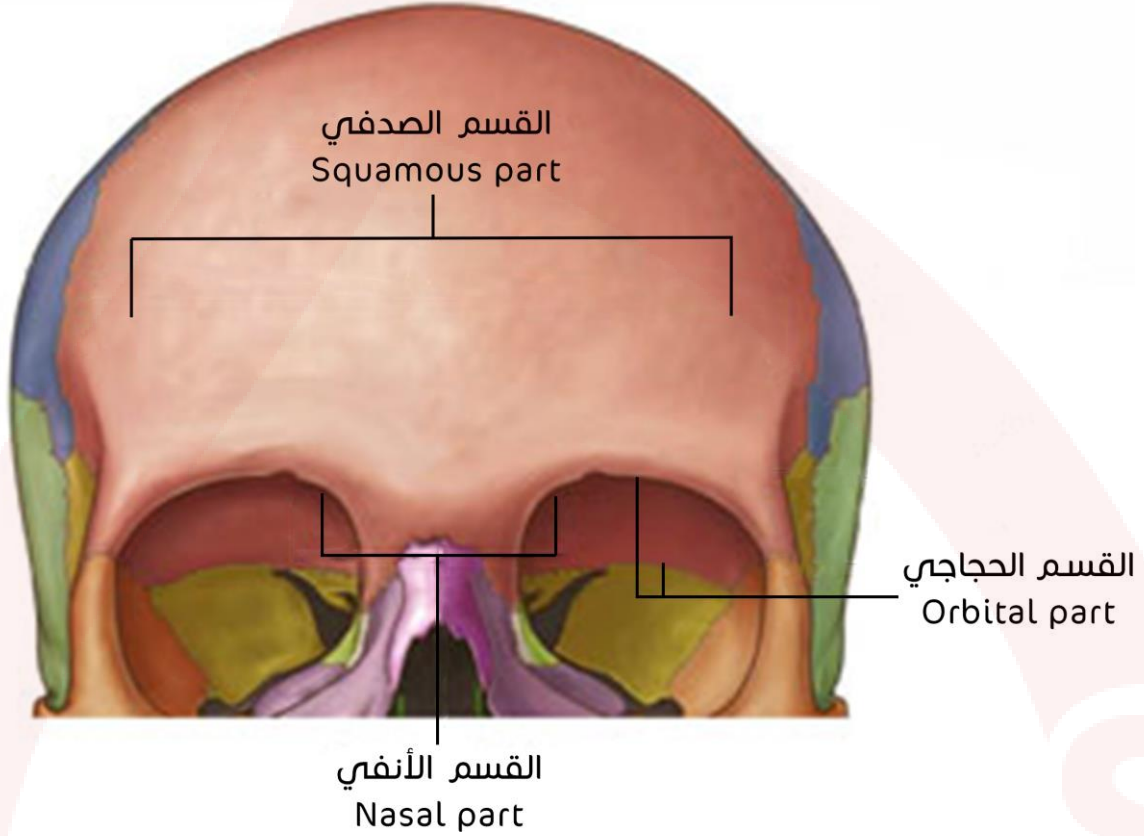


I	H	G	F	E	D	C	B	A
الغريالي	الفكّي السفلي	الفكّي العلوي	الوتدي	القدالي	الوجني	الصدغي	الجداري	الجبهي

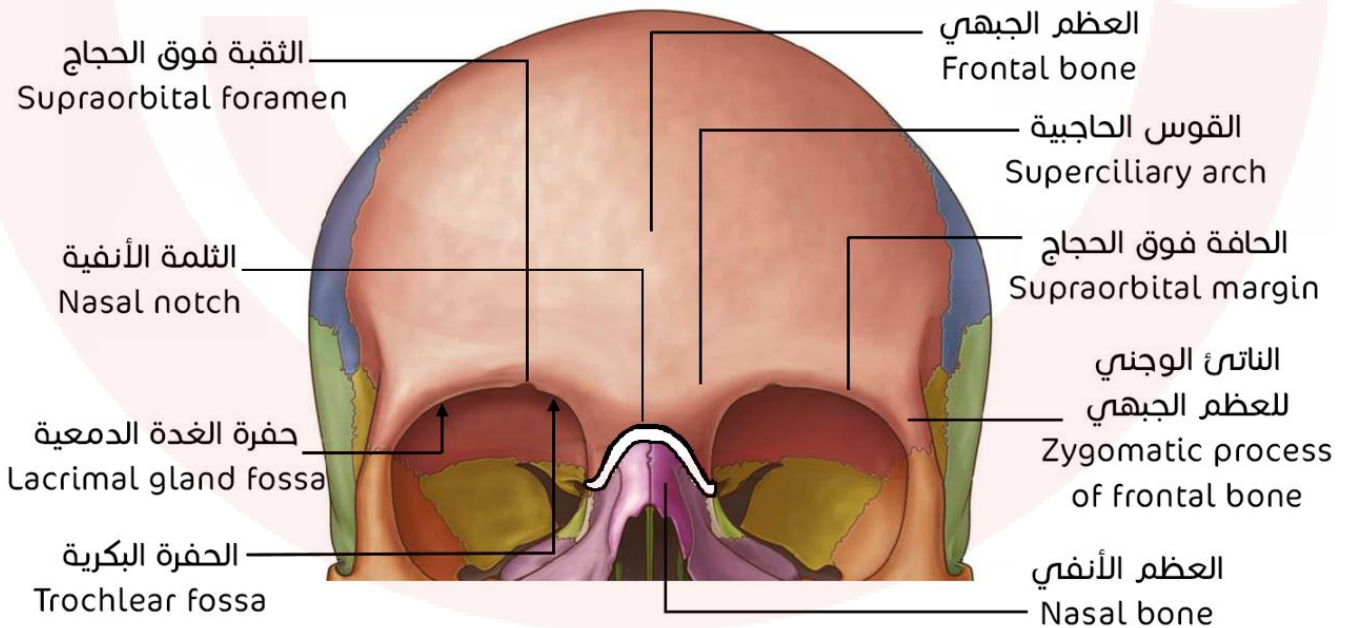
القحف العصبي

العظم الجبهي

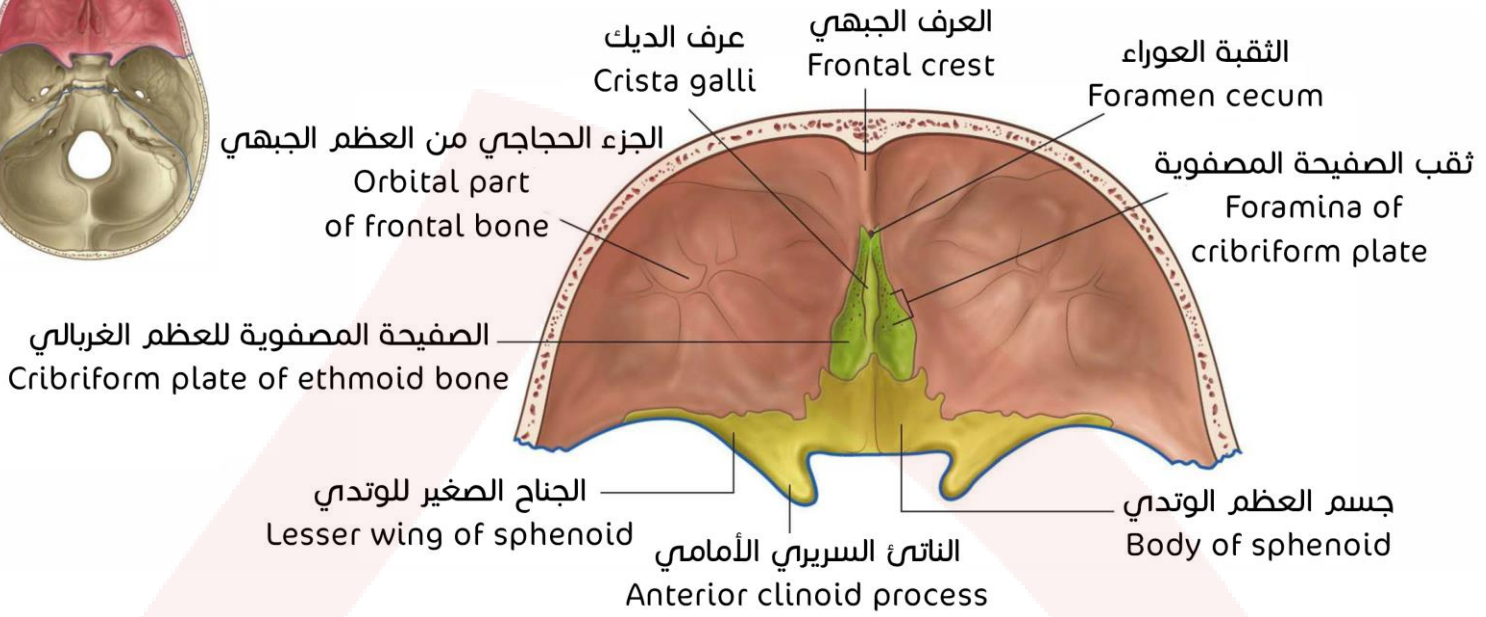
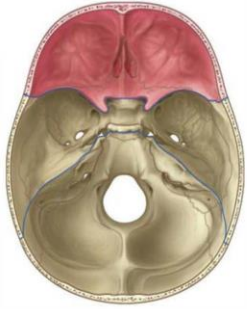
أقسام العظم الجبهي:



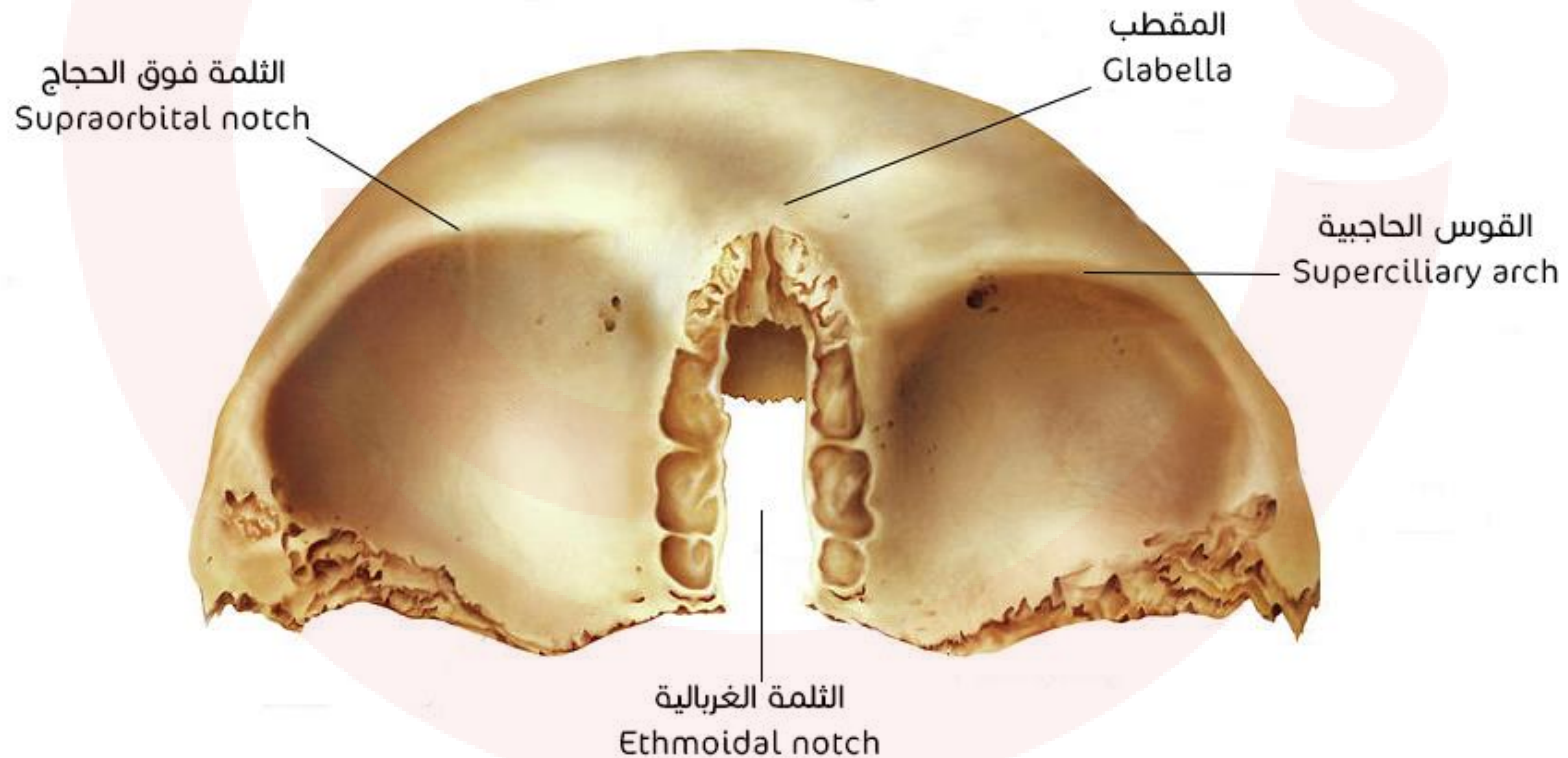
الوجه الخارجي للعظم الجبهي:



الوجه الداخلي للعظم الجبهي:

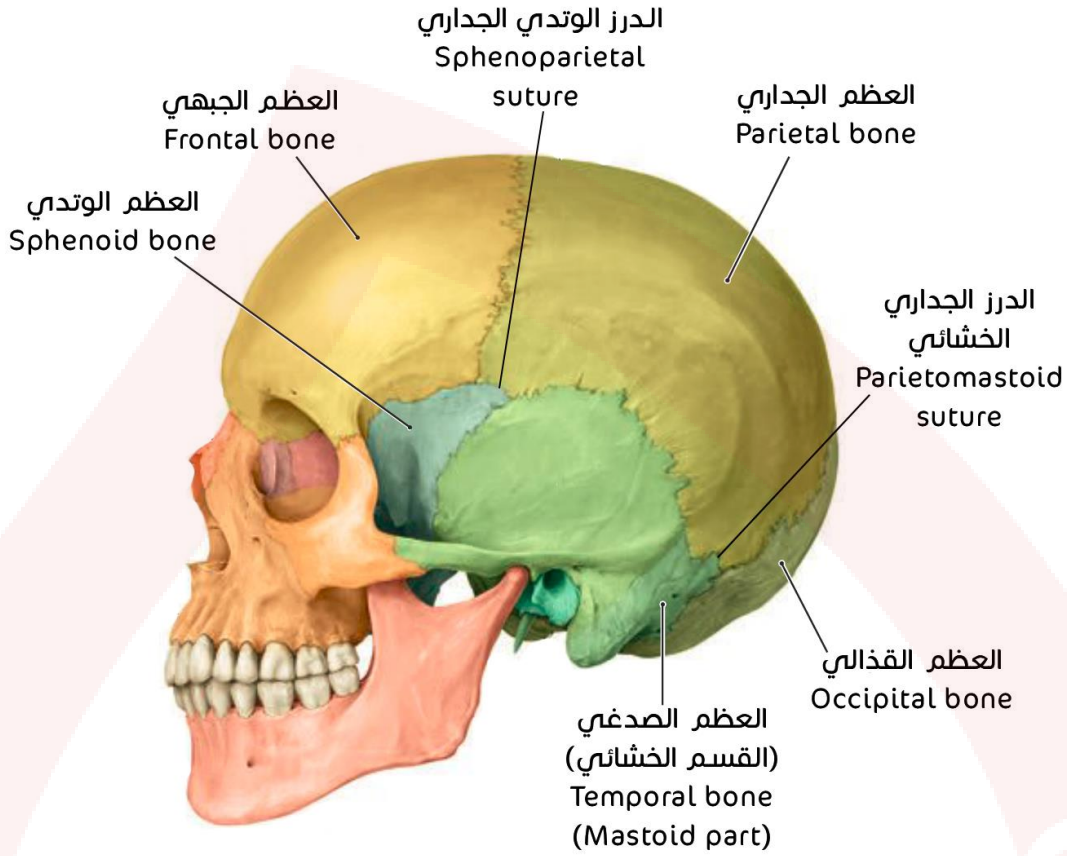


الثلمة الغربالية على الوجه السفلي للعظم الجبهي:



العظام الجداريان

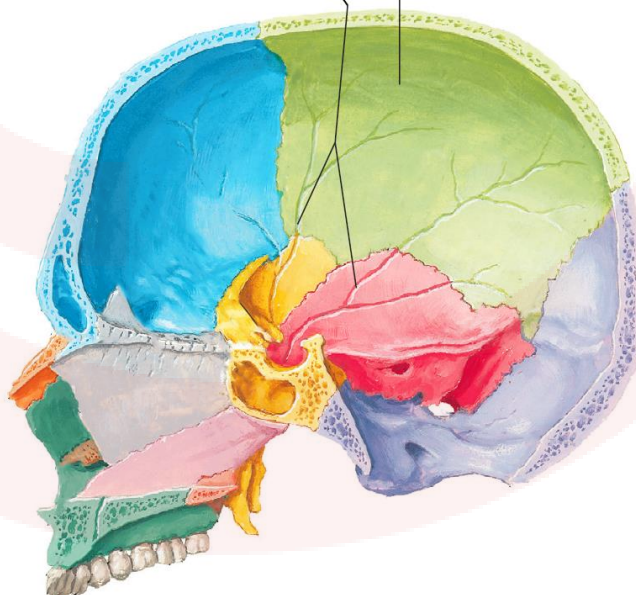
موقع العظم الجداري في الجمجمة:



انطباعات فروع الشريان السحائي الأوسط على الوجه الداخلي للعظم الجداري:

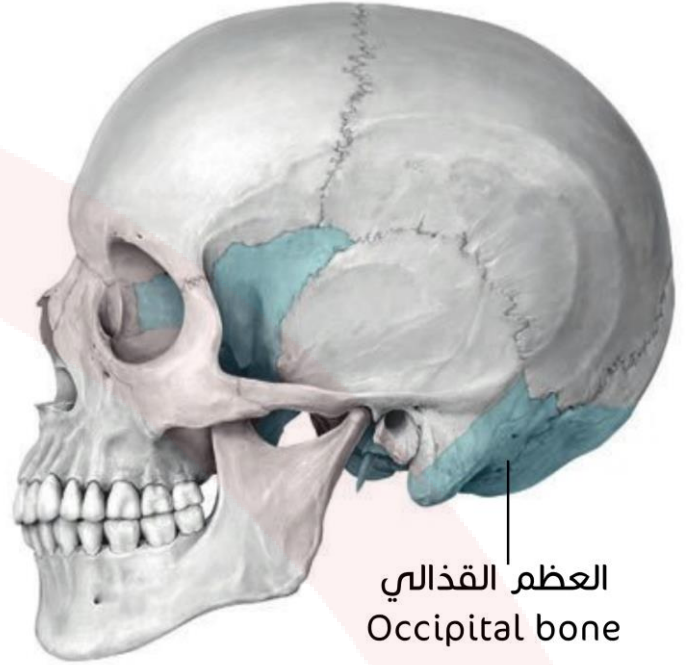
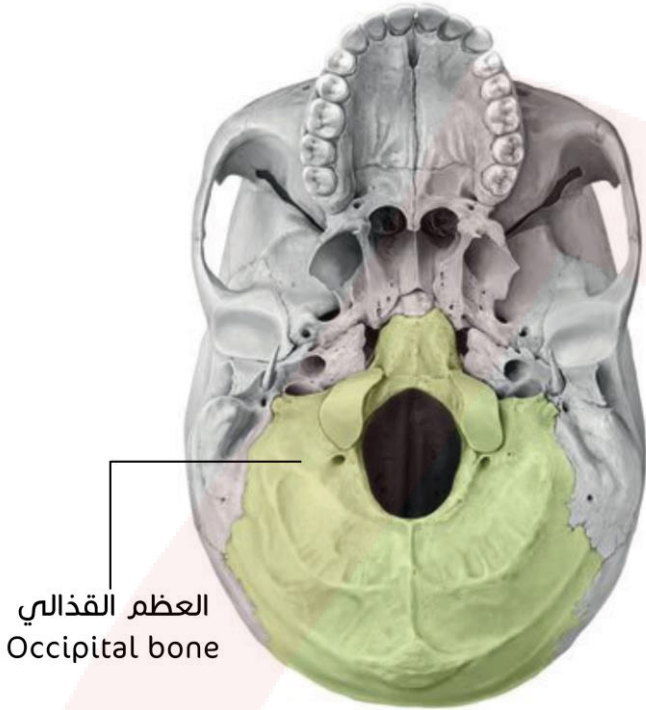
انطباعات فروع الشريان السحائي الأوسط
Grooves for branches of middle meningeal artery

العظم الجداري
Parietal bone



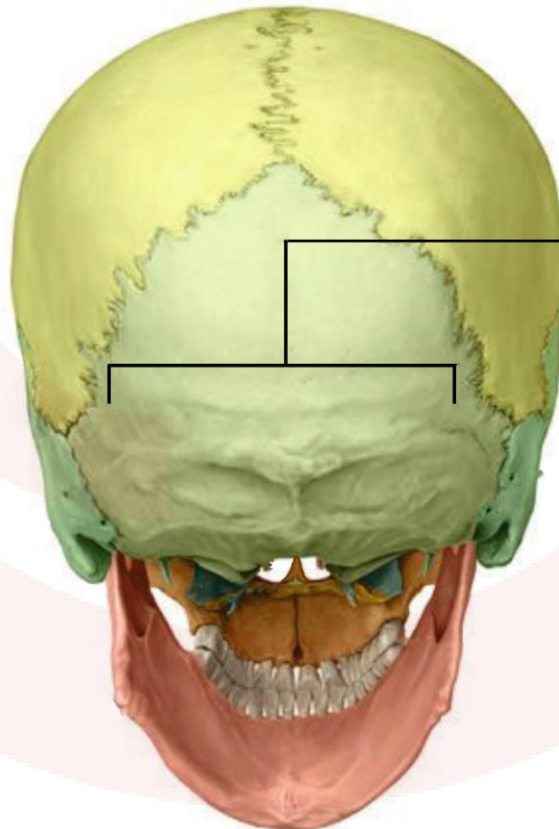
العظم القذالي

توضع العظم القذالي في الجمجمة:

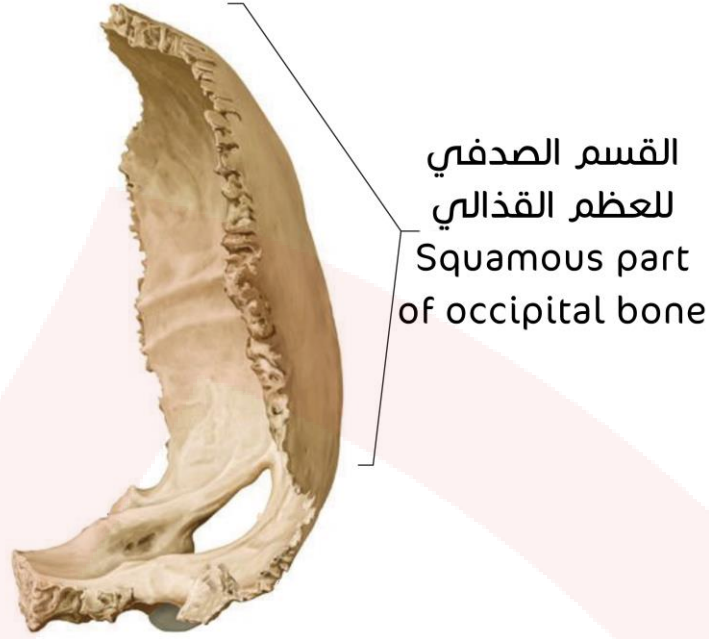

القسم الصدفي للعظم القذالي:

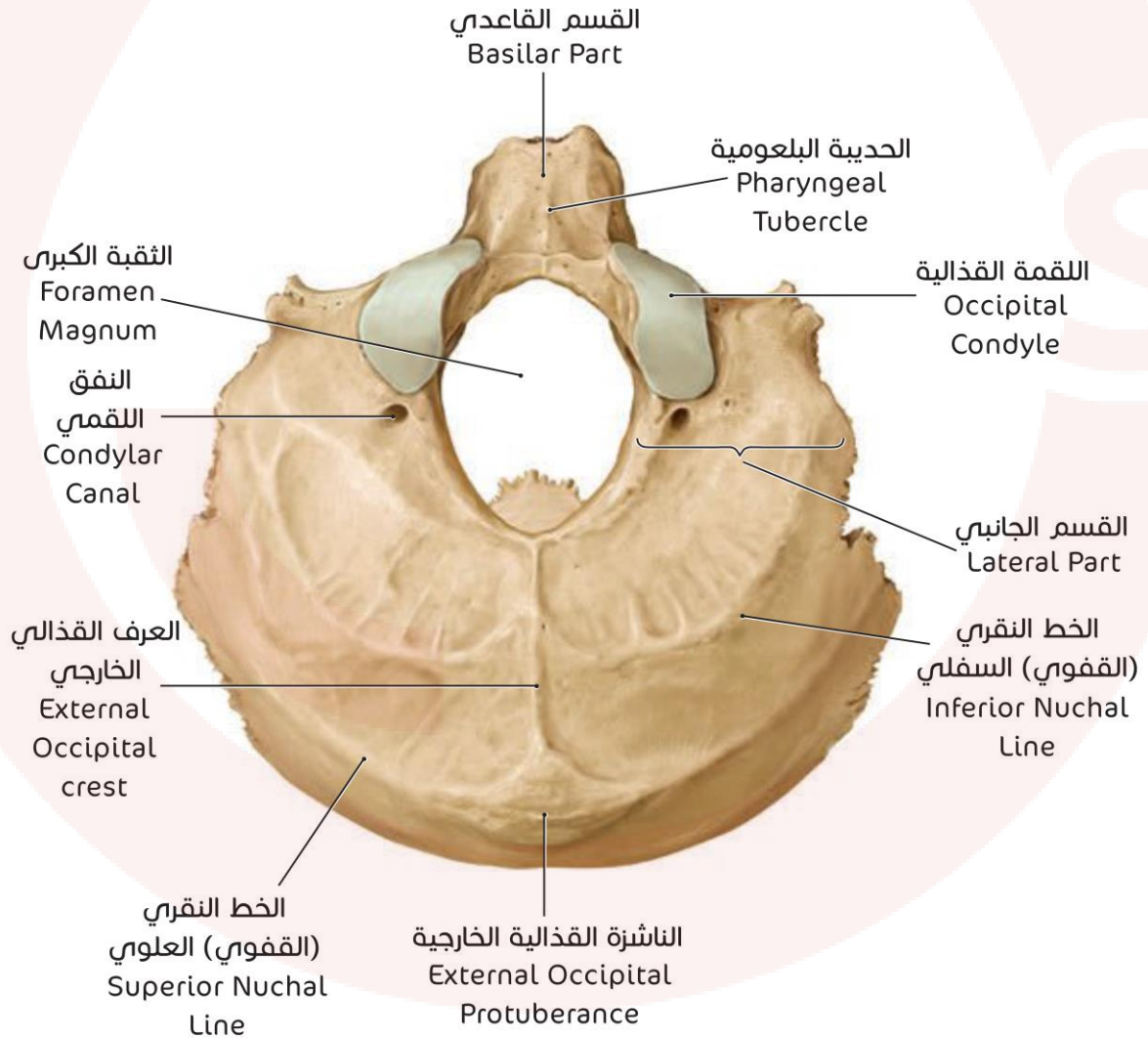
↳ منظر خلفي في الجمجمة:



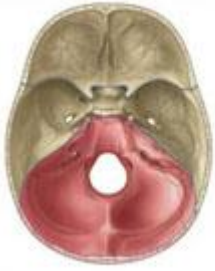منظر جانبي:



منظر سفلي للعظم القذالي:

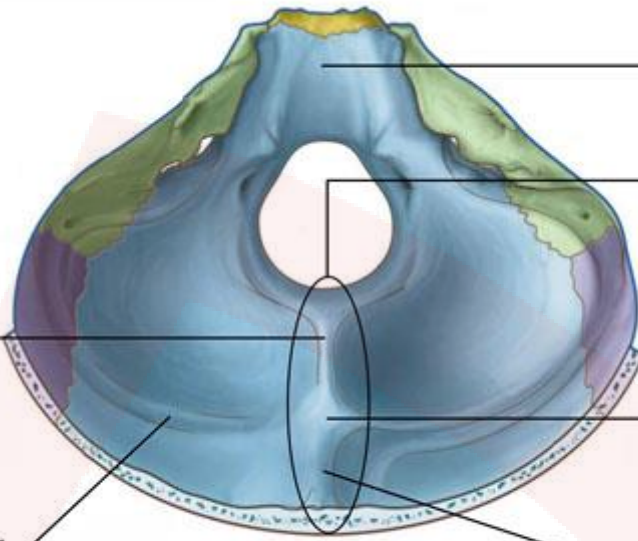


توضع العظم لقطالي في الحفرة القحفية الخلفية:



العرف القذالي الداخلي
Internal occipital crest

تلم الجيب المستعرض
Groove for transverse sinus



المحدر
Clivus

تلم الجيب السهمي العلوي
Groove of superior sagittal sinus

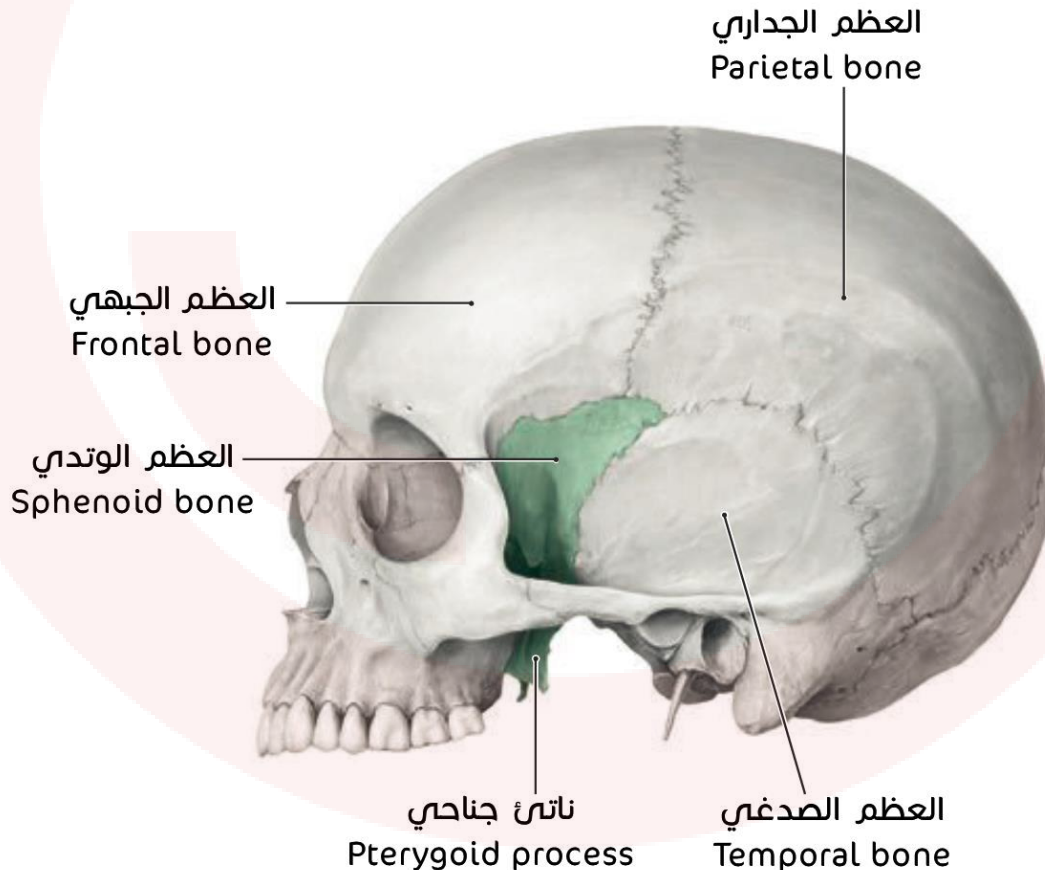
البارزة الصليبية
Eminentia cruciata

الناشزة القذالية الداخلية
Internal occipital protuberance

العظم الوتدي

توضع العظم الوتدي في الجمجمة:

منظر جانبي:



العظم الجبهي
Frontal bone

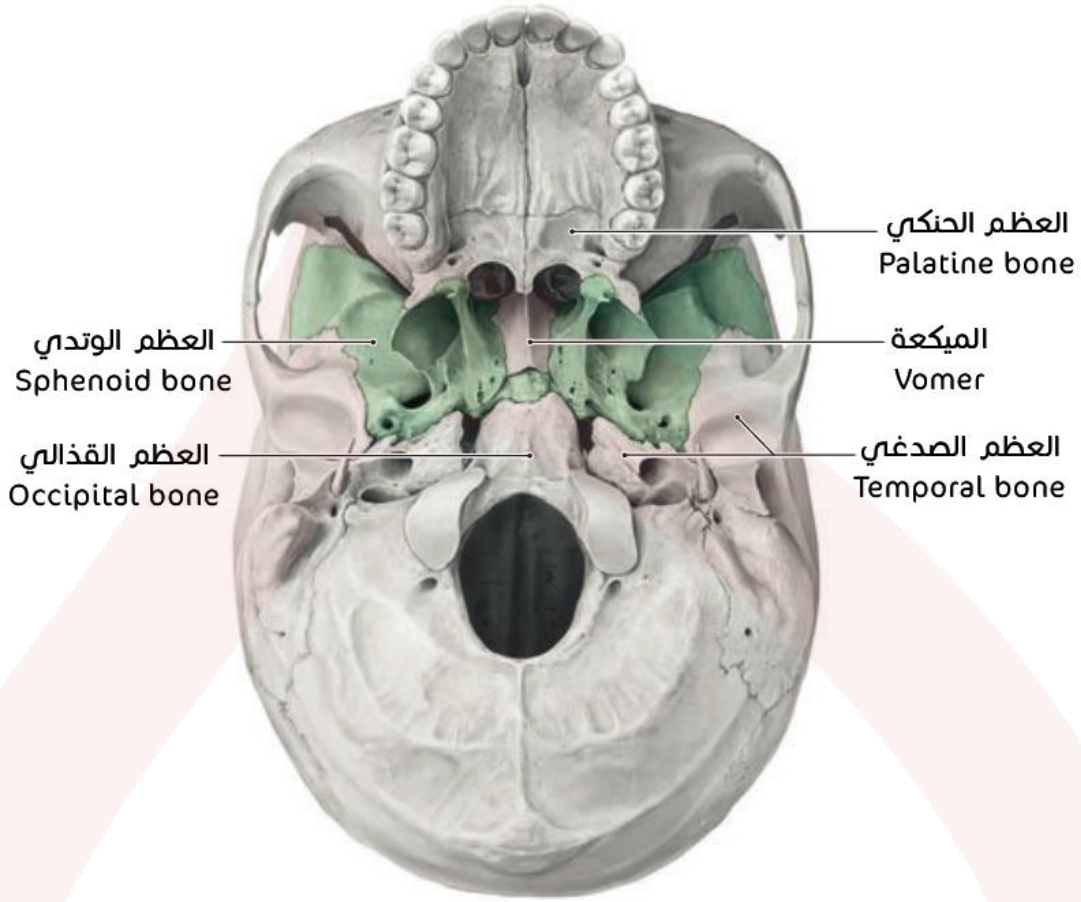
العظم الوتدي
Sphenoid bone

العظم الجداري
Parietal bone

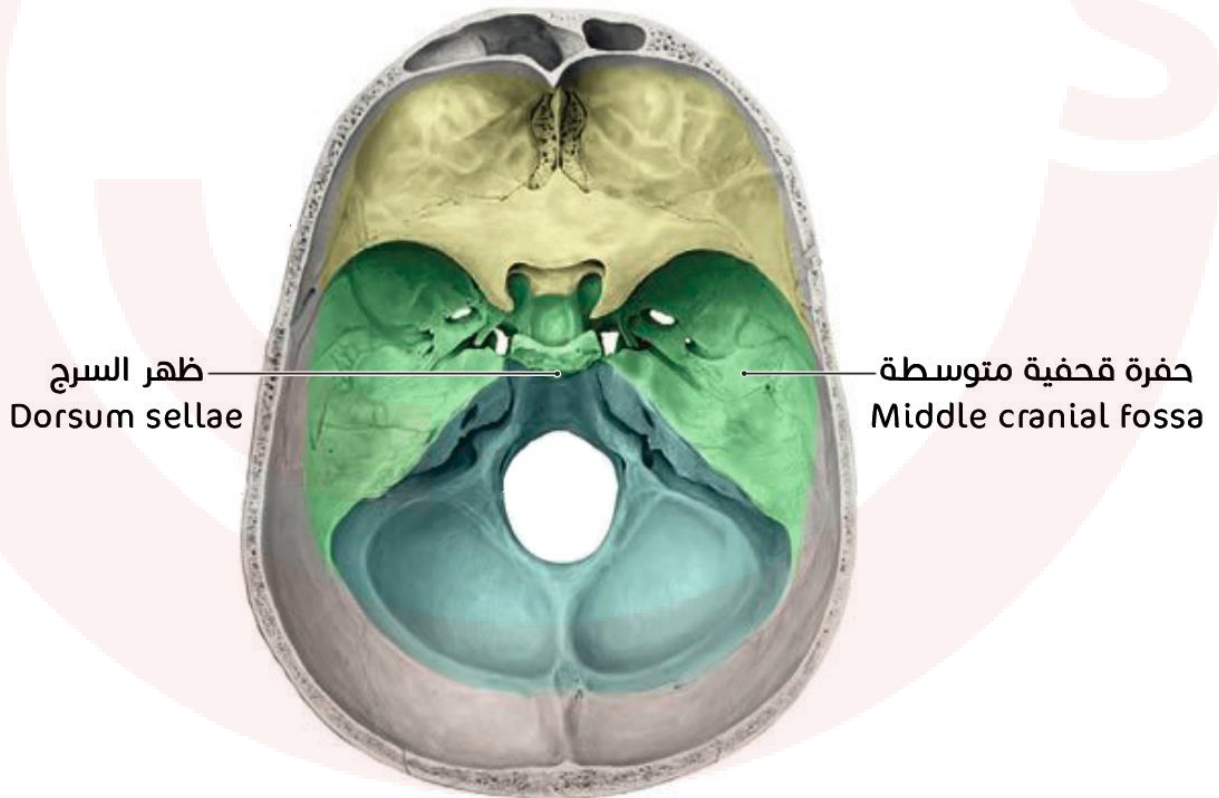
ناتئ جناحي
Pterygoid process

العظم الصدغي
Temporal bone

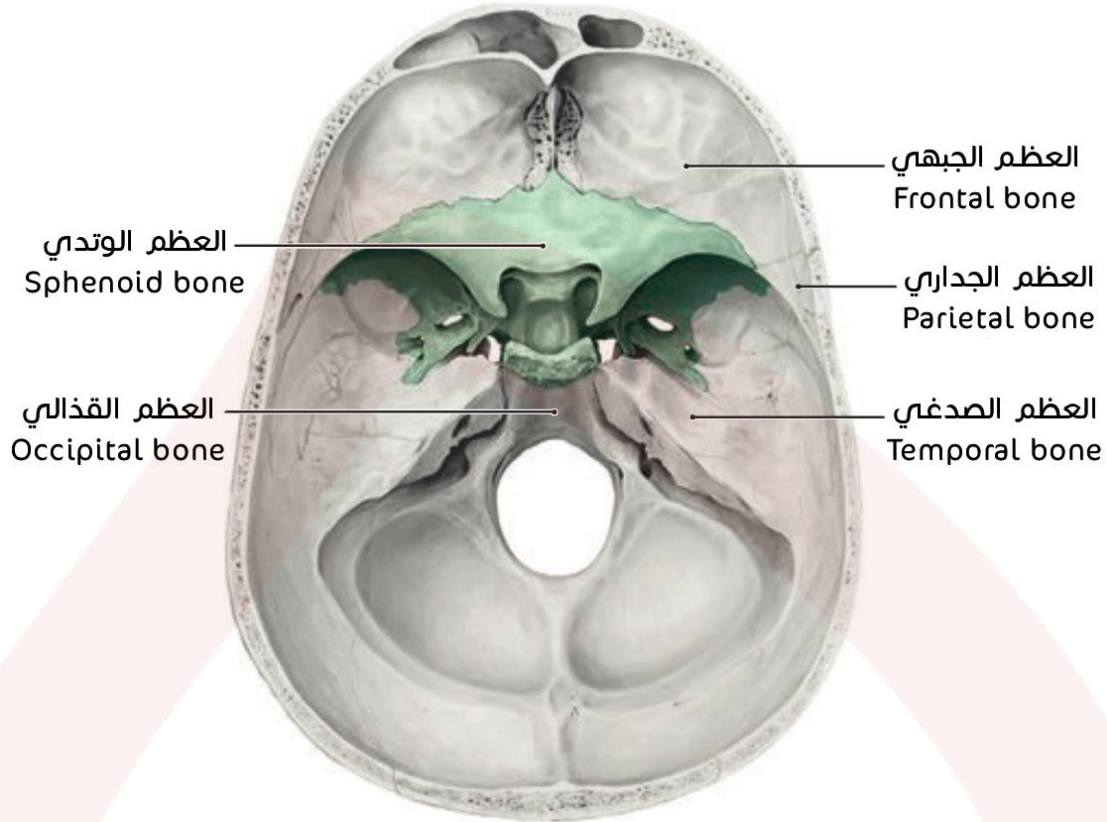
منظر سفلي:



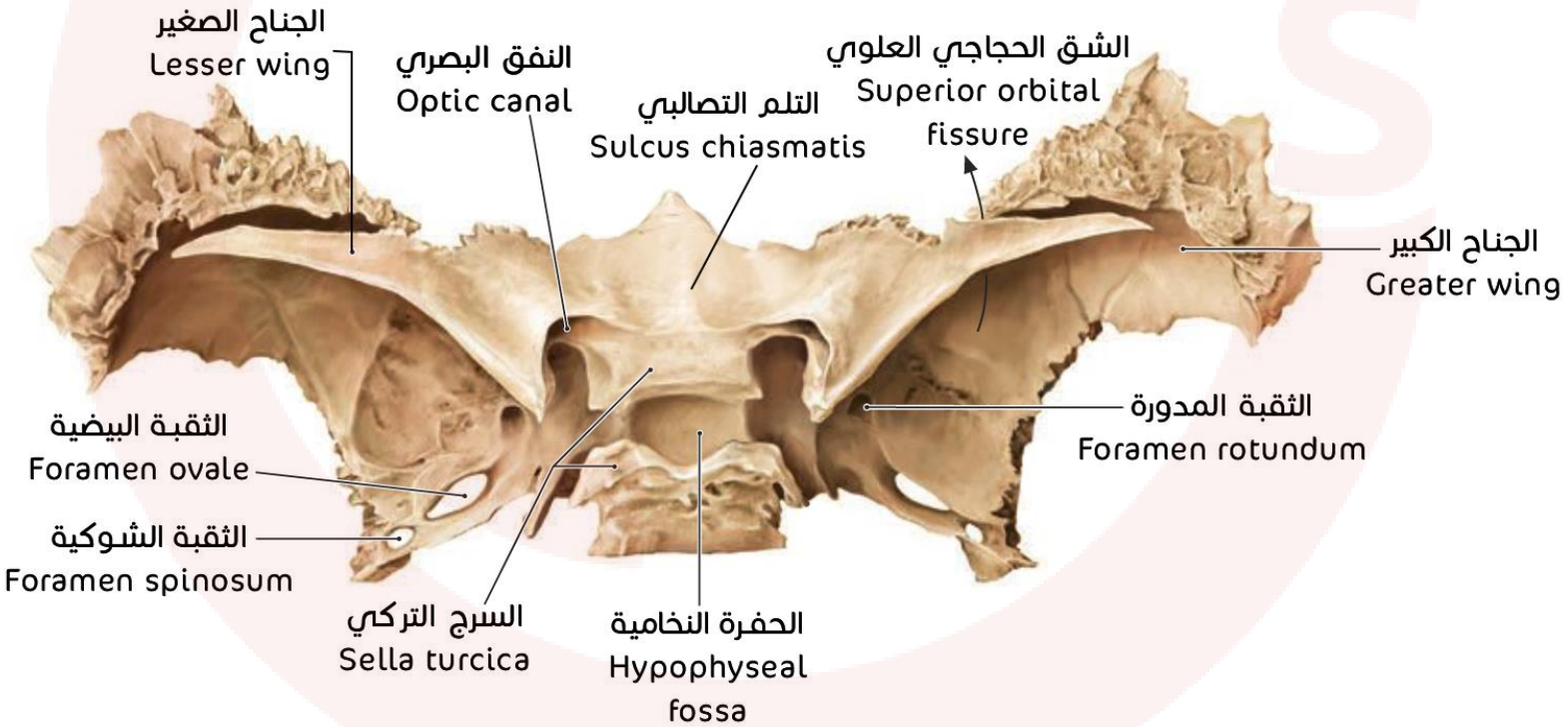
توضع العظم الوتدي في قاعدة القحف:



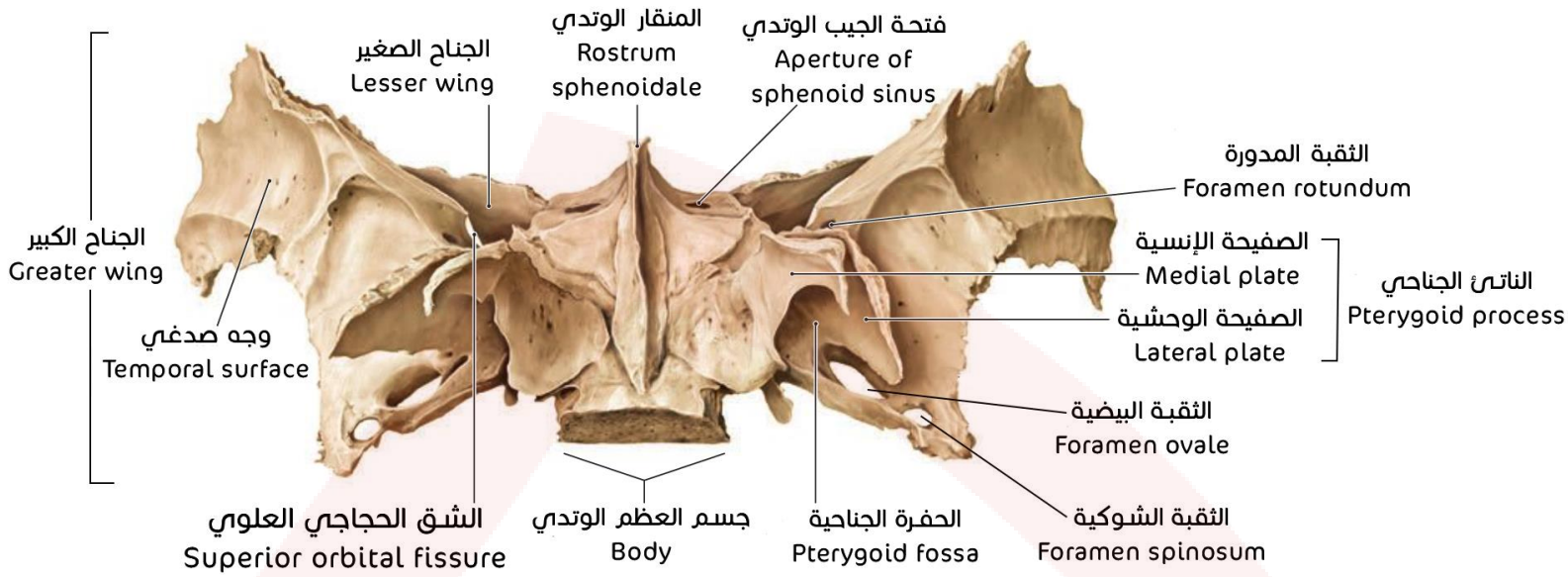
منظر علوي للعظم الوتدي موضحاً موقعه في الجمجمة:



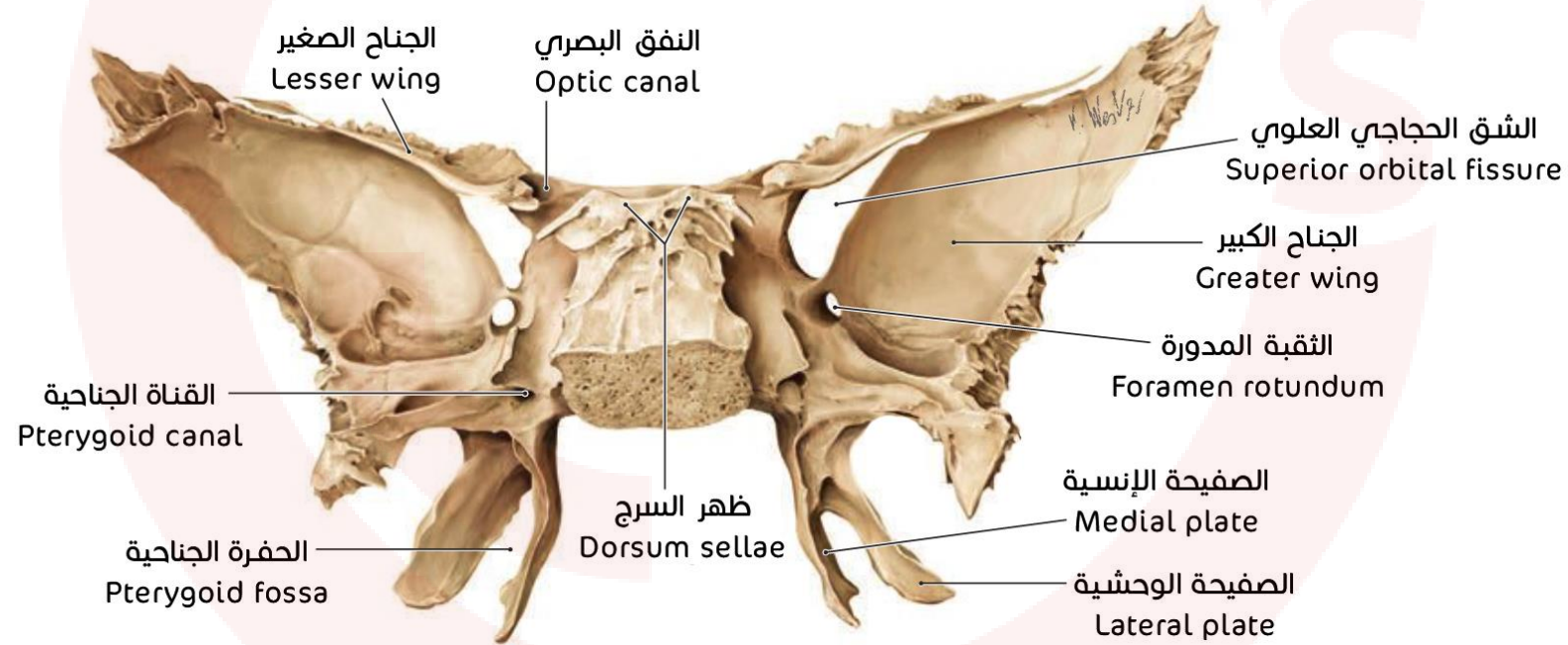
منظر علوي للعظم الوتدي:



منظر سفلي للعظم الوتدي:

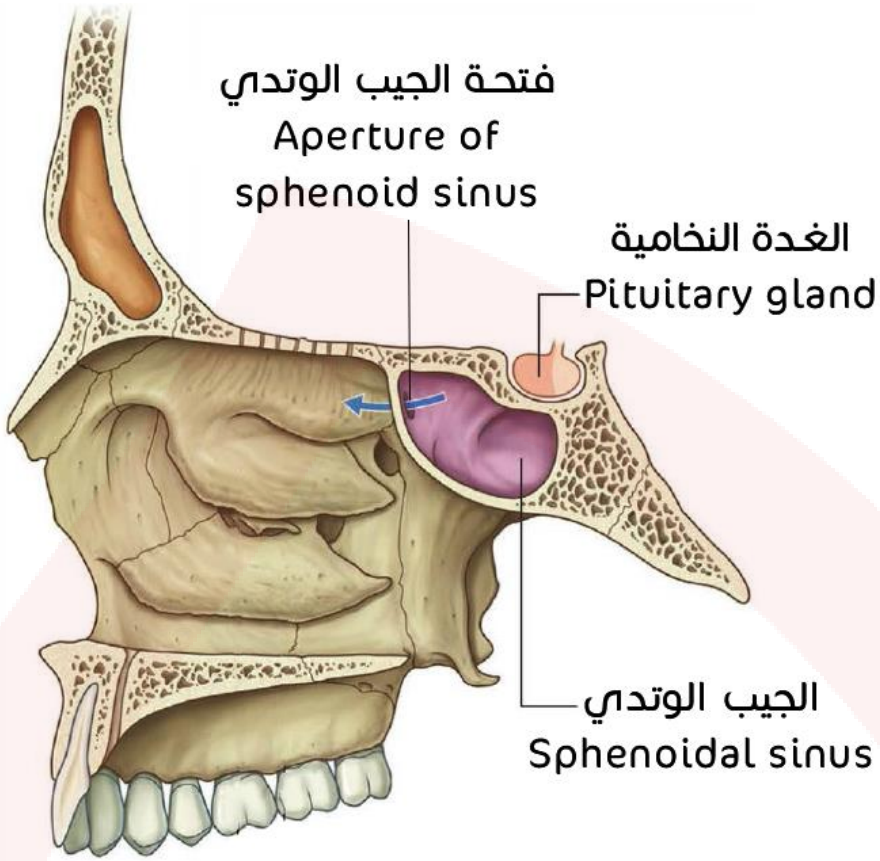


منظر خلفي للعظم الوتدي:

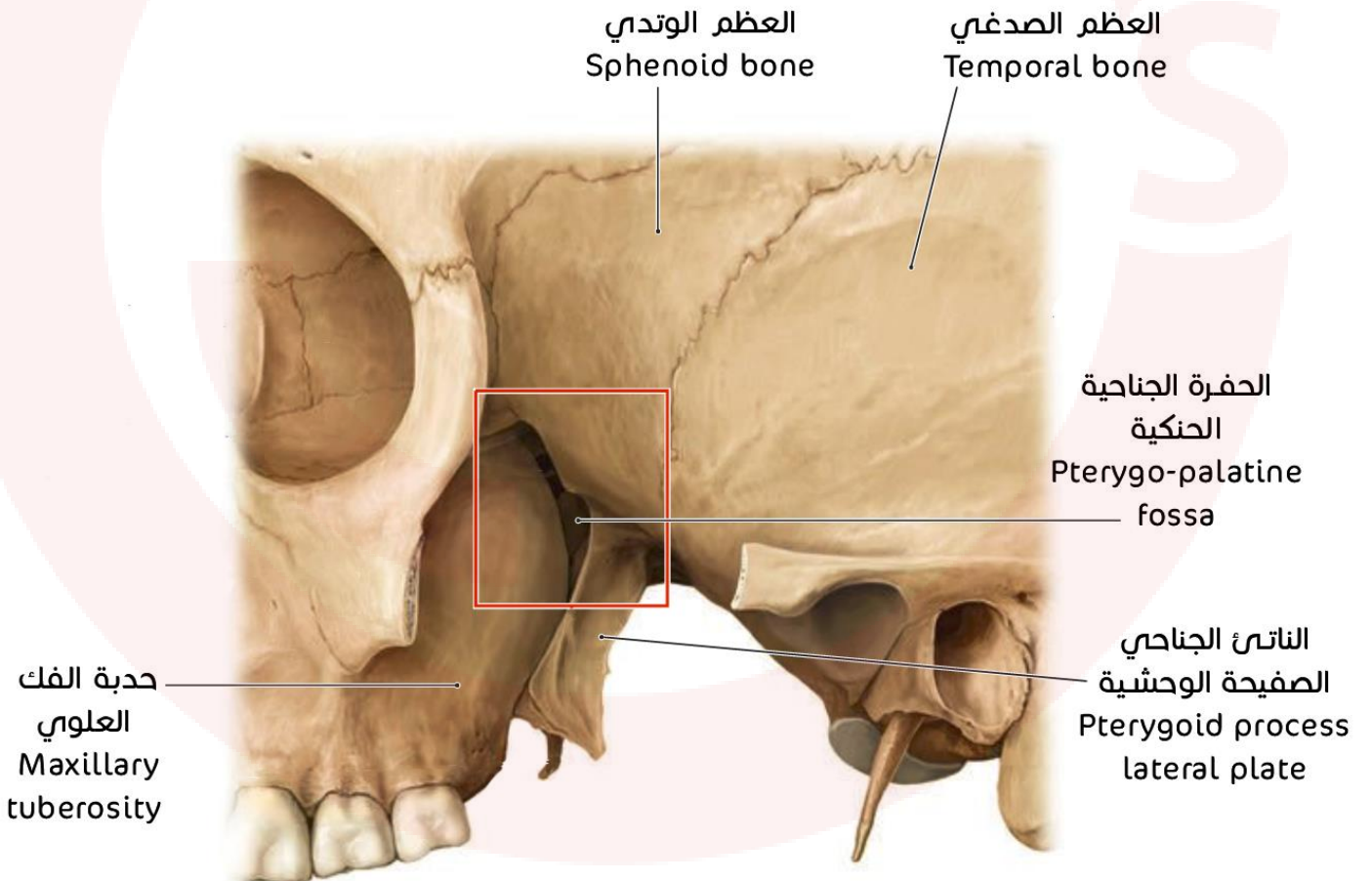


توضيح بعض المعالم التشريحية المتعلقة بالعظم الوتدي:

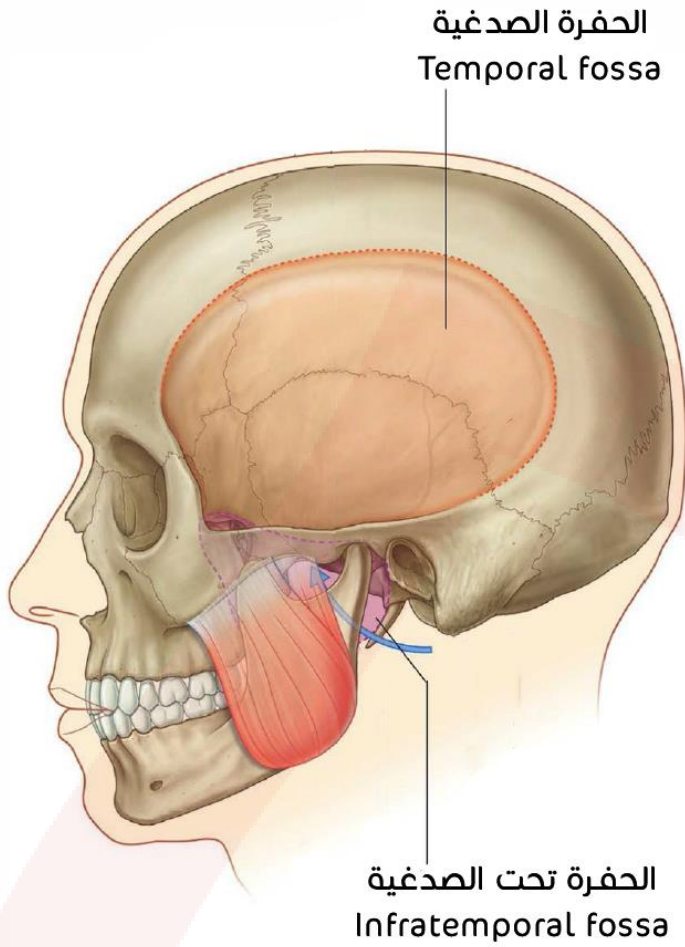
↪ الجيب الوتدي:



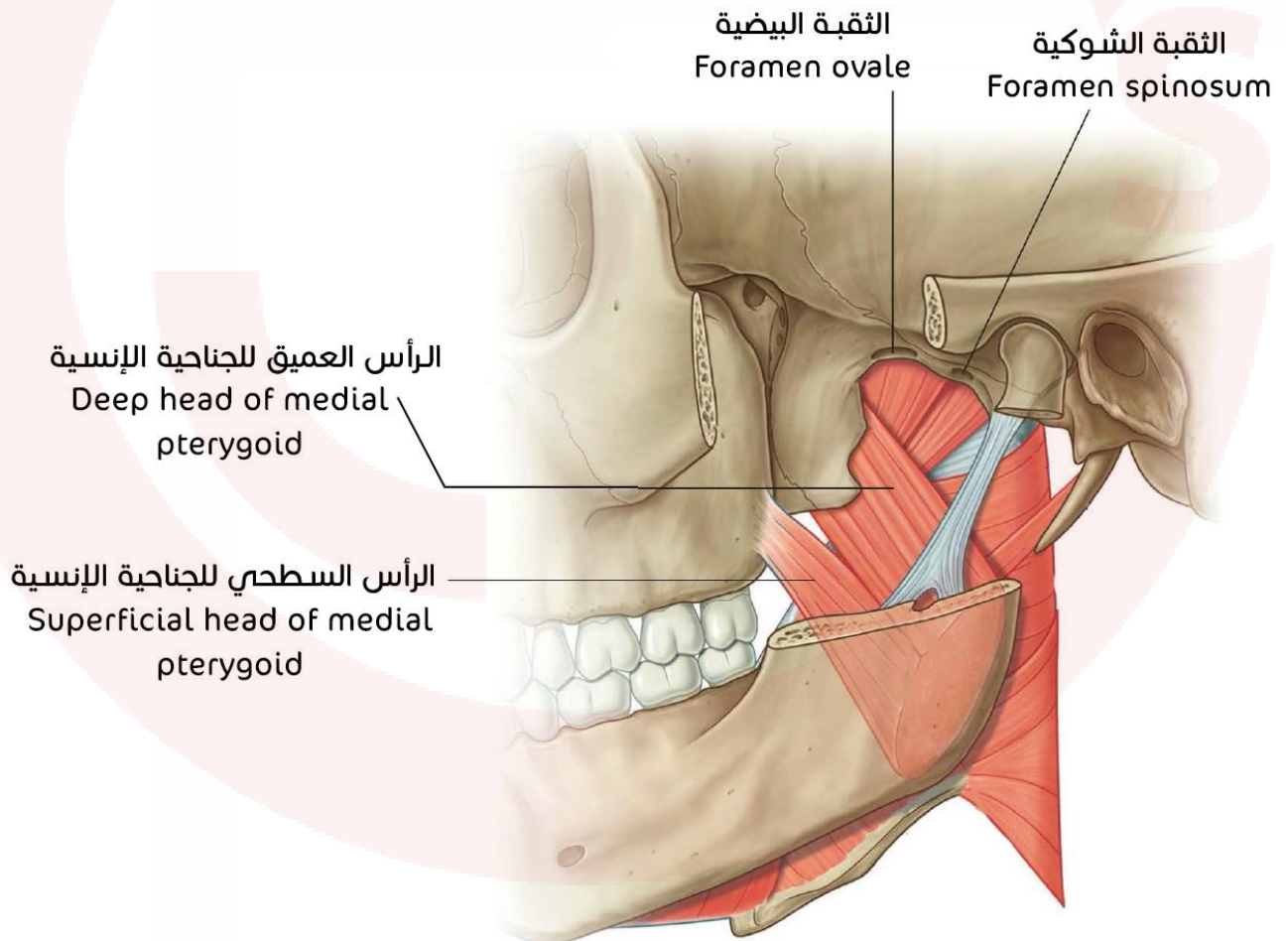
↪ الحفرة الجناحية الحنكية:



الحفرة الصدغية وتحت الصدغية:



العضلة الجناحية الإنسية:



العضلة الجناحية الوحشية:

الرأس العلوي للعضلة الجناحية الوحشية
Upper head of lateral pterygoid

الرأس السفلي
للجناحية الوحشية
Lower head of
lateral pterygoid

الرأس السطحي
للجناحية الإنسية
Superficial head of
medial pterygoid

الرأس العميق للجناحية
الإنسية
Deep head of medial
pterygoid



العظم الصدغي

منظر جانبي خارجي ومنظر جانبي داخلي للعظم الصدغي:

خارجي

الناتئ الوجني
Zygomatic process

القسم الصدفي
Squamous part

حفرة الفك السفلي
Mandibular fossa

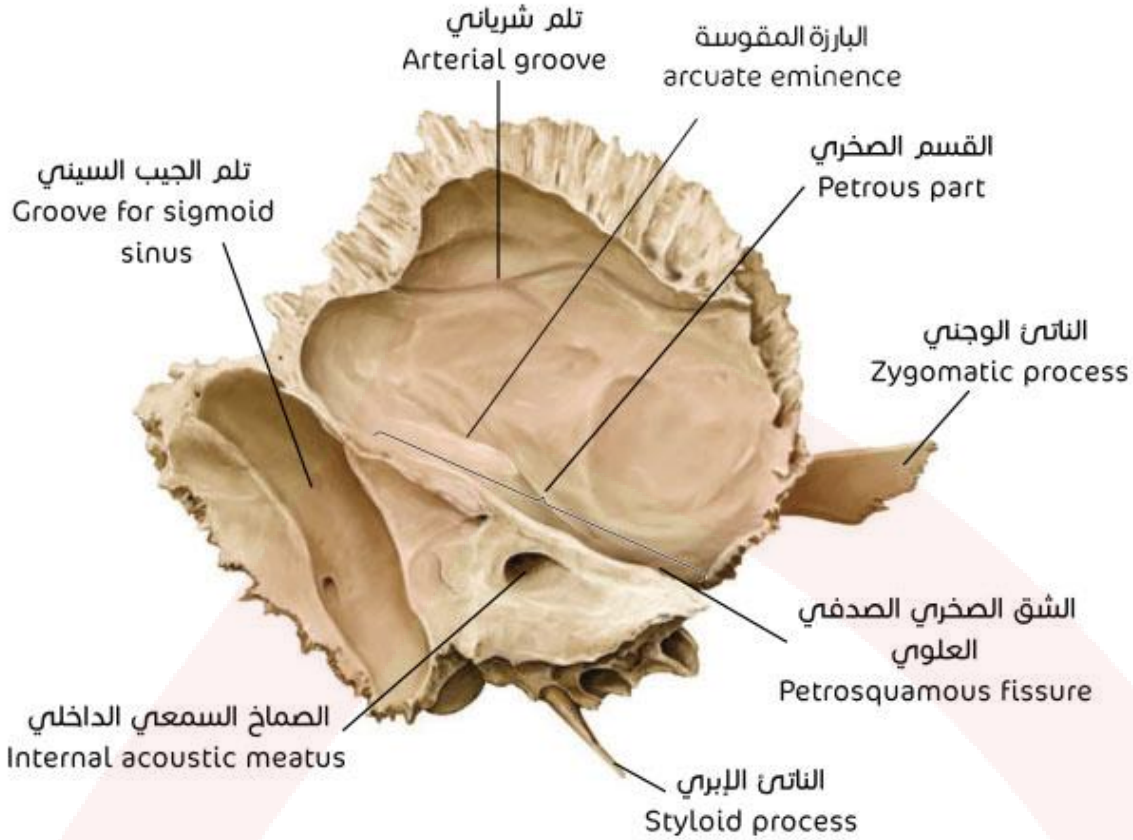
الصماخ السمعي الخارجي
External acoustic meatus

الناتئ الإبري
Styloid process

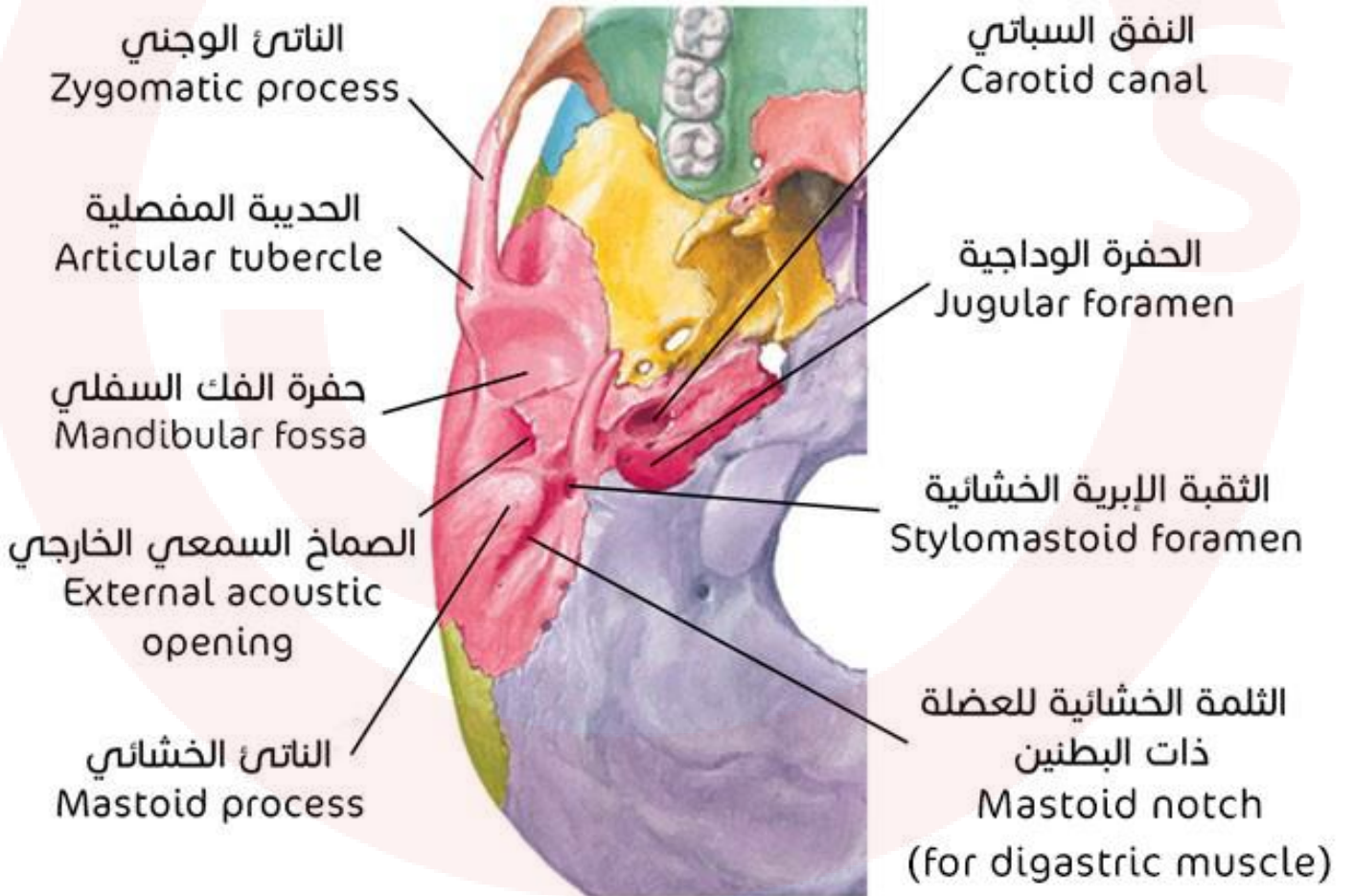
الناتئ الخشائي
Mastoid process



داخلي

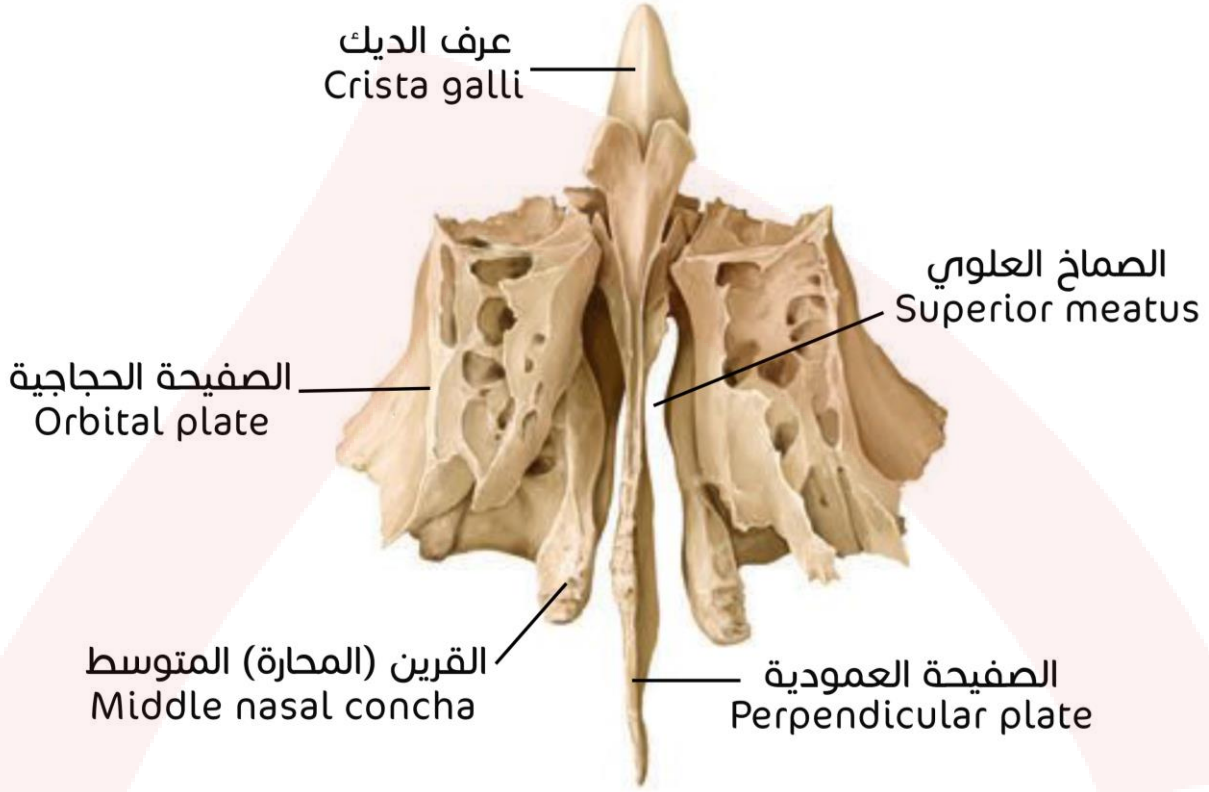


الوجه السفلي للعظم الصدغي:

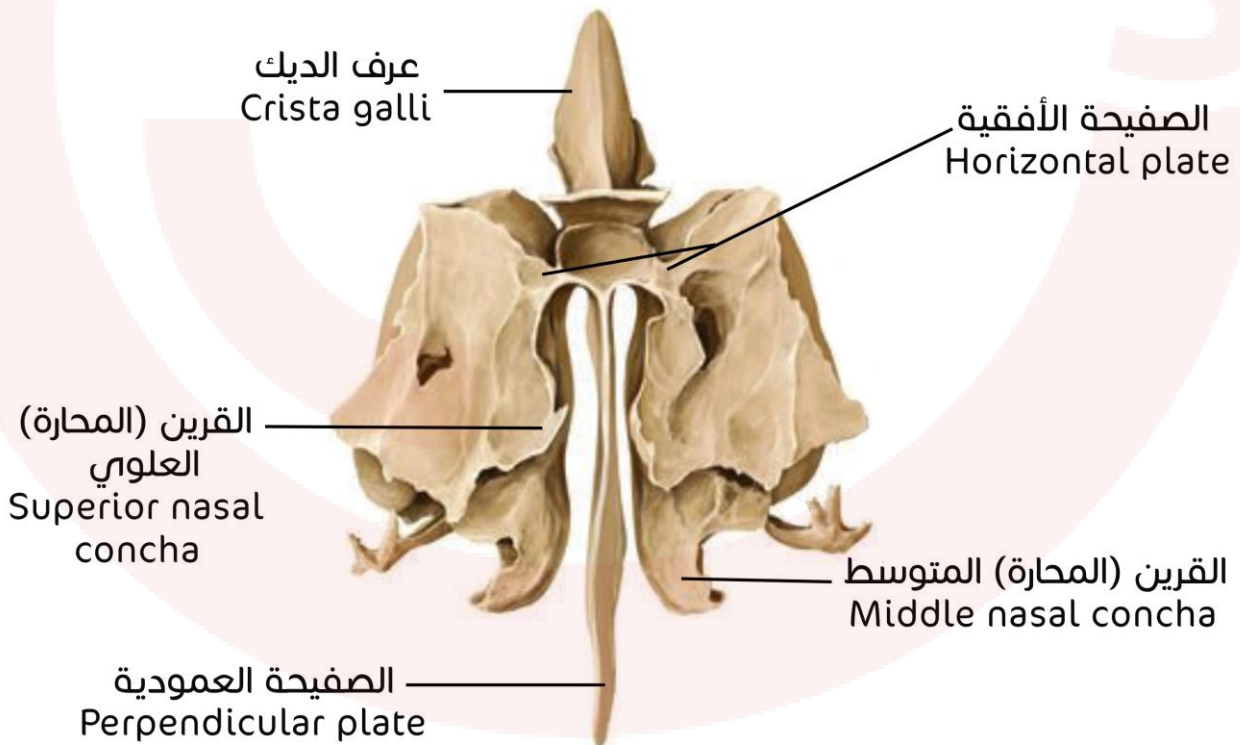


العظم الغربالي

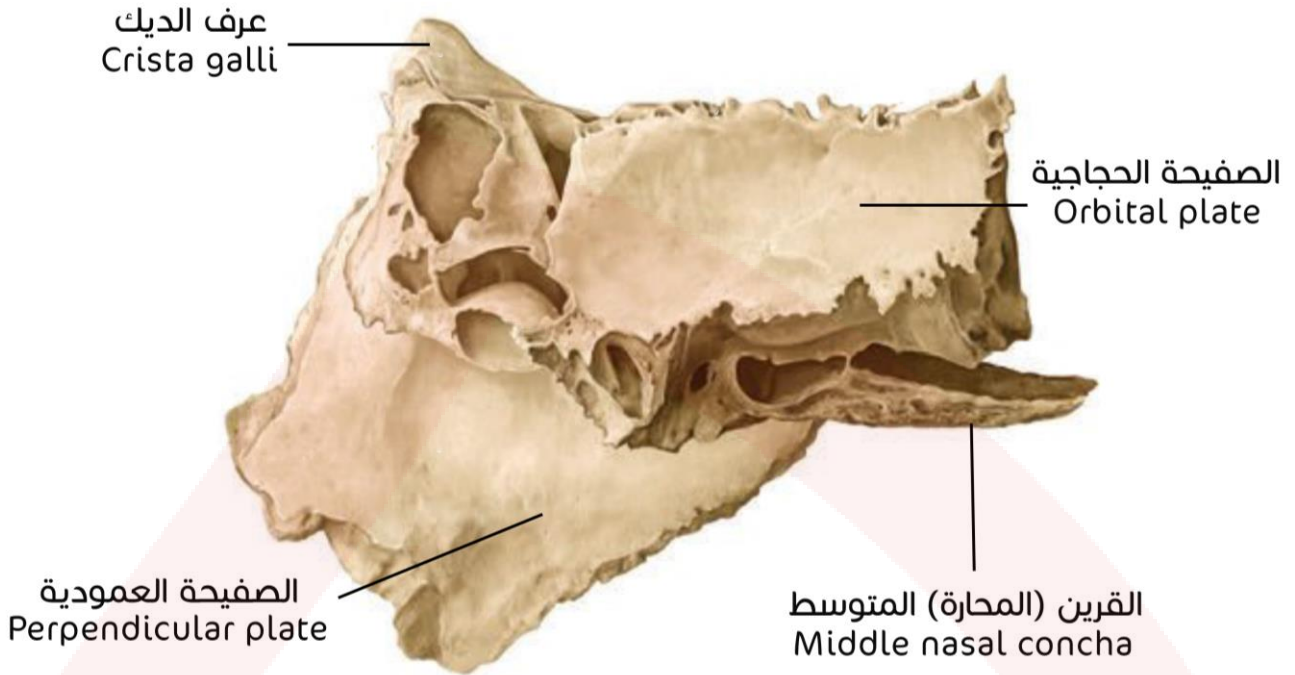
منظر أمامي للعظم الغربالي:



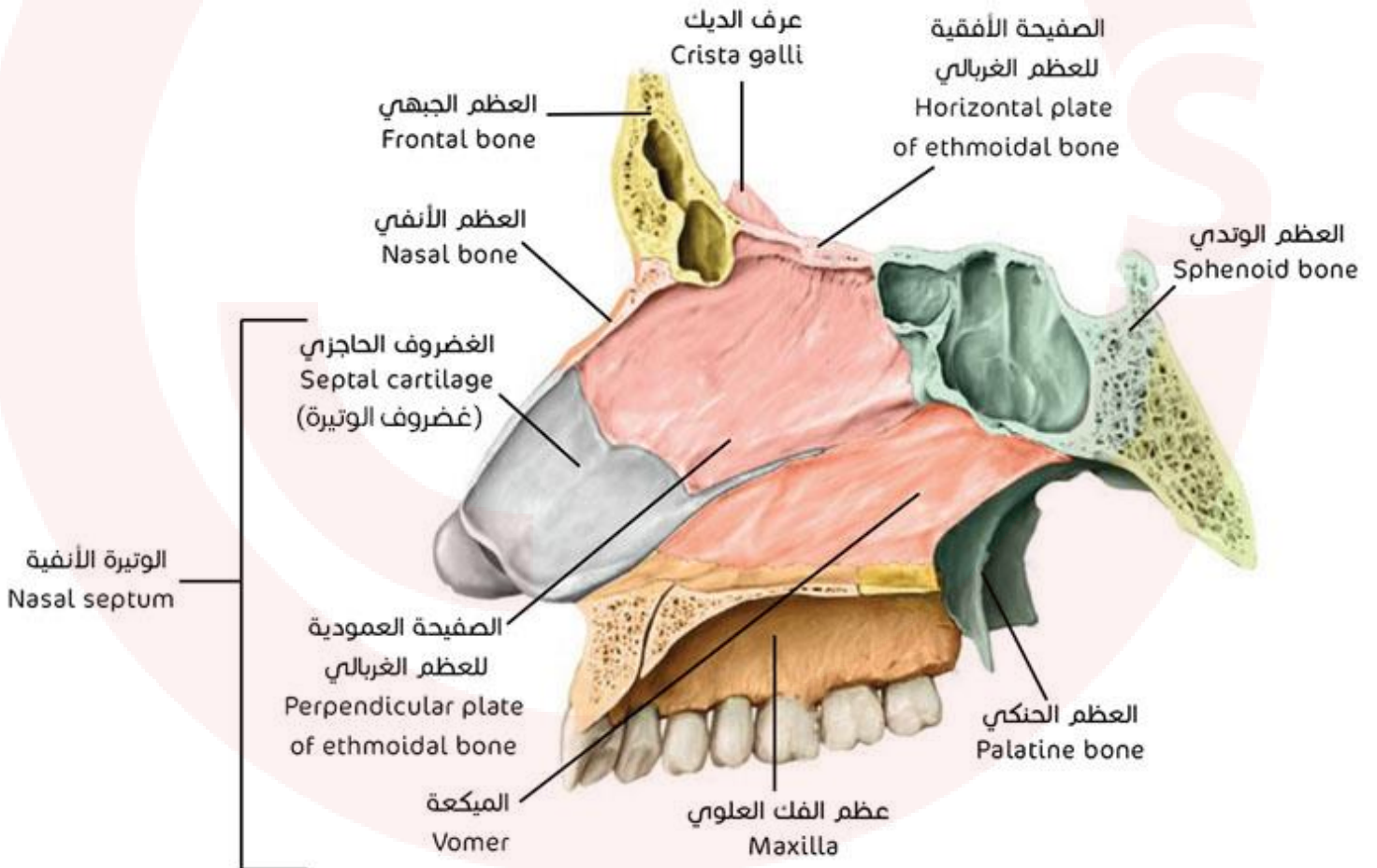
منظر خلفي للعظم الغربالي:

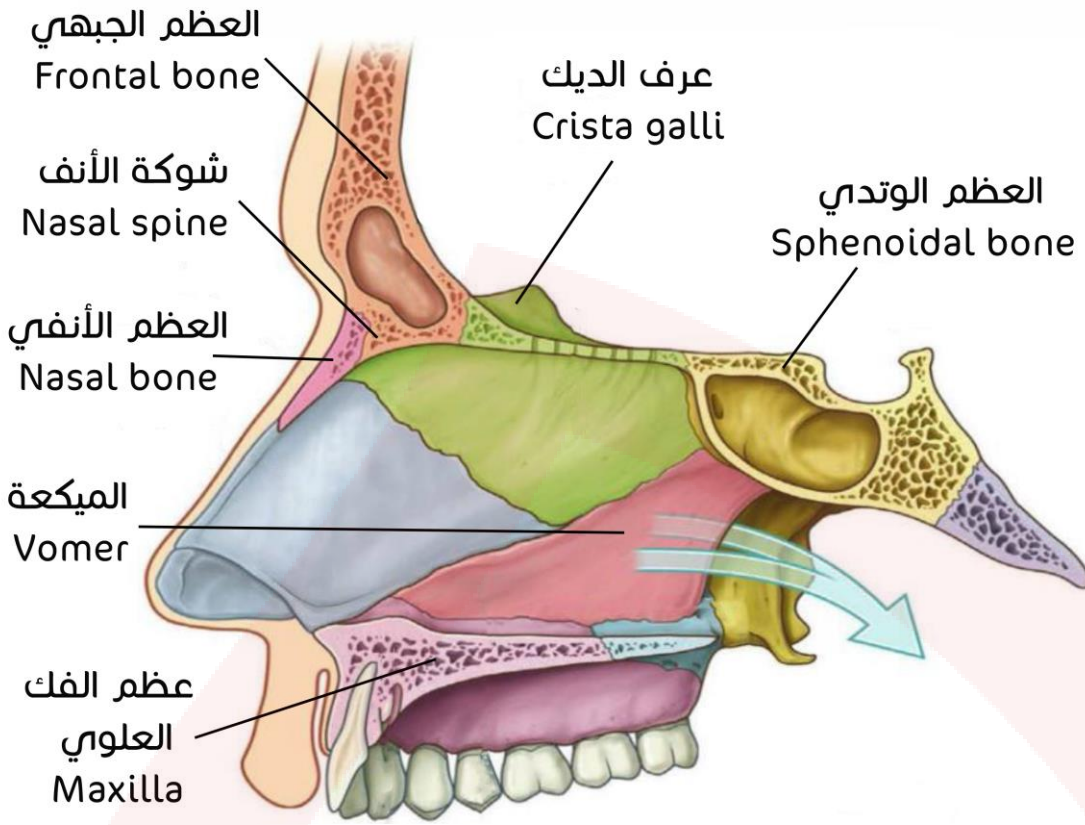


منظر جانبي أيسر:



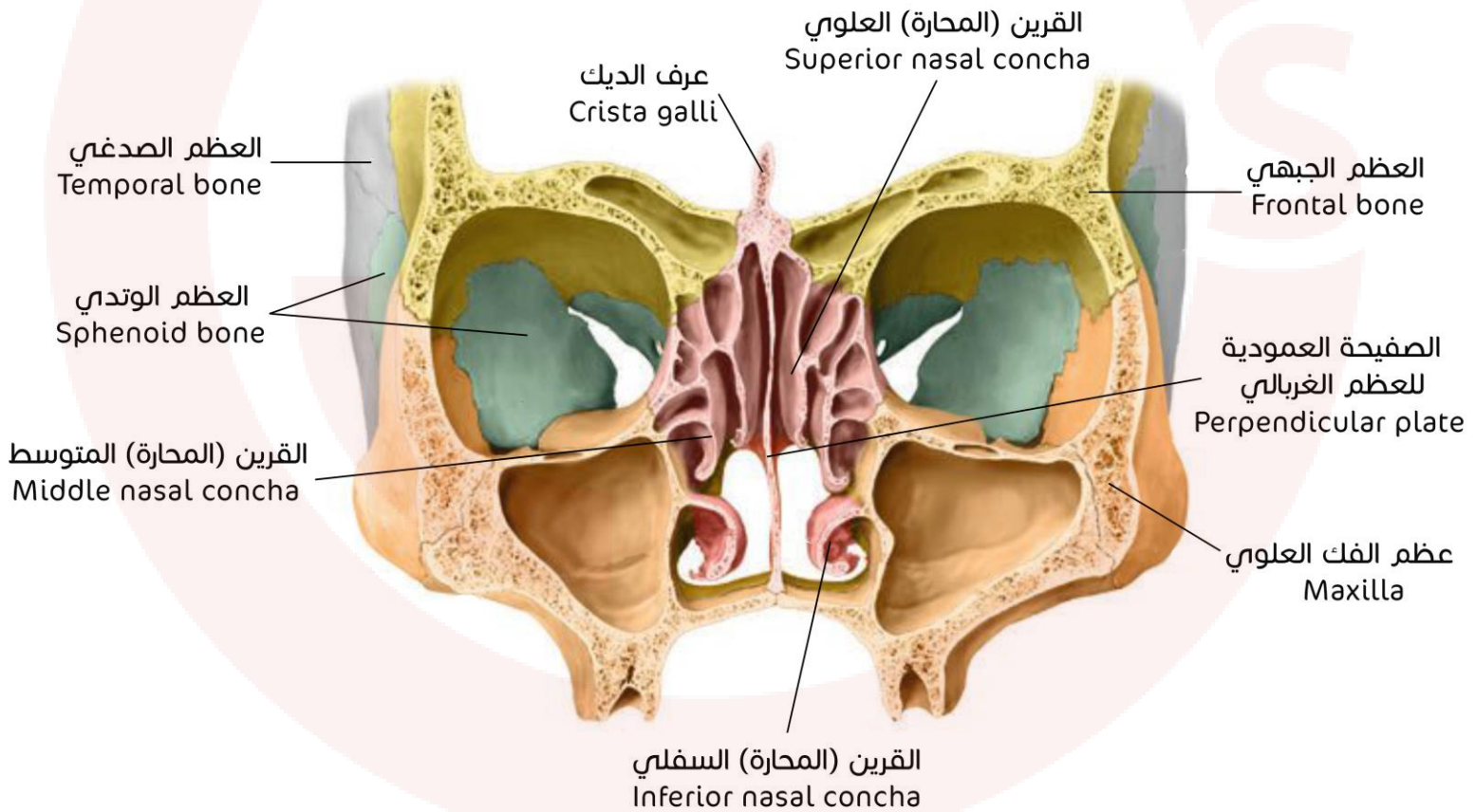
مقطع في المستوى السهمي يظهر بعض أقسام العظم الغربالي والعظام المجاورة له:





صورة
توضح
شوكة
الأنف

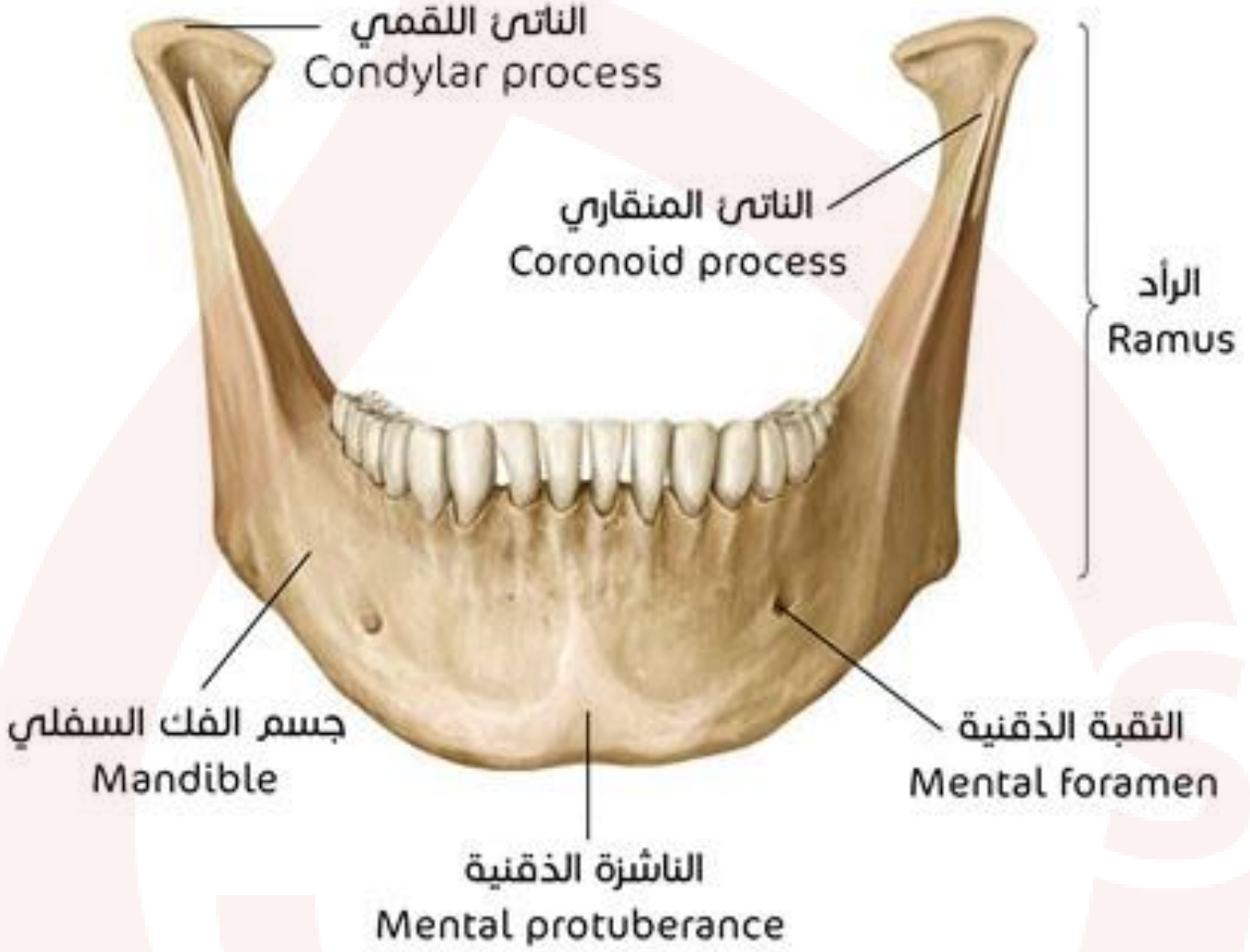
مقطع إكليلي:



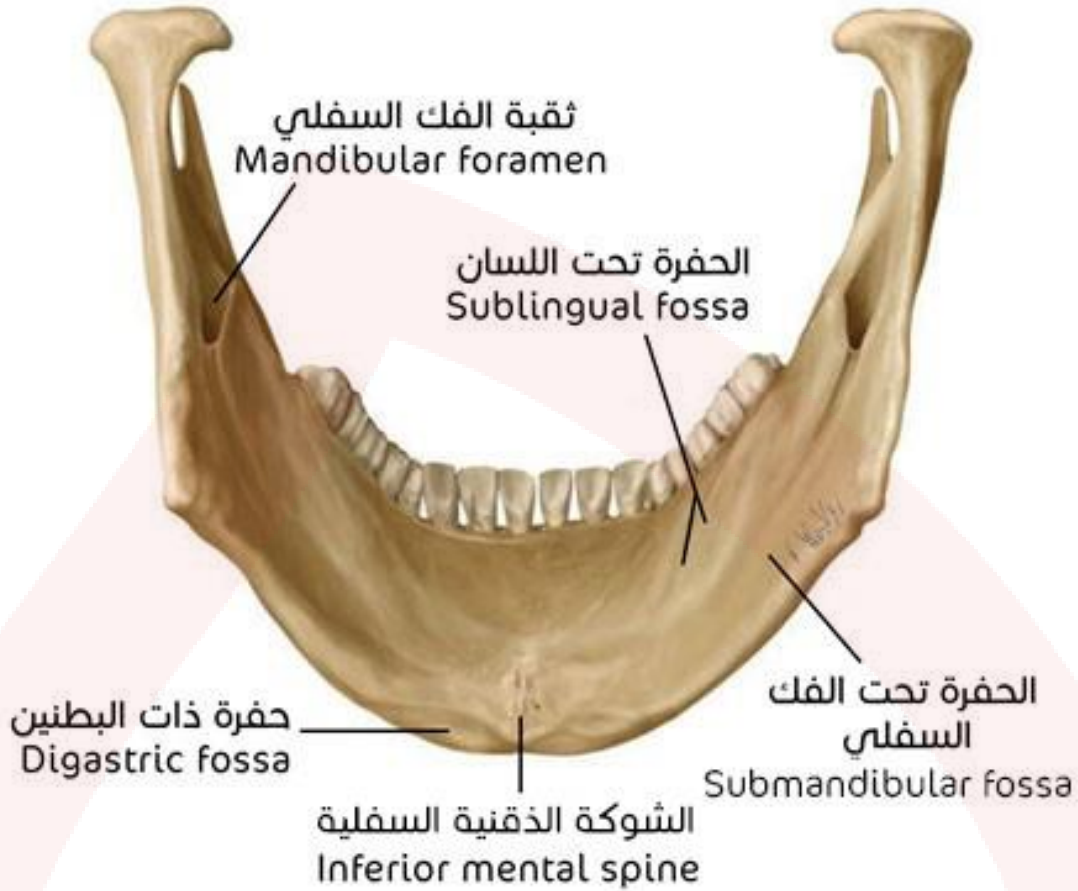القحف الحشوي

الفك السفلي

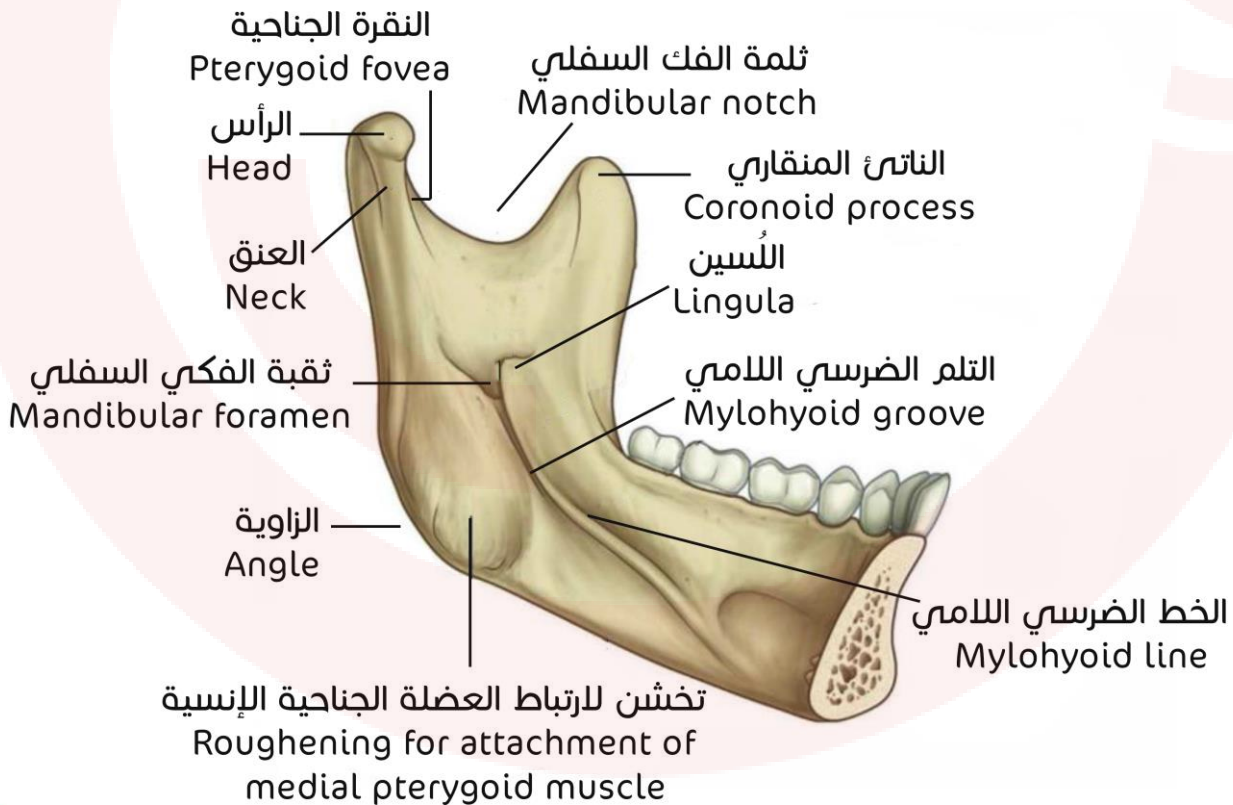
منظر أمامي للفك السفلي:



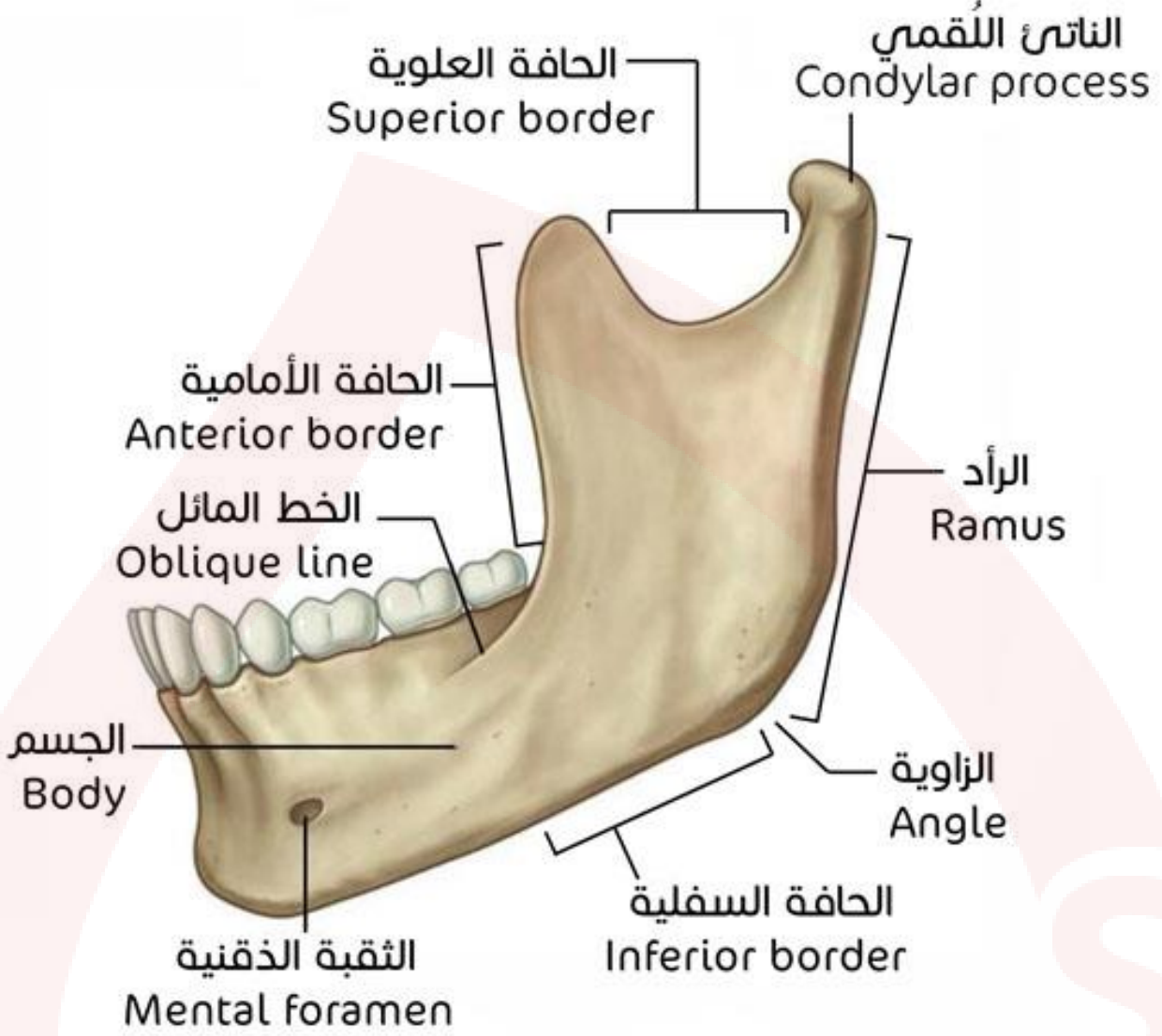
منظر خلفي (داخلي) للفك السفلي:



منظر إنسي للجانب الأيسر من الفك السفلي:

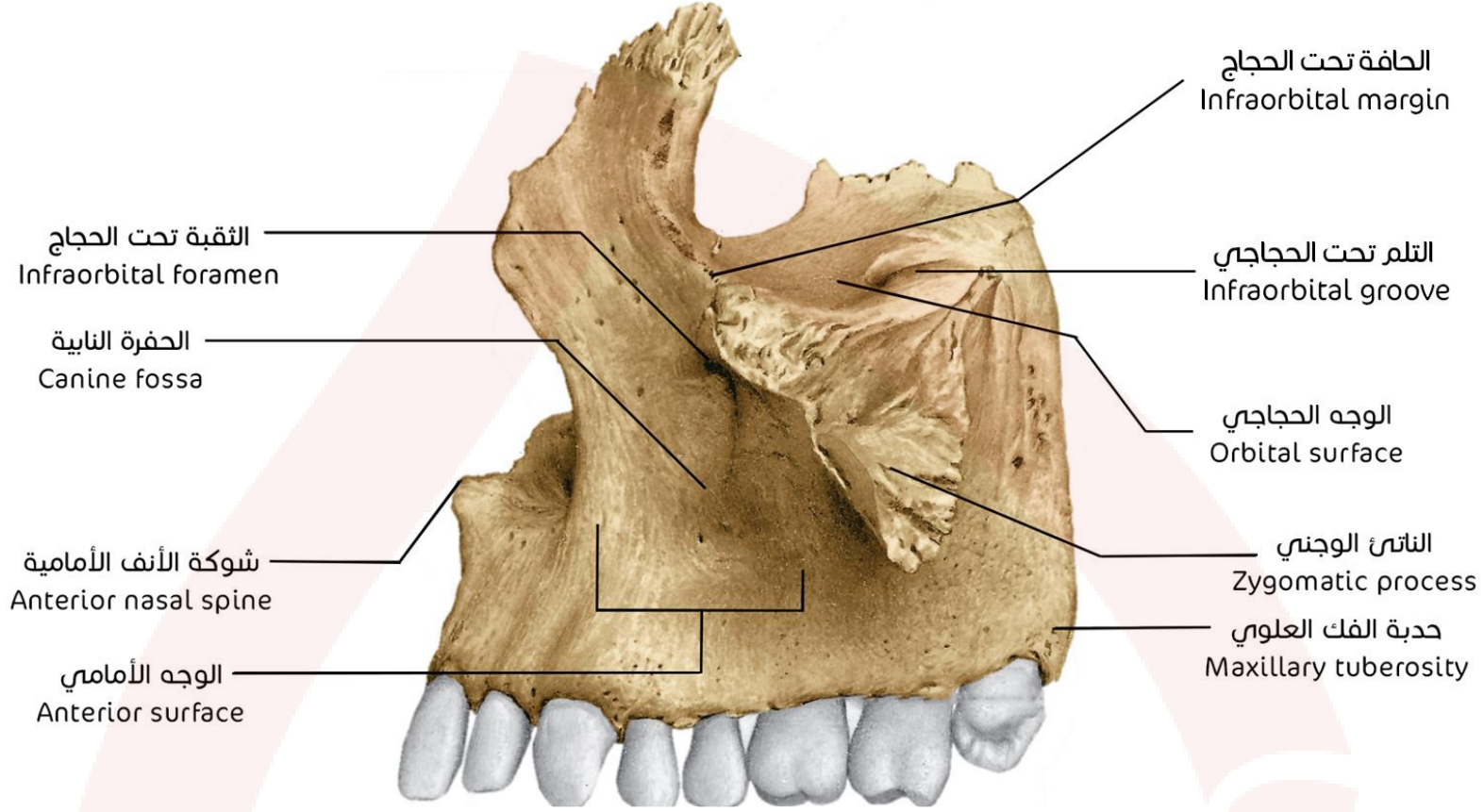


منظر وحشي للجانب الأيسر من الفك السفلي:




عظم الفك العلوي

منظر جانبي للجانب الأيسر من عظم الفك العلوي - يوضح الوجه الأمامي الوحشي والدجاجي:

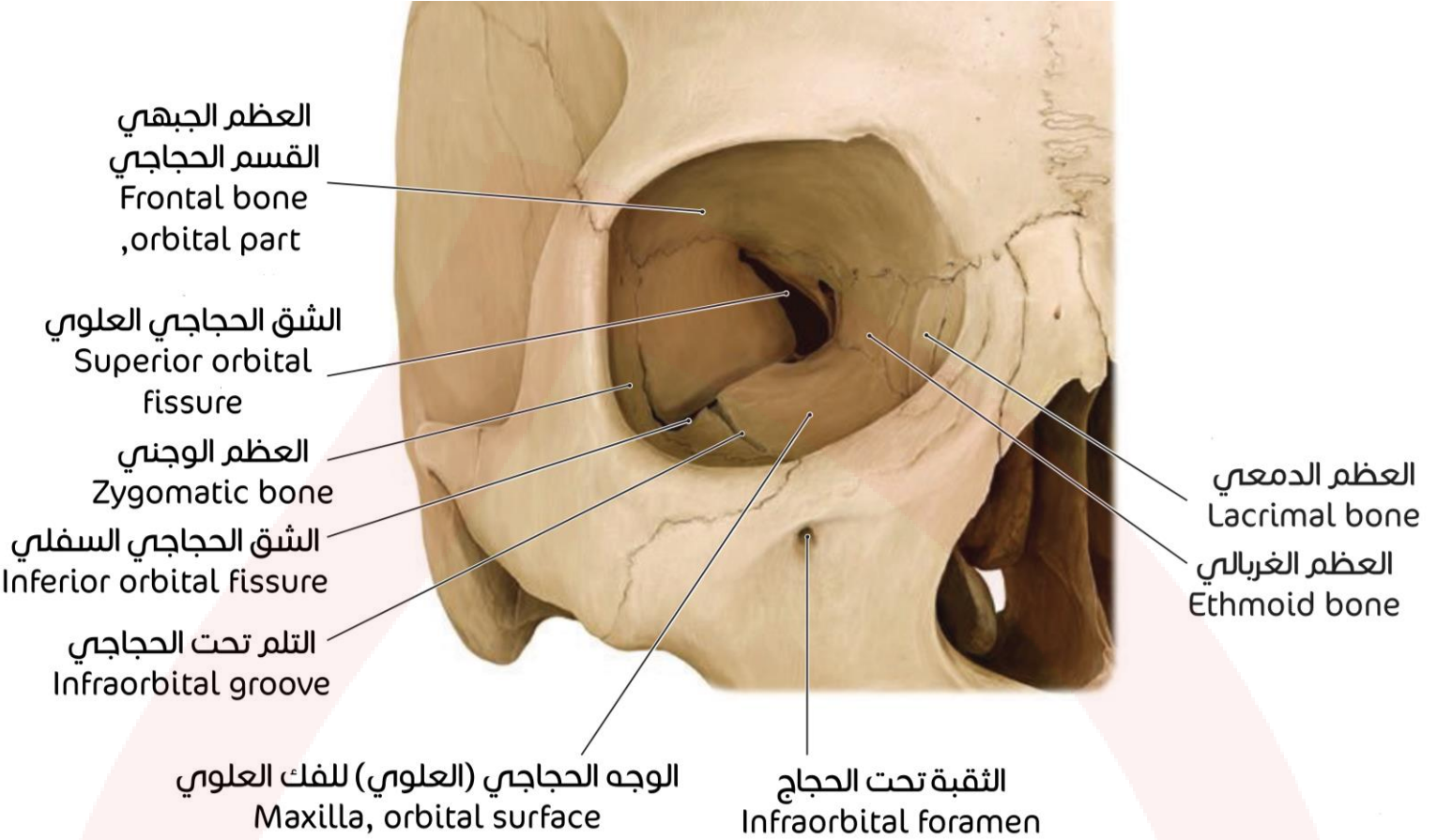


توضيح اتجاهات و وجوه العظم حسب الصورة:

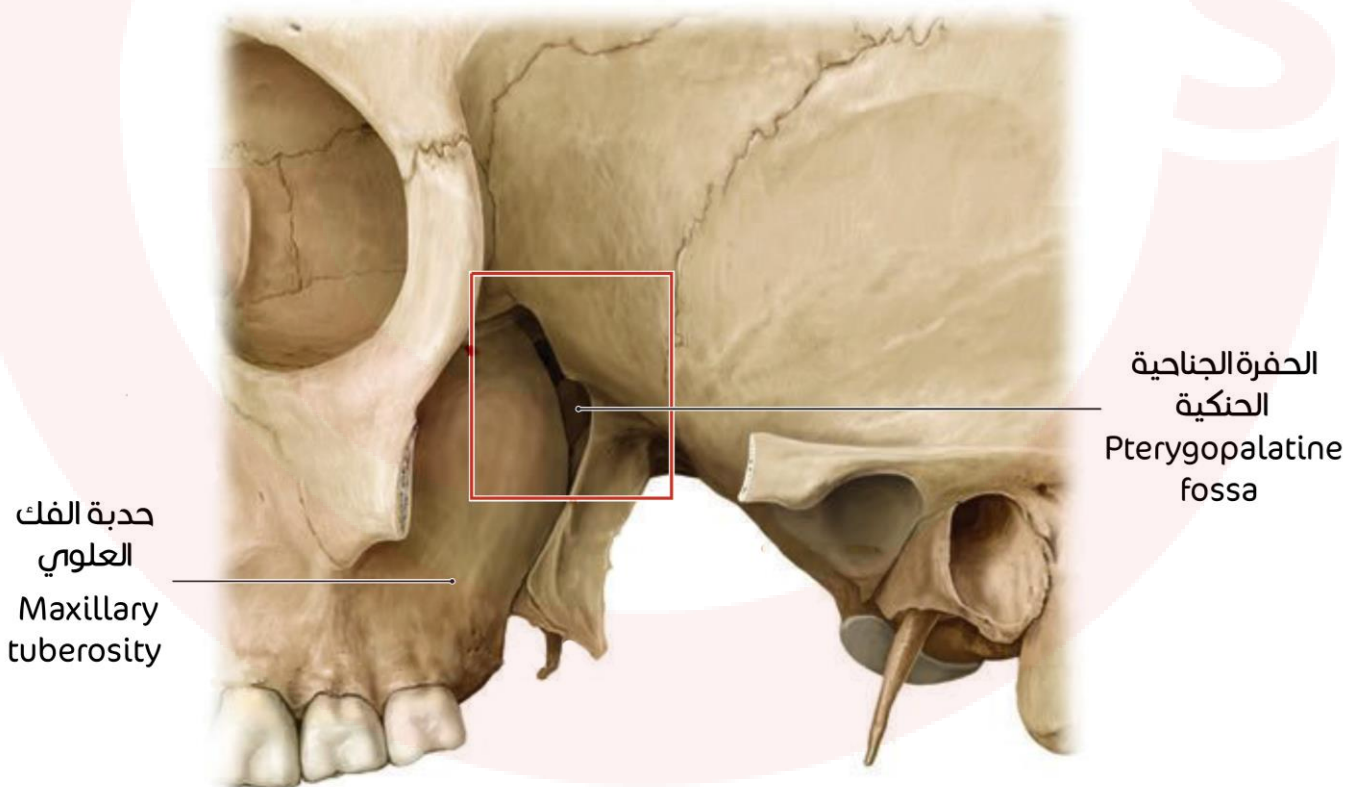
- قاعدة الهرم: الوجه الإنسي غير الظاهر في الصورة (يلبي جوا).
- وجوه الهرم: الجانب الأيمن من الصورة والأيسر والأعلى.
- القمة المقطوعة للهرم: القسم البارز للخارج عند مسمى الناتئ الوجني.



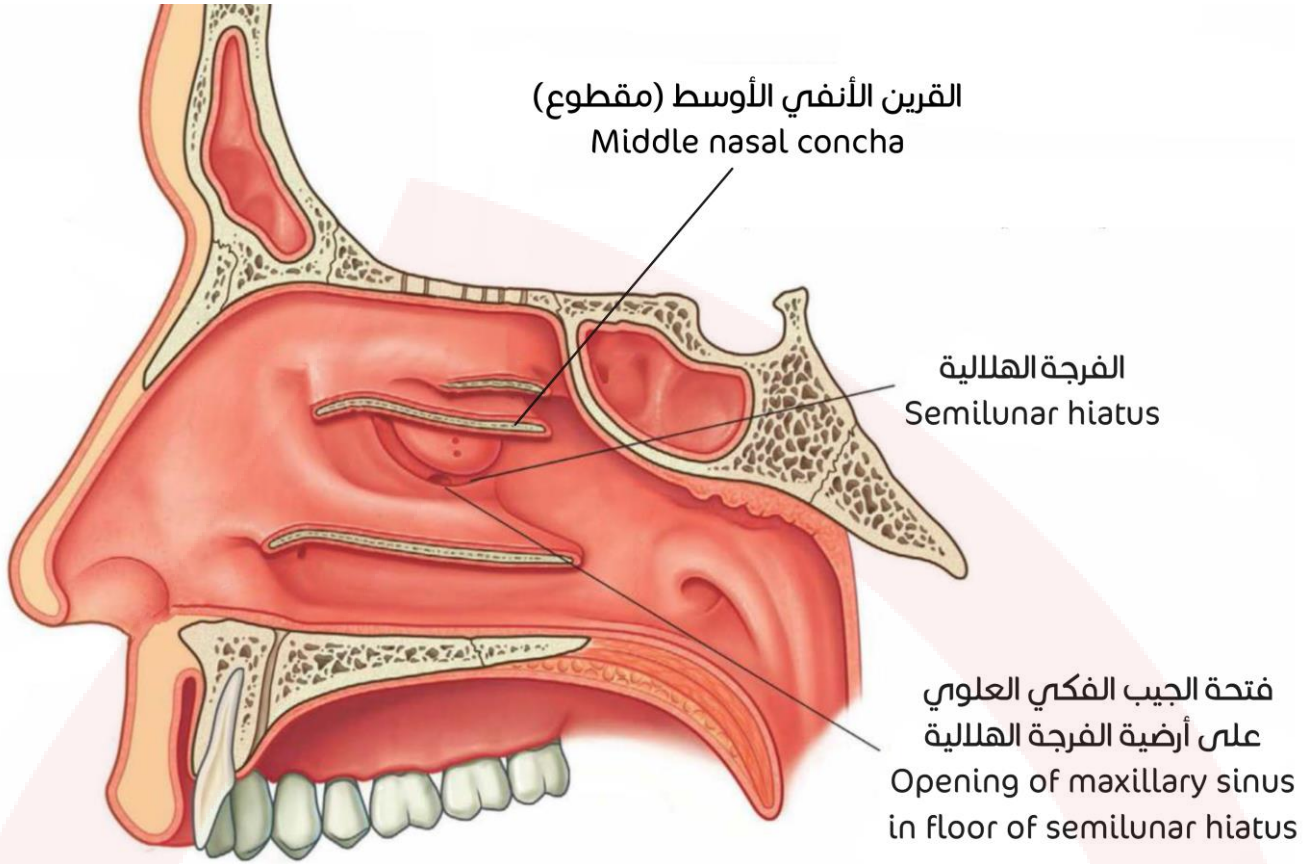
منظر أمامي يوضح الوجه الحجاجي العلوي من عظم الفك العلوي:



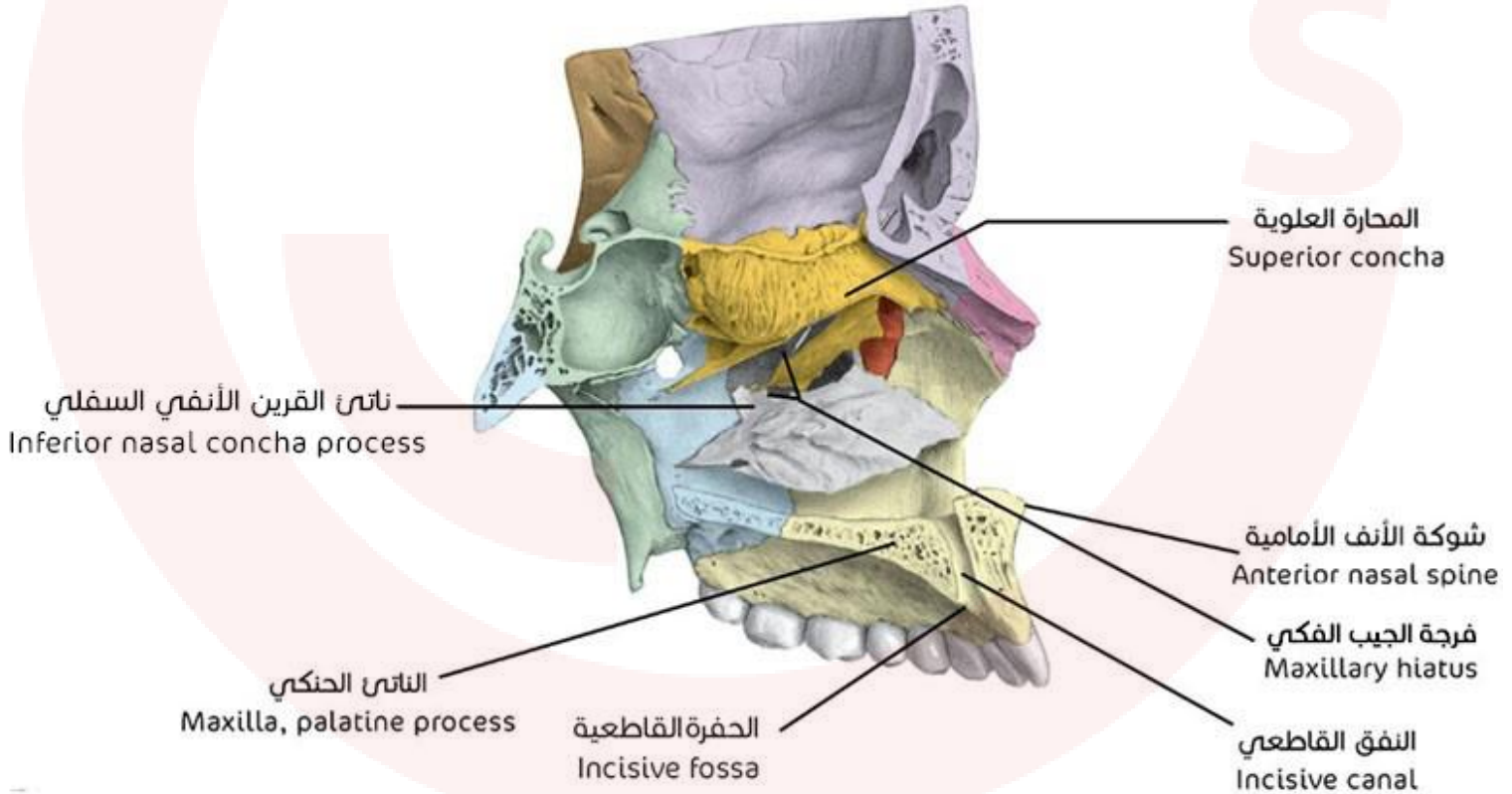
منظر جانبي يوضح الوجه الخلفي الوحشي من عظم الفك العلوي:



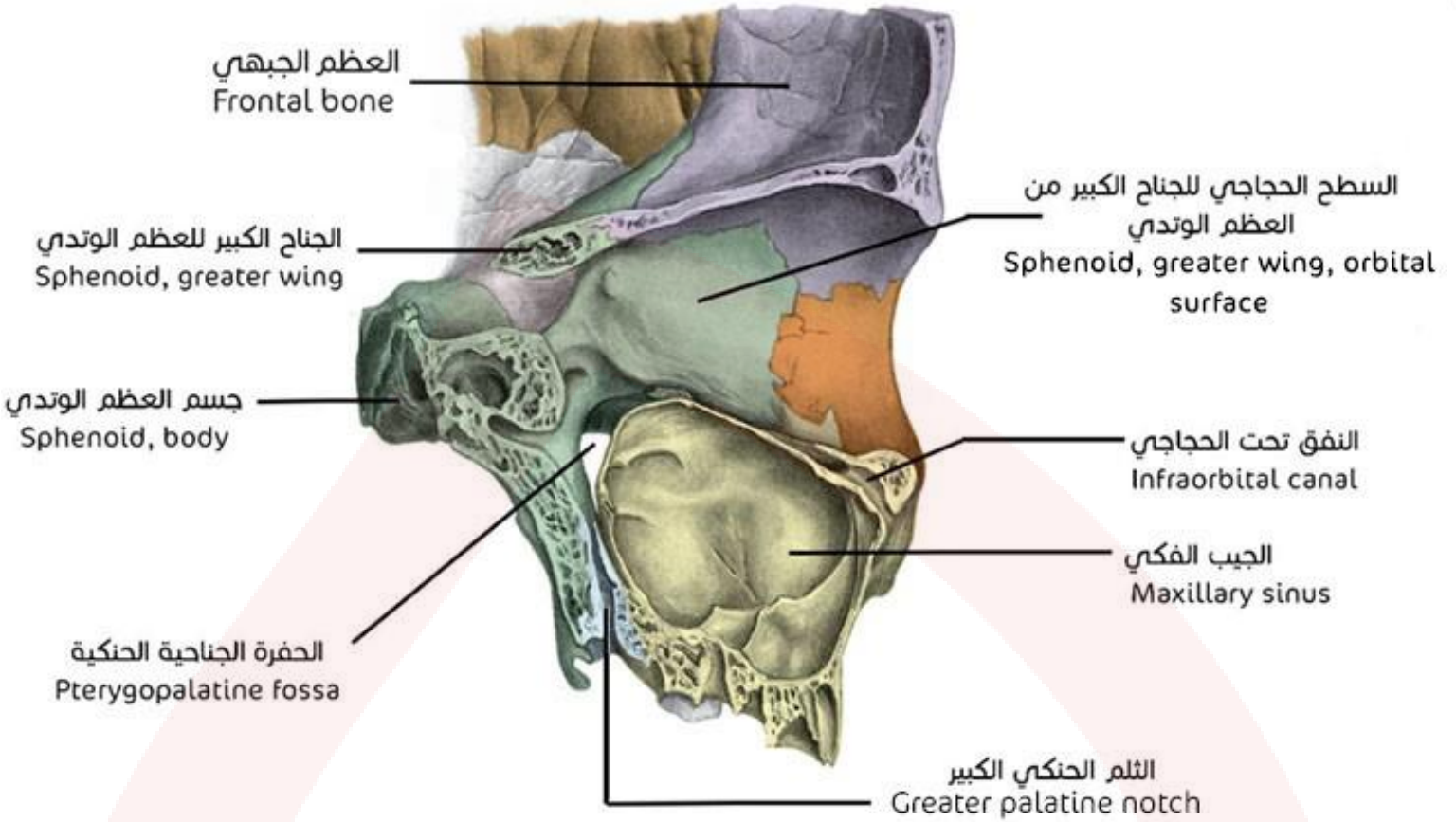
مقطع سهمي:



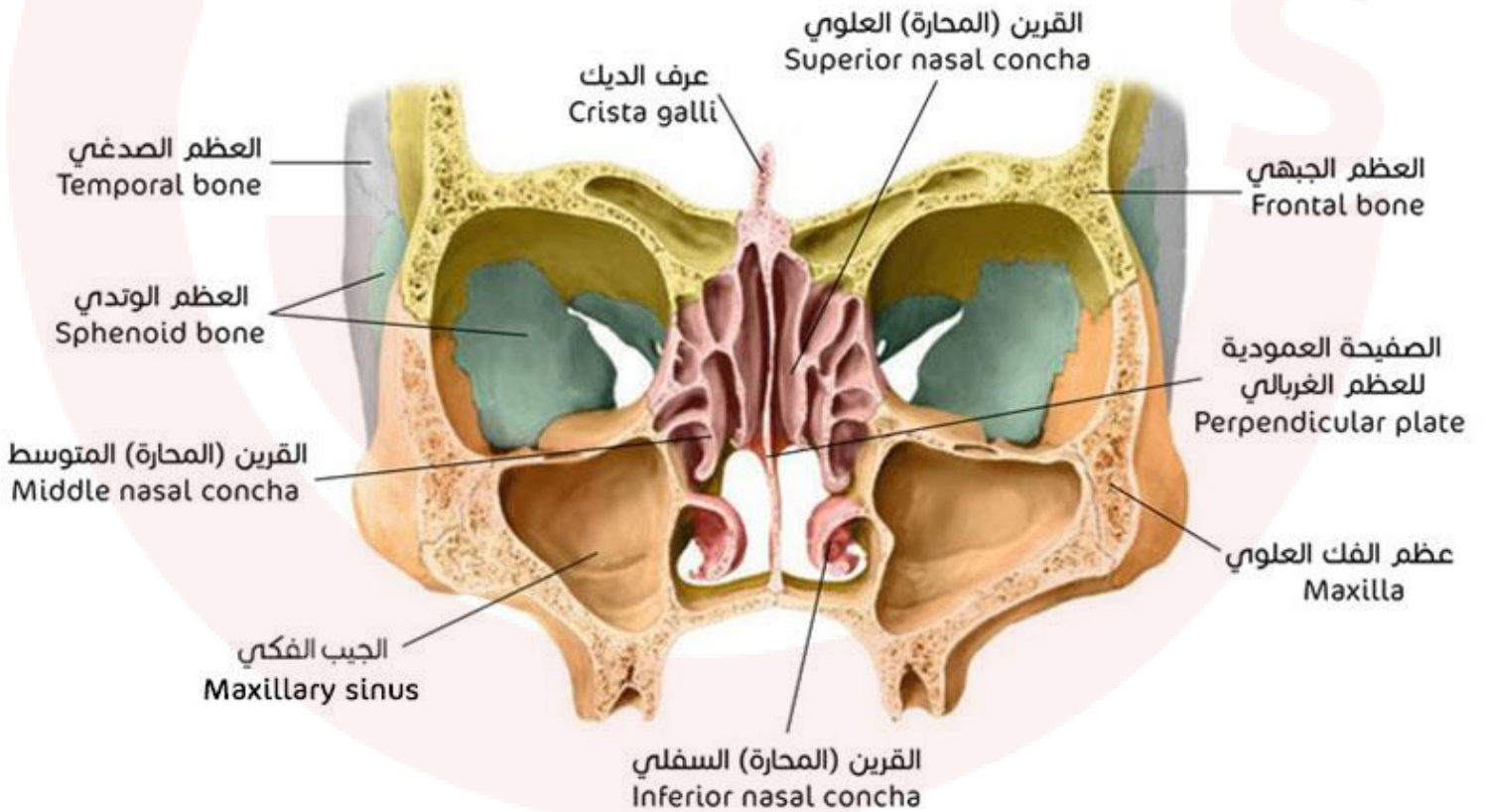
مقطع سهمي يوضّح بعض معالم العظم الفكّي العلوي التشريحية:



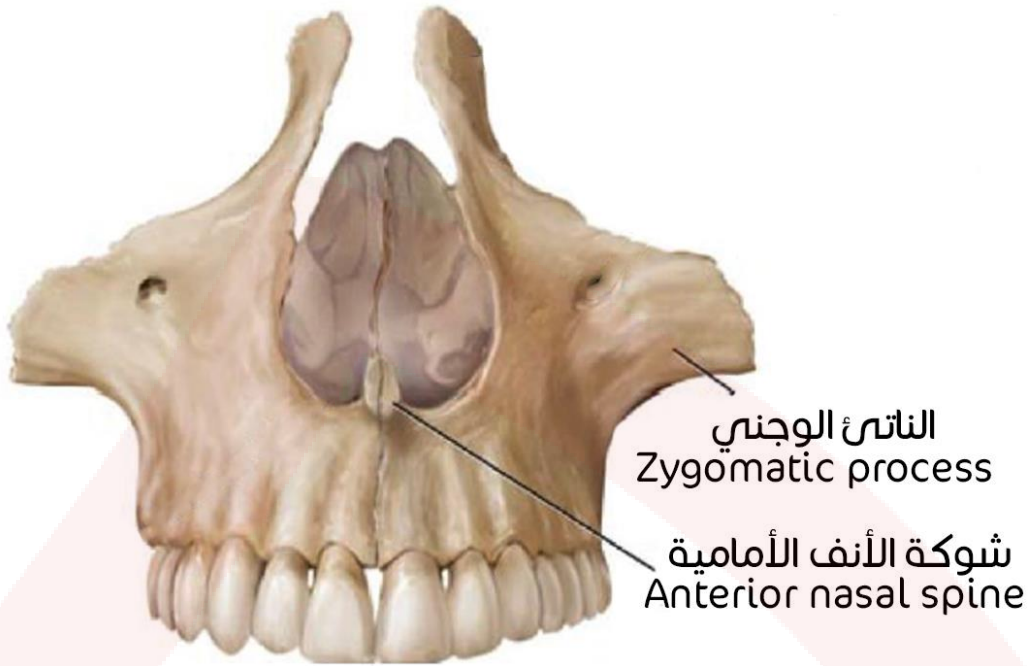
مقطع سهمي في مستوى آخر يوضح الجيب الفكّي:



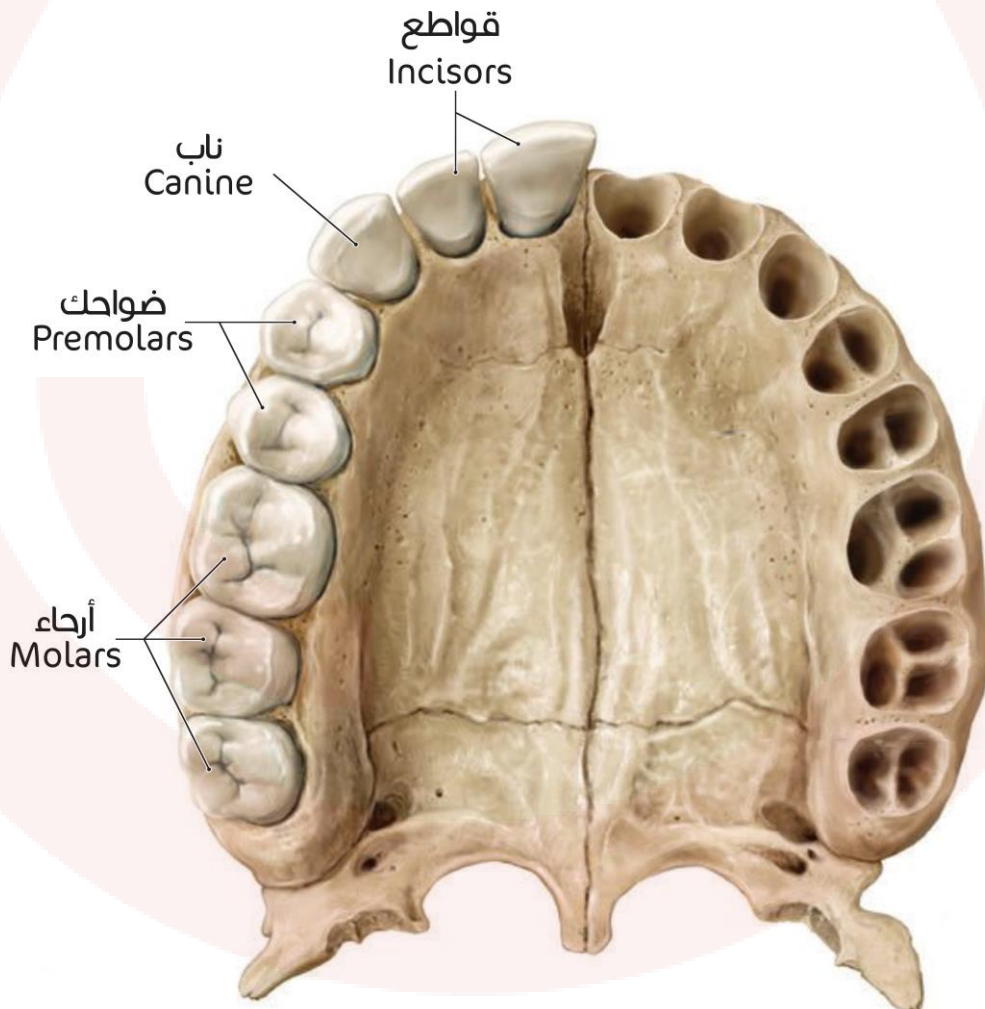
مقطع إكليلي يوضح الجيب الفكّي:

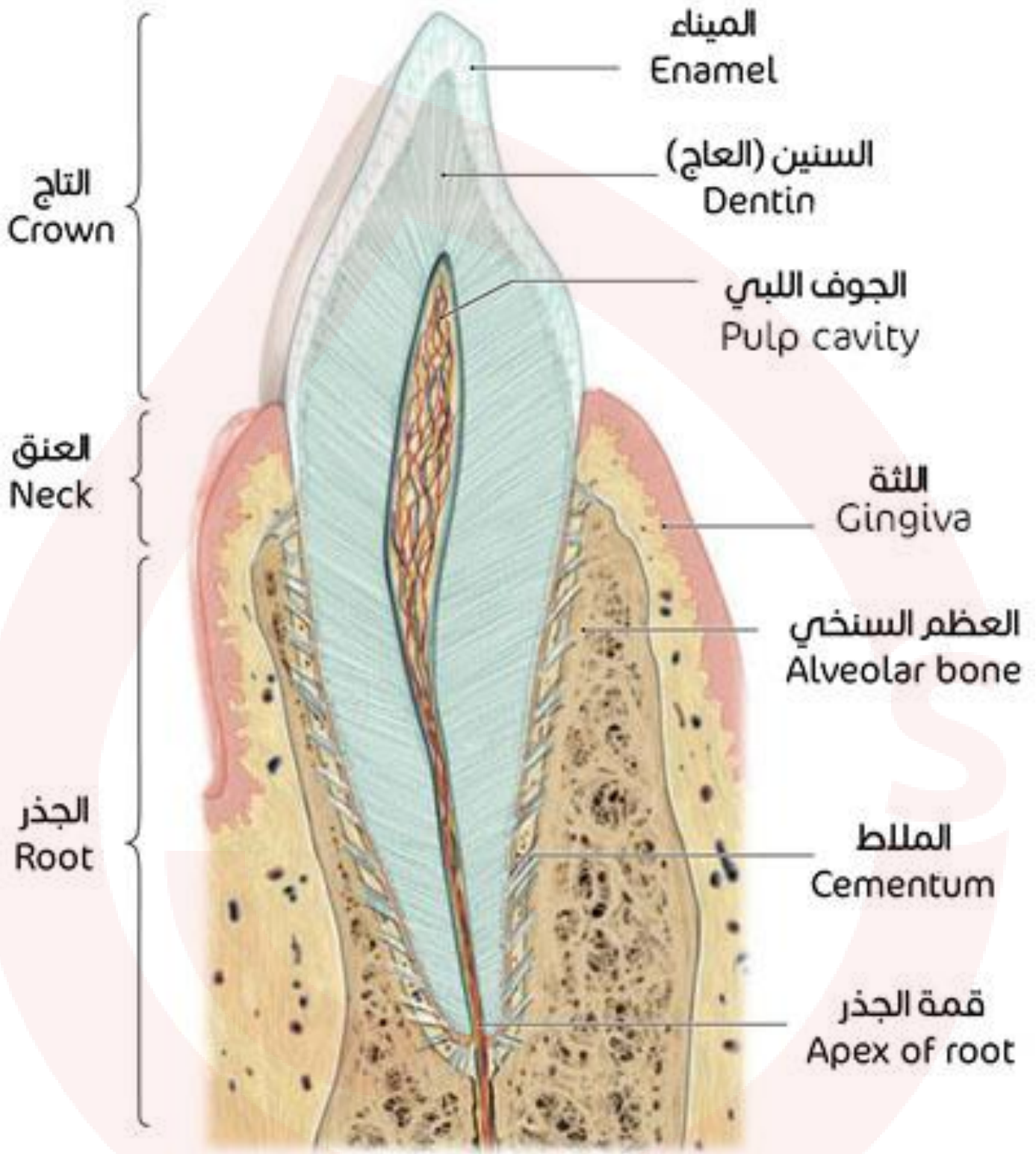


منظر أمامي للعظمين الفكيين العلويين:



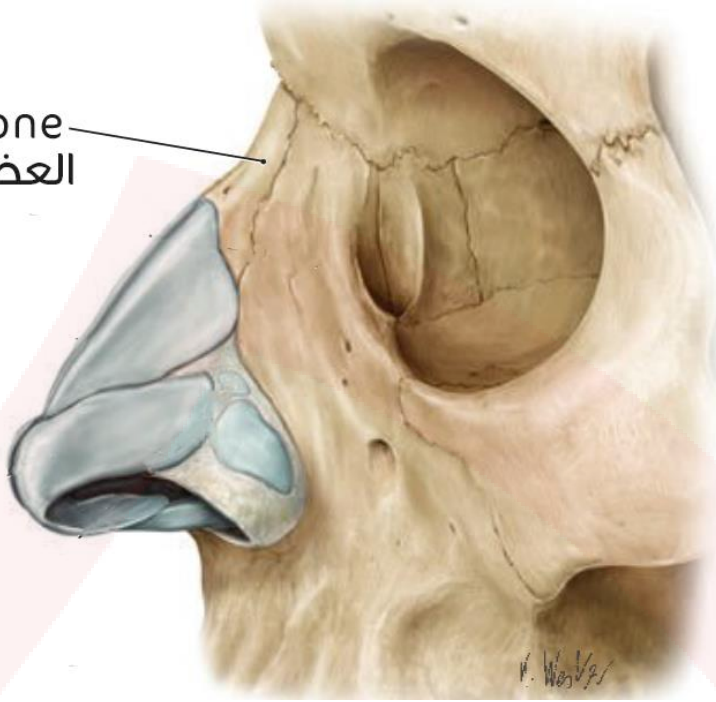
أنواع الأسنان وأماكن توضعها على العظم الفكي العلوي:





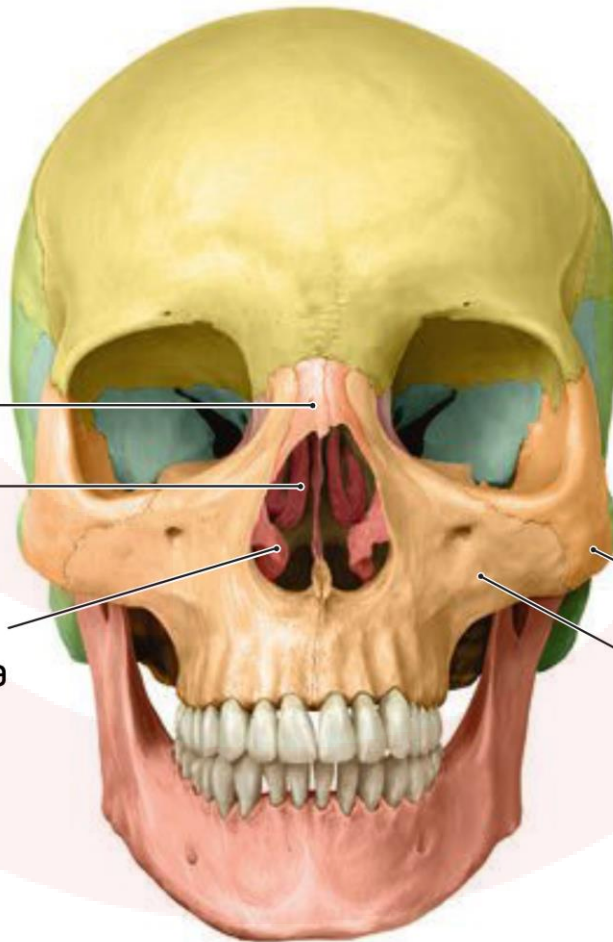
العظام الأنفية

Nasal Bone
العظم الأنفي



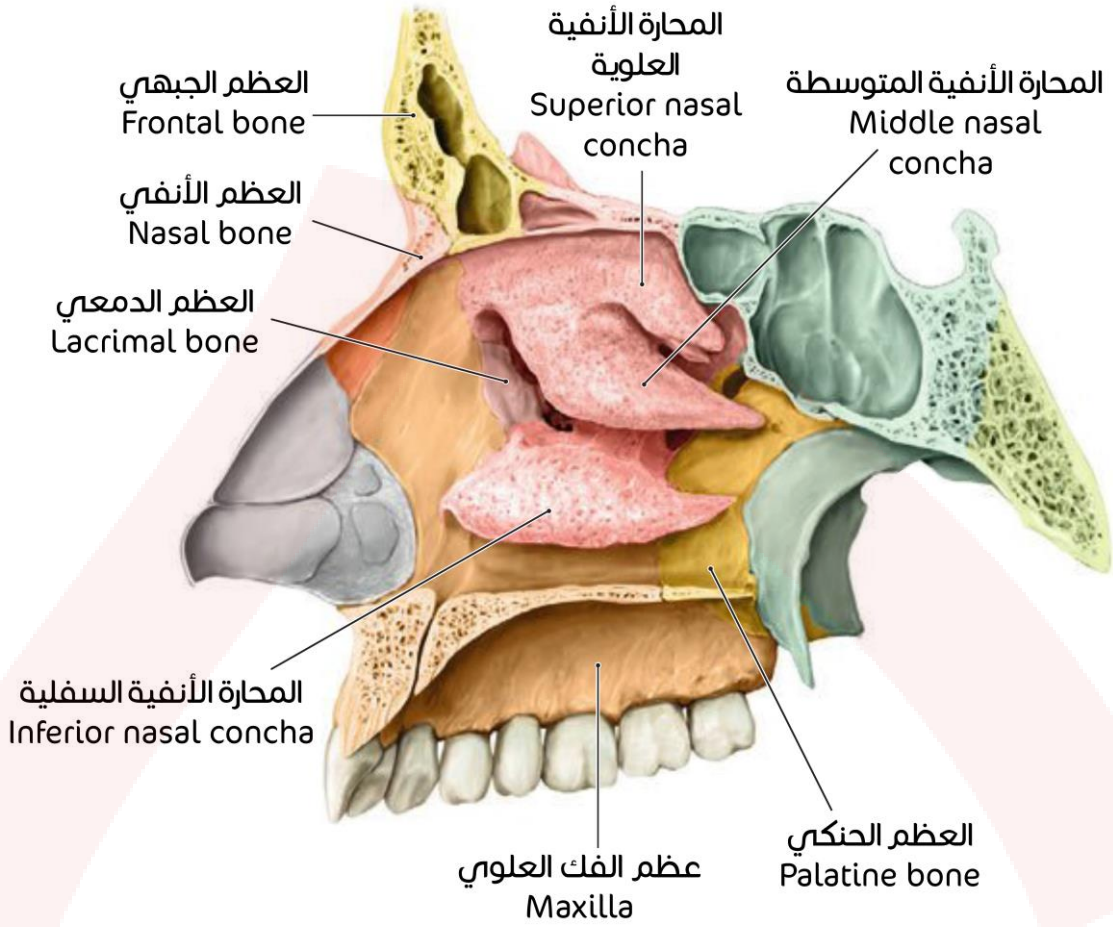
المحارتان الأنفيتان السفليتان

العظم الأنفي
Nasal bone
المحارة الأنفية المتوسطة
Middle nasal
concha
المحارة الأنفية السفلية
Inferior nasal concha

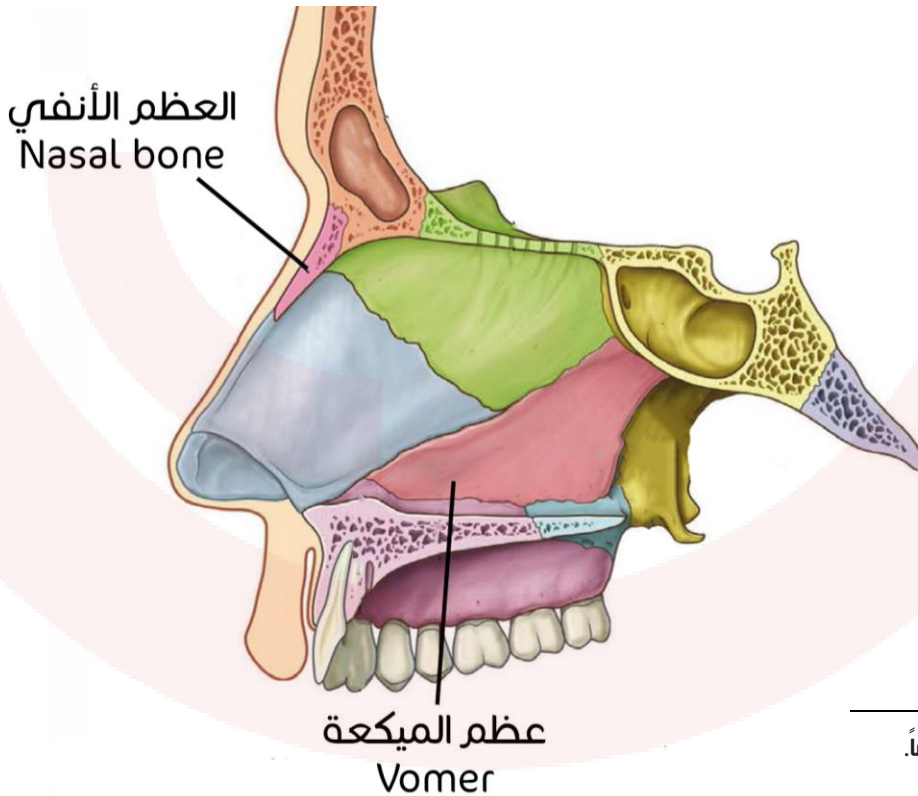


العظم الوجني
Zygomatic bone
عظم الفك العلوي
Maxilla

مقطع سهمي:



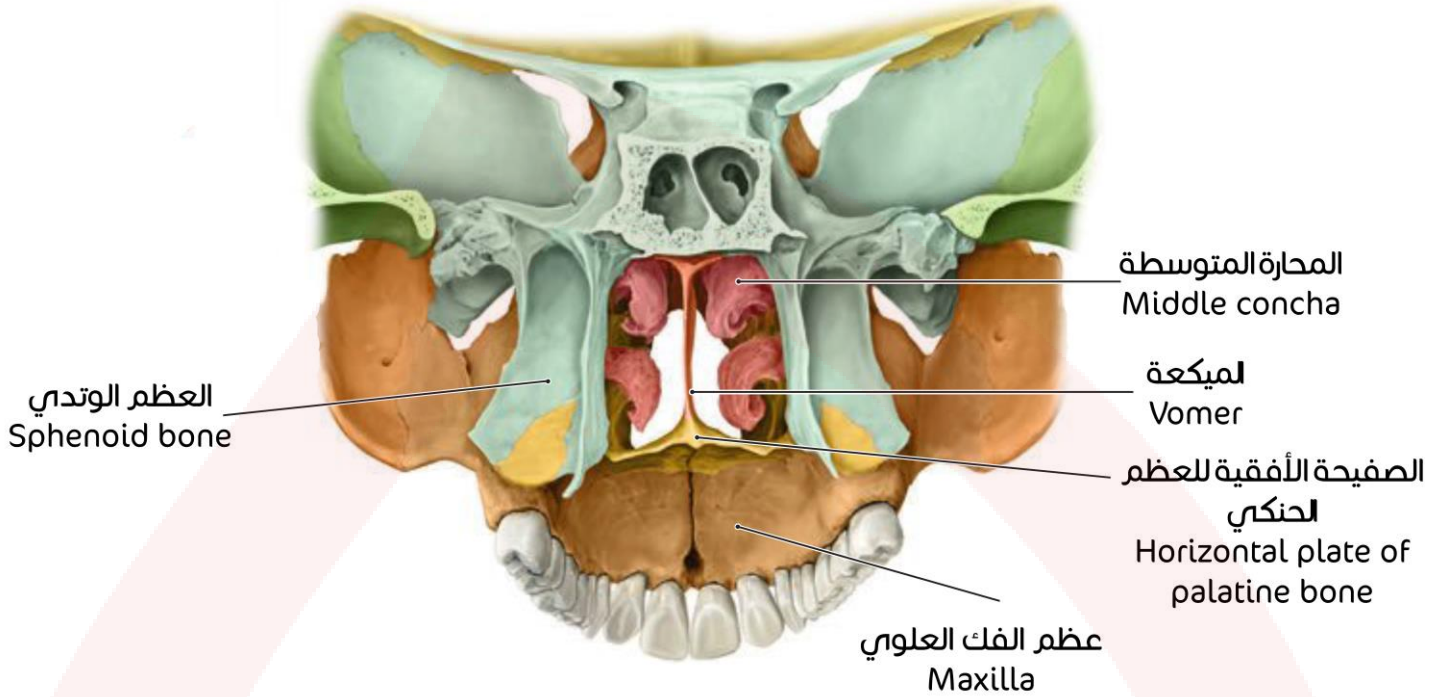
عظم الميكة²



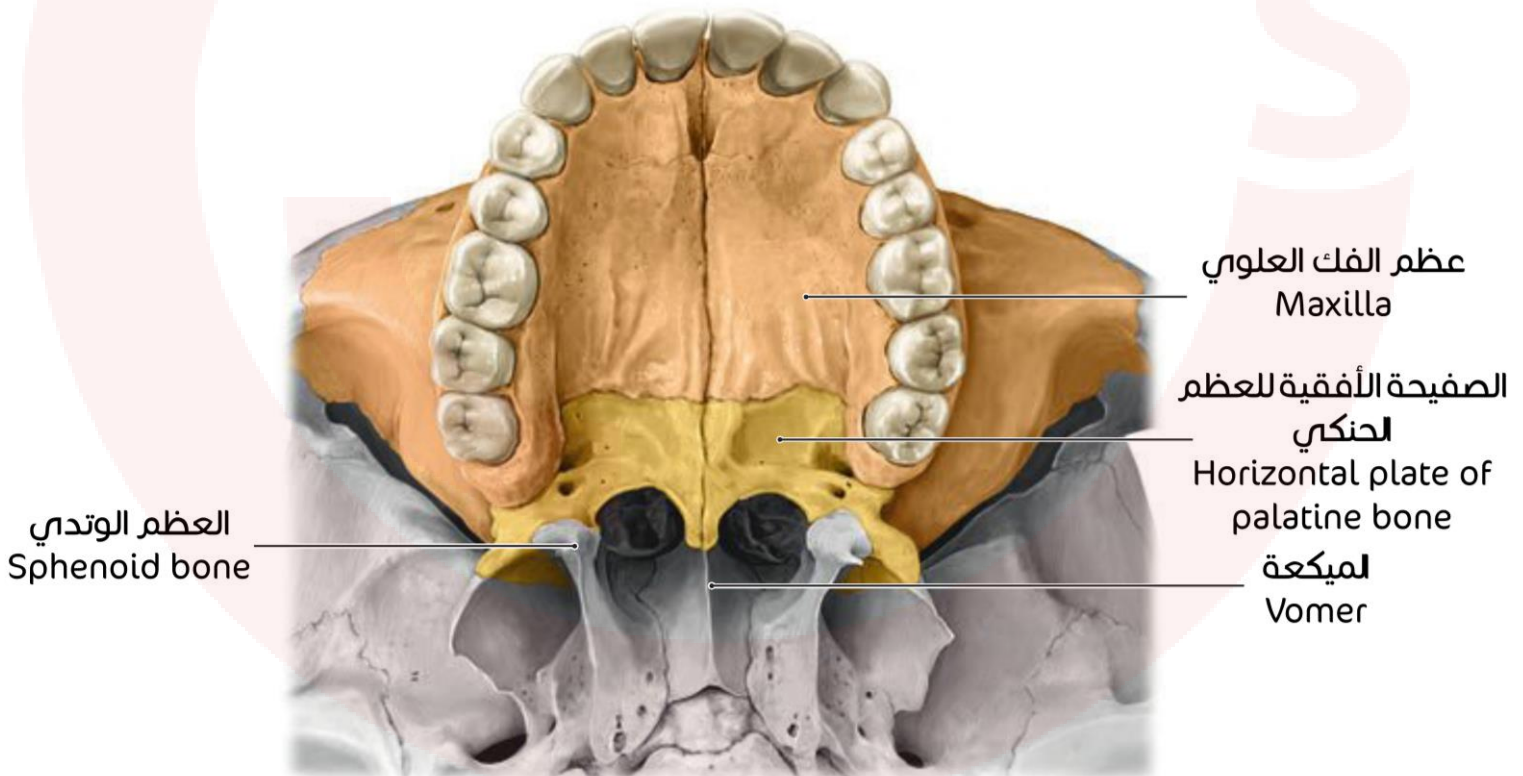
² تم توضيح أقسام الوتيرة سابقاً.

العظام الحنكيان

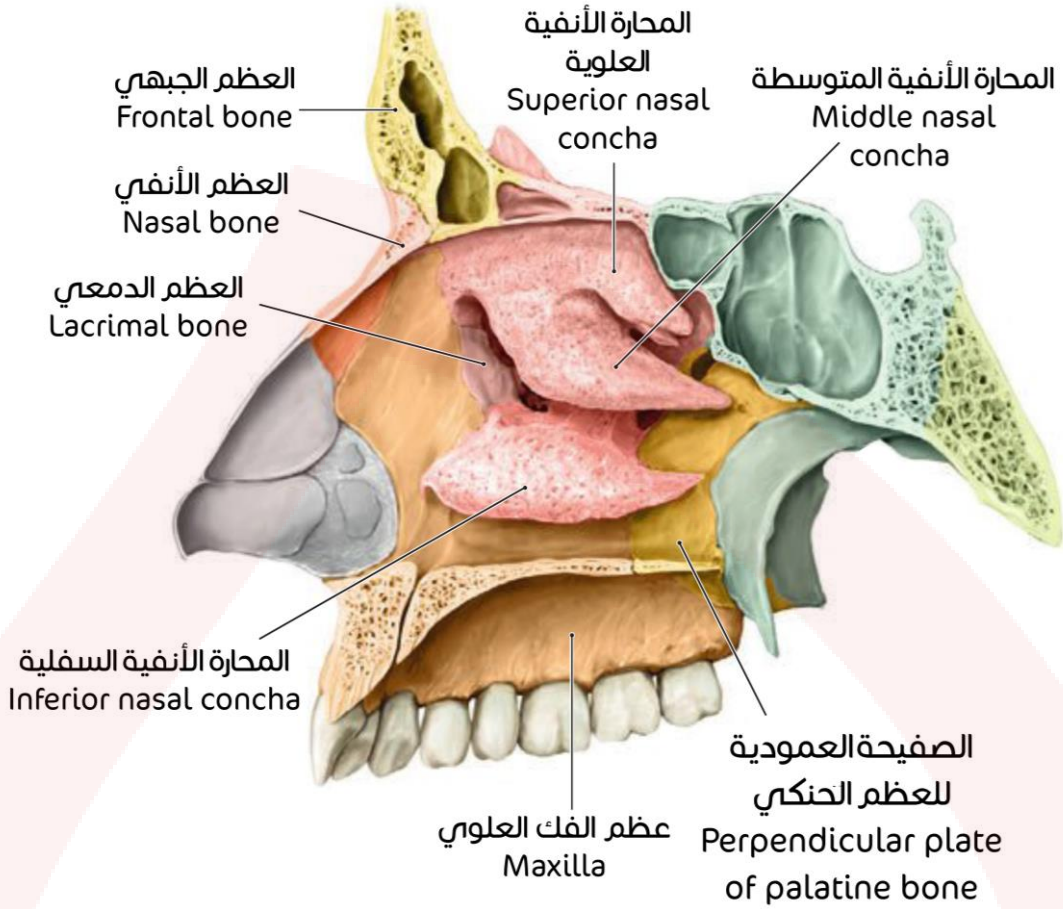
منظر خلفي:



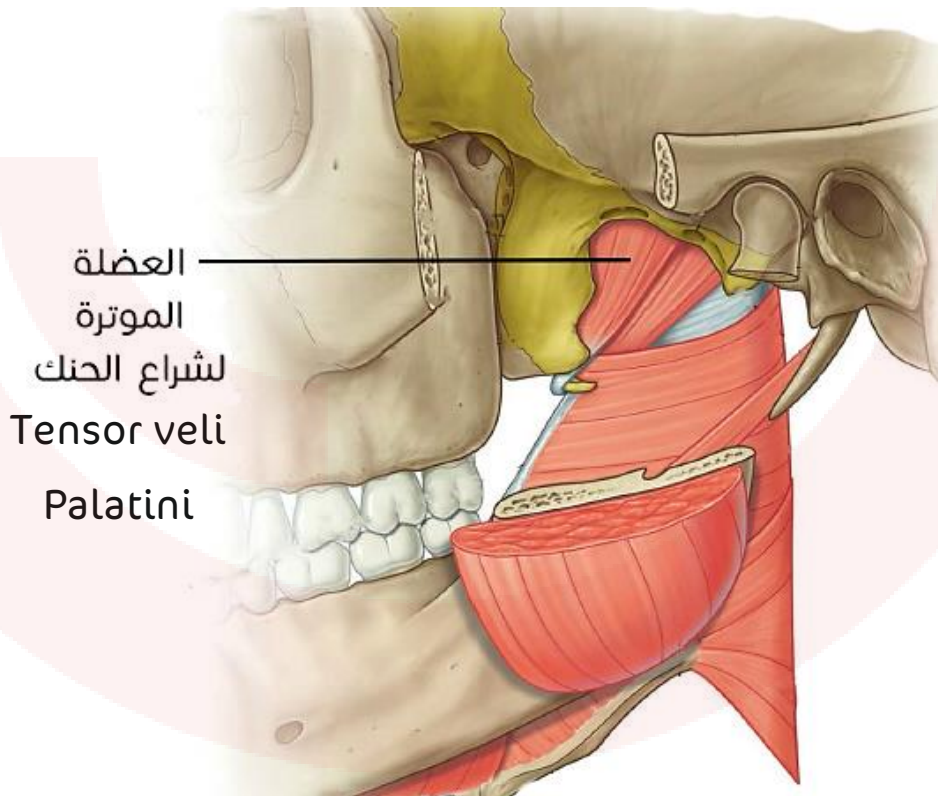
منظر سفلي:



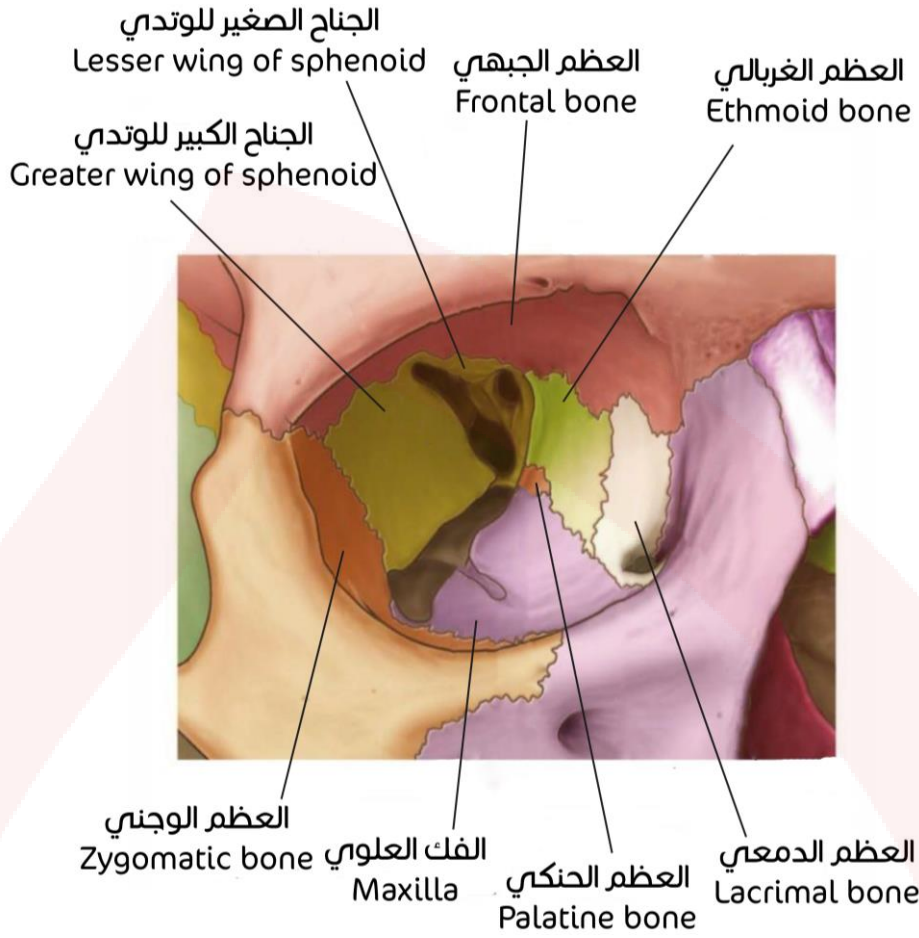
مشاركة الصفيحة العمودية للعظم الحنكي في تشكيل جوف الأنف:



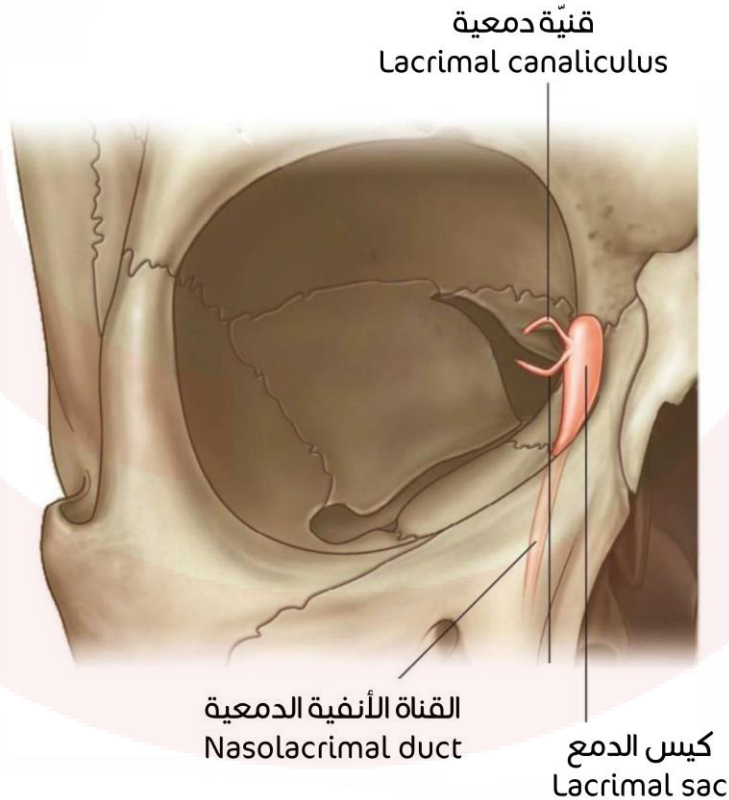
العضلة الموترة لشراع الحنك:



العظام الدمعيان

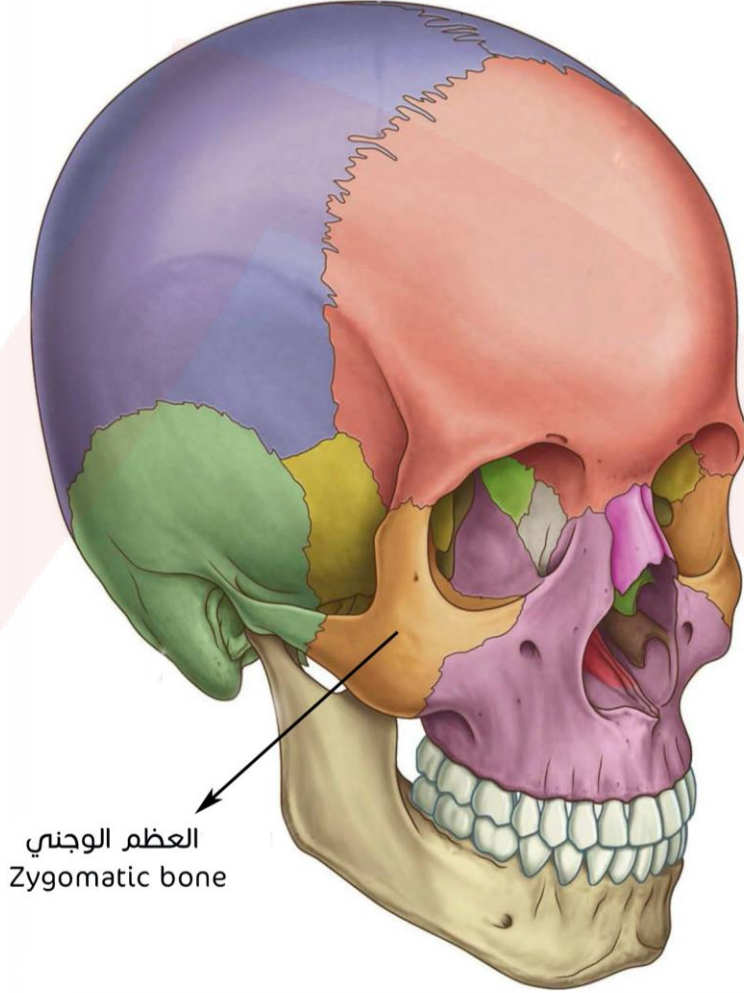


جهاز الدمع:



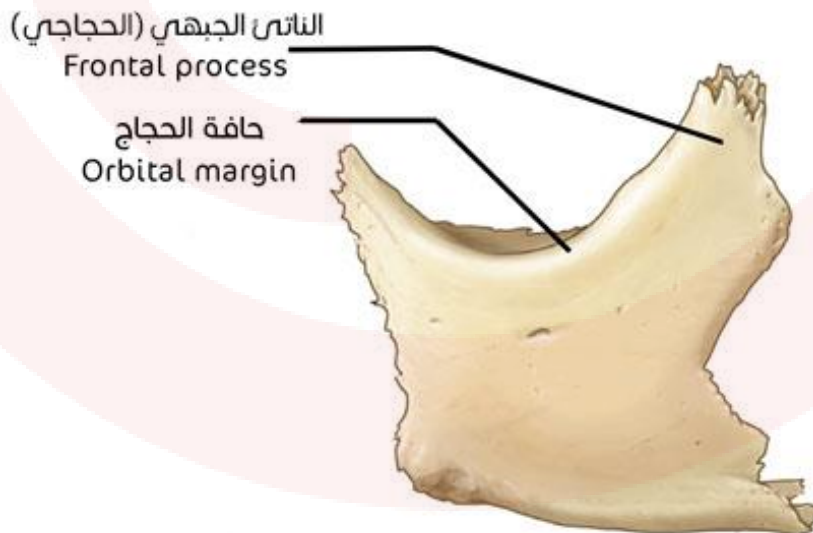
العظام الوجنيان

توضع العظم الوجني بين عظام القحف:



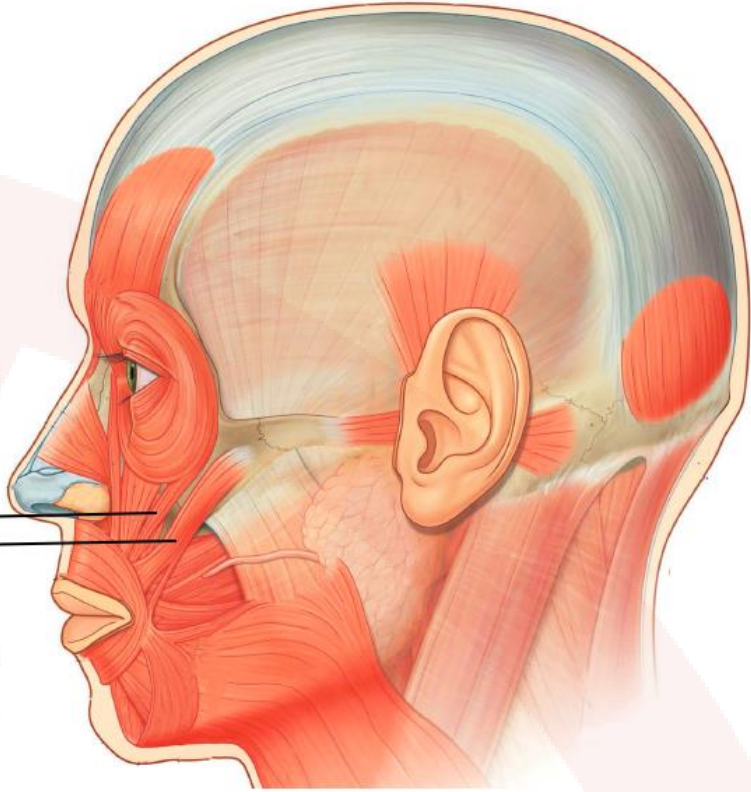
العظم الوجني
Zygomatic bone

بعض المعالم التشريحية على الوجه الأمامي للعظم الوجني:



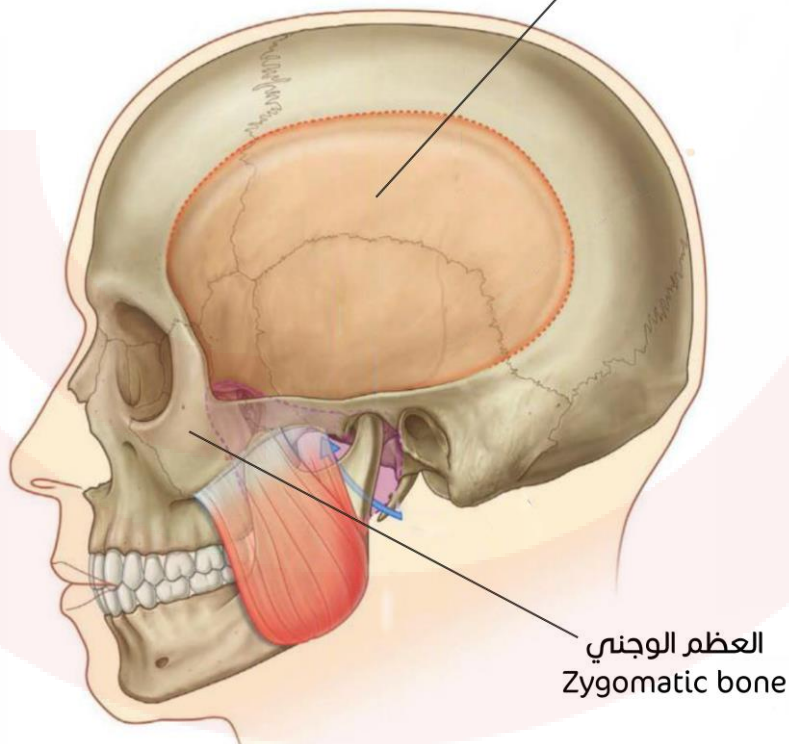
العضلة الوجنية الكبيرة والعضلة الوجنية الصغيرة:

العضلة الوجنية الصغيرة
Zygomaticus minor
العضلة الوجنية الكبيرة
Zygomaticus major

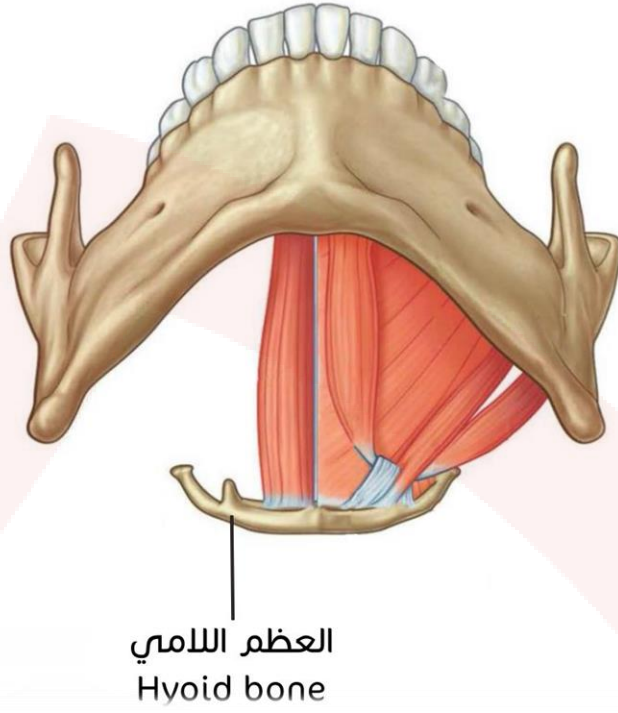


الحفرة الصدغية:

الحفرة الصدغية
Temporal fossa



العظم اللامي

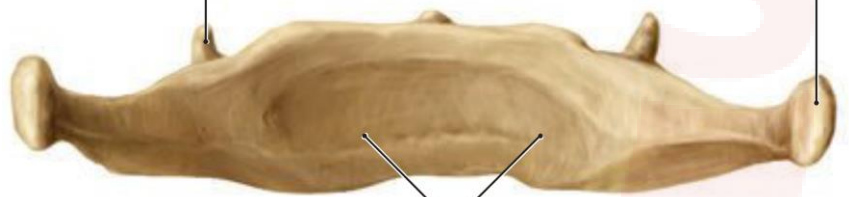


أقسام العظم اللامي:

منظر خلفي

القرن الصغير
Lesser horn

القرن الكبير
Greater horn



القرن الصغير
Lesser horn

القرن الكبير
Greater horn

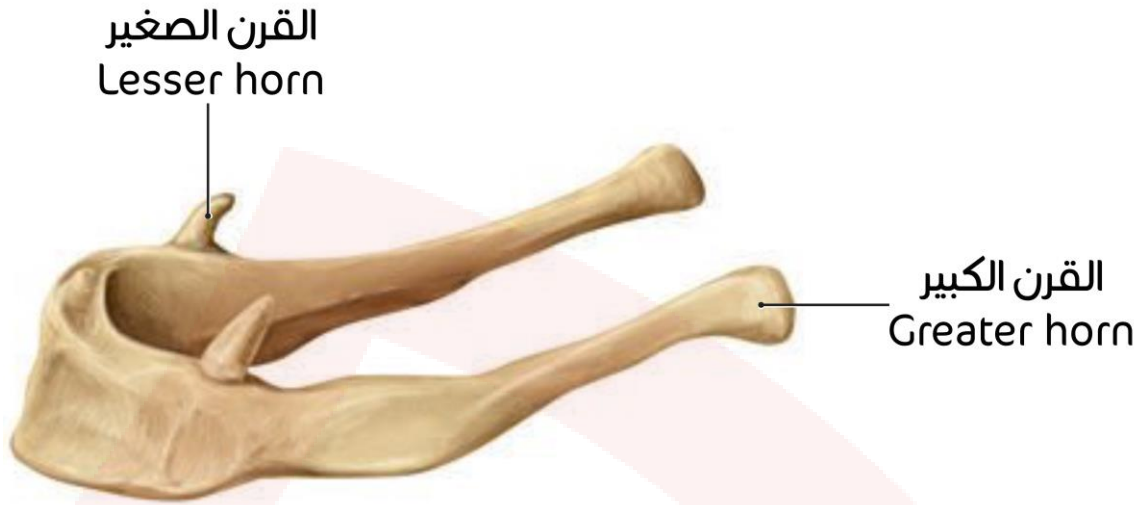الجسم
Body



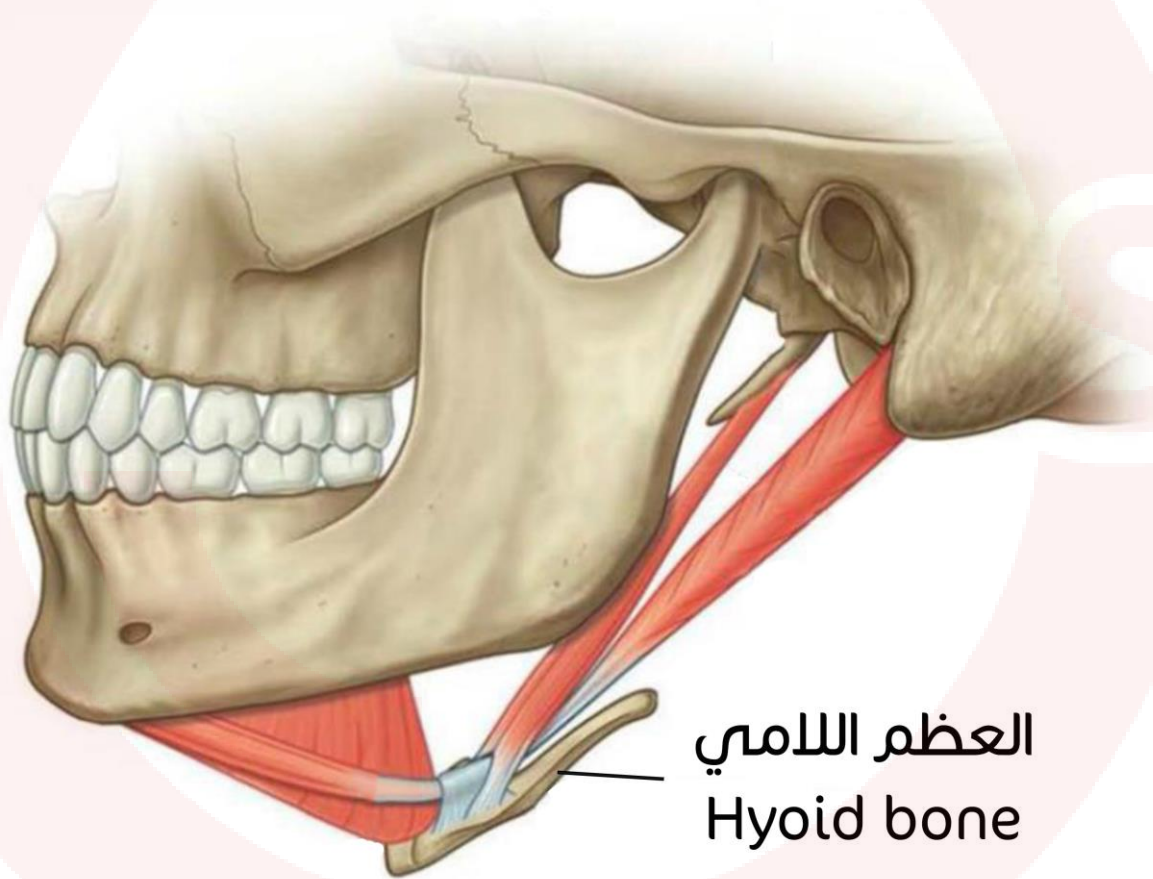
منظر أمامي

الجسم
Body

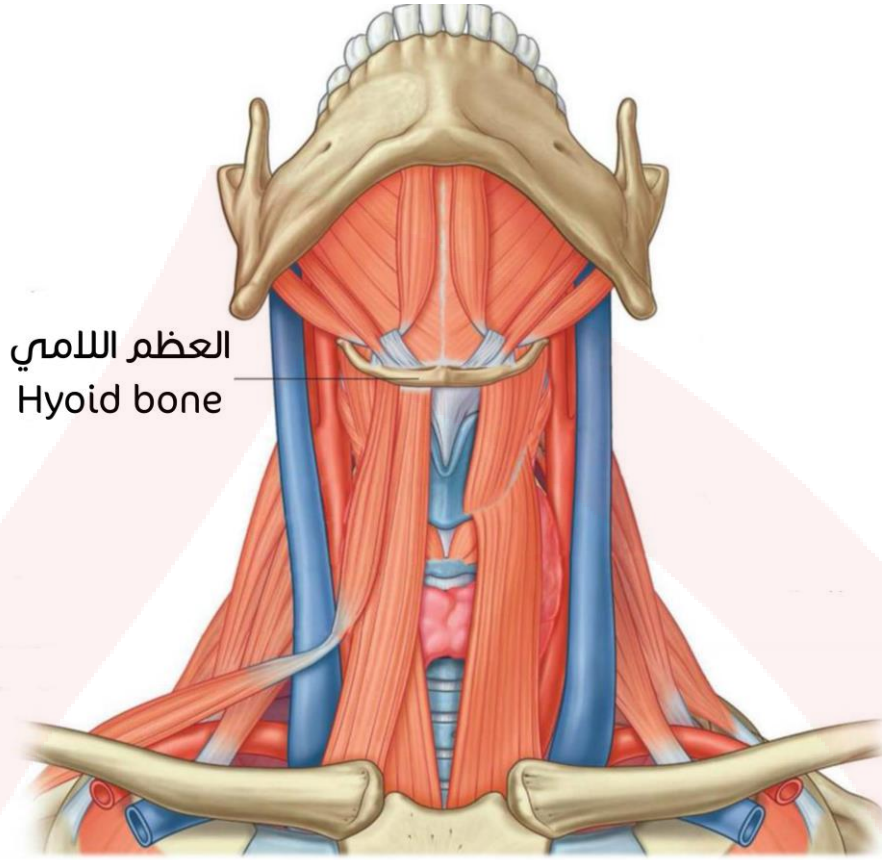
منظر جانبي للعظم اللامي:



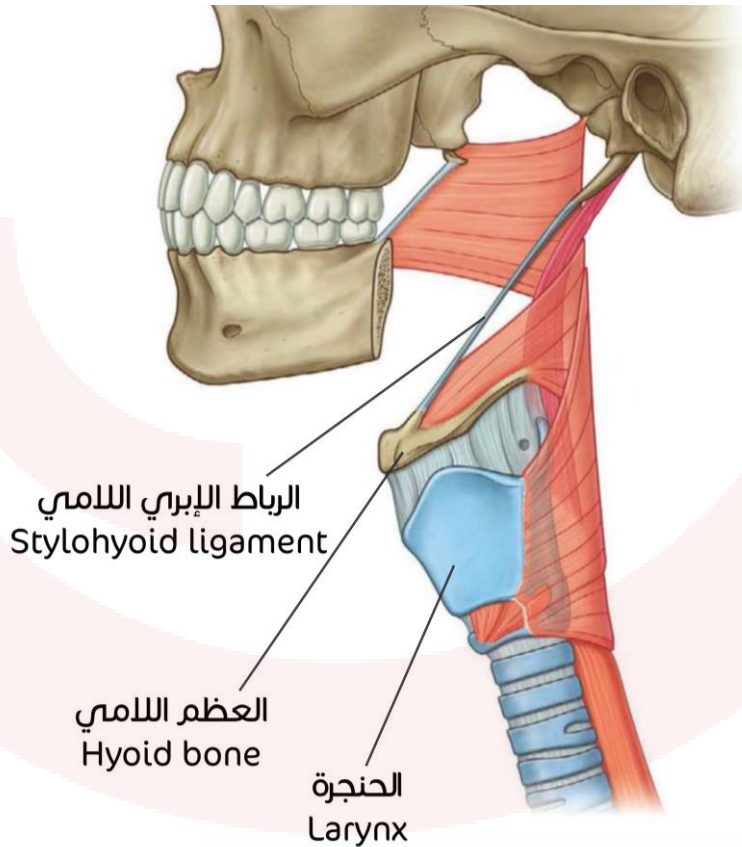
العضلات فوق اللامي:



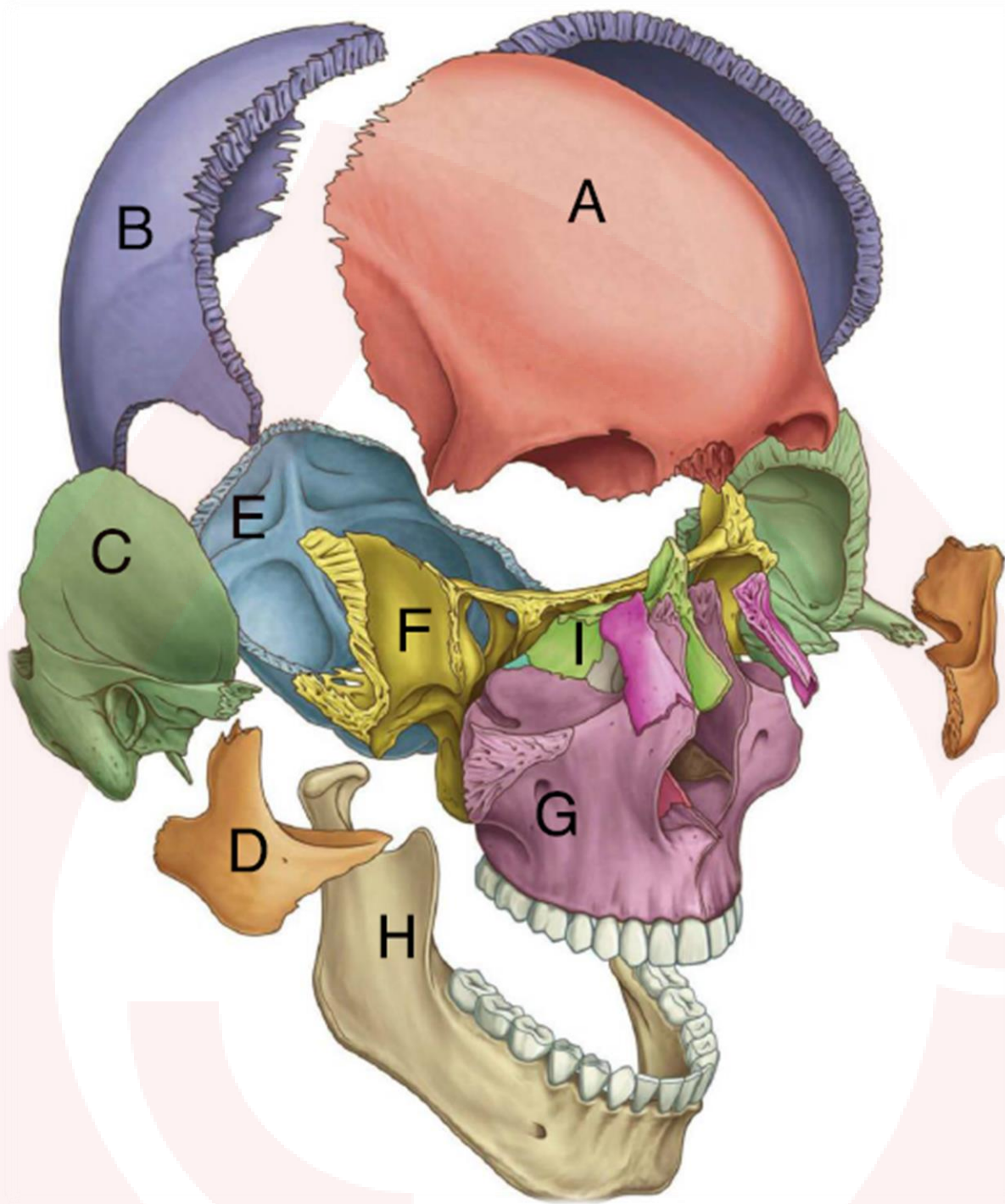
العضلات تحت اللامي:



علاقة العظم اللامي بالحنجرة والرباط الإبري اللامي:



نظرة شاملة * _ *

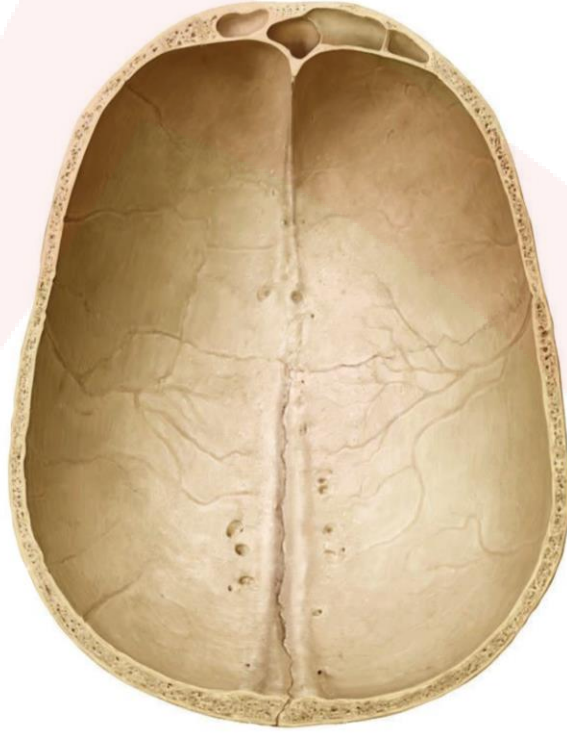

I	H	G	F	E	D	C	B	A
الغريالي	الفكّي السفلي	الفكّي العلوي	الوتدي	القدالي	الوجني	الصدغي	الجداري	الجبهي

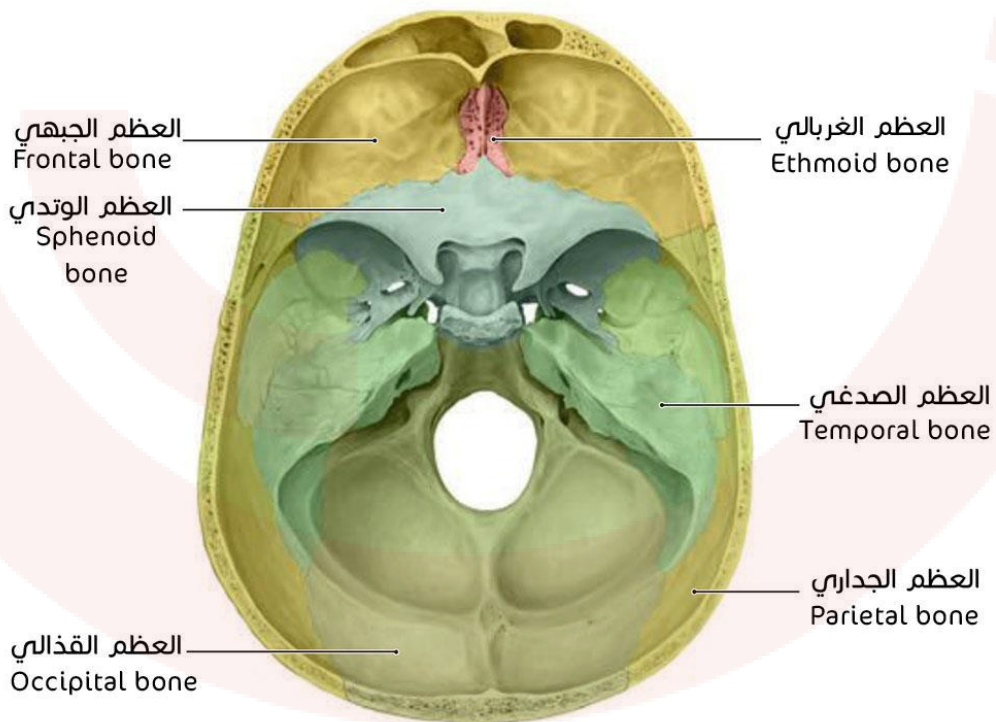
القحف بشكل عام

القحف العصبي

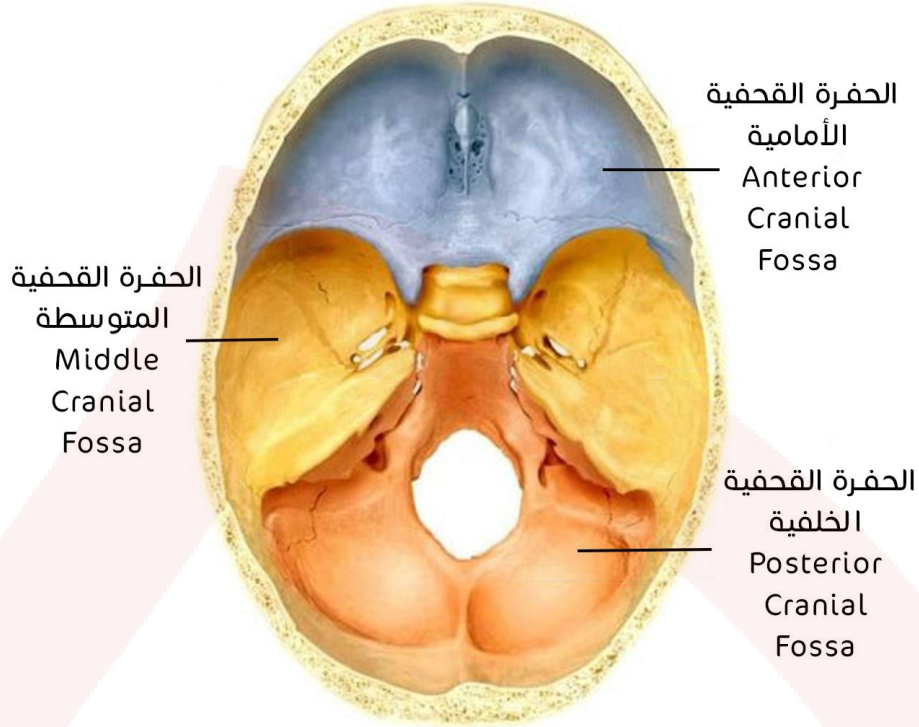
قبة القحف العصبي



قاعدة القحف العصبي

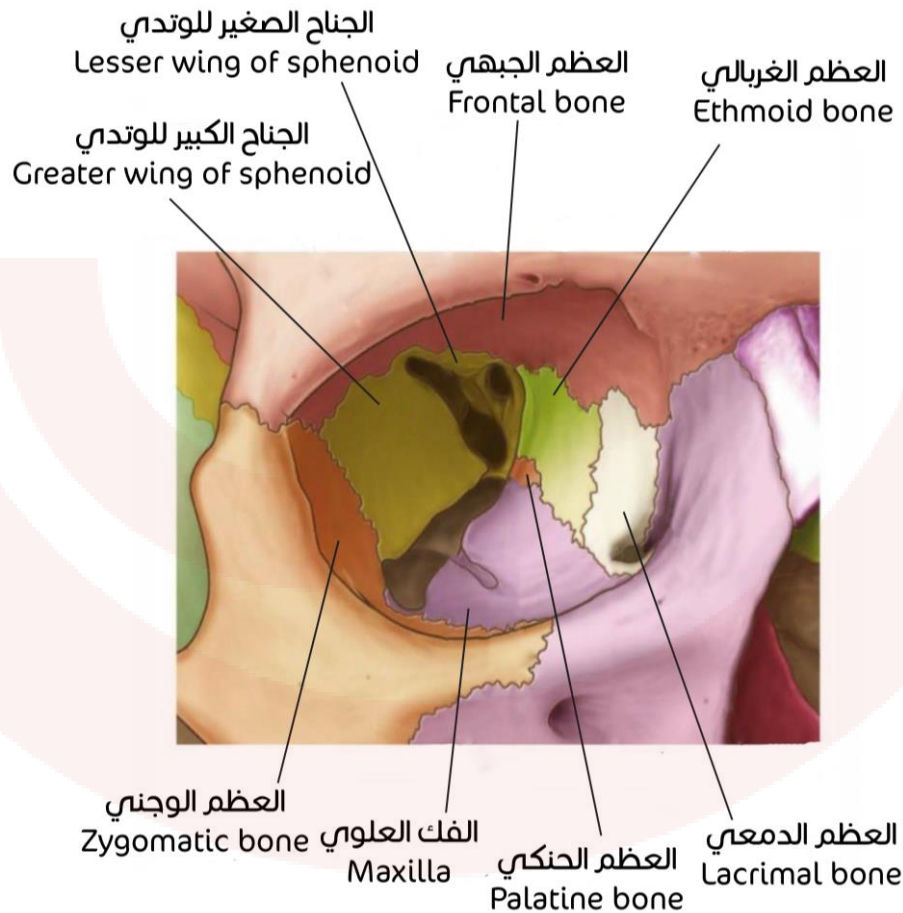


منظر علوي لقاعدة القحف يظهر الحفر القحفية:


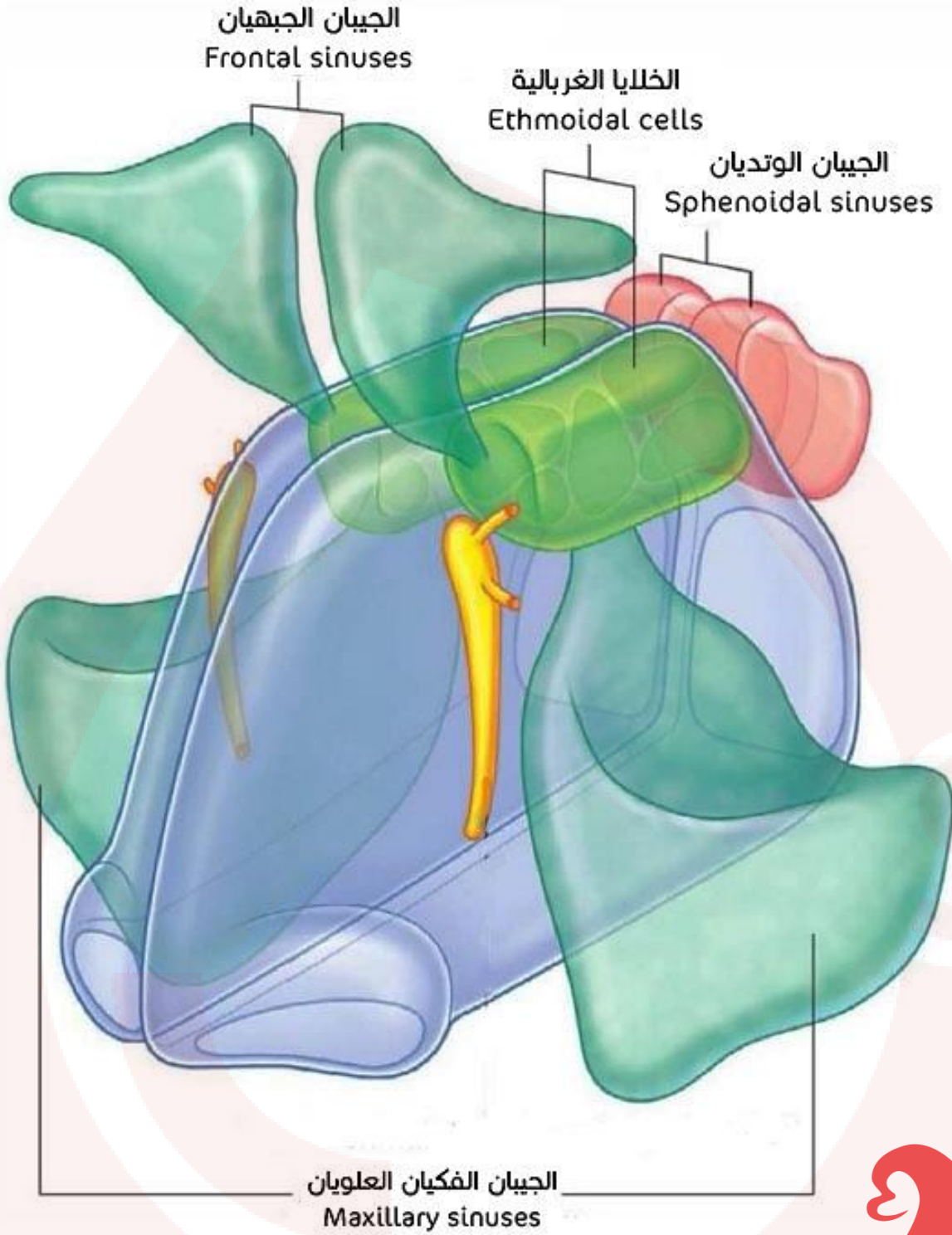


القحف الحشوي

جوف الحاج:



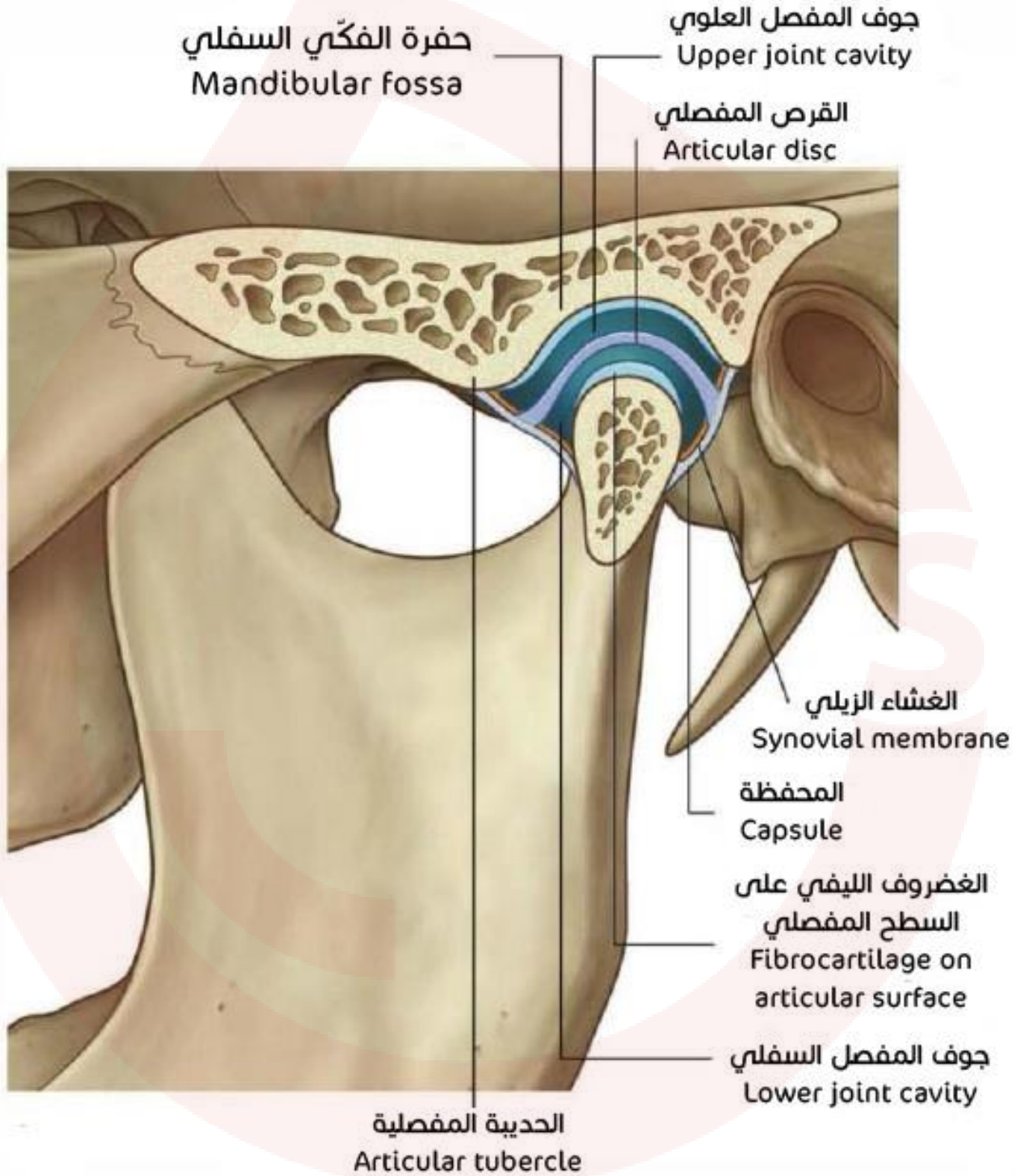
الجيوب المجاورة للأنف:



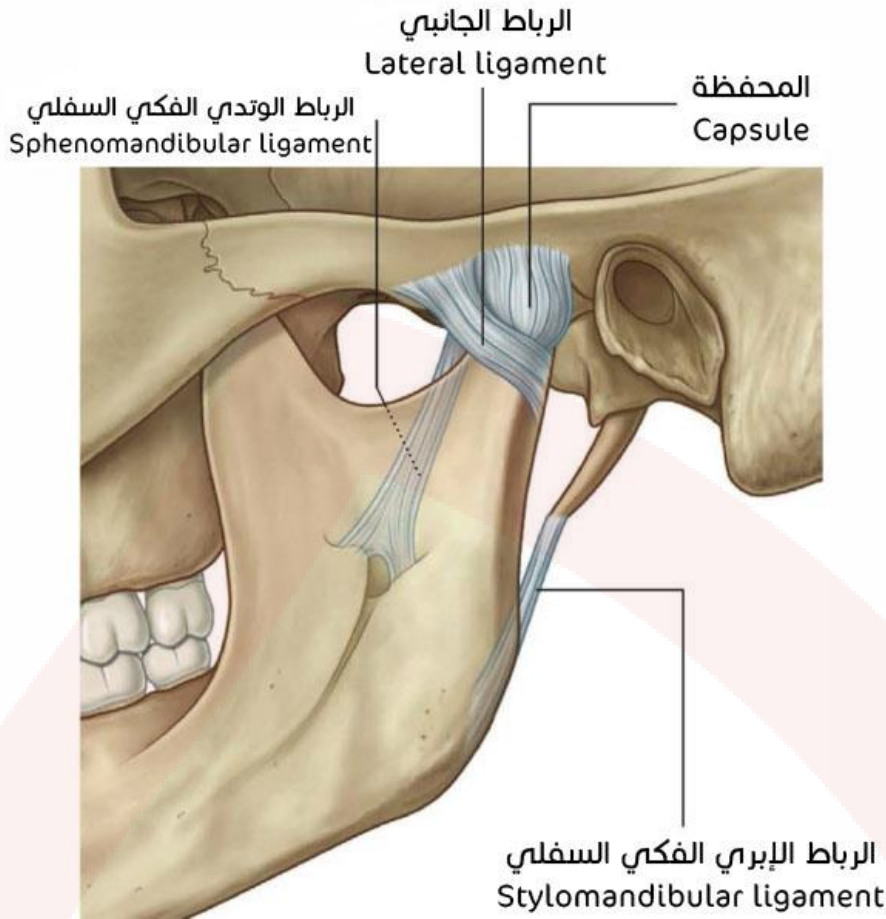
مفاصل القحف

المفصل الصدغي الفكّي

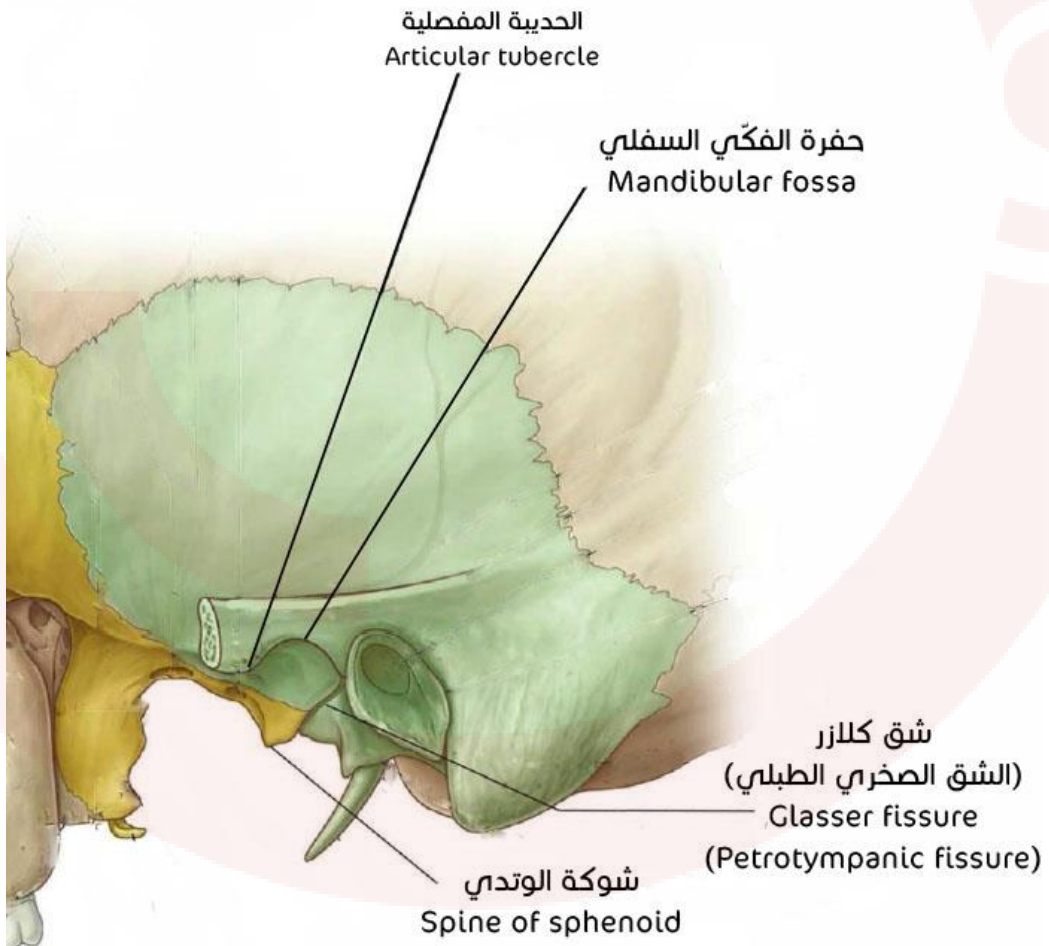
وسائل اتحاد المفصل الصدغي الفكّي:



الأربطة:

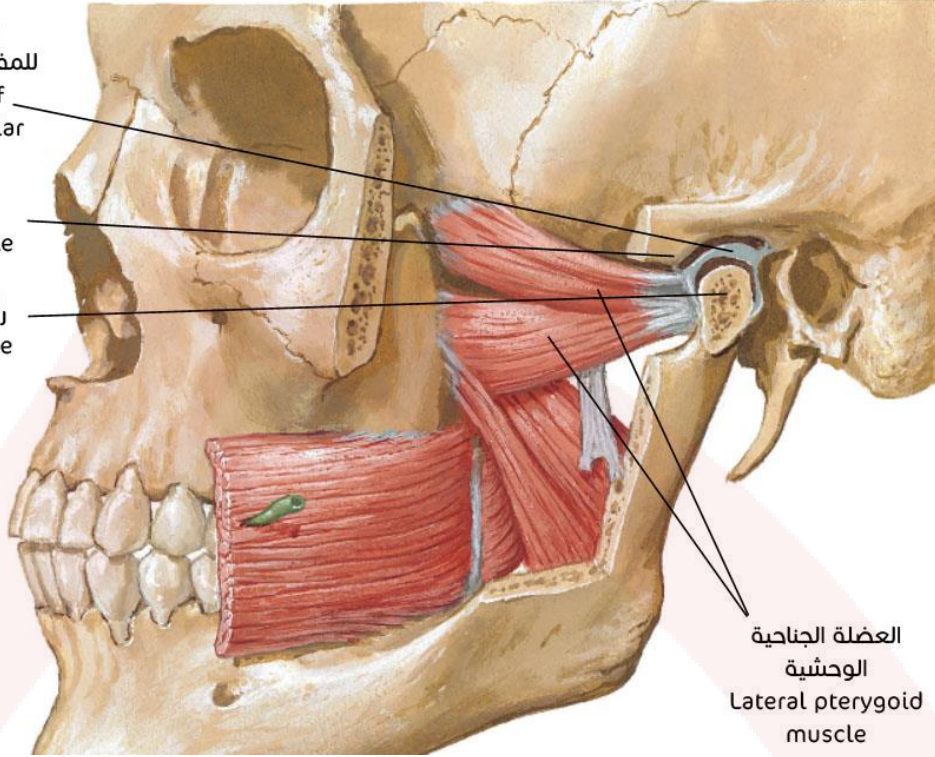


شق كلازر والشوك الوتدي:



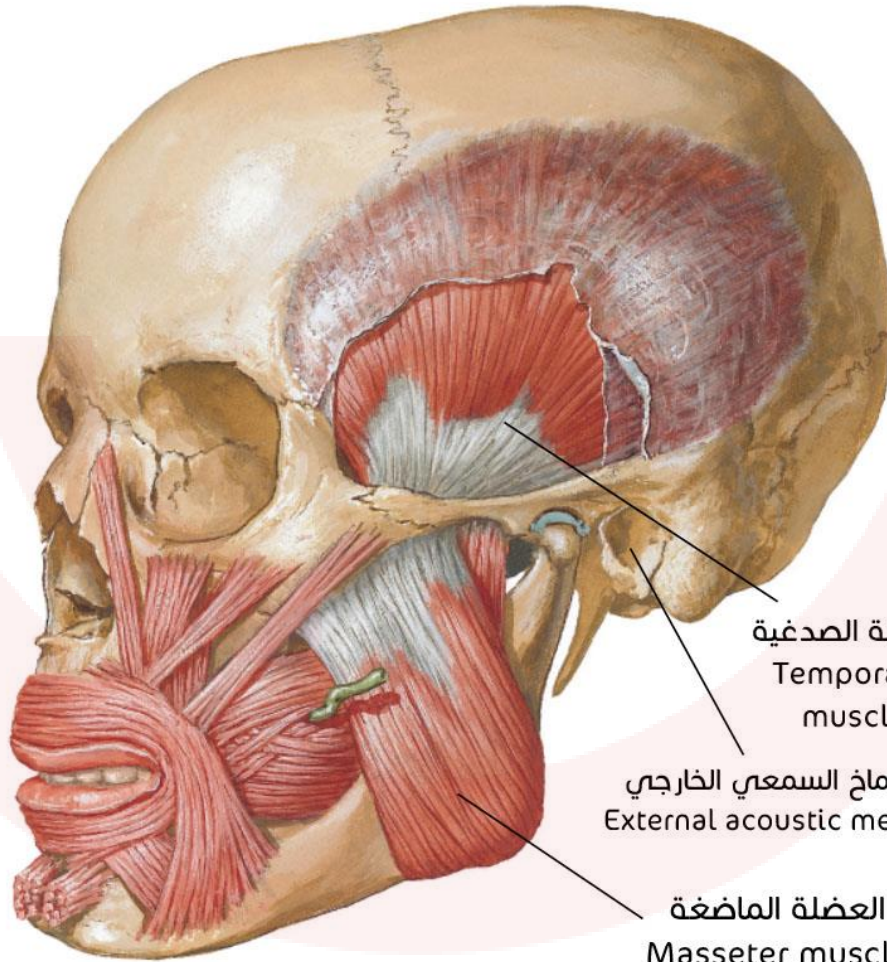
العضلة الجناحية الوحشية وعلاقتها بالمفصل الصدغي الفكي:

القرص المفصلي
للمفصل الصدغي الفكي
Articular disc of
temporomandibular
joint
الحدبة المفصالية
Articular tubercle
رأس الفك السفلي
Head of mandible



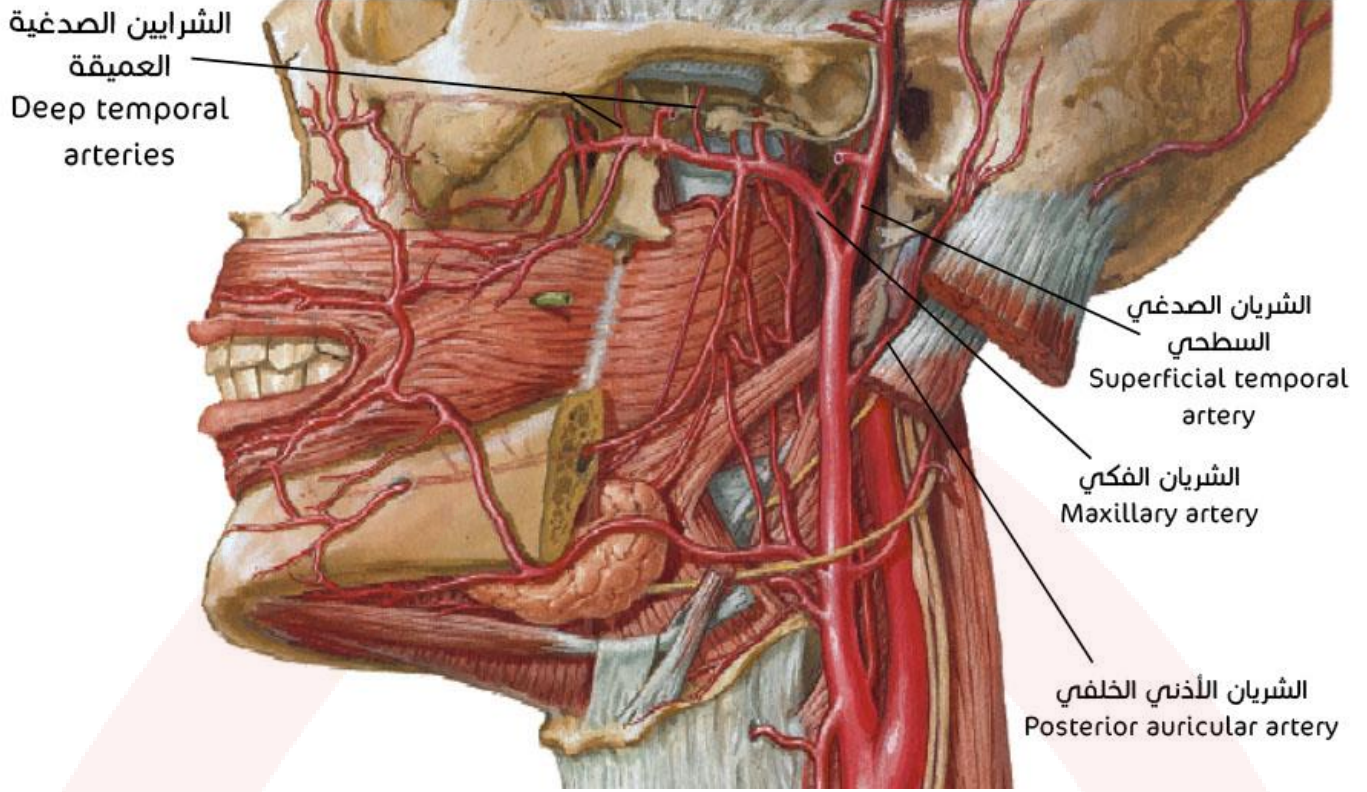
العضلة الجناحية
الوحشية
Lateral pterygoid
muscle

العلاقات التشريحية للمفصل:

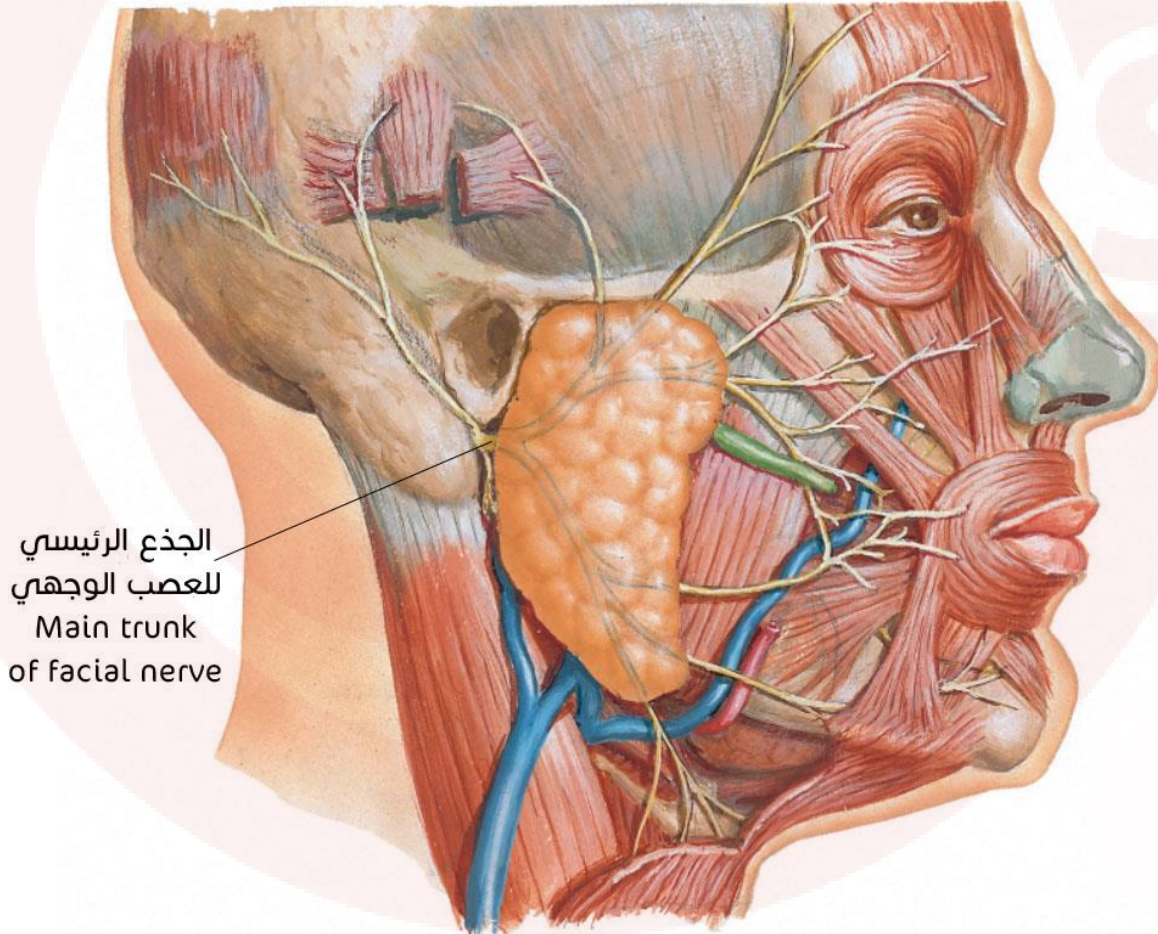


العضلة الصدغية
Temporalis
muscle
الصماخ السمعي الخارجي
External acoustic meatus
العضلة الماضجة
Masseter muscle

تروية المفصل الصدغي الفكي:

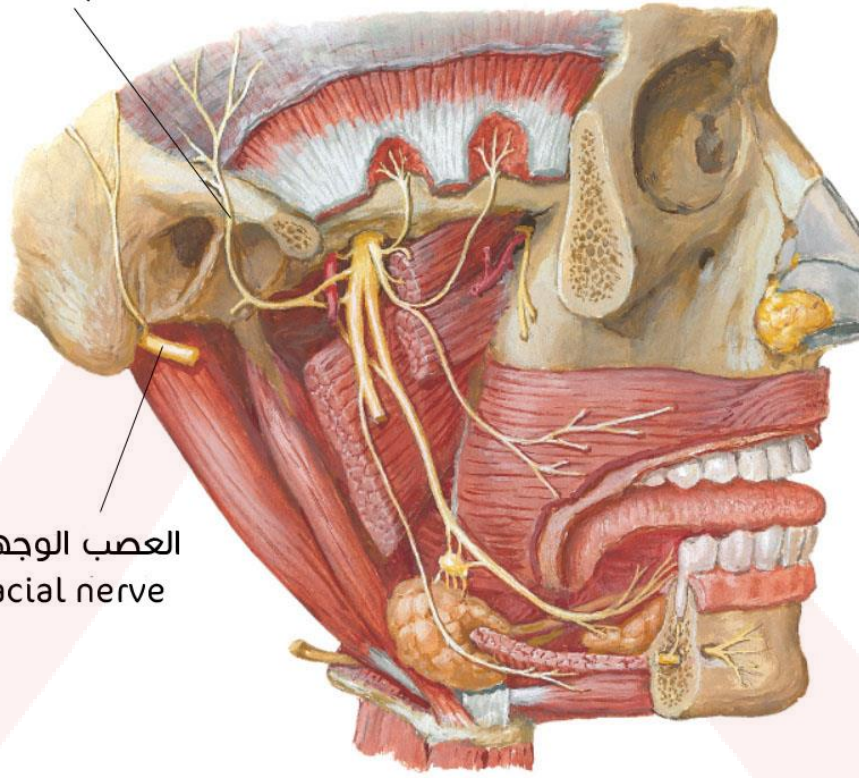


تعصيب المفصل الصدغي الفكي:



العصب الأذني الصدغي
Auriculotemporal nerve

العصب الوجهي
Facial nerve

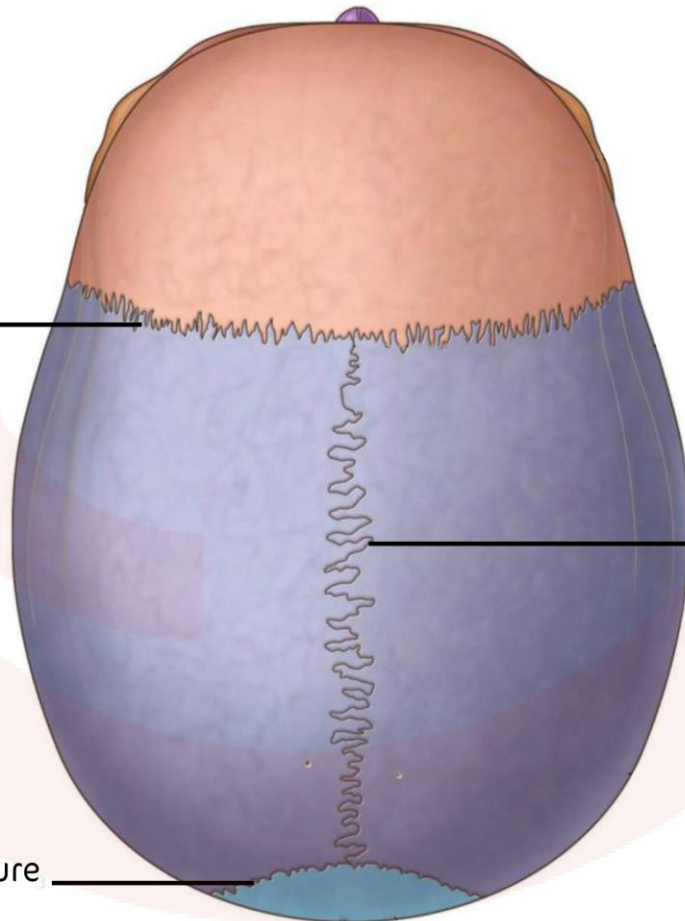


الدروز

الدرز الإكليلي
Coronal suture

الدرز السهمي
Sagittal suture

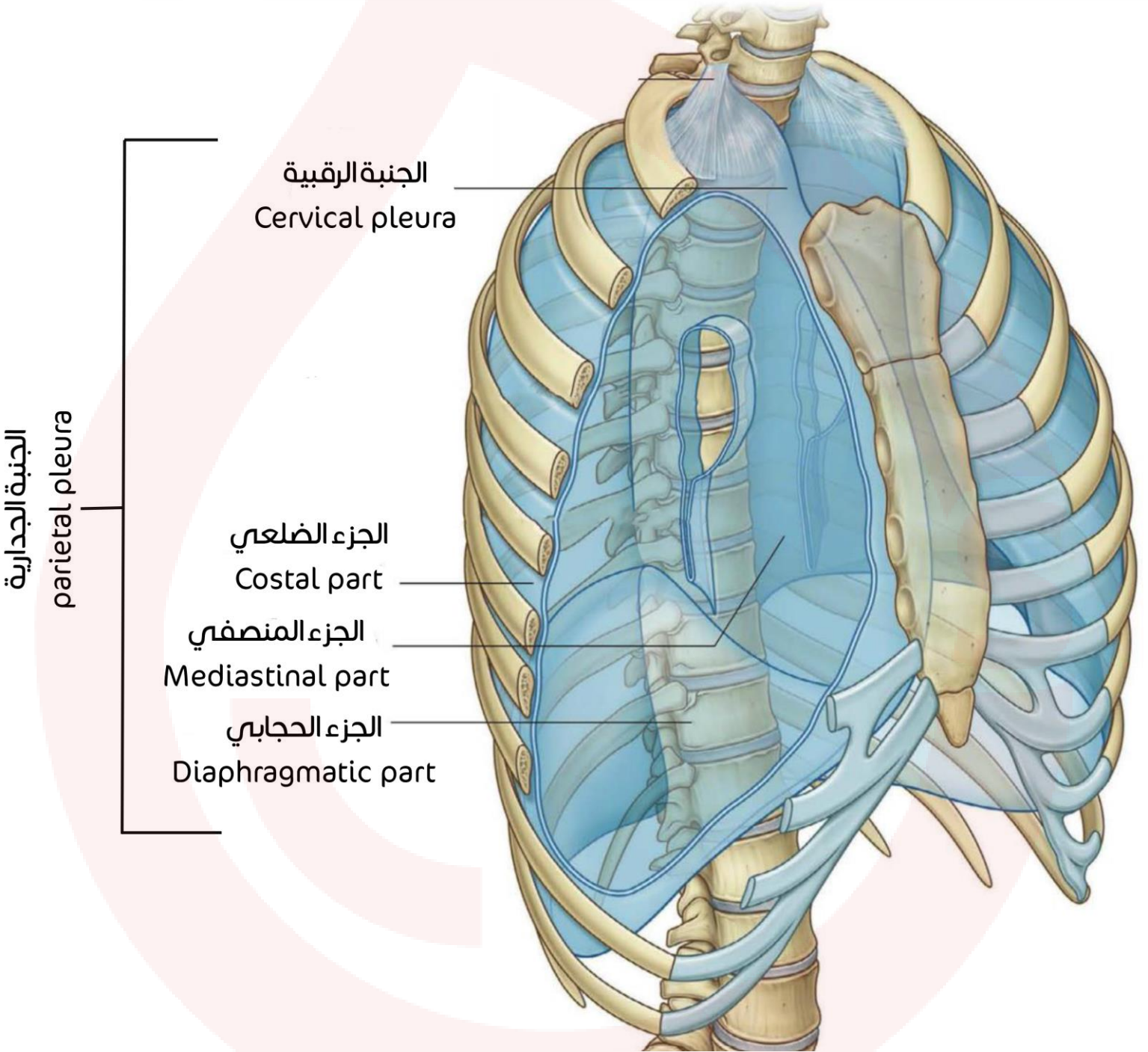
الدرز اللامي
Lambdoid suture



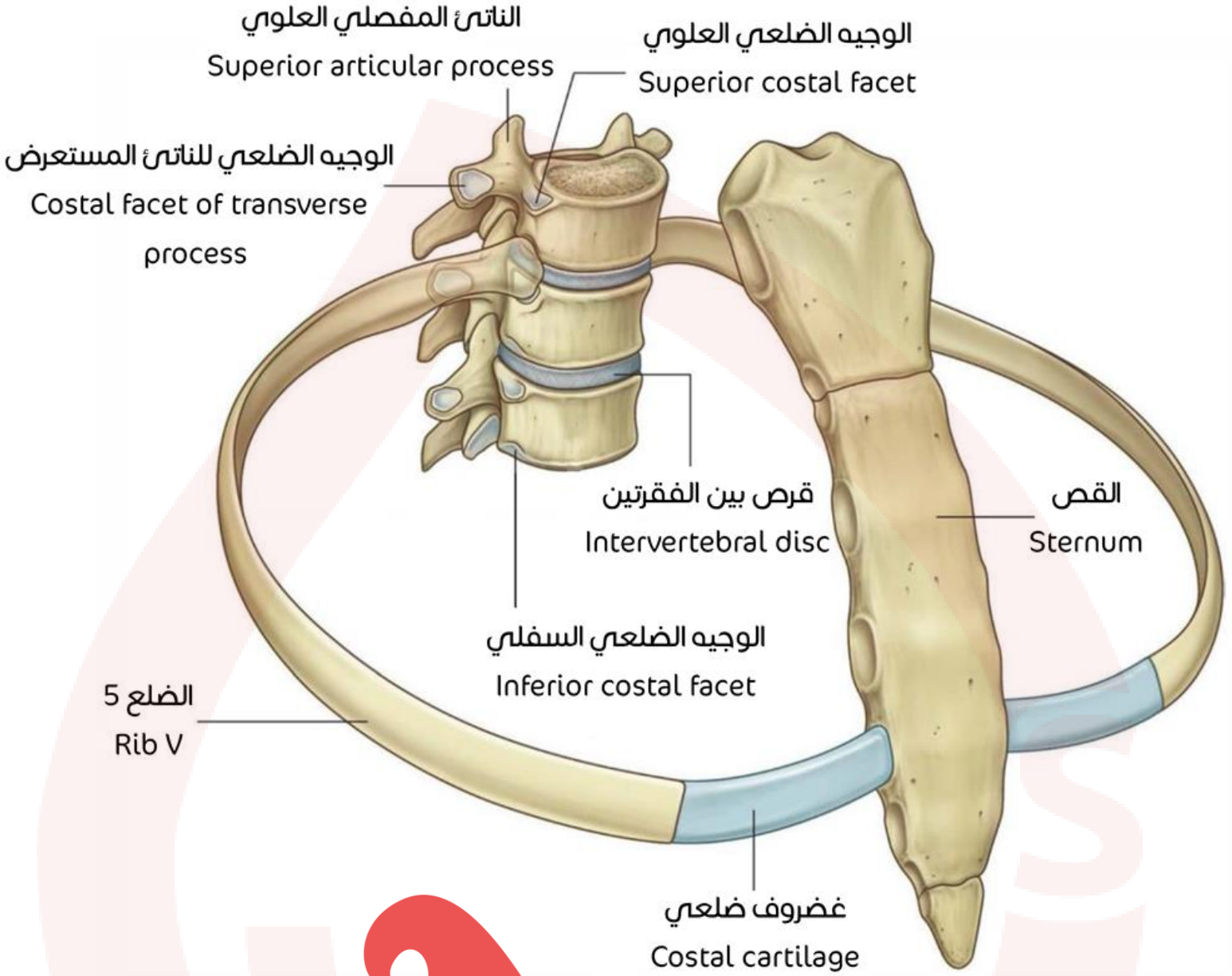
هيكل الجذع

القفس الصدري

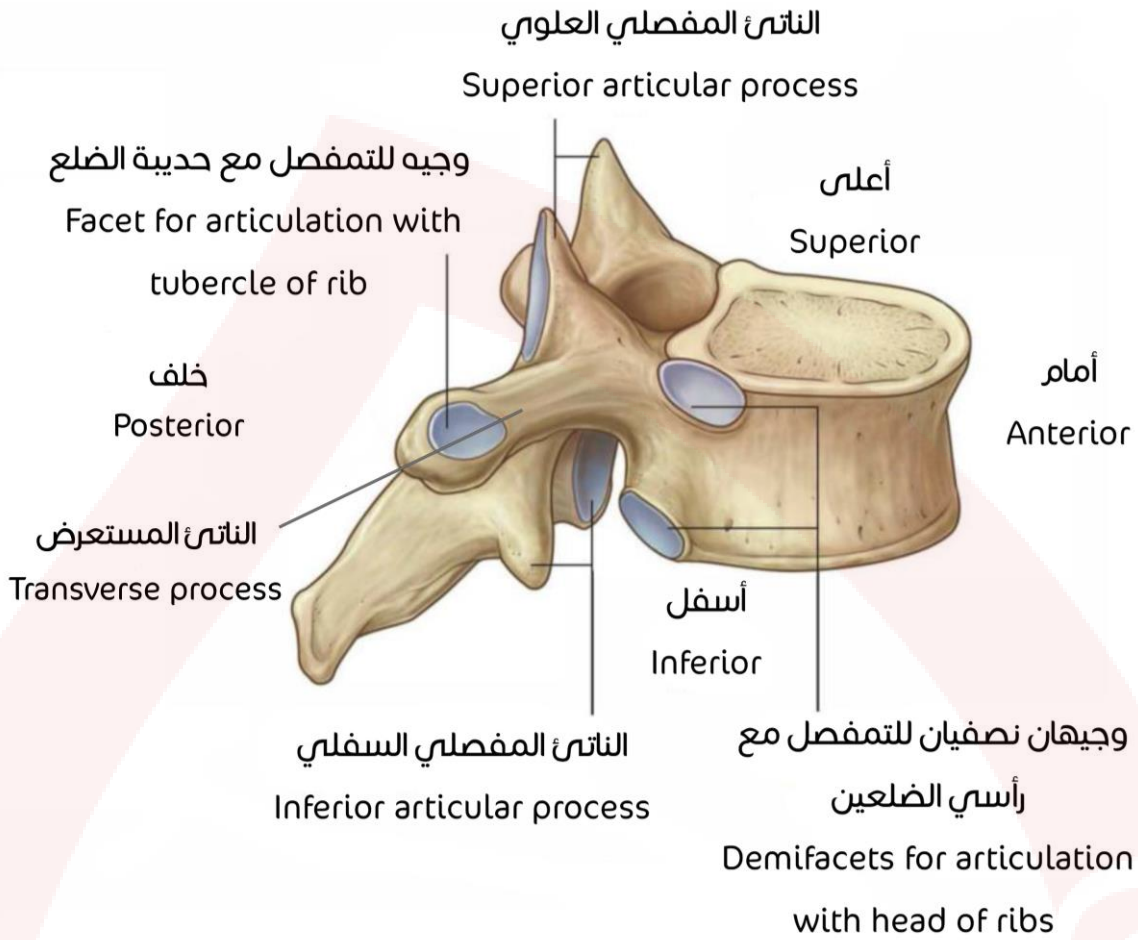
القفس الصدري وتوضع الجنبية الجدارية المبطنّة له:



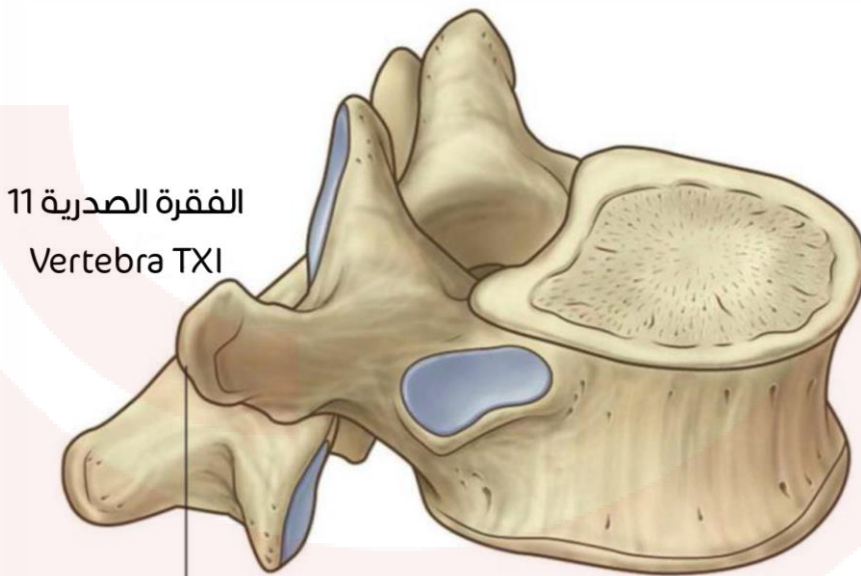
القص والأضلاع والفقرات الصدرية:



الوجيحات (النقيرات) المفصليّة المتوضّعة على جانبي جسم الفقرة الصدريّة وعلى النواتئ المستعرضة:

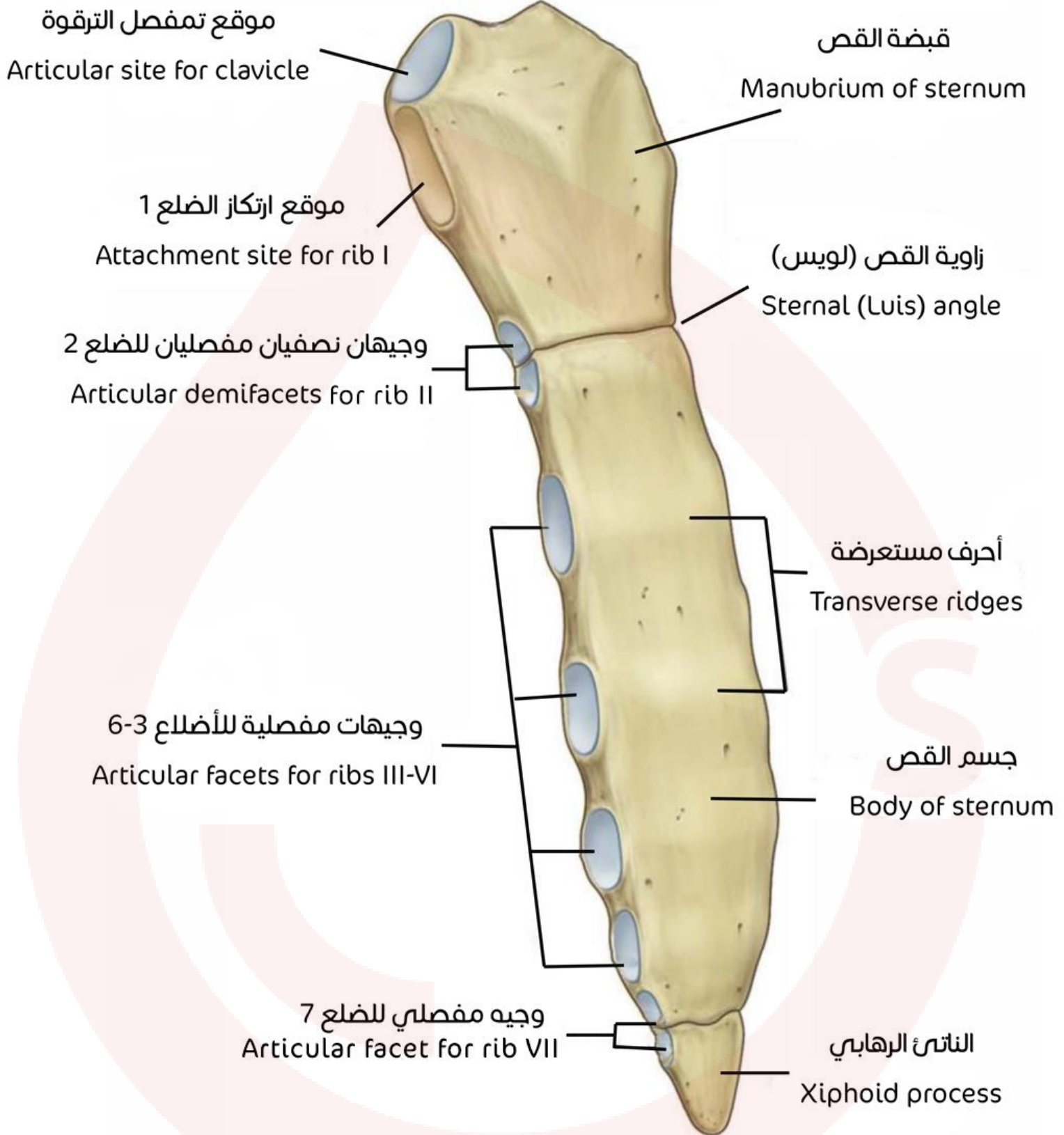


تغيّب الوجيحات المفصليّة الضلعيّة على النواتئ المستعرضة في الفقرتين الصدريتين 11 و 12:



غياب الوجيه الضلعي على الناتئ المستعرض
No costal facet on transverse process

عظم القص



الأضلاع

أنواع الأضلاع:

الأضلاع الحقيقية 1-7
True ribs I-VII

الحيز الوربي
Intercostal space

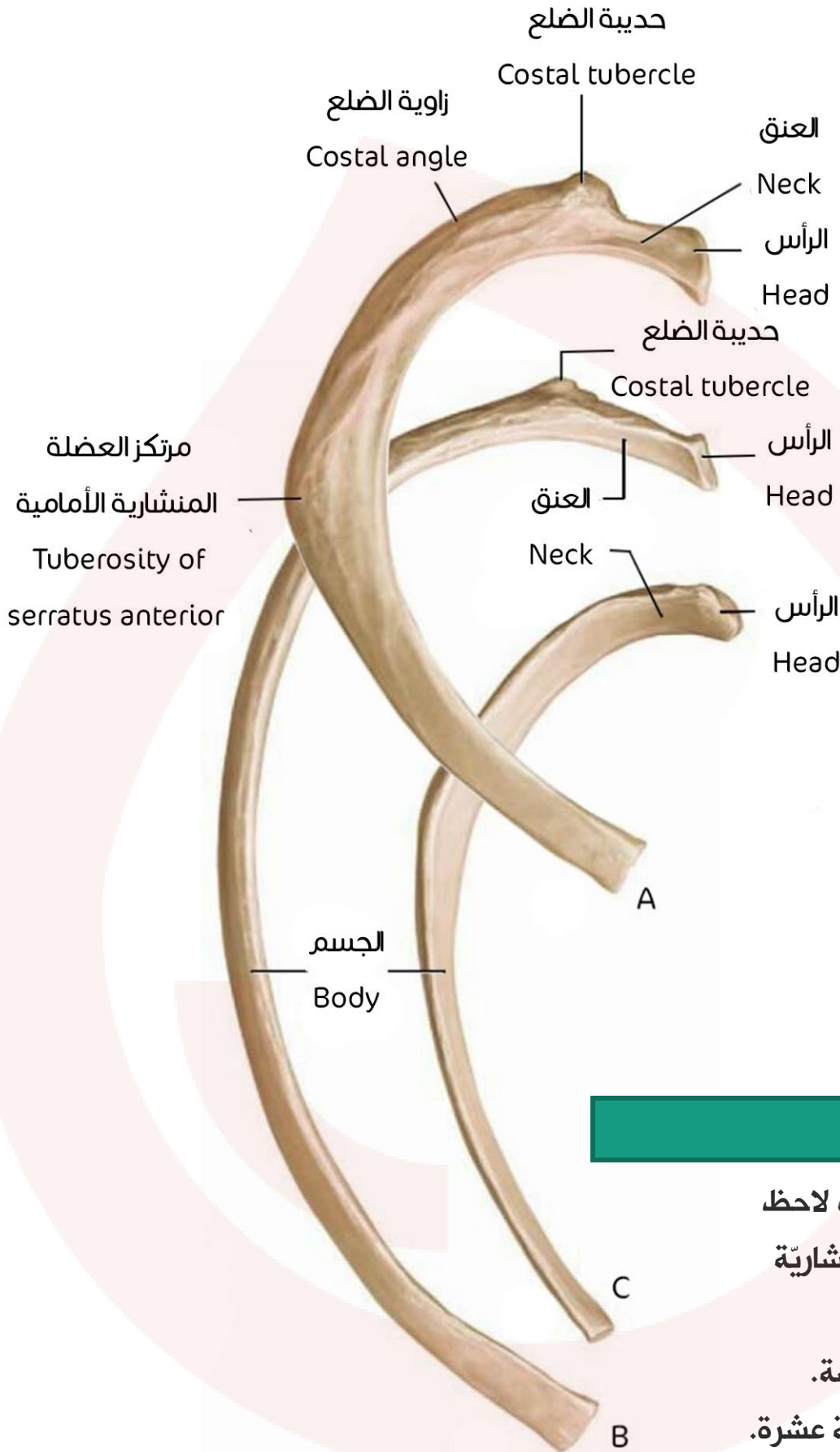
الغضروف الضلعي
Costal cartilage

الأضلاع الكاذبة 8-10
False ribs VIII-X

الأضلاع السائبة 11-12
Floating ribs XI-XII

الحافة الضلعية
Costal margin

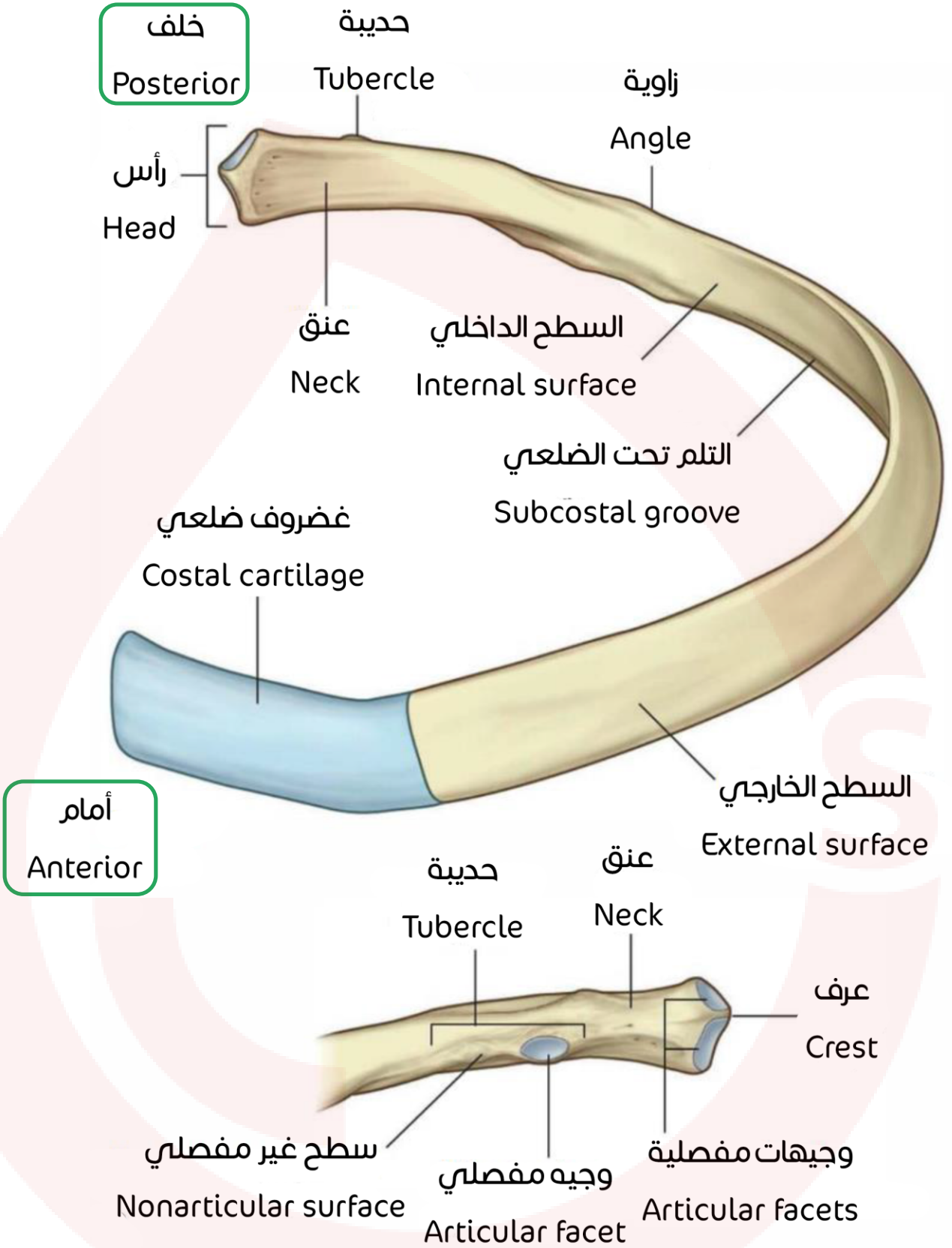
صفات الأضلاع:



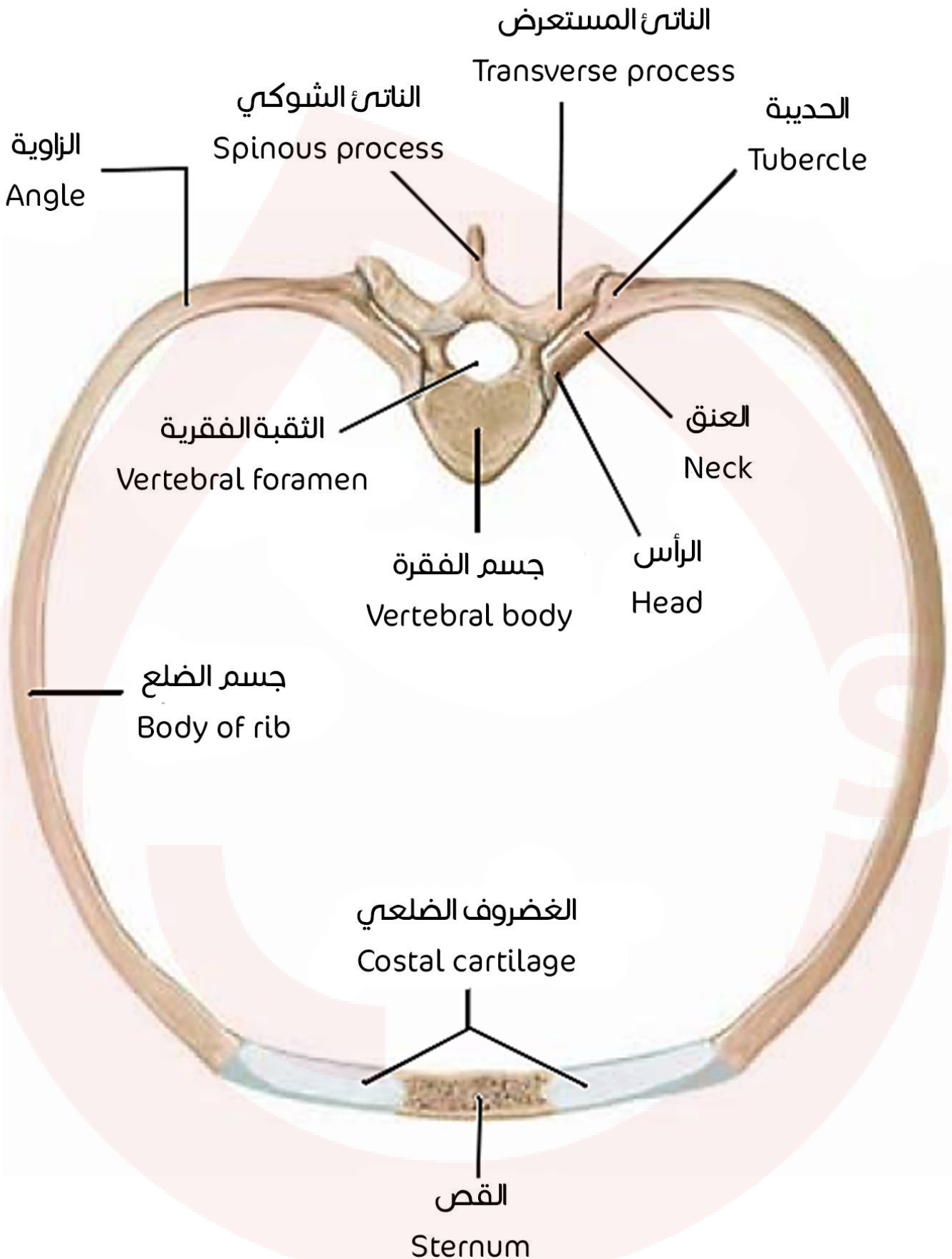
توضيح:

- (A): الضلع الثانية، لاحظ
مرتكز العضلة المنشافية
الأمامية.
- (B): الضلع الخامسة.
- (C): الضلع الحادية عشرة.

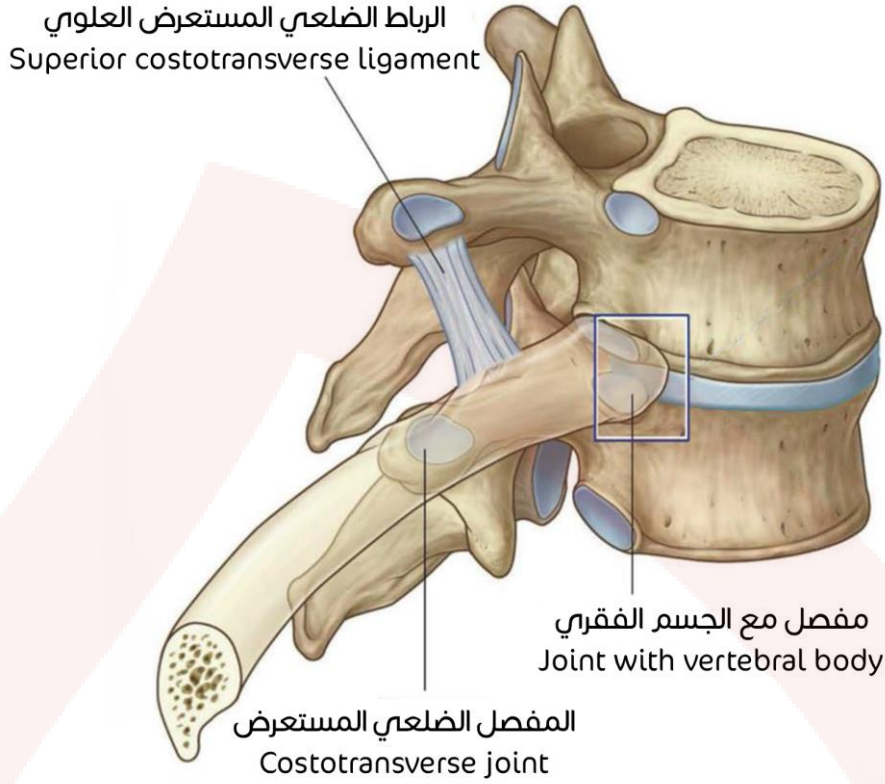
الضلع النموذجية:



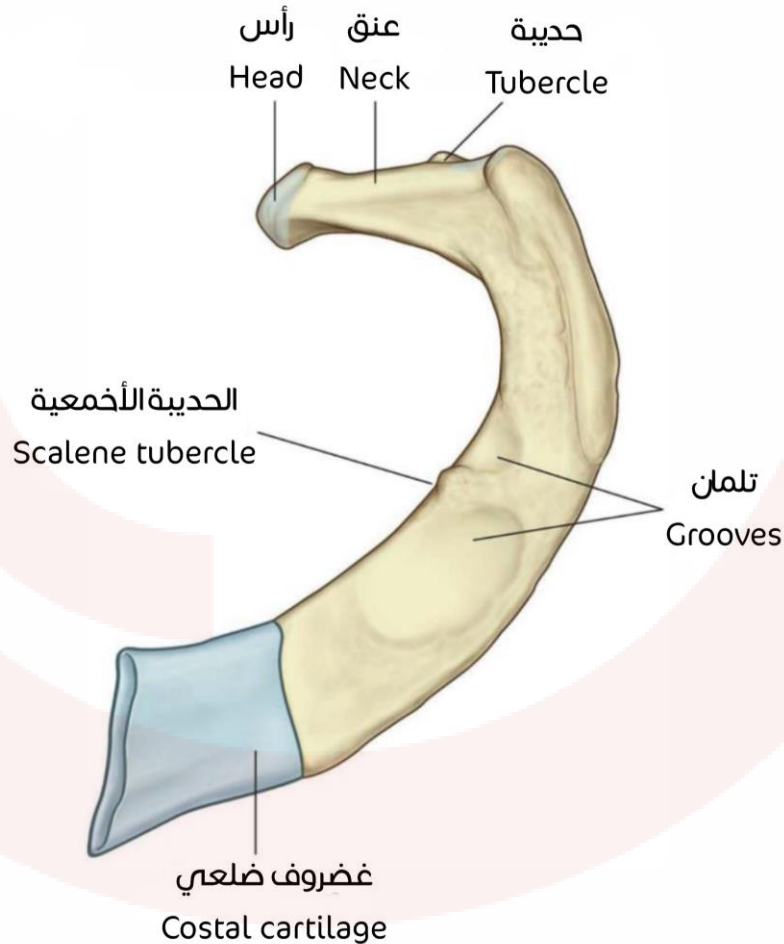
منظر علوي لضع نموذجية:



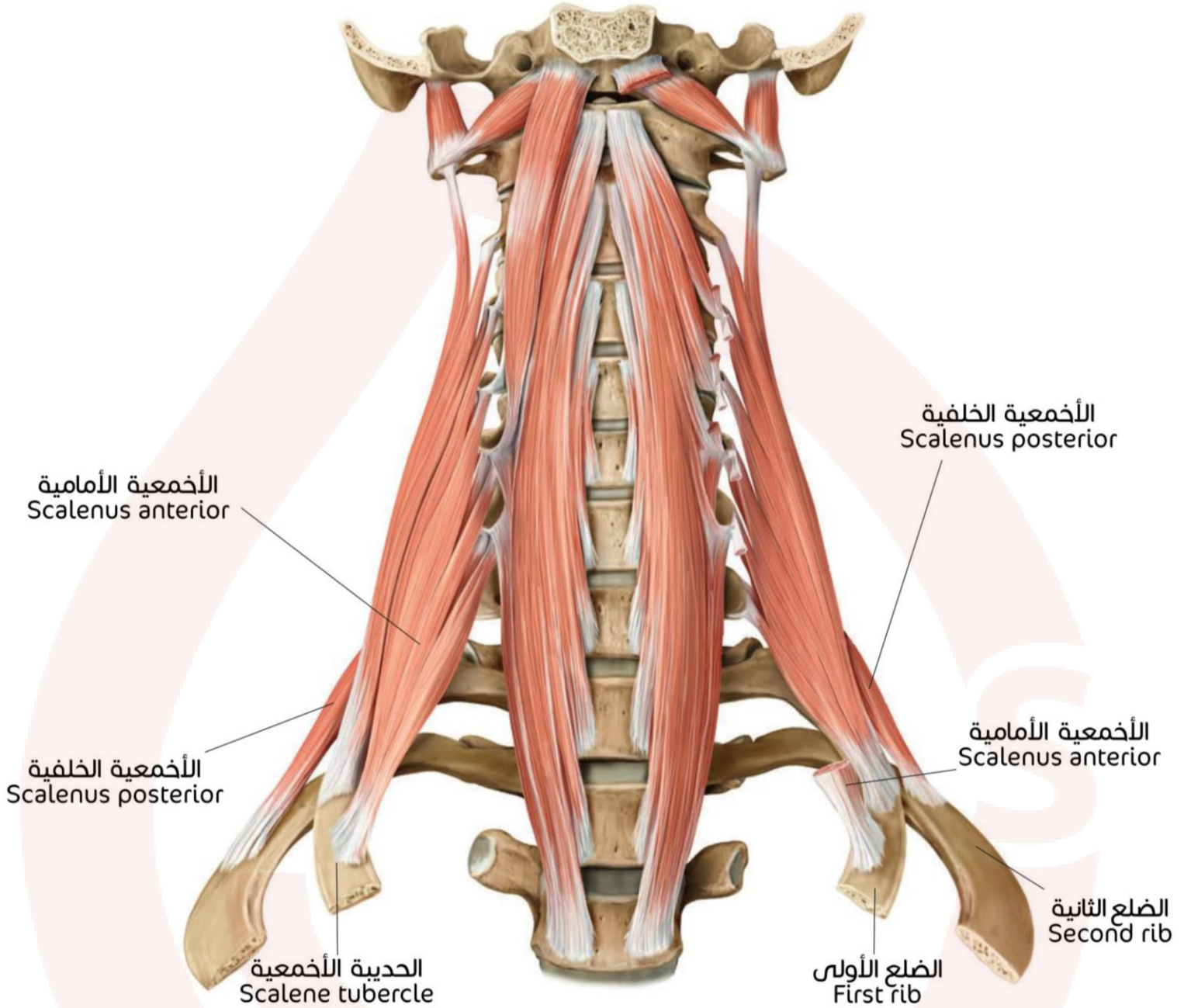
توضيح تمفصل رأس الضلع مع وجيهين ضلعيين من فقرتين متجاورتين:



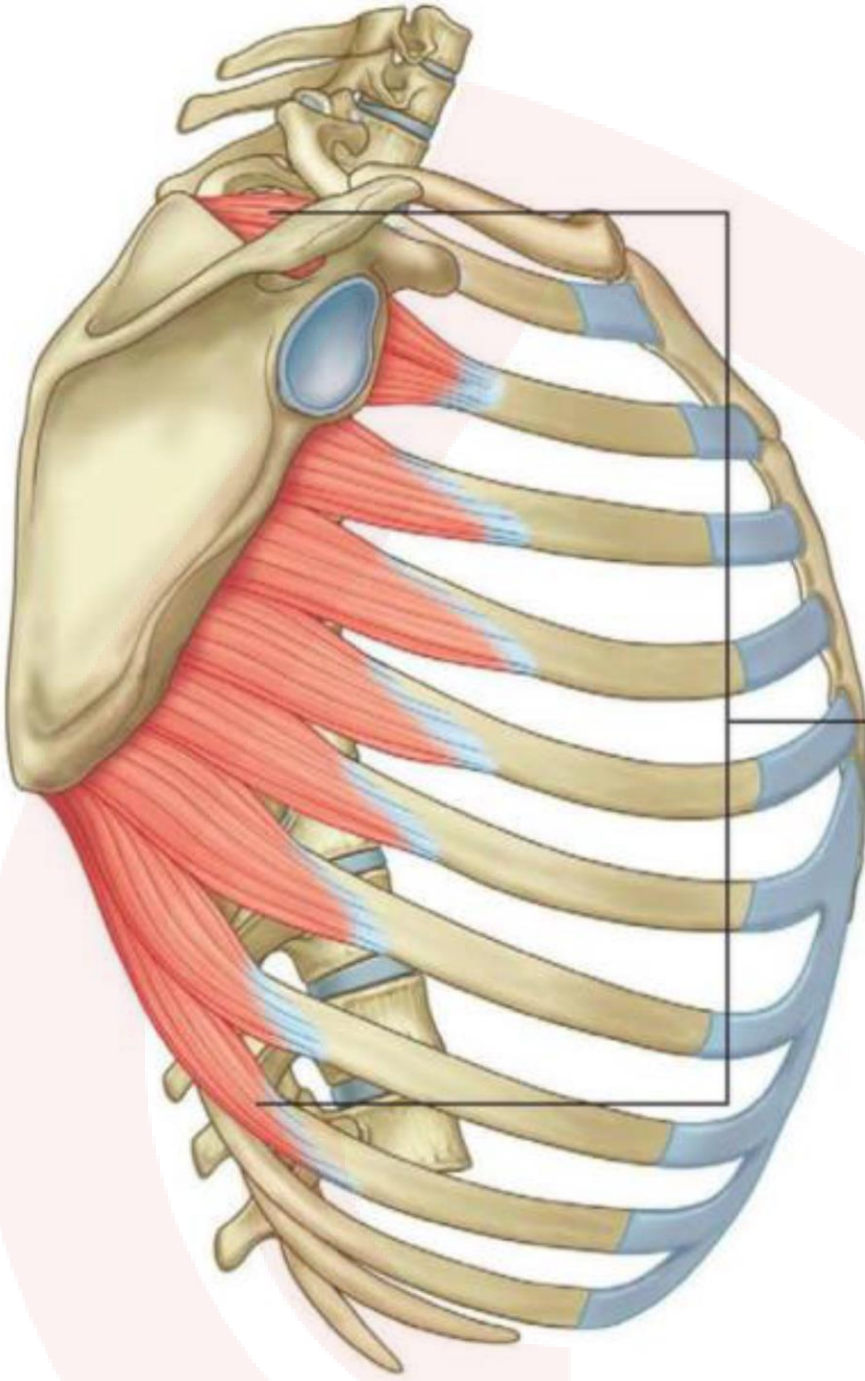
الضلع الأولى:



ارتكاز العضلات الأخمعية الأمامية والخلفية على الضلعين الأولى والثانية:



لاحظ ارتكاز العضة المنشارية الأمامية على الأضلاع:



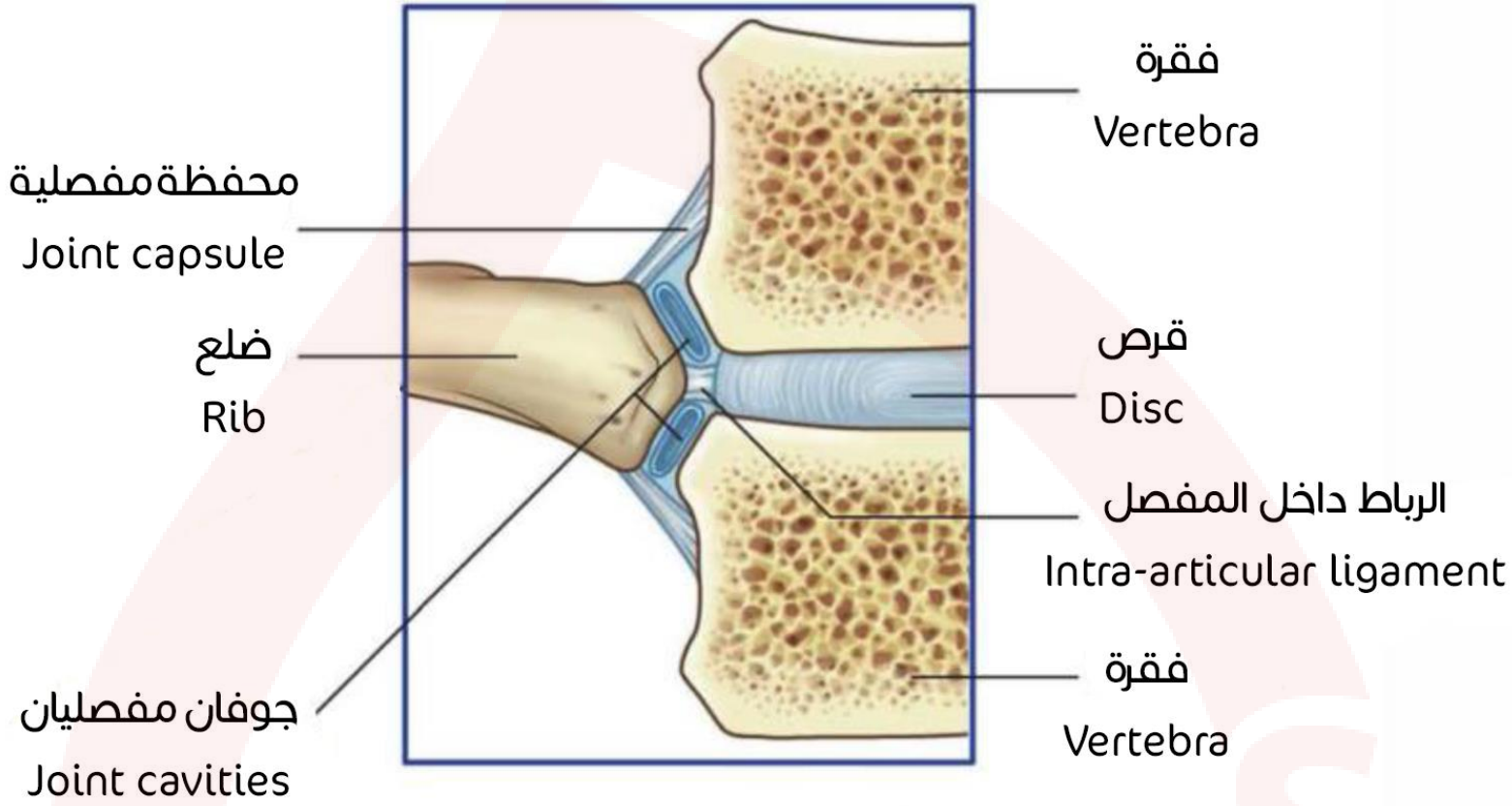
العضلة المنشارية الأمامية
Serratus anterior



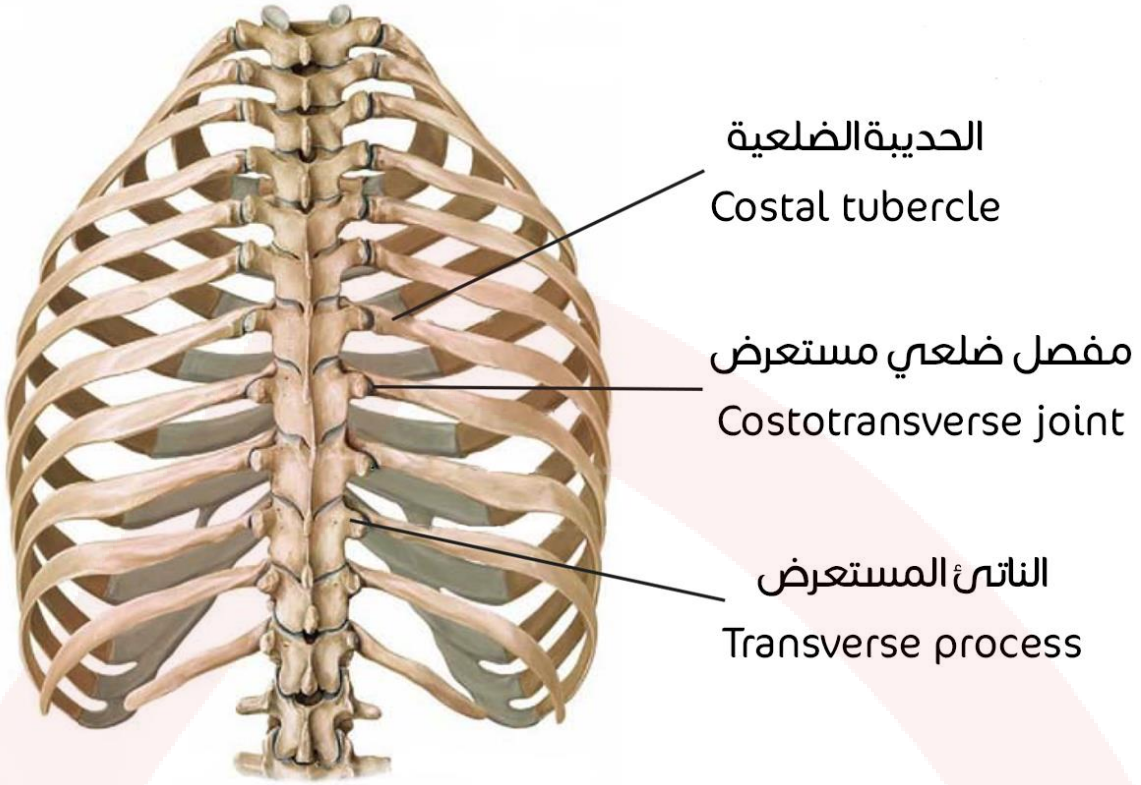
مفاصل الصدر

7. المفاصل الضلعيّة الفقريّة:

↳ مفاصل رؤوس الأضلاع:

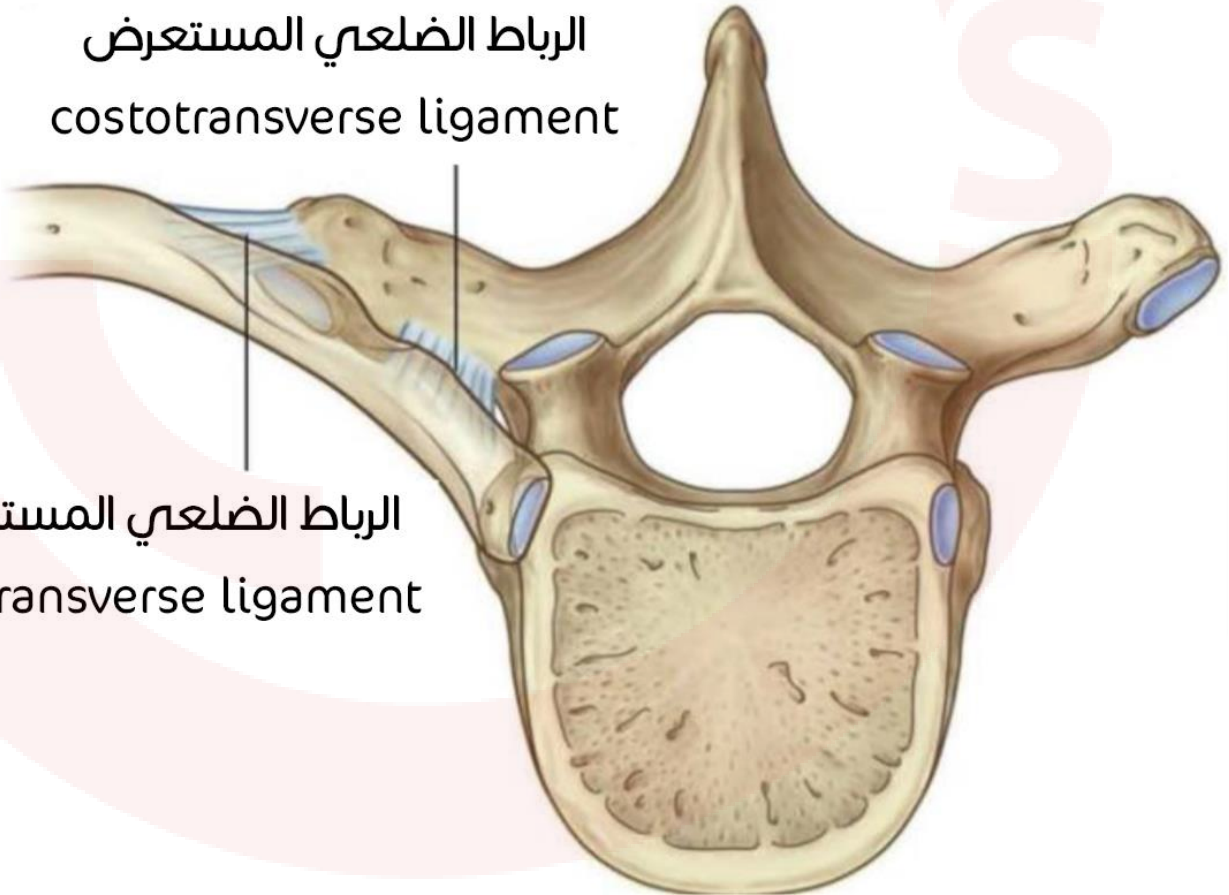


المفاصل الضلعية المستعرضية:



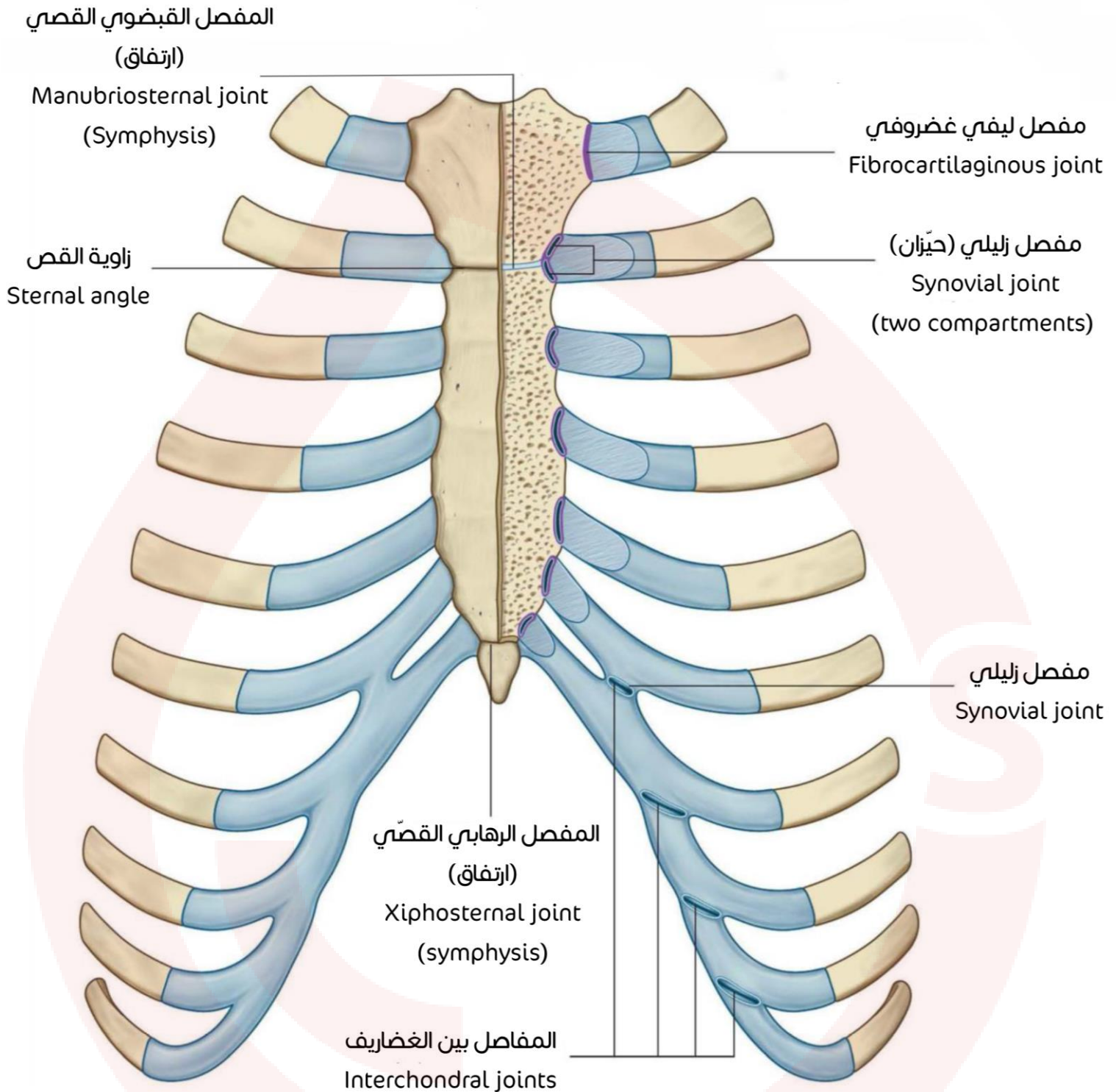
الأربطة المتعلقة بالمفصل الضلعي المستعرض:

الرباط الضلعي المستعرض
costovertebral ligament

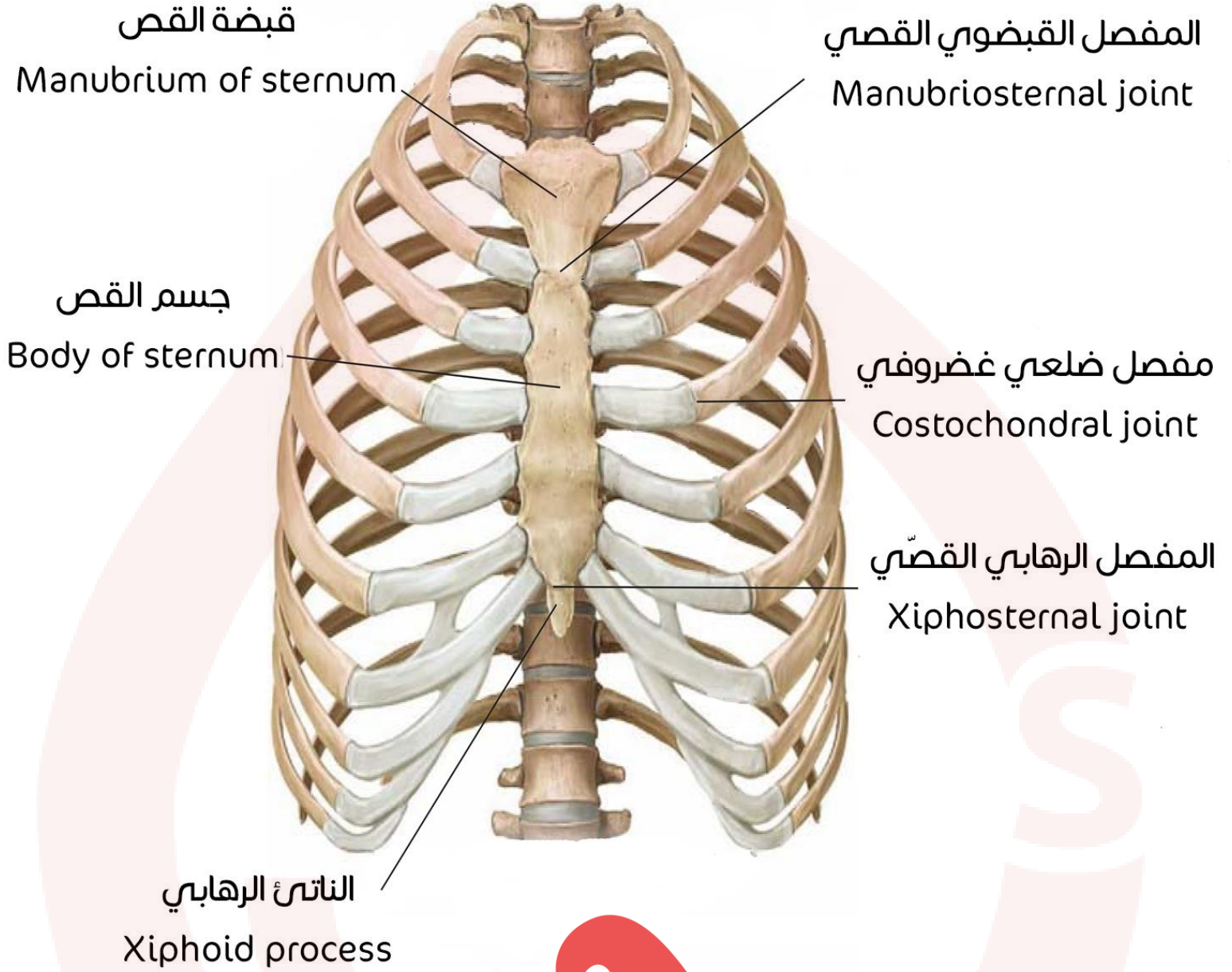


الرباط الضلعي المستعرض الوحشي
Lateral costovertebral ligament

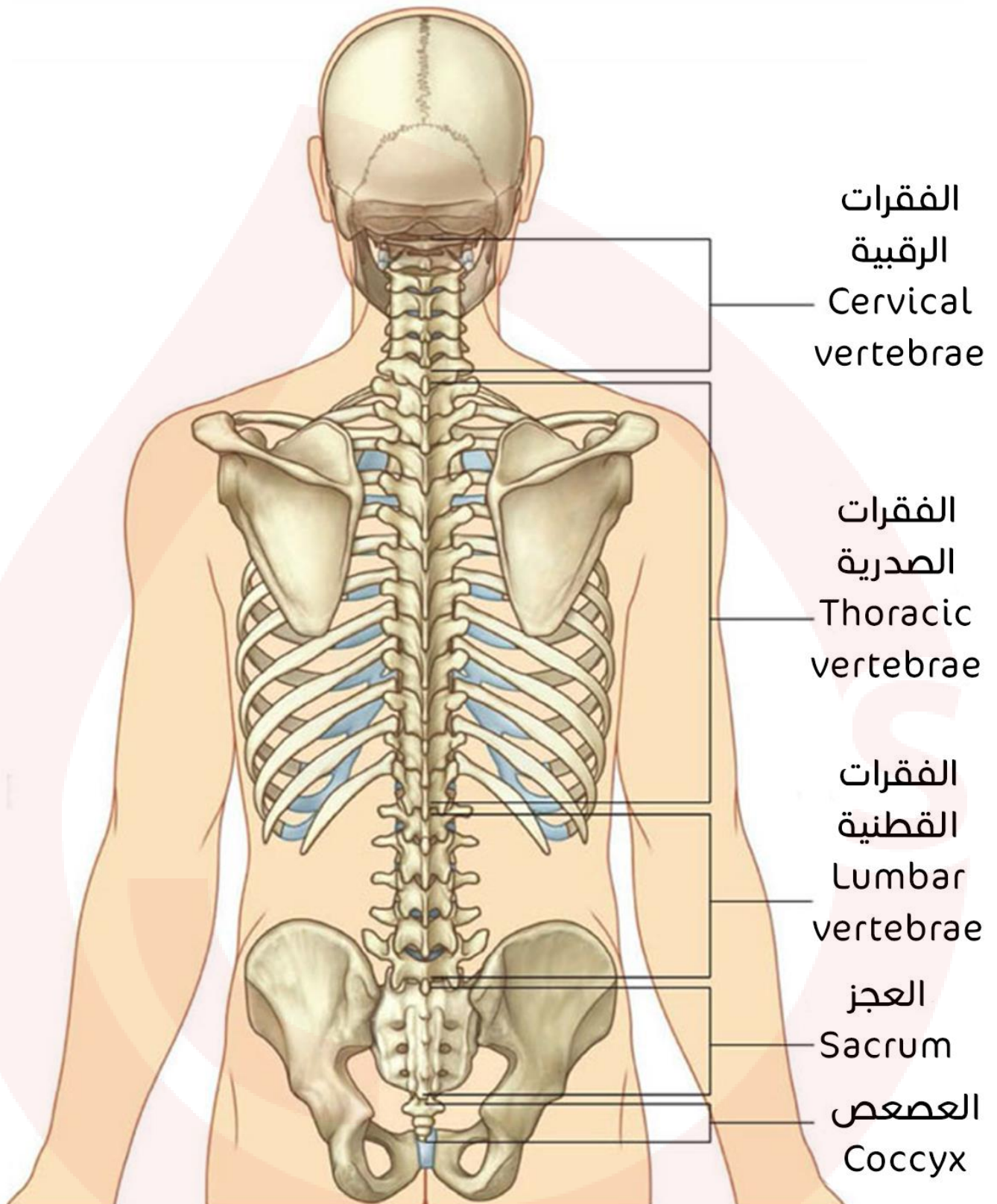
2. المفاصل الضلعية الغضروفية ومفاصل القص:



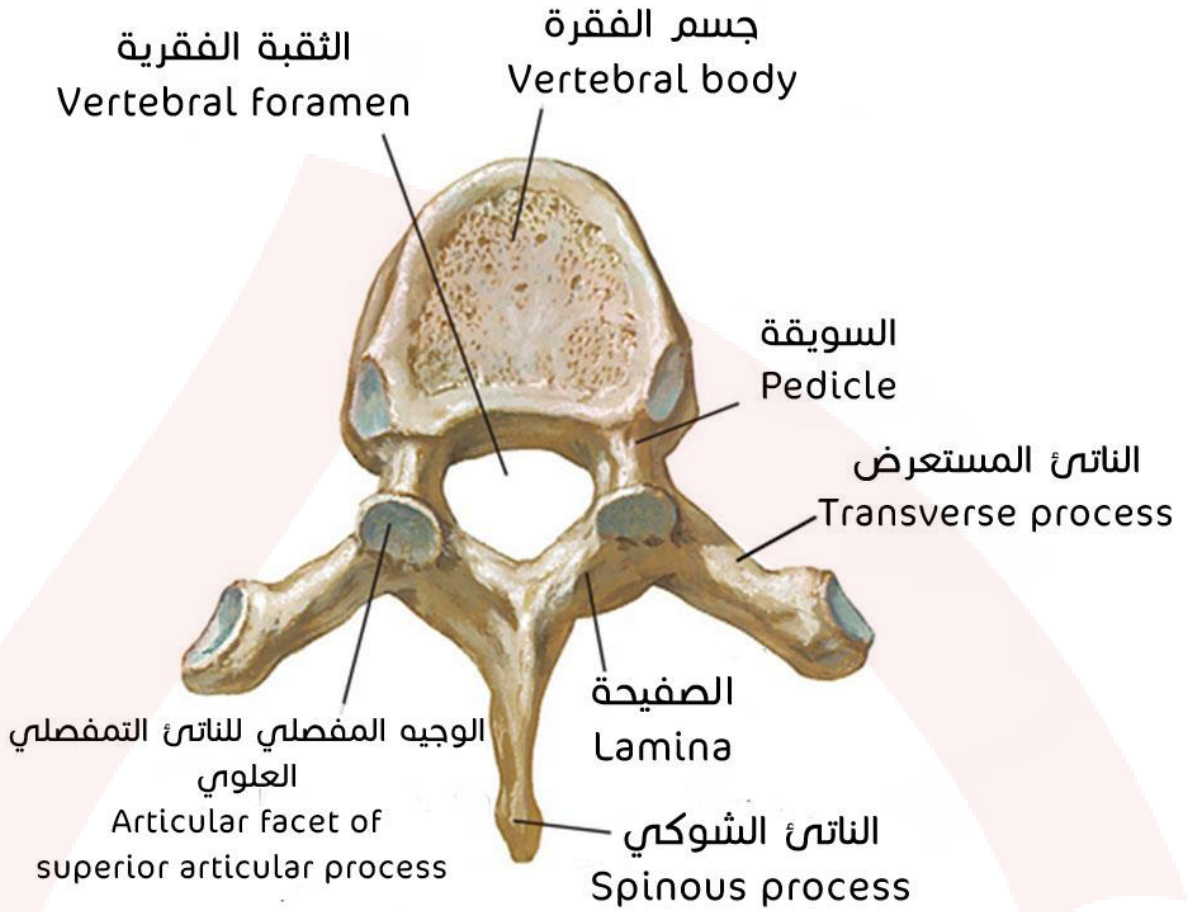
مفاصل القص:



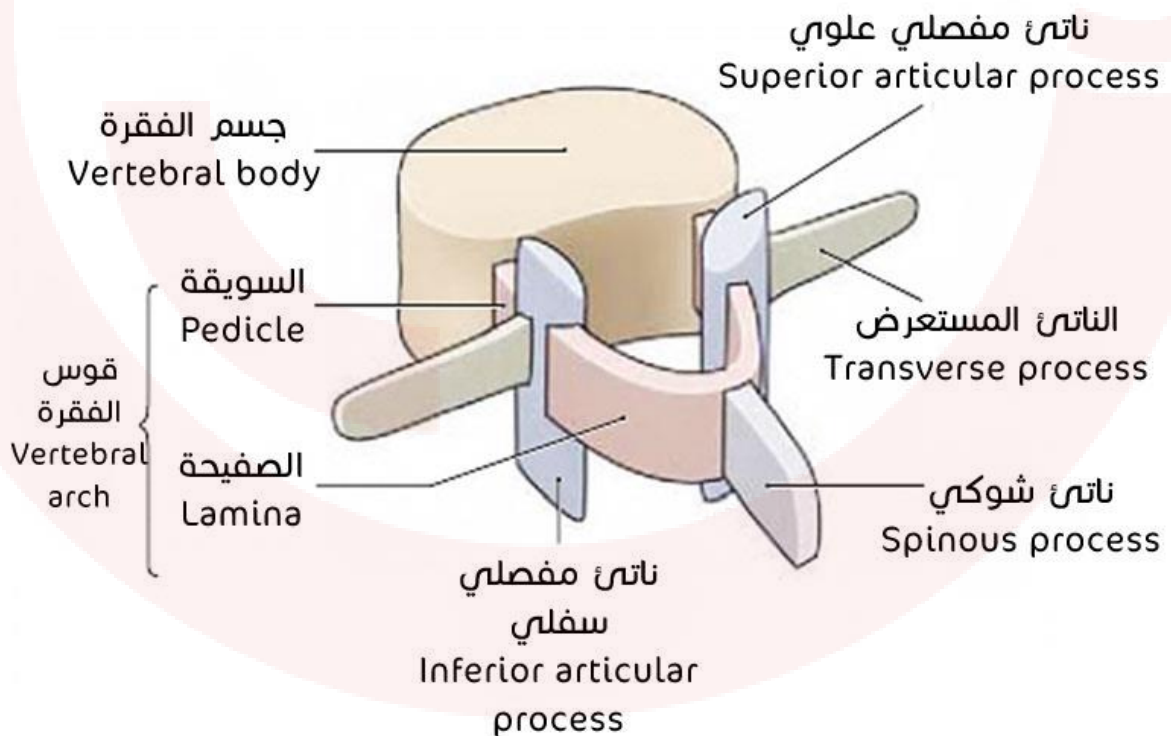
العمود الفقري



منظر علوي للفقرة النموذجية:



شكل ترسيمي للتوضيح:

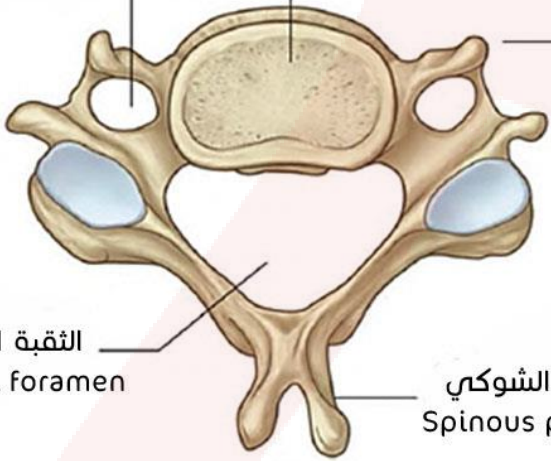


الفقرات الرقبية

فقرة رقبية نموذجية:

الثقبة المستعرضة
Foramen transversarium

جسم الفقرة
Vertebral body

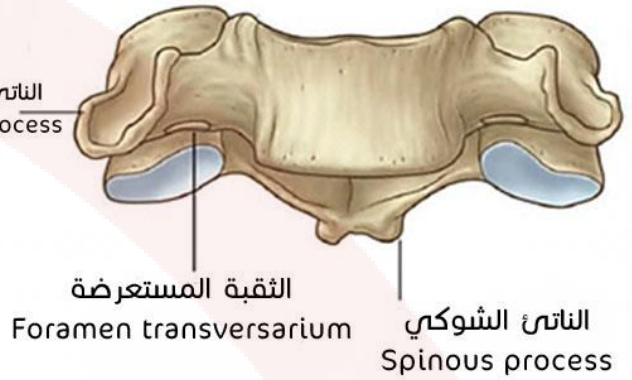


الناتئ المستعرض
Transverse process

الثقبة الفقرية
Vertebral foramen

الناتئ الشوكي
Spinous process

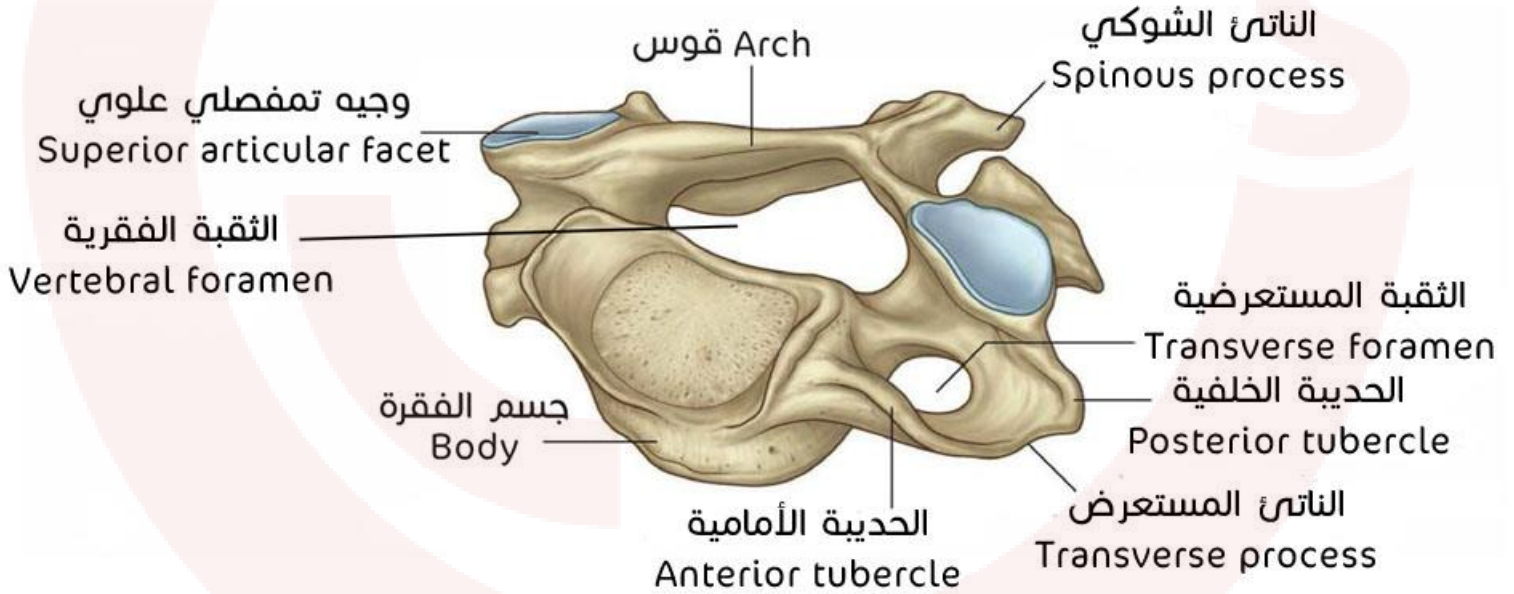
منظر علوي



الثقبة المستعرضة
Foramen transversarium

الناتئ الشوكي
Spinous process

منظر أمامي



قوس Arch

الناتئ الشوكي
Spinous process

وجيه تمفصلي علوي
Superior articular facet

الثقبة الفقرية
Vertebral foramen

جسم الفقرة
Body

الحدبية الأمامية
Anterior tubercle

الثقبة المستعرضة
Transverse foramen

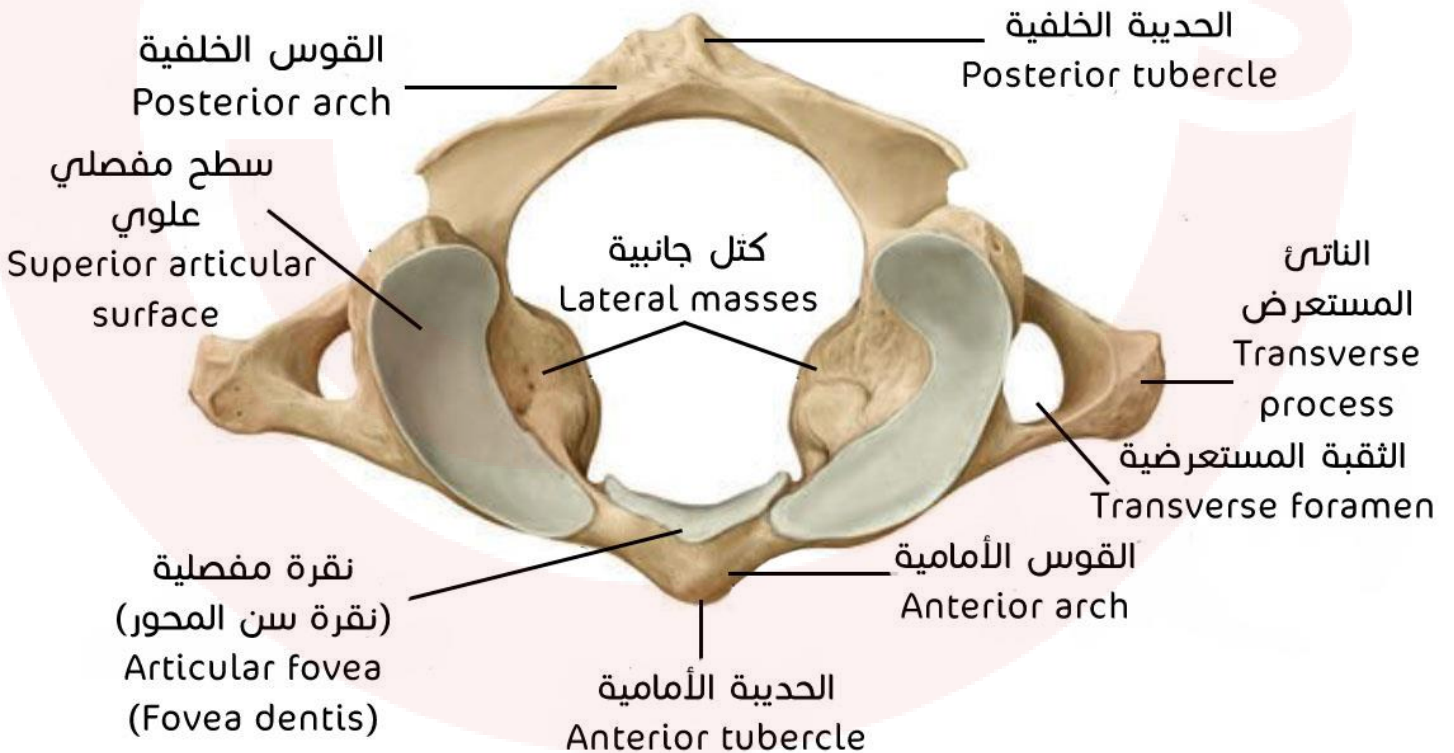
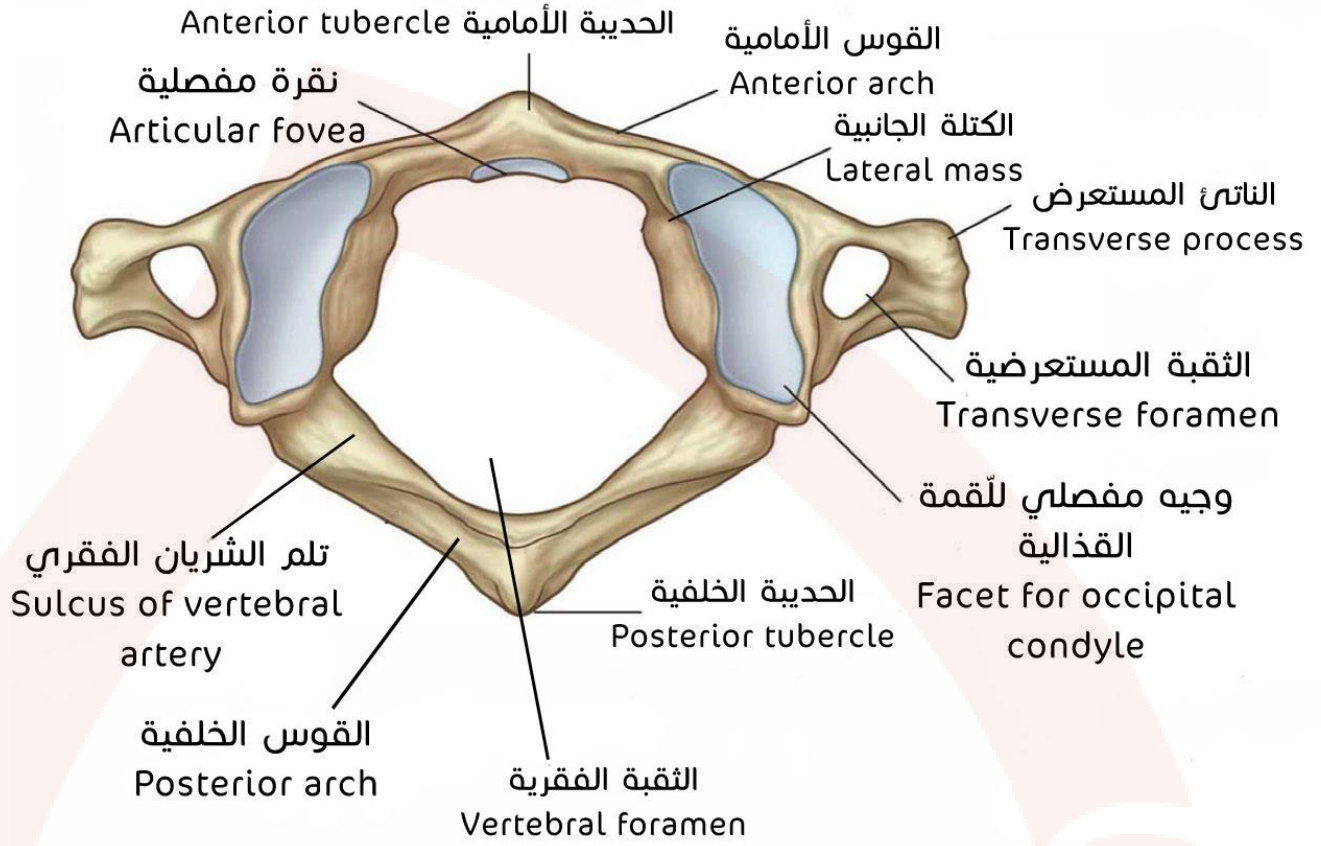
الحدبية الخلفية
Posterior tubercle

الناتئ المستعرض
Transverse process

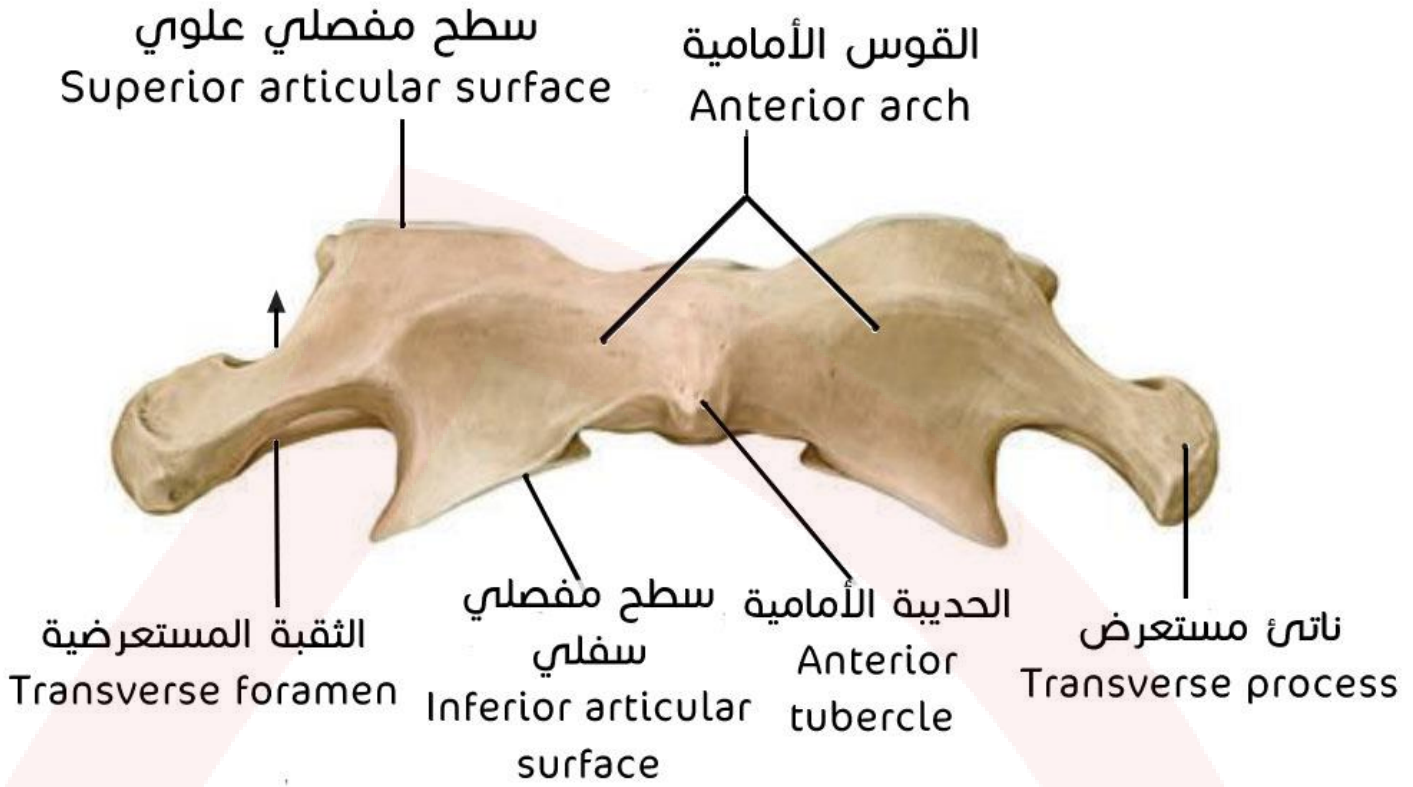
منظر علوي أمامي جانبي

الفقرة الرقبية الأولى (الفهقة Atlas):

منظر علوي:

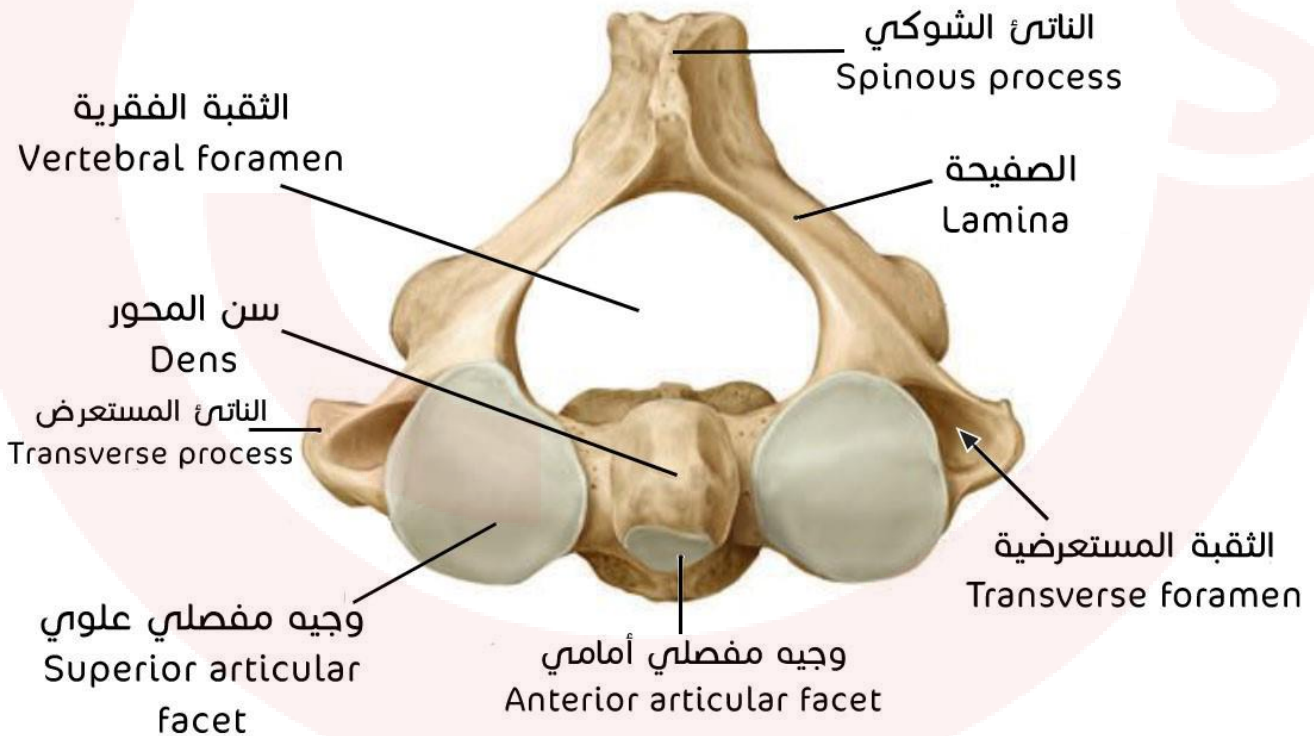


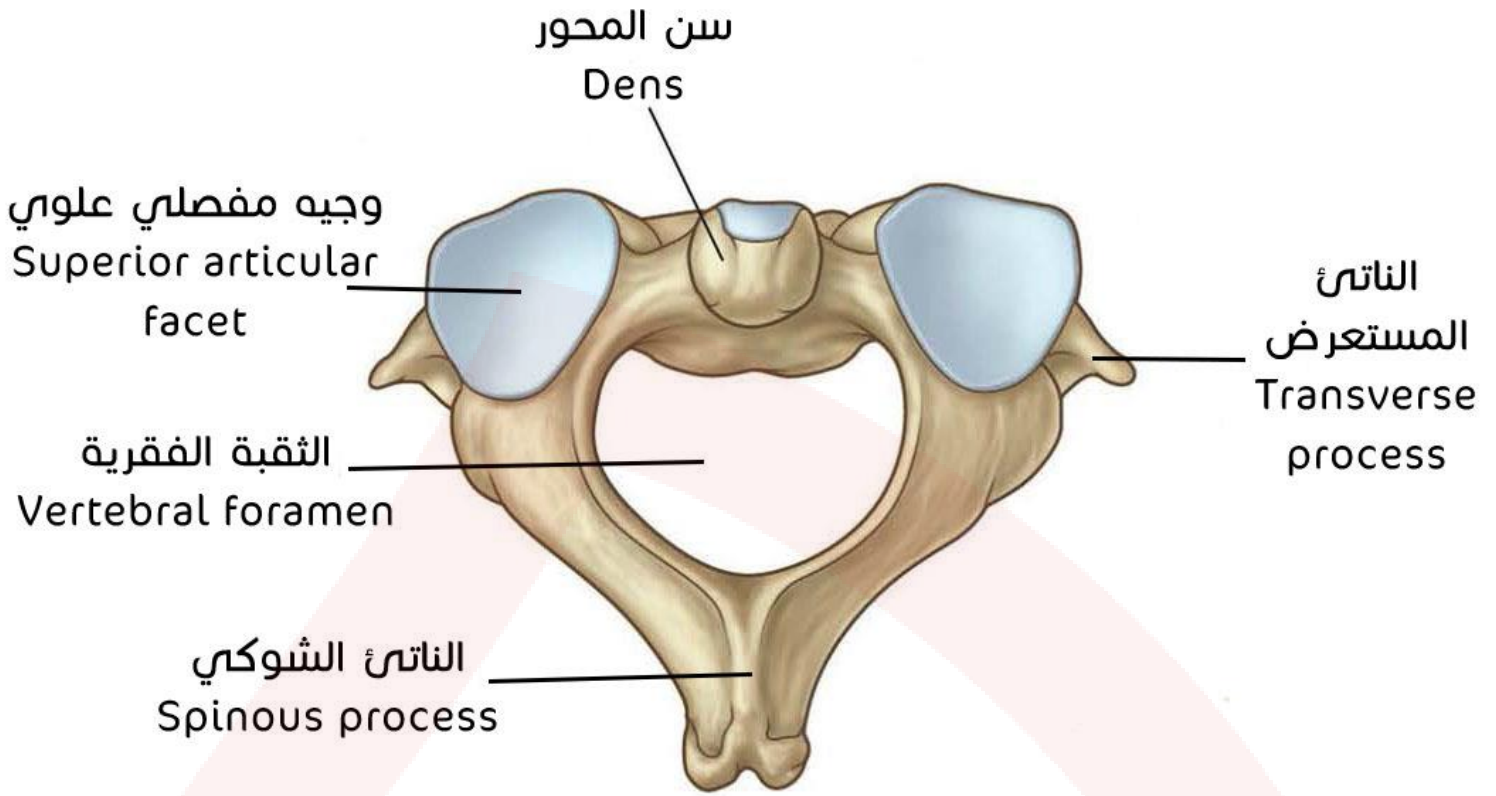
← منظر أمامي:



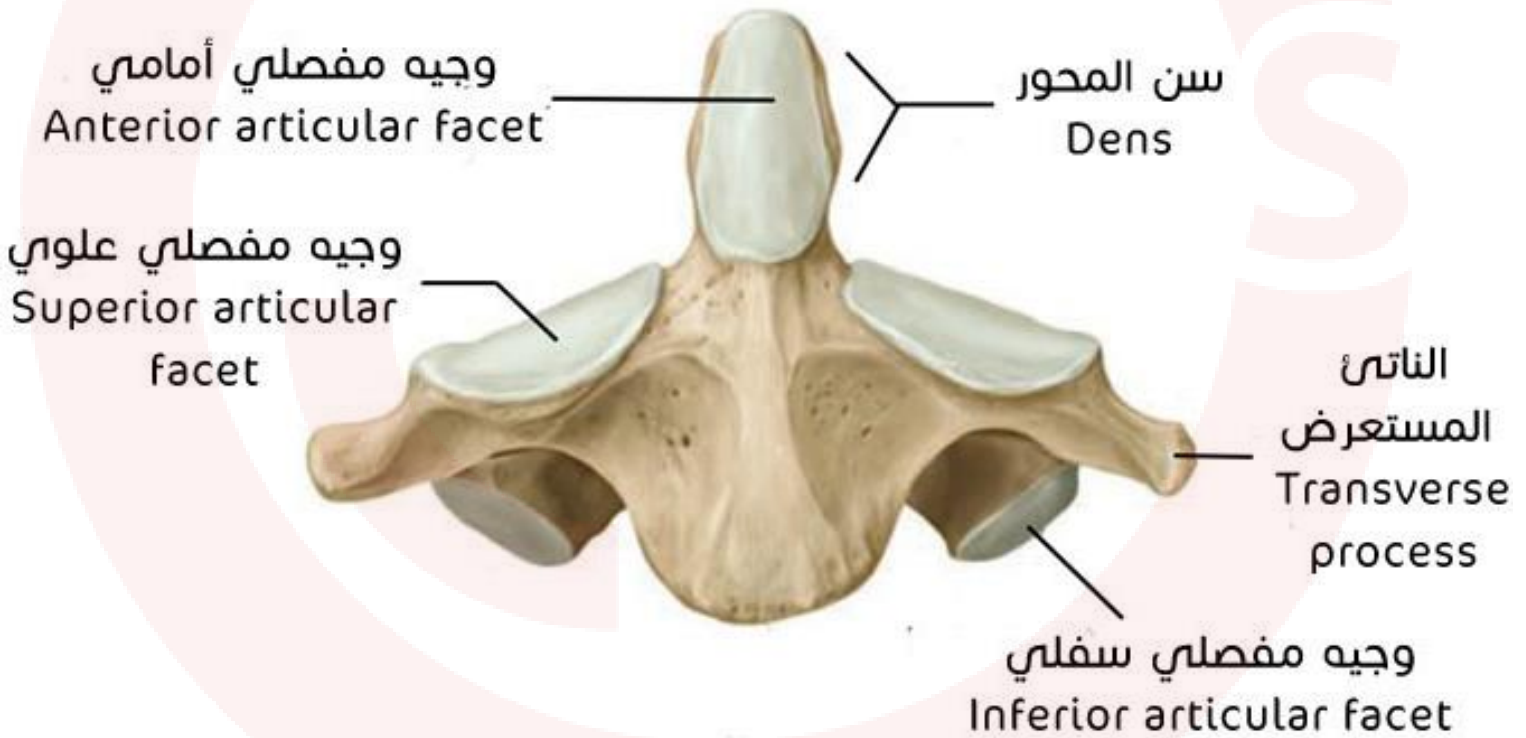
الفقرة الرقبية الثانية (المحور أو الفائق Axis):

← منظر علوي:



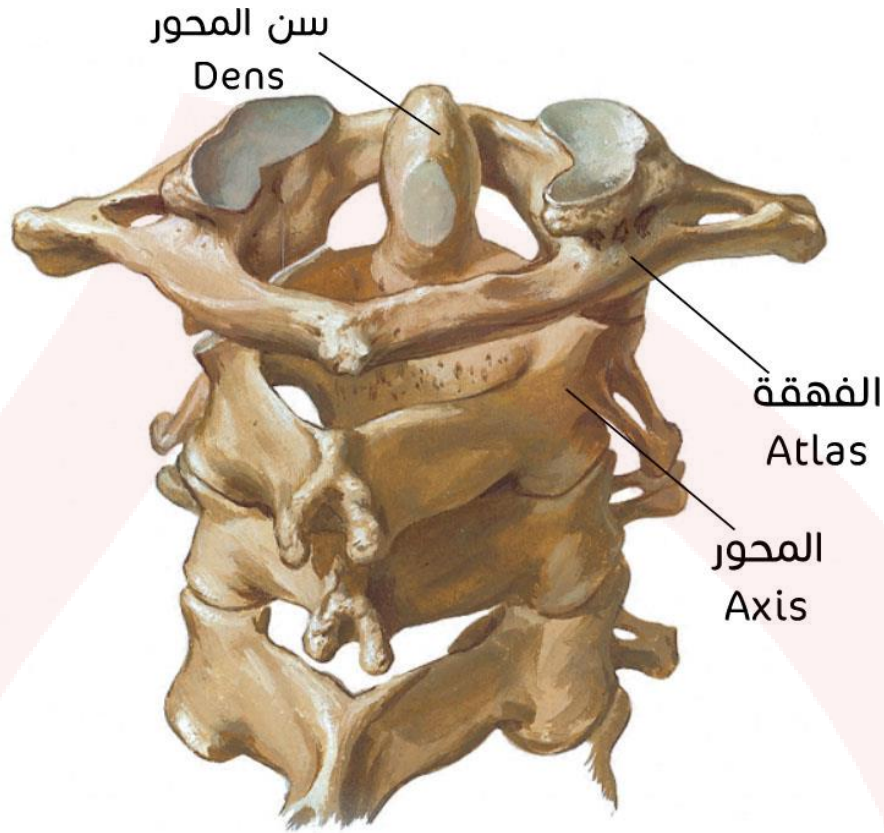


↳ منظر أمامي:



تمفصل الفكّة مع المحور:

↪ منظر خلفي علوي:



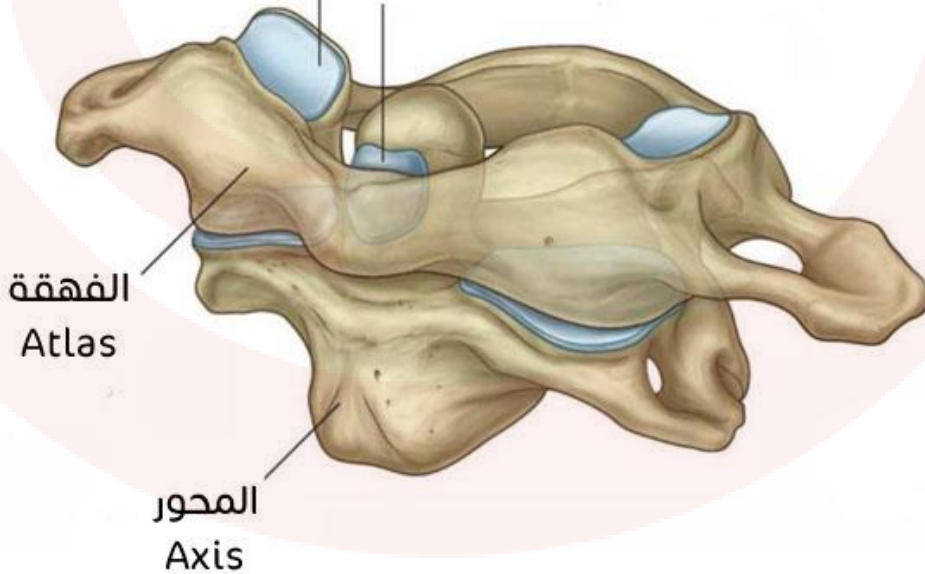
↪ منظر أمامي جانبي:

السطح المفصلي العلوي (للقمة القذالية)

Superior articular surface for occipital condyle

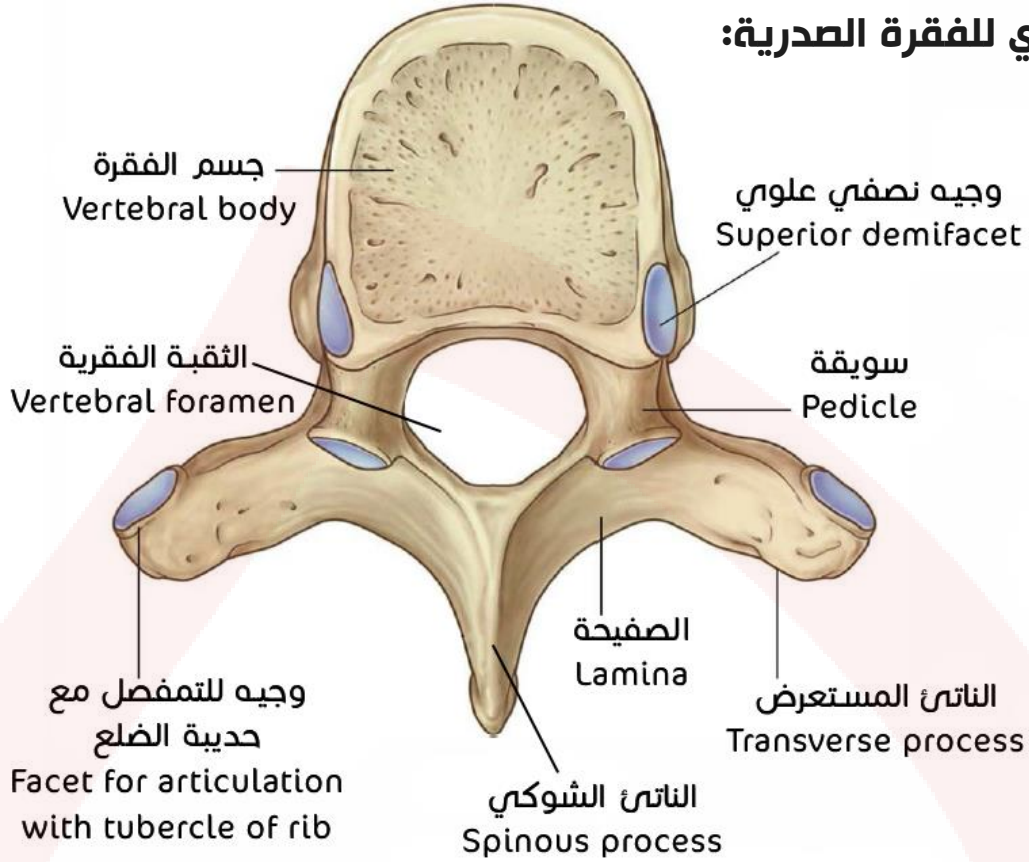
الوجيه المفصلي للسن

Articular facet for dens

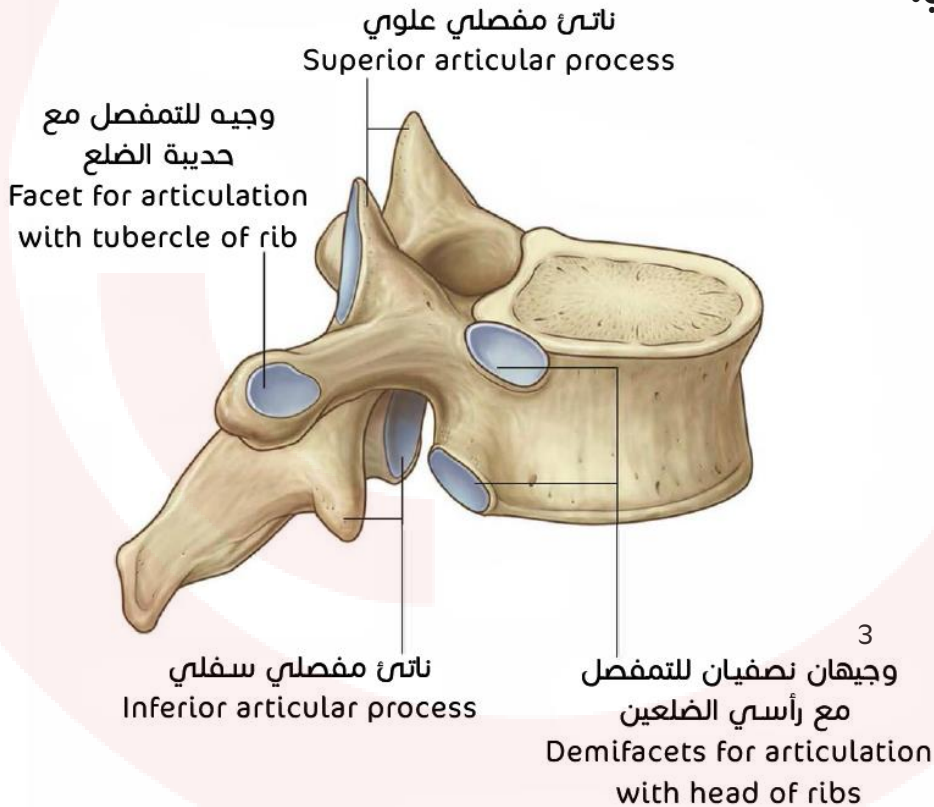


الفقرات الصدرية

منظر علوي للفقرات الصدرية:



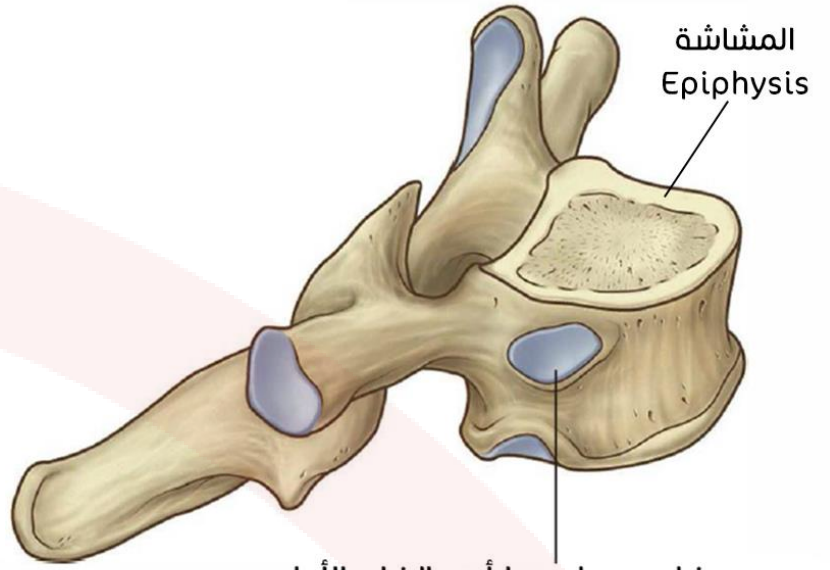
منظر علوي وحشي:



³ الوجيه النصفي = الوجيه الضلعي المفصلي

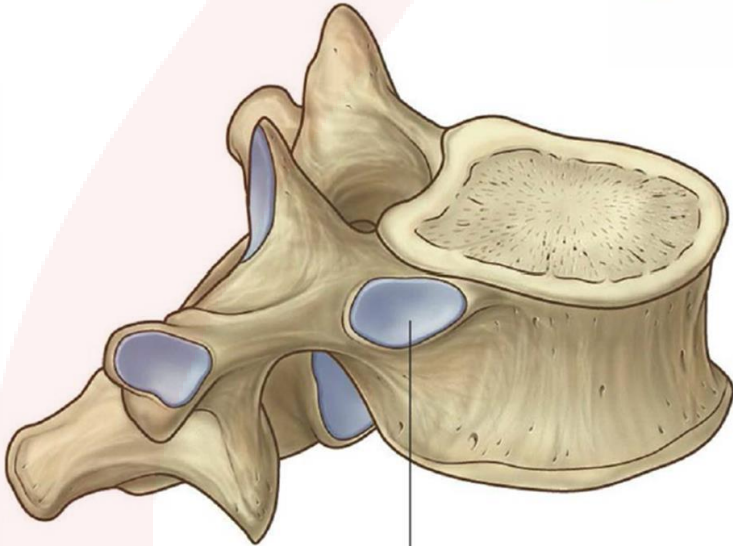
لاحظ تدرّج حجم جسم الفقرة وشكل الناتئ الشوكي في الفقرات الصدرية:

الفقرة الصدرية
الأولى



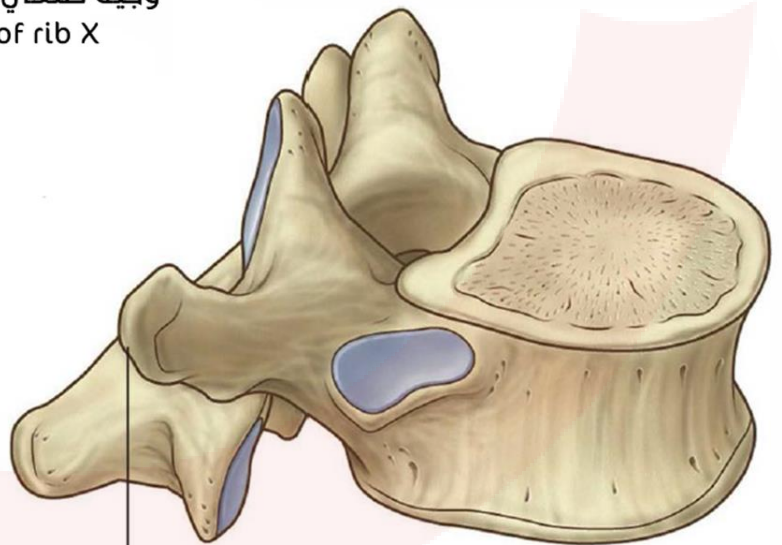
وجيه ضلعي علوي لرأس الضلع الأول
Superior costal facet for head of rib 1

الفقرة الصدرية
العاشرة



وجيه ضلعي وحيد للتمفصل مع رأس الضلع العاشر
Single costal facet for head of rib X

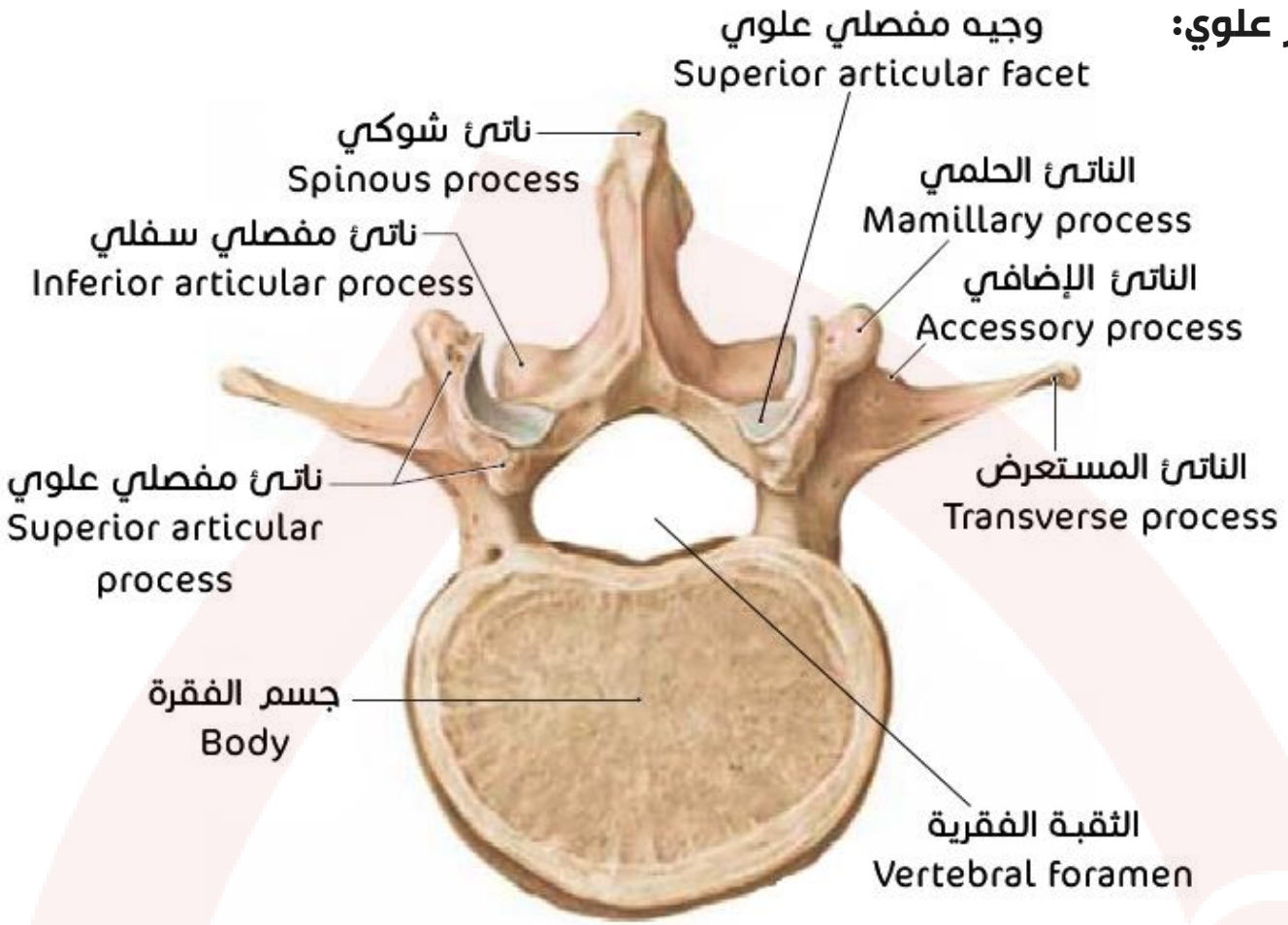
الفقرة الصدرية
الحادية عشر



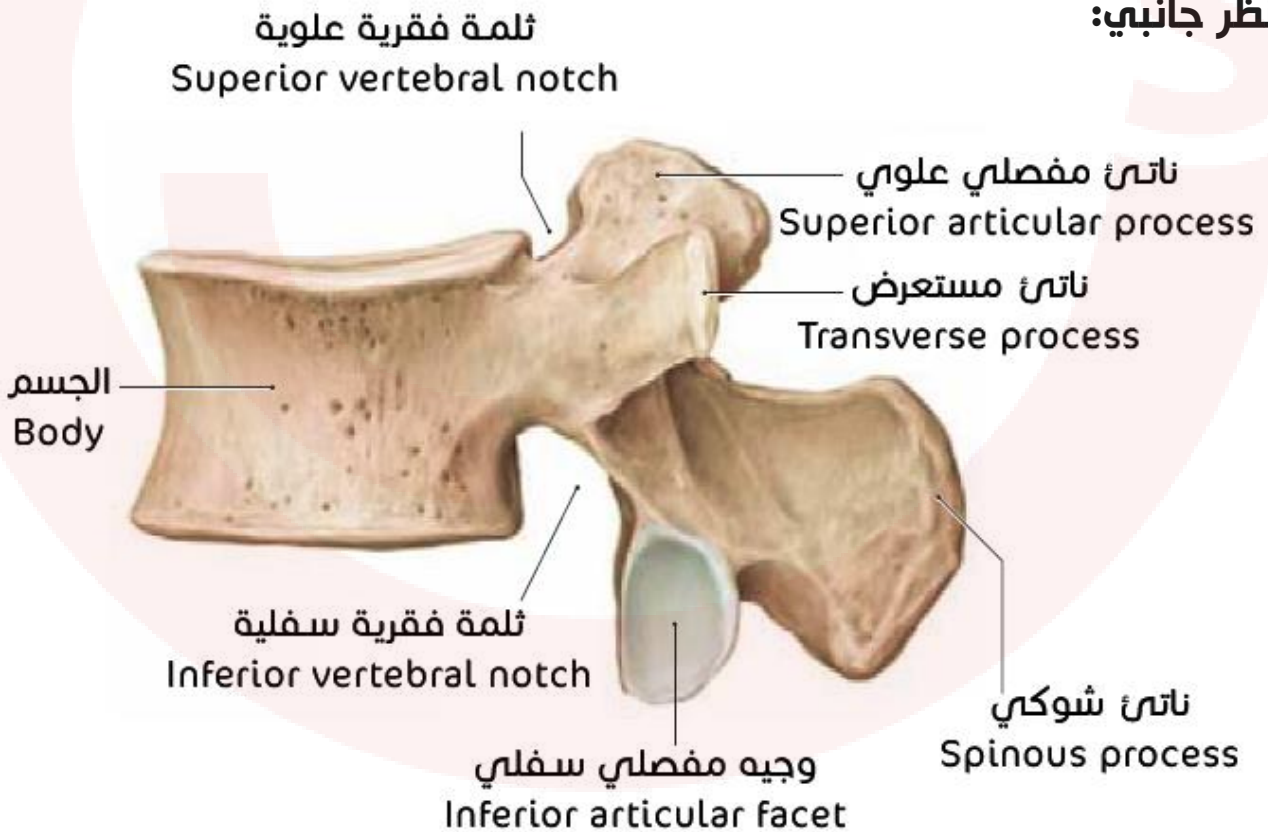
غياب الوجيه الضلعي على الناتئ المستعرض
No costal facet on transverse process

الفقرات القطنية

↳ منظر علوي:

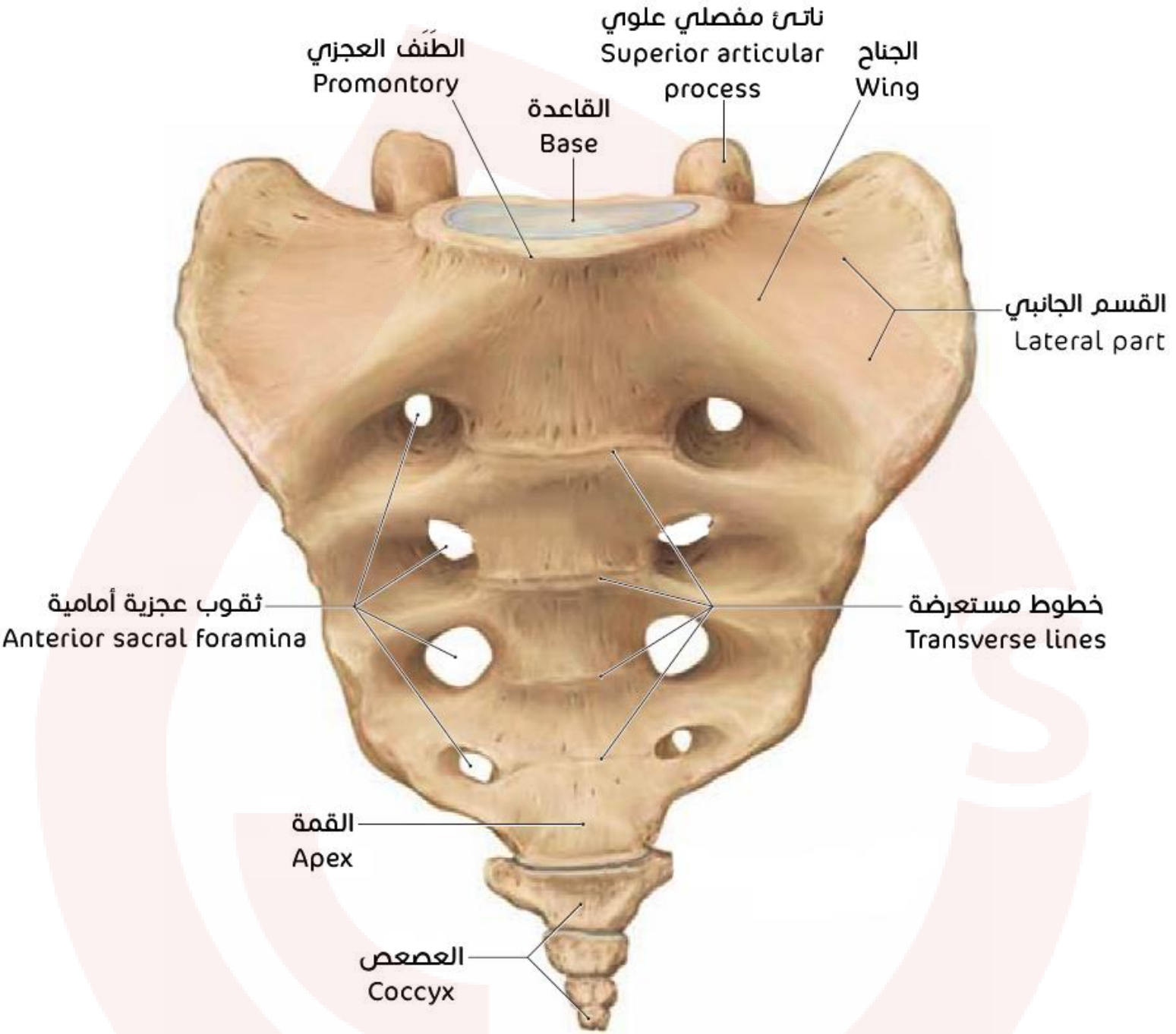


↳ منظر جانبي:

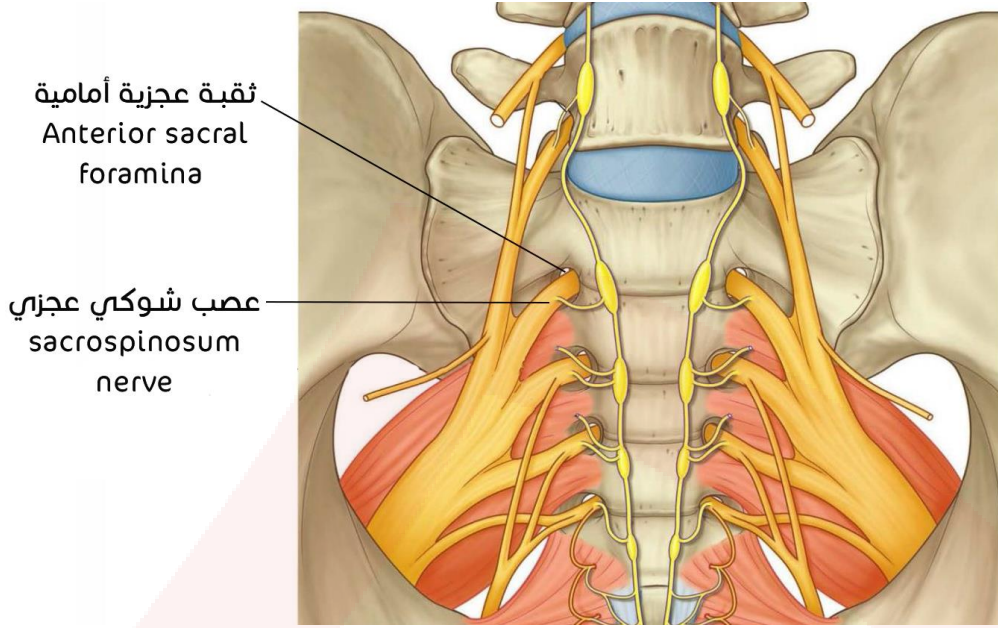


عظم العجز

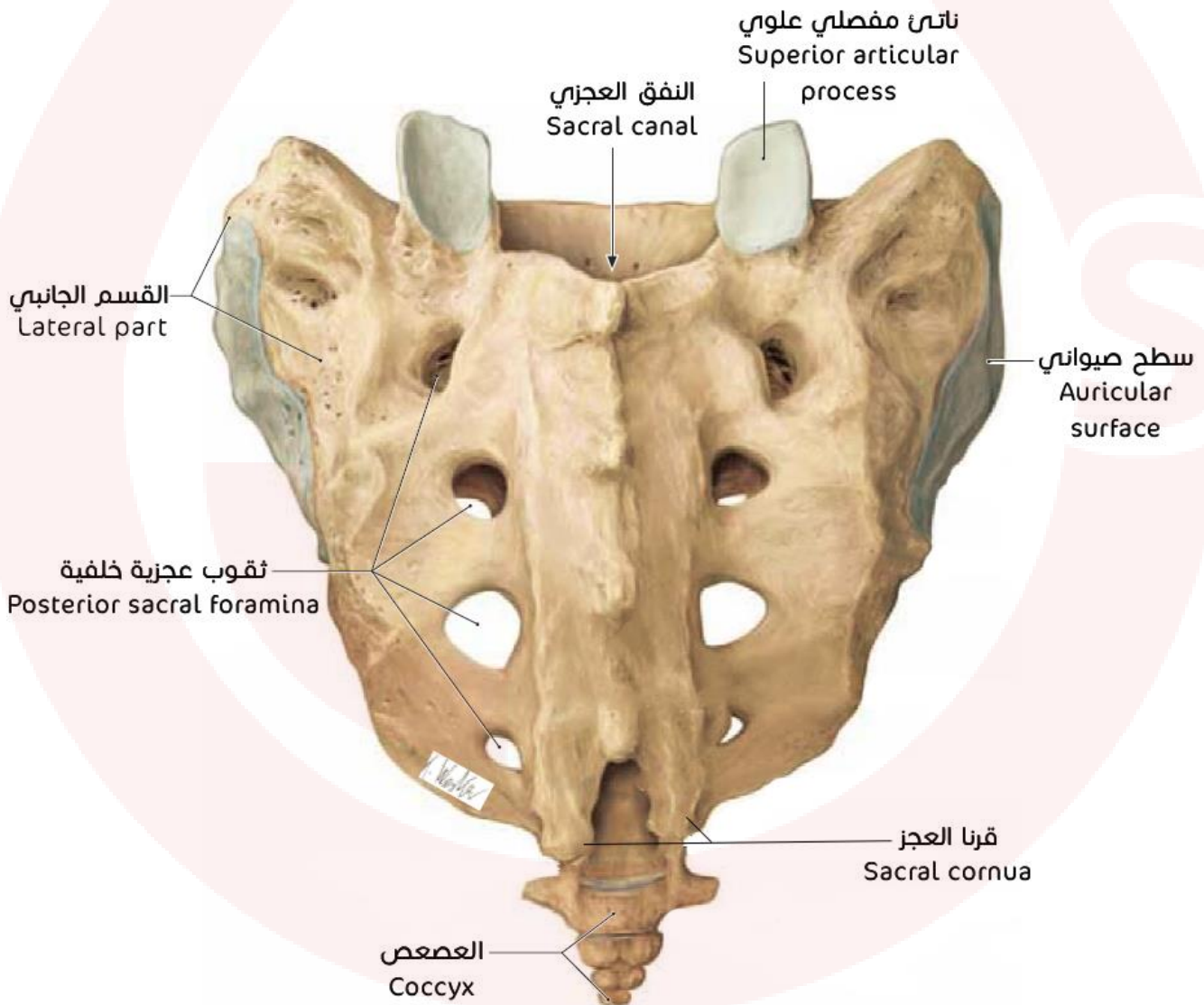
↳ منظر أمامي (حوضي):



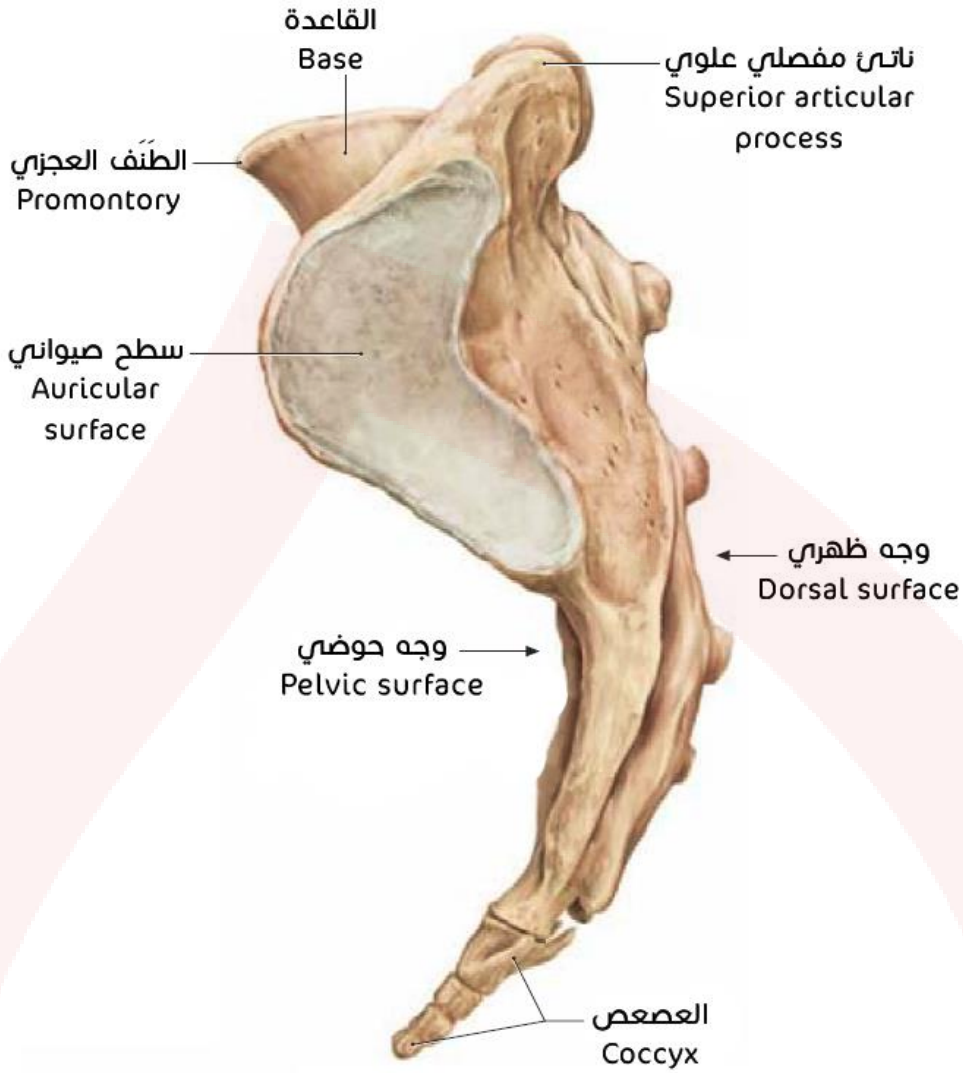
الثقب العجزية:



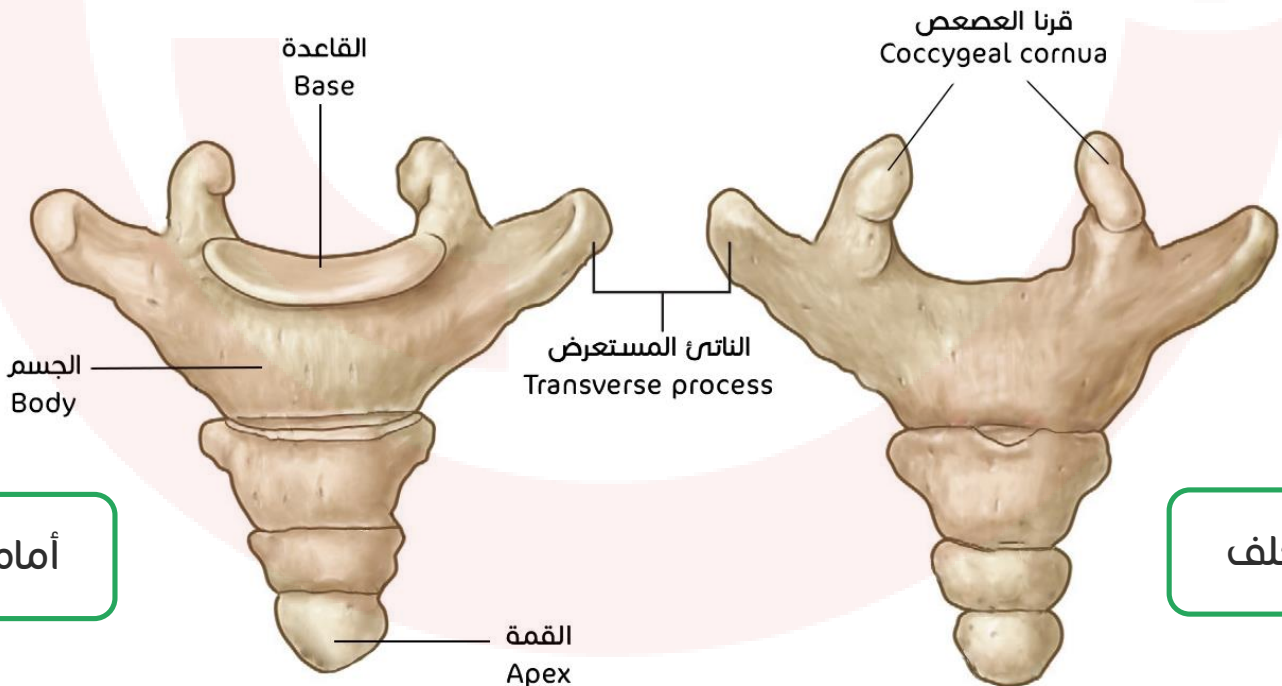
منظر خلفي (ظهري):



منظر جانبي:



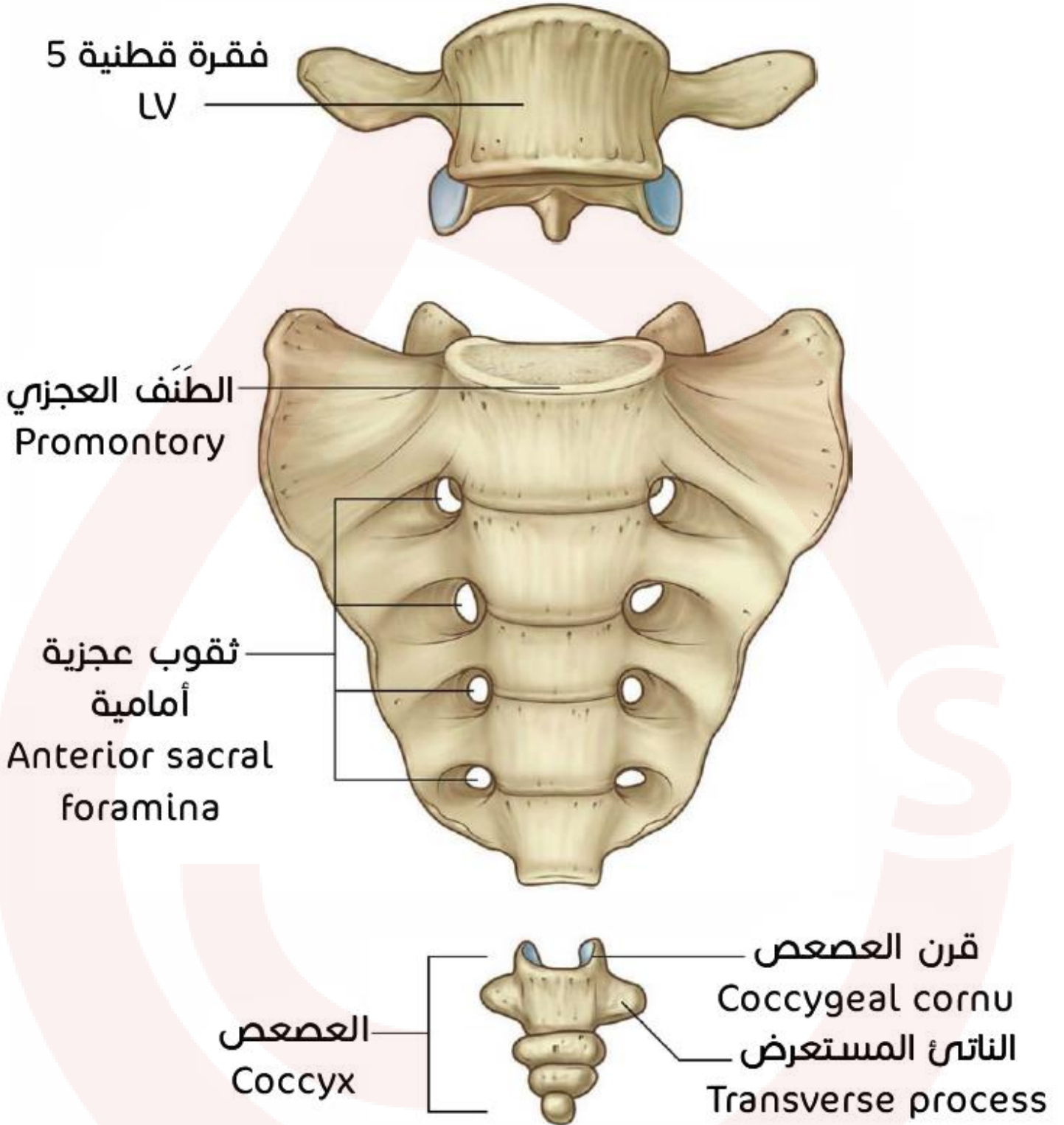
عظم العصعص



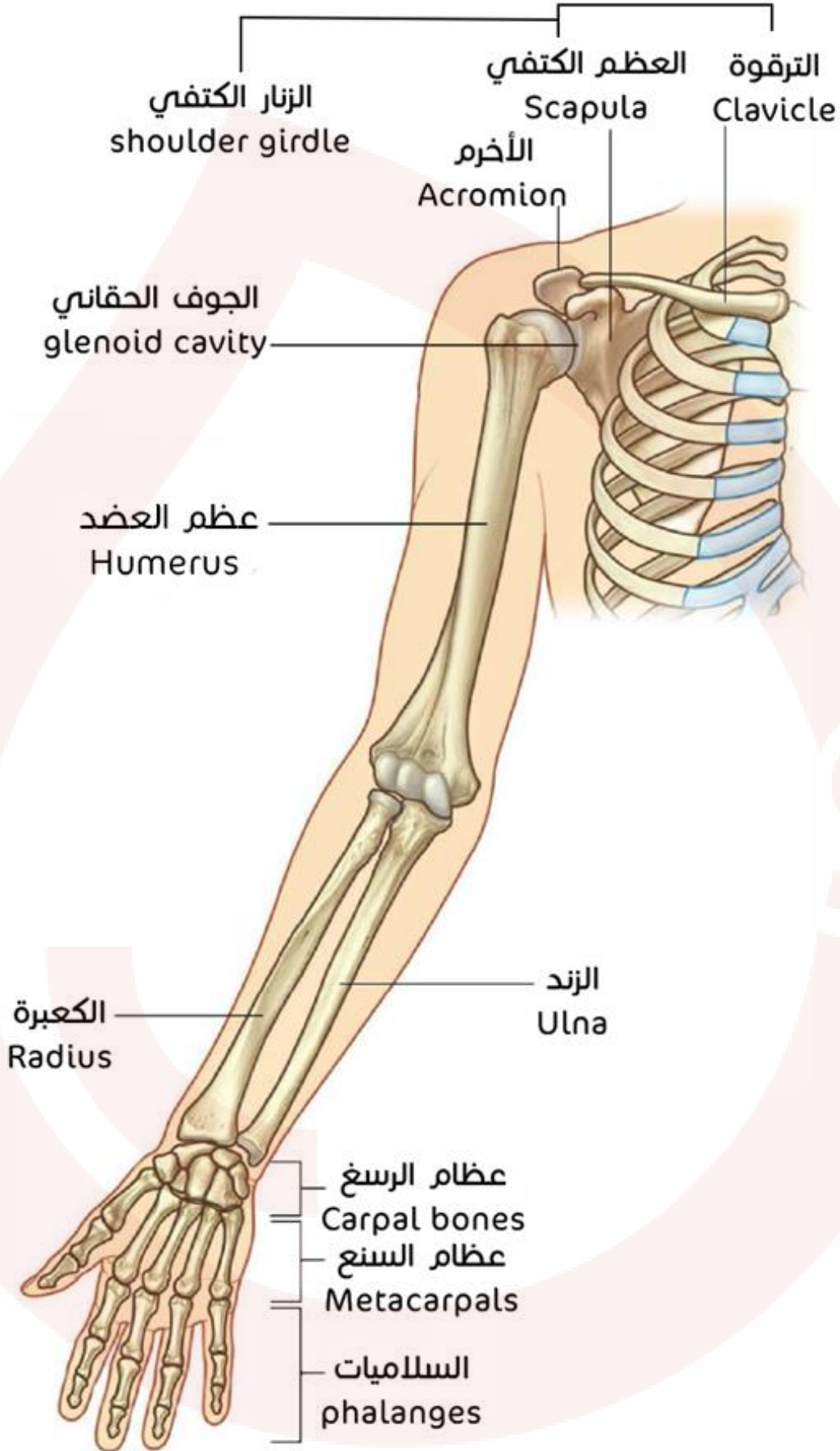
أمام

خلف

تمفصل العجز مع العصص والفقرة القطنية الأخيرة:

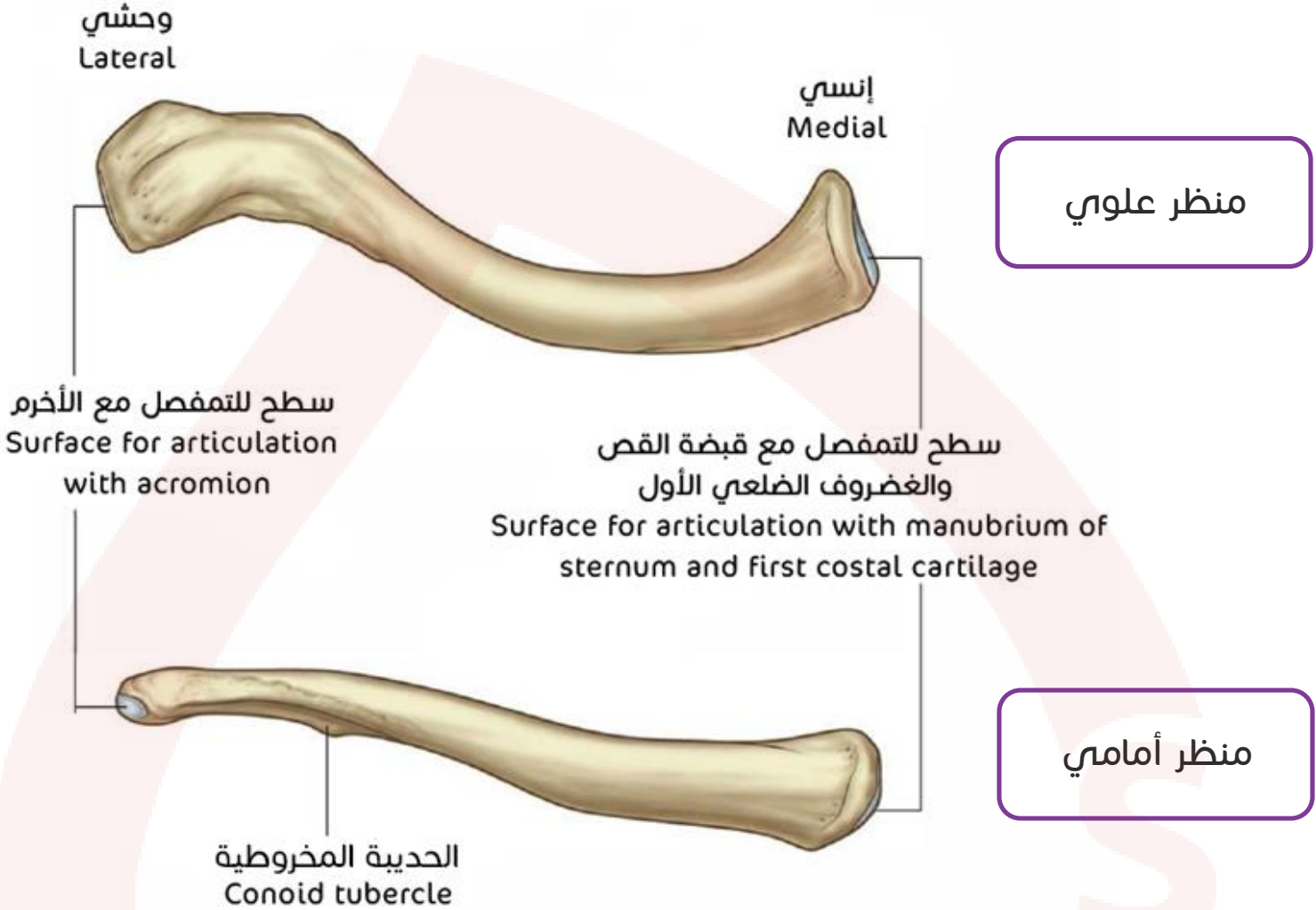


الطرف العلوي

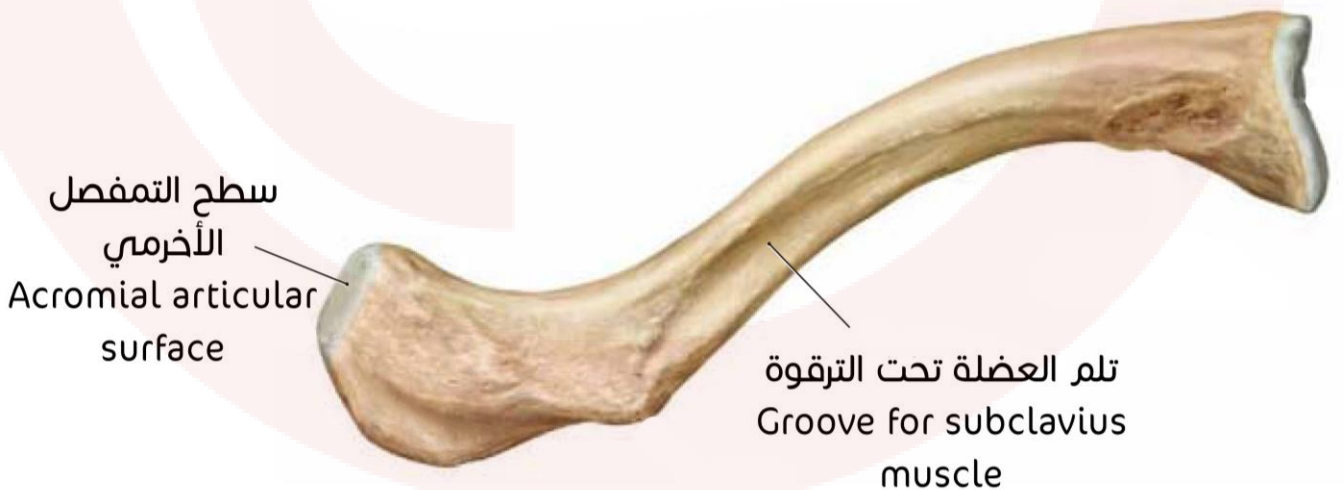

عظم الترقوة

منظر علوي و منظر أمامي:

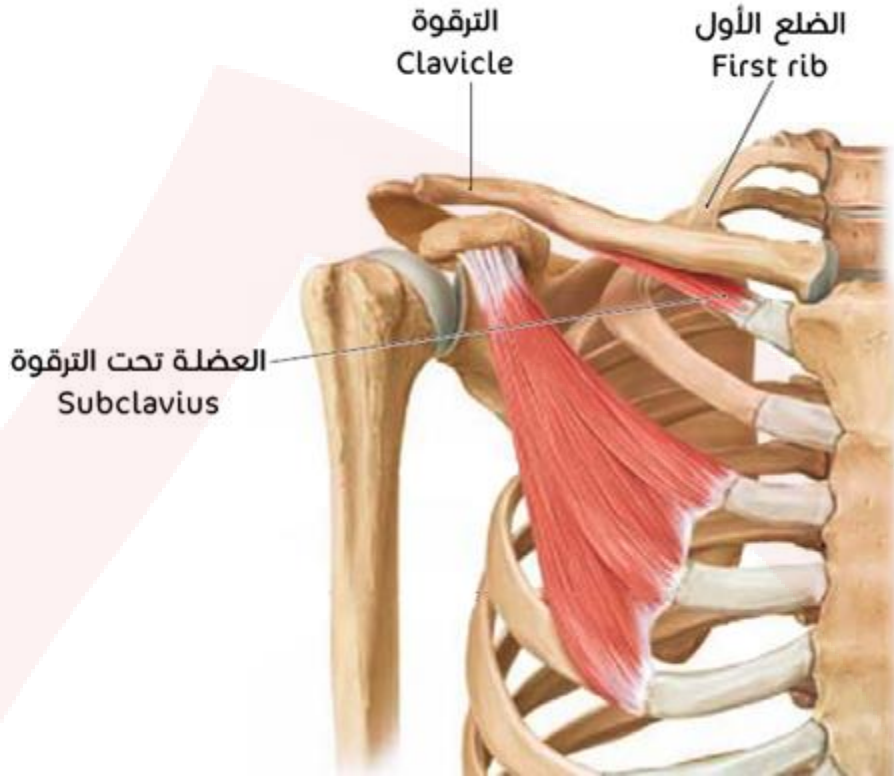


منظر سفلي:

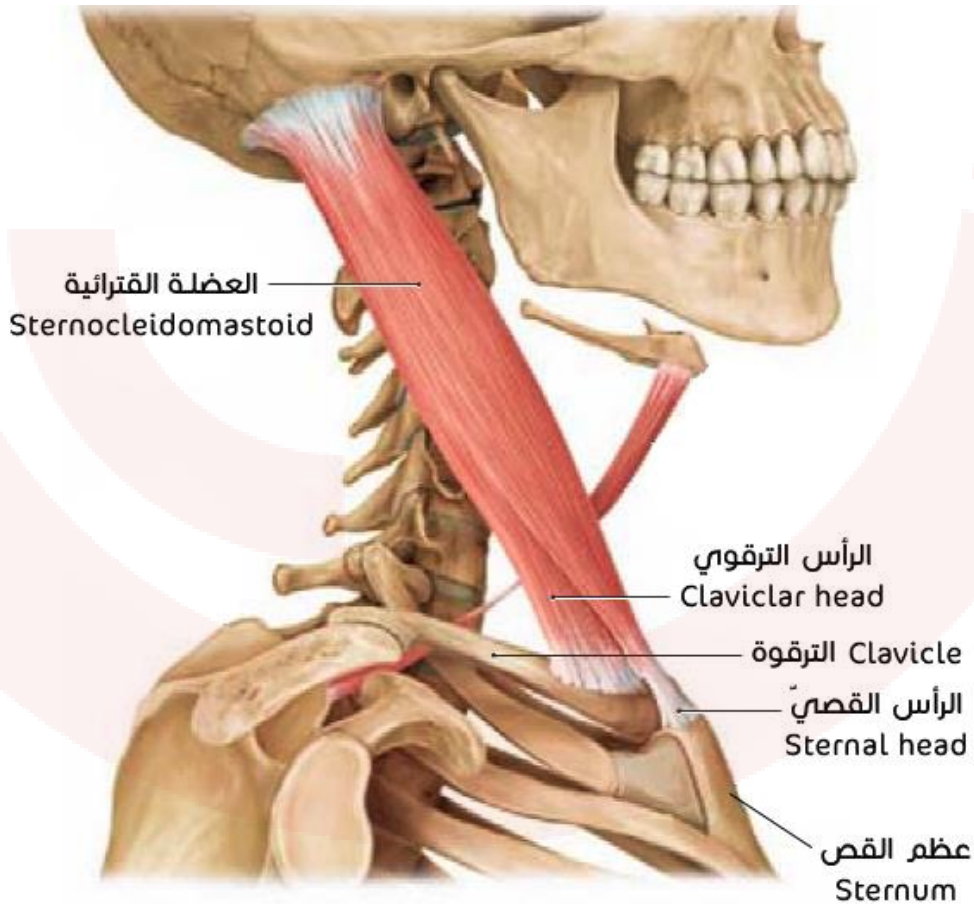


العضلات الناشئة والمرتكزة على عظم الترقوة

العضلة تحت الترقوة:

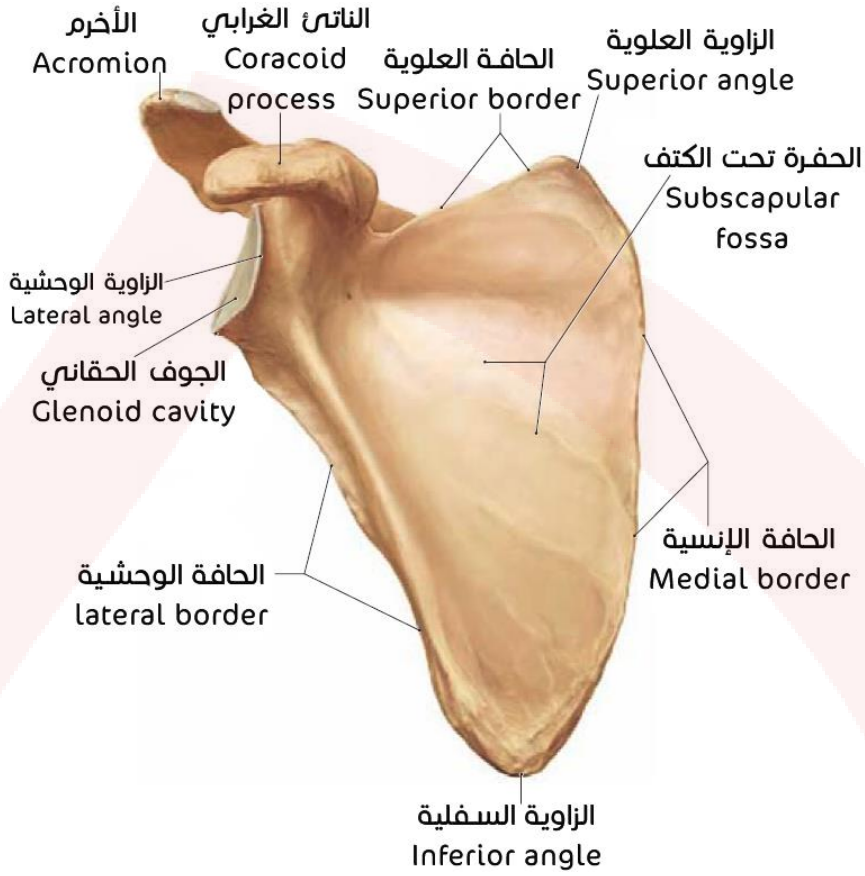


العضلة القترائية:

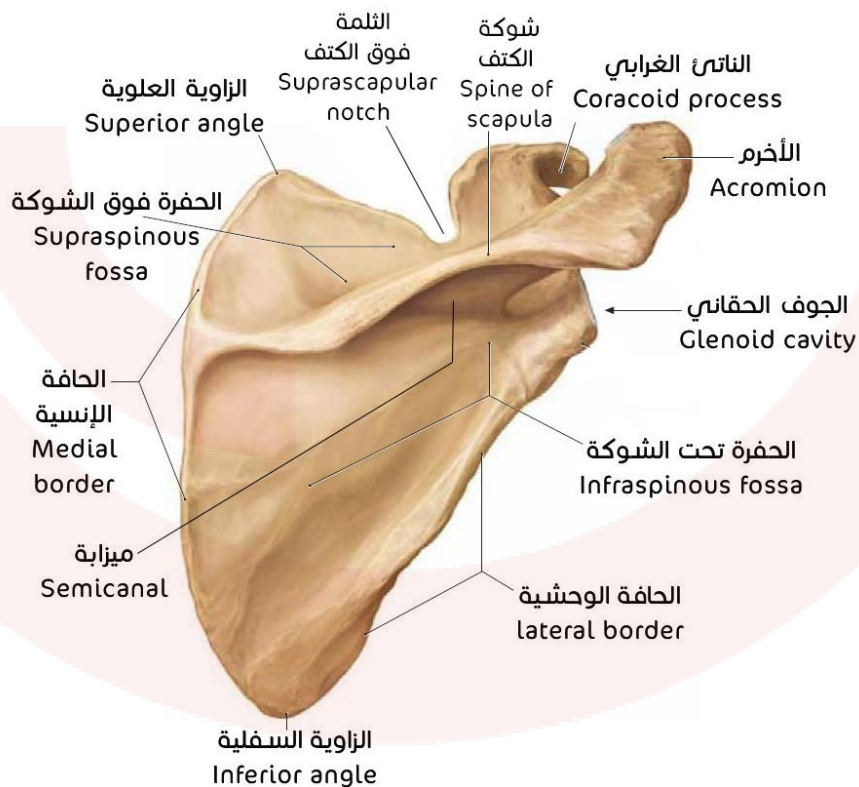


العظم الكتفي (لوح الكتف)

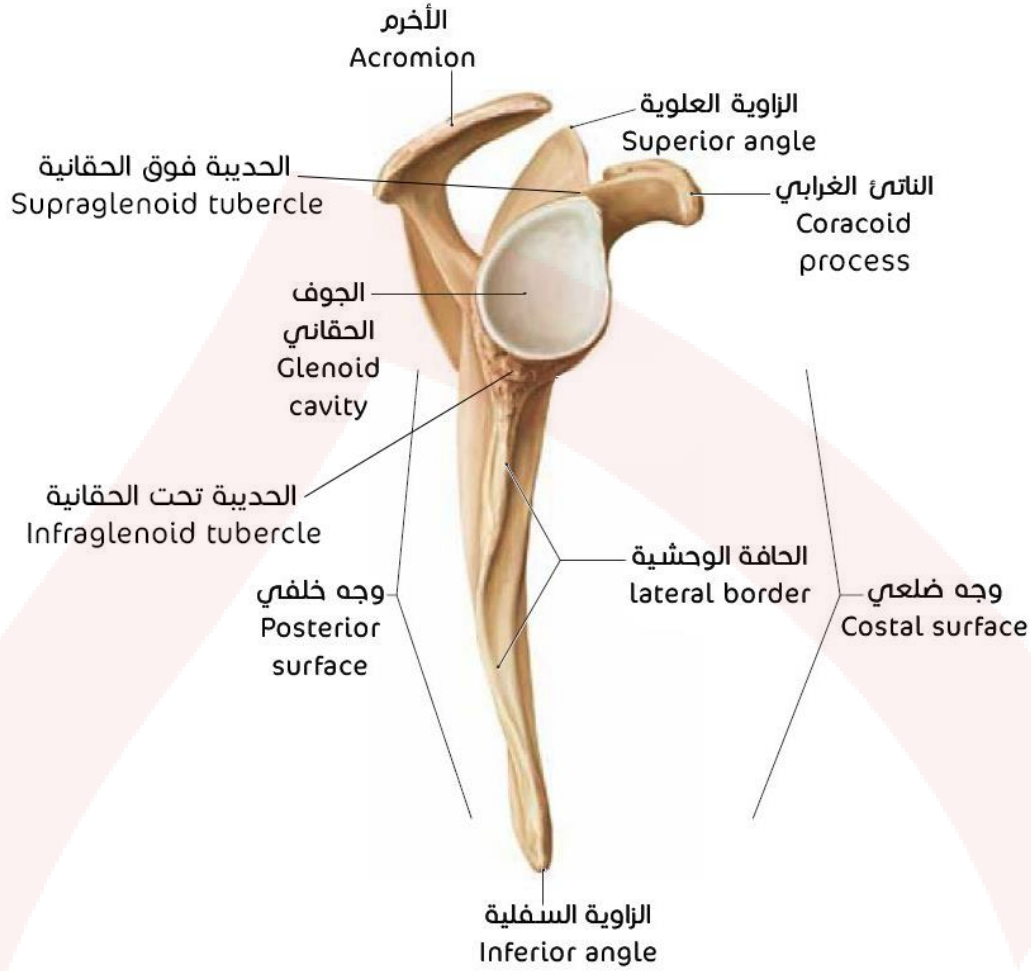
منظر أمامي:



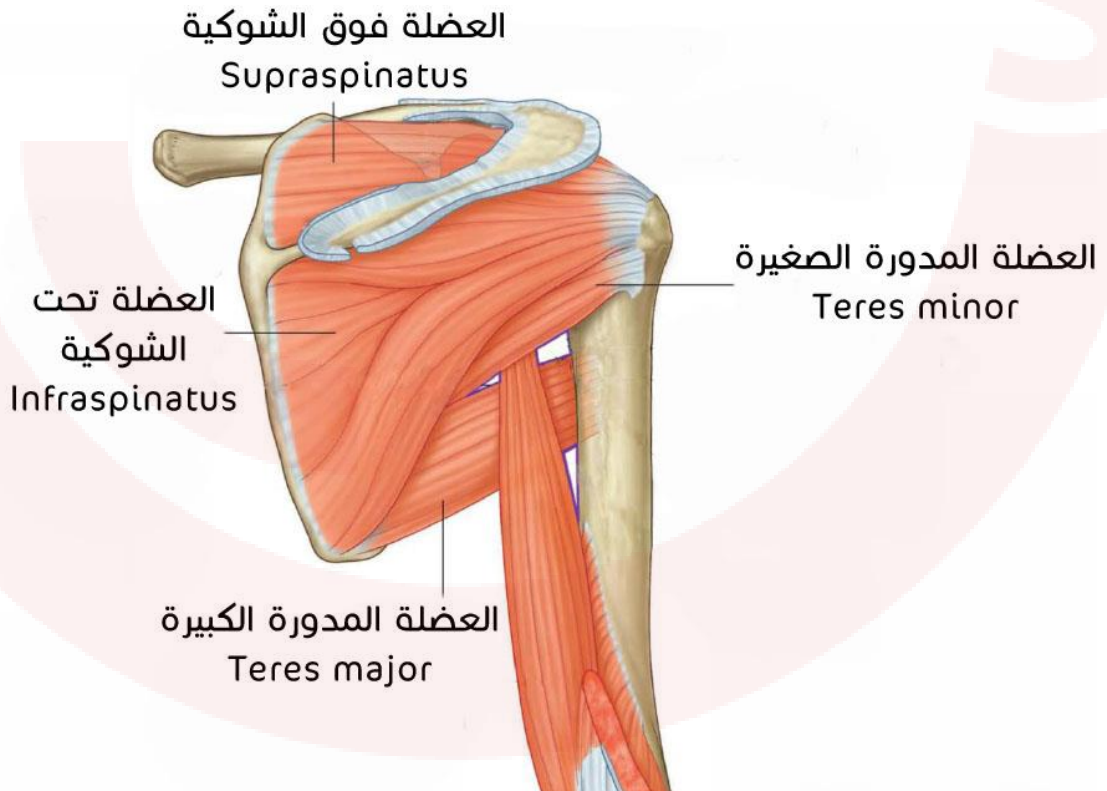
منظر خلفي:



منظر وحشي:

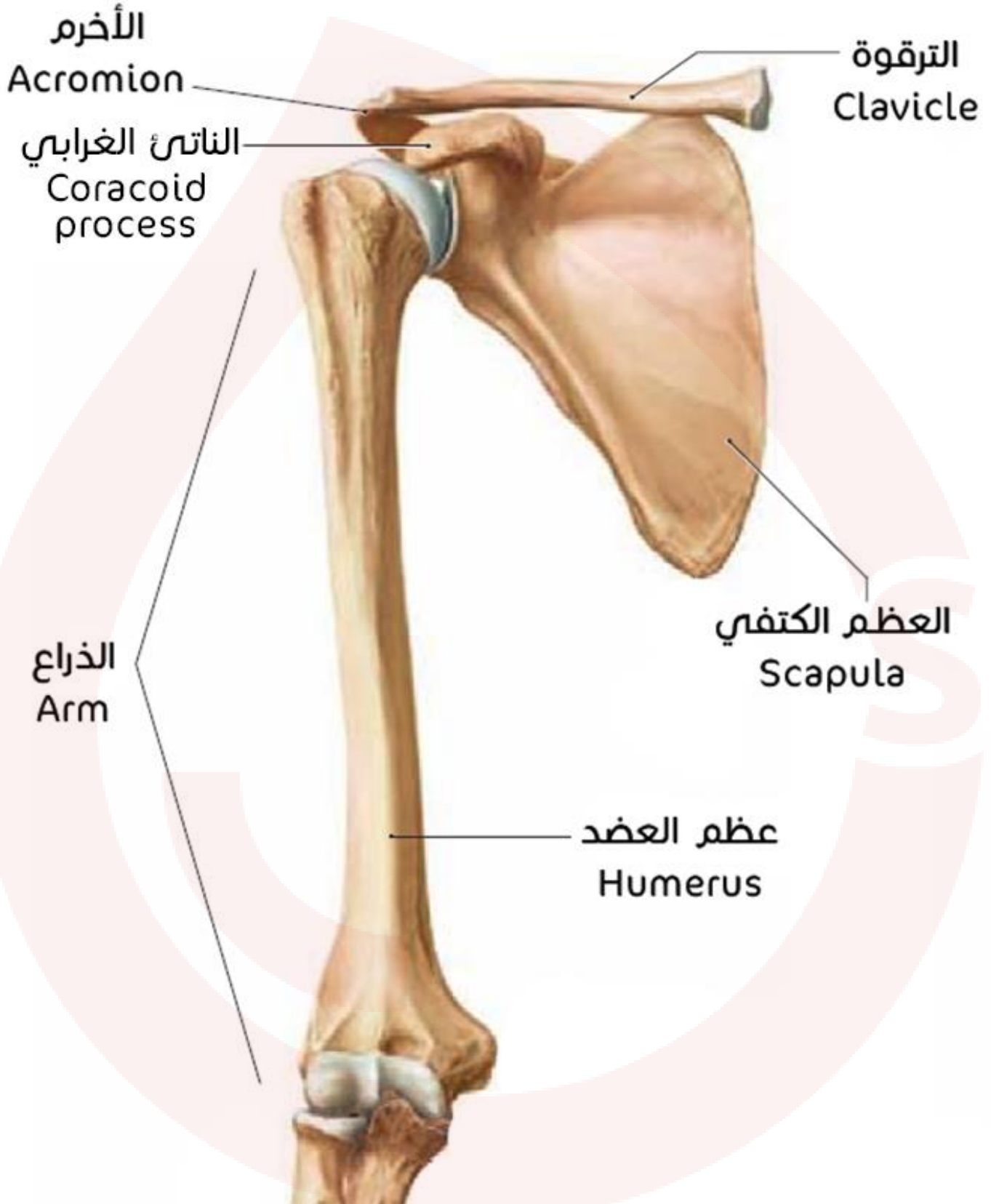


العضلة فوق الشوكية وتحت الشوكية والمدورة الصغيرة والمدورة الكبيرة:



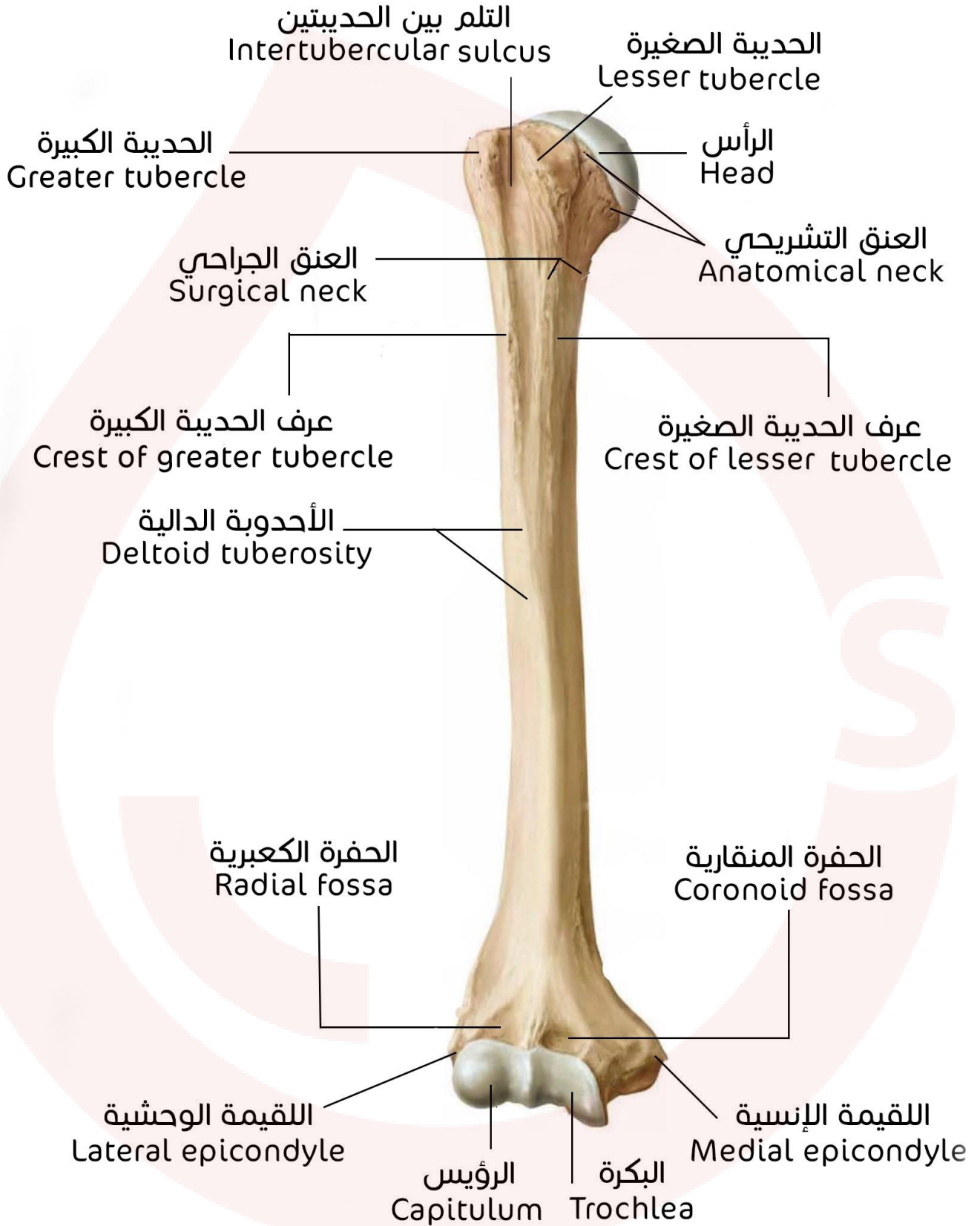
عظم العضد

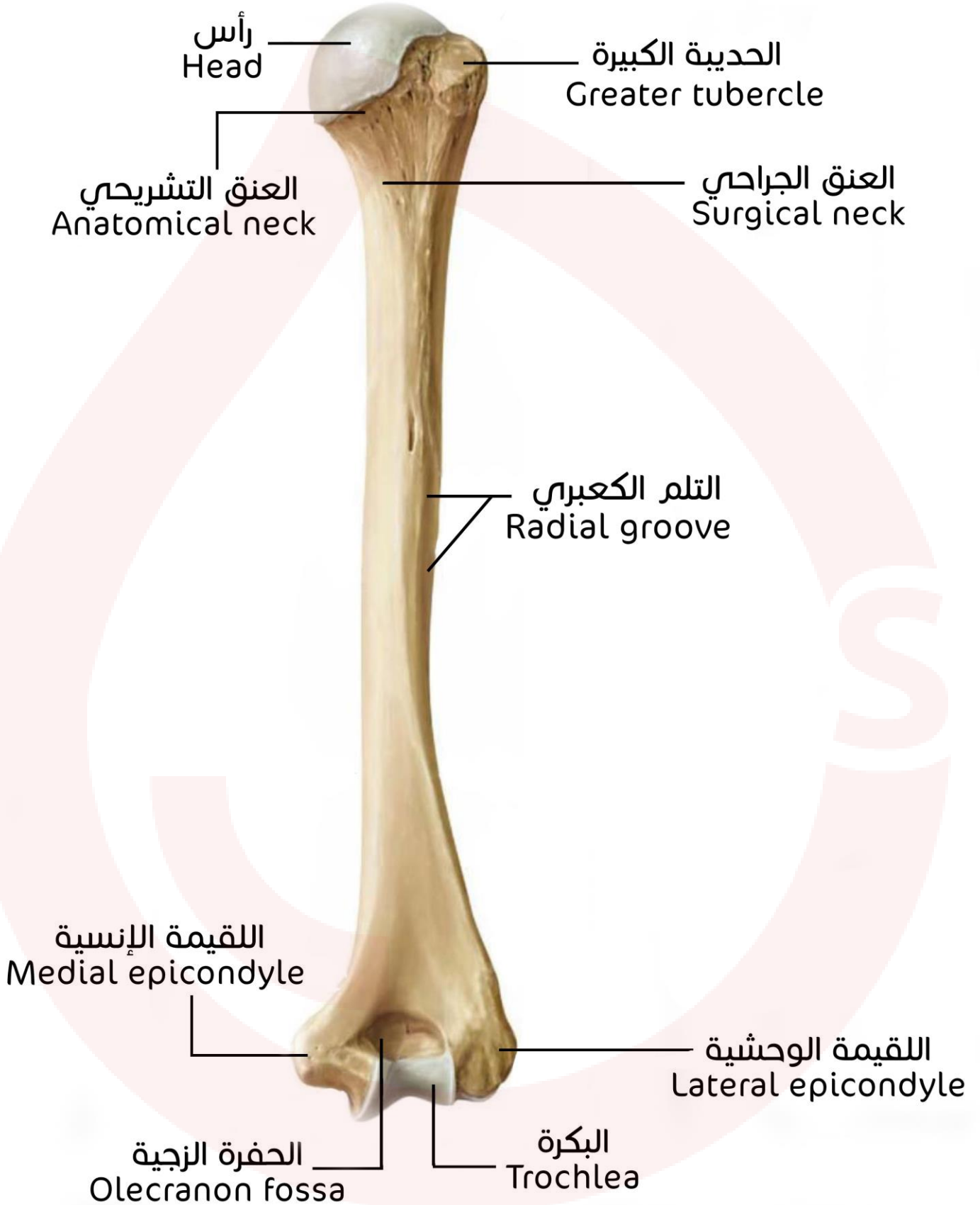
توضع عظم العضد وارتباطه بالزناز الكتفيّ



المعالم التشريحية

منظر أمامي:

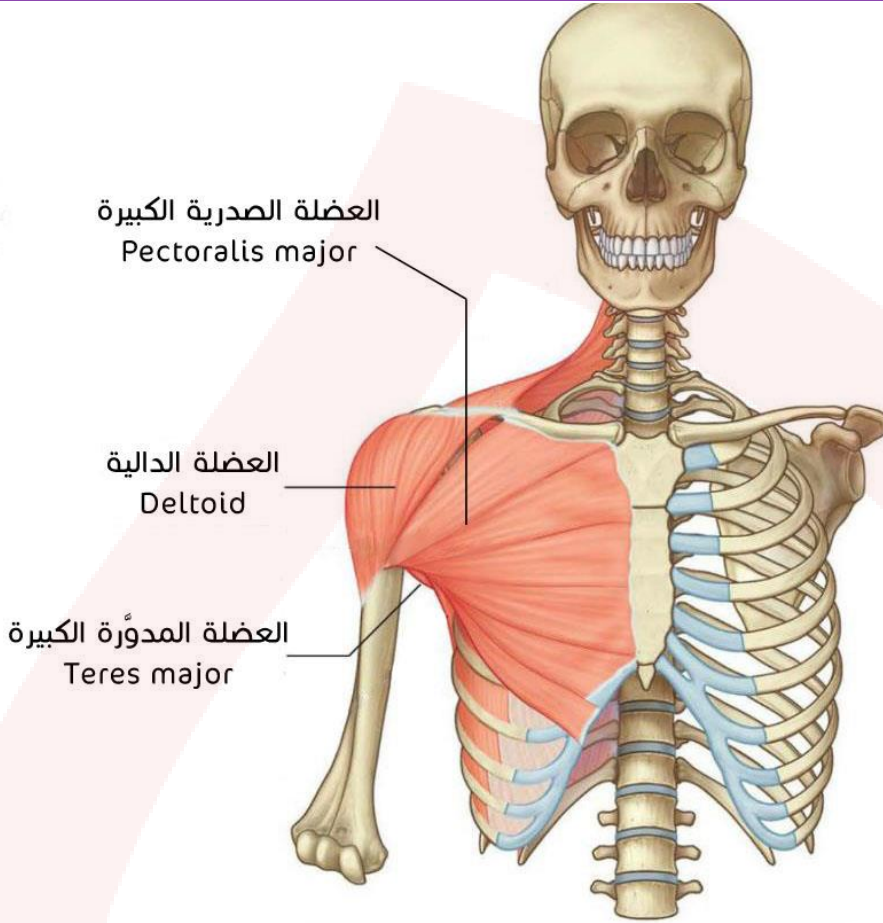




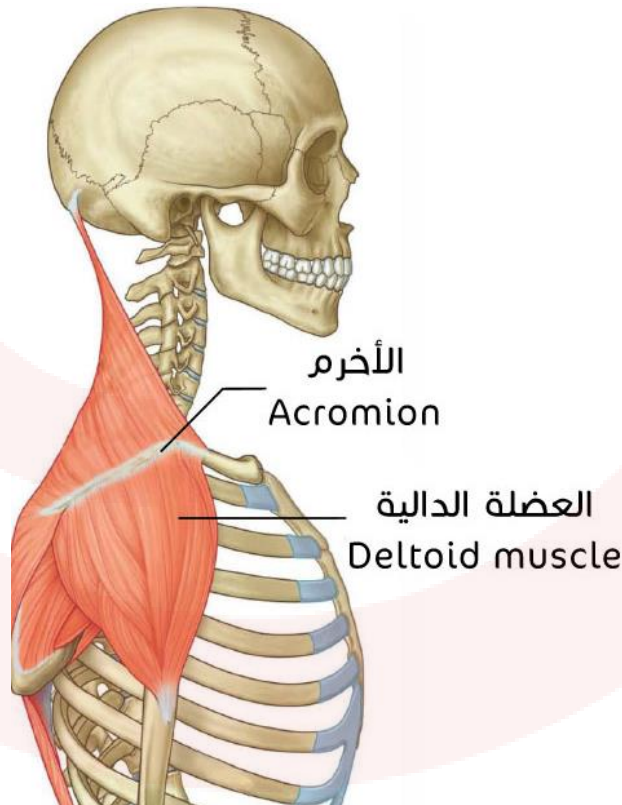
العضلات المرتكزة على عظم العضد والناشئة منه

العضلة الدالية:

← منظر أمامي:

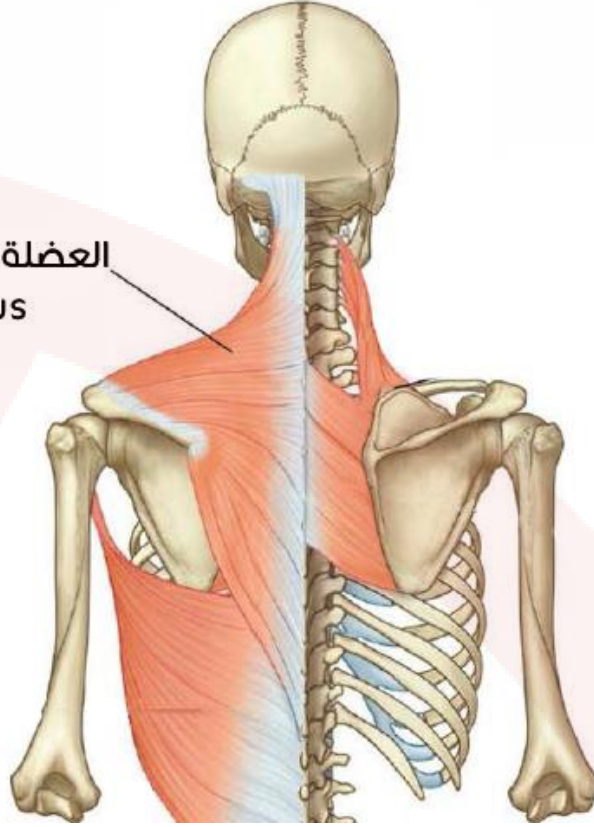


← منظر جانبي:



العضلة شبه المنحرفة:

العضلة شبه المنحرفة
Trapezius



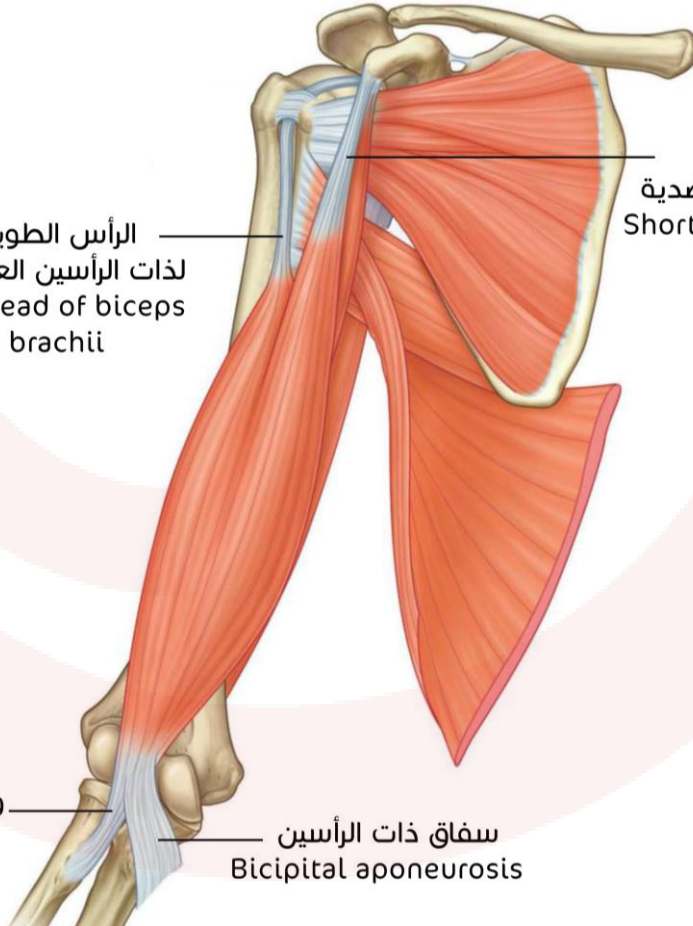
العضلة ذات الرأسين العضدية:

الرأس الطويل
لذات الرأسين العضدية
Long head of biceps
brachii

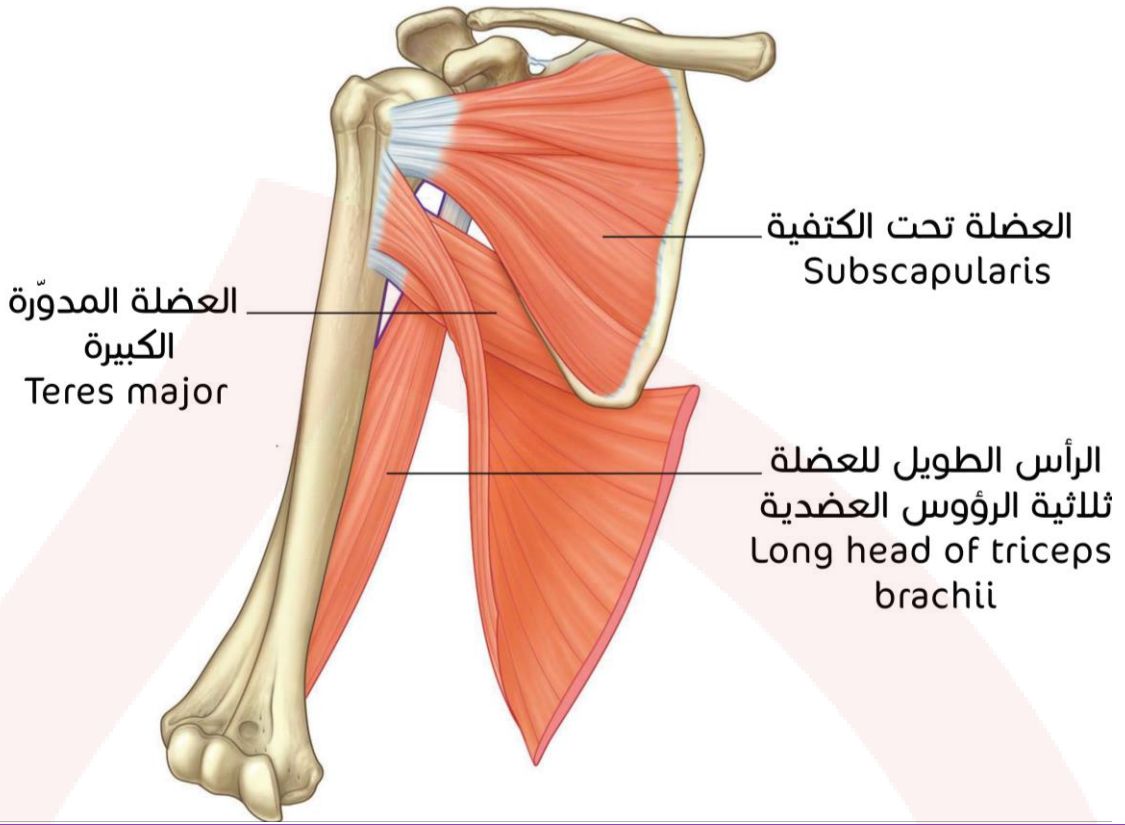
الرأس القصير
لذات الرأسين العضدية
Short head of biceps
brachii

وتر العضلة ذات الرأسين
العضدية
Tendon of biceps
brachii

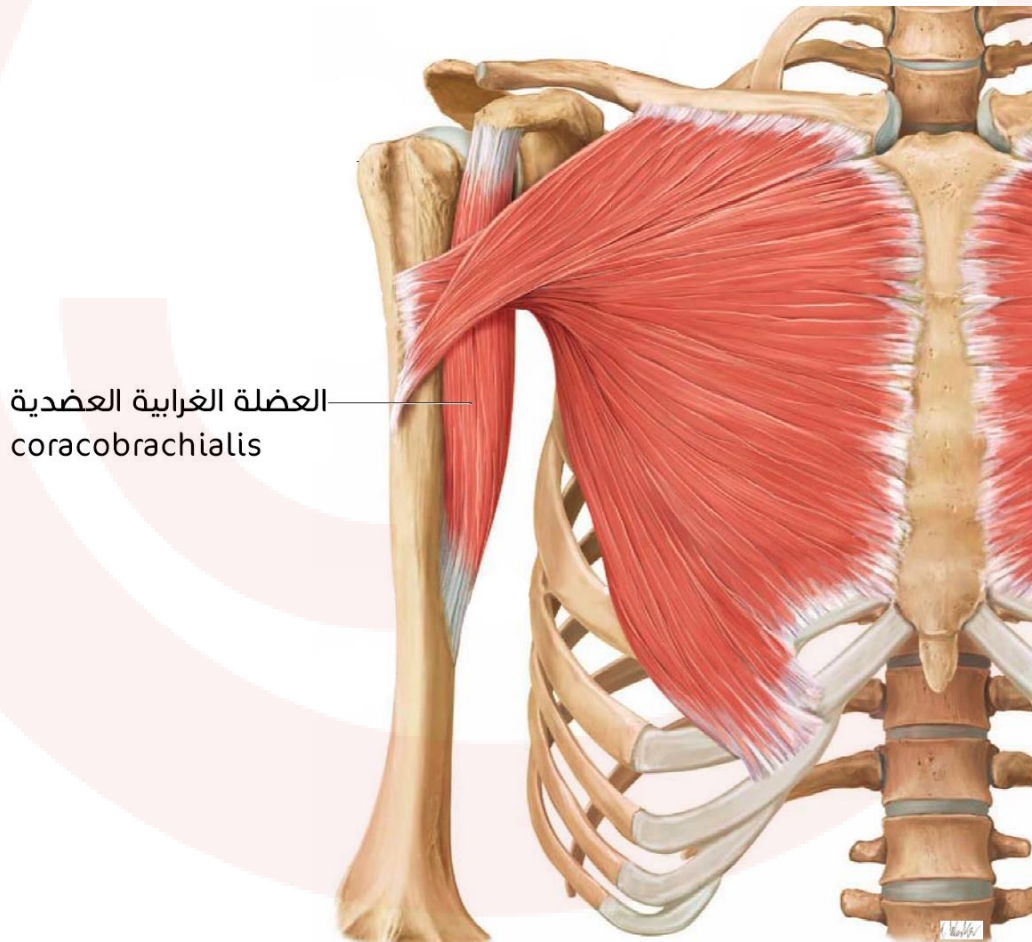
سفاق ذات الرأسين
Bicipital aponeurosis



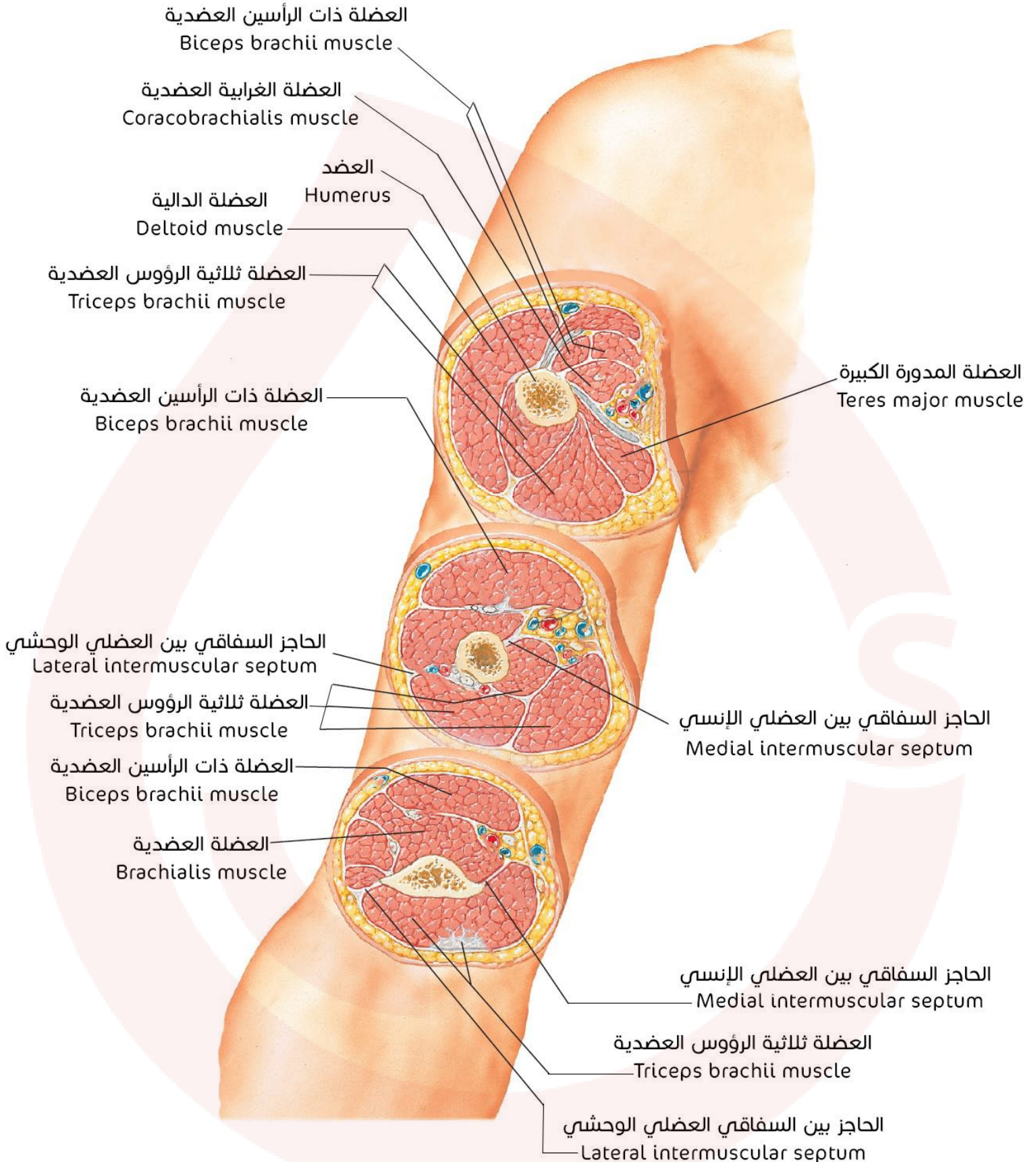
العضلة مثلثة الرؤوس العضدية والمدورة الكبيرة وتحت الكتفية:



العضلة الغرابية العضدية:

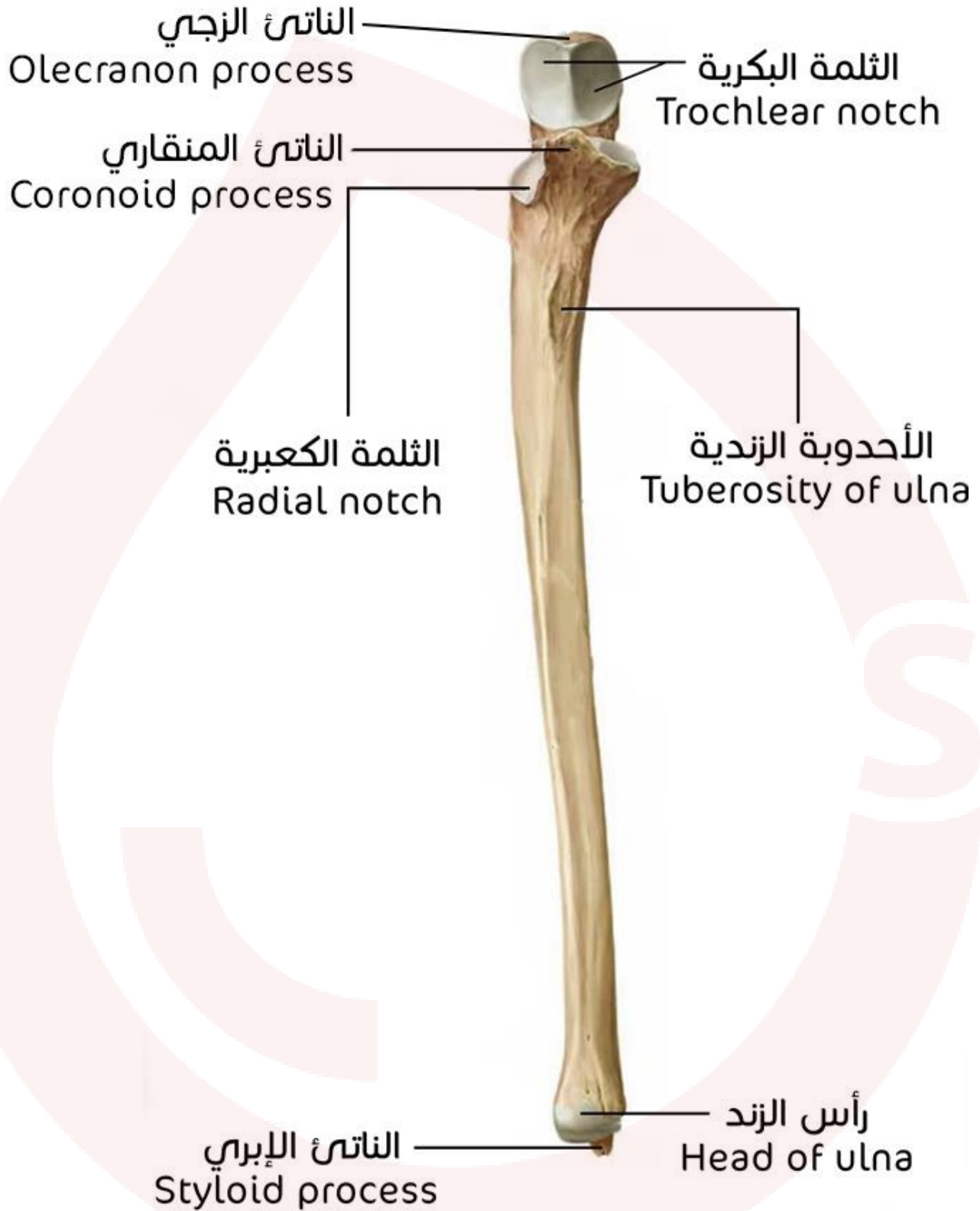


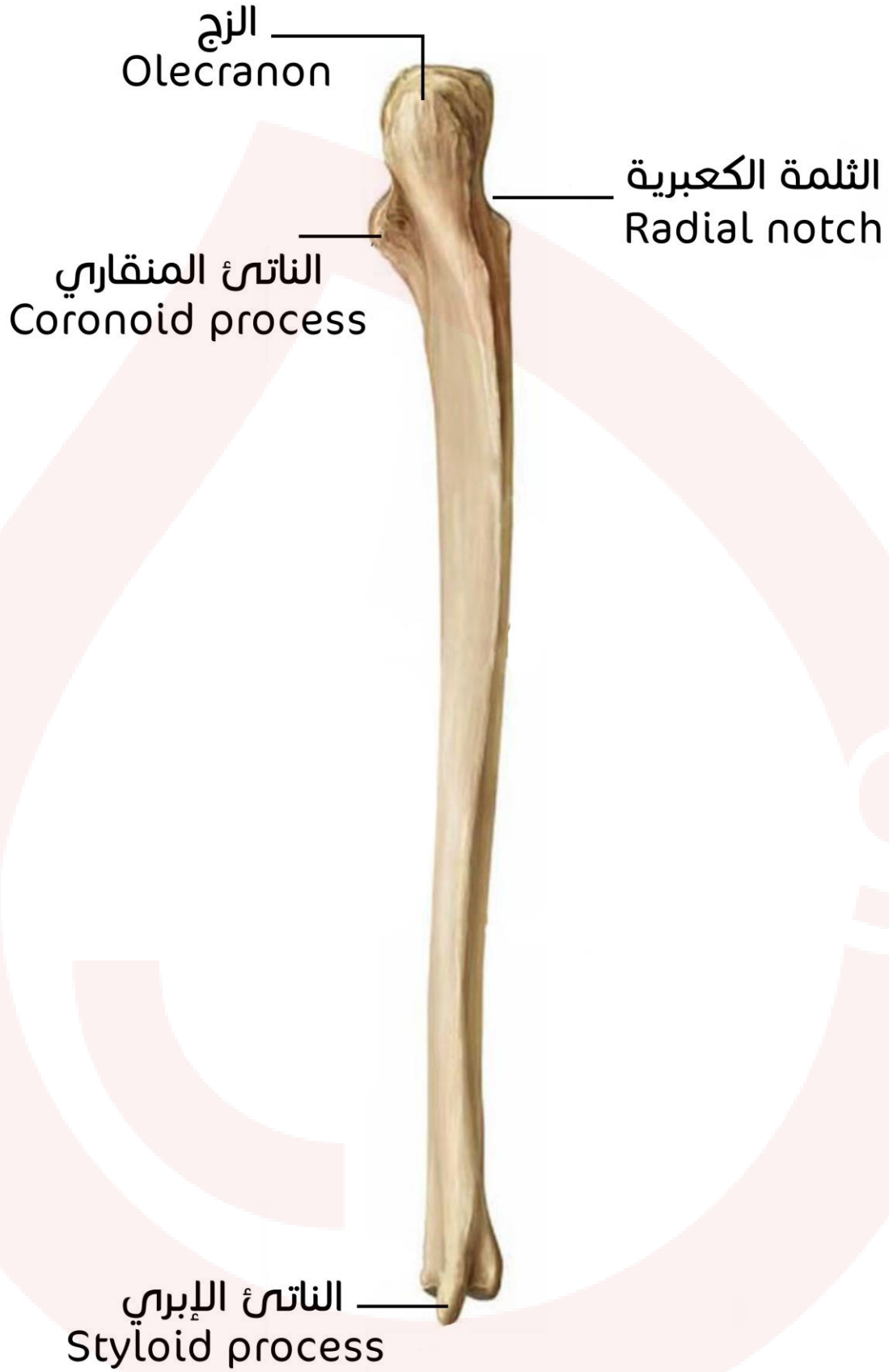توضيح الحاجز السفاقي بين العضلي في العضد ص71:



عظم الزند

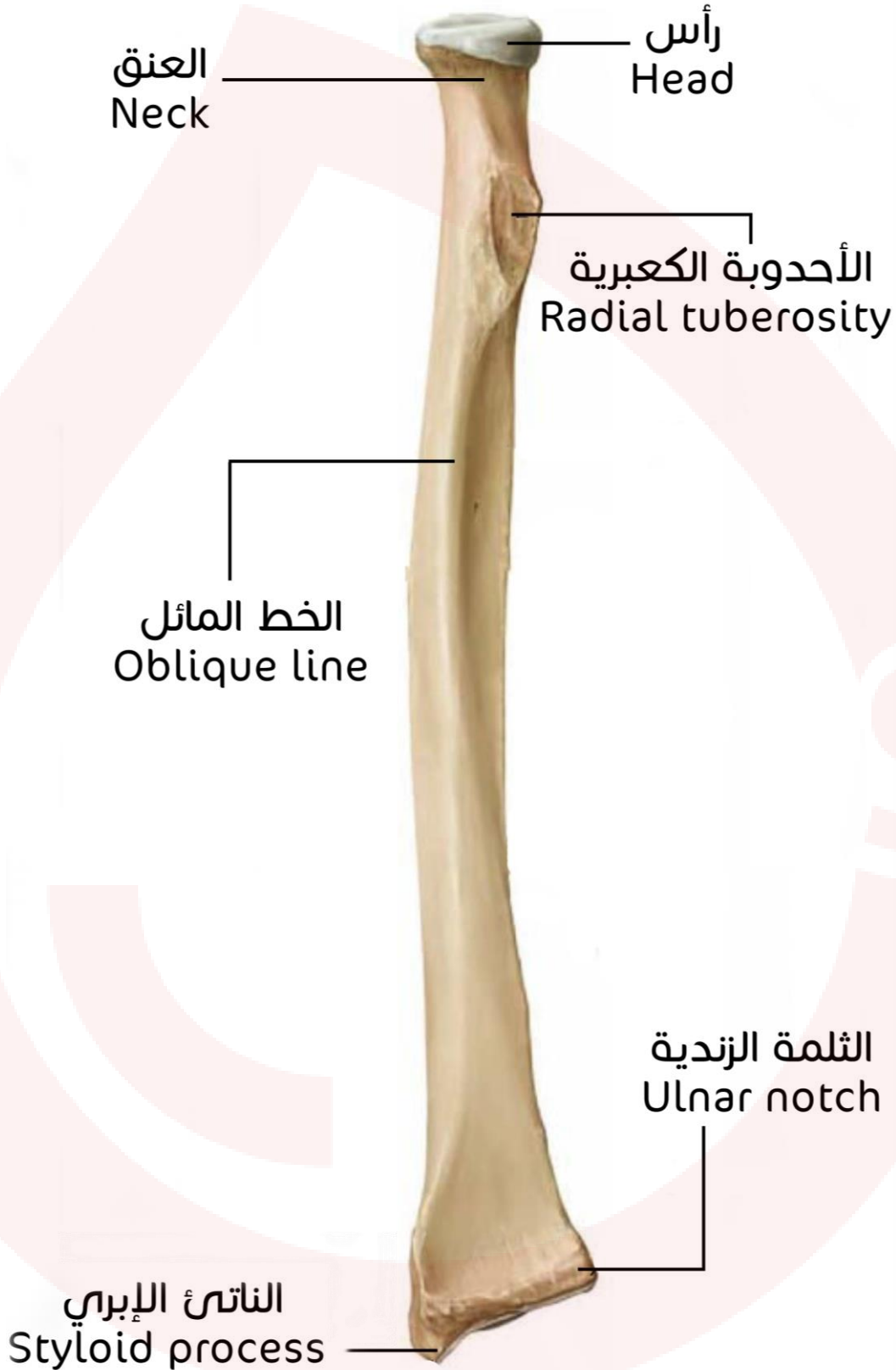منظر أمامي:

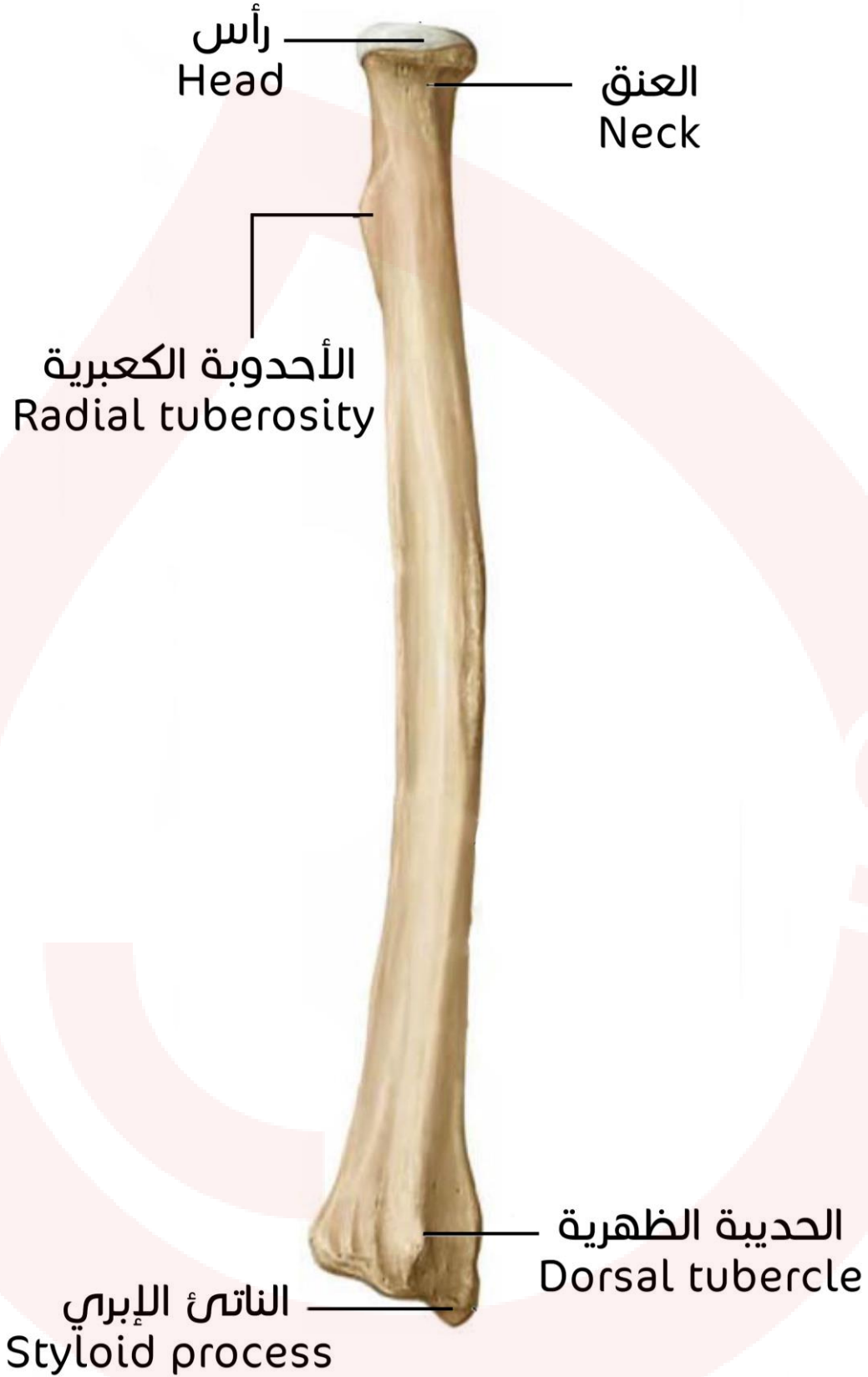



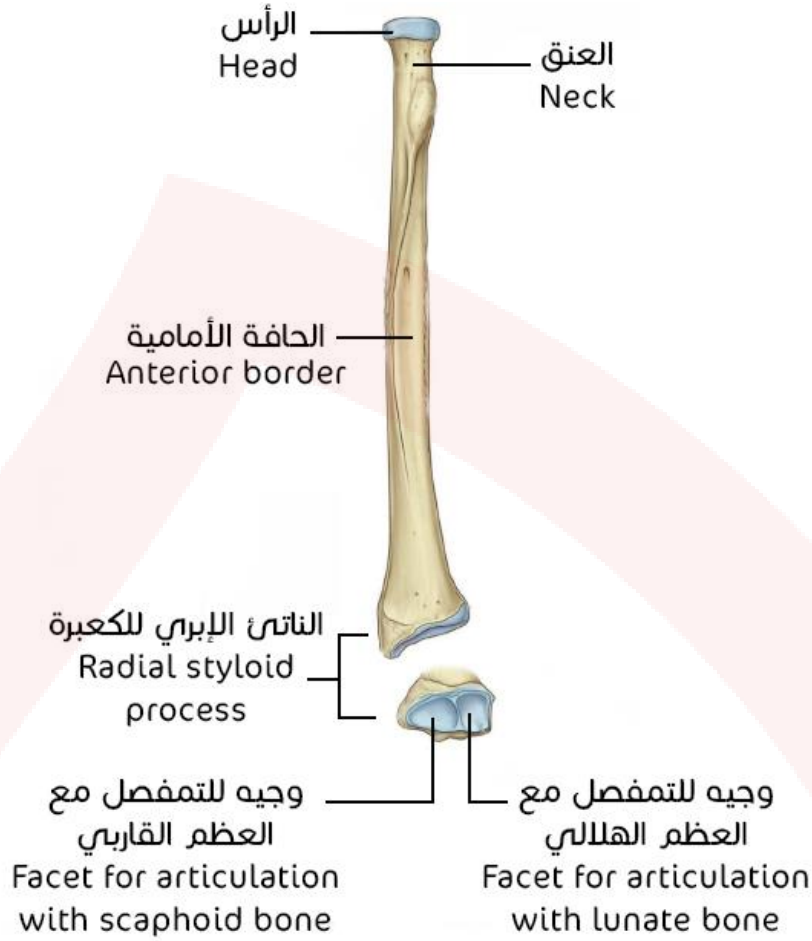
عظم الكعبرة

منظر أمامي:



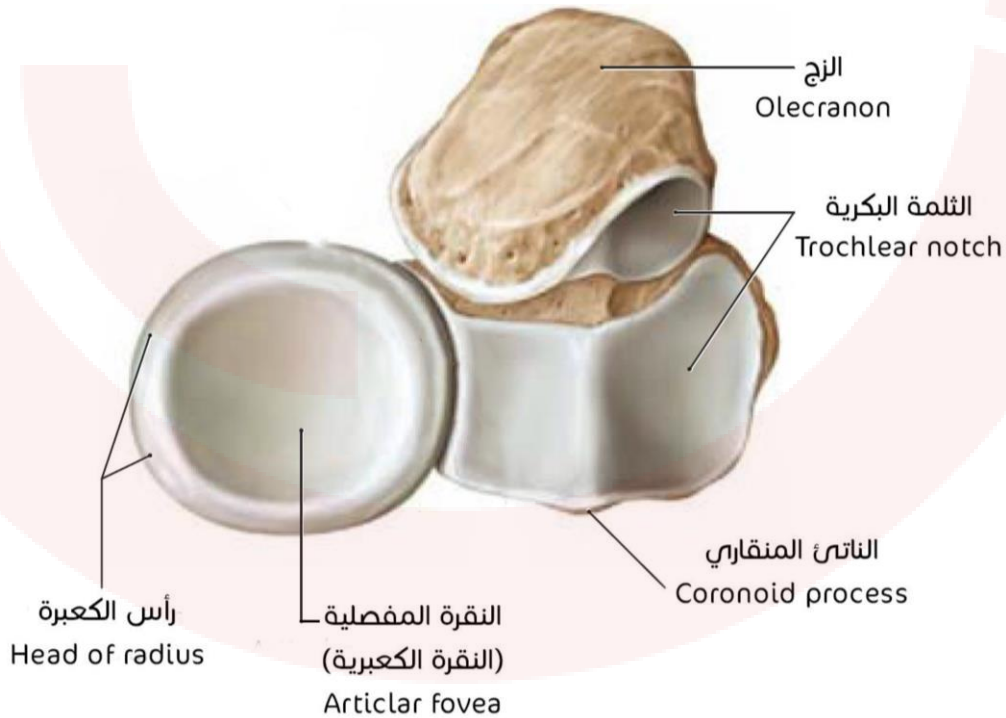

الوجه السفلي للكعبرة ووجها التمفطي مع العظمين الزورقي والهلالي:

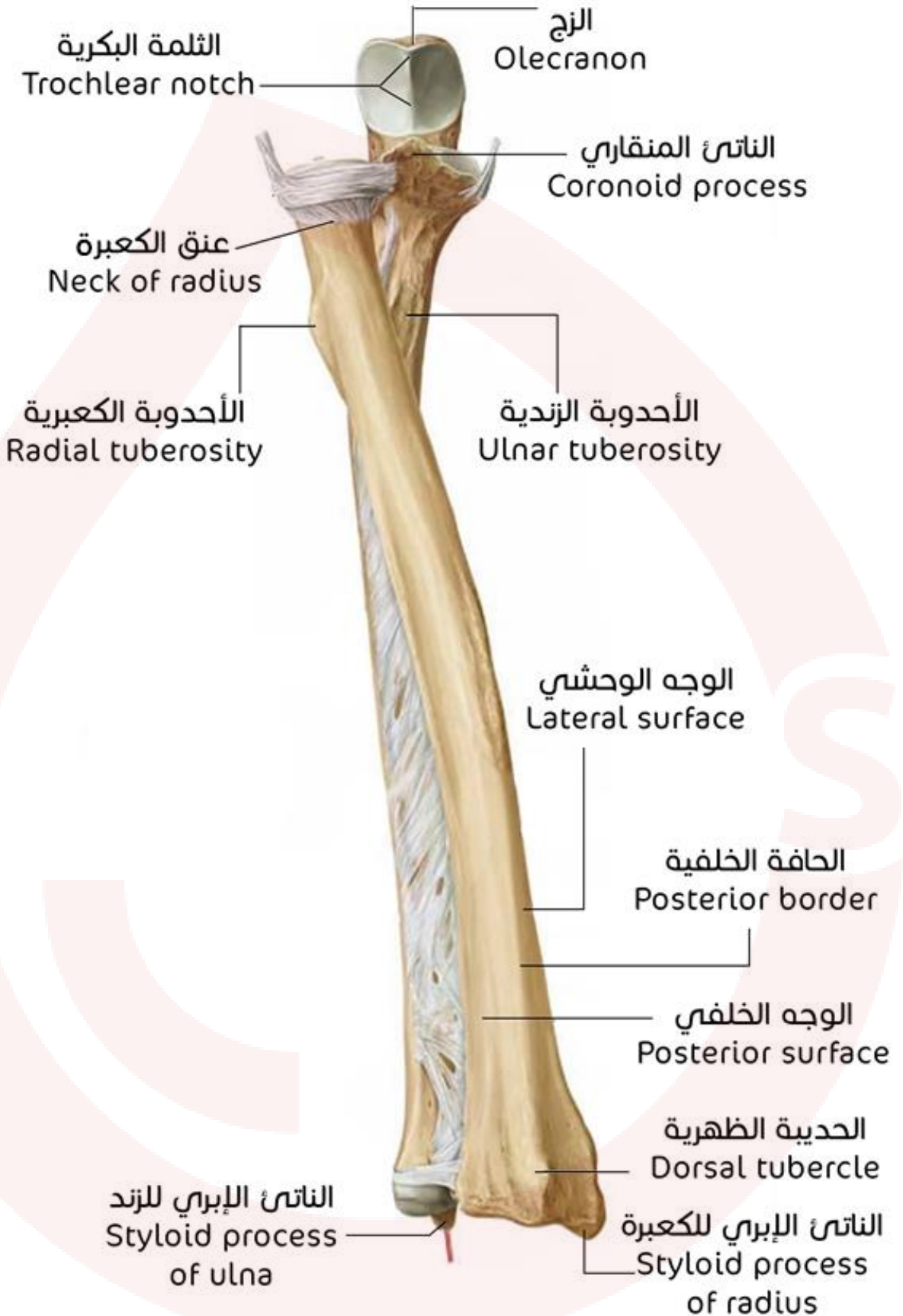


الزند والكعبرة

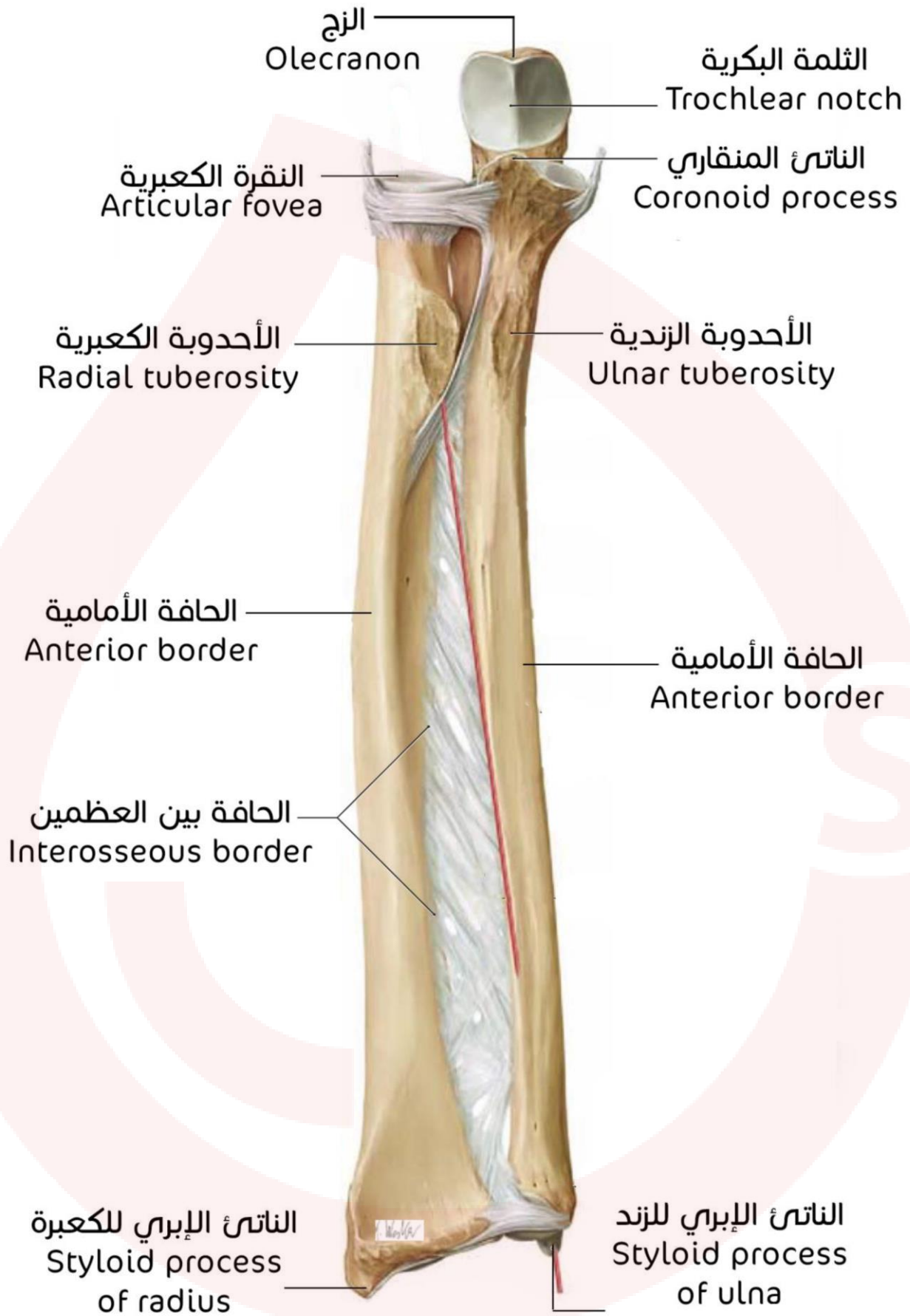
السطح العلوي لكل من الزند والكعبرة:



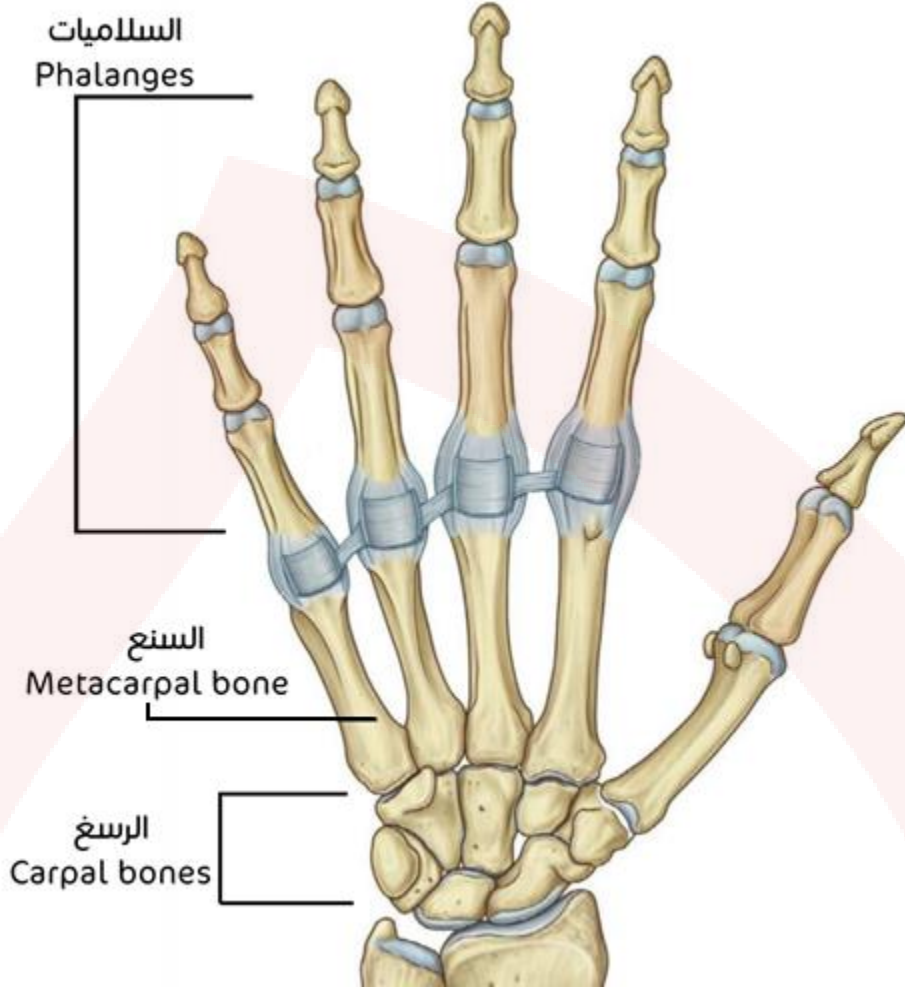
الزند والكعبرة في وضعية الكب:



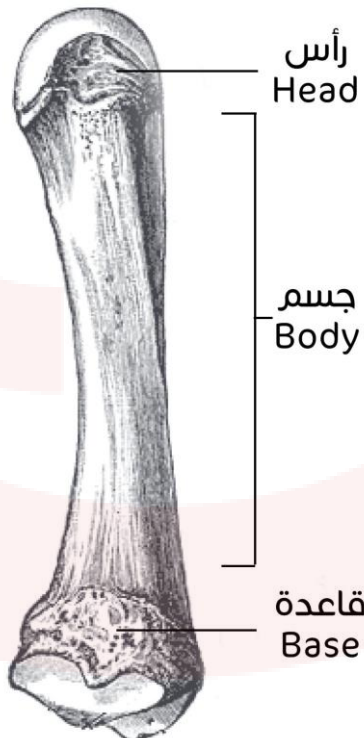
الزند والكعبرة في وضعية الاستلقاء:



هيكل اليد والأصابع

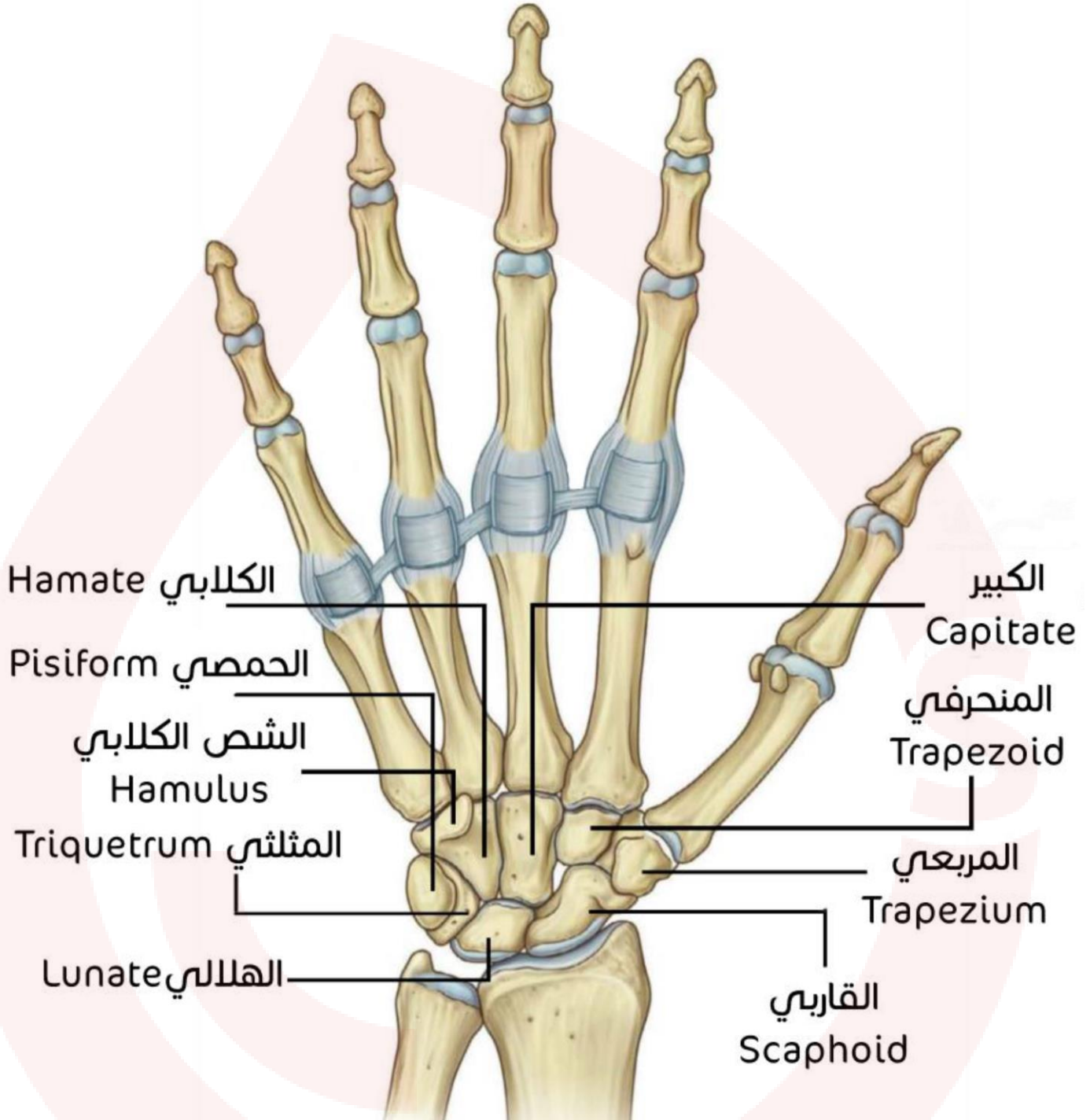


عظام السنع

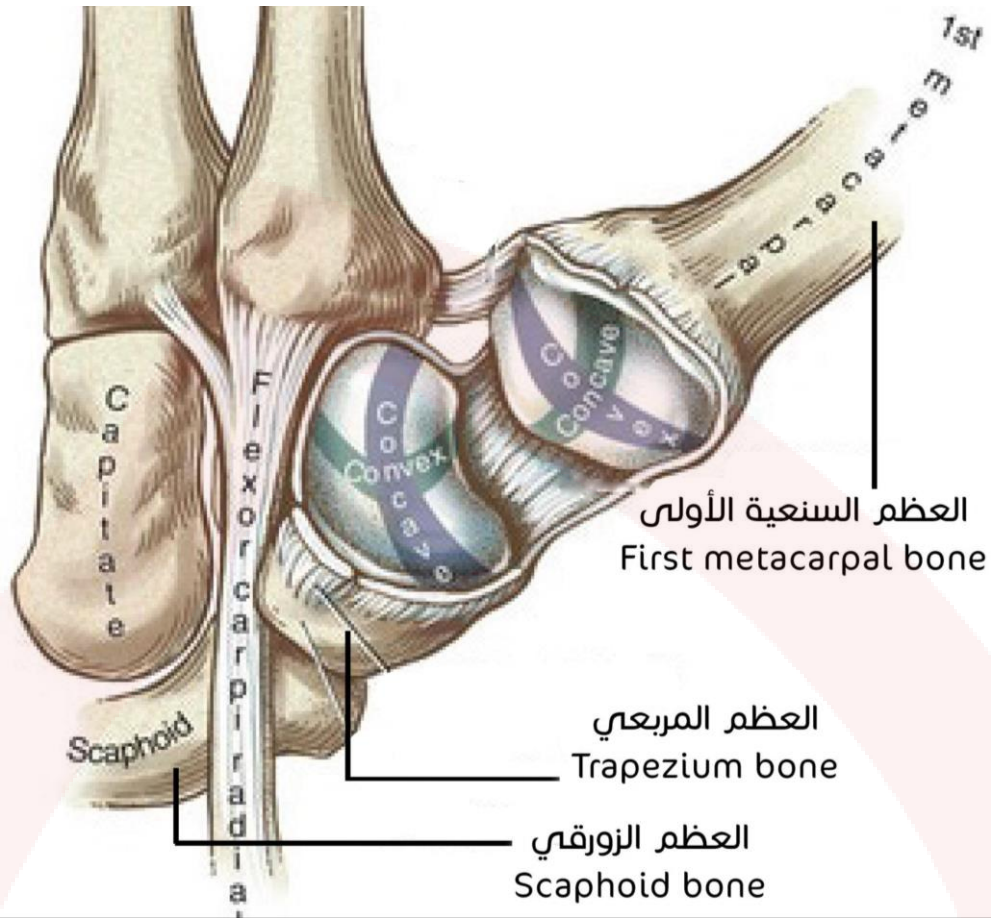


عظام الرسغ

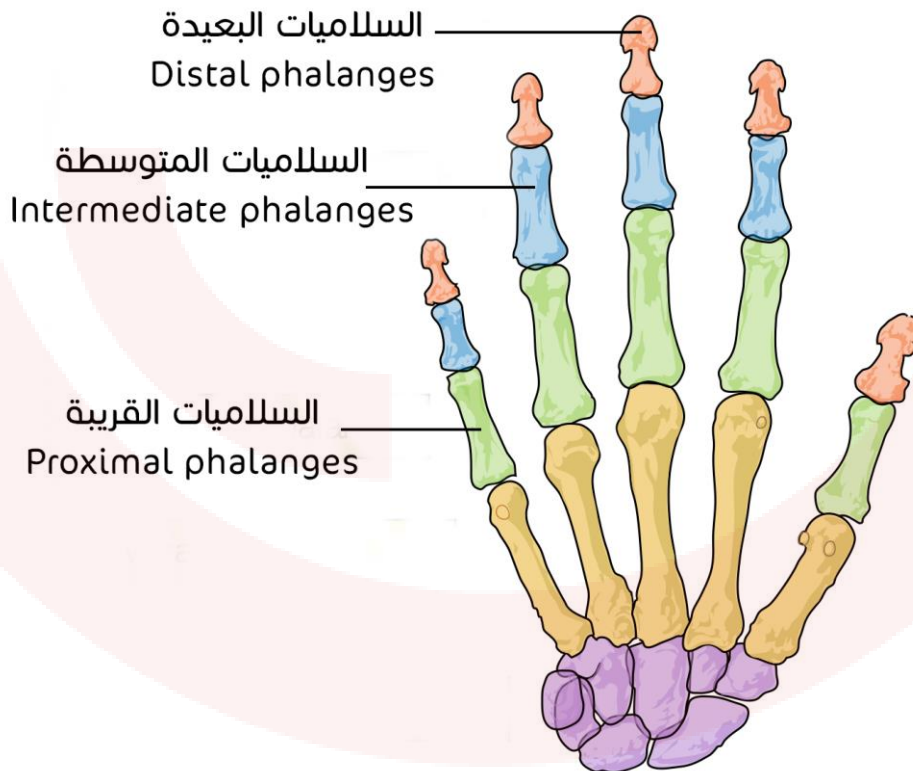
منظر راحي لليد اليمنى



العمود العظمي المستقل ط78:



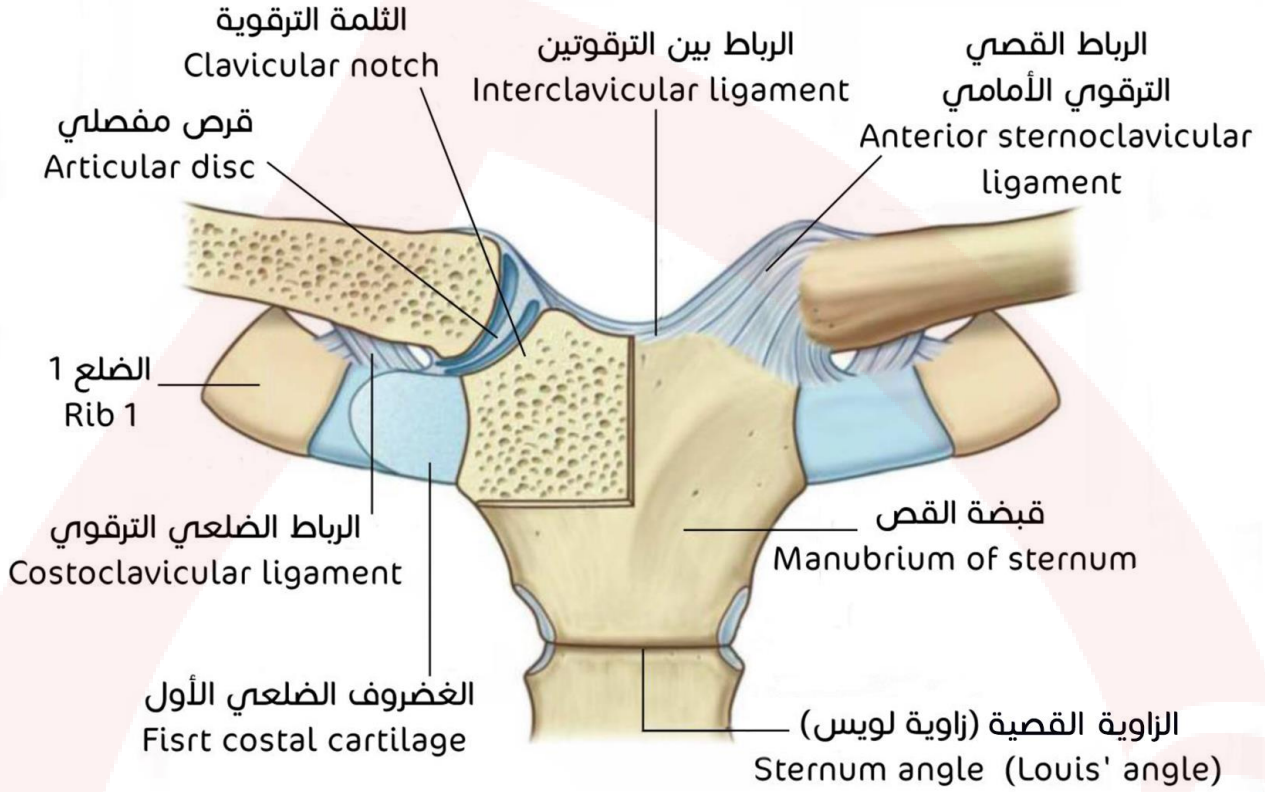
السلاميات



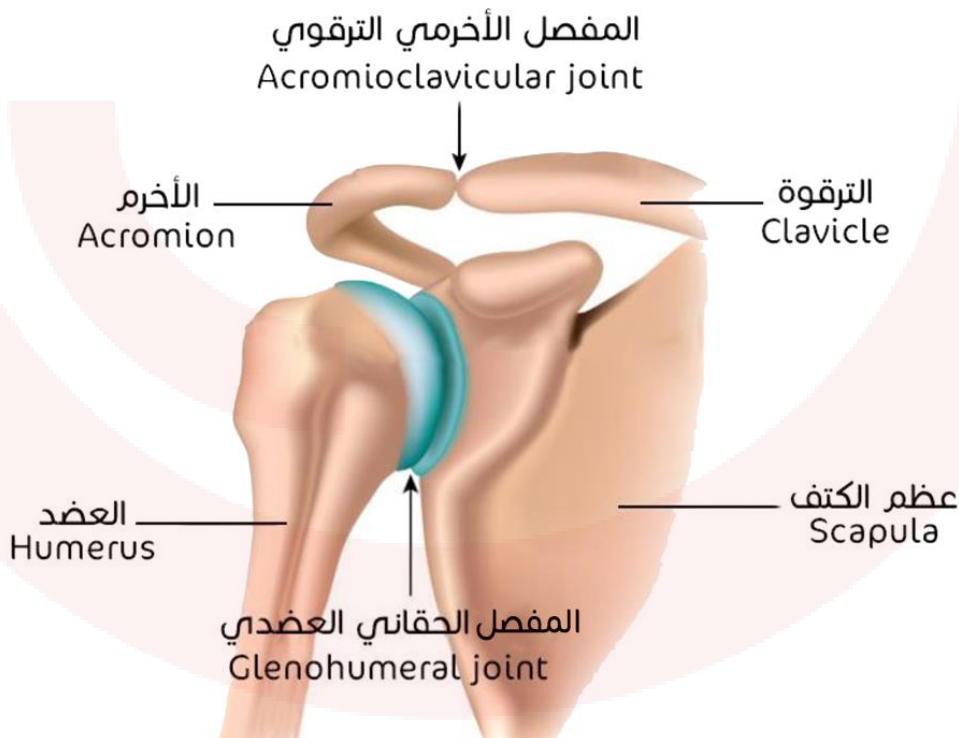
مفاصل الطرف العلوي

مفاصل الزنار الكتفي

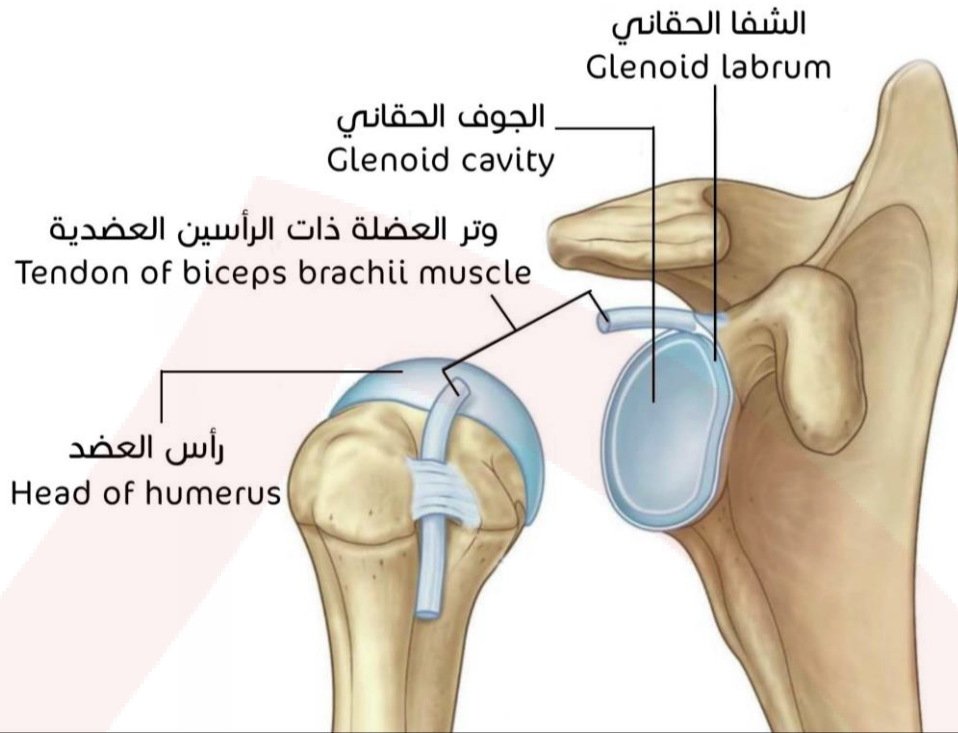
المفصل القضي الترقوي الضلعي:



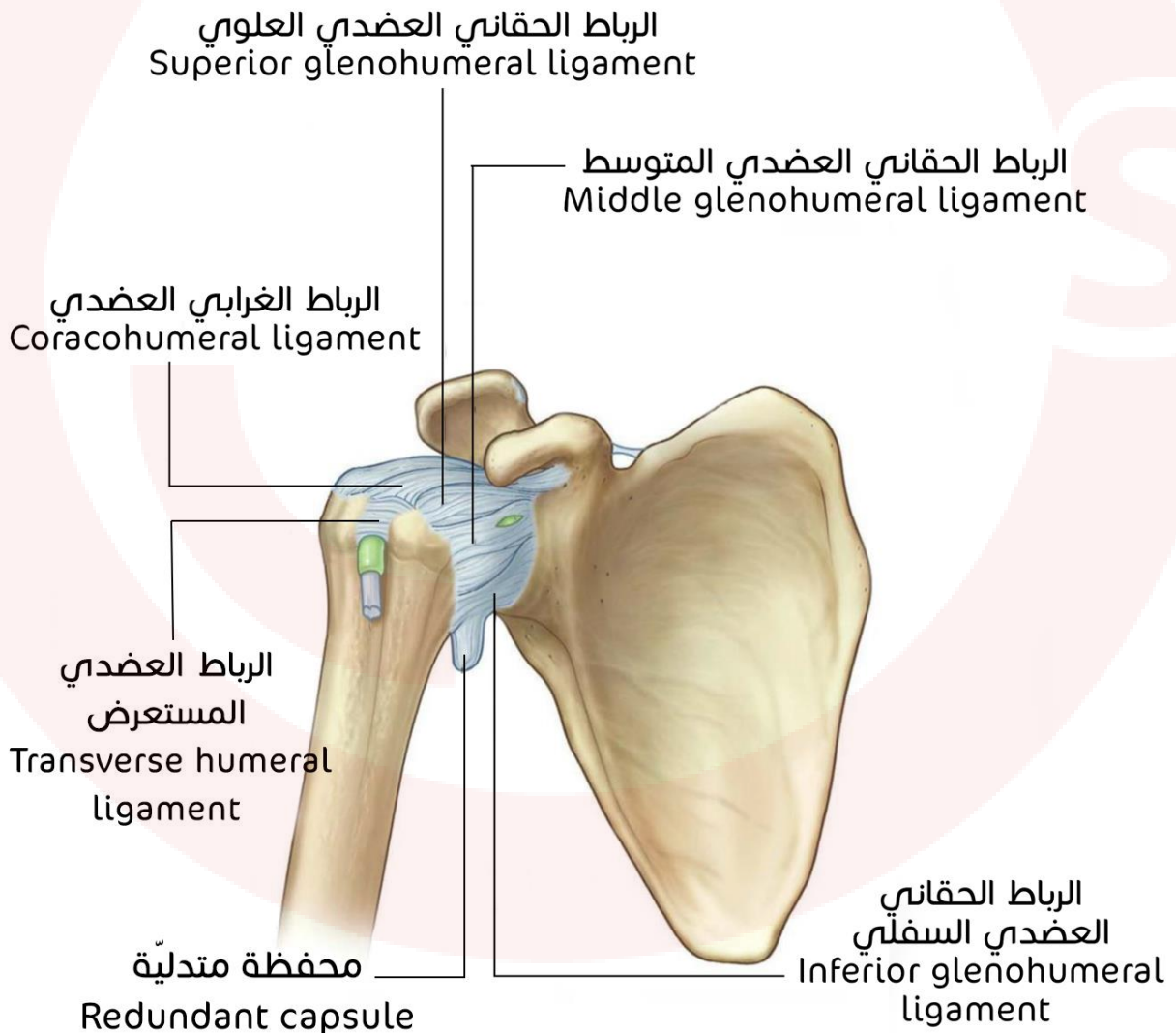
المفصل الأخرمي الترقوي:



مفصل الكتف (الحقاني العضدي):

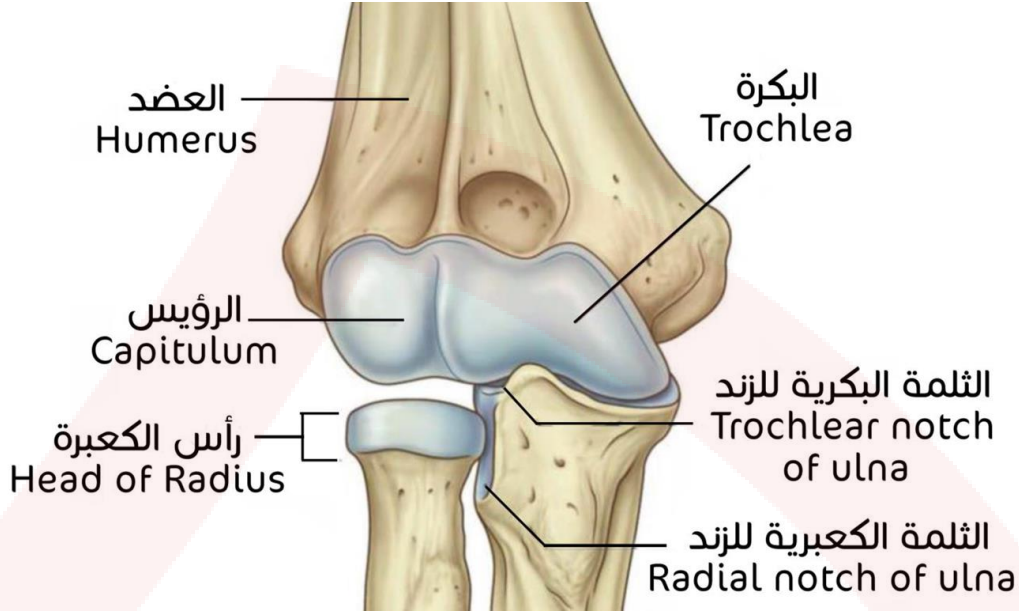


أربطة مفصل الكتف:

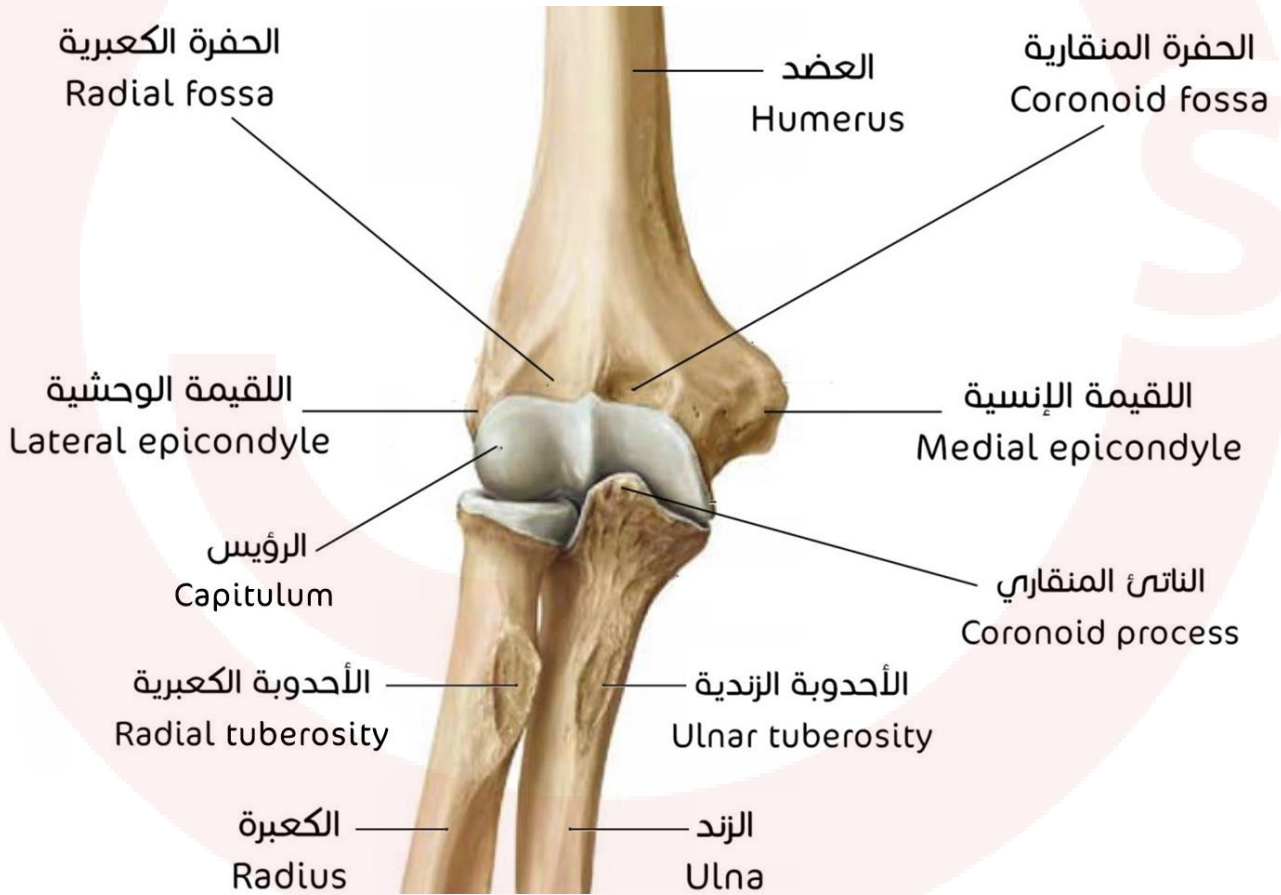


مفصل المرفق

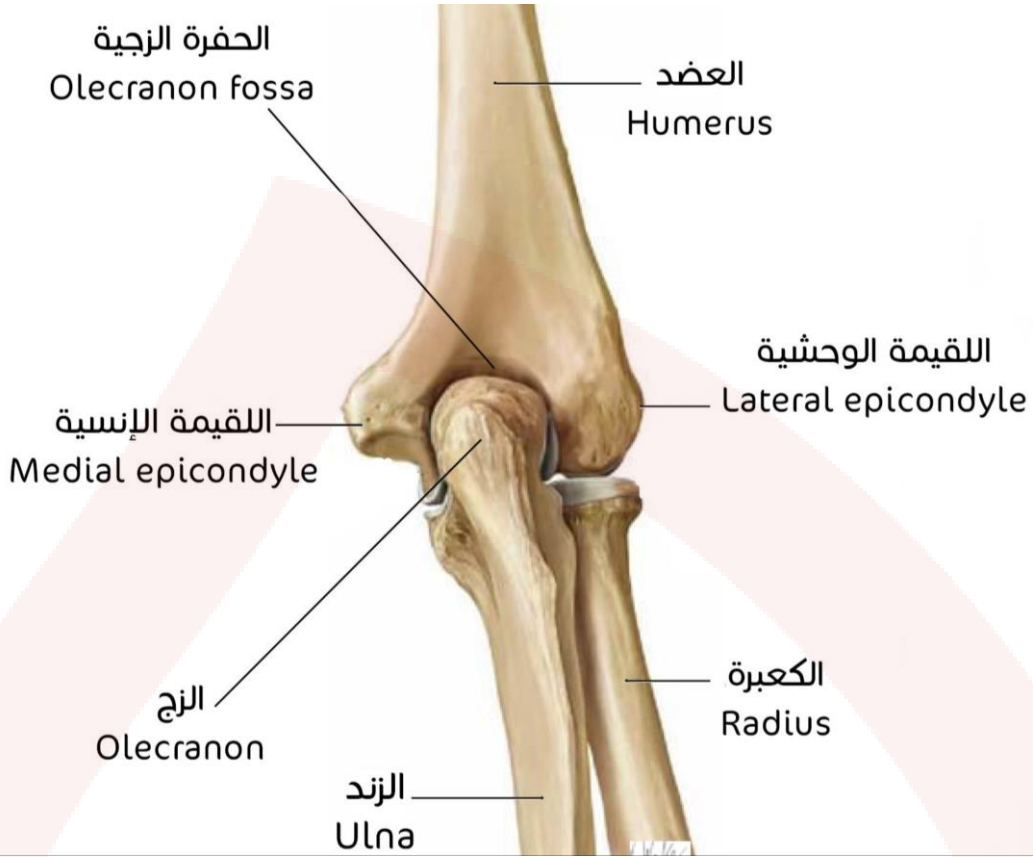
السطوح المفصالية:



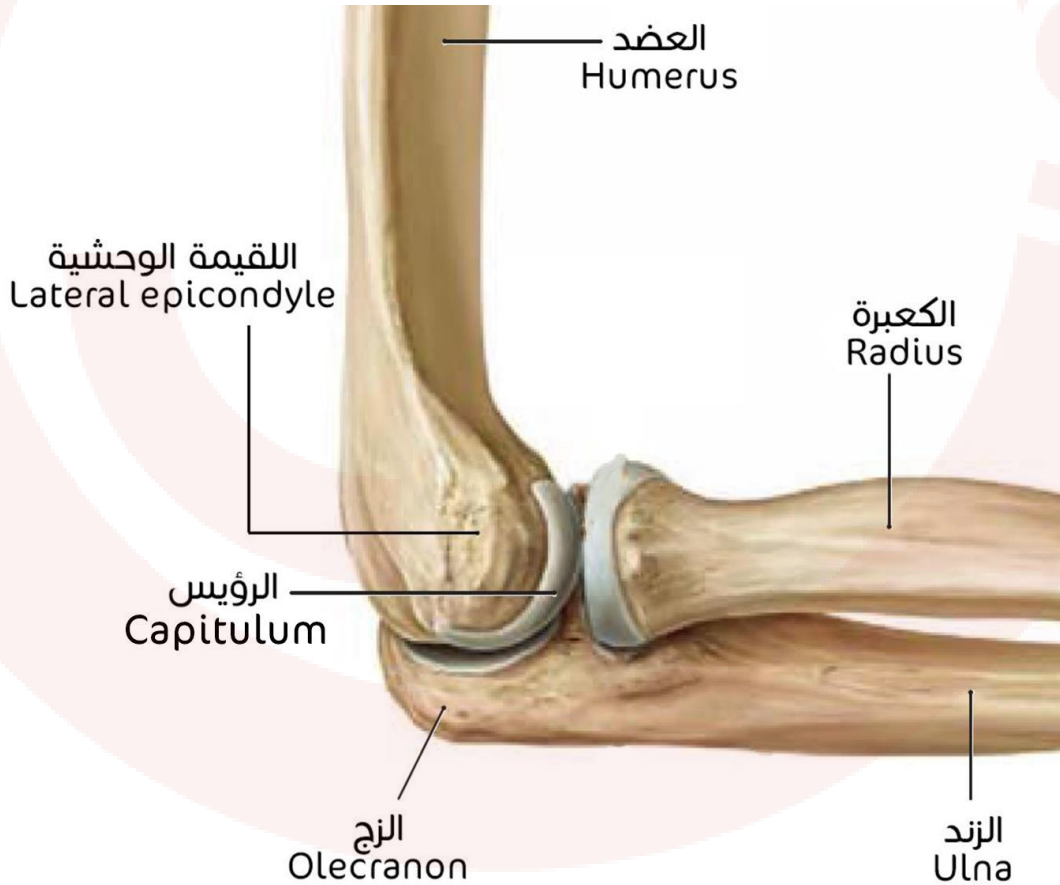
منظر أمامي:



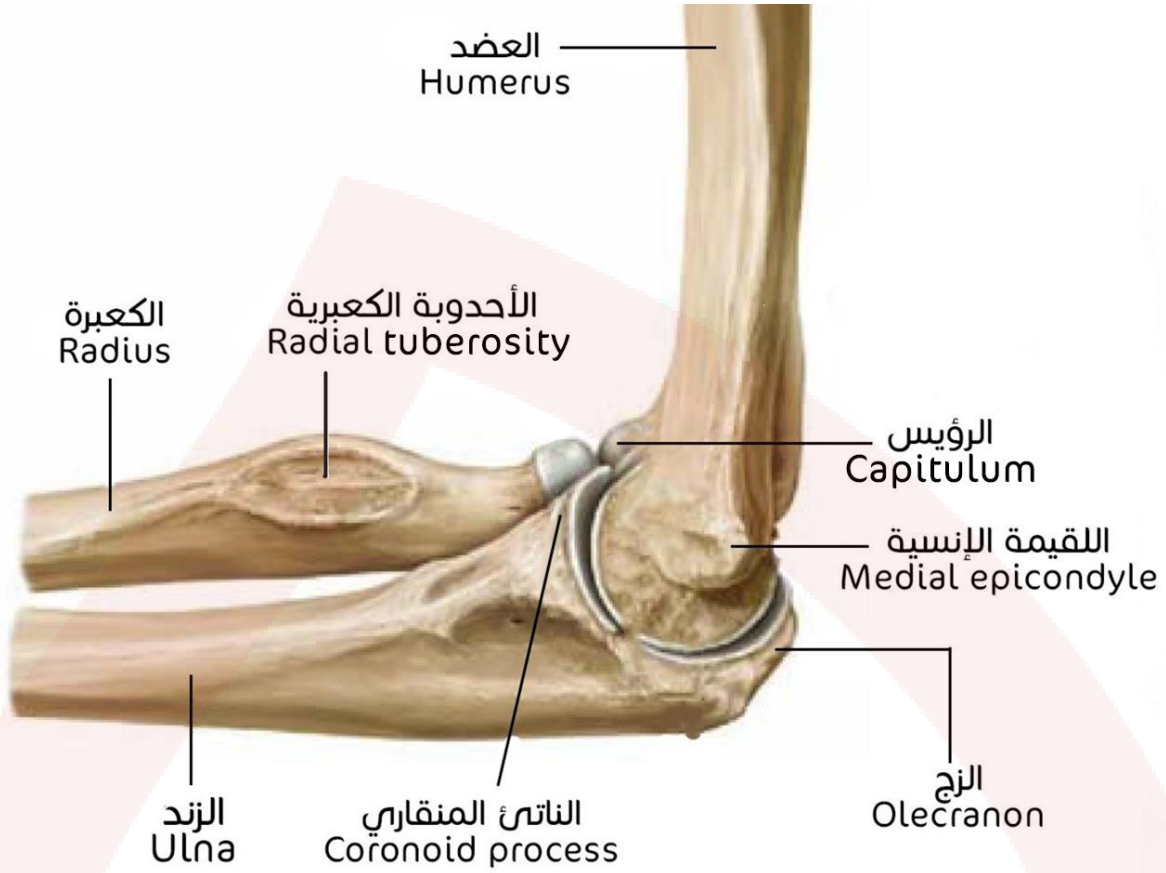
منظر خلفي:



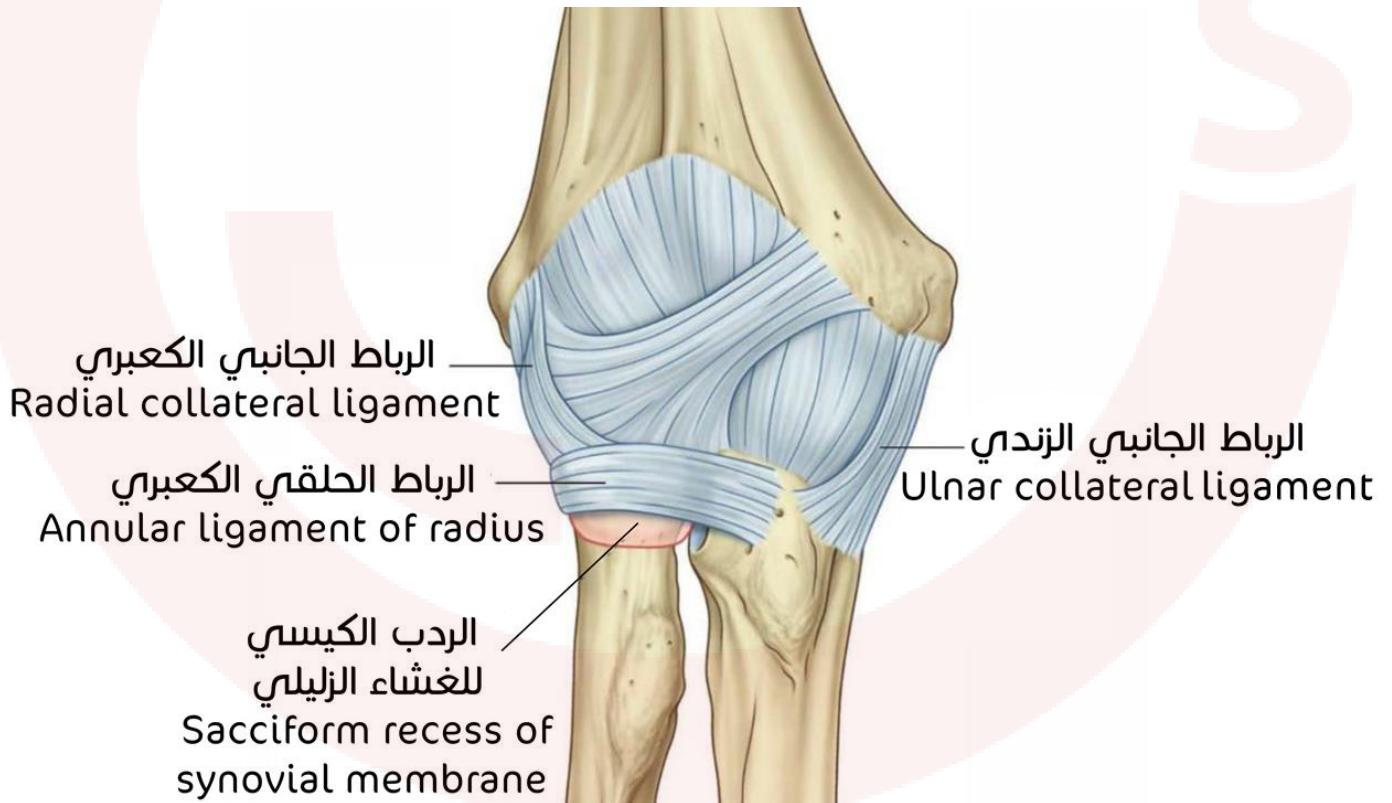
منظر وحشي:



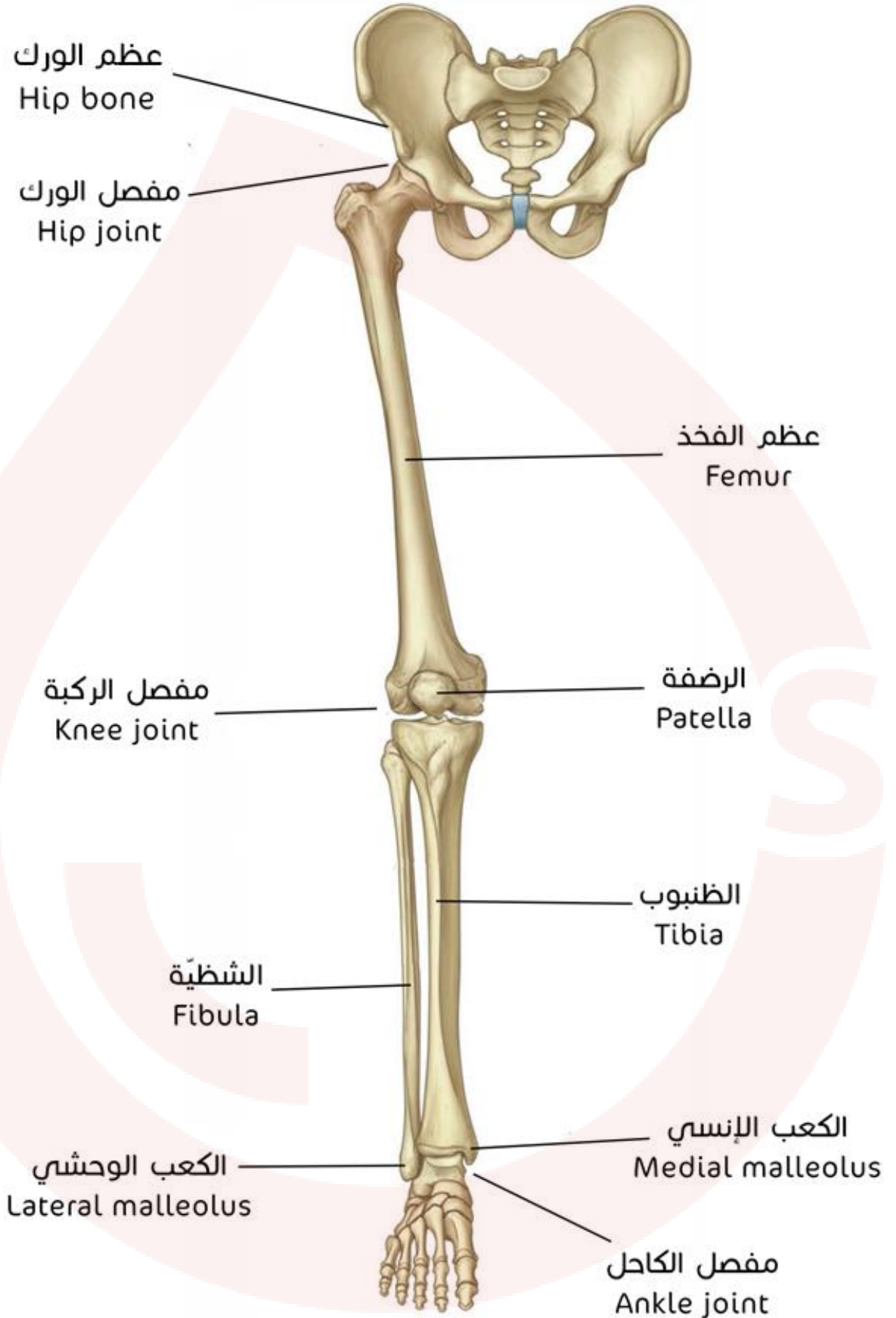
منظر إنسي:



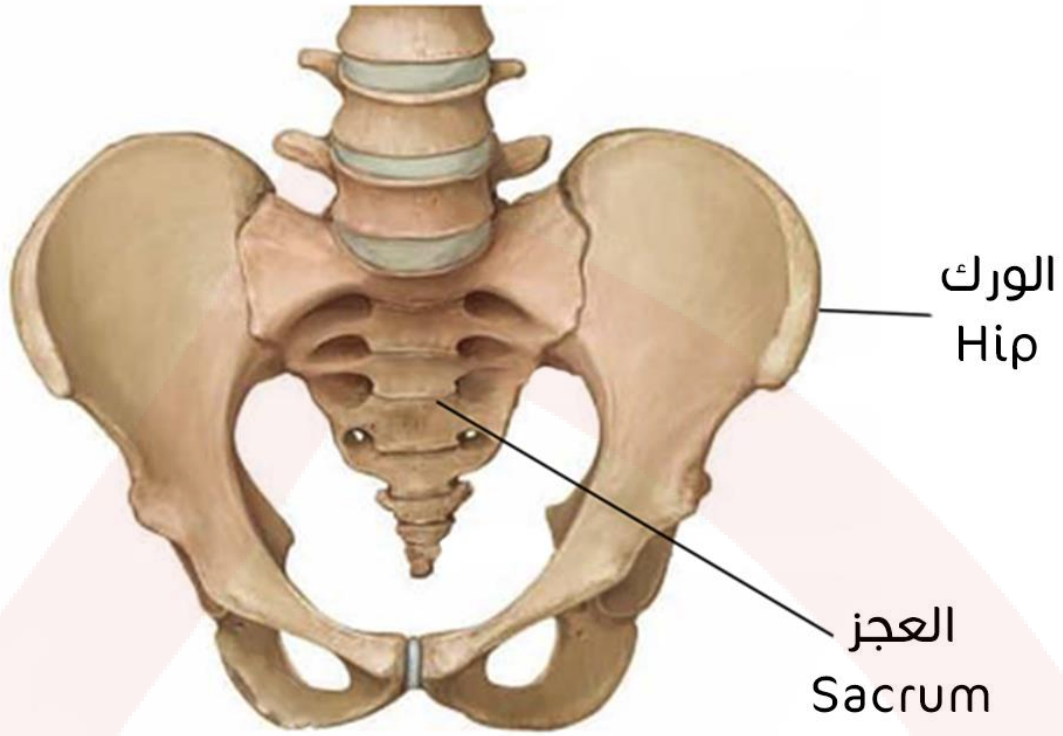
الأربطة:



الطرف السفلي

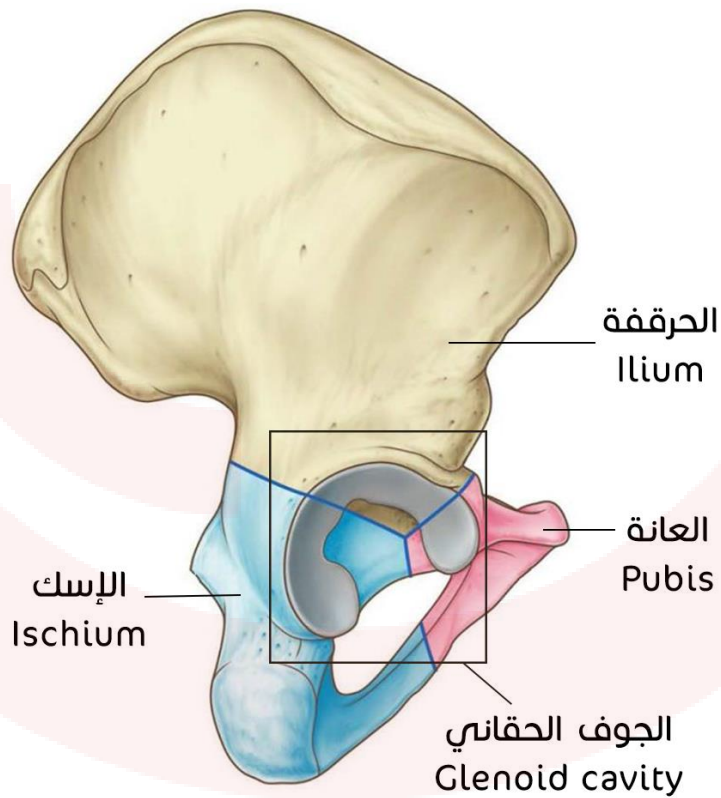


الحوض



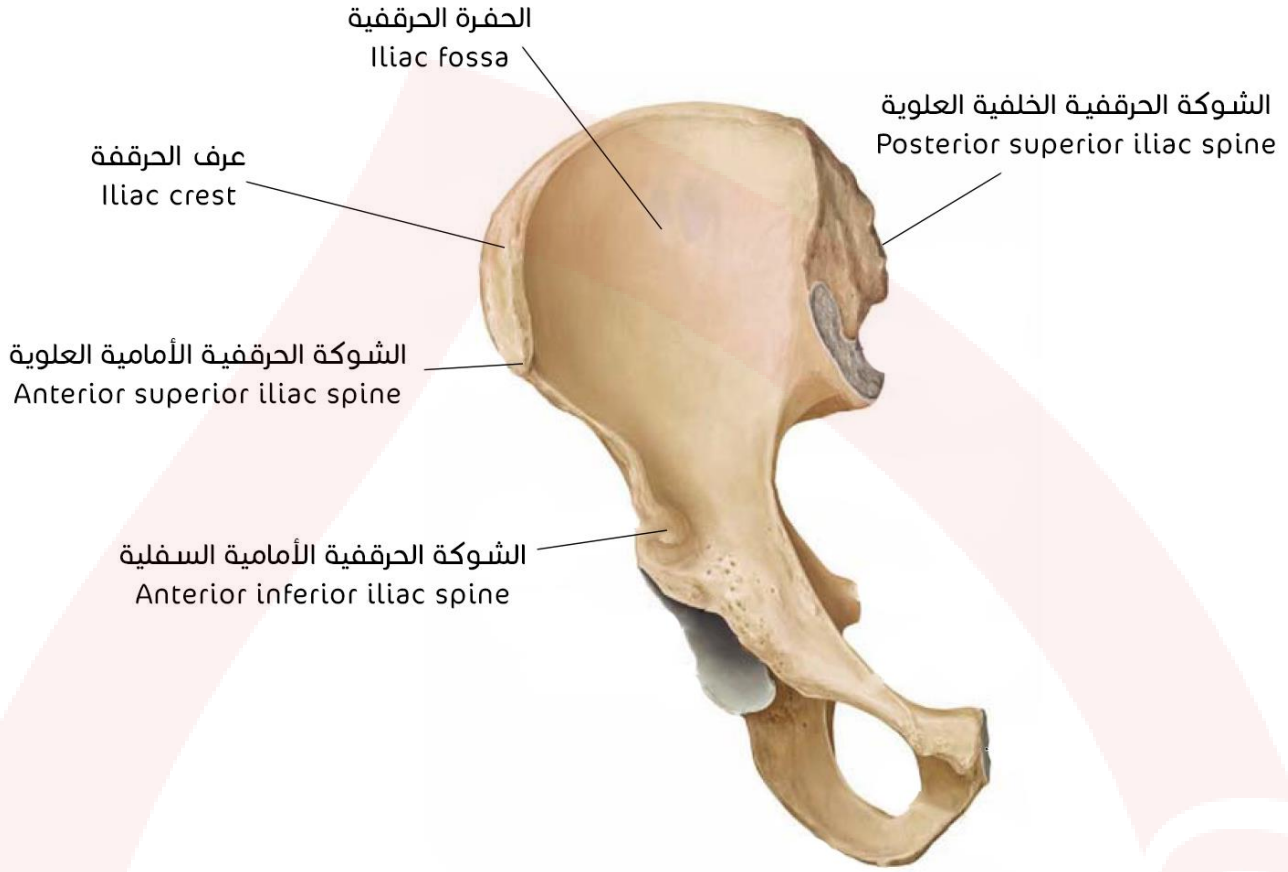
عظم الورك

منظر وحشي:

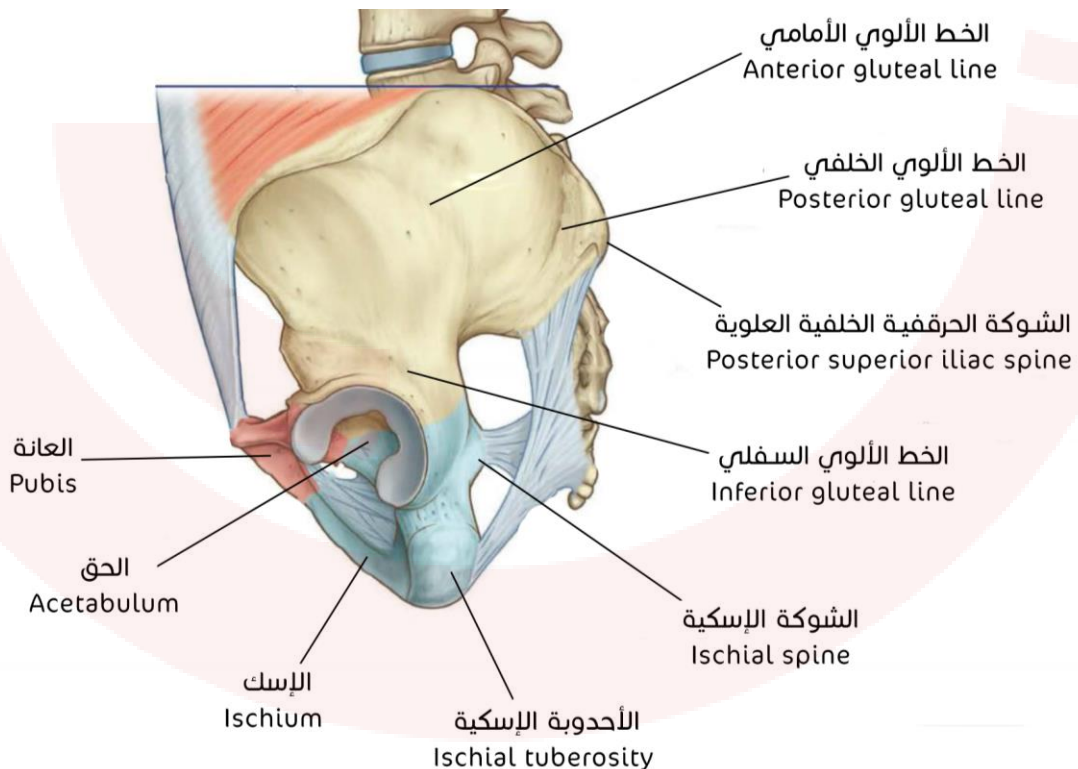


الحرقة

منظر أمامي:

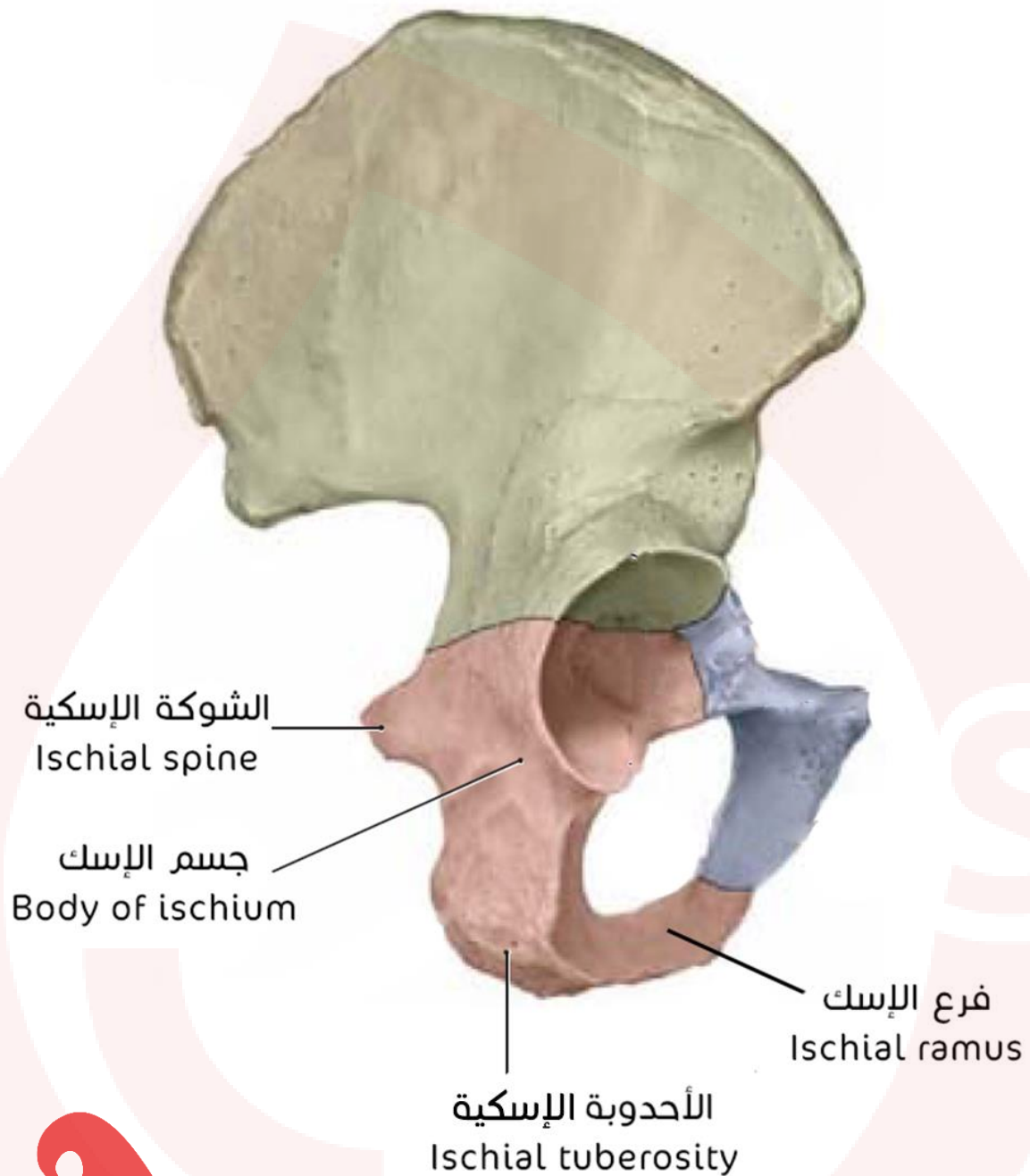


منظر وحشي:

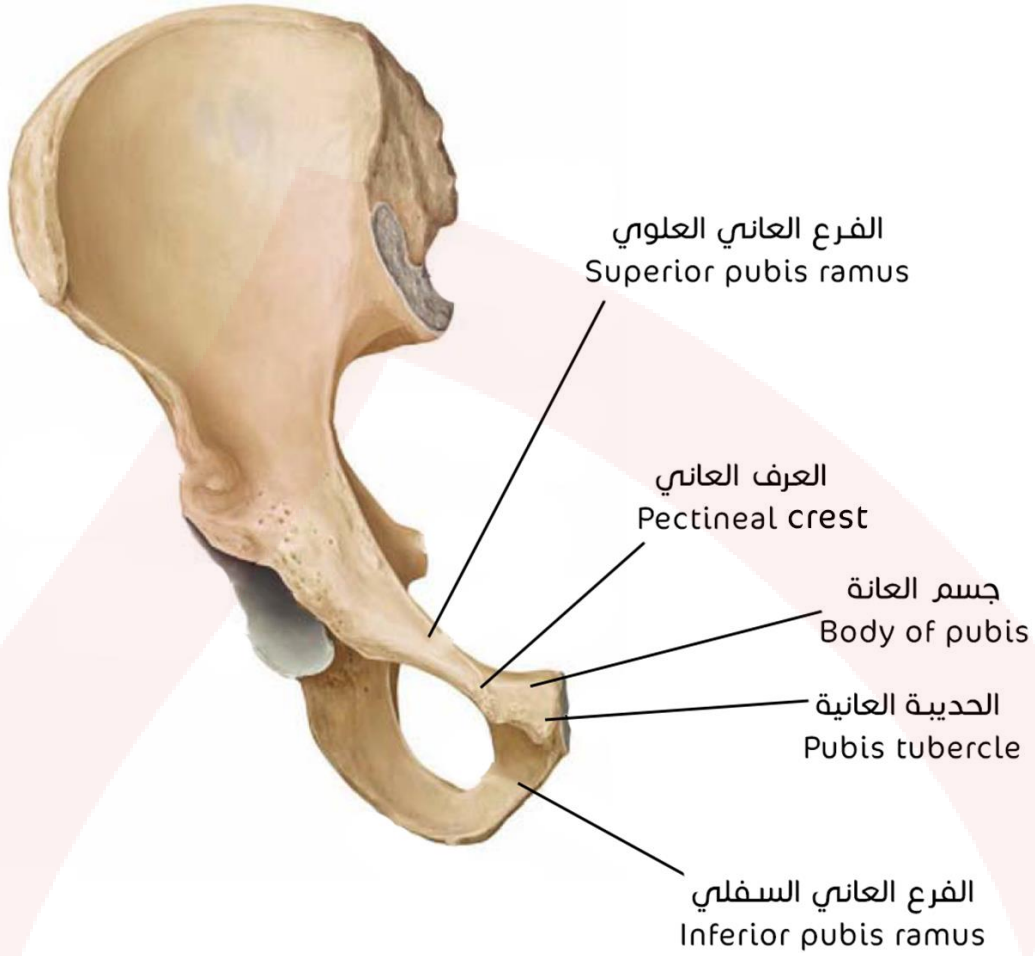


الإسك

منظر وحشي:

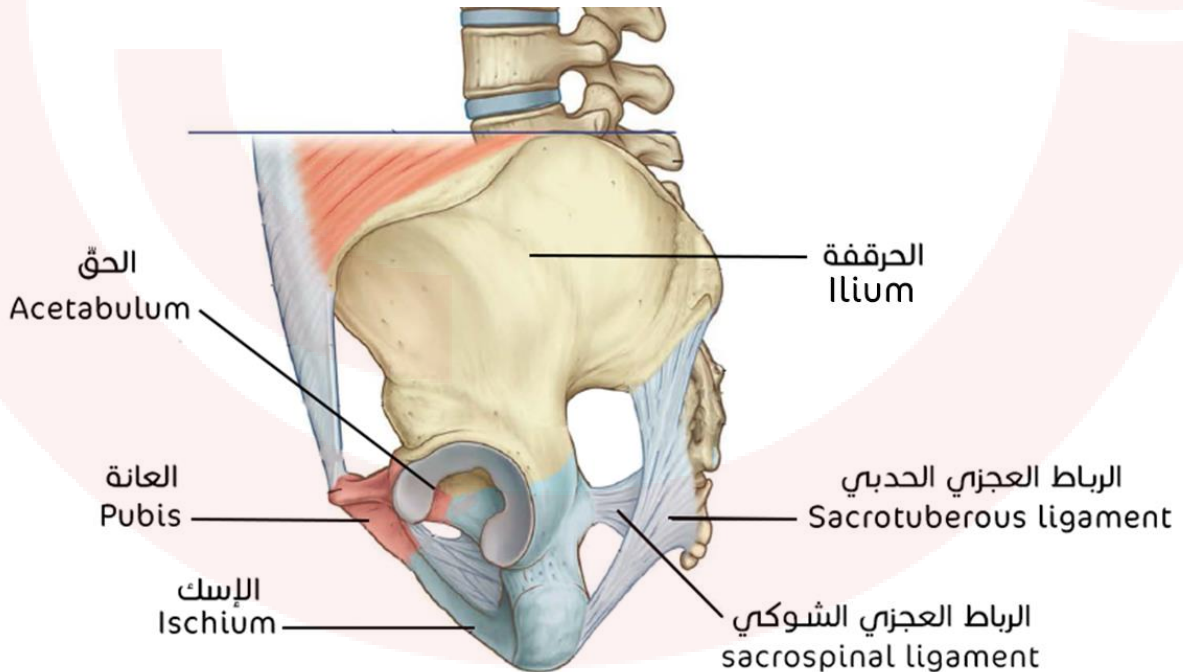


عظم العانة

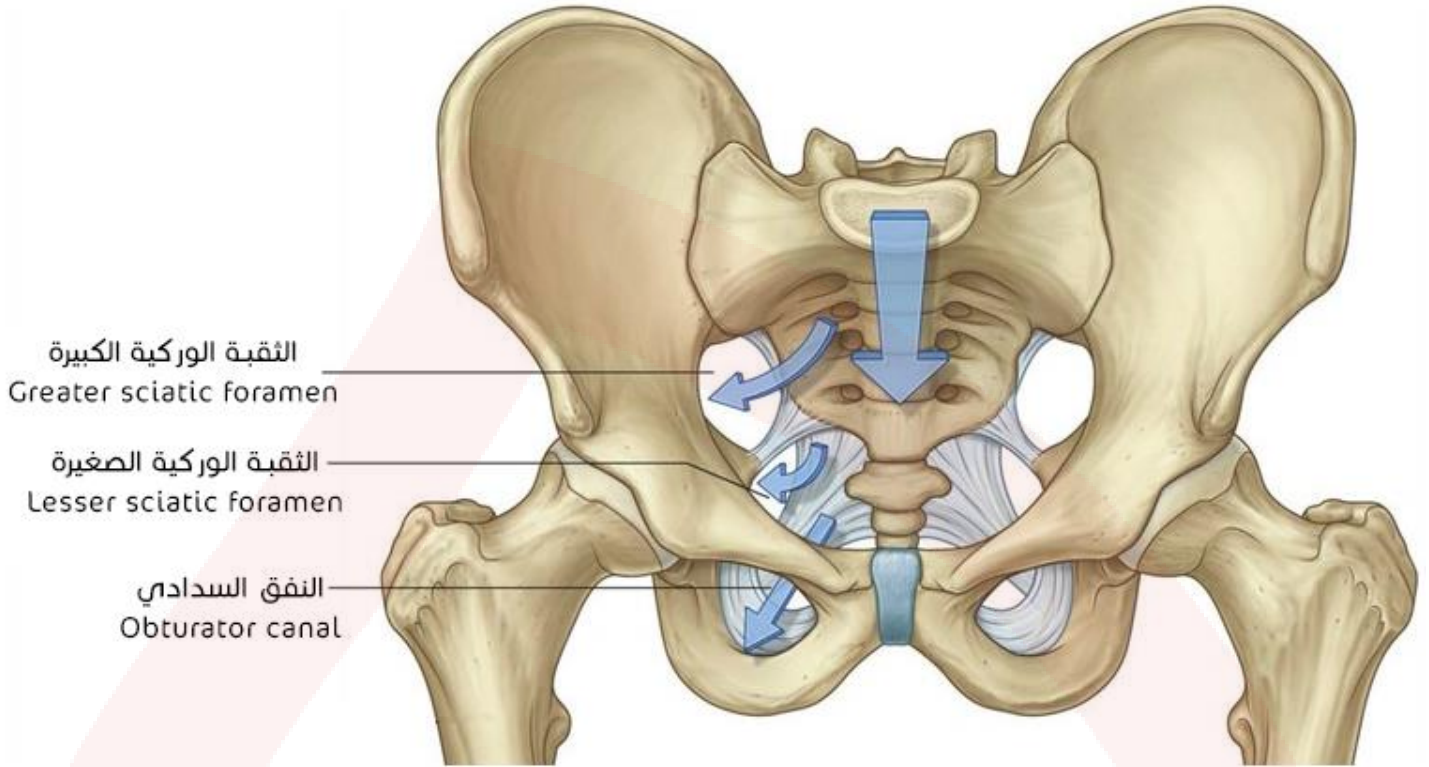


الأربطة المتعلقة بعظم الورك

الرباطان العجزي الحديبي والعجزي الشوكي:

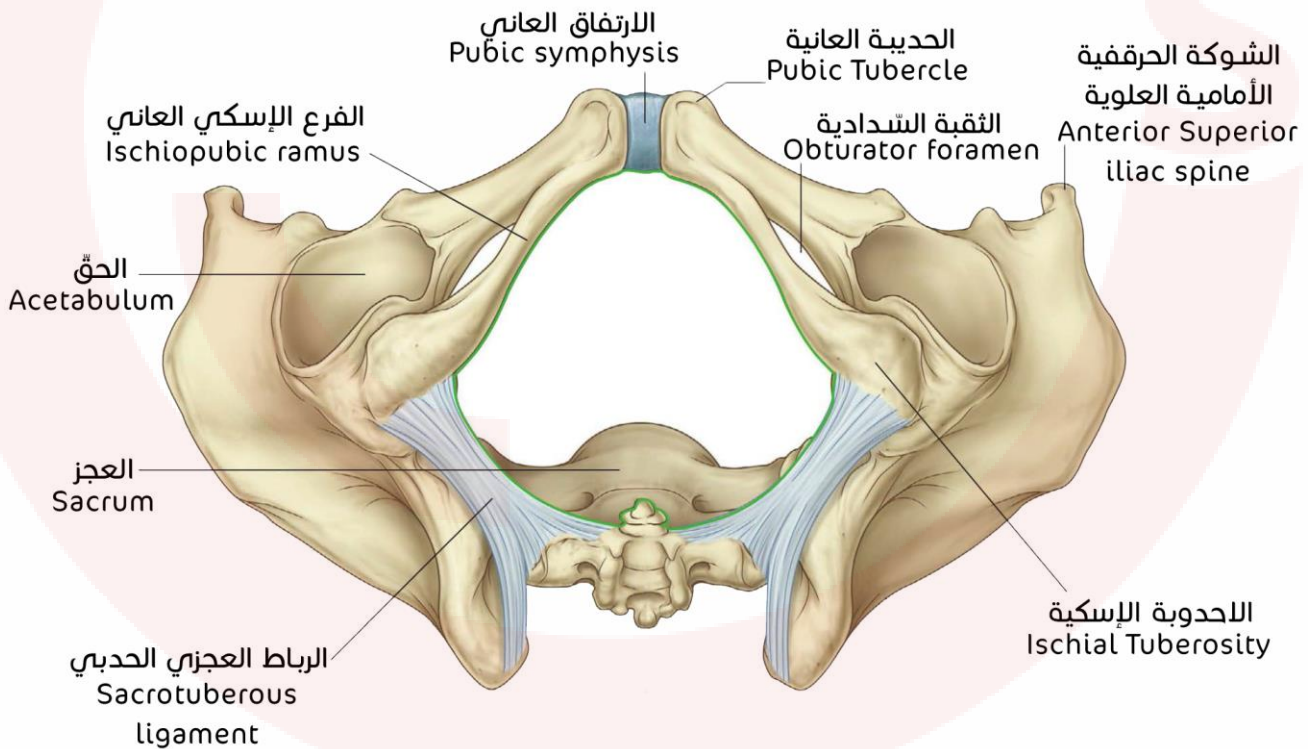


الثقبان الإسكيتان (الوركيتان) الكبيرة والصغيرة، والنفق السداديّ

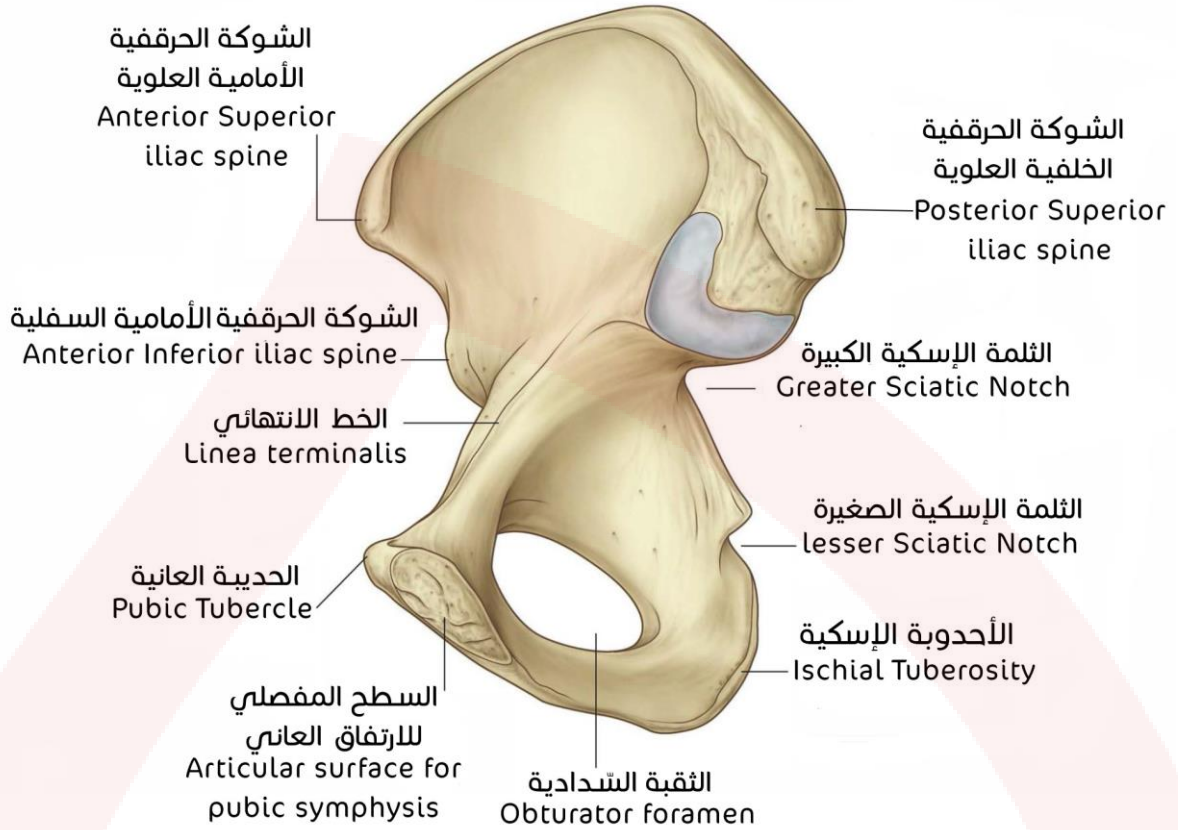


مناظير مختلفة للعظم الوركى

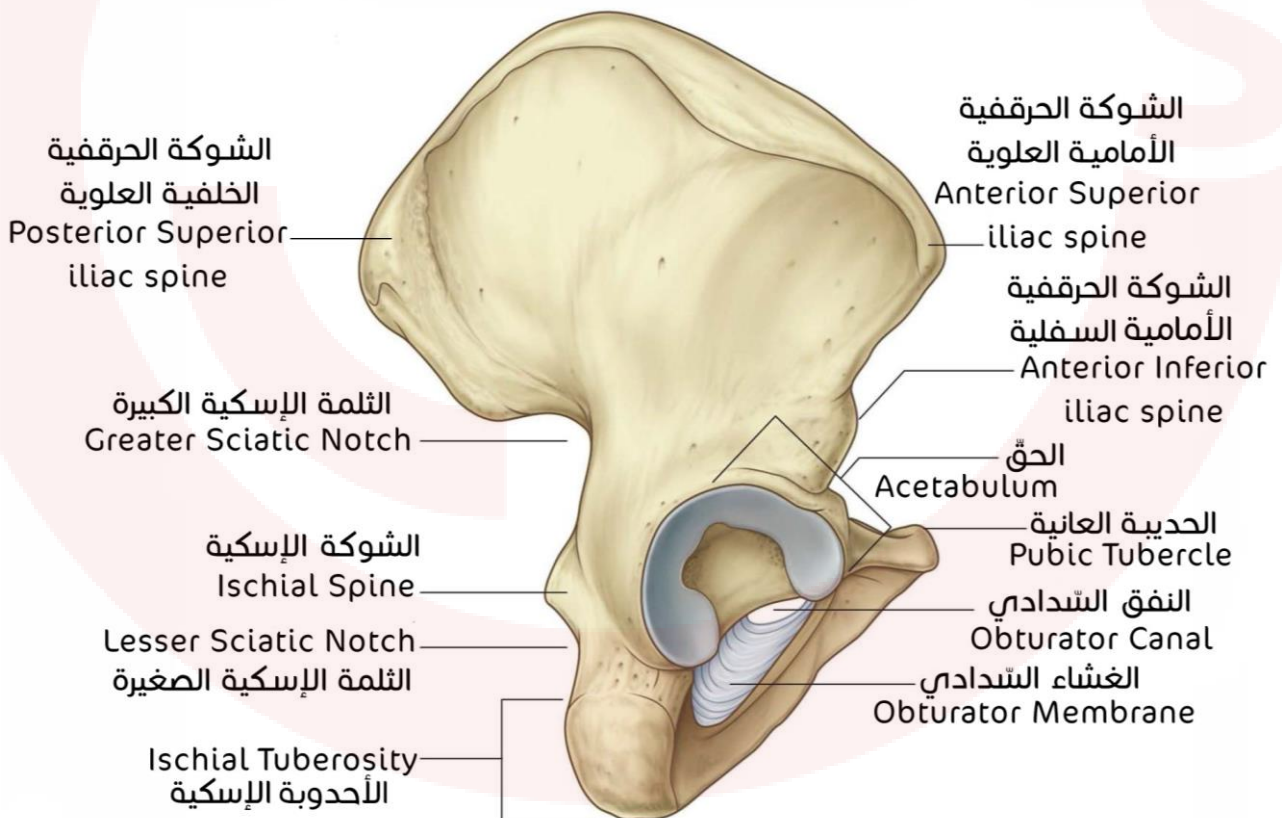
منظر سفلي:



منظر إنسي:

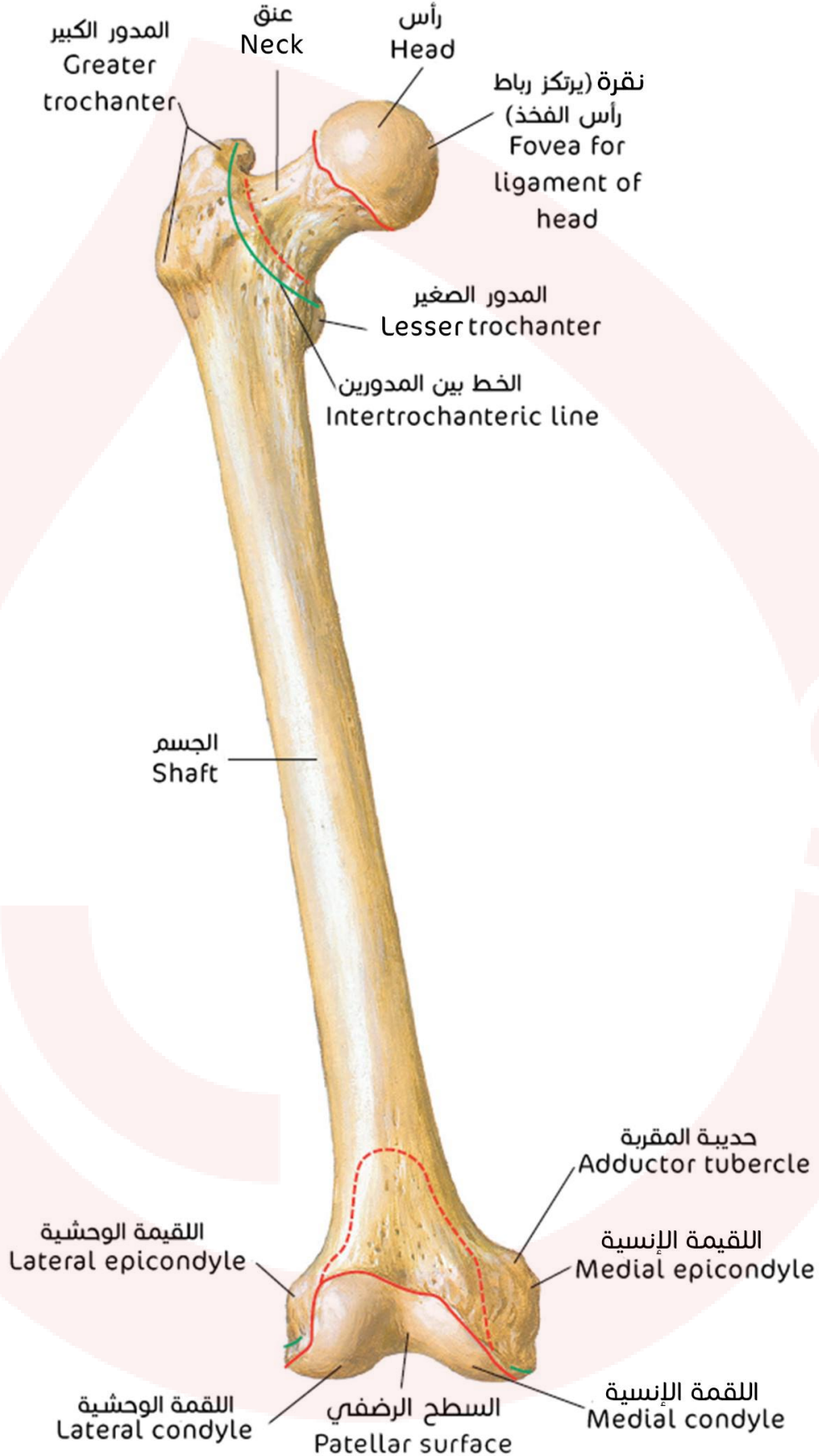


منظر وحشي:

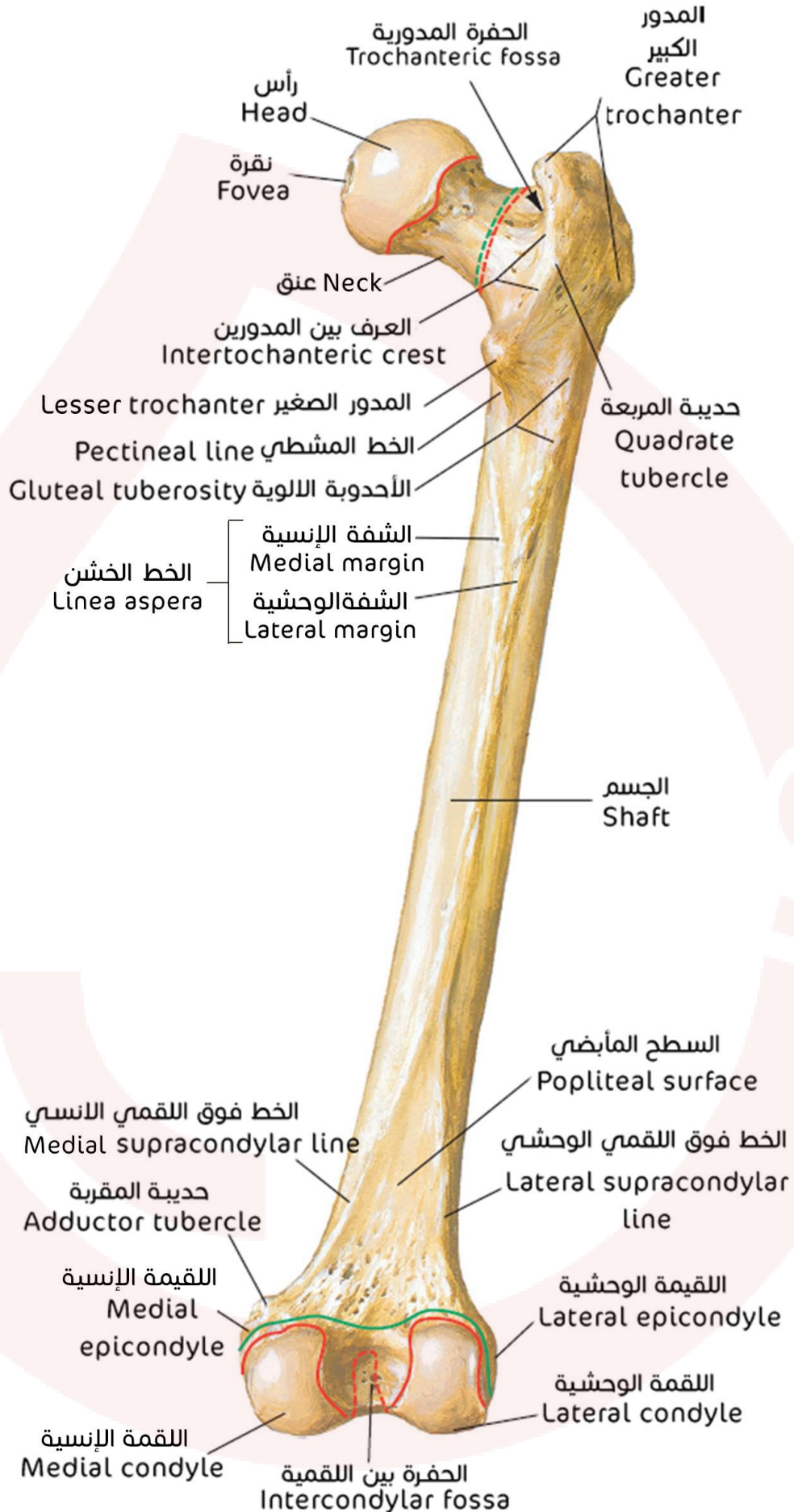


عظم الفخذ

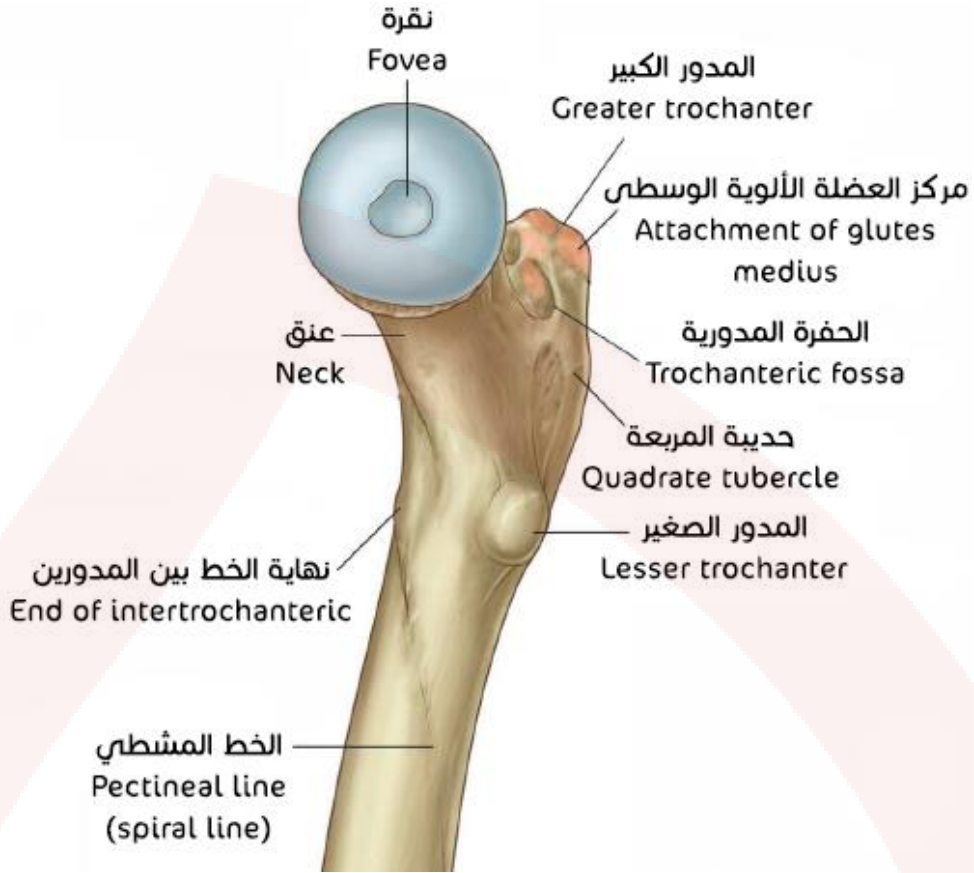
منظر أمامي:



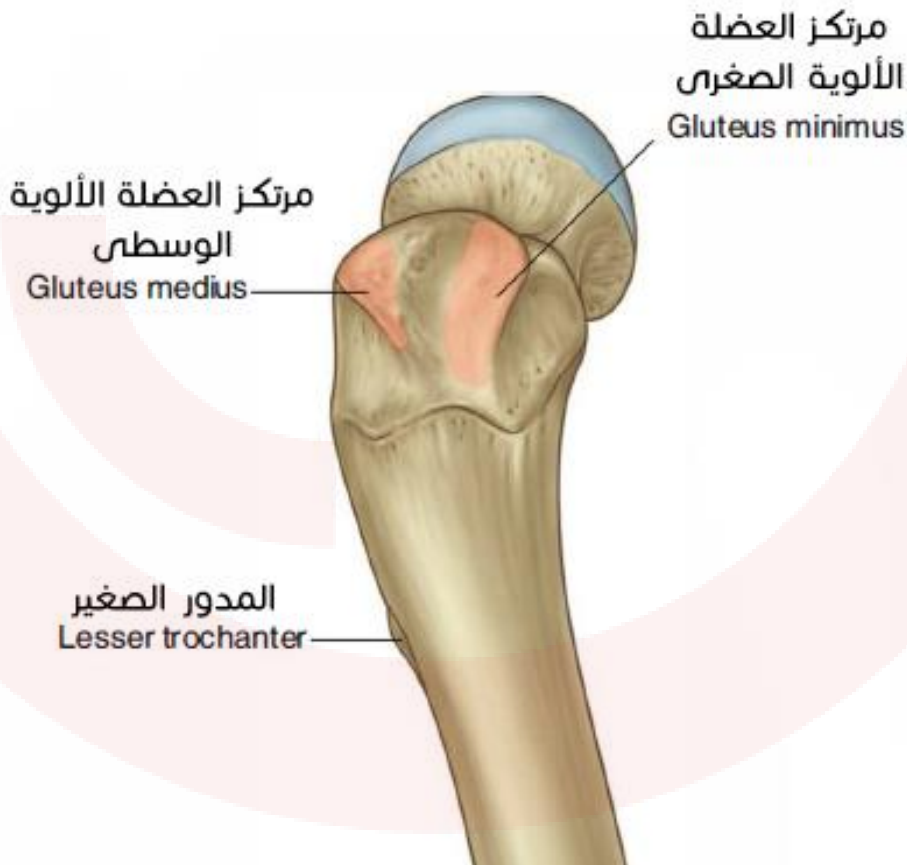
منظر خلفي:



منظر إنسي:



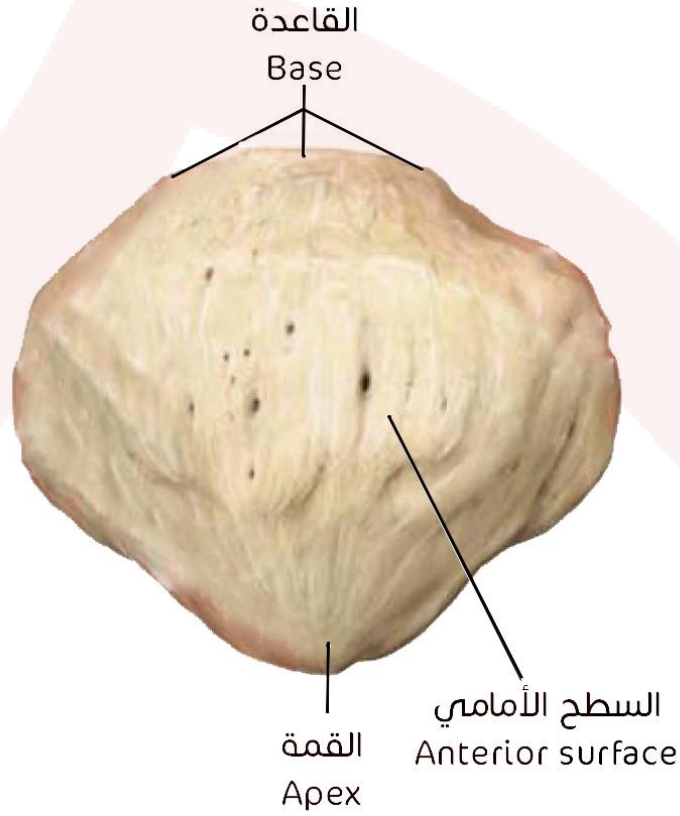
منظر وحشي:



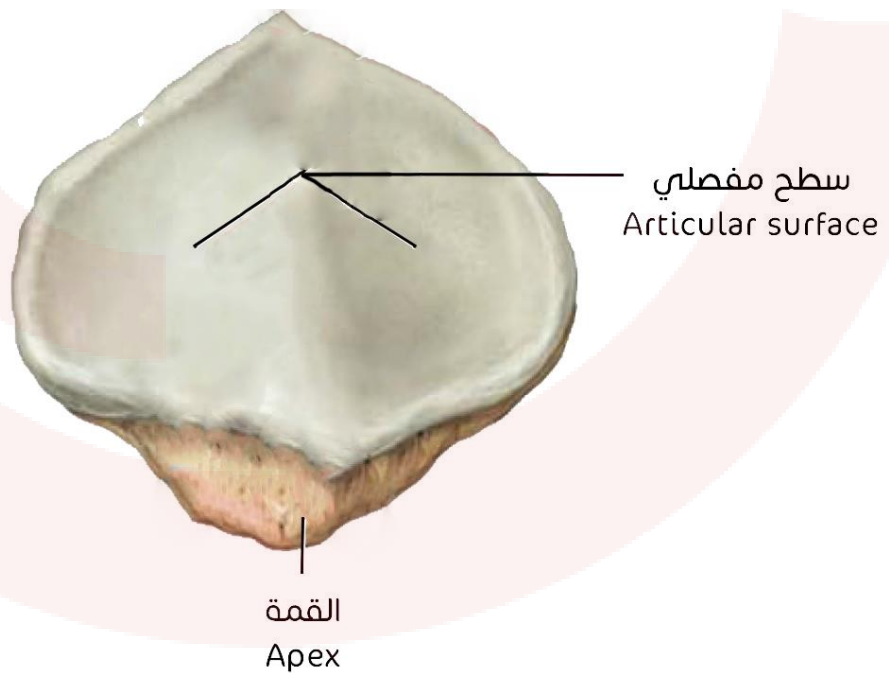
عظام الساق

الرضفة

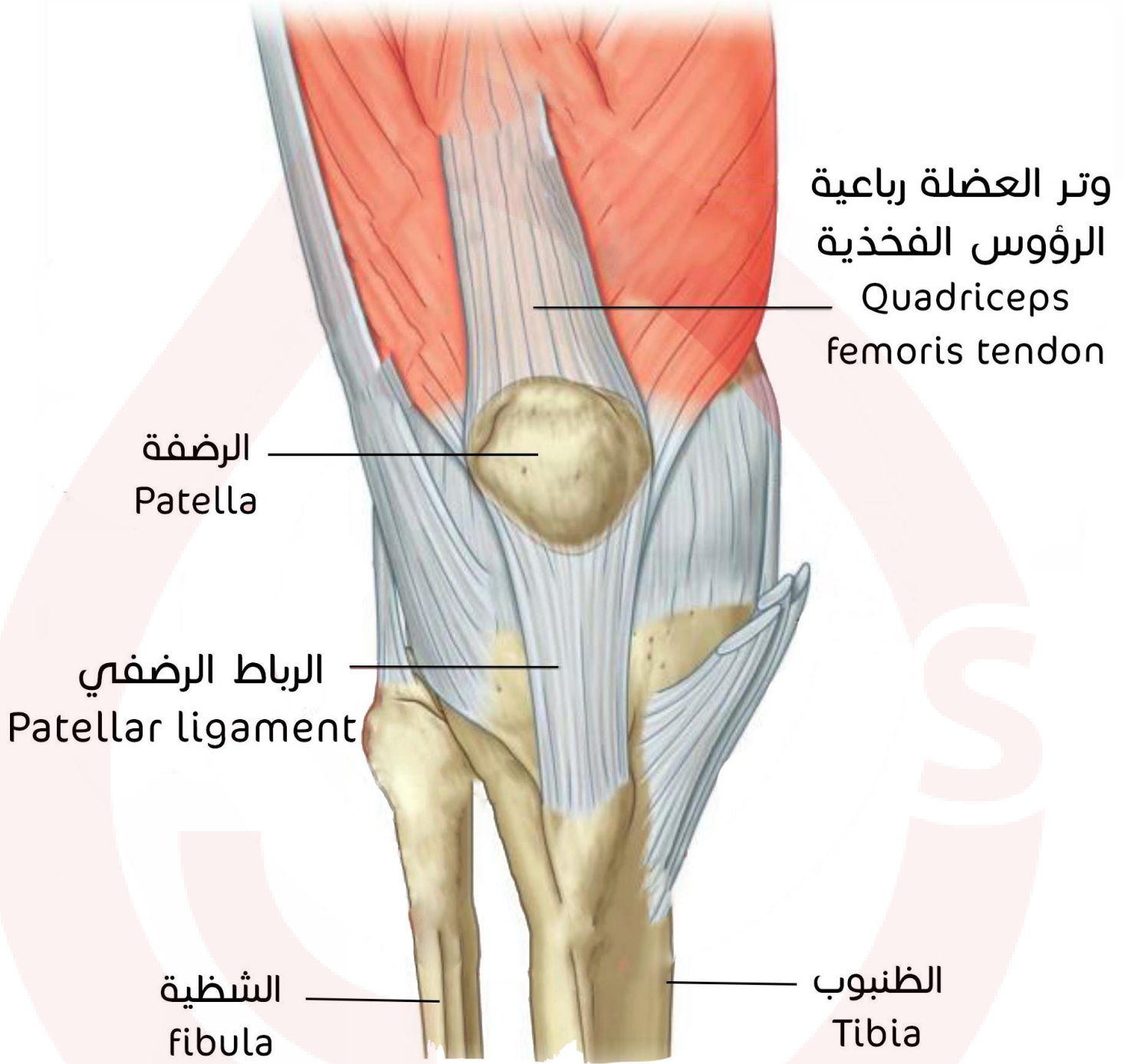
منظر أمامي:



منظر خلفي:

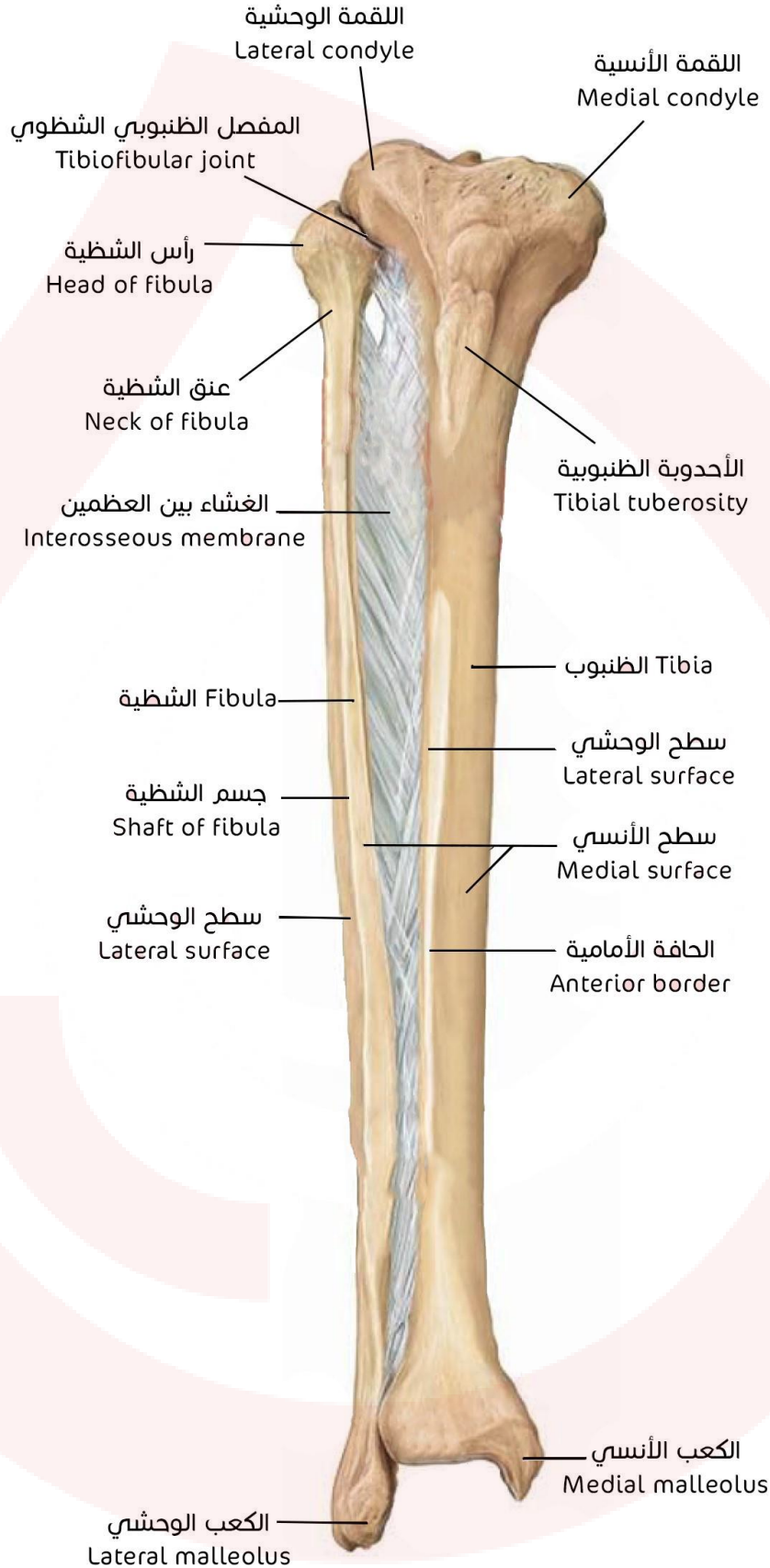


توضع الرضفة أمام مفصل الركبة في وتر رباعية الرؤوس الفخذية:

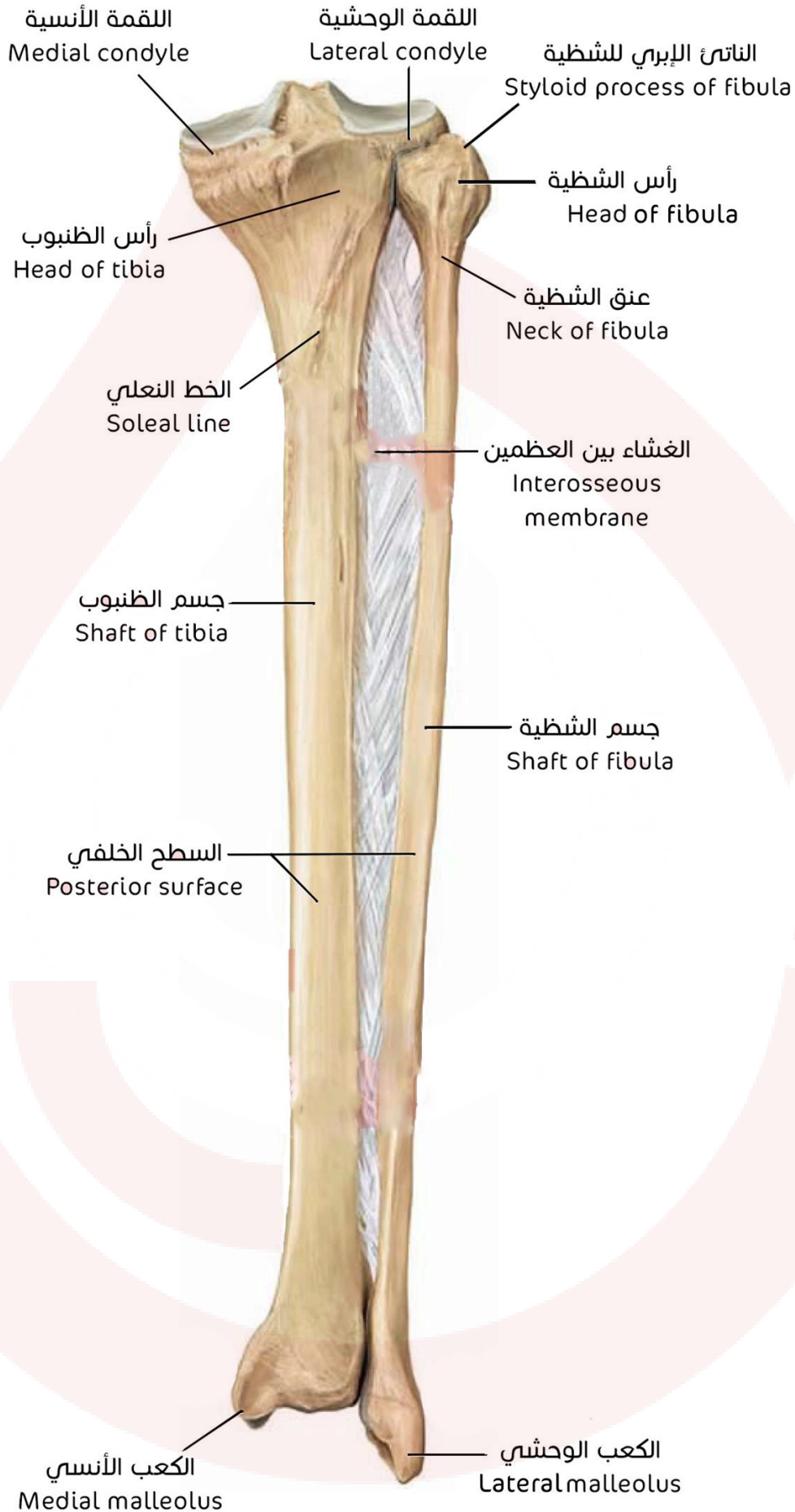


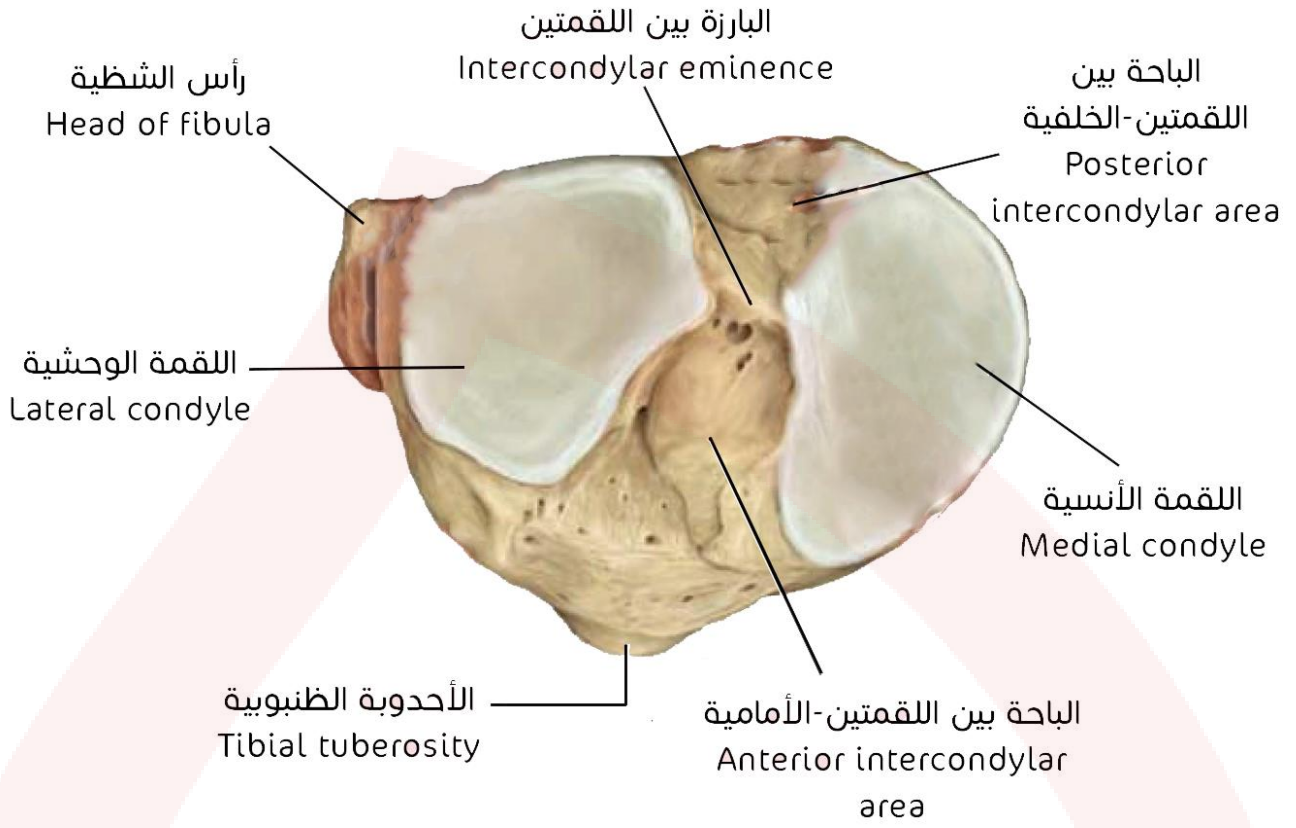
الظنوب والشظية اليمينيان

منظر أمامي:

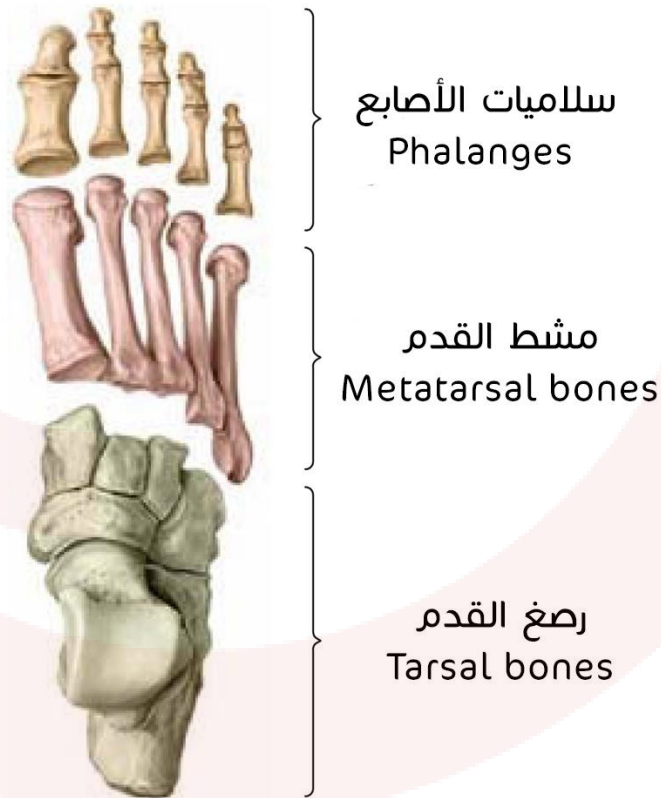


منظر خلفي:

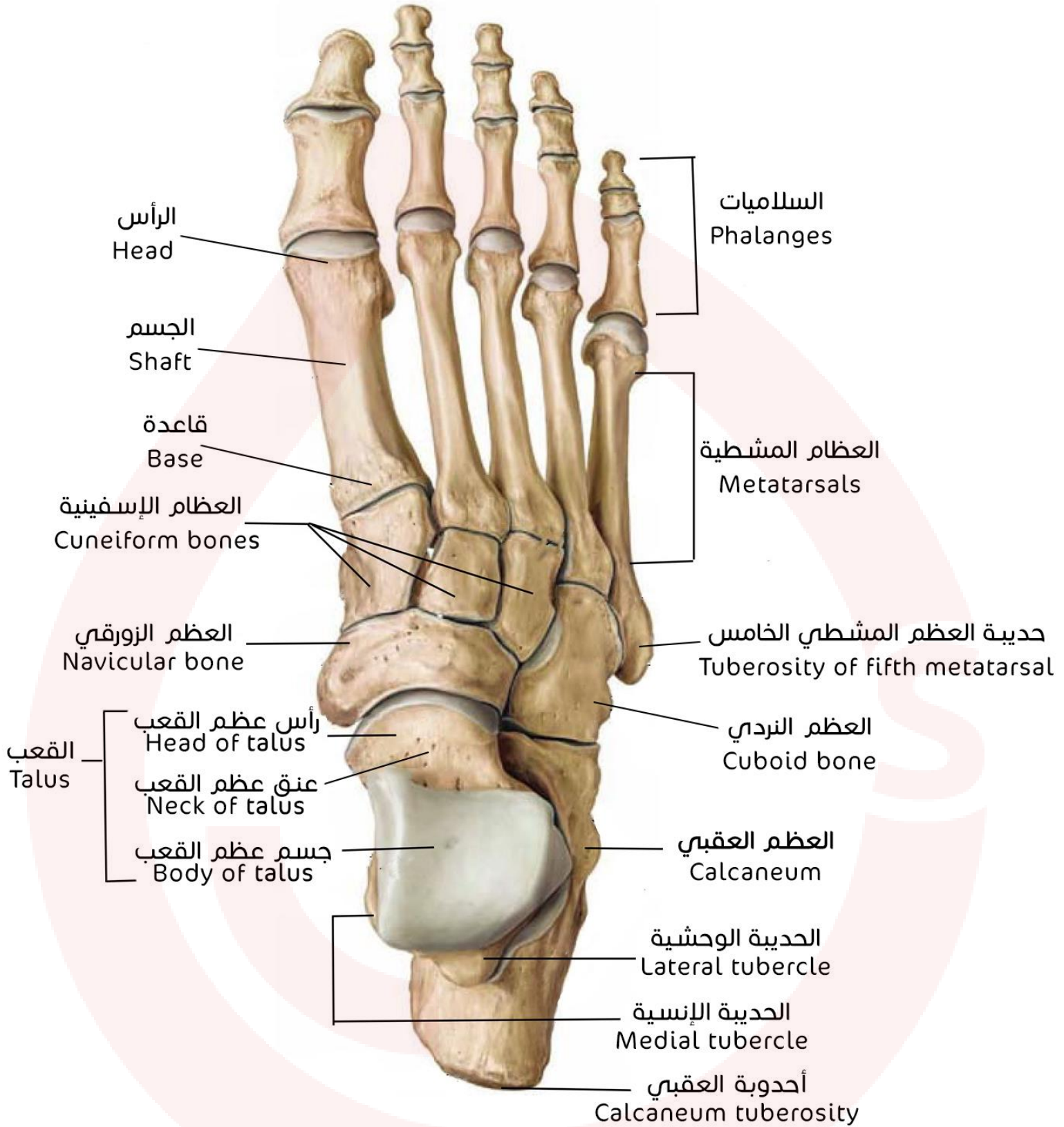




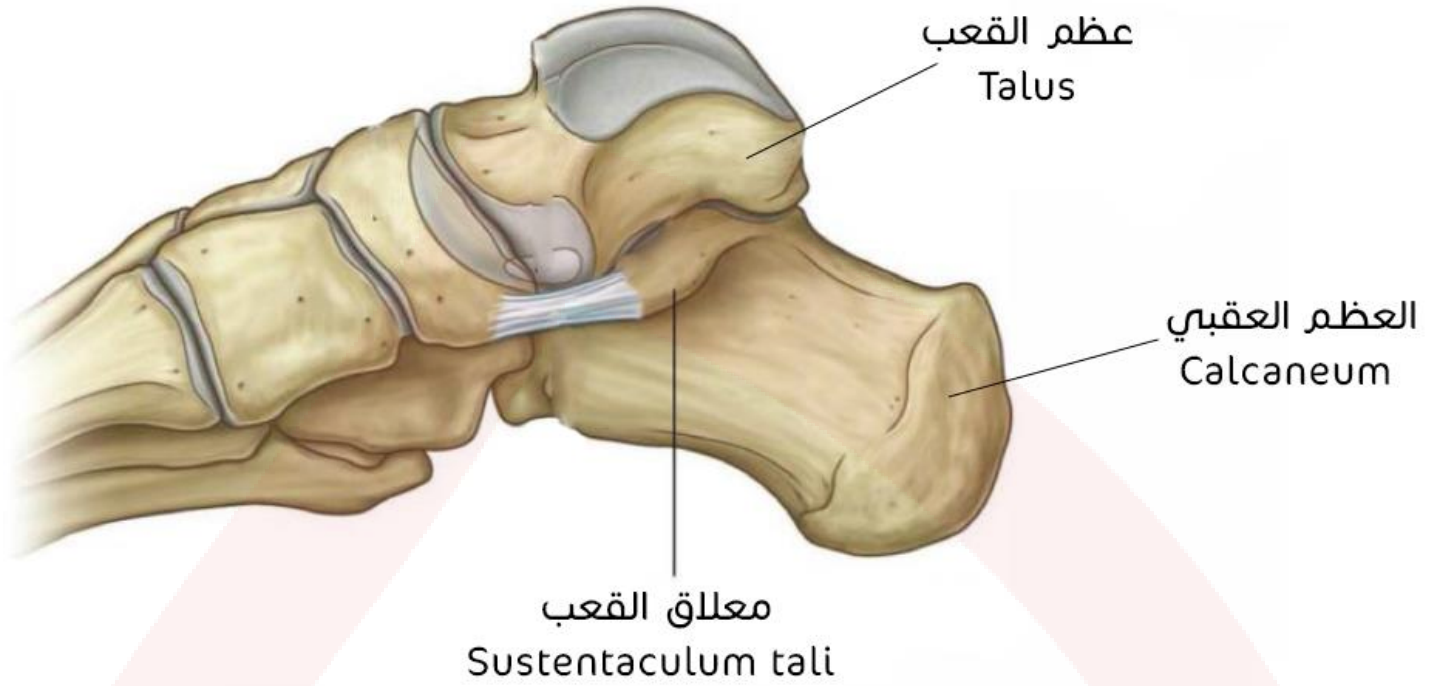
عظام القدم



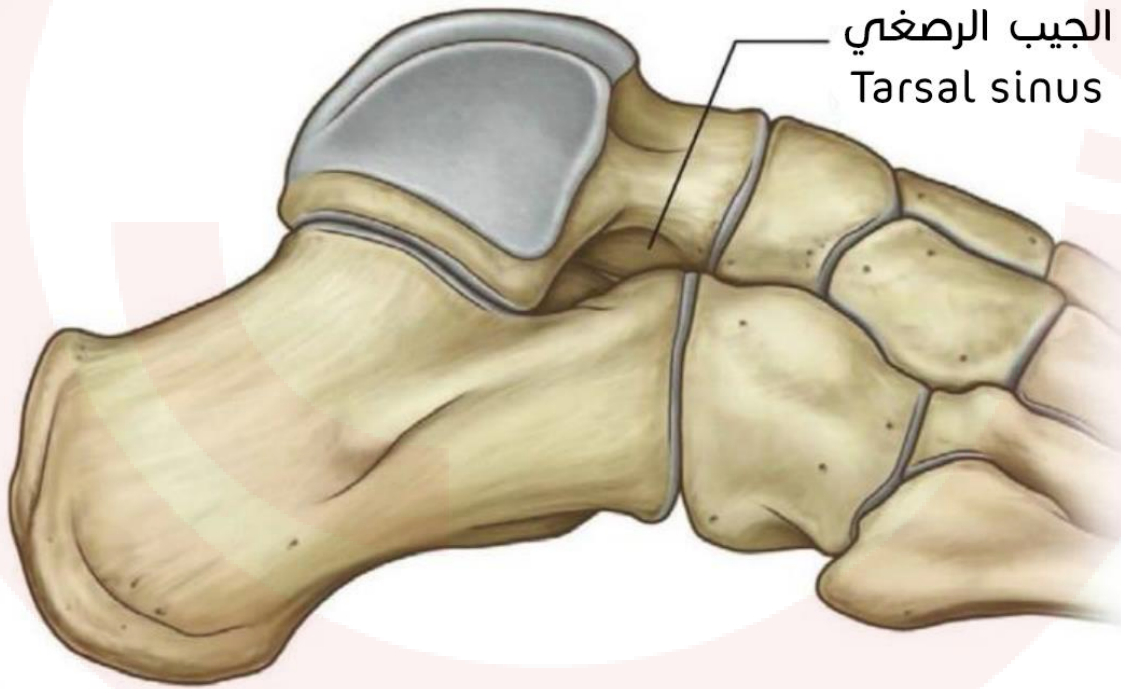
منظر علوي للقدم:



القعب والعقب:

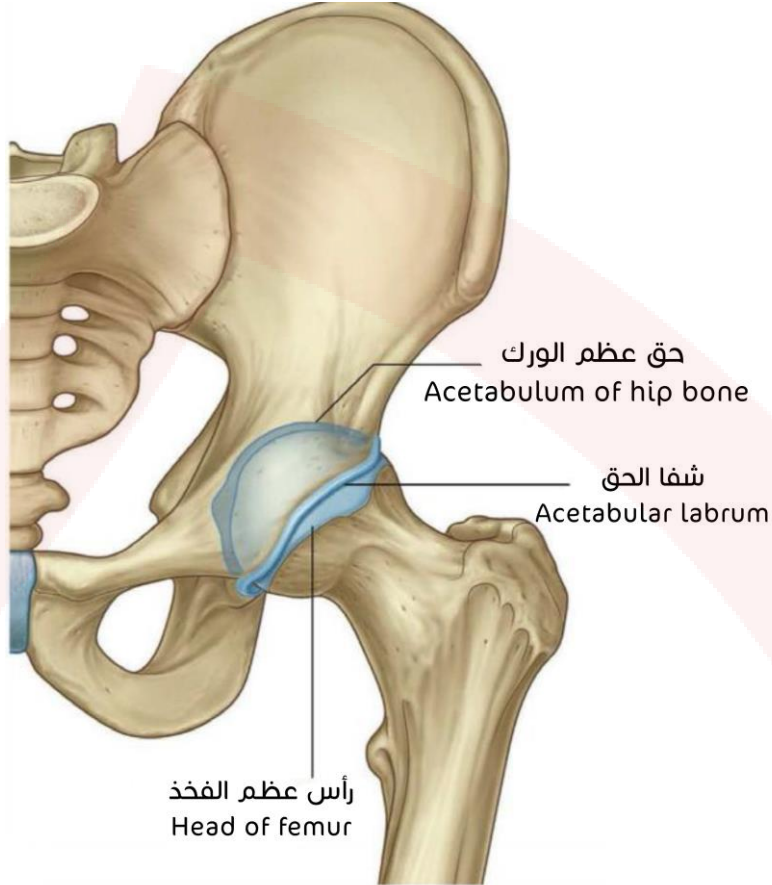


الجيب الرصغي

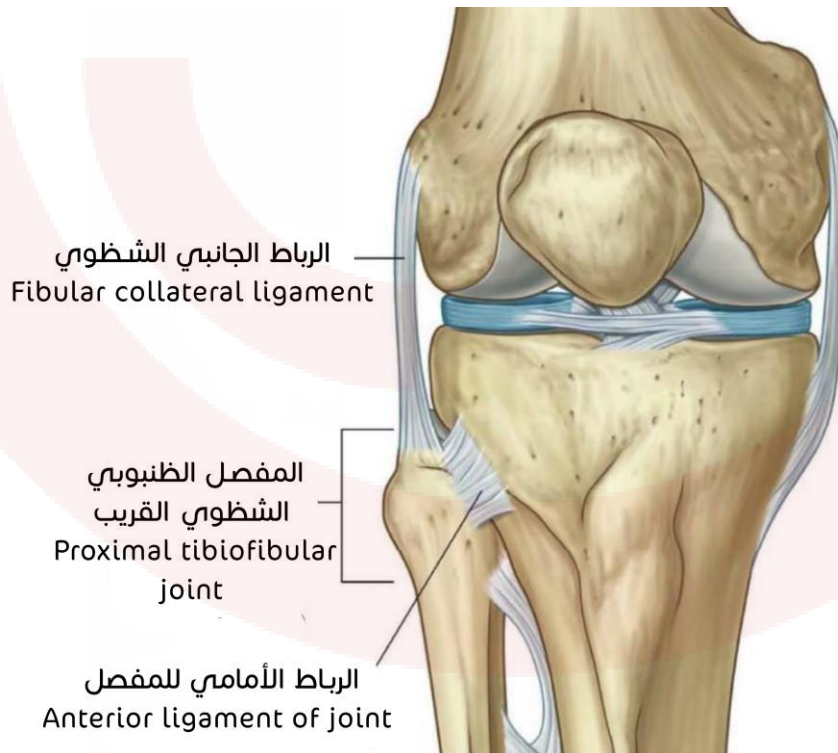


مفاصل الطرف السفلي

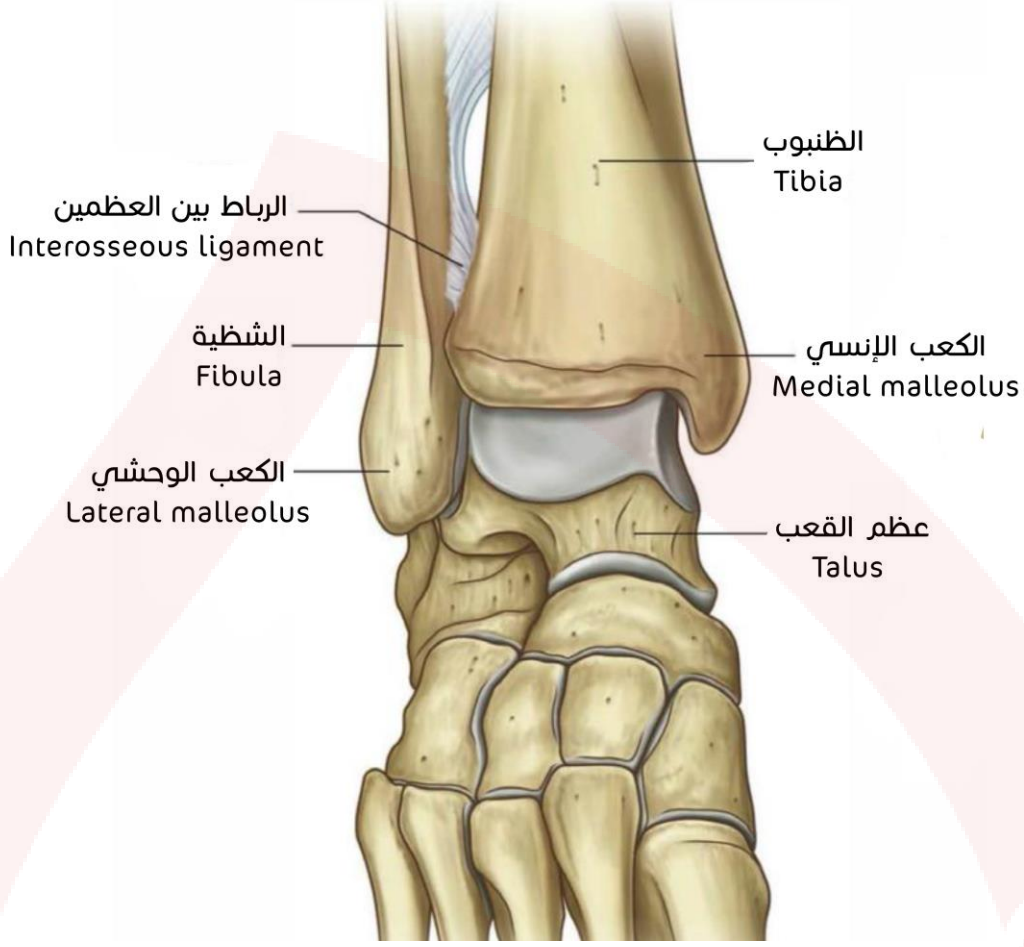
مفصل الورك



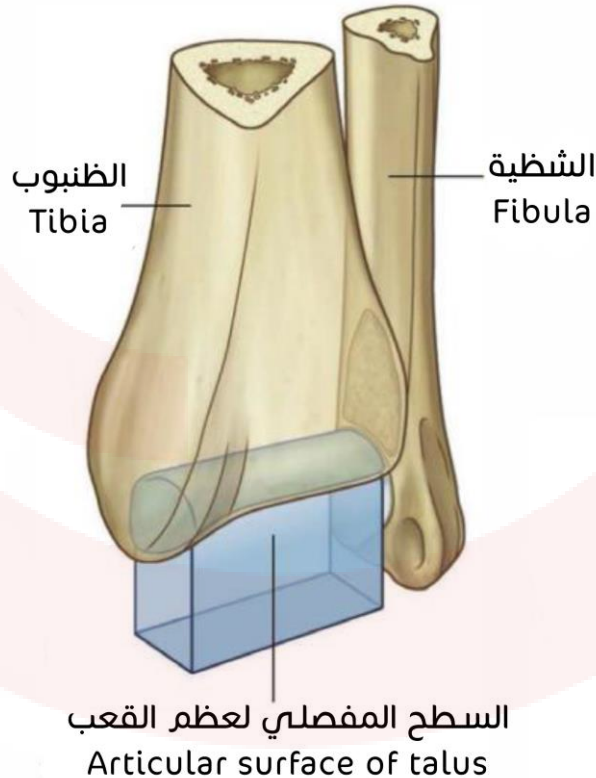
مفصل الركبة

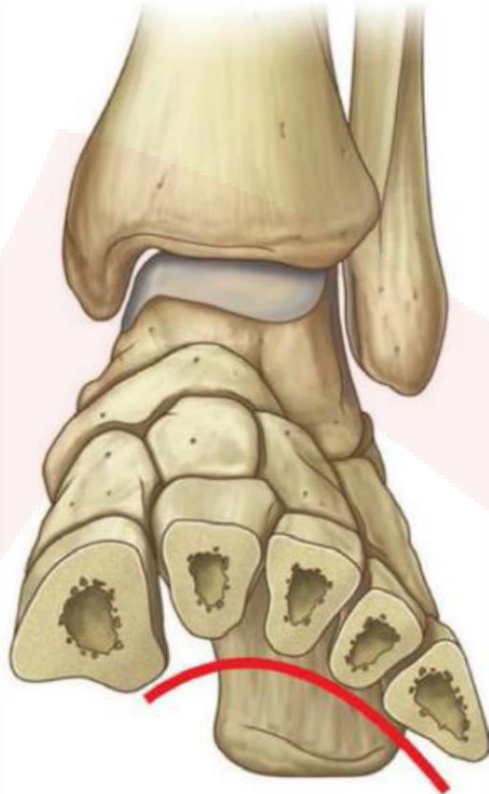

مفصل الكاحل



صورة توضح النمط البكري لمفصل الكاحل:

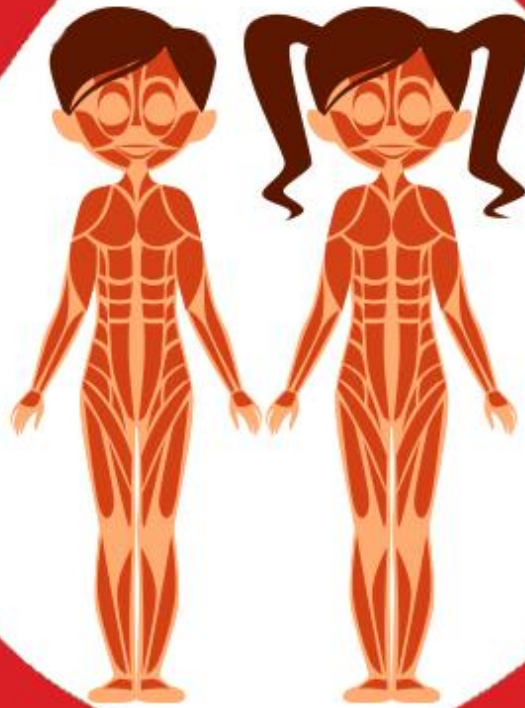




القوس المستعرضة Transverse arch



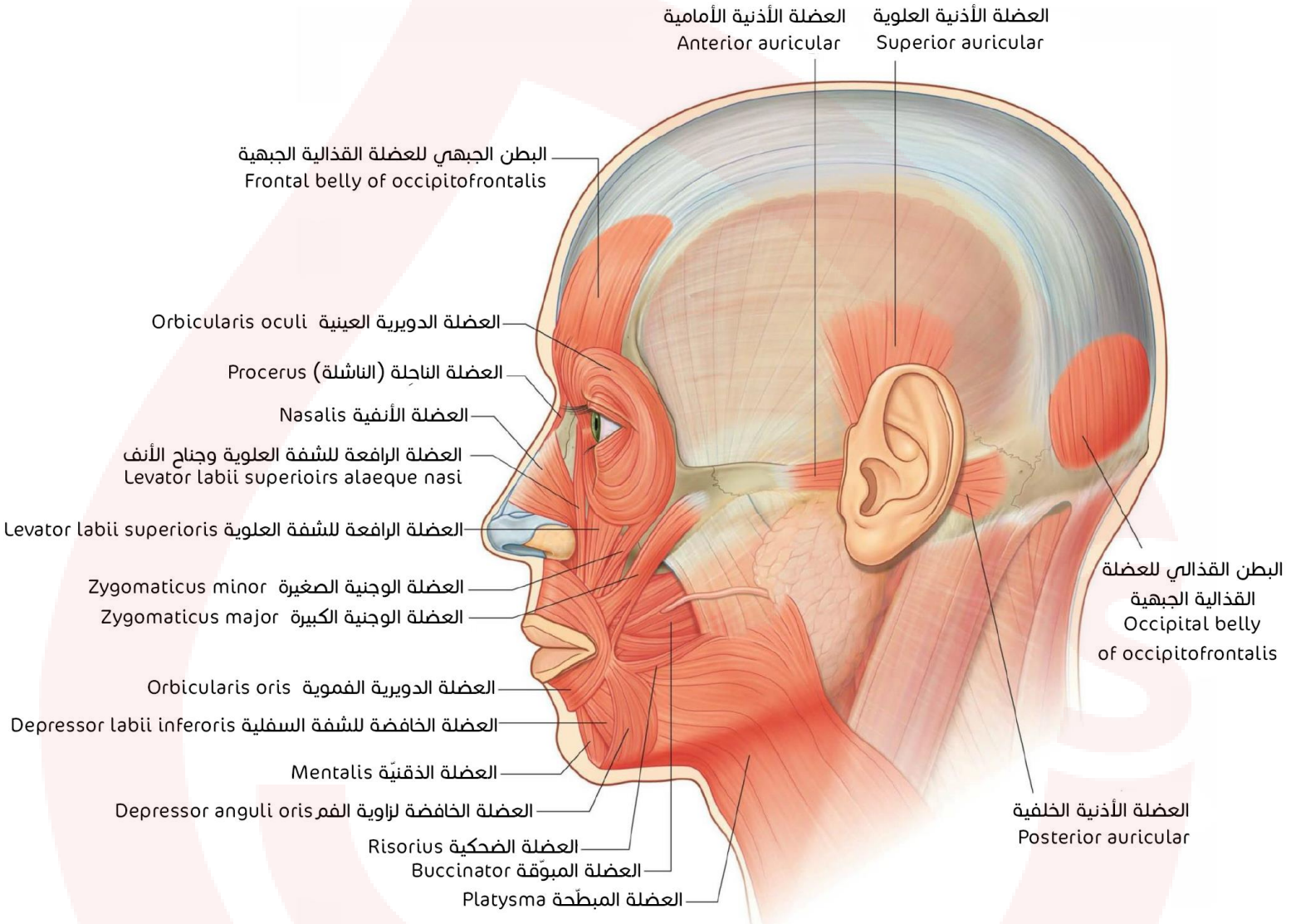
الجهاز العضلي Muscular system



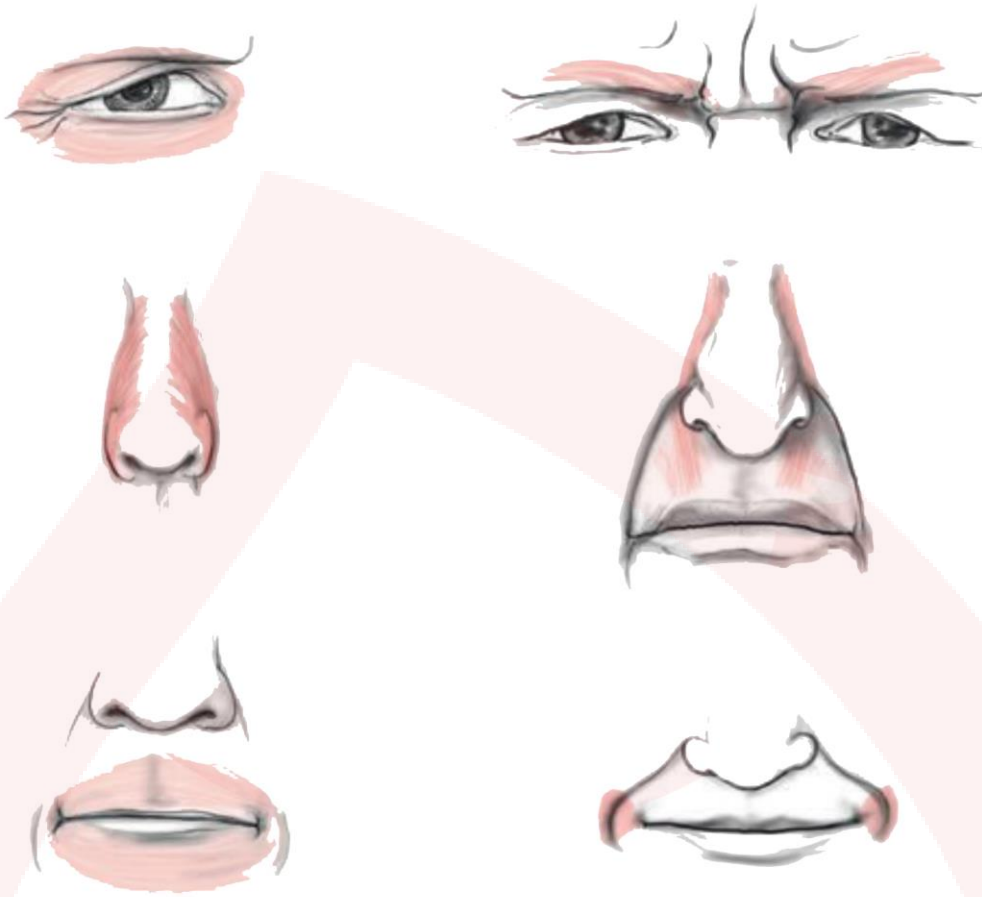
عضلات الهيكل المحوري

عضلات الرأس

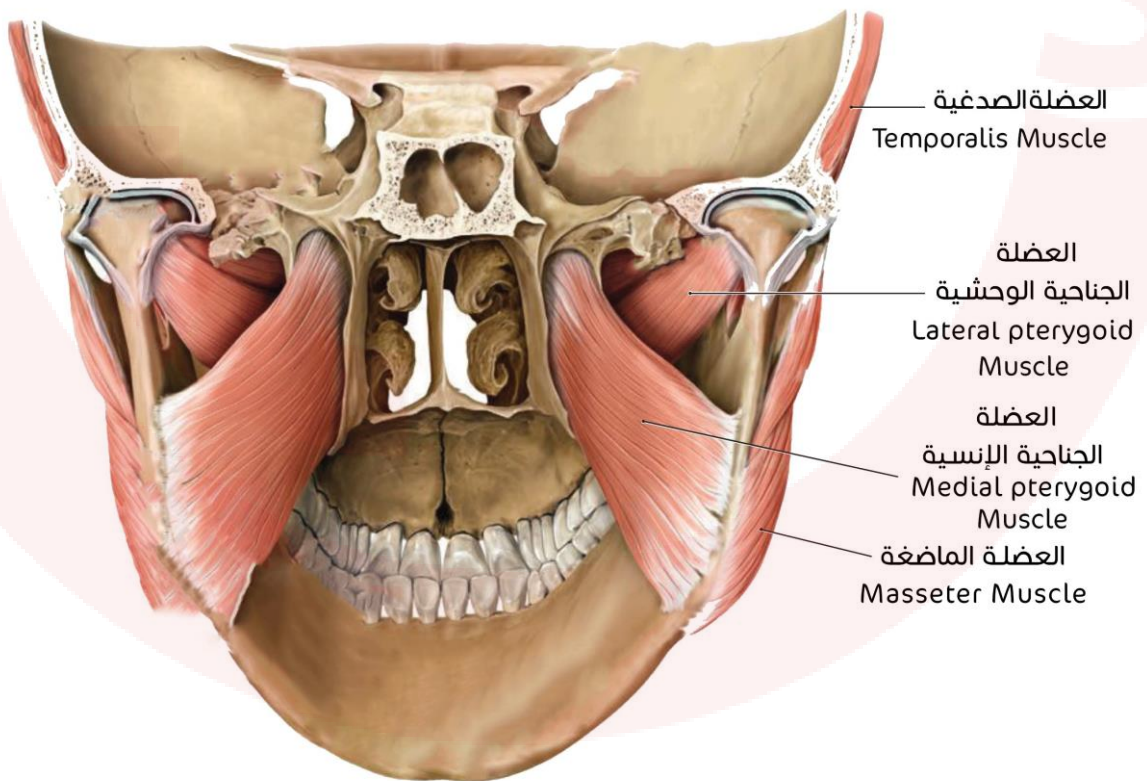
عضلات الوجه التعبيرية



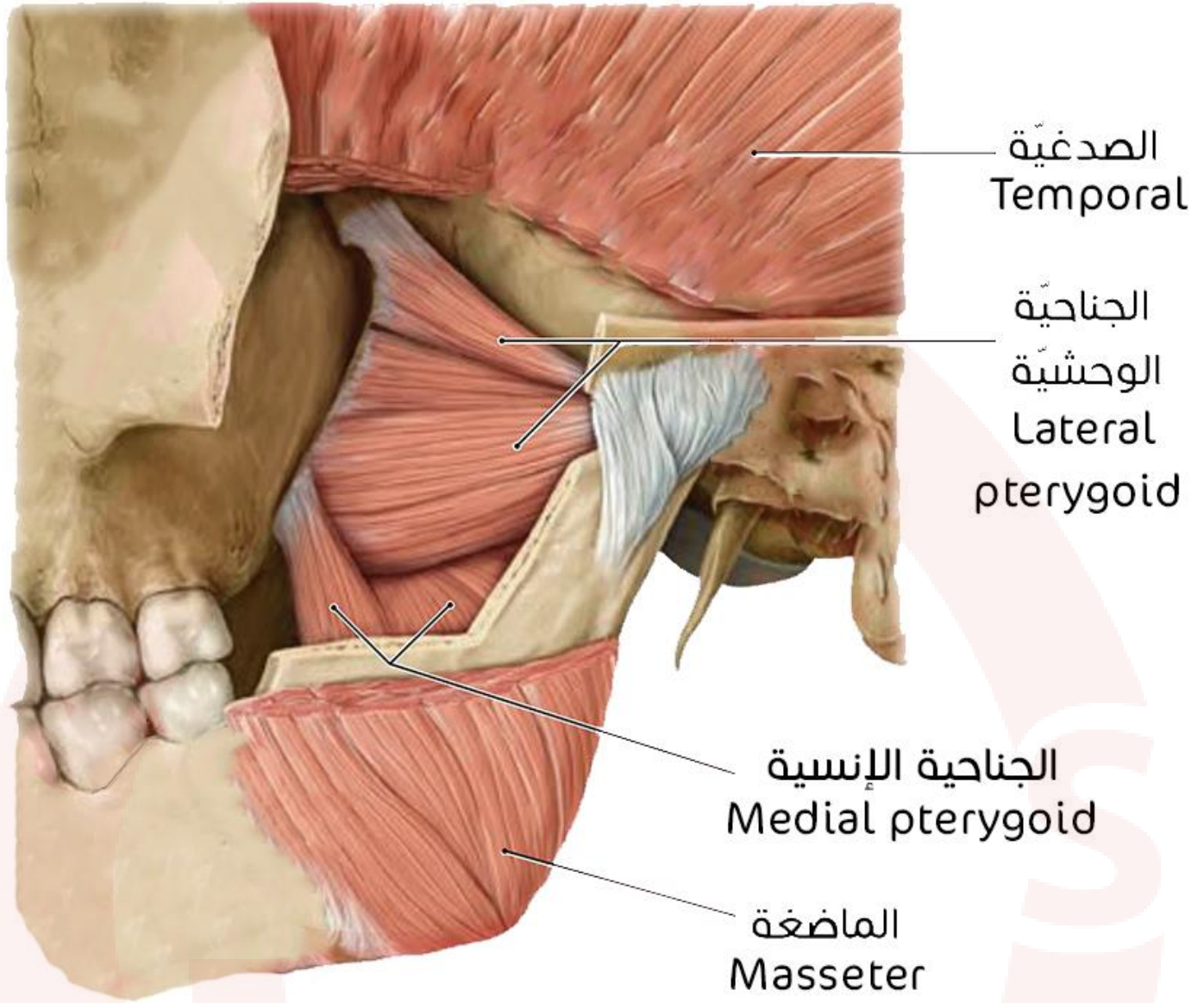
عضلات حول العين و عضلات حول الأنف وعضلات حول الفم:



العضلات الماضغة



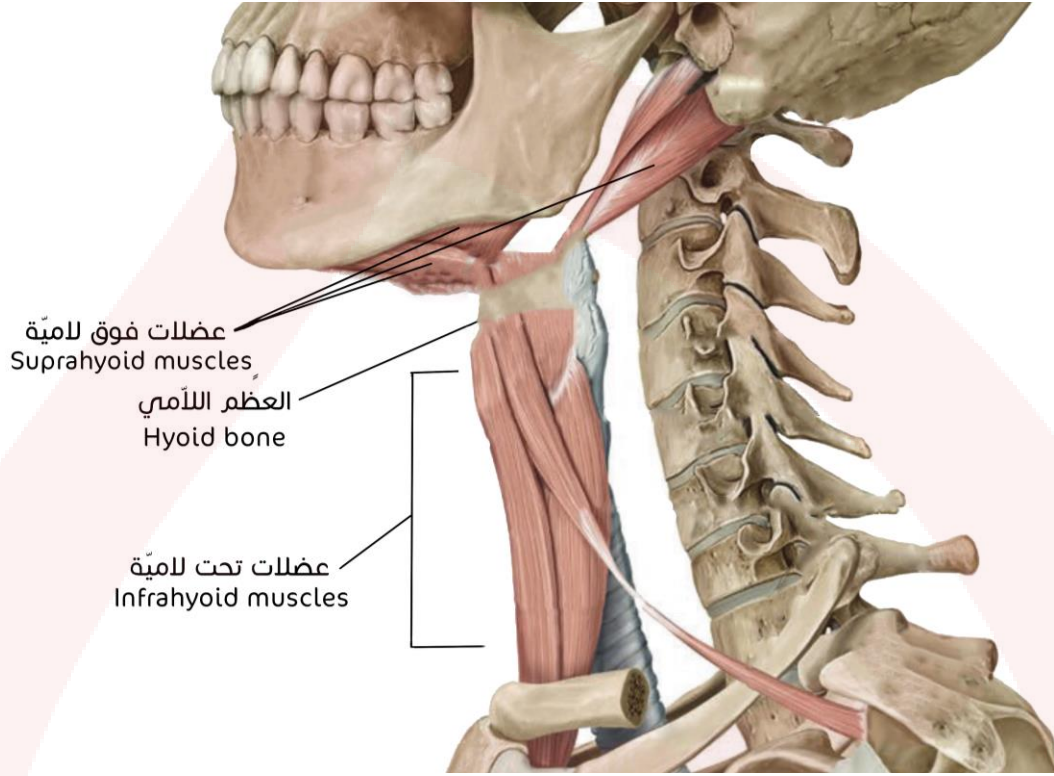
العضلة الجناحيّة الإنسية والعضلة الجناحيّة الوحشيّة مع أجزاء من العضلة الصدغيّة والعضلة الماضغة:



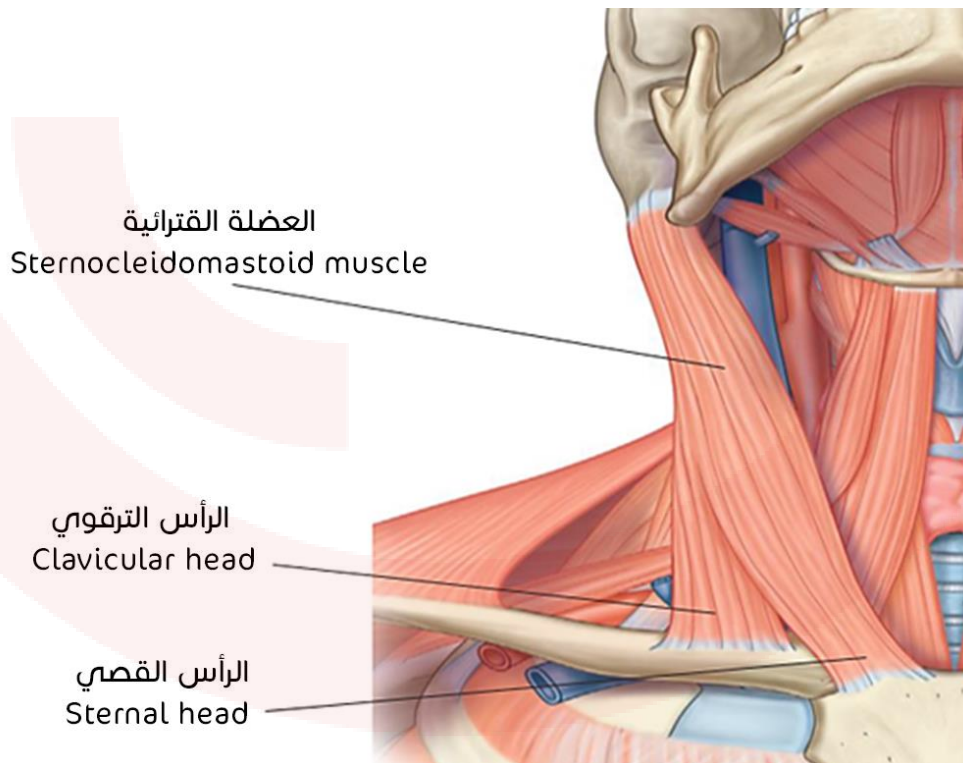
عضلات العنق

العضلات السطحية

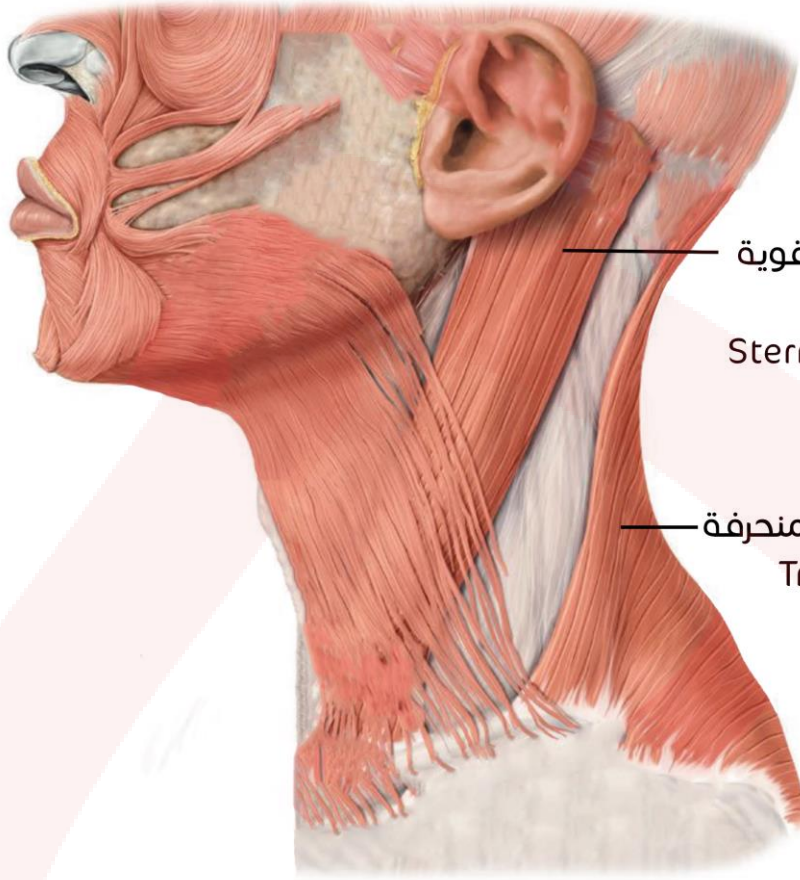
العضلات فوق اللامية والعضلات تحت اللامية:



العضلة القترائية (القضية الترقوية الخشائية):



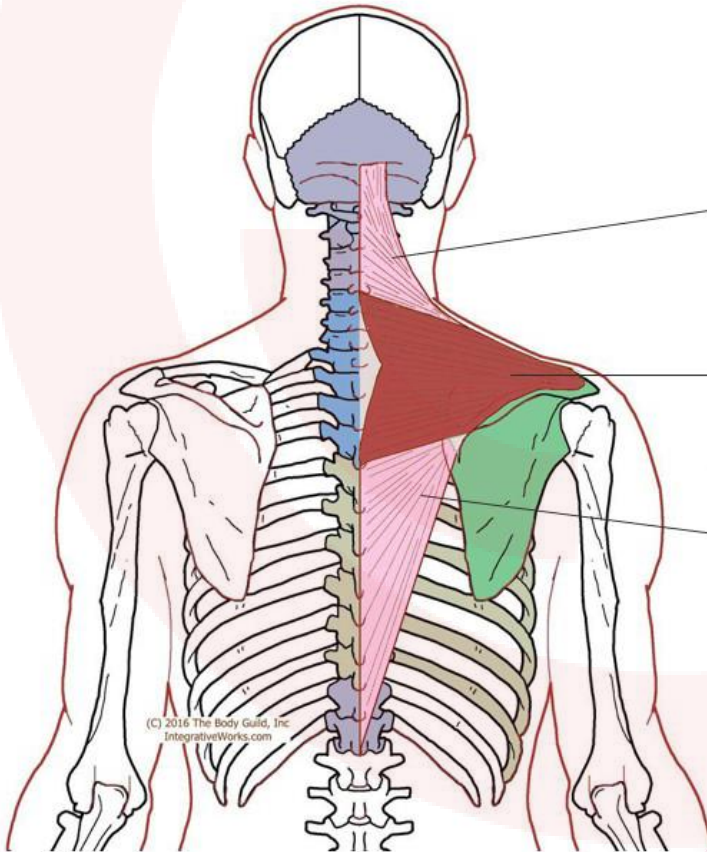
العضلة شبه المنحرفة:



العضلة القصية الترقوية
الخشائية
Sternocleidomastoid

العضلة شبه المنحرفة
Trapezius

شكل تخطيطي لمناشئ ومرتكزات العضلة:



حزمة علوية
Superior fasciculus

حزمة وسطى
Intermediate fasciculus

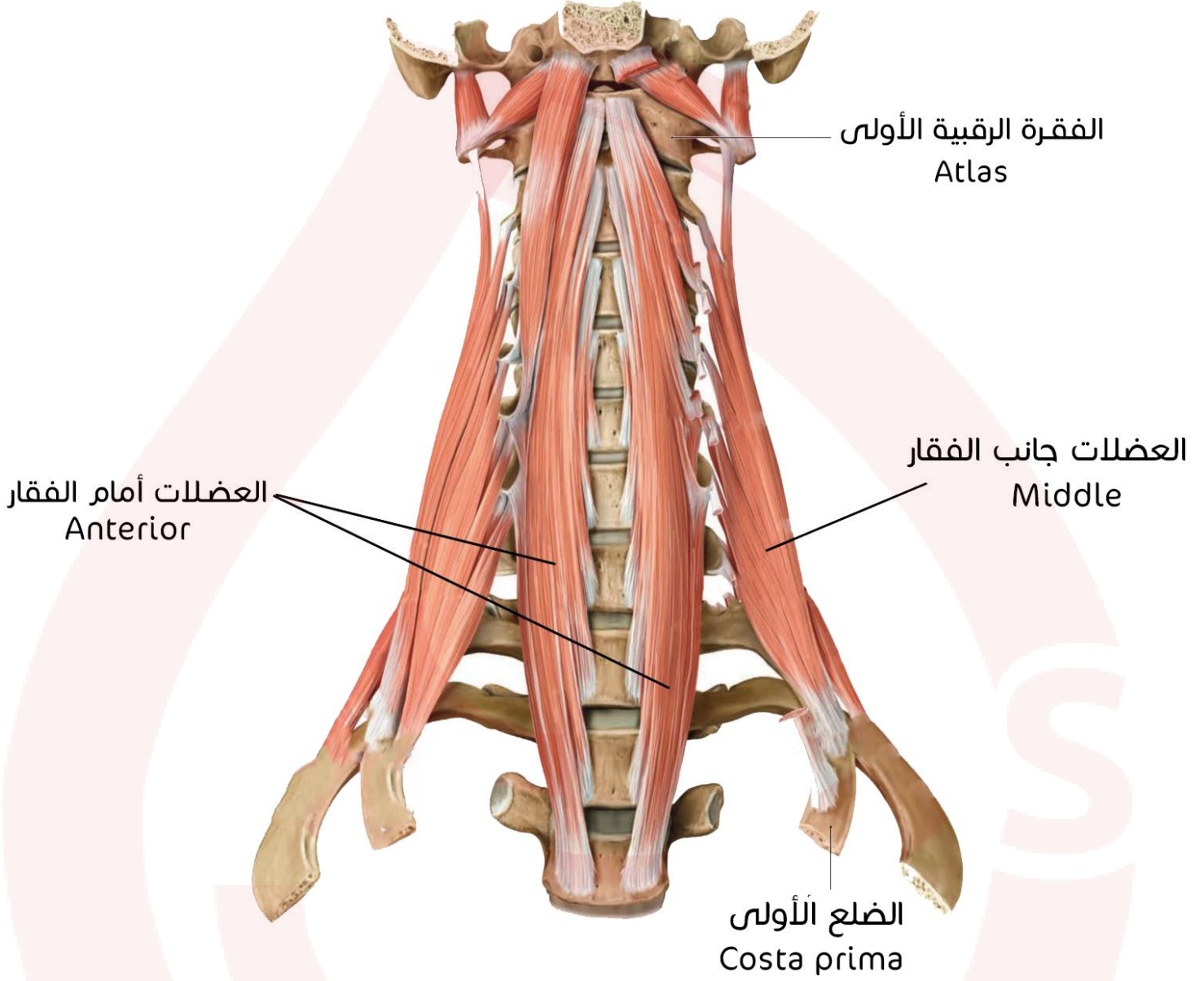
حزمة سفلية
Inferior fasciculus

العضلة شبه المنحرفة
Trapezius muscle

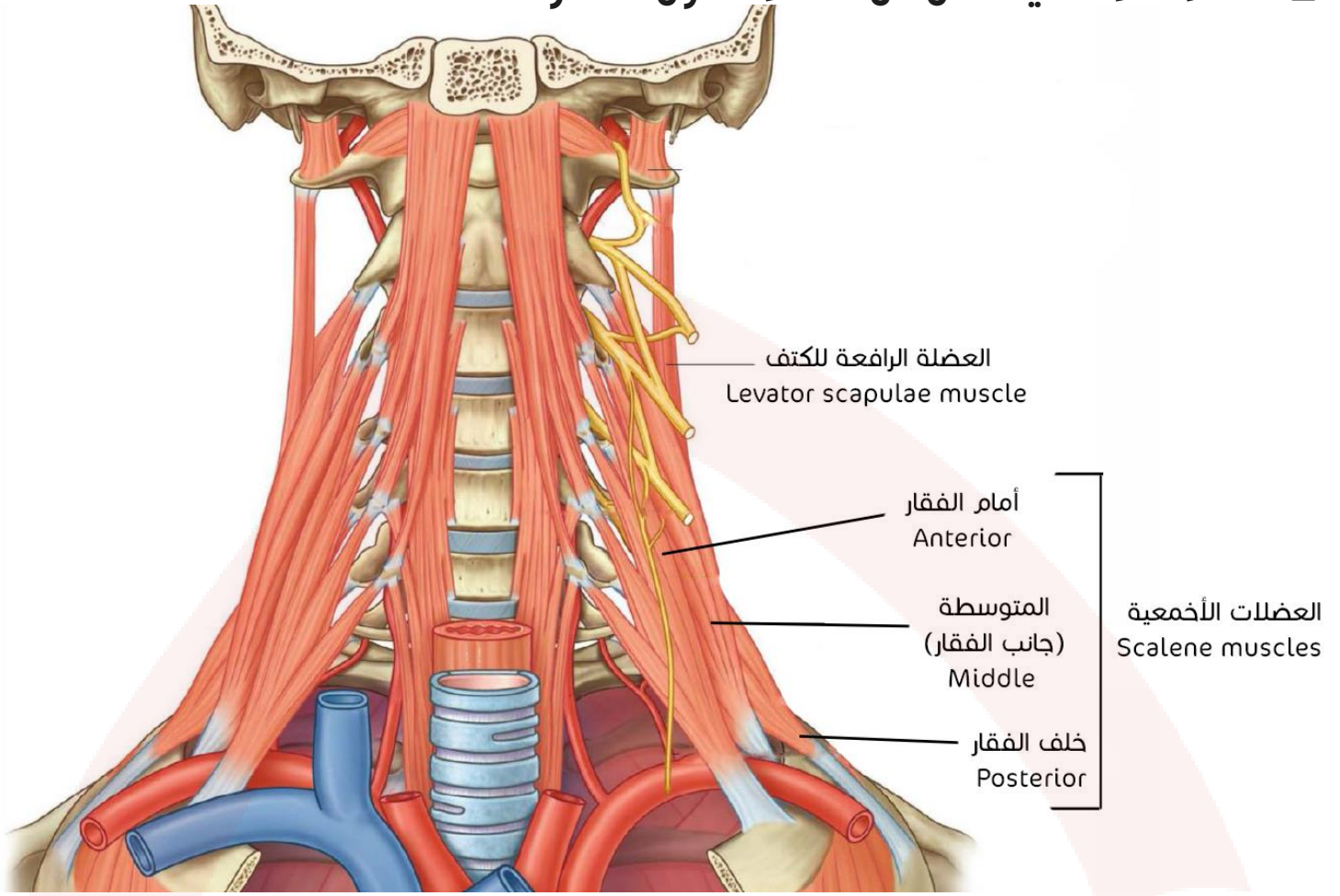
(C) 2016 The Body Guild, Inc.
IntegrativeWorks.com

العضلات العميقة

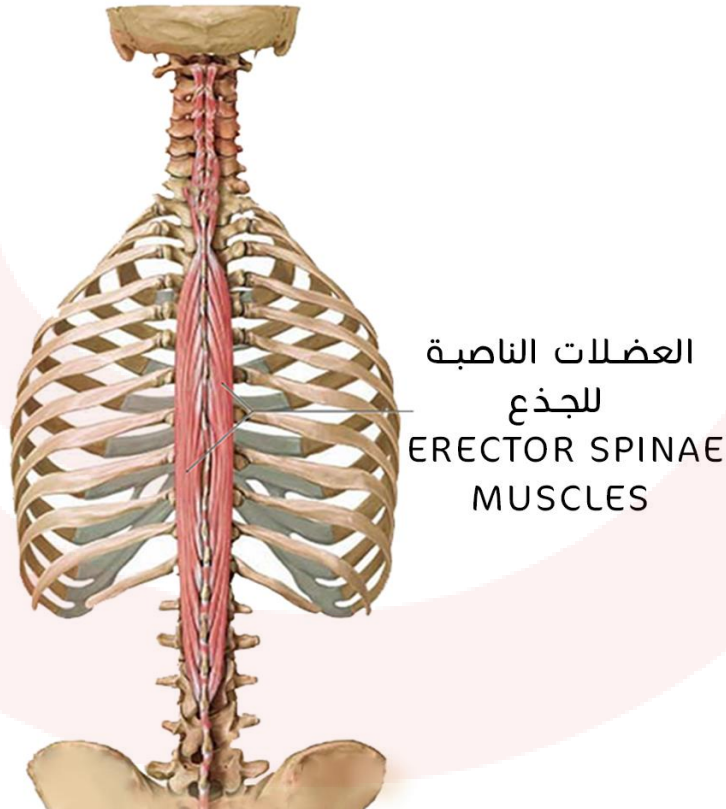
العضلات أمام الفقر، جانب الفقر وخلف الفقر:



العضلات الأخمعية مثال عن العضلات حول الفقار:



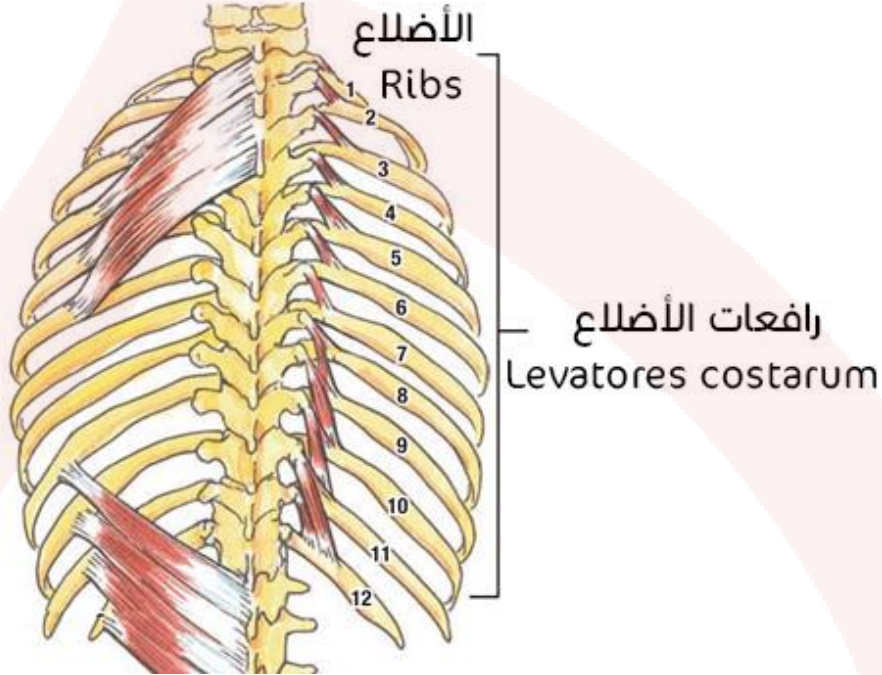
عضلات العمود الفقري (الجذع)



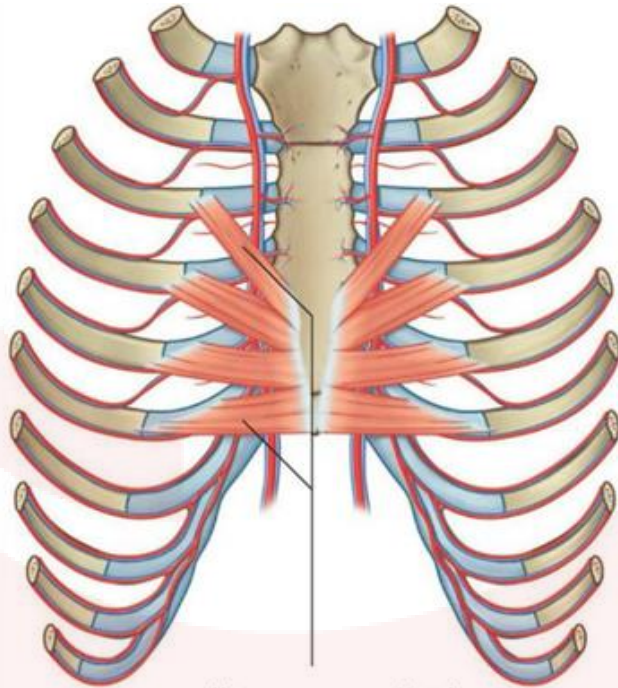
عضلات جدار الصدر

عضلات التنفس

العضلات رافعات الأضلاع (منظر خلفي للقفص الصدري):



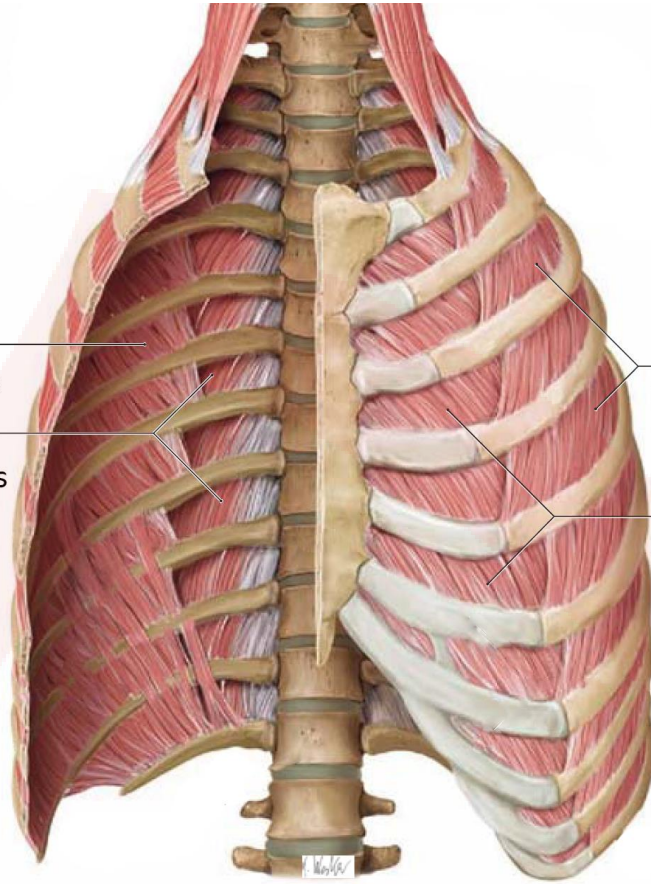
العضلة المستعرضة الصدرية (منظر أمامي للقفص الصدري):



العضلة المستعرضة الصدرية
Transverse muscle of thorax

العضلات الوربية بين الأضلاع:

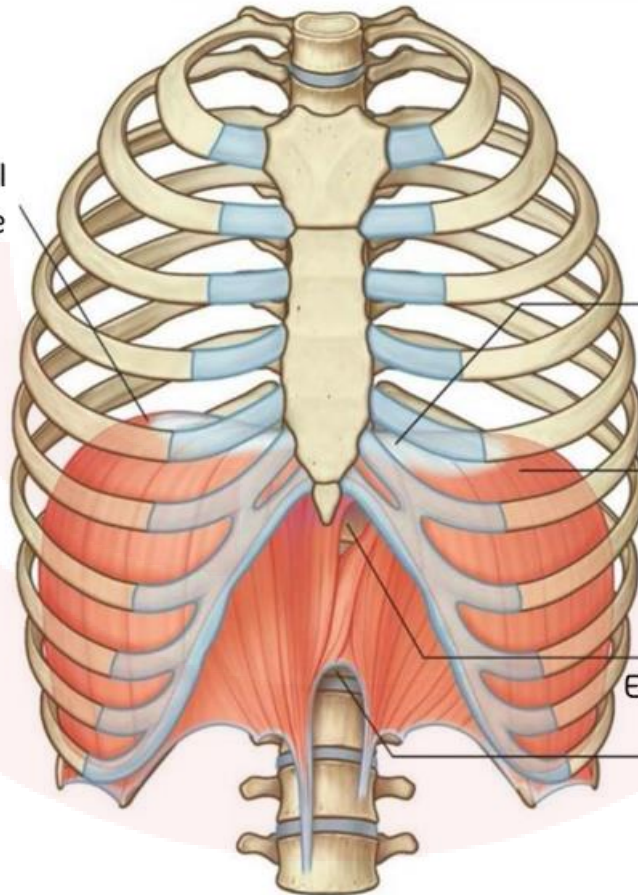
العضلات الوربية الداخلية
Internal intercostal muscles
العضلات الوربية الخارجية
External intercostal muscles



العضلات الوربية الخارجية
External intercostal muscles
العضلات الوربية الداخلية
Internal intercostal muscles

عضلة الحجاب الحاجز:

القبة اليمنى
Right dome



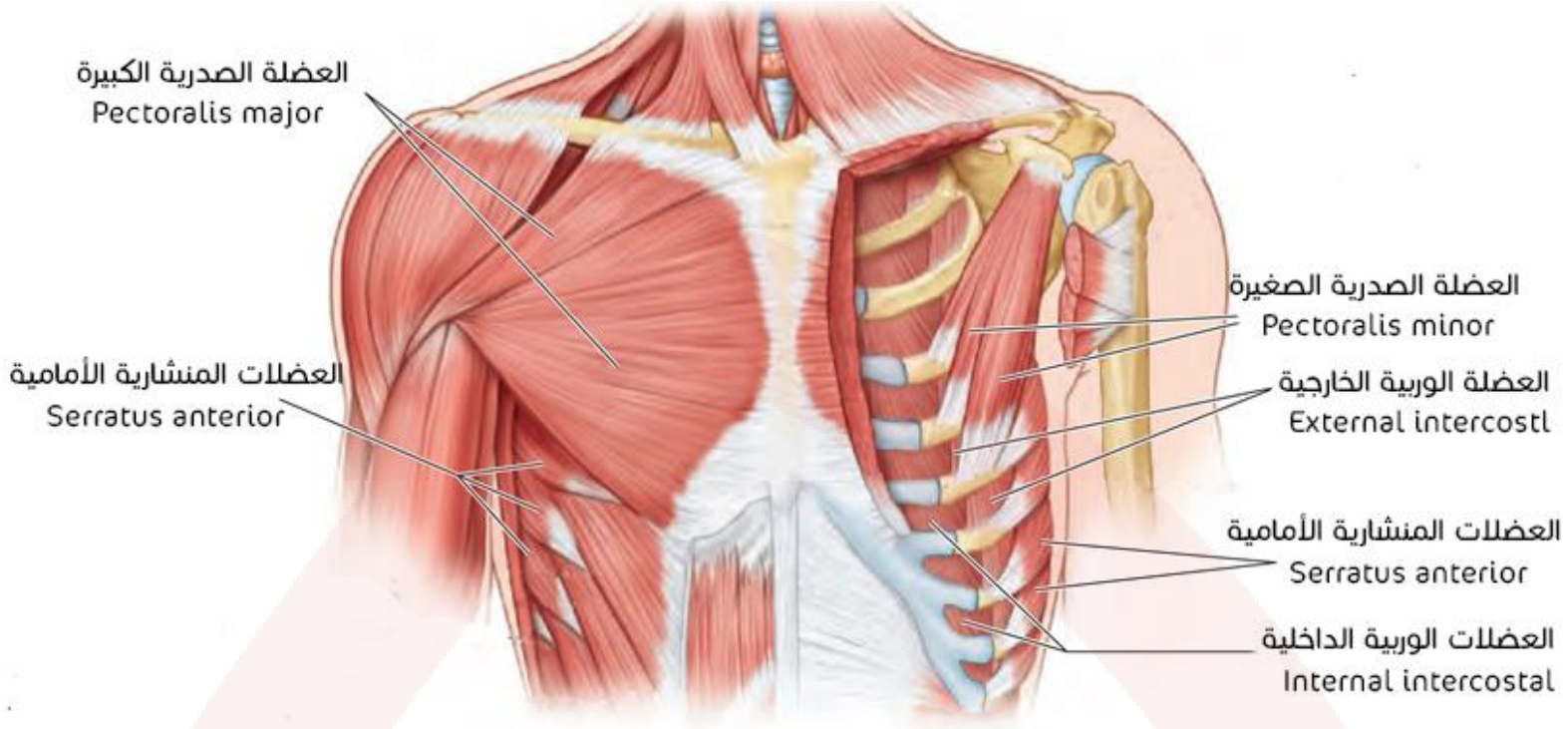
الوتر المركزي
Central tendon

القبة اليسرى
Left dome

الفرجة المريئية
Esophageal hiatus

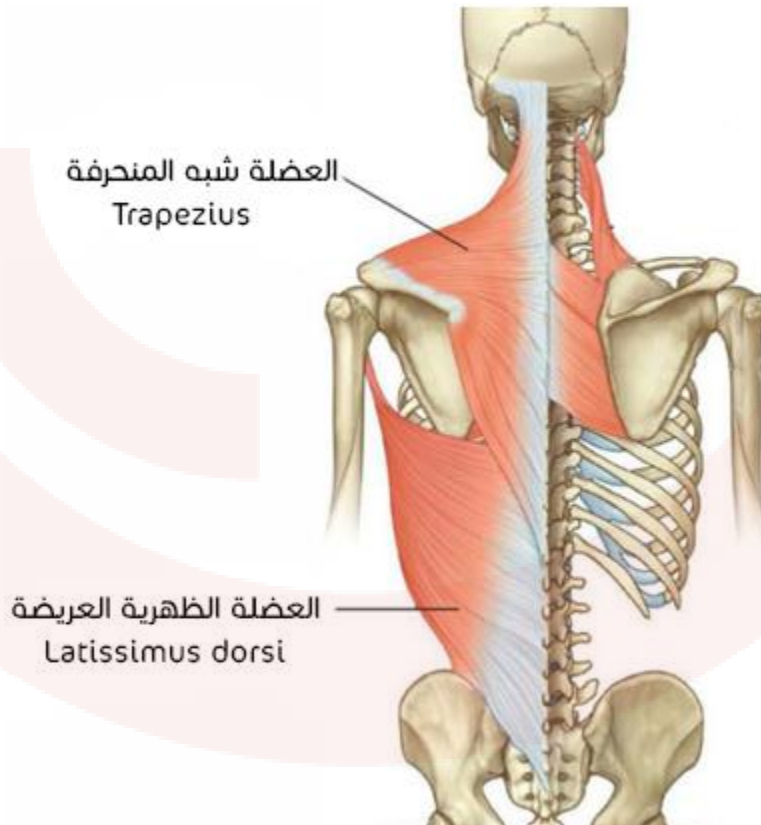الفرجة الأبهرية
Aortic hiatus

عضلات الطبقة السطحية - أمام

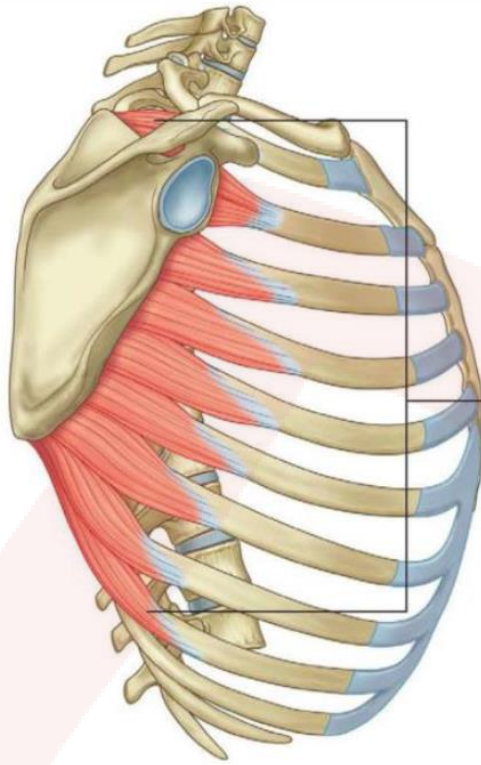


العضلات الوربية الداخلية والخارجية من عضلات التنفس وليست من عضلات جدار الصدر السطحية.

عضلات الطبقة السطحية - خلف



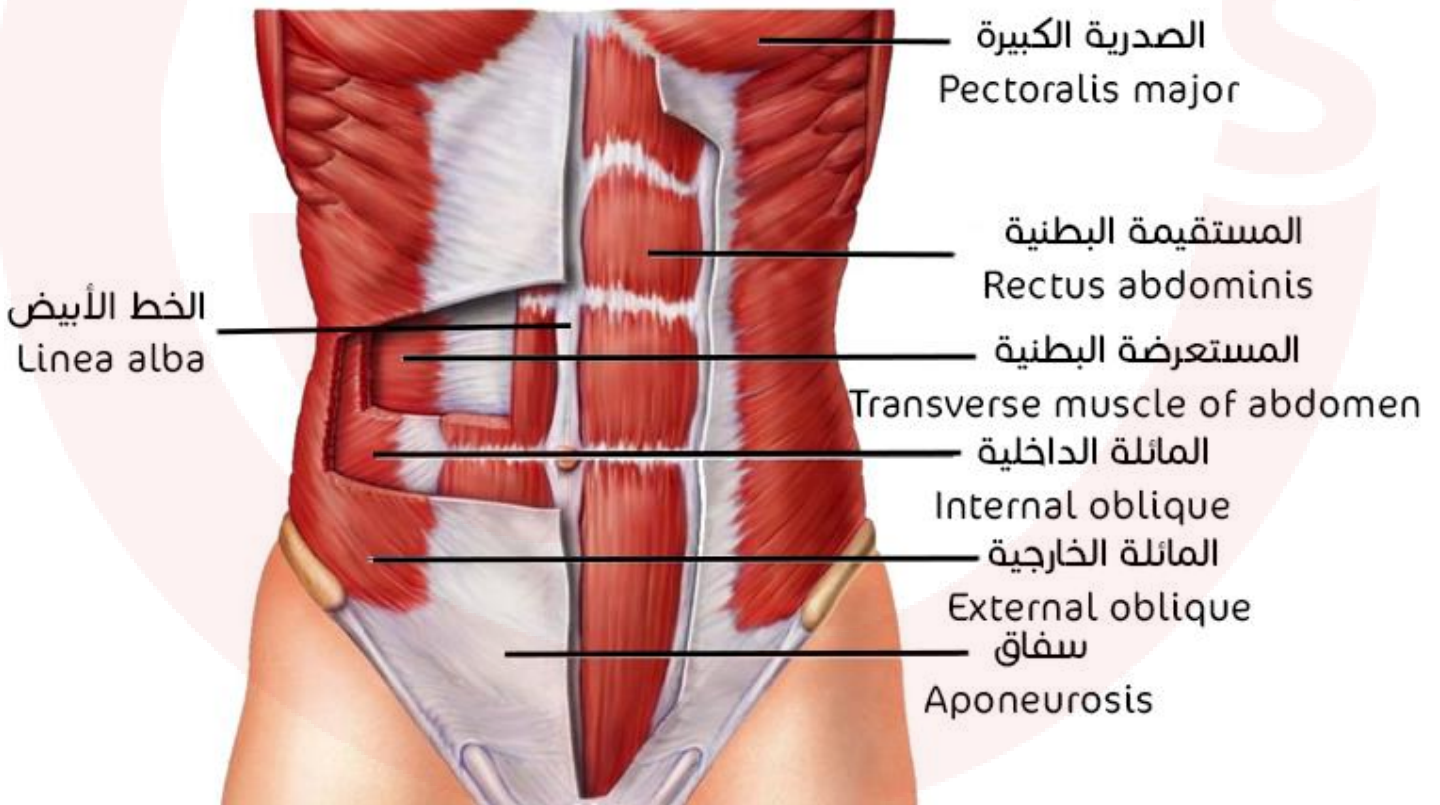
العضلة المنشارية:



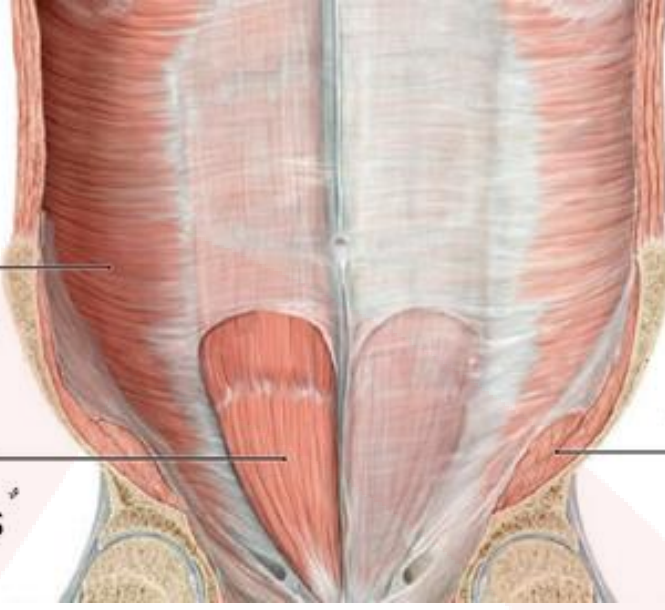
العضلة المنشارية الأمامية
Serratus anterior

عضلات جدار البطن

عضلات الجدار الأمامي والوحشي



المستعرضة البطنية والمستقيمة البطنية:



المستعرضة البطنية

Transversus abdominis

المستقيمة البطنية

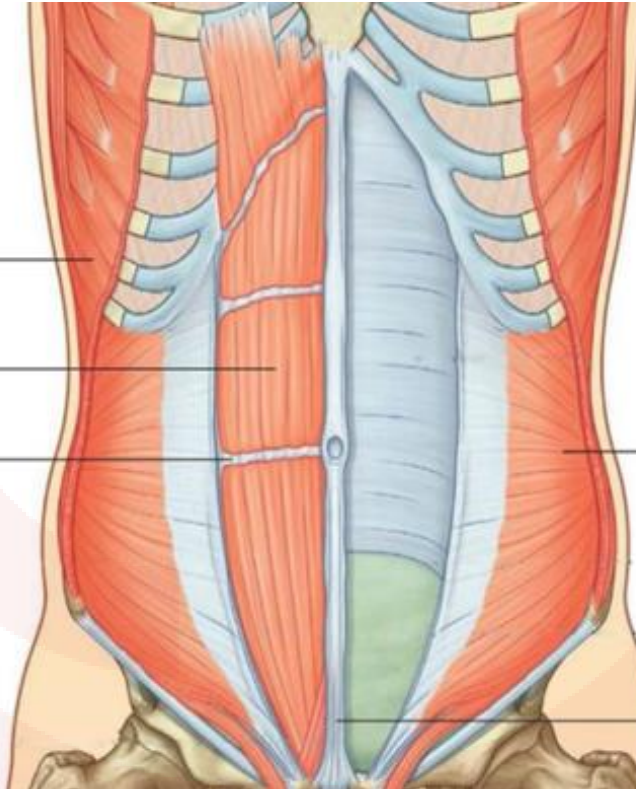
Rectus abdominis

العضلة الحرقفية

Iliacus

العضلة الصدرية الكبيرة والعضلة الحرقفية ليستا من عضلات جدار البطن.

المائلة الداخلية والمائلة الخارجية والمستقيمة البطنية:



العضلة المائلة الخارجية

External oblique muscle

العضلة المستقيمة البطنية

Rectus abdominis muscle

تقاطع وترتي

Tendinous intersection

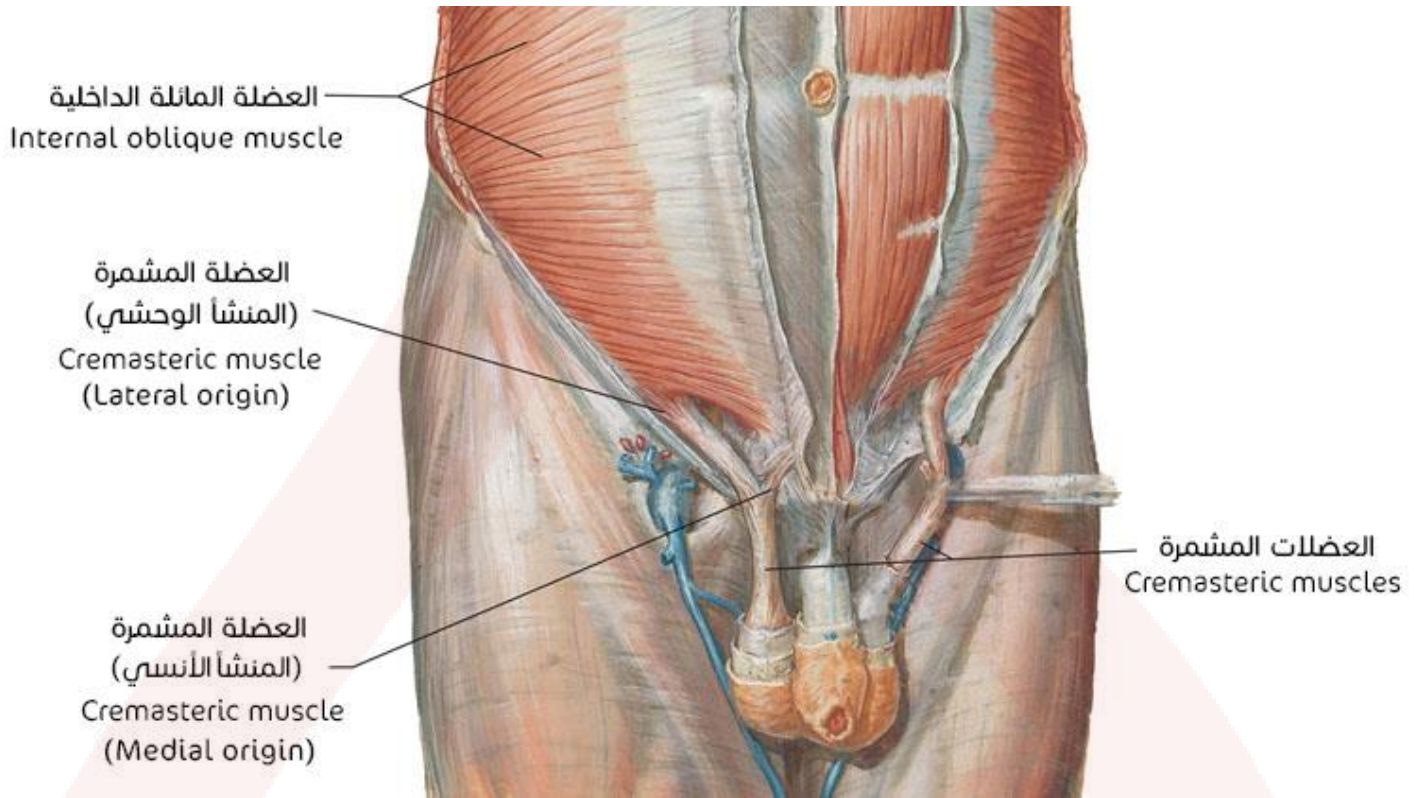
العضلة المائلة الداخلية

Internal oblique muscle

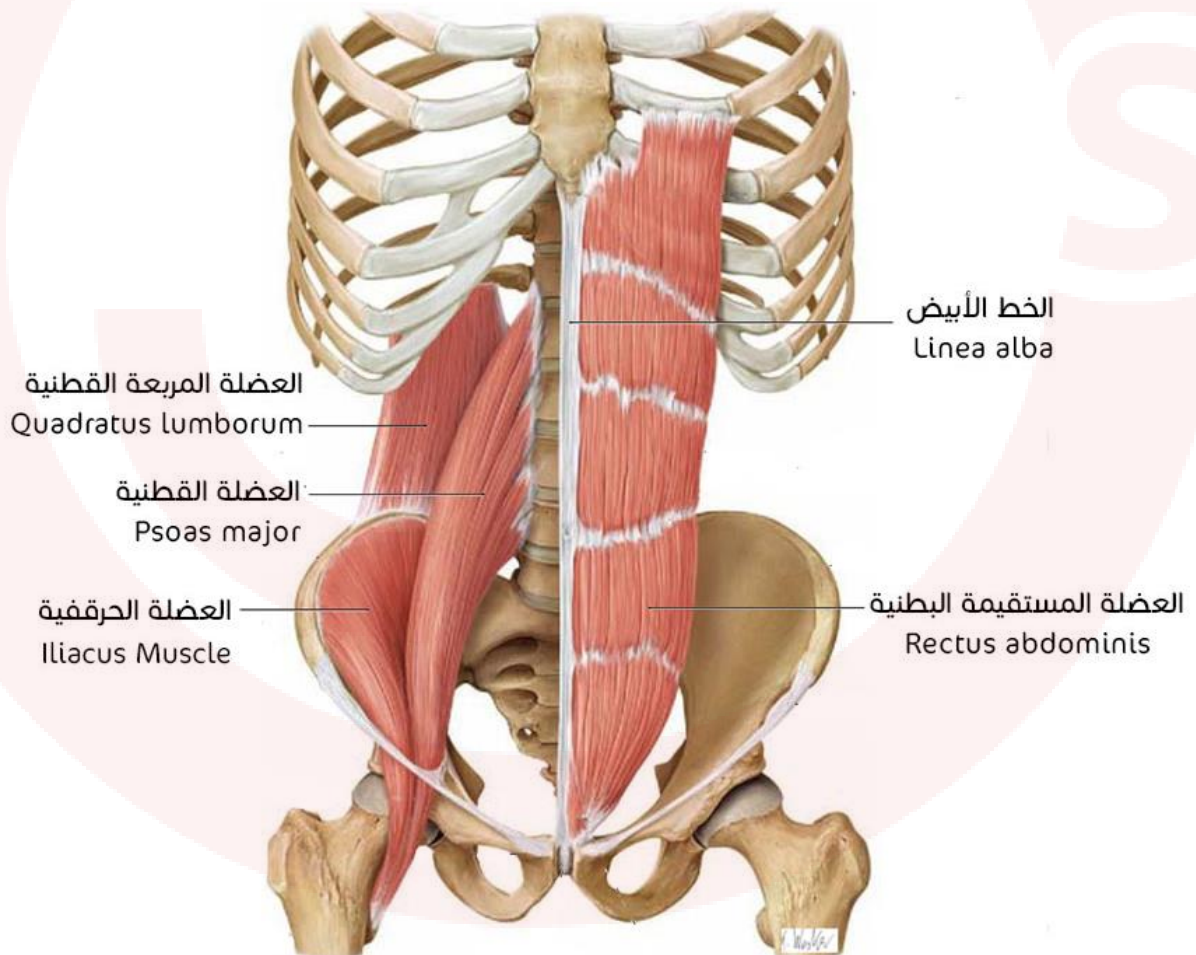
الخط الأبيض

Linea alba

العضلة المشمرة:

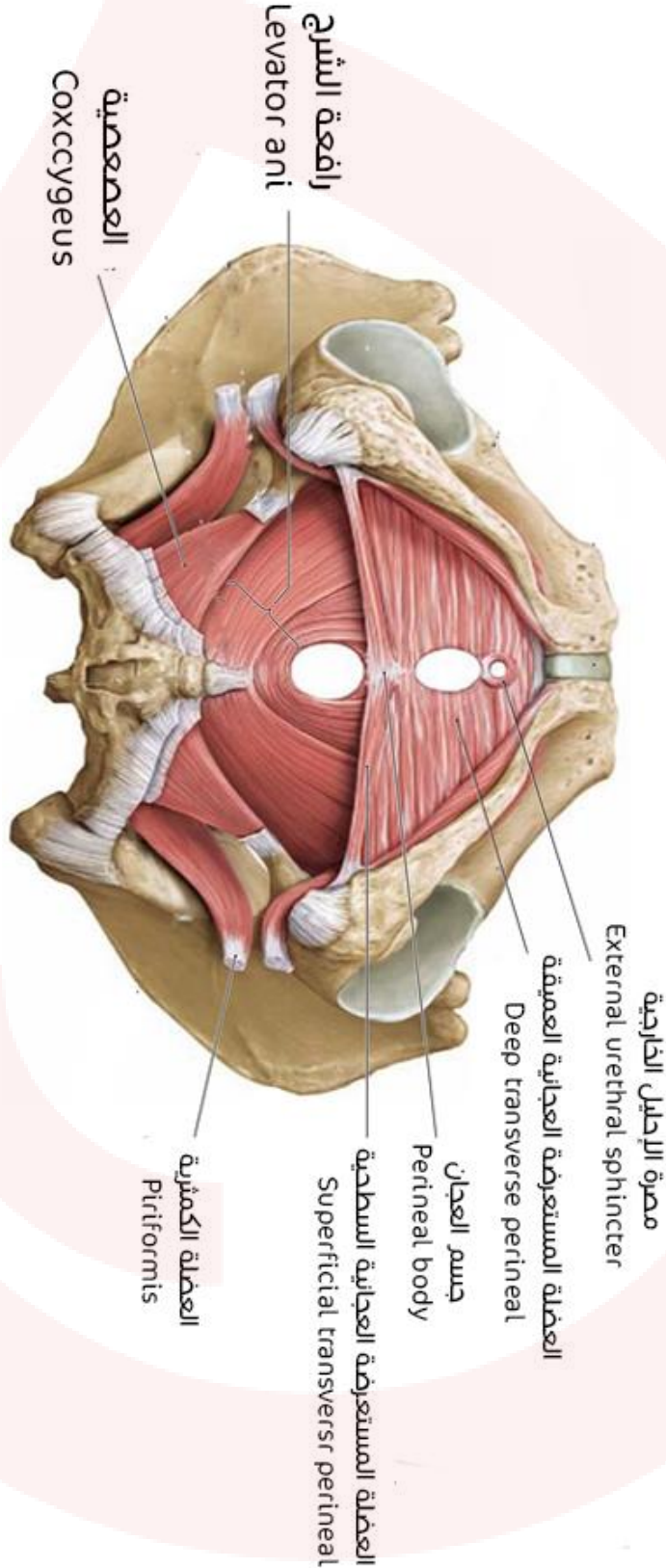


عضلات الجدار الخلفي



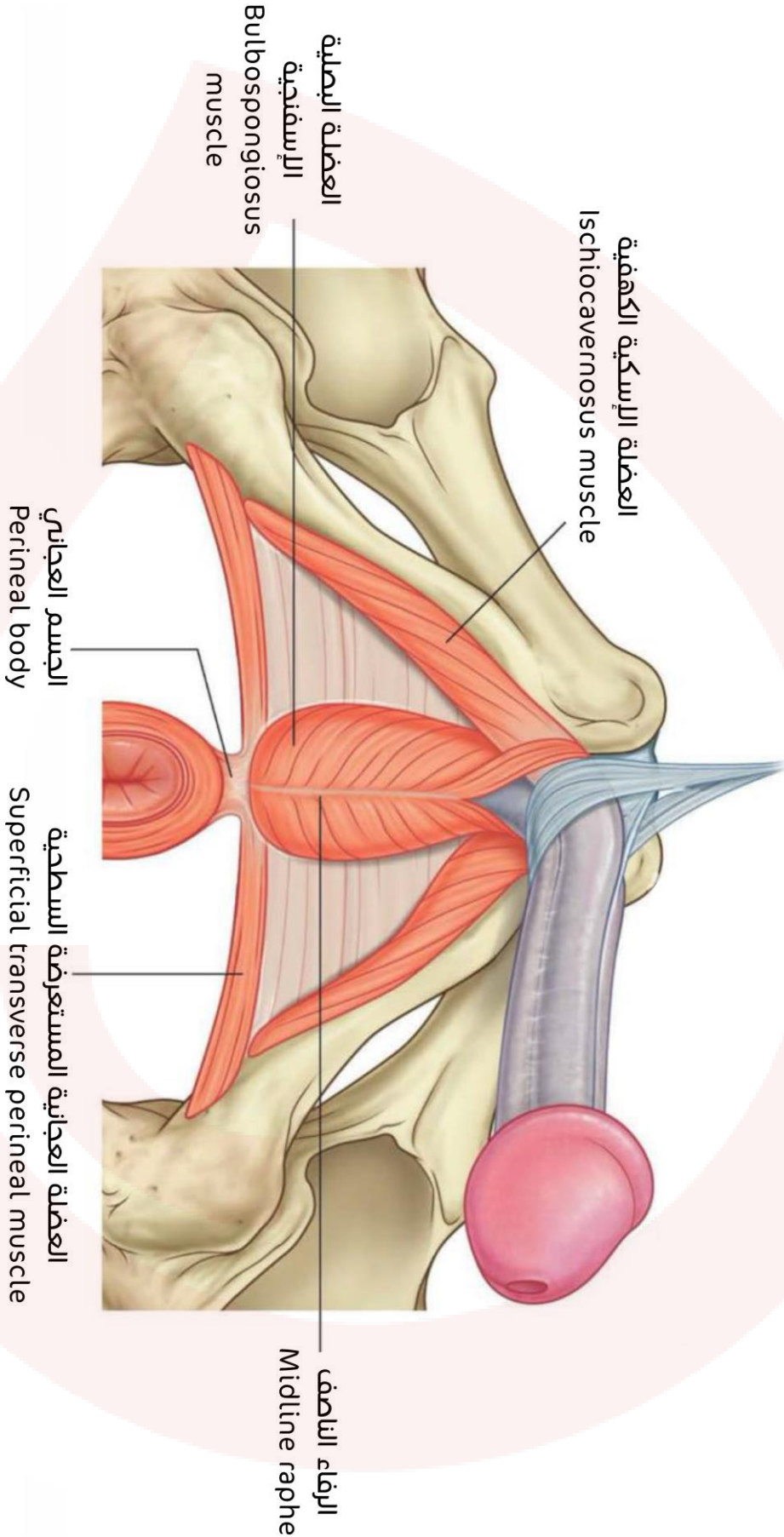
العضلة المستقيمة البطنية ليست من عضلات الجدار الخلفي للبطن بل من عضلات الجدار الأمامي والوحشي للبطن.

عضلات الحوض والعجان



راجع صور الكتاب في الصفحتين 121-122.

عند الذكر

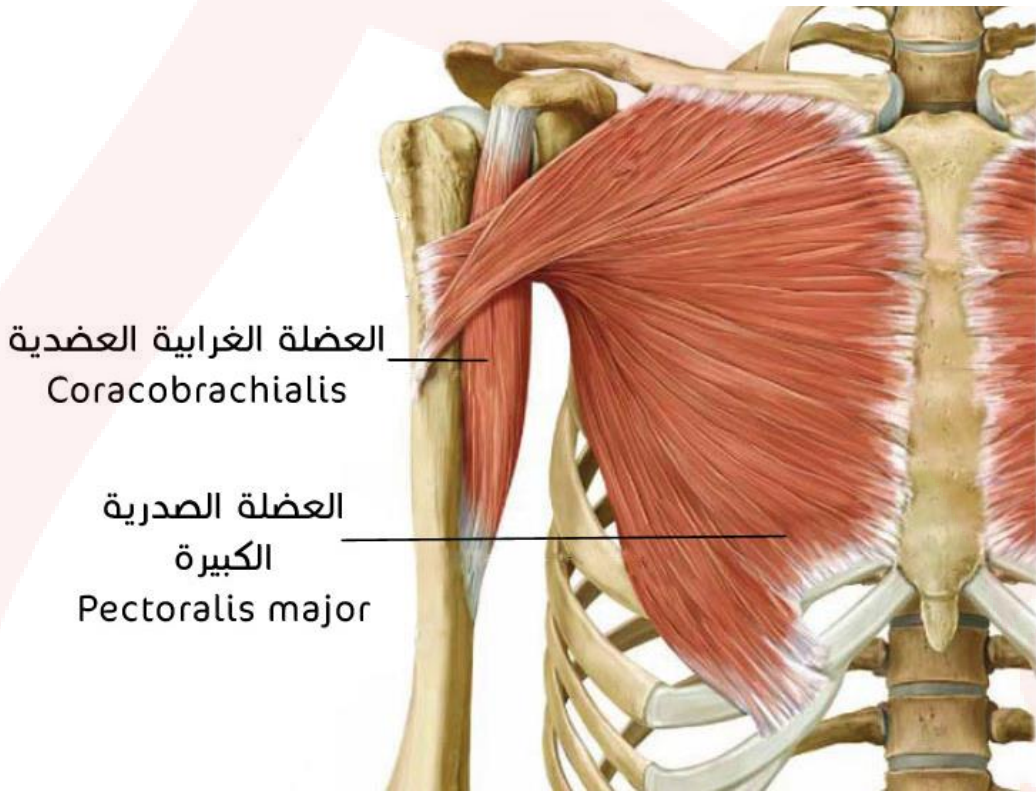


عضلات الطرف العلوي

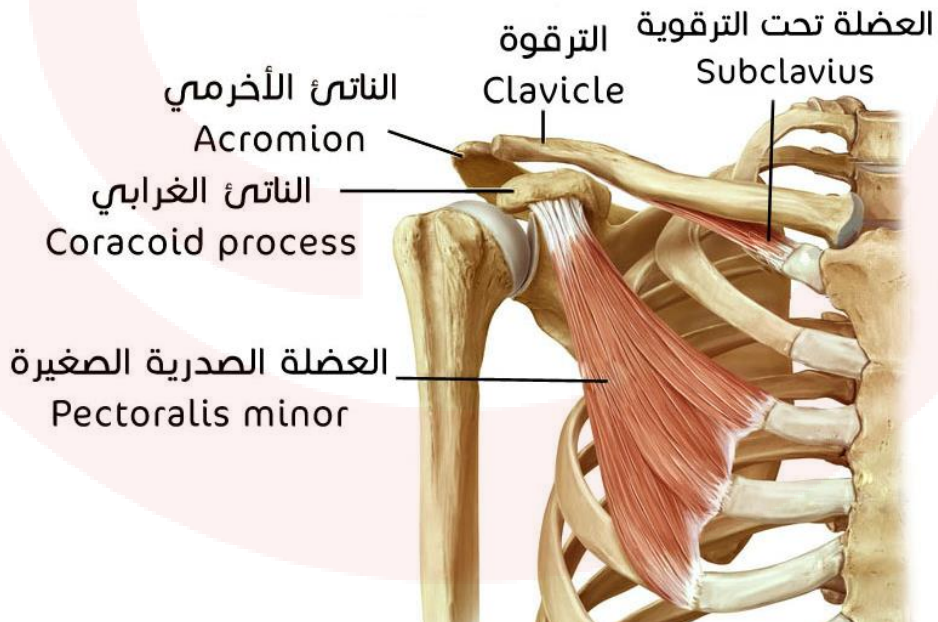
عضلات الزنار الكتفي

عضلات الزنار الكتفي المرتبطة بالعضد - المجموعة الأمامية

العضلة الغرابية العضدية والعضلة الصدرية الكبيرة:

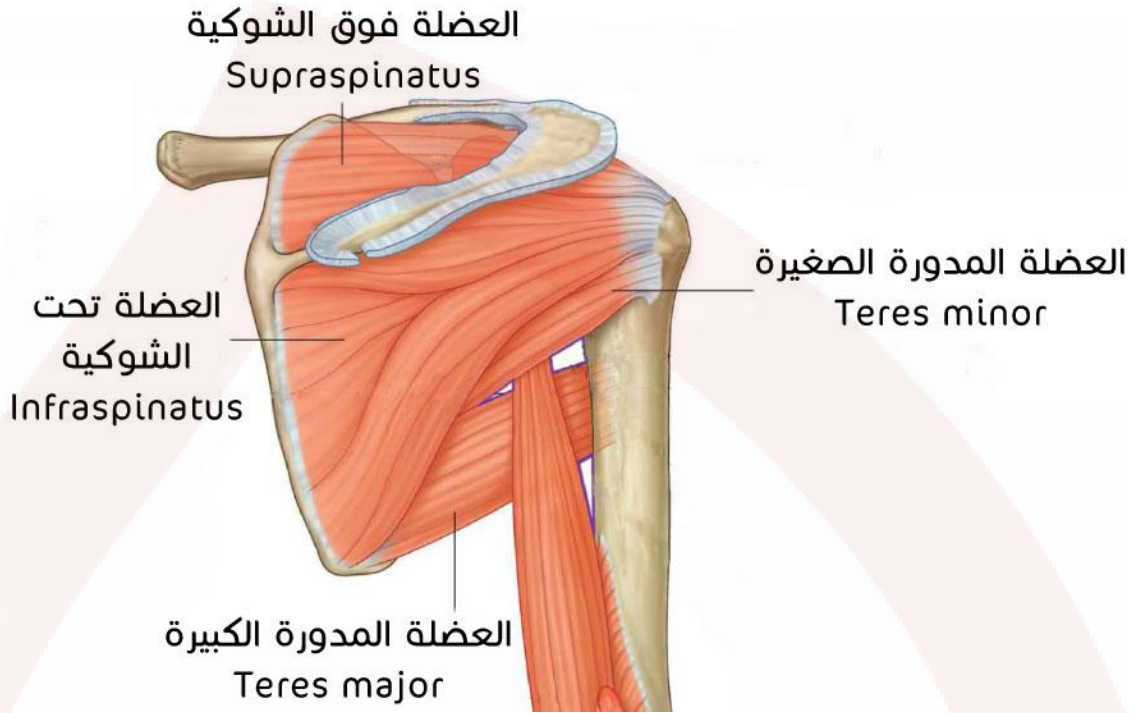


العضلة الصدرية الصغيرة:



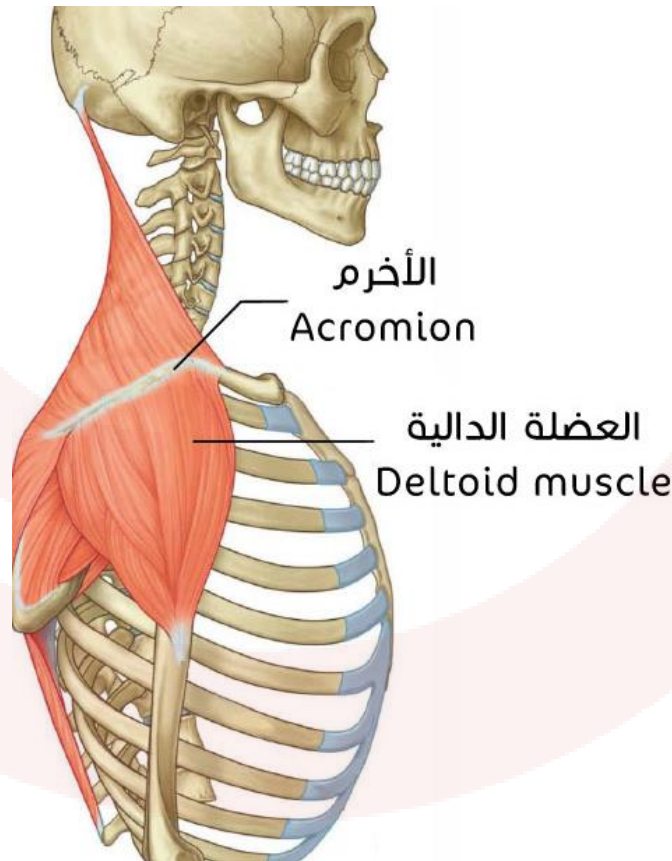
عضلات الزنار الكتفي المرتبطة بالعضد - المجموعة الخلفية

العضلات المرتبطة بالحديبة الكبيرة للعضد - العضلة فوق الشوكة، العضلة تحت الشوكة والعضلة المدورة الصغيرة:

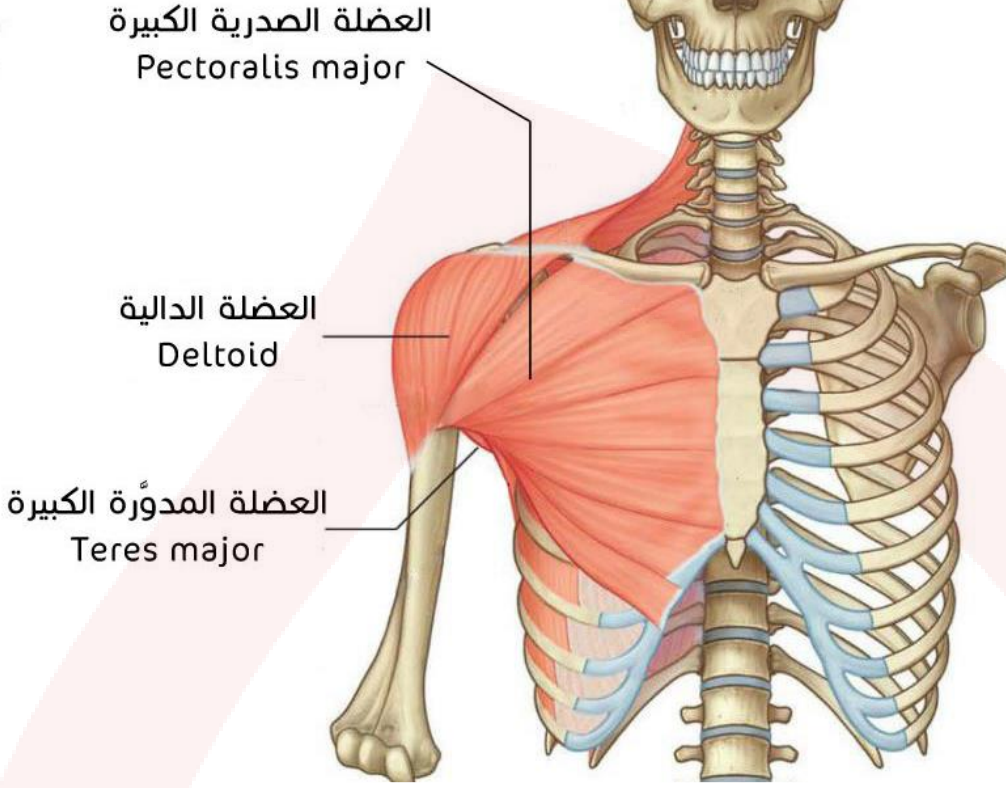


العضلات المرتبطة بالحديبة الكبيرة للعضد - العضلة الدالية:

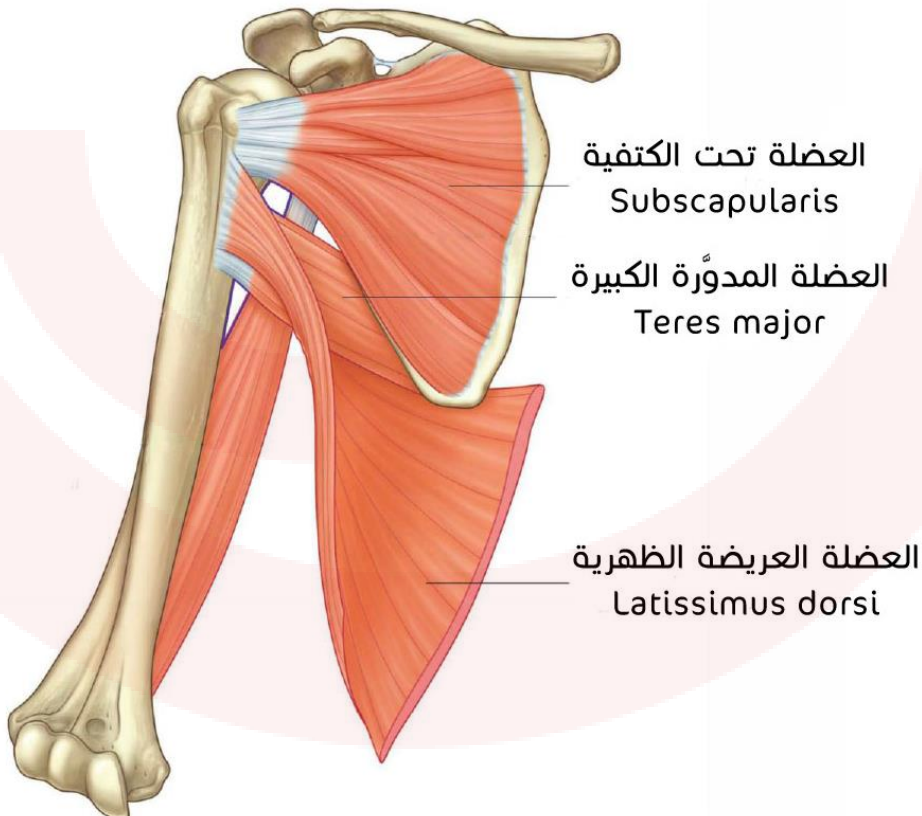
منظر جانبي:



منظر أمامي:

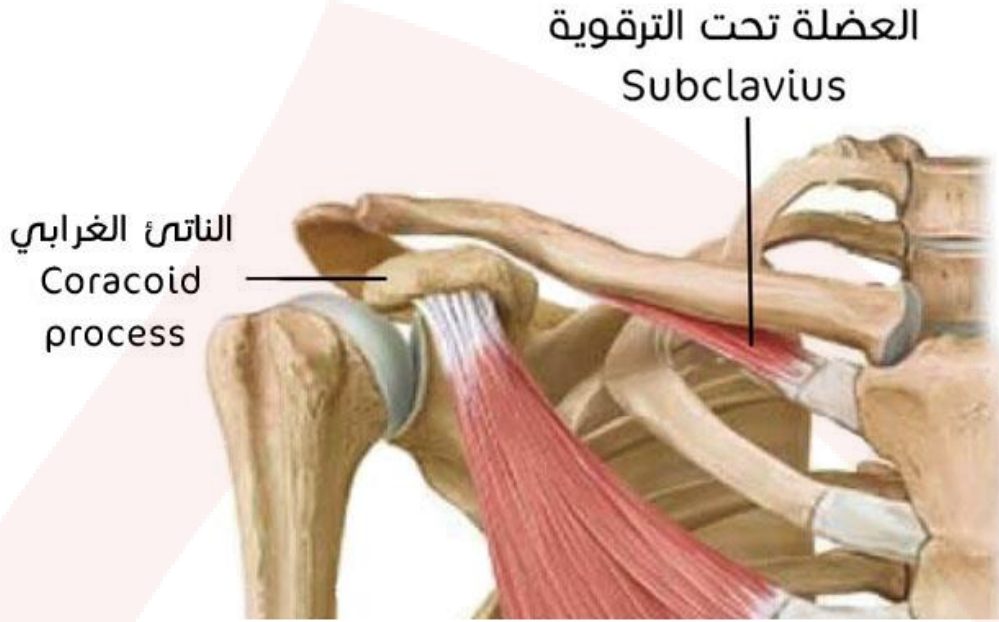


العضلات المرتبطة بالحديبة الصغيرة للعضد - العضلة المدورة الكبيرة، العضلة تحت الكتفية والعضلة العريضة الظهرية:



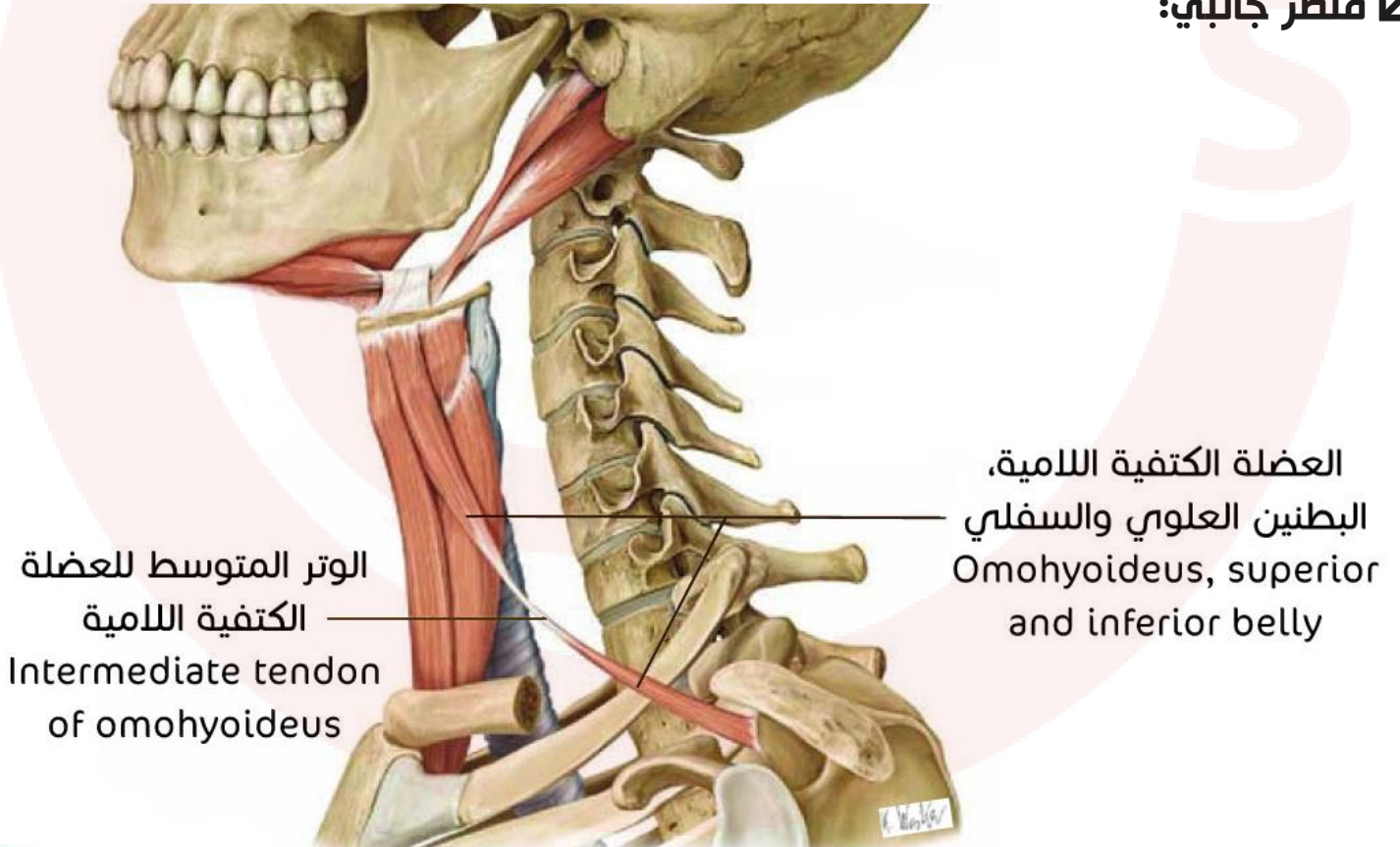
عضلات الزنار الكتفي المرتبطة بالذراع - المجموعة الأمامية

العضلة تحت الترقوية:

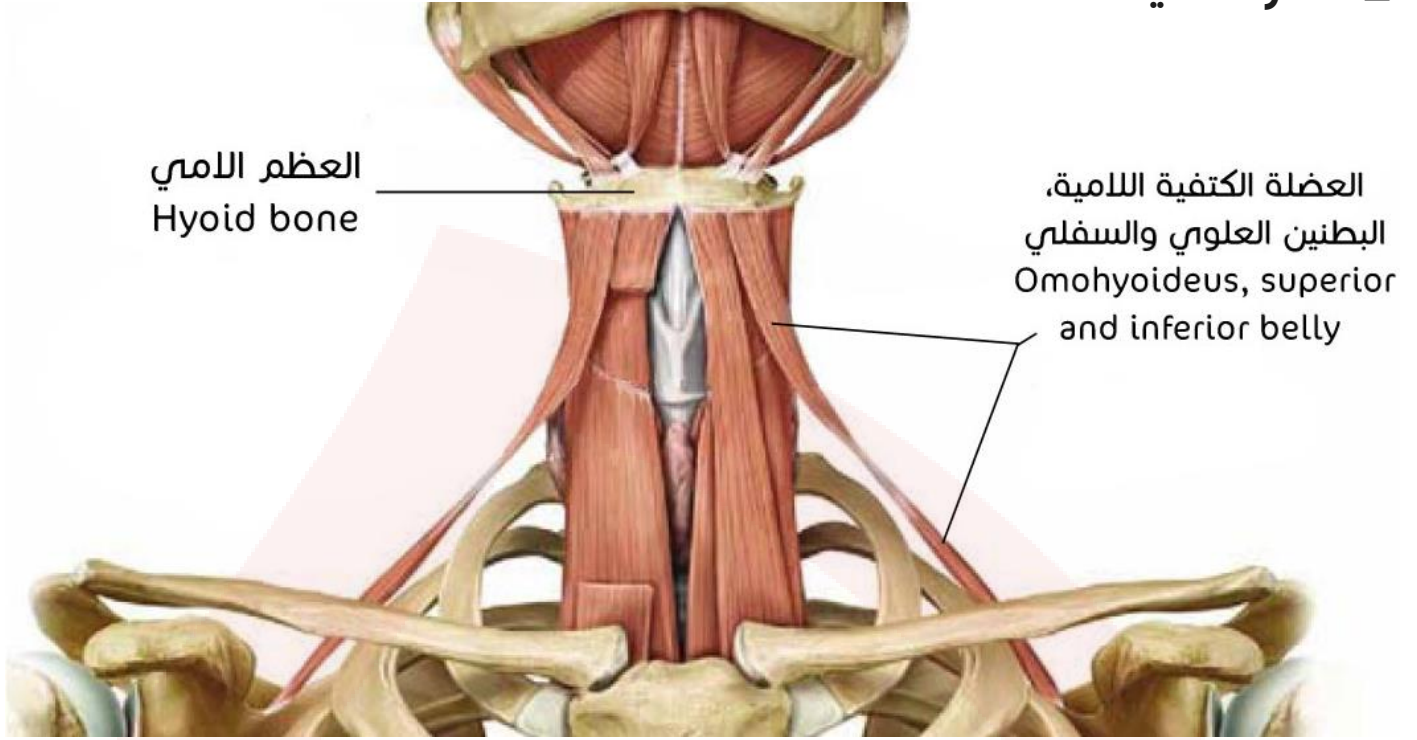


العضلة الكتفية اللامية:

منظر جانبي:

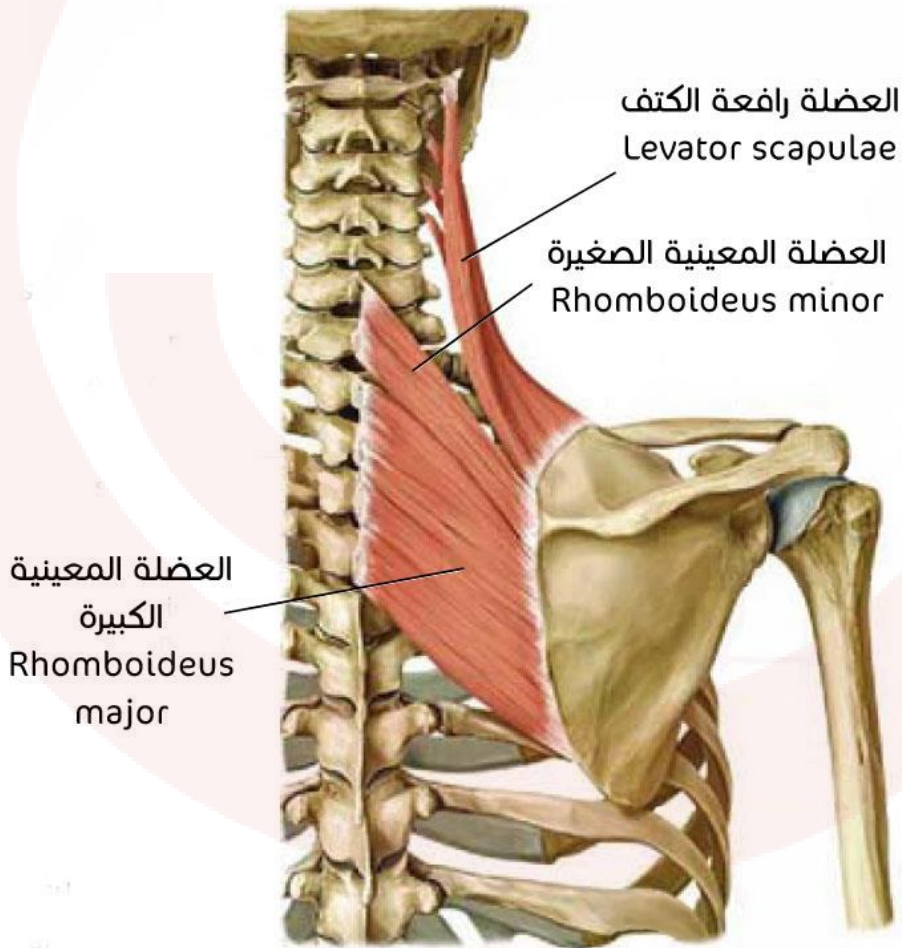


منظر أمامي:

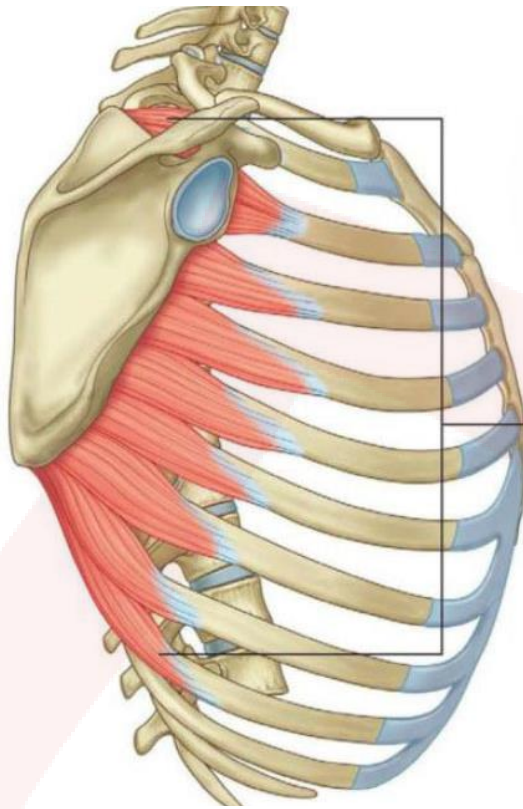


عضلات الزنار الكتفي المرتبطة بالذراع - المجموعة الخلفية

العضلة المعينية الكبيرة، العضلة المعينية الصغيرة والعضلة رافعة الكتف:

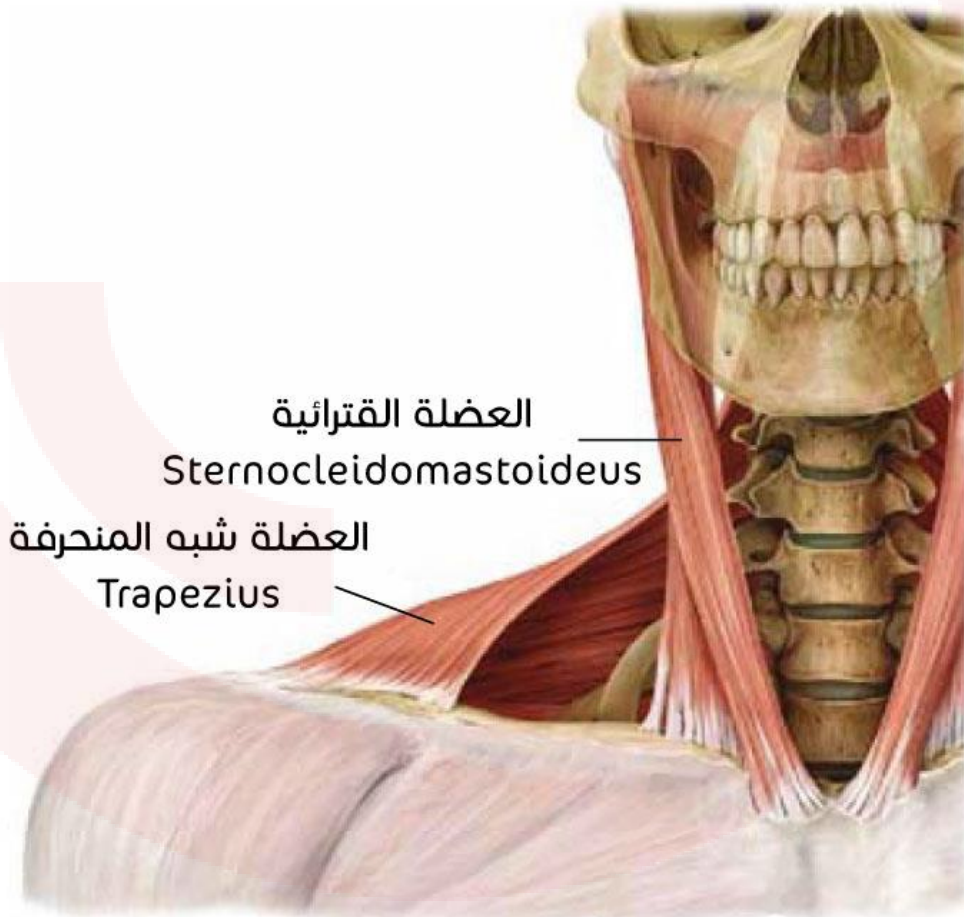


العضلة المنشارية الأمامية:



العضلة المنشارية الأمامية
Serratus anterior

عضلات الزنار الكتفي المرتبطة بالرأس



العضلة القترائية

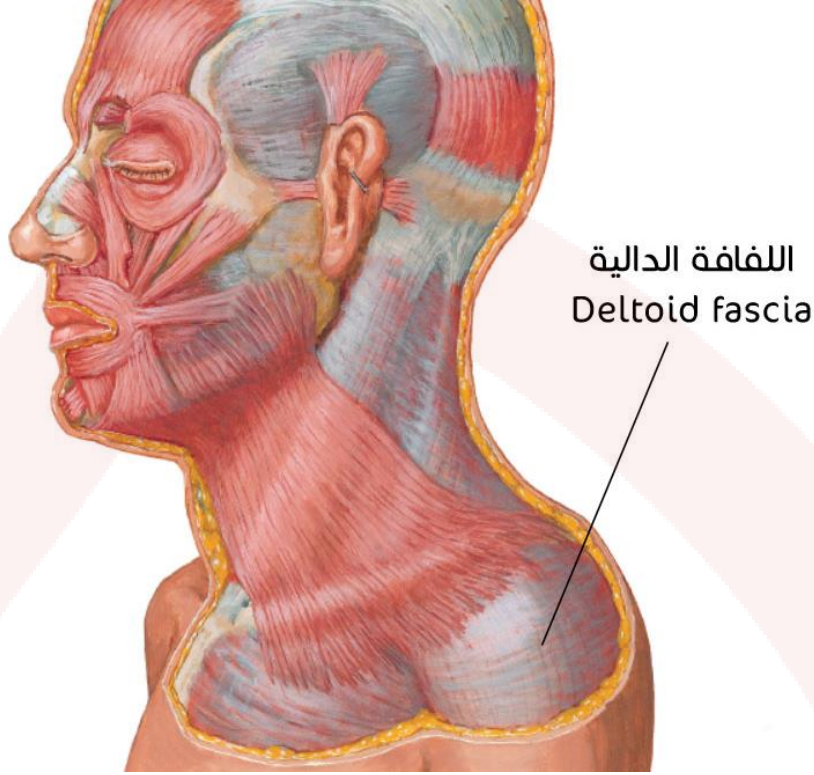
Sternocleidomastoideus

العضلة شبه المنحرفة

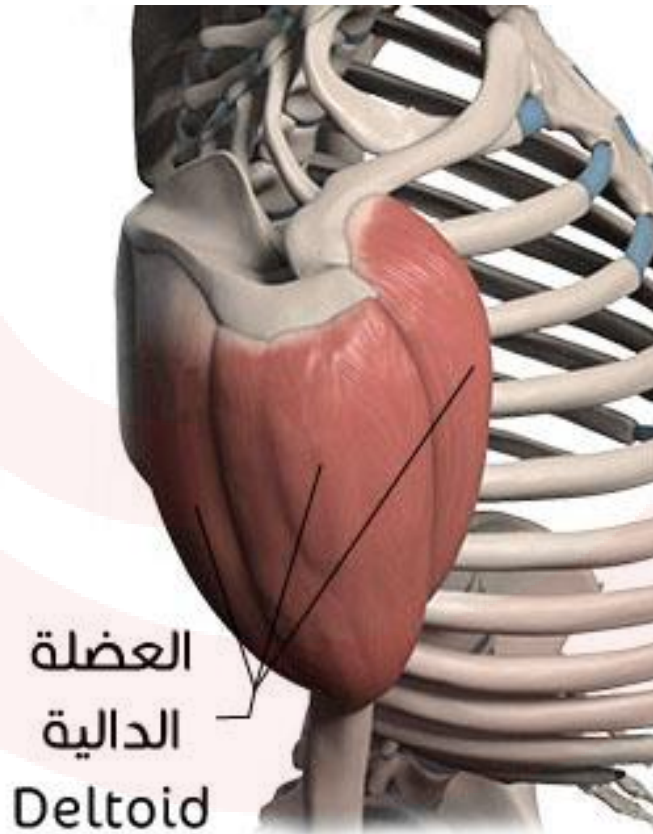Trapezius

لفافات الزنار الكتفي وسفقه وأحيازه

اللفافة الدالية:



ارتكاز العضلة الدالية الذي يوضّح مرتكزات اللفافة الدالية:

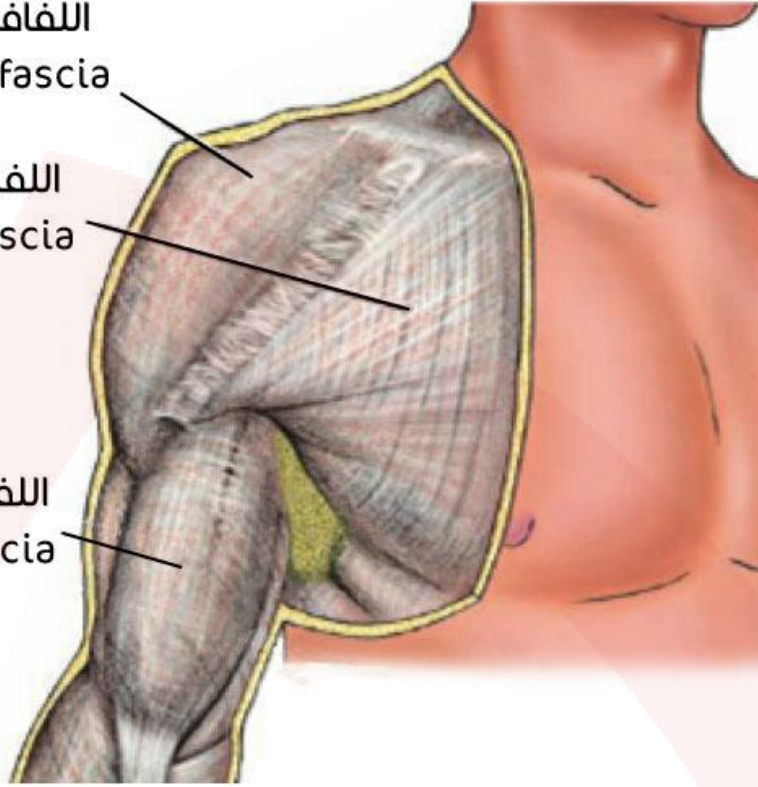


اللفافة الدالية واللفافة الصدرية وتماديهما مع اللفافات الأخرى:

اللفافة الدالية
Deltoid fascia

اللفافة الصدرية
Pectoral fascia

اللفافة العضدية
Brachial fascia



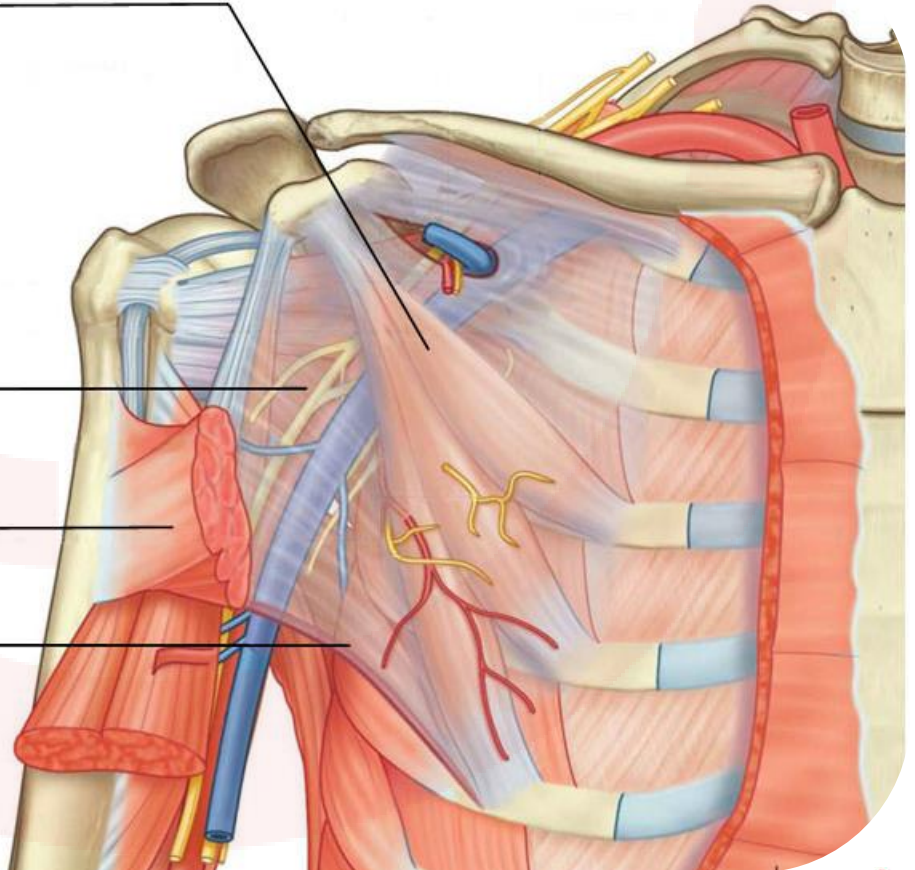
اللفافة الترقية الصدرية:

العضلة الصدرية الصغيرة
Pectoralis minor

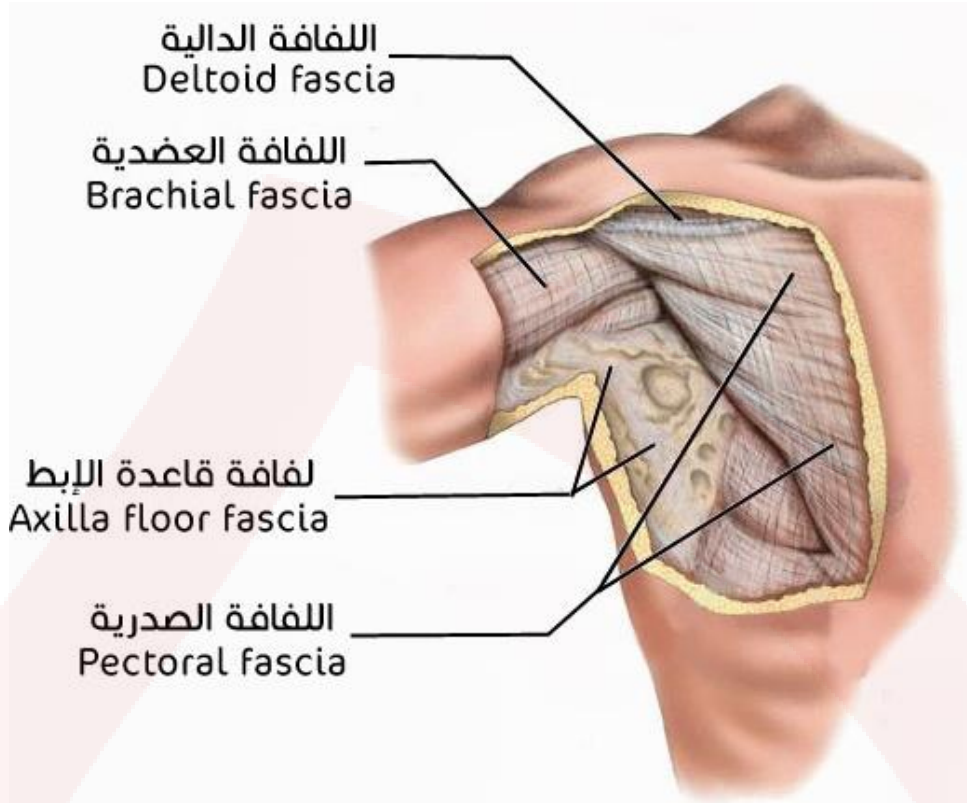
اللفافة الترقية الصدرية
Clavipectoral fascia

العضلة الصدرية الكبيرة
Pectoralis major

مُرتكز اللفافة الترقية الصدرية
على أرضية الإبط
Attachment of clavipectoral
fascia to floor of axilla

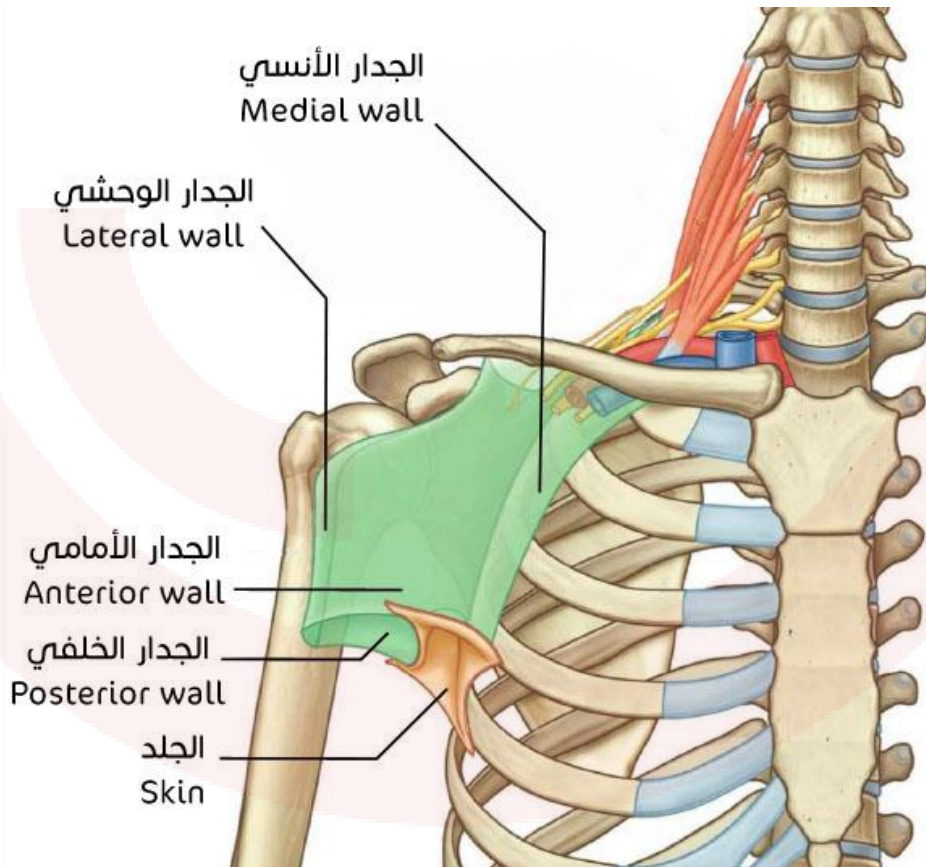


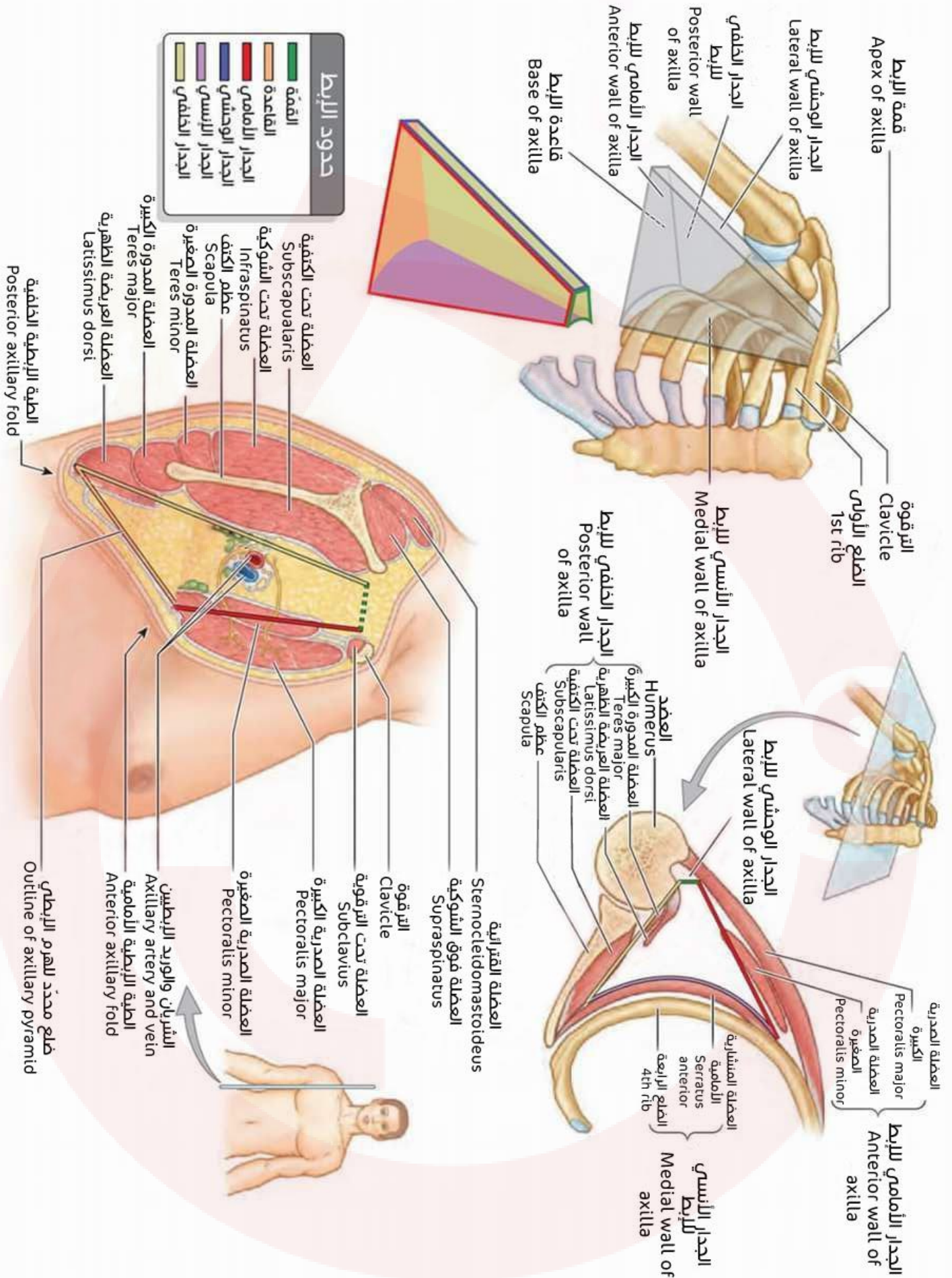
لفافة قاعدة الإبط مع اللفافات الأخرى:

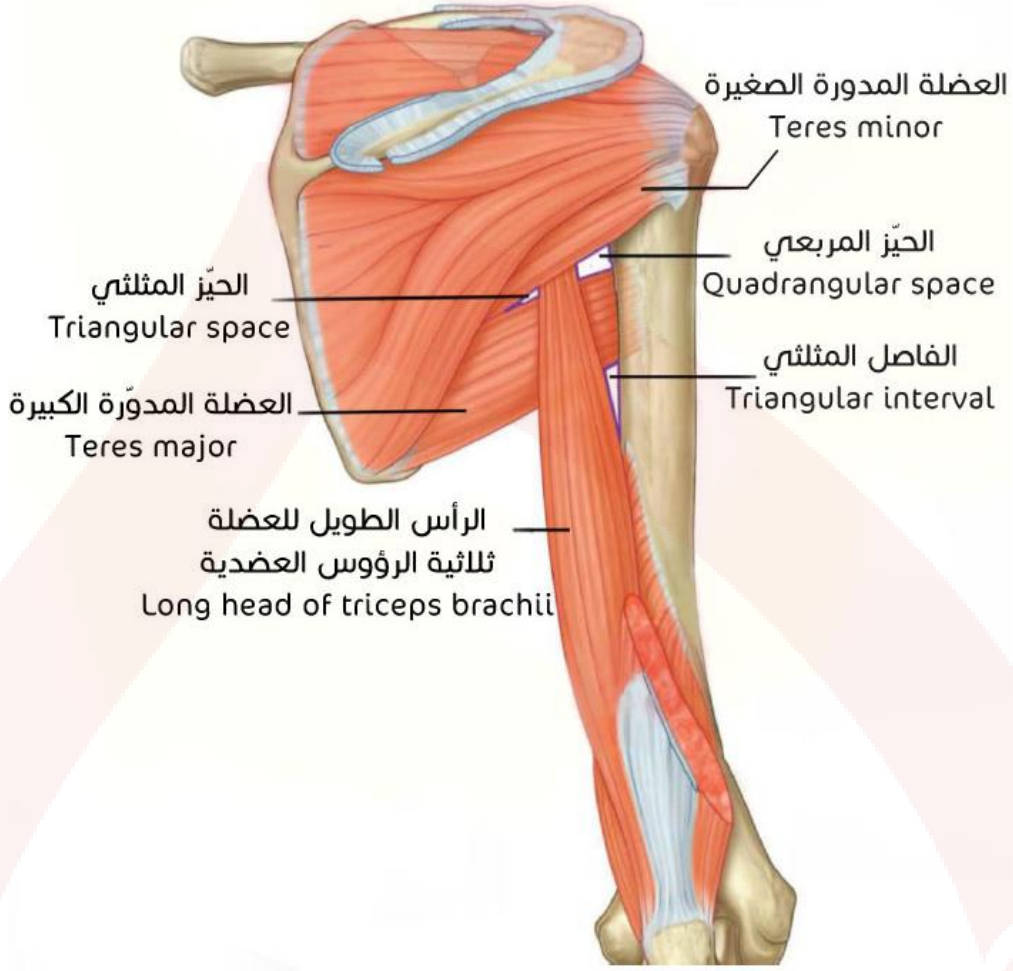


الحفرة الإبطية

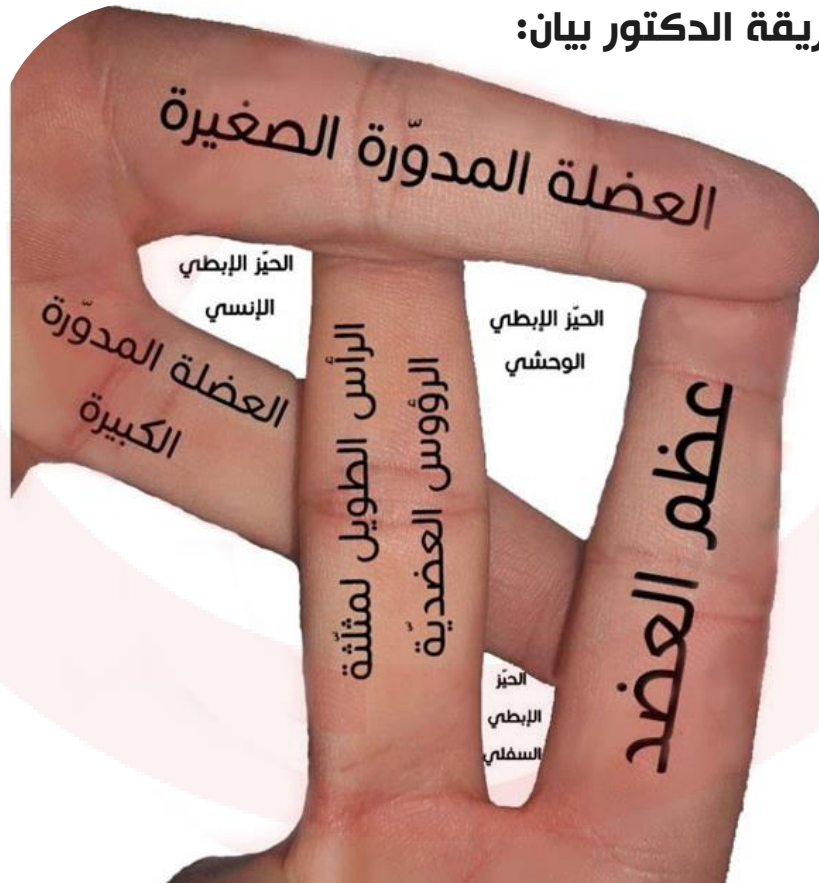جدران الحفرة الإبطية:







لتسهيل الحفظ، بطريقة الدكتور بيان:



عضلات الذراع

المجموعة الأمامية

العضلة العضدية والعضلة ذات الرأسين العضدية:

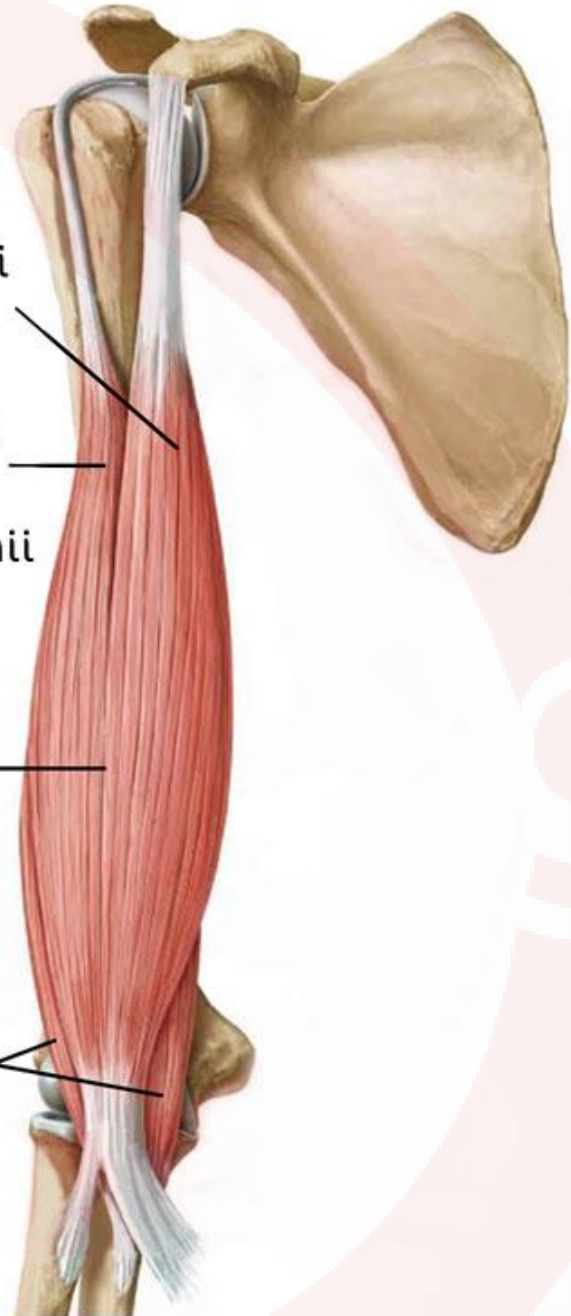
7c

الرأس القصير لذات الرأسين
العضدية
Short head of biceps brachii

الرأس الطويل لذات الرأسين
العضدية
Long head of biceps brachii

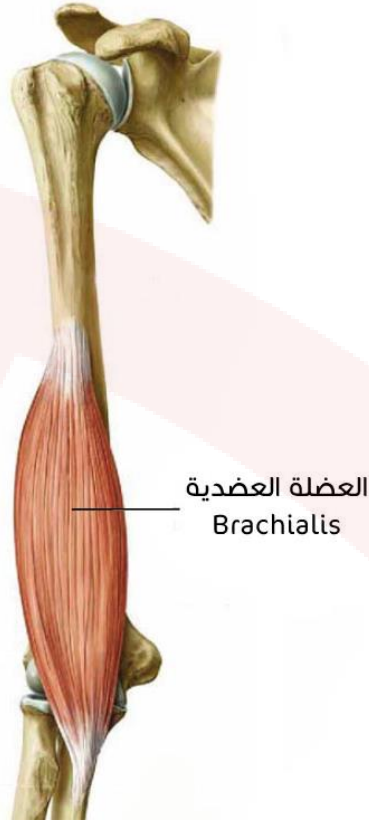
ذات الرأسين العضدية
Biceps brachii

العضلة العضدية
Brachialis



راجع صورة العضلة الغرابية العضدية في الصفحة 115 من الأطلس.

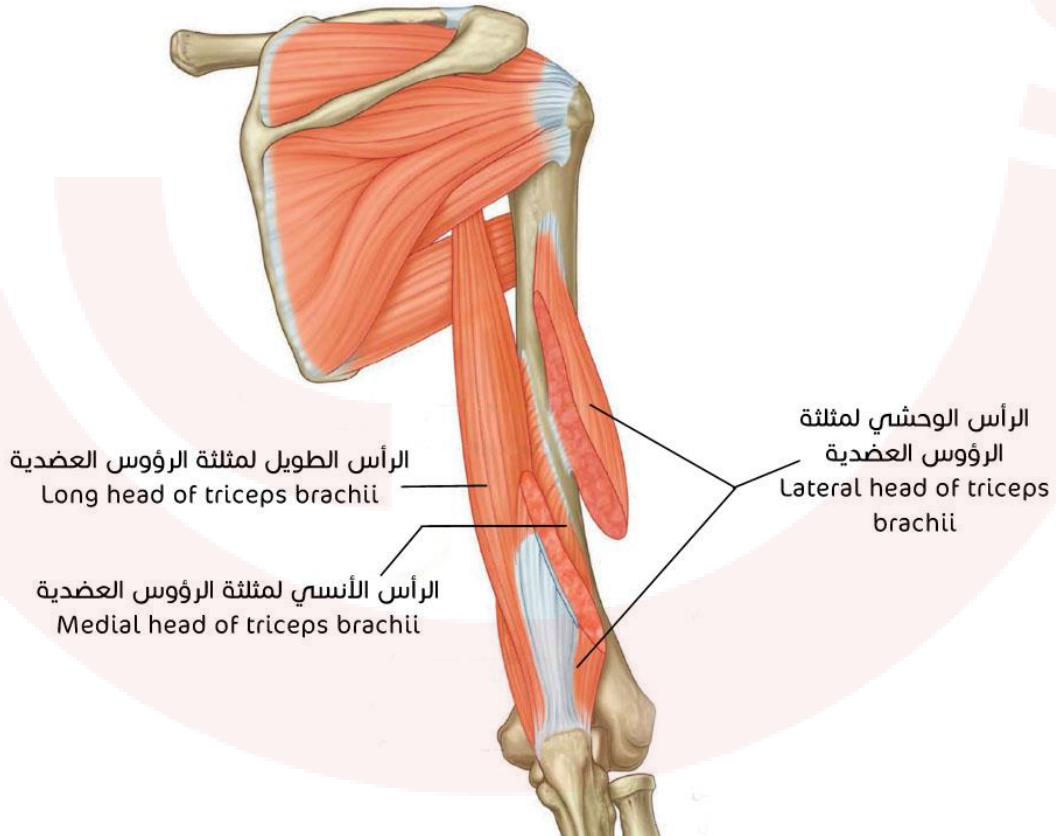
العضلة العضدية:



العضلة العضدية
Brachialis

المجموعة الخلفية

العضلة مثلثة الرؤوس العضدية:

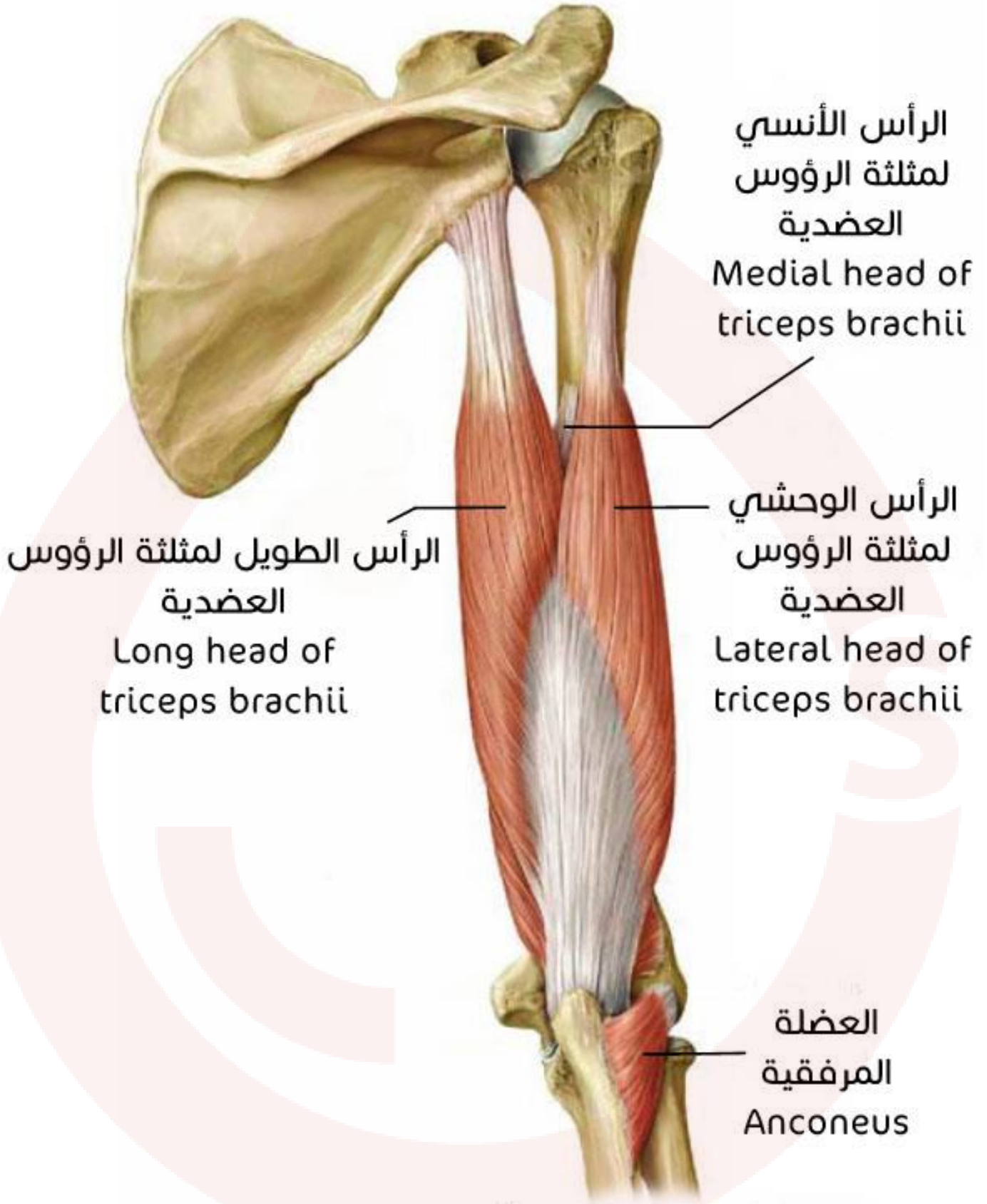


الرأس الطويل لمثلثة الرؤوس العضدية
Long head of triceps brachii

الرأس الأنسي لمثلثة الرؤوس العضدية
Medial head of triceps brachii

الرأس الوحشي لمثلثة
الرؤوس العضدية
Lateral head of triceps
brachii

العضلة المرفقية:

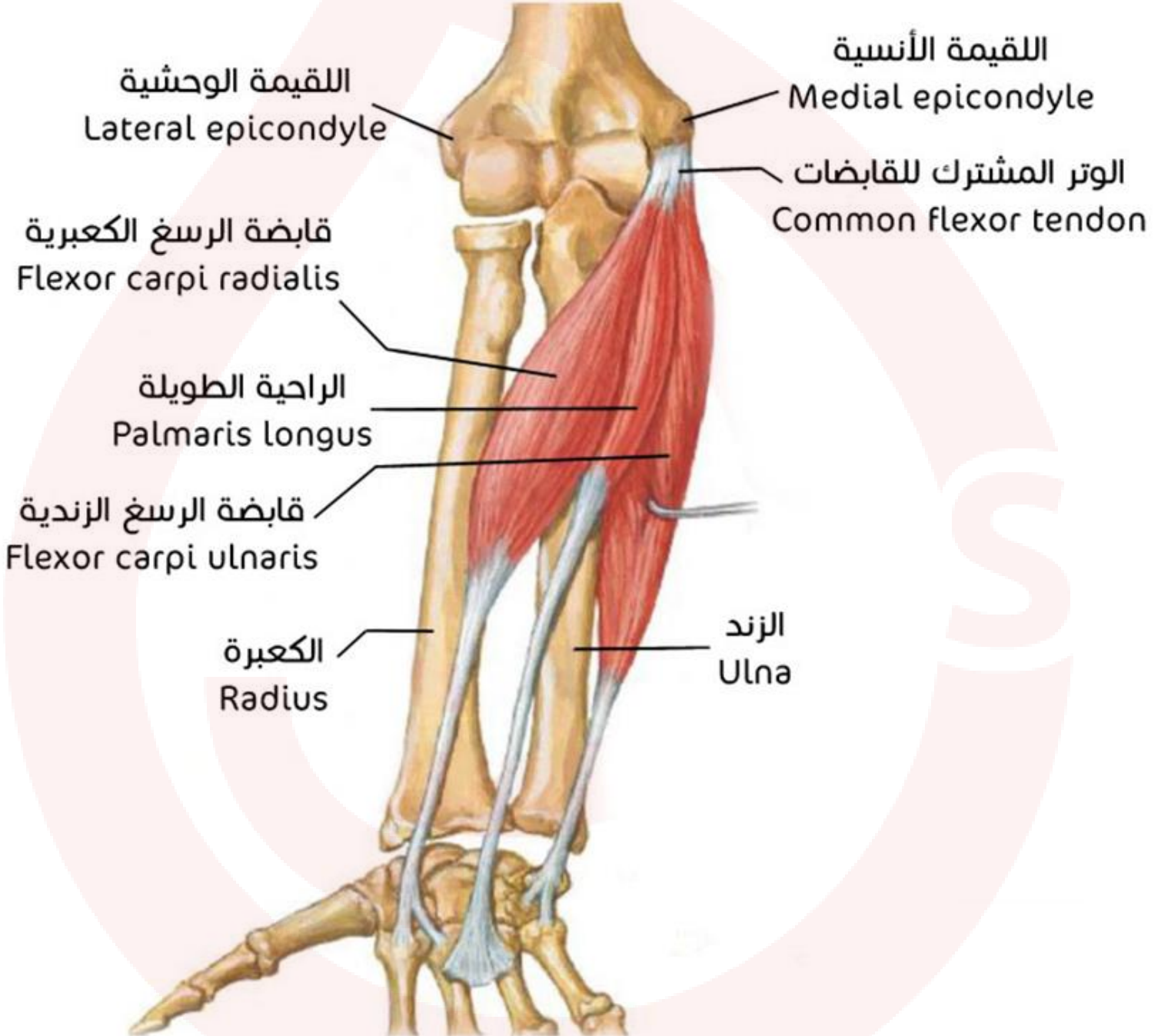


عضلات الساعد

المجموعة الأمامية

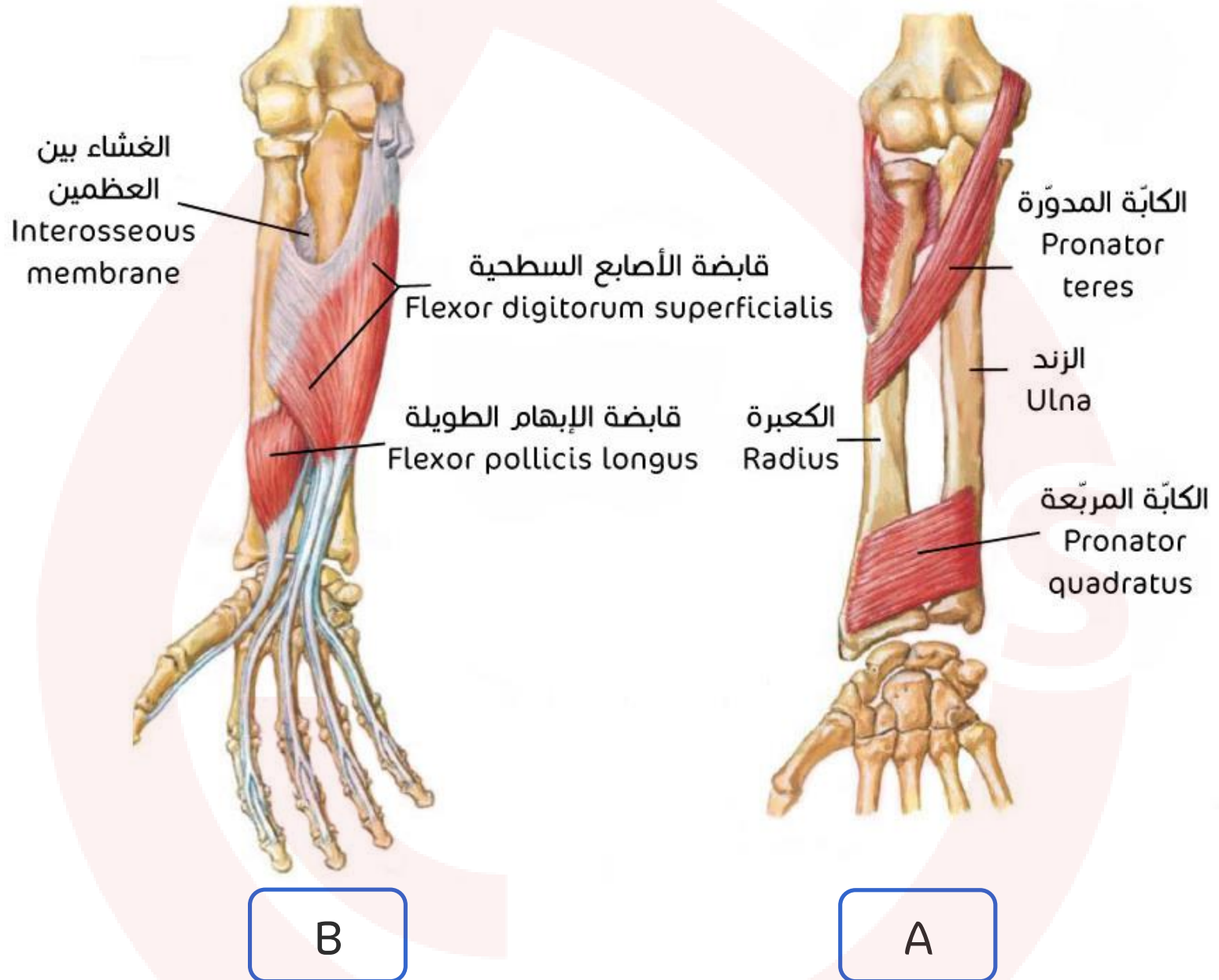
من العضلات السطحية: قابضات الرسغ الكعبرية والزندية - الراحية الطويلة:

↪ الساعد الأيمن، منظر أمامي:



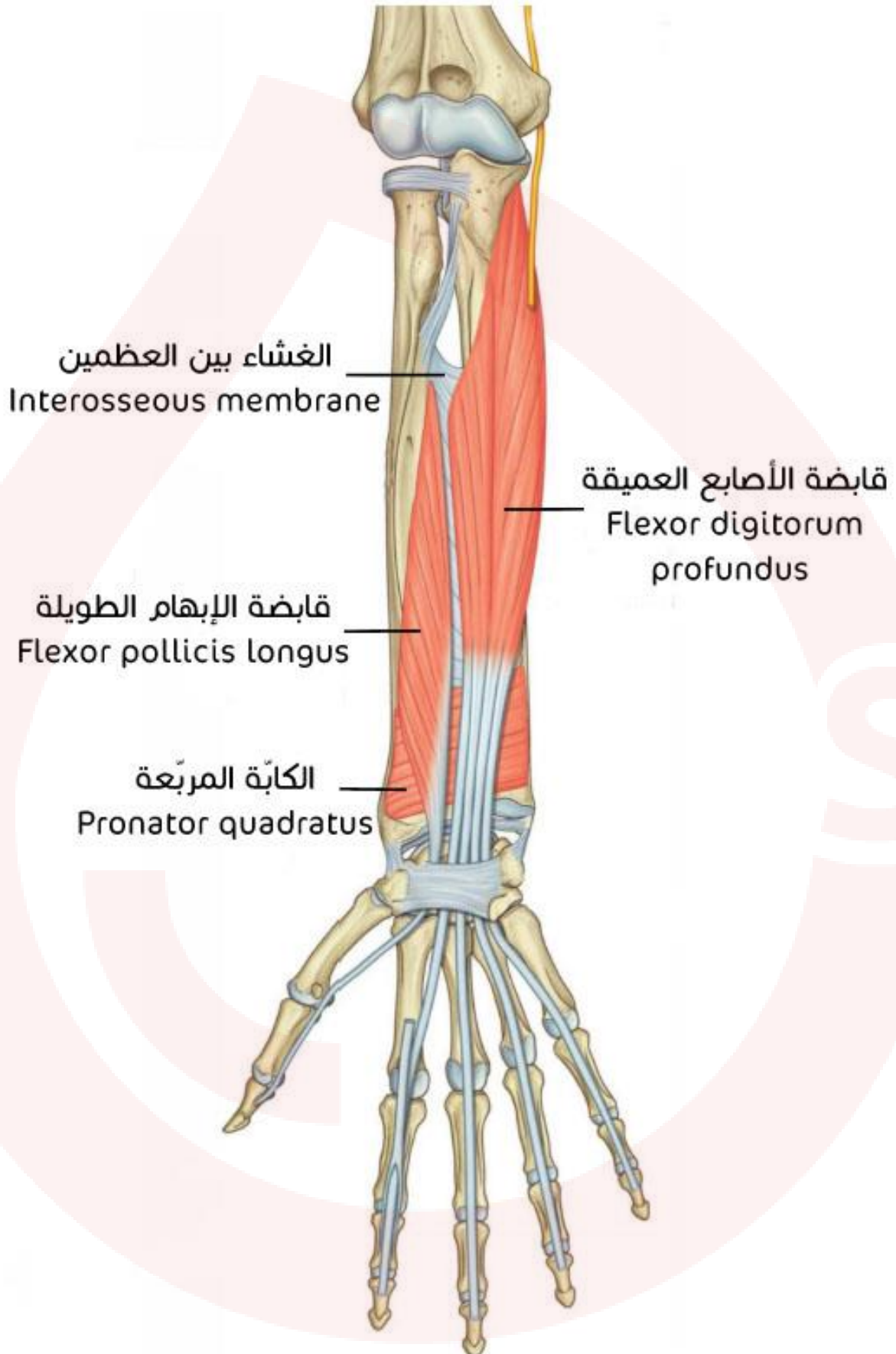
A. العضلة الكائبة المدوّرة (طبقة سطحيّة) والعضلة الكائبة المربّعة (طبقة عميقة) – الساعد الأيمن، منظر أمامي.

B. قابضة الأصابع السطحيّة (طبقة سطحيّة) وقابضة الإبهام الطويلة (طبقة عميقة) – الساعد الأيمن، منظر أمامي.

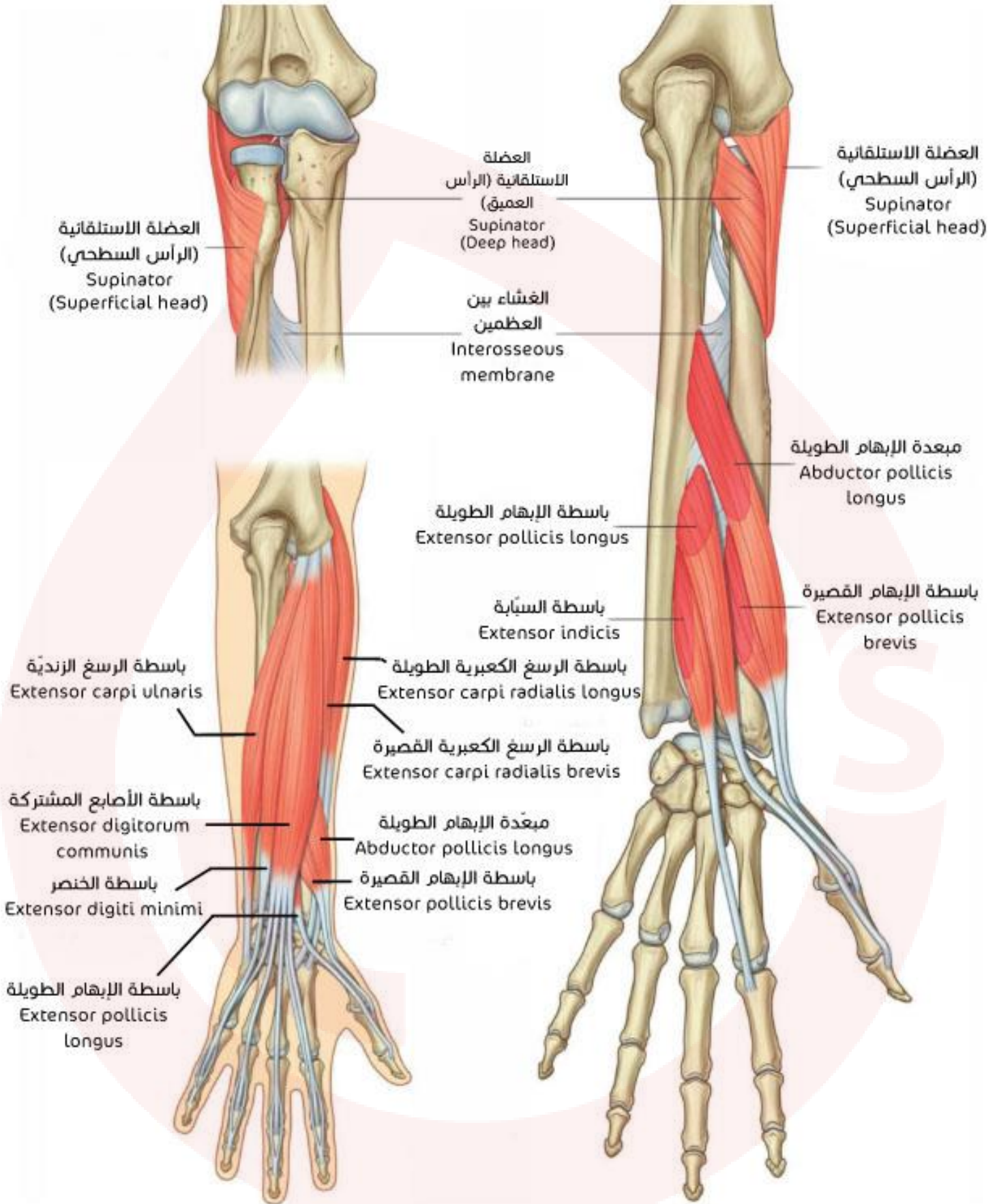


قابضة الأصابع العميقة (طبقة عميقة):

↪ الساعد الأيمن، منظر أمامي:



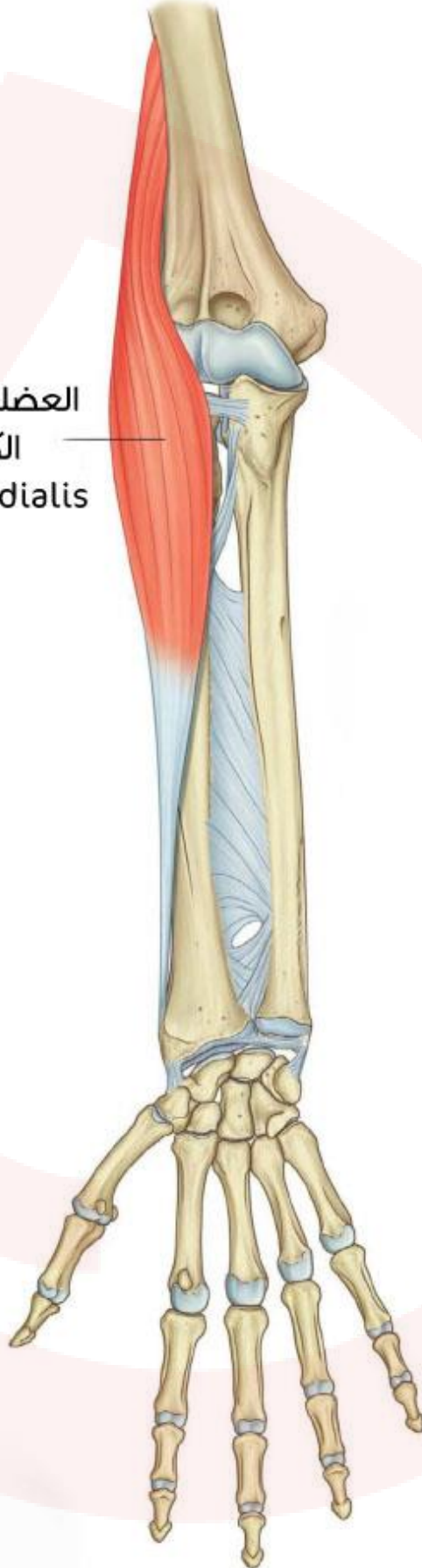
المجموعة الخلفية والمجموعة الوحشية



العضلة العظمية الكعبرية (المجموعة الوحشية):

الساعد الأيمن، منظر أمامي:

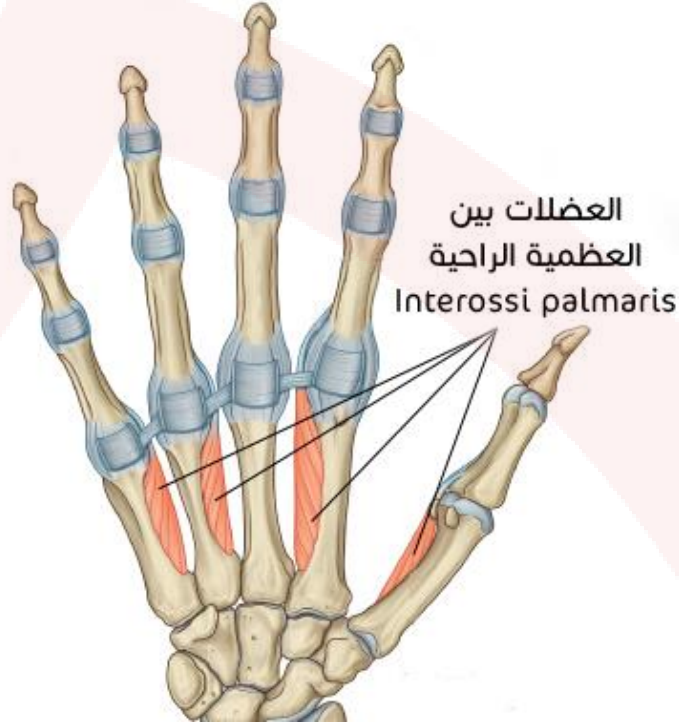
العضلة العظمية
الكعبرية
Brachioradialis



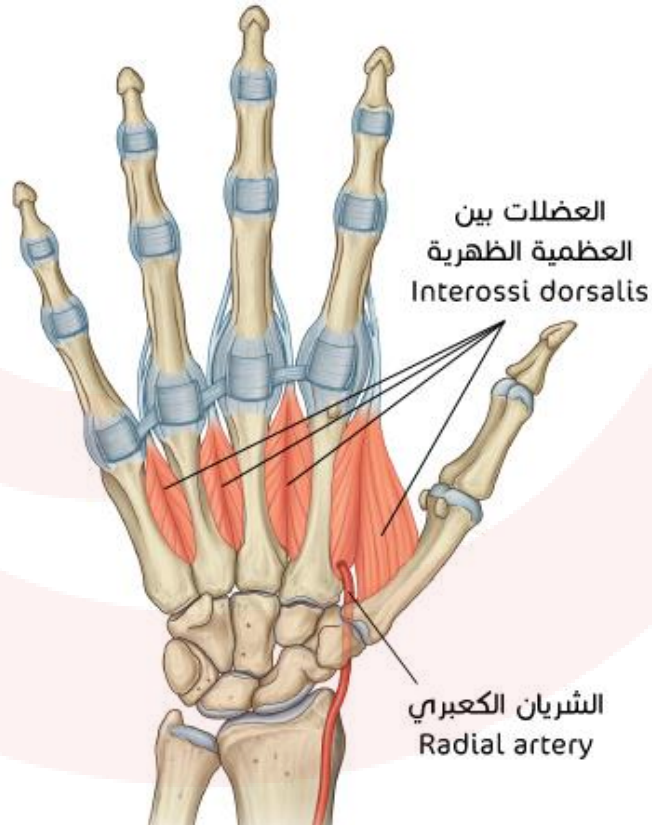
العضلات القصيرة في اليد

مجموعة عضلات المشط

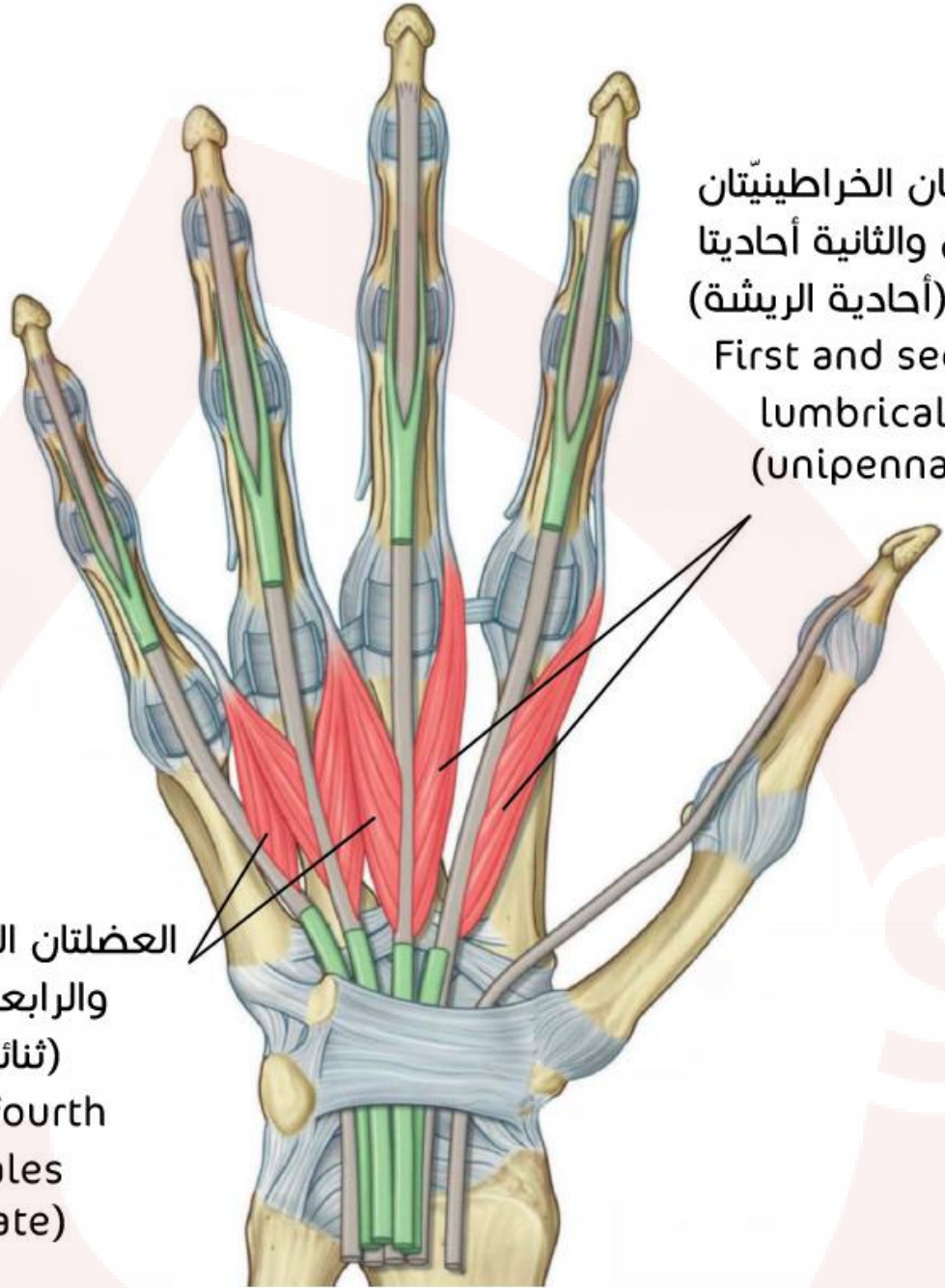
العضلات بين العظمية الراحية:



العضلات بين العظمية الظهرية:



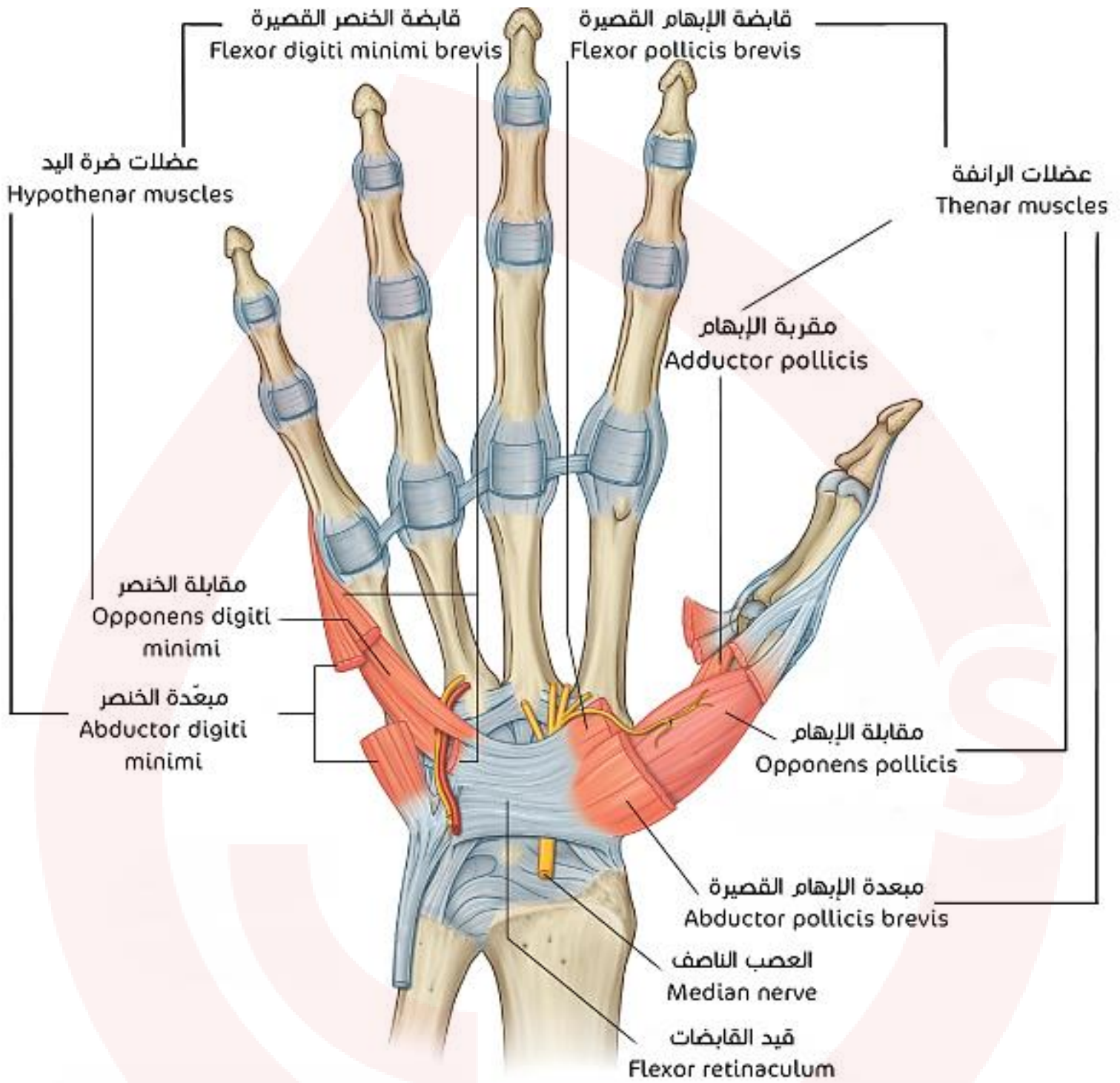
العضلات الخراطينية:



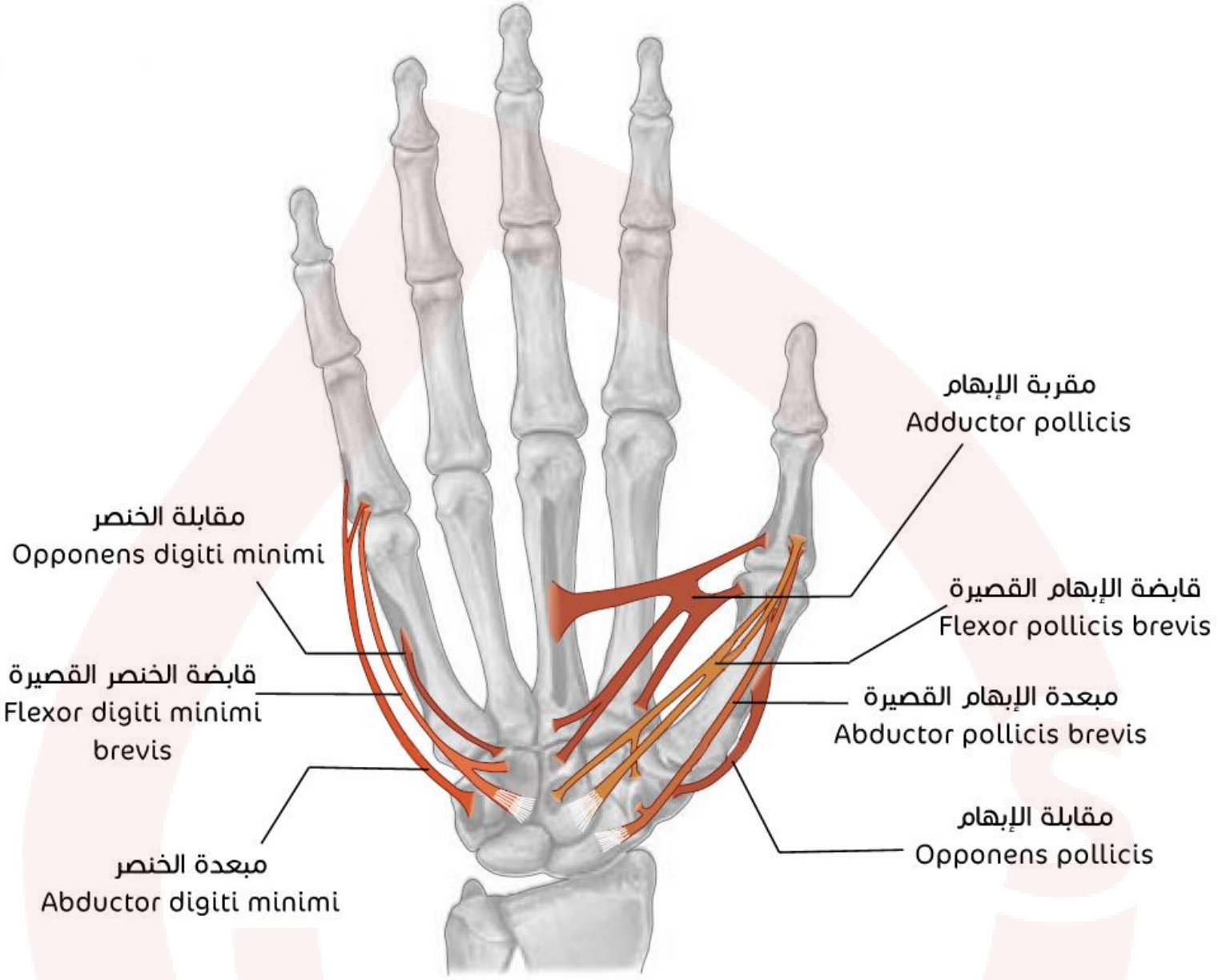
العضلتان الخراطينيتان
الأولى والثانية أحاديتا
الرأس (أحادية الريشة)
First and second
lumbricales
(unipennate)

العضلتان الخراطينيتان الثالثة
والرابعة - ذاتا وترين
(ثنائية الريشة)
Third and fourth
lumbricales
(bipennate)

عضلات الرانفة وعضلات ضرة اليد:



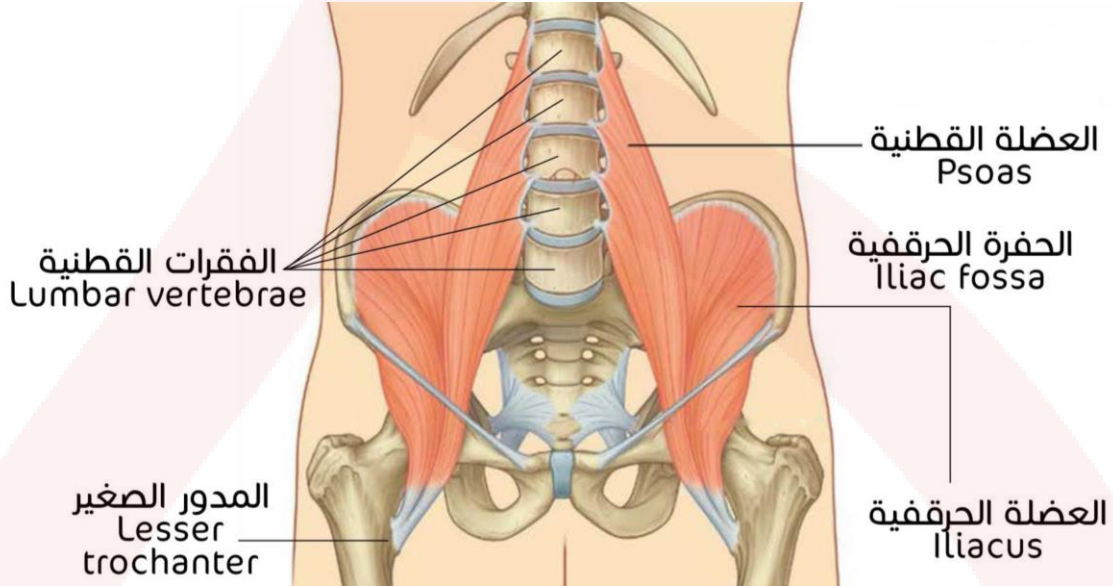
صورة توضيحية لعضلات الرانفة والضرة:



عضلات الطرف السفلي

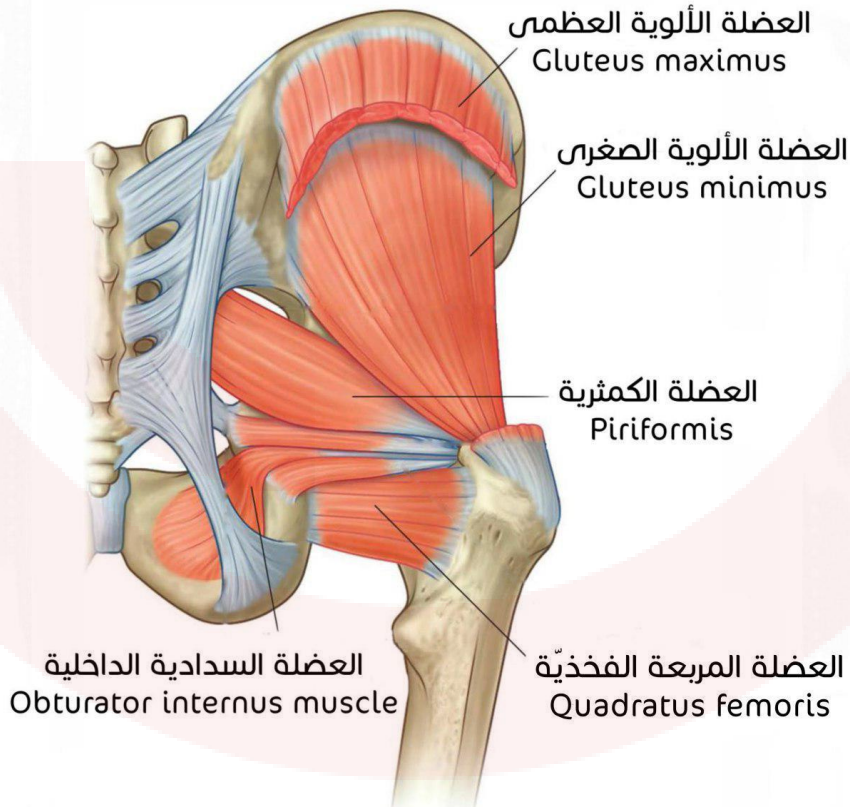
عضلات الزنار الحوضي

العضلات الأمامية

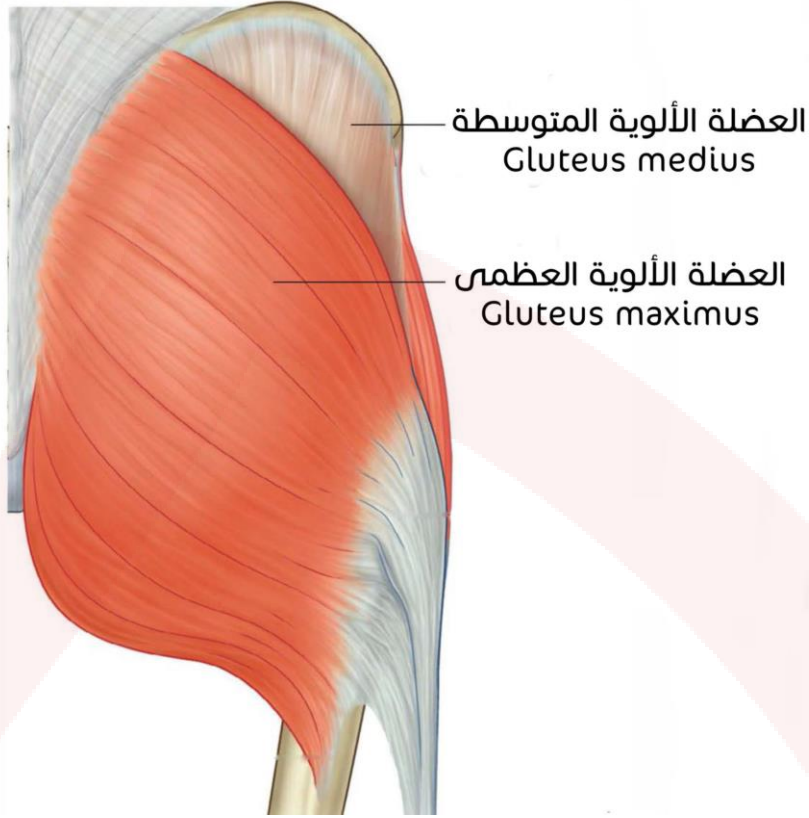


العضلات الخلفية

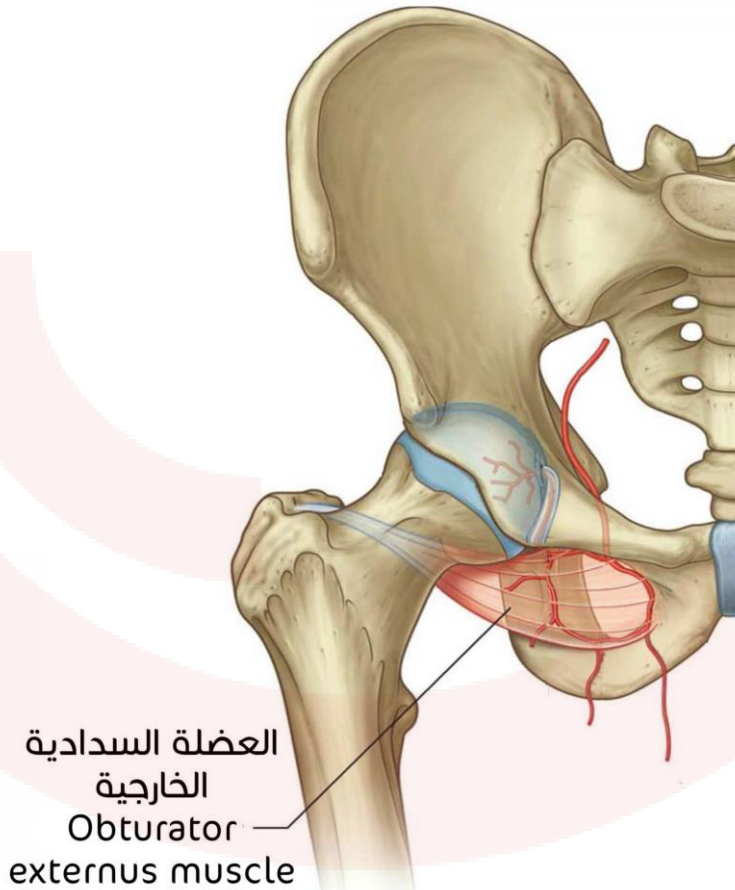
الألوية الوسطى والصغرى + الكمثرية + السداية الداخلية + المربعة الفخذية:



العضلة الألوية العظمى والوسطى:



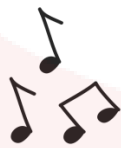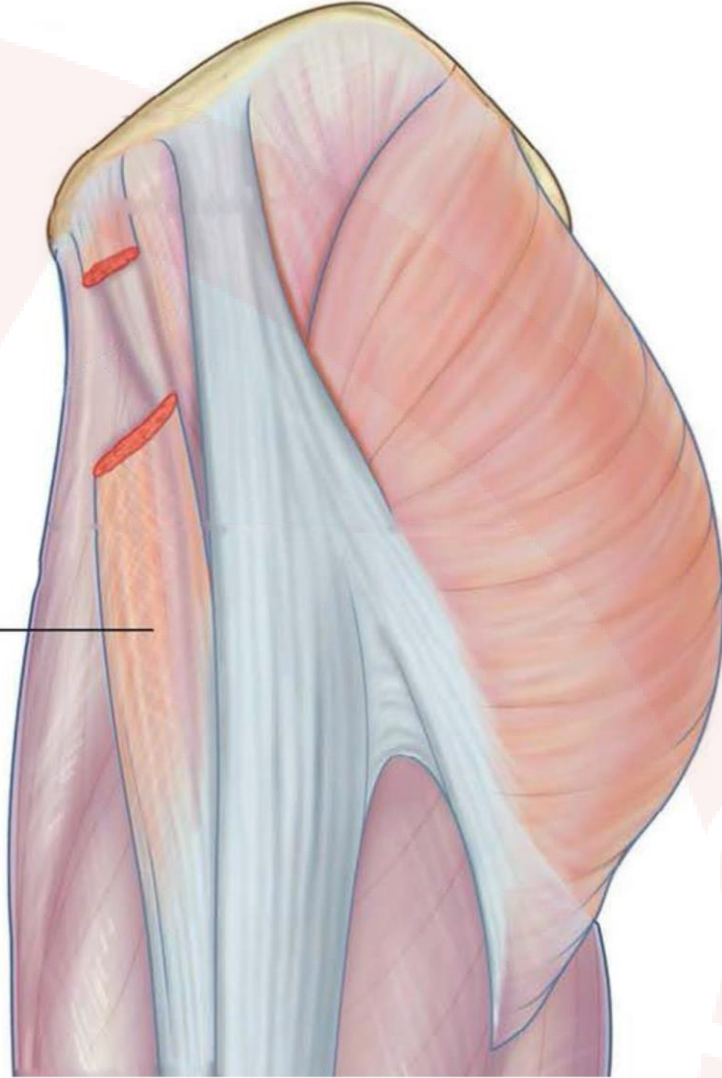
العضلة السدادية الخارجية:



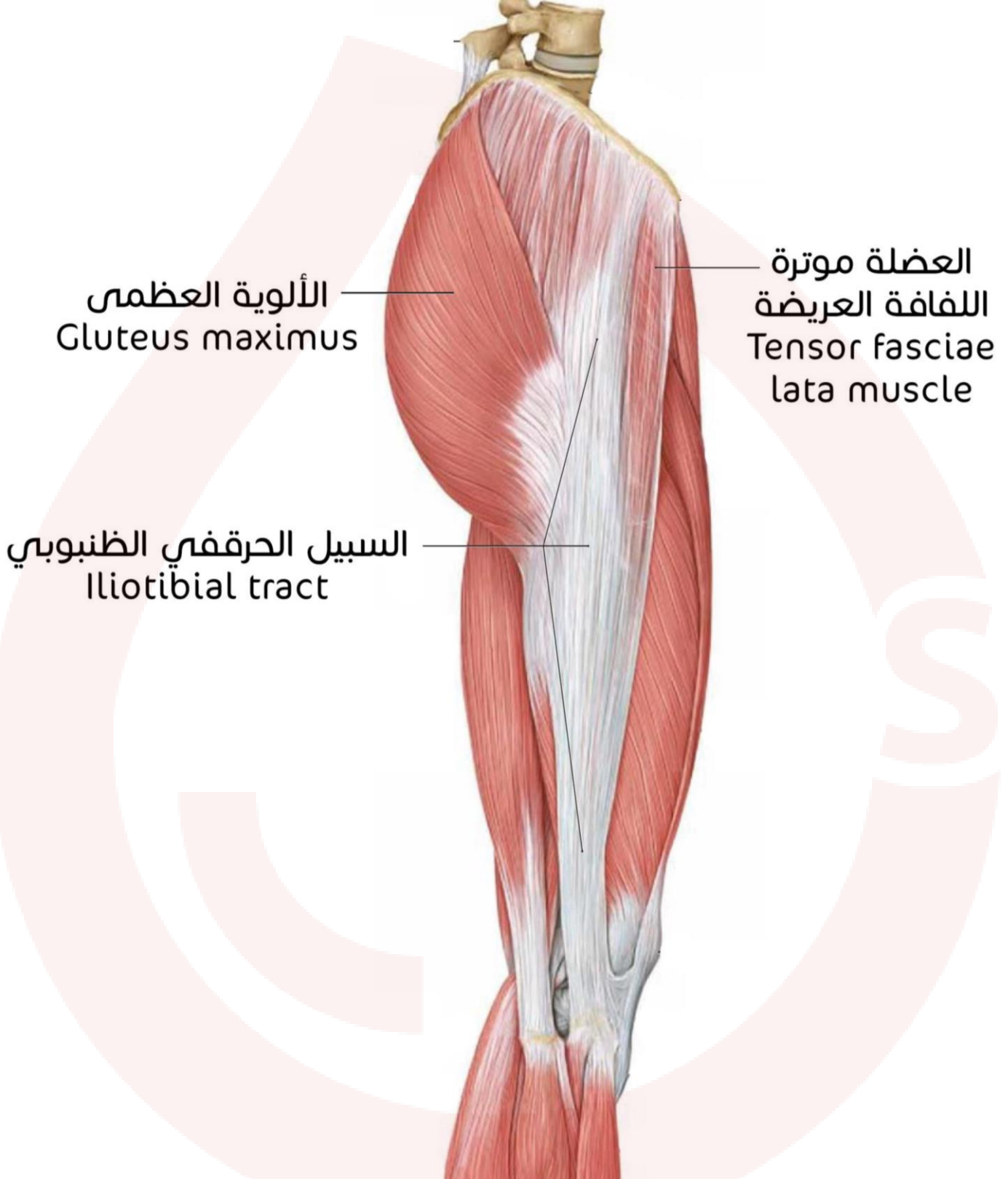
العضلات الوحشية

العضلة موترّة اللفافة العريضة:

العضلة موترّة
اللفافة العريضة
Tensor fasciae
lata muscle



صورة توضح ارتكاز العضلة موترة اللفافة العريضة والألوية العظمى على السبيل الحرقفي
الظنبوبي:



عضلات الفخذ

العضلات الأمامية

العضلة الخياطية:

الشوكة الحرقفية
الأمامية العلوية
Anterior superior
iliac spine

العضلة الخياطية
Sartorius

الظنوب
Tibia

العضلة مربعة الرأس الفخذية:

المستقيمة الفخذية

Rectus femoris

المتسعة الوحشية

Vastus lateralis

المتسعة المتوسطة

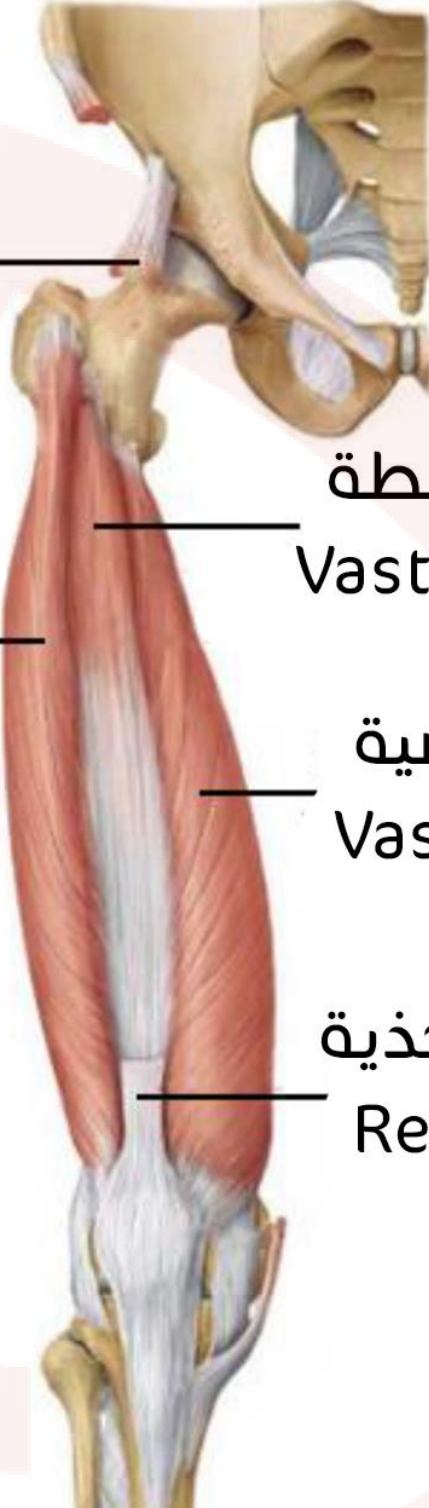
Vastus intermedius

المتسعة الإنسية

Vastus medialis

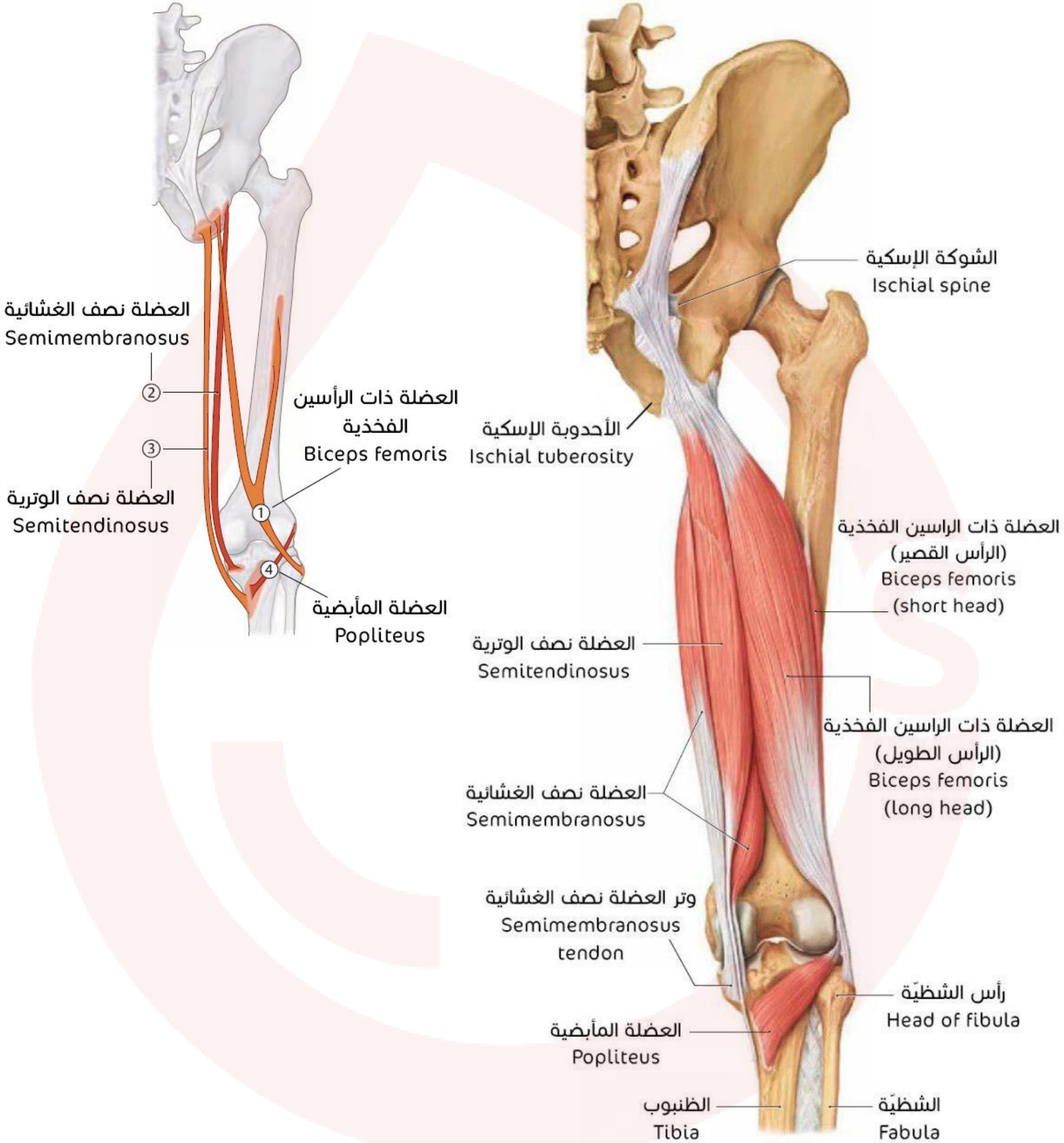
المستقيمة الفخذية

Rectus femoris



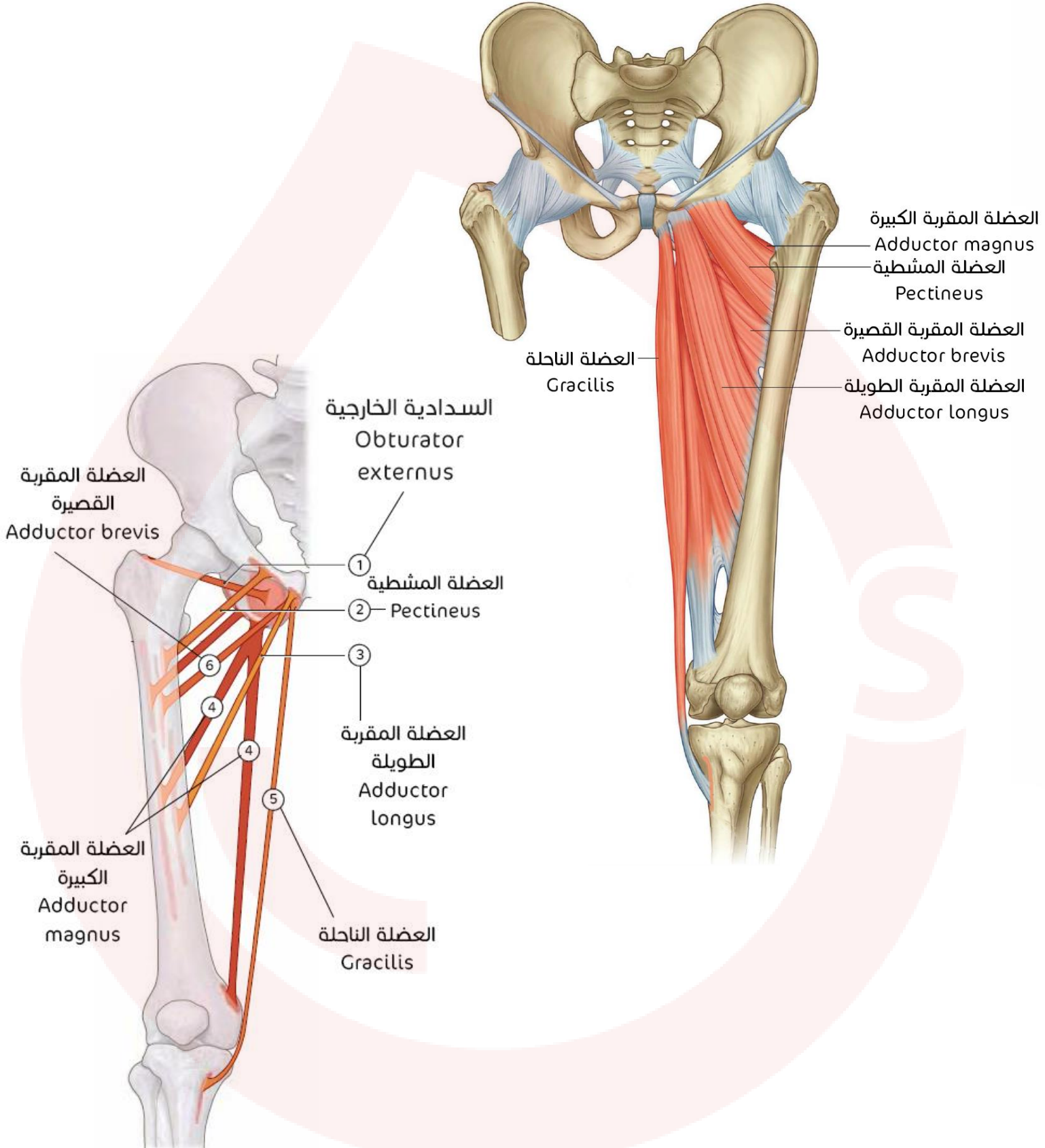
العضلات الخلفية

ذات الرأسين الفخذية، العضلة نصف الوترية والعضلة نصف الغشائية:

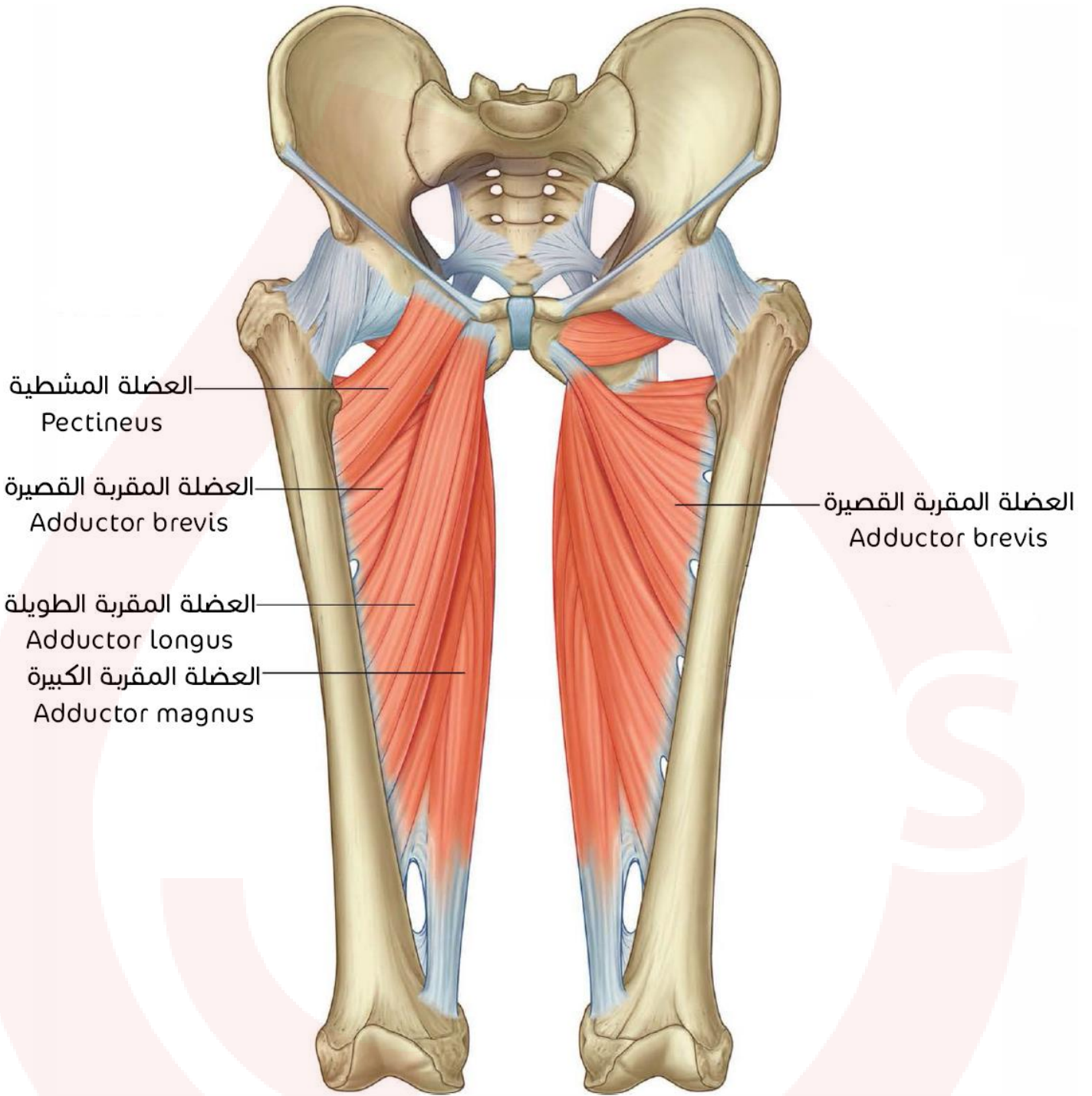


العضلات الإنسية

لعضلة المشطية والعضلة الناحلة الرشيقة والعضلات المقربة:



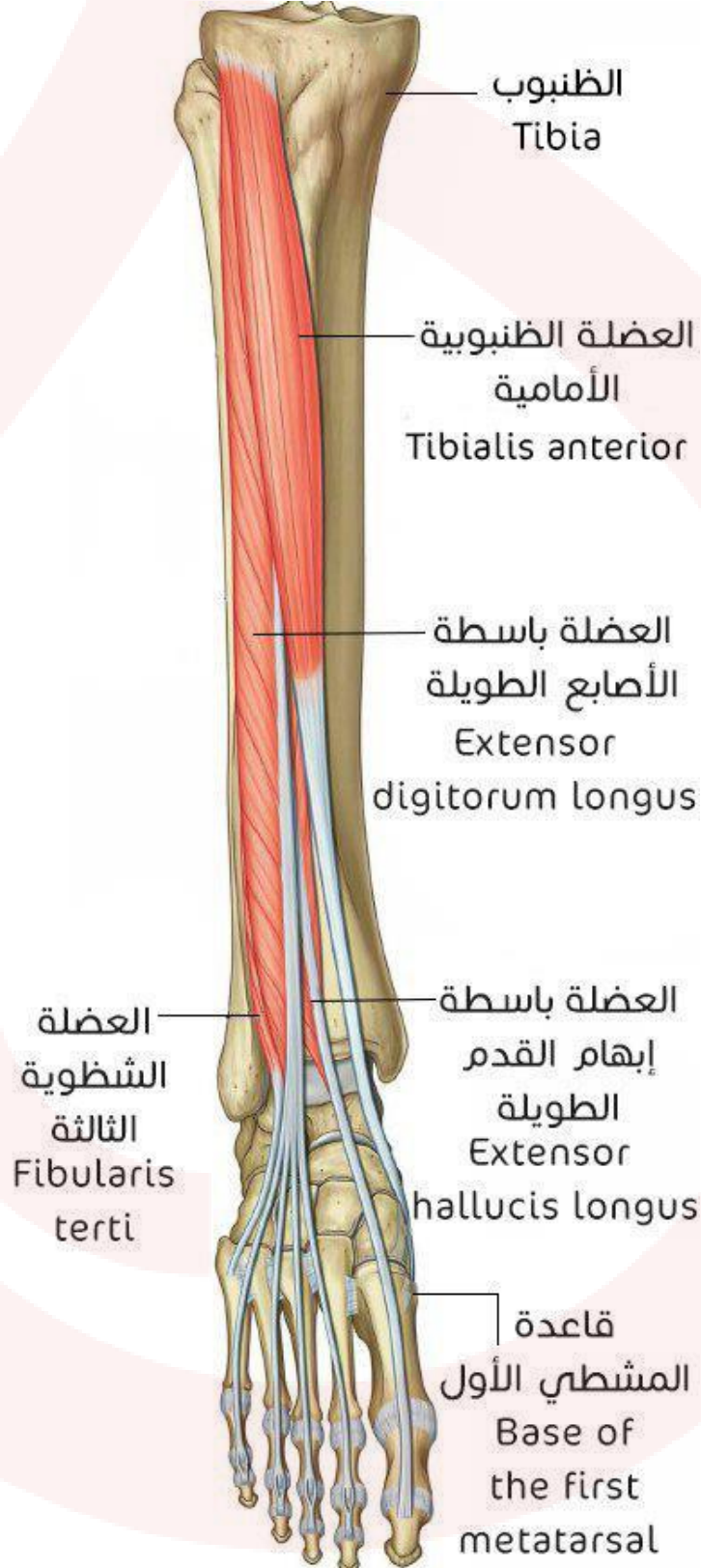
العضلة المشطية، والعضلات المقربة:



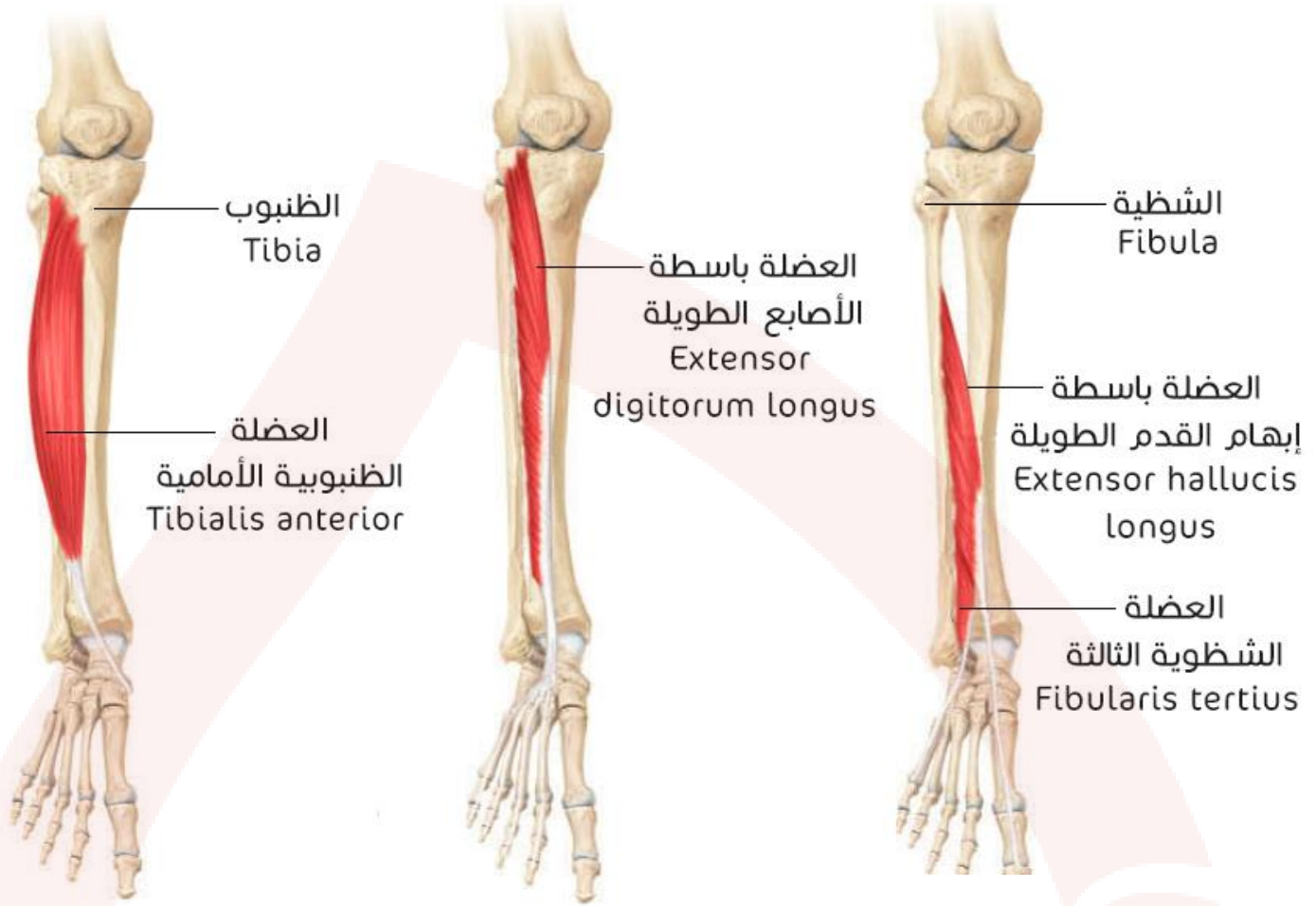
عضلات الساق

العضلات الأمامية

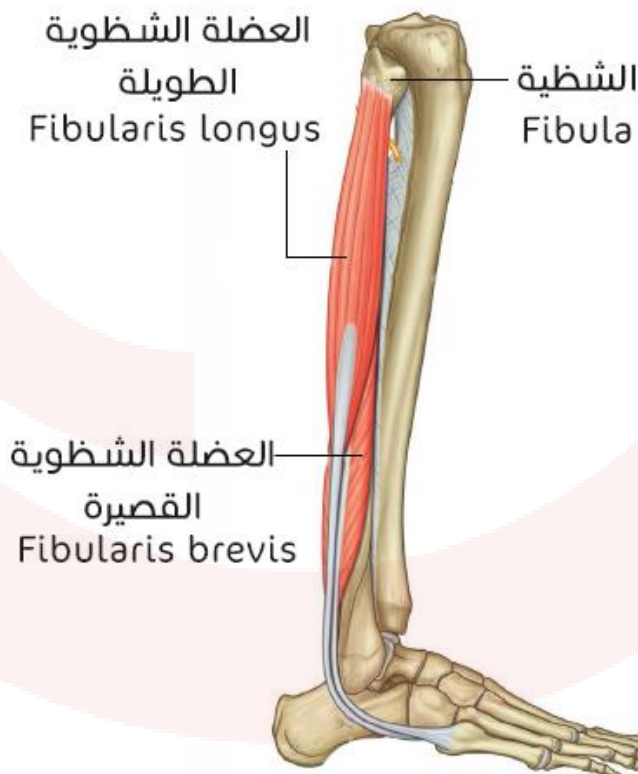
الأمامية الظنبوبية و باسطة الأصابع الطويلة و باسطة إبهام القدم الطويلة:



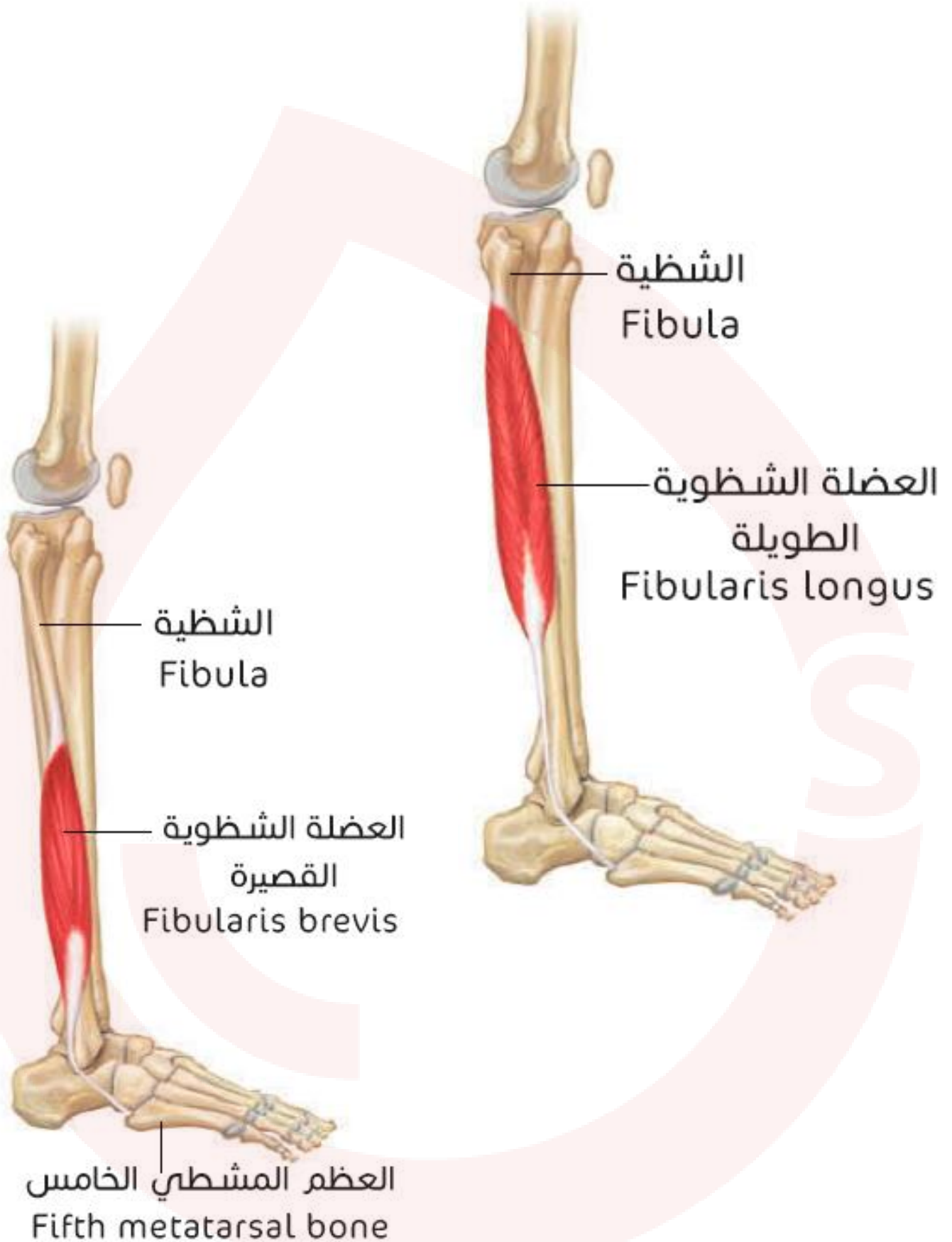
العضلة الظنبوبية الأمامية، العضلة باسطة الأصابع الطويلة العضلة باسطة إبهام القدم الطويلة:



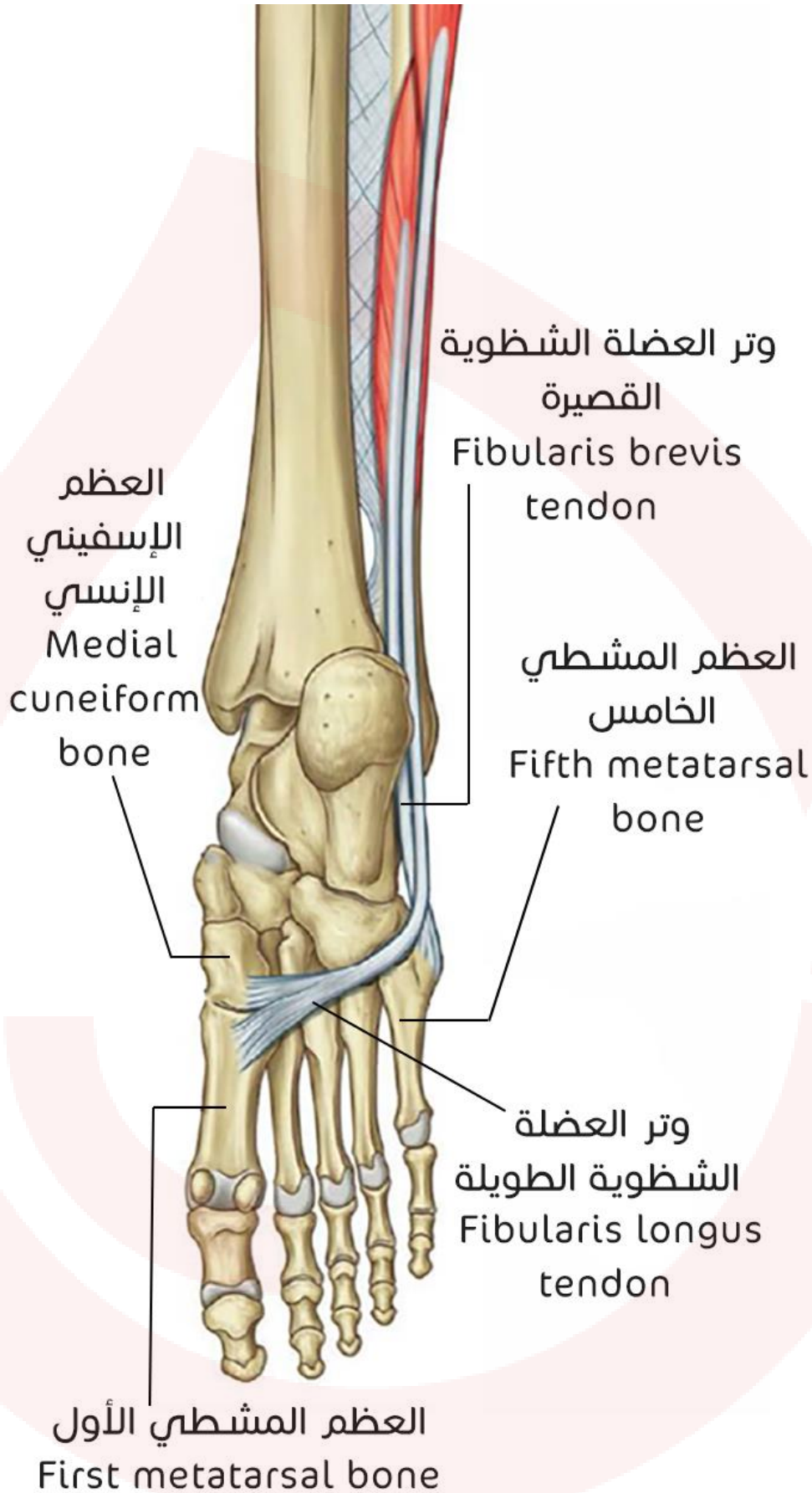
العضلات الوحشية



العضلة الشظوية الطويلة والعضلة الشظوية القصيرة:

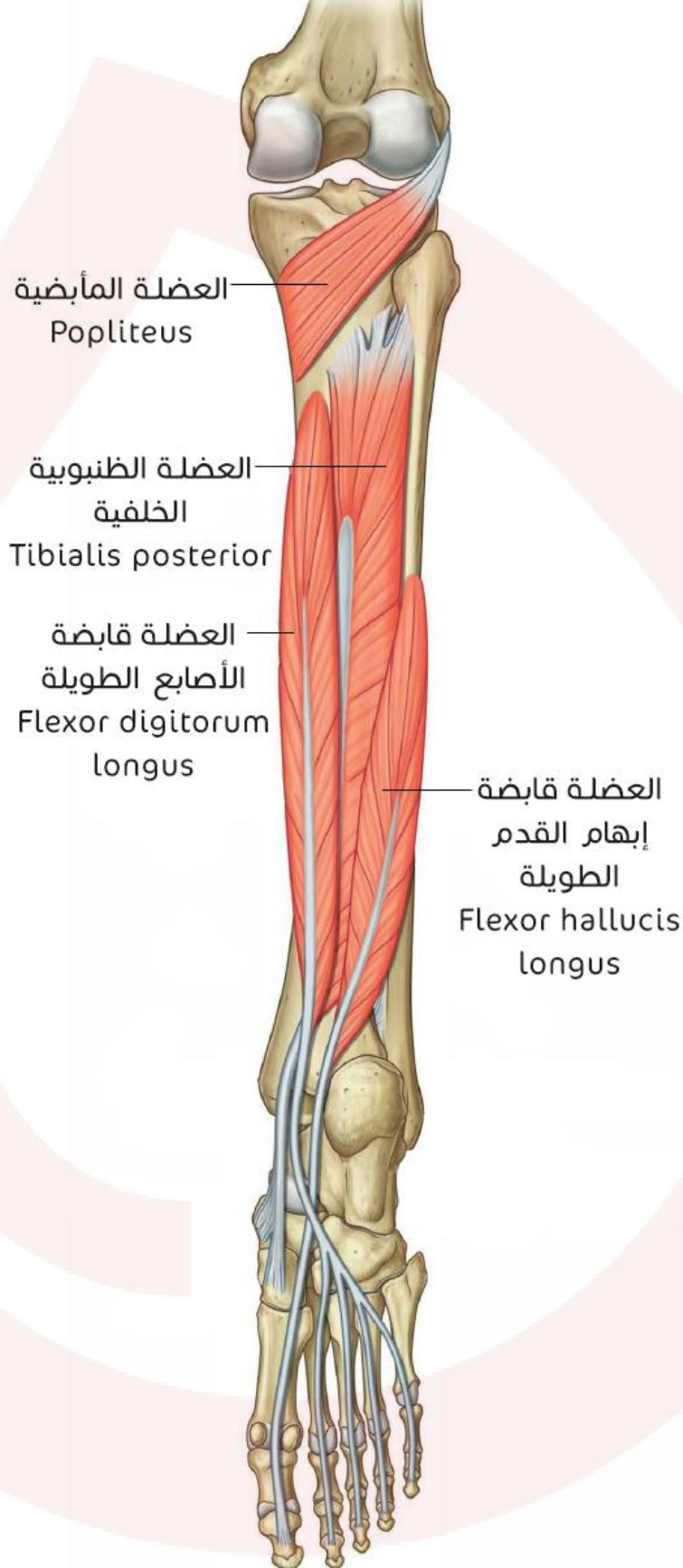


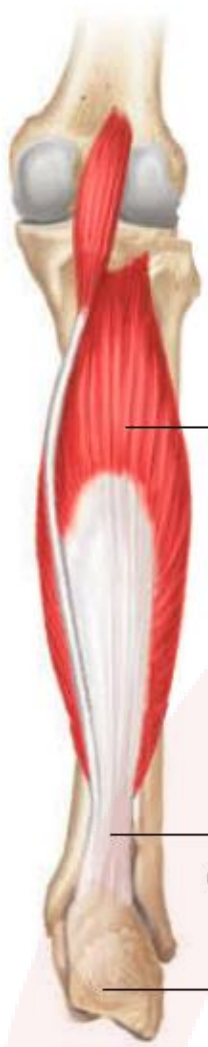أوتار العضلتين السابقتين – منظر أخمصي للقدم:



العضلات الخلفية

العضلة الظنبوية الخلفية، العضلة قابضة إبهام القدم الطويلة والعضلة قابضة الأصابع الطويلة:



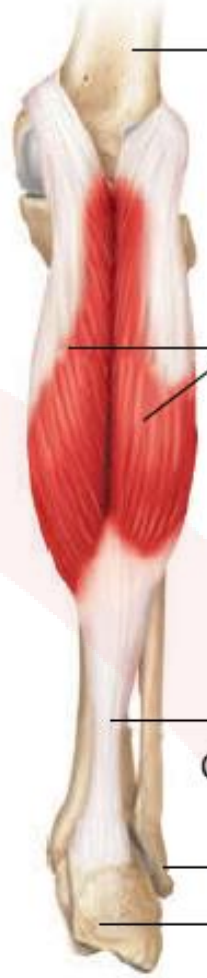

العضلة النعلية
Soleus

الوتر العقبى
Calcaneal tendon

عظم العقب
Calcaneus

العضلة النعلية



عظم الفخذ
Femur

العضلة التوءمية
الساقية
Gastrocnemius

الوتر العقبى
Calcaneal tendon

الشظية
Fibula
عظم العقب
Calcaneus

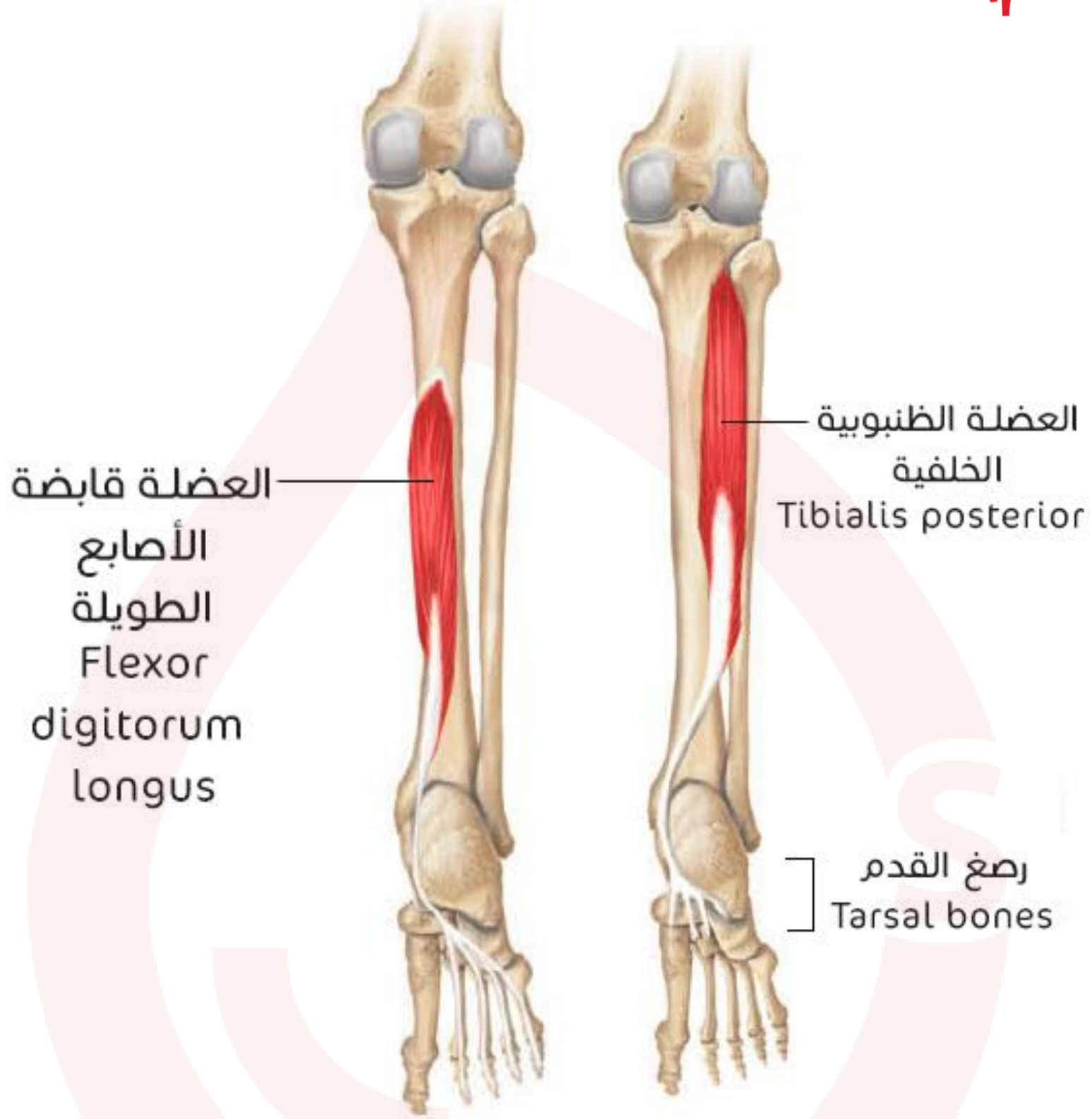
العضلة التوءمية الساقية



العضلة
المأبضية
Popliteus

العضلة
قابضة إبهام
القدم
الطويلة
Flexor
hallucis
longus

العضلة قابضة إبهام
القدم
الطويلة



العضلة قابضة
الأصابع
الطويلة
Flexor
digitorum
longus

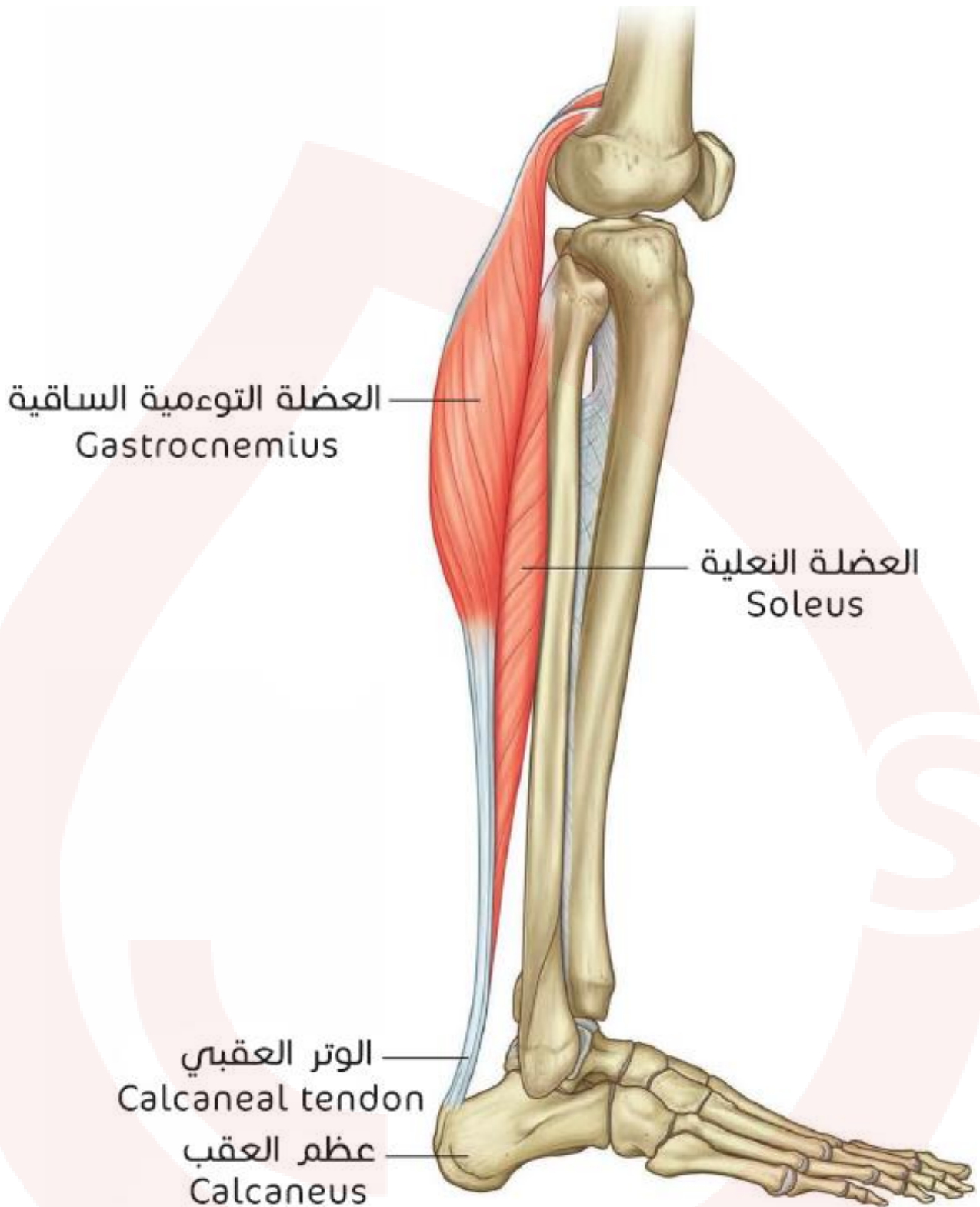
العضلة الظنبوية
الخلفية
Tibialis posterior

رصغ القدم
Tarsal bones

العضلة قابضة
الأصابع الطويلة

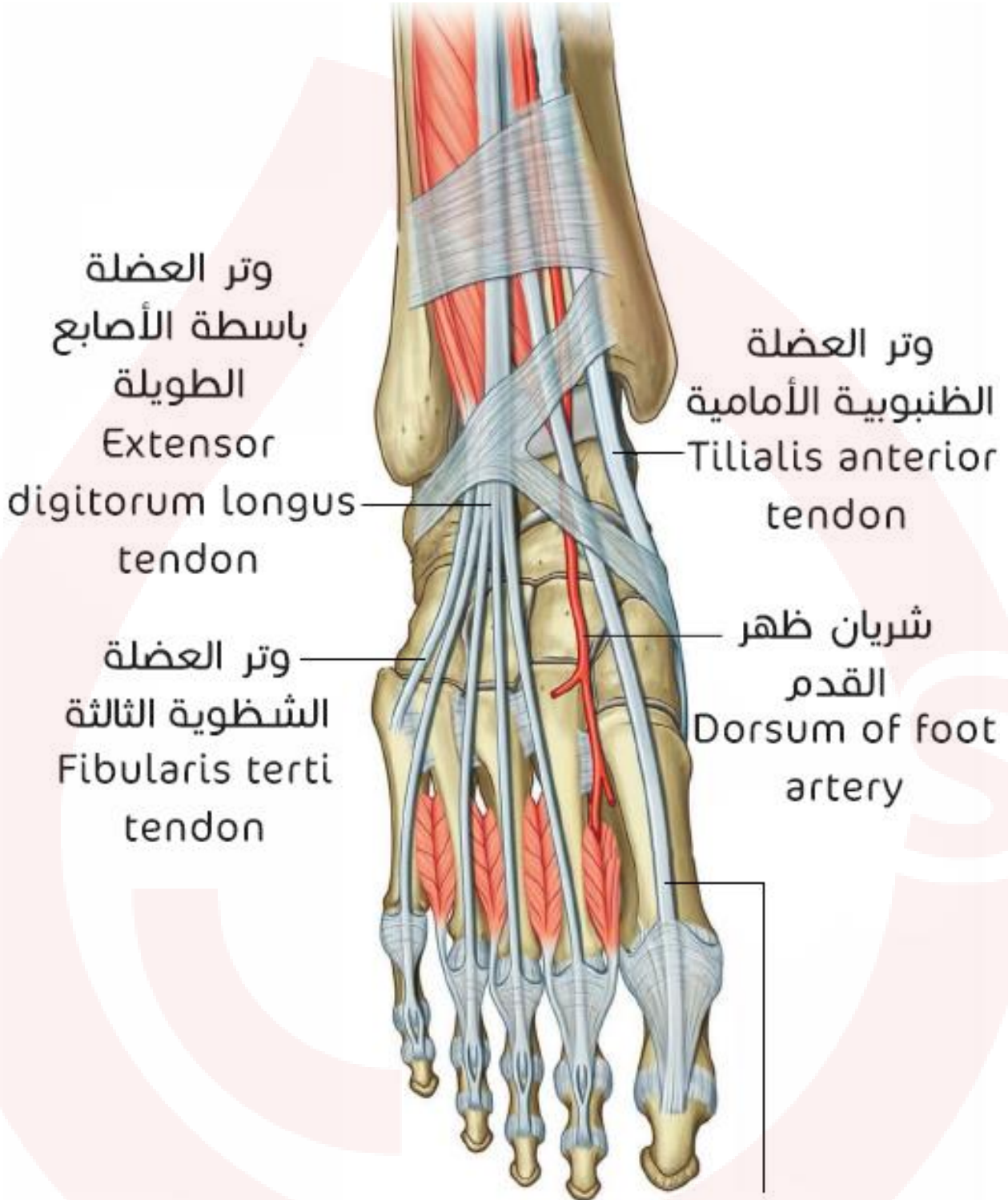
العضلة الظنبوية
الخلفية

مظهر وحشي لتوضع العضلتين التوئمية والنعلية:



عضلات القدم

عضلات ظهر القدم



وتر العضلة باسطة إبهام القدم الطويلة
Extensor hallucis longus tendon

عضلات أخمص القدم

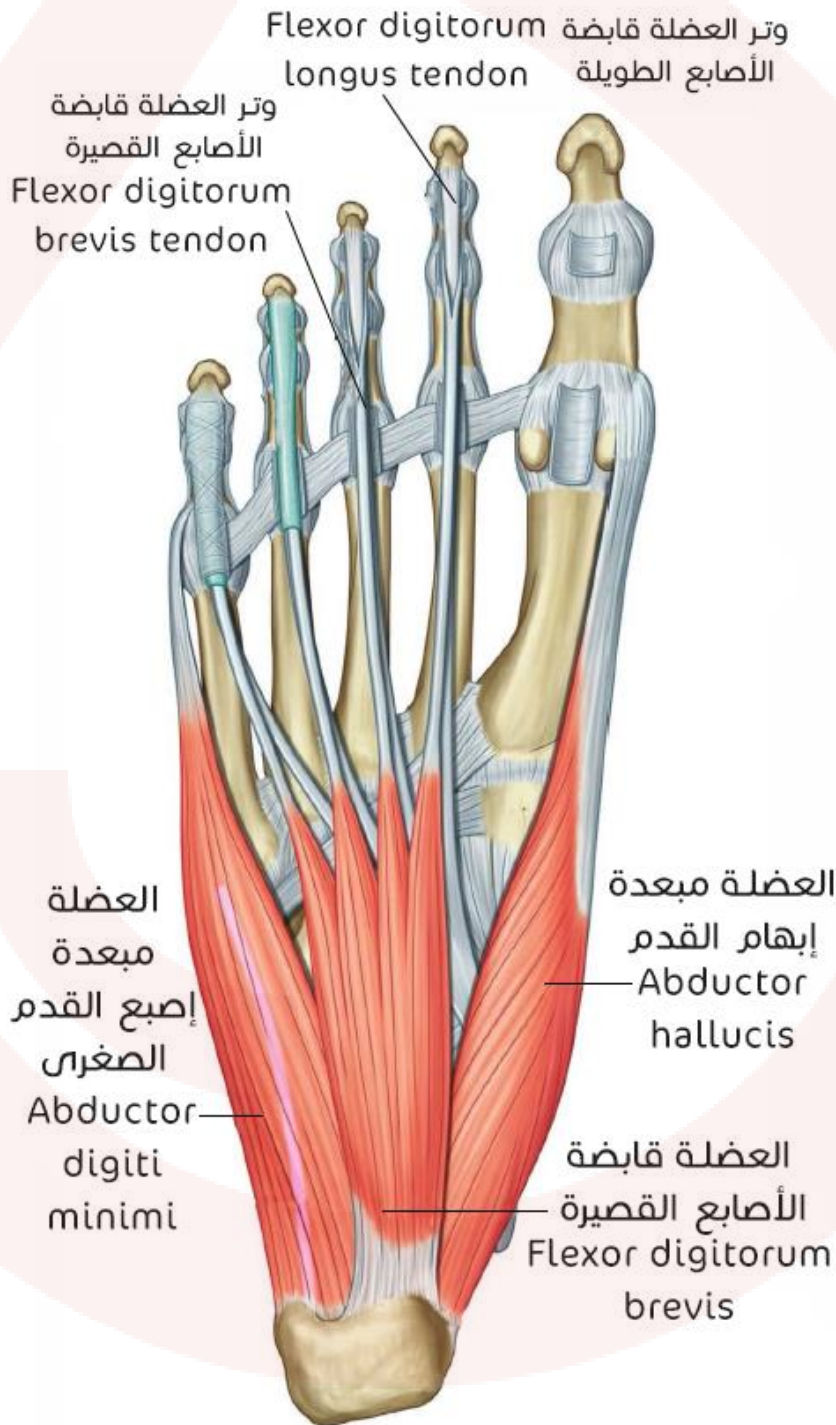
الطبقة الأولى:

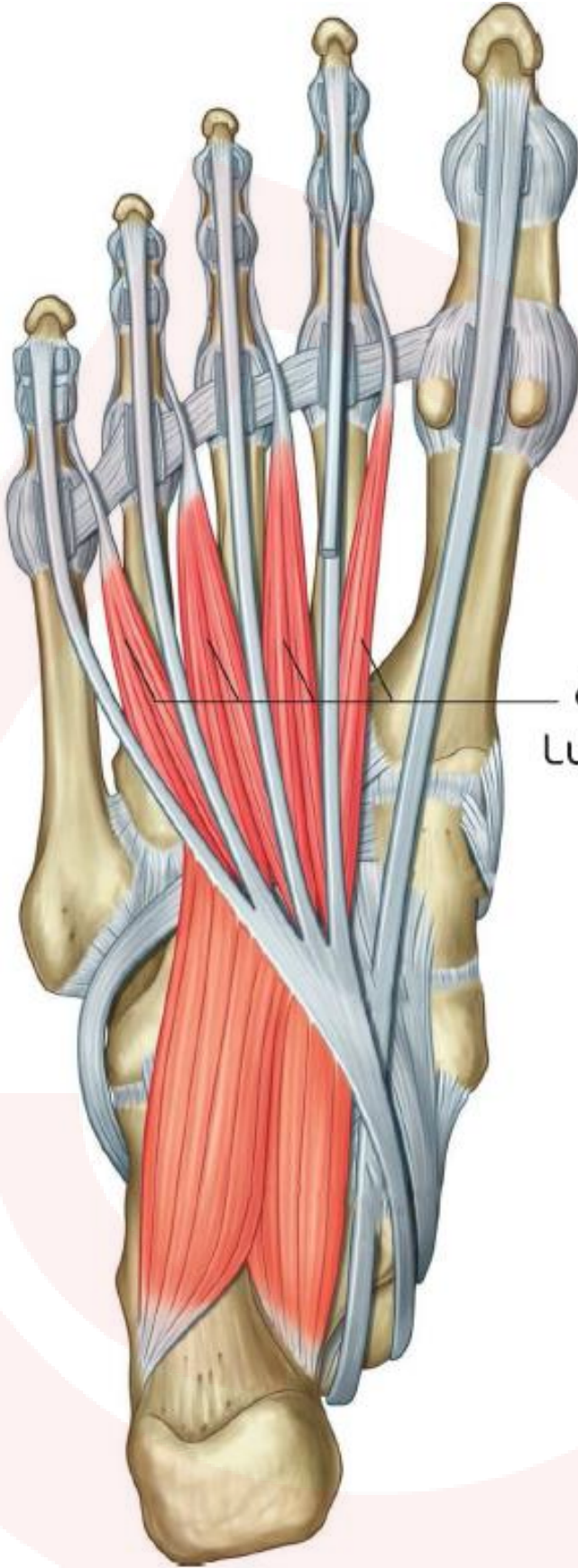
قمممع

مع: مبعدة إصبع القدم
الصغرى

مع: مبعدة إبهام القدم

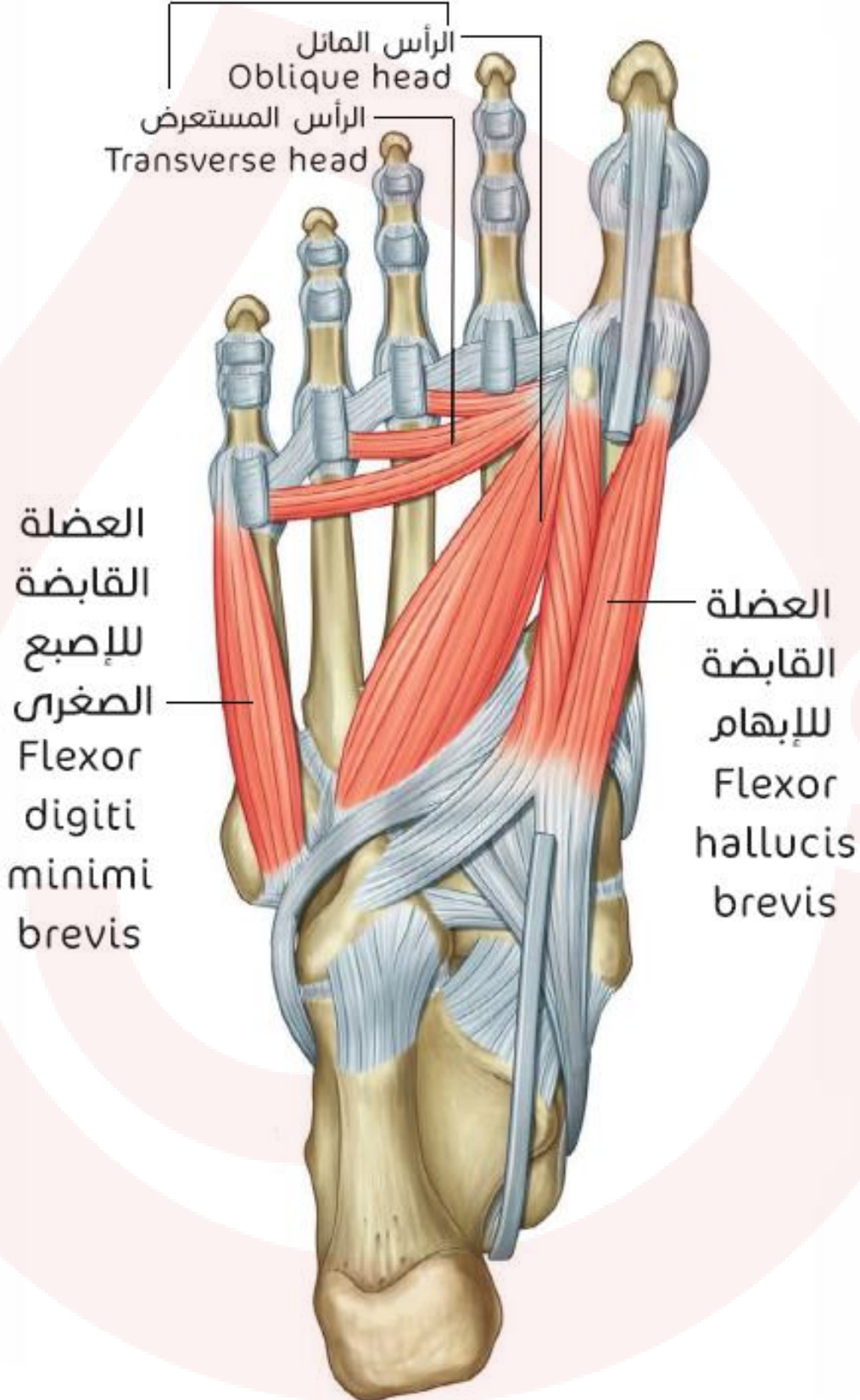
قا: قابضة الأصابع القصيرة





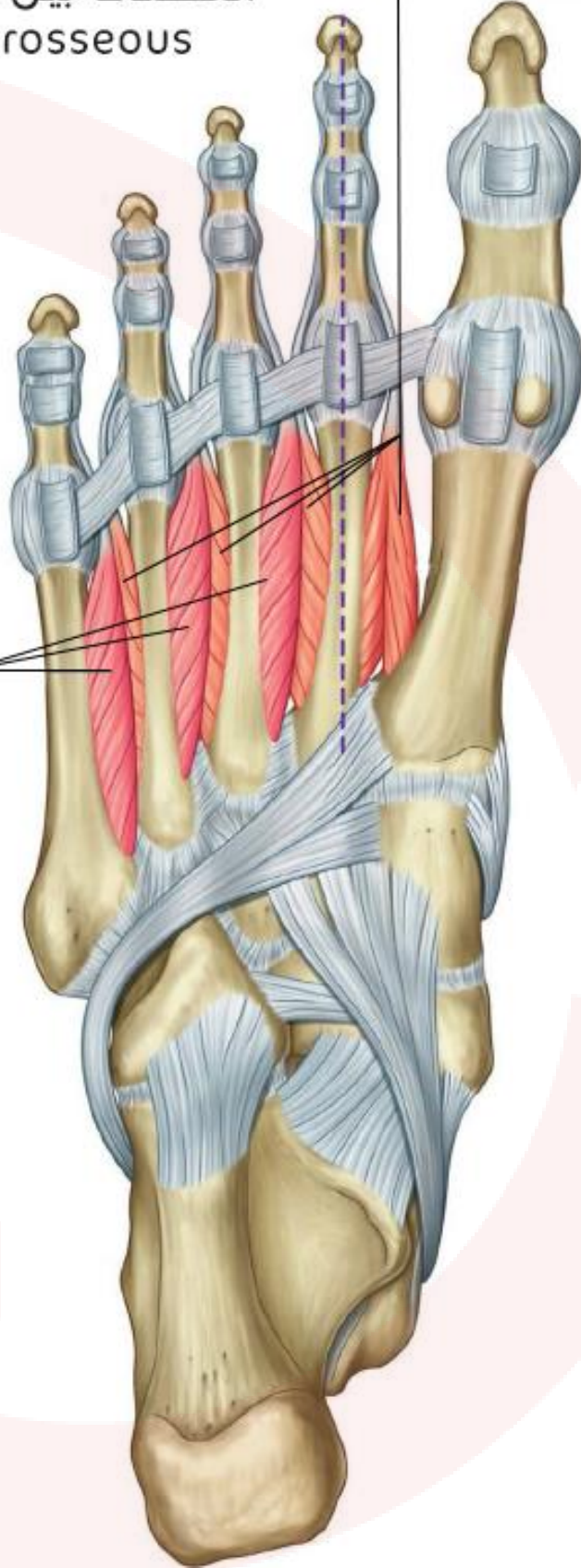
العضلات الخراطينية
Lumbrical muscles

العضلات المقربة للإبهام القدم
Adductor hallucis

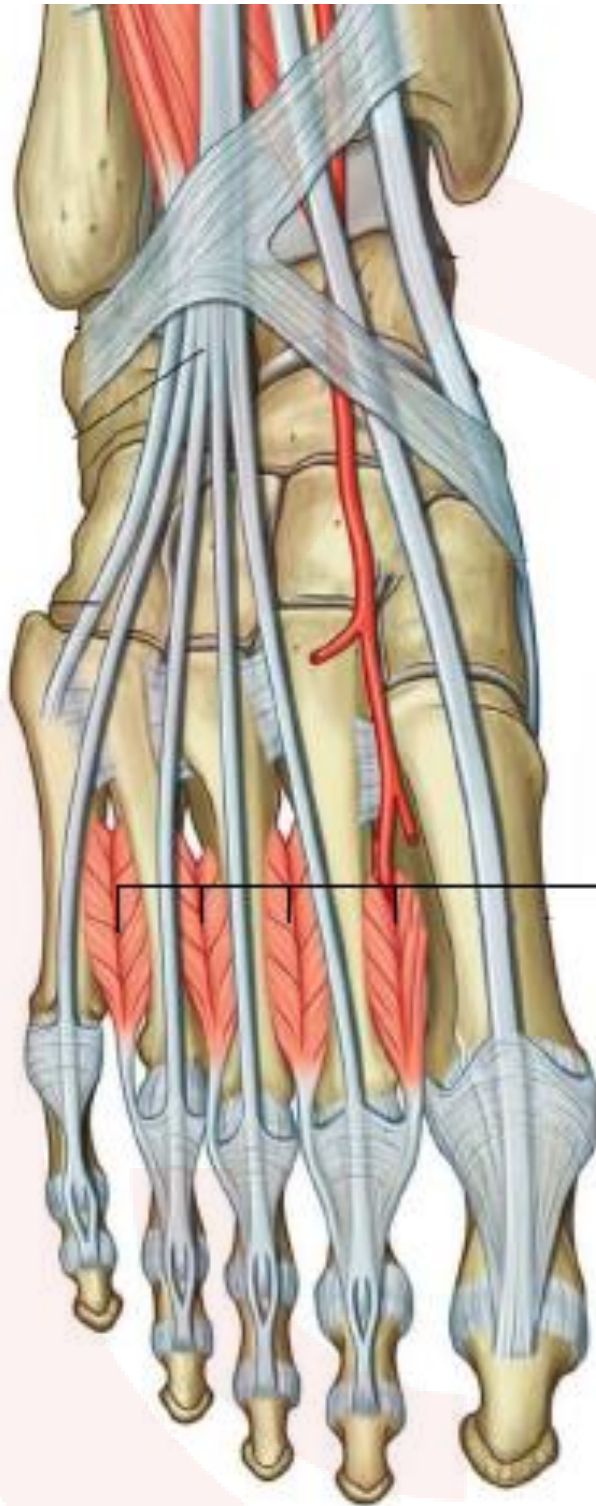


العضلات بين العظمية الظهرية
Dorsal interosseous

العضلات بين
العظمية
الأخمصية
Plantar
interosseous

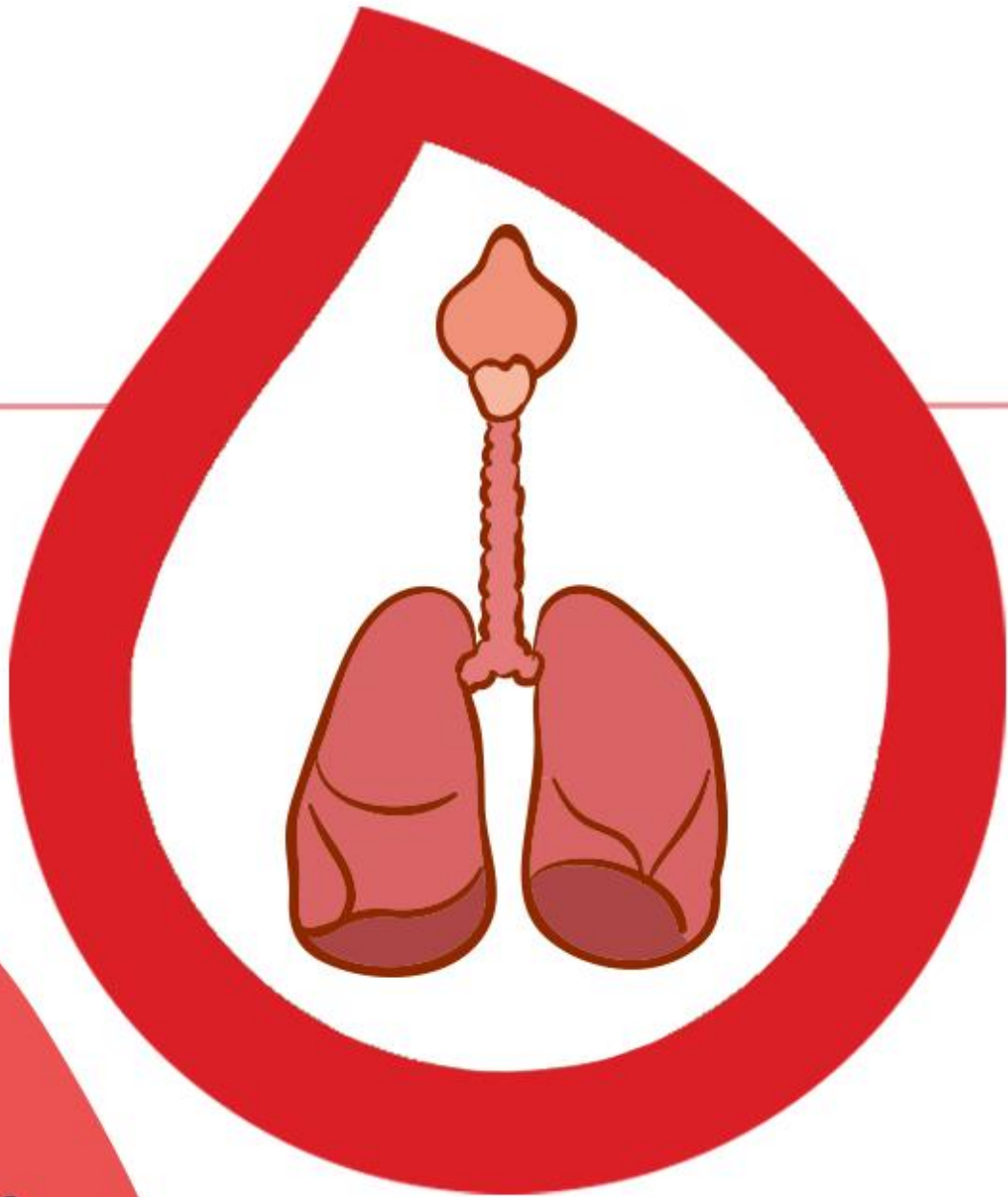


↳ توضيح للعضلات بين العظمية الظهرية:

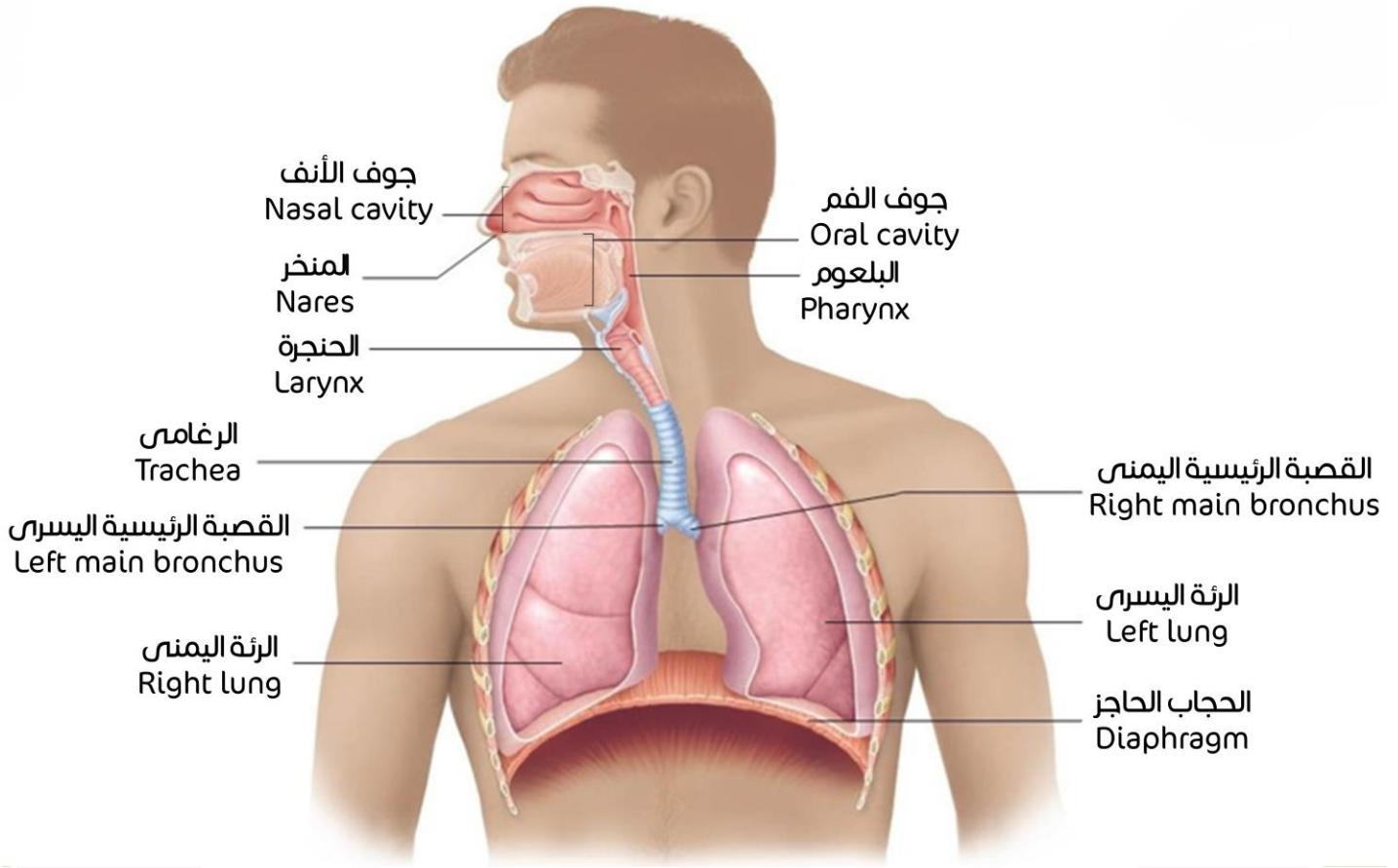


العضلات بين
العظمية الظهرية
Dorsal interosseous

الجهاز التنفسي Respiratory system

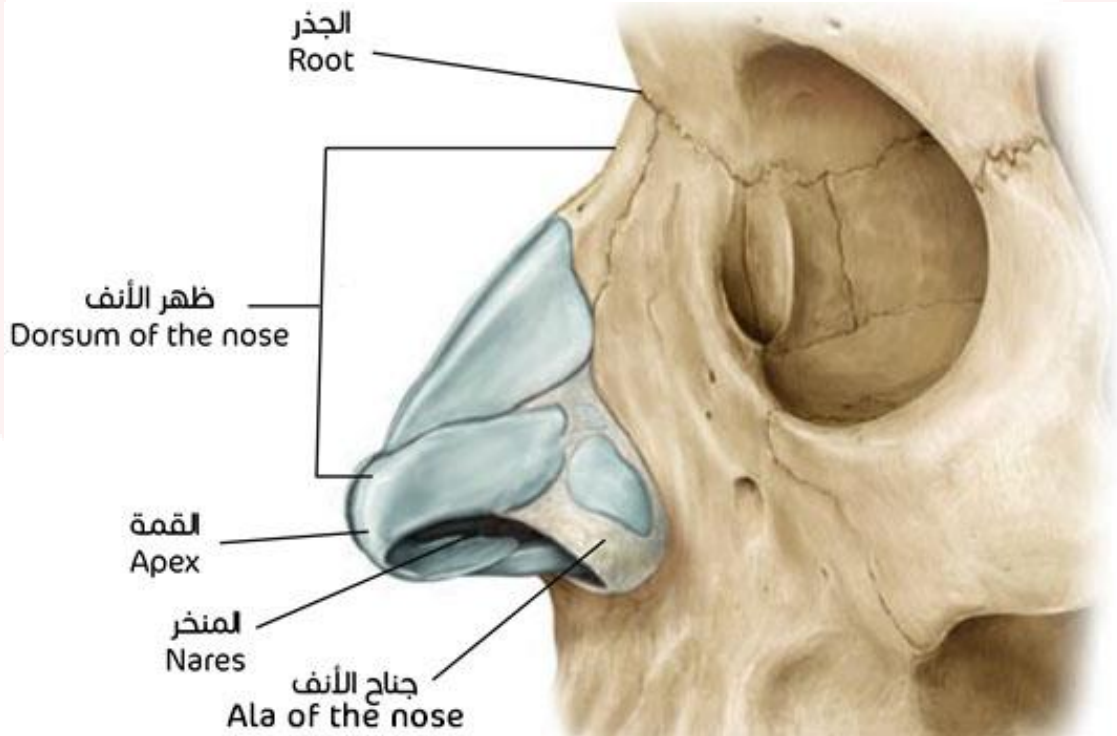


الجهاز التنفسي

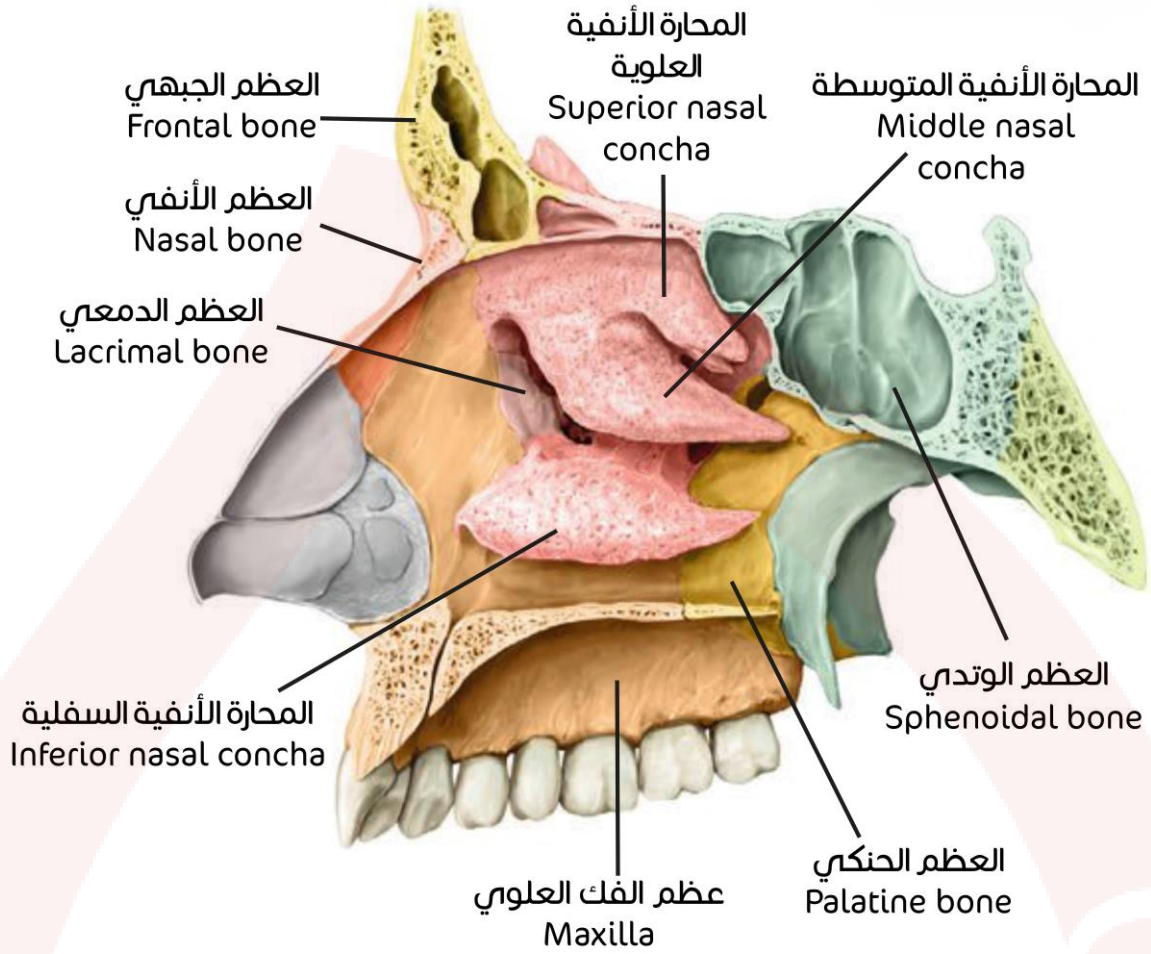


الأنف

الأنف الظاهر

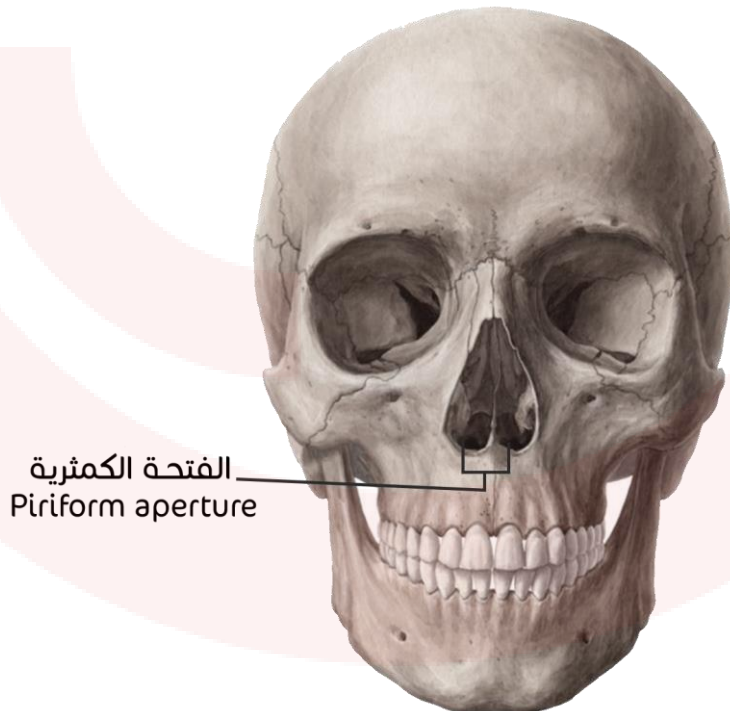


جوف الأنف وحدوده

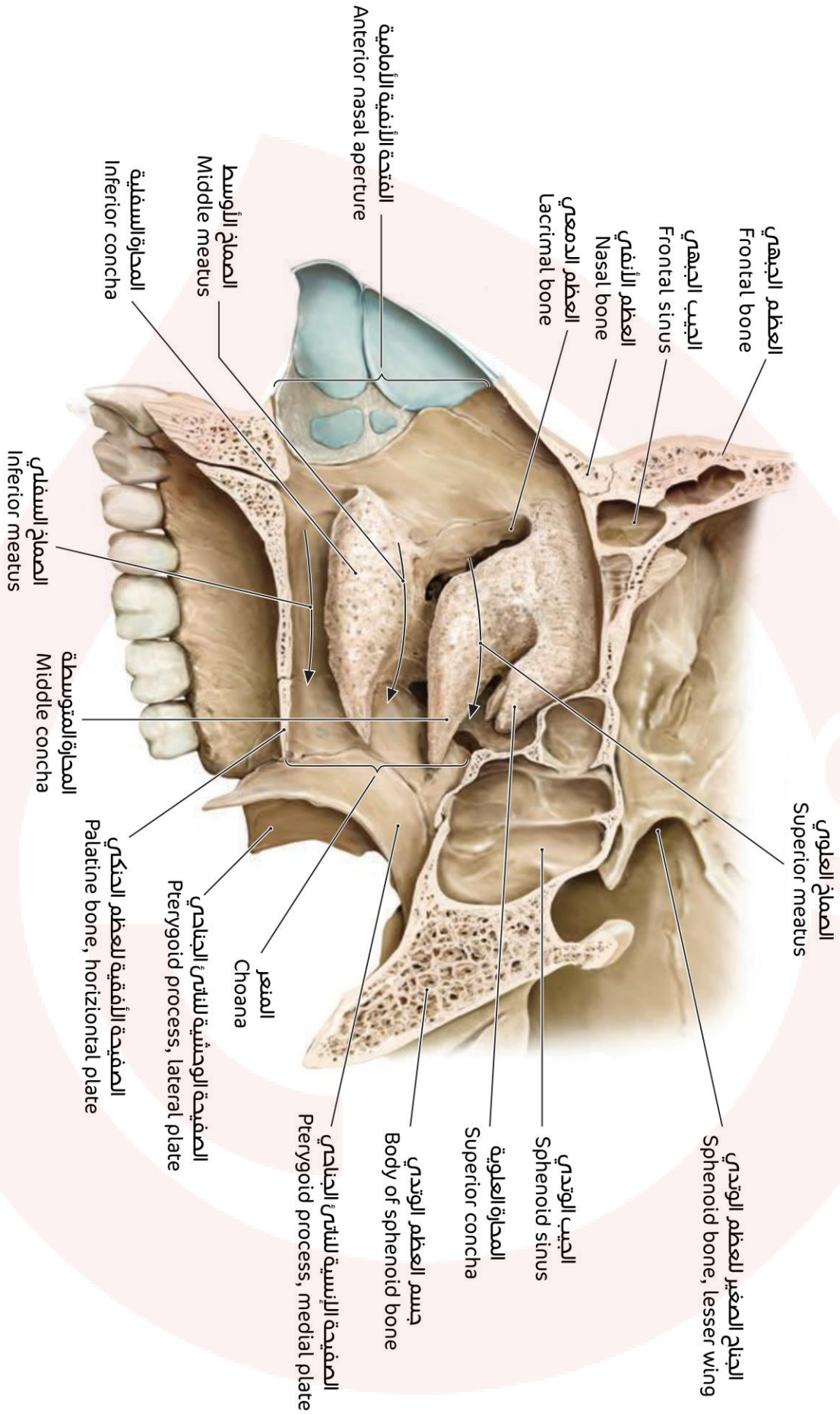


الصورة في الصفحة 46 من الأطلس توضح الوتيرة الأنفية.

↪ الفتحة الكمثرية:

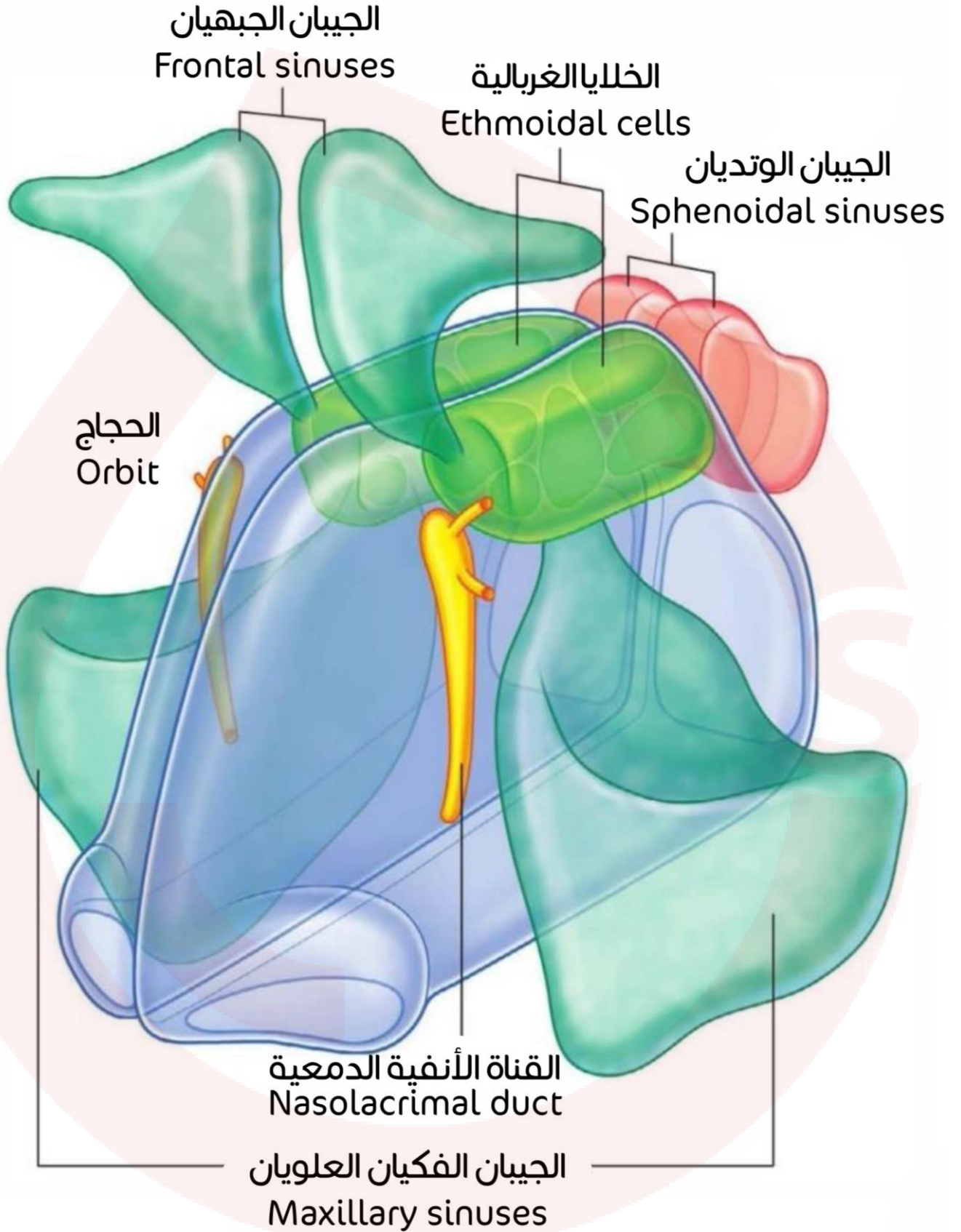


بتفاصيل أكثر * _ *

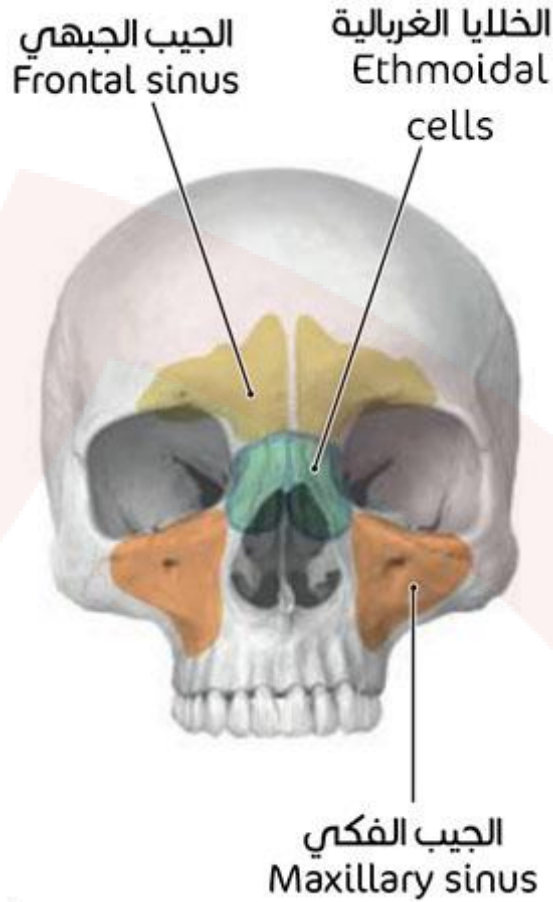


الجيوب المجاورة للأنف

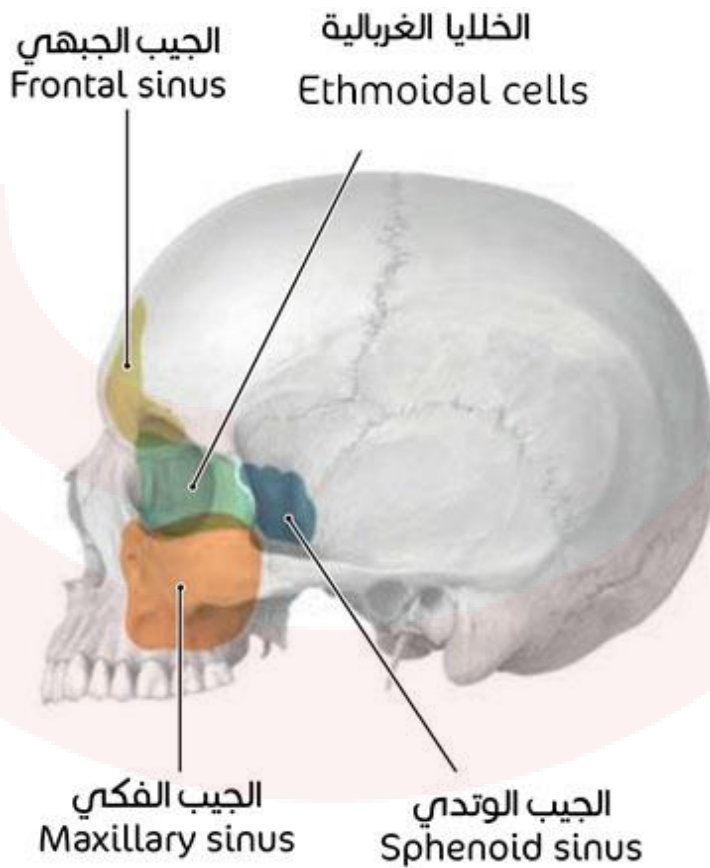
شكل ترسمي للتوضيح:



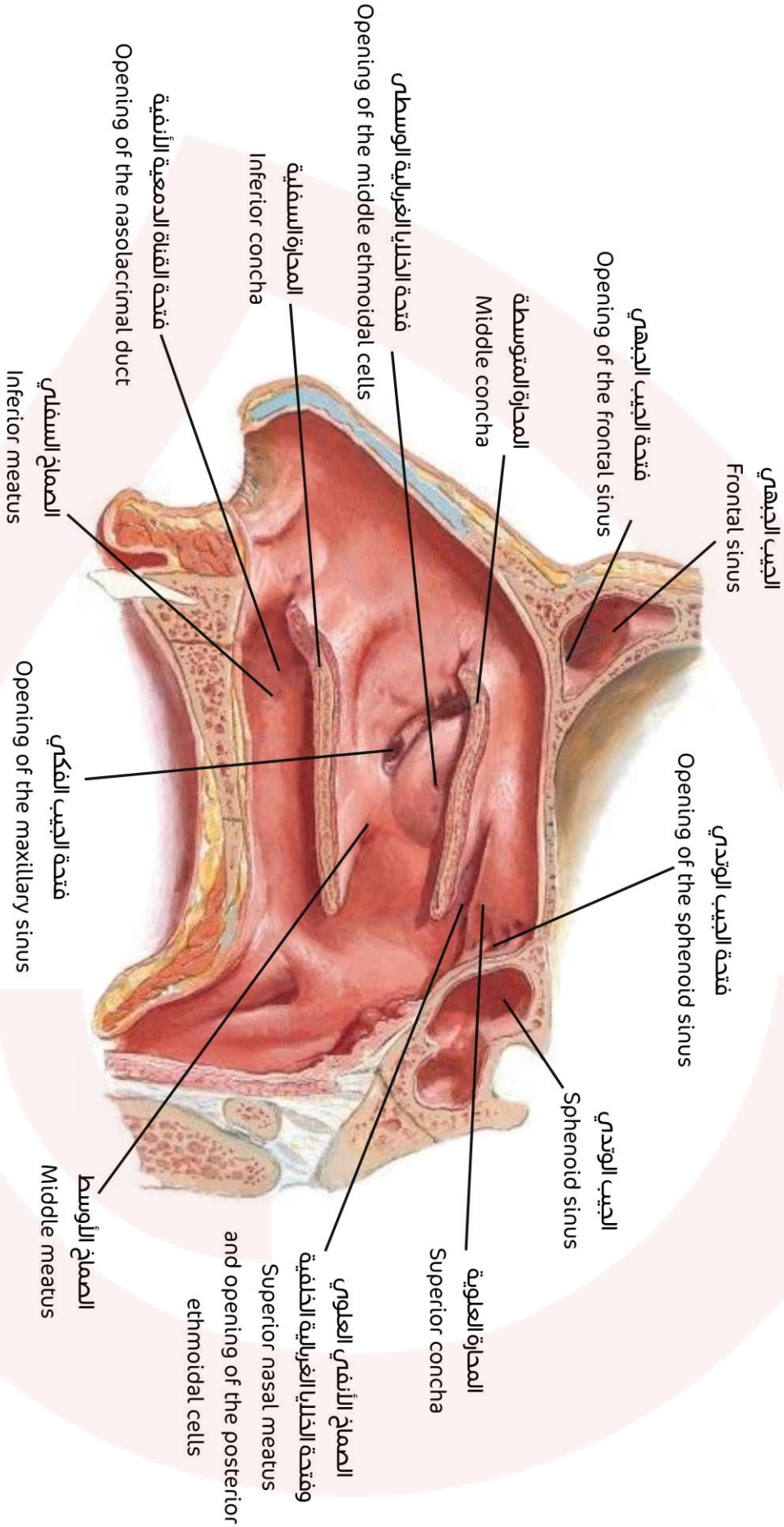
منظر أمامي للجمجمة يظهر فيه توّضع الجيوب المجاورة للأنف عدا الجيب الوتدي:



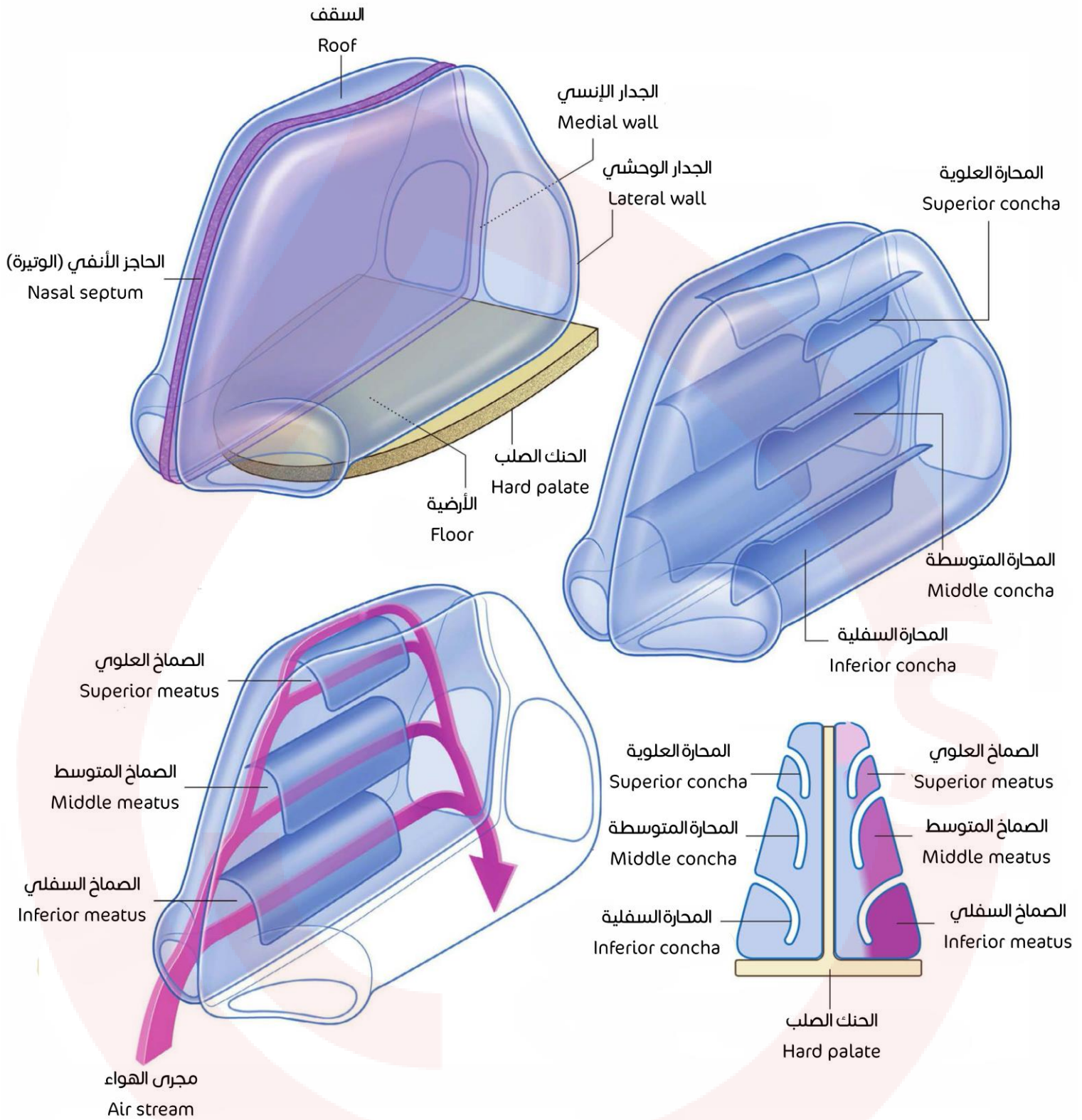
منظر جانبي يوضح توّضع الجيوب الأربعة:



انفتاح الجيوب

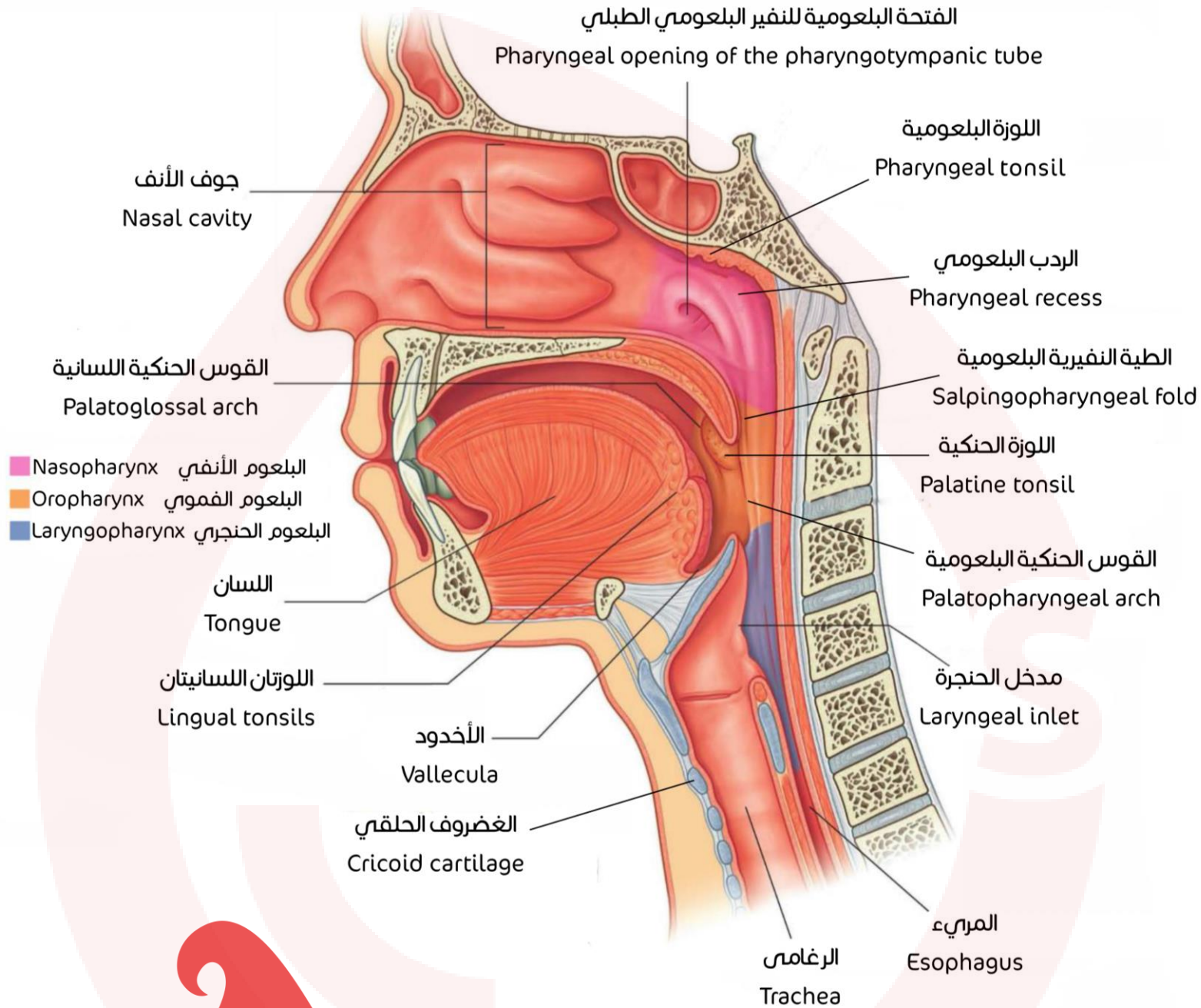


المحارات (القرائن) الأنفية الثلاث والأصمة التي تفتح عليها

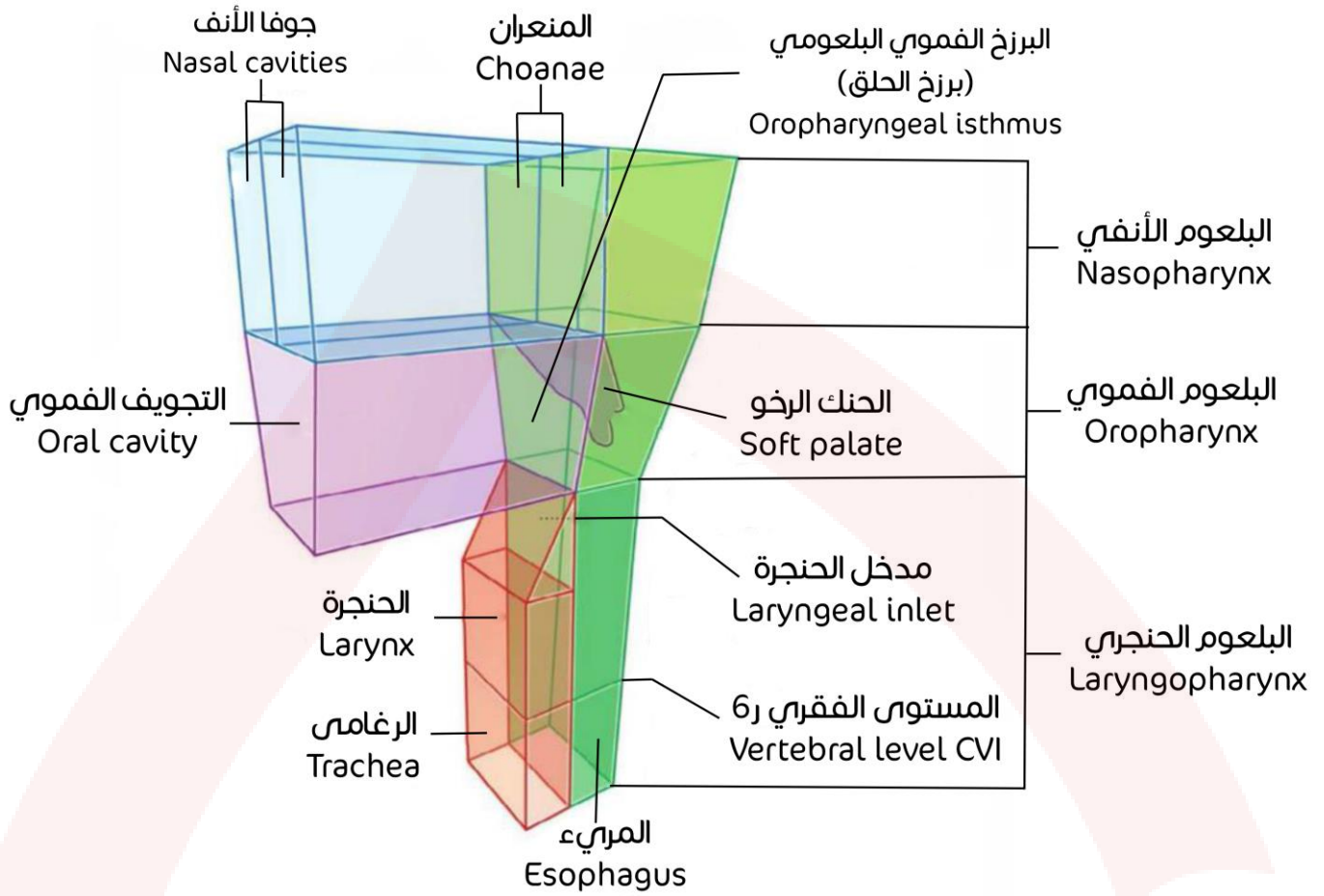


البلعوم

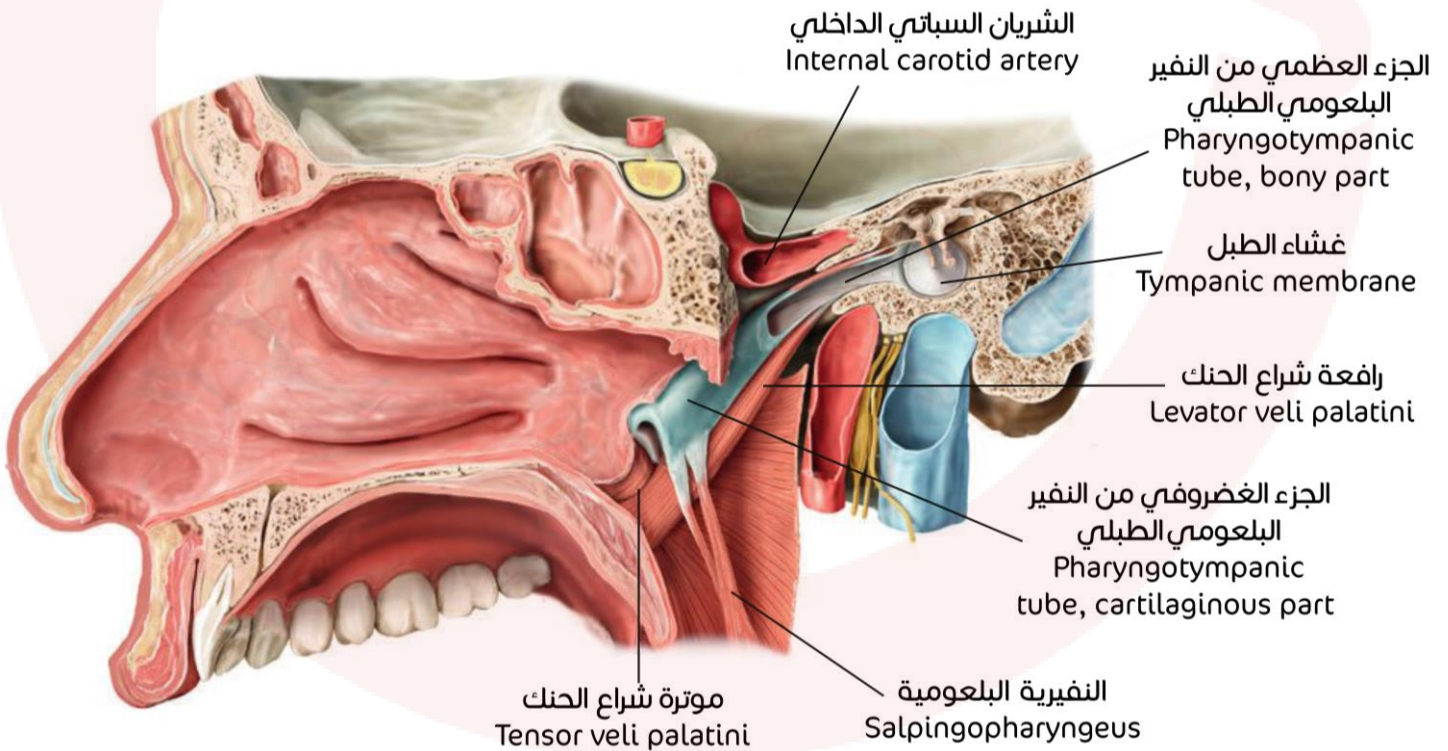
أقسام البلعوم



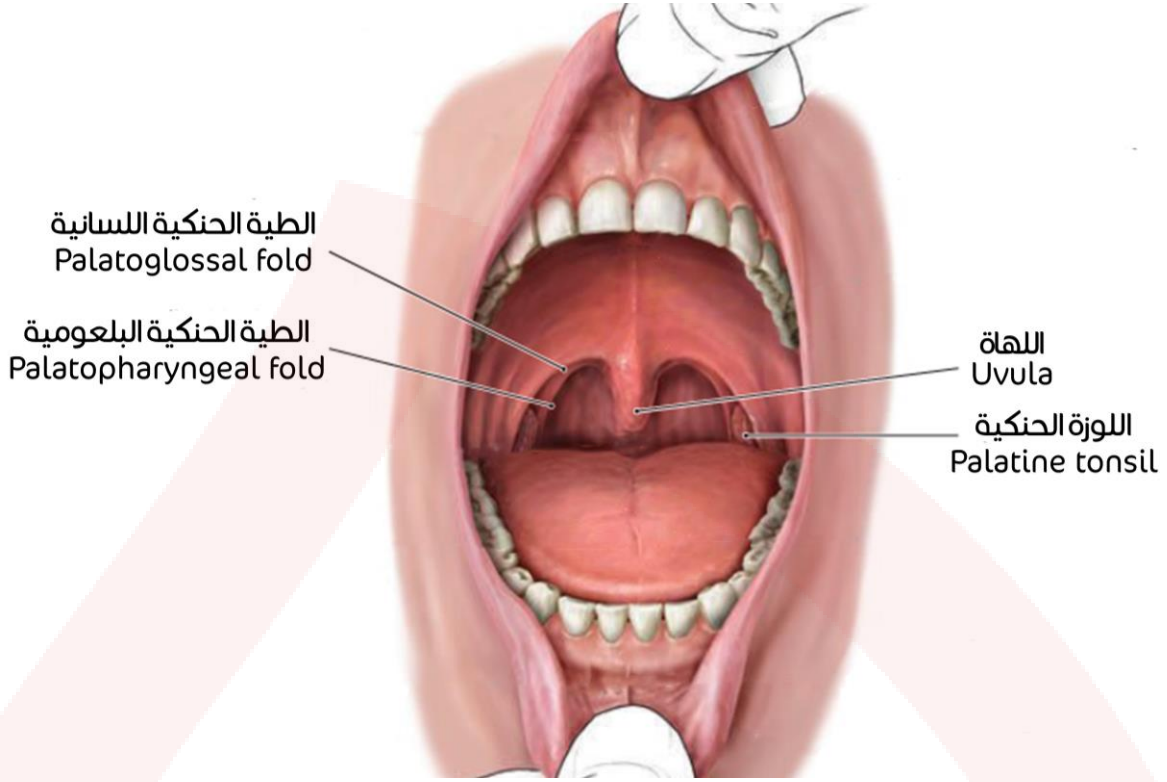
شكل تخطيطي يوضح أقسام البلعوم:



البلعوم الأنفي

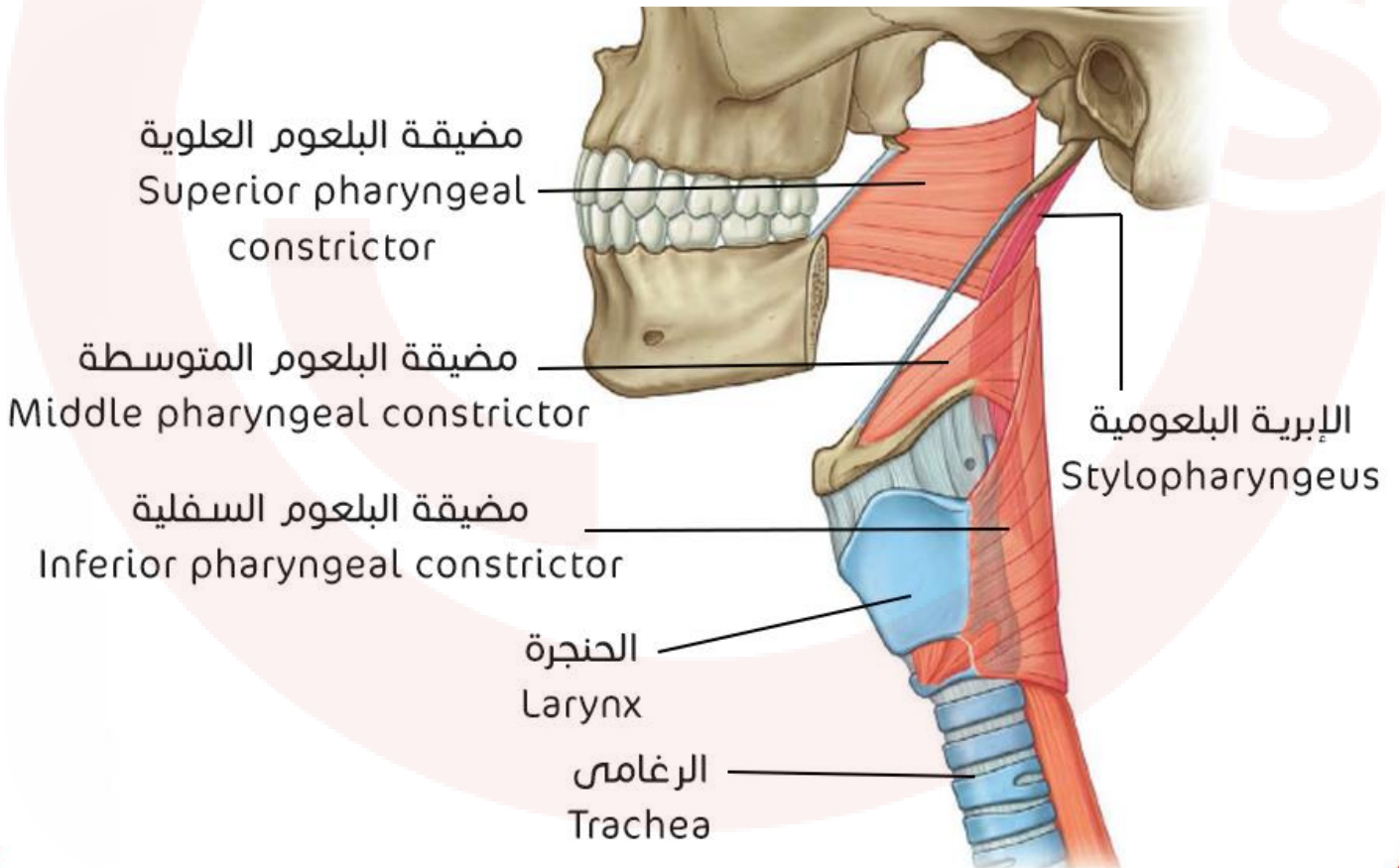


البلعوم الفموي

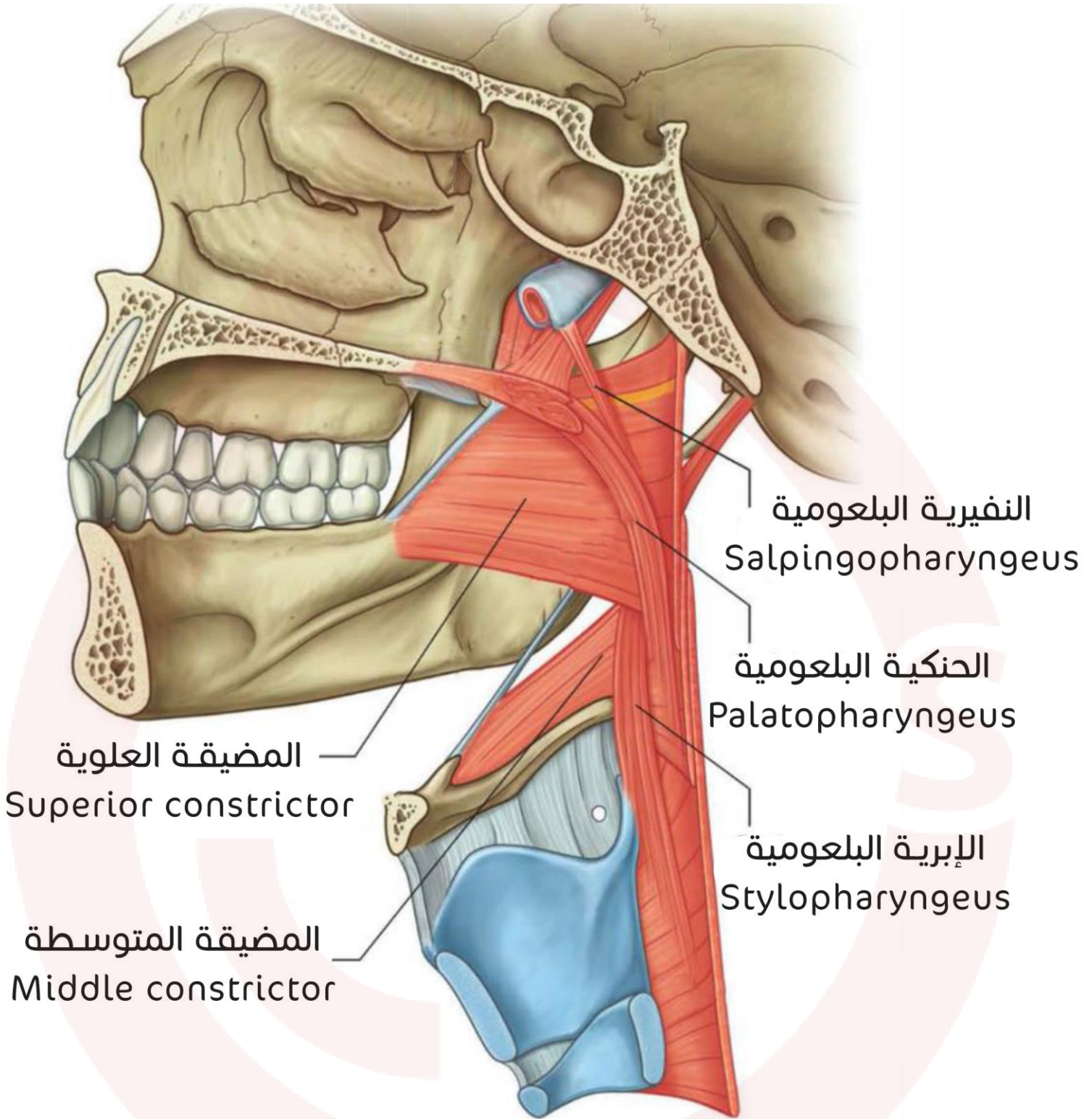


عضلات البلعوم

الطبقة العضلية الخارجية

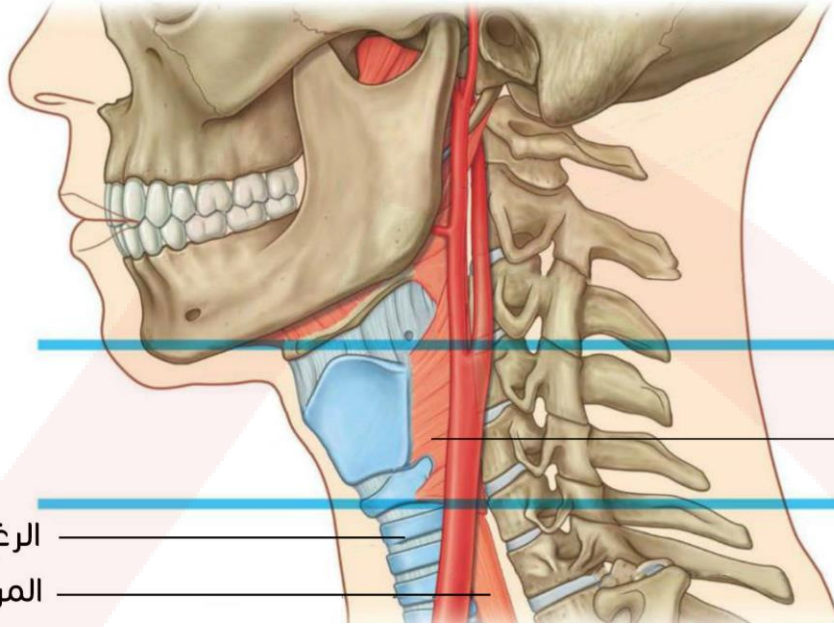


الطبقة الداخلية الطولانية



الحنجرة

موقع الحنجرة



مستوى الفقرة الرقبية (3-4)
C11-C14 level

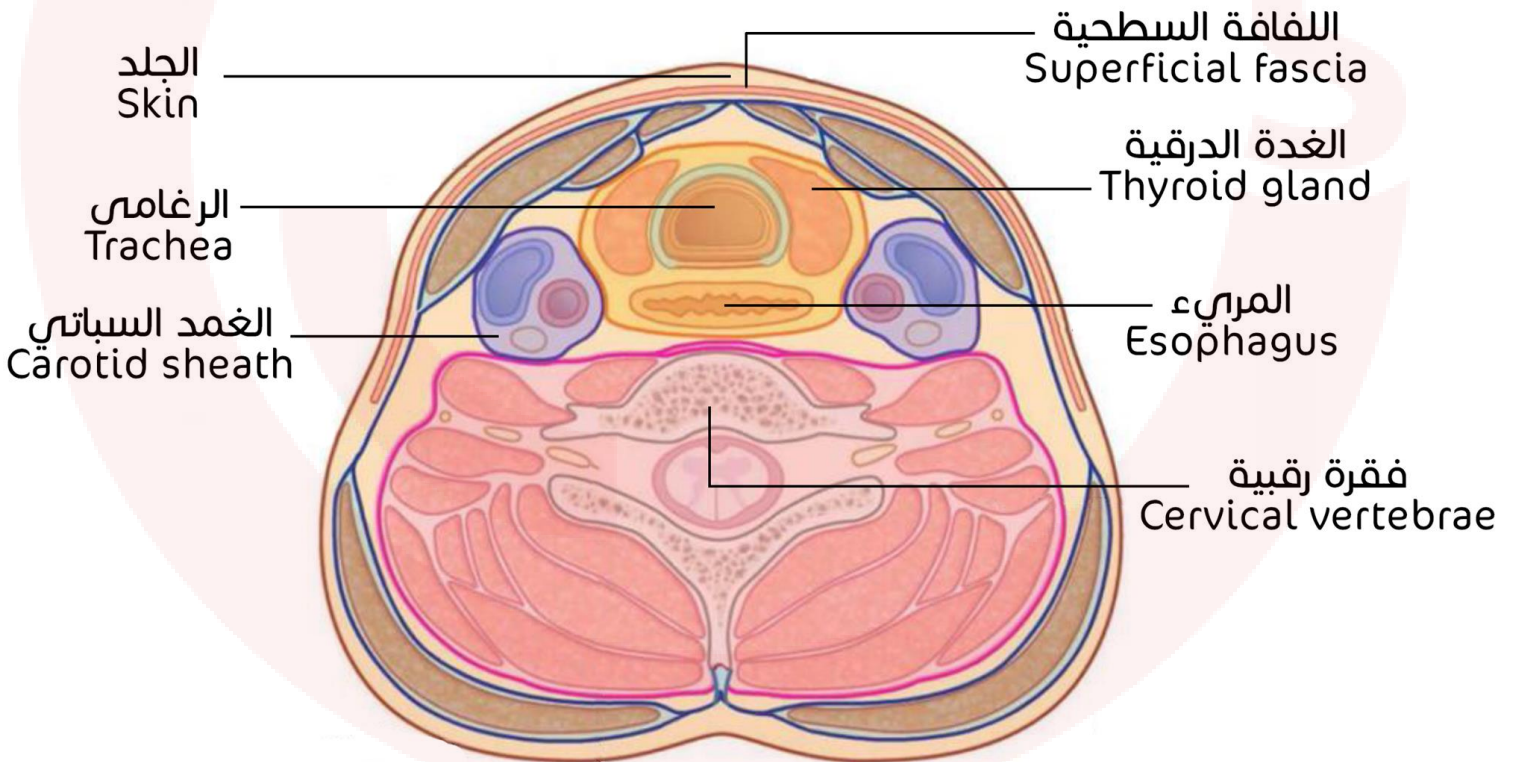
البلعوم Pharynx

مستوى الفقرة الرقبية (5-6)
CV-CV1 level

الرغامى Trachea

المريء Esophagus

مجاورات الحنجرة



الجلد
Skin

اللفافة السطحية
Superficial fascia

الرغامى
Trachea

الغدة الدرقية
Thyroid gland

الغمد السباتي
Carotid sheath

المريء
Esophagus

فقرة رقبية
Cervical vertebrae

غضاريف الحنجرة

الغضروف الدرقي

منظر أمامي وحشي:

الرباطان الدرقيان اللاميان الوحشيان
Lateral throthyoid ligaments

الصفحة اليمنى
Right lamina

الثلمة الدرقية العلوية
Superior thyroid notch

القرن العلوي
Superior horn

الحديبة العلوية الدرقية
Superior thyroid tubercle

الشامخة الحنجرية
Laryngeal prominence

الخط المائل
Oblique line


القرن السفلي
Inferior horn

الثلمة الدرقية السفلية
Inferior thyroid notch

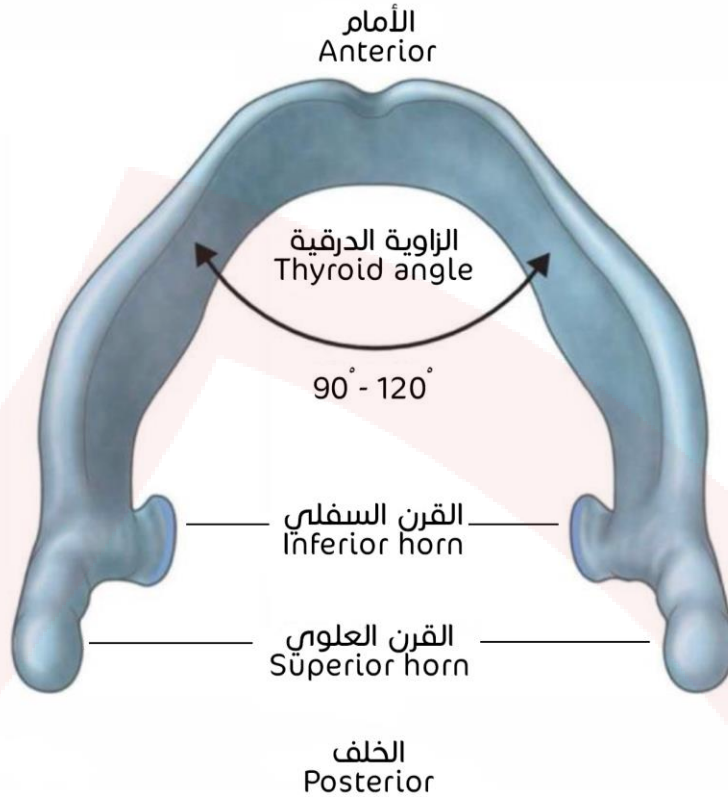
الصفحة اليسرى
Left lamina

الحديبة السفلية الدرقية
Inferior thyroid tubercle

وجيه للغضروف الحلقى
Facet for cricoid cartilage

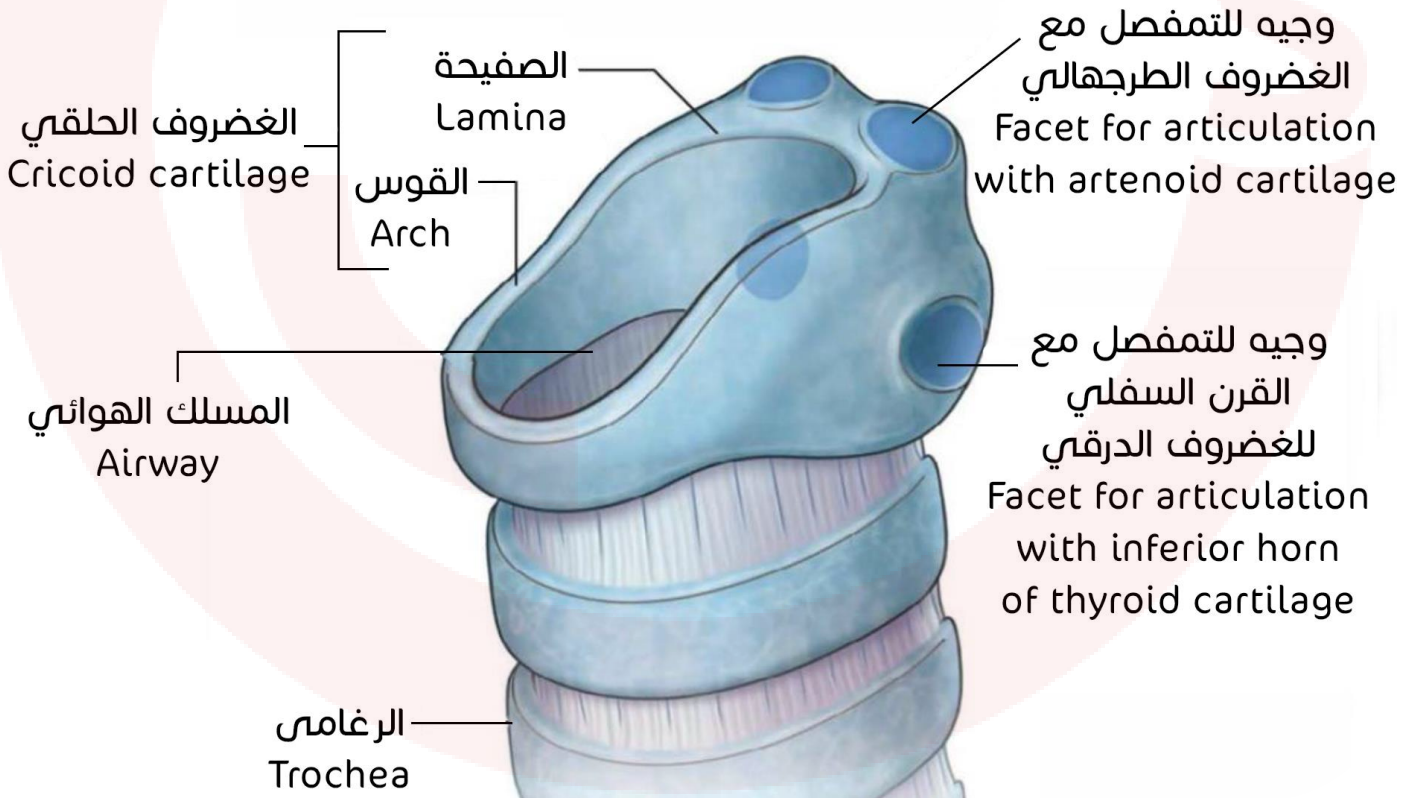


منظر علوي:

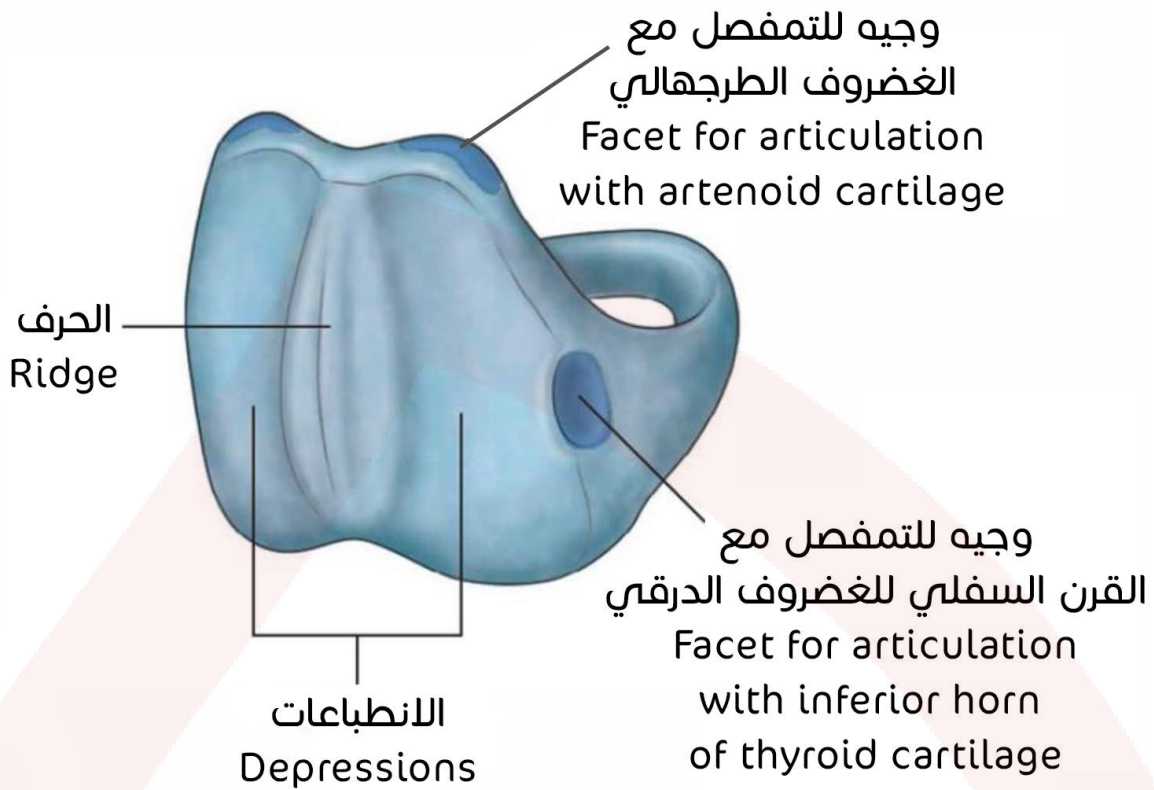


الغضروف الحلقي

منظر أمامي وحشي:

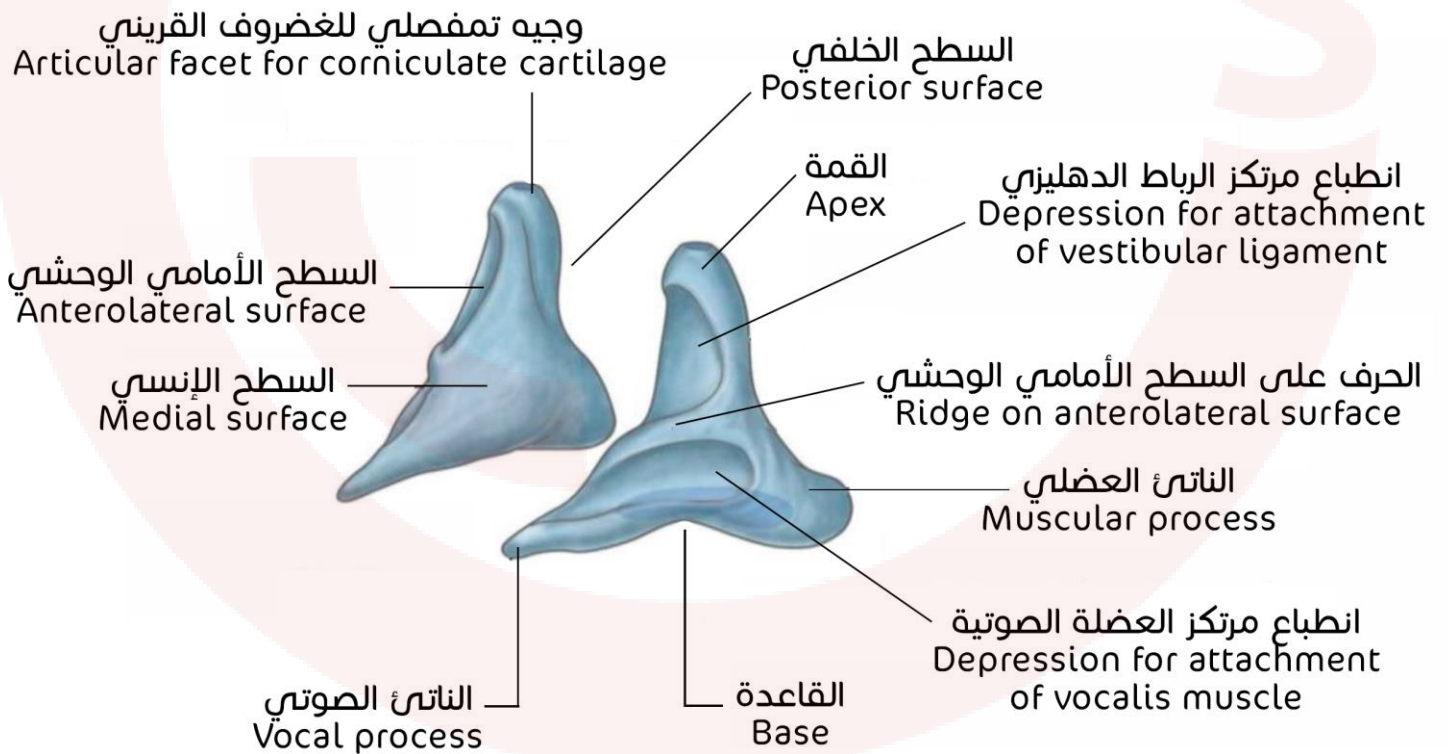


منظر خلفي:

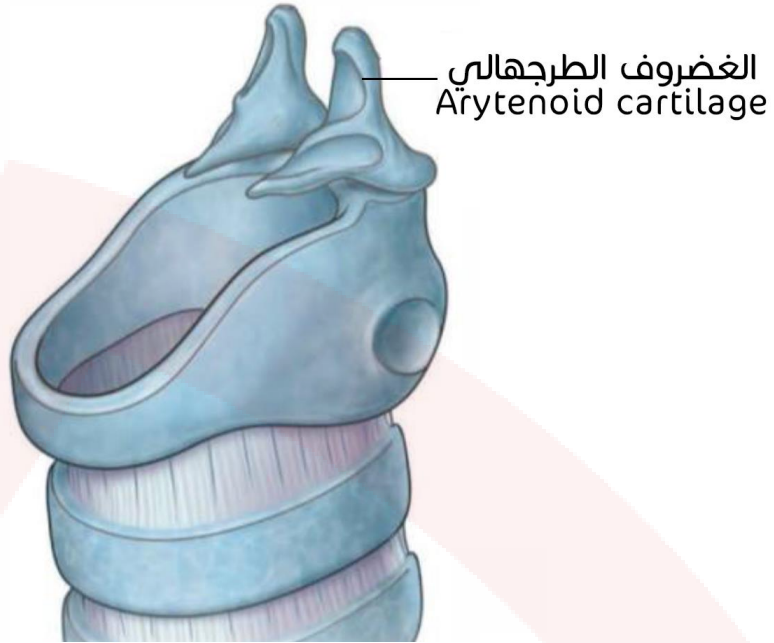


الغضروفان الطرجهاليان

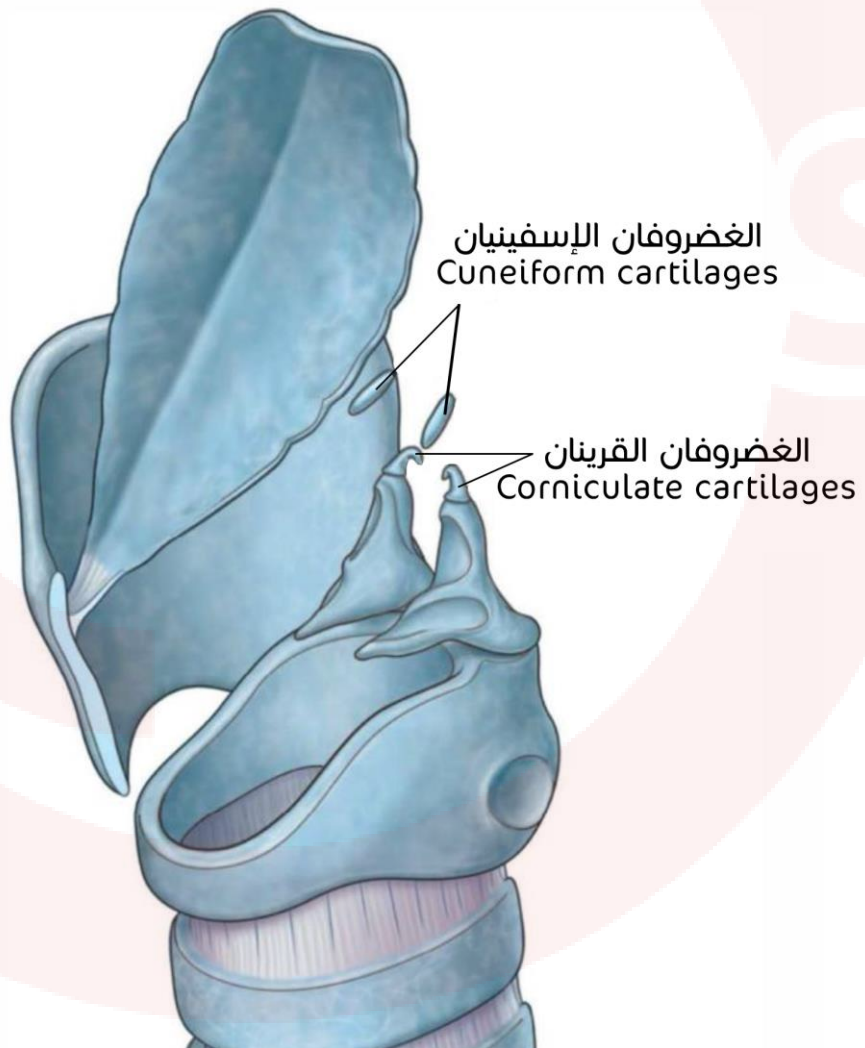
المعالم التشريحية:



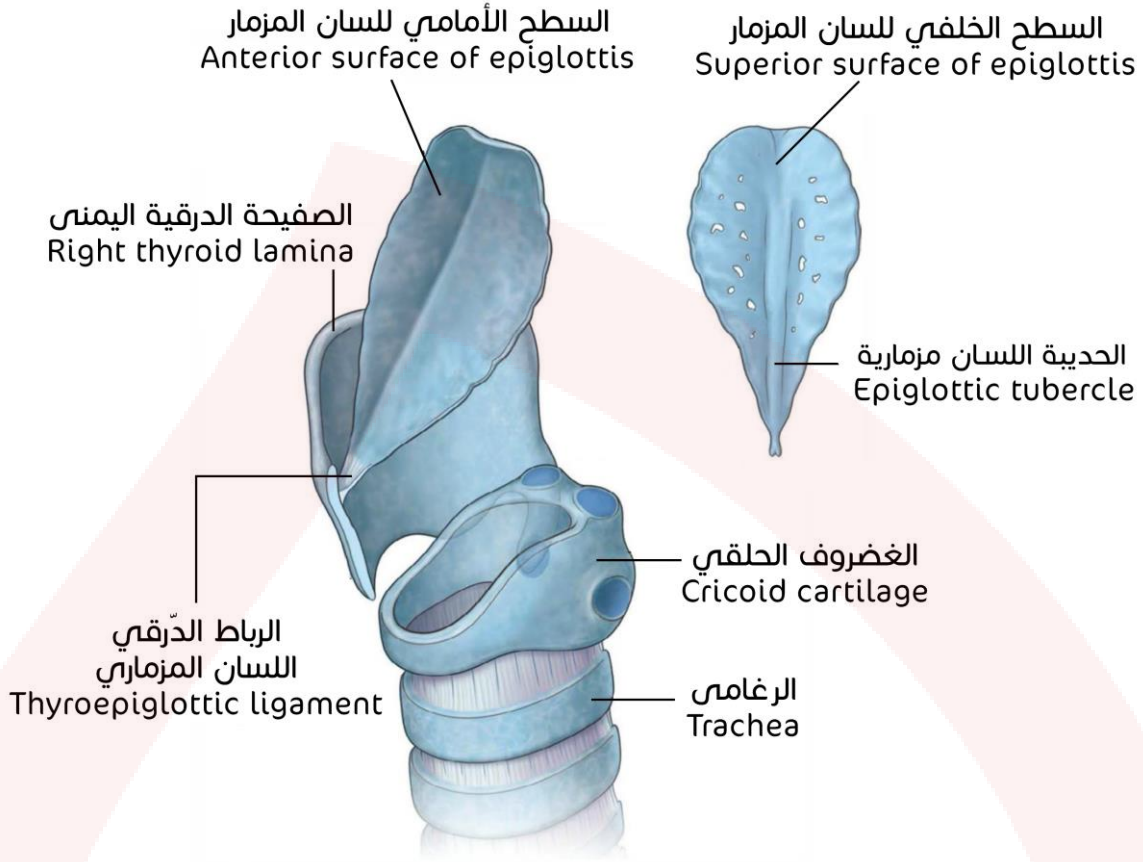
توضع الغضروفين على الغضروف الحلقى:



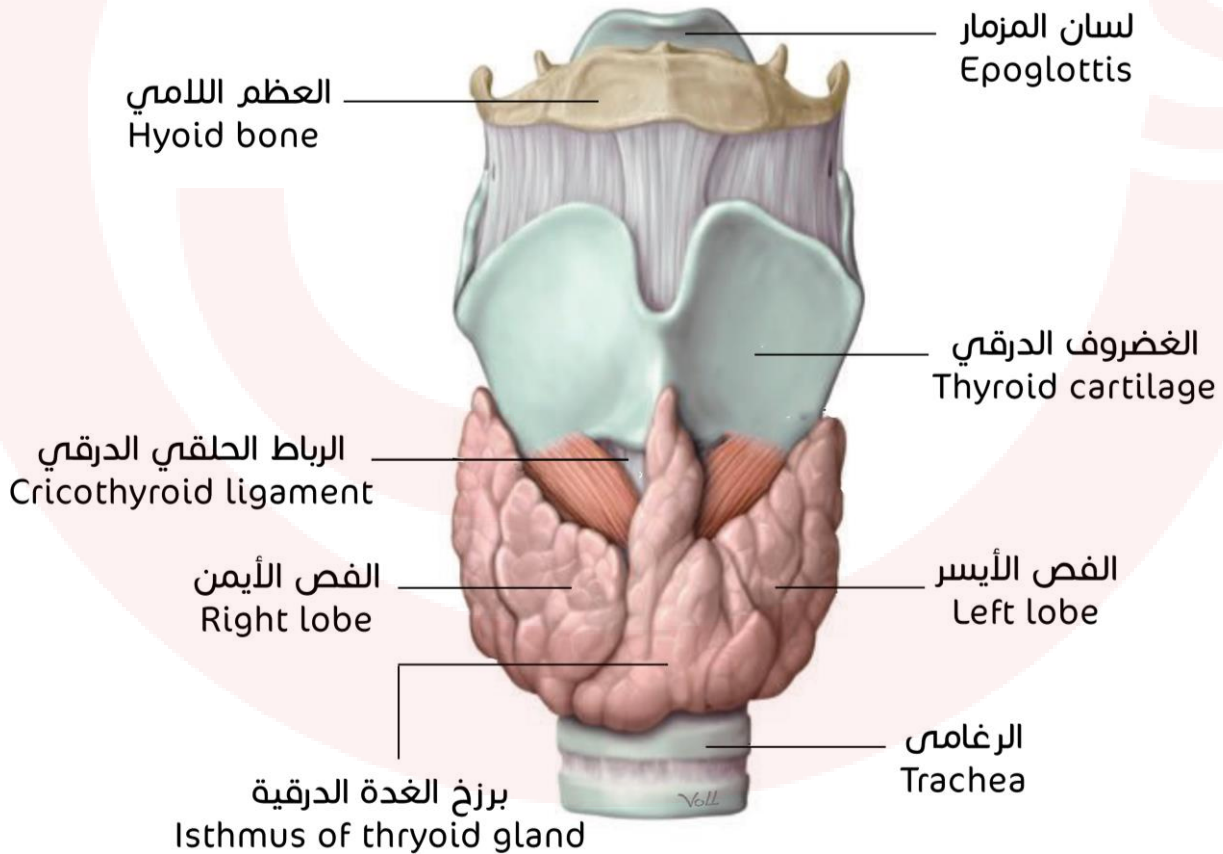
الغضاريف الإسفينية والقرينية



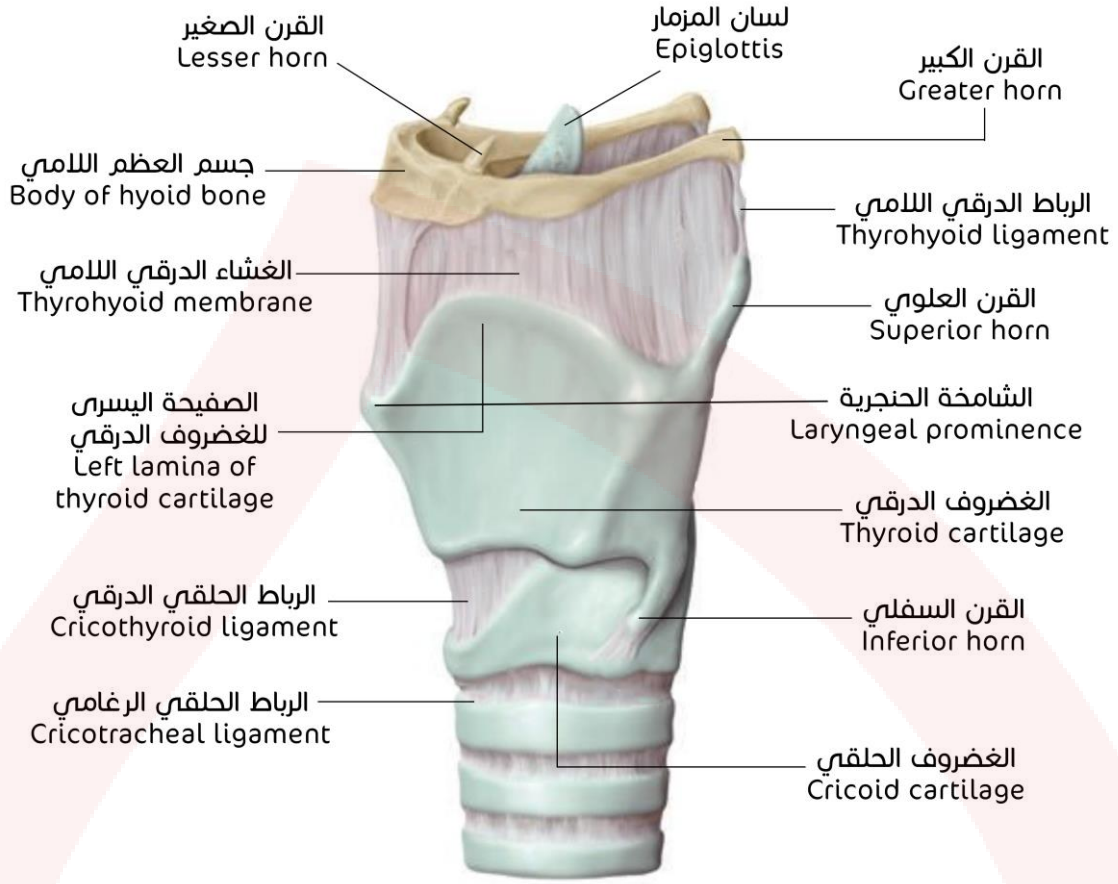
غضروف الفلحة (لسان المزمار)



منظر أمامي يوضح توضع لسان المزمار بالنسبة للعظم اللامي:

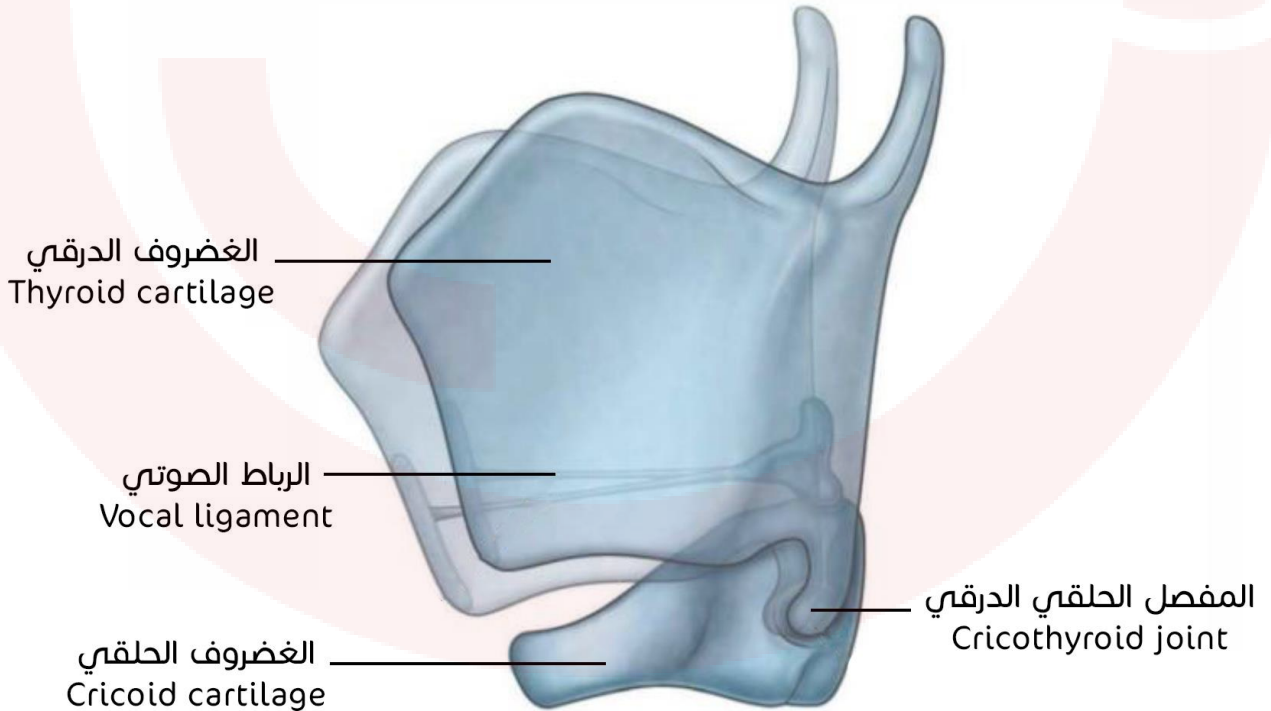


منظر جانبي يوضح توضع لسان المزمار بالنسبة للعظم اللامي:

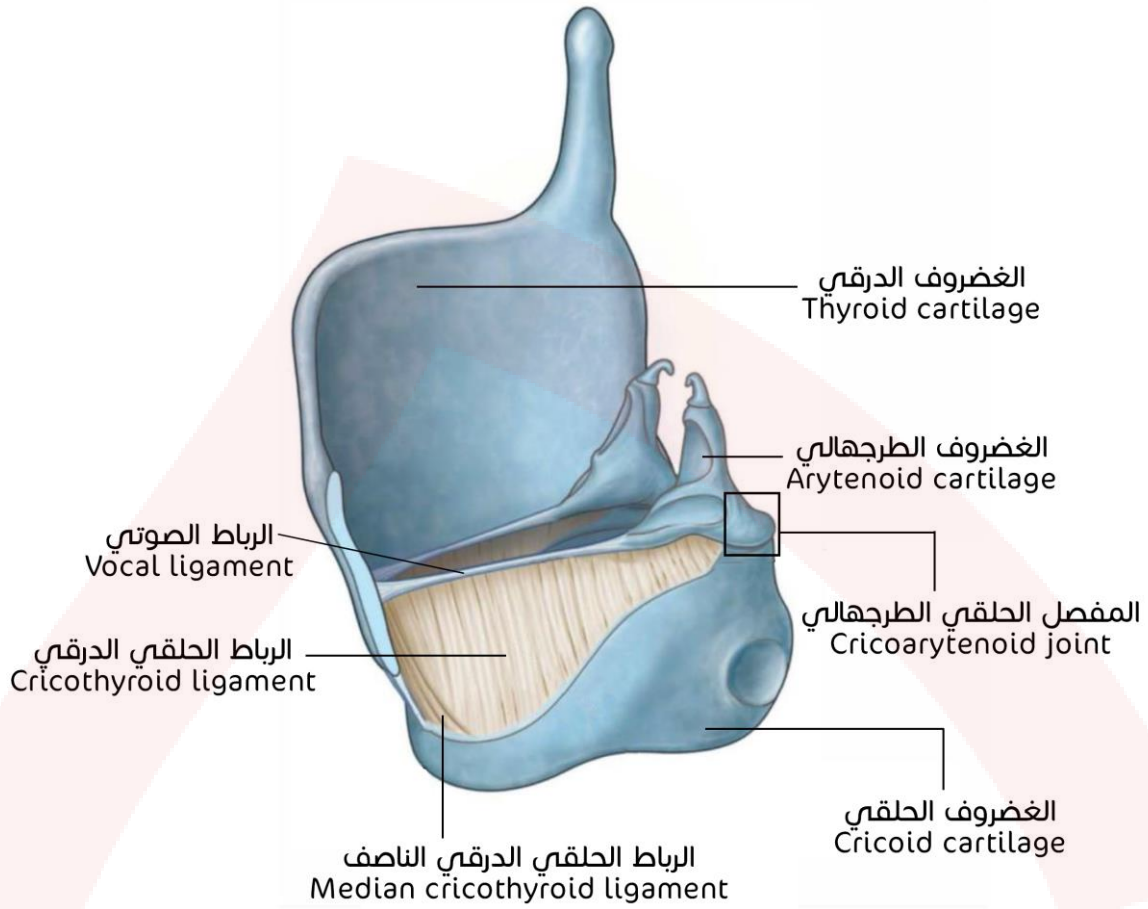


مفاصل الحنجرة

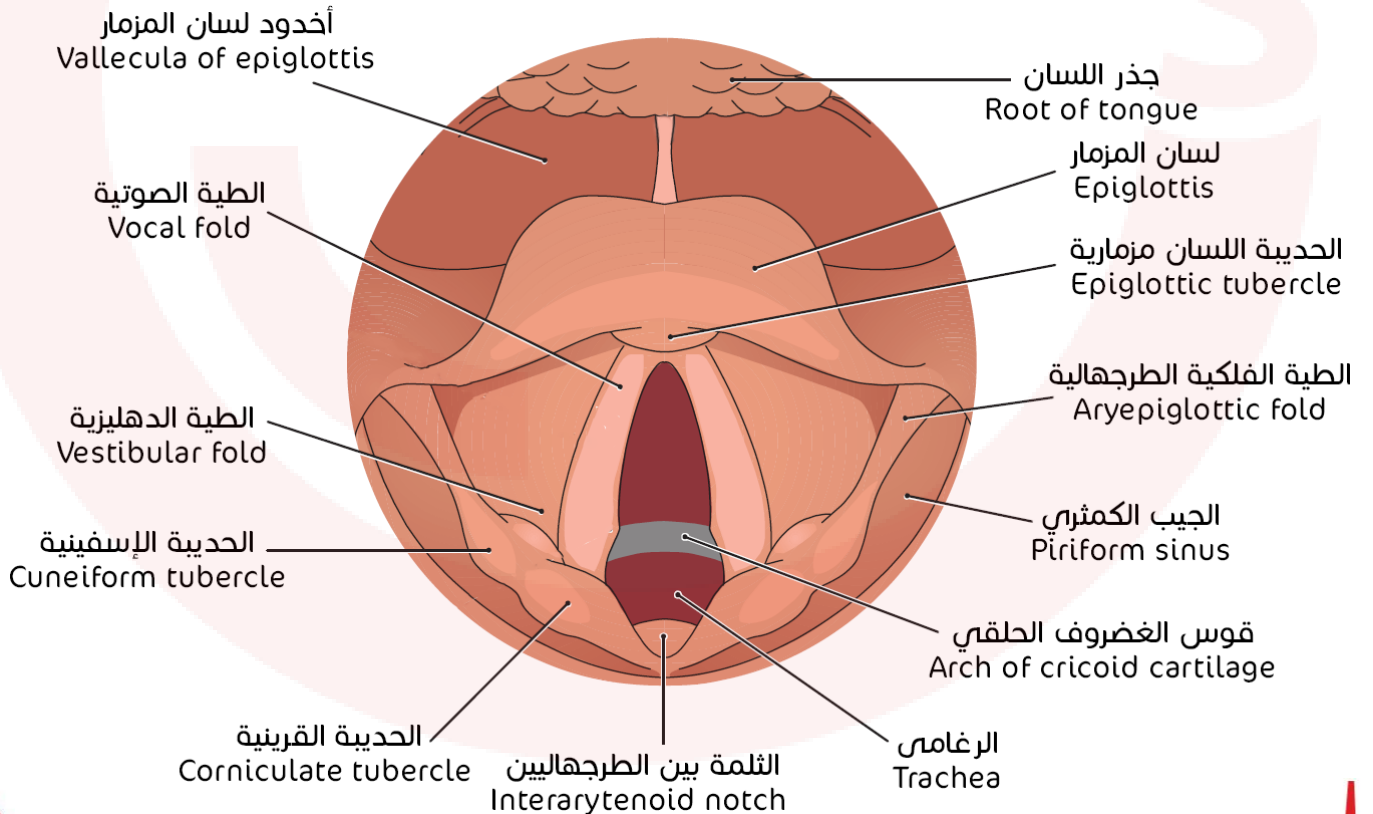
المفصل الحلقى الدرقي



المفصل الحلقى الطرجهالي

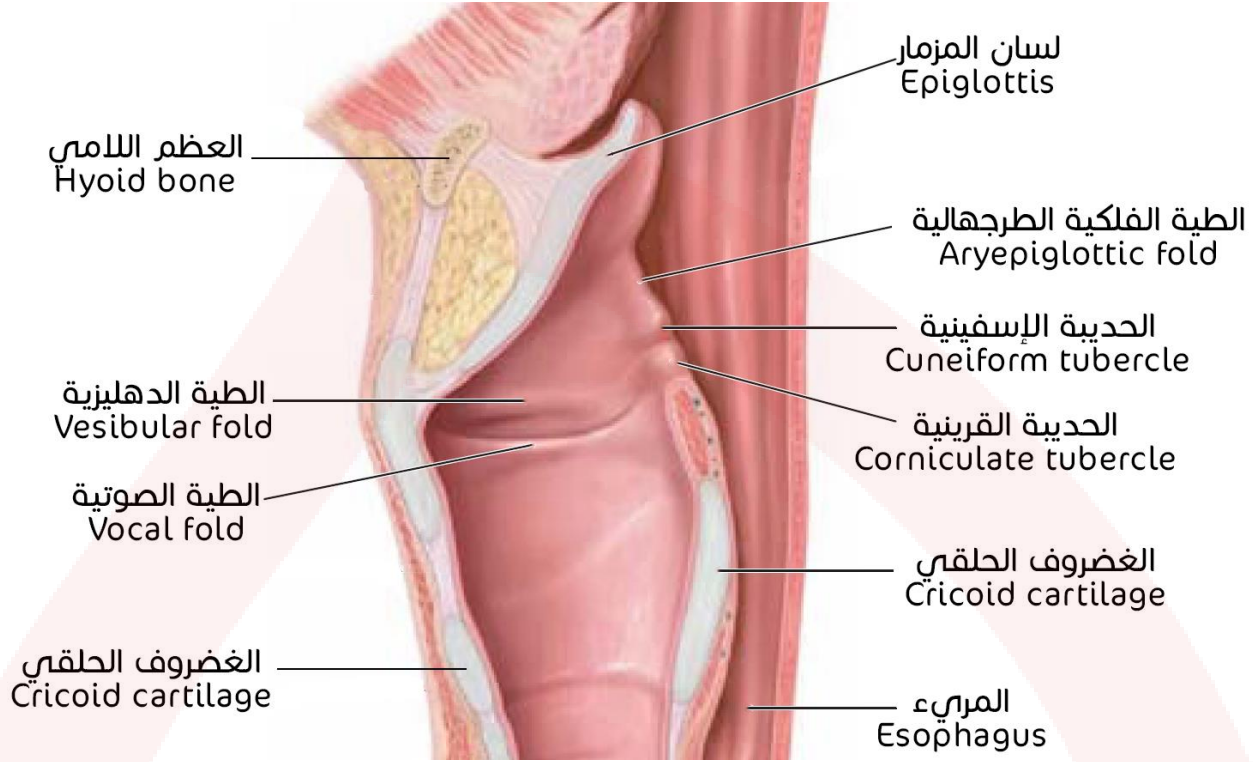


مدخل الحنجرة (منظر علوي)

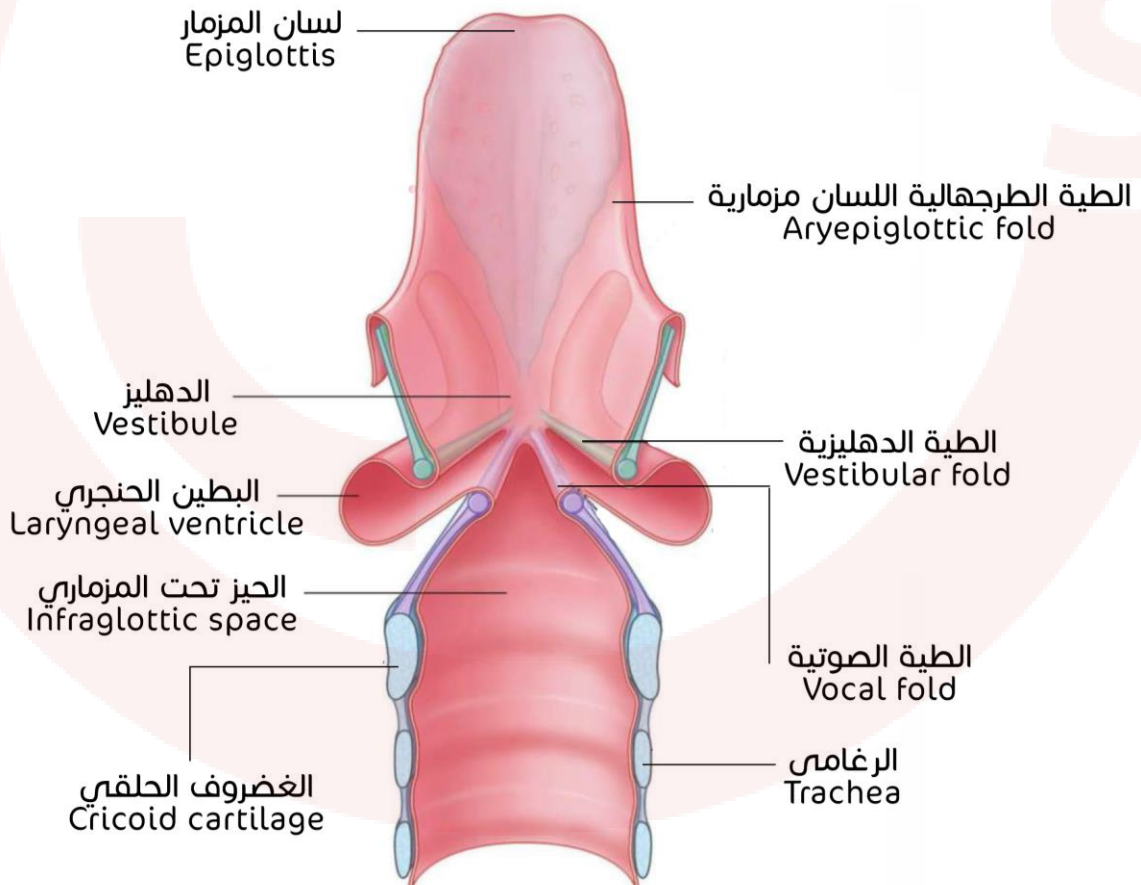


جوف الحنجرة

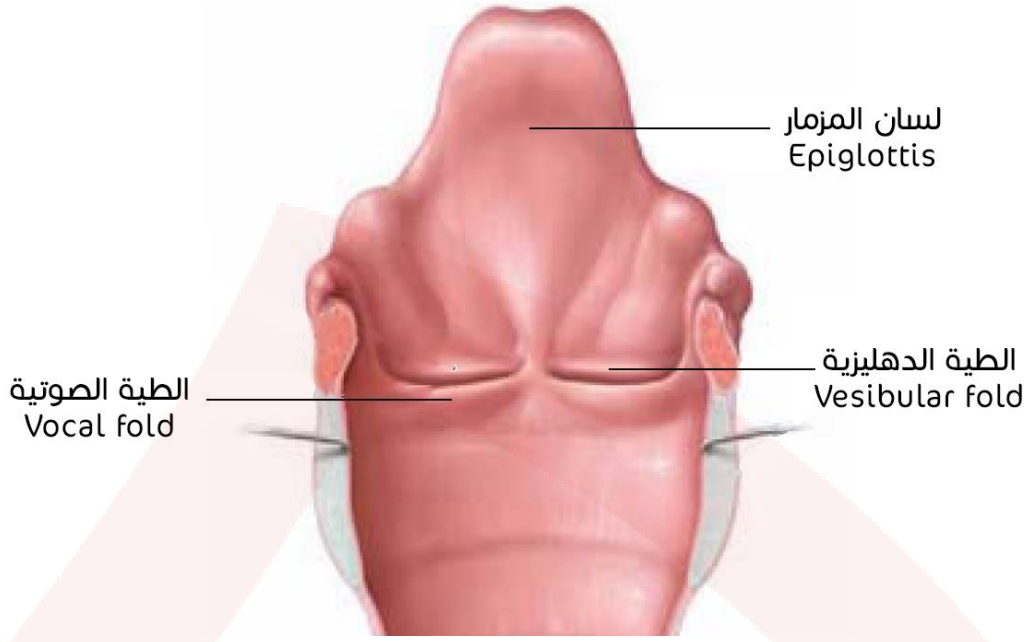
مقطع في المستوى السهمي:



مقطع في المستوى الإكليلي:

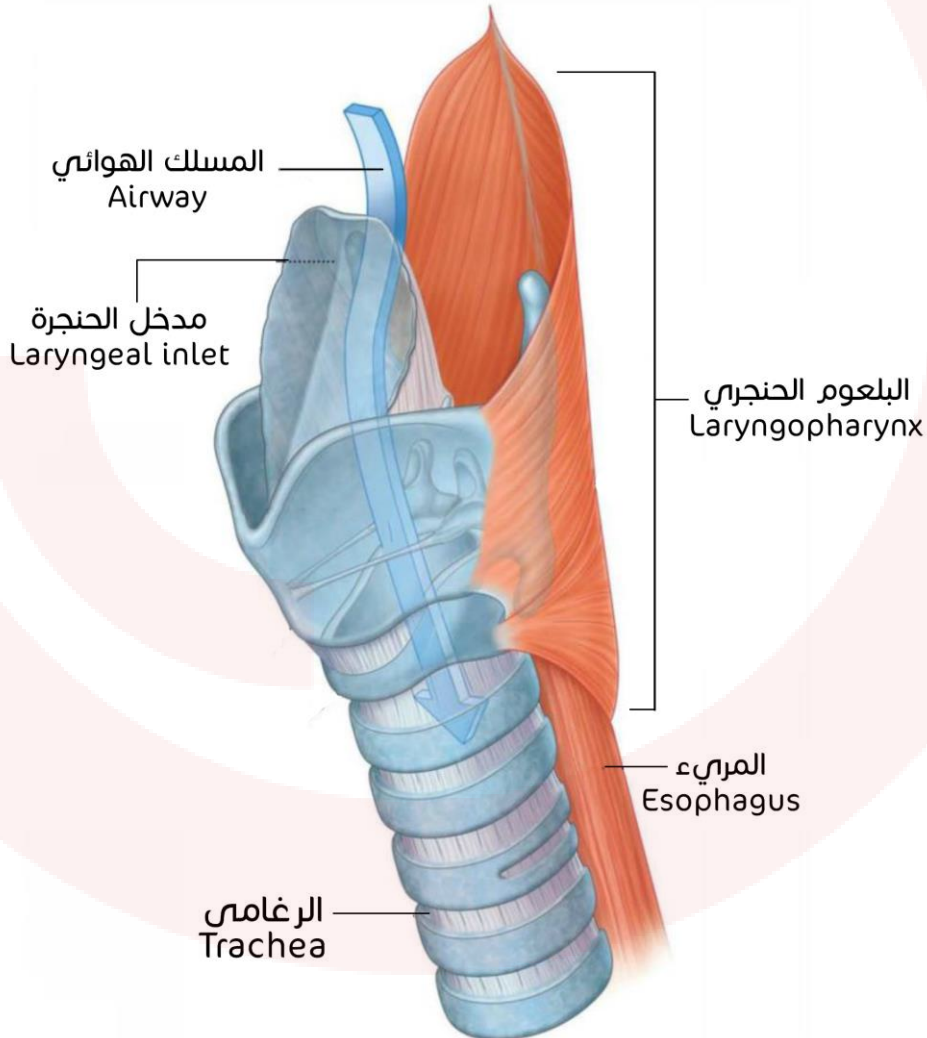


مقطع إكليلي يوضح الطيتين الدهليزية والصوتية:

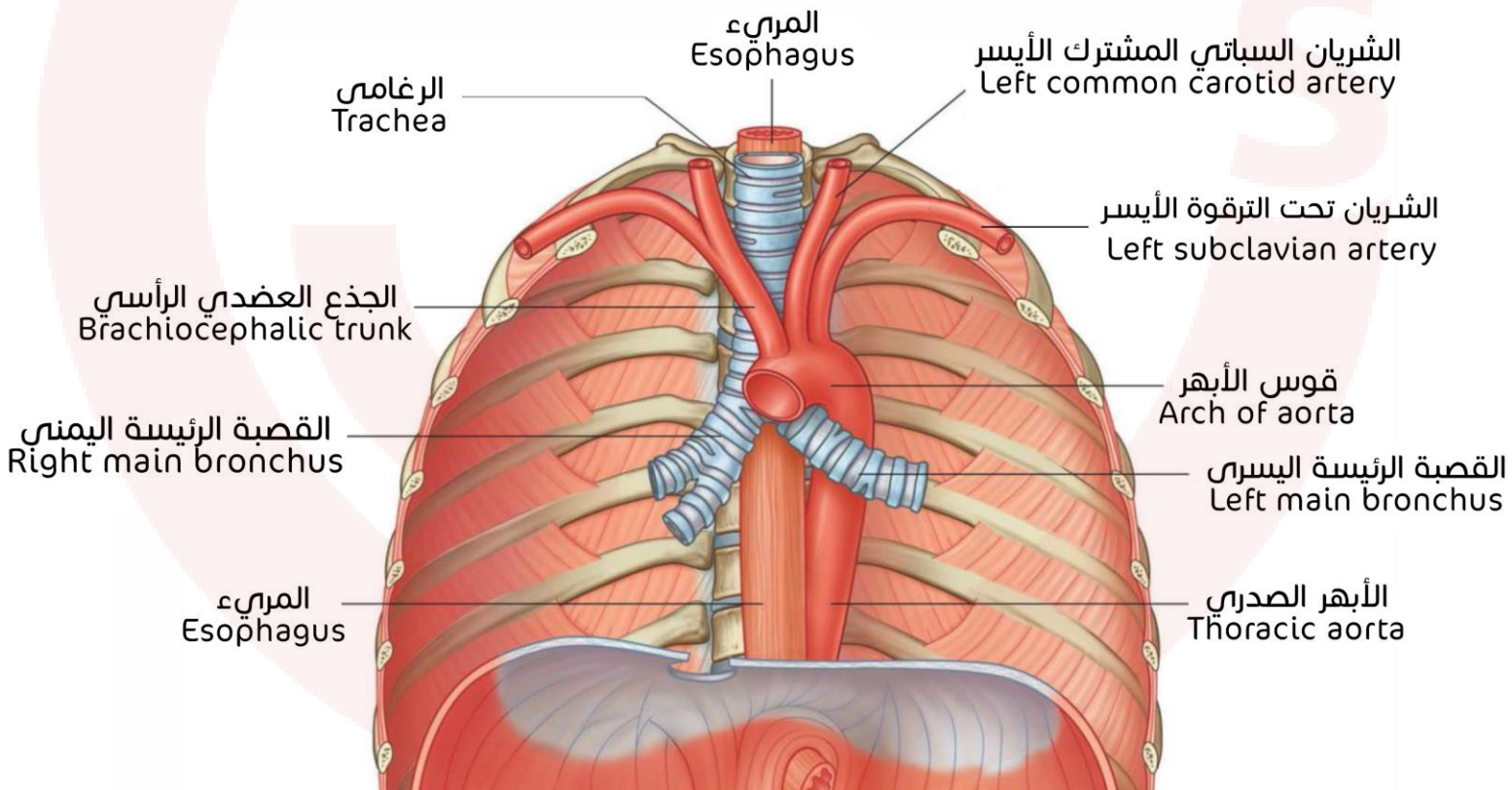
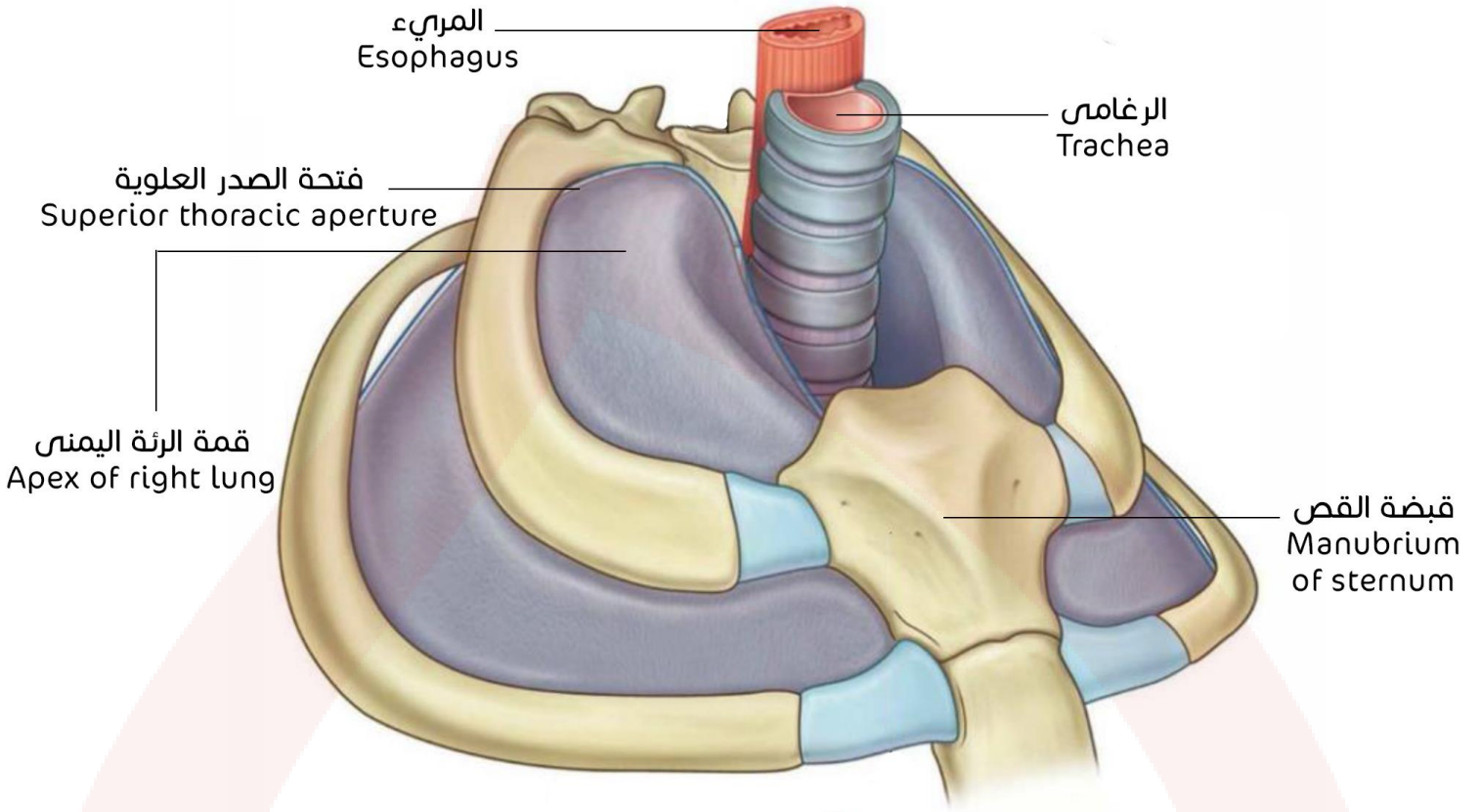


الرغامى والقصبات

الرغامى

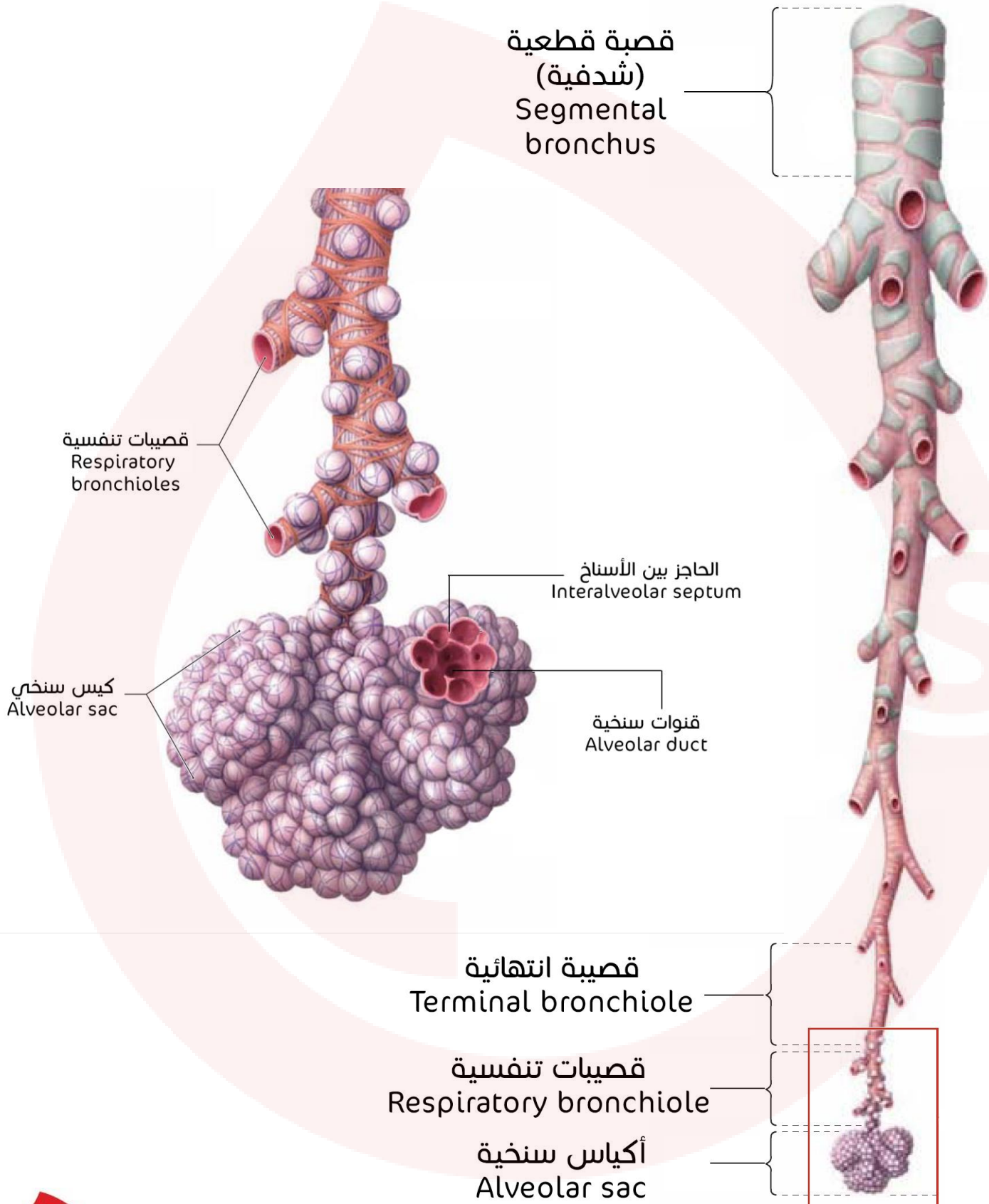


مجاورات الرغامى

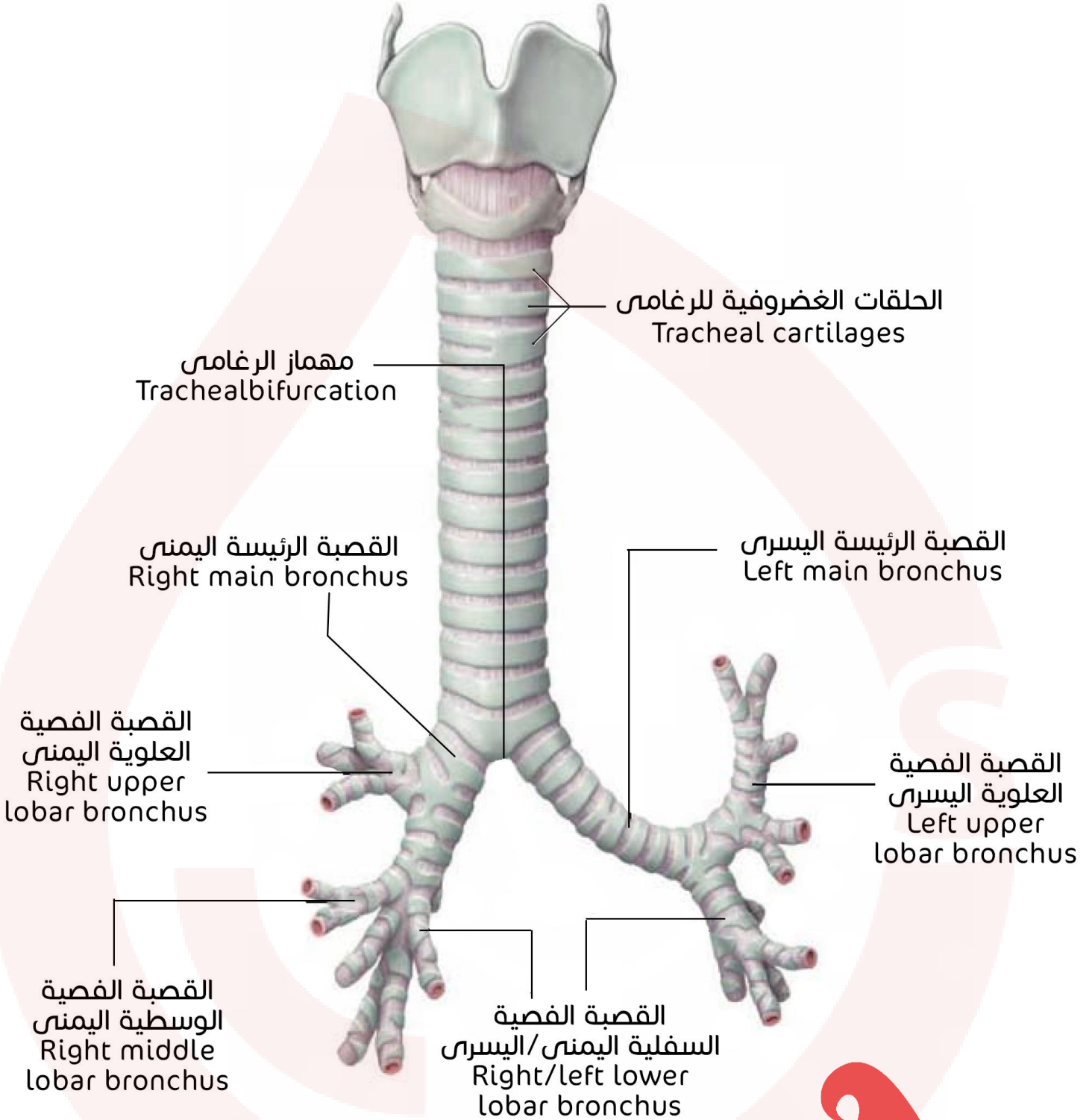


القصبات

تفرعات القصبات

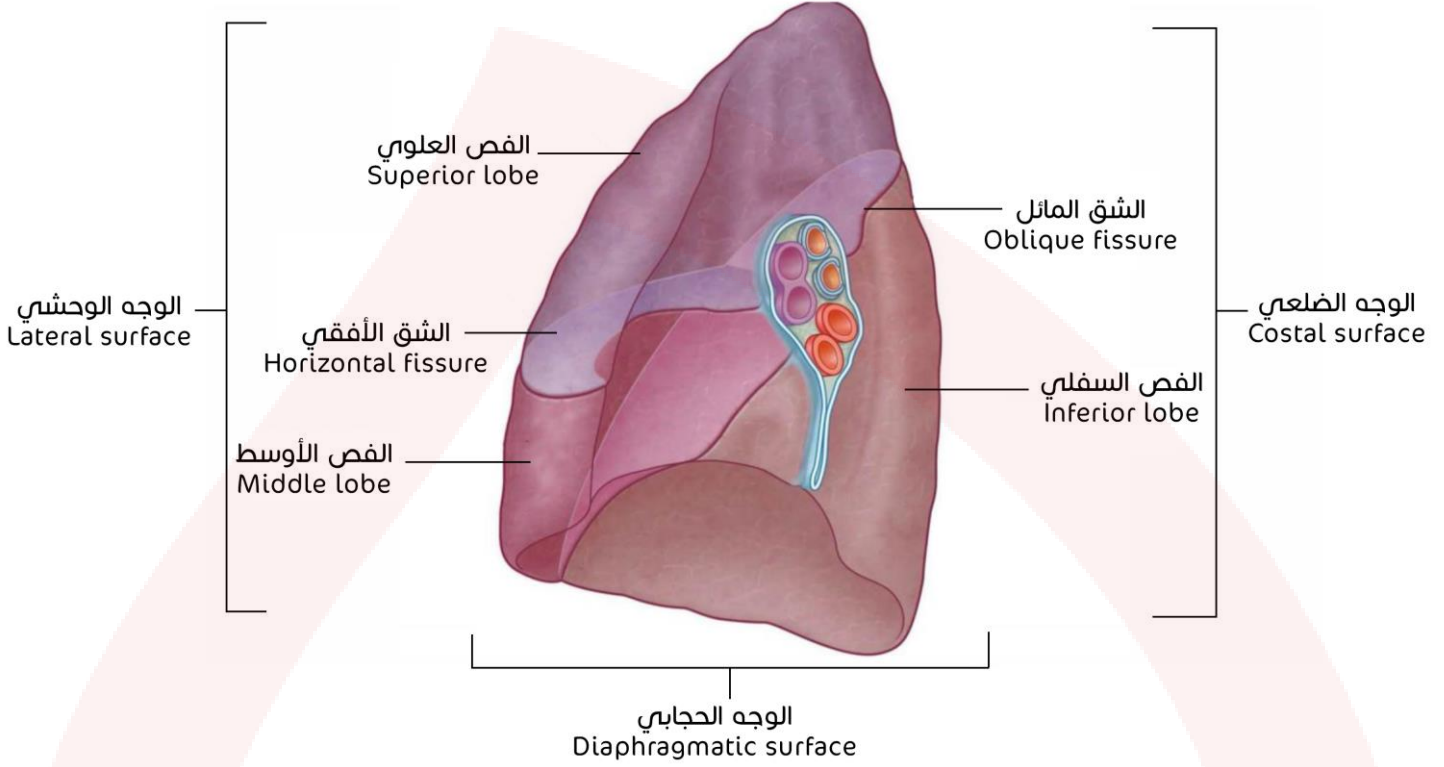


اتصال الرغامى بالقصبات

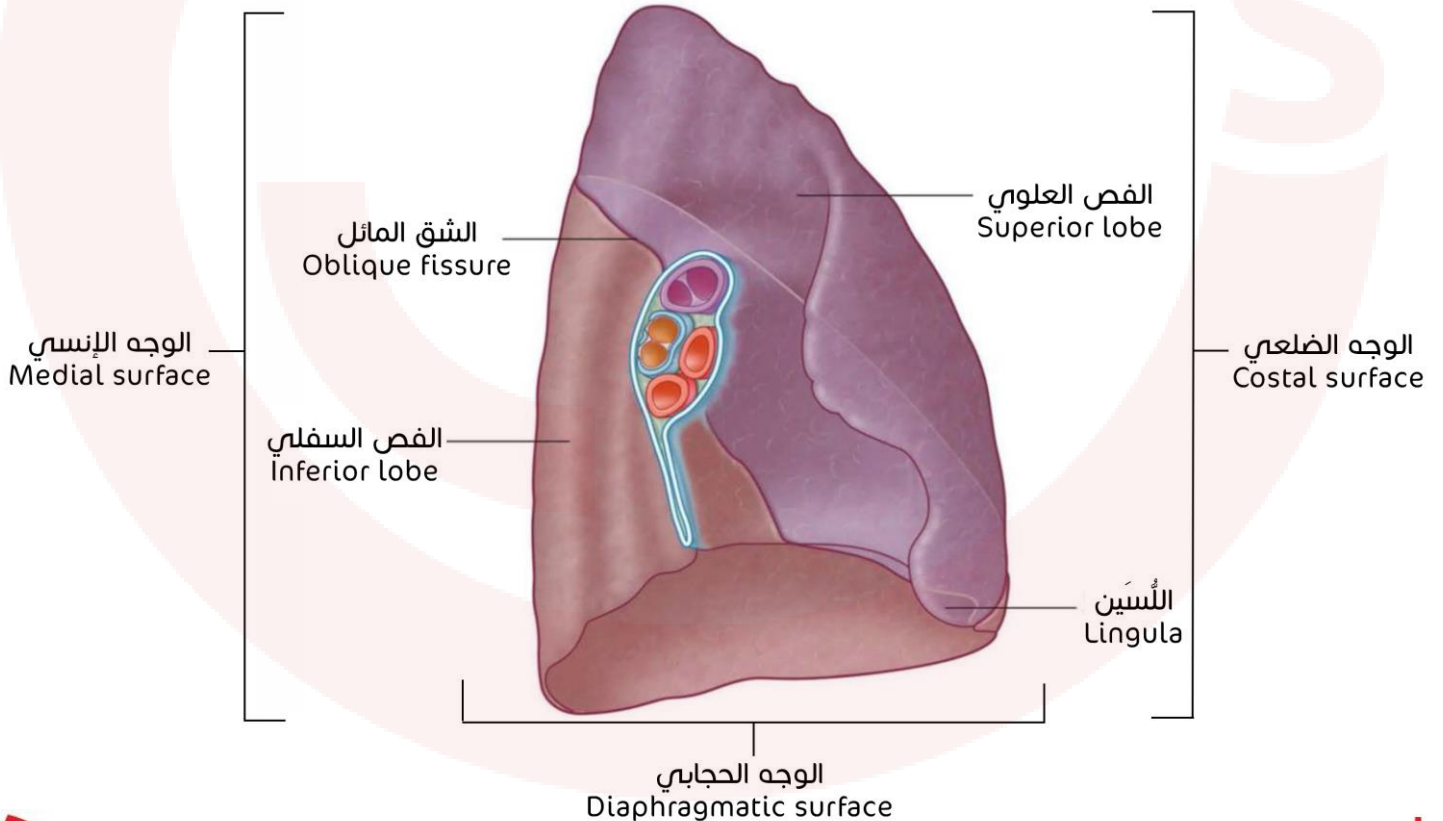


الرئتان

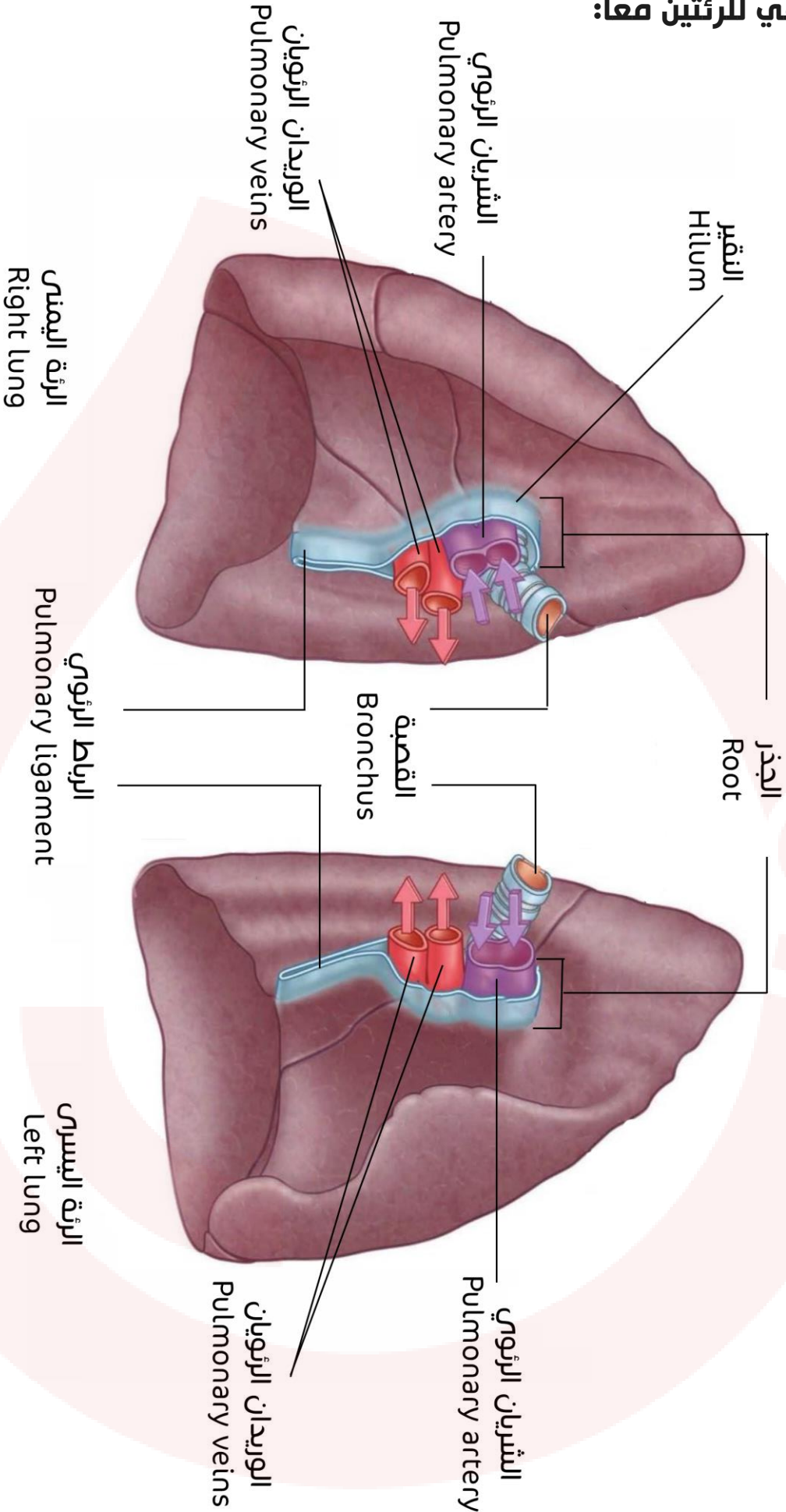
الرئة اليمنى - منظر خلفي



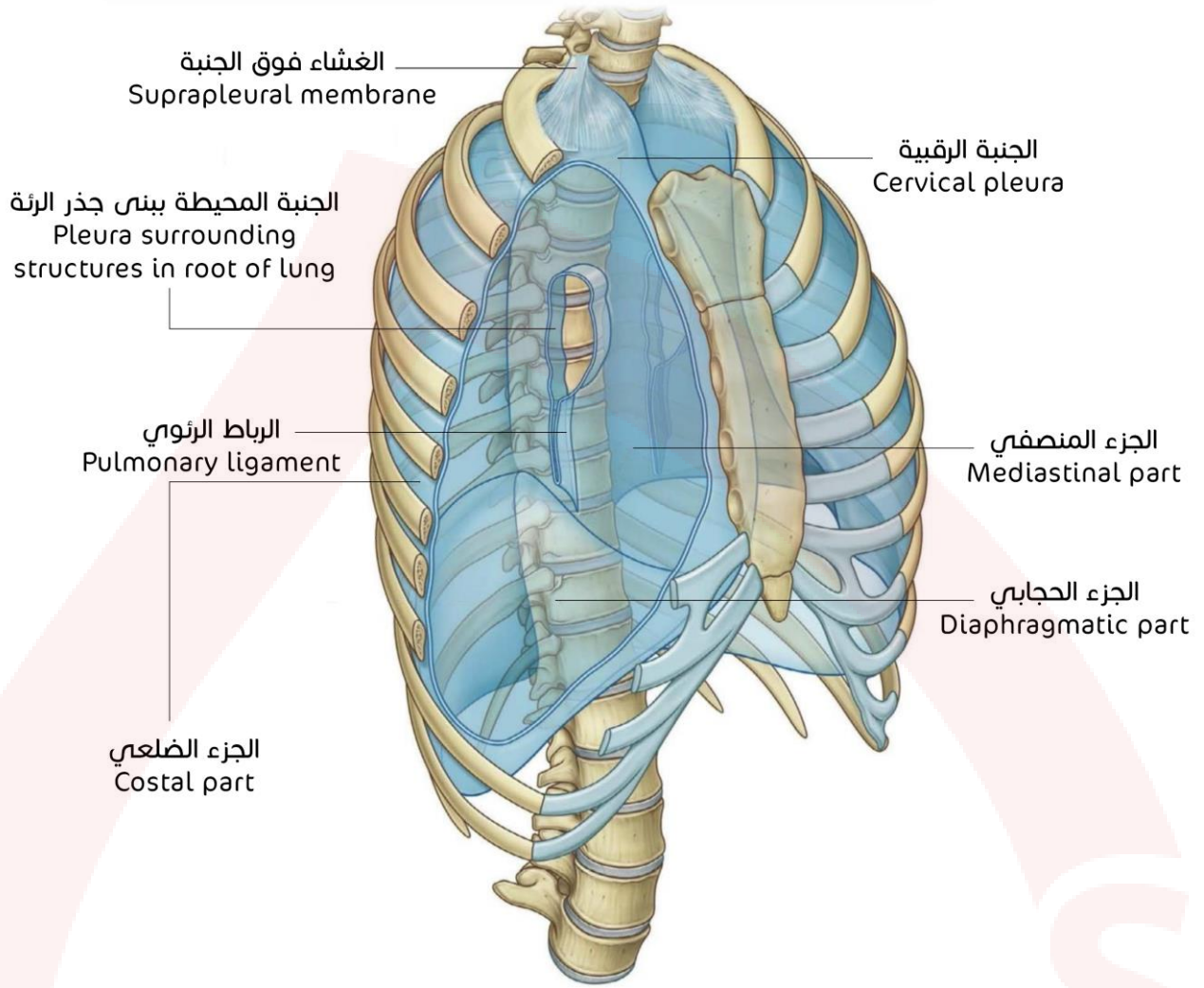
الرئة اليسرى - منظر خلفي



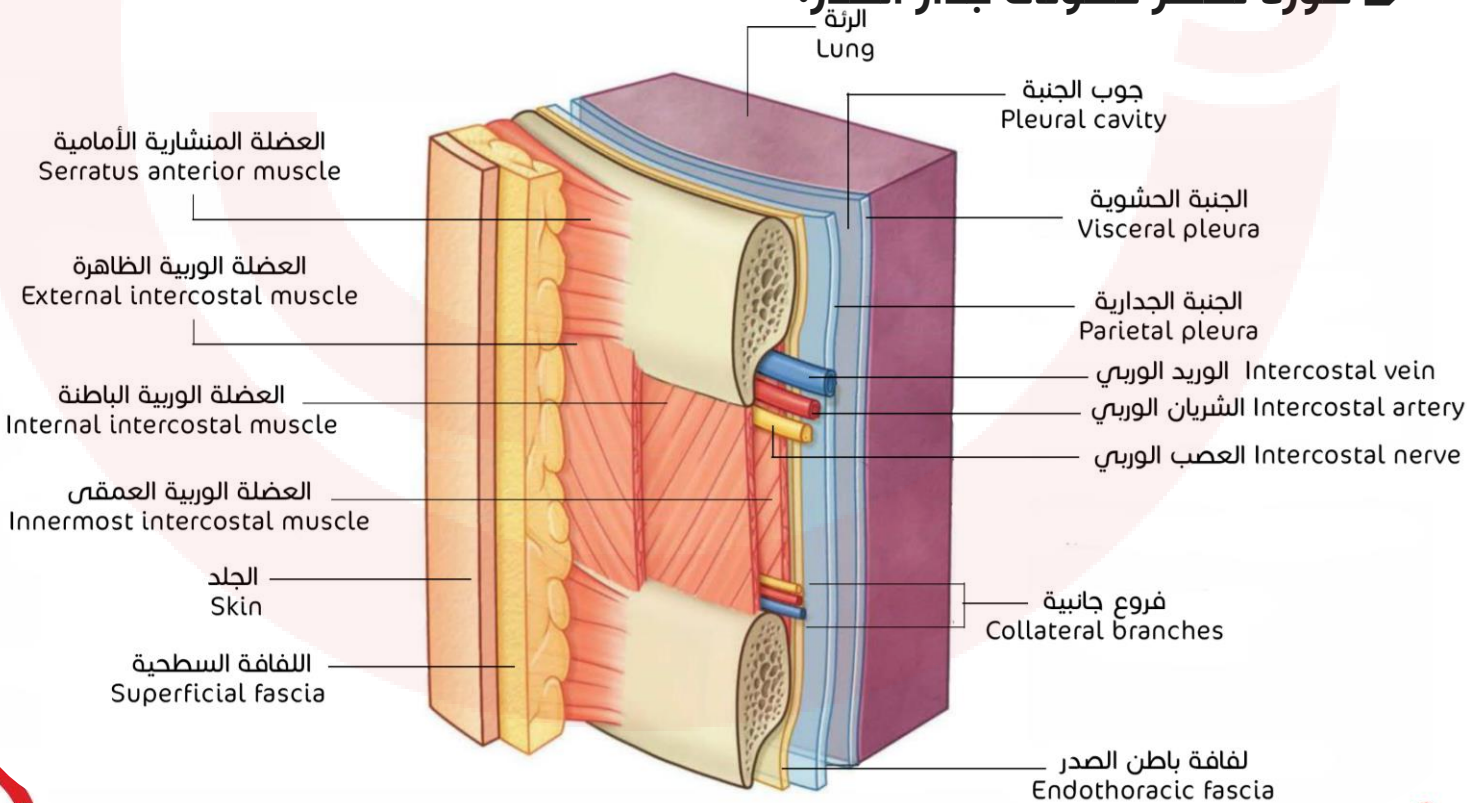
منظر خلفي للرتتين معاً:



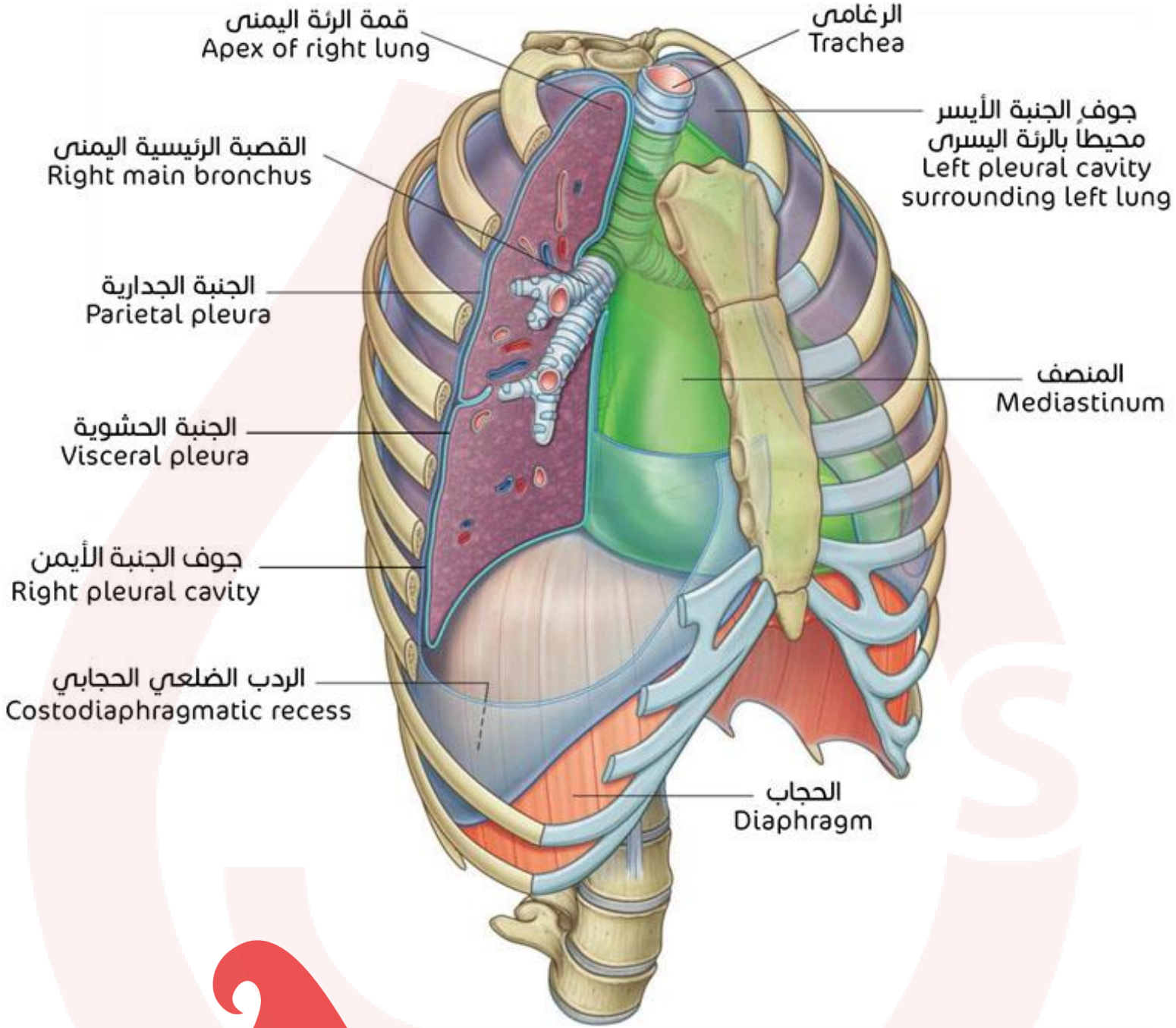
الجنبة



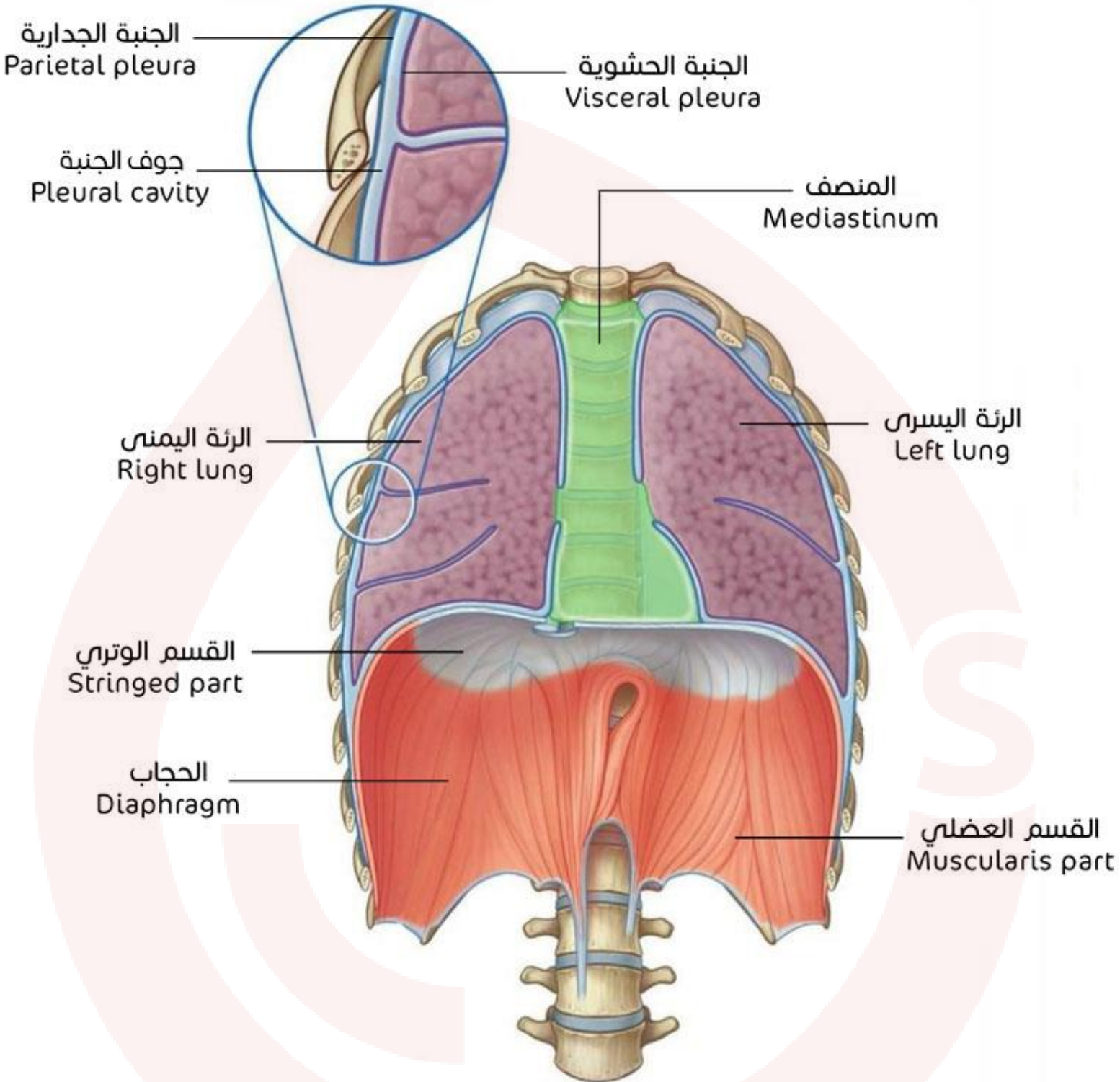
صورة تظهر مكونات جدار الصدر:




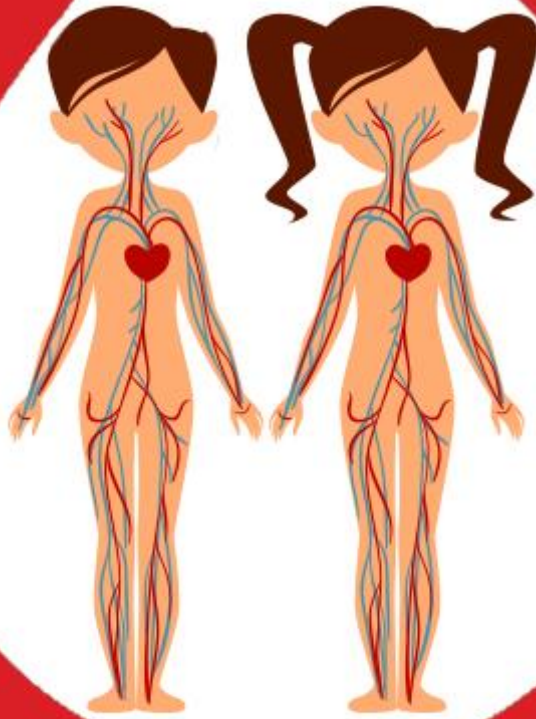
القفس الصدري والحجاب الحاجز



منظر أمامي يظهر فيه المنصف ويوضح توضع الحجاب الحاجز بالنسبة للرئتين:



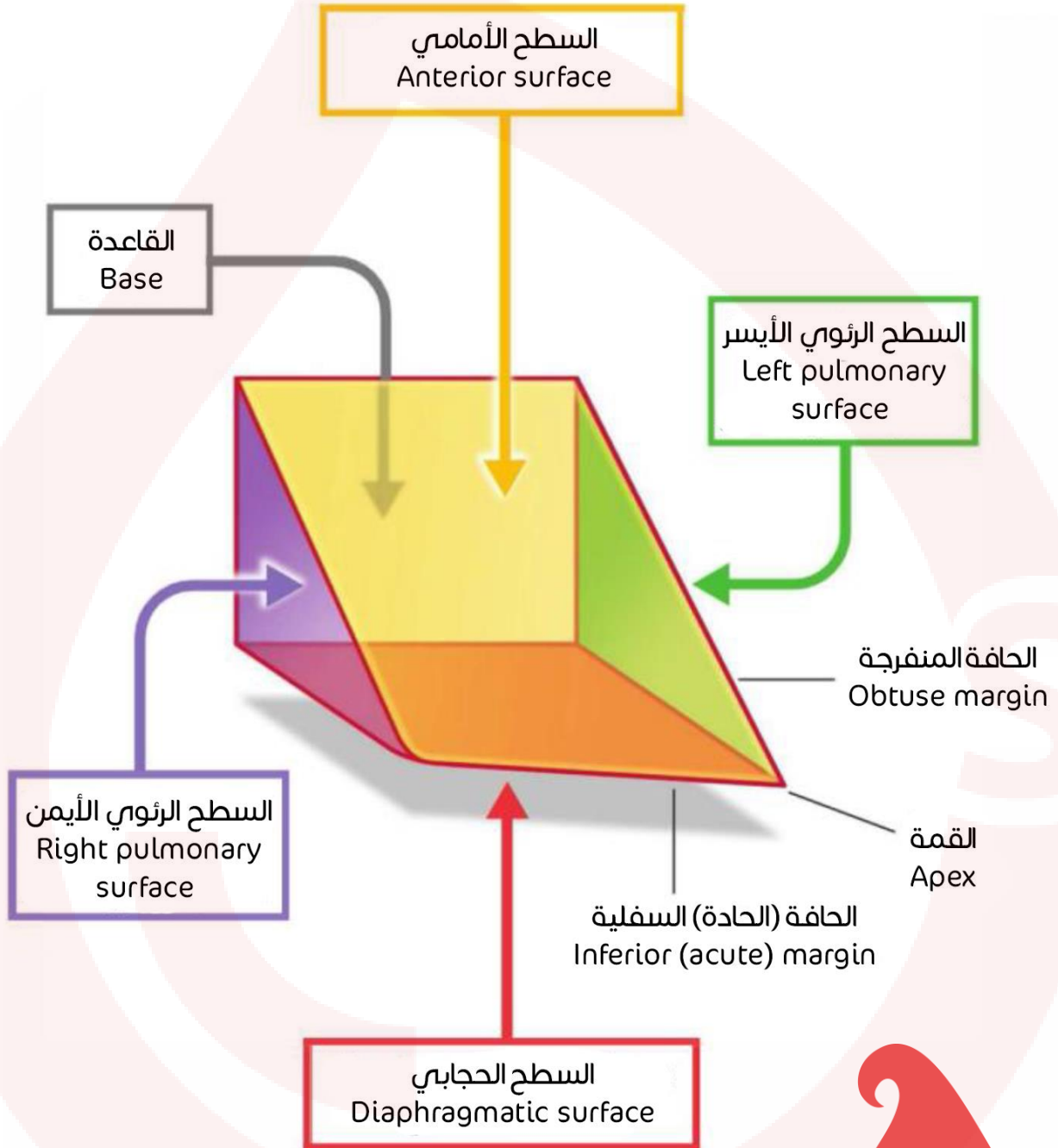
الجهاز القلبي الوعائي Cardiovascular system



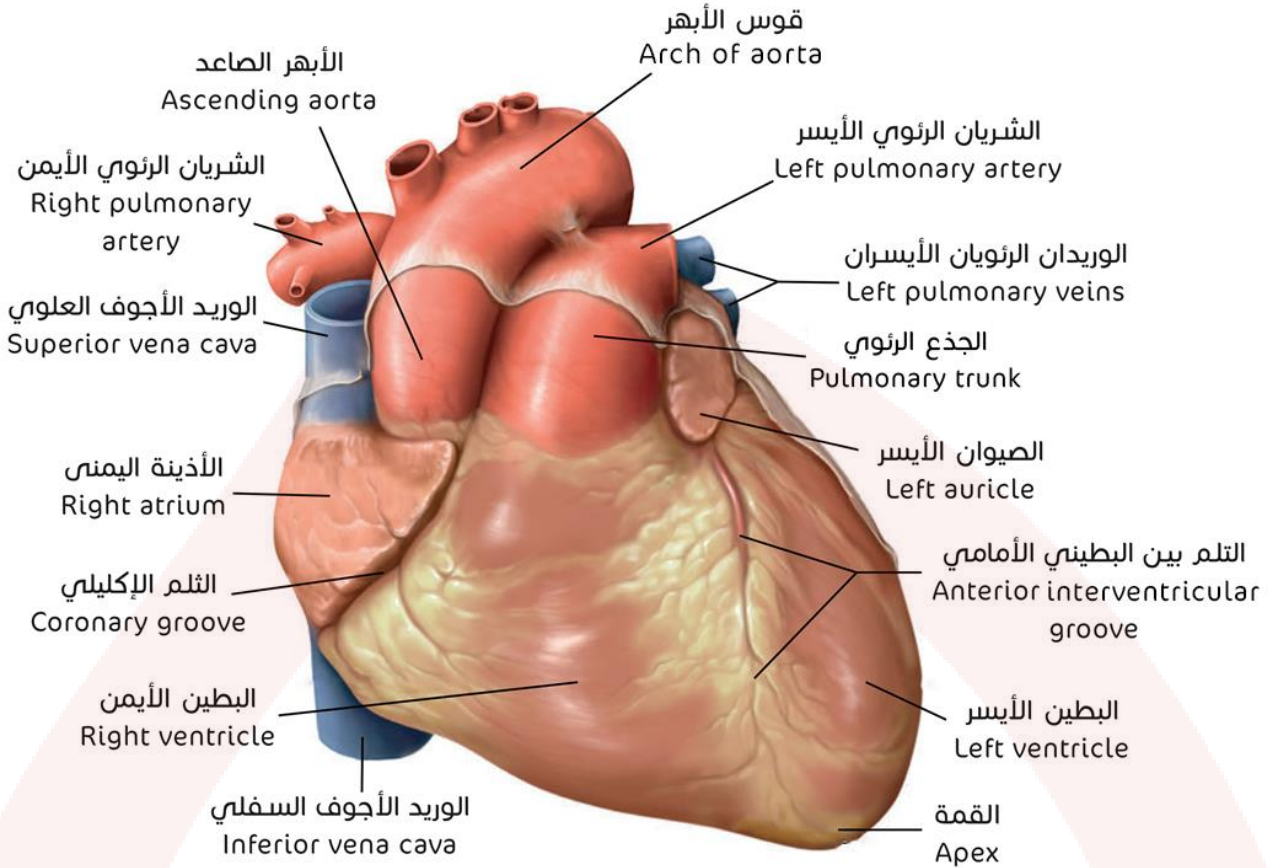
القلب

وجوه القلب

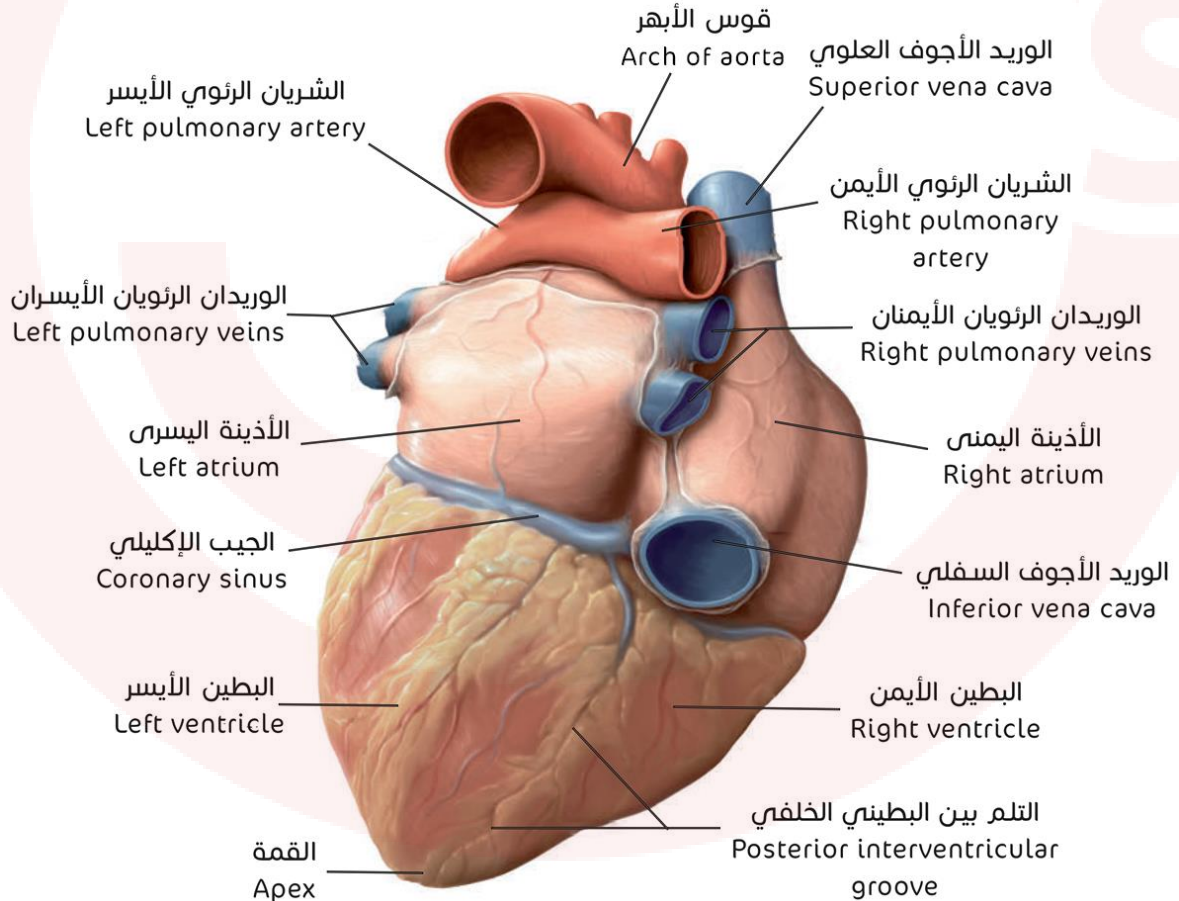
شكل ترسيمي للقلب يظهر سطوحه و وجوهه و حوافه



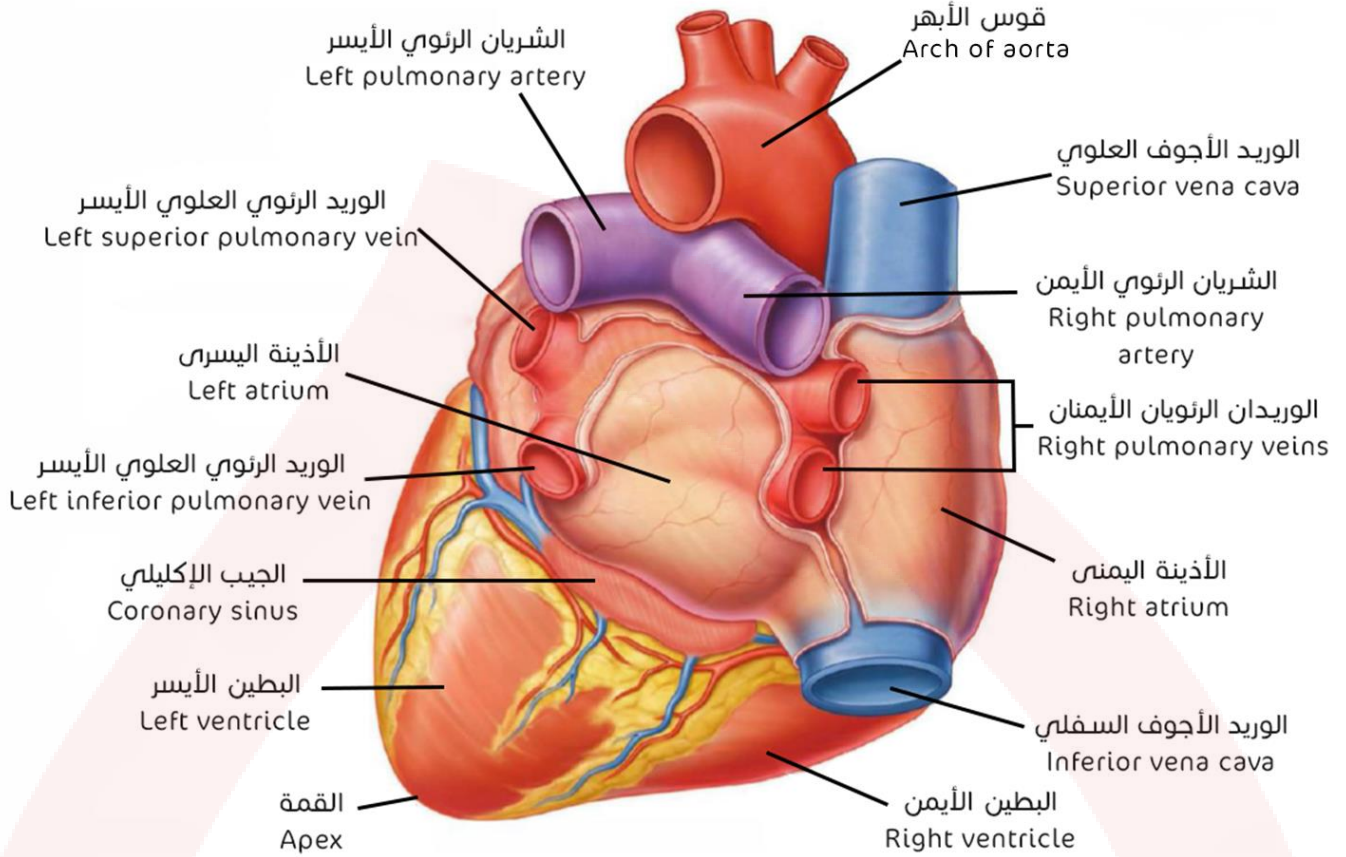
الوجه القضي الضلعي



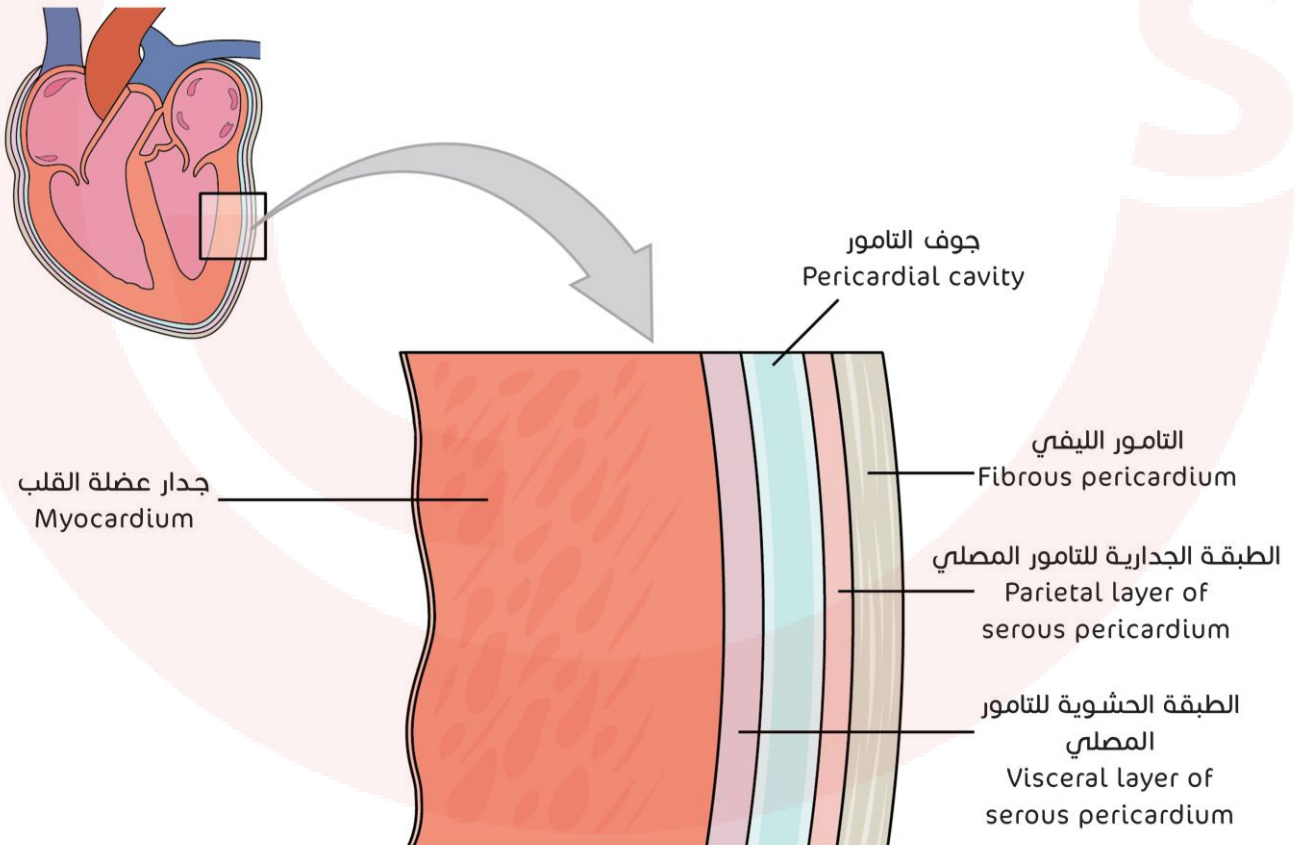
الوجه الحجابي



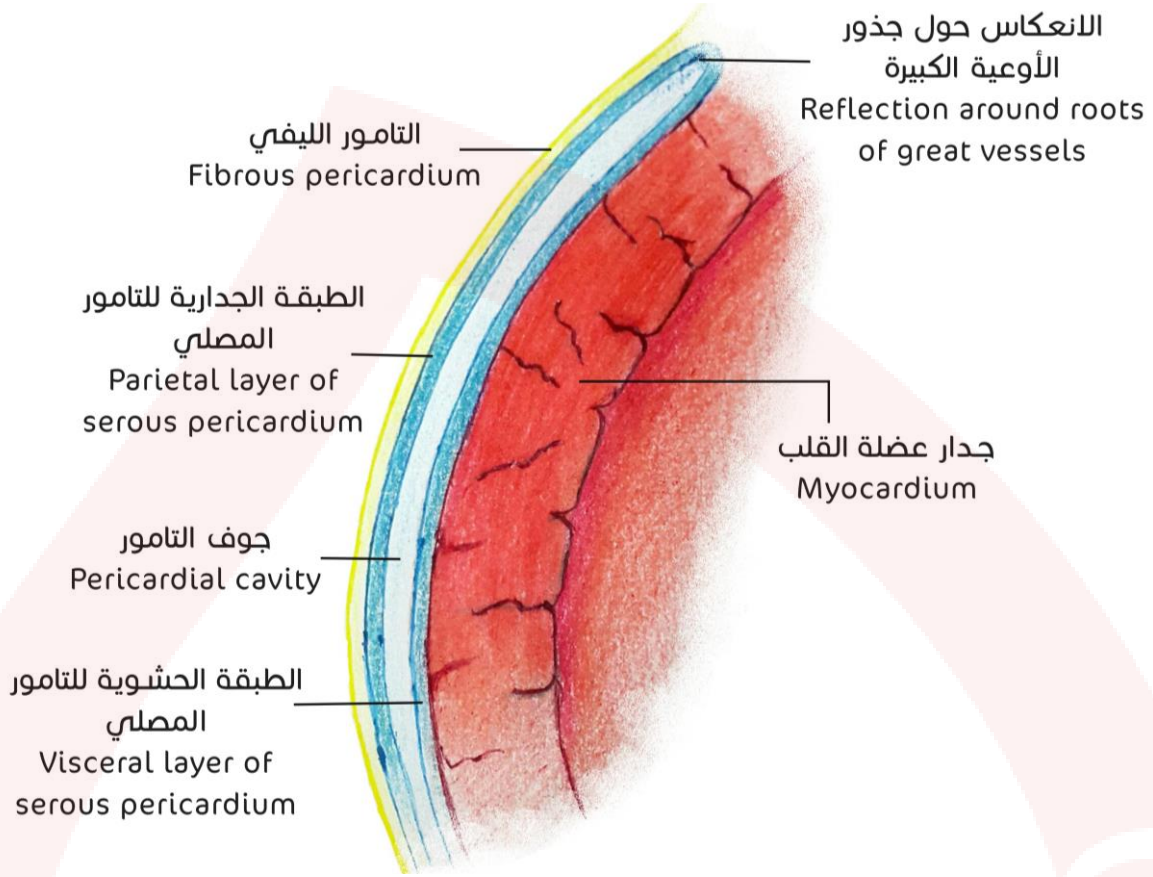
قاعدة القلب



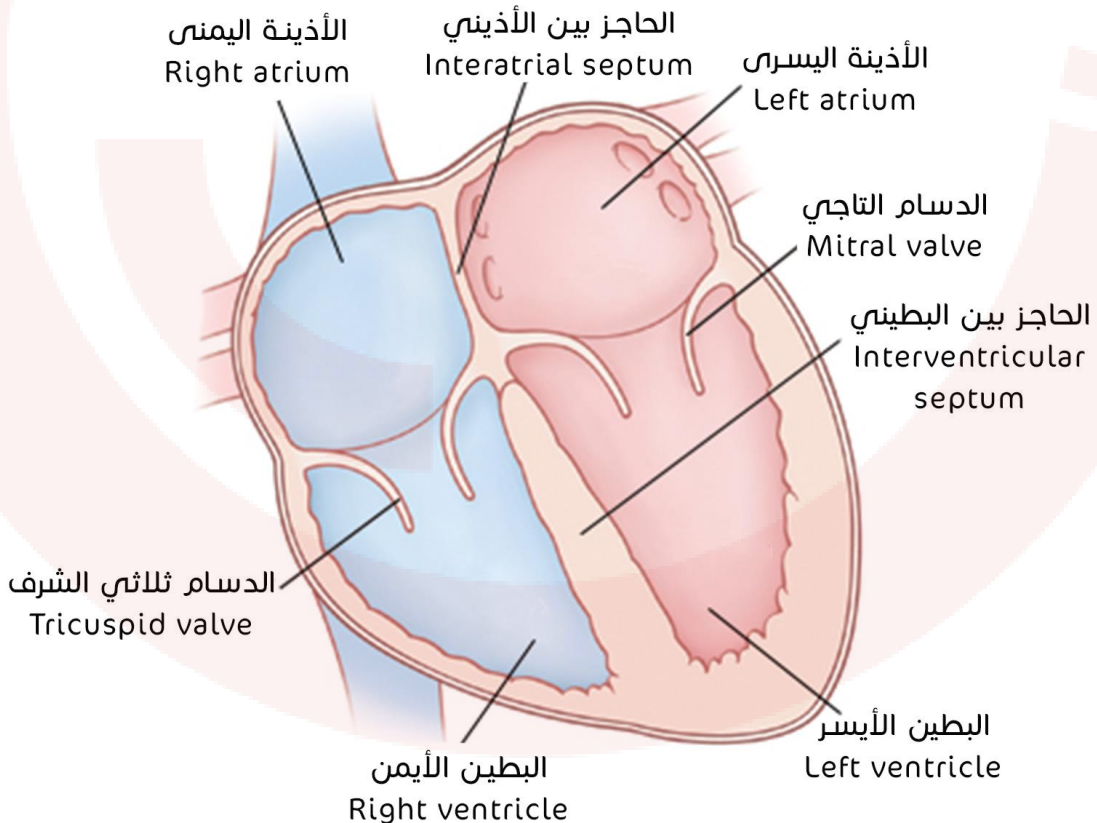
التامور



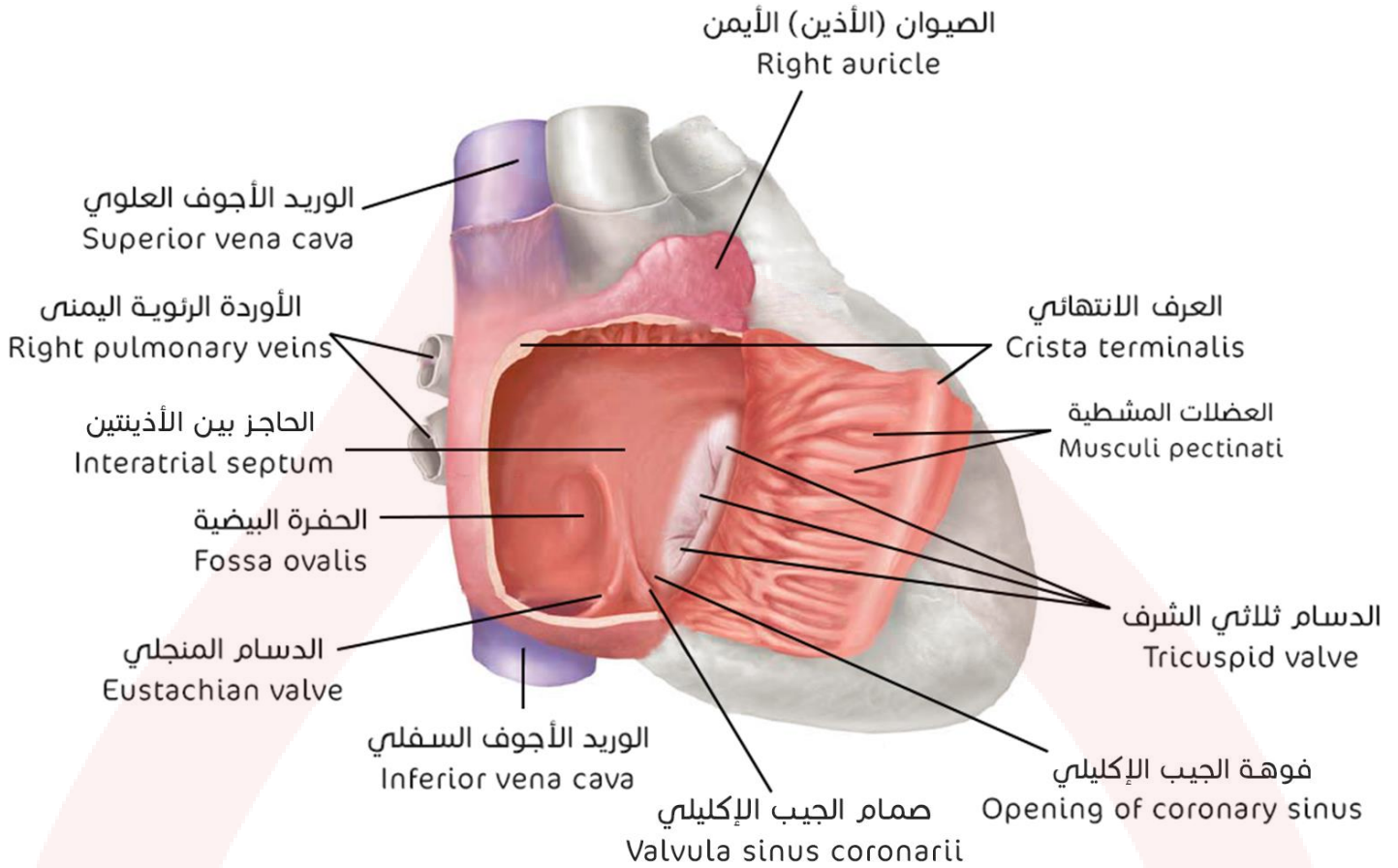
مقطع من جدار البطين الأيسر يظهر فيه انعكاس الطبقة الجدارية للتامور وتماديها مع الطبقة الحشوية للتامور عند جذر الشريان الأبهر



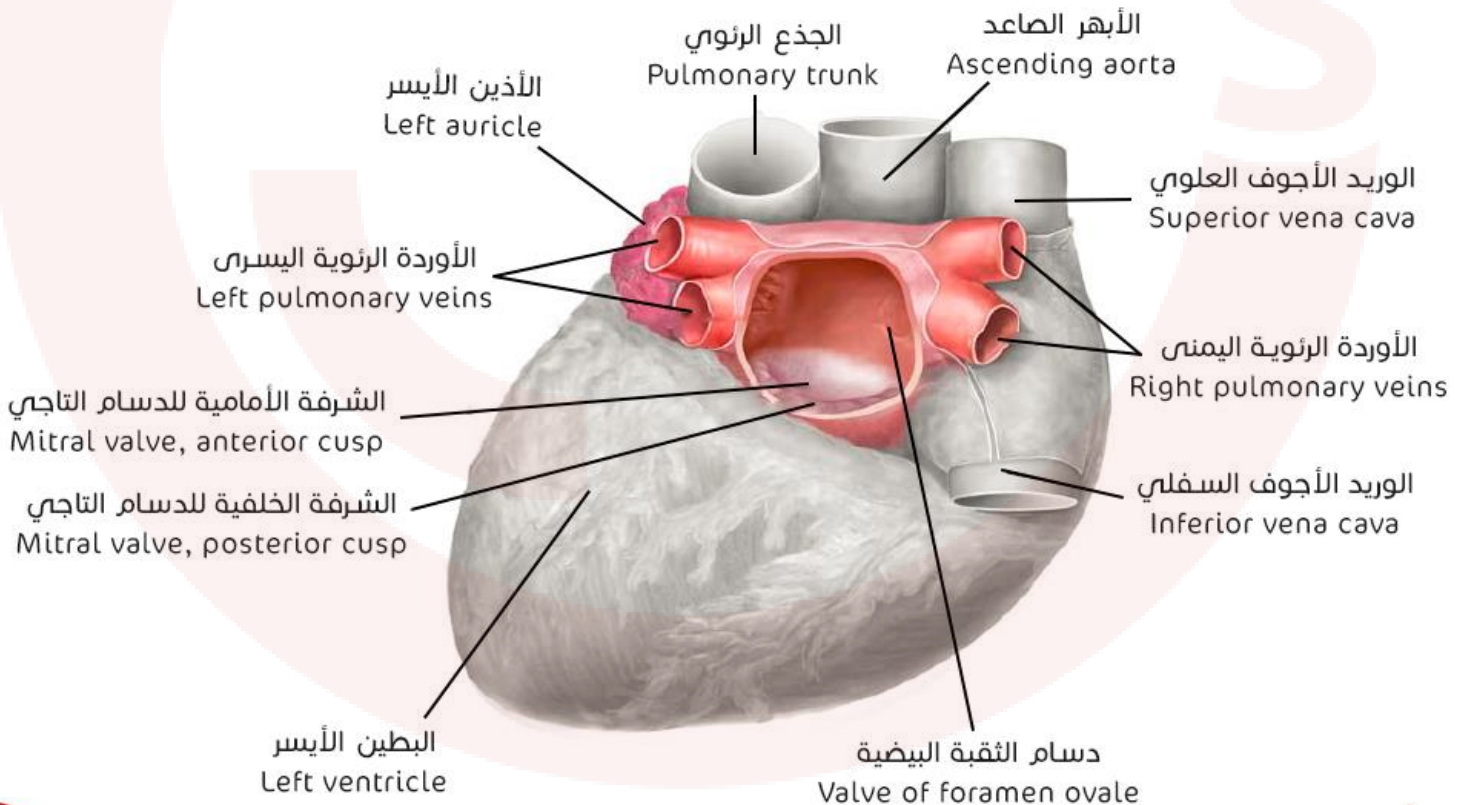
أجواف القلب



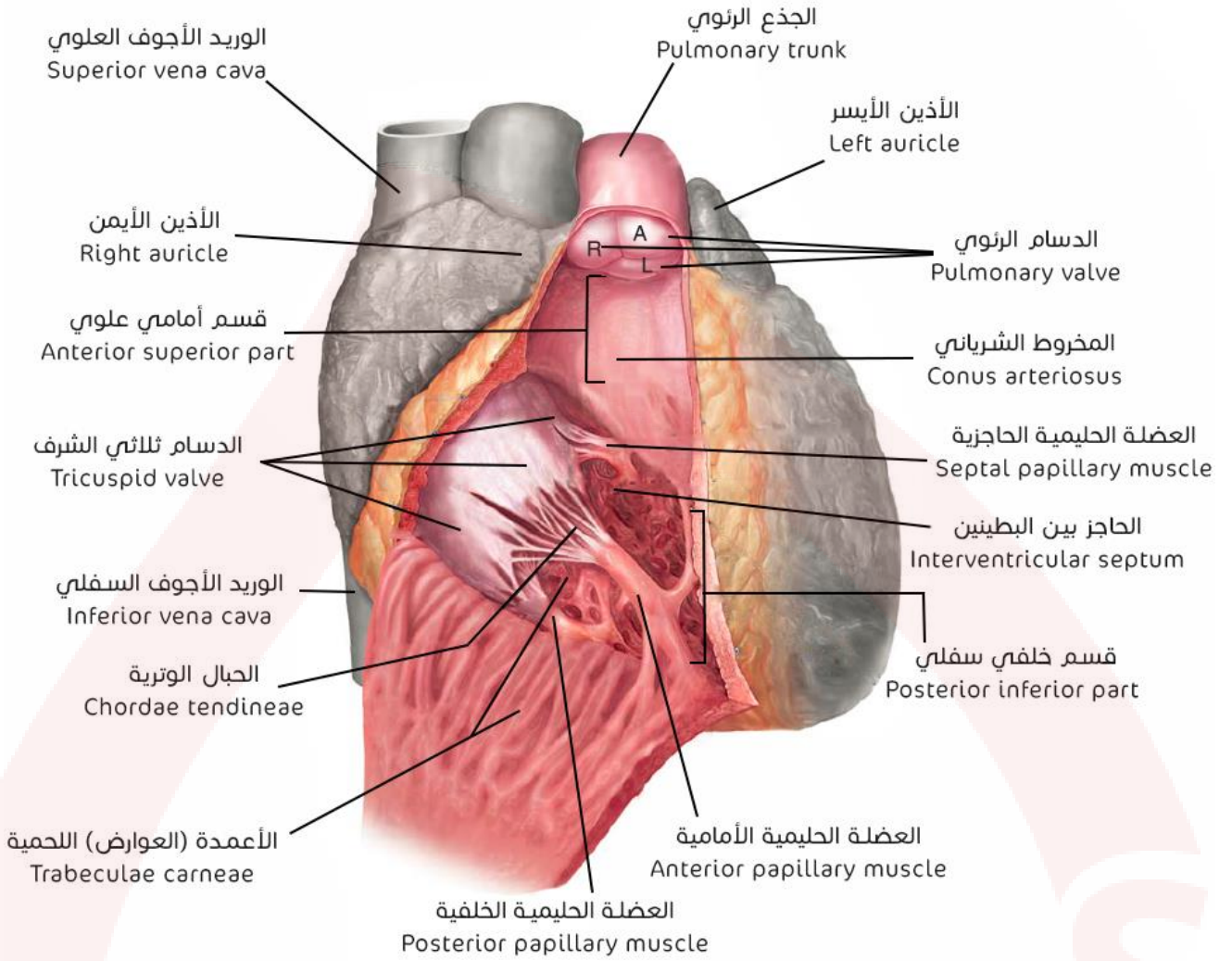
الأذينة اليمنى



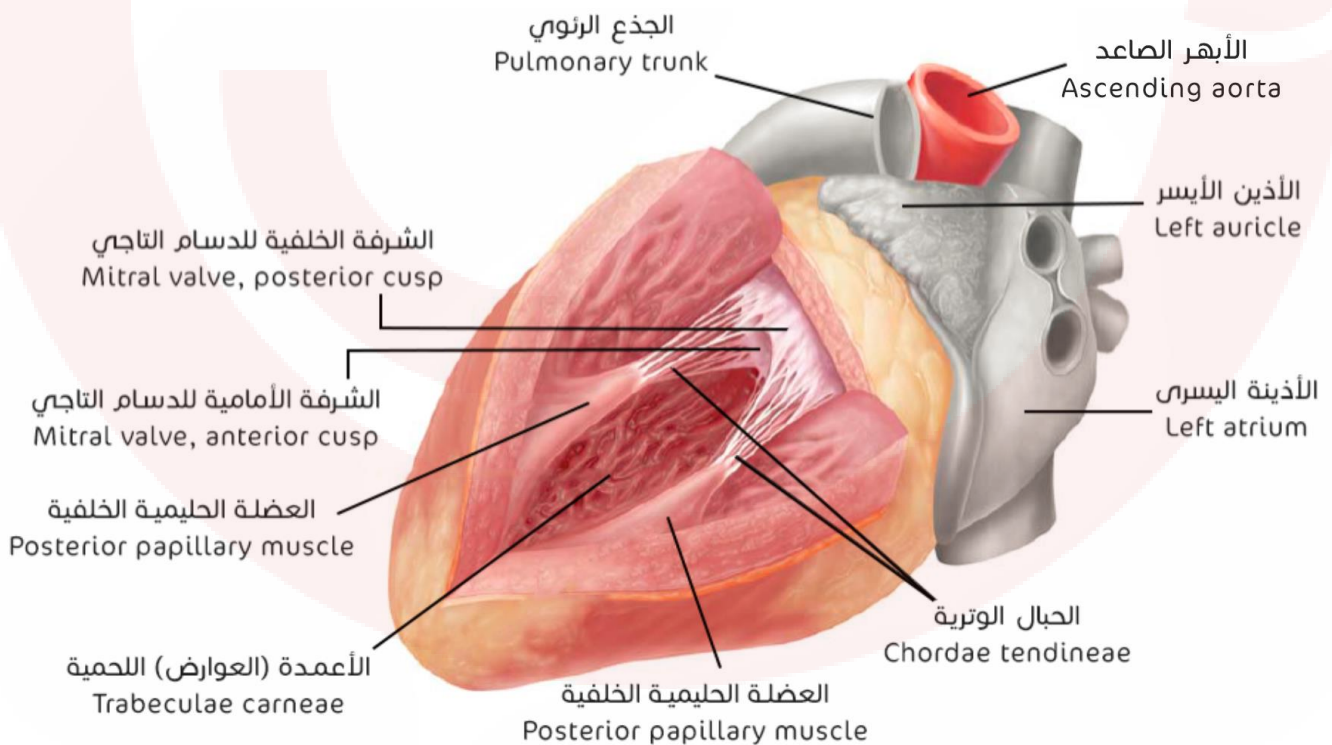
الأذينة اليسرى



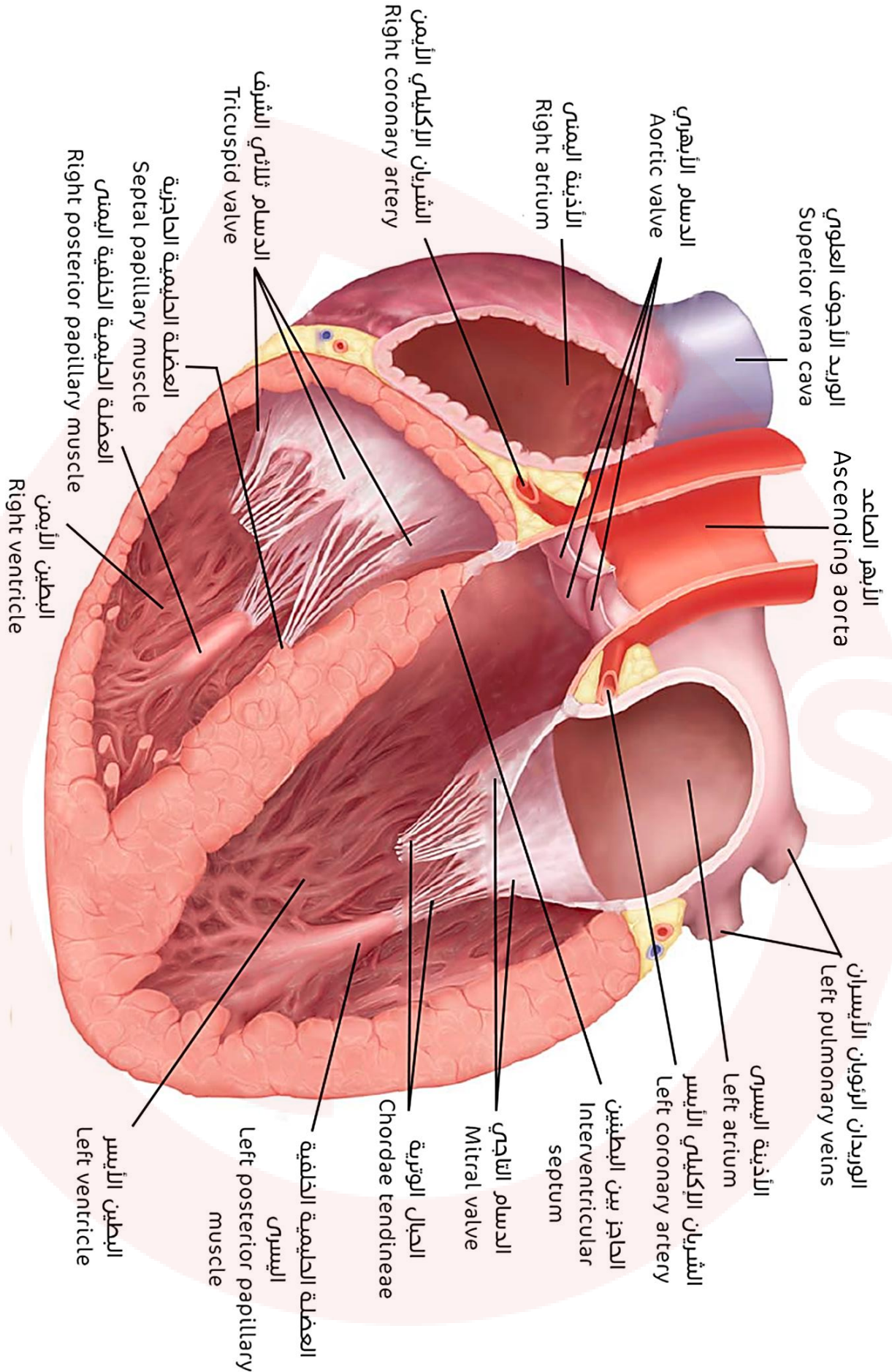
البطين الأيمن



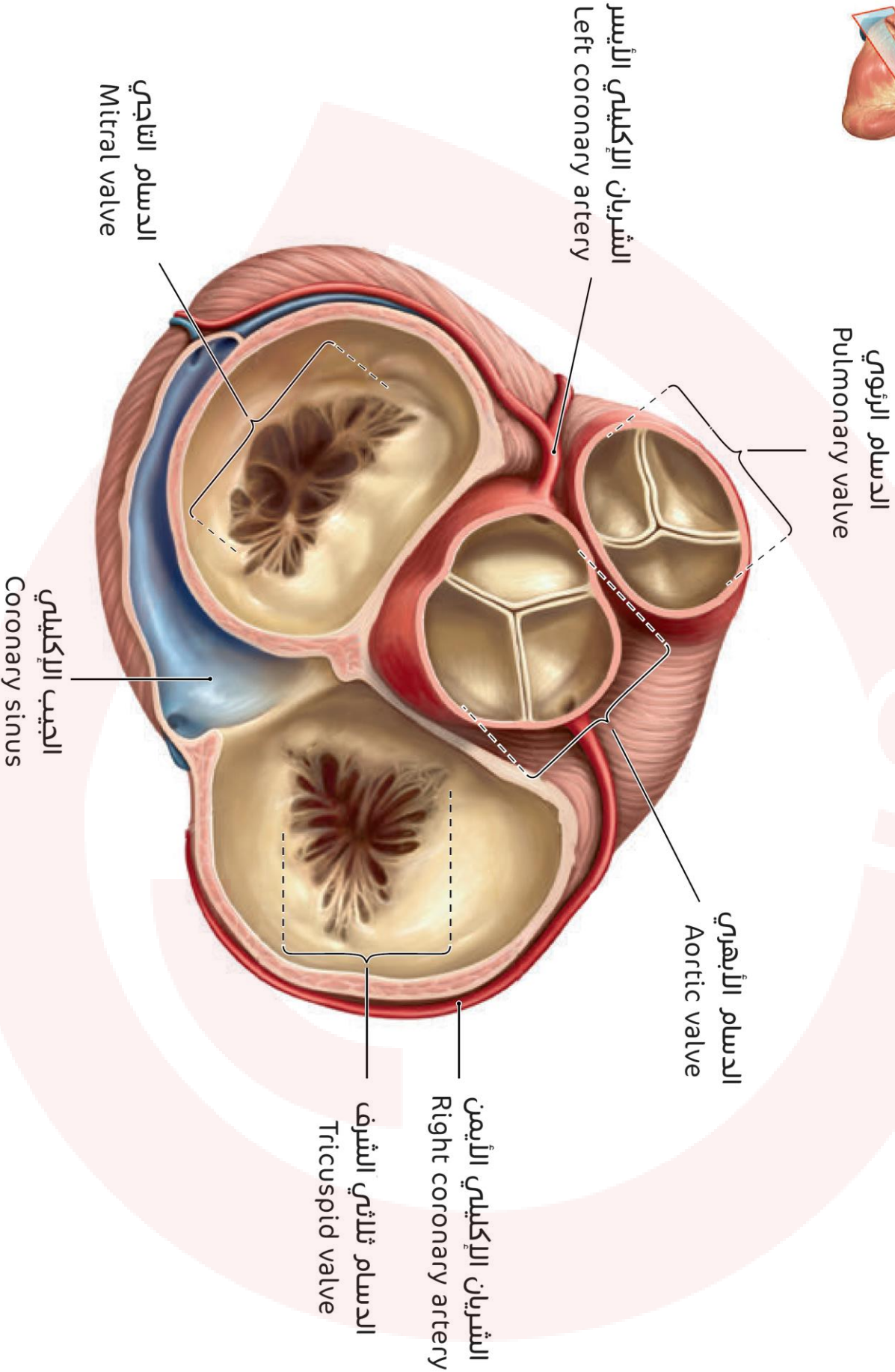
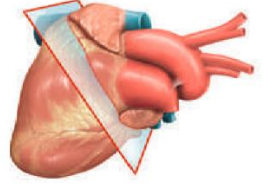
البطين الأيسر



مقطع طولي في القلب تظهر فيه الأجزاء الأربعة

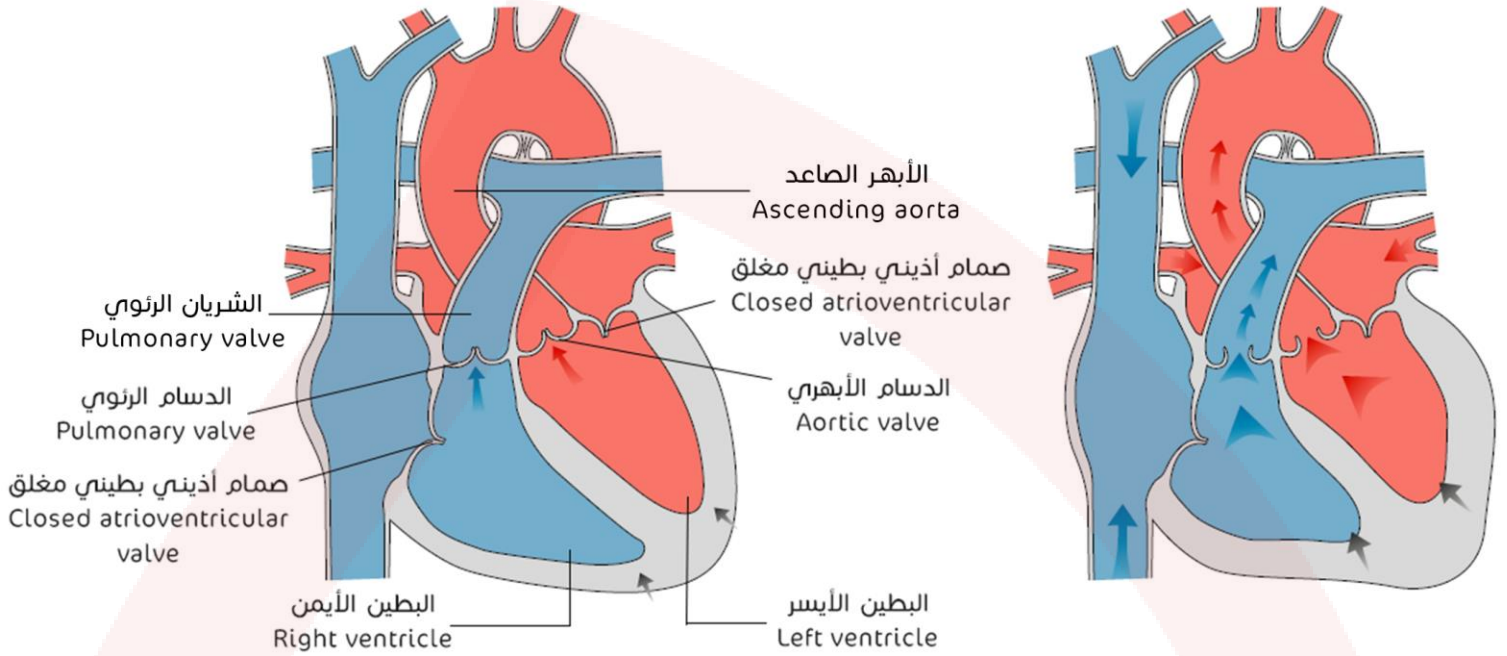


هيكل القلب

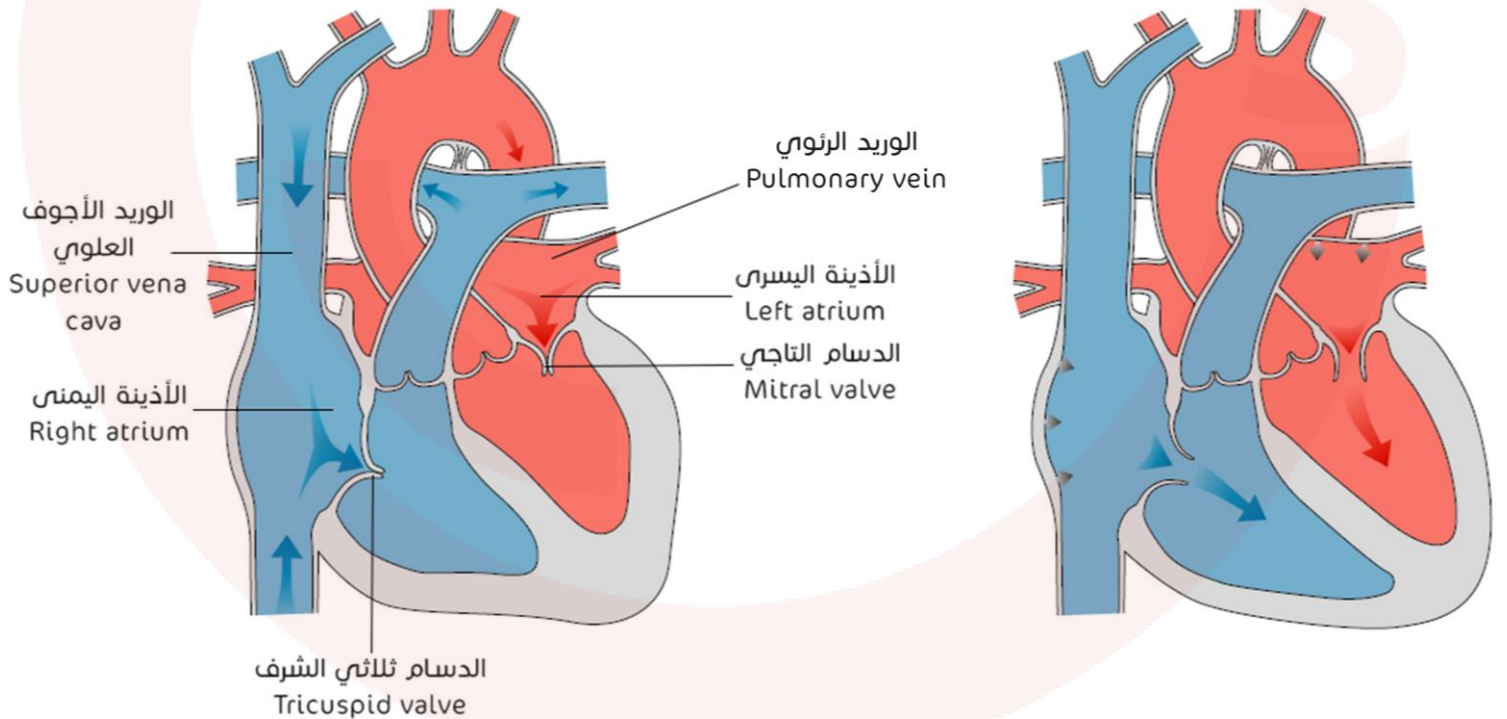


العمل القلبي

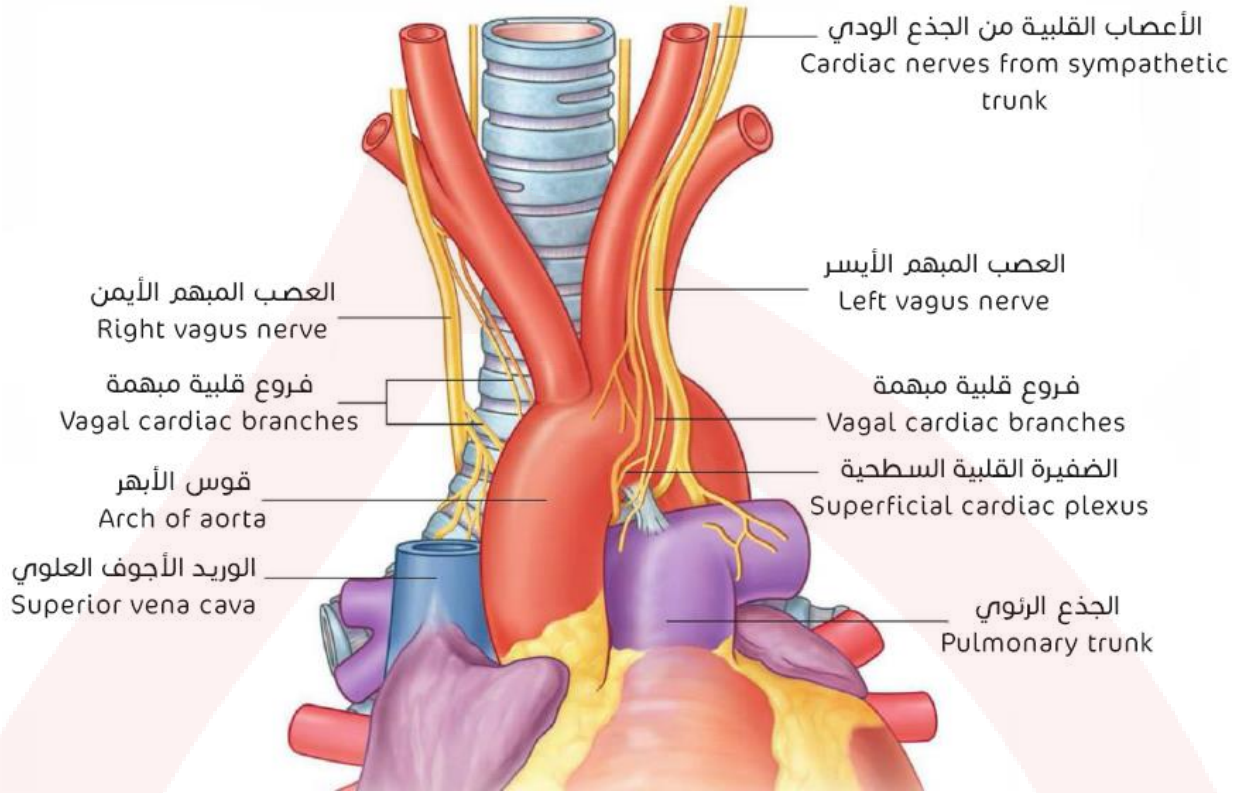
مرحلة الانقباض



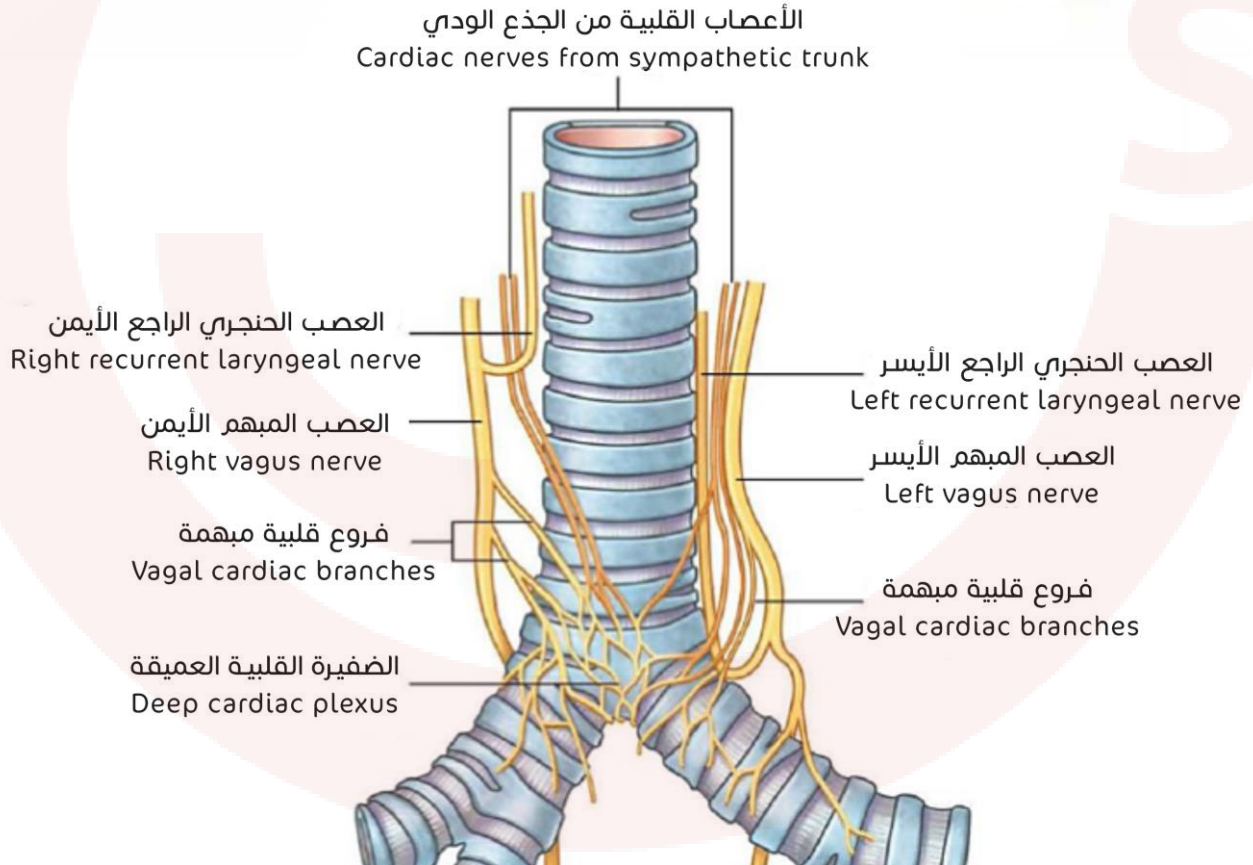
مرحلة الانبساط



أعصاب القلب

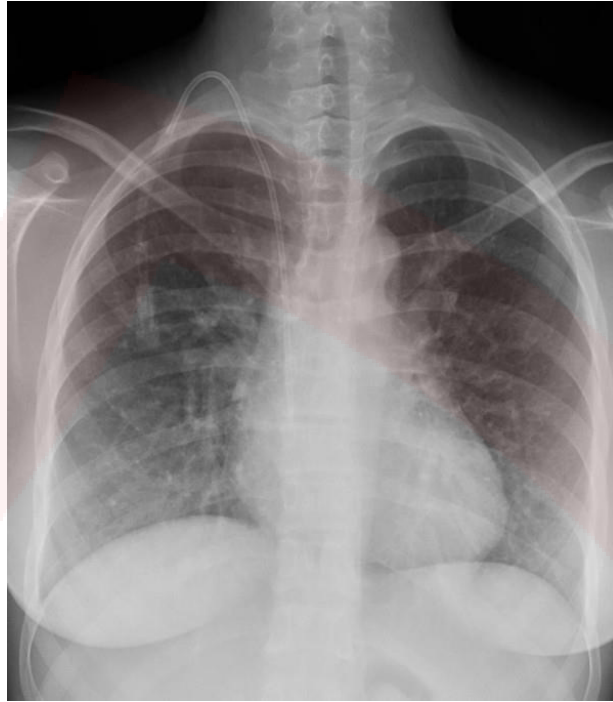

بوضوح أكثر:

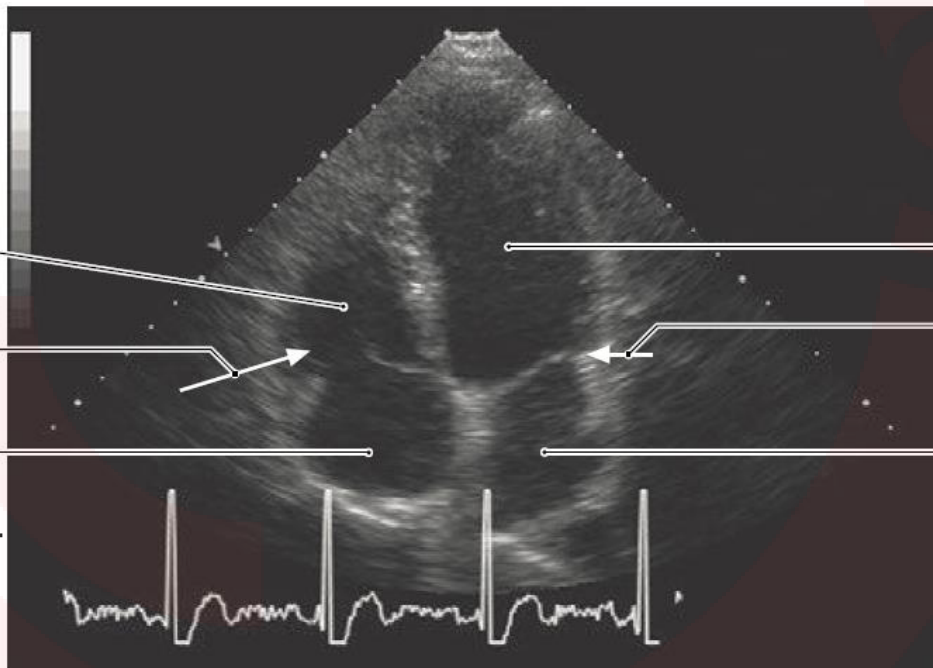


وسائل الاستقصاء القلبي

الصور الشعاعية البسيطة



صورة بتقنية التصوير بالصدى



البطين الأيمن
Right ventricle

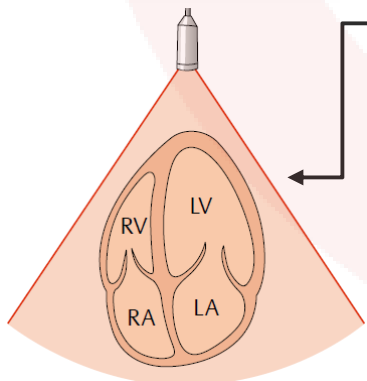
البطين الأيسر
Left ventricle

الدسام ثلاثي الشرف
Tricuspid valve

الدسام التاجي
Mitral valve

الأذينة اليمنى
Right atrium

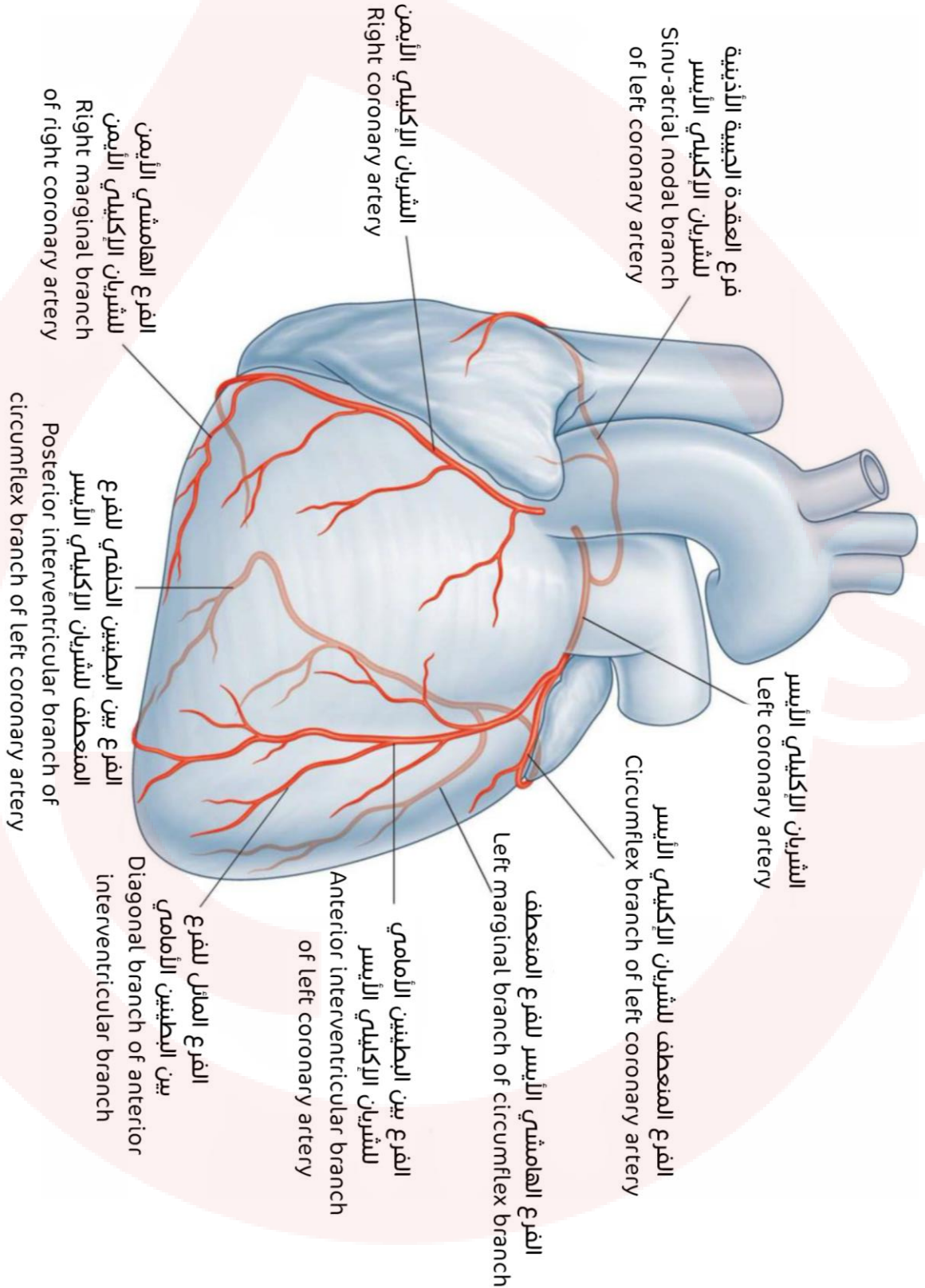
الأذينة اليسرى
Left atrium

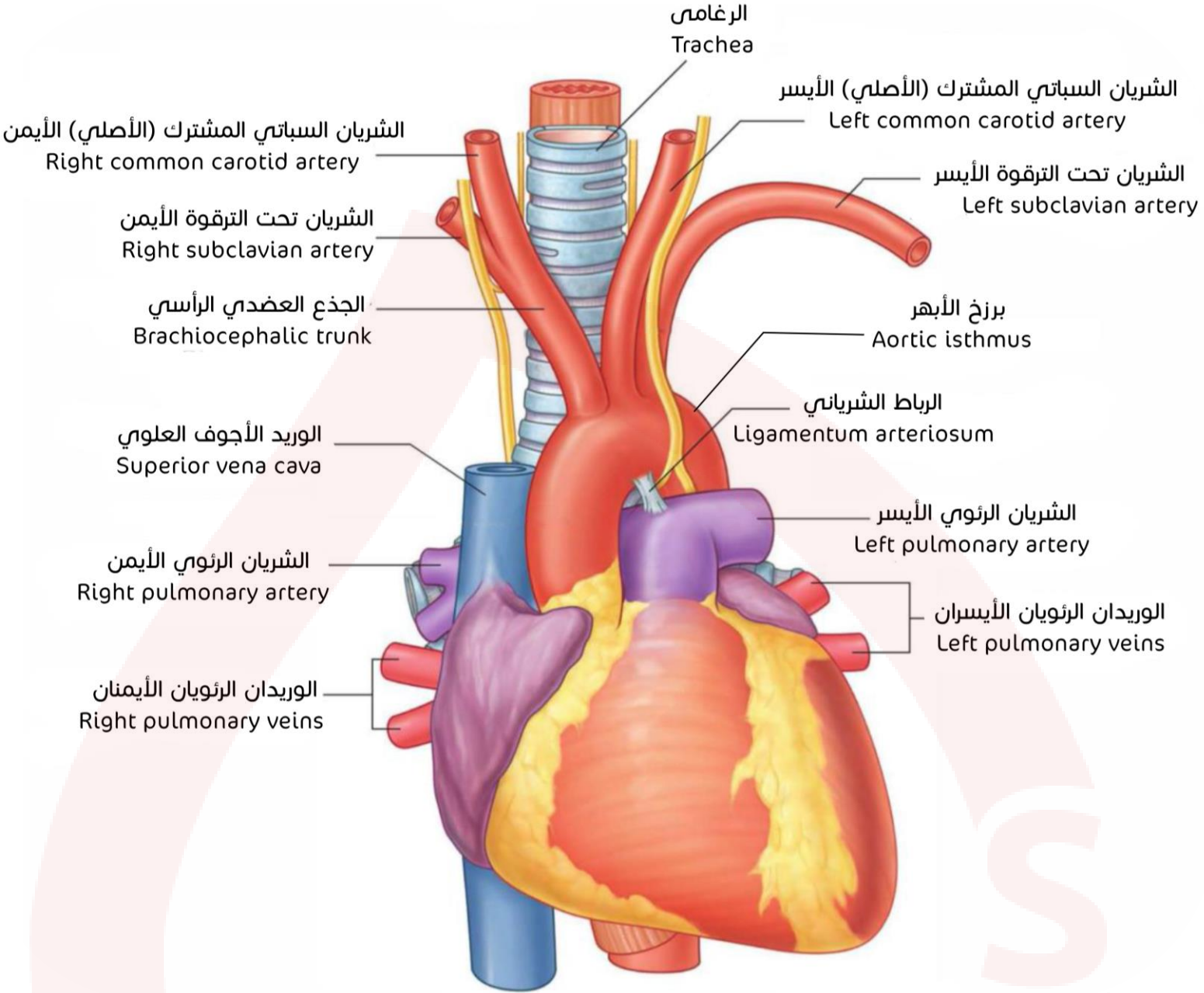


الشرايين

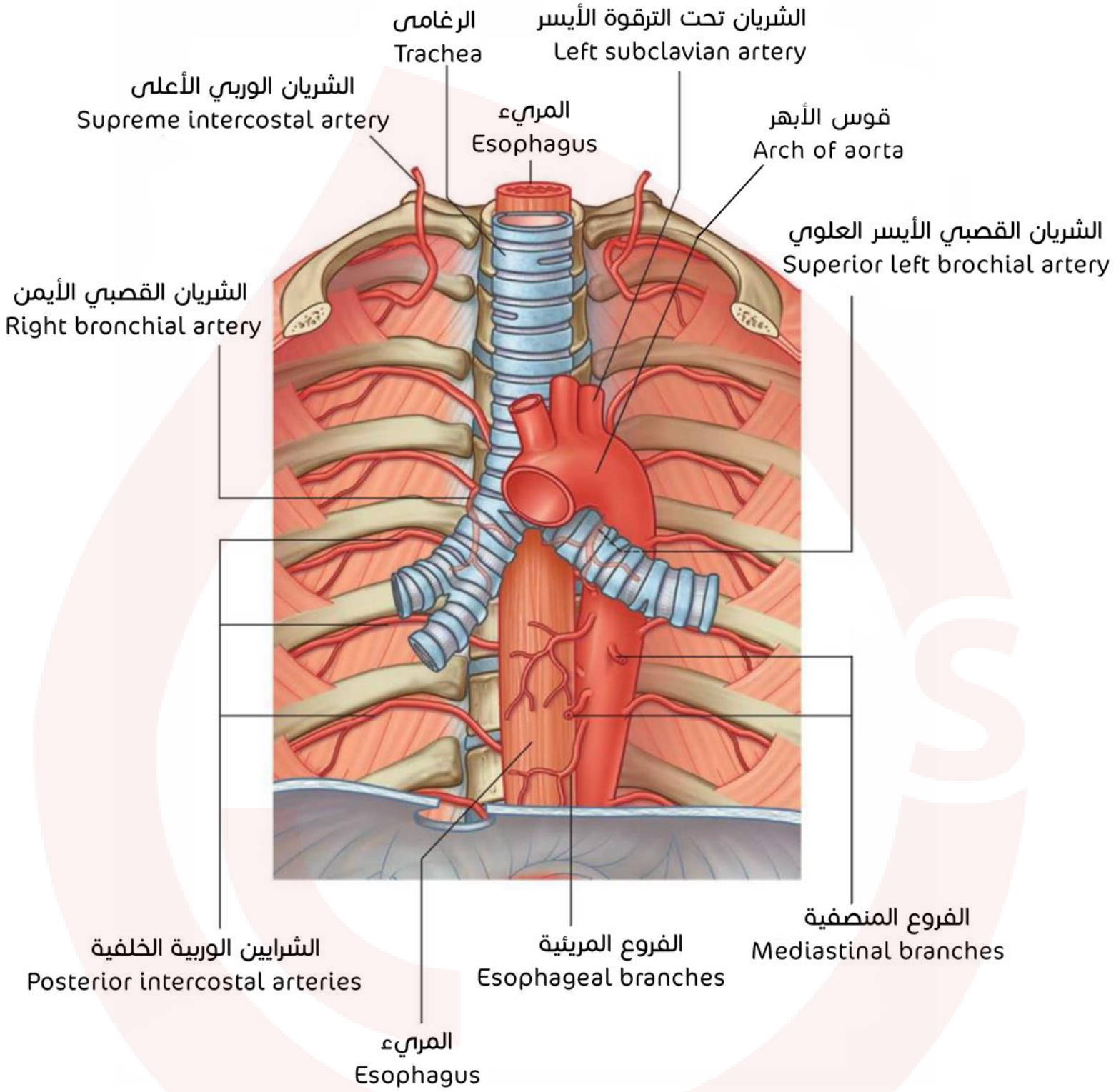
الشريان الأبهري

الأبهر الصاعد وتفرع الشرايين الإكليلية عنه

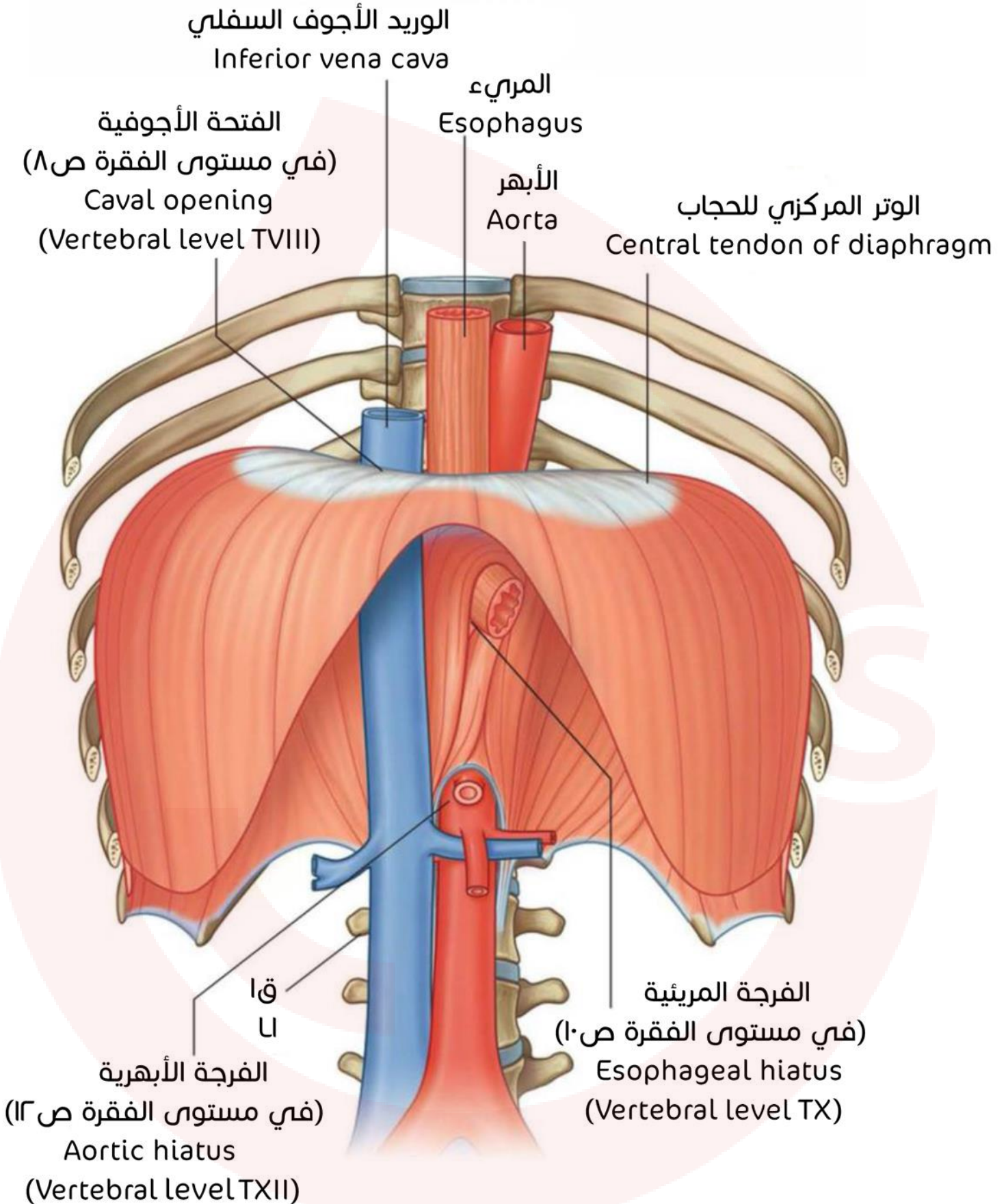




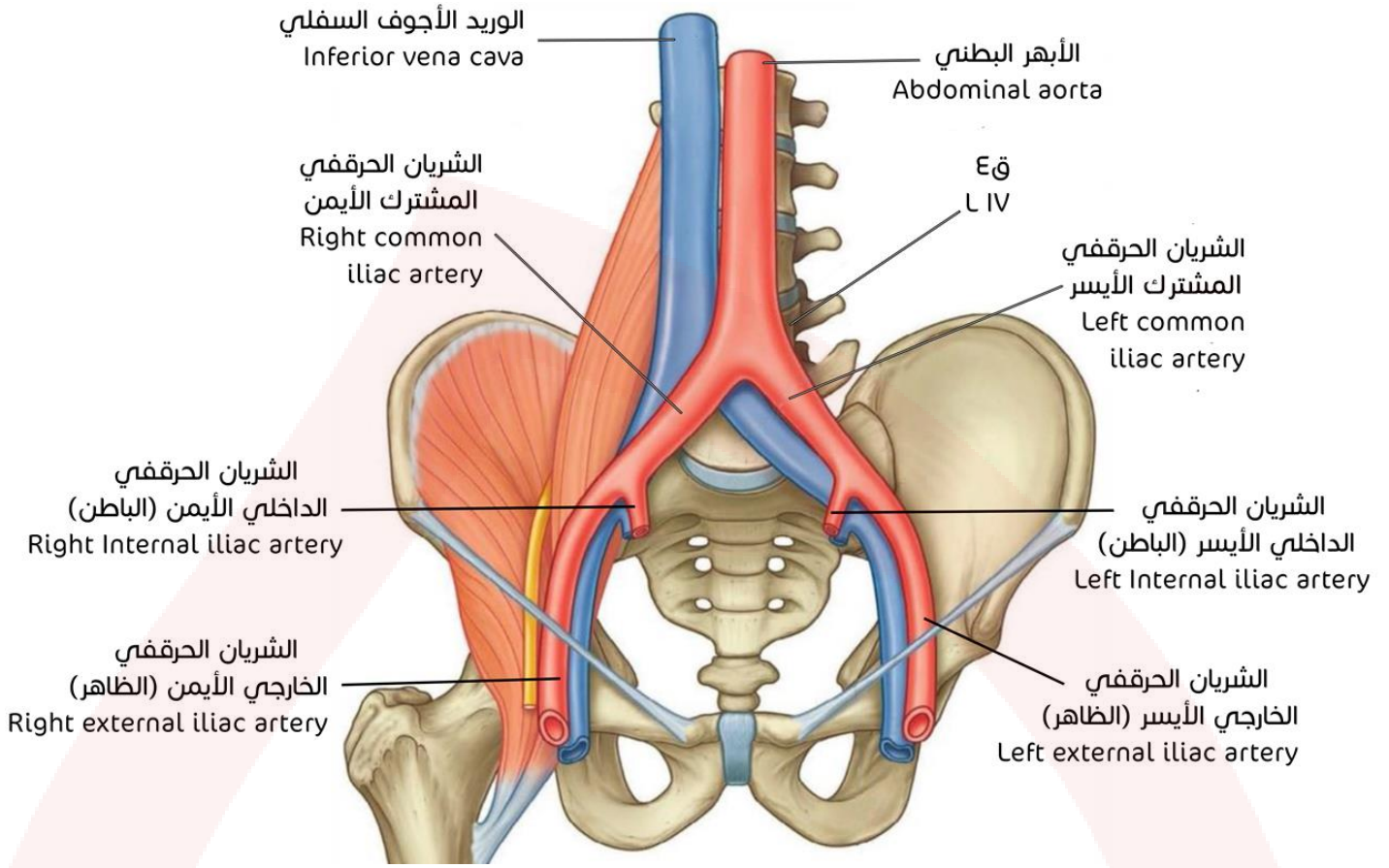
الأبهر الصدريّ



مرور الأبهر النازل من الفرجة الأبهريّة:

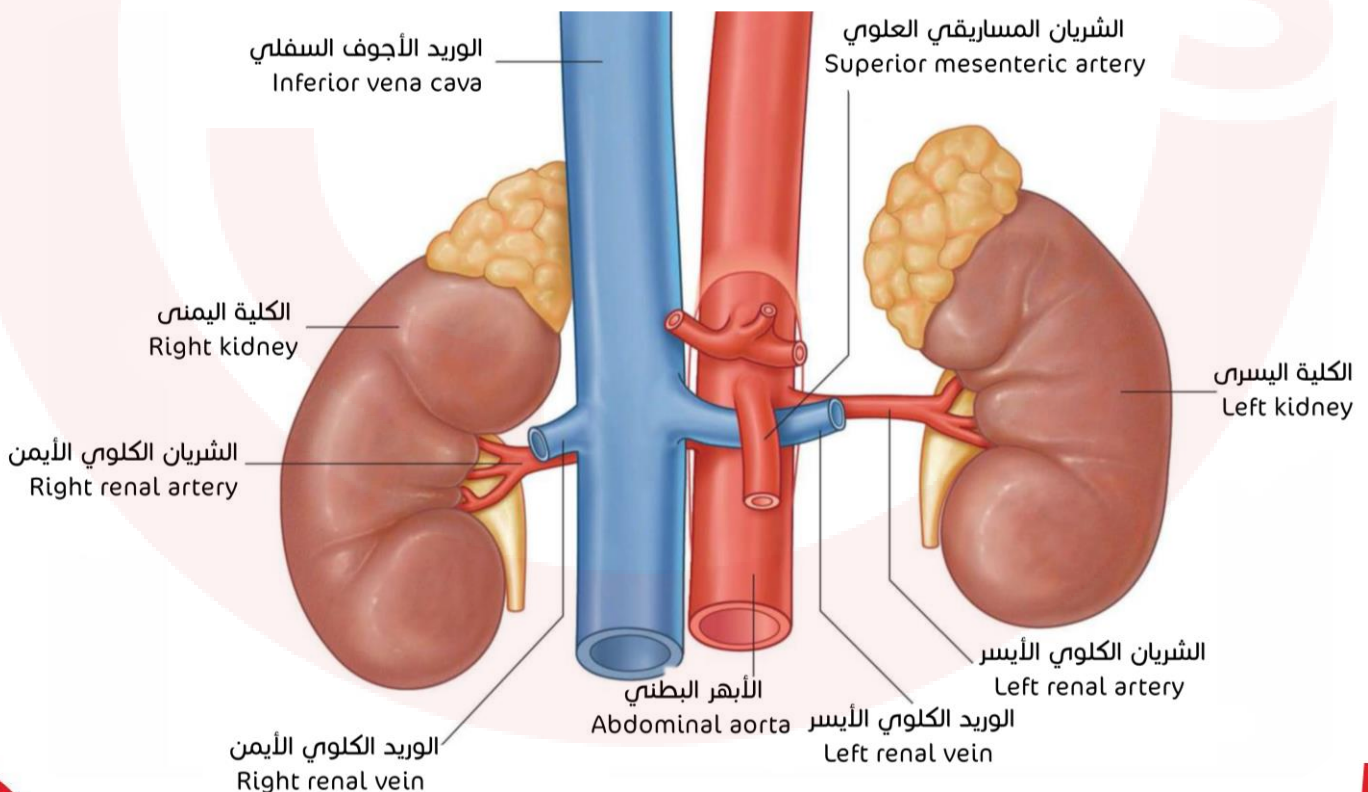


الأبهر البطني

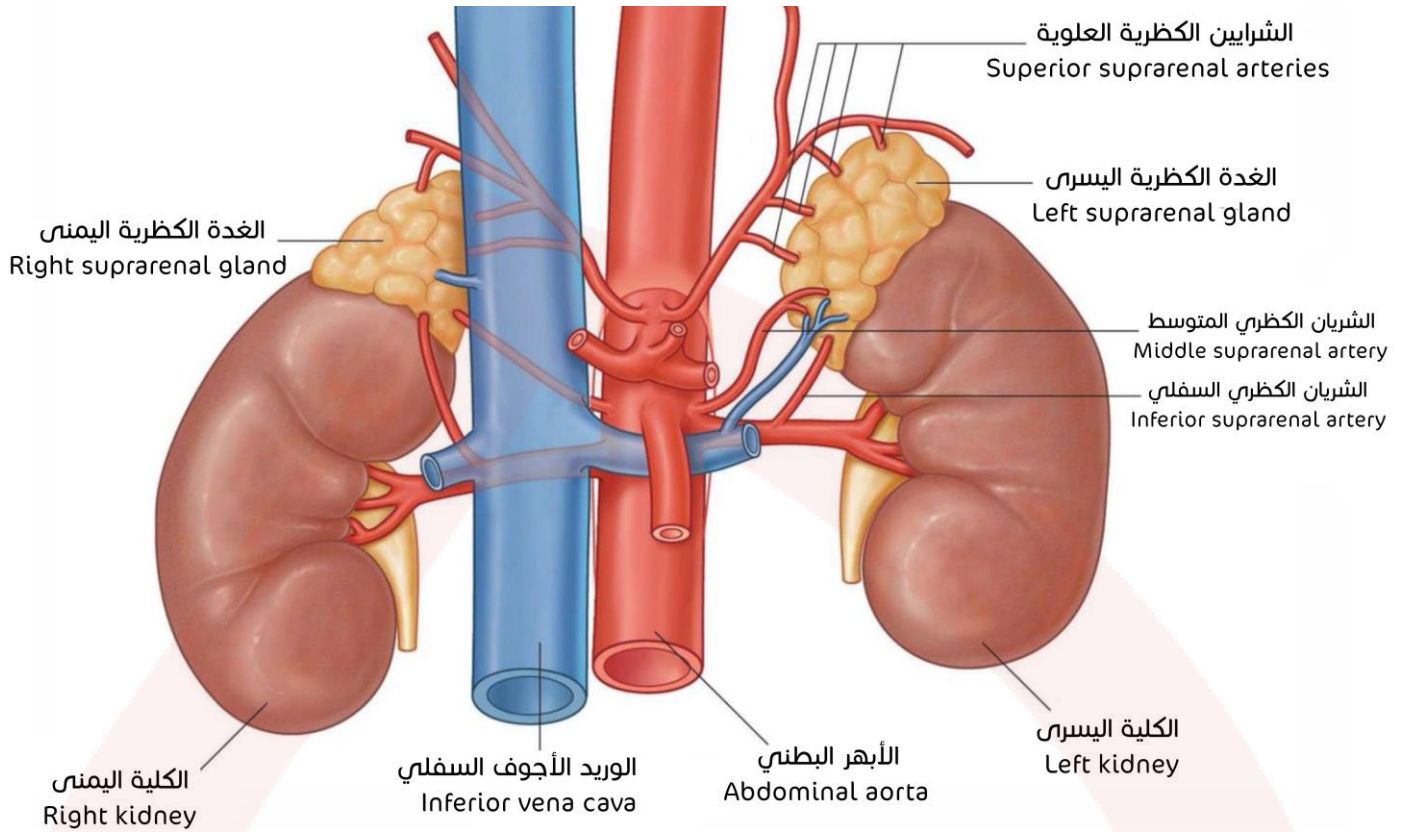


فروع الشريان الأبهر البطني الحشوية:

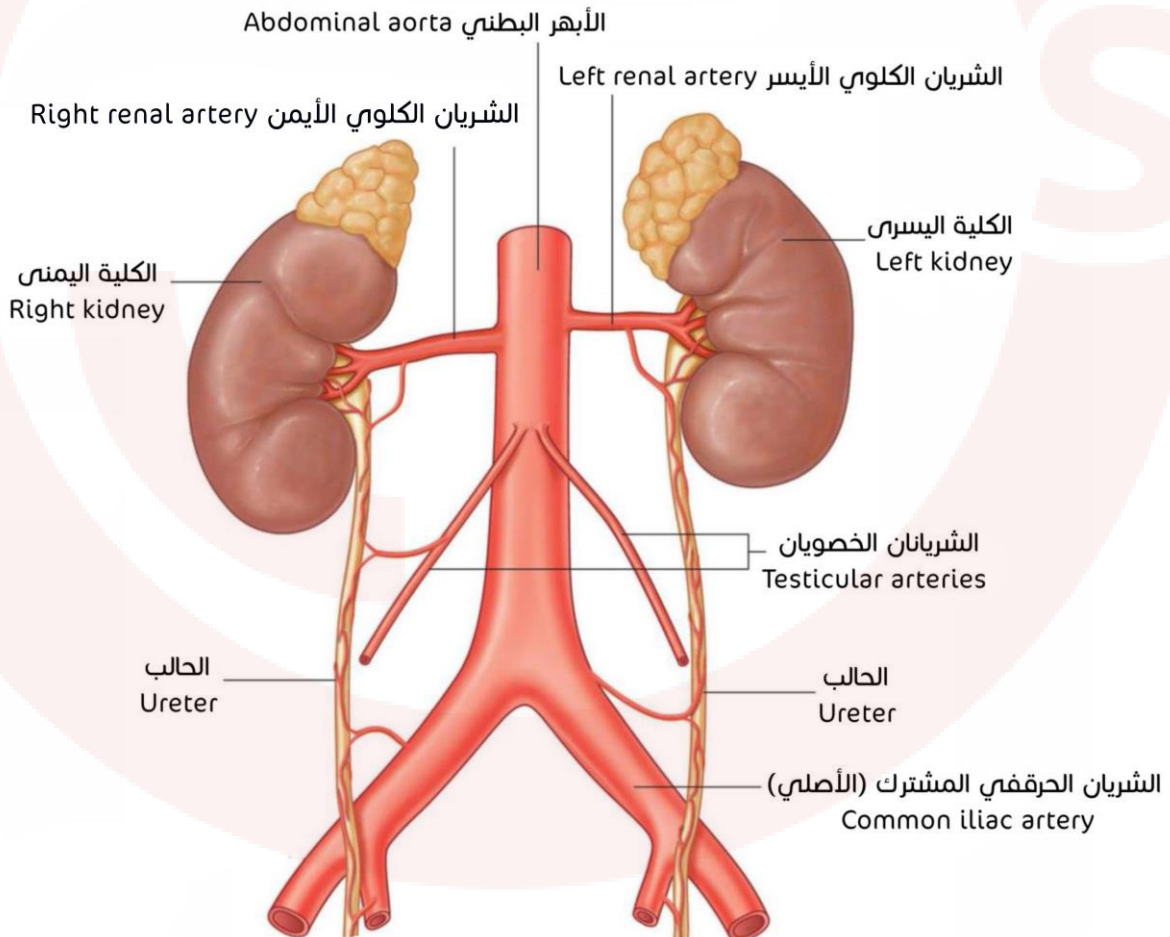
7. (الشريانان الكلويان):



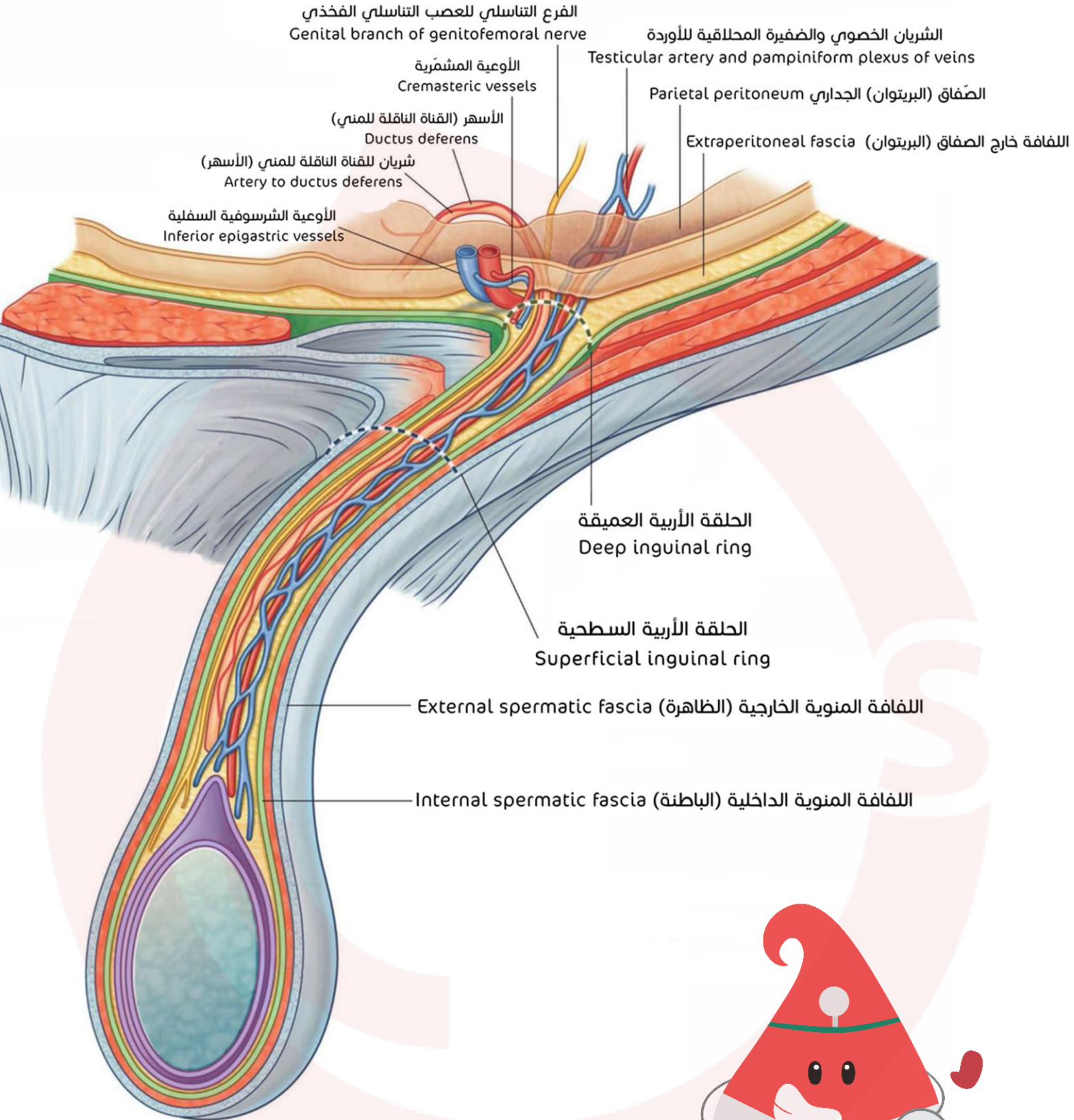
2. الشريانان الكظريان:



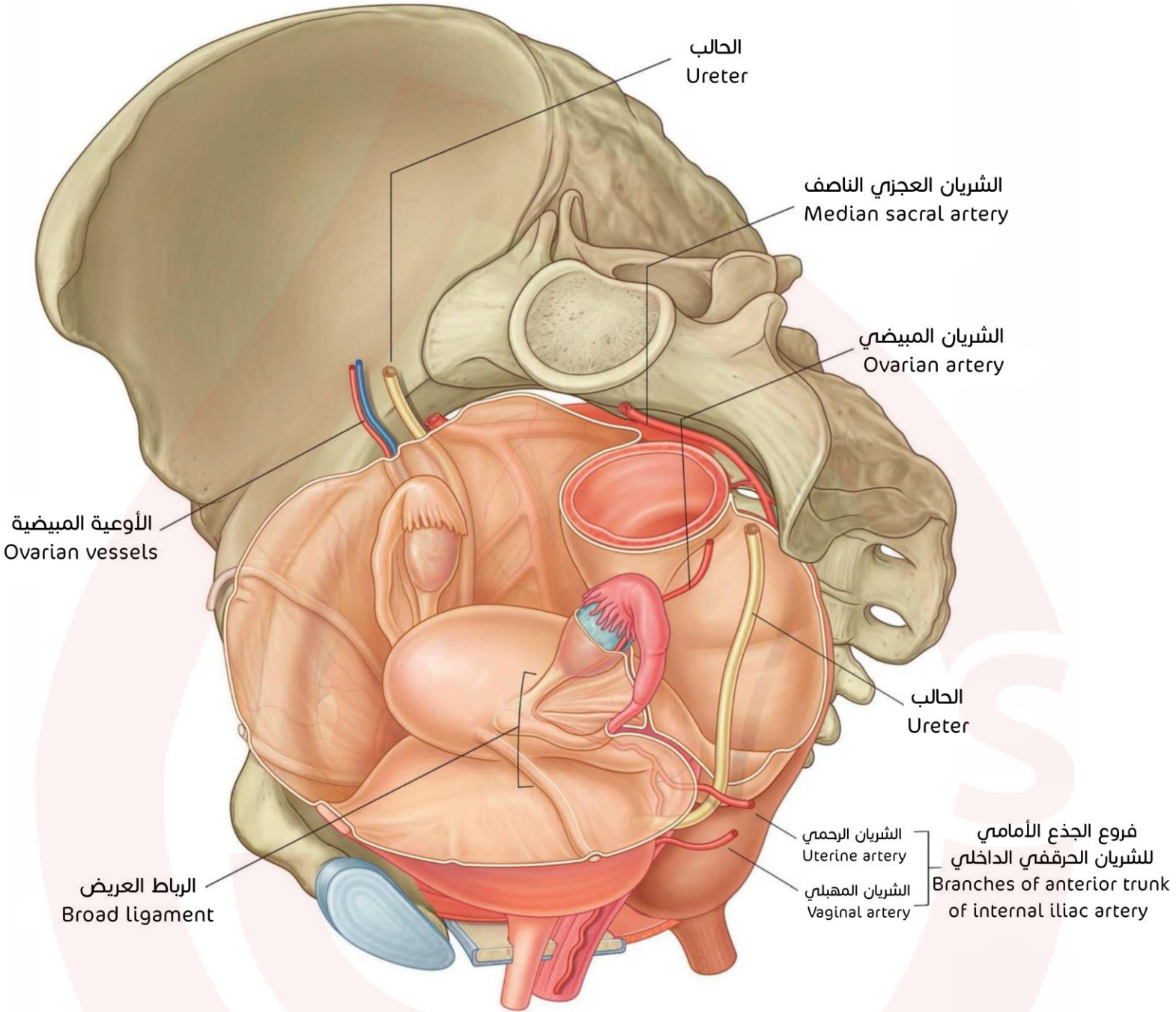
3. الشريانان المنسليان:



توجه الشريان الخصوي عند الذكر بعد المنشأ:



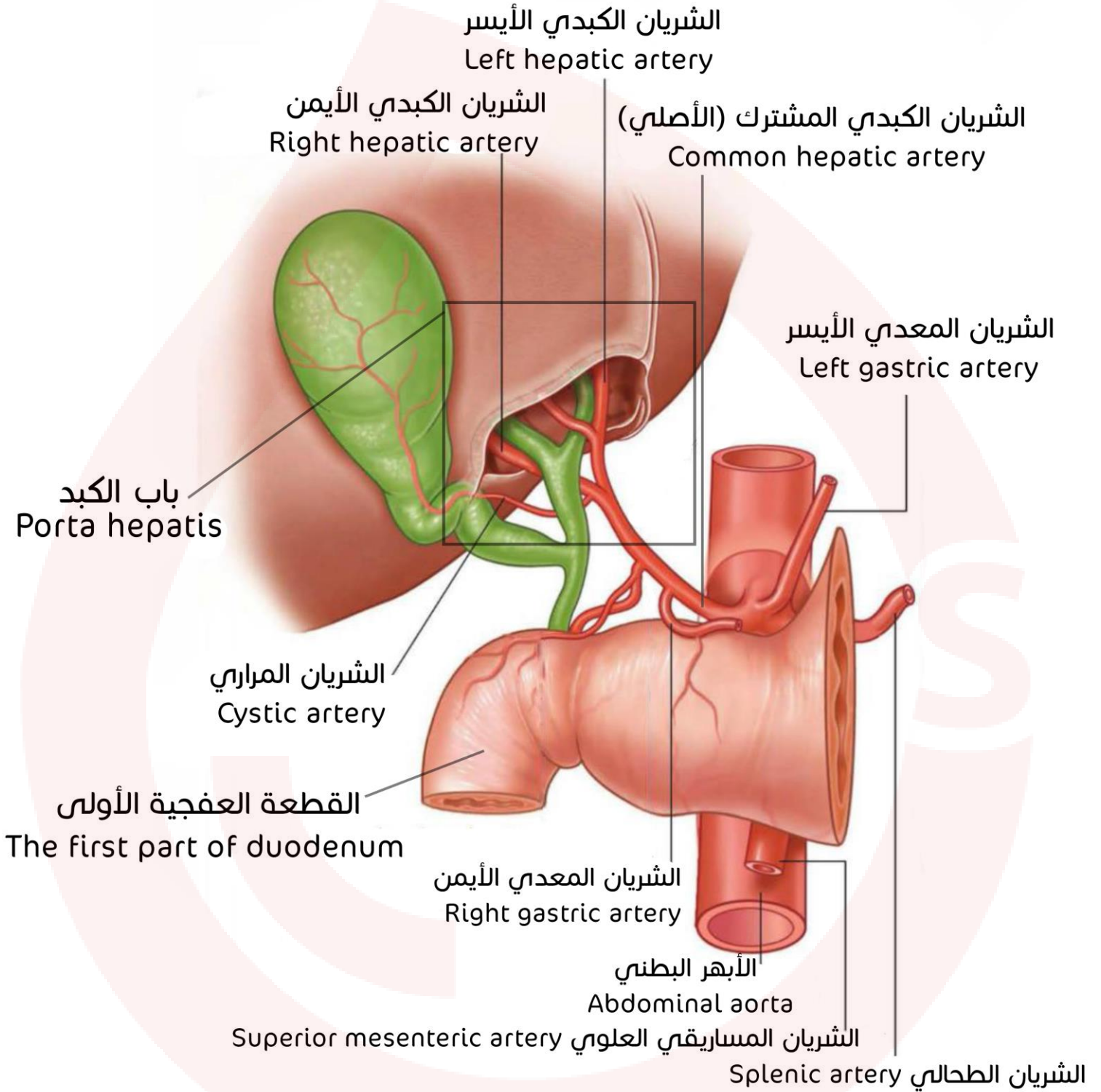
توجه الشريان المبيضي عند الأنثى بعد المنشأ:



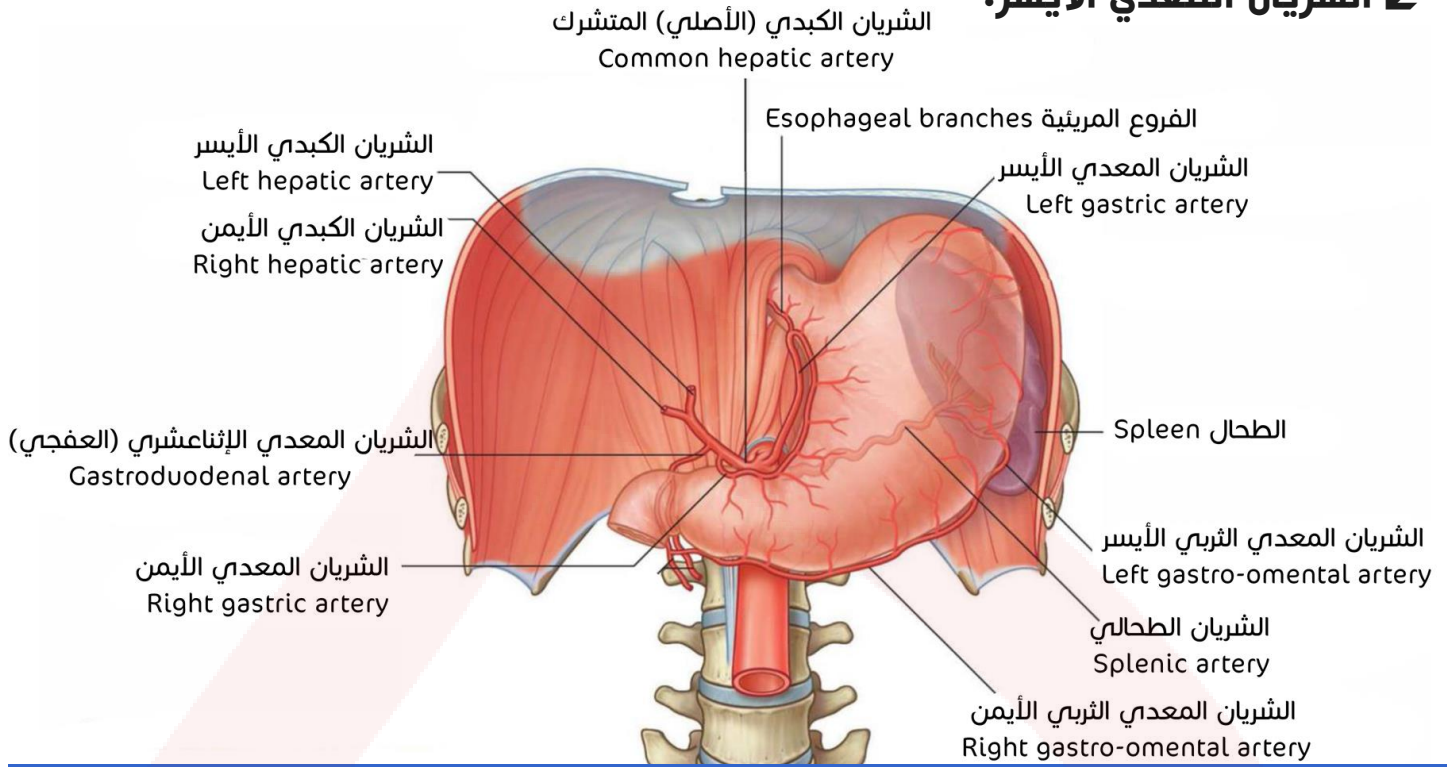
الشرايين المفردة التي تنشأ من الجدار الأمامي للأبهر البطني:

7. الجذع البطني (الزلاقي):

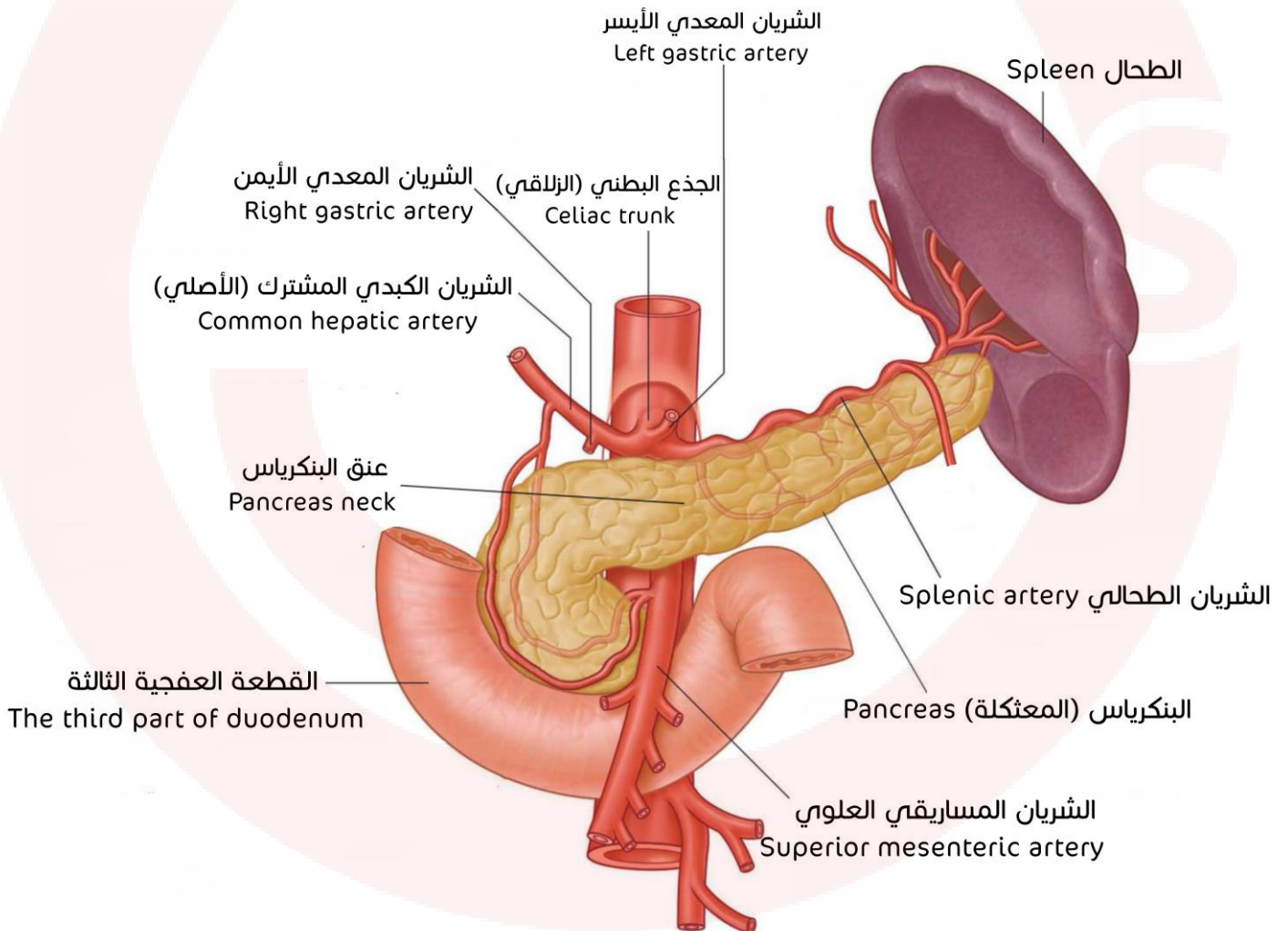
الشريان الكبدي:




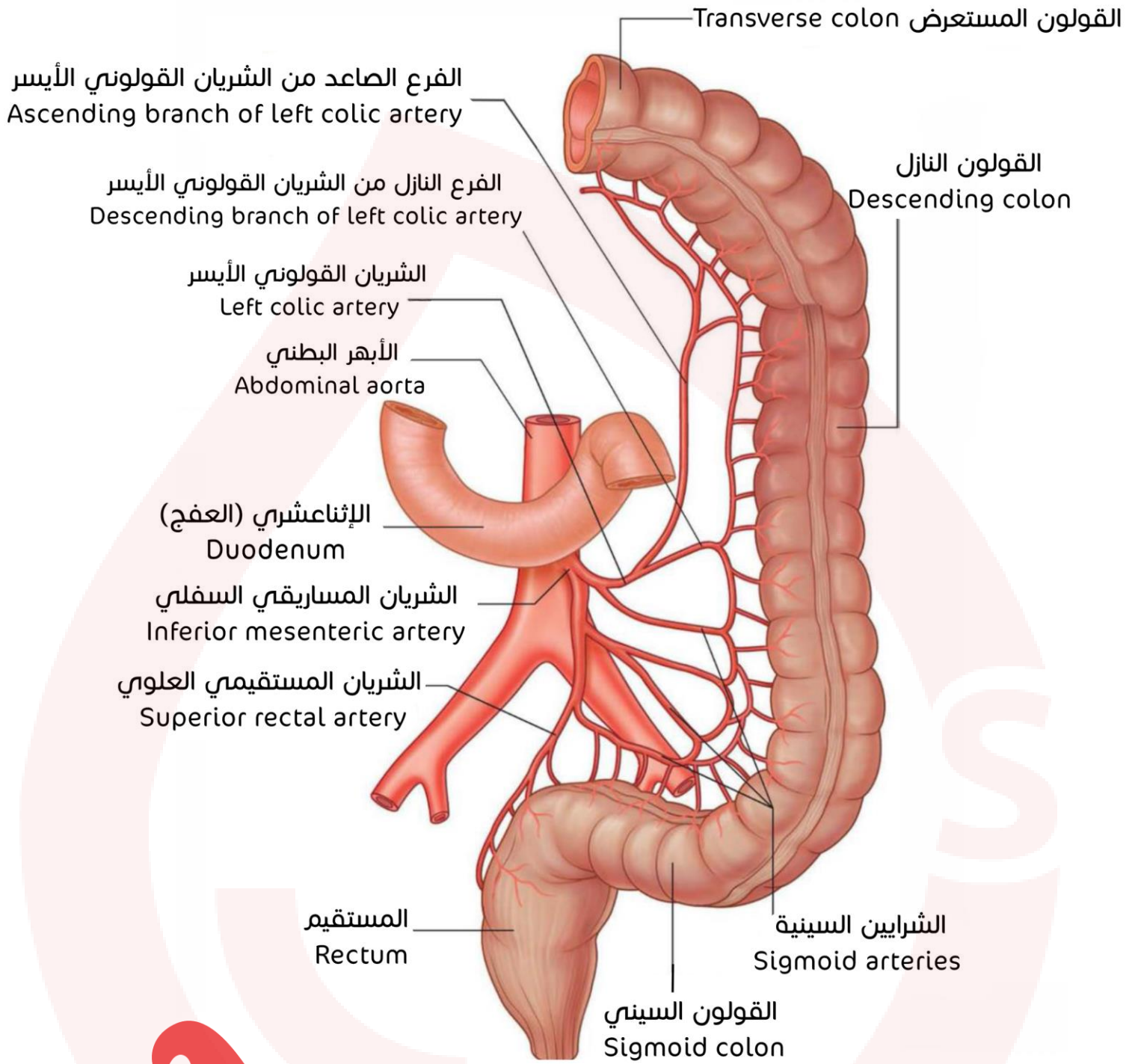
الشريان المعدي الأيسر:



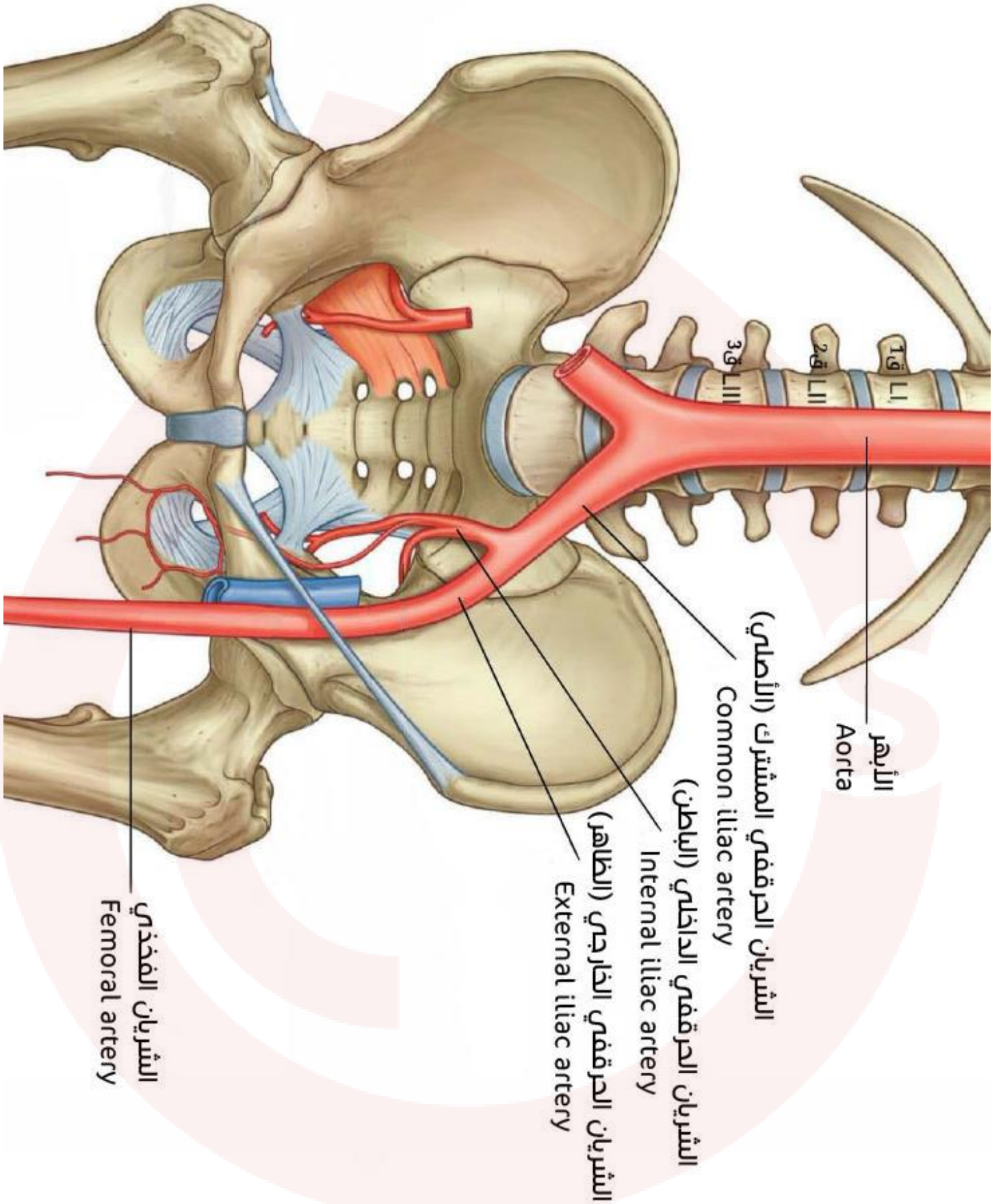
2. الشريان المساريقي العلوي + الشريان الطحالي (من الجذع الزلاقي):



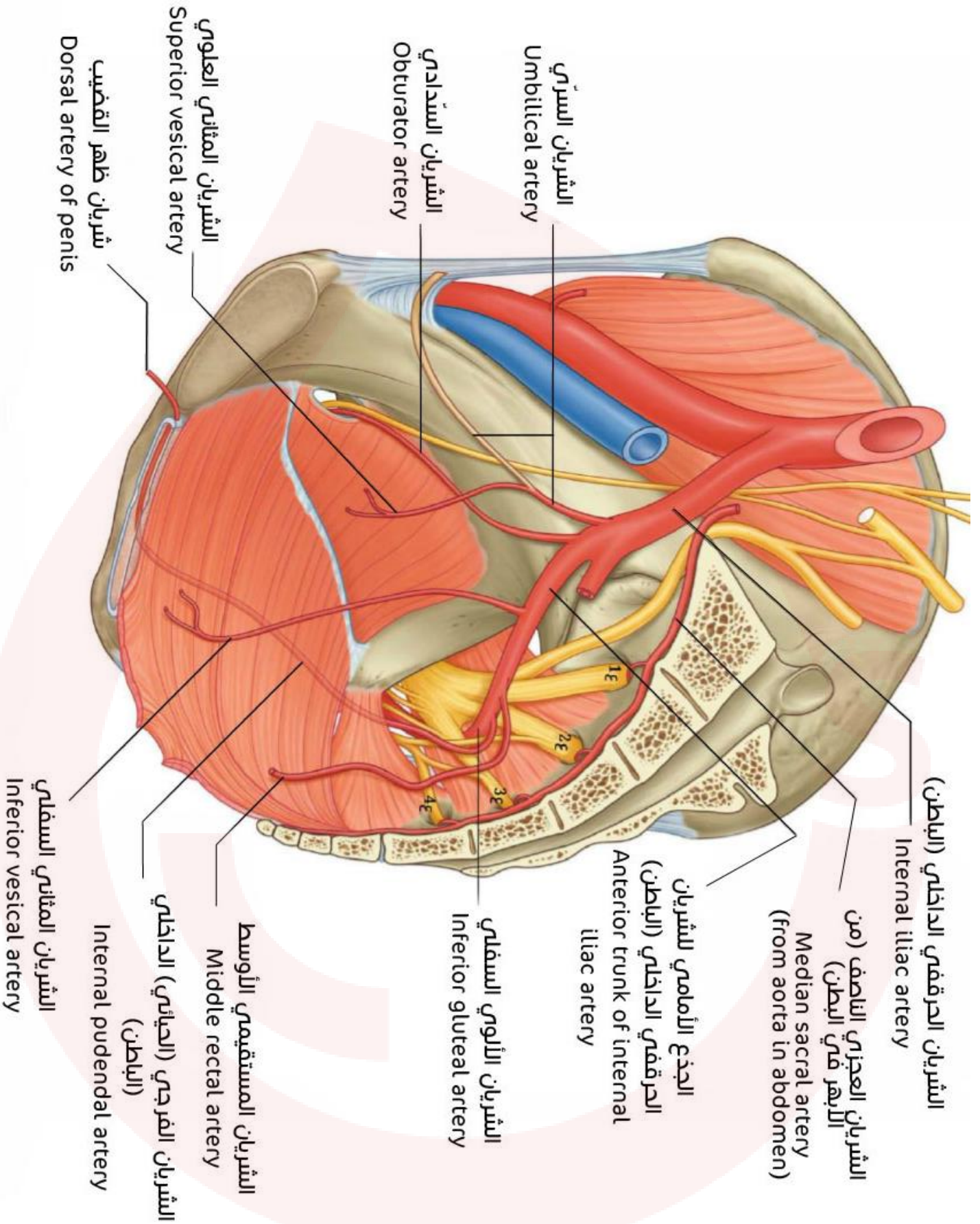
3. الشريان (المساريقي السفلي):



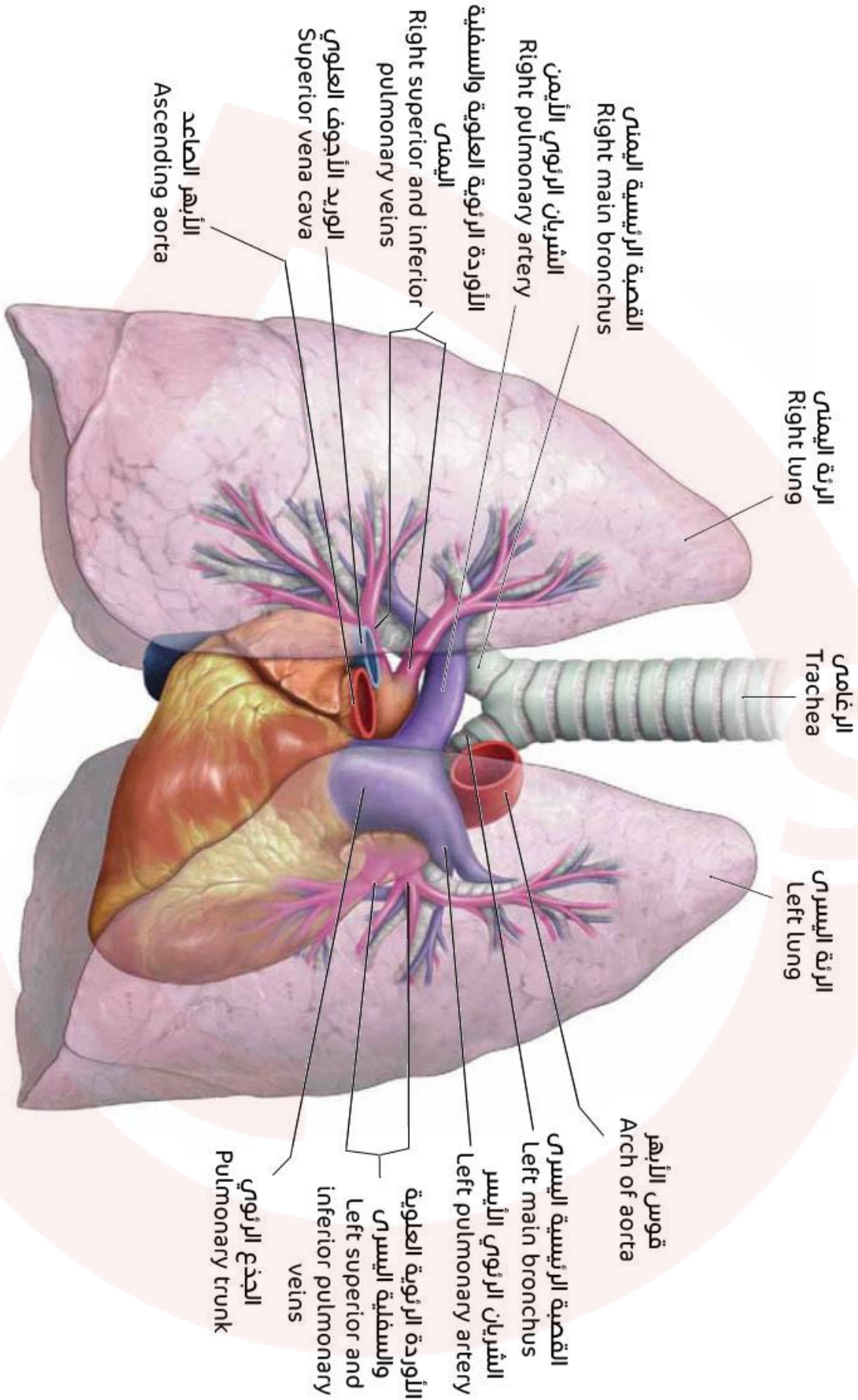
الشريان الحرقي الخارجي والشريان الفخذي:



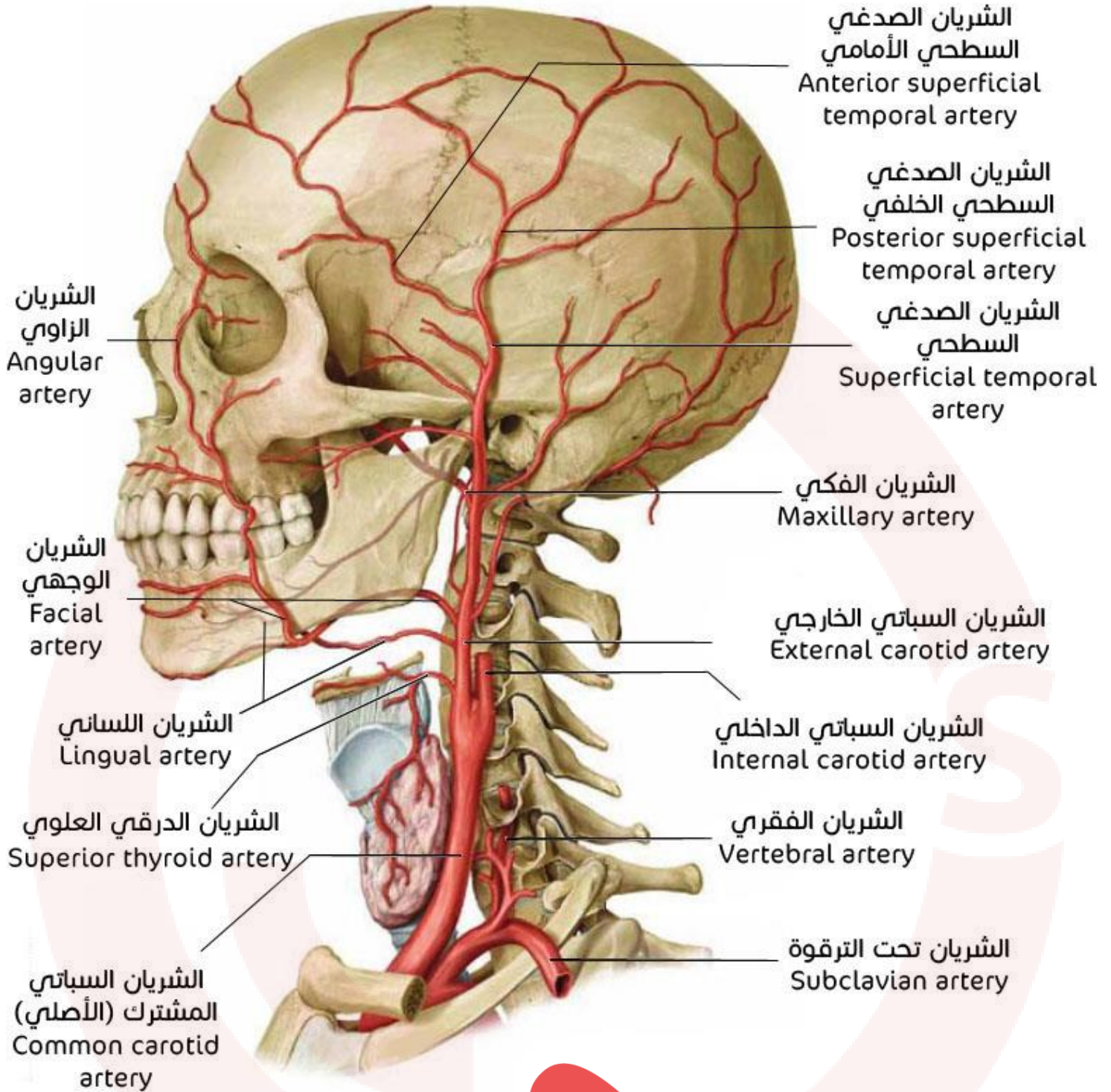
الشريان الحرقفي الداخلي وفروعه:



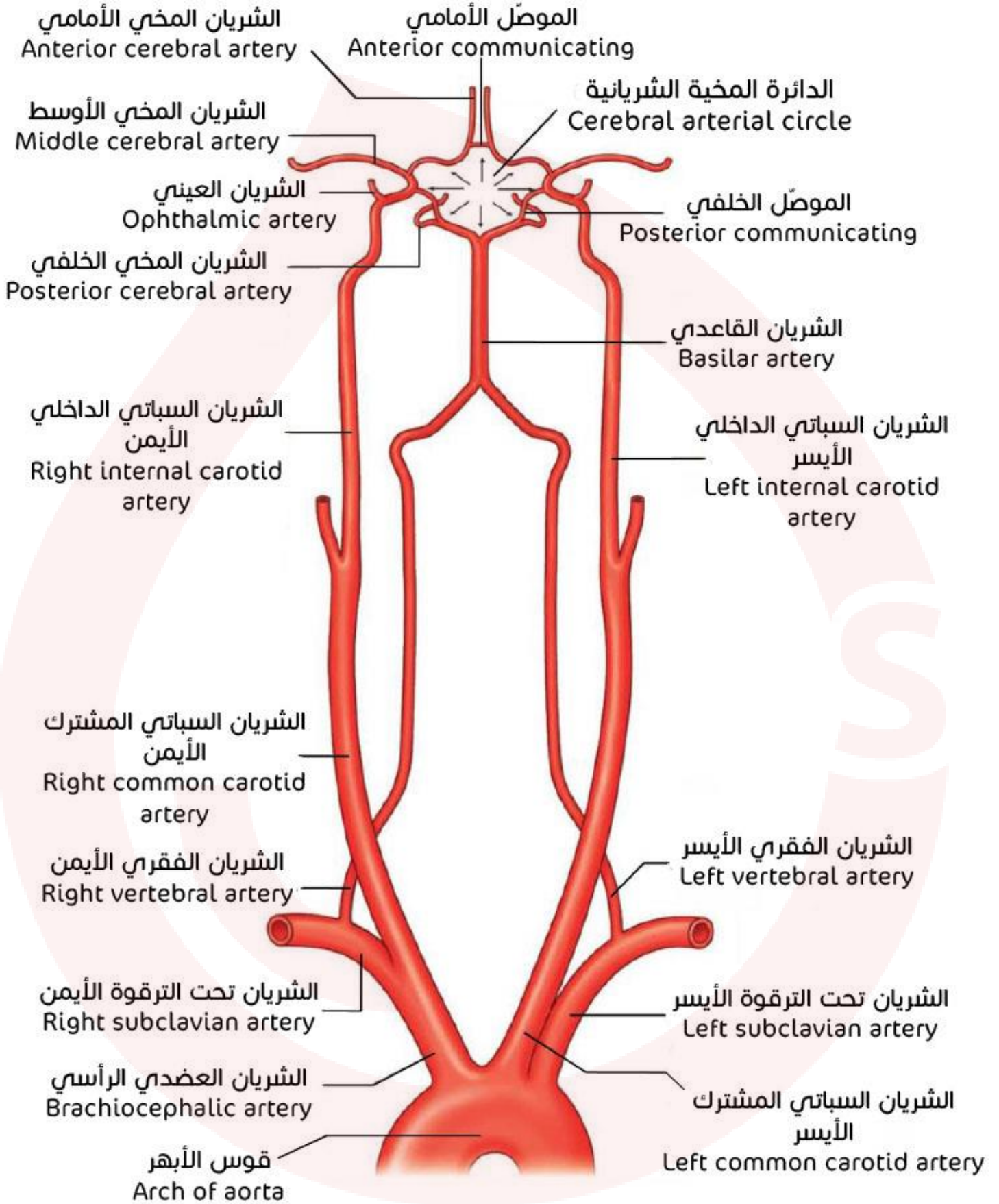
الجذع الرئوي

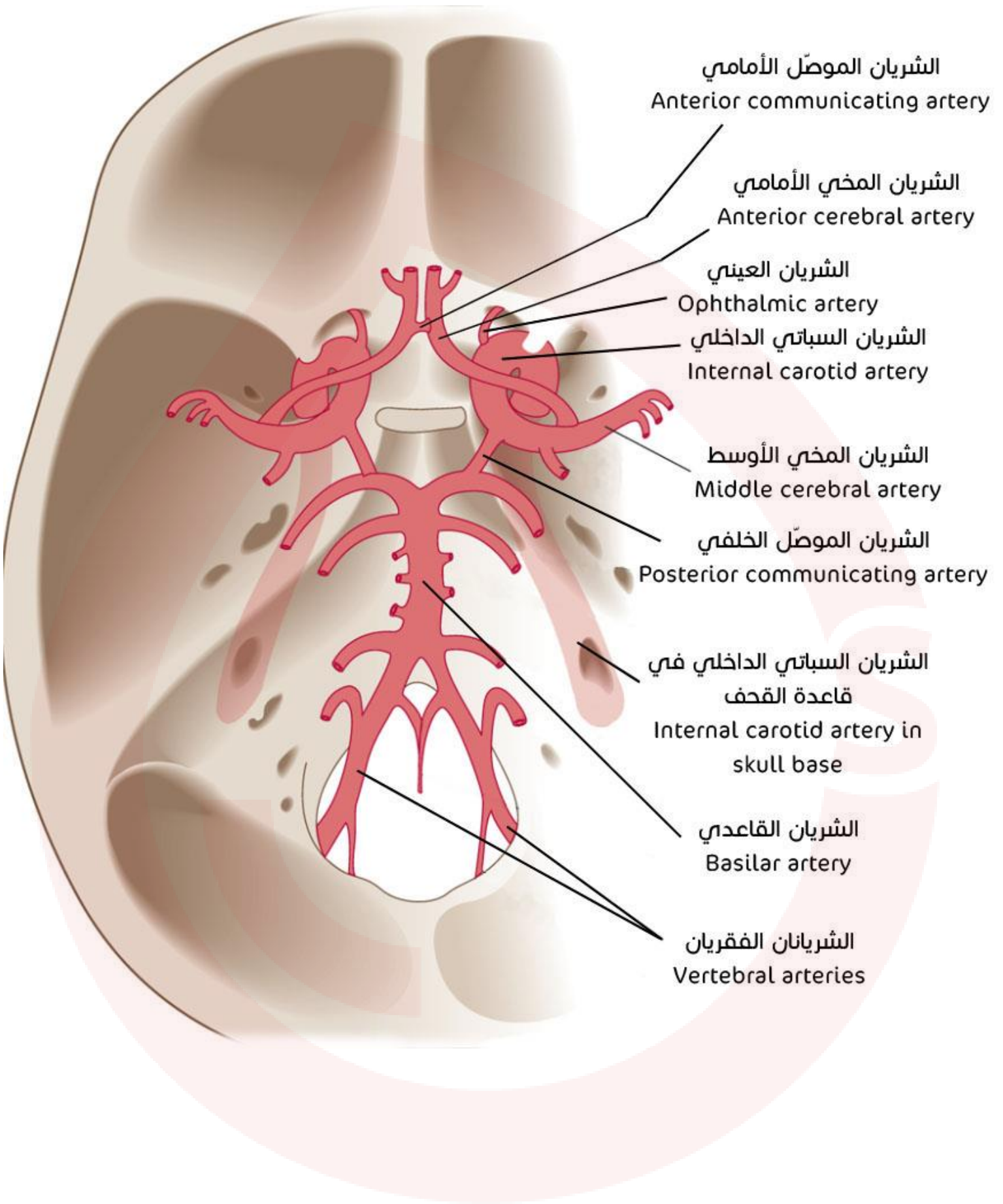


شرايين الرأس والعنق



مسبّع ويليس *_*





الشريان الموصل الأمامي
Anterior communicating artery

الشريان المخي الأمامي
Anterior cerebral artery

الشريان العيني
Ophthalmic artery

الشريان السباتي الداخلي
Internal carotid artery

الشريان المخي الأوسط
Middle cerebral artery

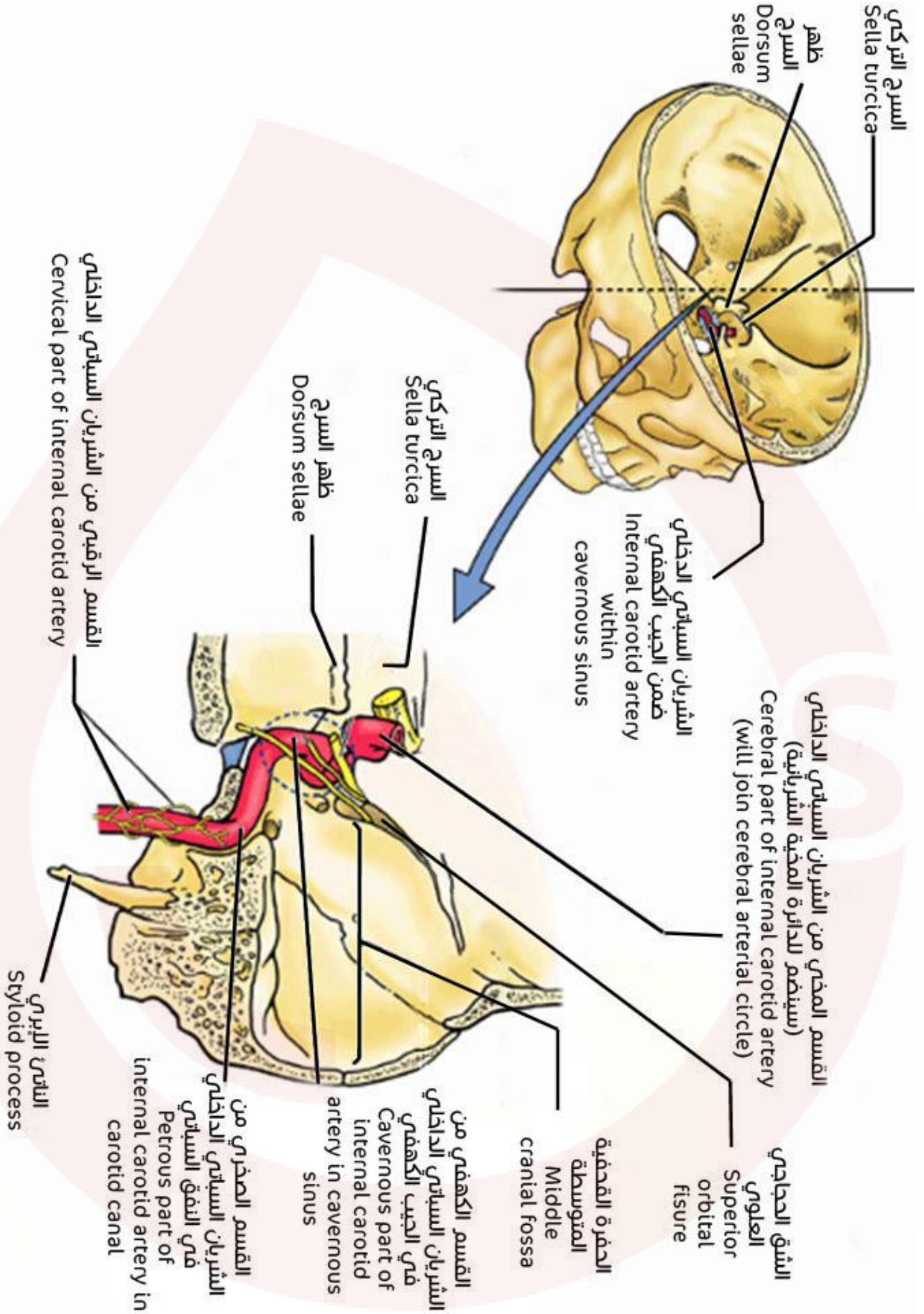
الشريان الموصل الخلفي
Posterior communicating artery

الشريان السباتي الداخلي في
قاعدة القحف
Internal carotid artery in
skull base

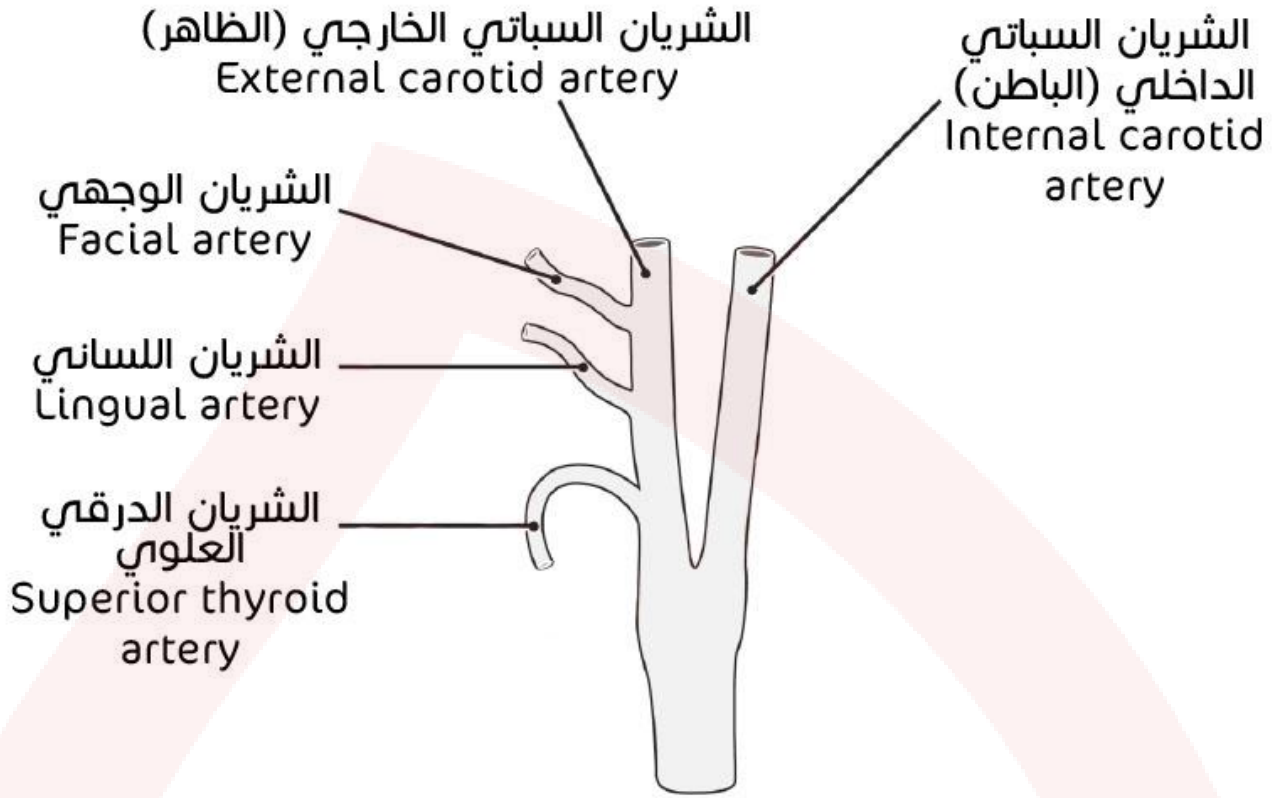
الشريان القاعدي
Basilar artery

الشريانان الفقريان
Vertebral arteries

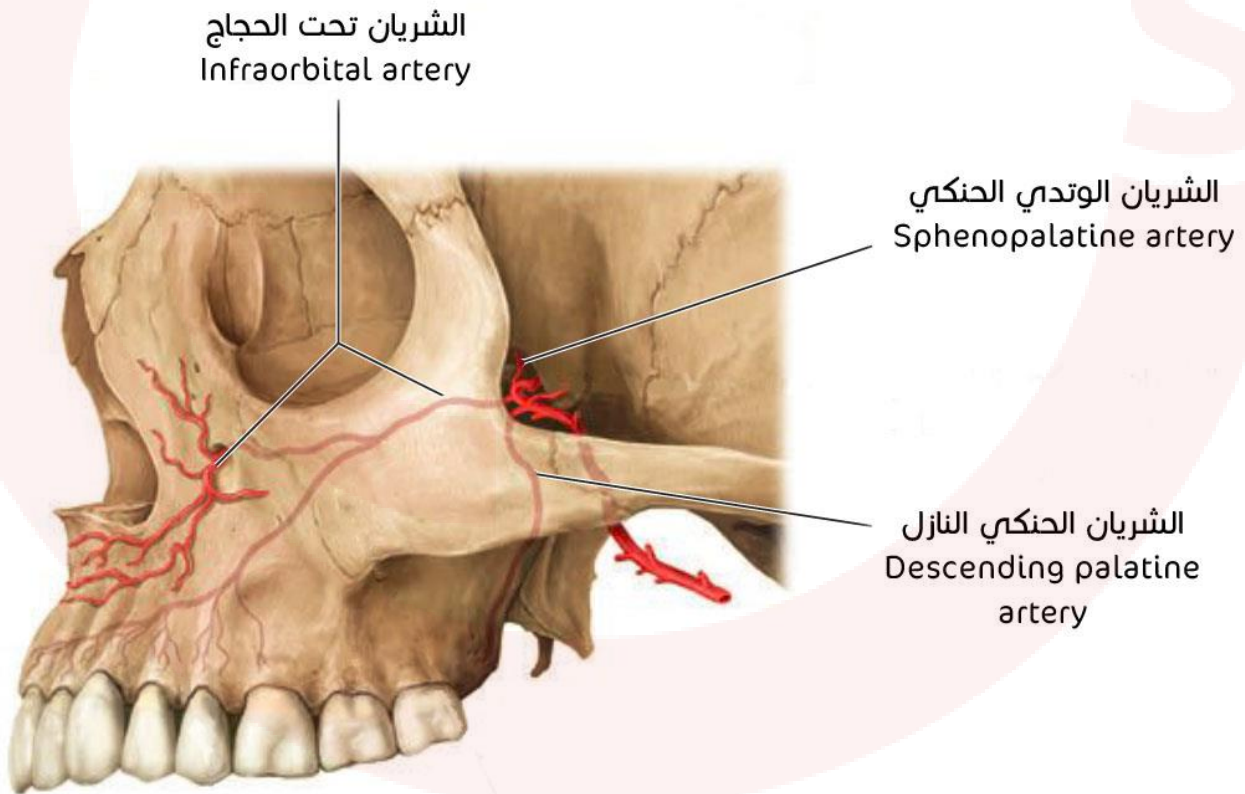
دخول الشريان السباتي الداخلي إلى الجمجمة



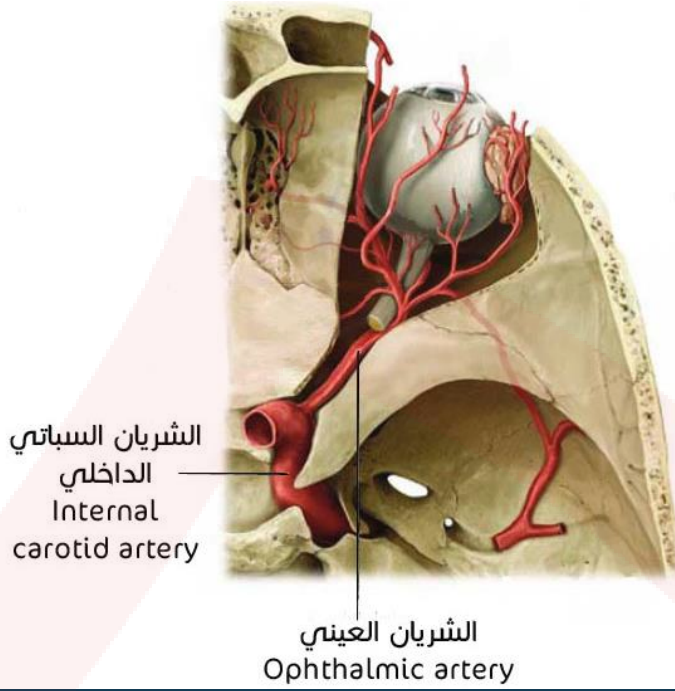
الفروع الجانبية للشريان السباتي الخارجي



بعض الفروع الجانبية للشريان الفكّي

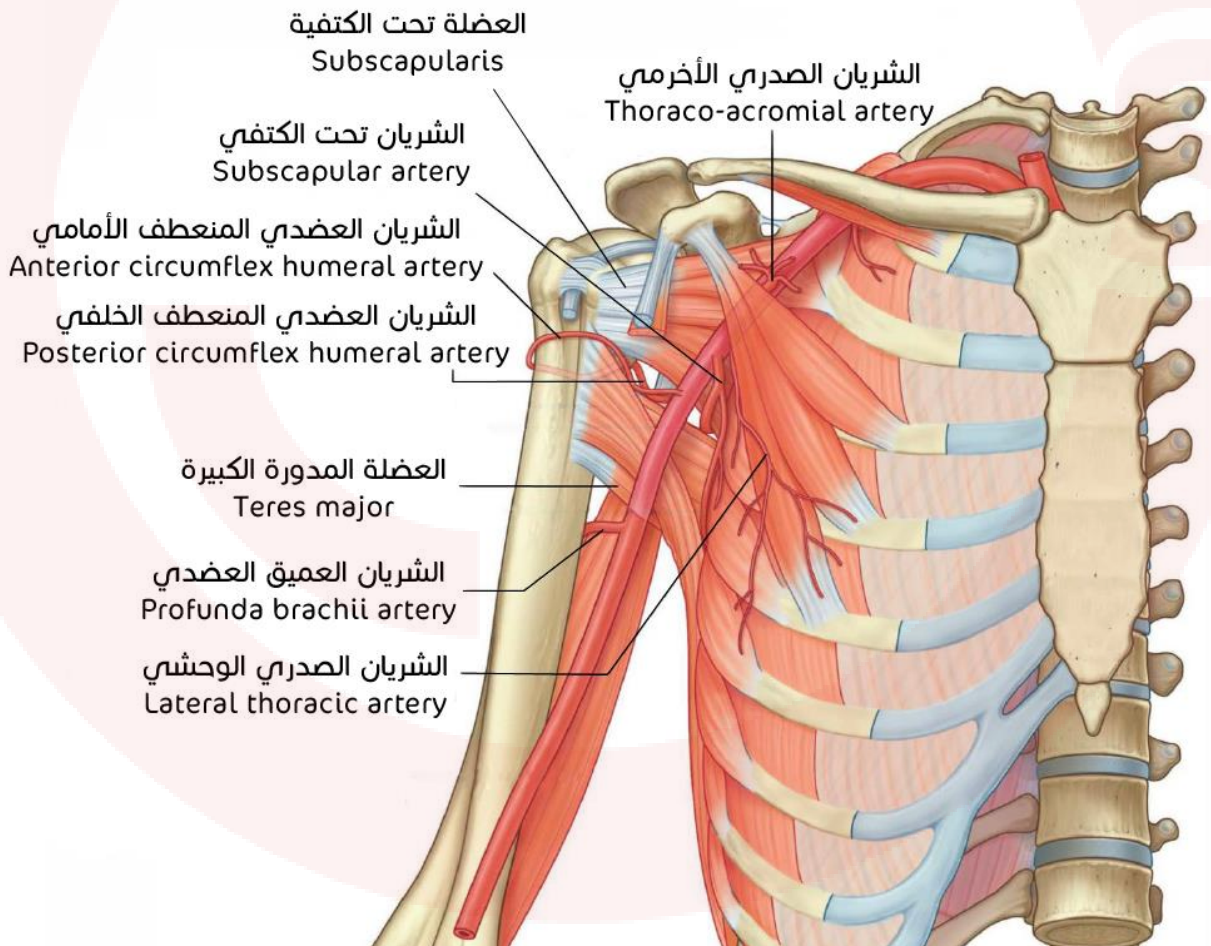


الشريان العينيّ

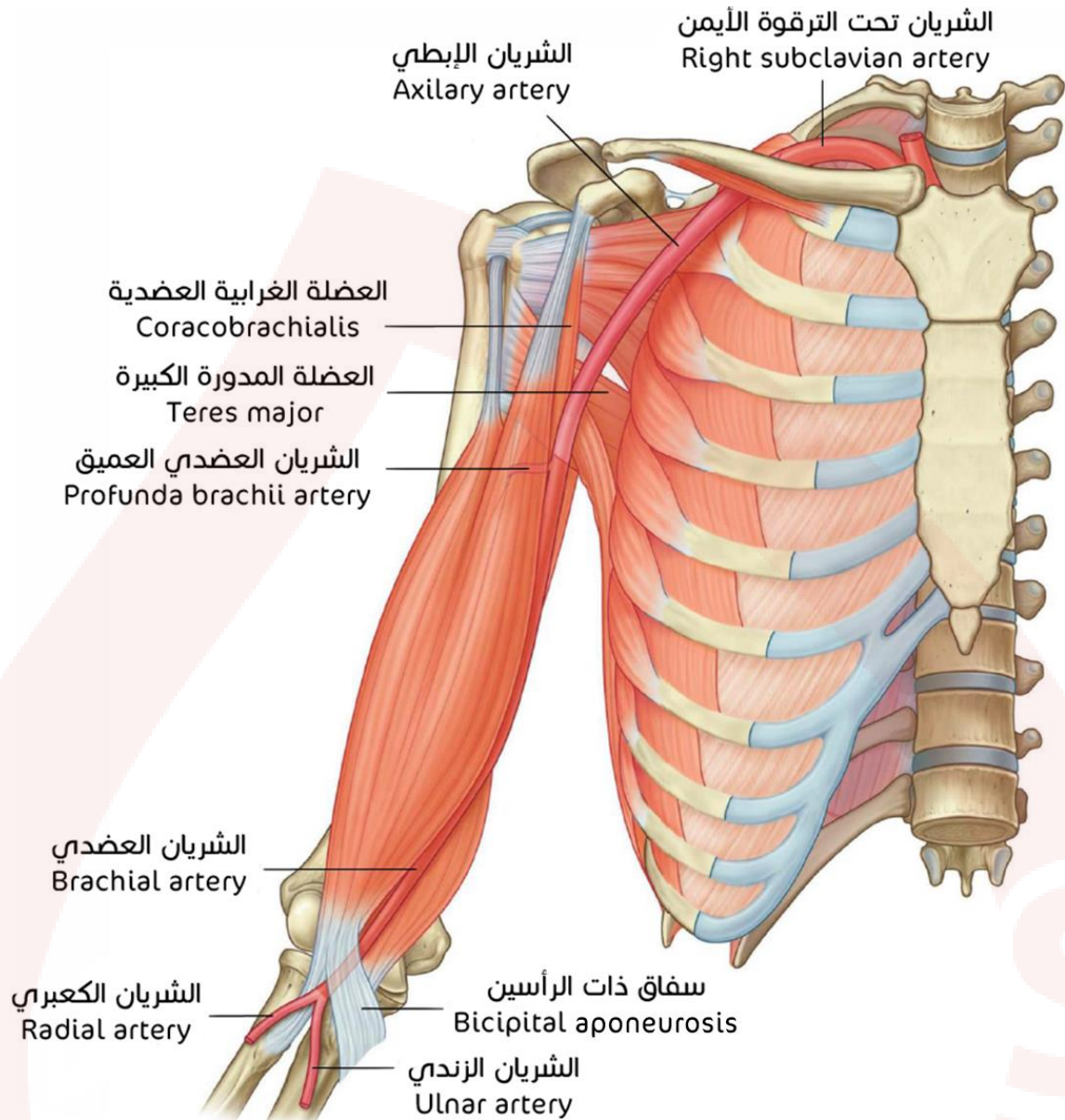


شرايين الطرف العلويّ

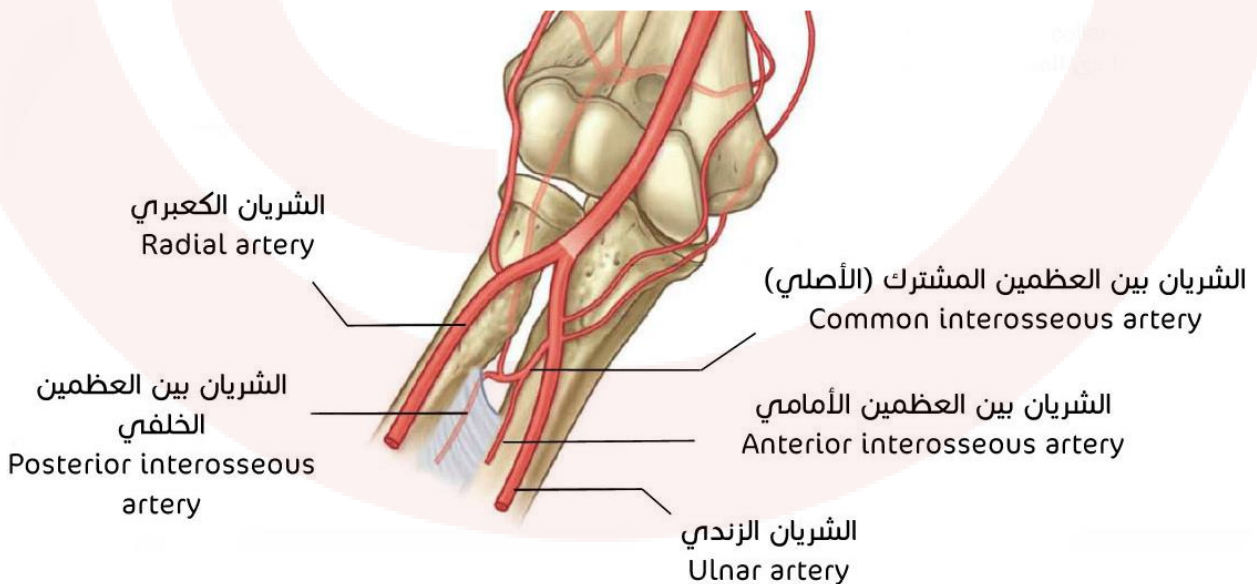
الشريان الإبطيّ وفروعه



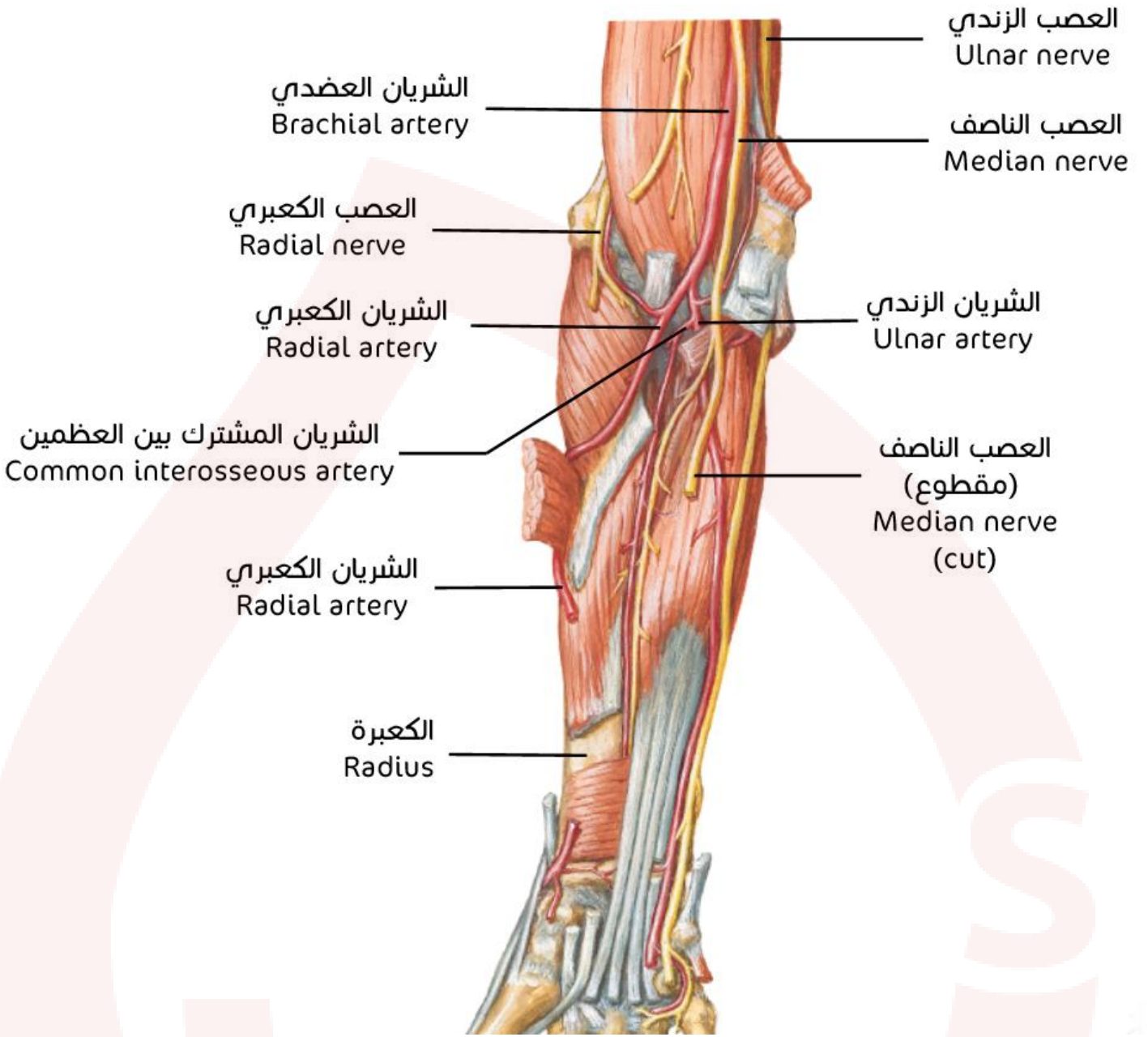
الشريان العضدي - من فروع الشريان الإبطي:



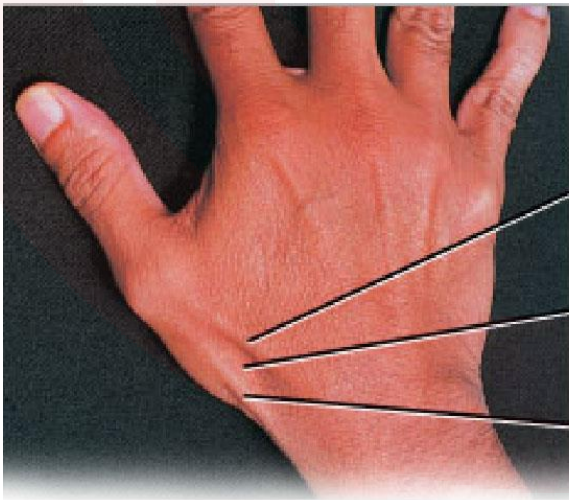
فروع الشريان العضدي:



مسار الأعصاب والشرايين في منطقة الساعد:



منشقة المشرحين:

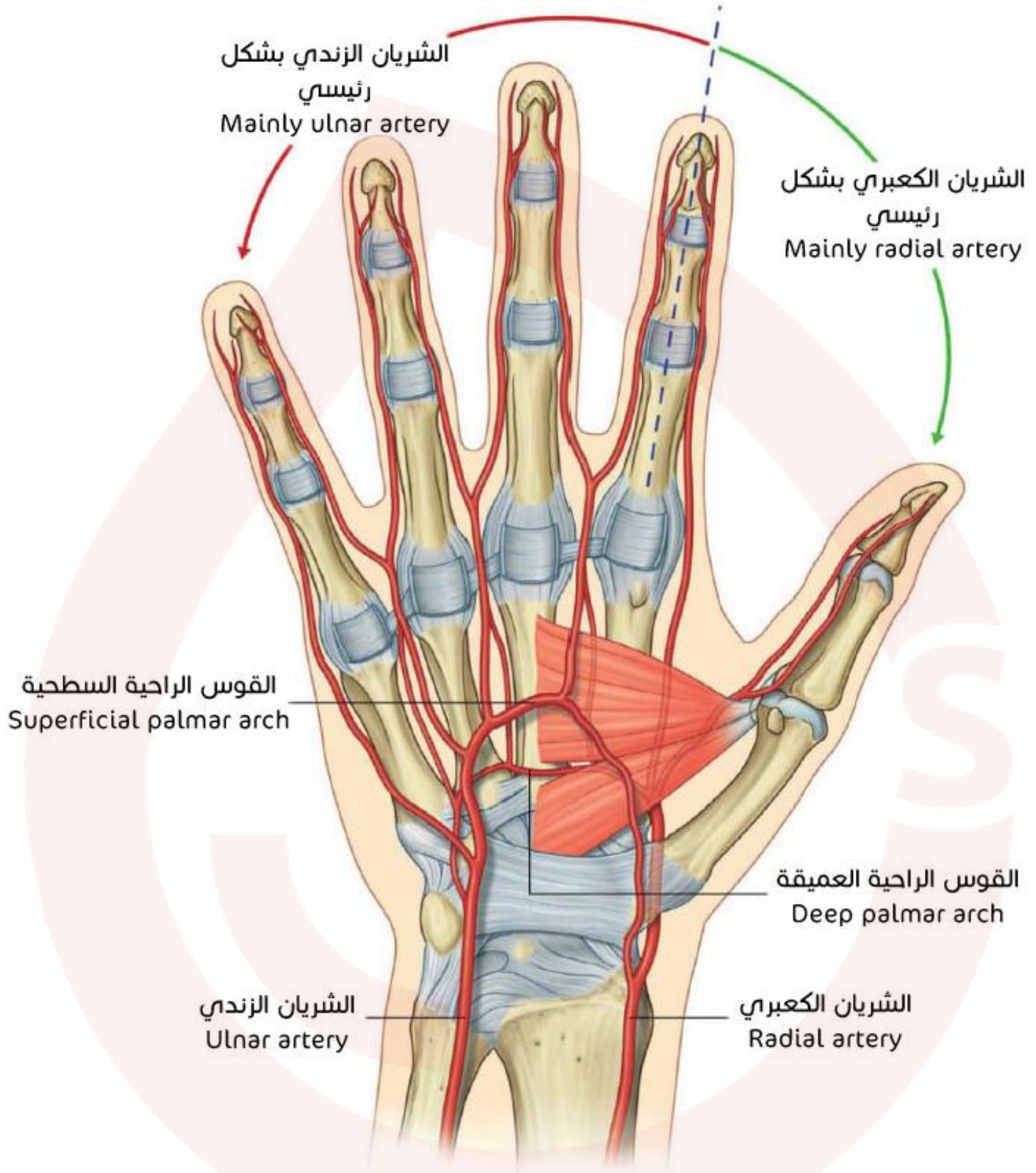


العضلة باسطة الإبهام الطويلة
Extensor pollicis longus

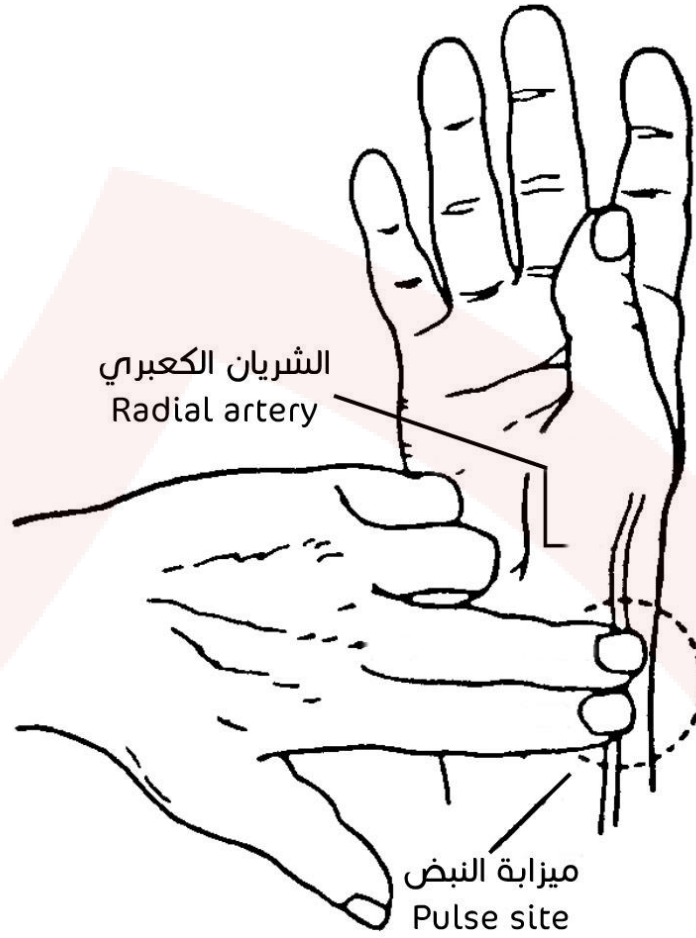منشقة (مسعطة) المشرحين
Anatomical snuff-box

العضلة باسطة الإبهام القصيرة
Extensor pollicis brevis

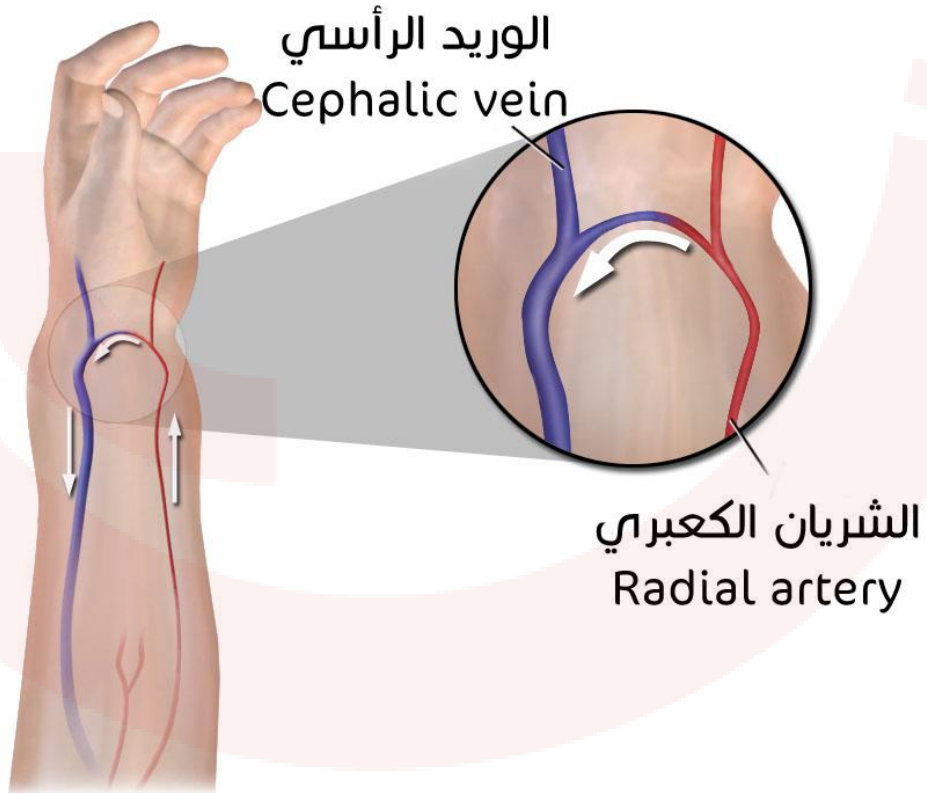
شرايين اليد



ميزابة النبض:

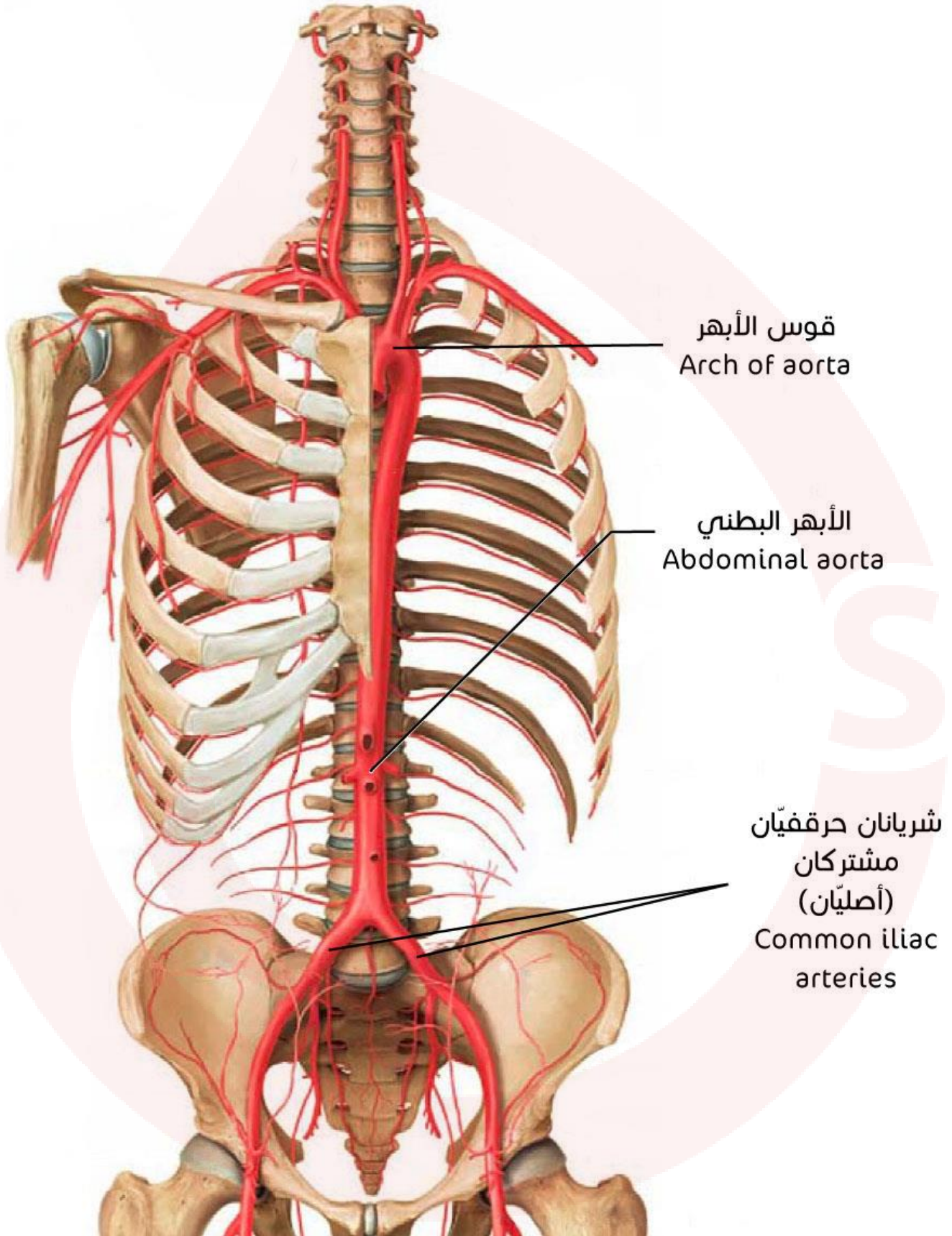


المفاغرة الصناعية (شنت):

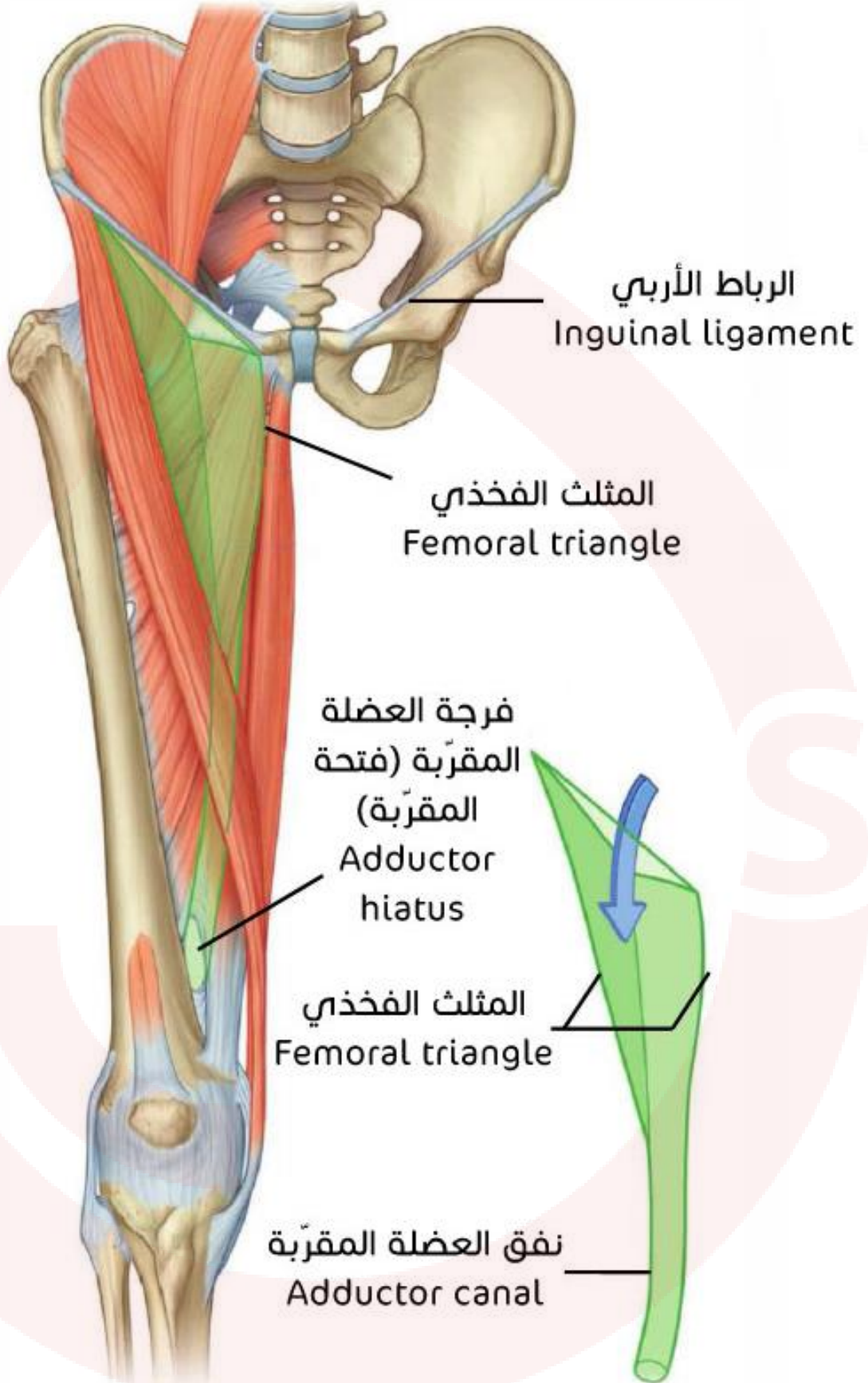


شرايين الطرف السفلي

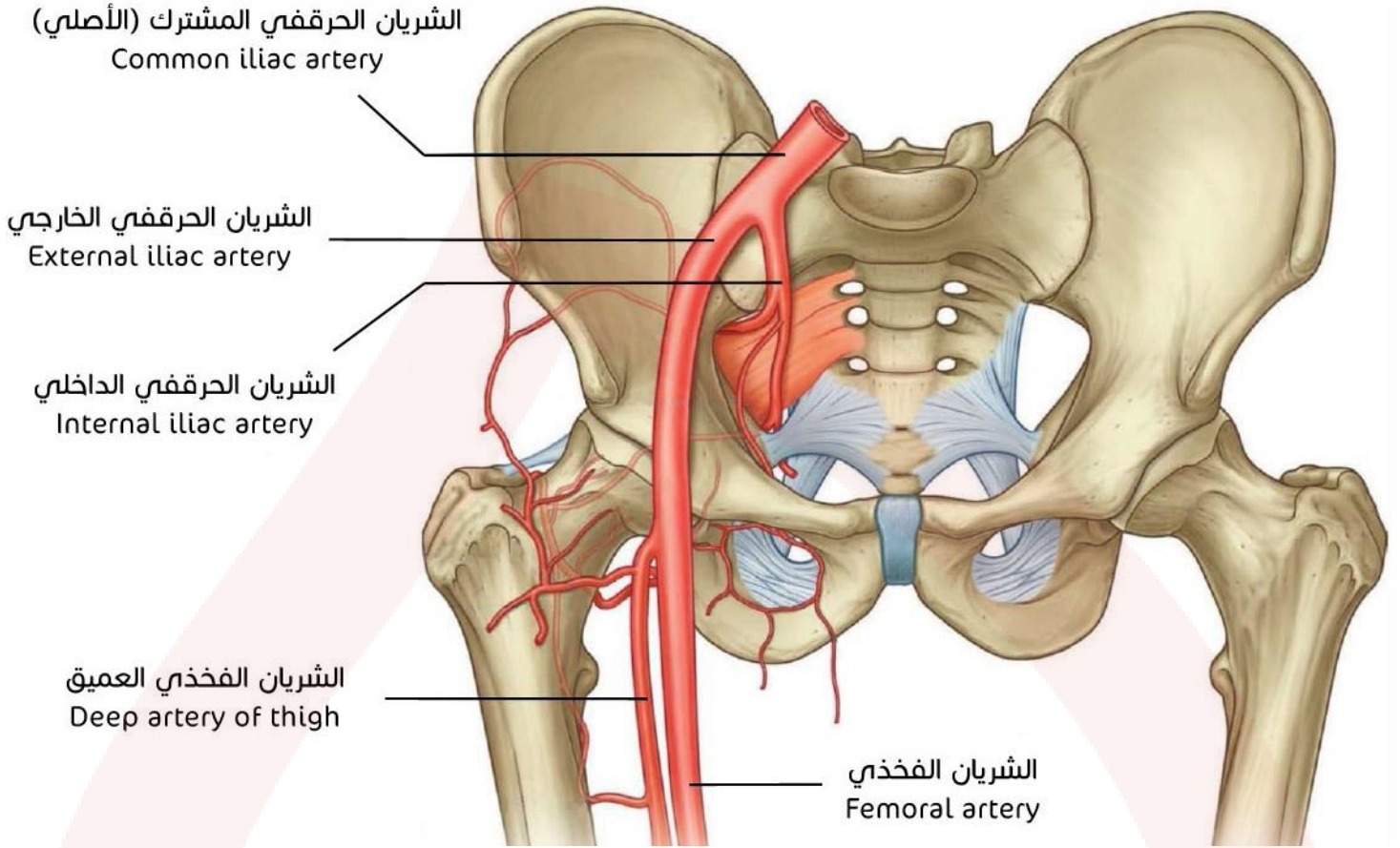
تشكّل الشريانين الحرقفيين من الأبهـر البطني



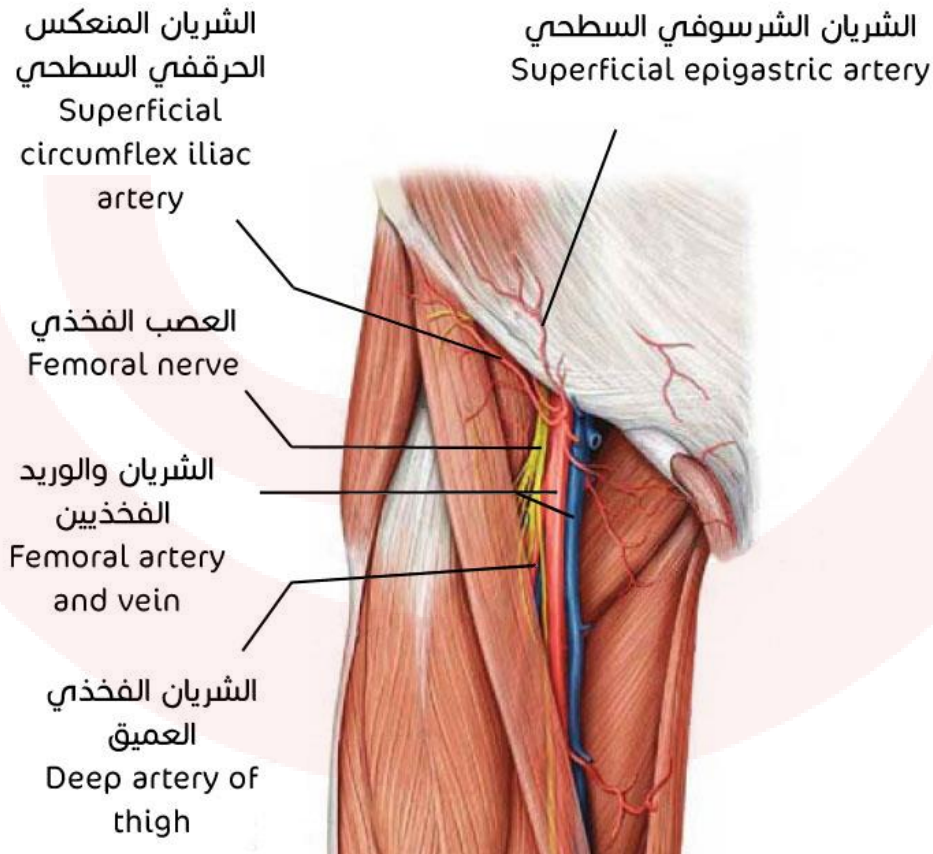
المثلث الفخذي:



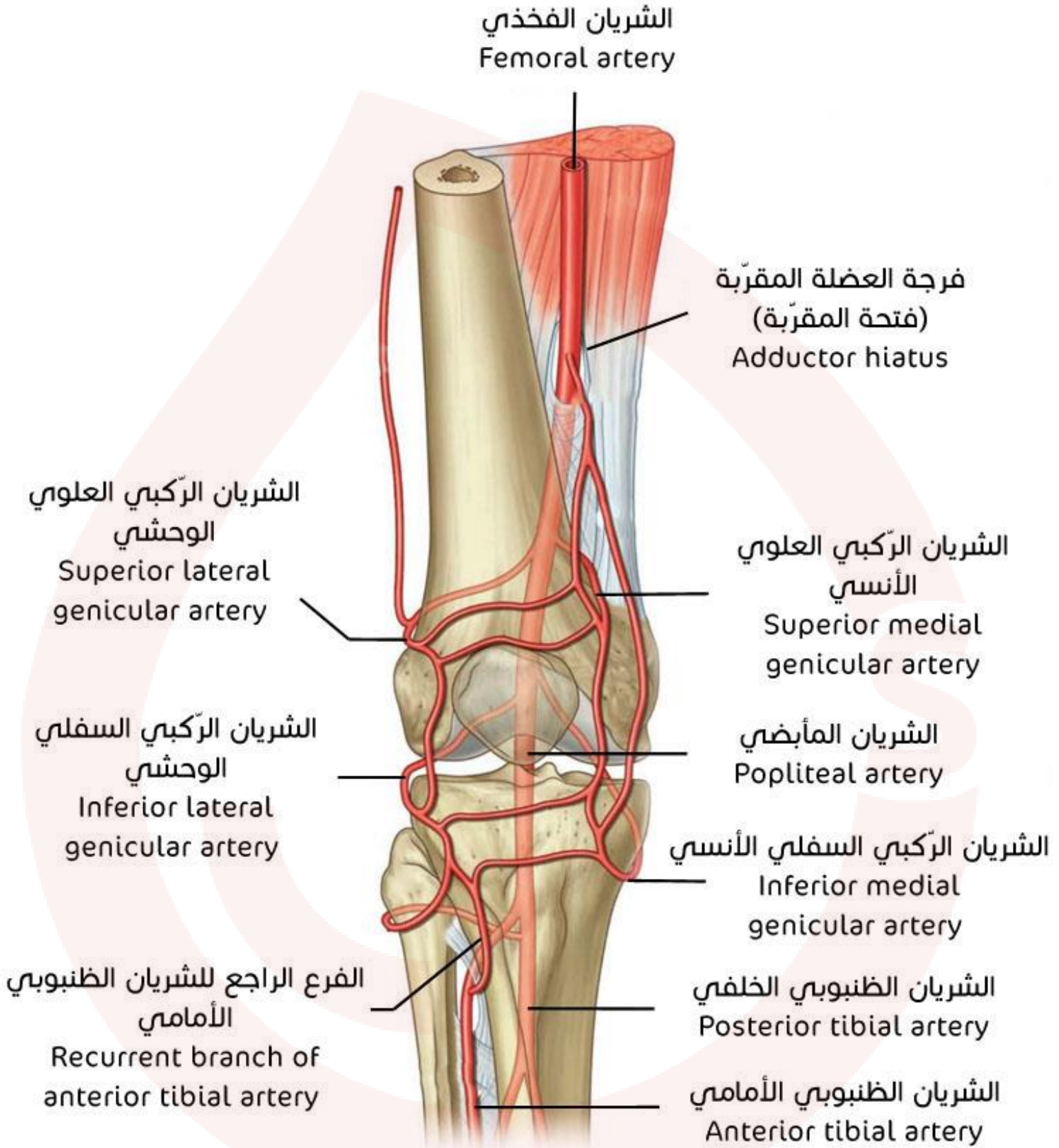
توضيح الشريان الفخذي وتفرّع الشريان الحرقفي المشترك الأصلي



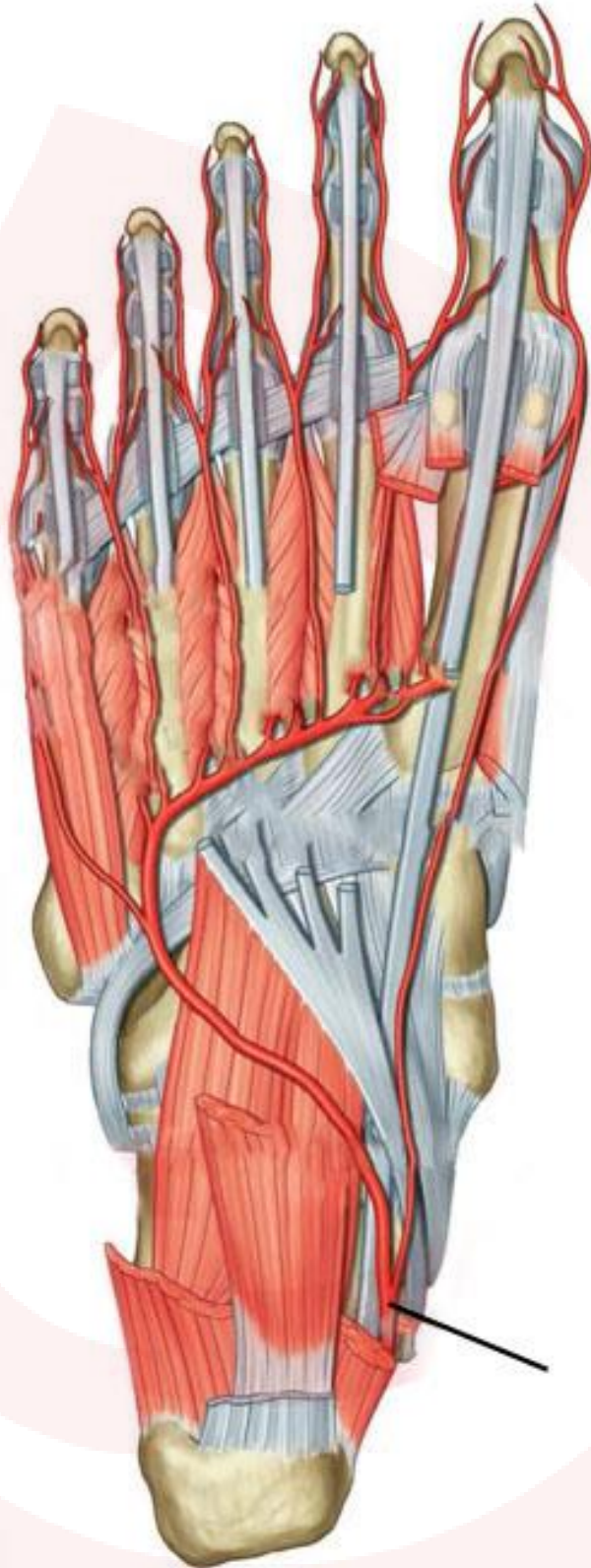
الفروع الجانبية للشريان الفخذي:



الشريان المأبضي وفروعه

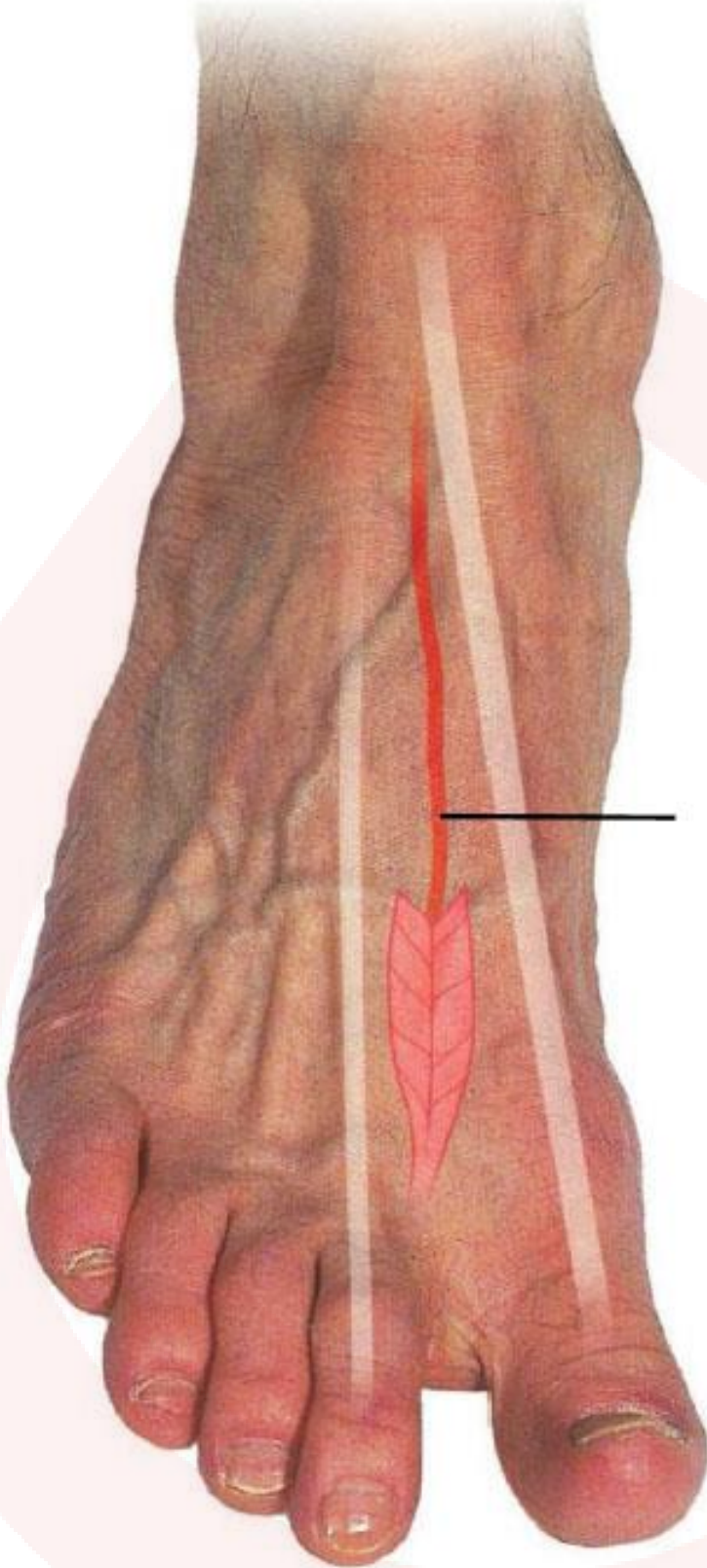


الشريان الظنبوبي الخلفي



الشريان الظنبوبي
الخلفي
Posterior tibial
artery

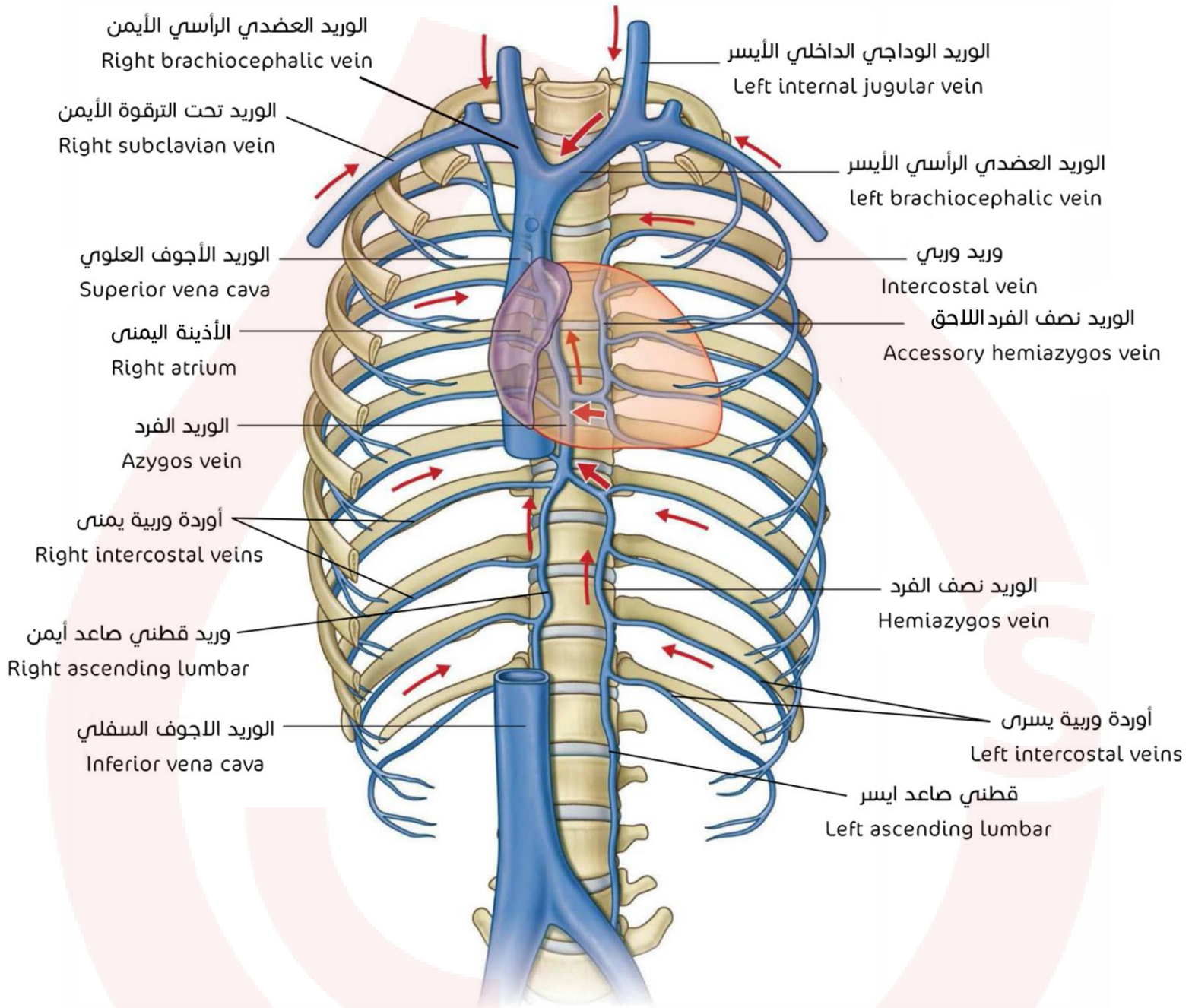
شريان ظهر القدم



شريان ظهر القدم
Dorsalis pedis
artery

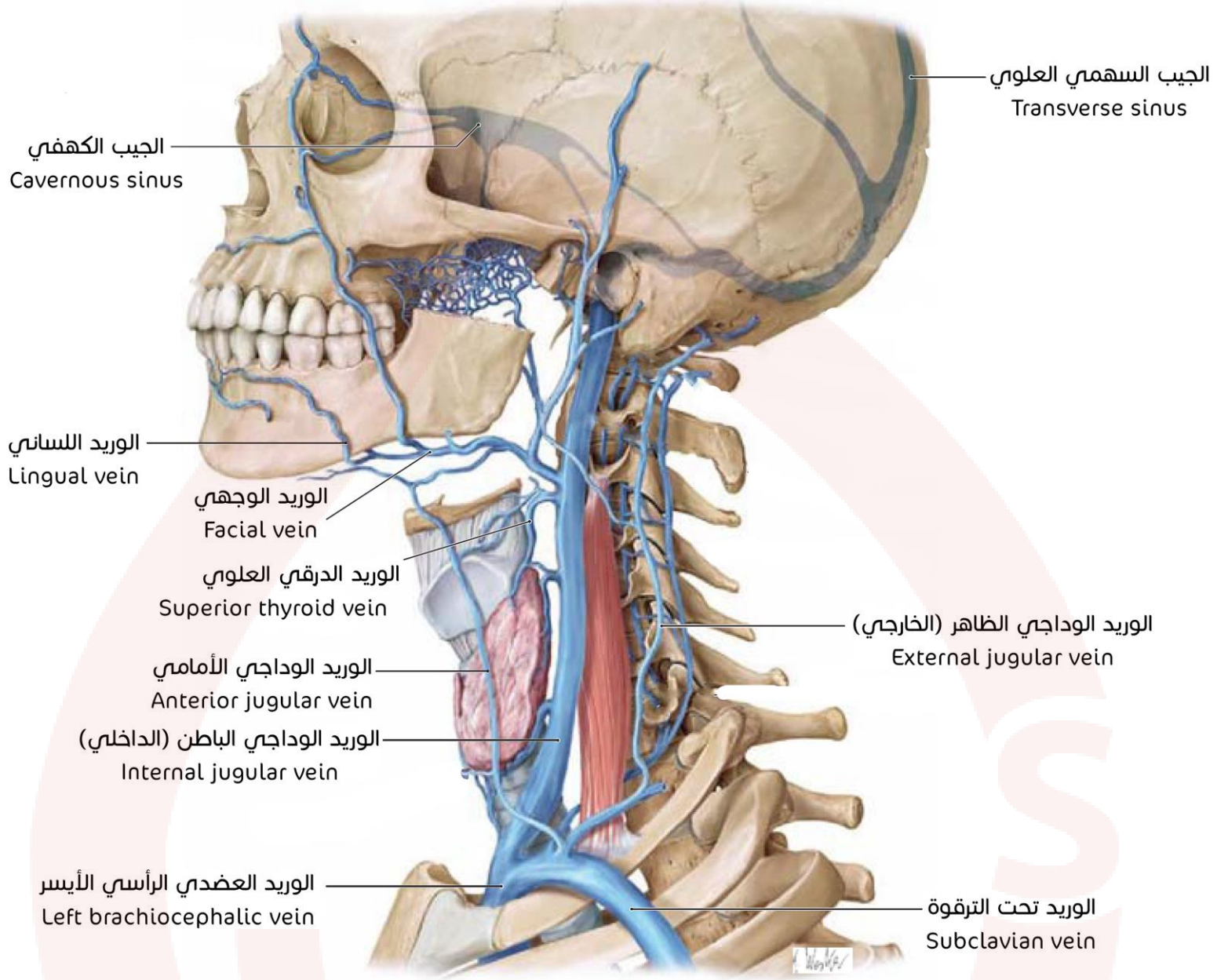
الأوردة

الوريد الأجوف العلوي

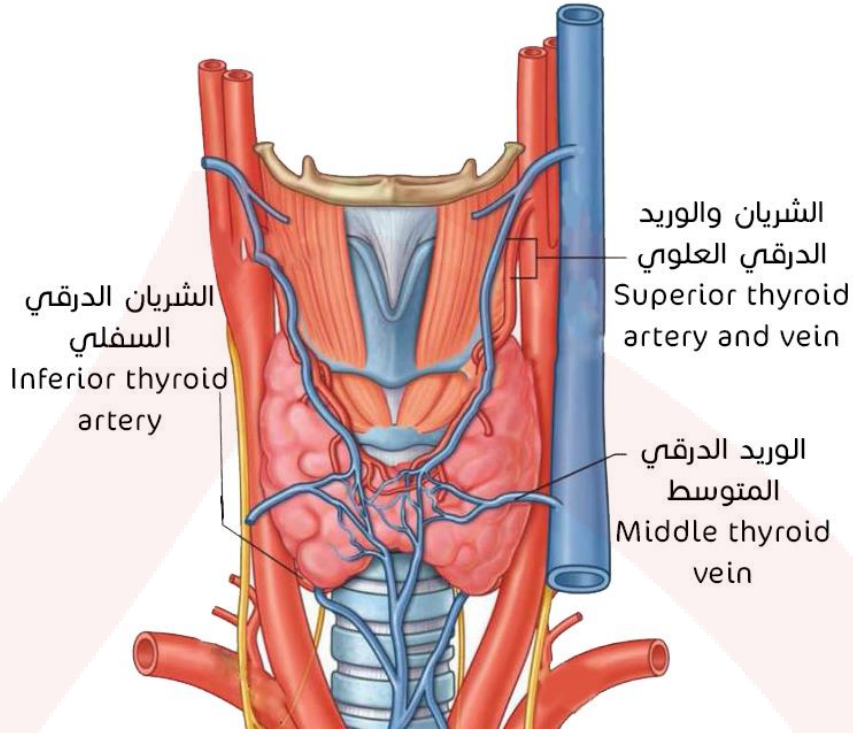


لاحظ تشكل الوريدين الفرد ونصف الفرد الوارد في الصفحة 189 في الكتاب.

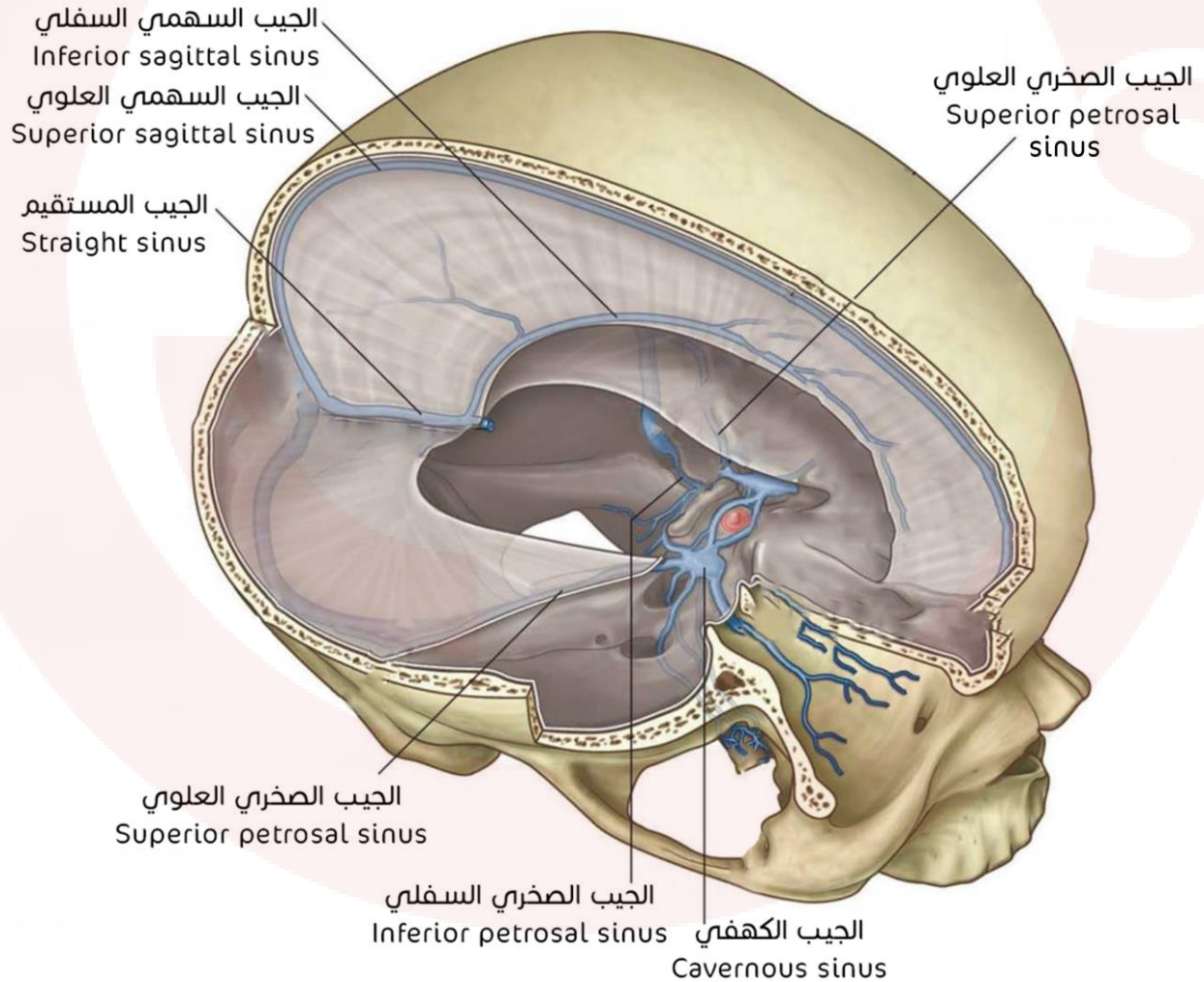
الوريد الوداجي الباطن وفروعه



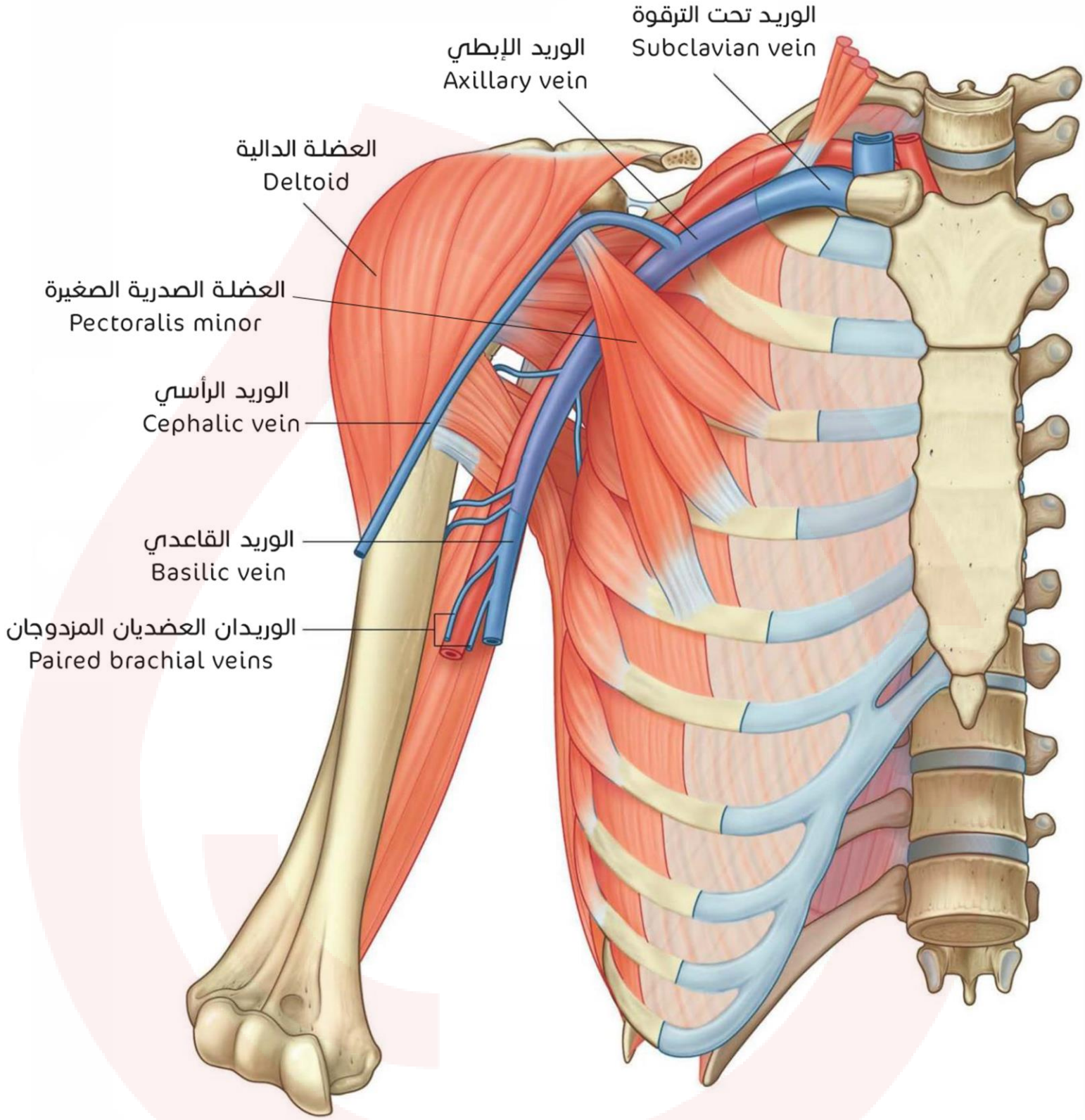
الوريد الدرقي العلوي والوريد الدرقي المتوسط:

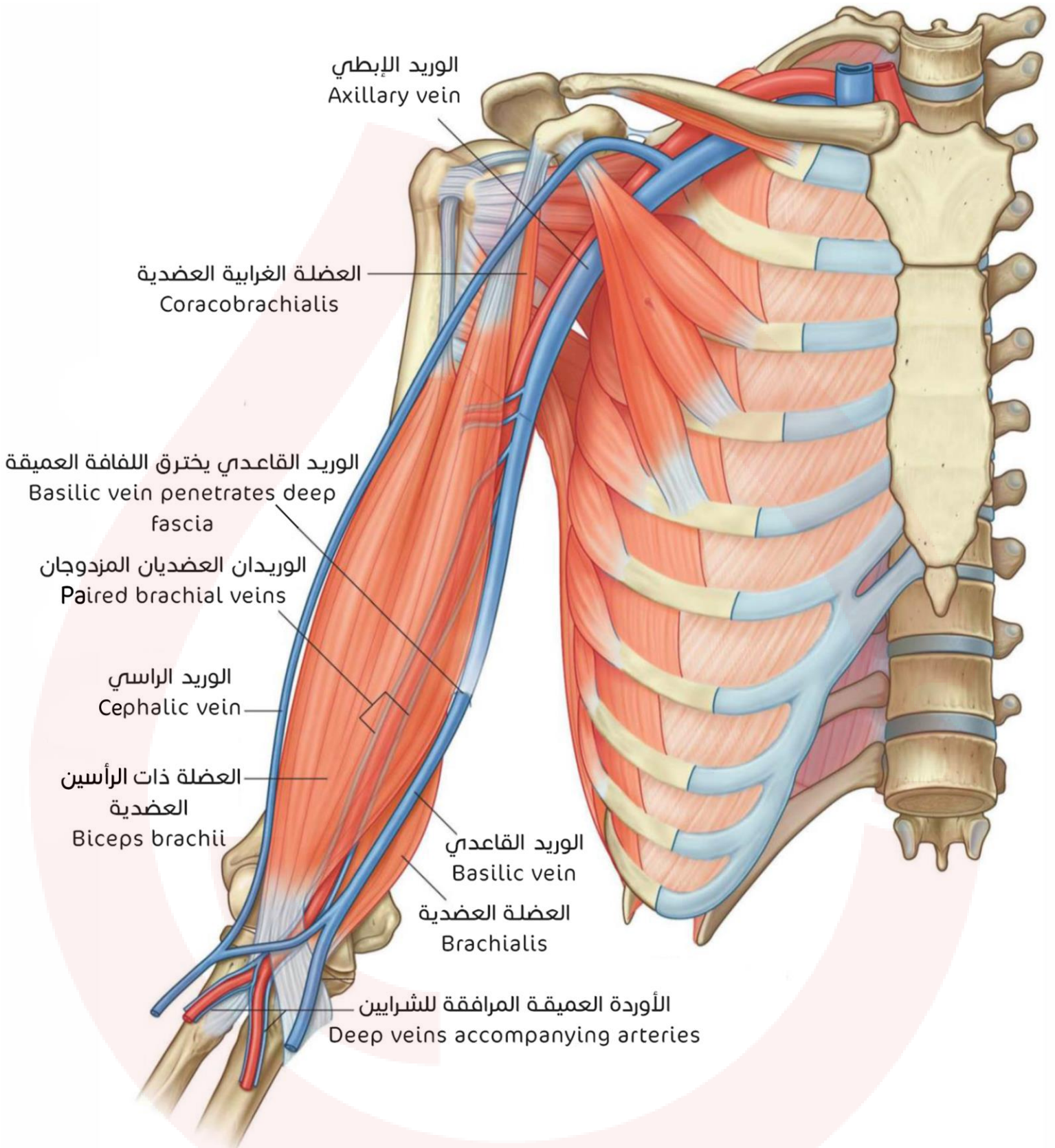


الجيوب الوريدية للأم الجافية

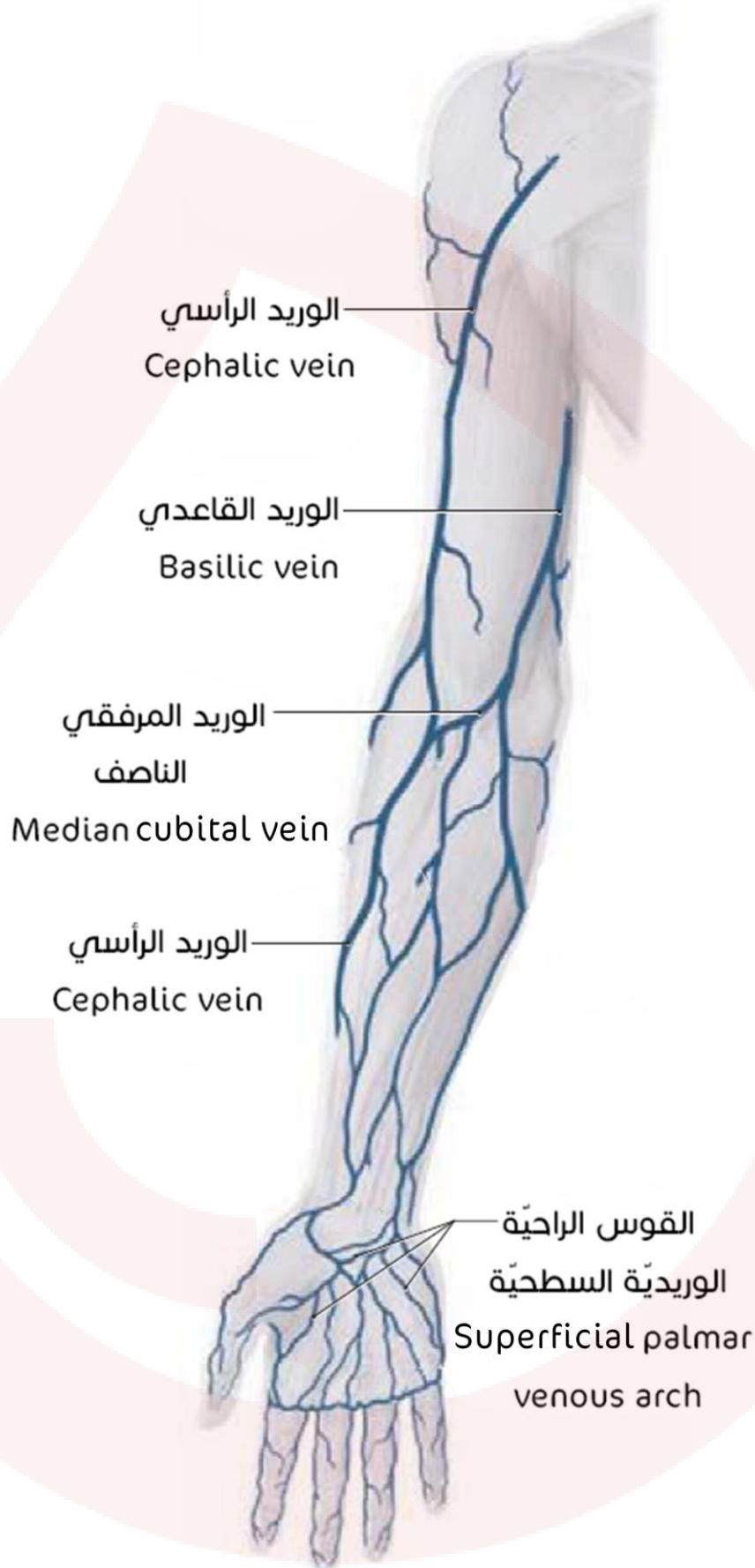


الوريد الإبطي، الوريد الرأسي والوريد القاعدي





الأوردة السطحية في الطرف العوي



الأوردة العميقة في الطرف العلوي

الوريد تحت الترقوة

Subclavian vein

الوريد الإبطي

Axillary vein

الأوردة العضدية

Brachial veins

الأوردة الزندية

Ulnar veins

الأوردة الكعبرية

Radial veins

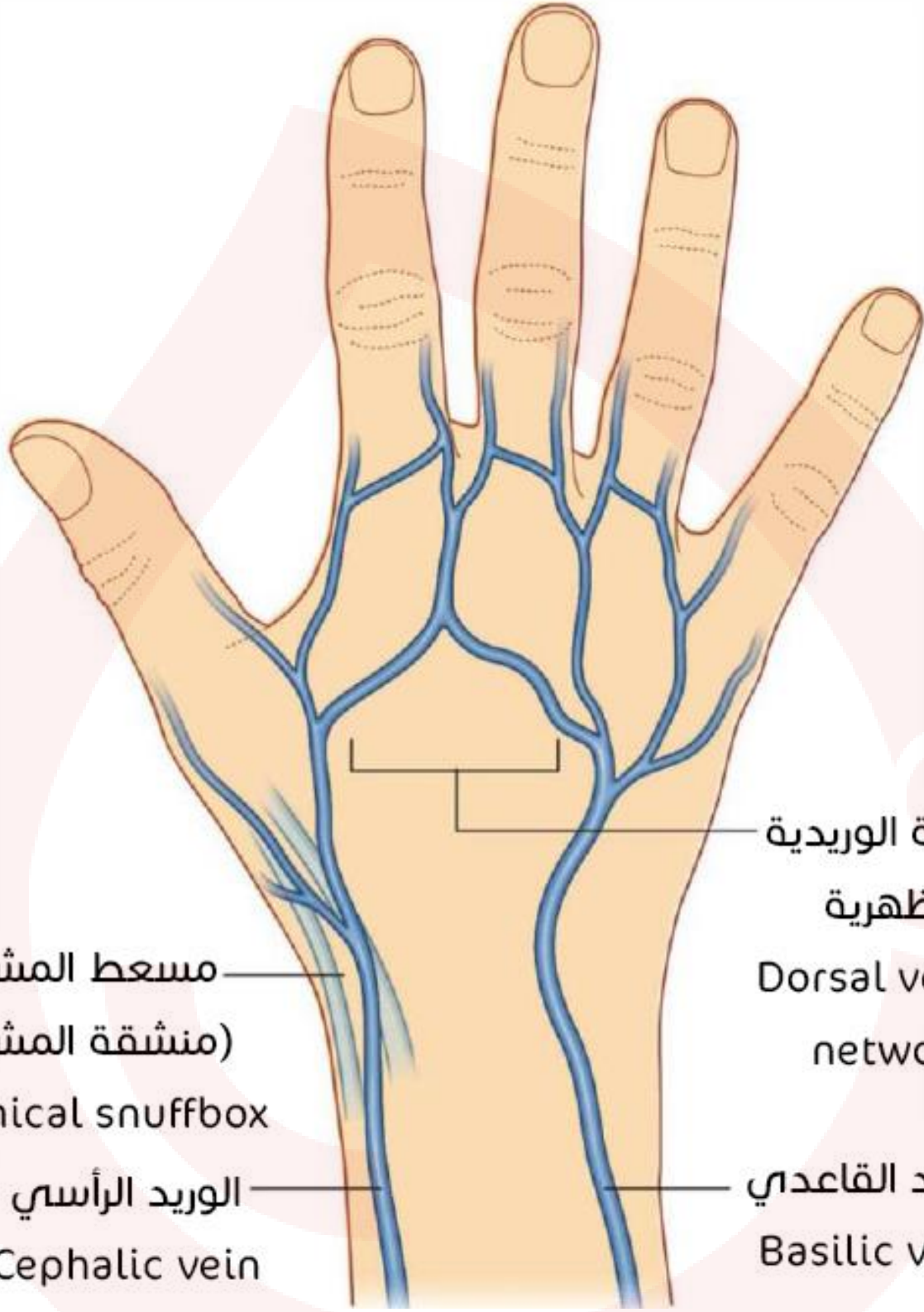
القوس الراحية

الوريدية العميقة

Deep palmar

venous arch

الأوردة في اليد



مسقط المشرحين

(منشقة المشرحين)

Anatomical snuffbox

الوريد الرأسي

Cephalic vein

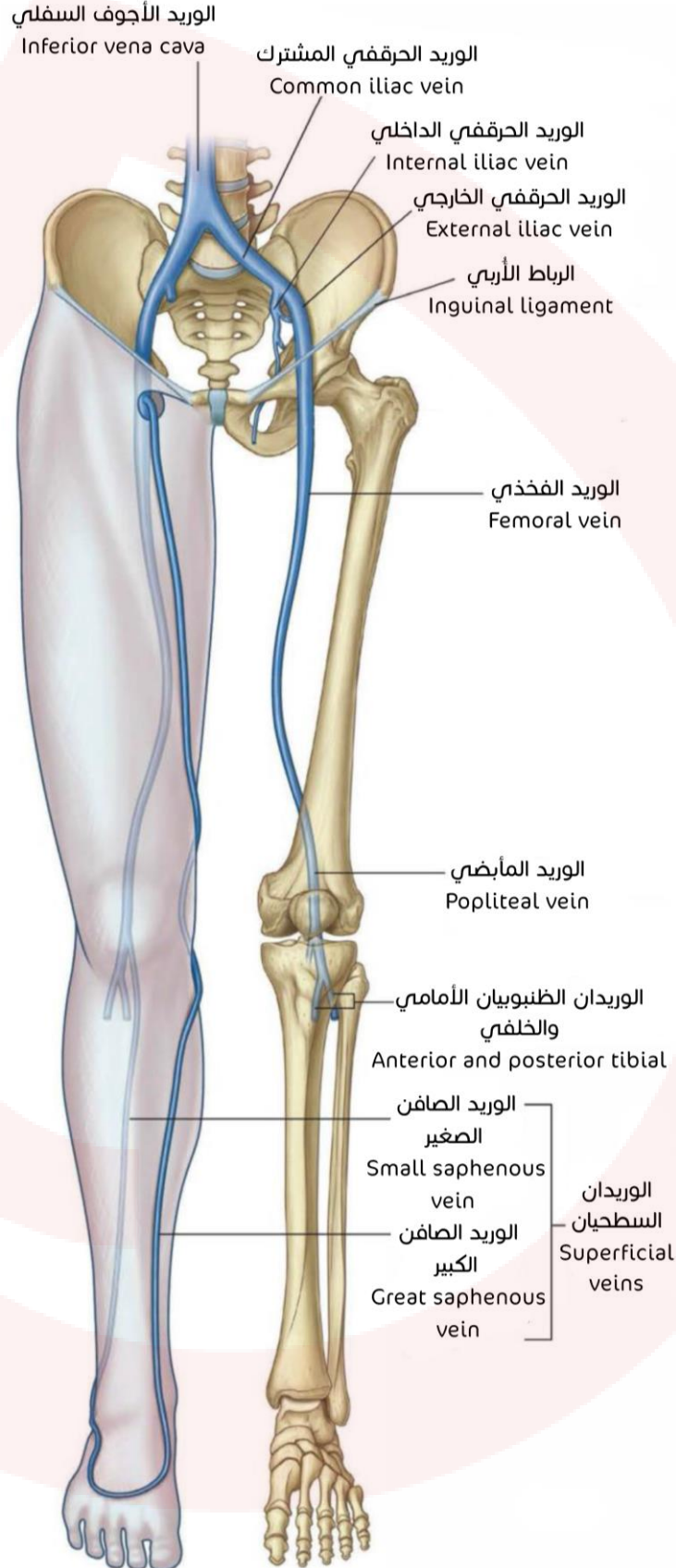
الشبكة الوريدية
الظهريةDorsal venous
network

الوريد القاعدي

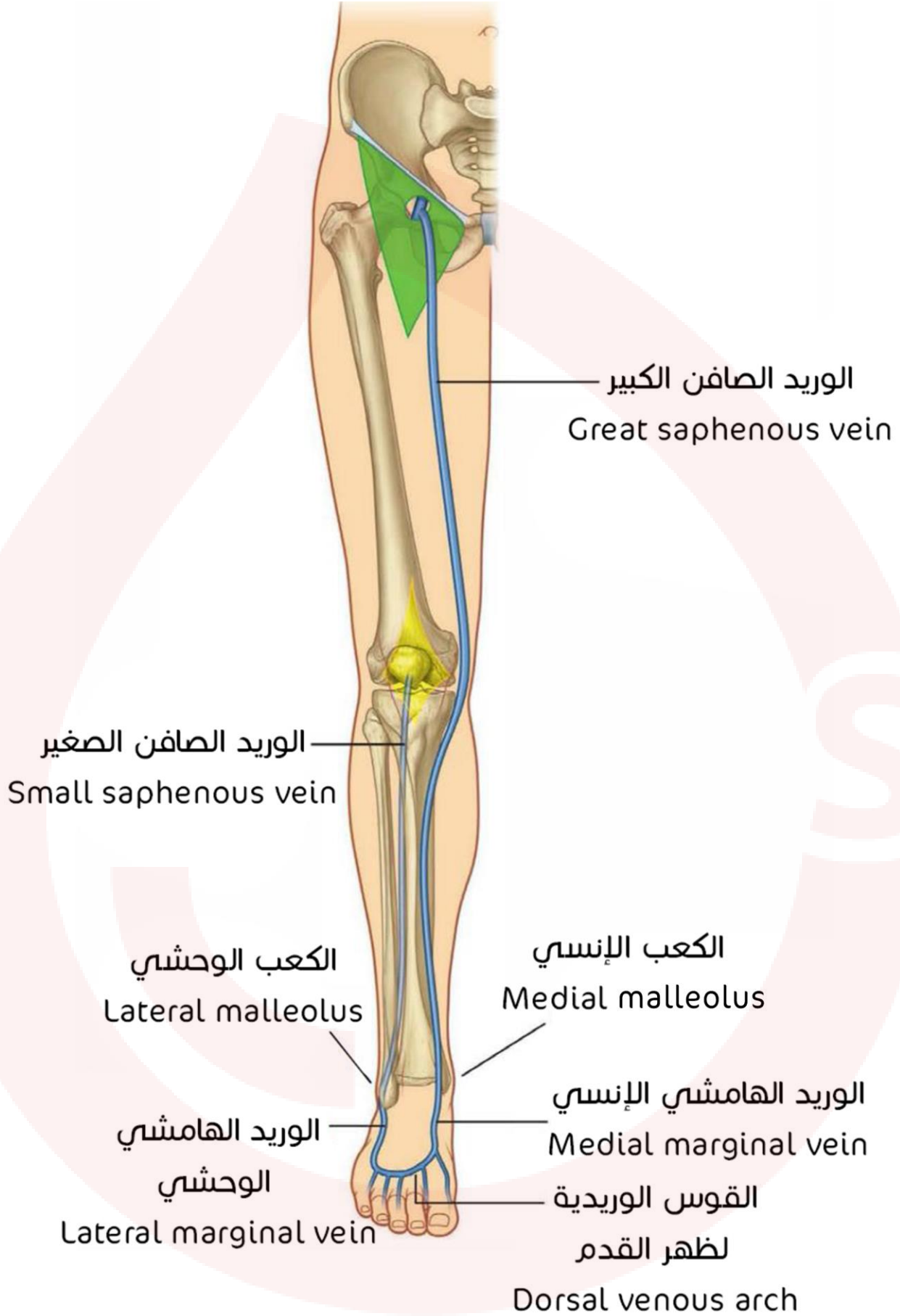
Basilic vein

الوريد الأجوف السفلي

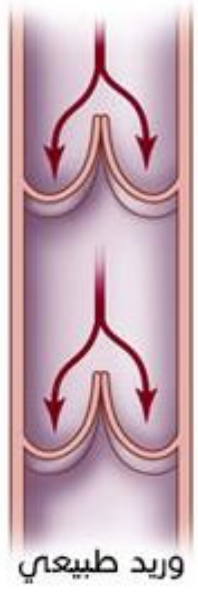
صورة تبين الوريدان الحرقفيان الداخلي والخارجي والأوردة المشكّلة للوريد الحرقفي الخارجي



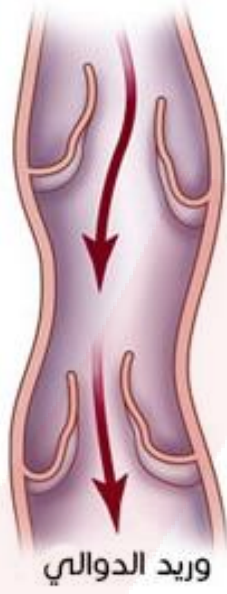
الوريد الصافن الكبير



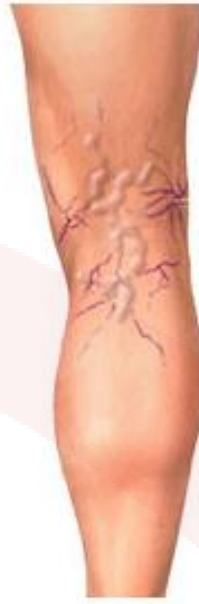دوالي الساقين:



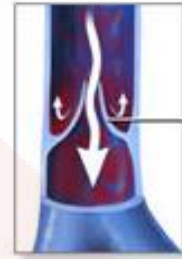
وريد طبيعي
Normal vein



وريد الدوالي
Varicose vein

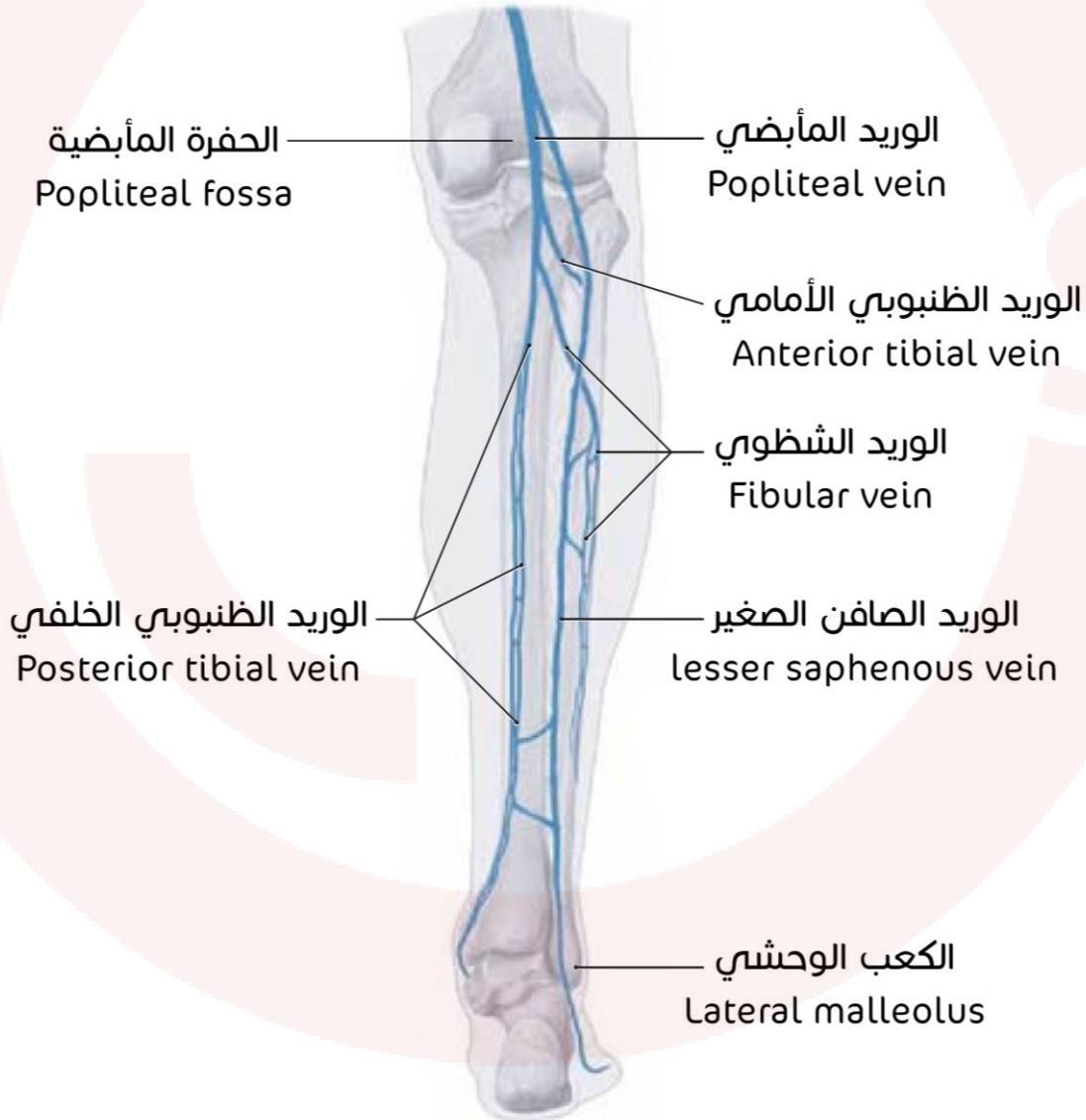


تدفق الدم
Blood flow
صمام مغلق
Closed valve

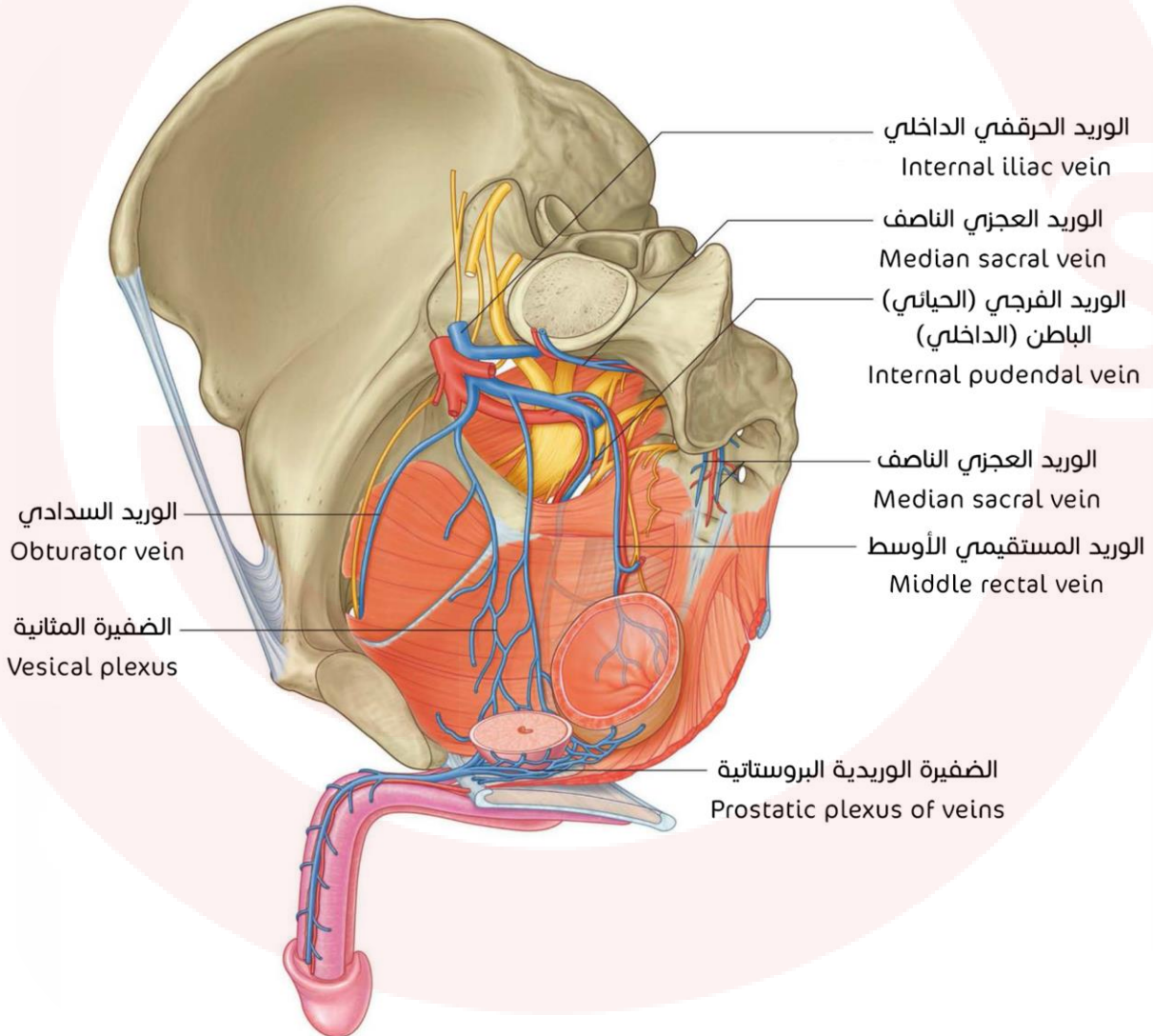
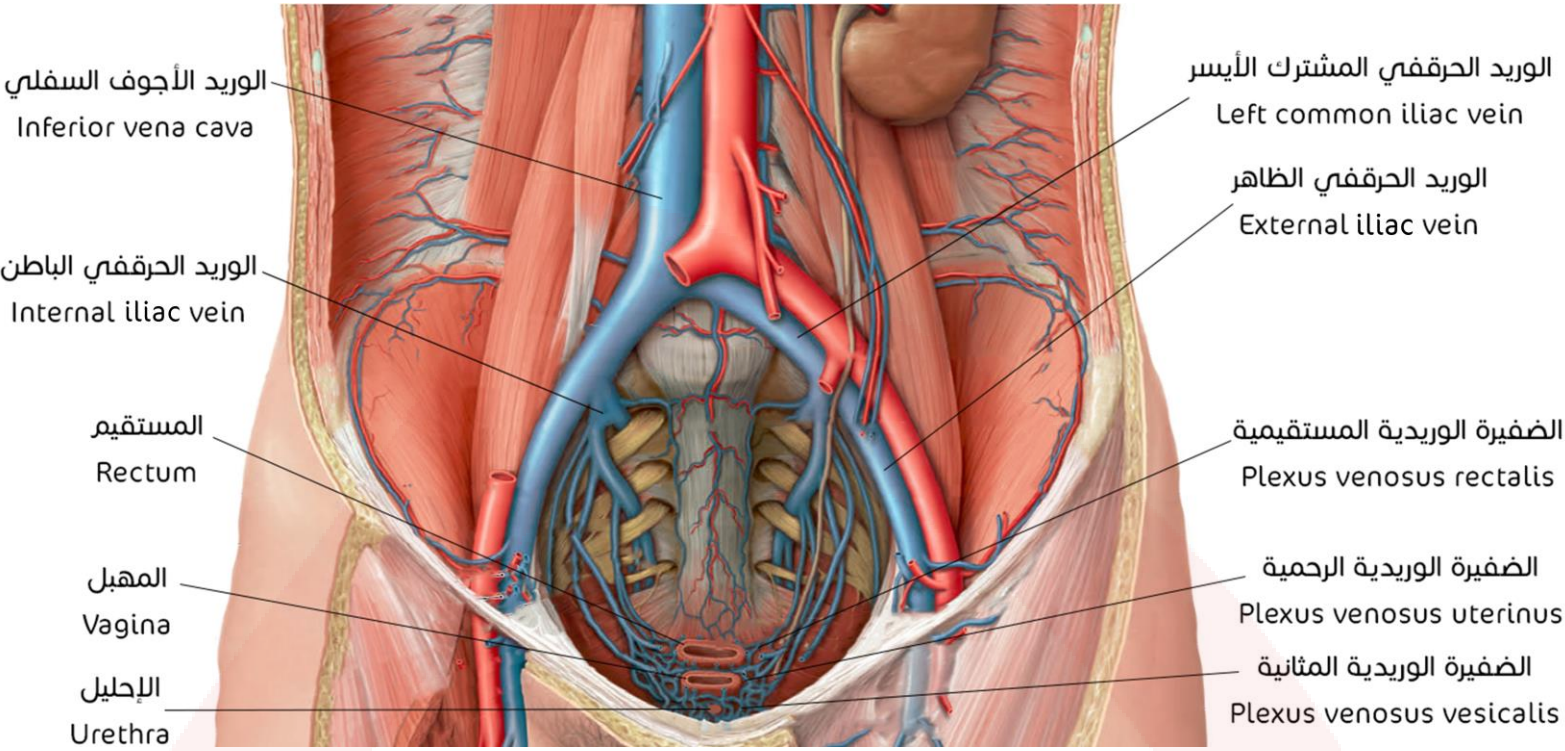


صمام مفتوح
Open valve

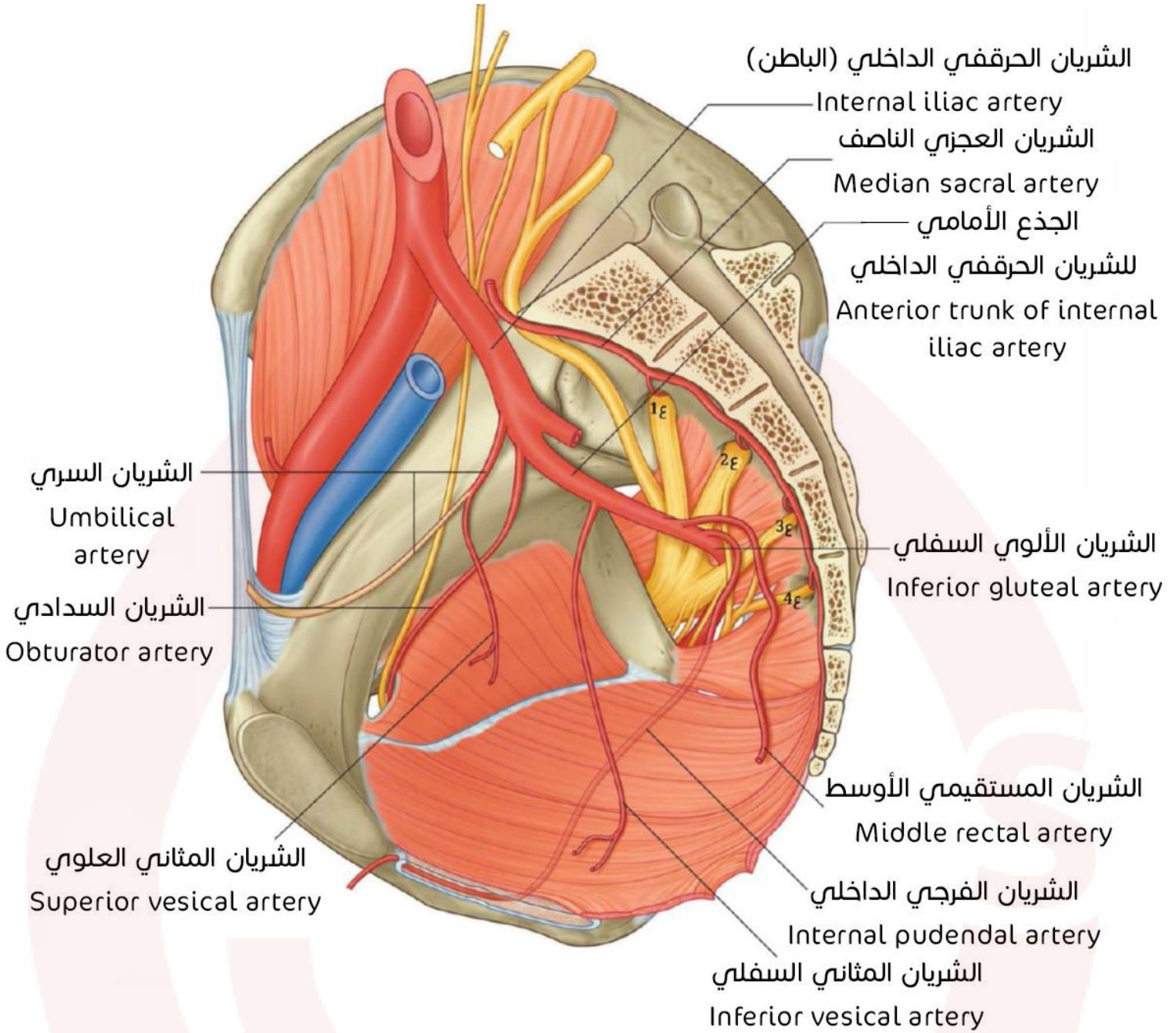
الأوردة المشكّلة للوريد المأبضي



الوريد الحرقفي الداخلي - الضفائر الوريدية المستقيمة والمثانية والرحمية

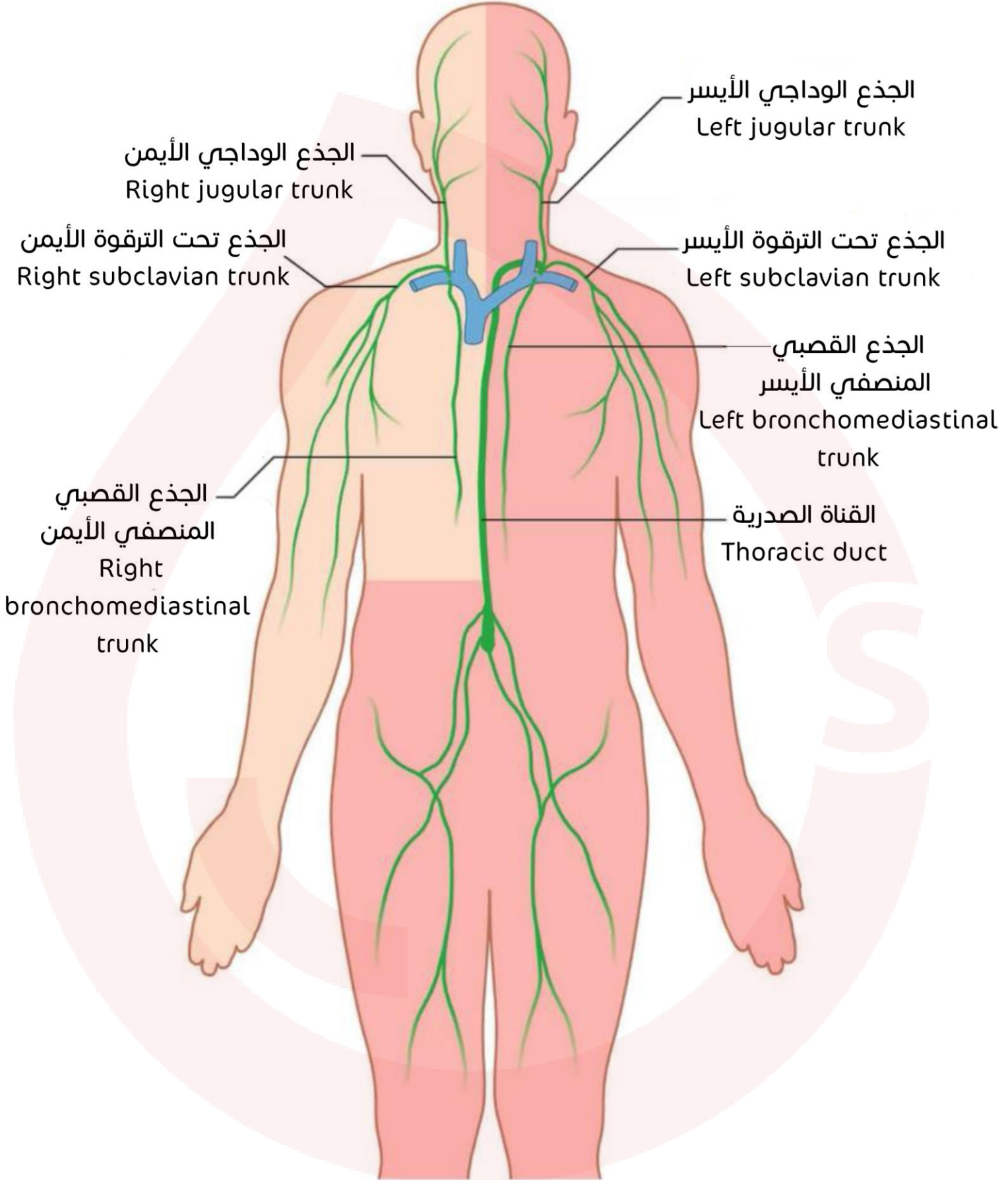


الشريان السري:

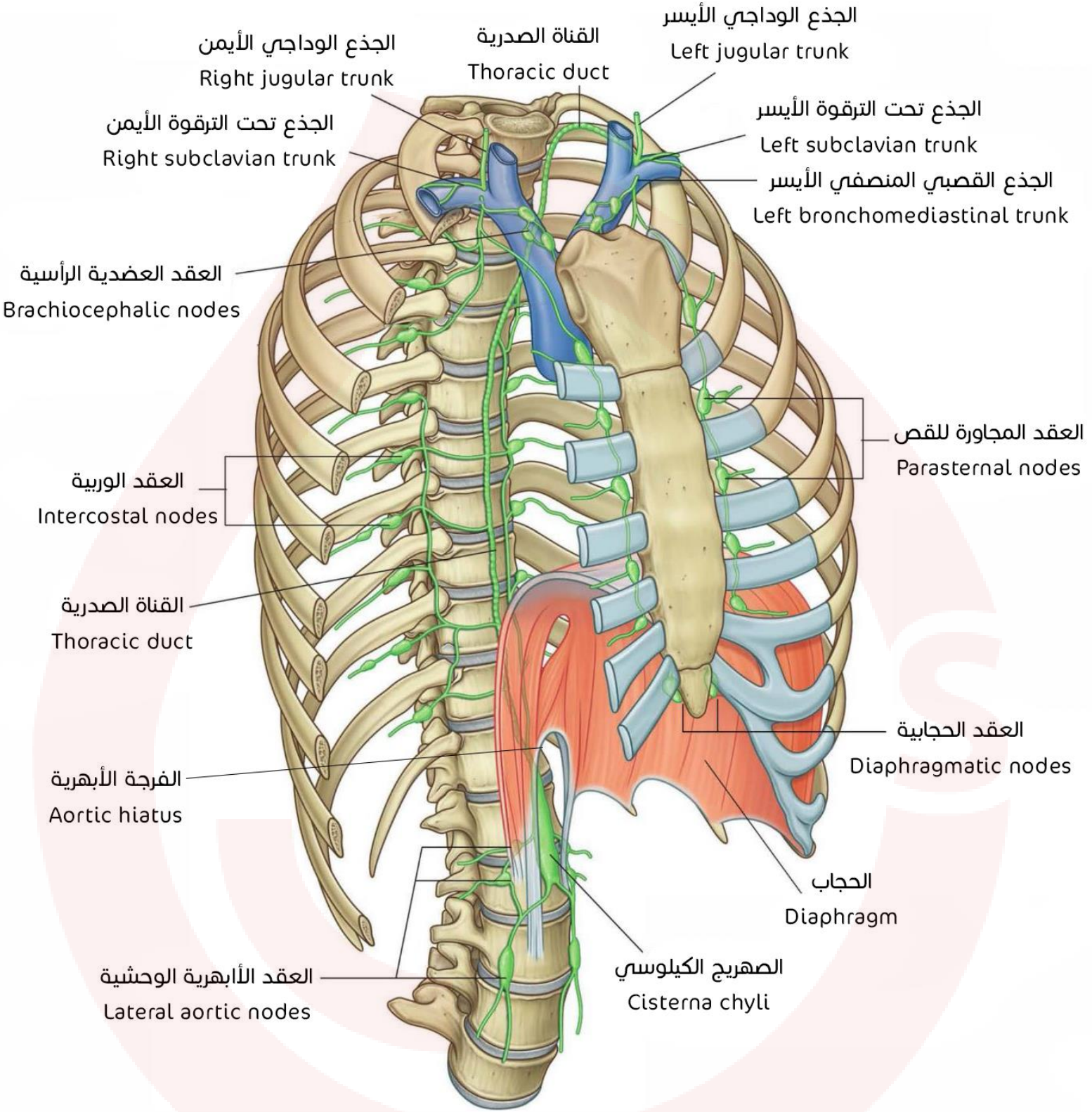


يعود سبب استثناء الشريان السري في الصفحة 191 في الكتاب إلى أن هذا الشريان ينغلق بعد الولادة، لاحظ تحوله إلى حبل ليفي صلب.

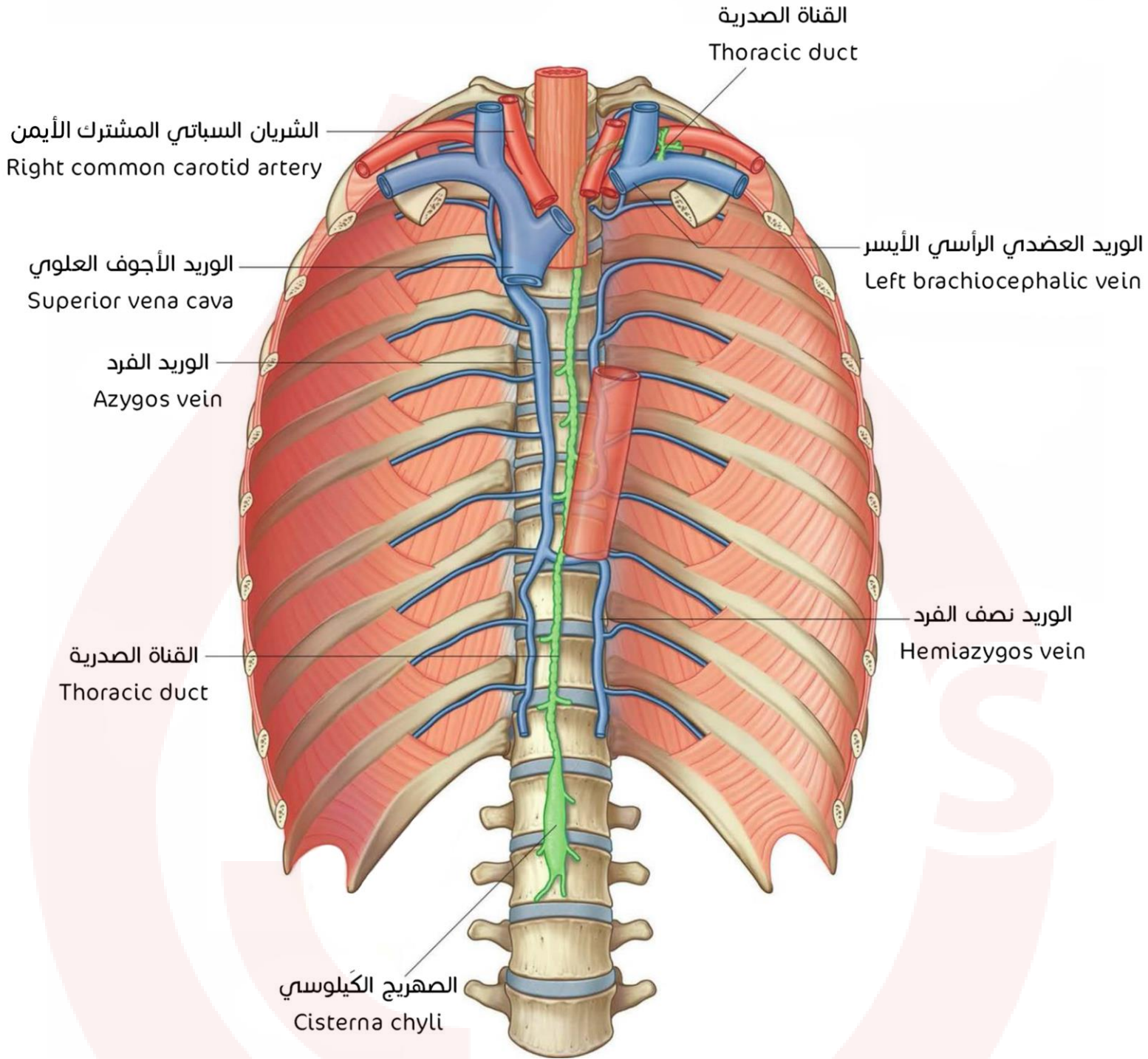
الأوعية اللمفية



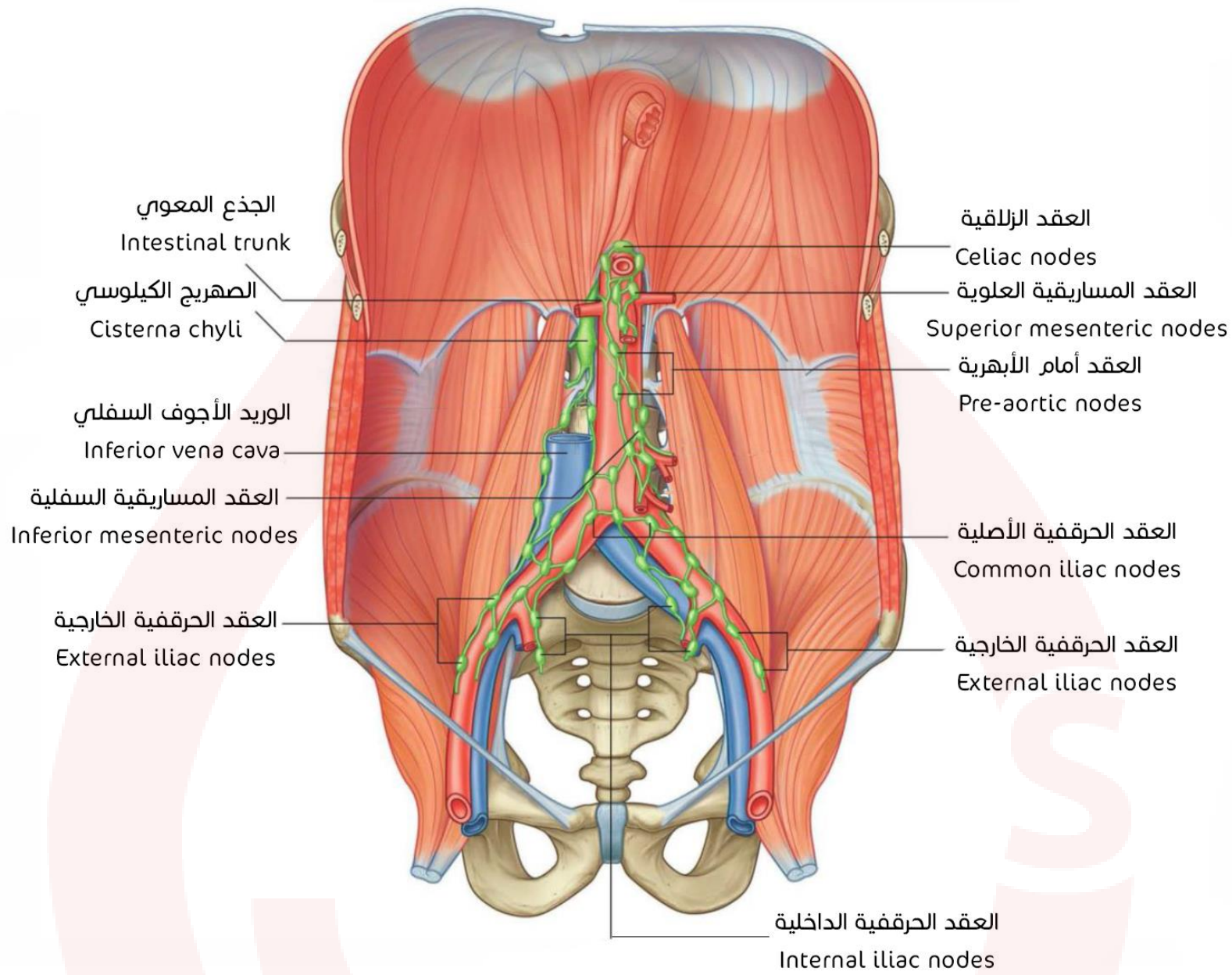
القناة الصدرية والفرجة الأبهريّة والصهريج الكيلوسي

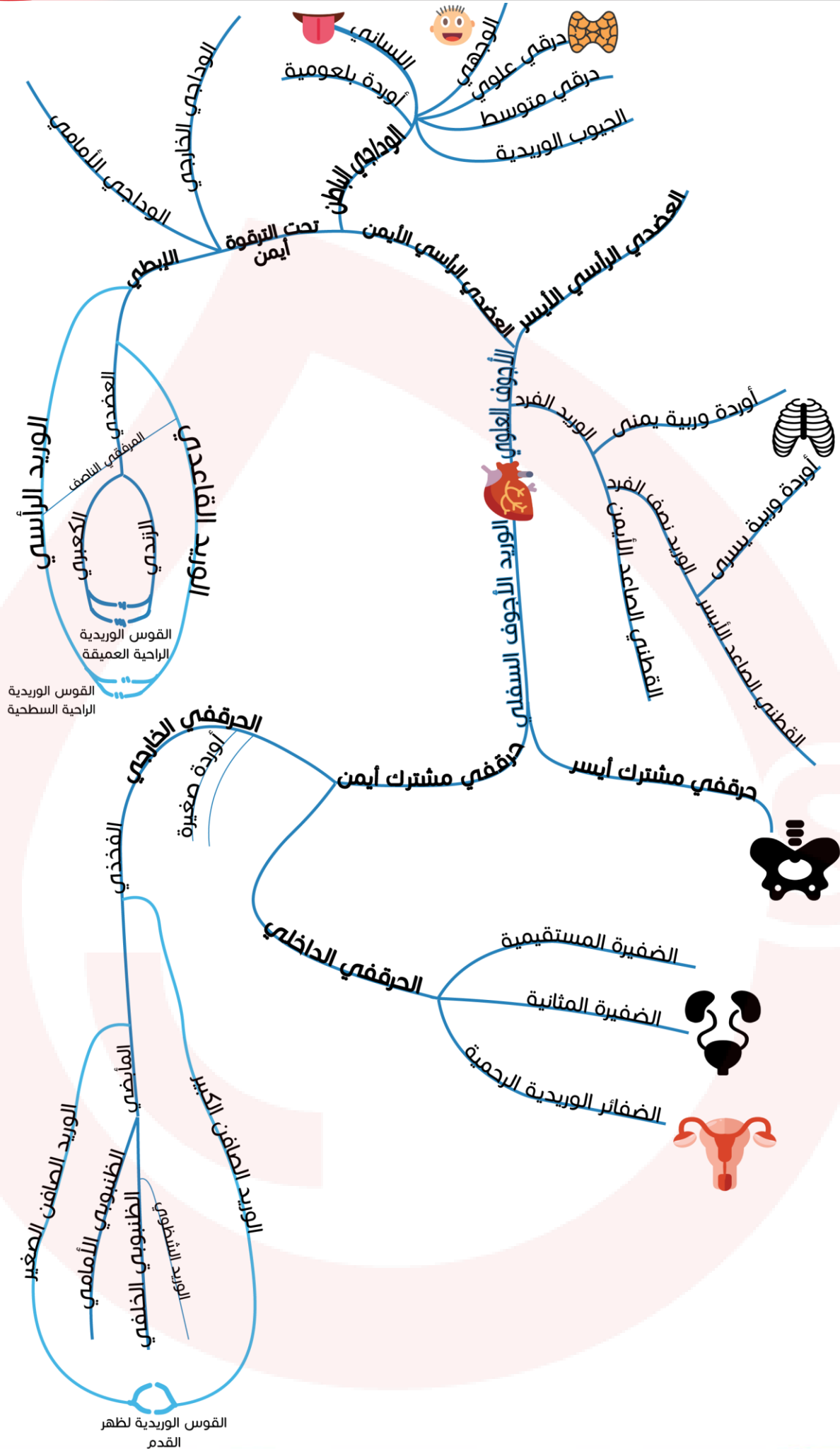


مسير الأوعية اللمفية الموازي للعود الوريدي



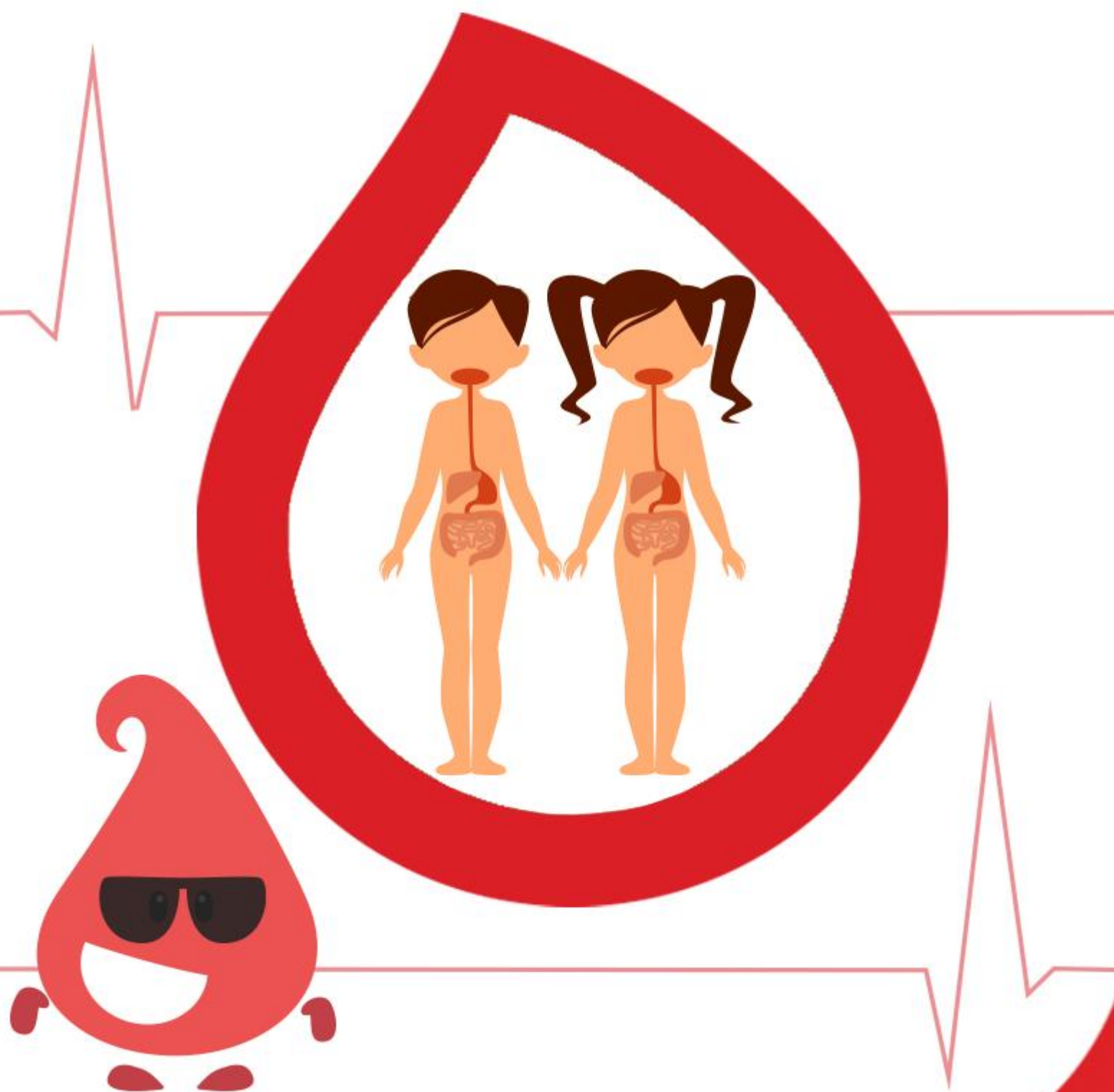
الأوعية اللمفية البطنية





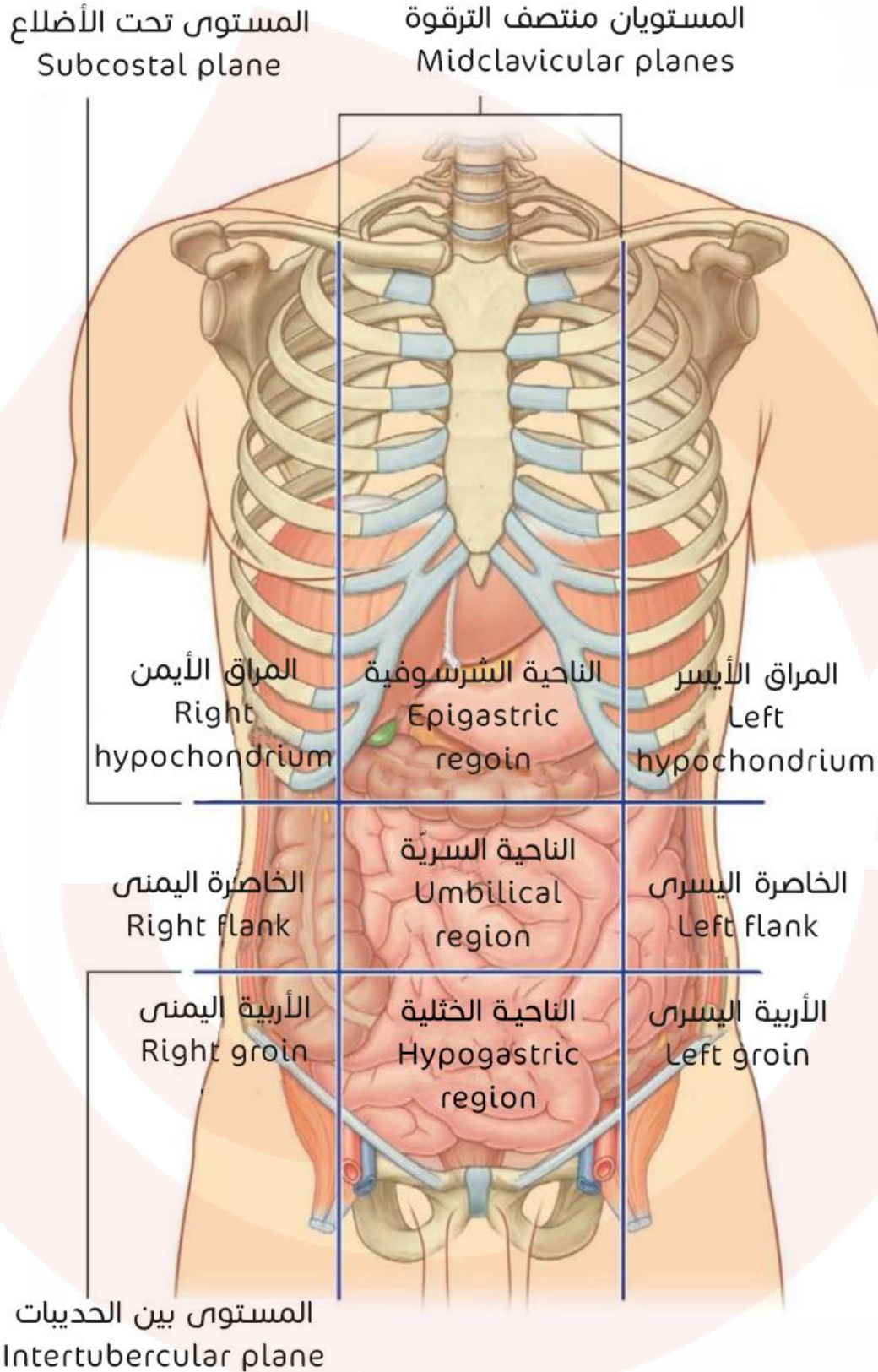
القوس الوريدية لظهر القدم

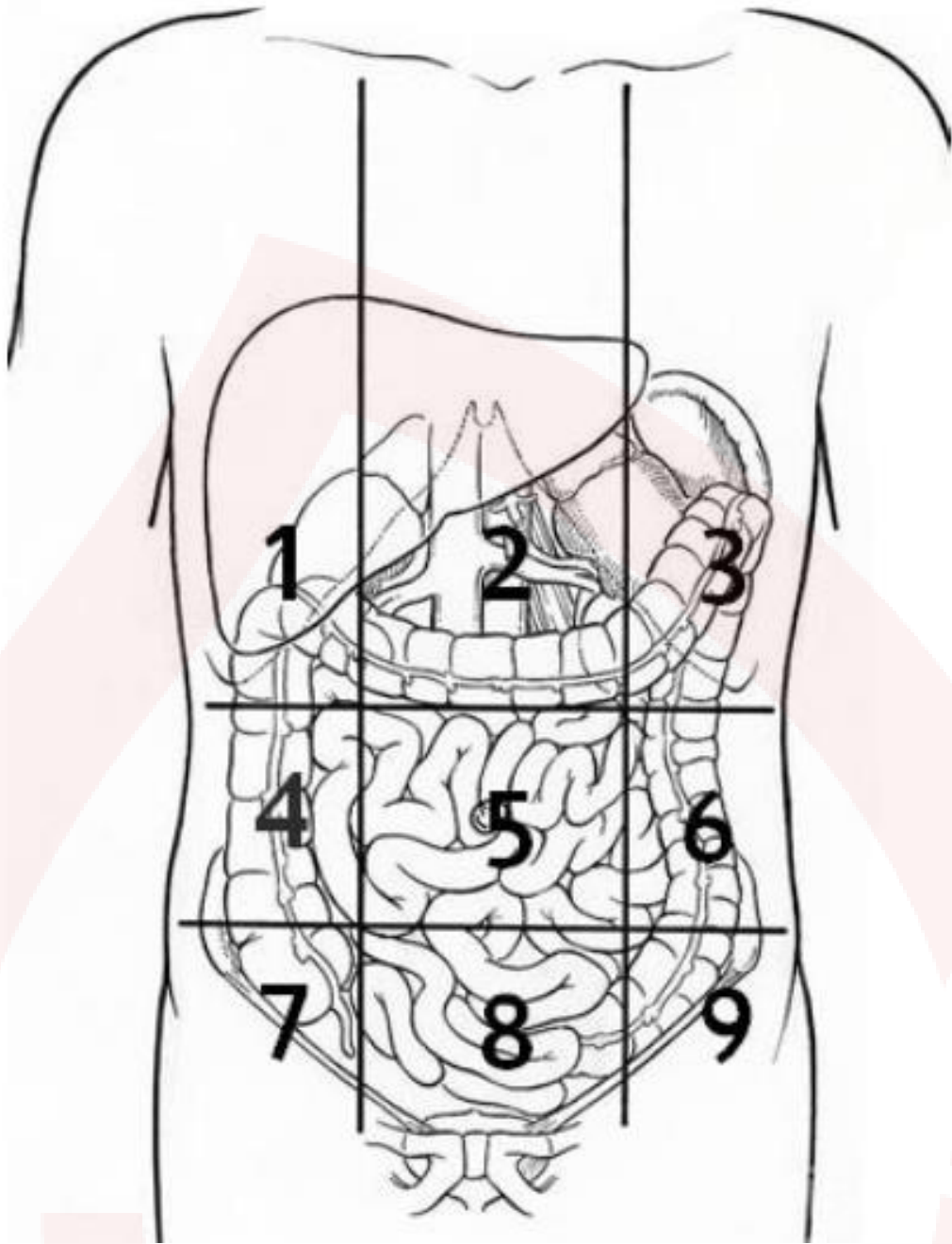
الجهاز القضي Digestive system



مقدّمة

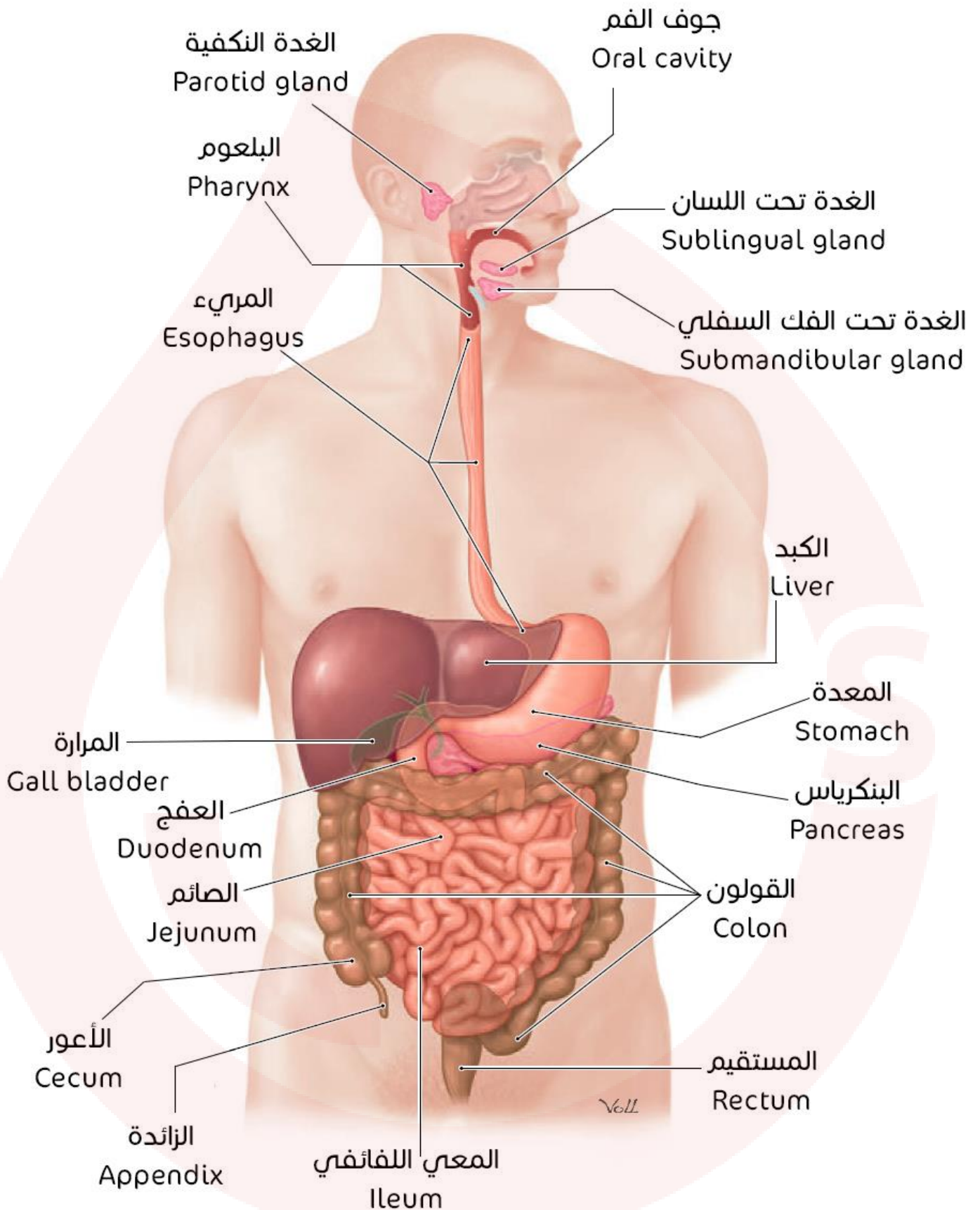
نواحي البطن





3	2	1
المراق الأيسر	الناحية الشرسوفية	المراق الأيمن
6	5	4
الخاصة اليسرى	الناحية السرية	الخاصة اليمنى
9	8	7
الناحية الأربية اليسرى	الناحية الخيلية	الناحية الأربية اليمنى

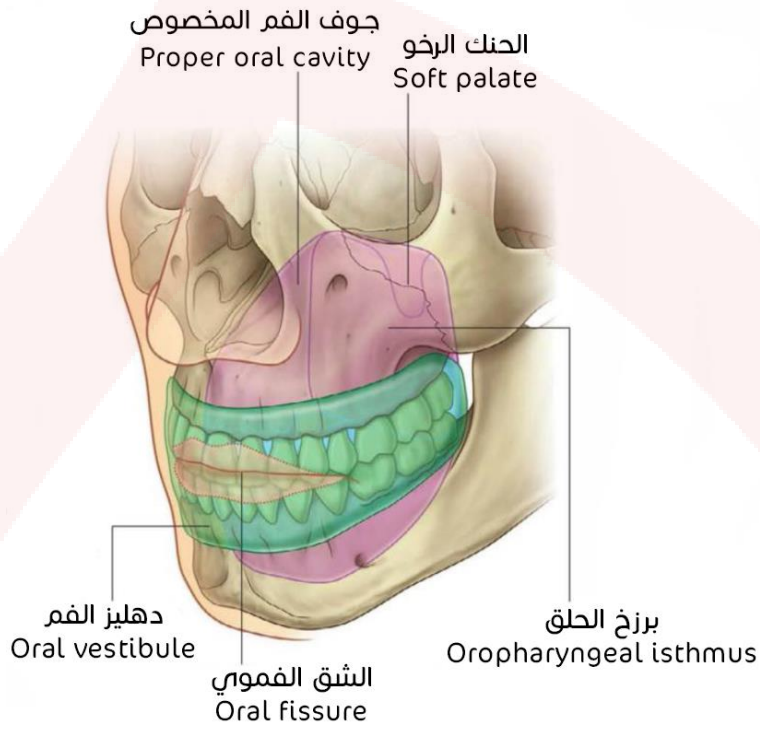
الجهاز الهضمي



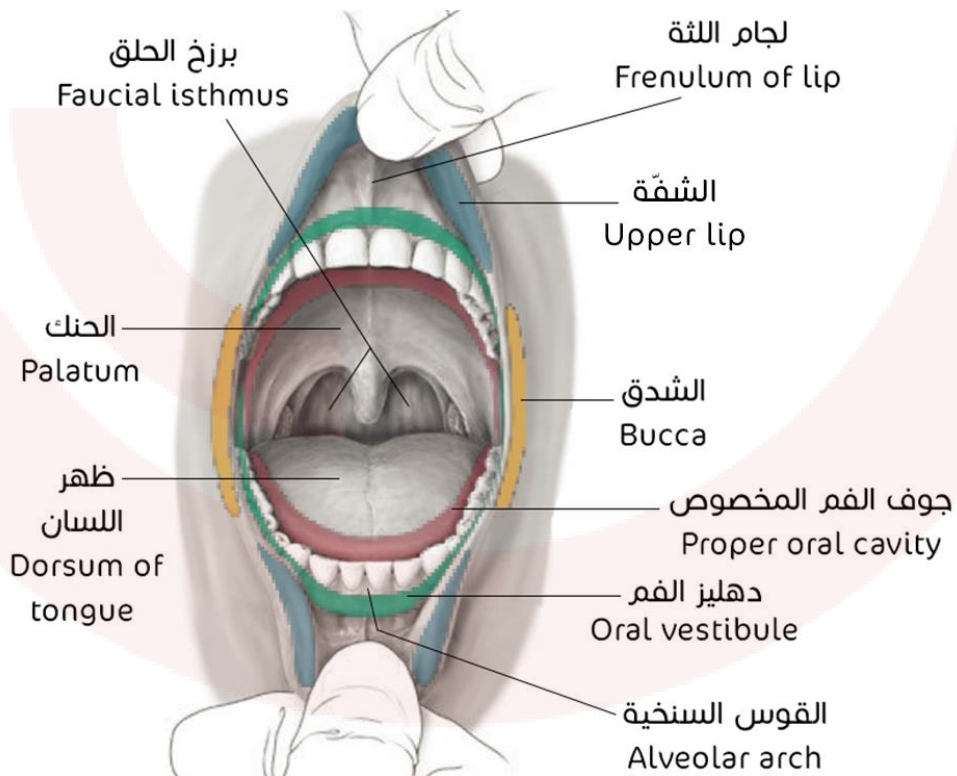
أقسام السبيل القضي

الفم

جوف الفم

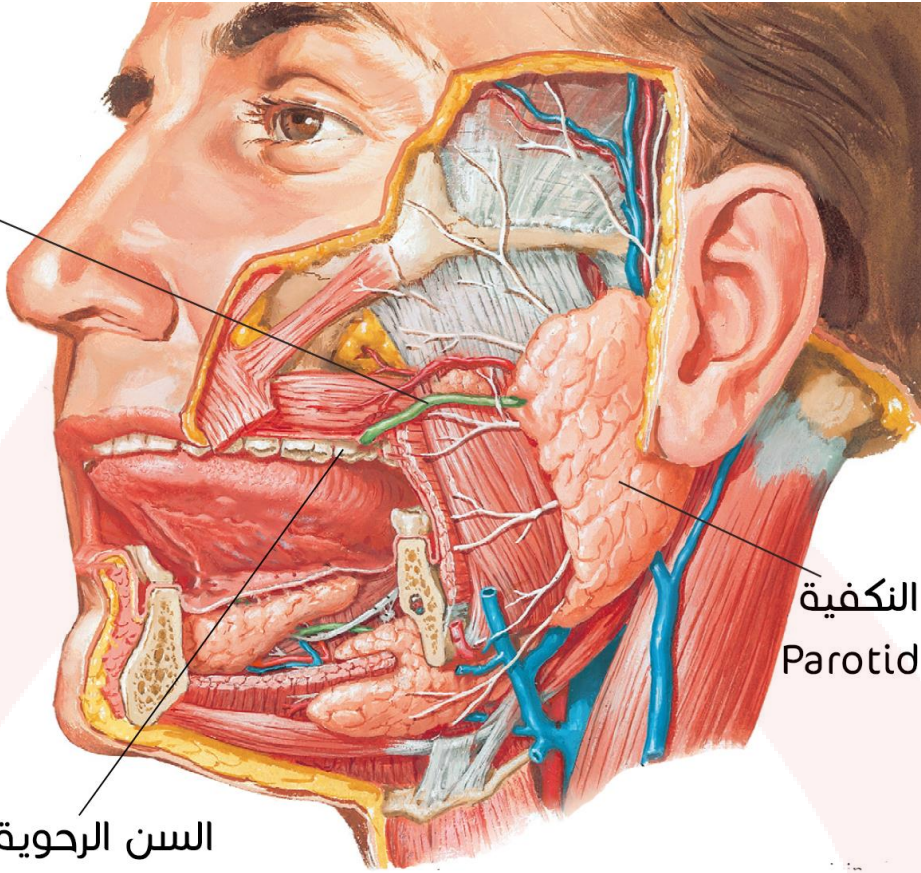


دهليز الفم:



الغدة النكفية وقنواتها:

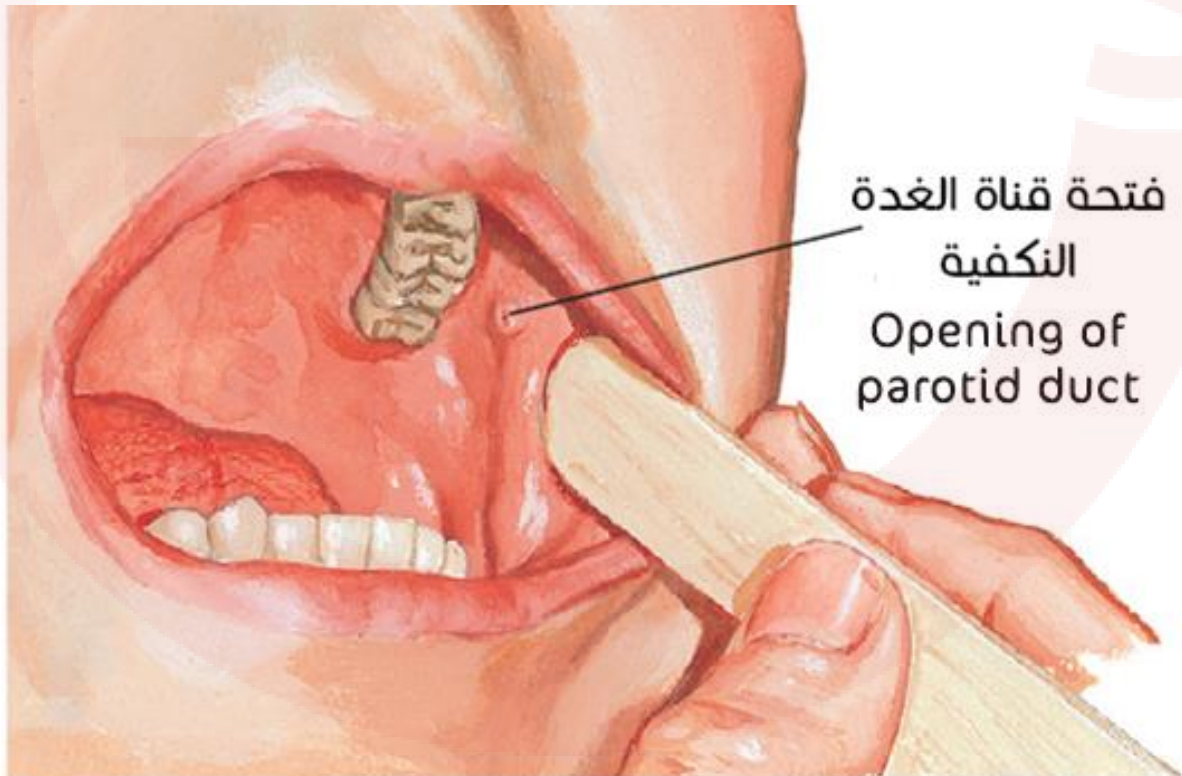
القناة النكفية
Parotid duct



الغدة النكفية
Parotid gland

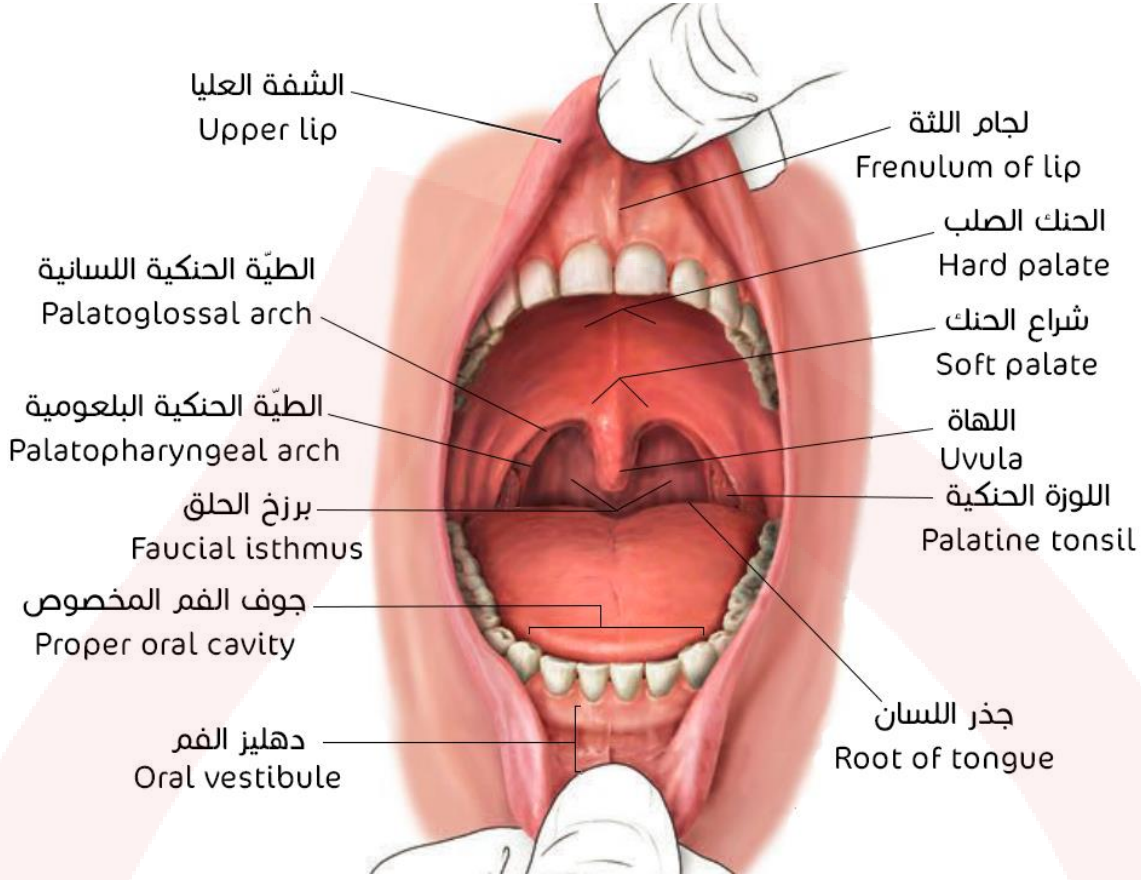
السن الرحوية الثانية
Second molar tooth

↪ فتحة قناة الغدة النكفية:

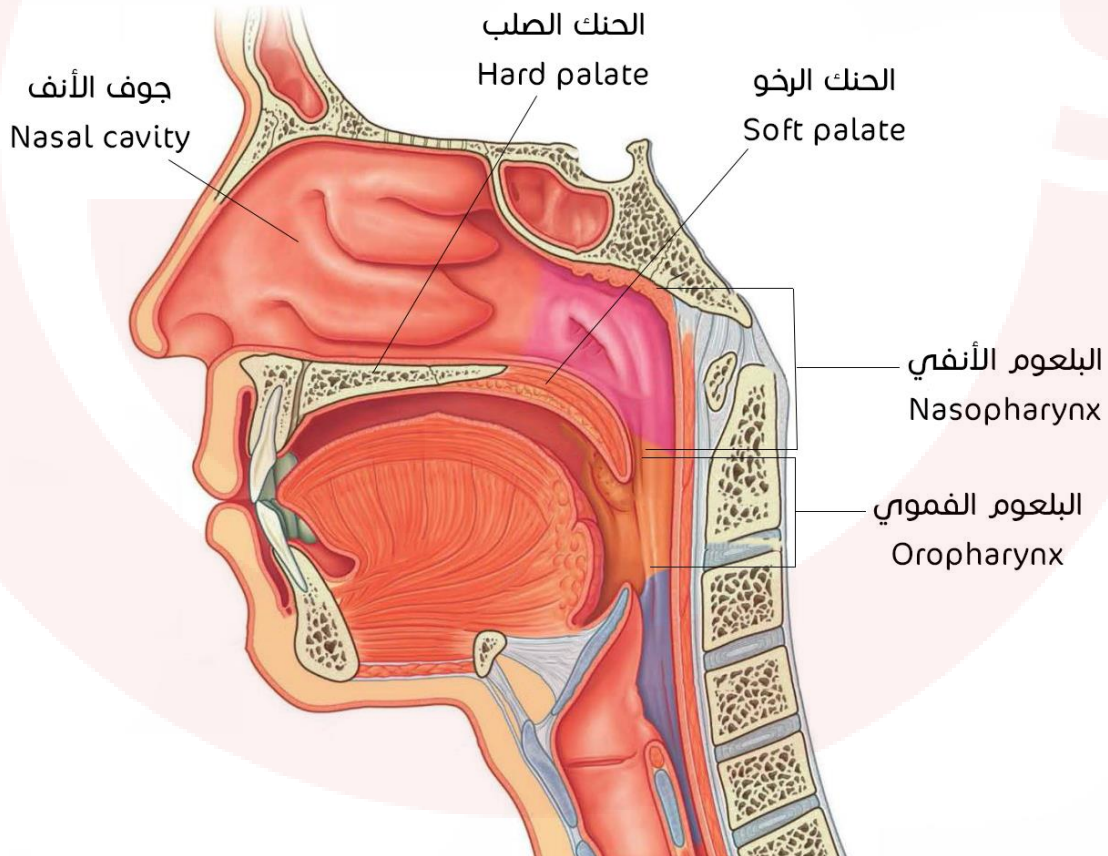


فتحة قناة الغدة
النكفية
Opening of
parotid duct

جوف الفم المخصوص والحنك

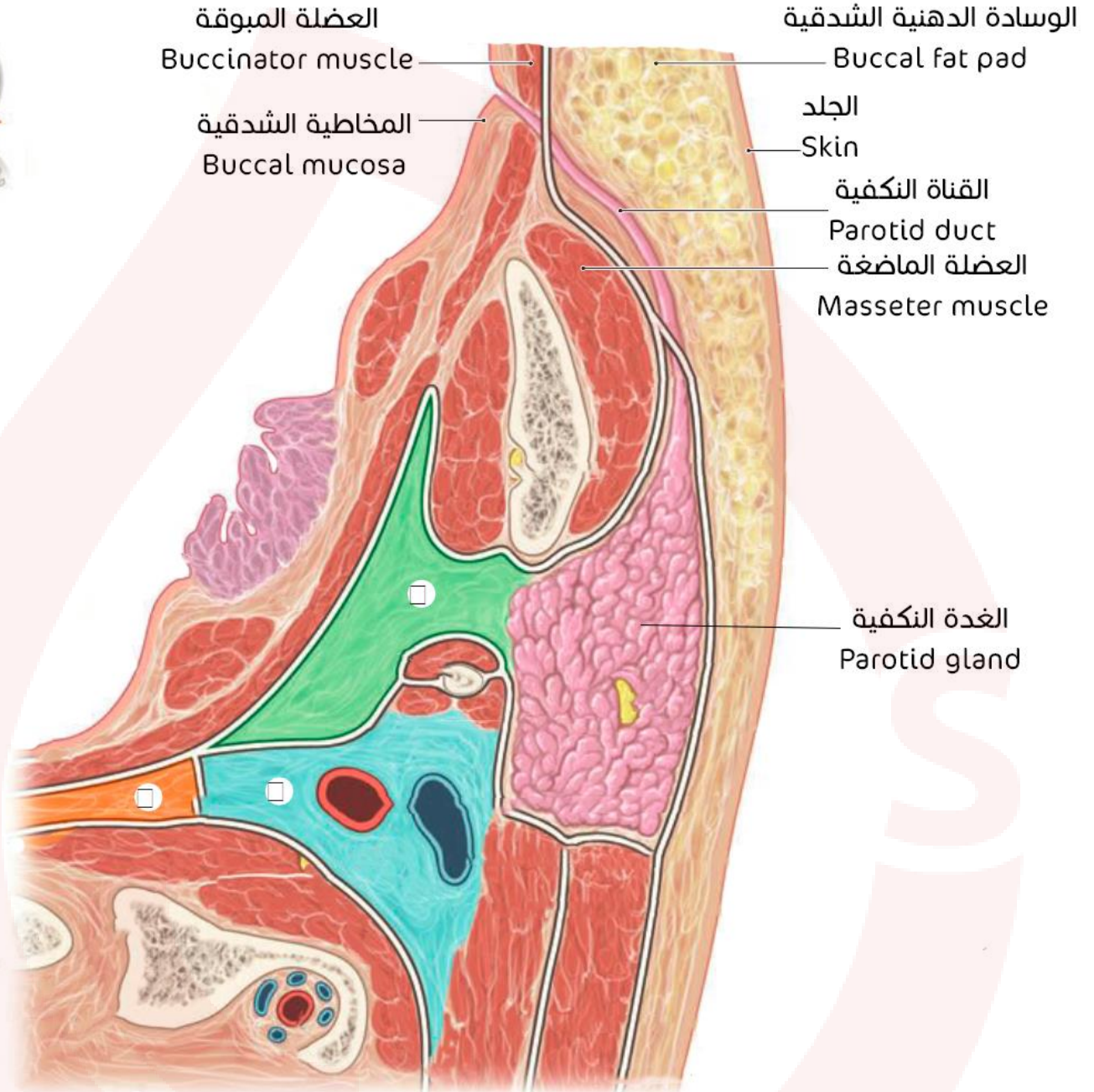
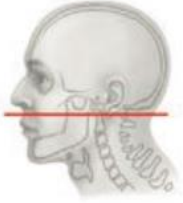


مقطع سهمي يوضح توضع كل من الحنك الرخو والحنك الصلب:

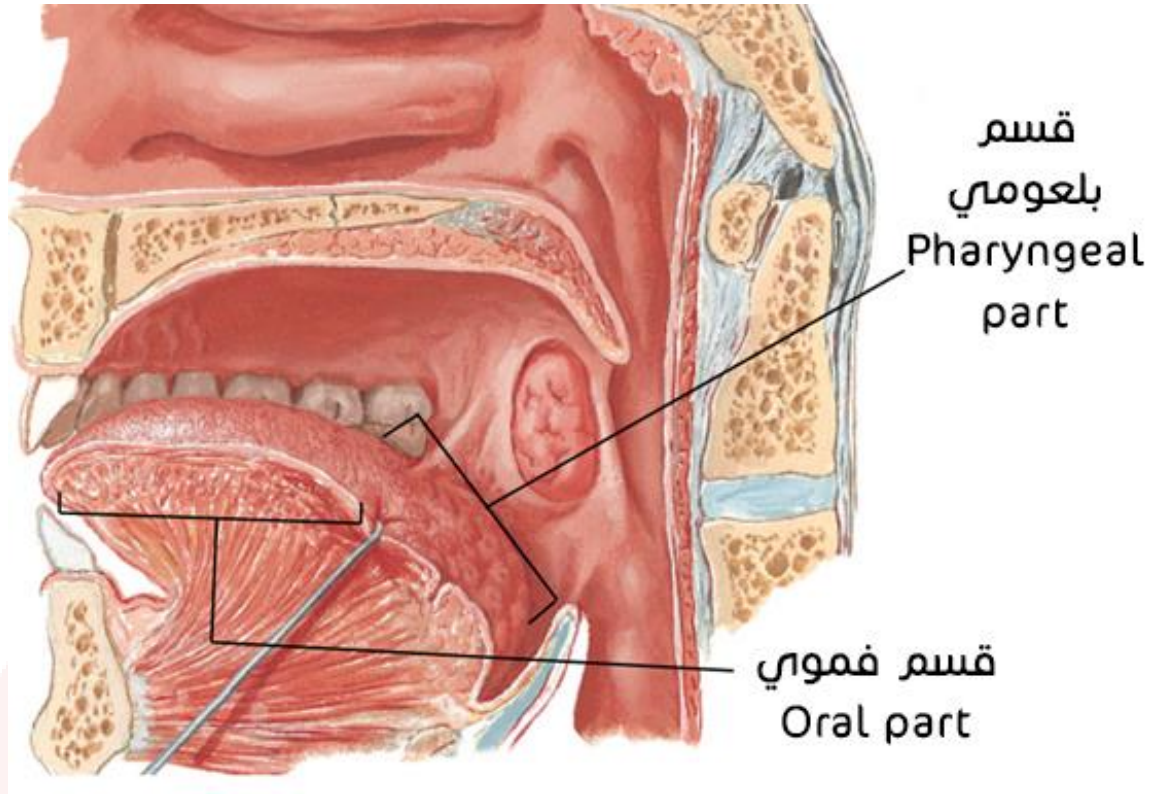


الشدقان

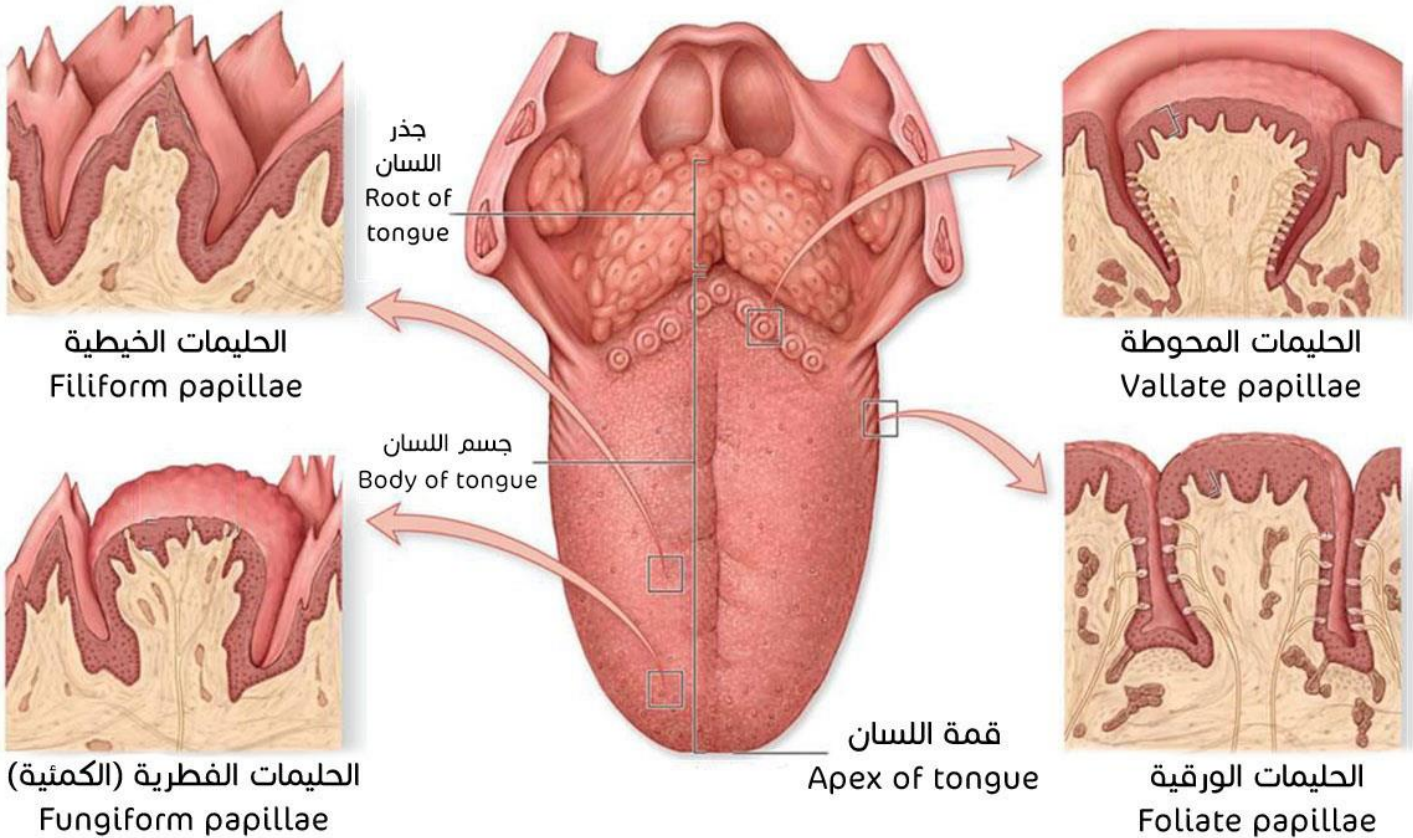
مقطع عرضي يوضح طبقات الشدقين:



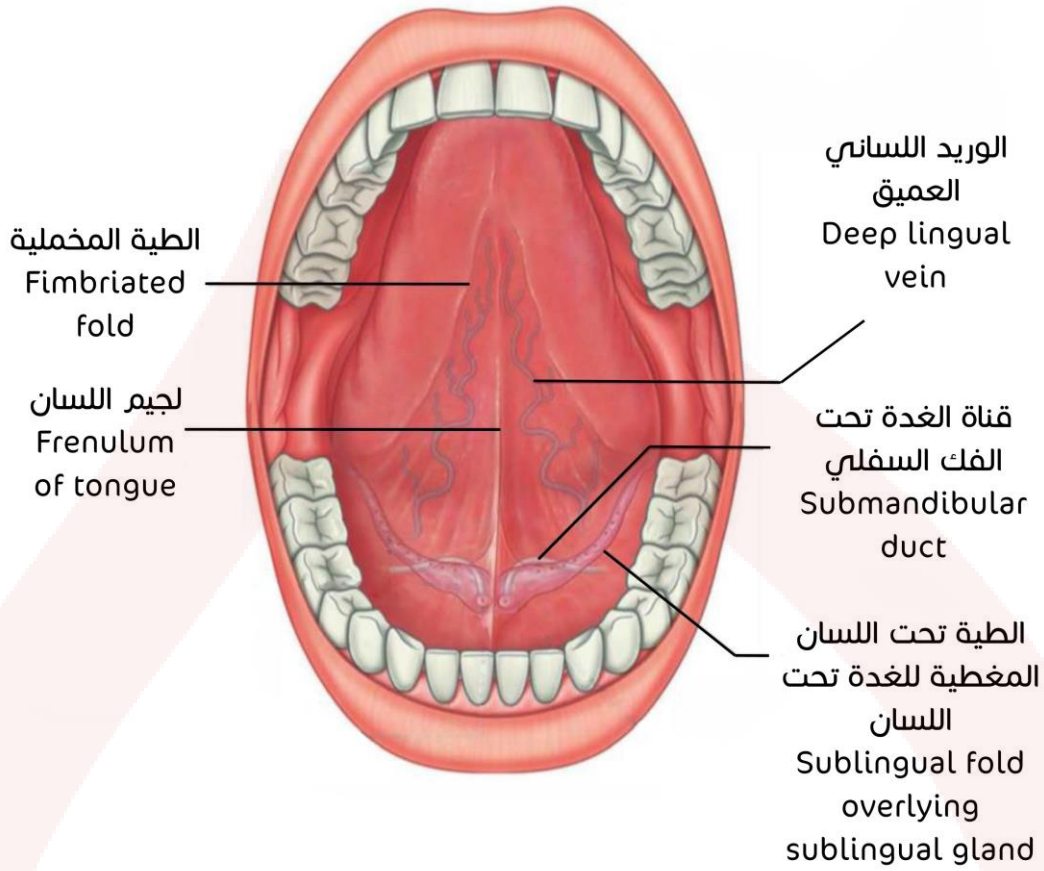
اللسان



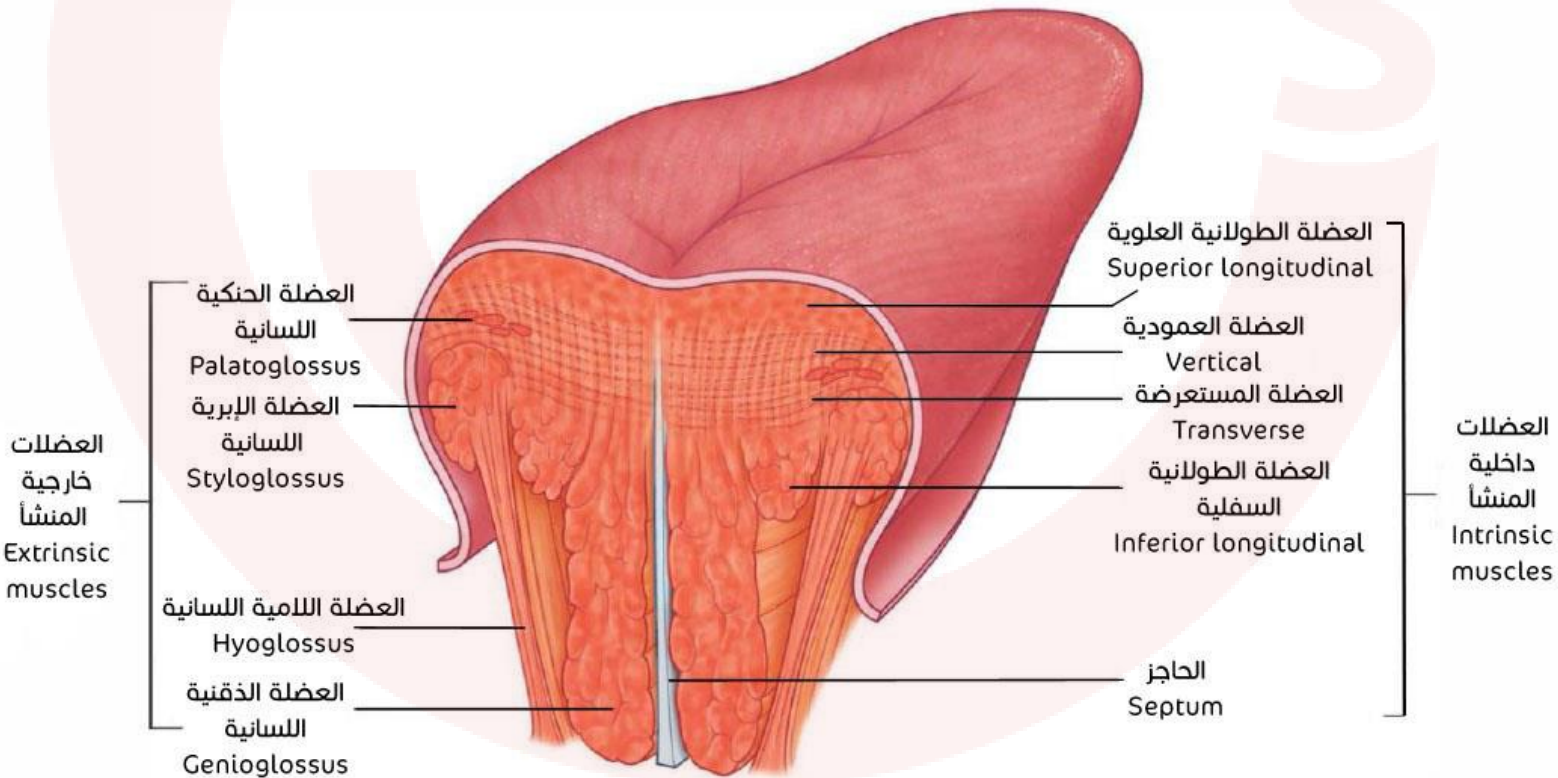
الوجه العلوي للسان - الحليمات الذوقية:



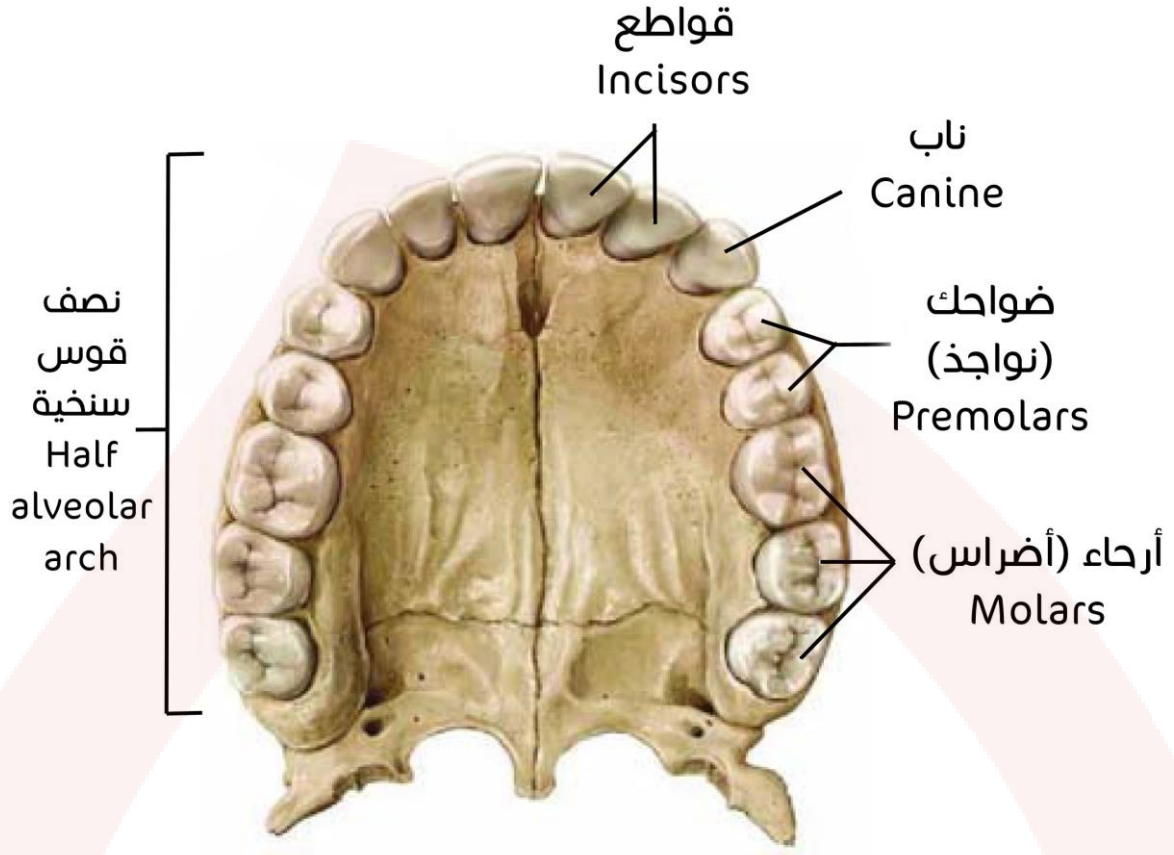
الوجه السفلي للسان:



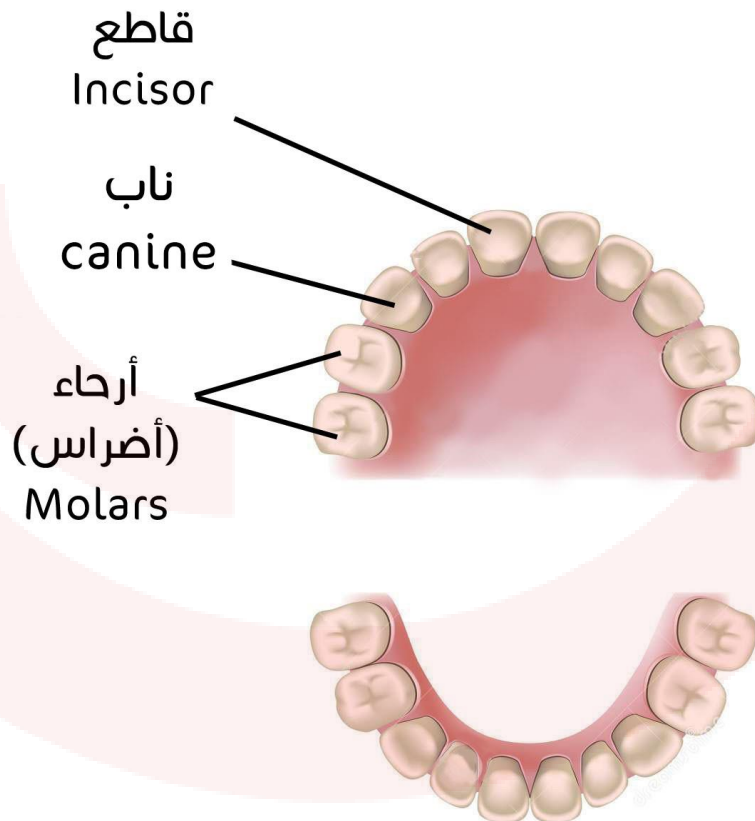
عضلات اللسان:



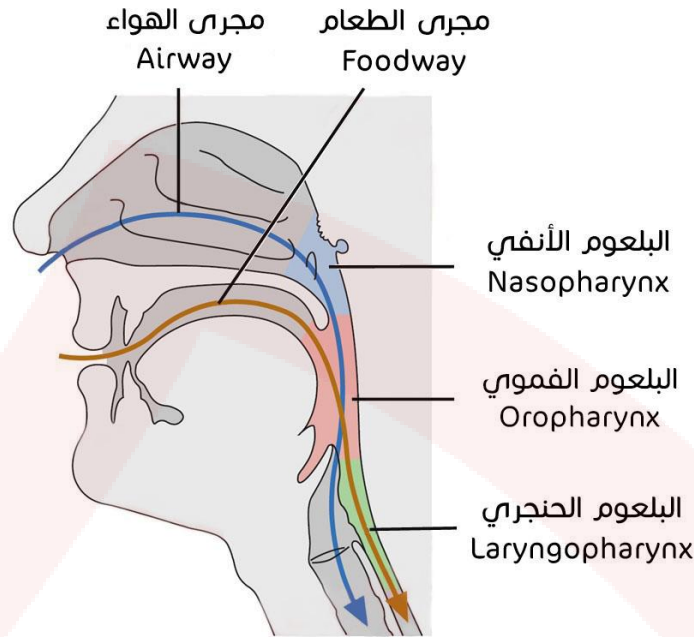
الأسنان



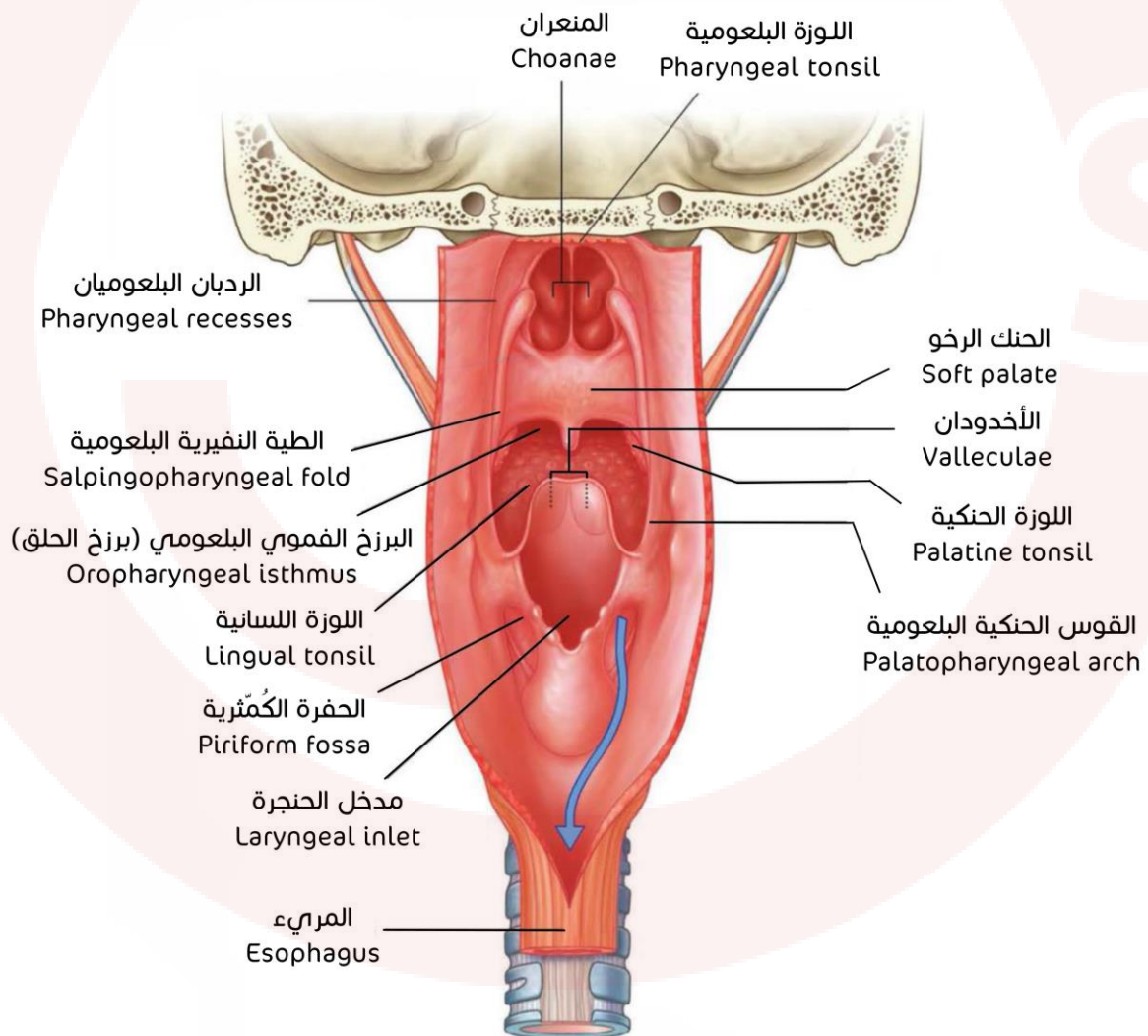
الأسنان الساقطة (البنية المؤقتة)

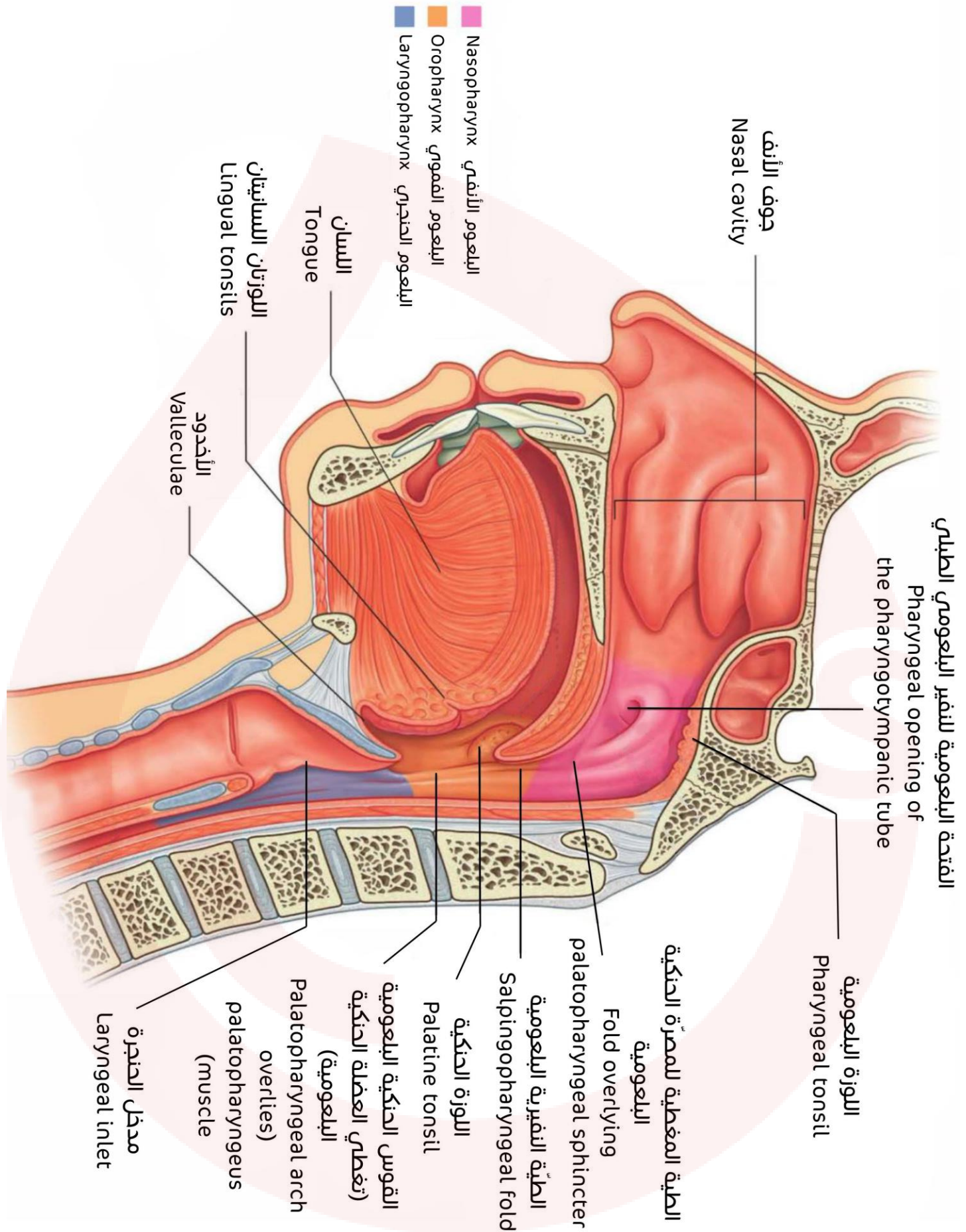


البلعوم

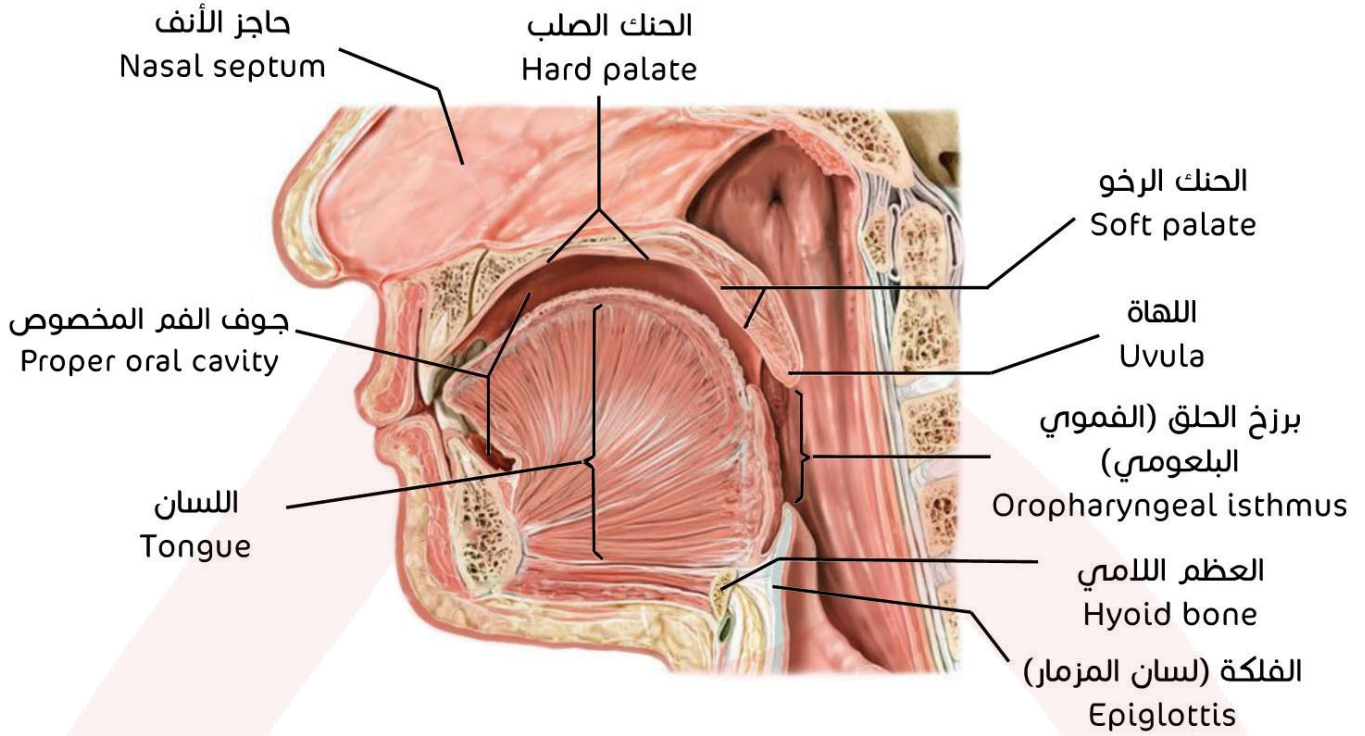


أقسام البلعوم

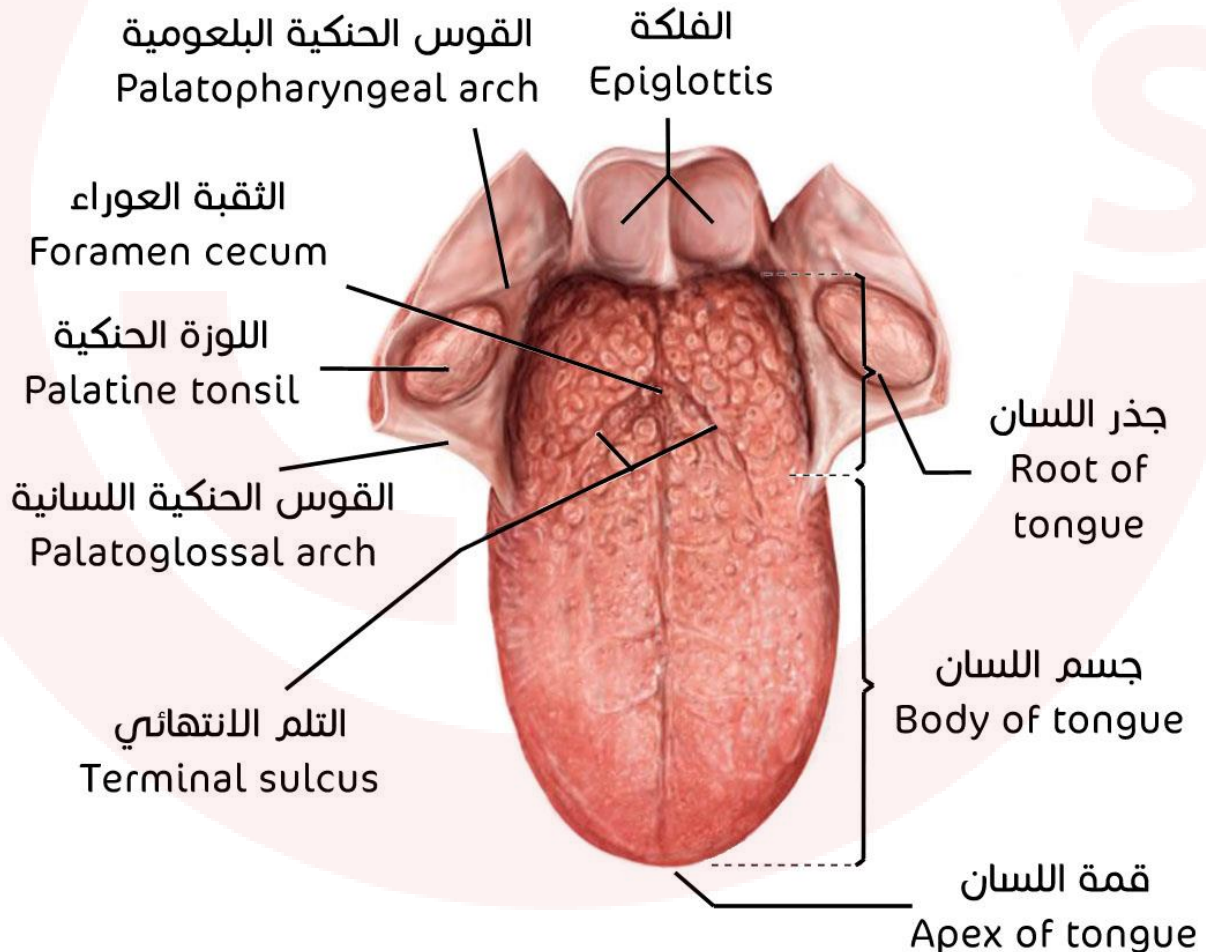




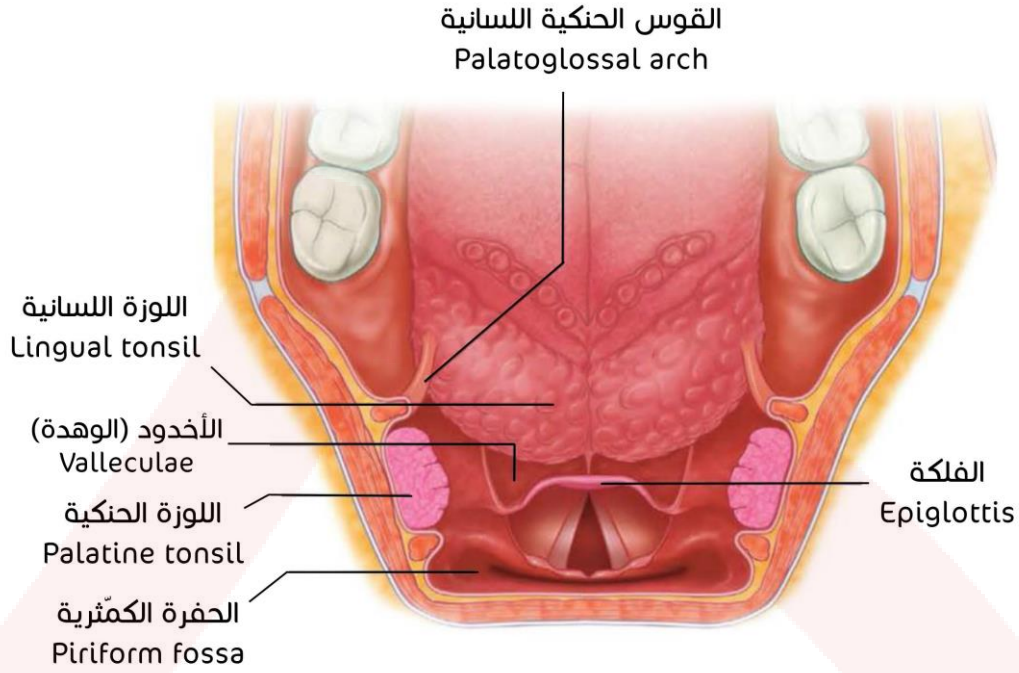
البلعوم الفموي:



الطيّة (القوس) الحنكيّة اللسانيّة والطيّة (القوس) الحنكيّة البلعوميّة:

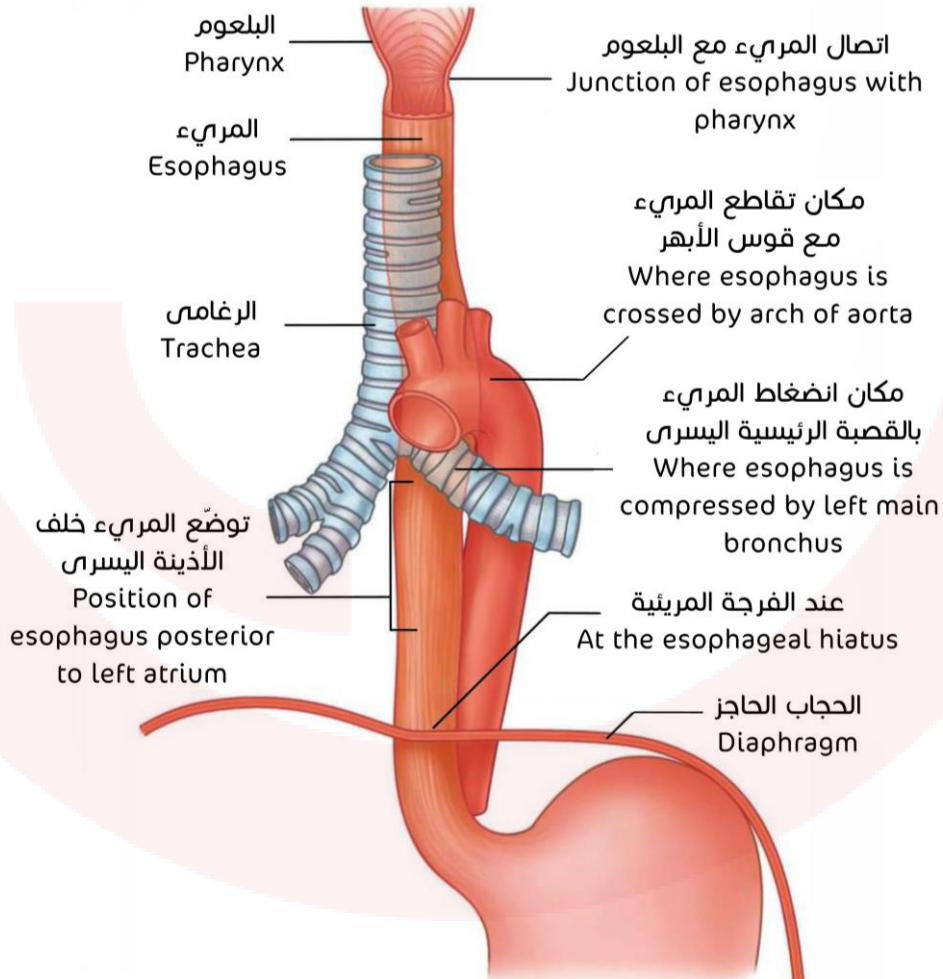


توضيح الوهدة الواردة في الصفحة 207 في الكتاب:



المرئ

توضيح المريء في العنق والصدر:



عبور المريء إلى البطن عبر الفتحة المريئية:

المريء
Esophagus

الرغامى
Trachea

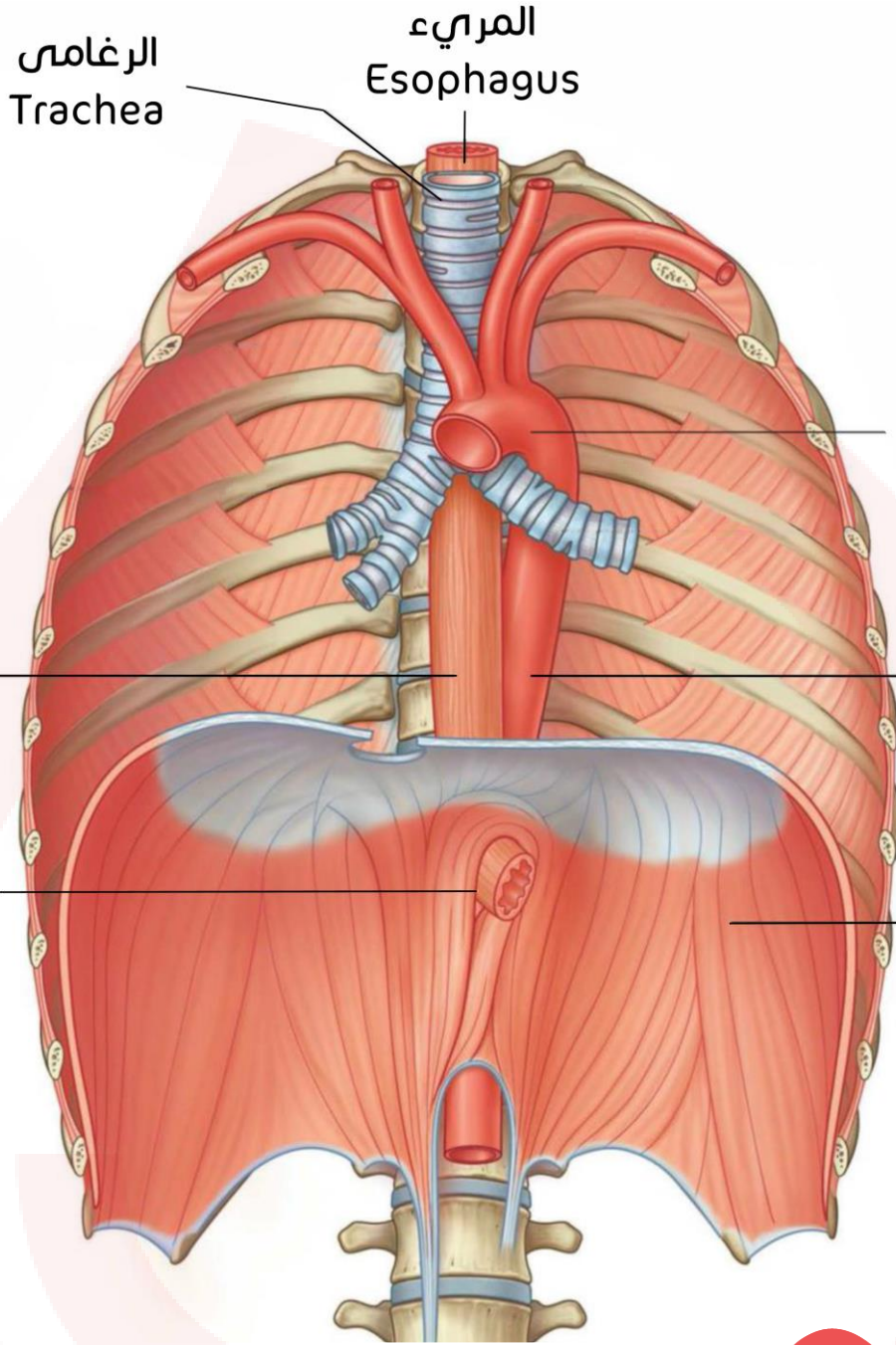
قوس الأبهر
Arch of aorta

المريء
Esophagus

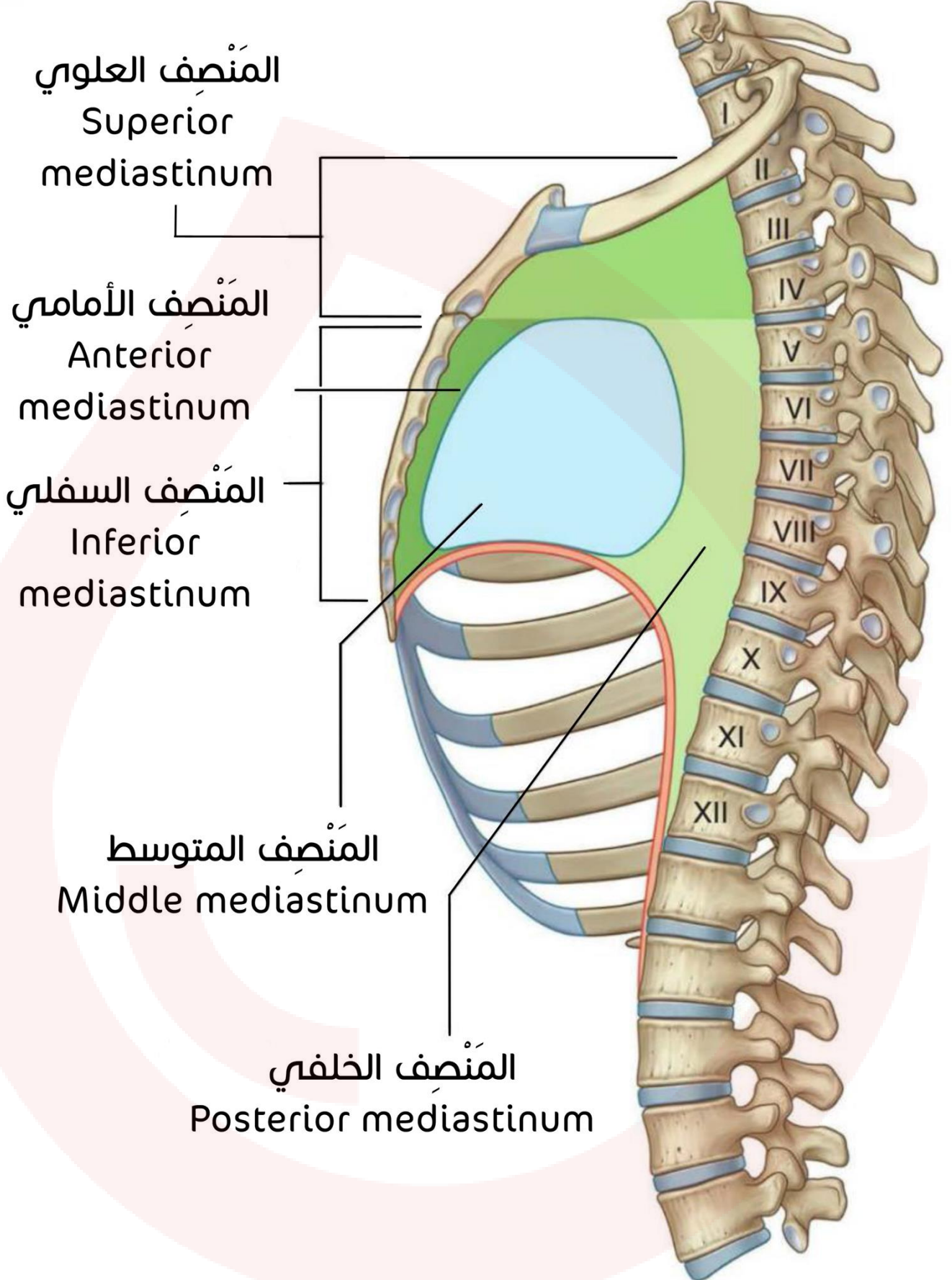
الأبهر الصدري
Thoracic aorta

الفرجة المريئية
Esophageal
hiatus

الحجاب الحاجز
Diaphragm

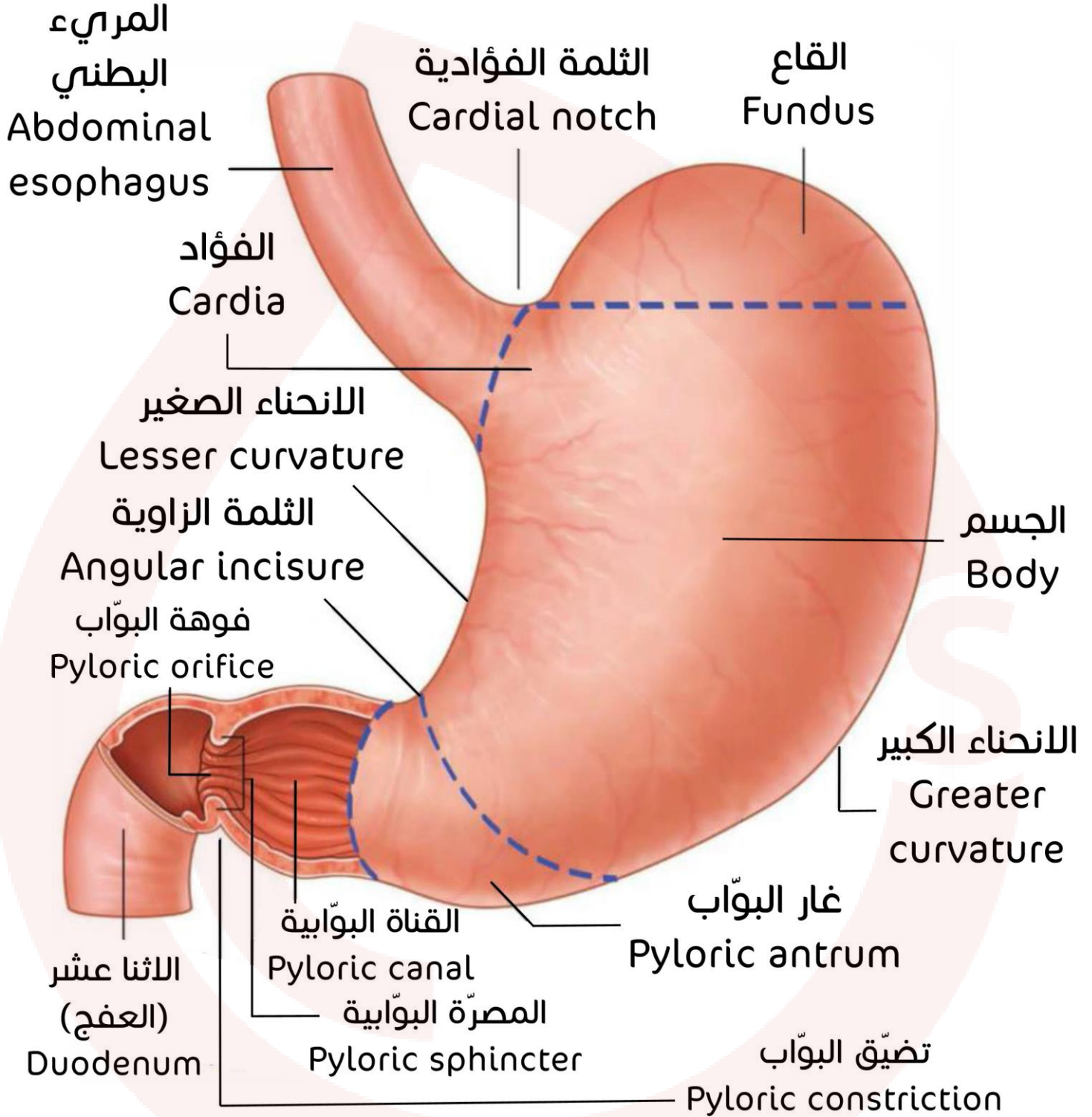


توضيح للمنصف العلوي والمنصف الخلفي:

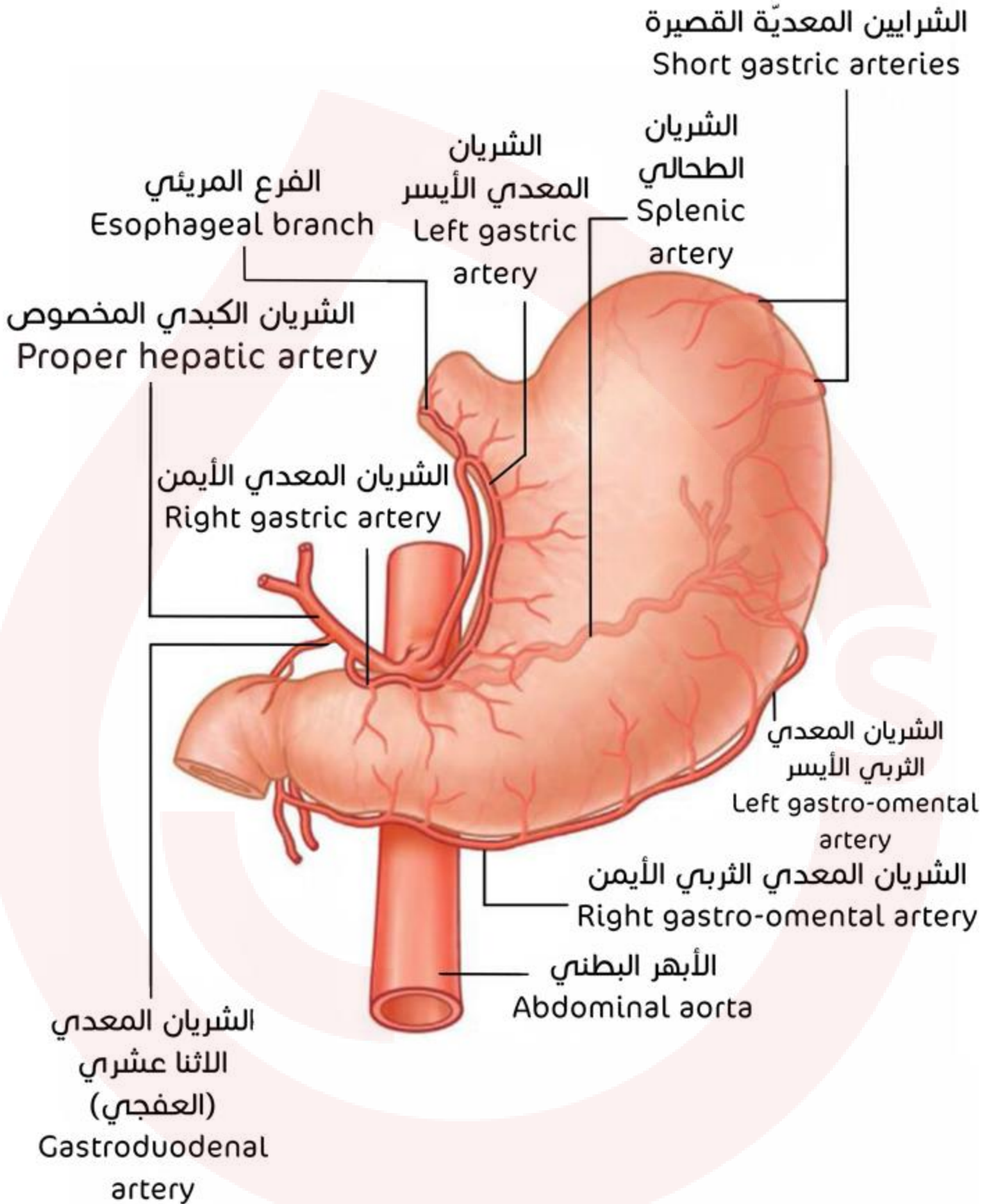


المعدة

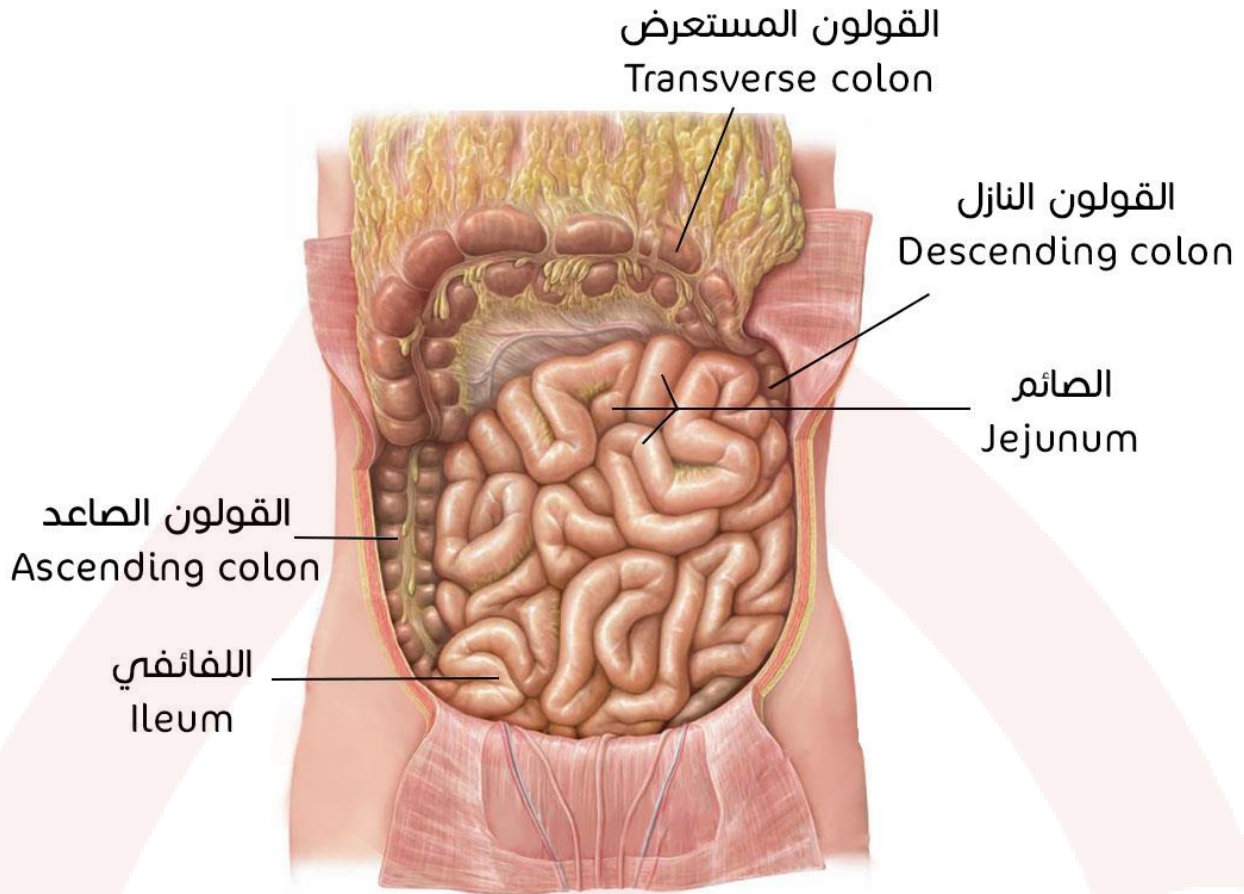
أقسام المعدة



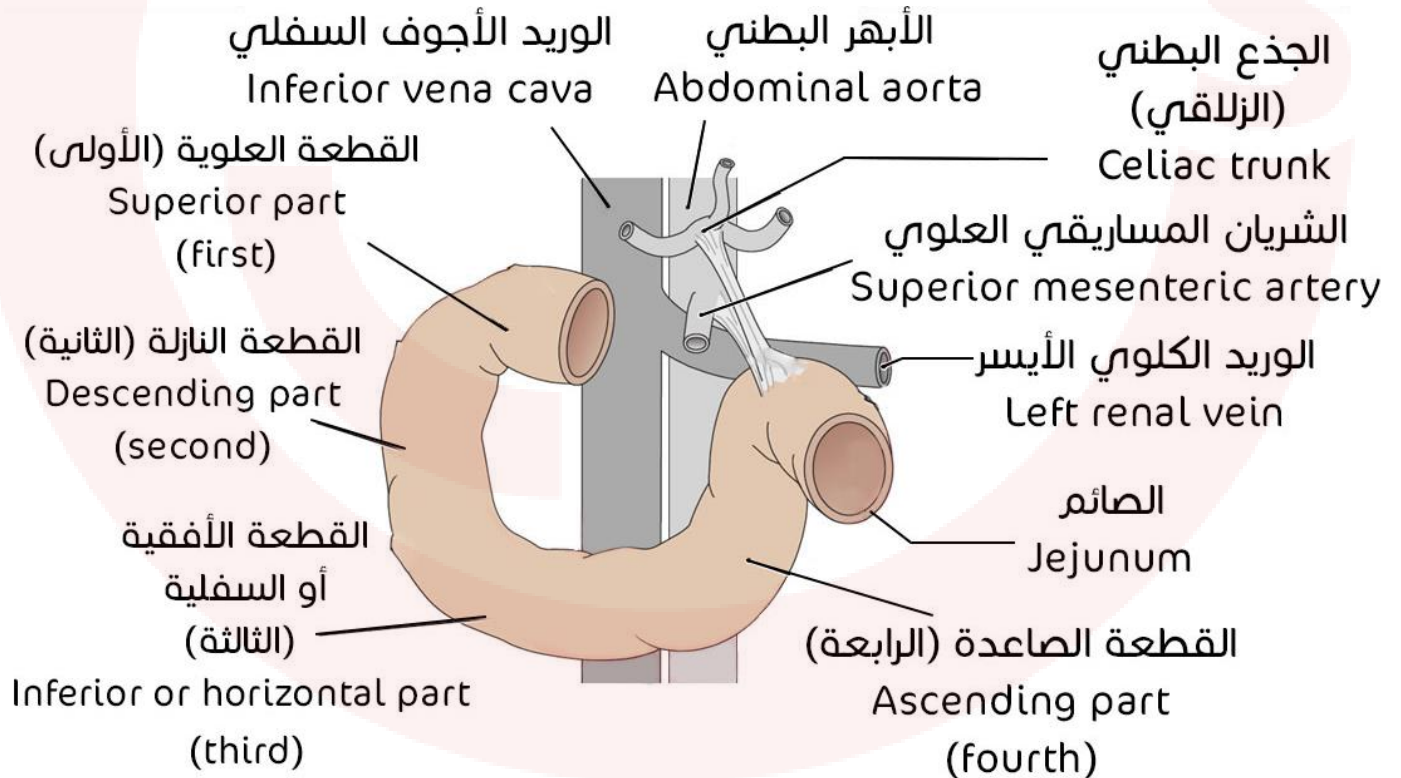
تروية المعدة

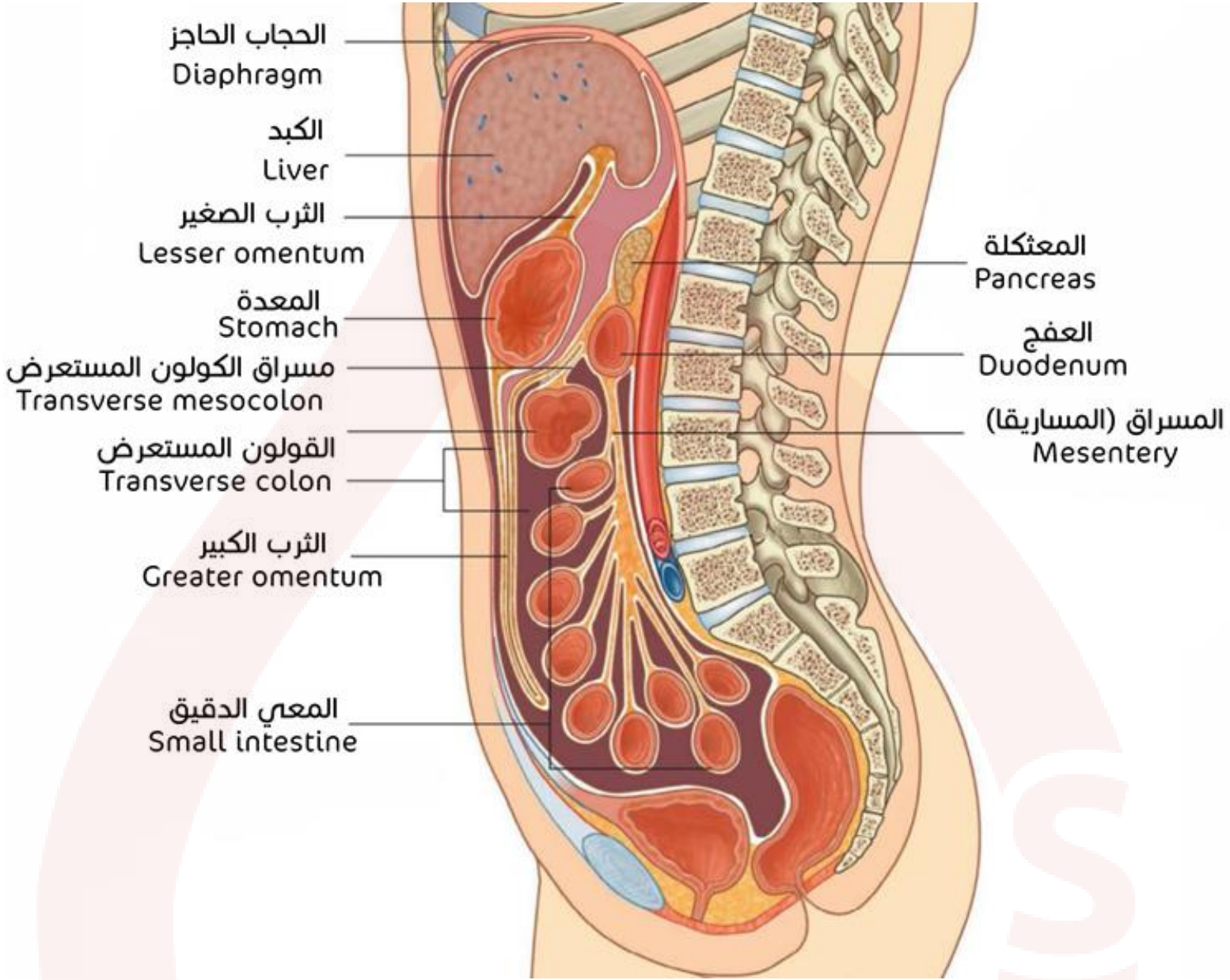


المعي الدقيق




العفج

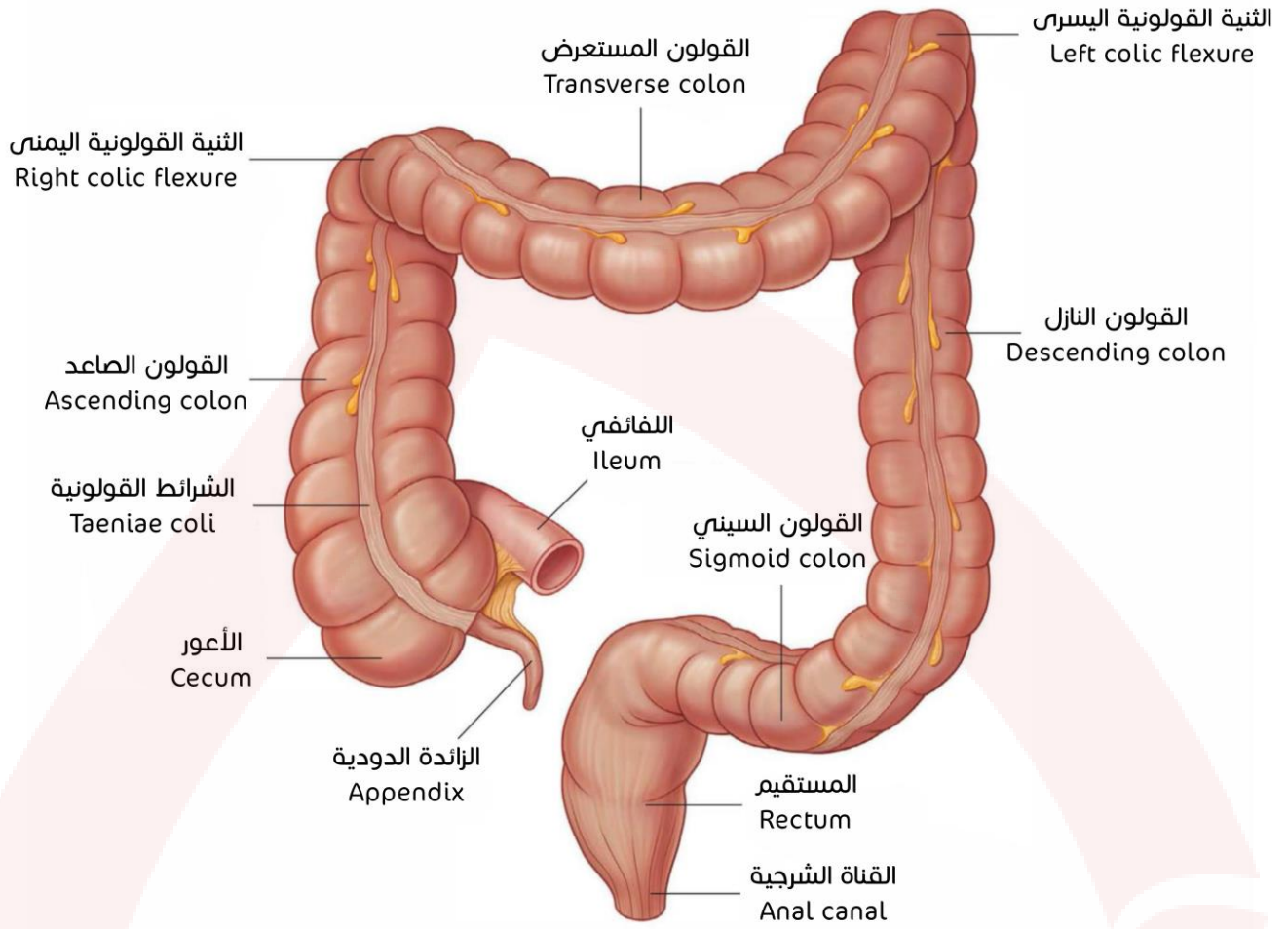




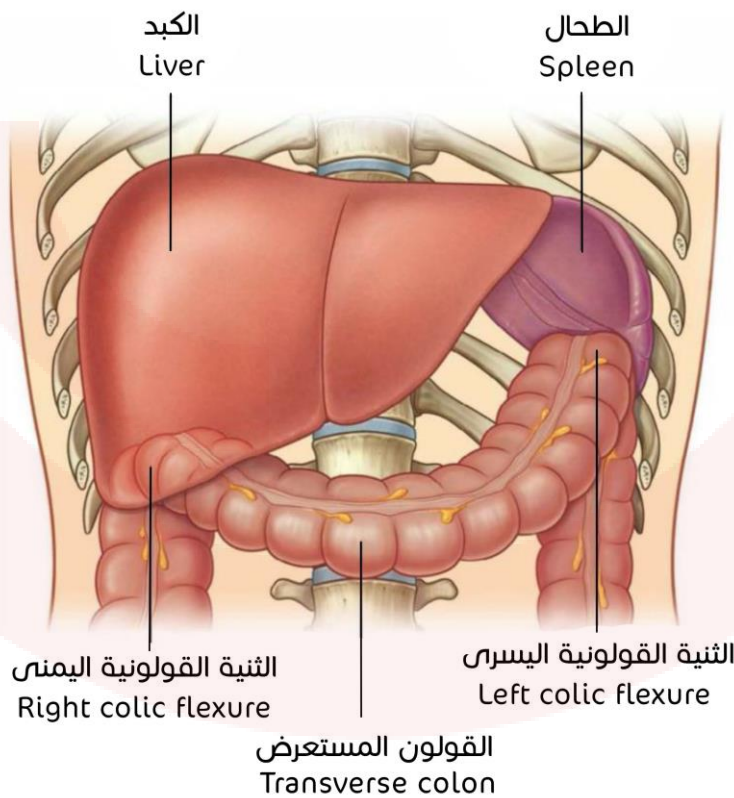
انظر إلى الصفحة 339 لرؤية انفتاح القناة المعثكلية على العفج.



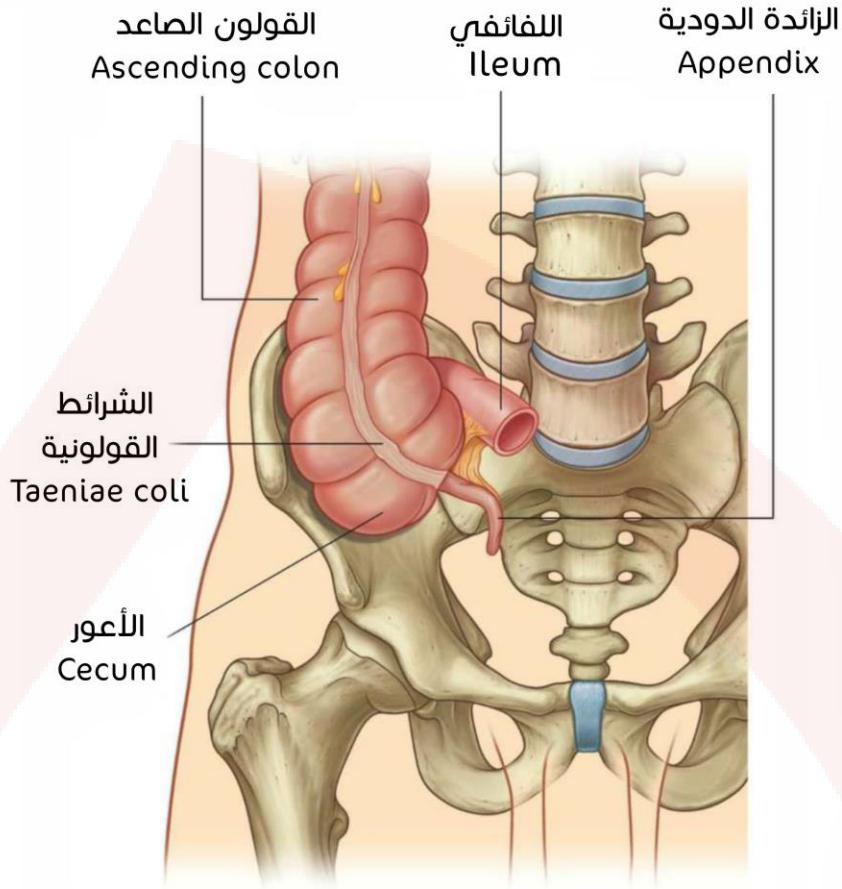
الأمعاء الغليظة



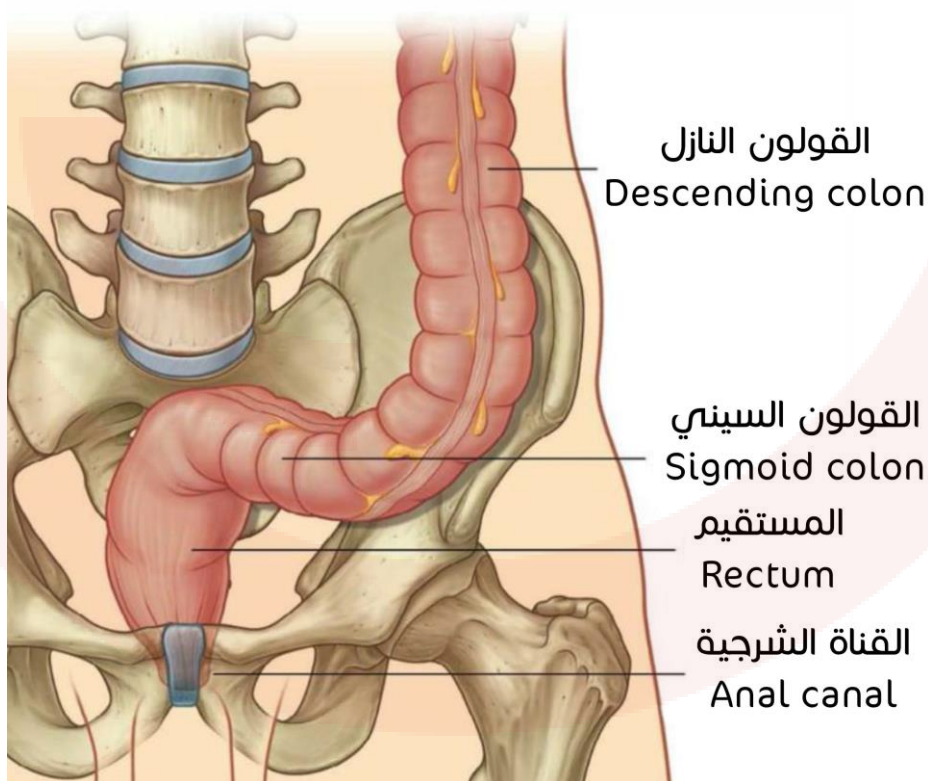
توضع الطحال والكبد بالنسبة للمعي الغليظ:



توضيح توضع الزائدة الدودية في الحفرة الحرقفية اليمنى:

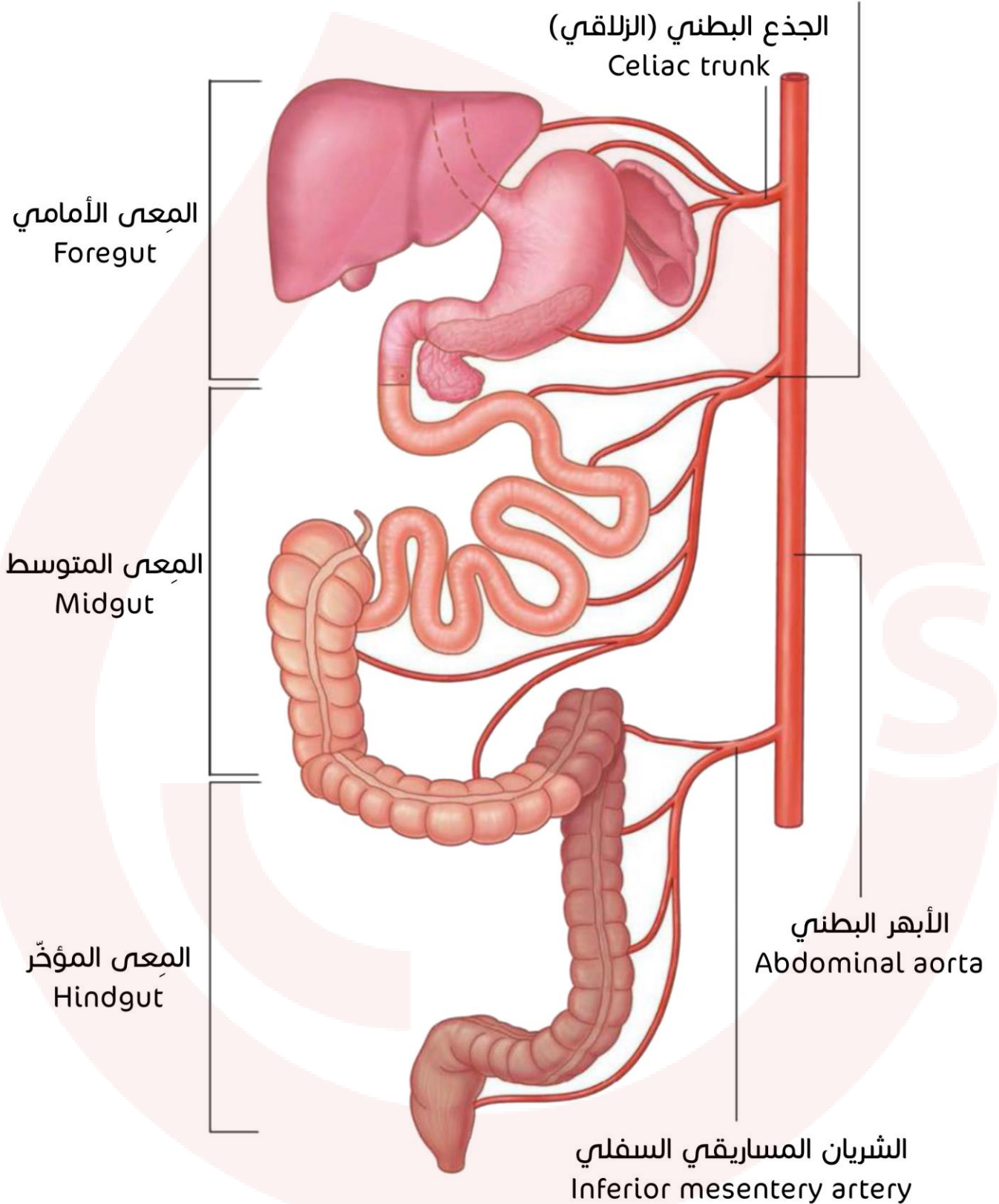


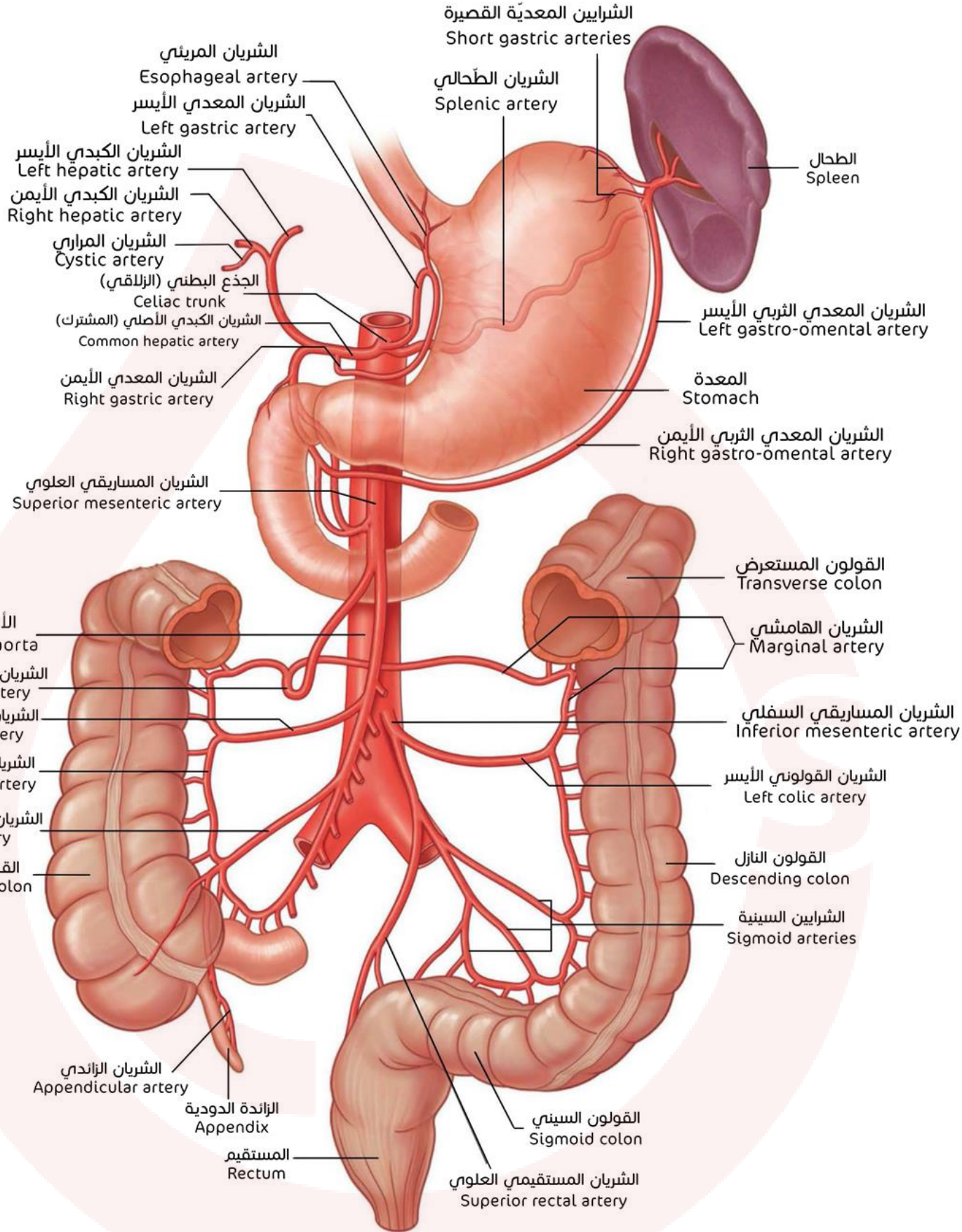
توضيح لتدلي القولون السيني ضمن الحوض بشكل عروة:



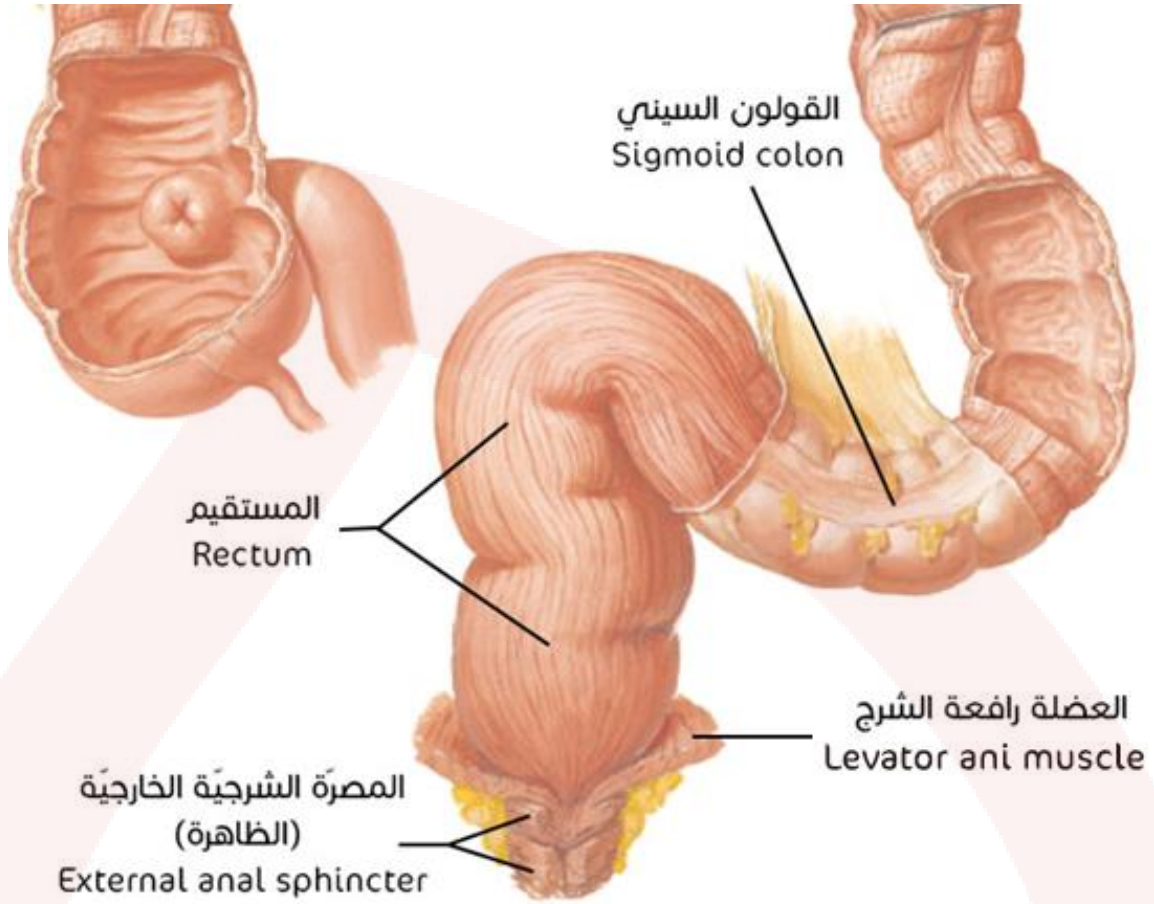
التروية الشريانيّة

الشريان المساريقي العلوي
Superior mesenteric artery

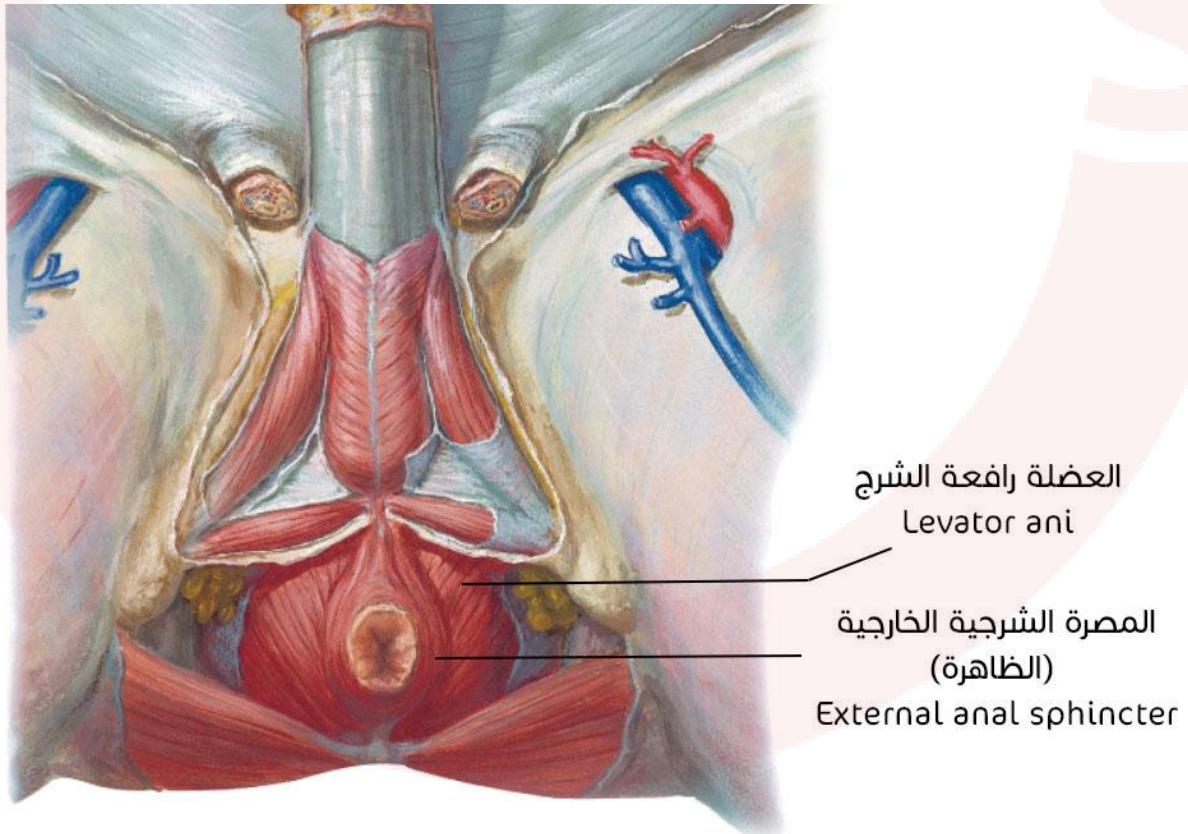




المستقيم والشرج

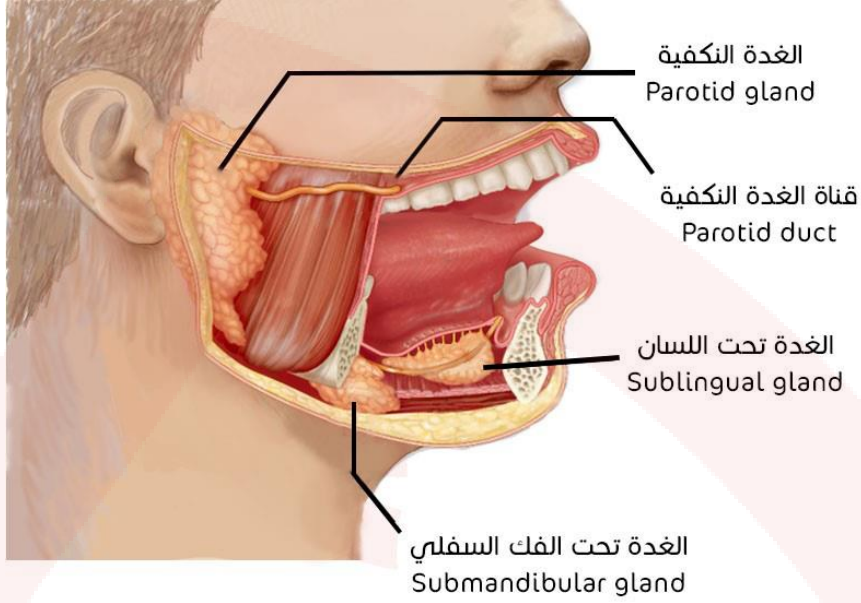


علاقة العضلة رافعة الشرج بالمصرة الشرجية الخارجية:

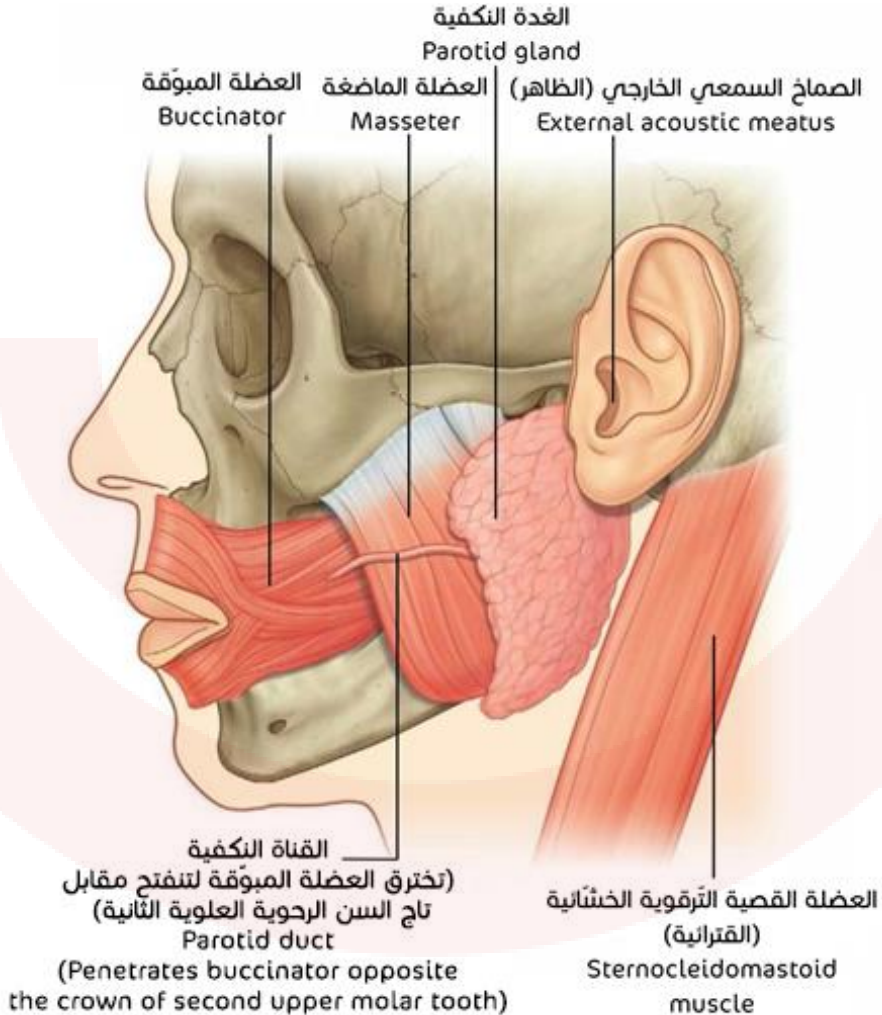


الأعضاء الملحقة بجهاز الهضم

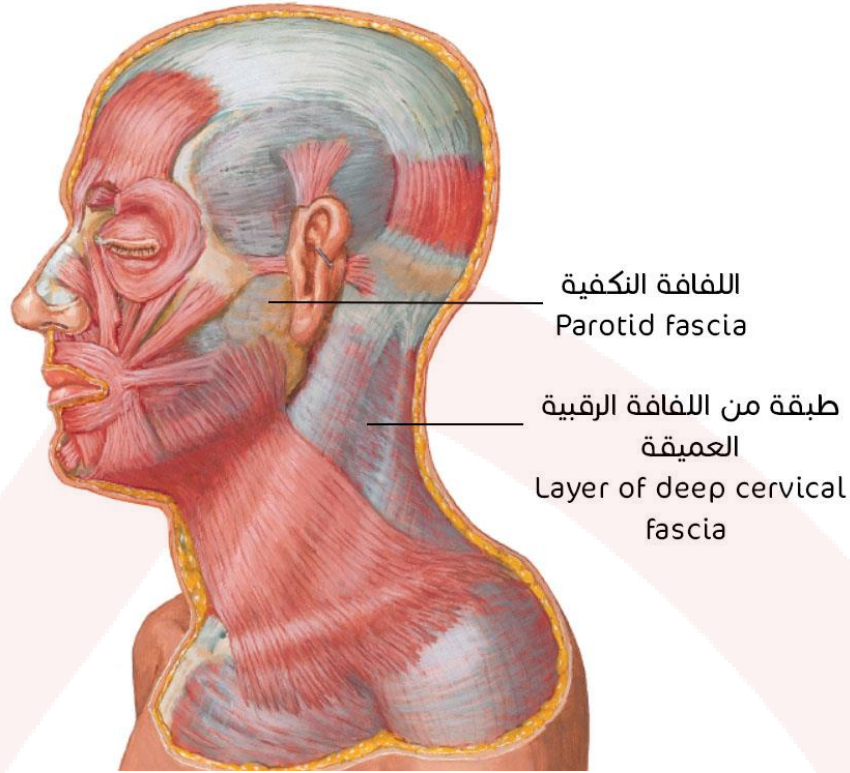
الغدة اللعابية



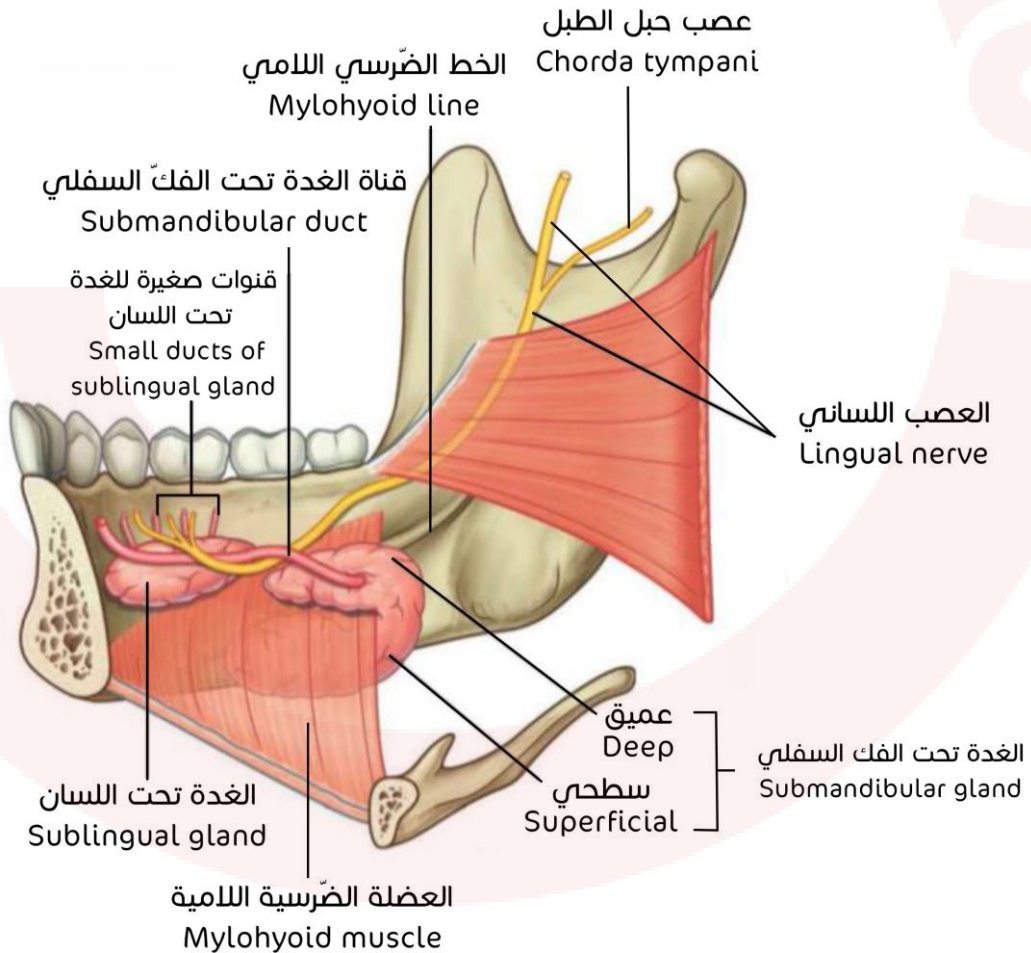
الغدة النكفية



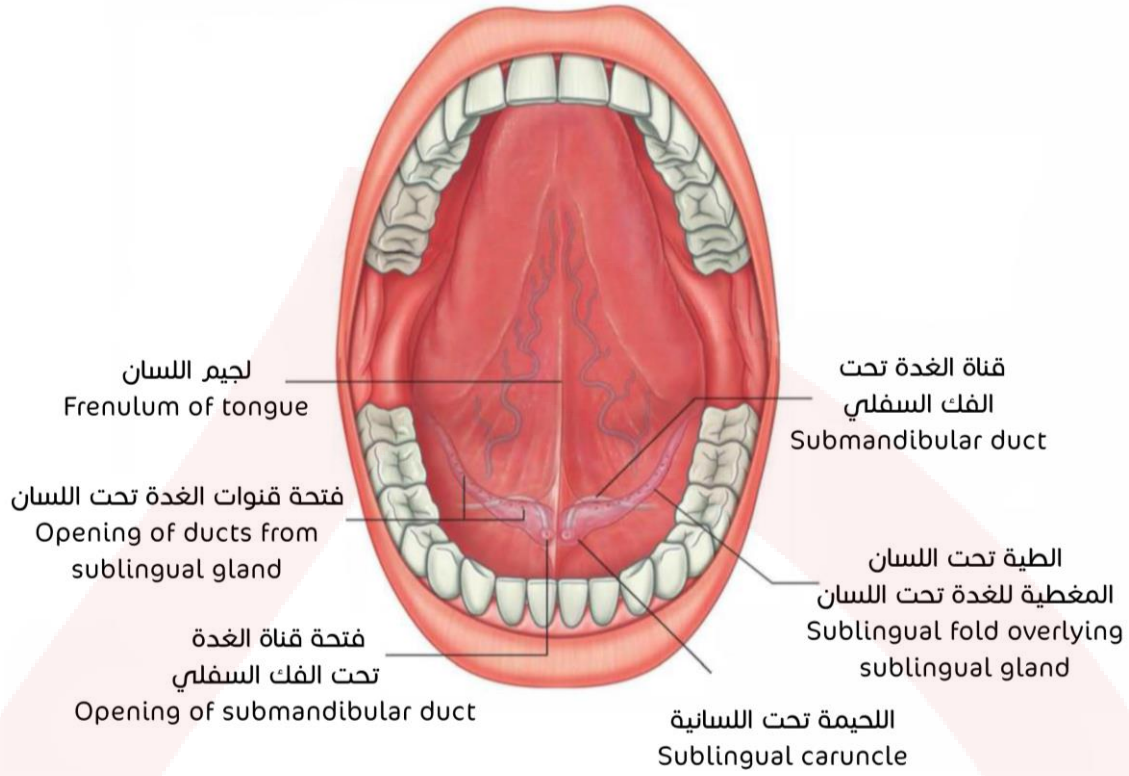
اللفافة الرقبية العميقة:



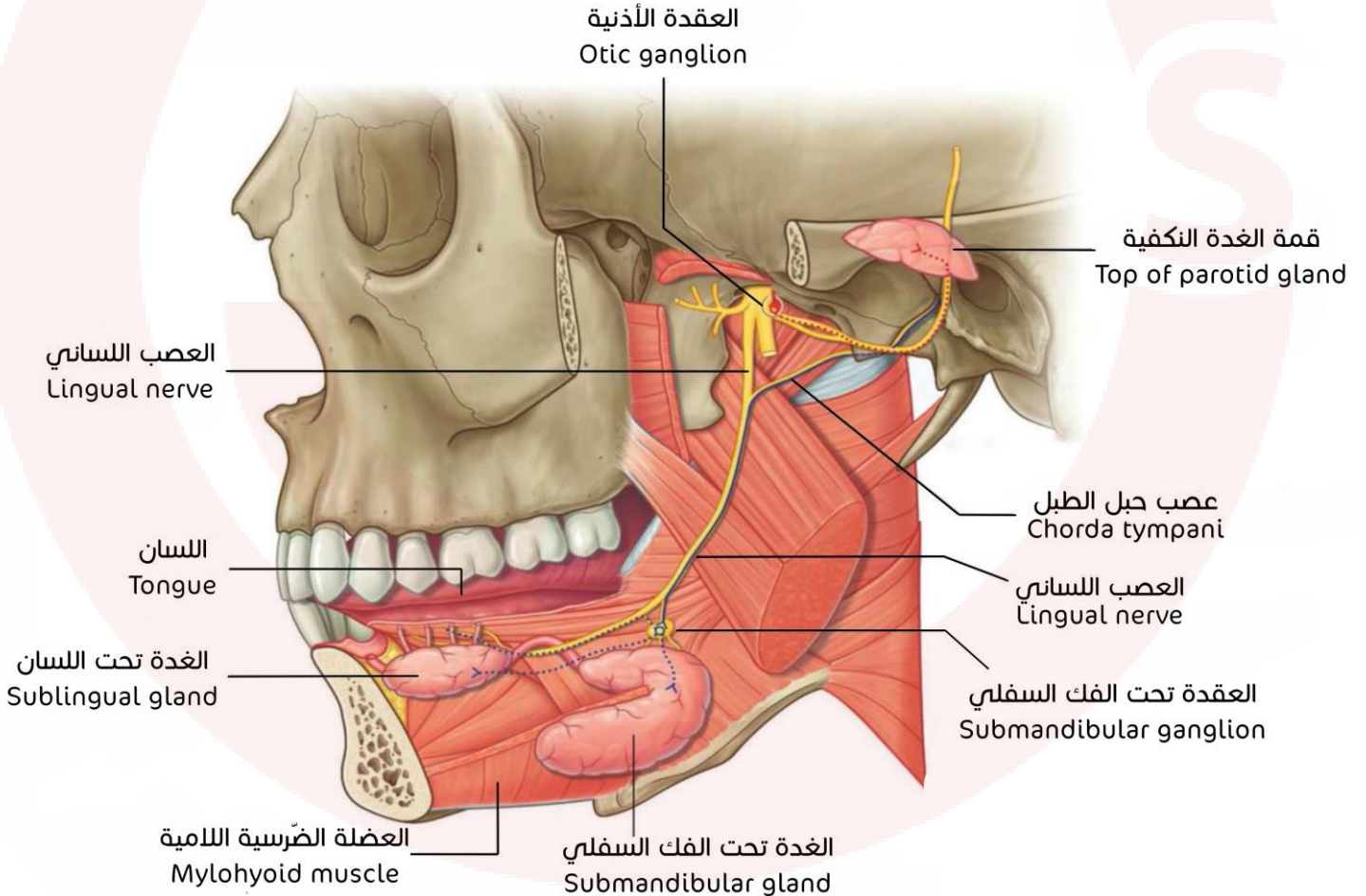
الغدة تحت الفك السفلي والغدة تحت اللسان



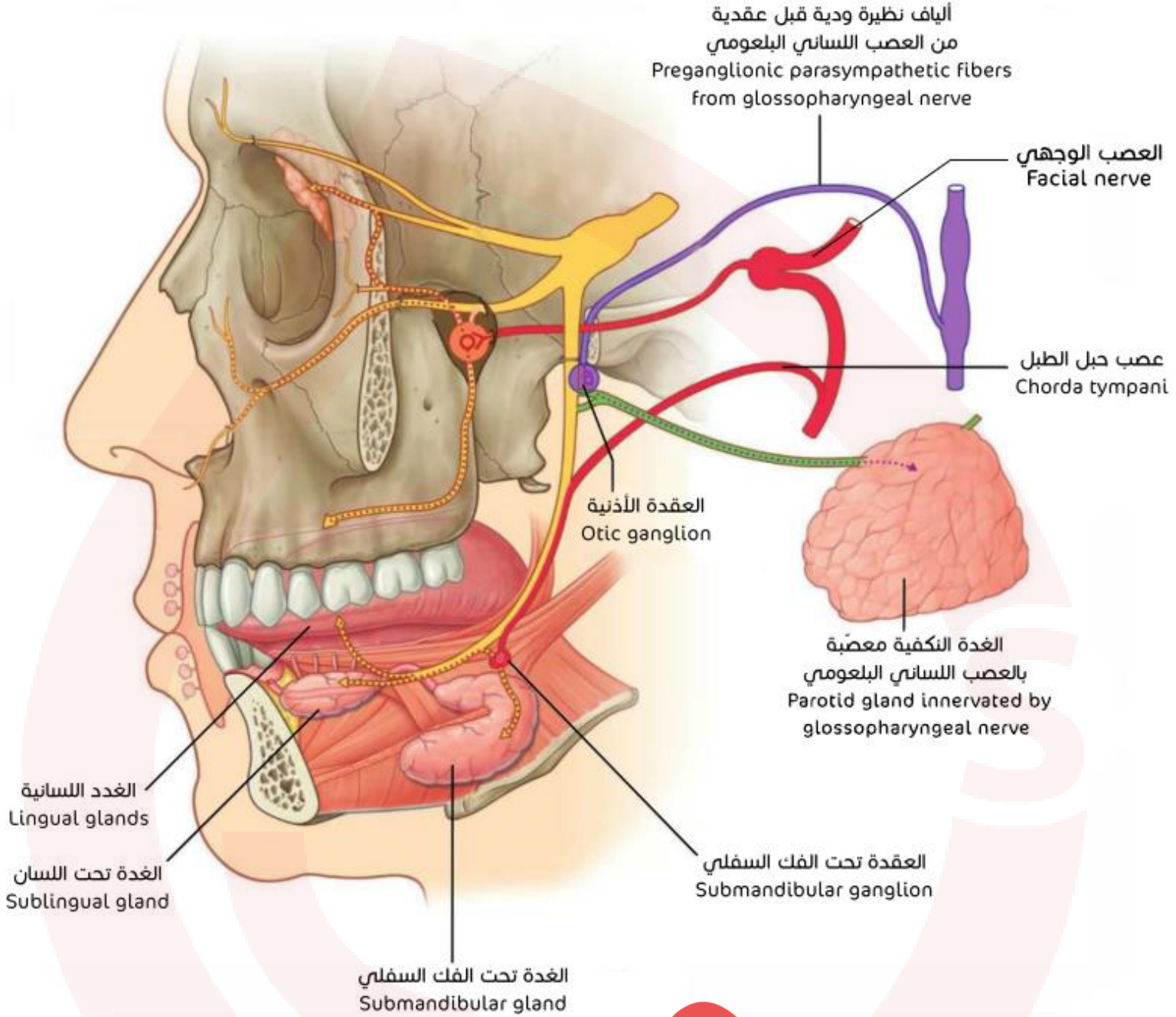
انفتاح قنوات الغدة تحت اللسان والغدة تحت الفك السفلي:



تعصيب الغدة اللعابية



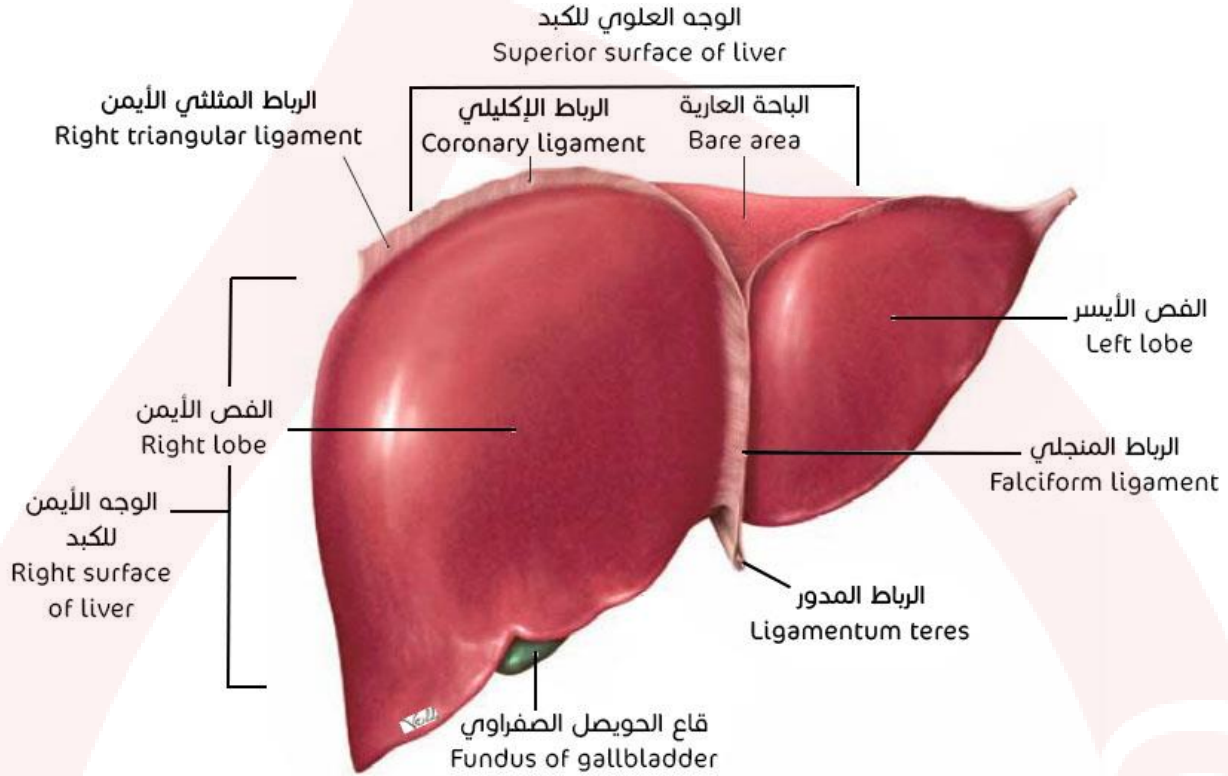
بتوضيح أكثر ^__^:



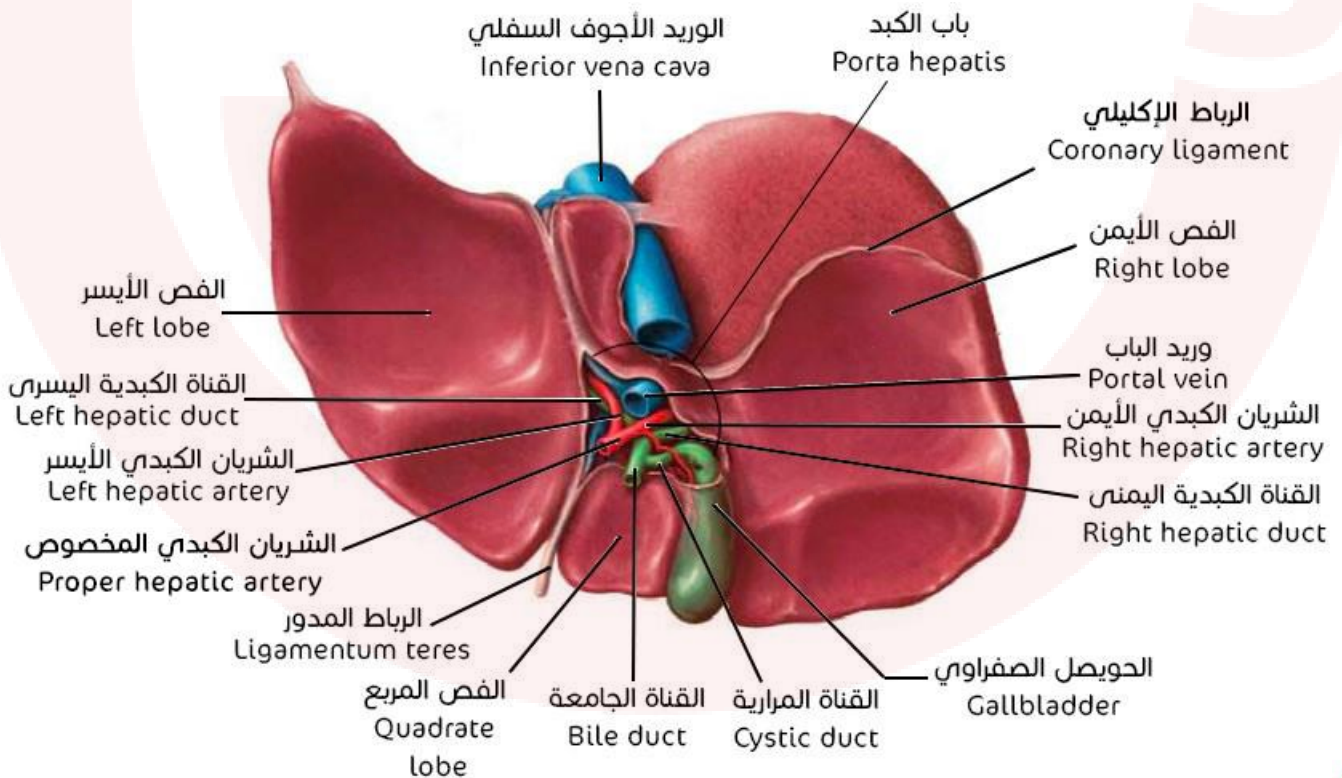
الكبد والطرق الصفراوية

الكبد

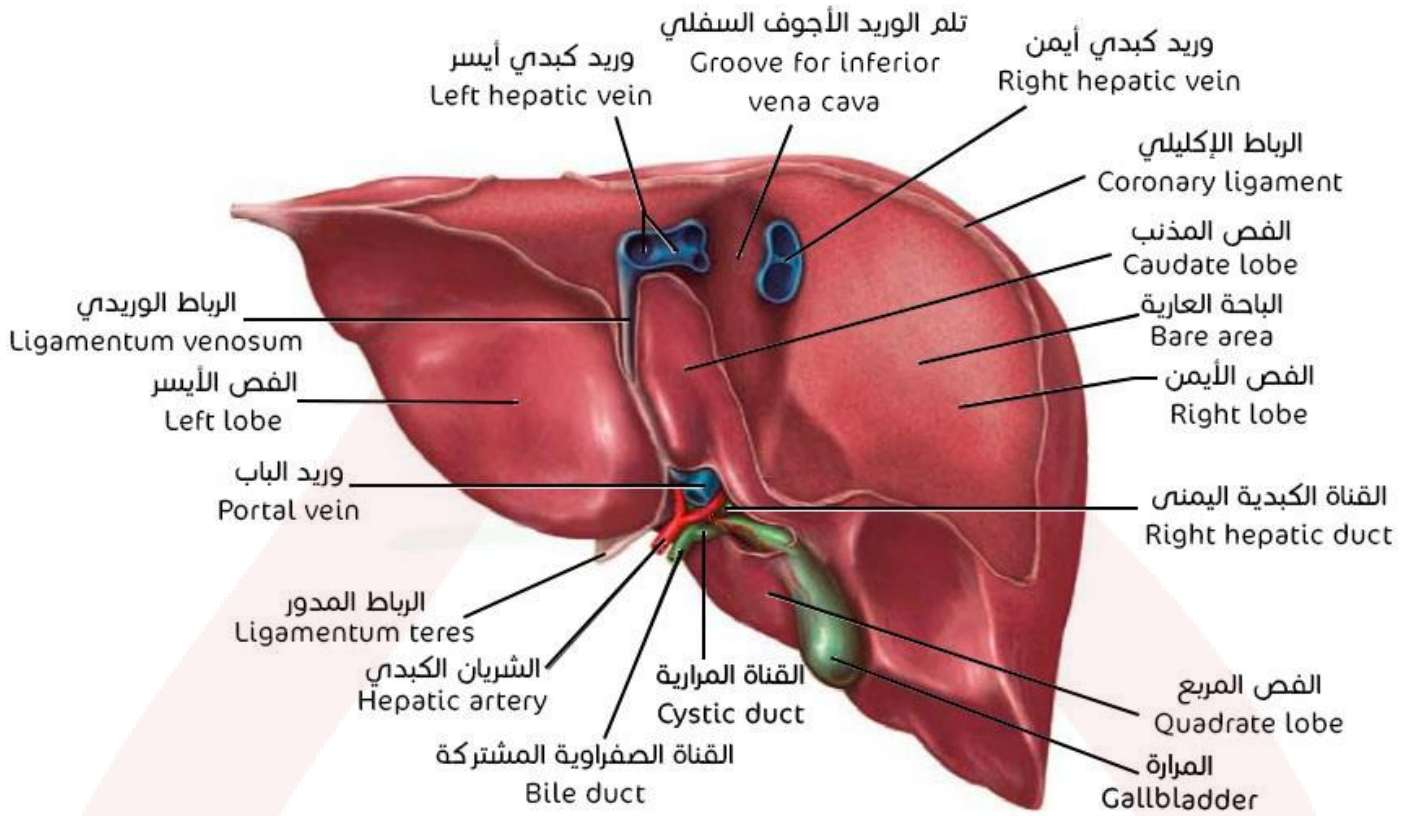
الوجه الأمامي:



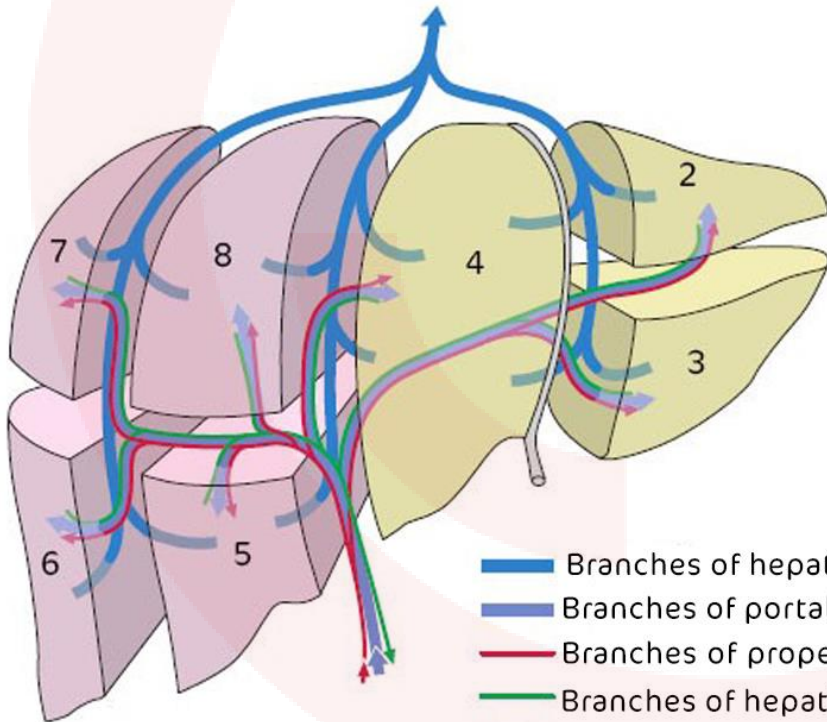
الوجه السفلي (الحشوي):



الوجه الخلفي:

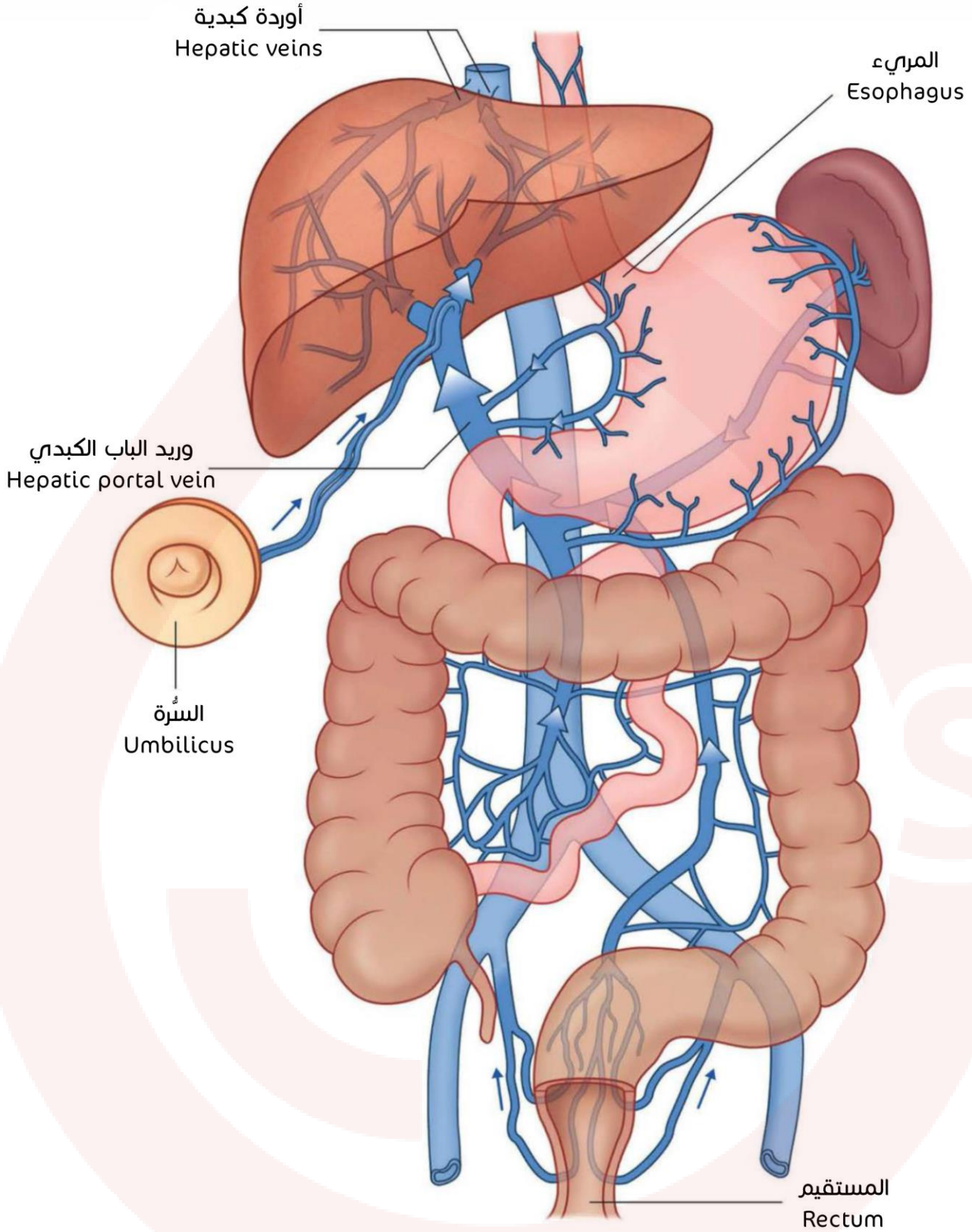


قطع الكبد⁴:

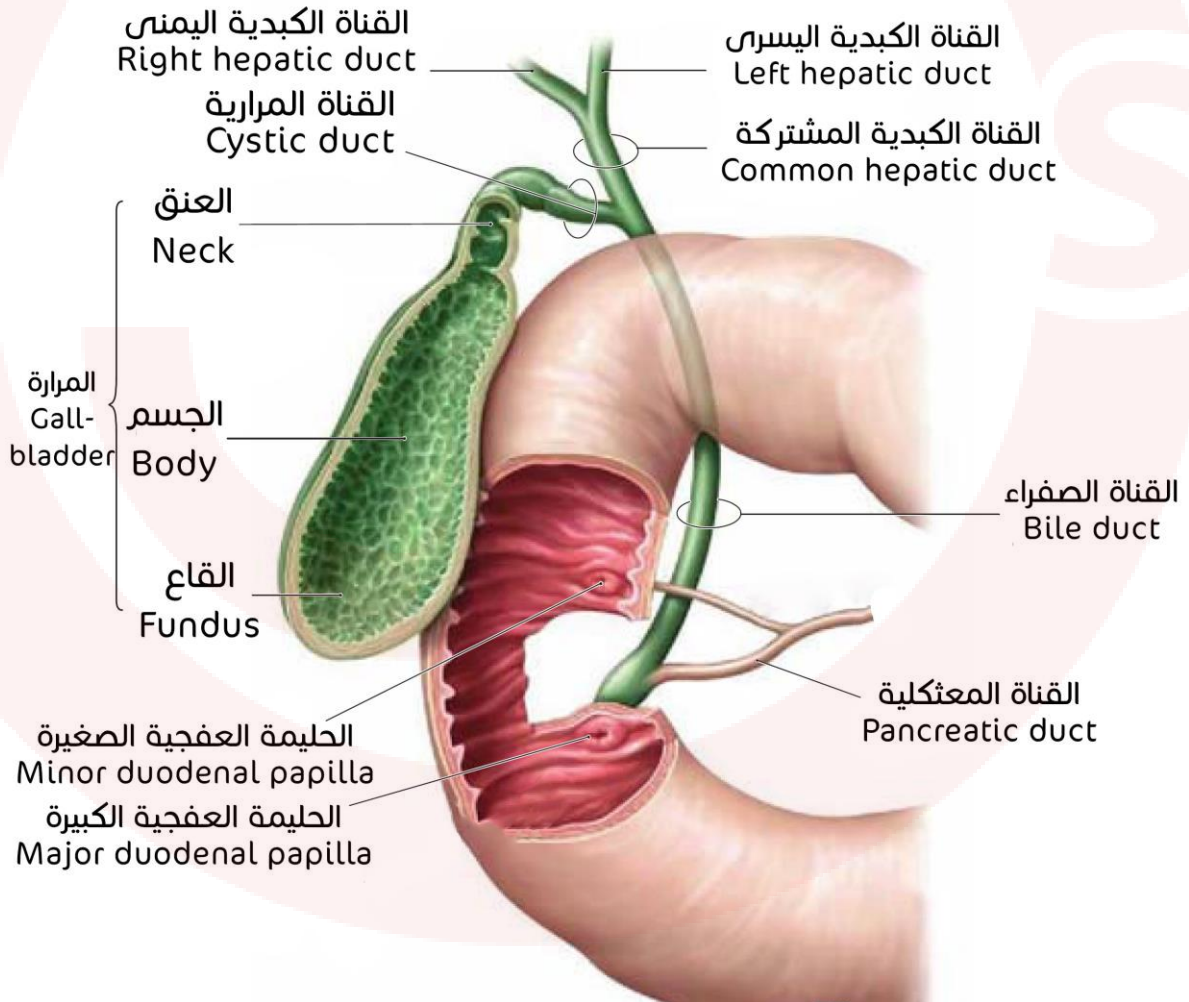
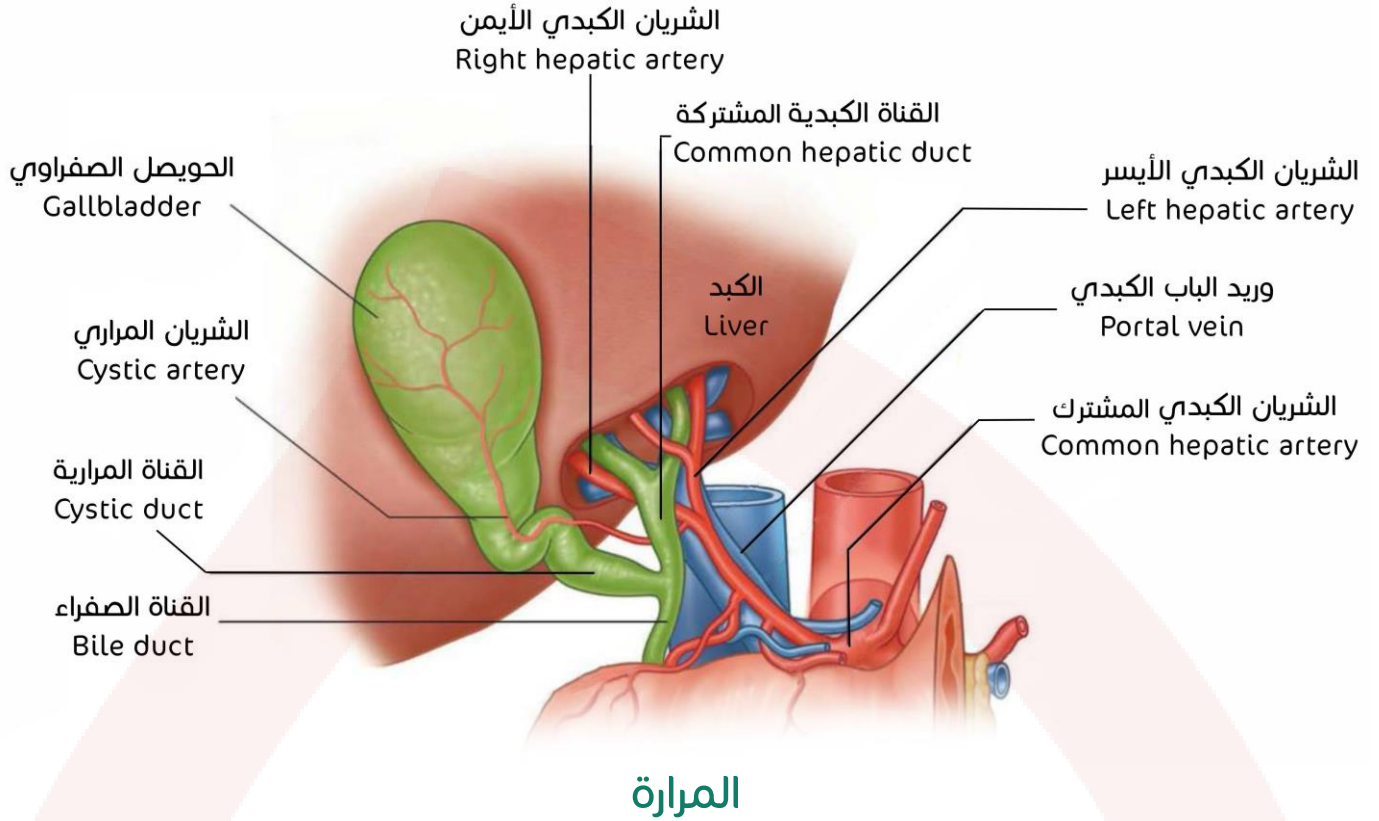


- فروع الوريد الكبدي / Branches of hepatic veins
- فروع الوريد البابي / Branches of portal vein
- فروع الشريان الكبدي المخصص / Branches of proper hepatic artery
- فروع القناة الكبدية المشتركة / Branches of hepatic duct

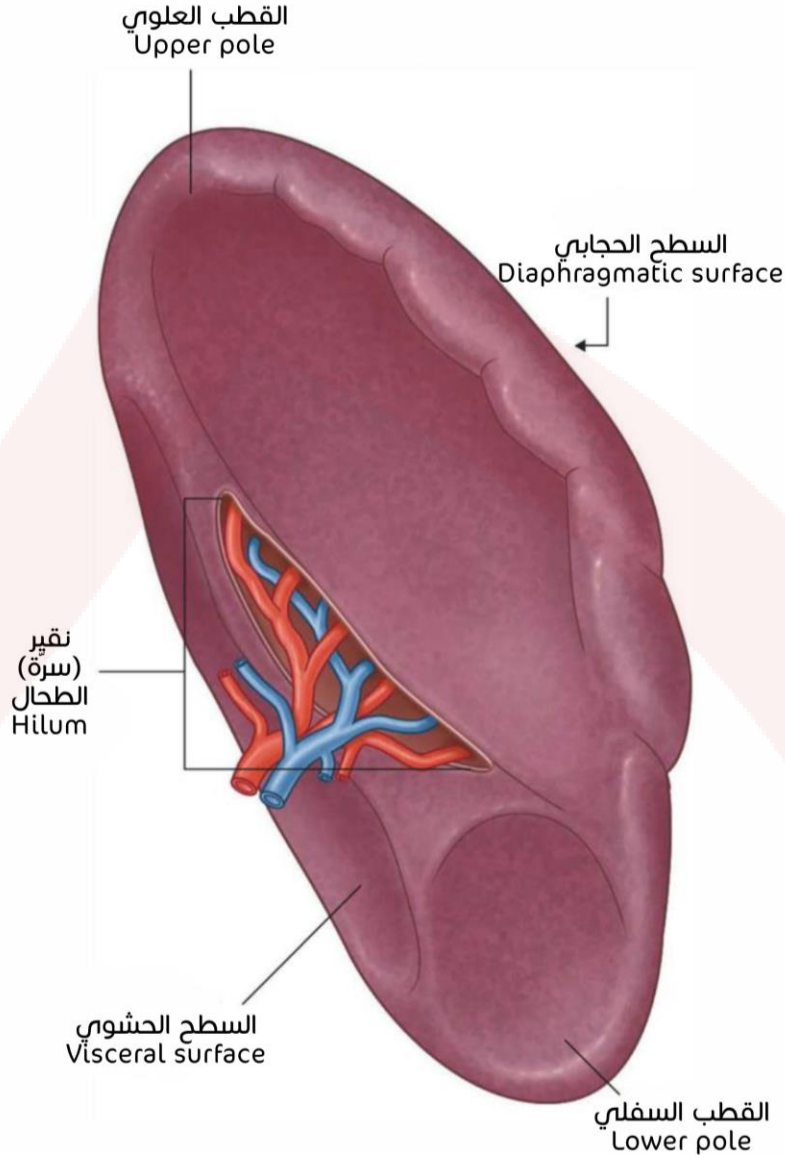
⁴ ملاحظة: يُعرف الفص المذنب أنه القطعة رقم 1.



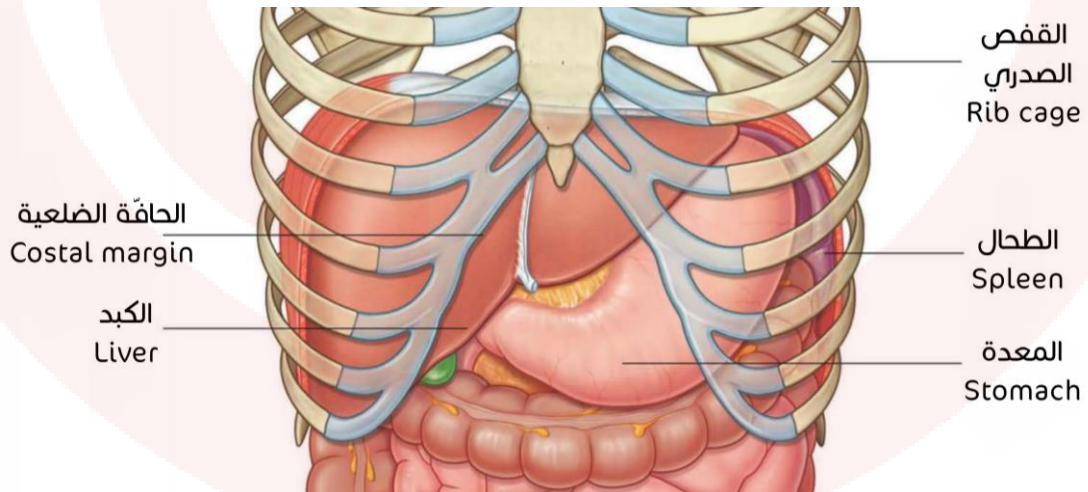
الطرق الصفراوية خارج الكبد



الطحال⁵



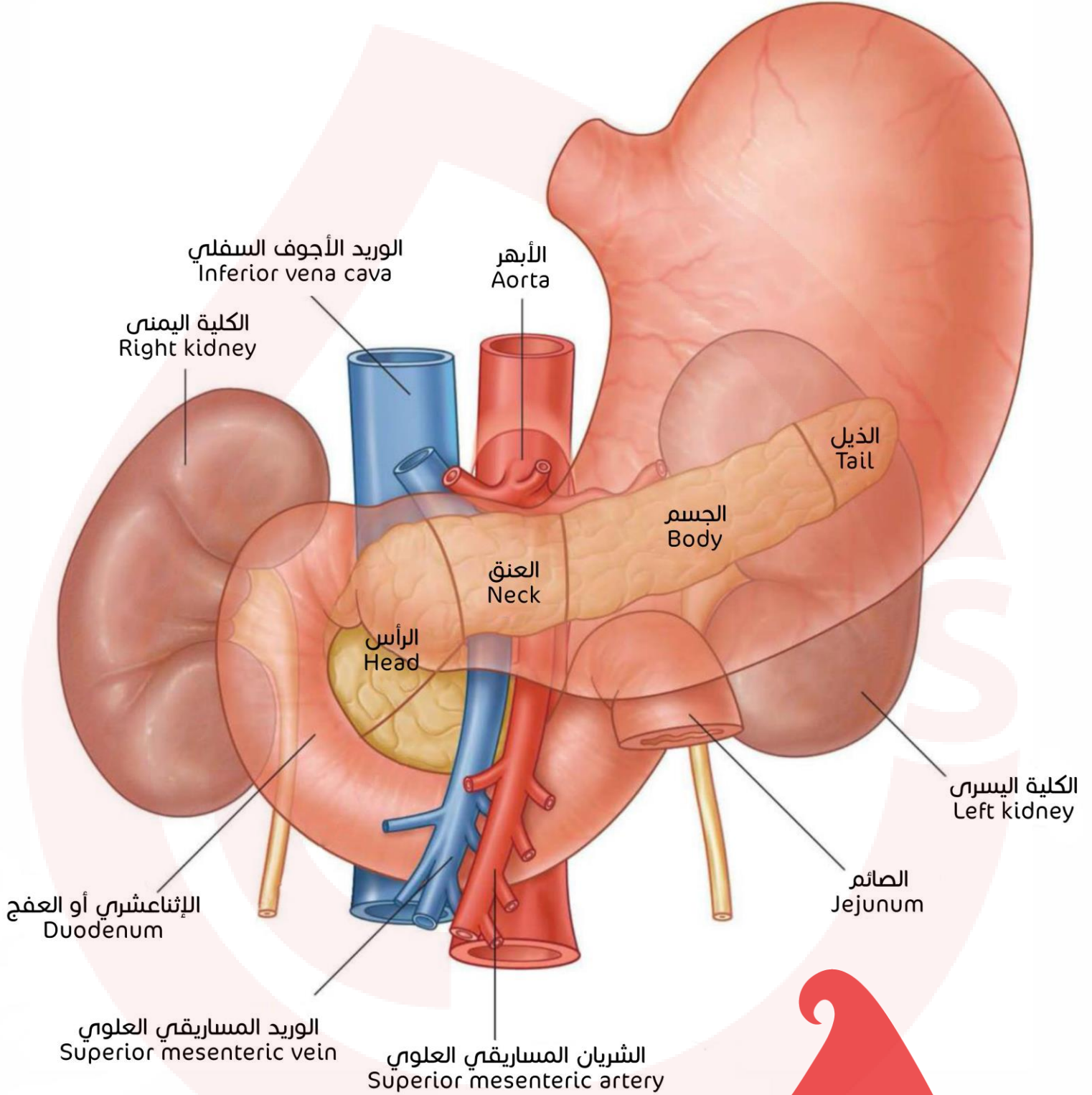
توضع الطحال بين الأجزاء:



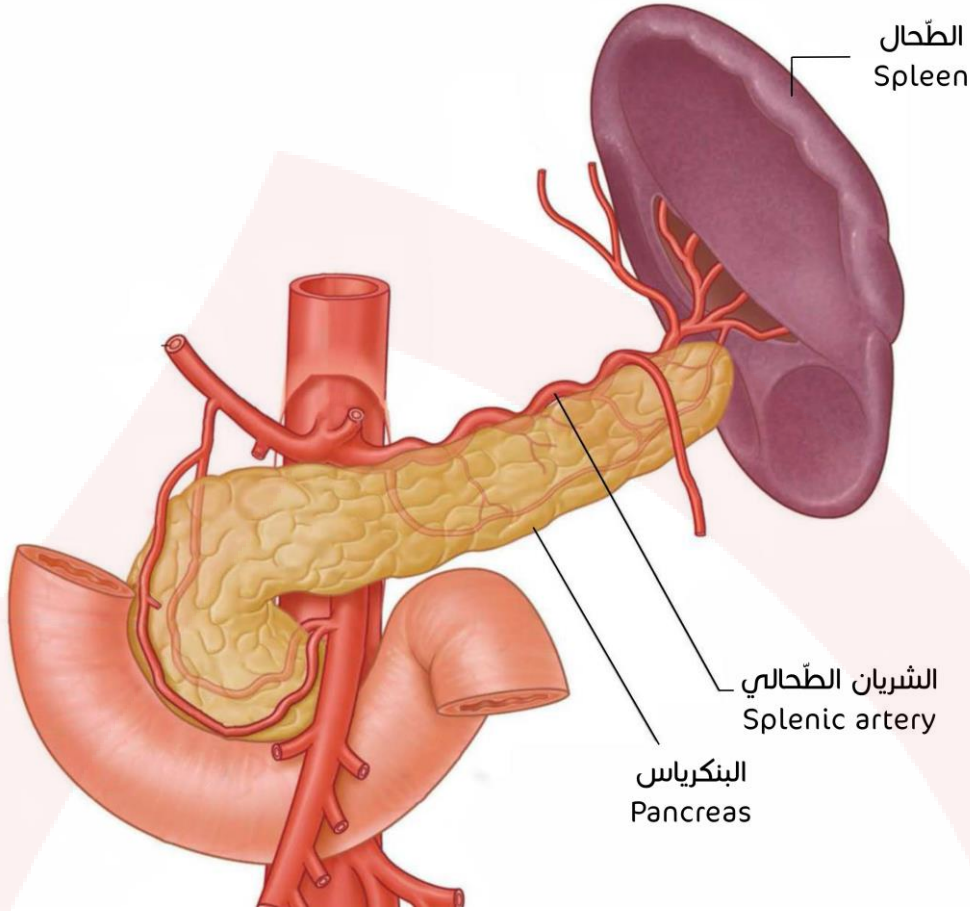
⁵ راجع صور الكتاب في الصفحات 222 و 223.

المعكلة

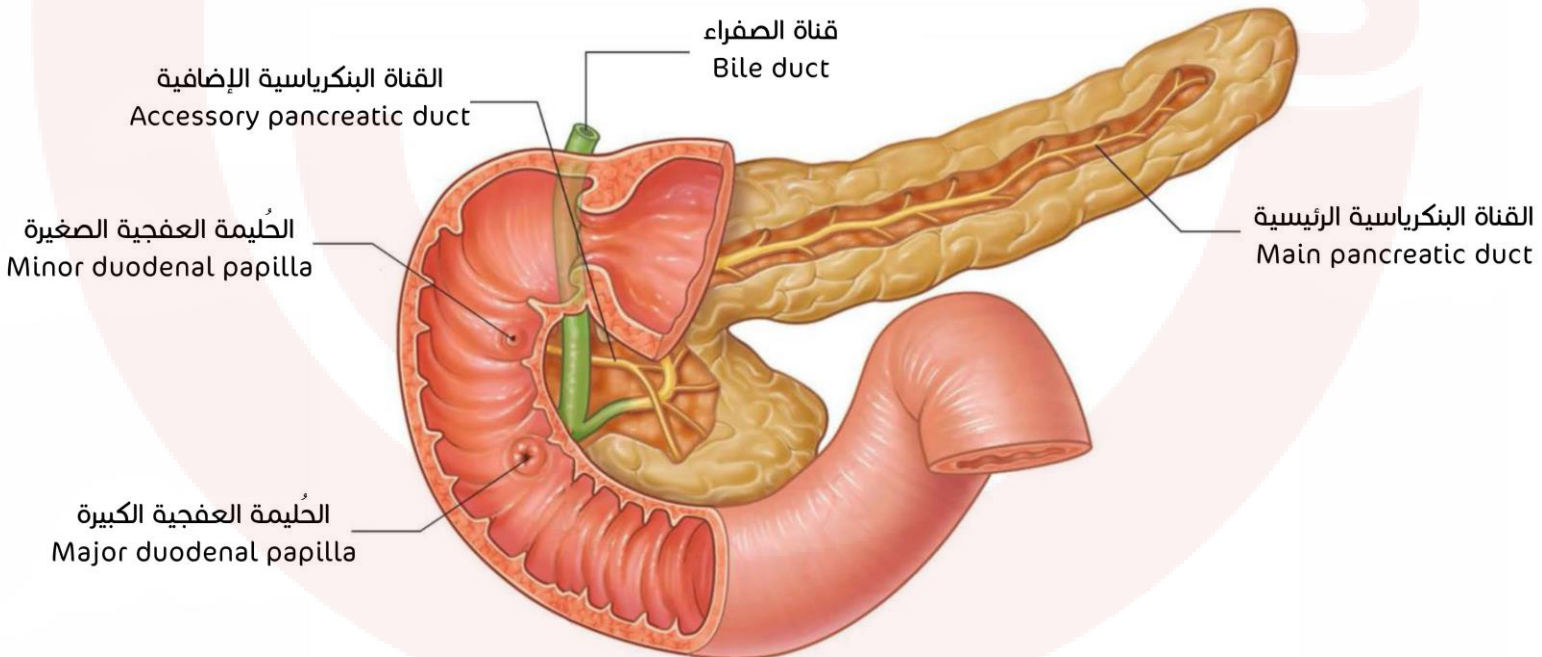
مجاورات المعكلة:



علاقة المعثكلة بالشريان الطحالي:

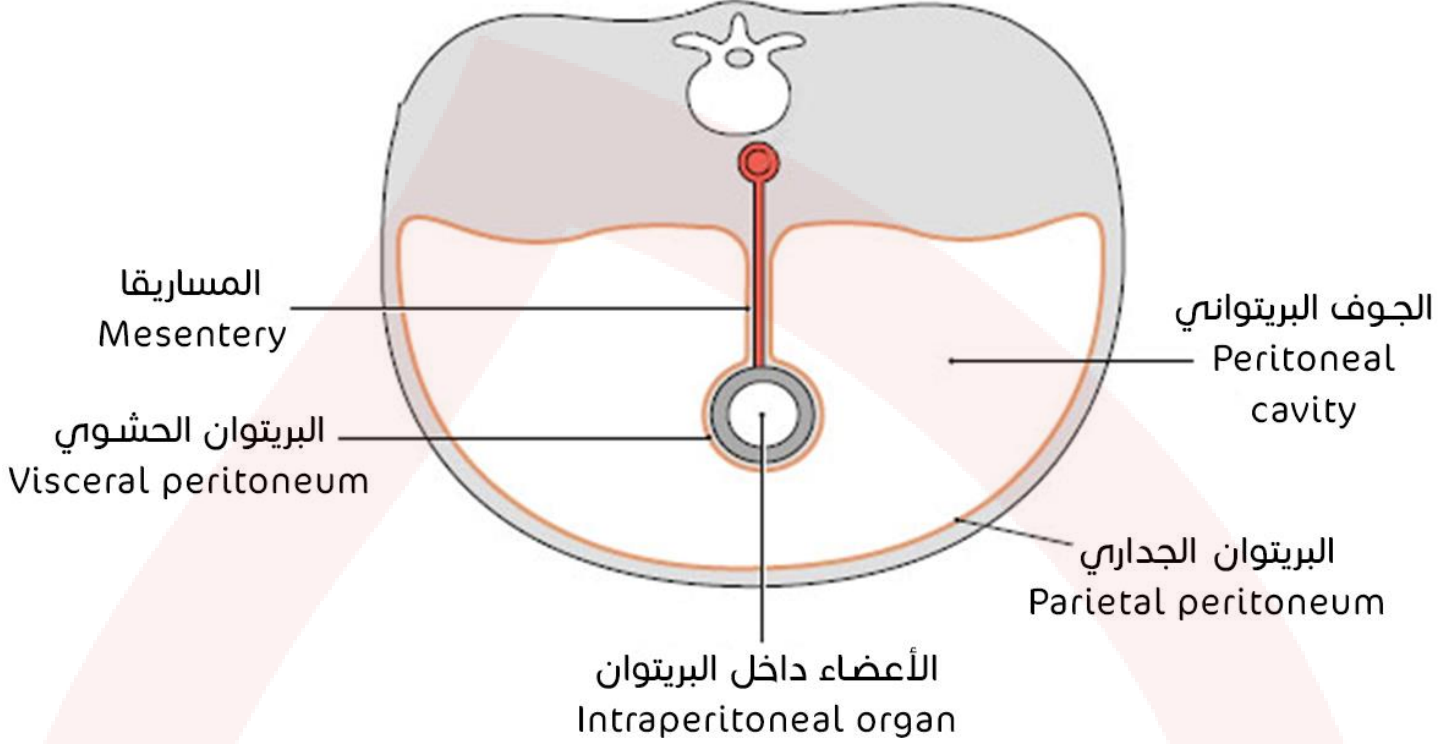


علاقة المعثكلة بالطرق الصفراوية:

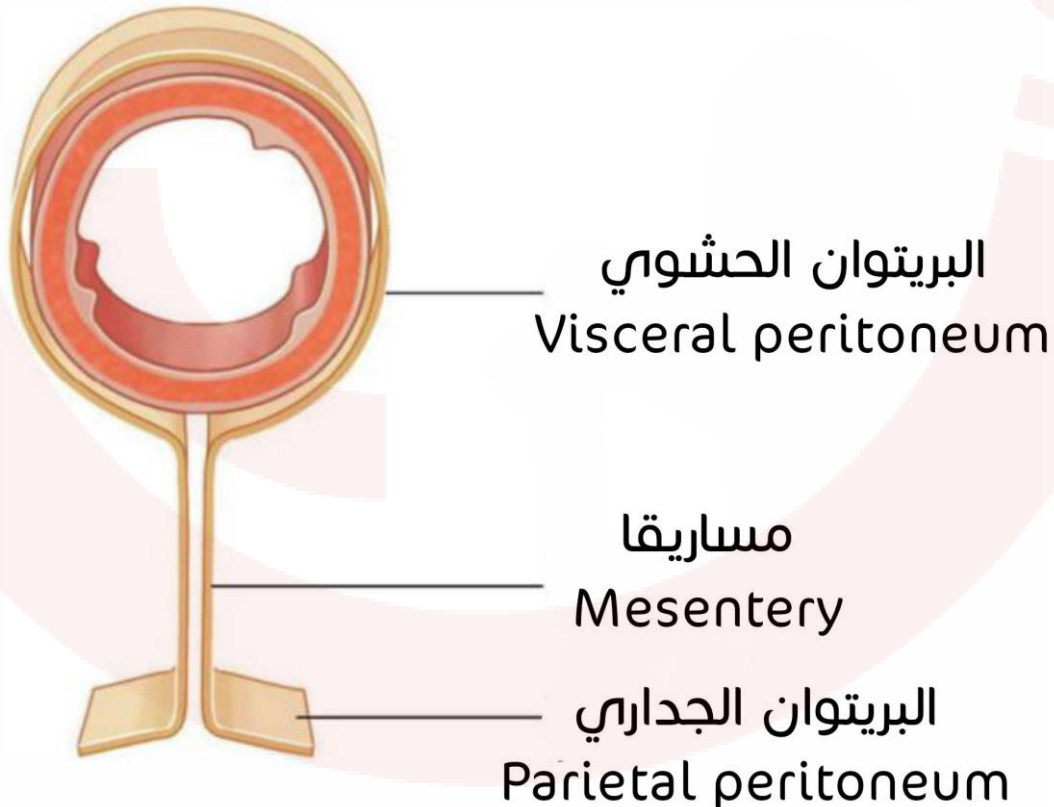


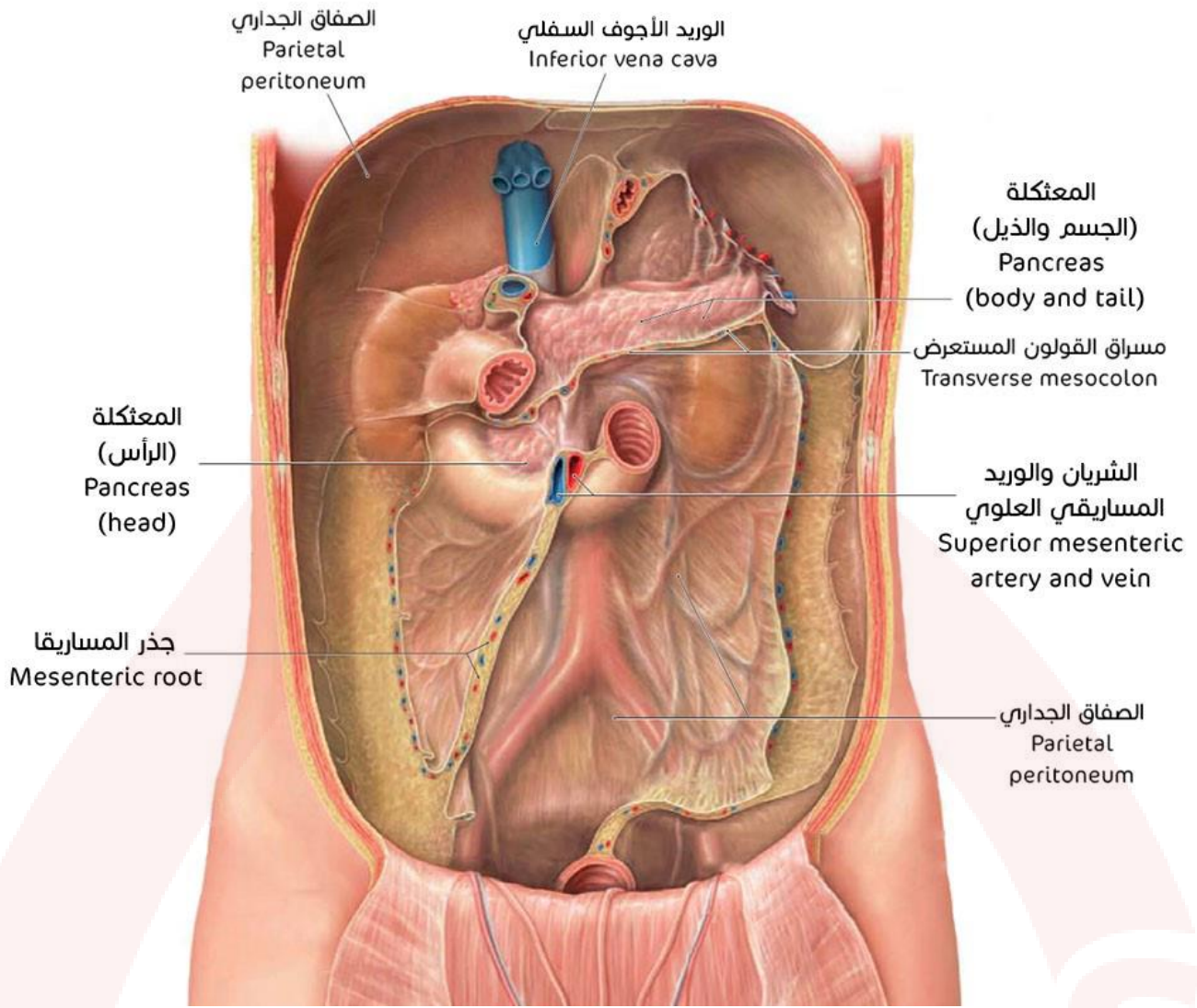
البريتوان (الصفاق)

طبقات البريتوان

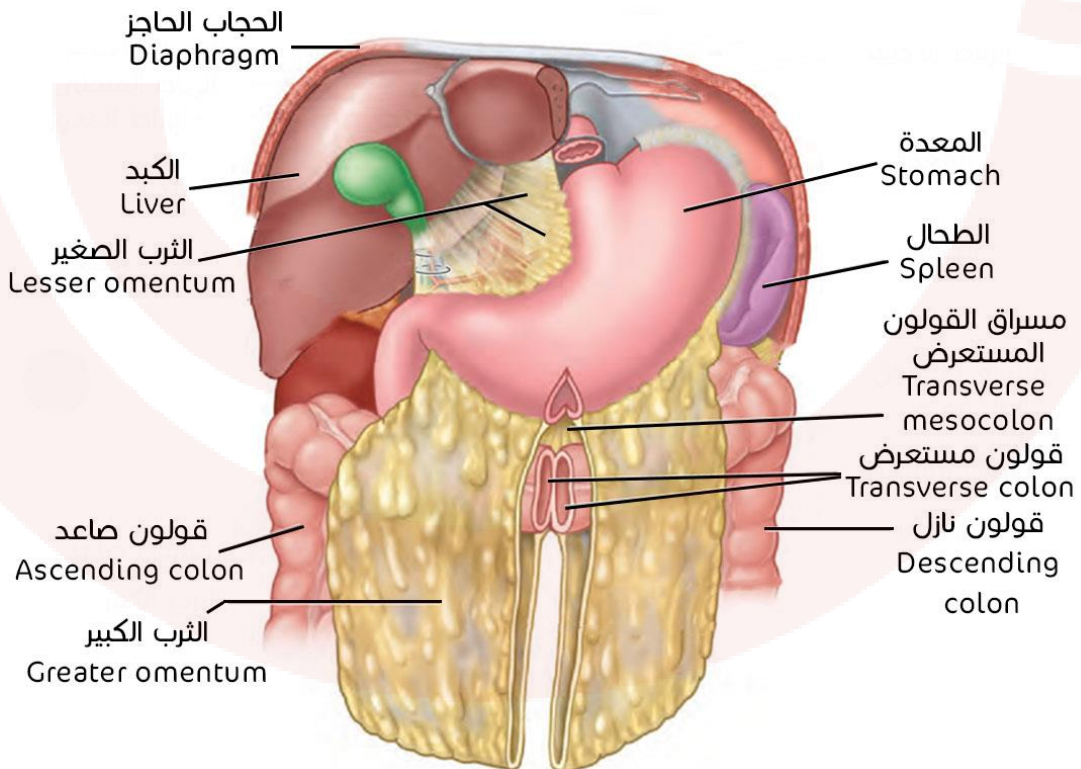


شكل توضيحي:

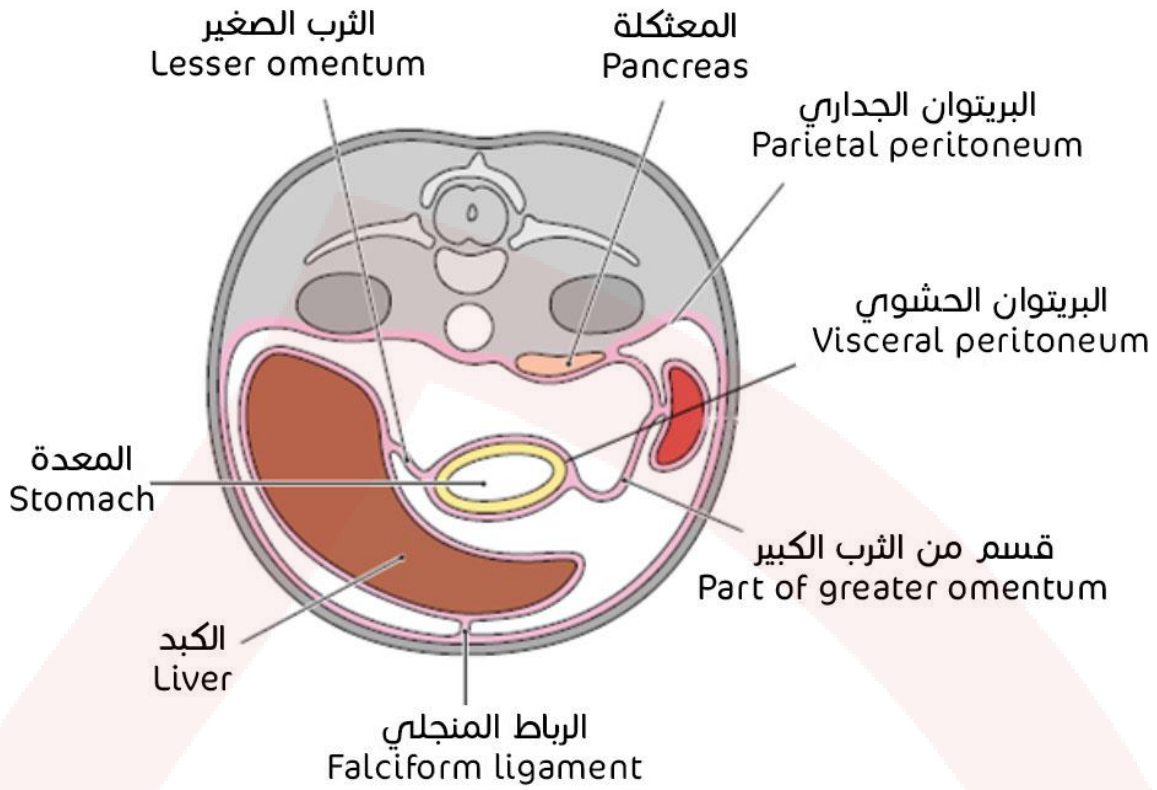




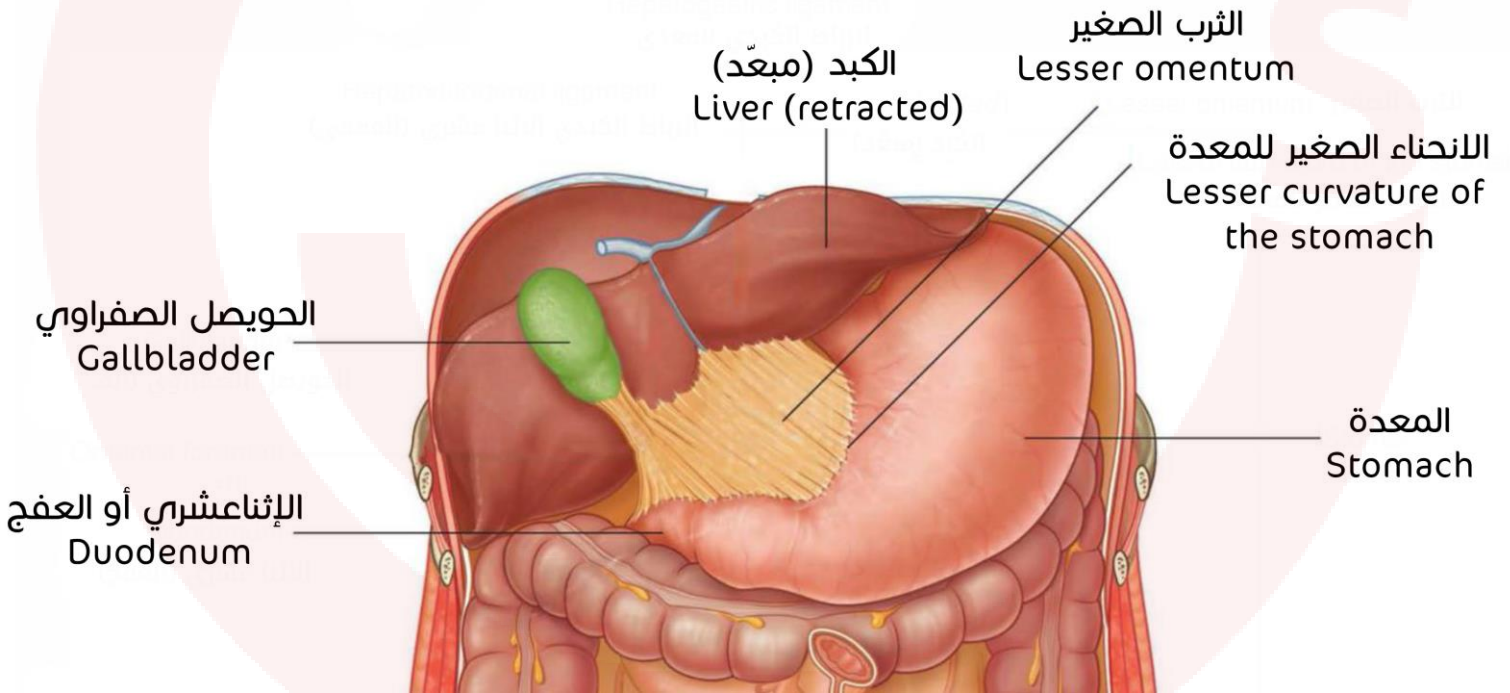
الثرب



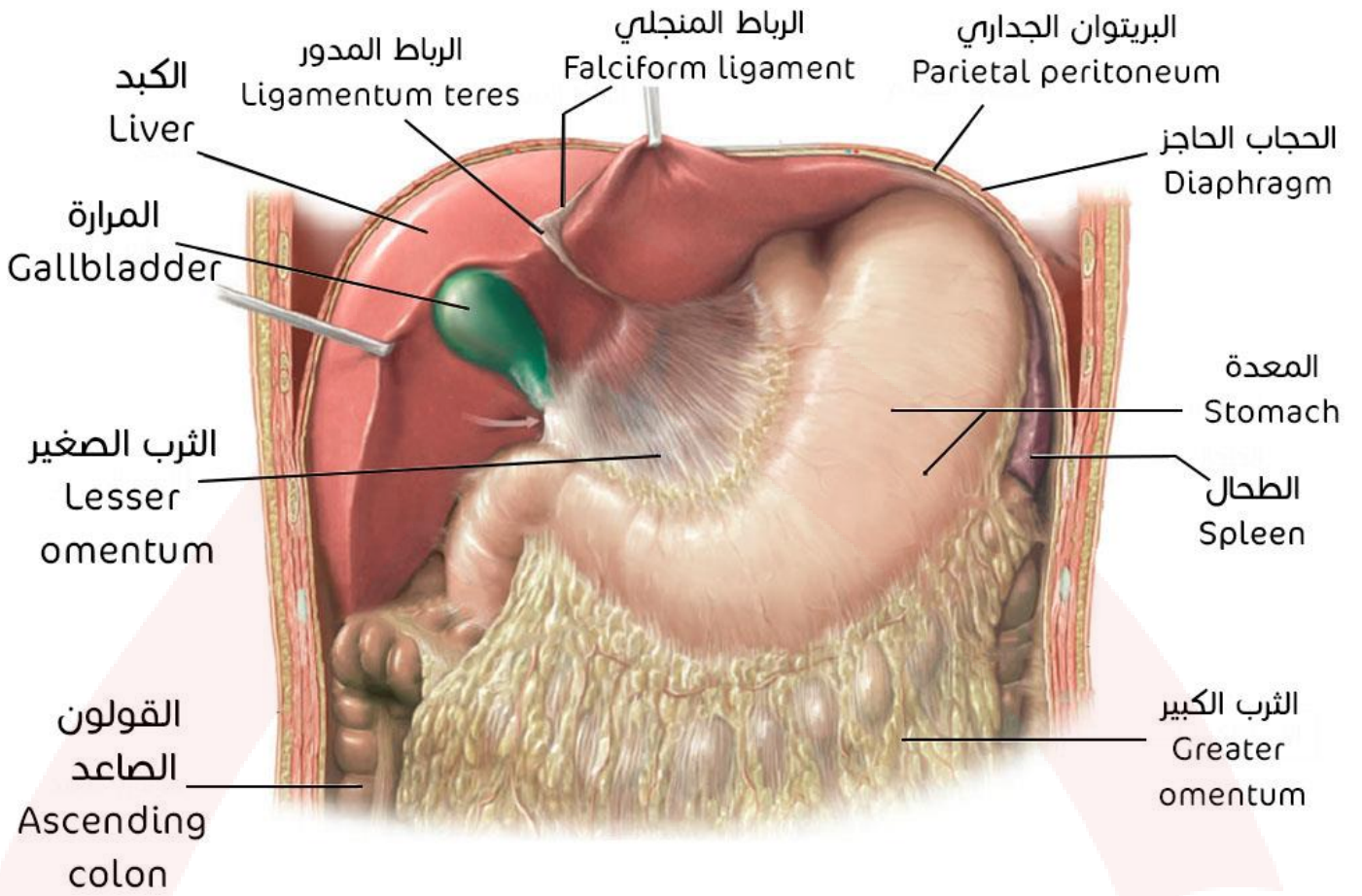
مقطع عرضي في البطن:



الثرب الصغير

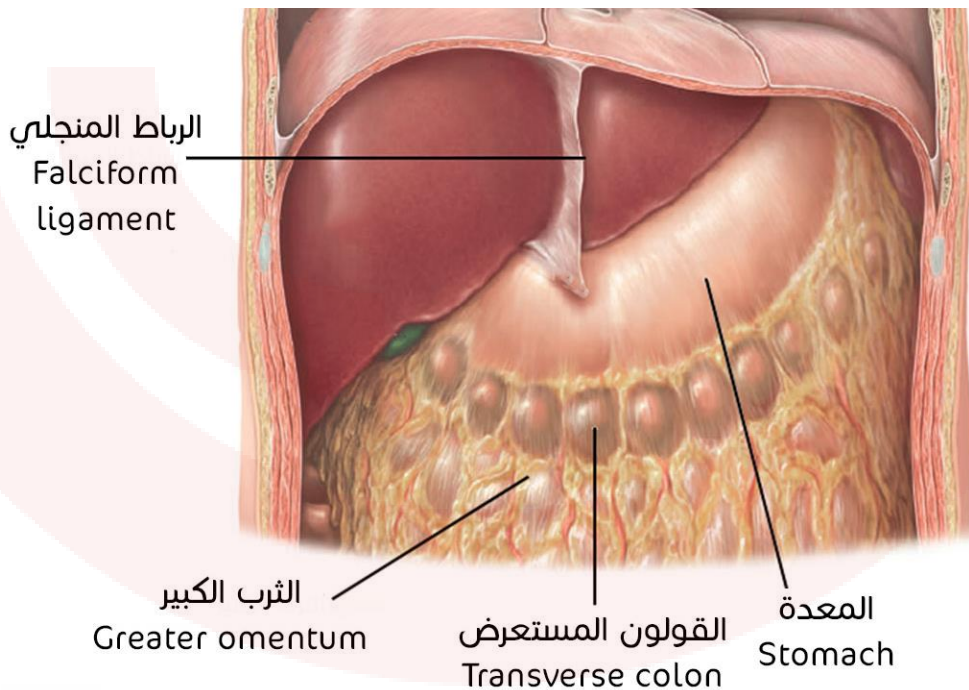


الثرب الكبير



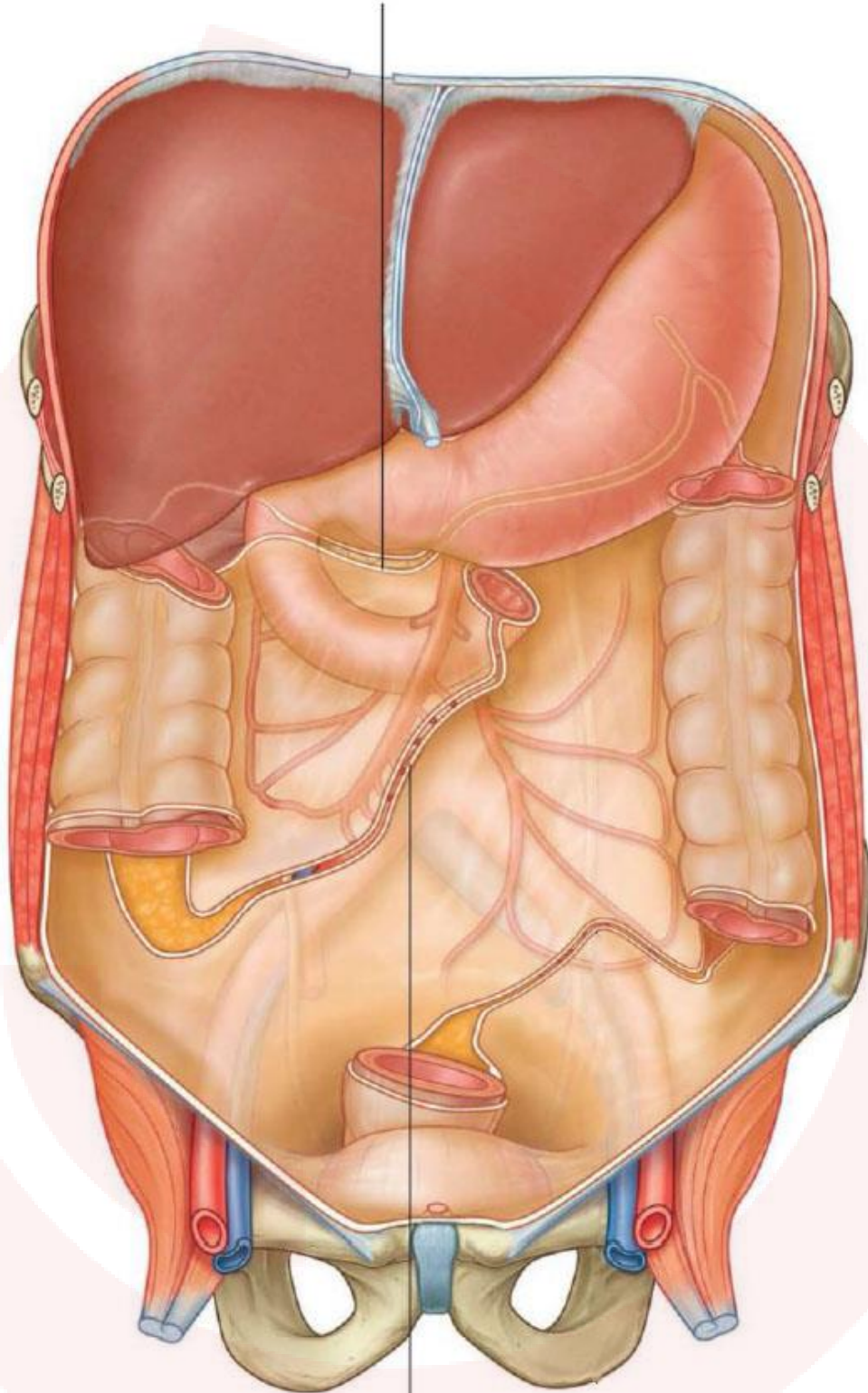
الرباط

مثل الرباط المنجلي بين الكبد وجدار البطن الأمامي:



المسراق (المساريقا)

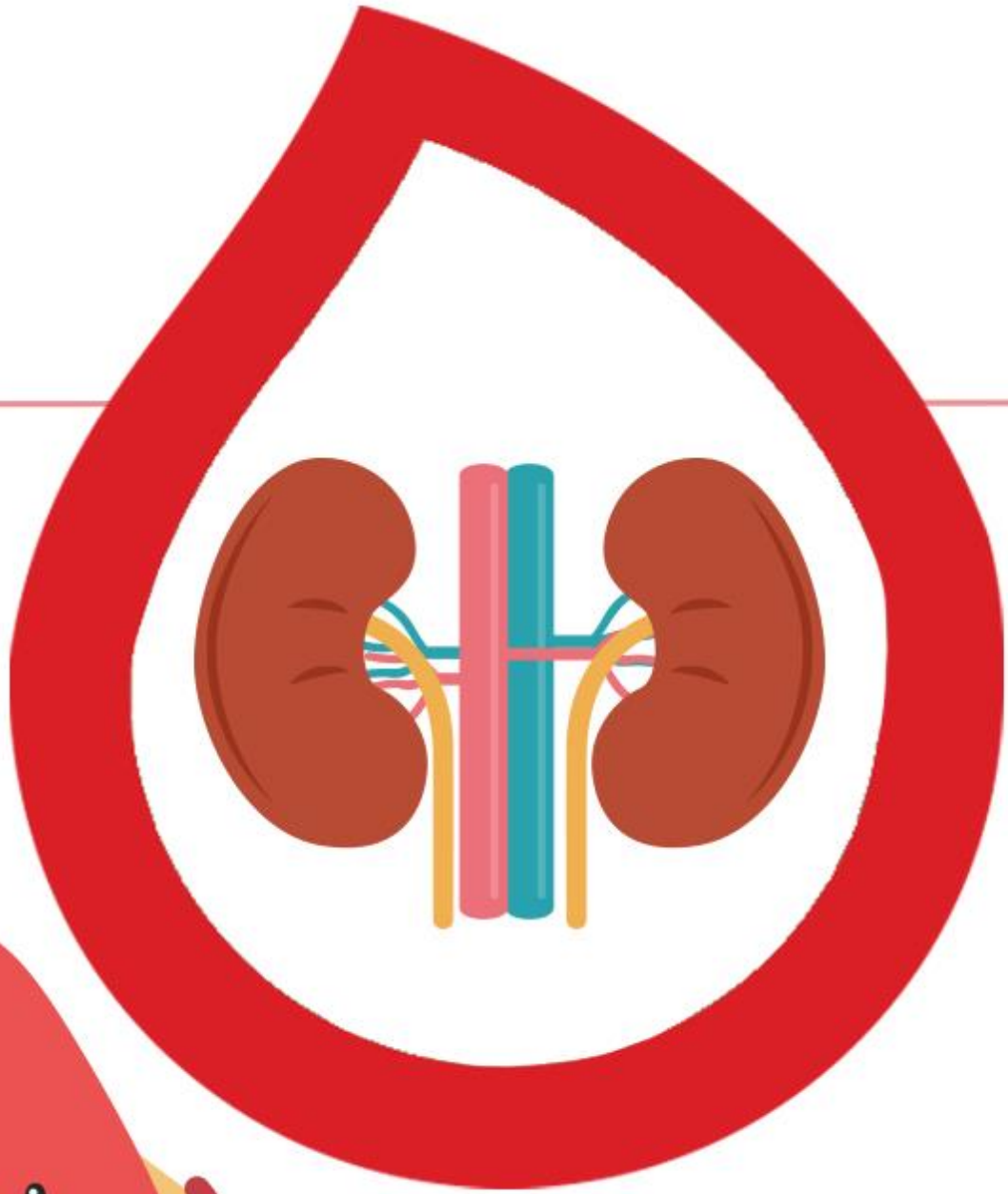
جذر مسراق القولون المستعرض
Root of the transverse mesocolon



جذر المساريقا
Root of the mesentery

الجهاز البولي

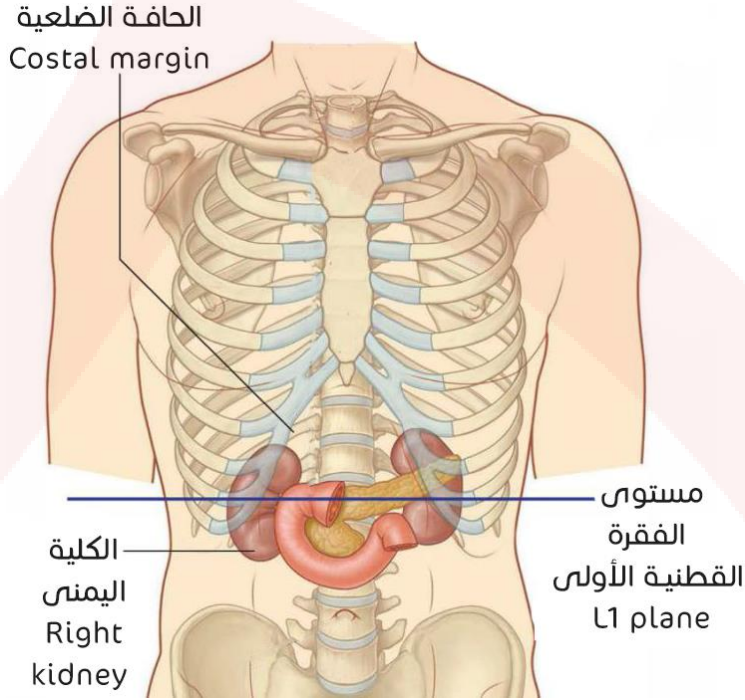
Urinary system



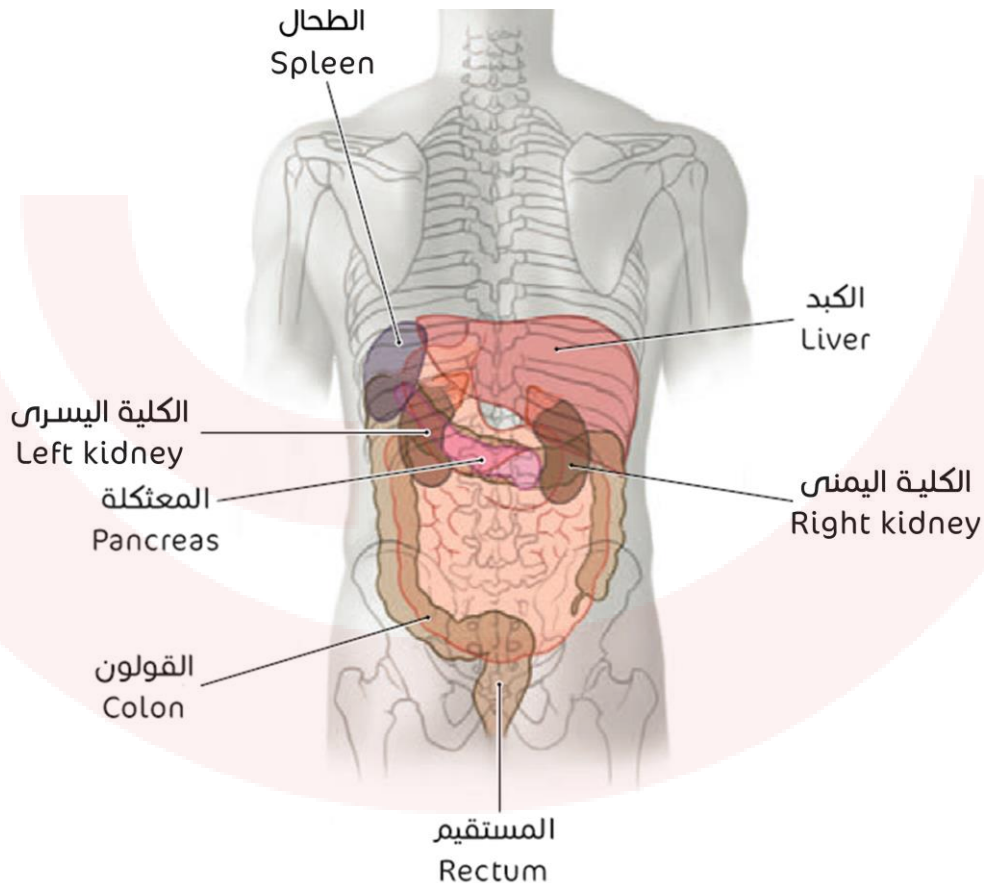
الكليتان

توضع الكليتين

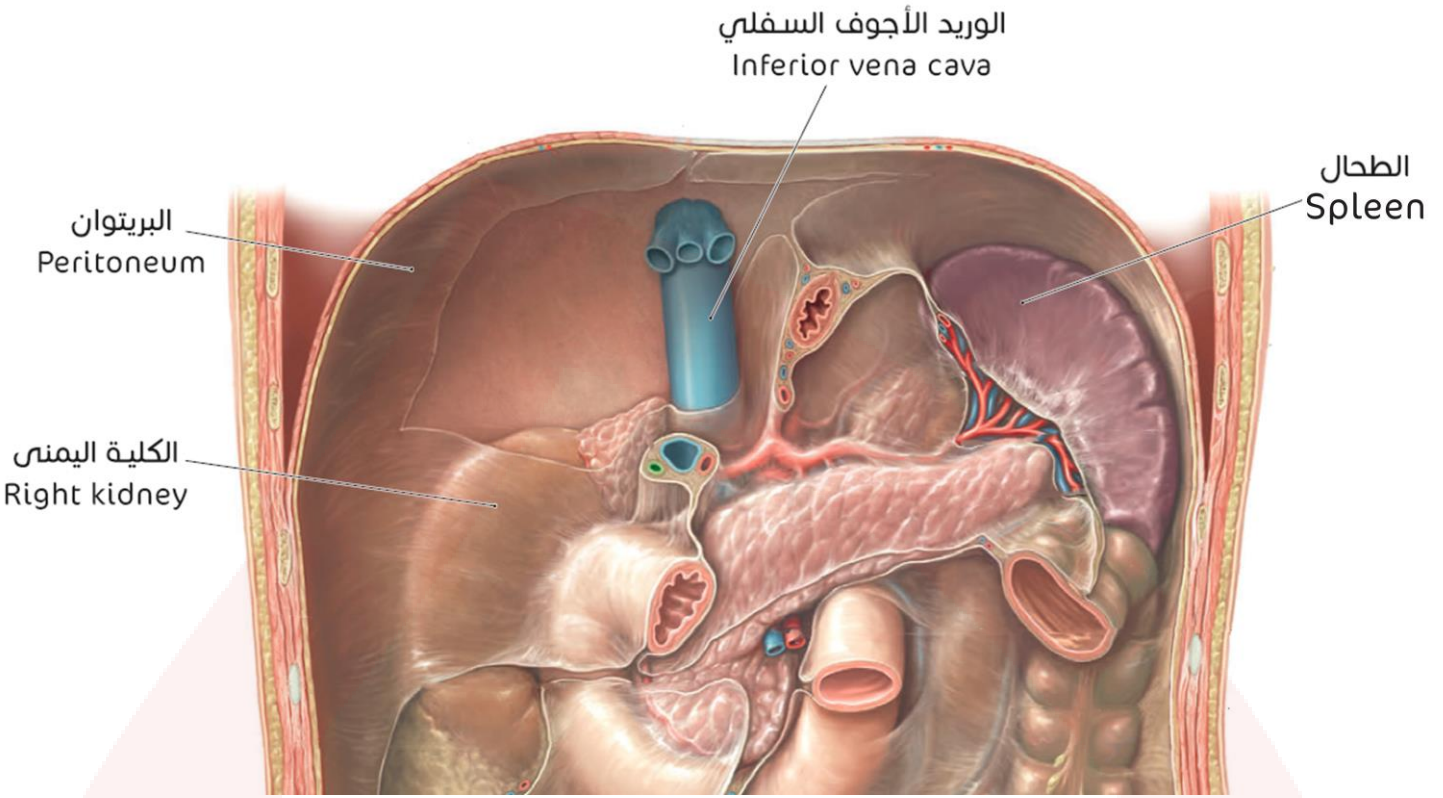
بالنسبة للفقرات والقفس الصدريّ – منظر أمامي:



بالنسبة للأحشاء – منظر خلفي:

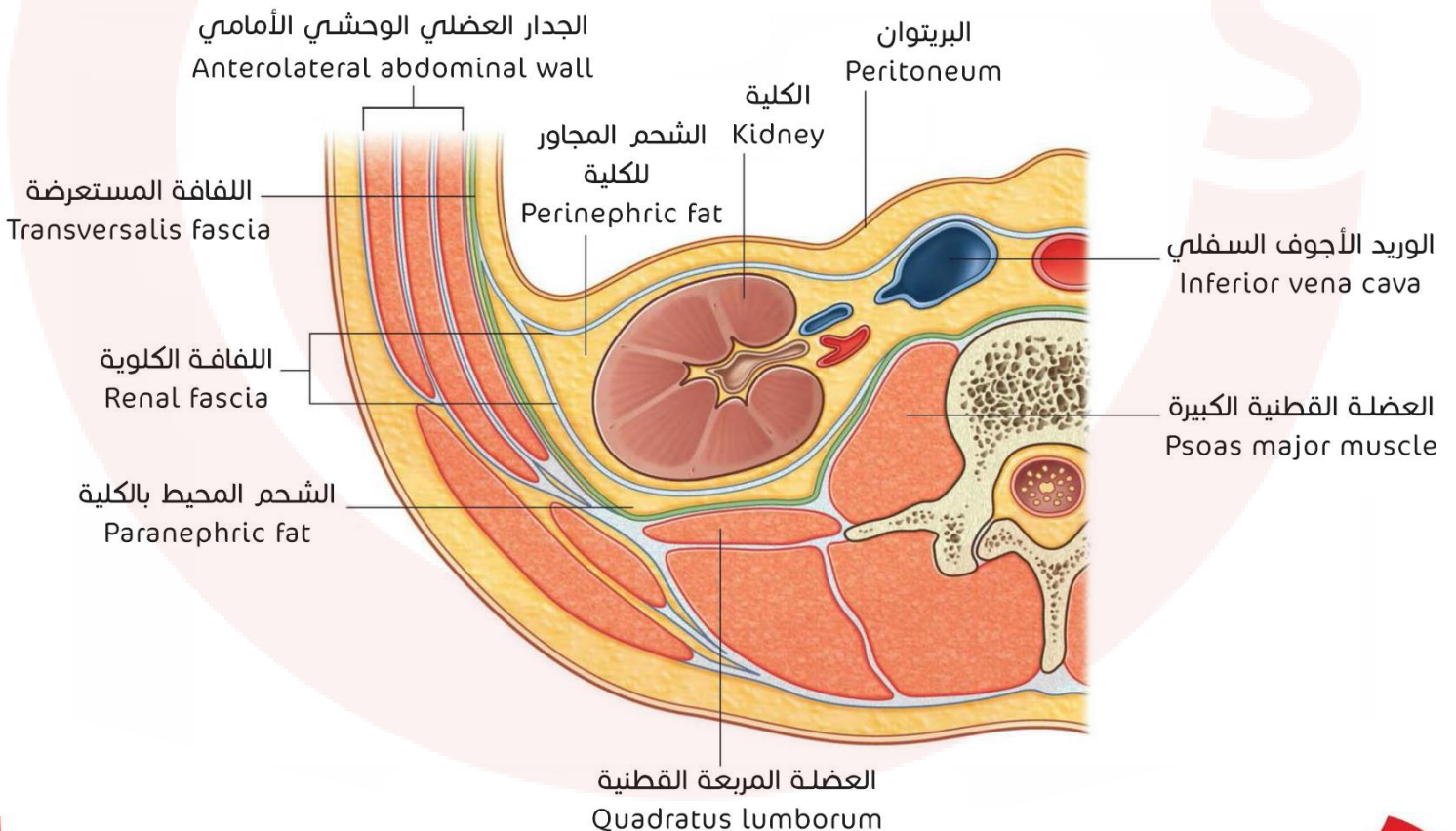


بالنسبة للصفاح – مقطع إكليلي:

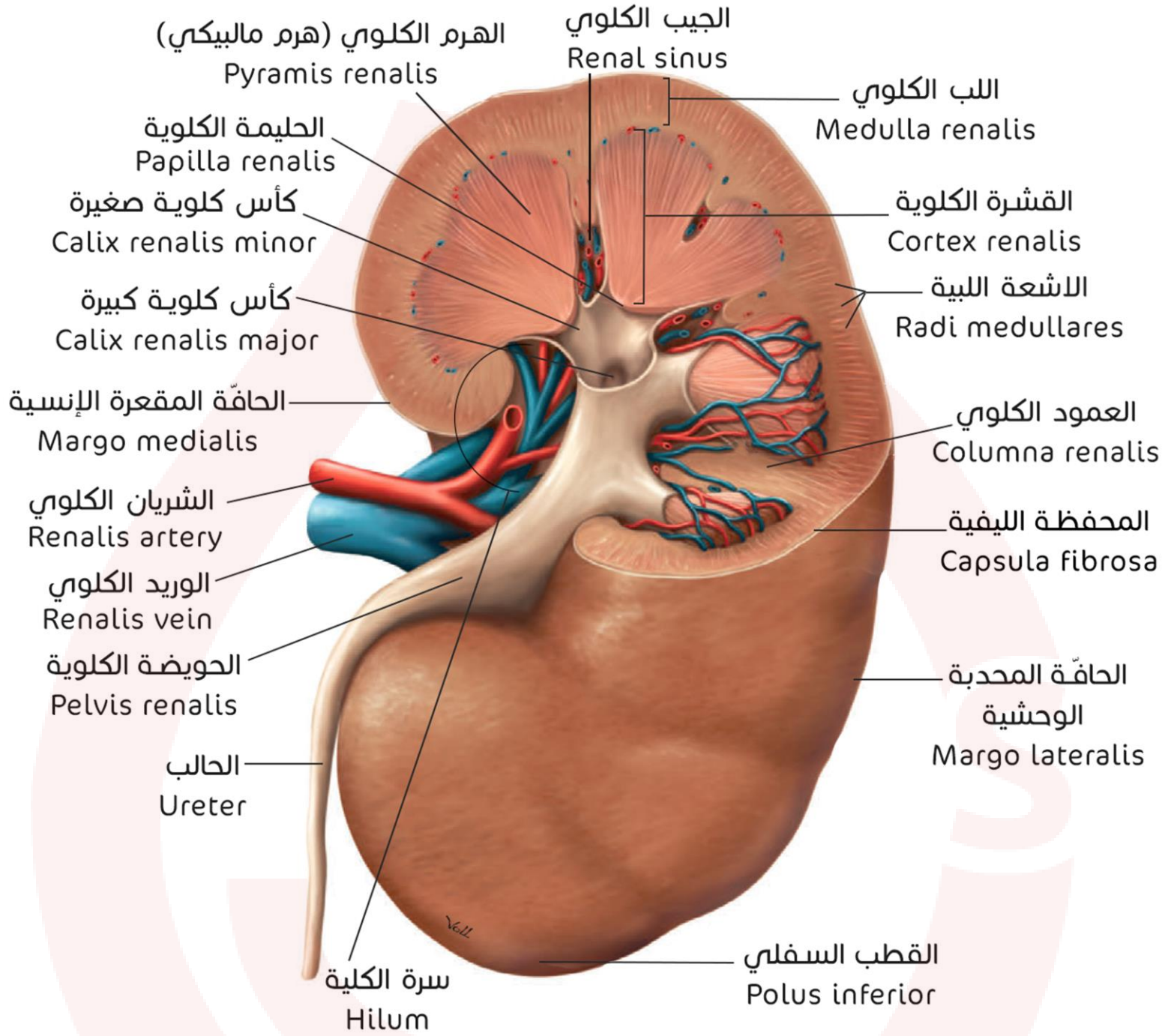


اللفافات المحيطة بالكلية

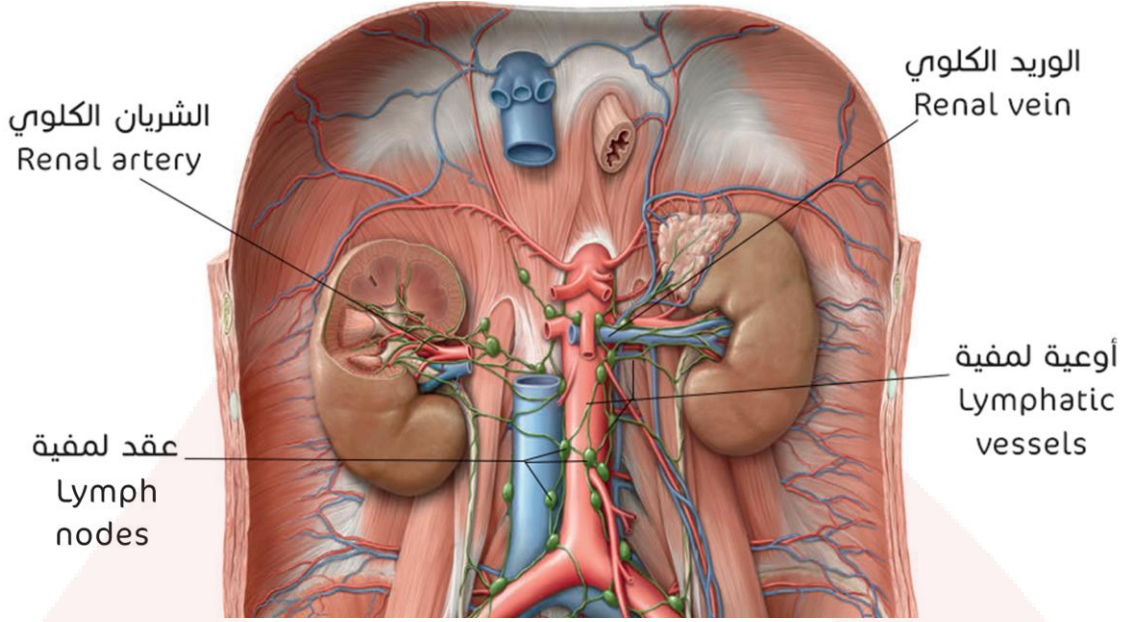
مقطع عرضي:



أقسام الكلية

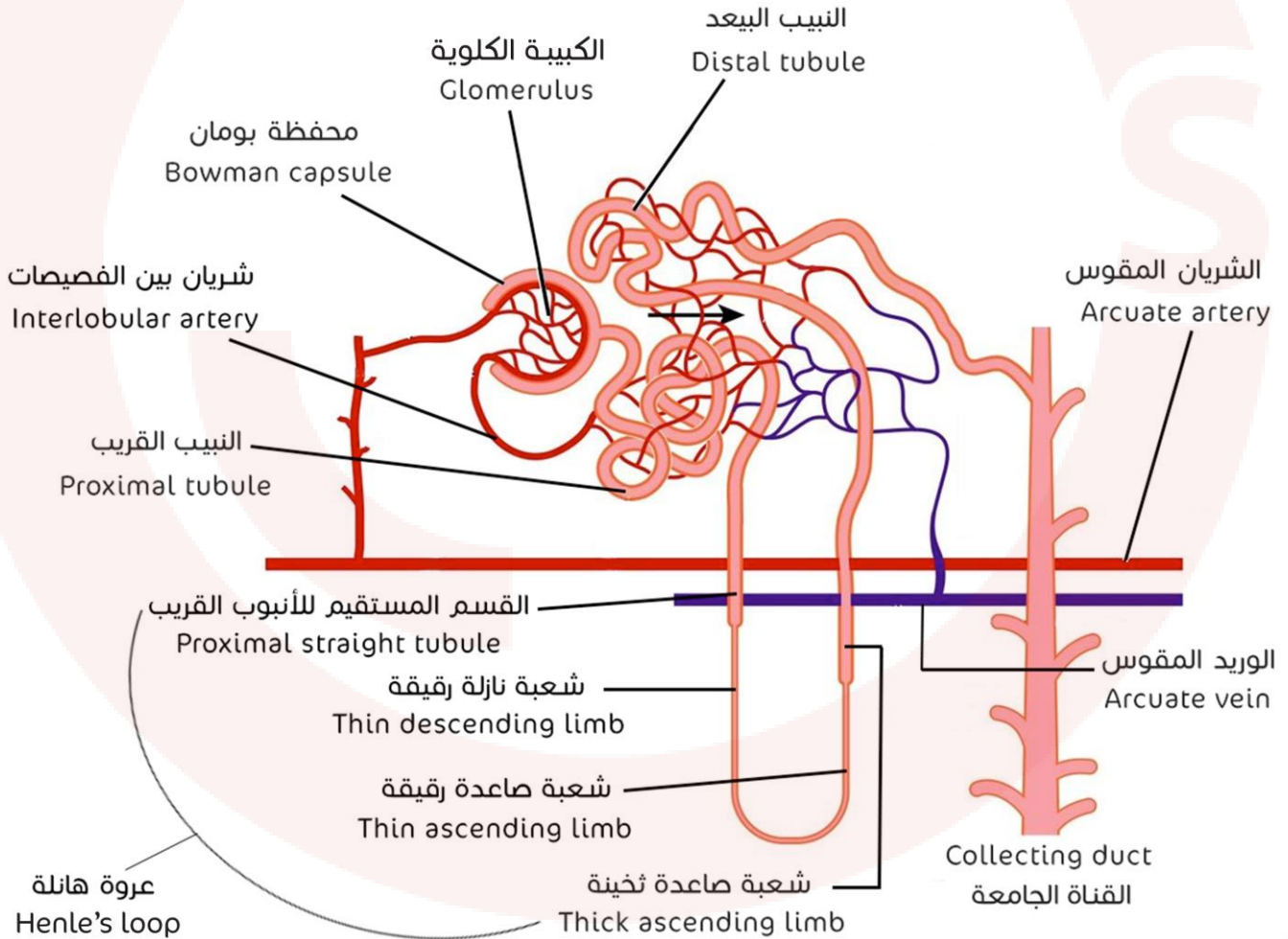


الأوعية المارة عبر سرّة الكلية

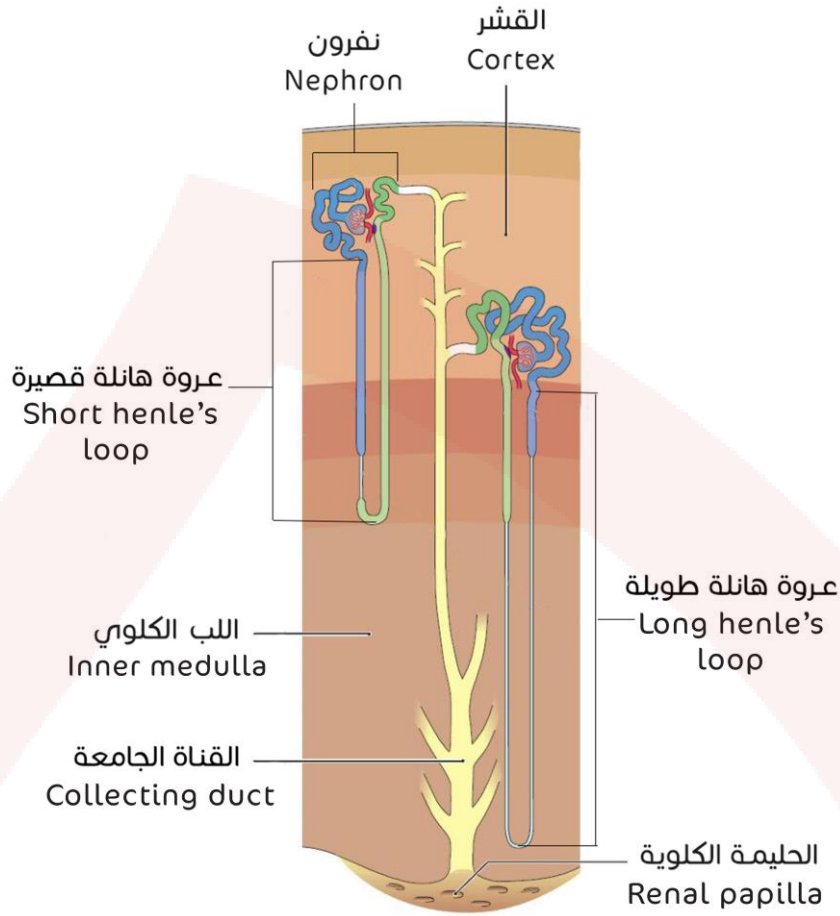


البنية النسيجية

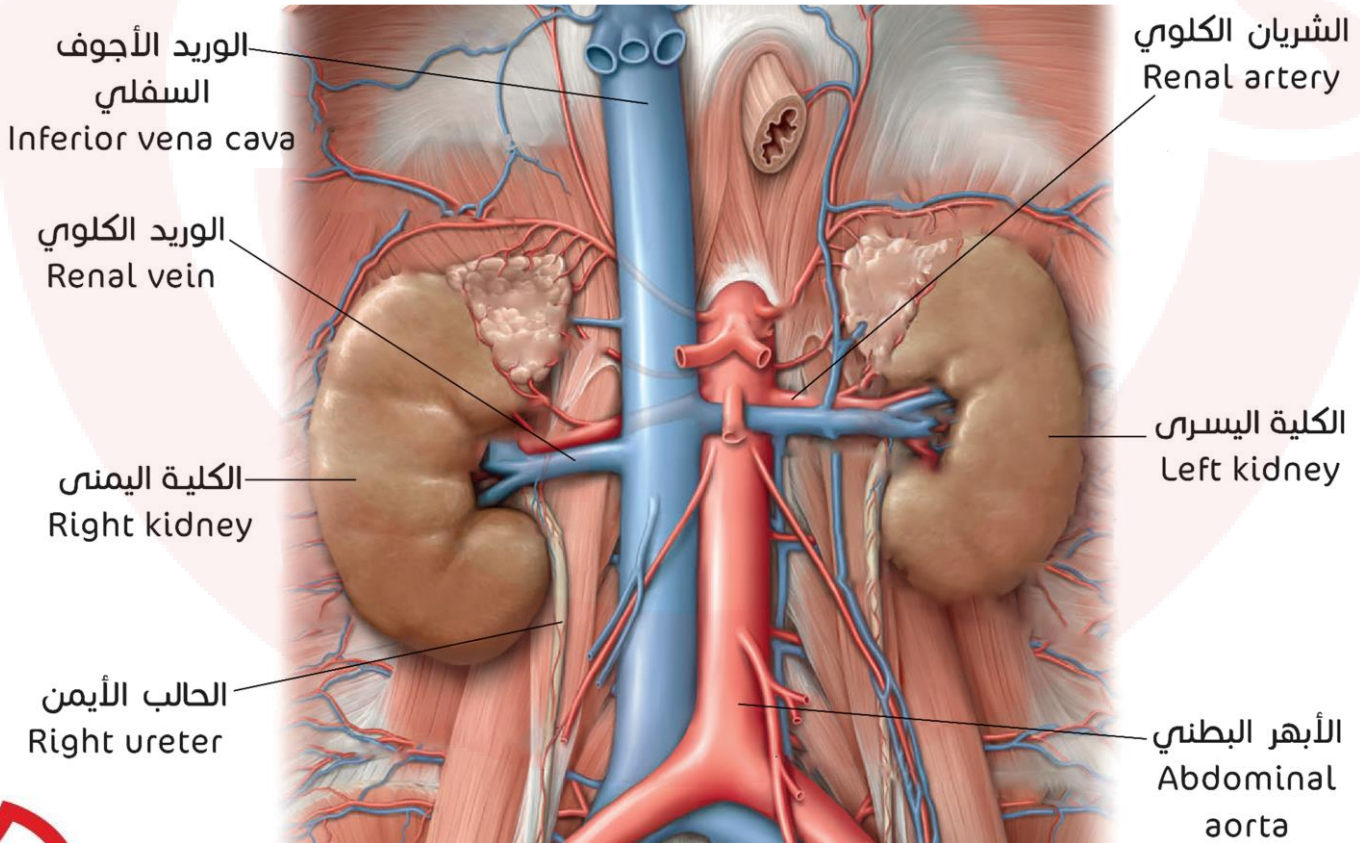
الكلية (النرون)



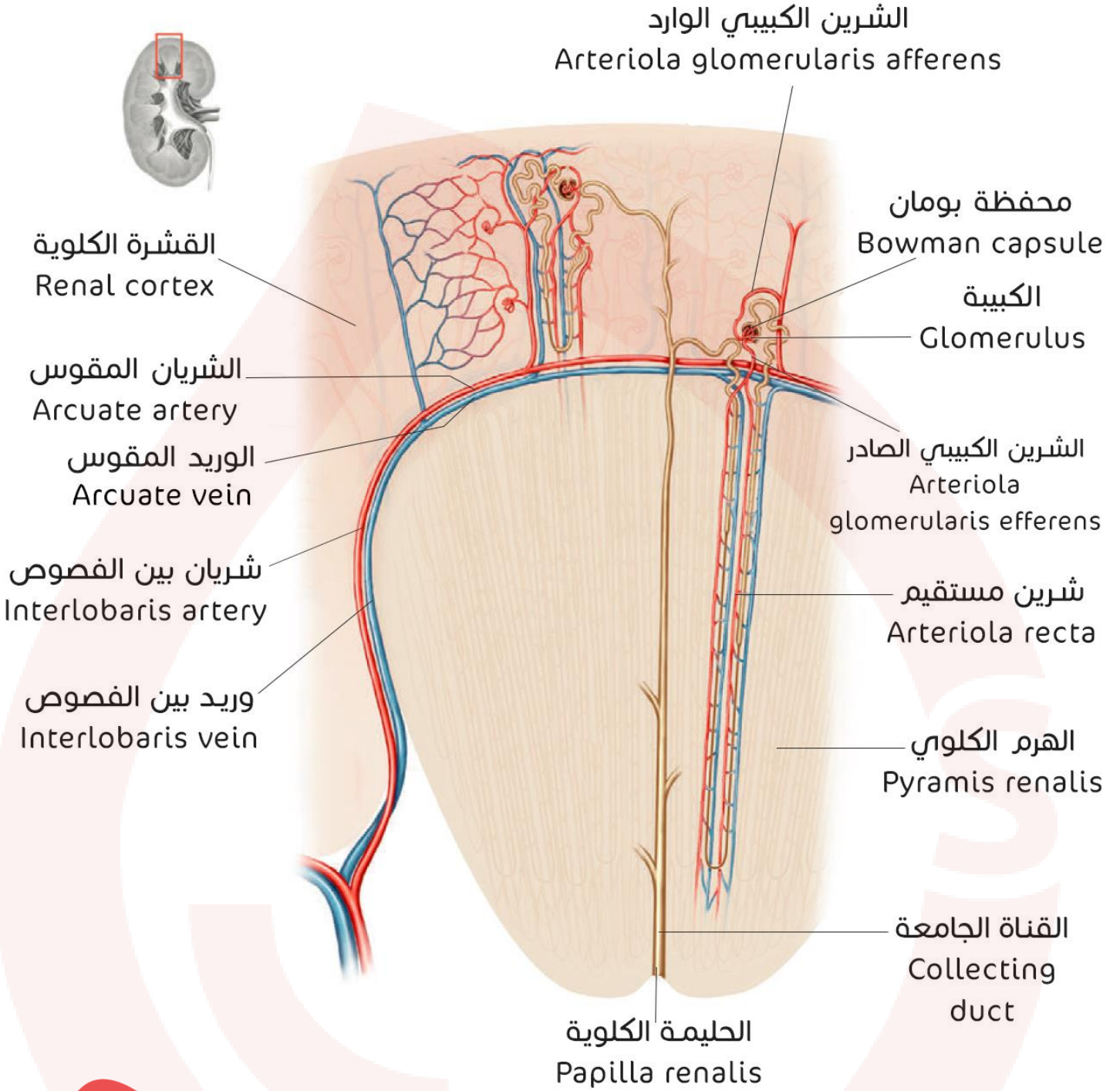
نوعا النفرونات:



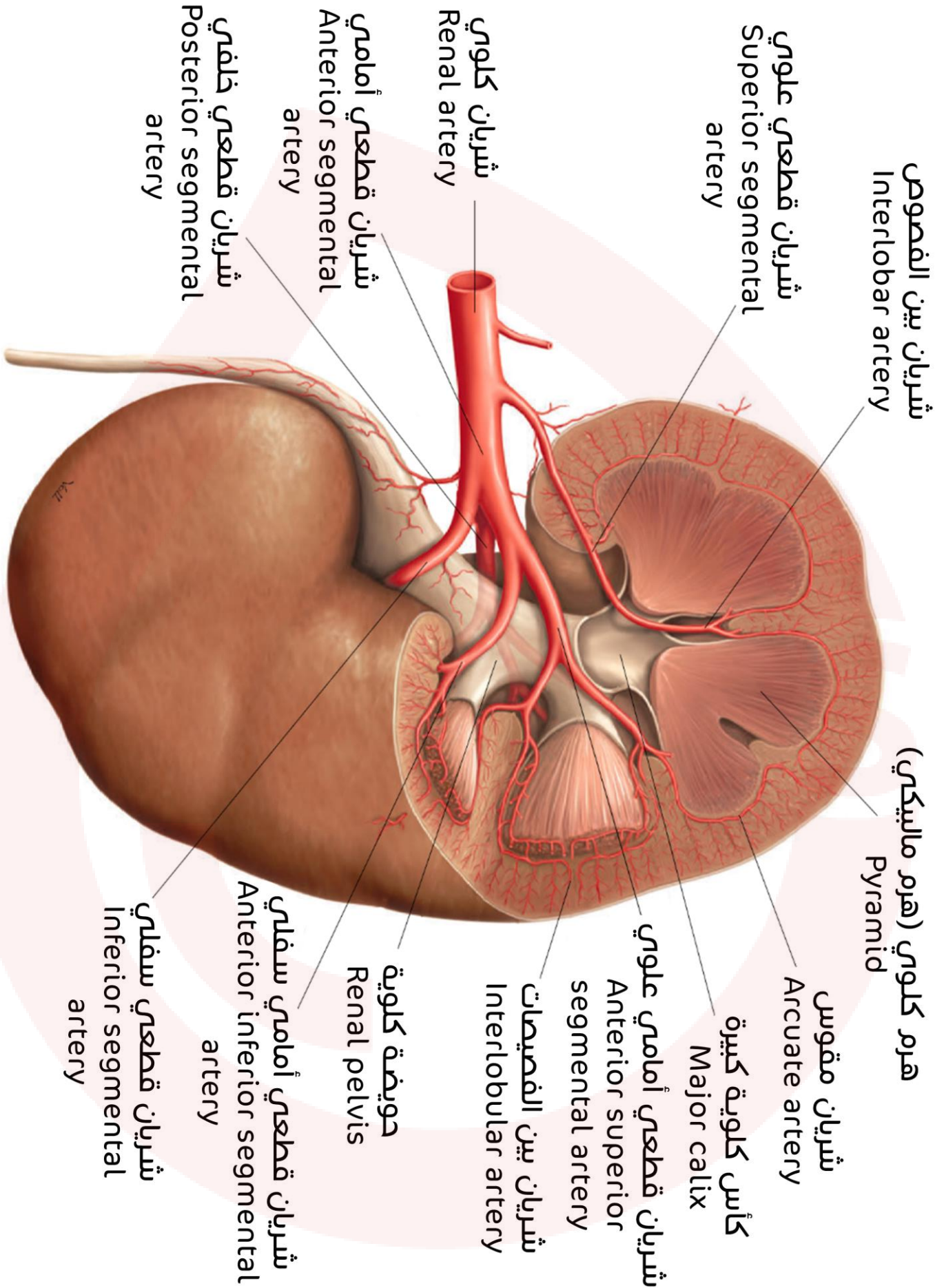
التروية الدموية الكلوية



تروية النفرون



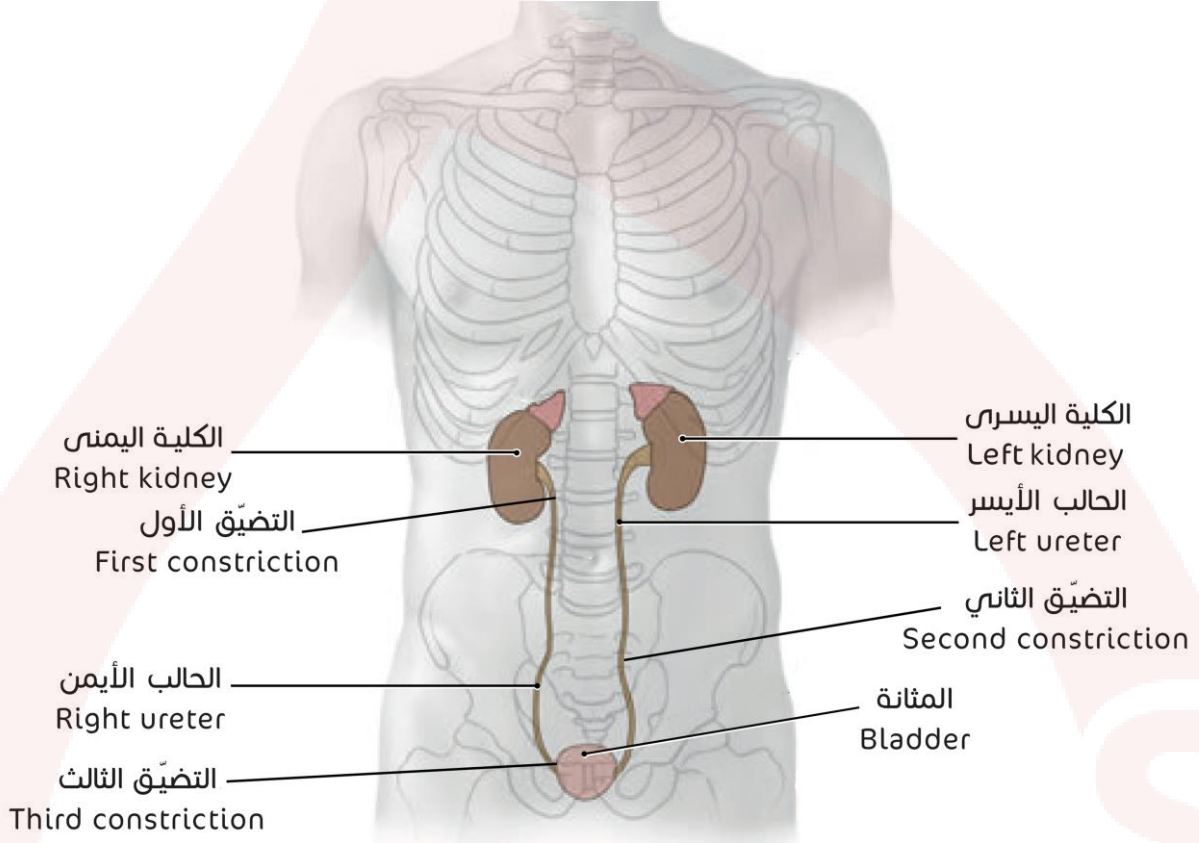
الشريان الكلوي وتفرعاته



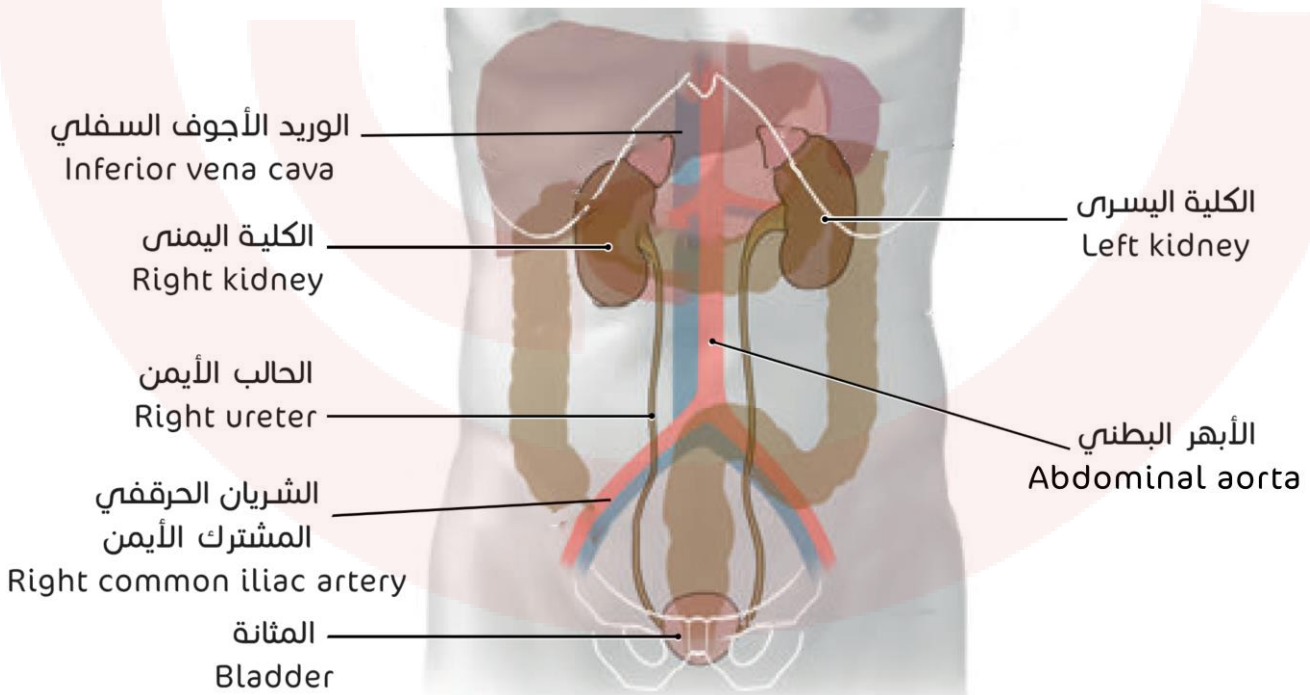
الحالبان

توضع الحالبين

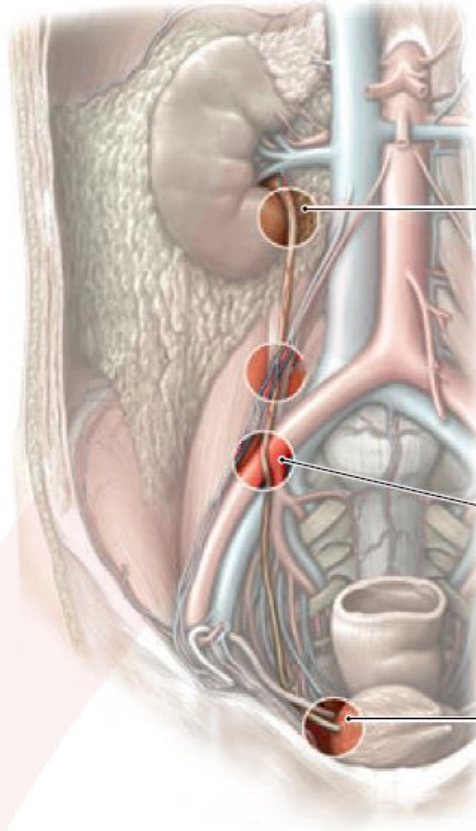
بالنسبة للفقرات والحوض:



بالنسبة للأحشاء:



تضيقات الحالبين



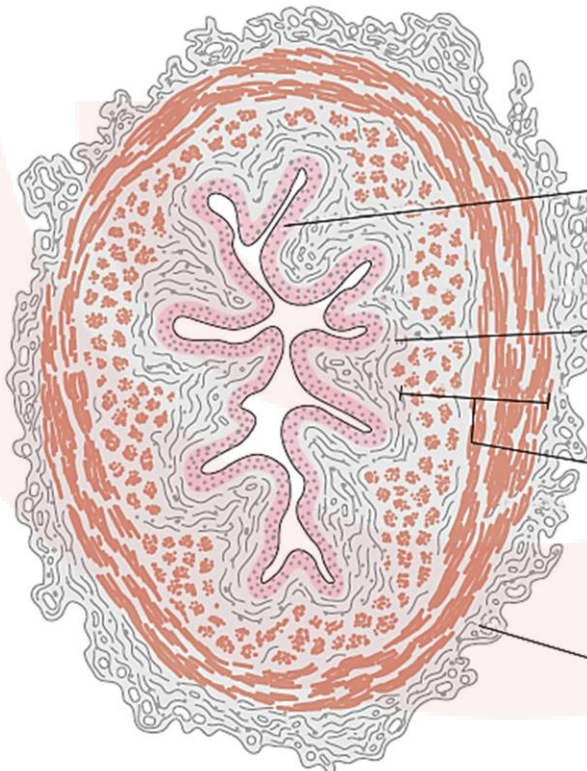
التضيّق الأول:
عند الاتصال بالحويضة
(الجزء البطني)
First constriction
(pars abdominalis)

التضيّق الثاني:
عند عبور الحافة الحوضية
(الجزء الحوضي)
Second constriction
(pars pelvica)

التضيّق الثالث:
عند دخول المثانة
(الجزء الداخلي)
Third constriction
(pars intramuralis)

طبقات الحالبين

مقطع عرضي:



القميمص المخاطي
Mucosa

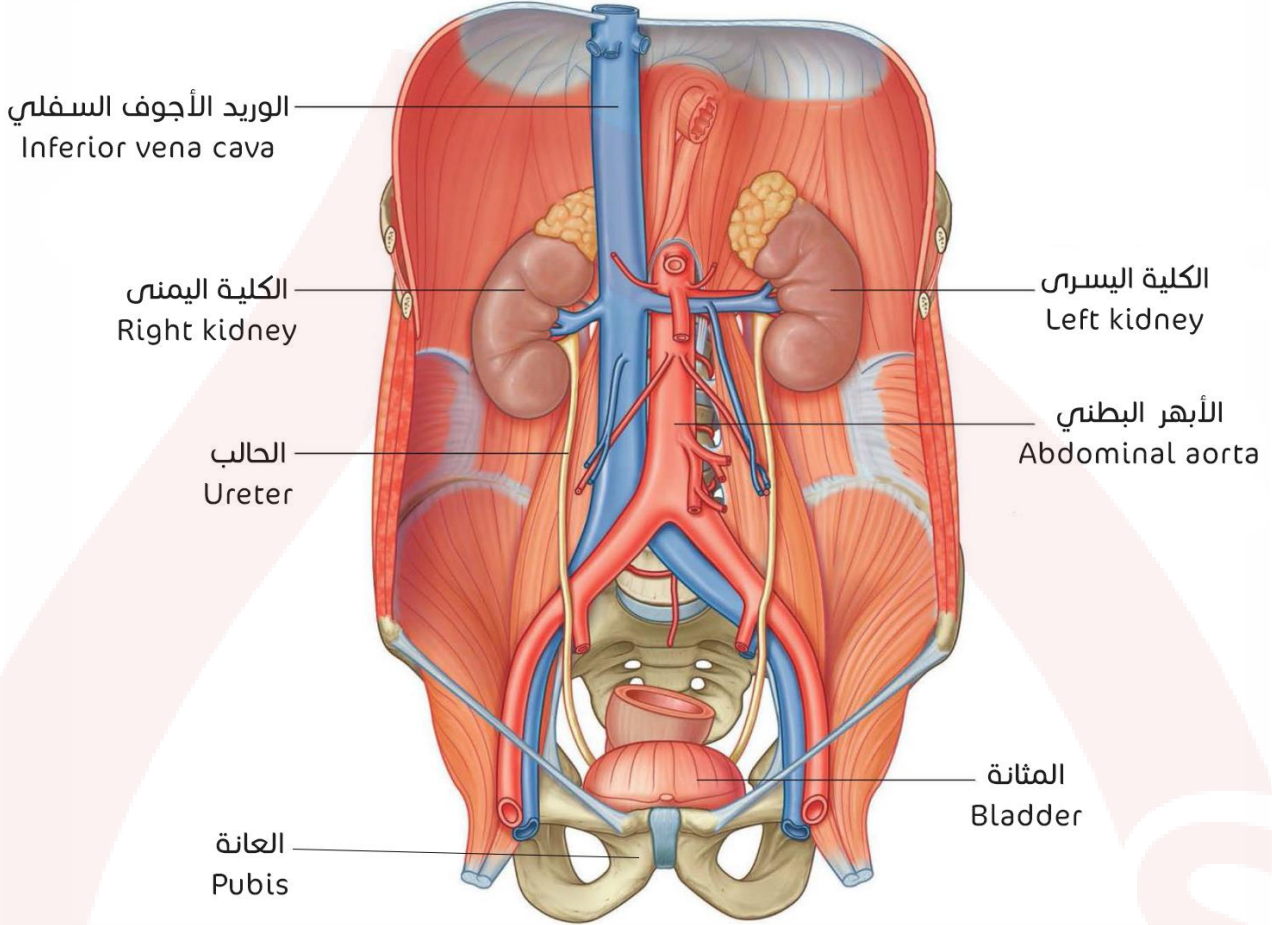
القميمص تحت المخاطي
Submucosa

القميمص العضلي
Muscularis coat

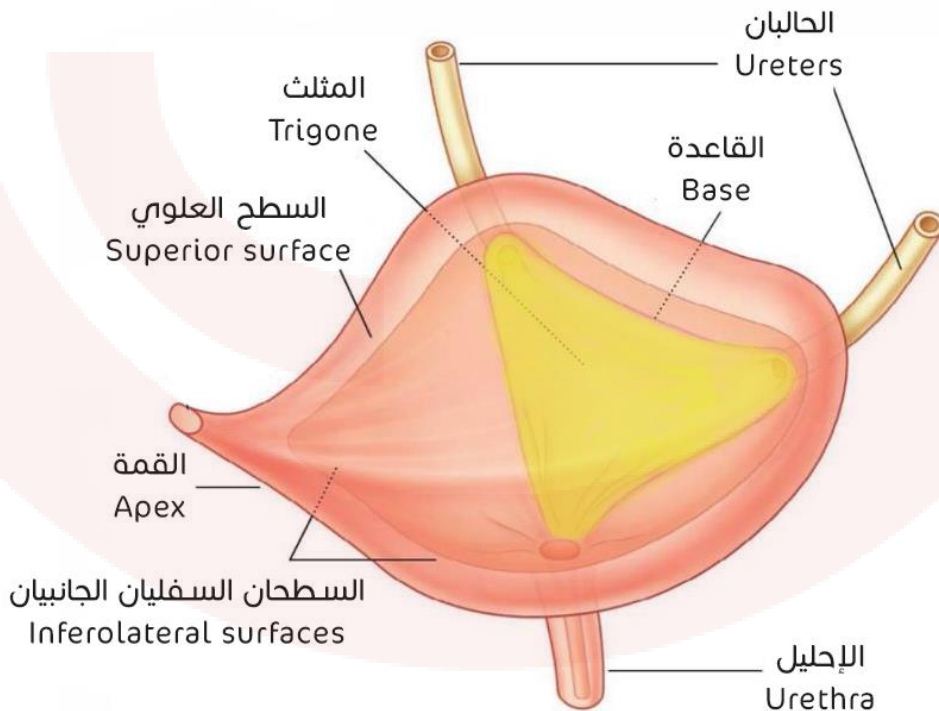
القميمص الخارجي
Adventitia

المثانة

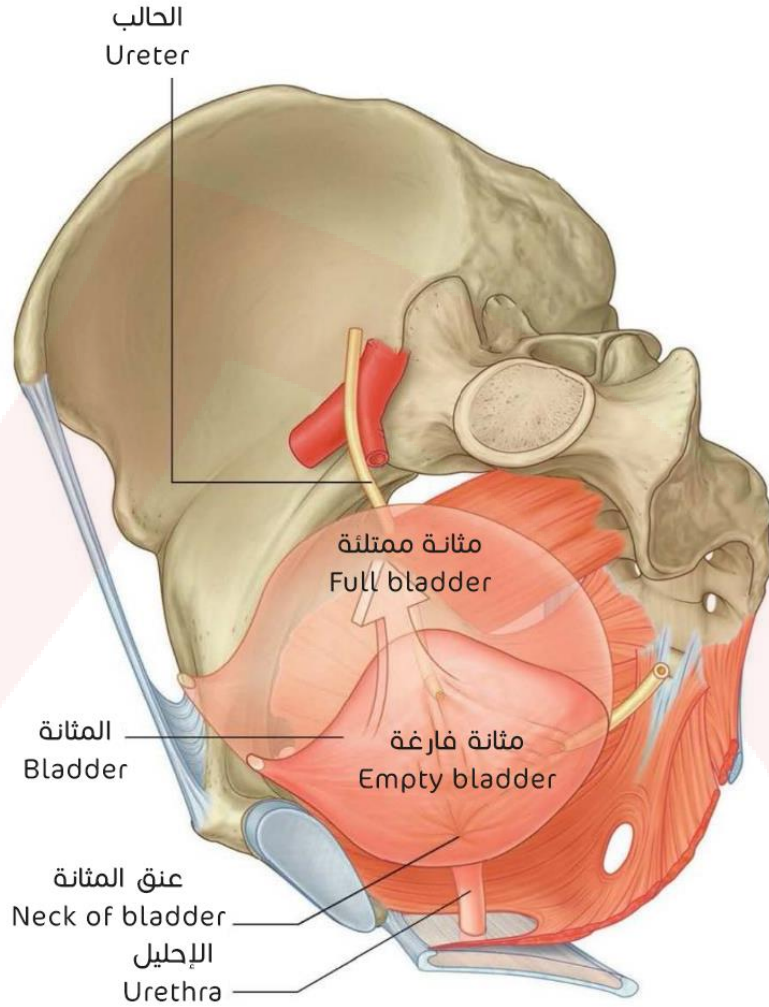
توضع المثانة



المثانة الفارغة



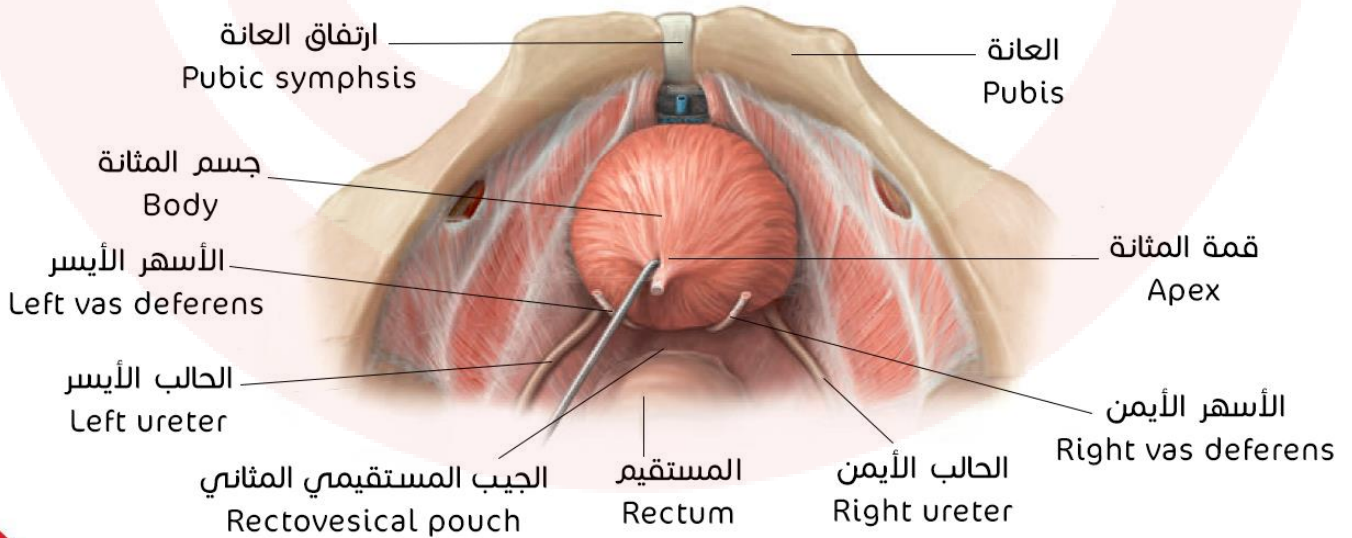
المثانة الممتلئة



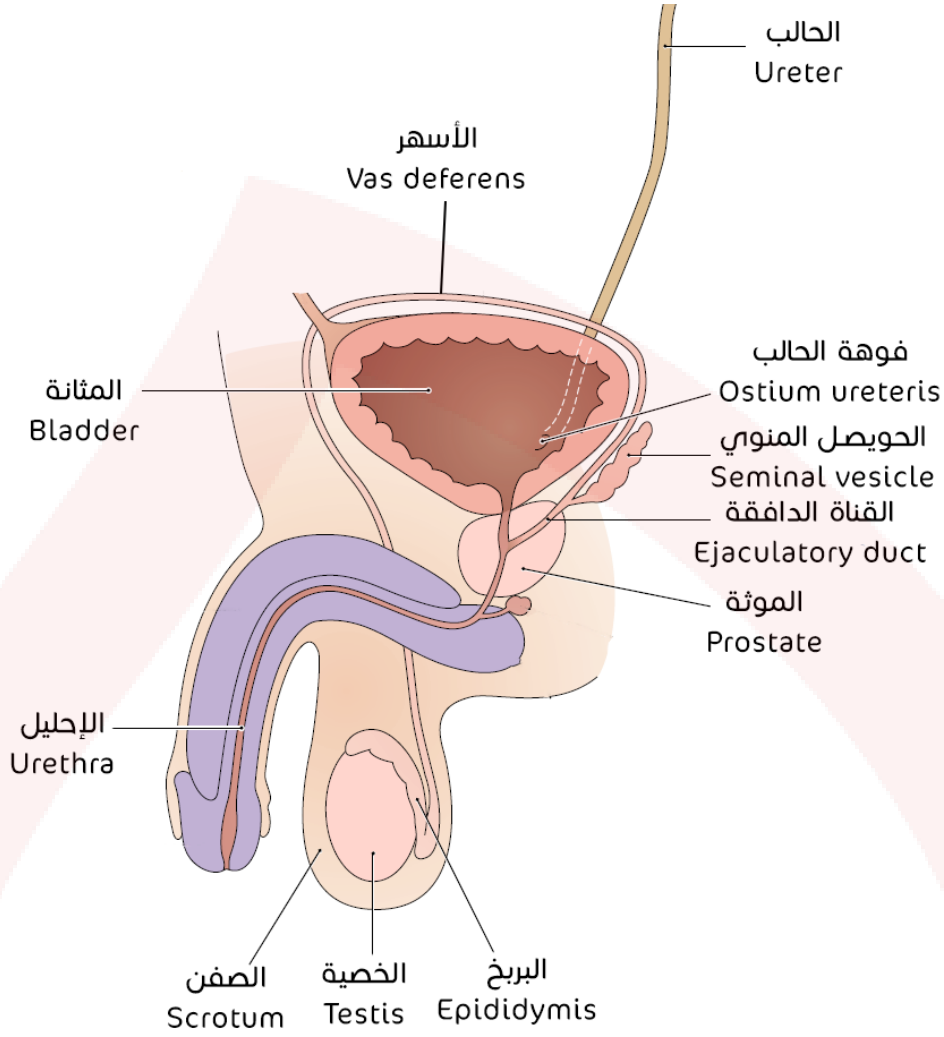
المثانة عند الذكر

مجارات المثانة

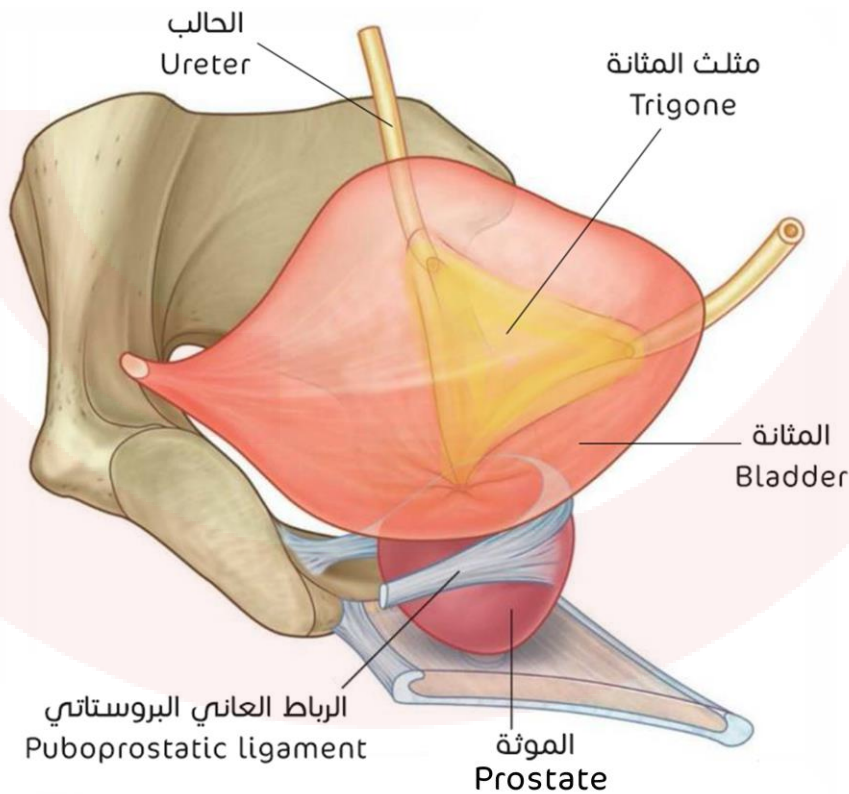
منظر علوي:



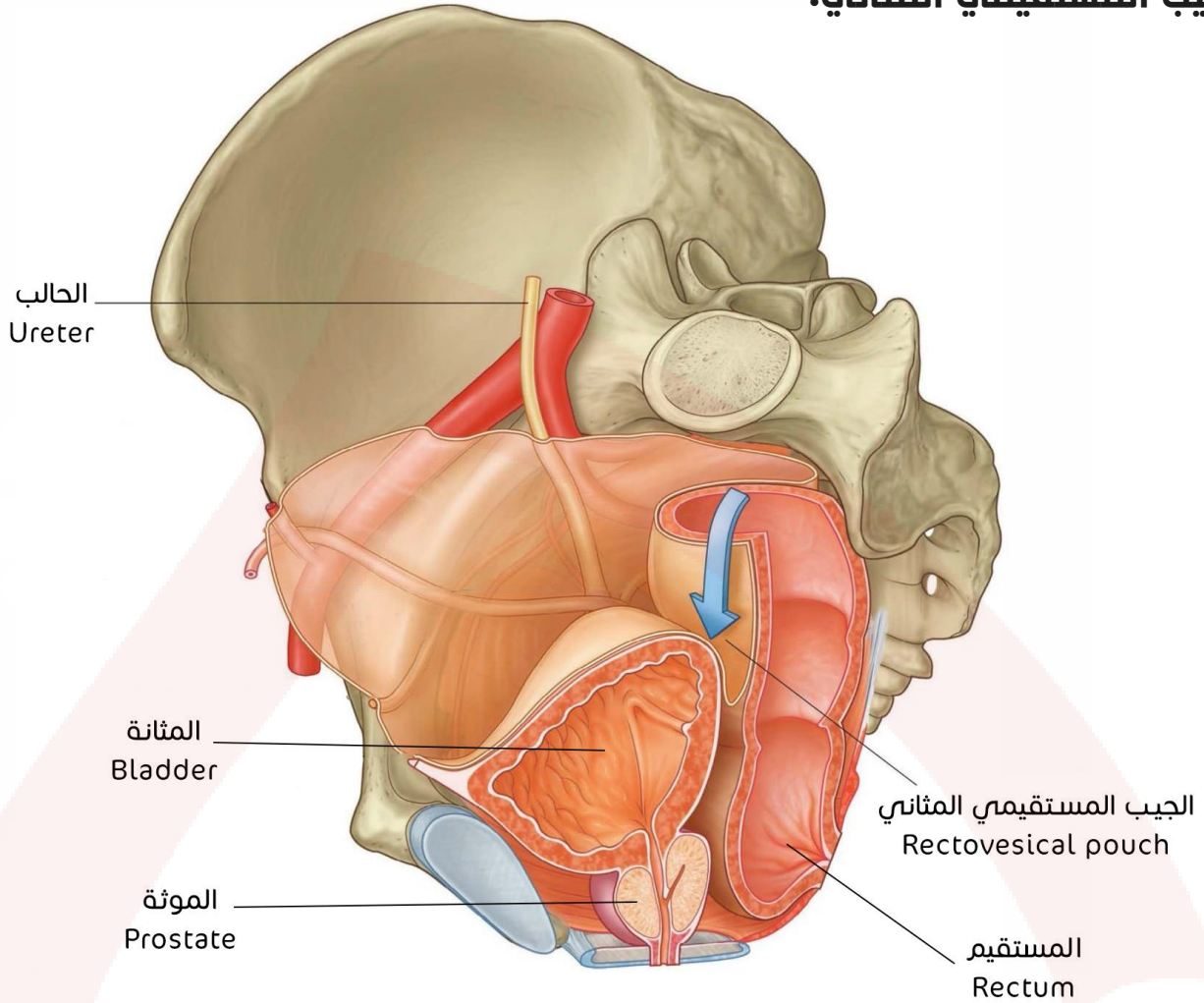
مقطع سهمي - المجاورات الخلفية للمثانة:



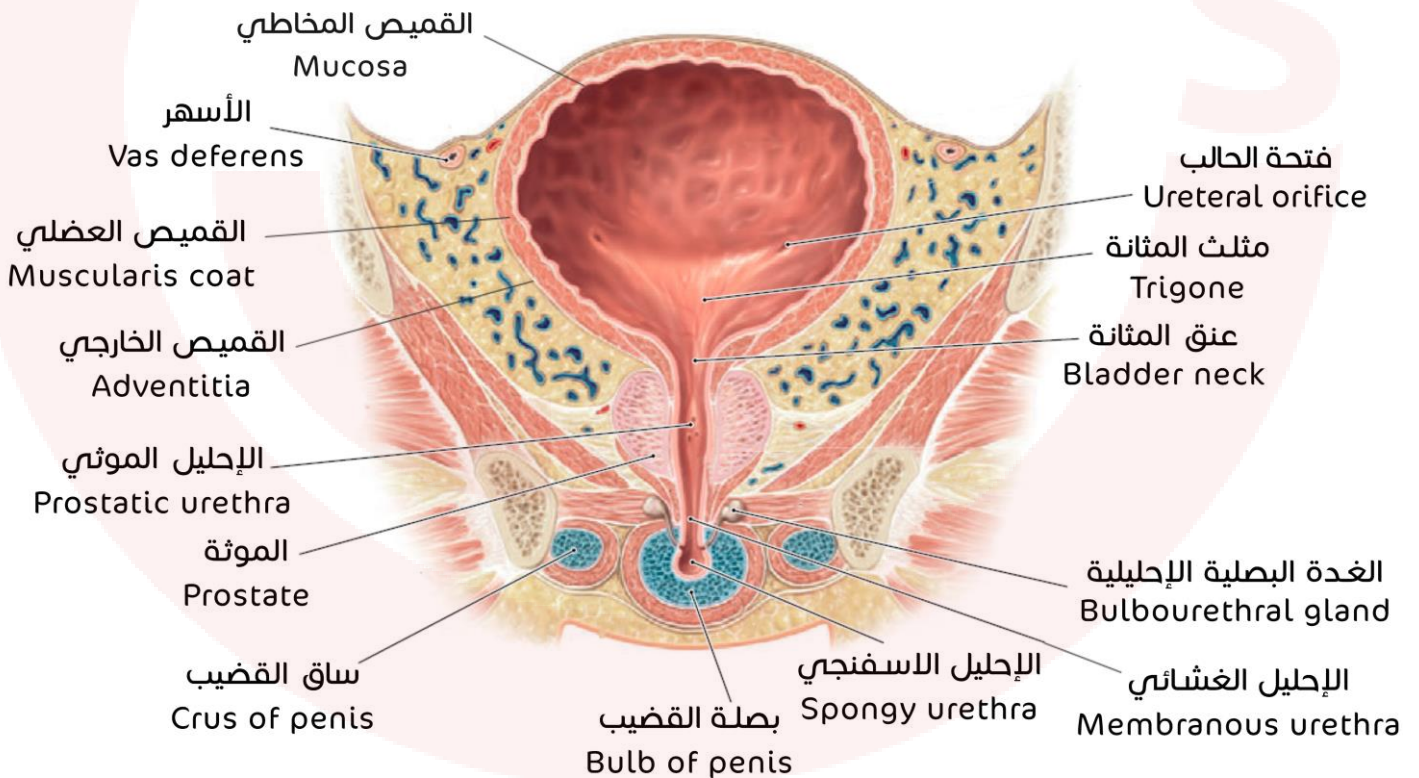
استناد عنق المثانة عند الذكر على الموثة:



الجيبي المستقيمي المثاني:



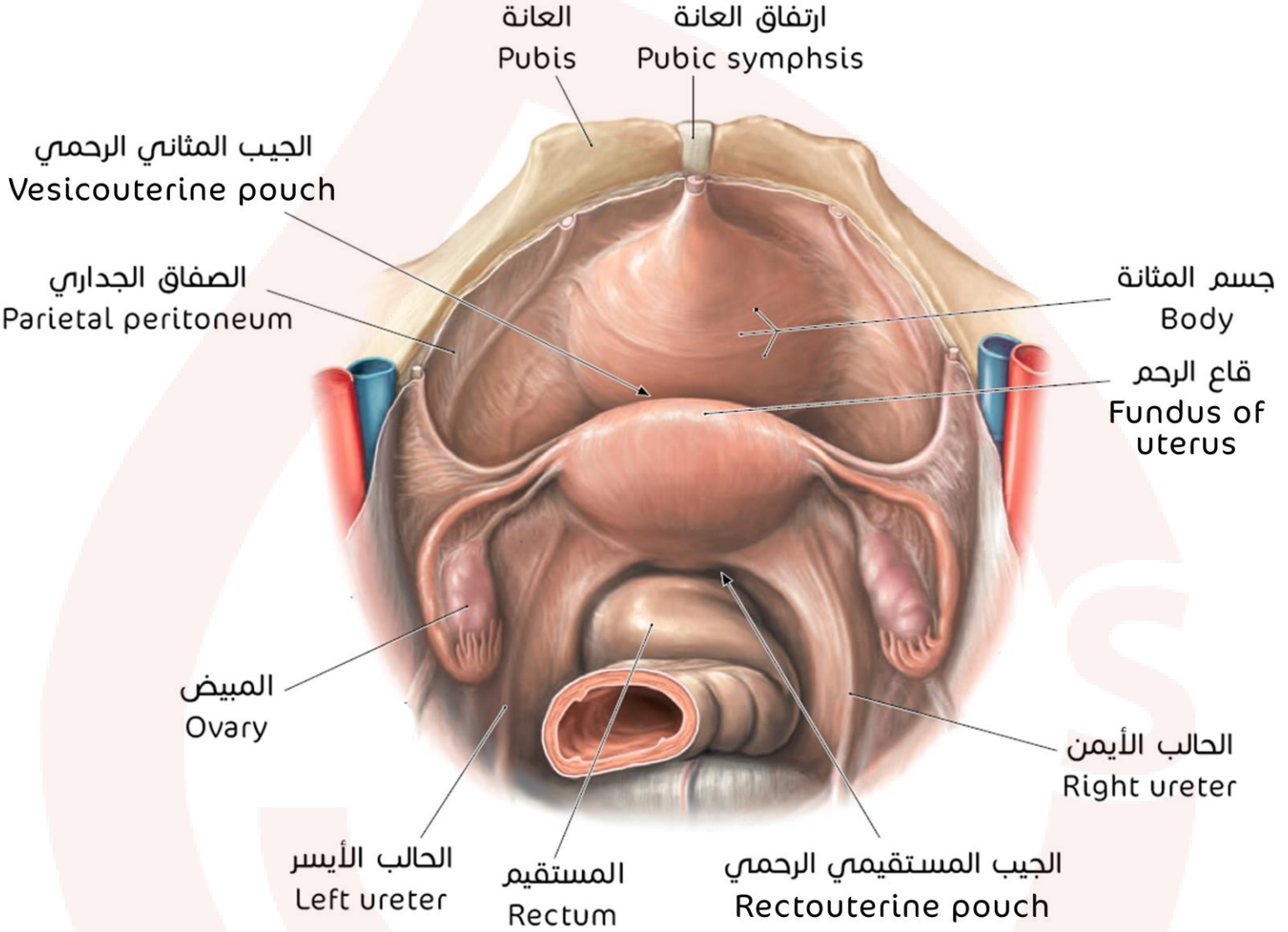
طبقات المثانة



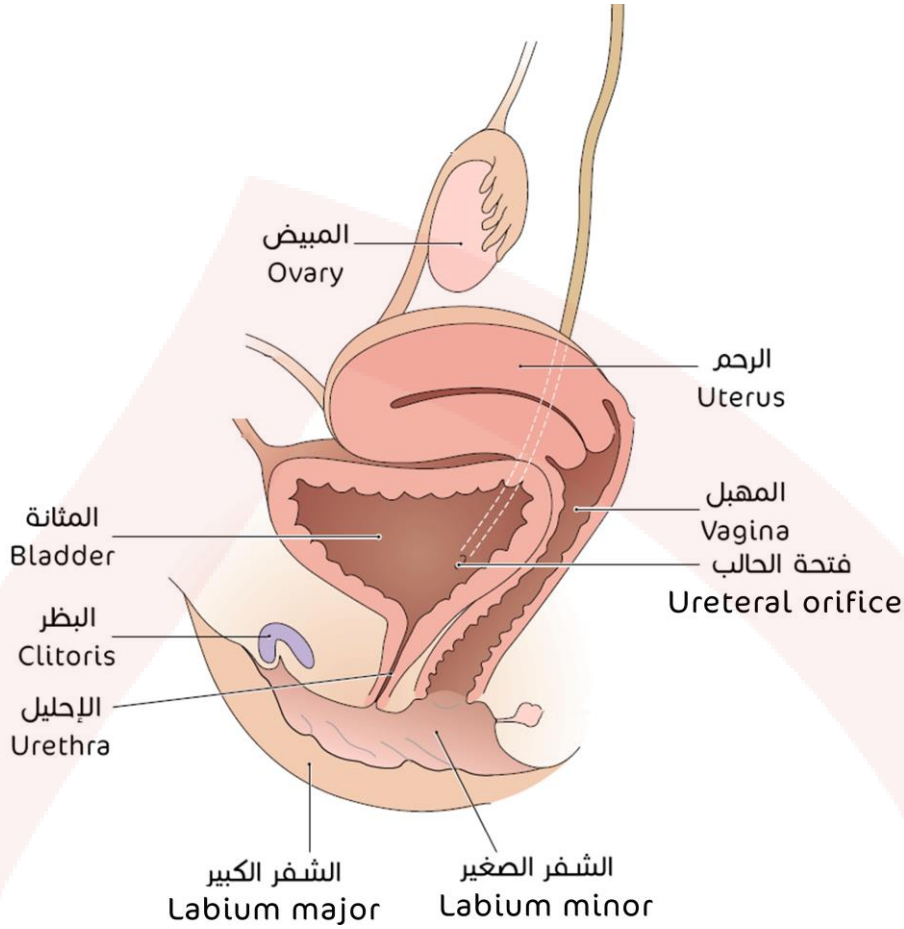
المثانة عند الأنثى

مجاورات المثانة

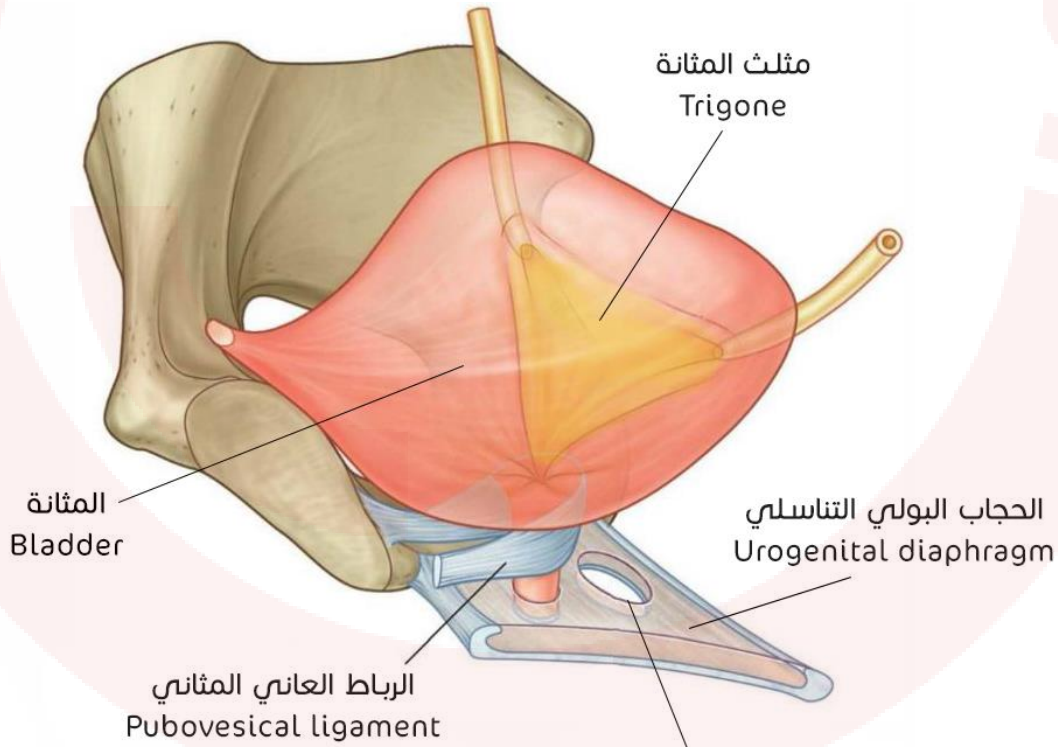
منظر علوي:



المثانة عند الأنثى ومجاوراتها - مقطع سهمي

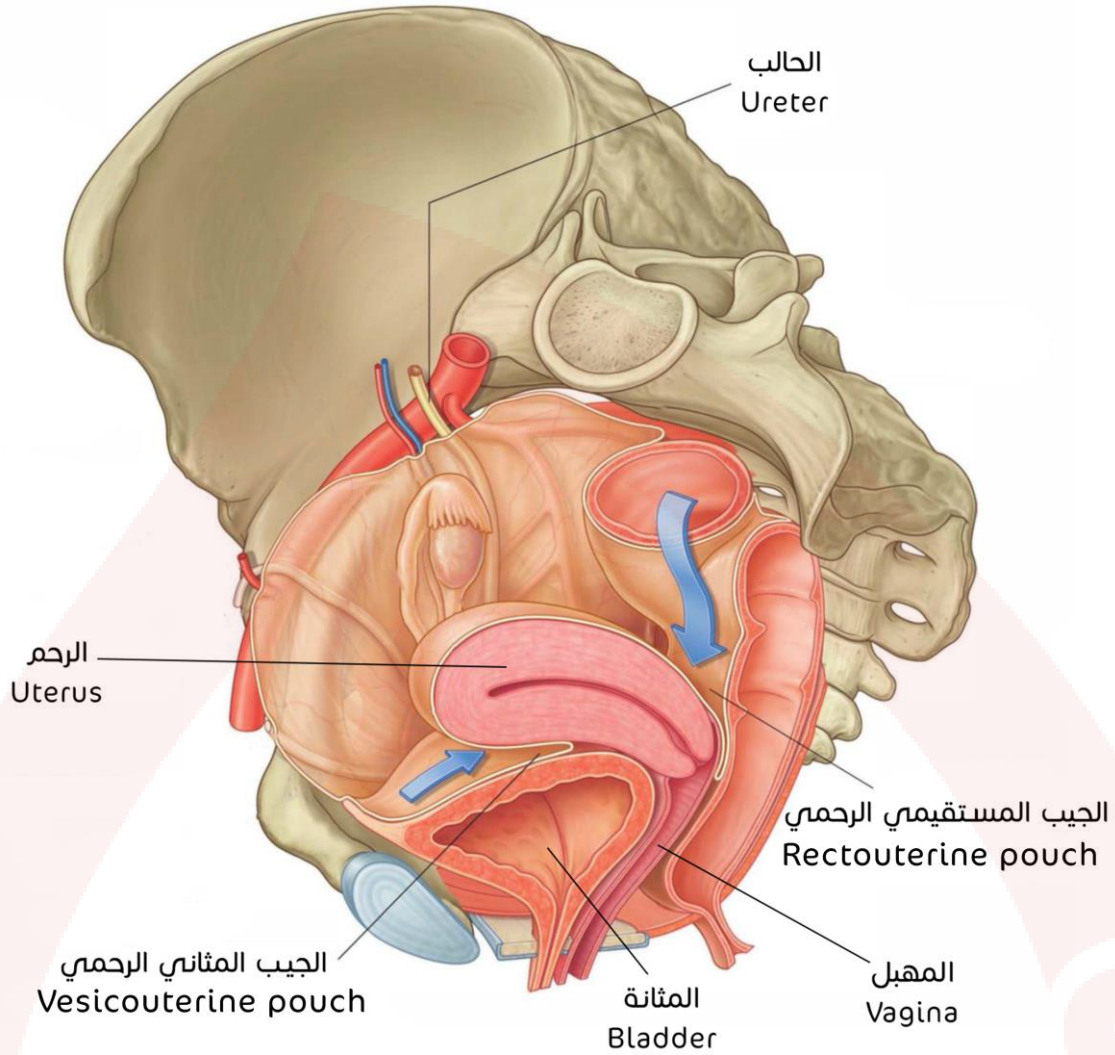


توضع المثانة المباشر على السطح العلوي للغشاء البولي التناسلي:

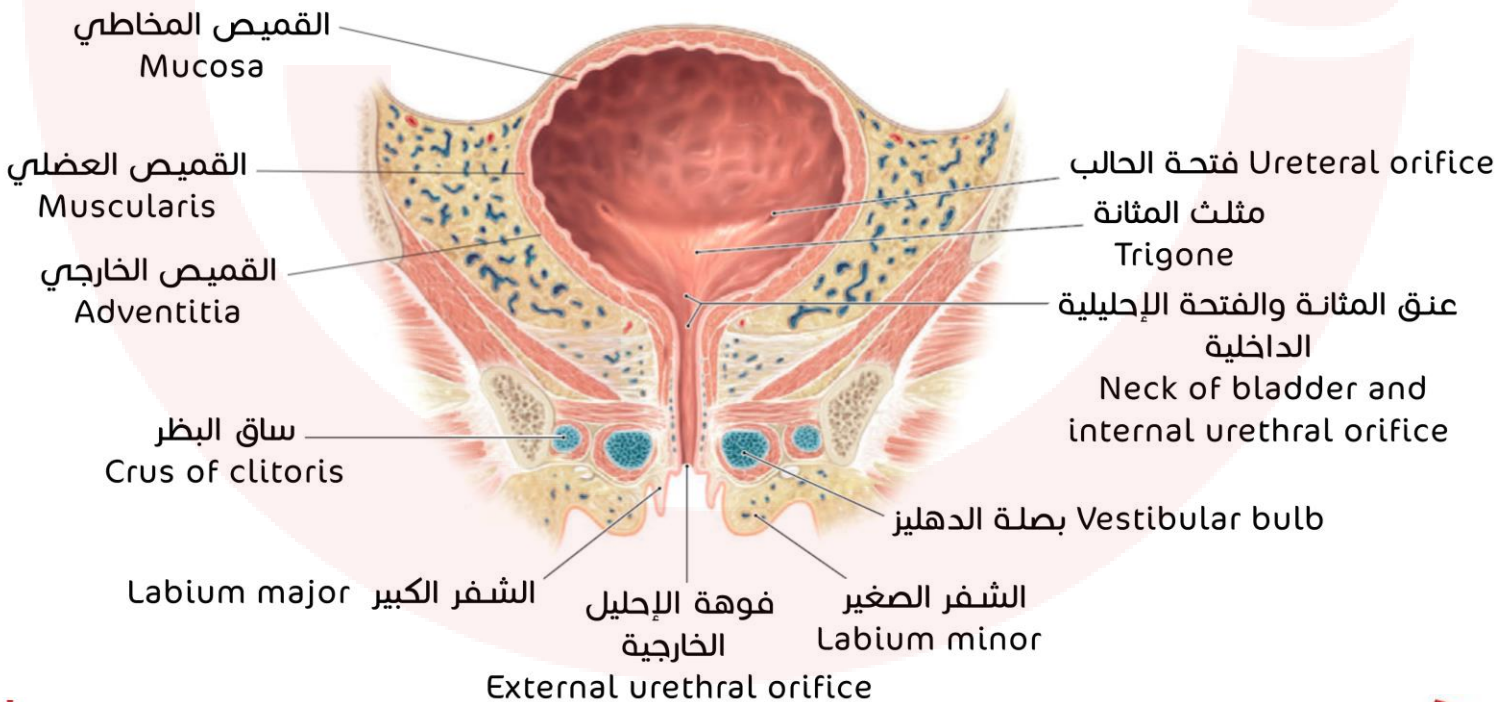


فتحة المهبل في الجيبة العجانية العميقة والغشاء العجاني
Vaginal opening in deep perineal pouch and perineal membrane

توضع المهبل والجيب المستقيمي الرحمي:



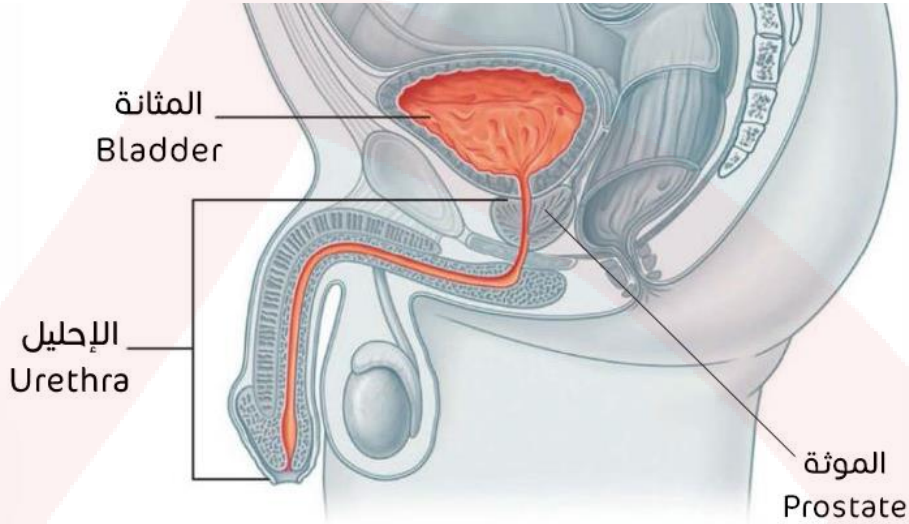
طبقات المثانة



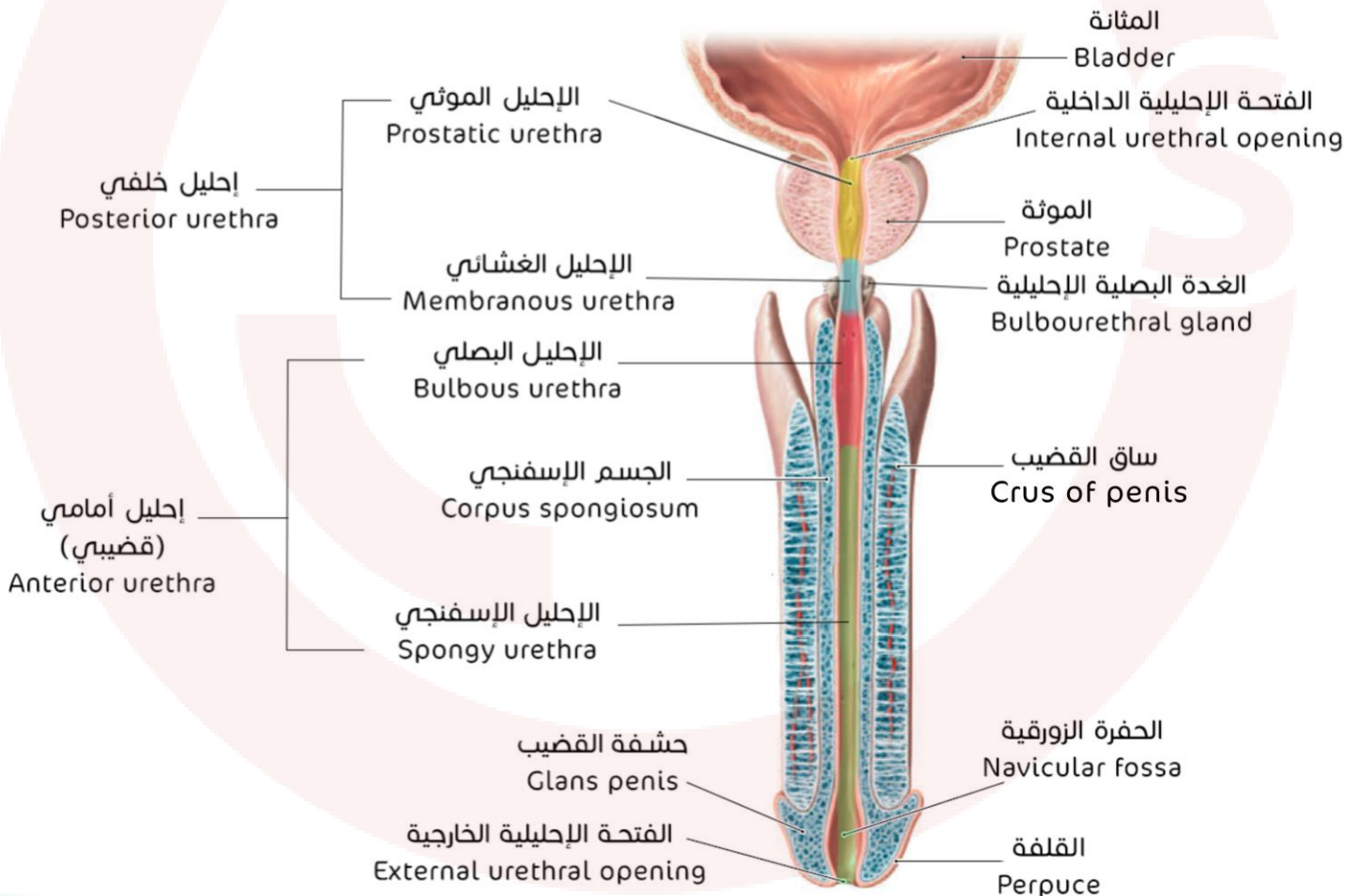
الإحليل

عند الذكر

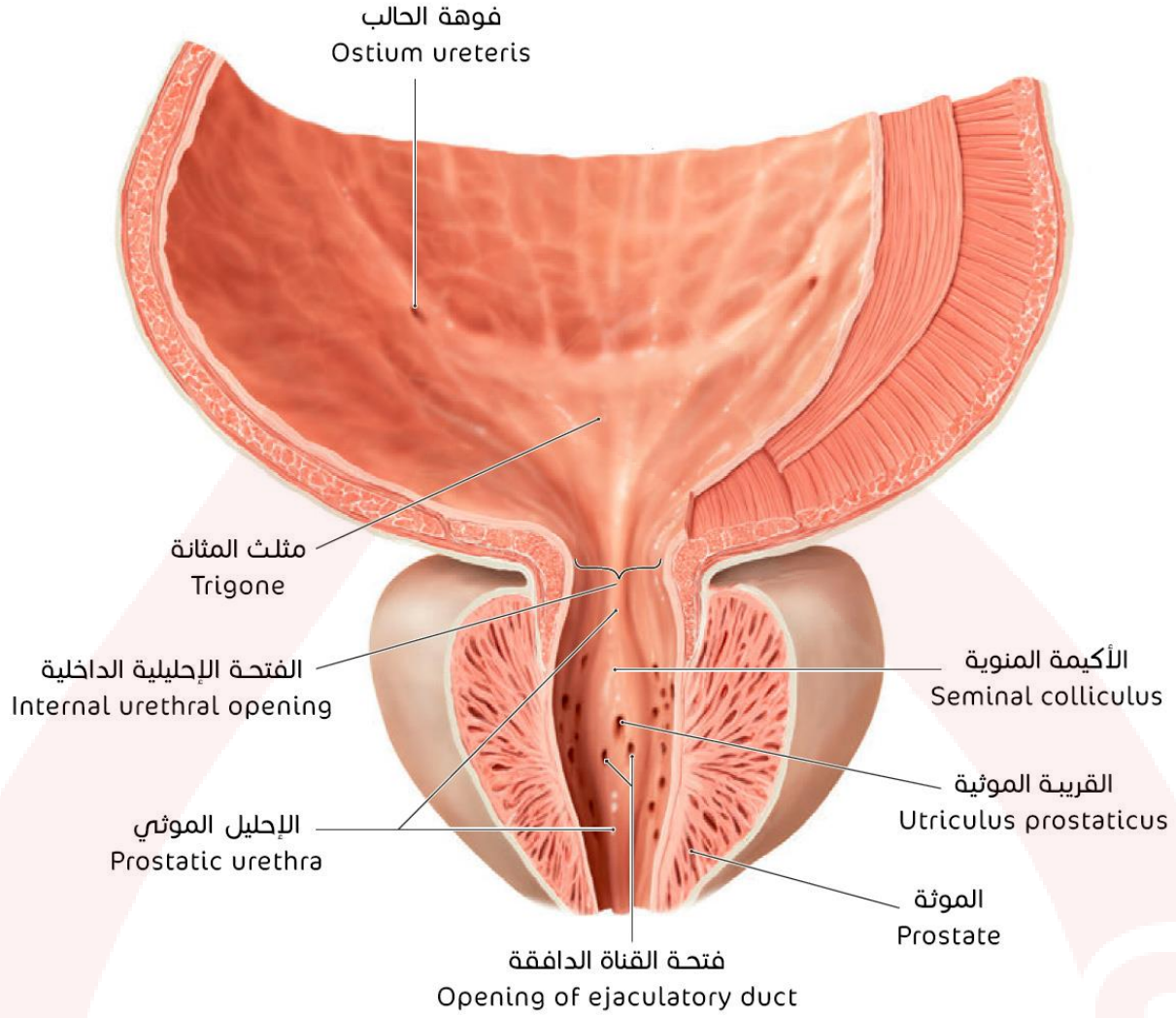
مسار الإحليل



أقسام الإحليل

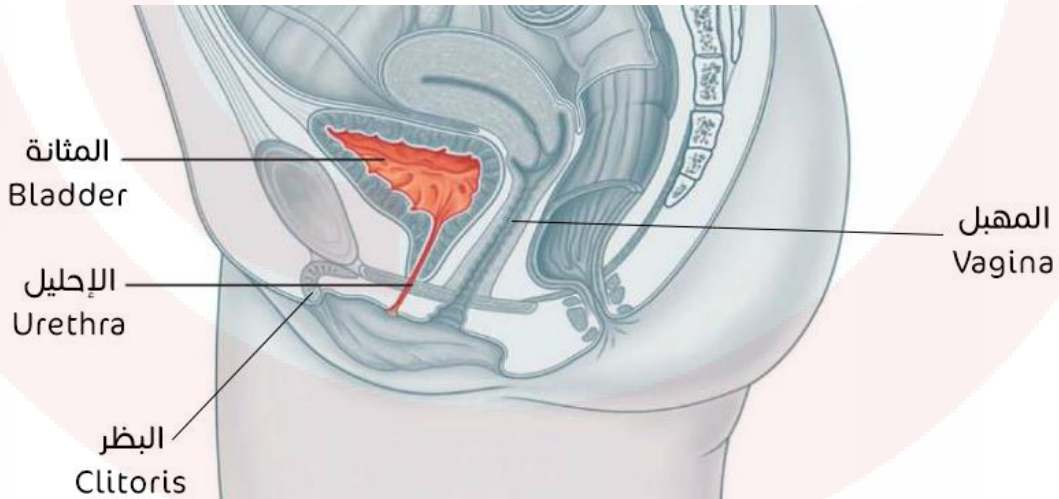


الإحليل الموثي والأكيمة المنوية⁶:



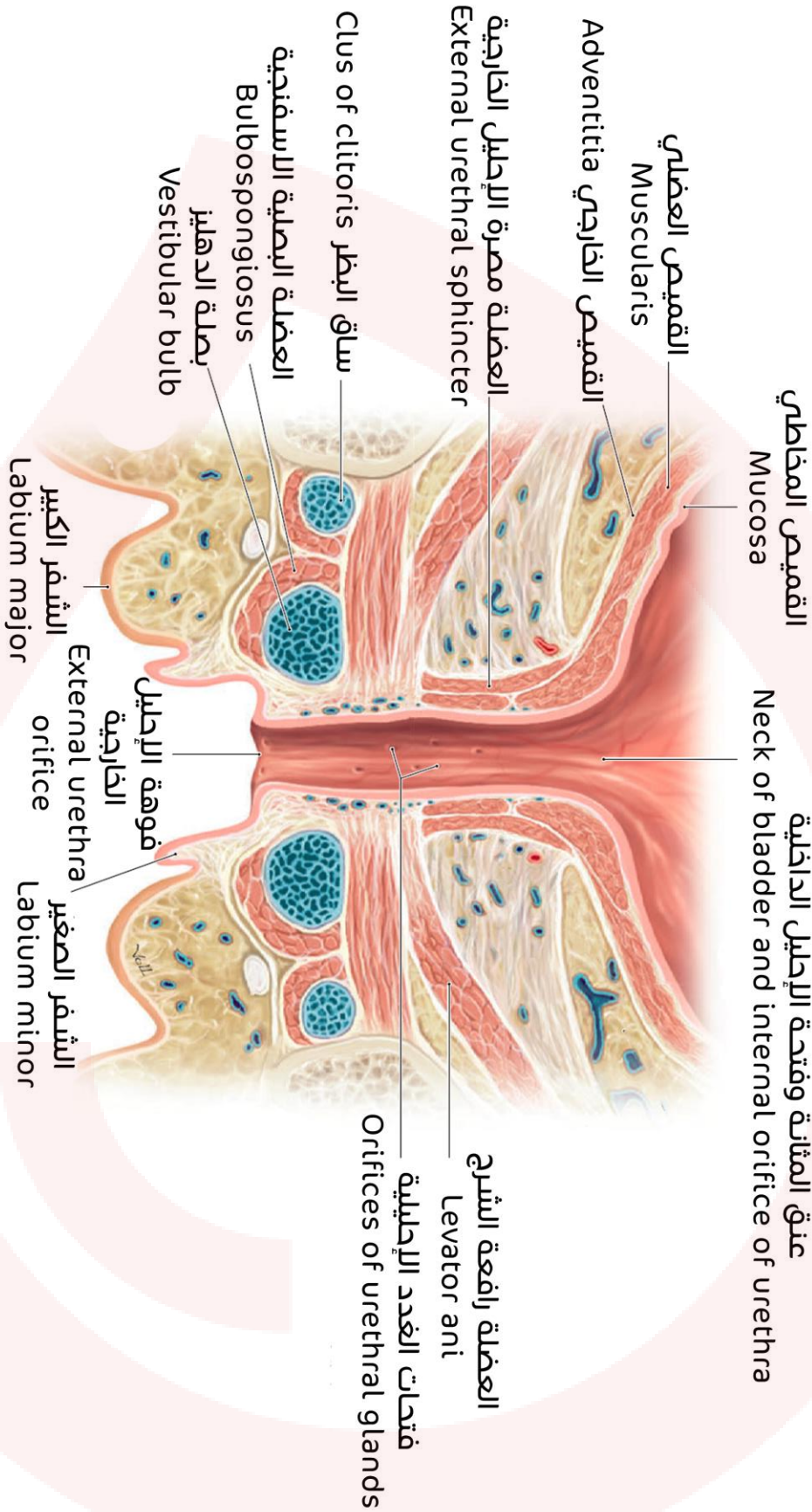
عند الأنثى

مسار الإحليل

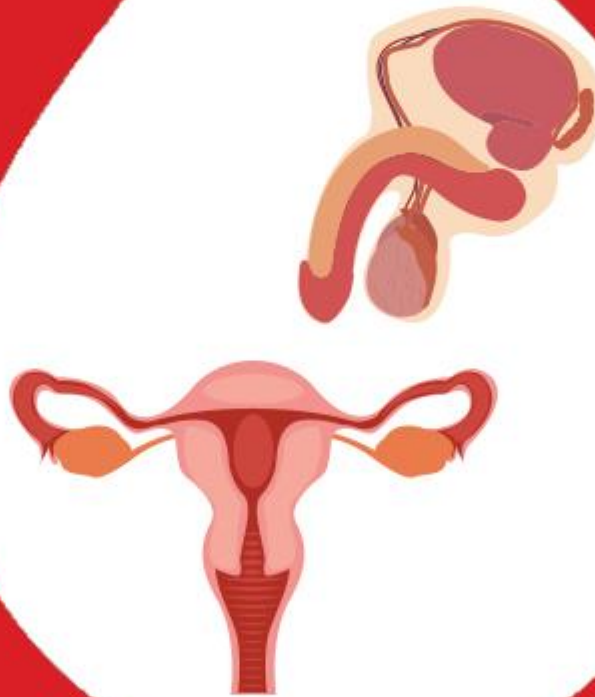

⁶ الأكيمة المنوية عبارة عن ارتفاع صغير ضمن الإحليل البروستاتي، لها عدة فتحات أهمها فتحة القريبة البروستاتية.

طبقات الإحليل ومجاوراته



الجهاز التناسلي Reproductive system



الجهاز التناسلي الذكري

الشريان الوركيني الخارجي (الظاهر)
External iliac artery

الحالب
Ureter

الشريان الشرسوفي السفلي
Inferior epigastric artery

الحلقة الوركينية العميقة
Deep inguinal ring

النفق الوركيني
Inguinal canal

الحلقة الوركينية السطحية
Superficial inguinal ring

الحبل المنوي
Spermatic cord

البروستات (الموتة)
Prostate

الغدة البولية الجذبية
خصن الجية العجائية العميقة
Bulbo-urethral gland
in deep perineal pouch

القناتان الدافقتان
Ejaculatory ducts

الحويصلة المنوية
Seminal vesicle

أنبوبة الأسهر
Ampulla of Vas deferens

رأس الأسهر
Head of Epididymis

جسم الأسهر
Body of Epididymis

الخصية
Testis

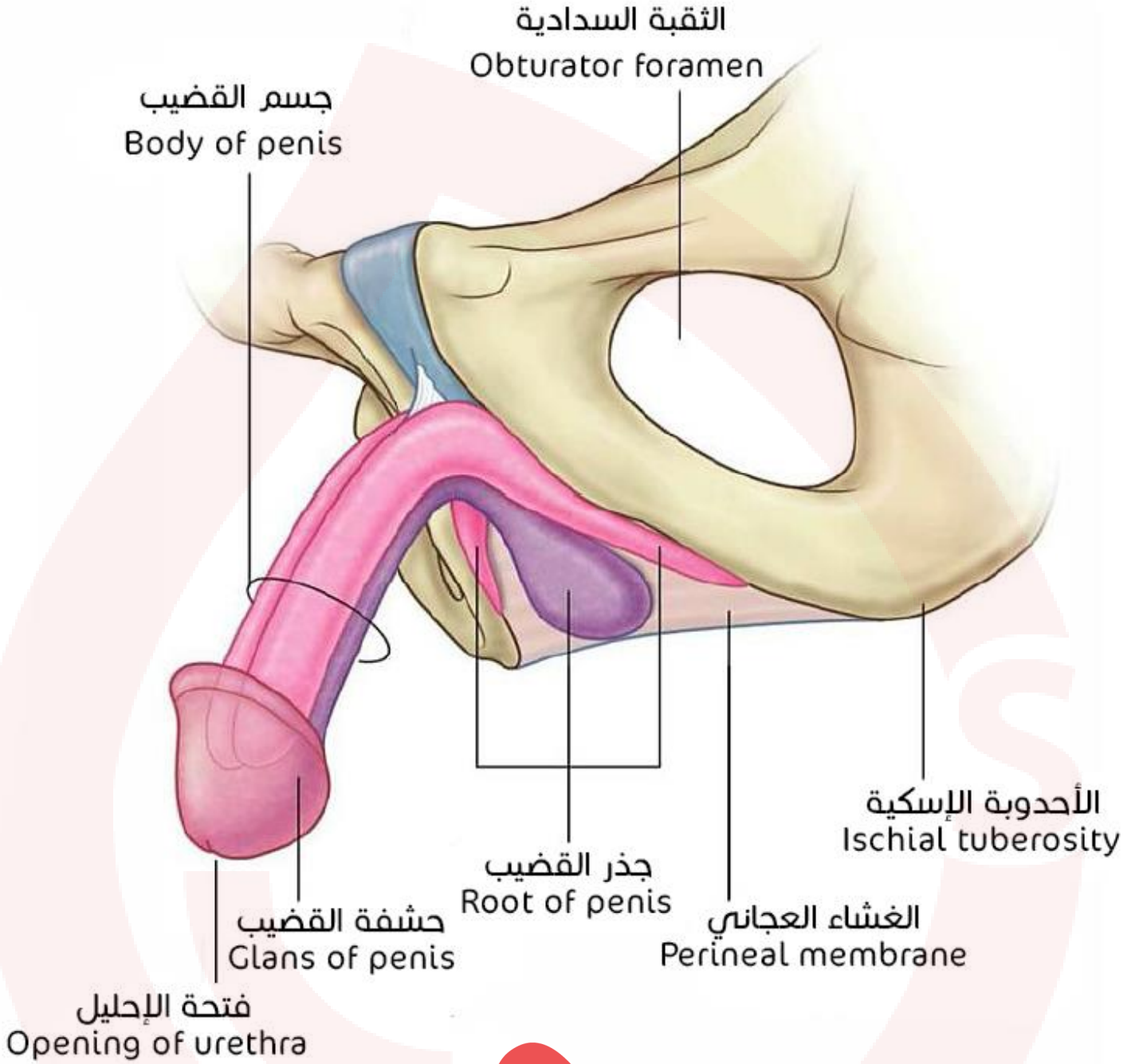
ذيل البربخ
Tail of epididymis

الصفن
Scrotum

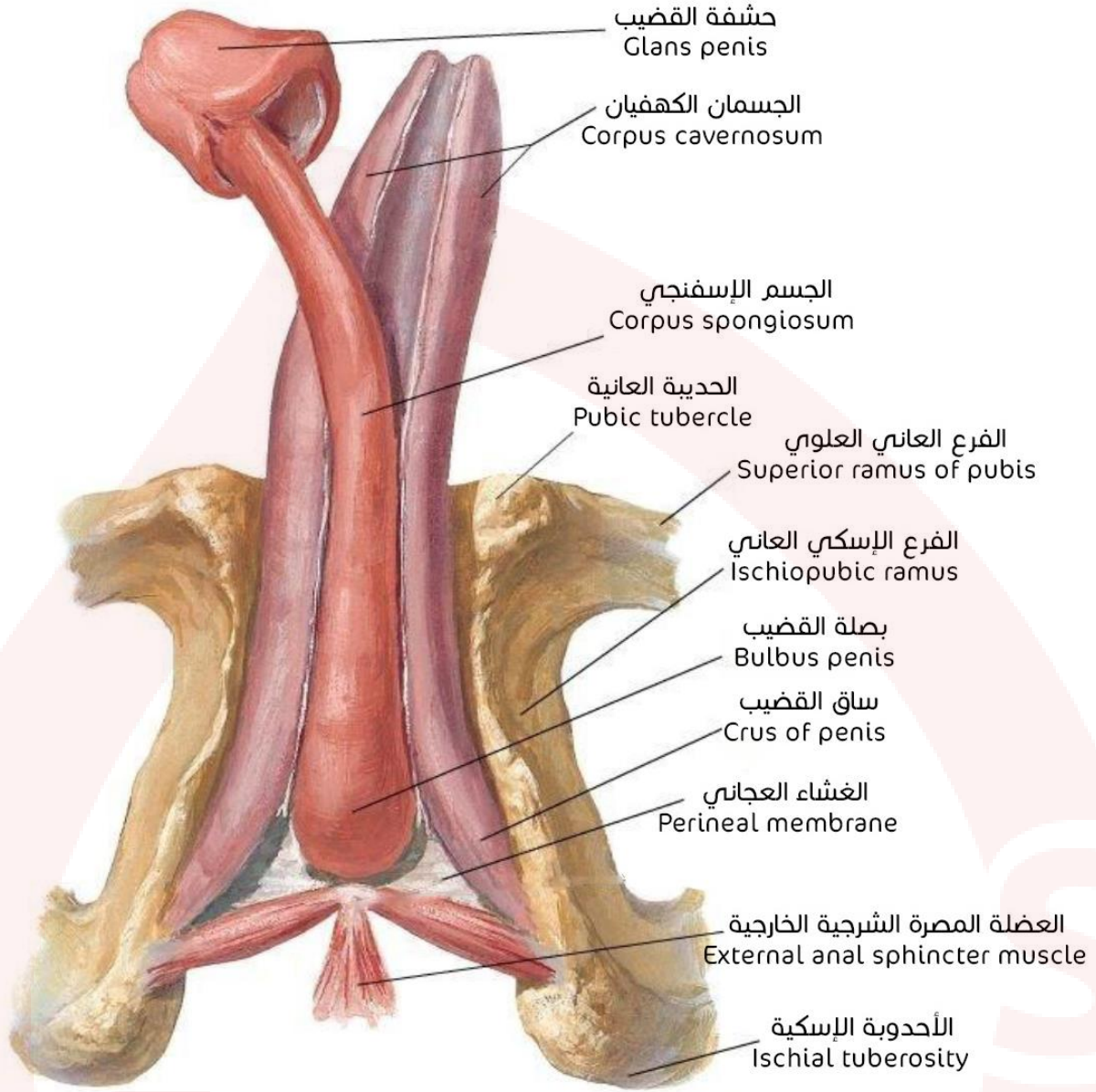
الغلالة العمدية
Tunica vaginalis

القضيب

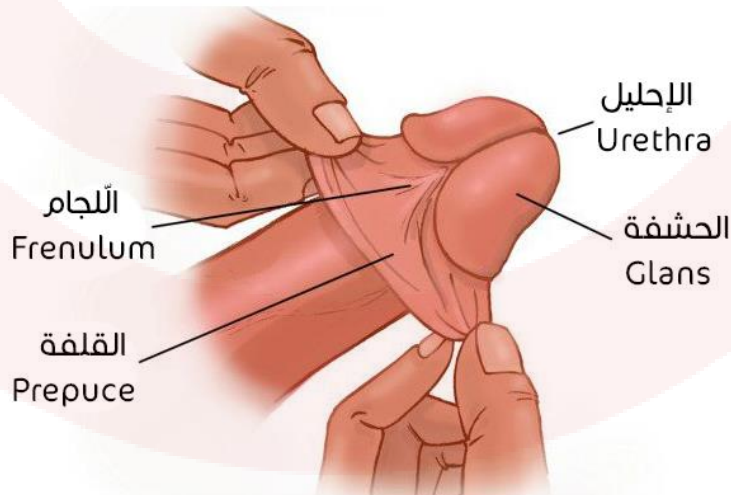
توضّح القضيب



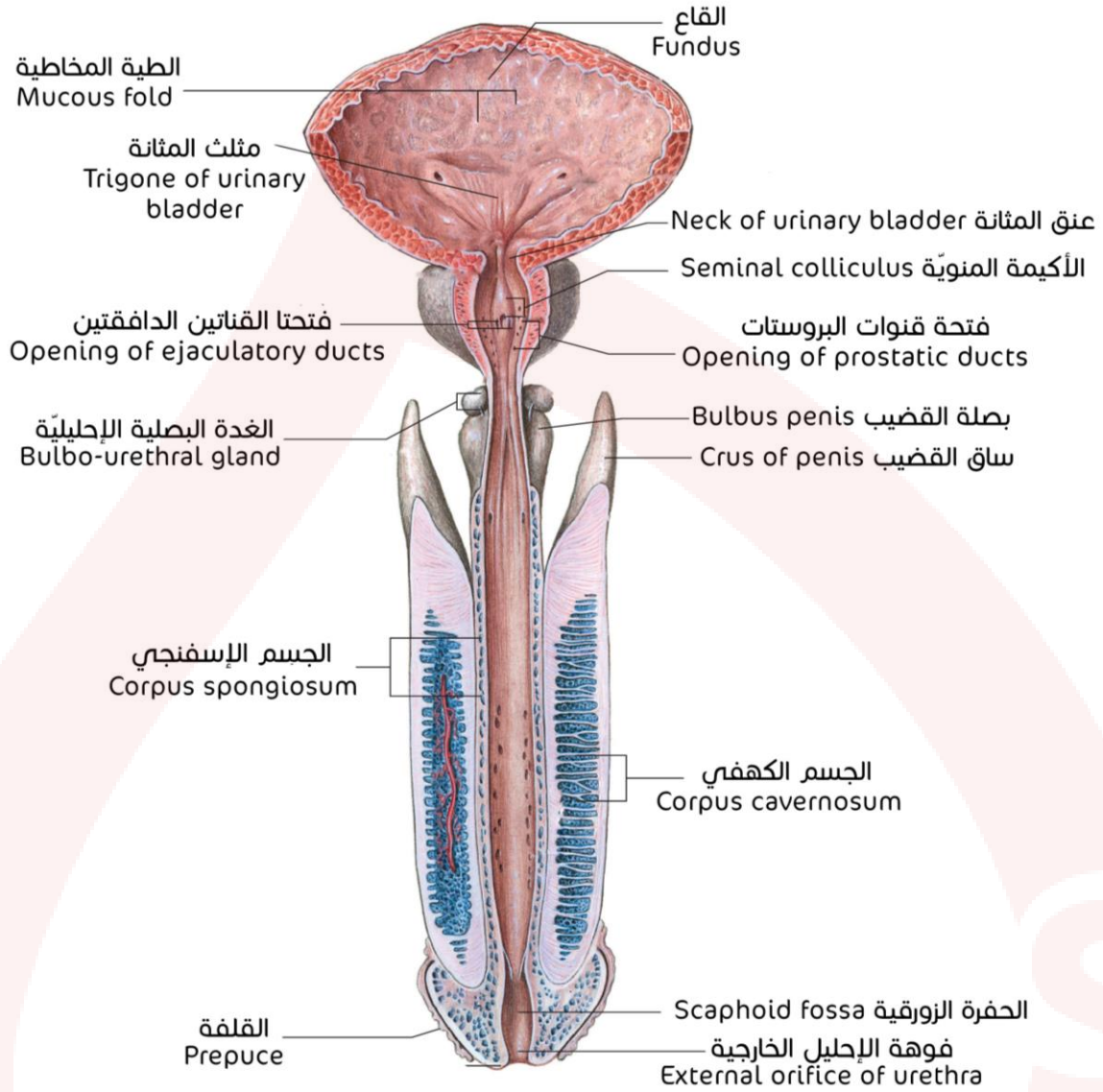
المعالم التشريحية



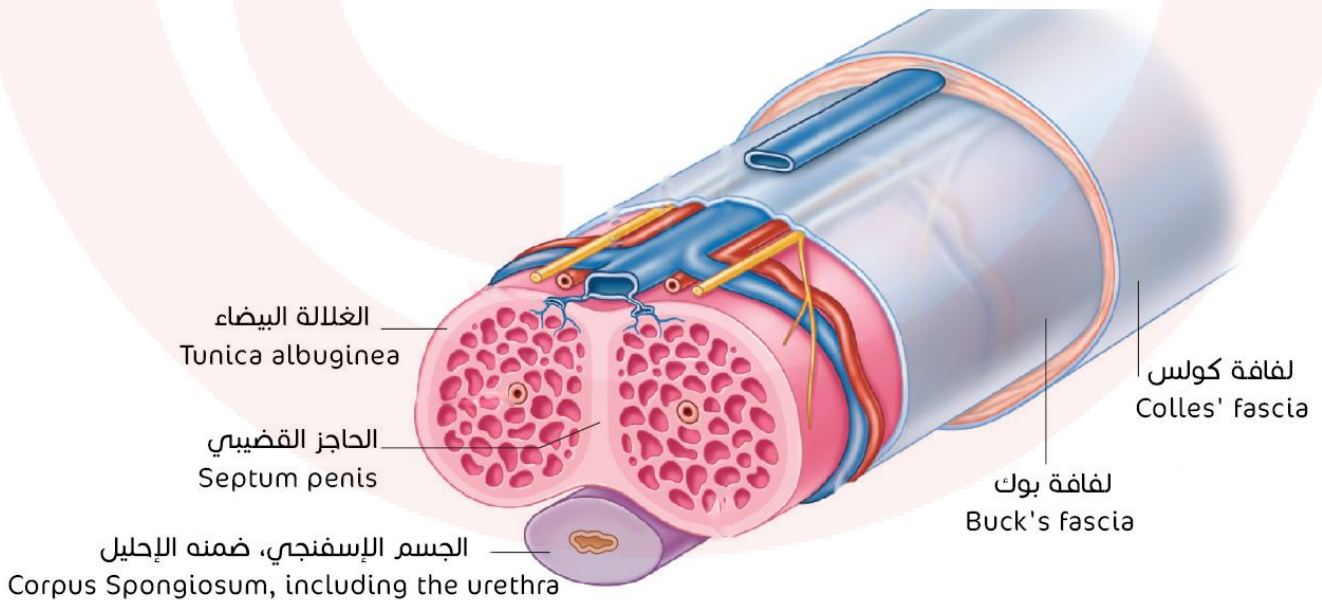
توضيح الحشفة والقلفة:



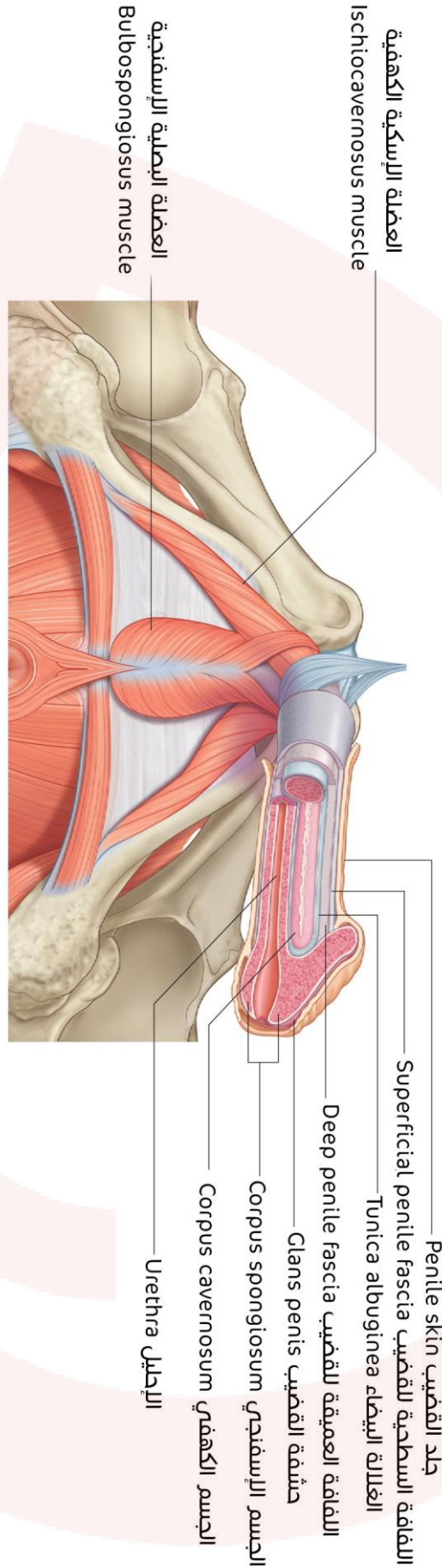
مقطع طولي:

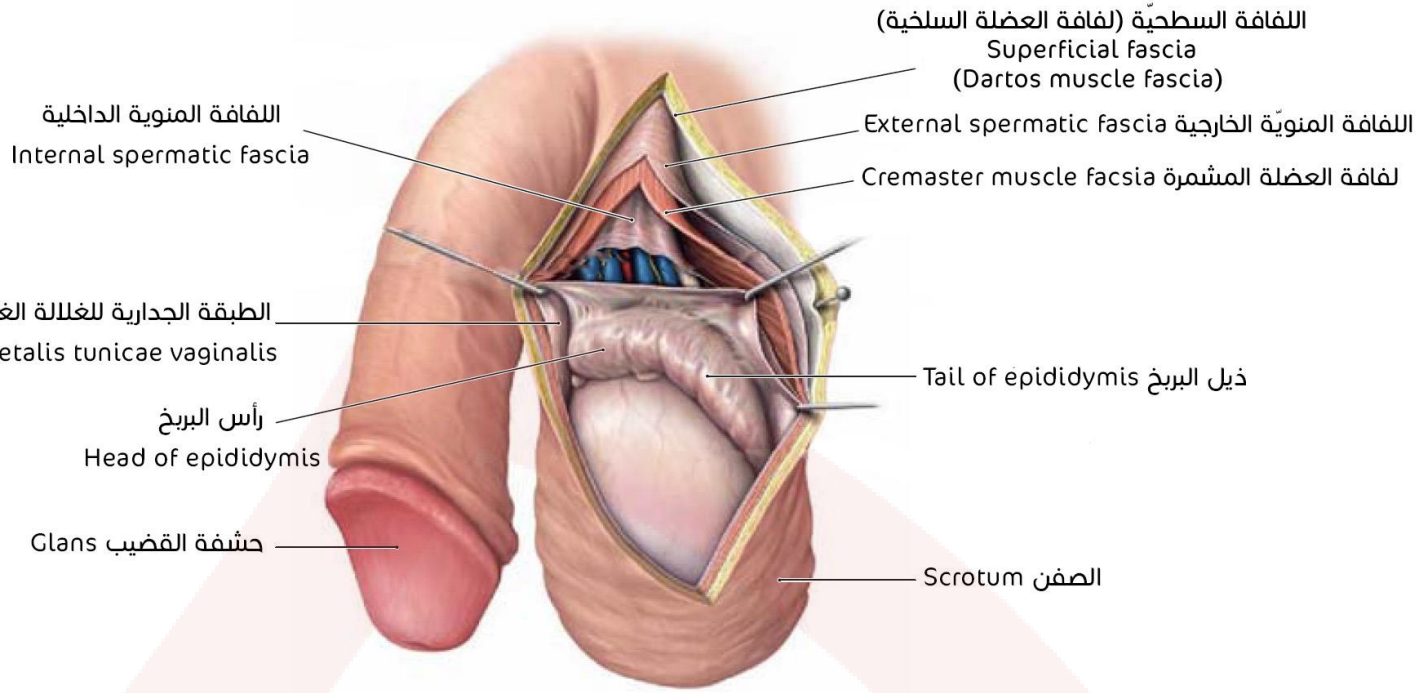


لفافة كولس ولفافة بوك

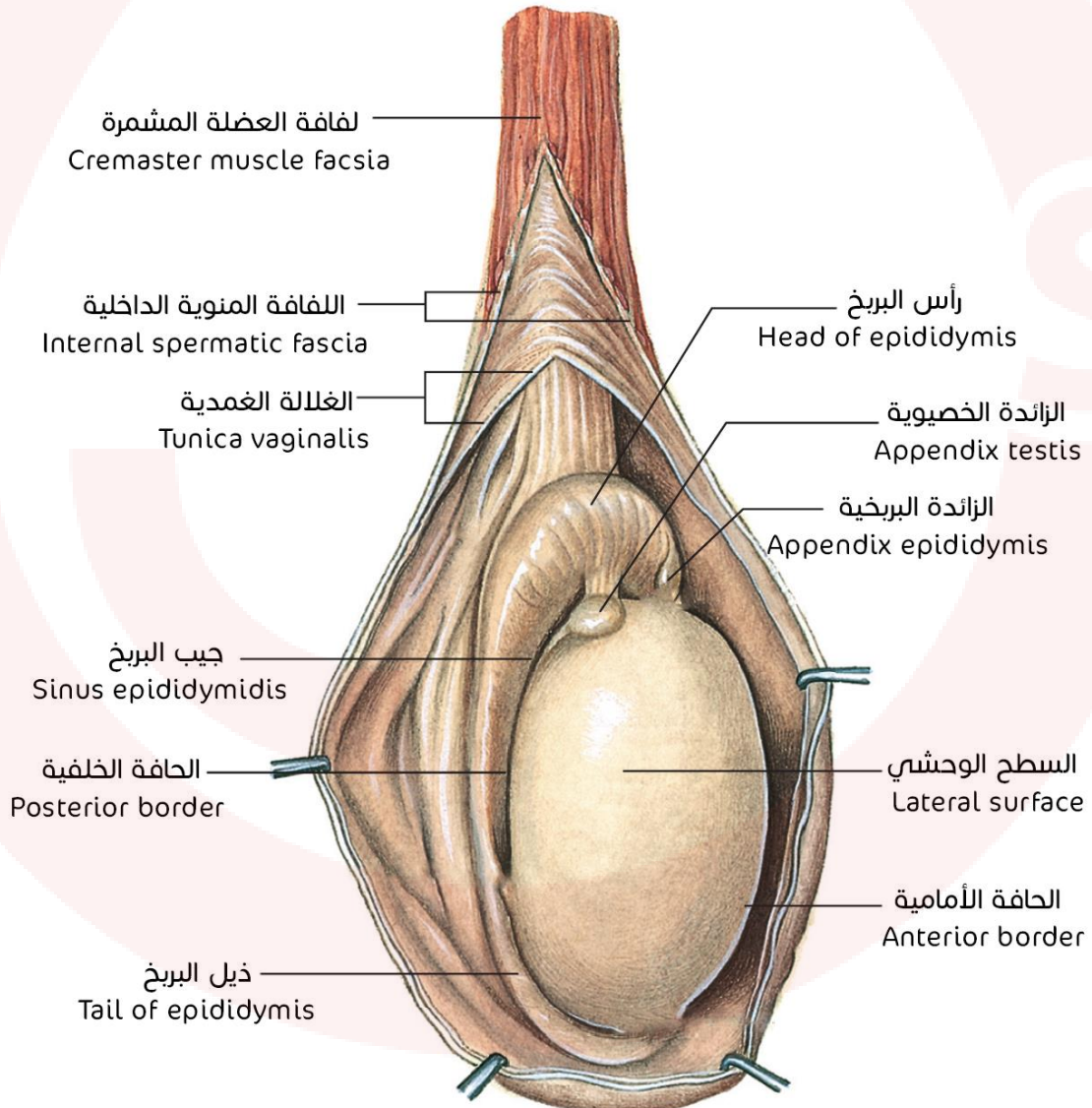


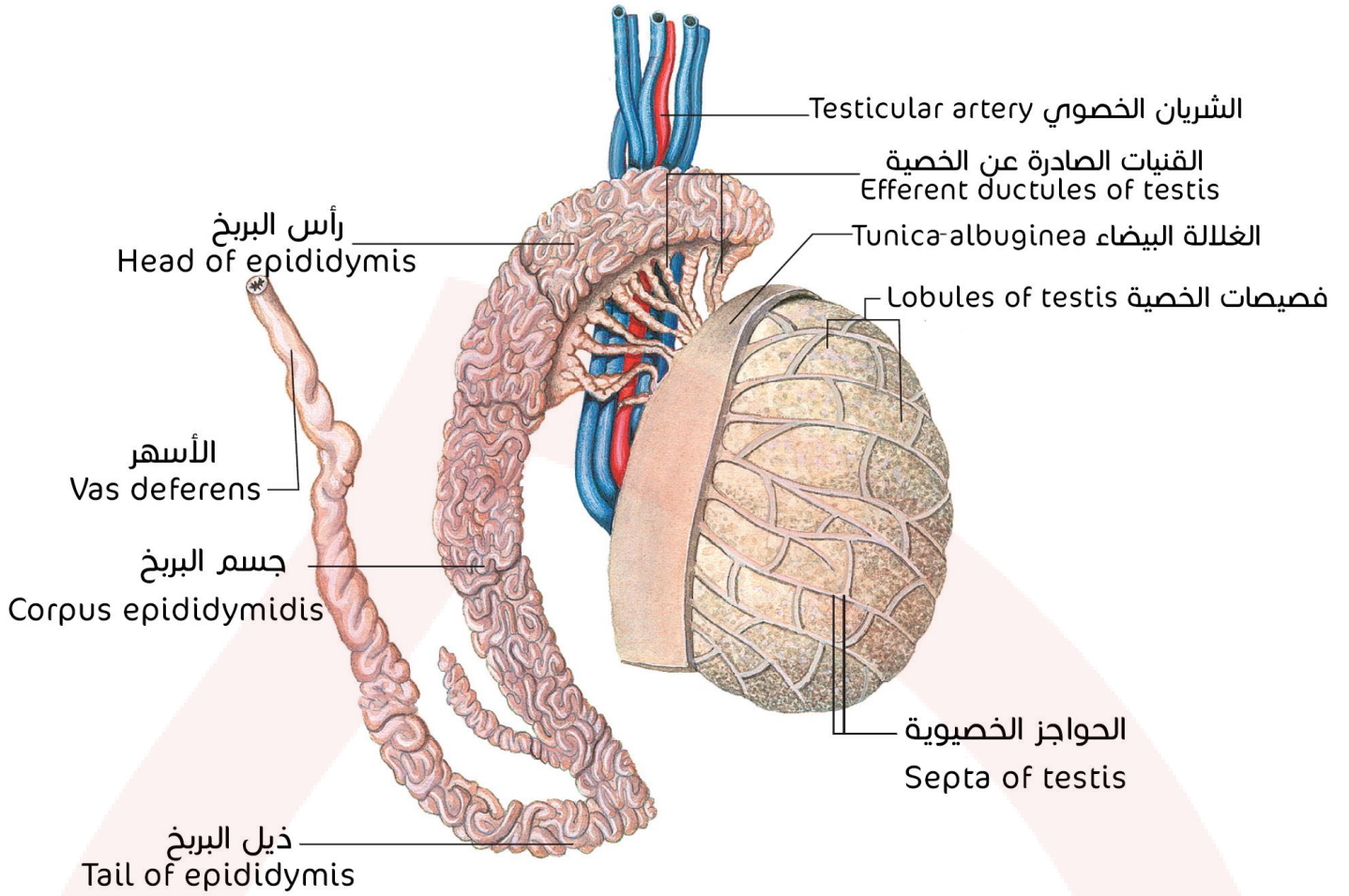
العضلات المغطّية لبصلة القضيب وللساقين



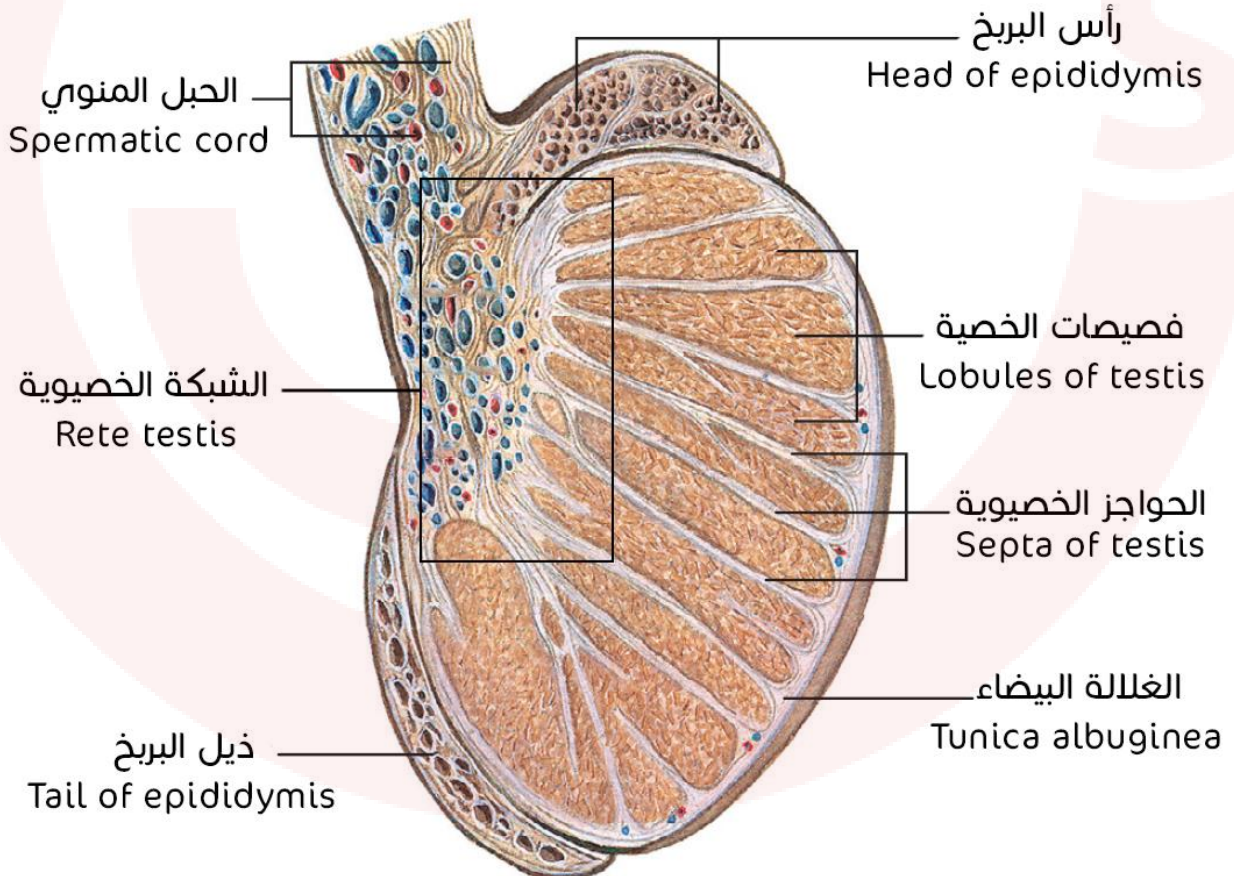


الخصيتان والبربخان

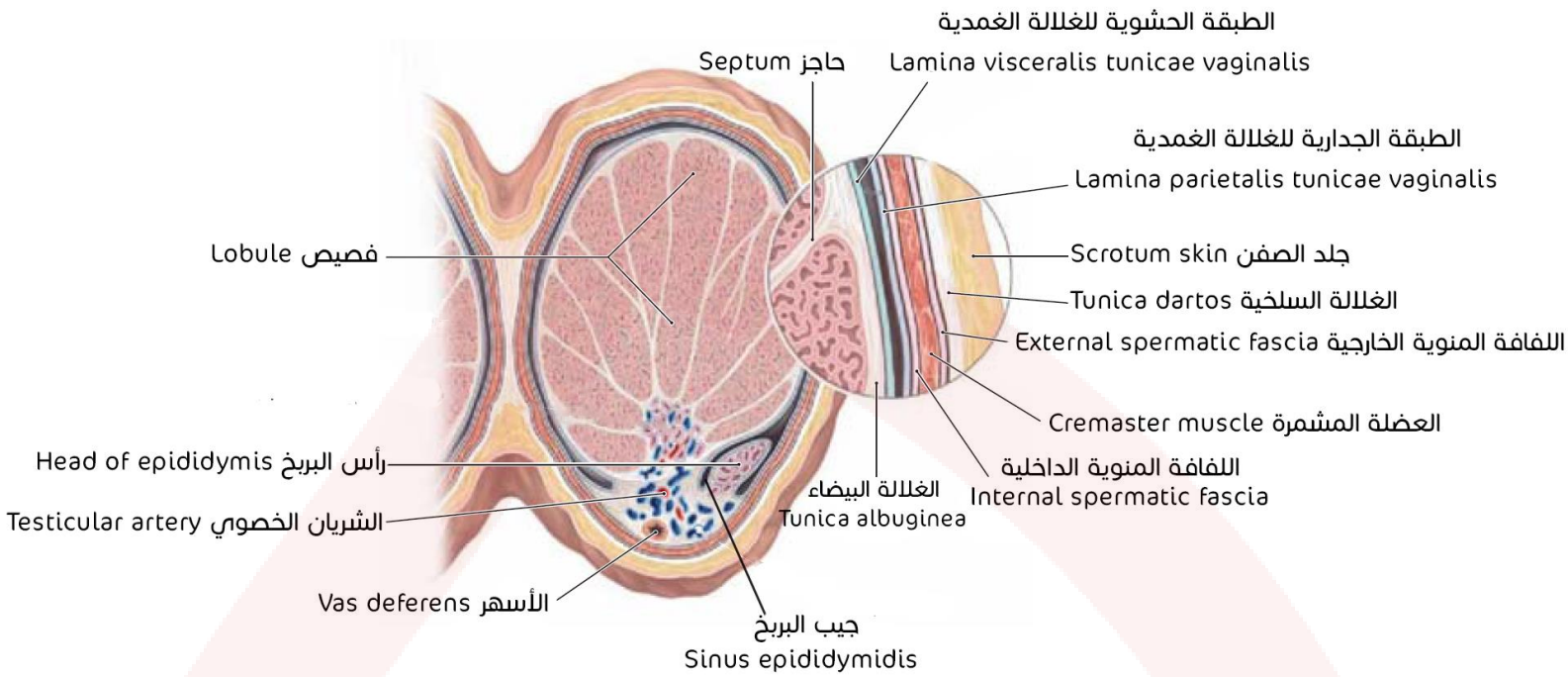




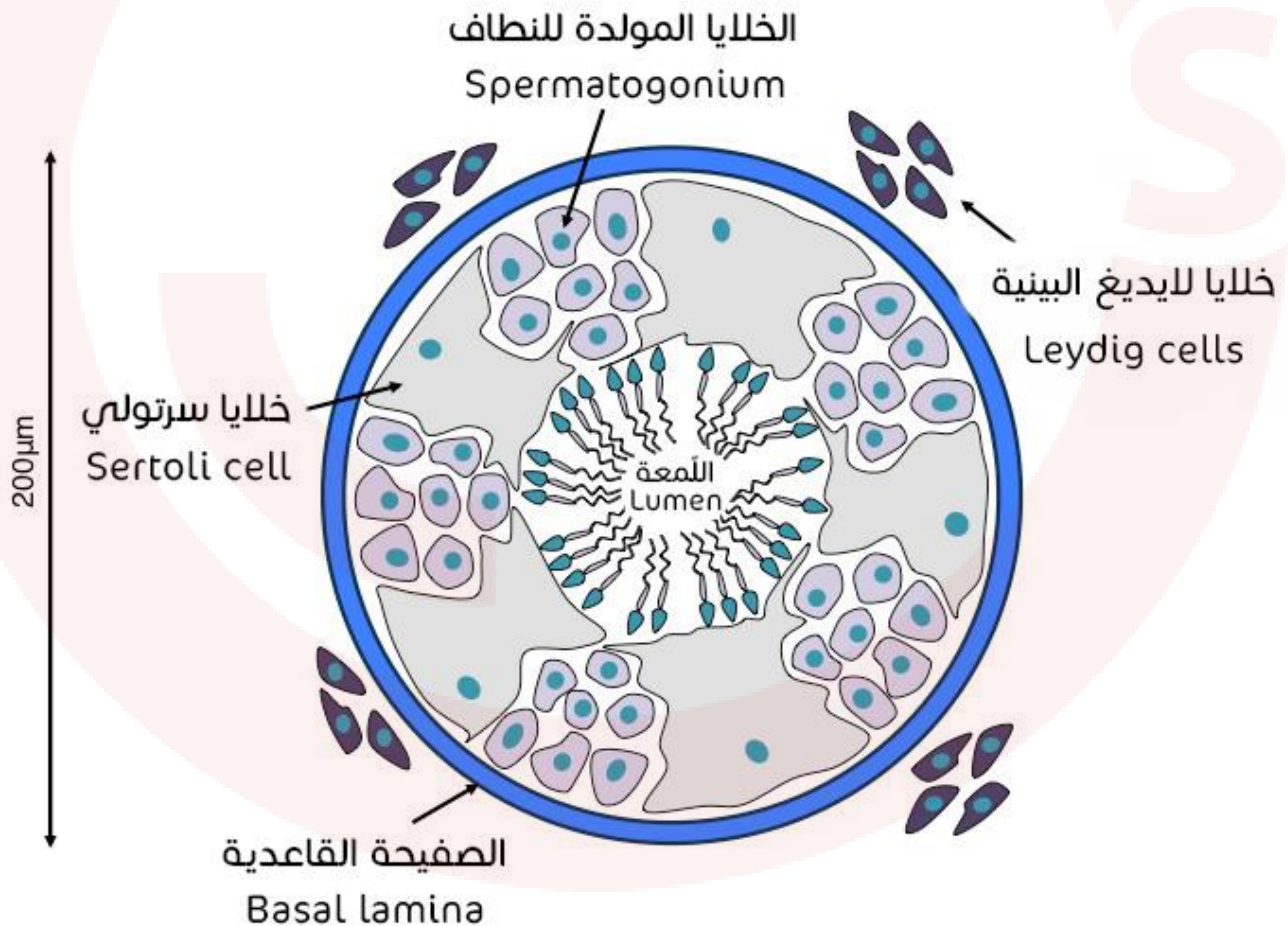
مقطع طولي في الخصية والبربخ:



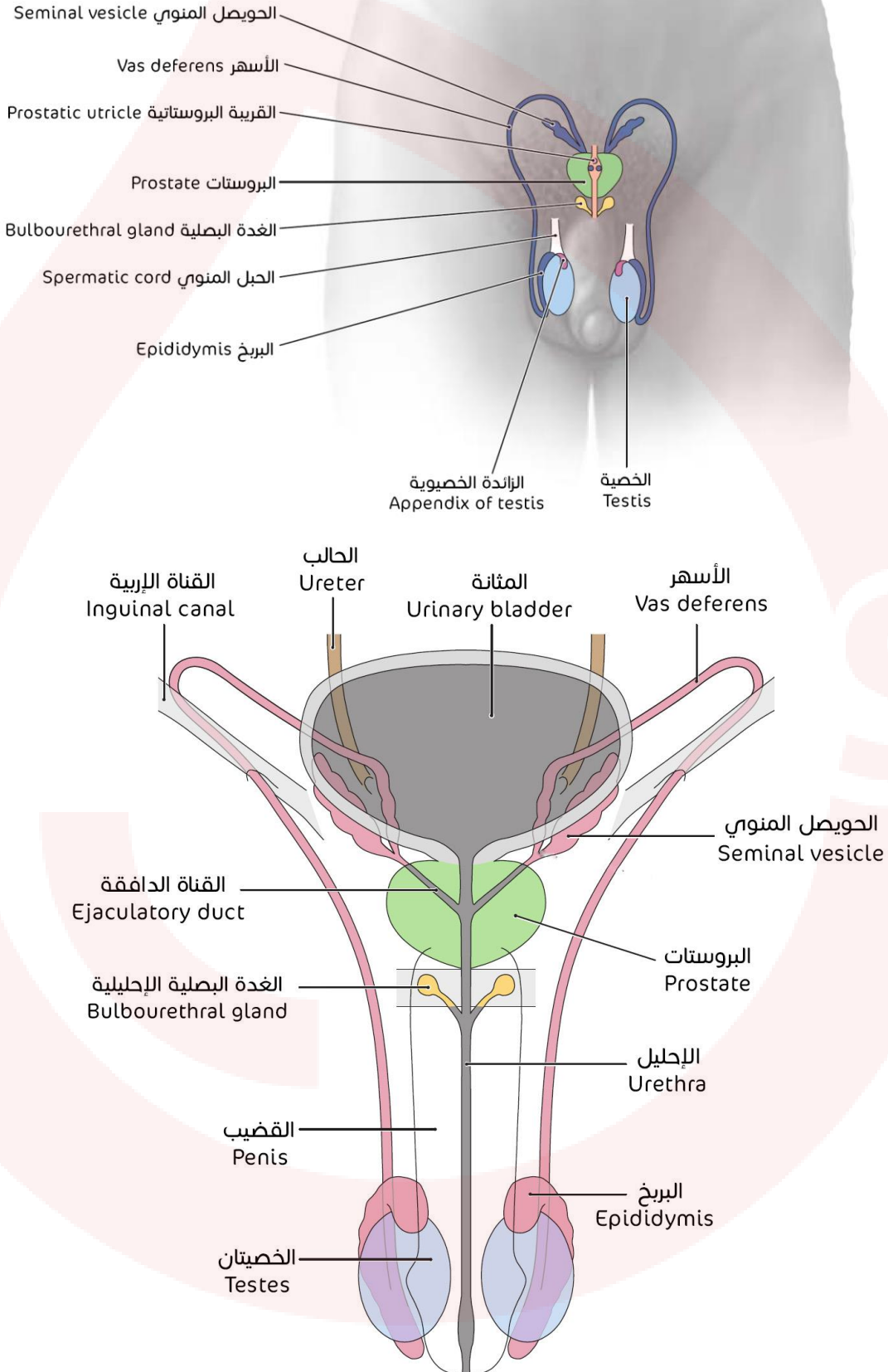
منظر علوي لمقطع عرضي في الخصية، البربخ والأسهر:



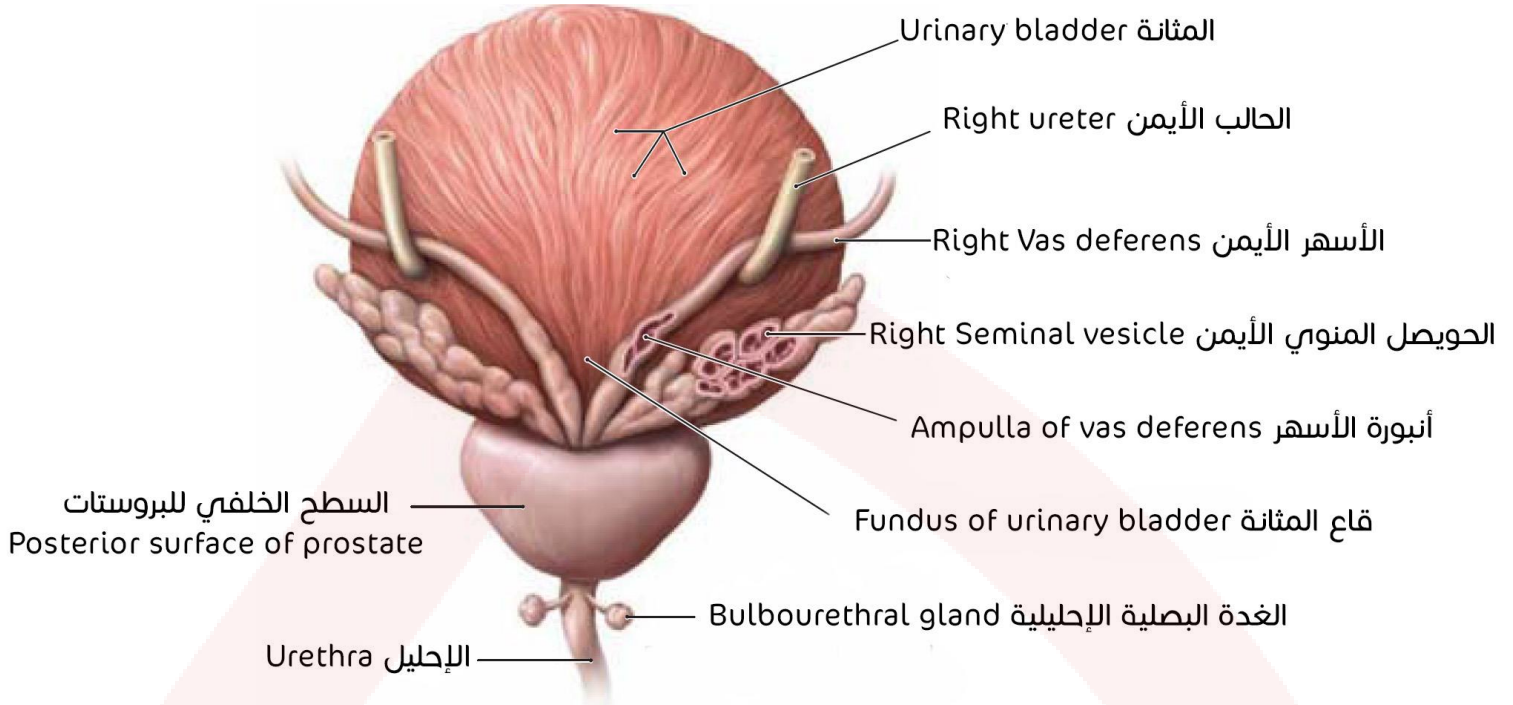
الخلايا المولدة للنطاف في الخصية:



الأسهران، الحويصلتان المنويتان، القناتان الدافقتان والموثة

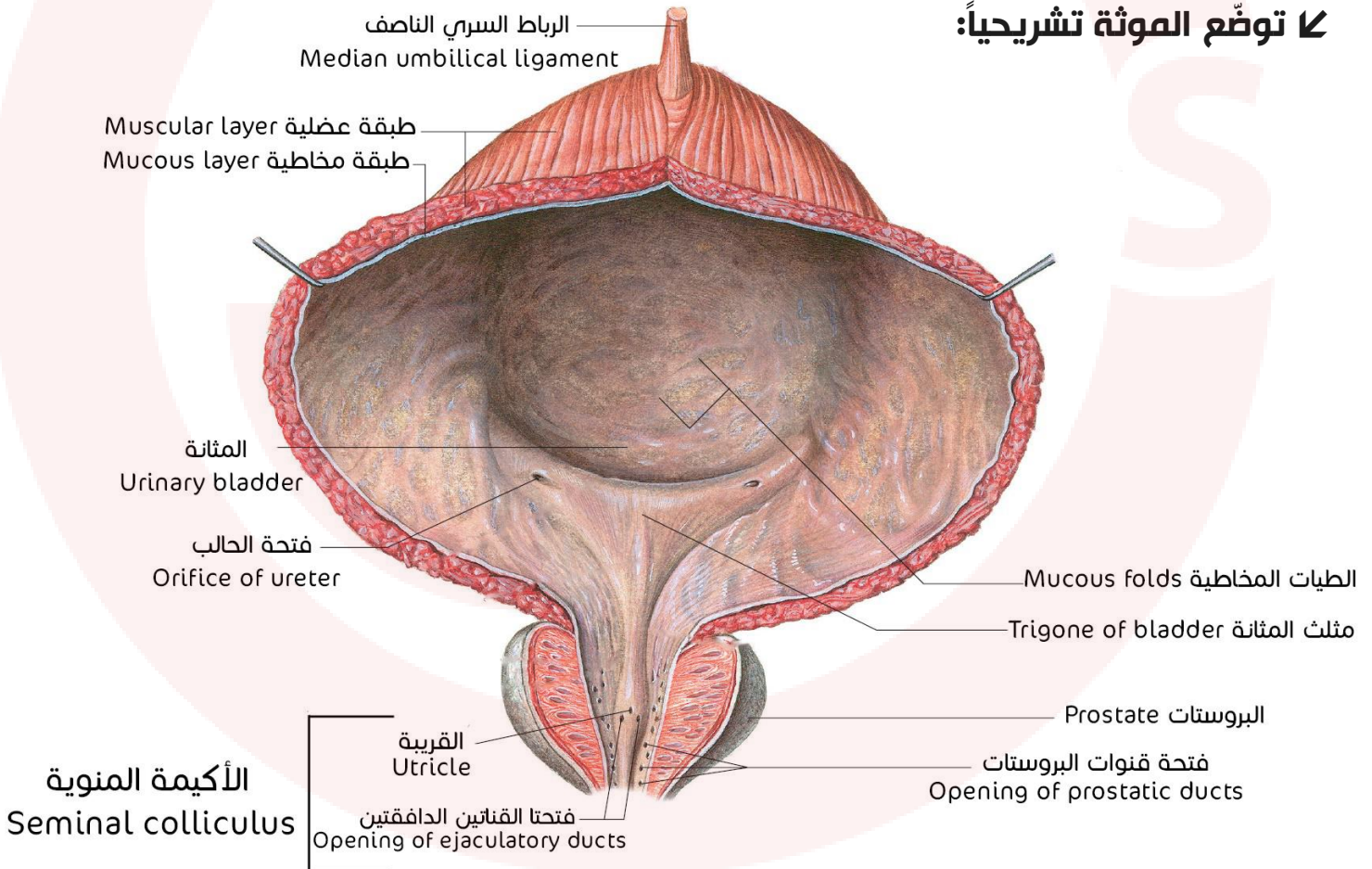


الوجه الخلفي للمثانة عند الذكر:



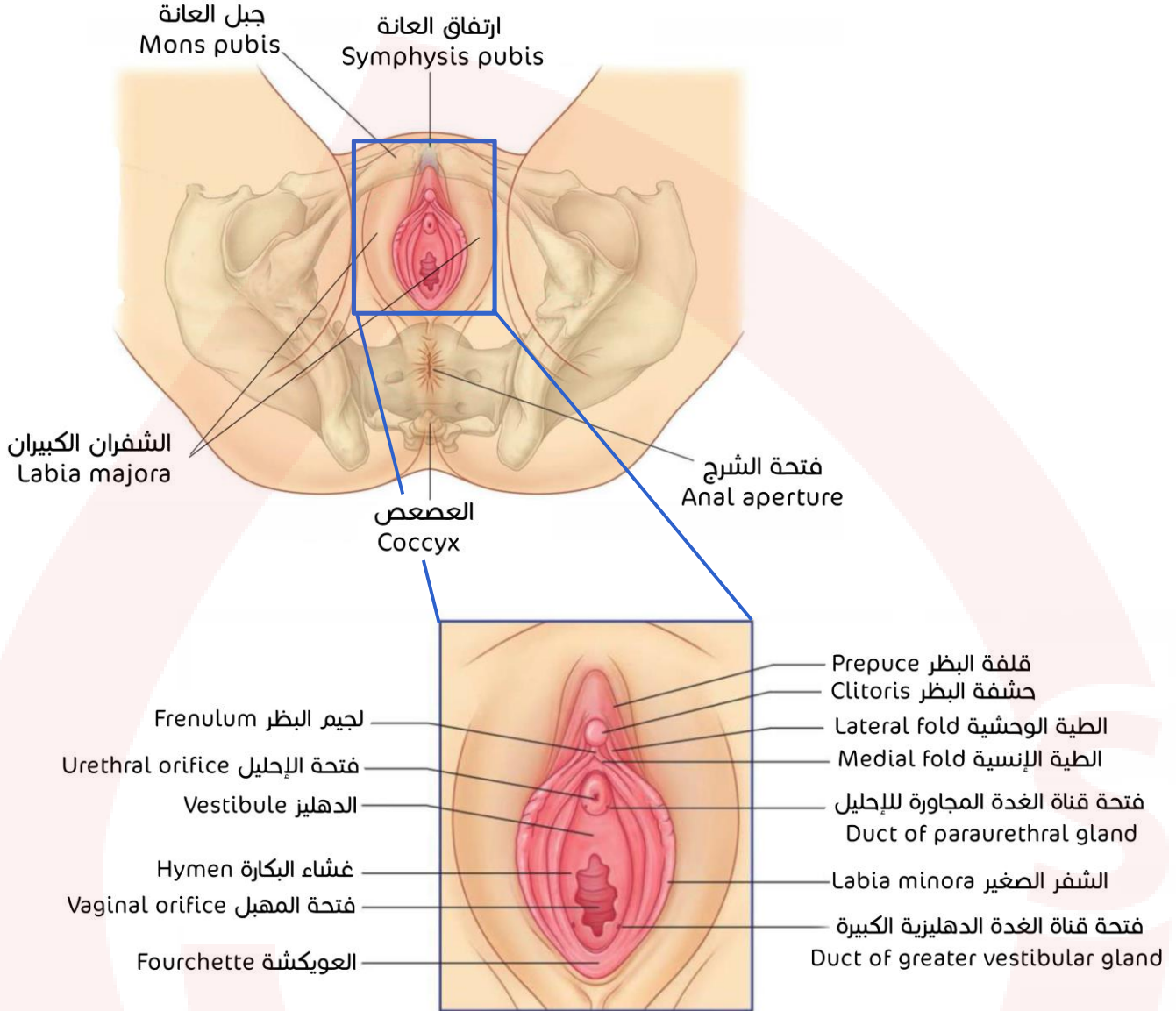
الموثة

توضع الموثة تشريحياً:

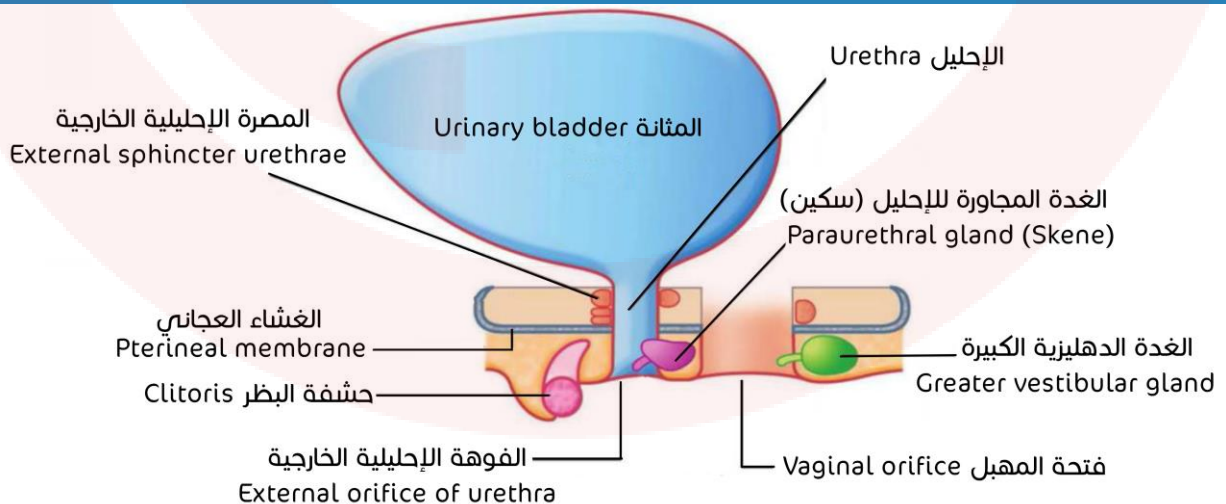


الجهاز التناسلي الأنثوي

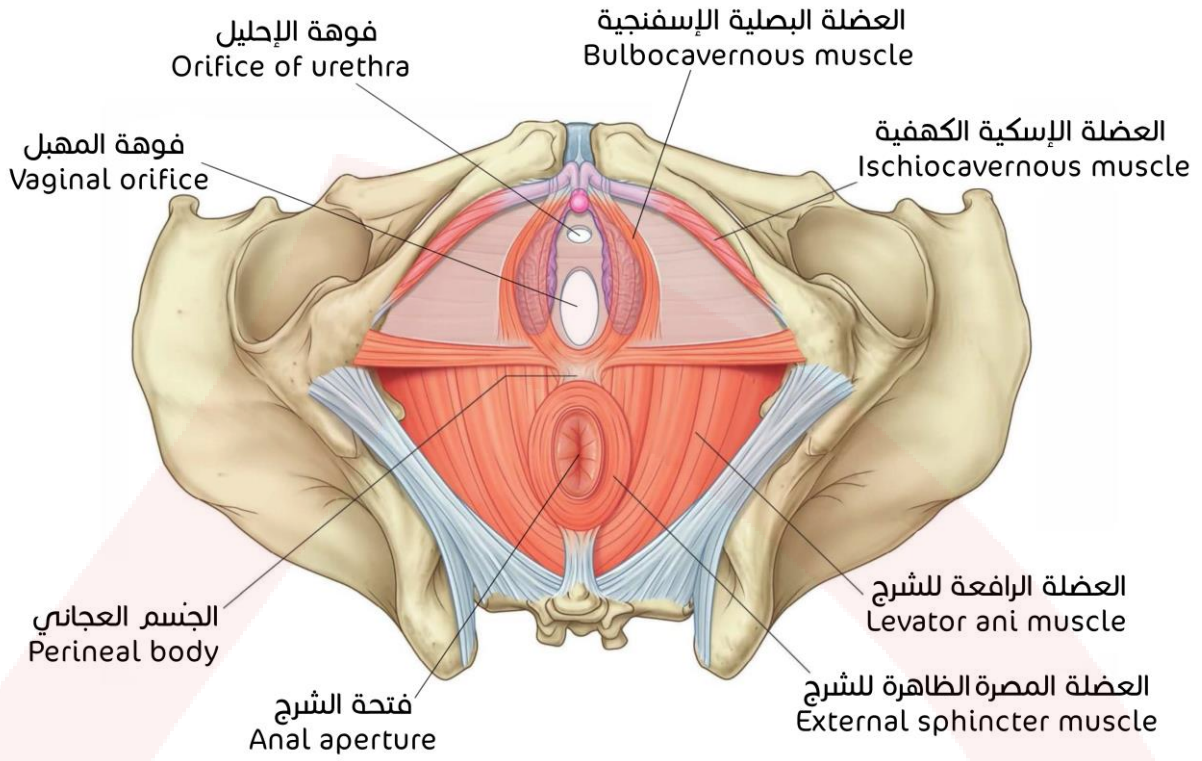
الأعضاء التناسلية الخارجية



شكل تخطيطي للتوضيح:

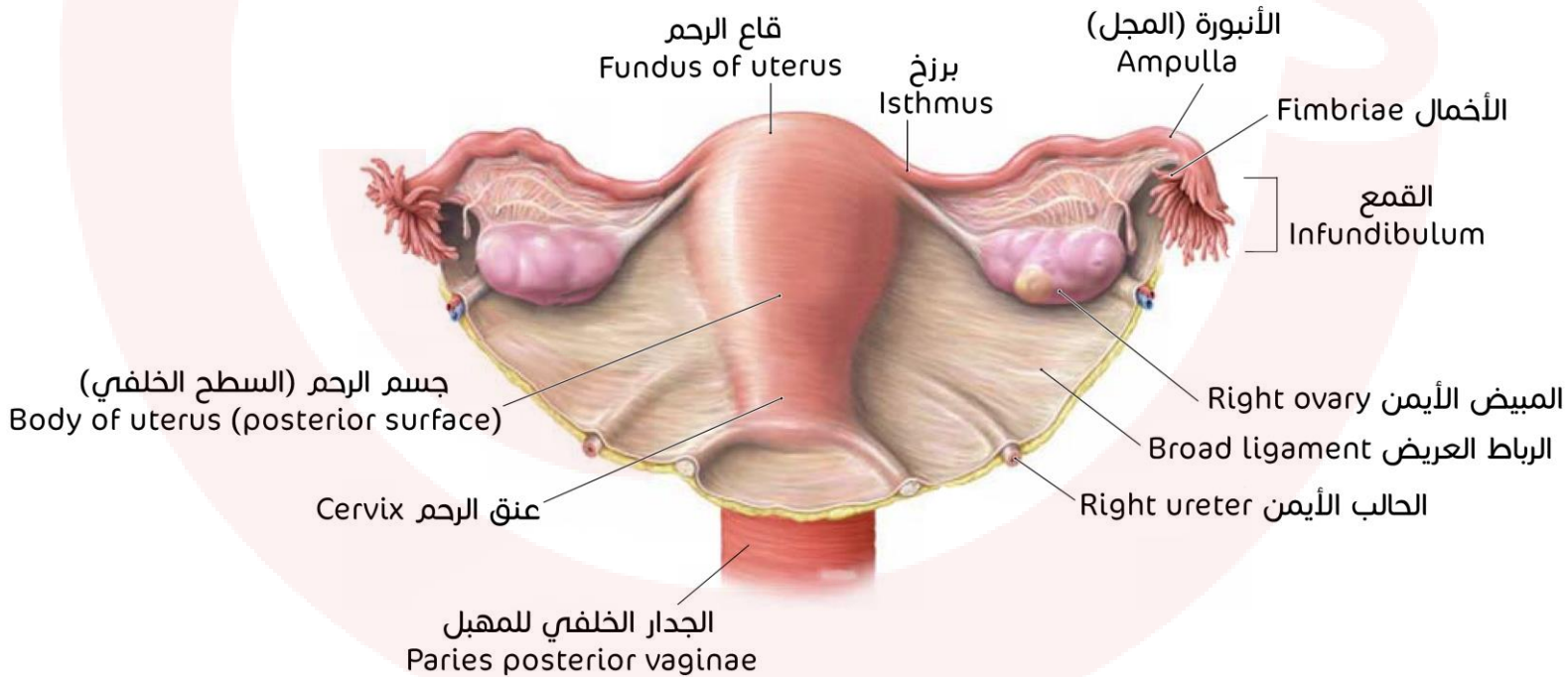


العجان

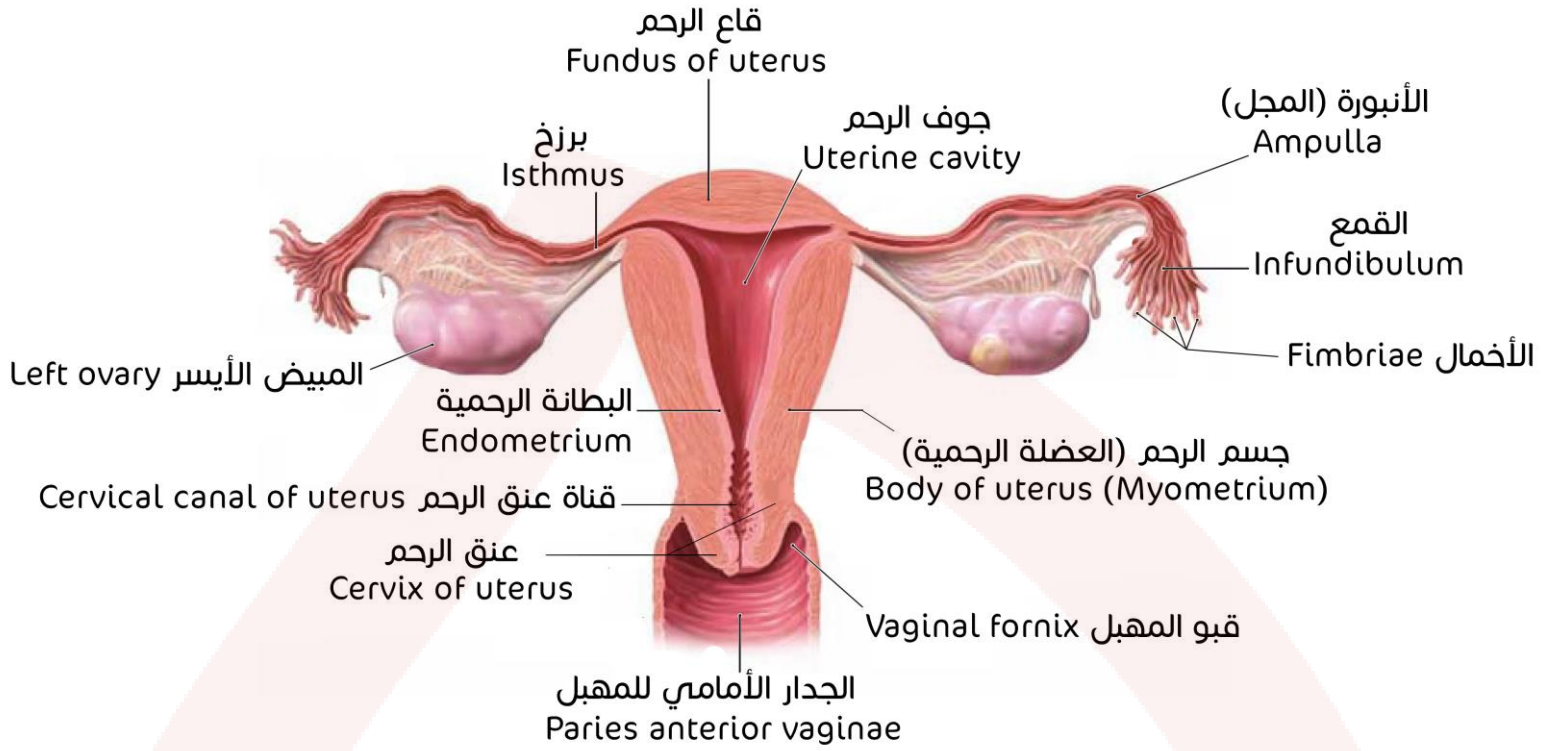


البنى التناسلية الداخلية

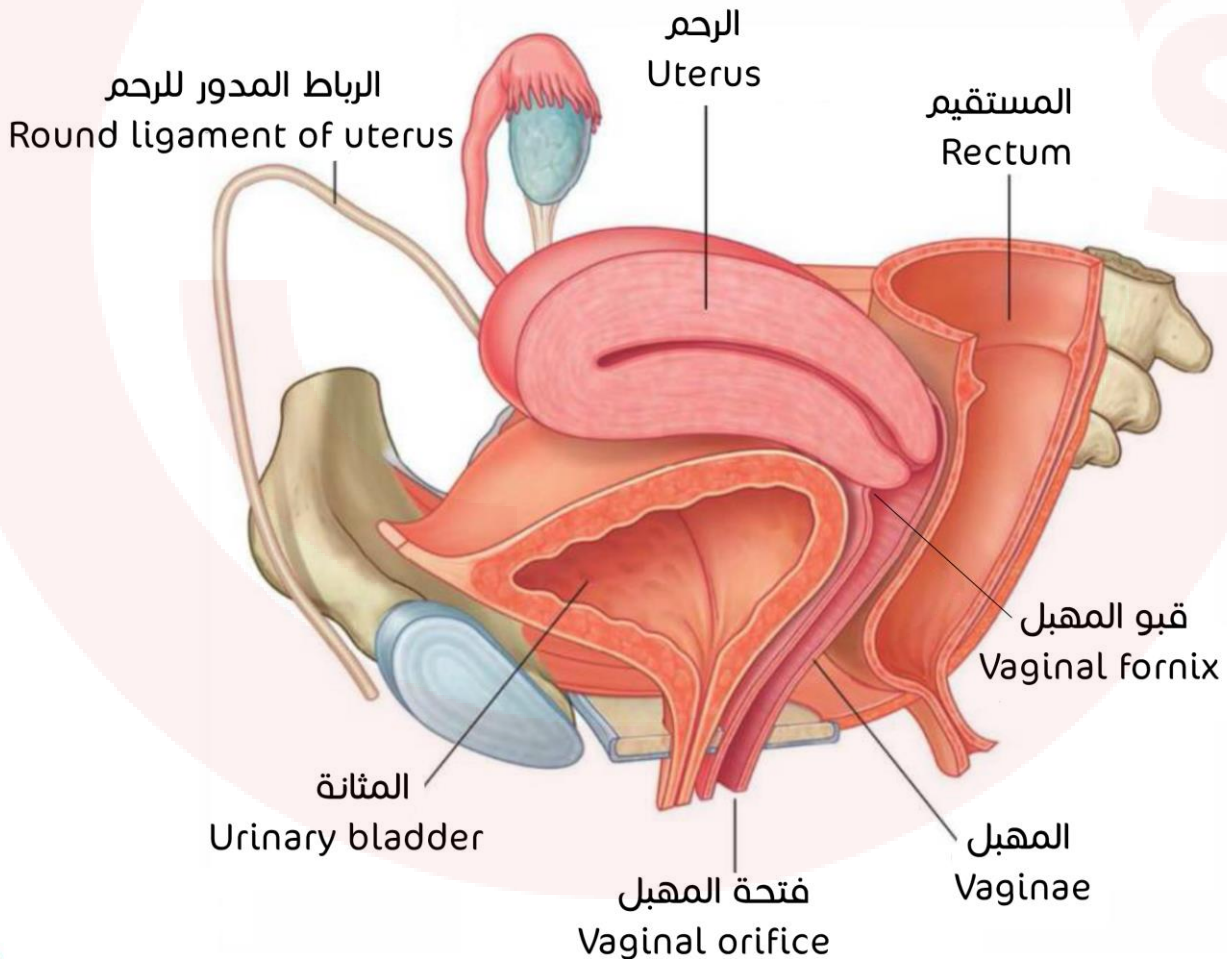
منظر خلفي:



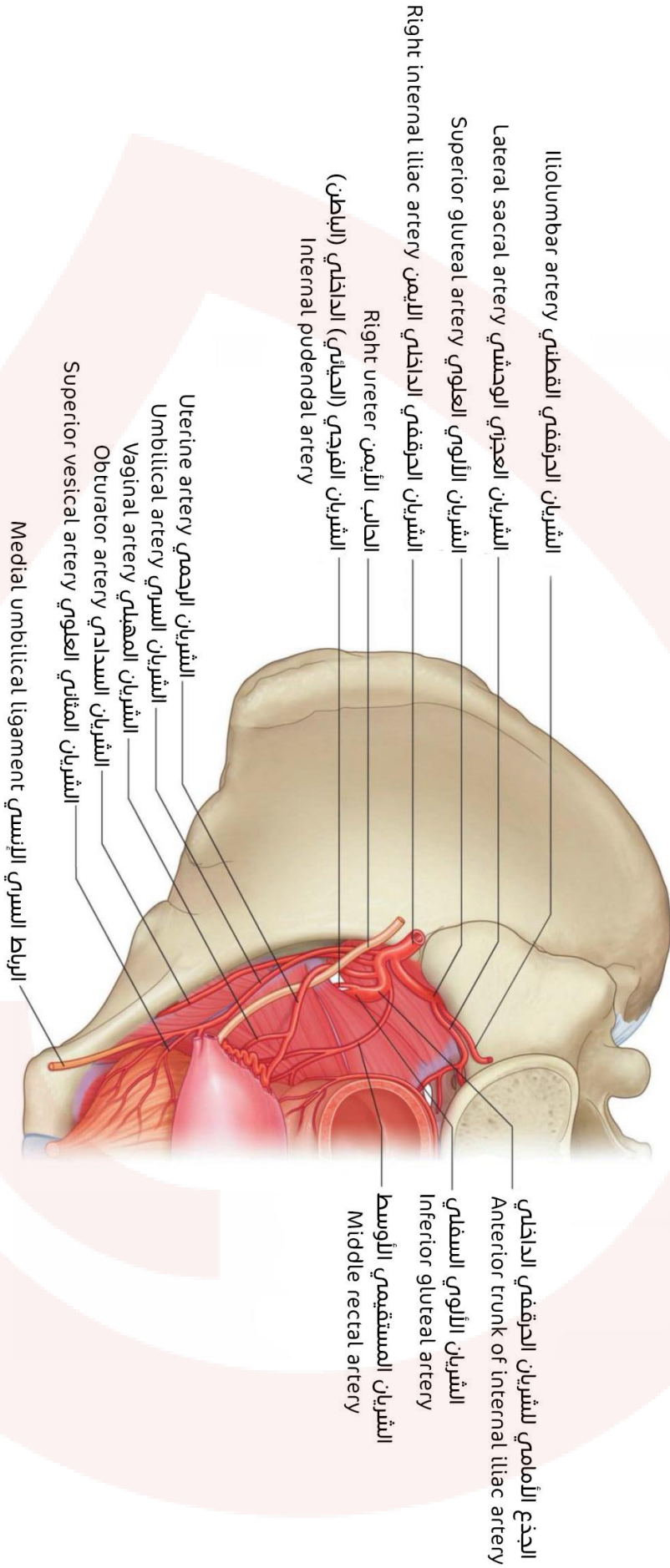
مقطع جبهي:



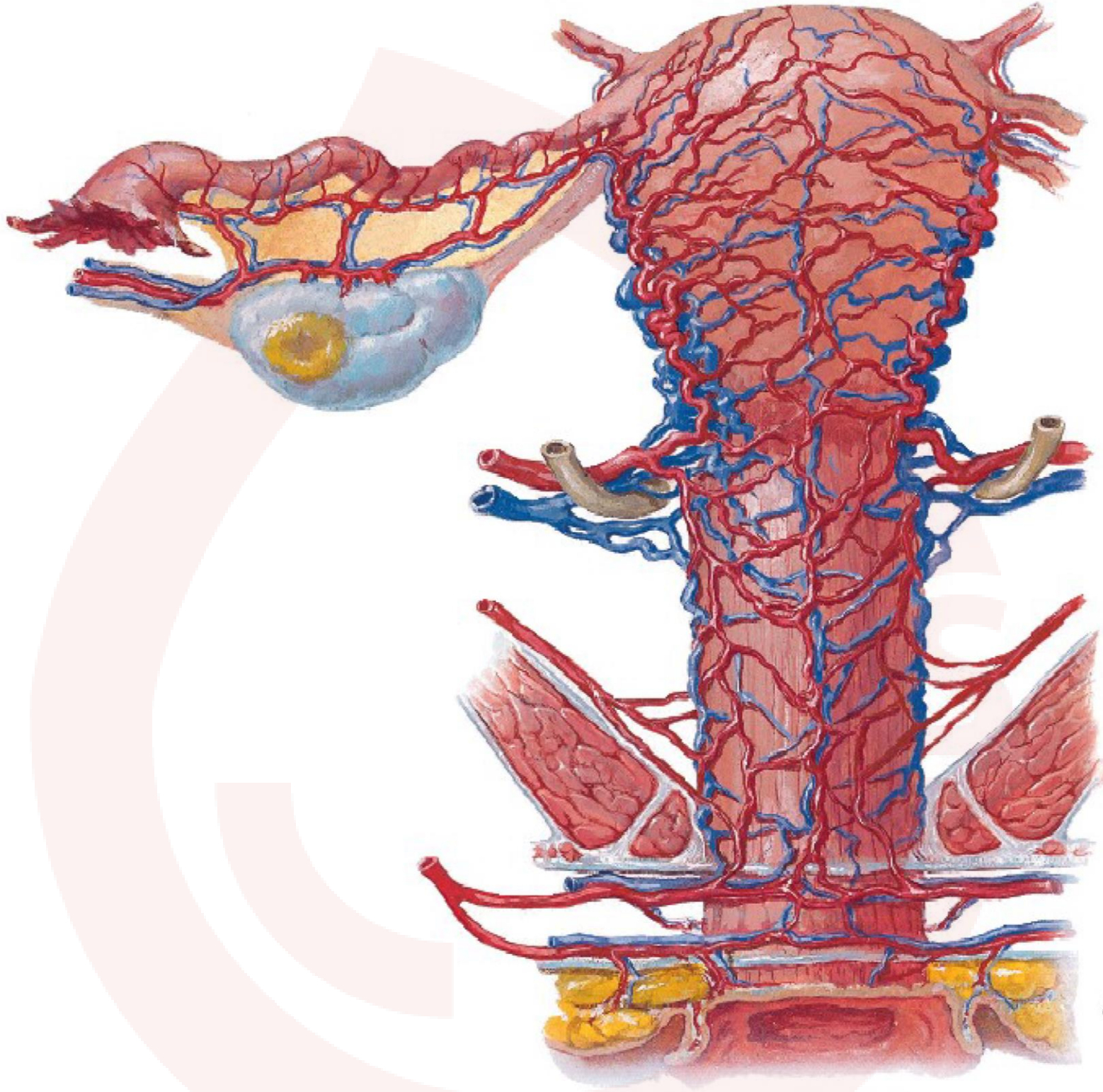
المهبل



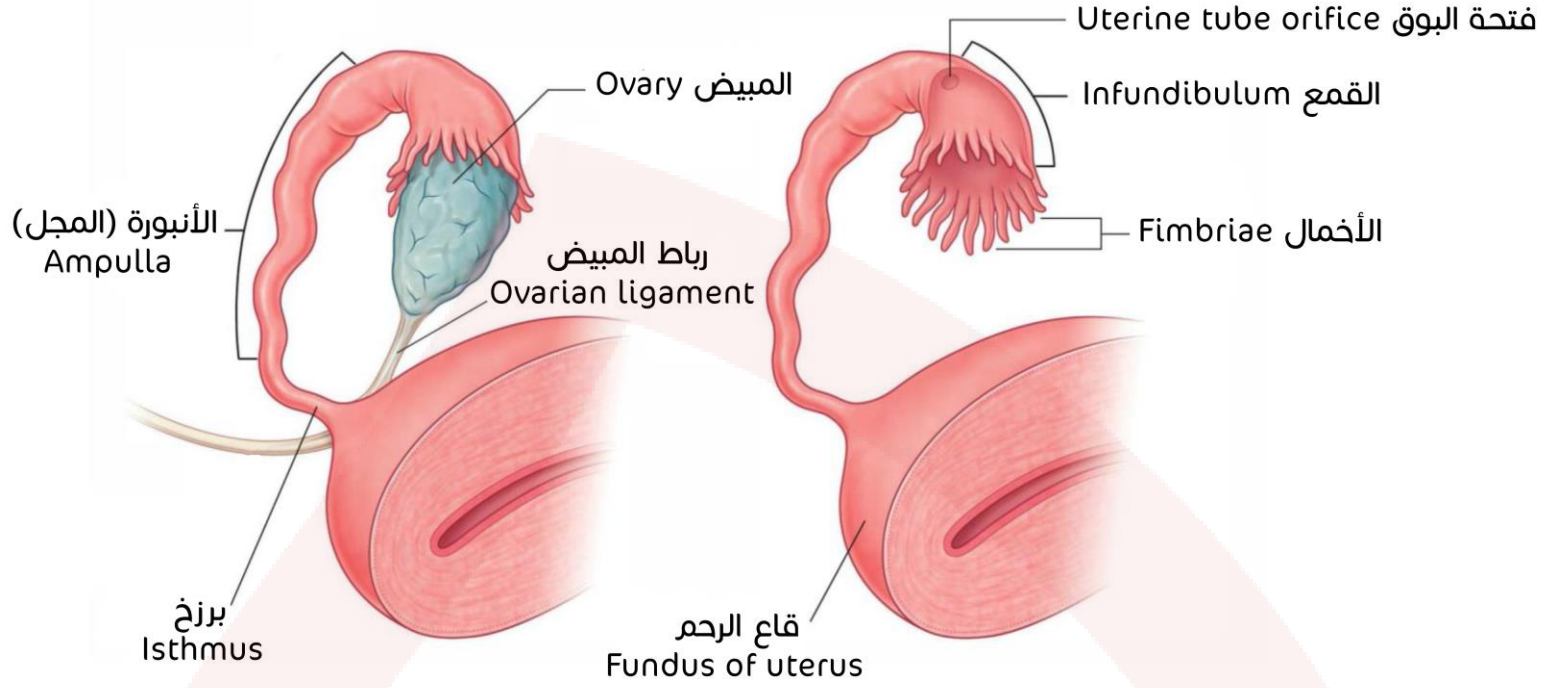
التروية الشريانية للمهبل:



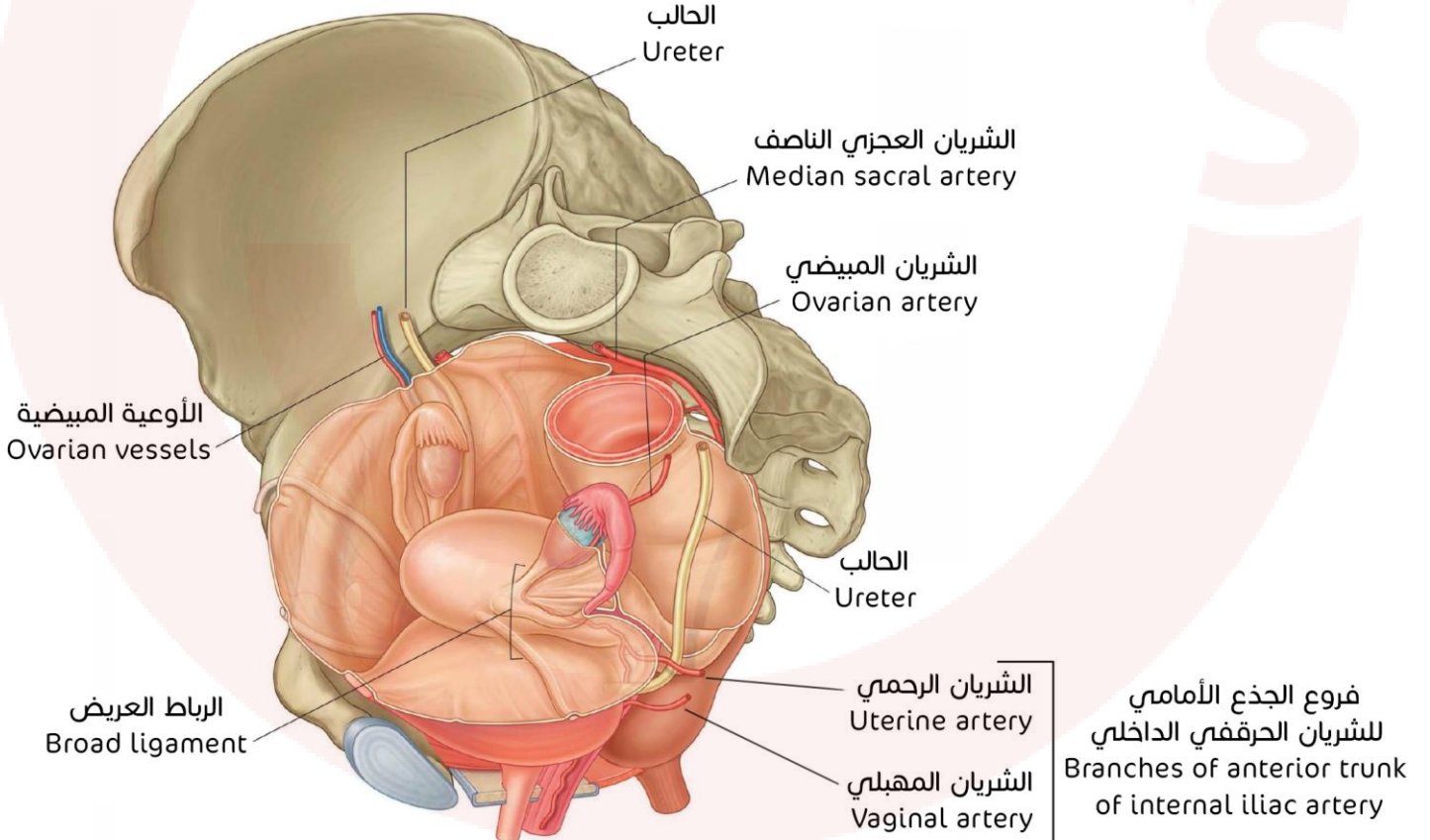
الضفيرة التي تشكلها الأوردة حول المهبل:



البوقان

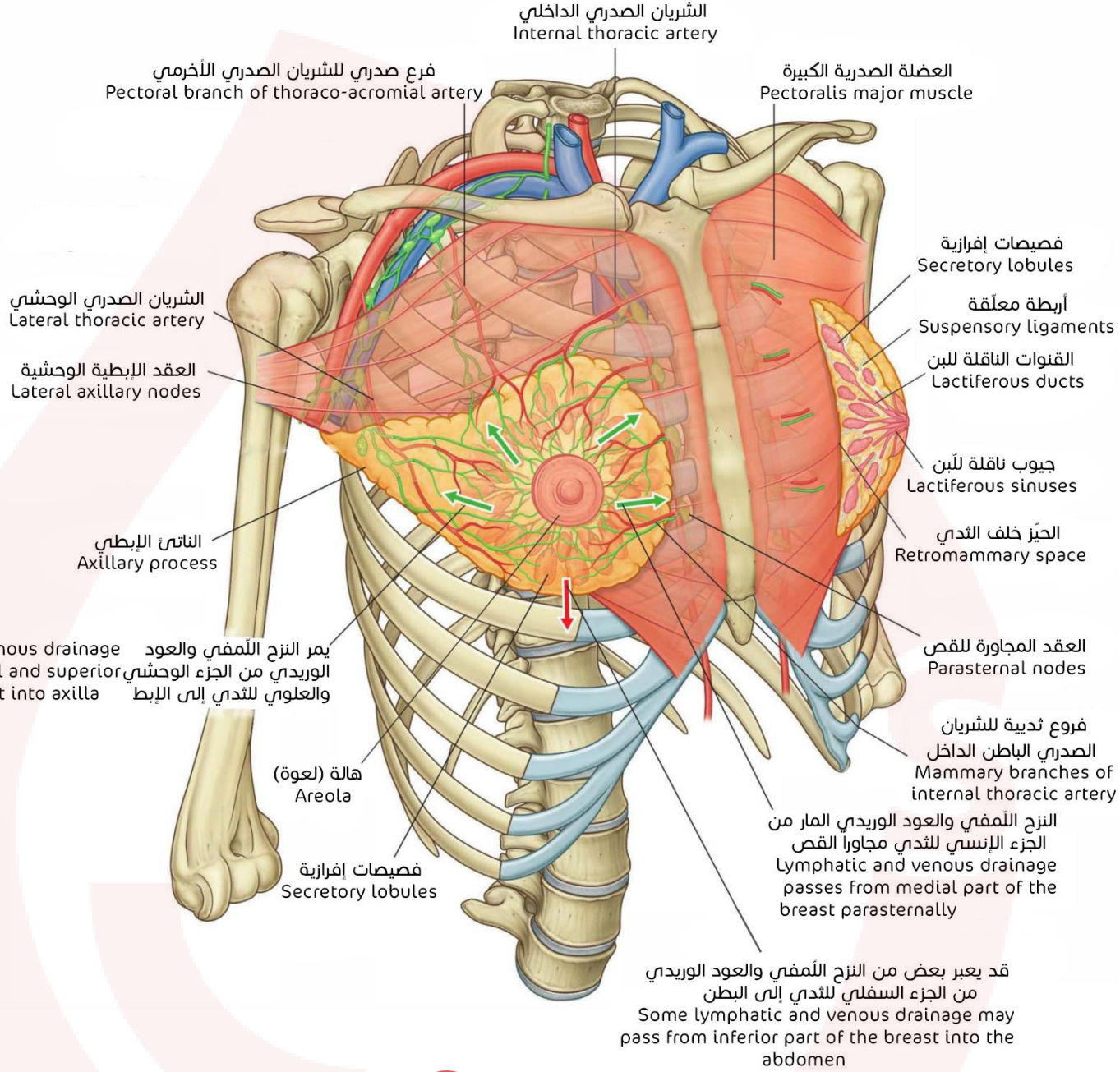


تروية البوقان والمبيض:

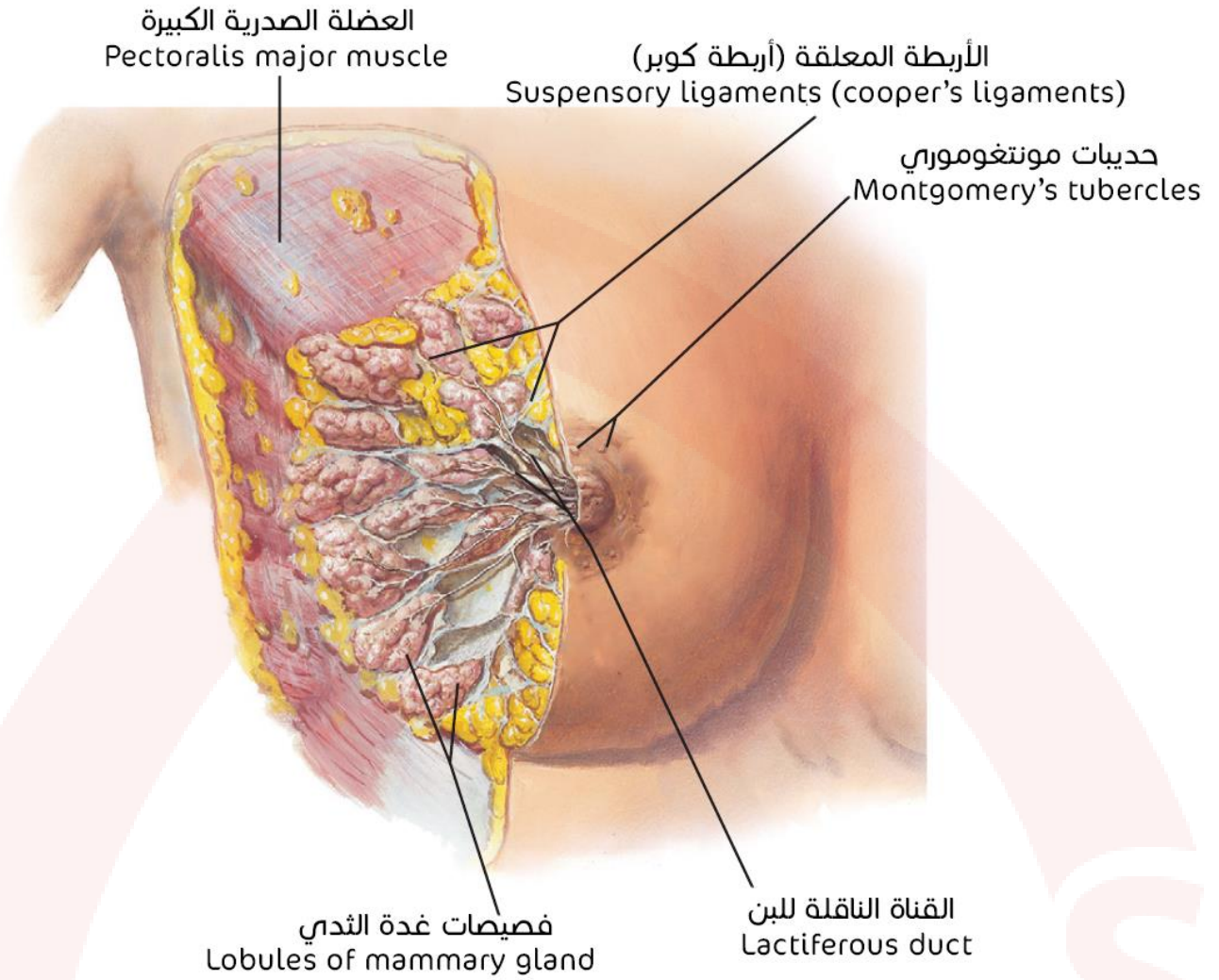


الغدة الثديية

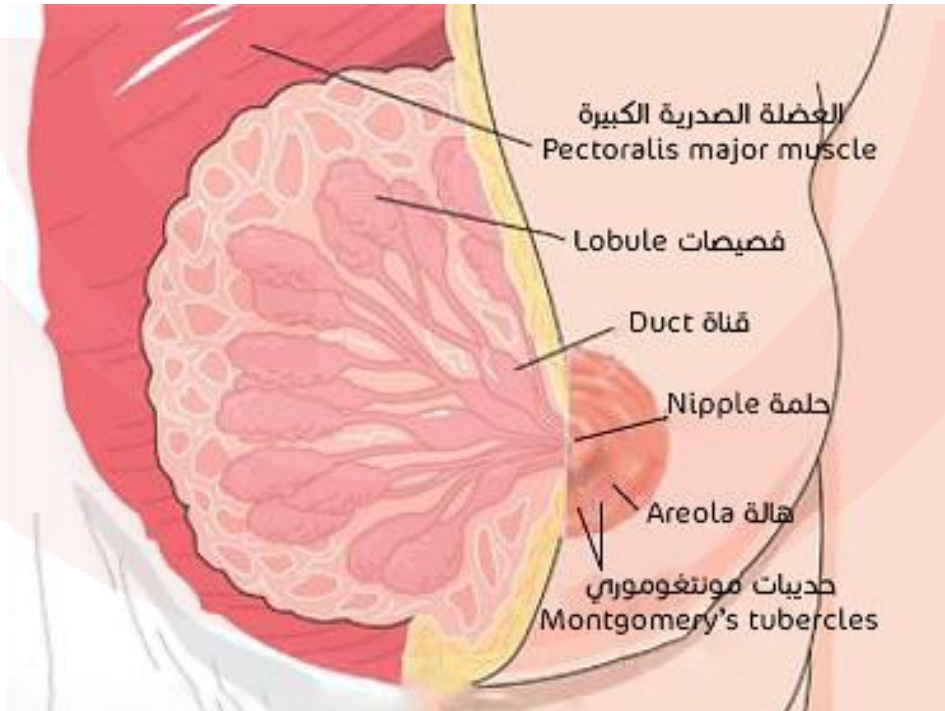
التوضع التشريحي للثديين



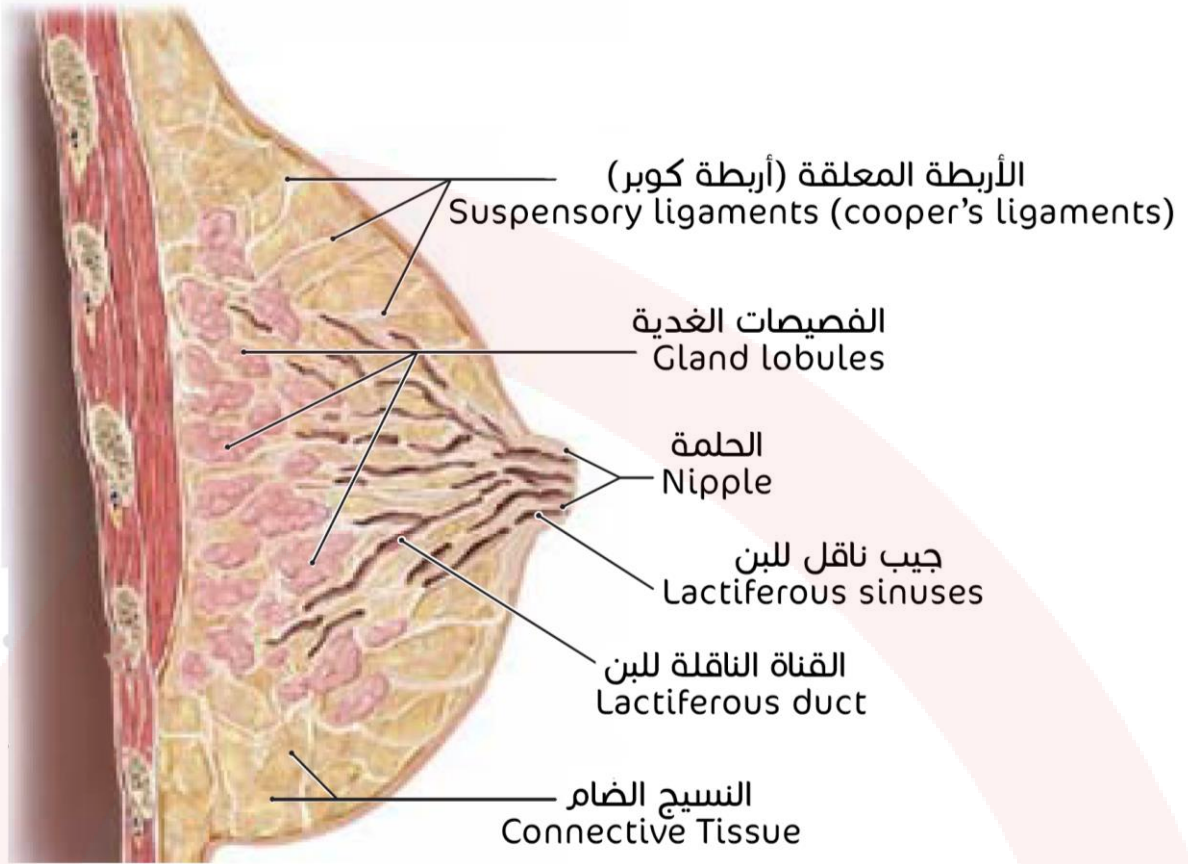
مكونات غدة الثدي



شكل ترسيمي للتوضيح:



مقطع طولي في الغدة:



العضلة الصدرية الكبيرة
Pectoralis major

جيب ناقل للبن
Lactiferous sinuses

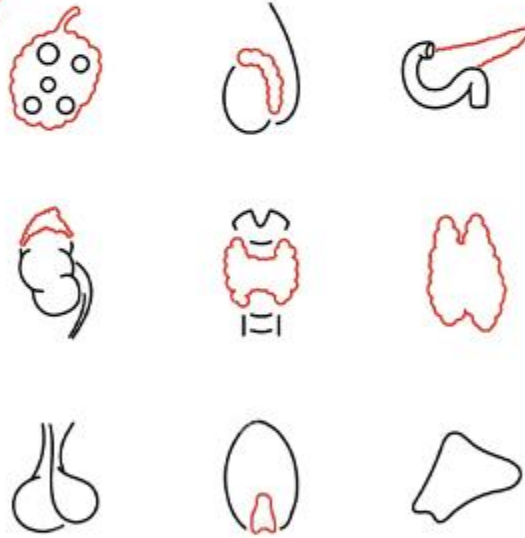
القنوات الناقلة للبن
Lactiferous ducts

غدد إفرازية
Secretory glands

اللفافة الصدرية العميقة
Deep pectoral fascia



الجهاز الغدي الصماوي Endocrine system

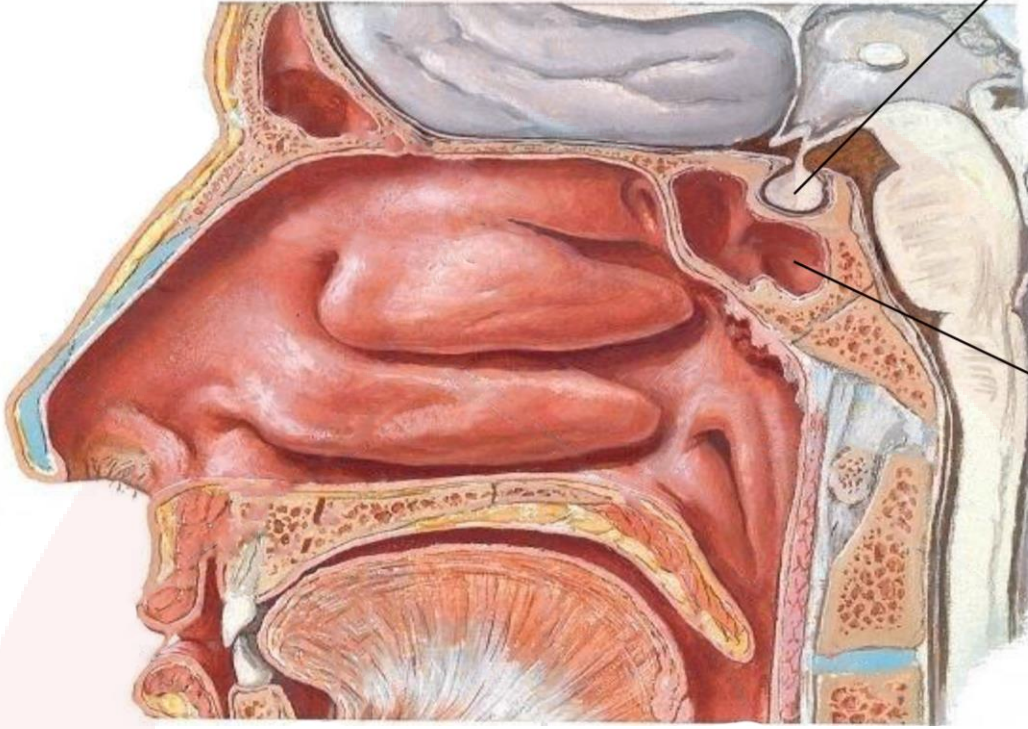


الغدة النخامية

موقع الغدة النخامية في السرج التركي

الغدة النخامية في السرج التركي
Pituitary gland in sella turcica

الجيب الوتدي
Sphenoidal sinus



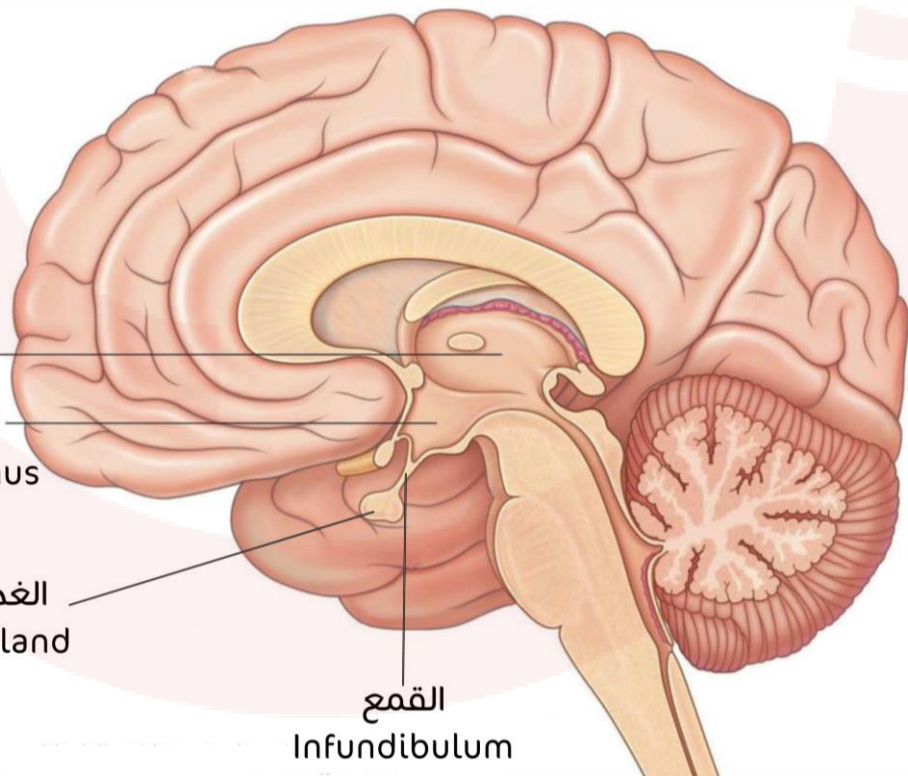
صورة توضح اتصال الغدة النخامية مع الوطاء عبر القمع

المهاد
Thalamus

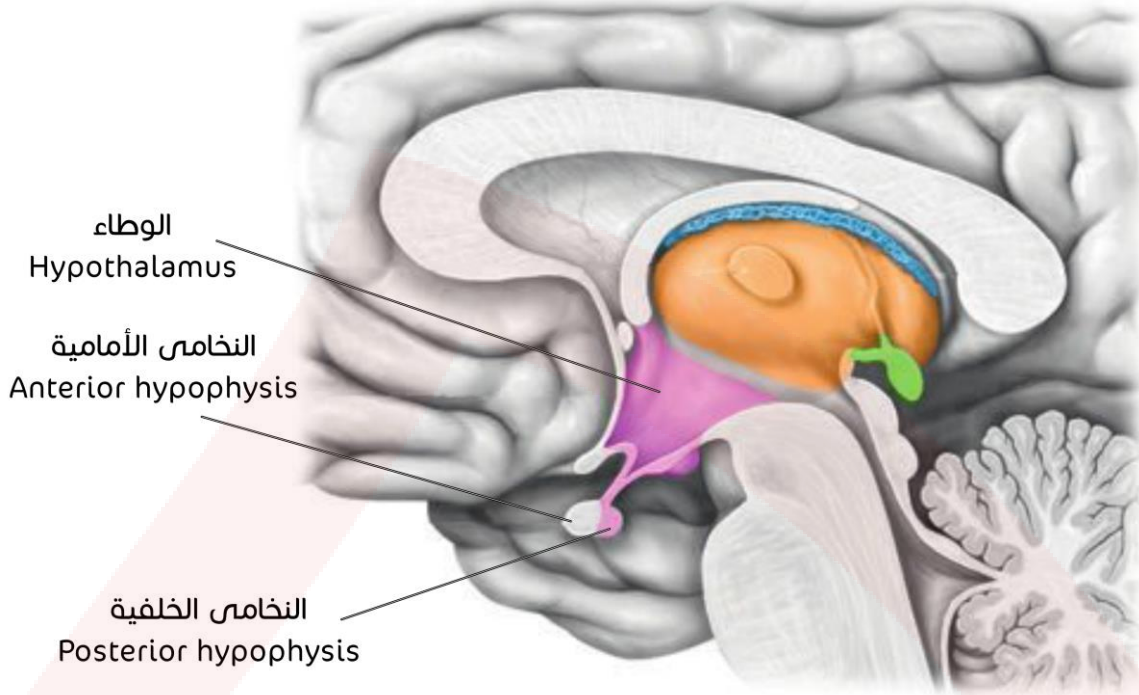
الوطاء
Hypothalamus

الغدة النخامية
Pituitary gland

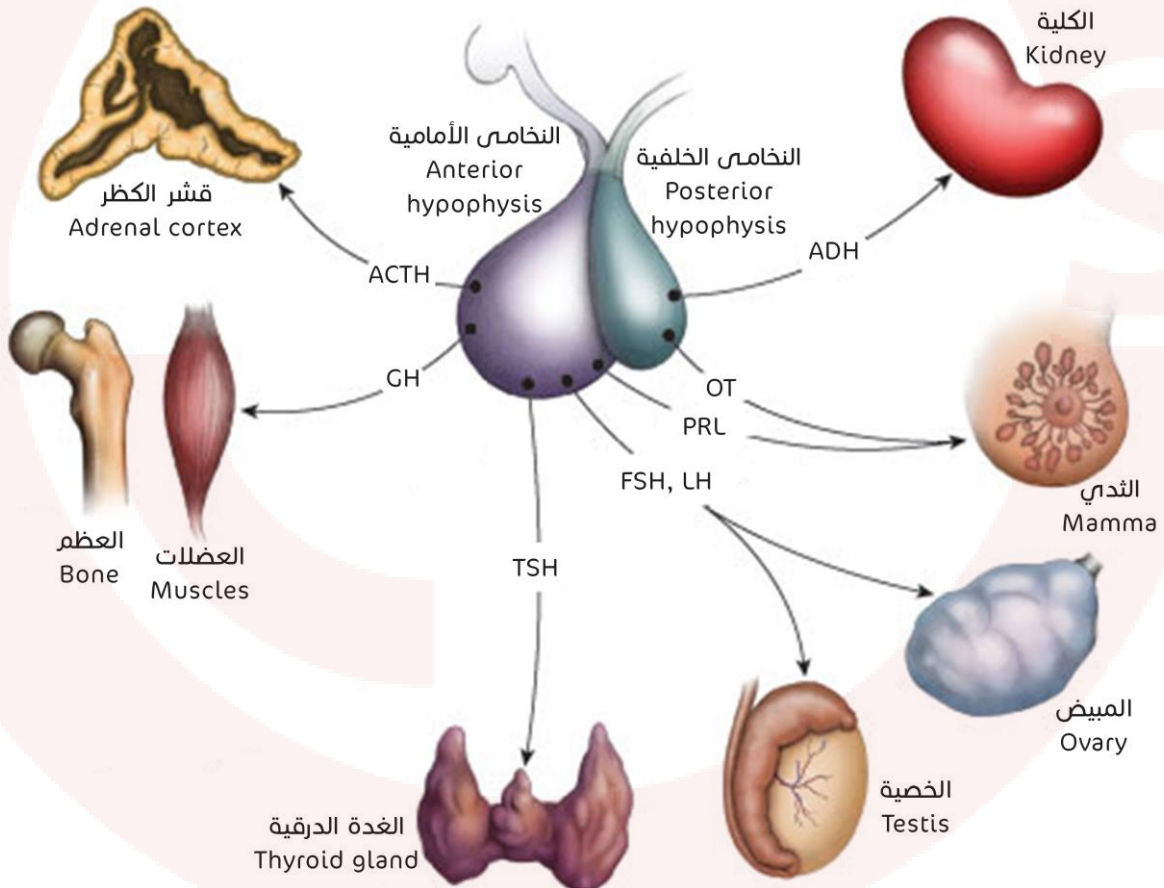
القمع
Infundibulum



مناطق الغدة النخامية

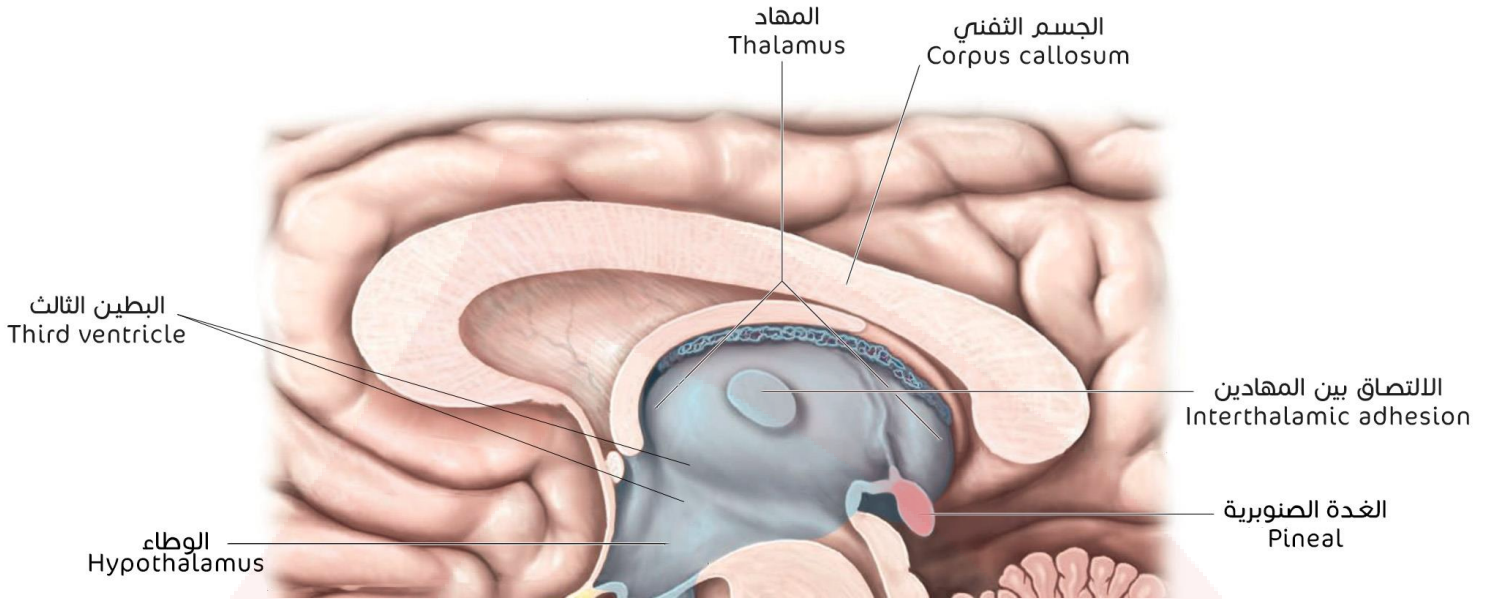


هرمونات الغدة النخامية⁷



⁷ الهرمون المضاد للإبالة ADH والأوكسيتوسين يخزانان في النخامة الخلفية وينتجان من الوطاء.

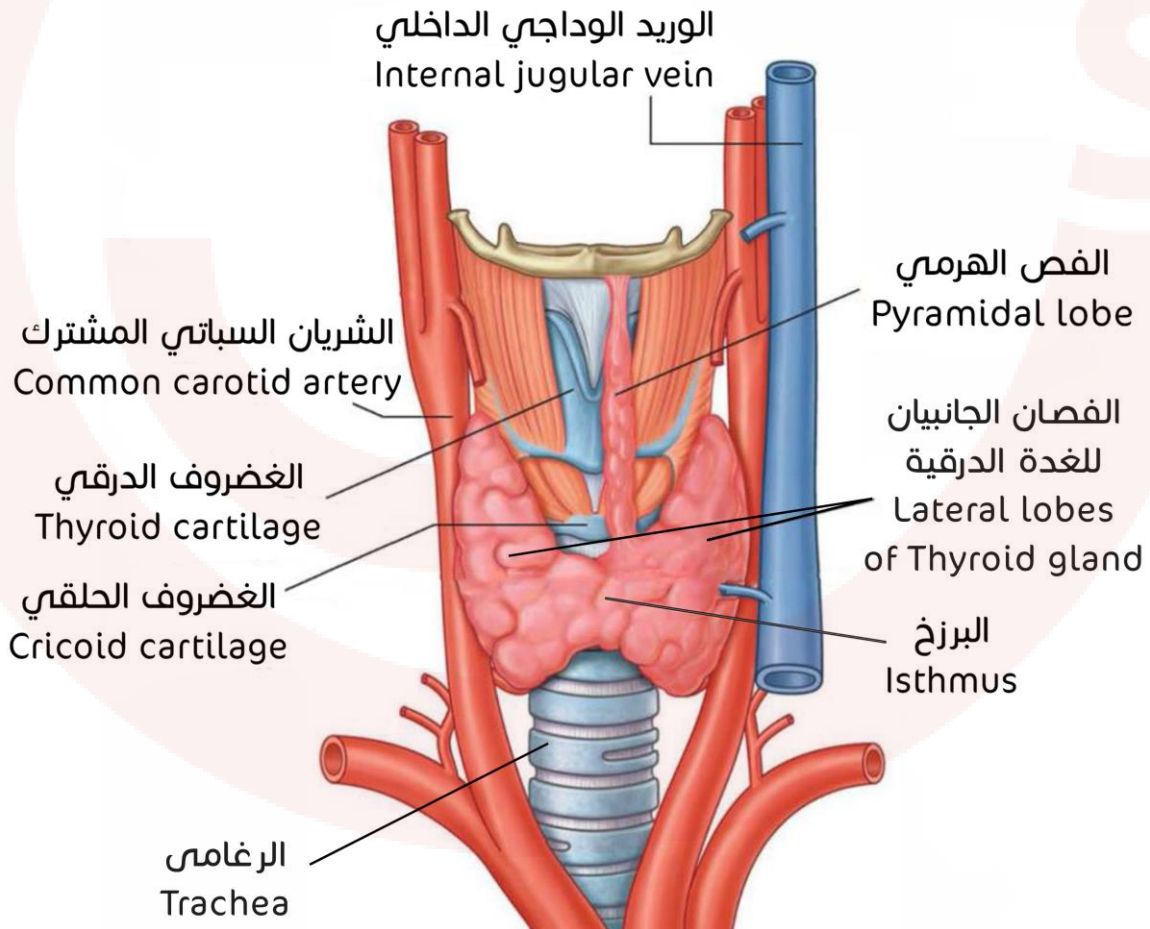
الغدة الصنوبرية



الغدة الدرقية والغدد جارات الدرقية

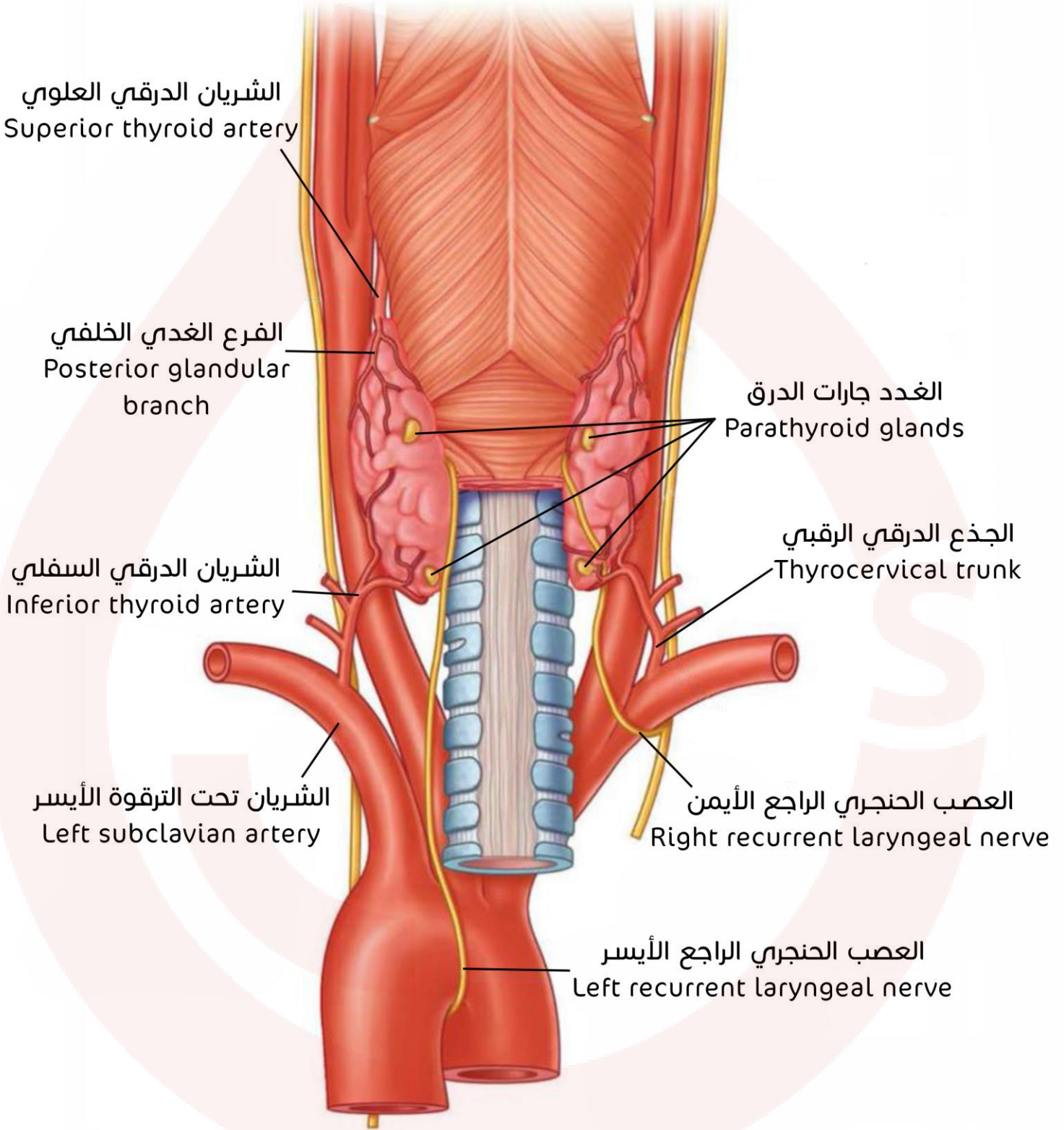
الغدة الدرقية

منظر أمامي:

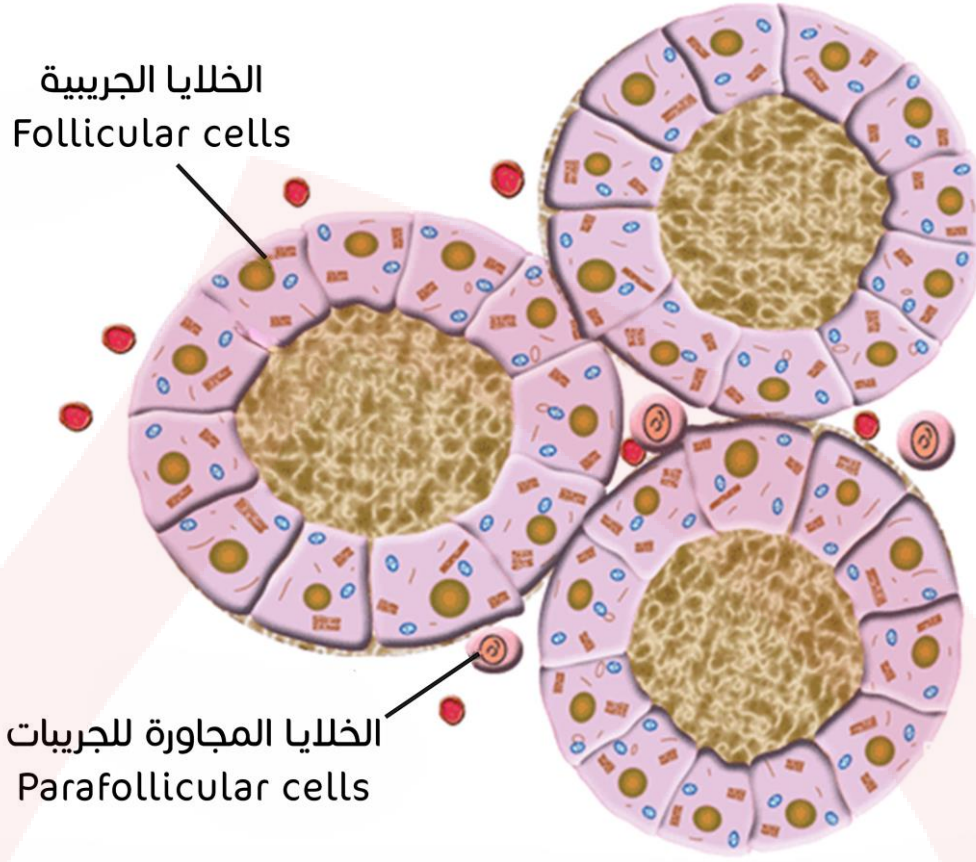


الغدد جارات الدرقية والشرايين الدرقية

منظر خلفي:

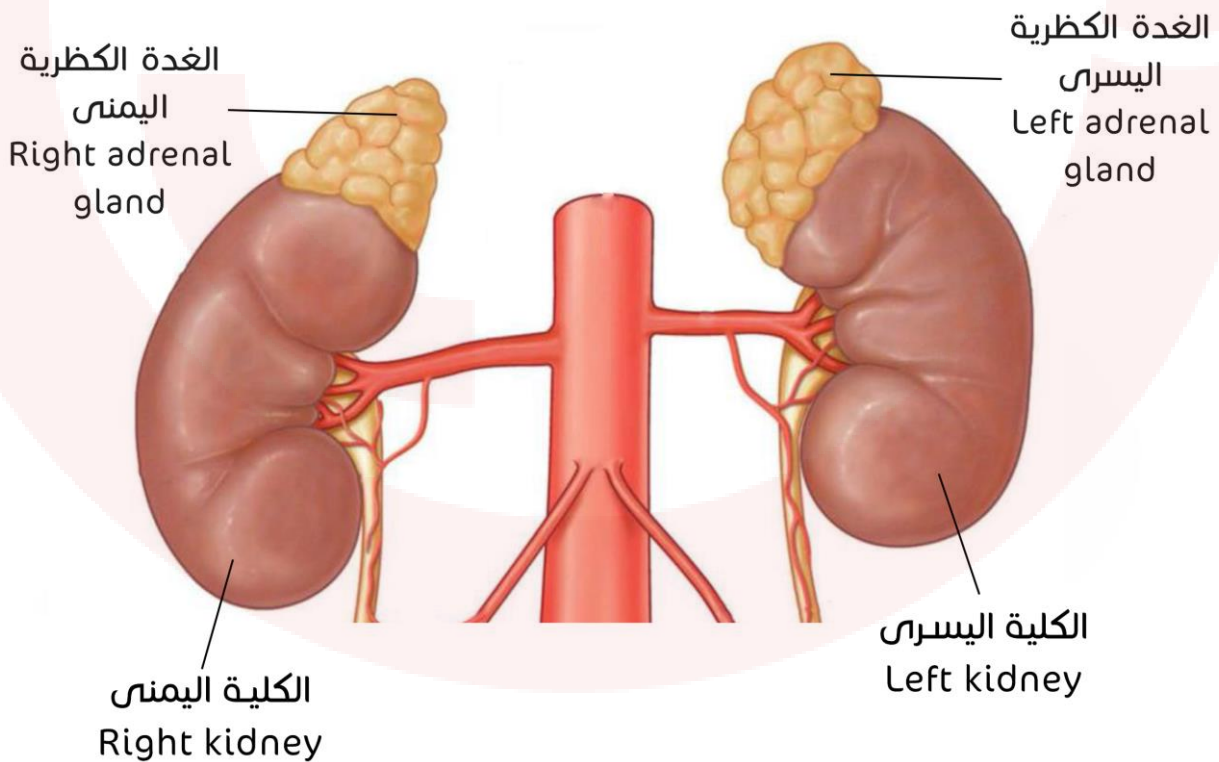


الخلايا الجريبية والمجاورة للجريبات

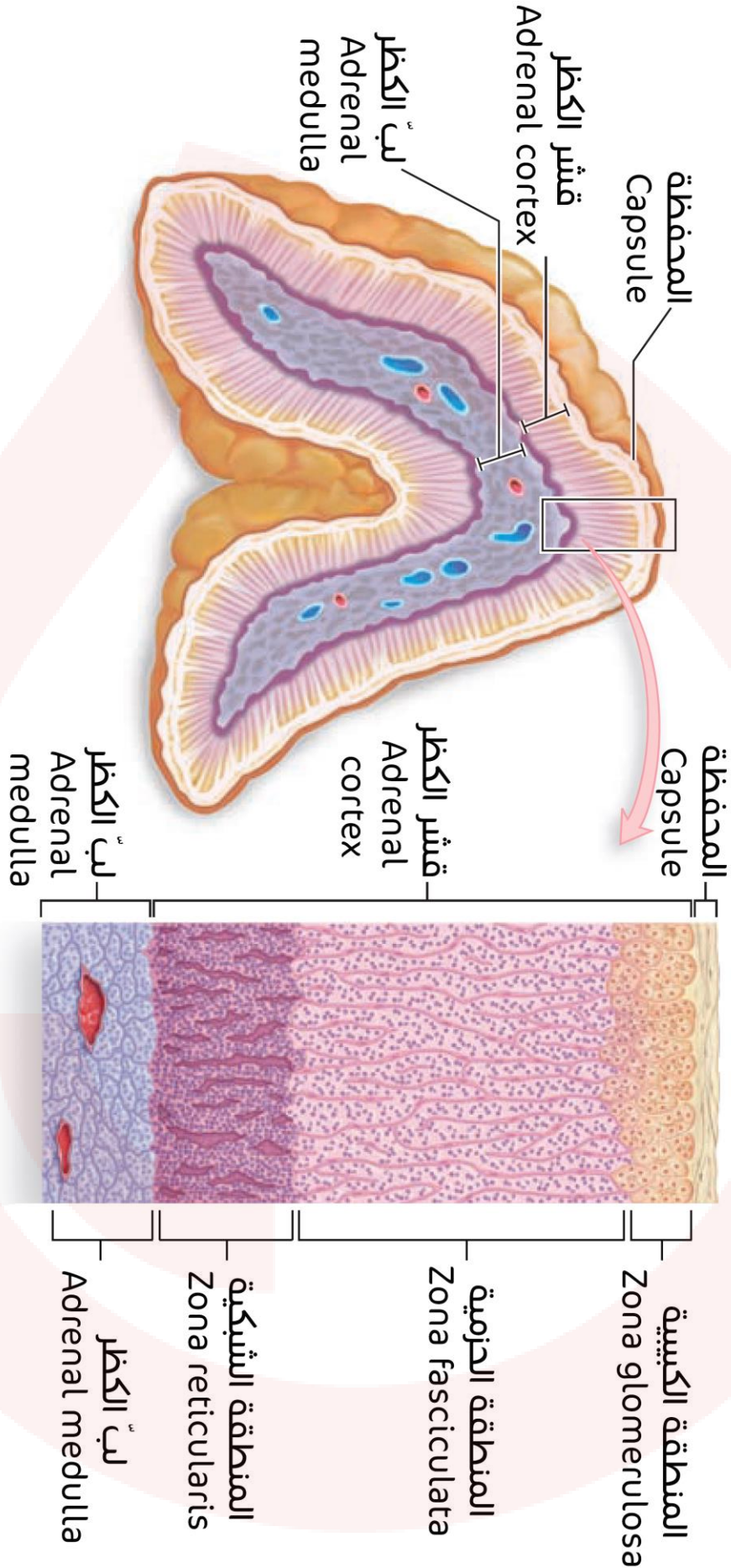


الغدتان الكظريتان

شكل الغدتين

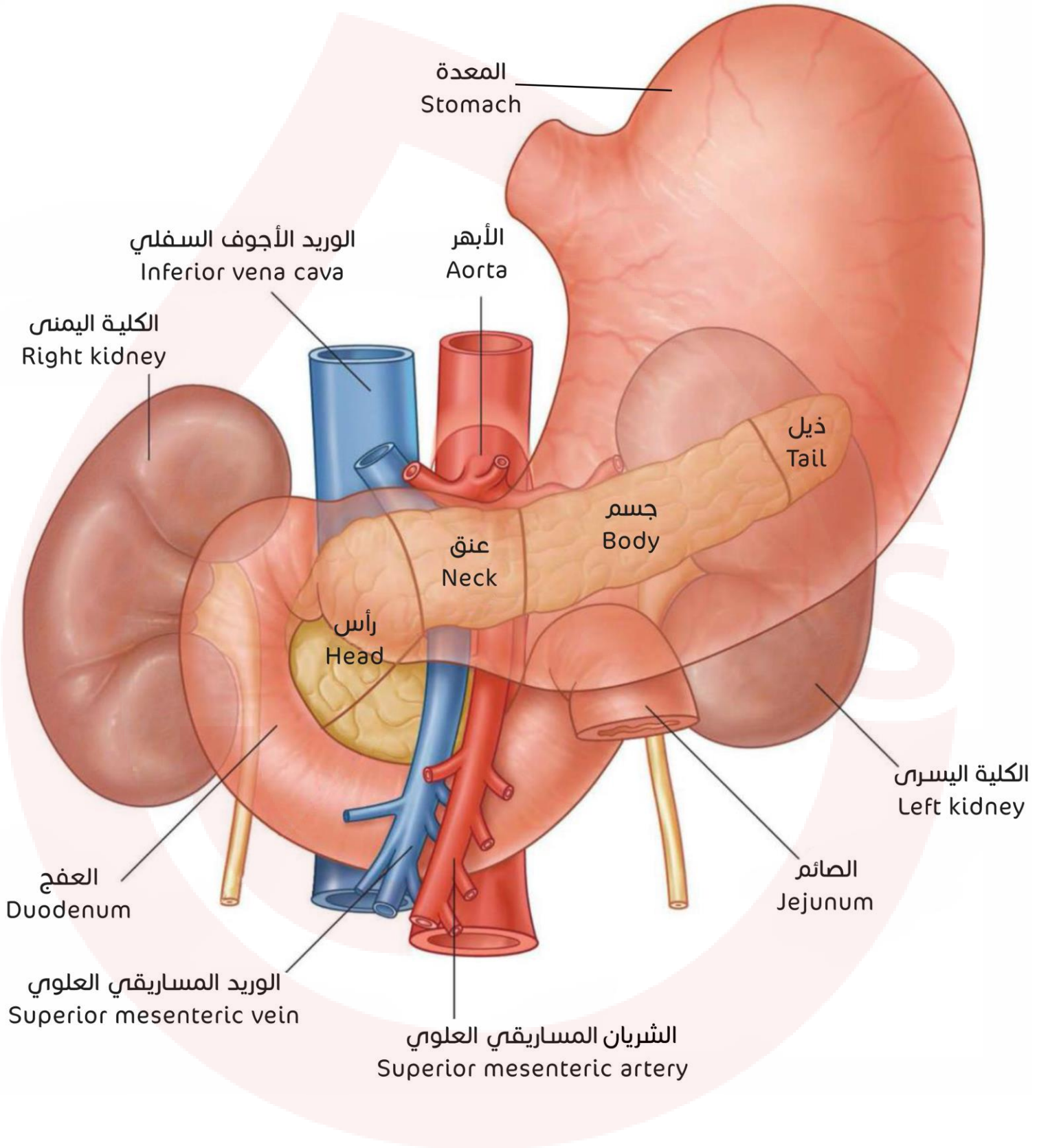


المناطق الخلوية في الغدة الكظرية

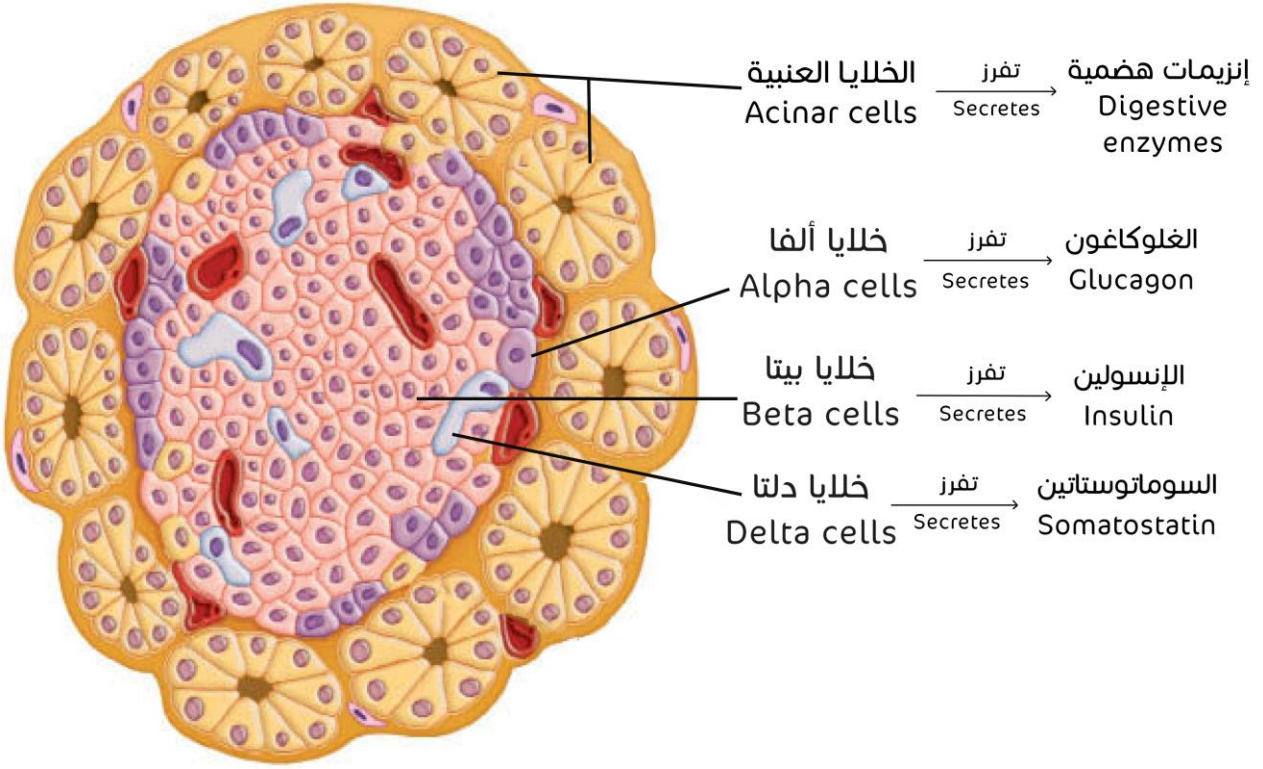


المعئكة (البنكرياس)

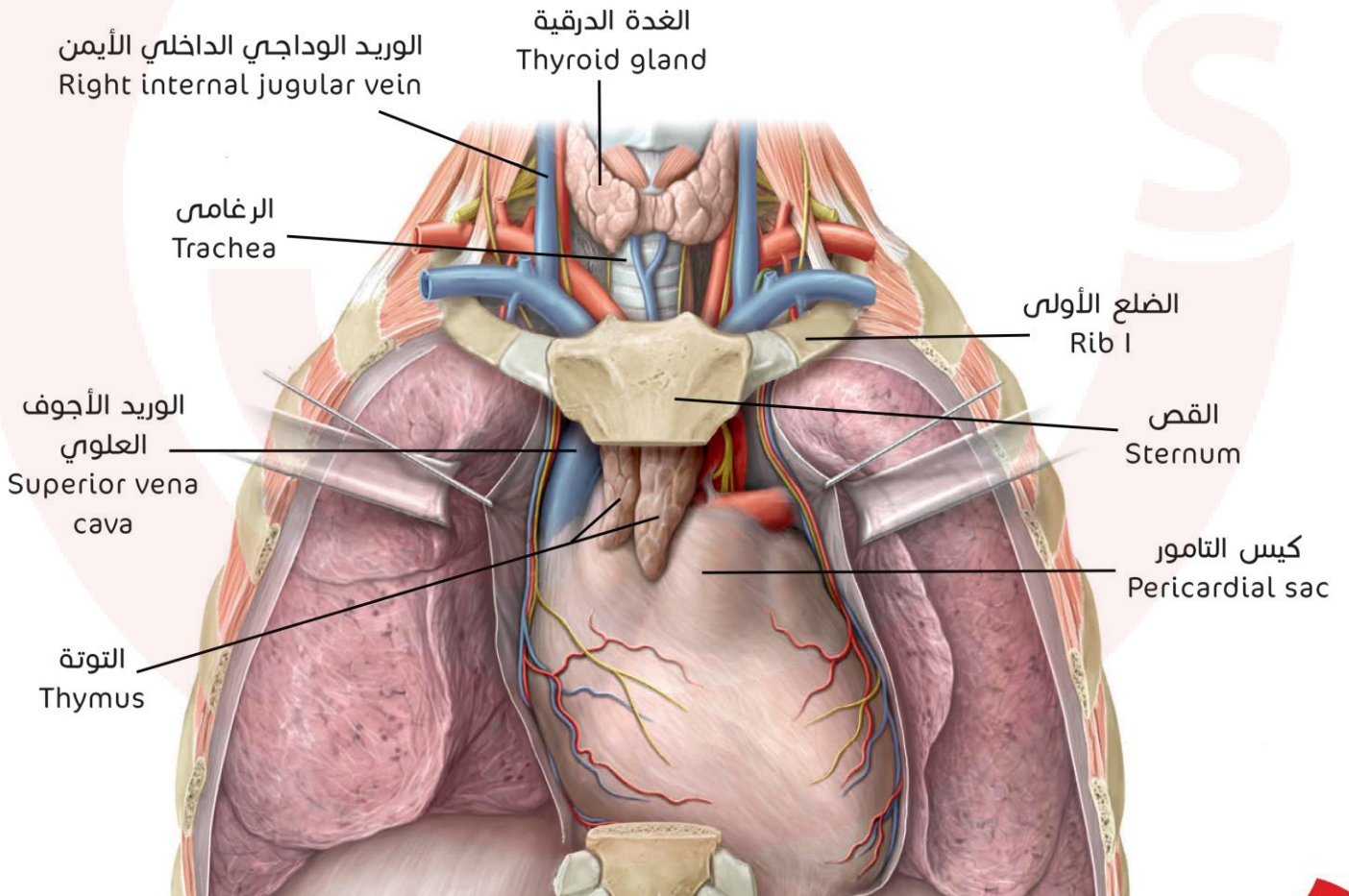
موقع الغدة

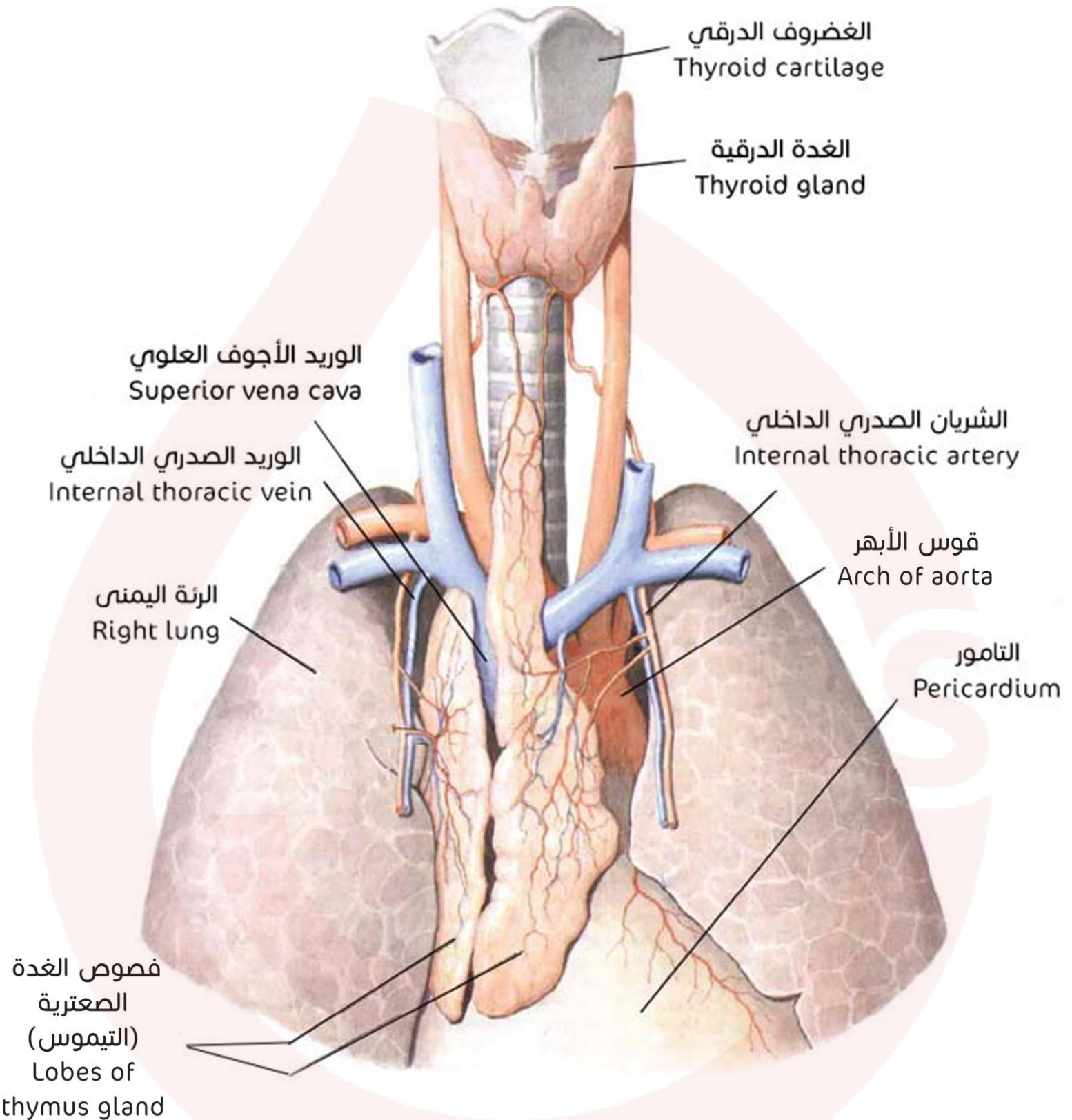


الخلايا المعشكلية



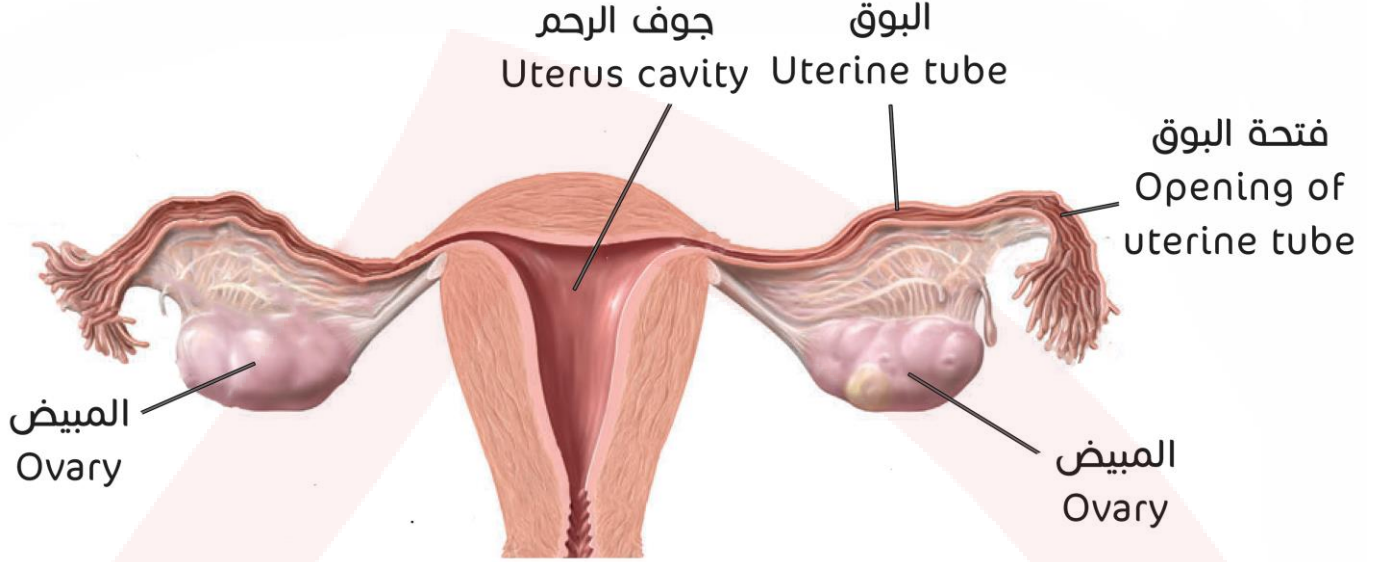
التوتة أو الغدة الصعترية



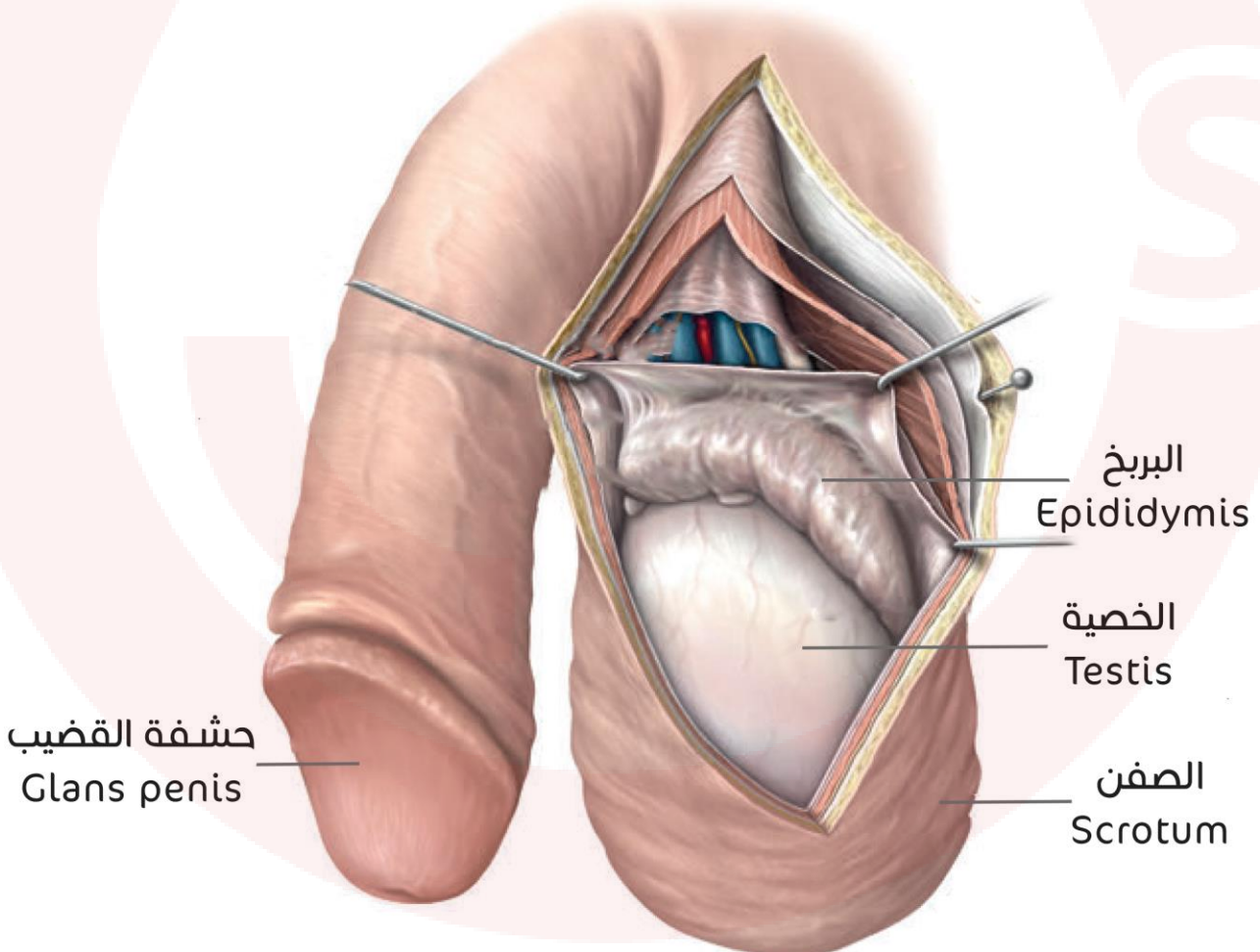


المناسل

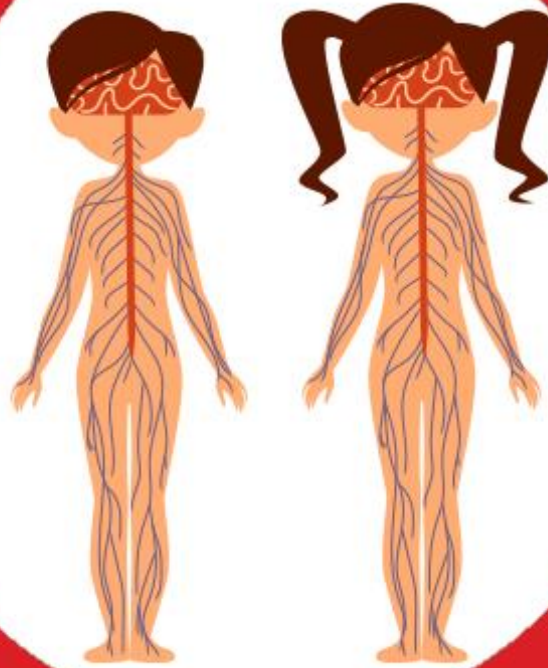
المبيضان

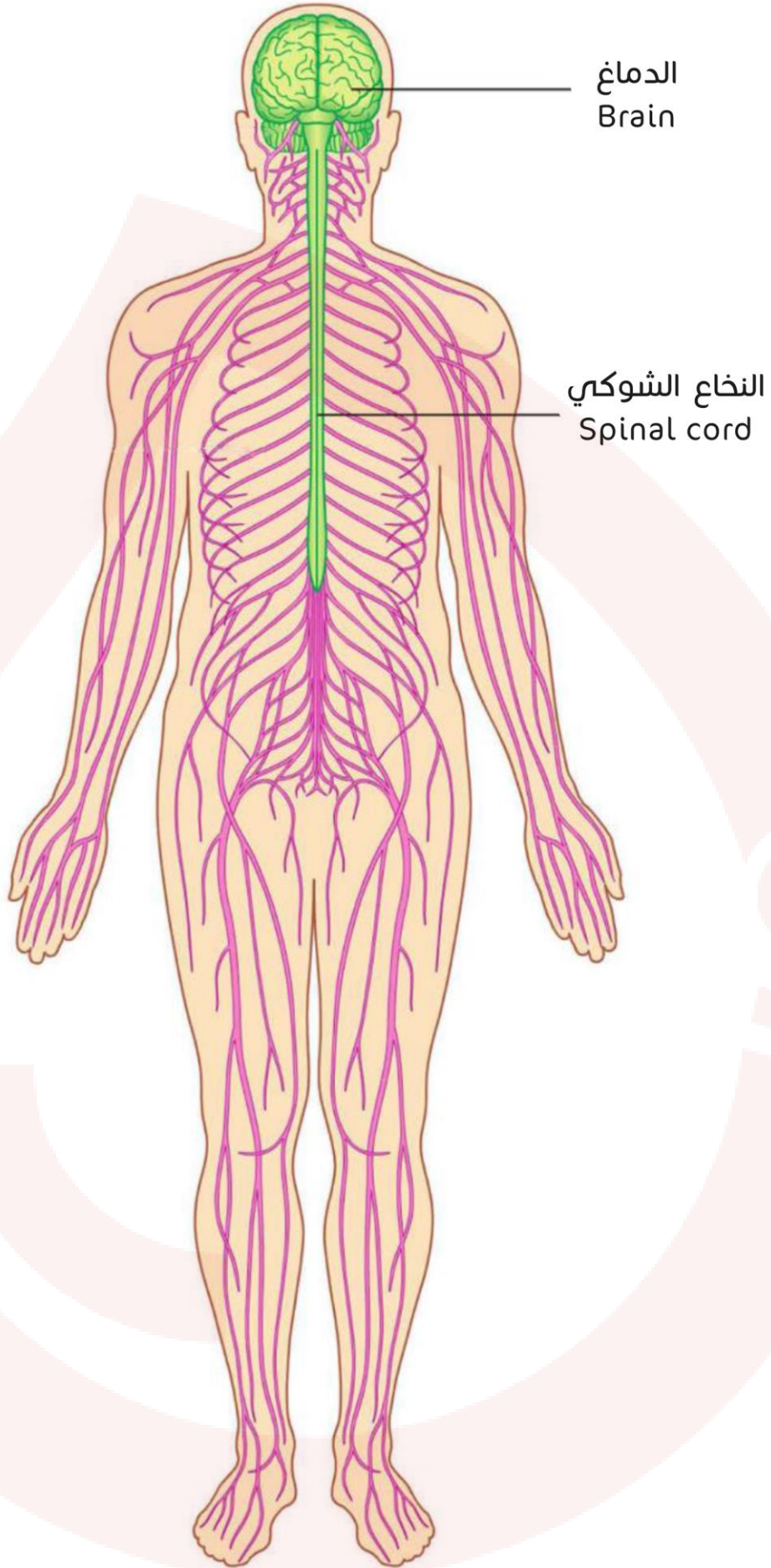


الخصيتان

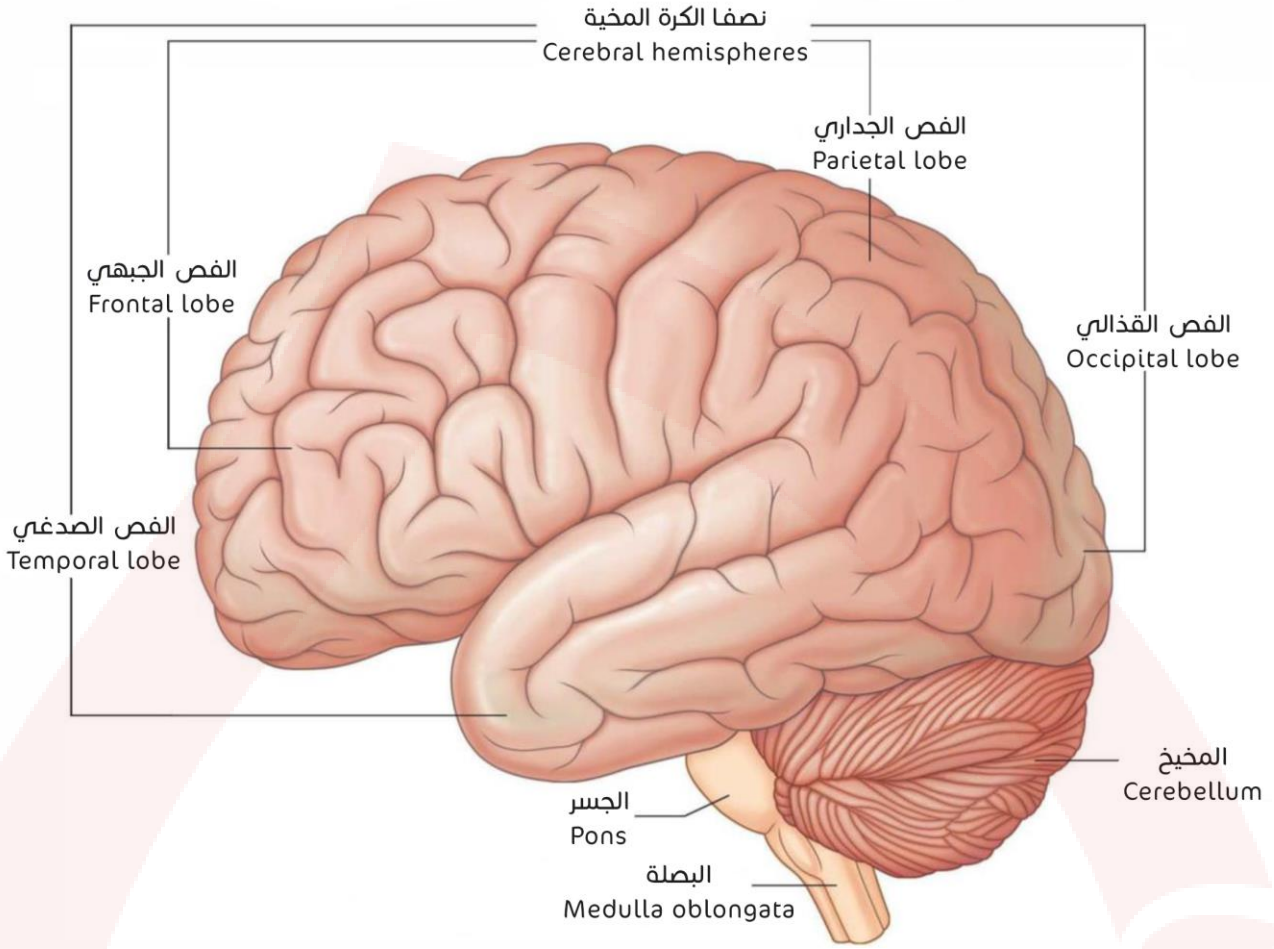


الجهاز العصبي المركزي Central nervous system

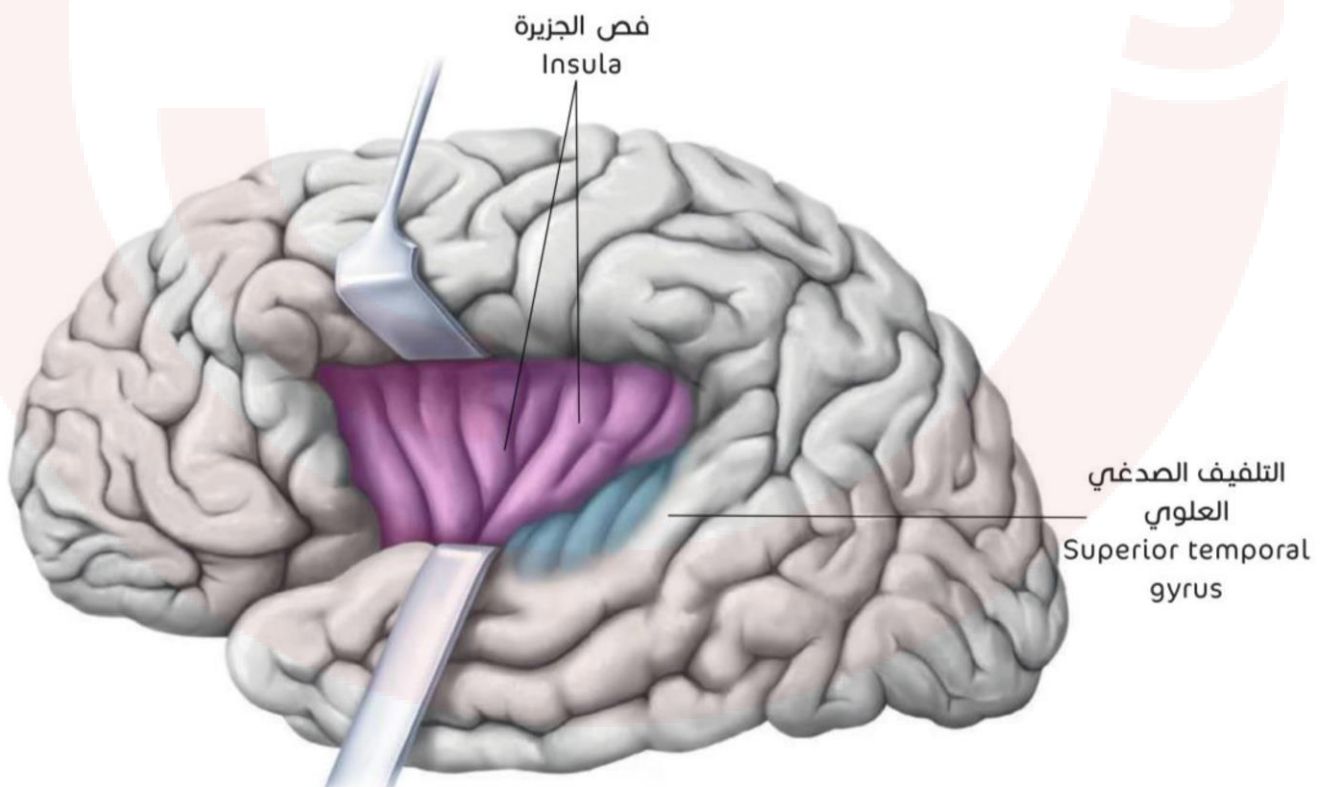




الدماغ



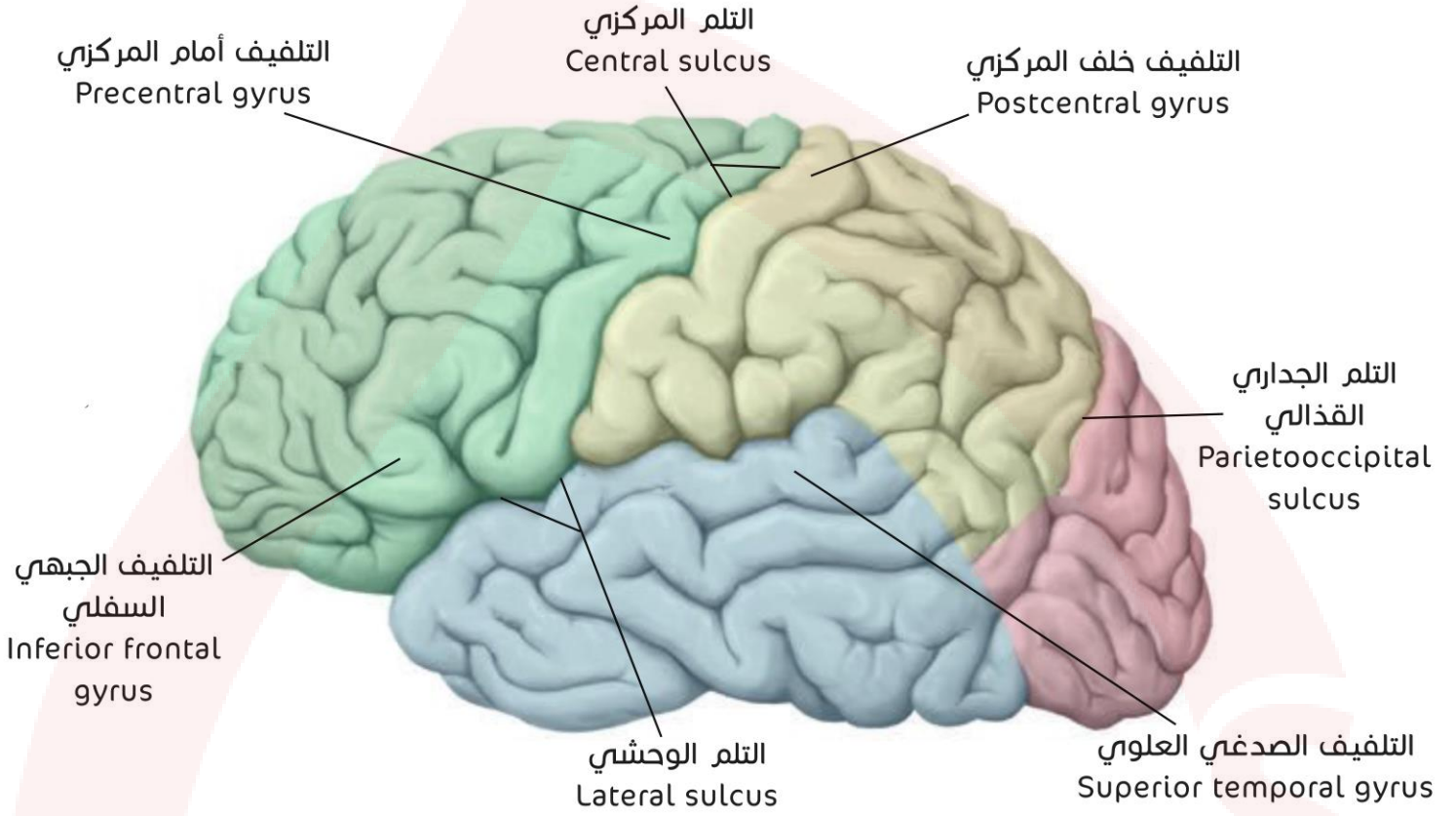
فص الجزيرة:



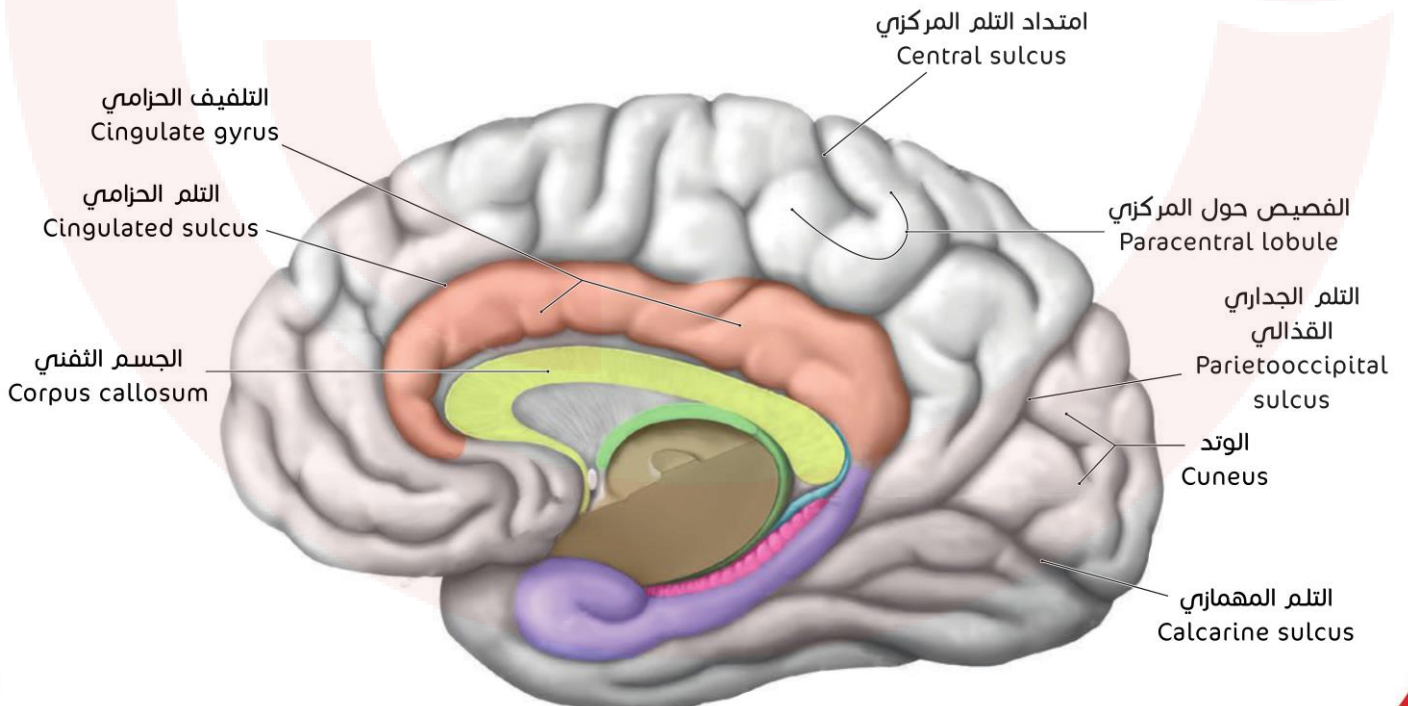
الدماغ الانتهائي (المخ)

وجوه نصف الكرة المخية


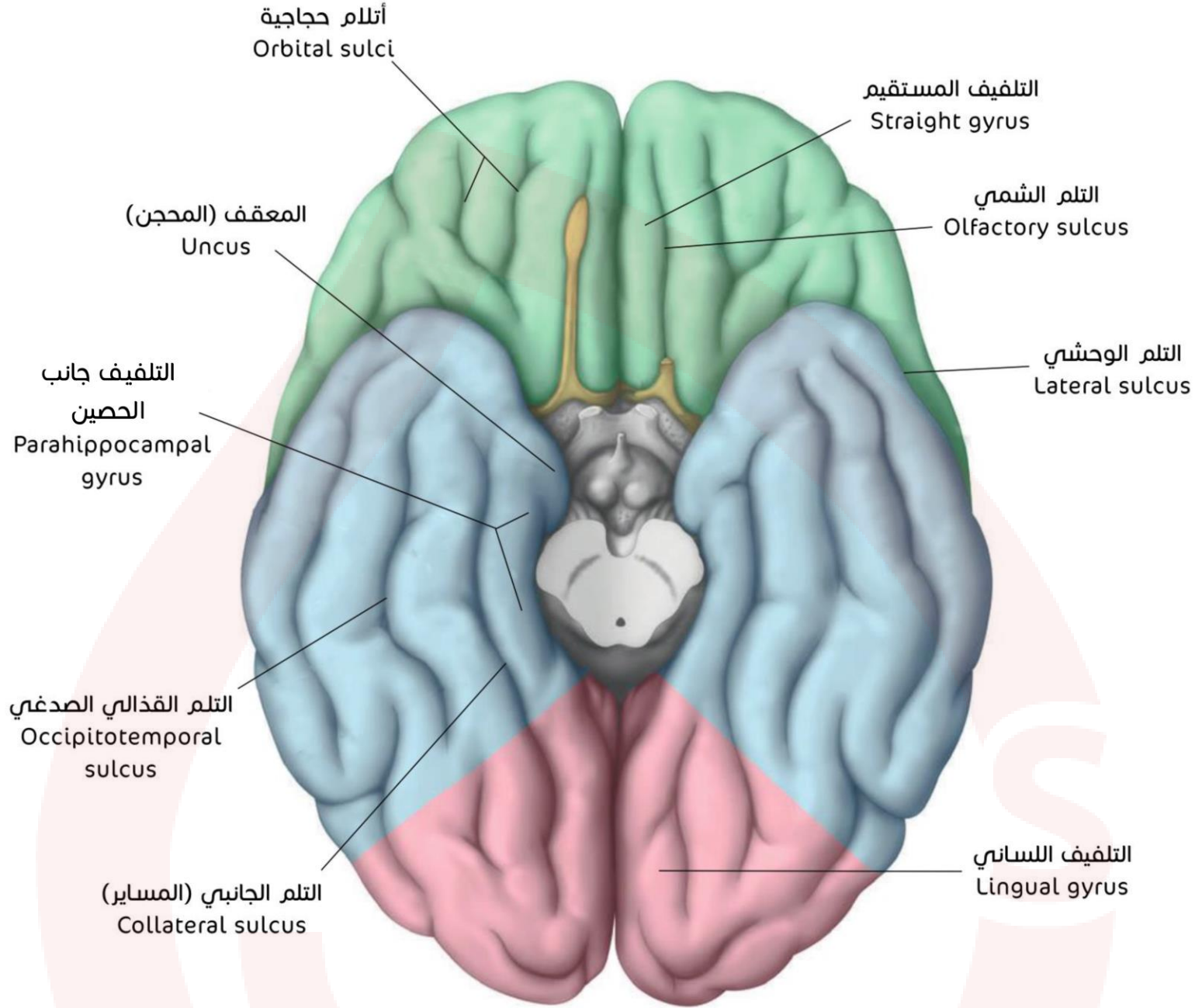
الوجه الوحشي:



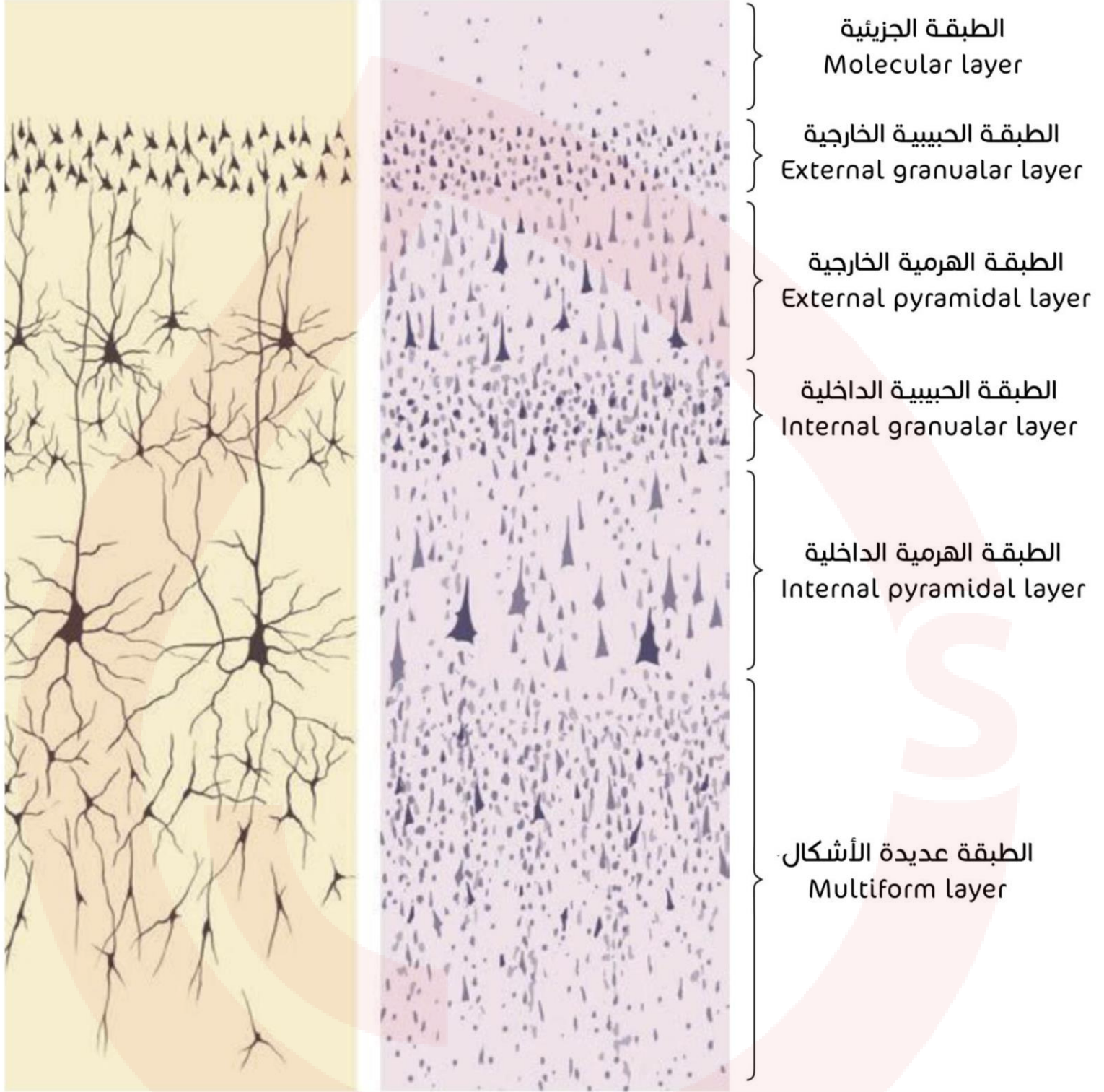
الوجه الإنسي:



الوجه السفلي:

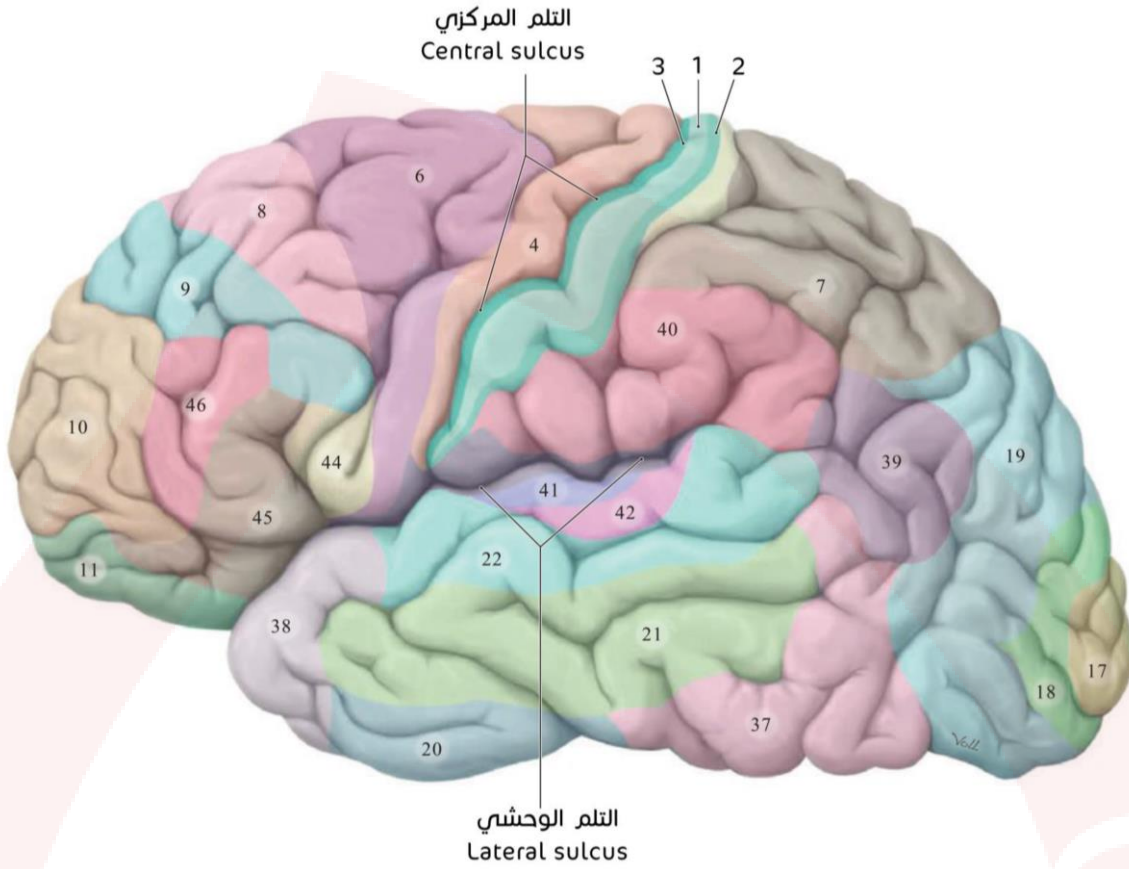


التقسيم الوظيفي لقشرة المخ

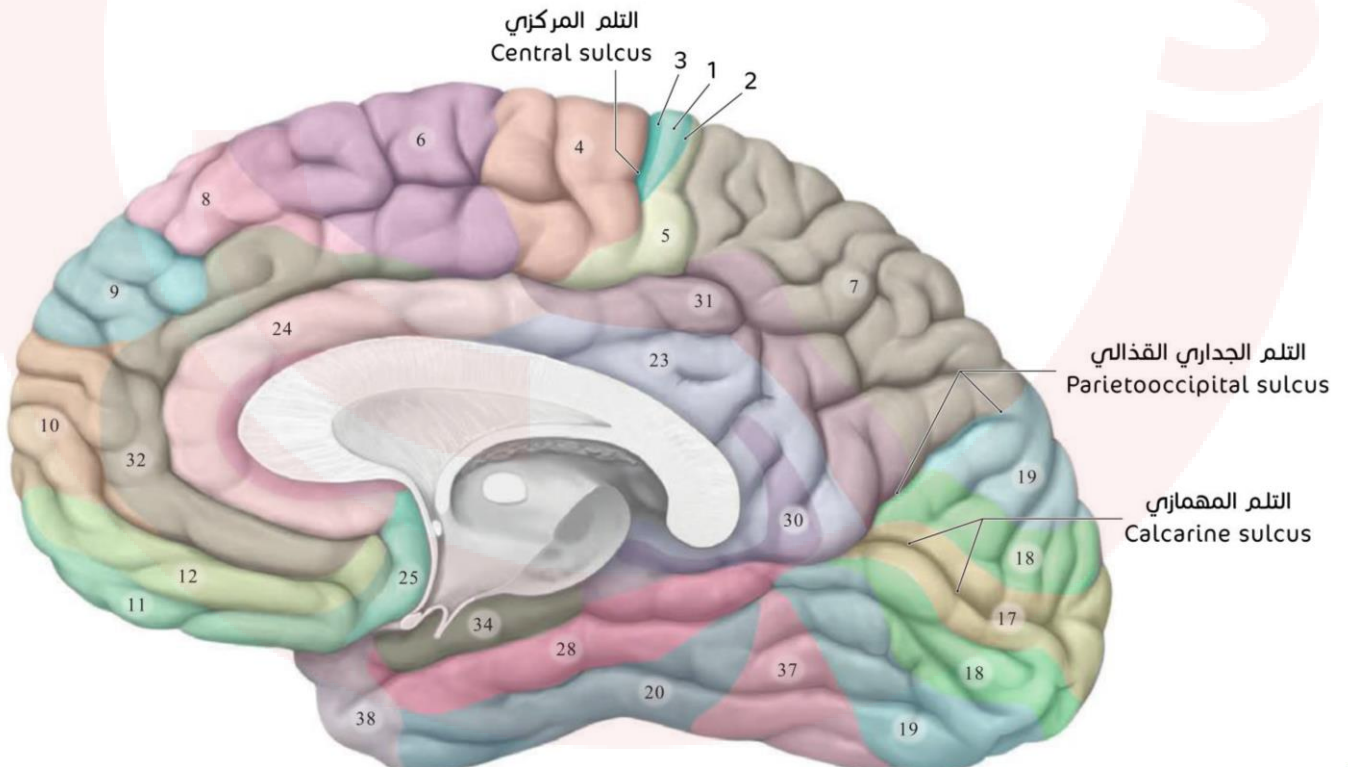


تقسيم برودمان

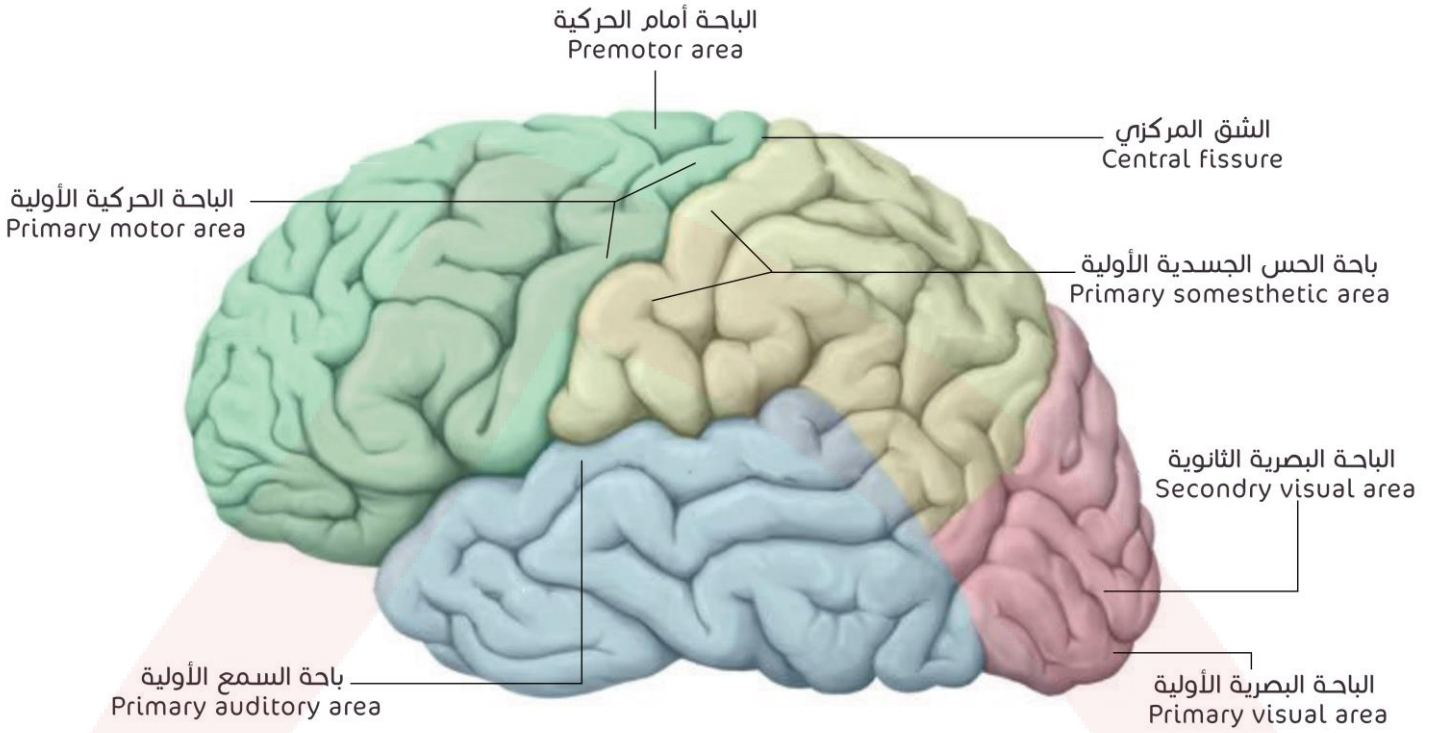
السطح الوحشي:



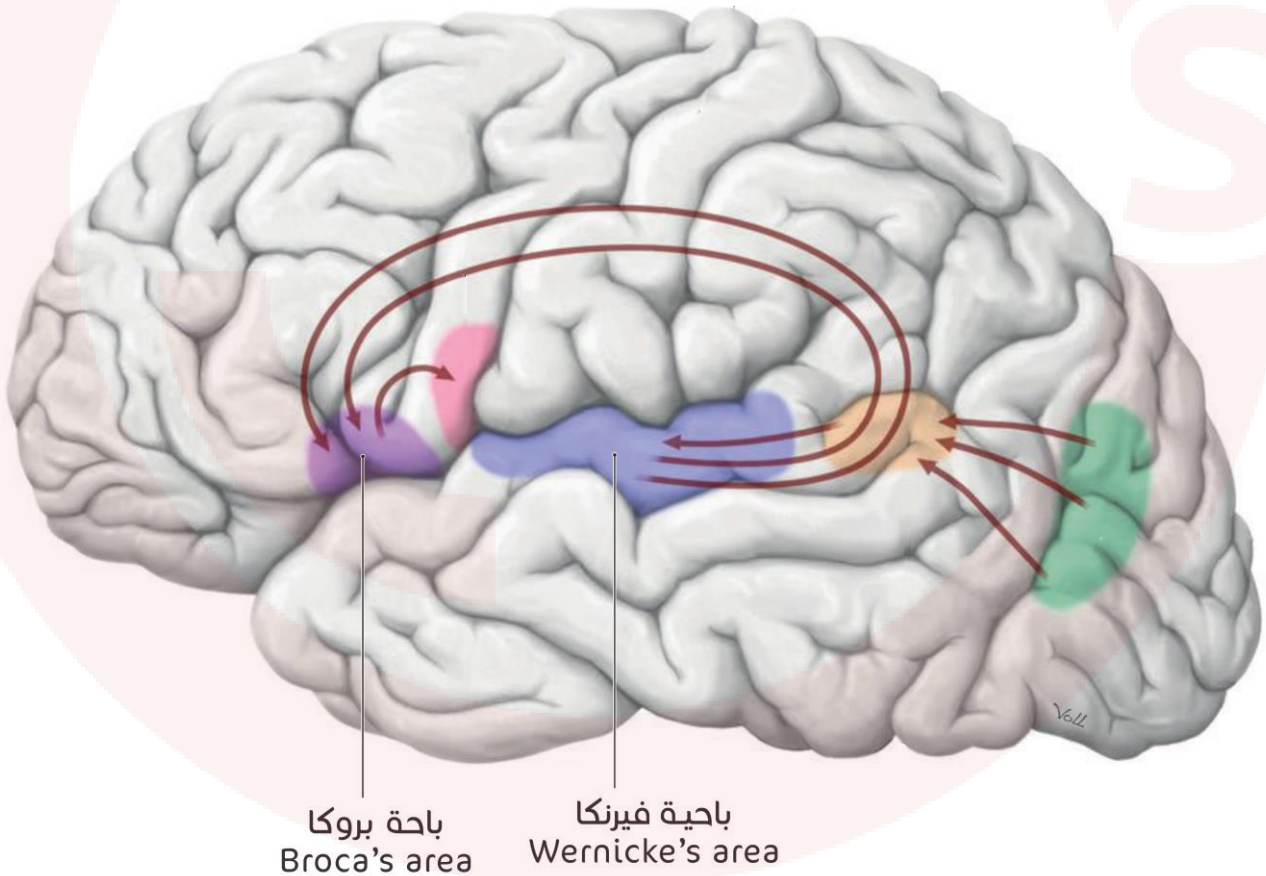
السطح الإنسي:



الباحات الرئيسية:



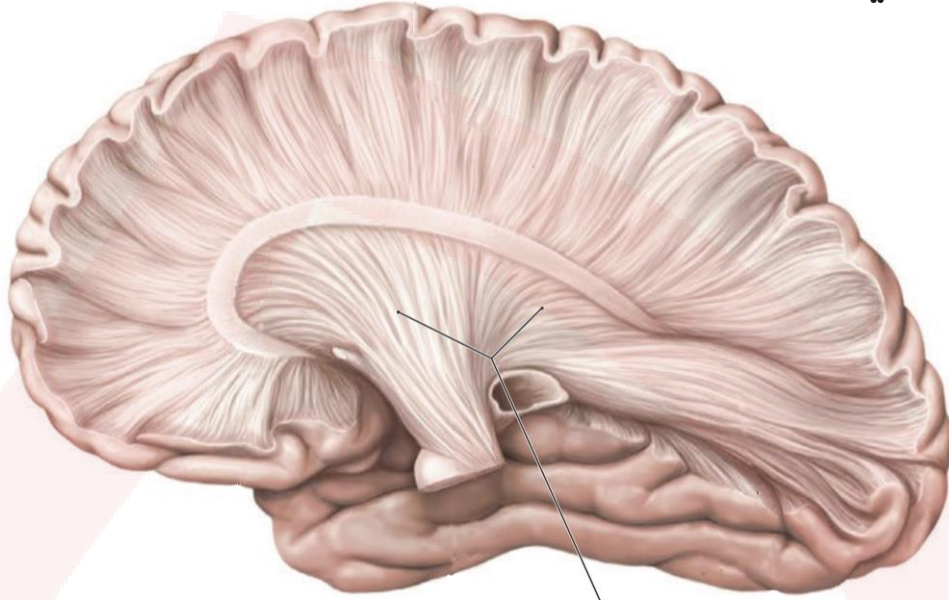
باحة فرنيكة (فيرنكا) واحة بروكا:



البنية الداخلية لنصف الكرة المخية

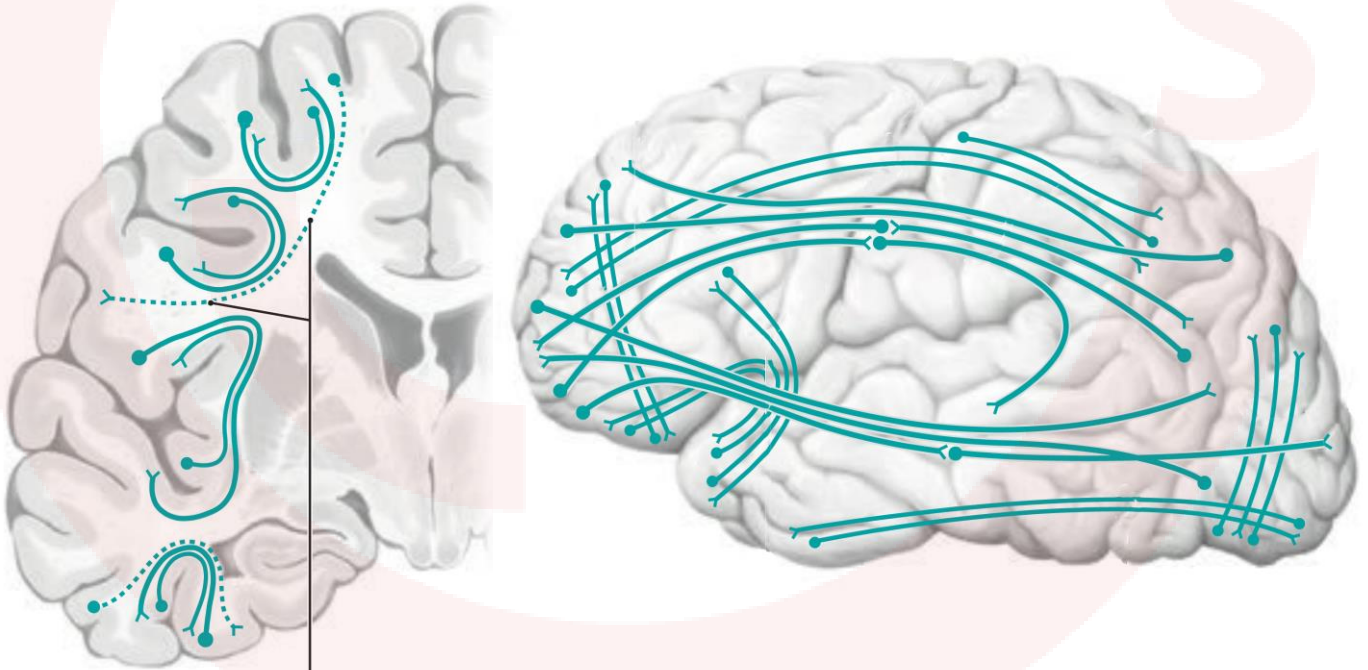
ألياف المادة البيضاء:

↪ الألياف الإسقاطية:



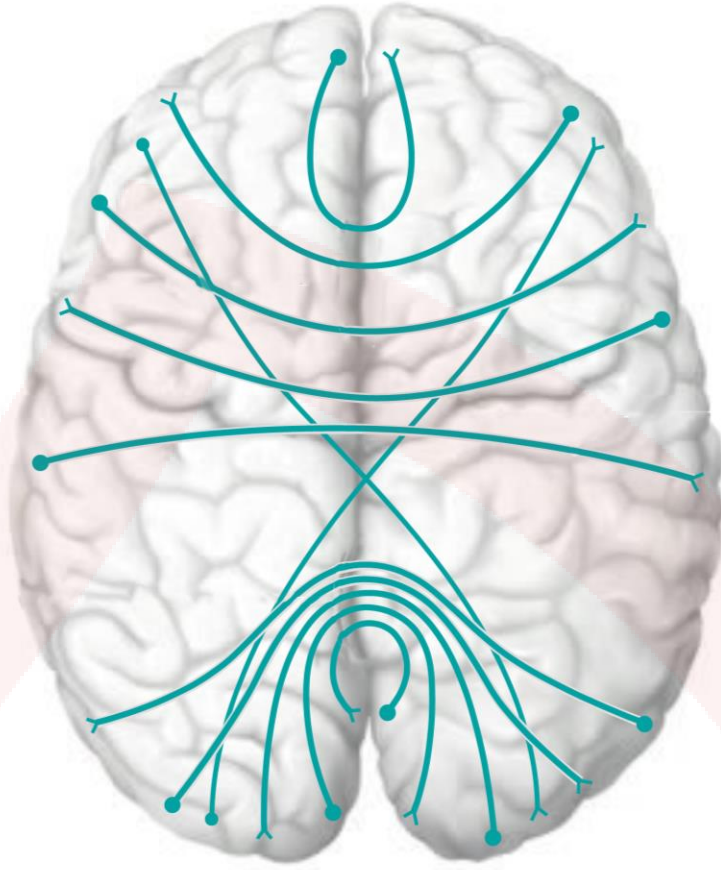
المحفظة الداخلية
Internal capsule

↪ الألياف الترابطية (المشتركة):

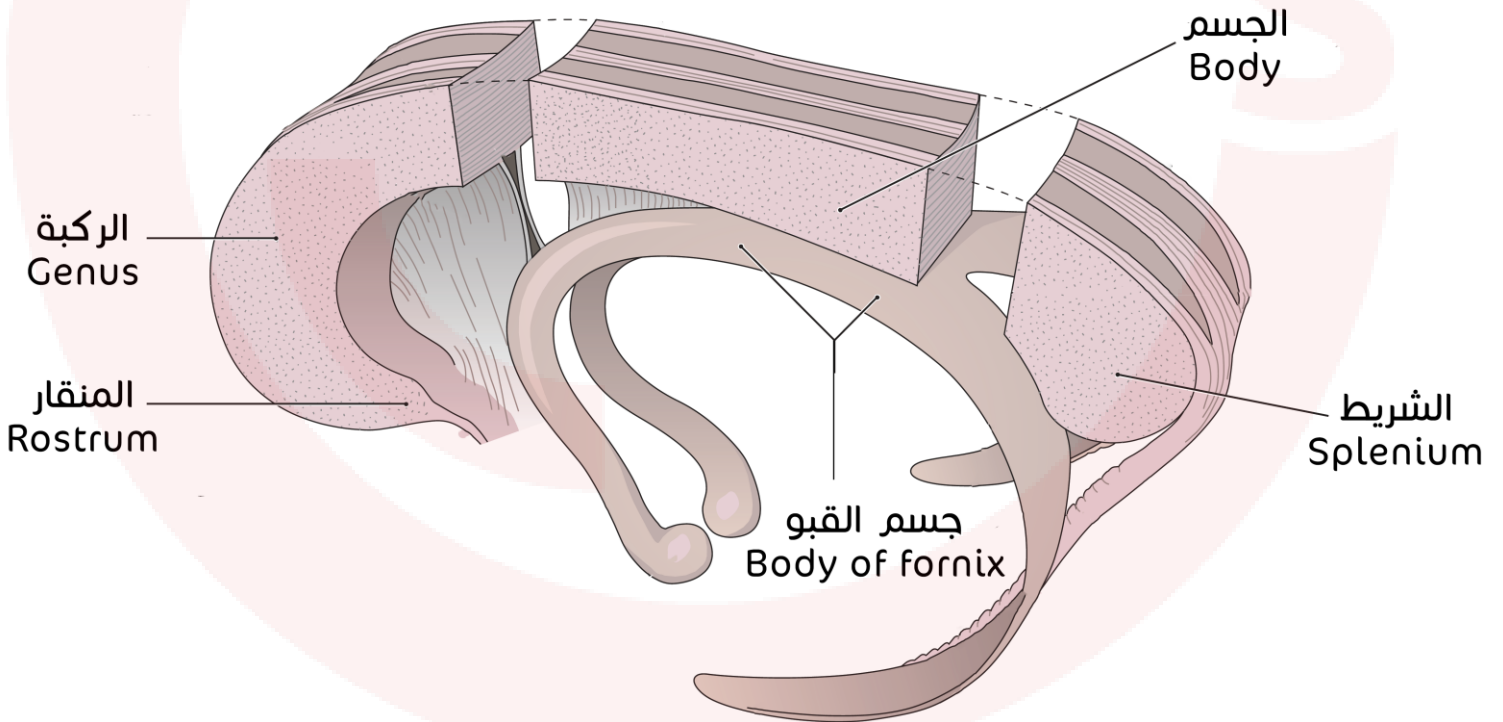


الألياف الترابطية
Association fibers

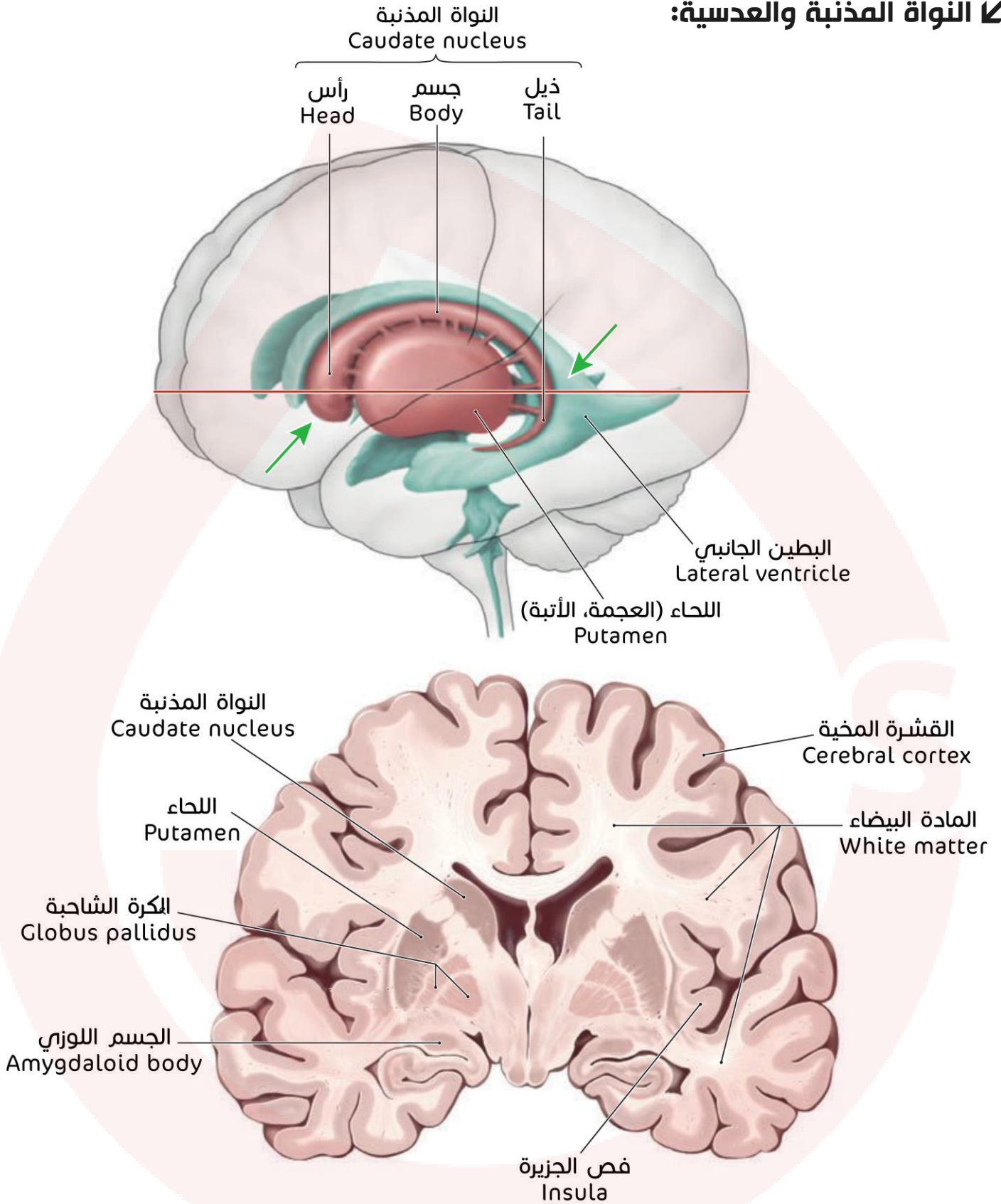
الألياف الالتقائية:



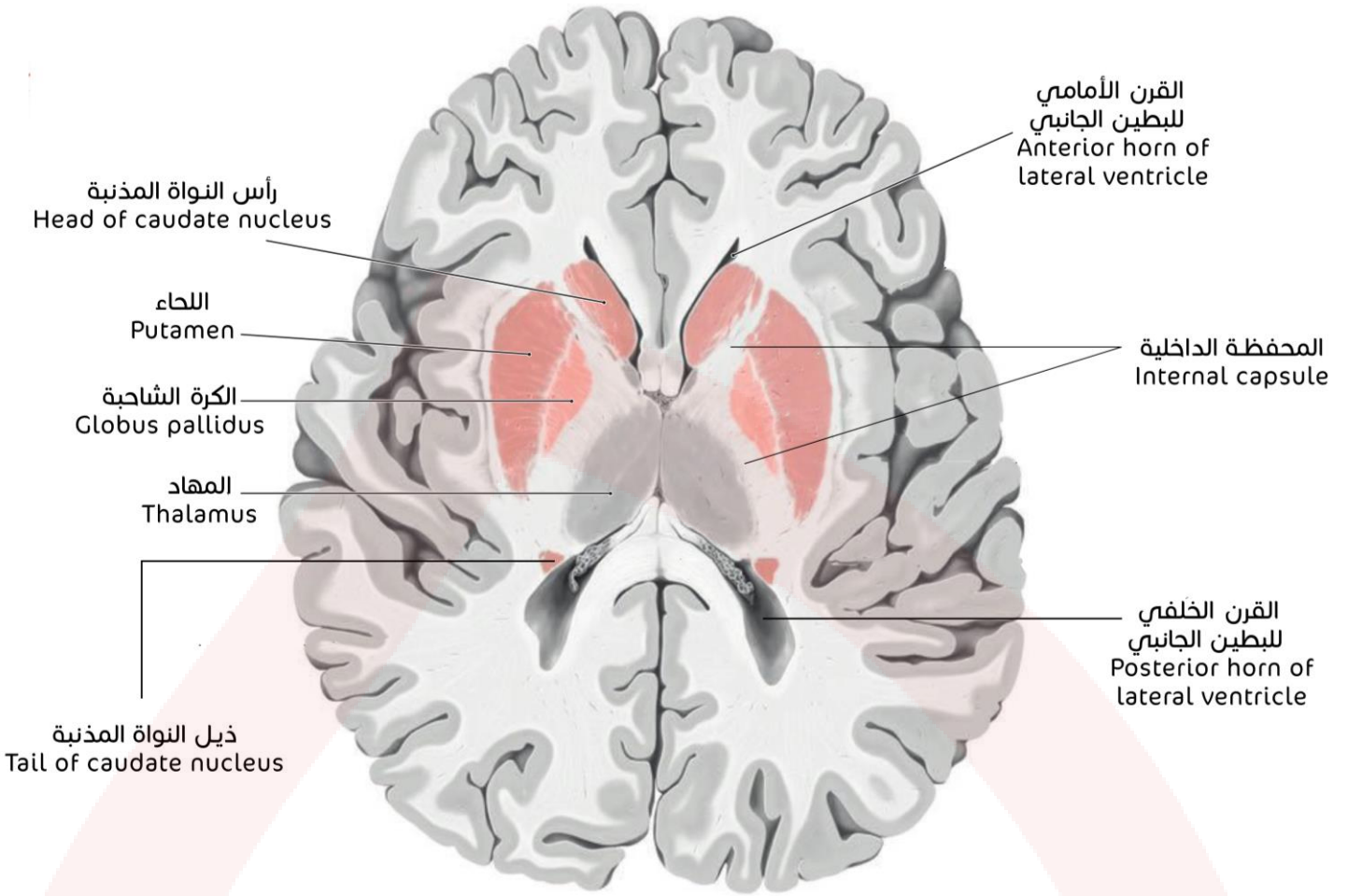
الجسم الثفني:



النواة المذنبة والعدسية:

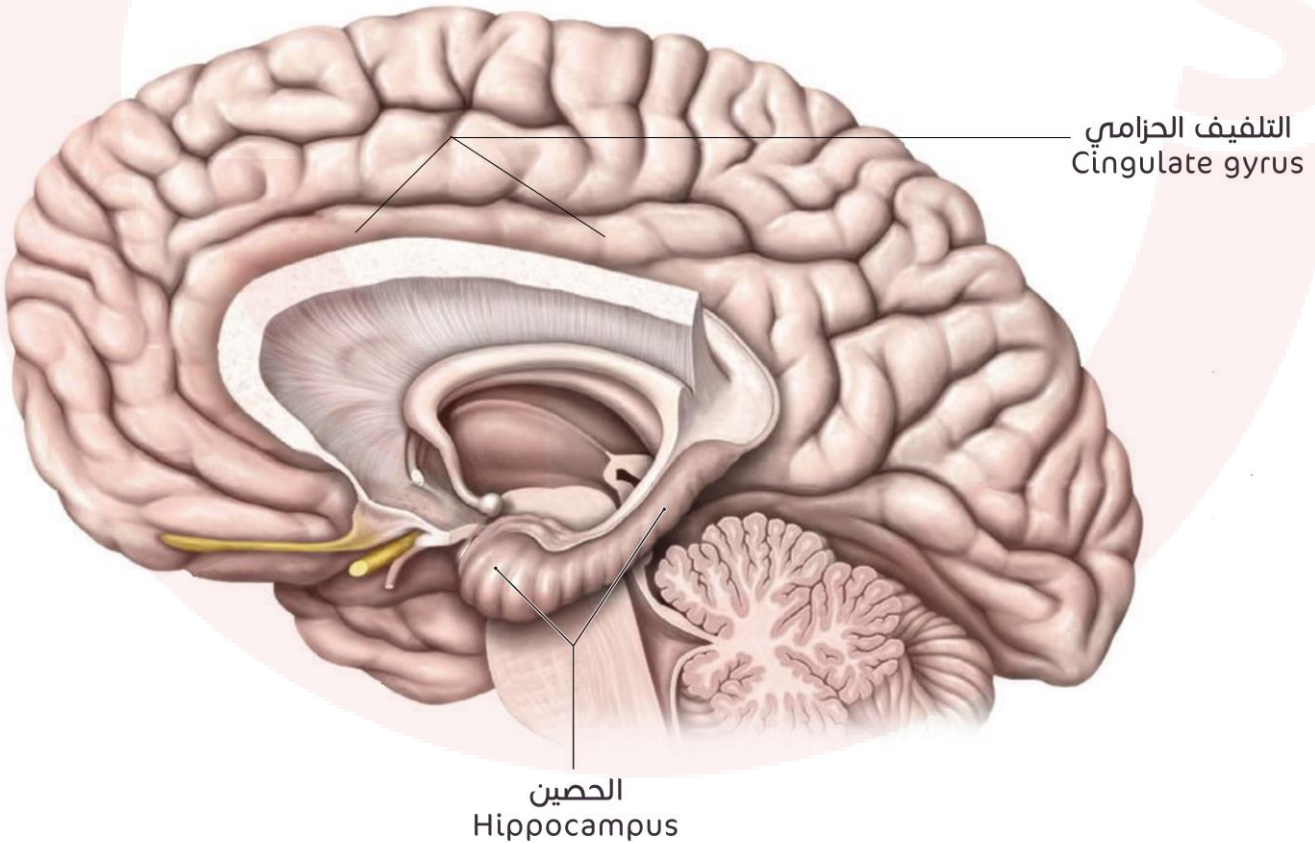


مقطع إكليلي يظهر أقسام النواة العدسية والجسم اللوزي



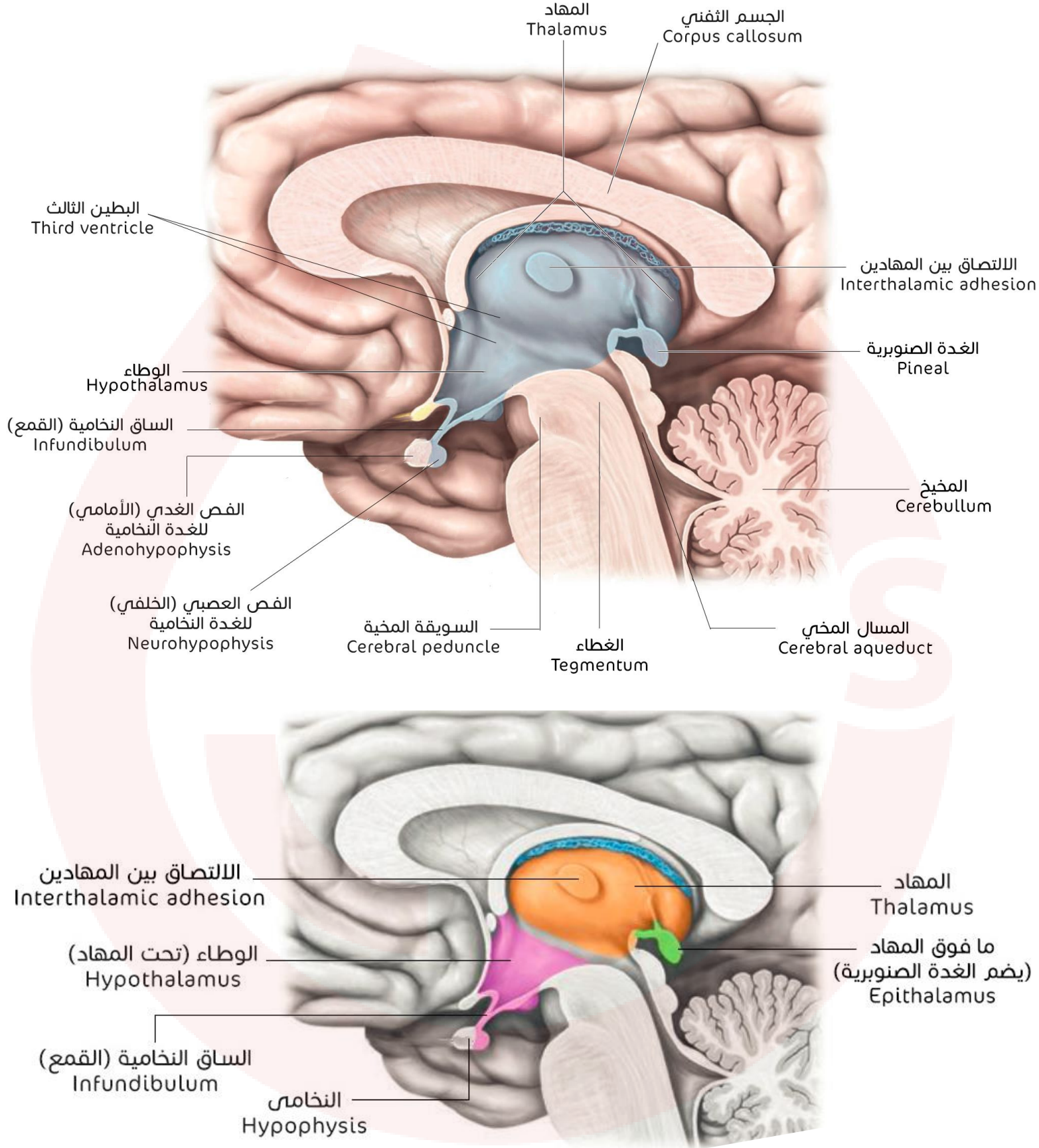
مقطع مستعرض يظهر أقسام النواة العدسية والمحفظة الداخلية

الحصين:

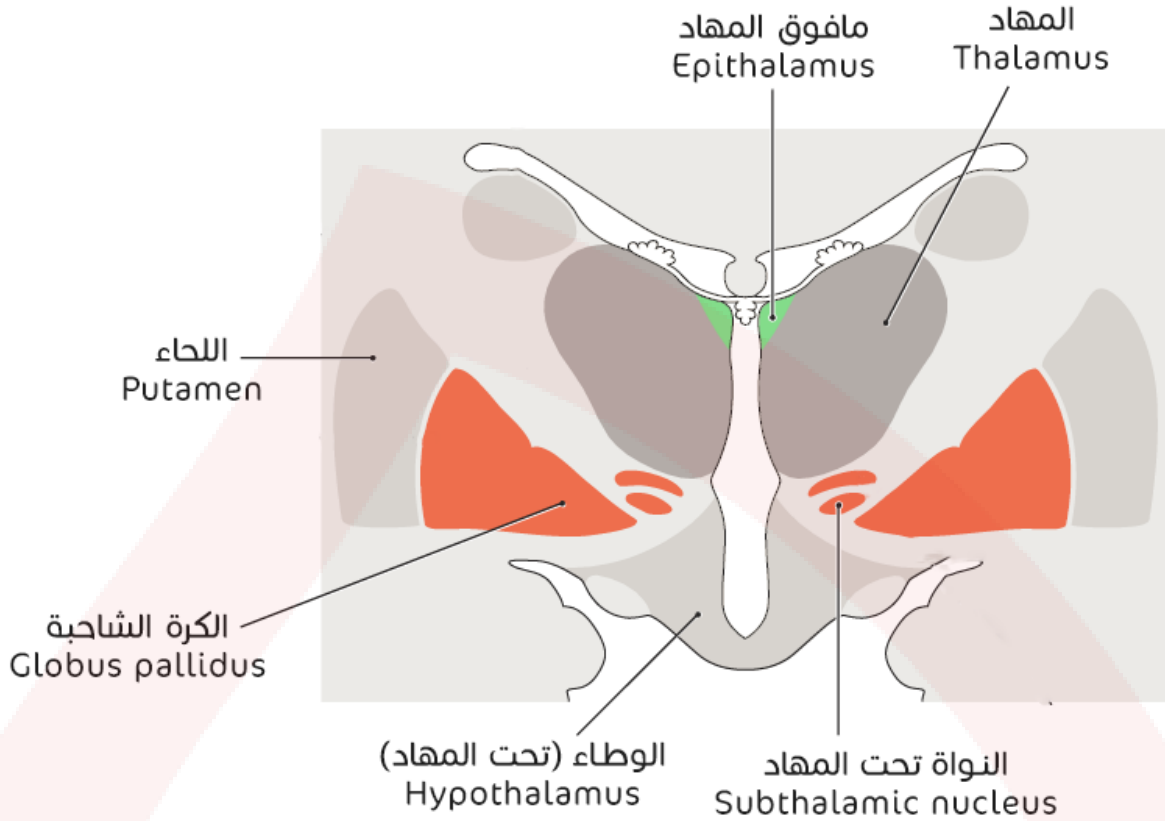


الدماغ البيني

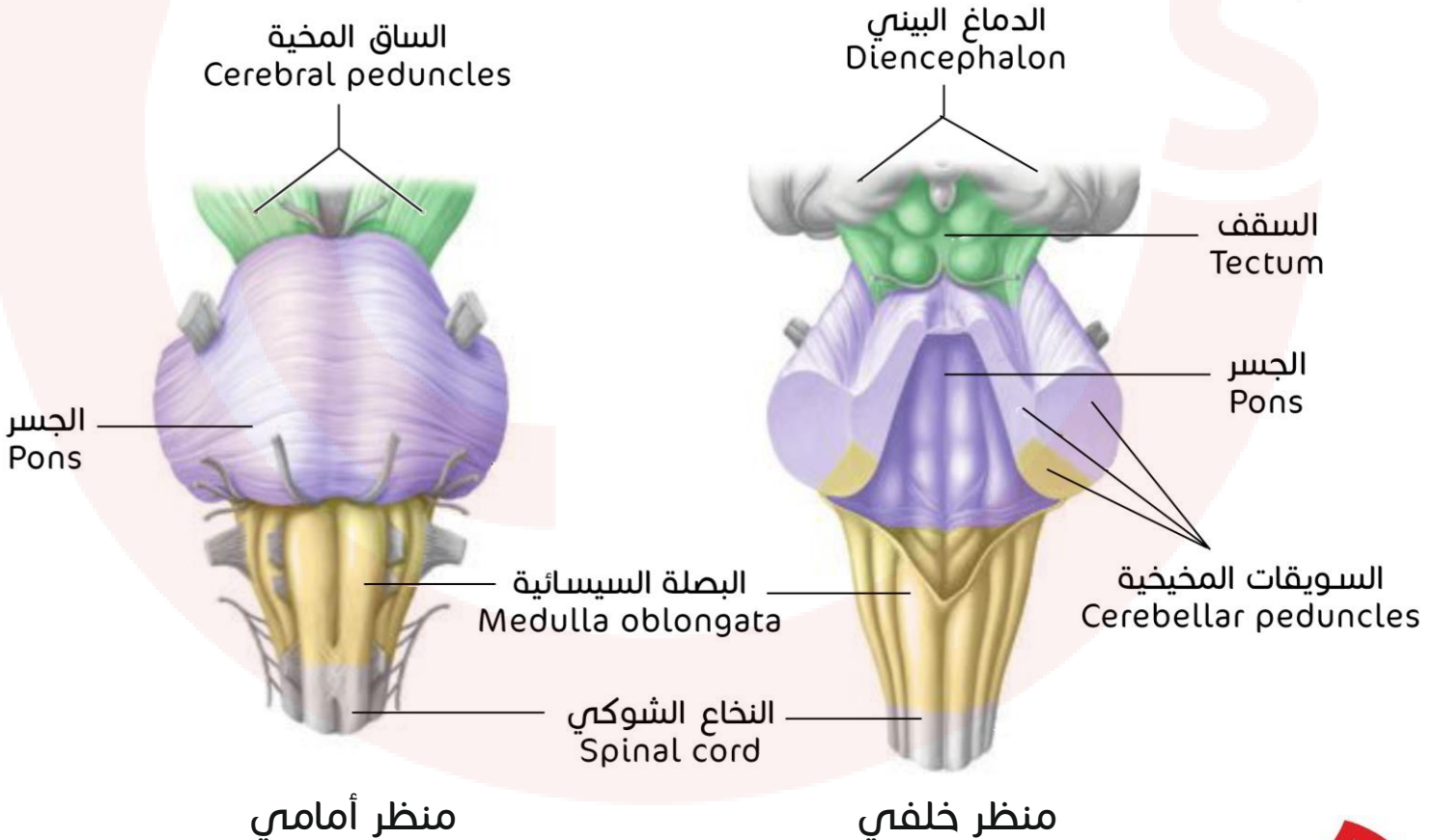
مقطع سهمي:



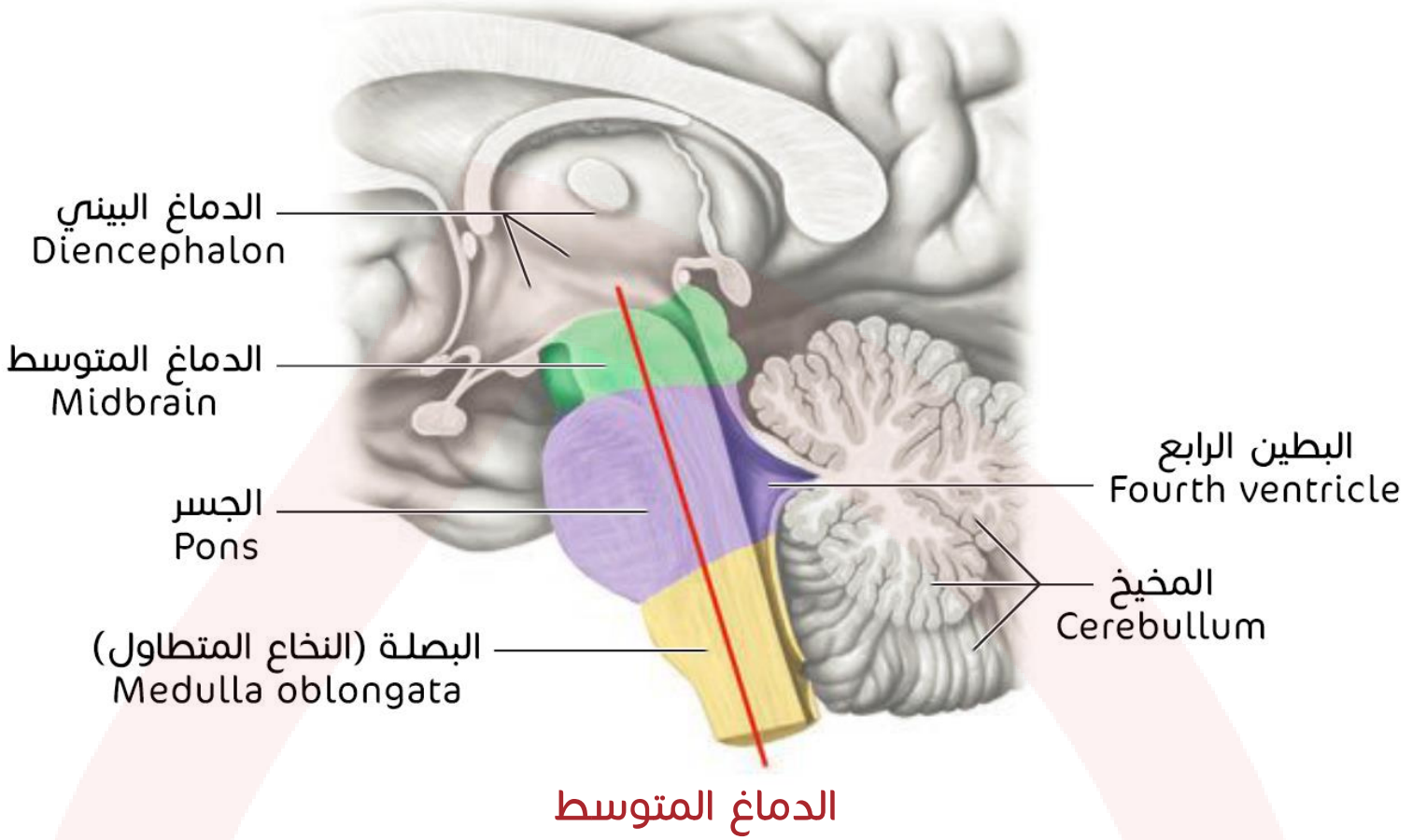
مقطع إكليلي – منظر علوي:



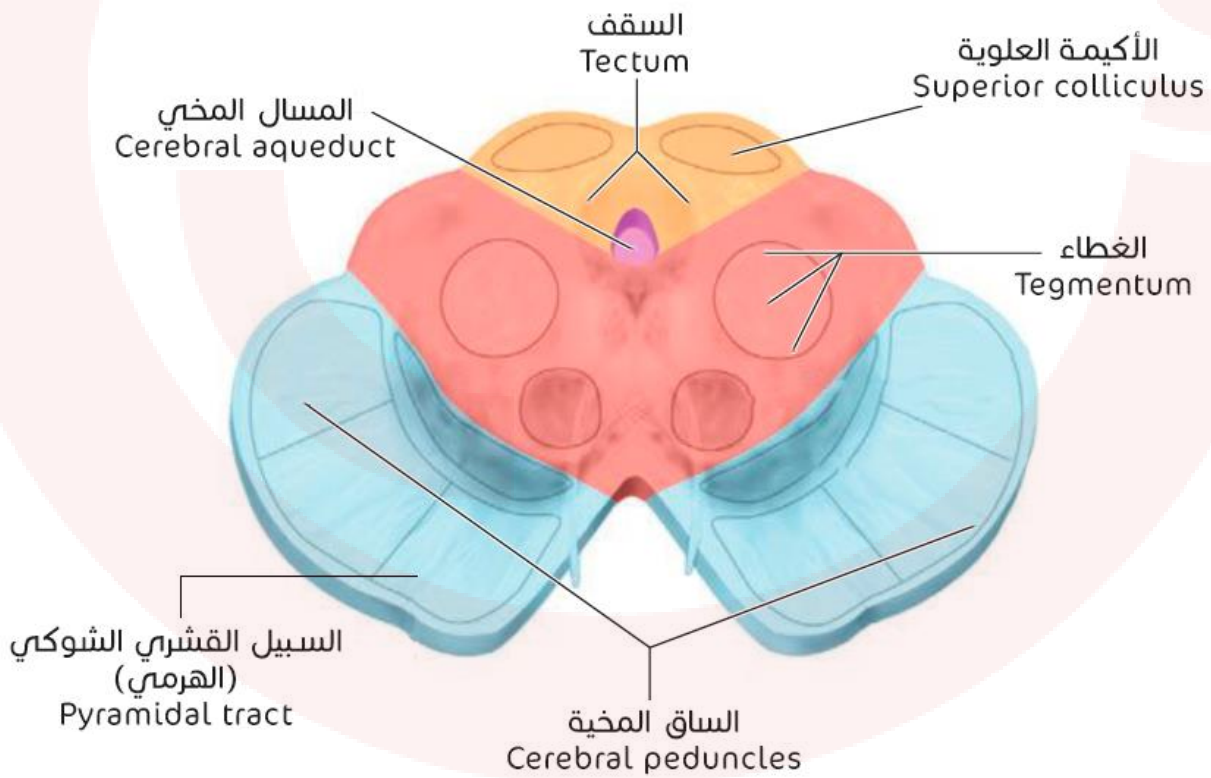
جذع الدماغ



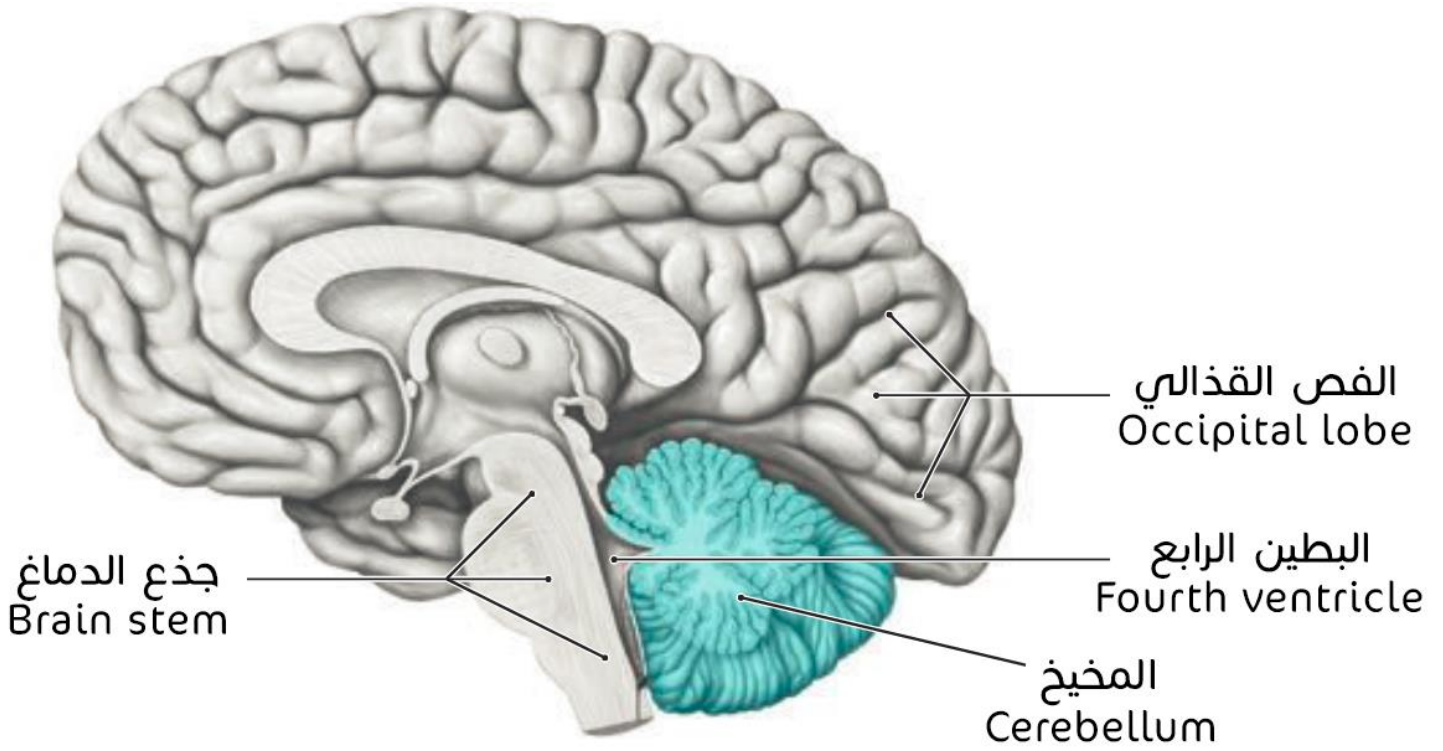
مقطع سهمي:



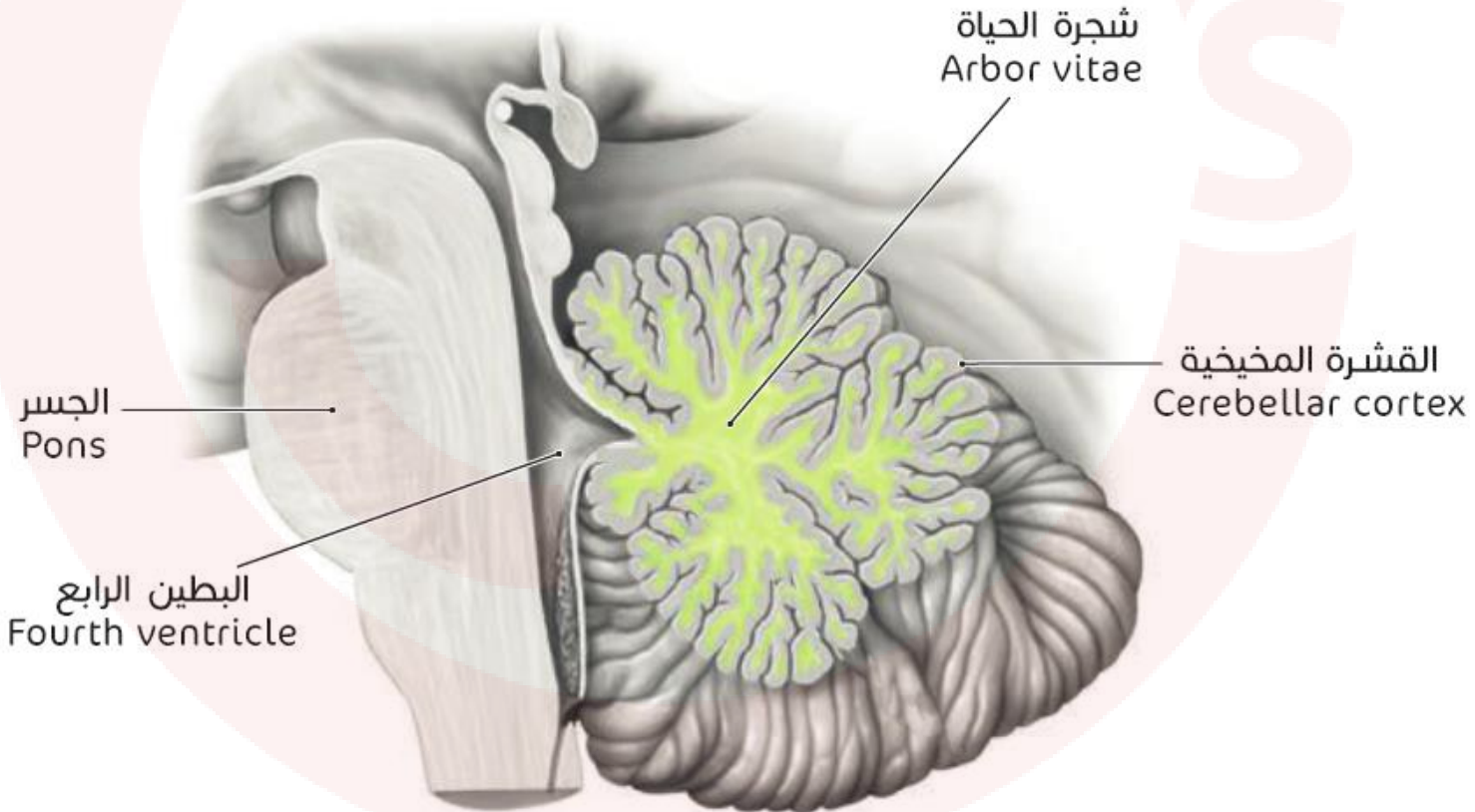
مقطع عرضي:



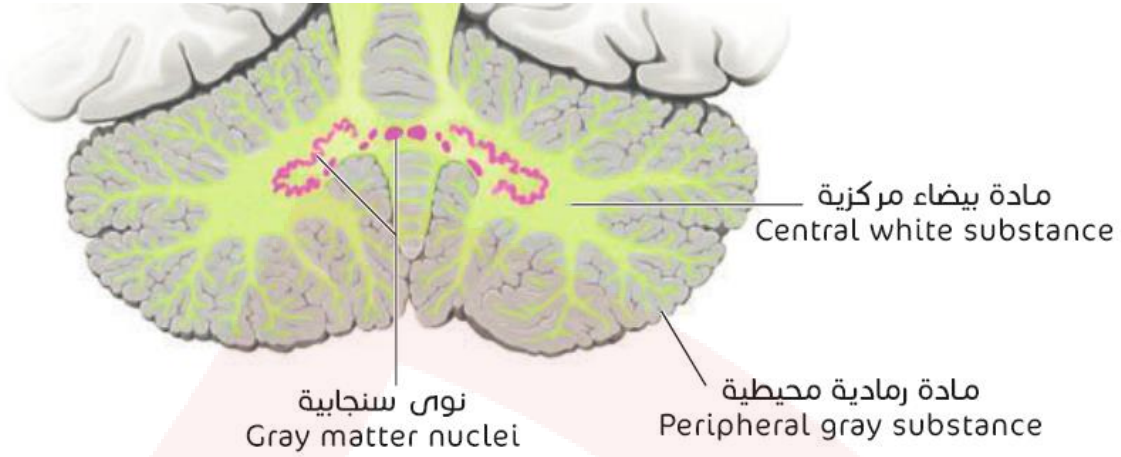
المخيخ



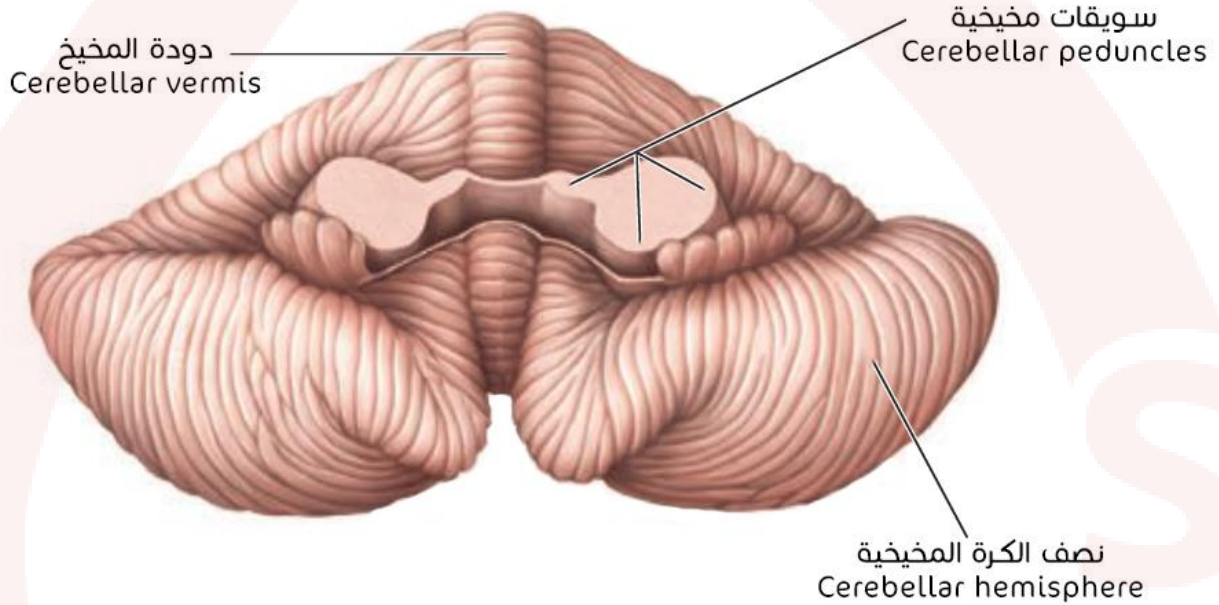
مقطع سهمي ناصف:



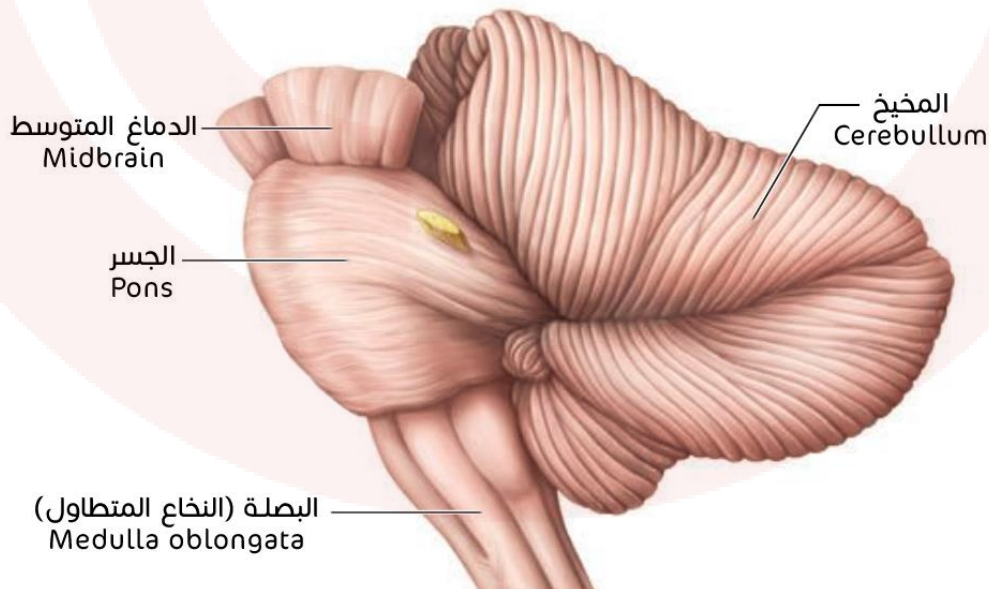
مقطع مائل في المخيخ، منظر علوي:



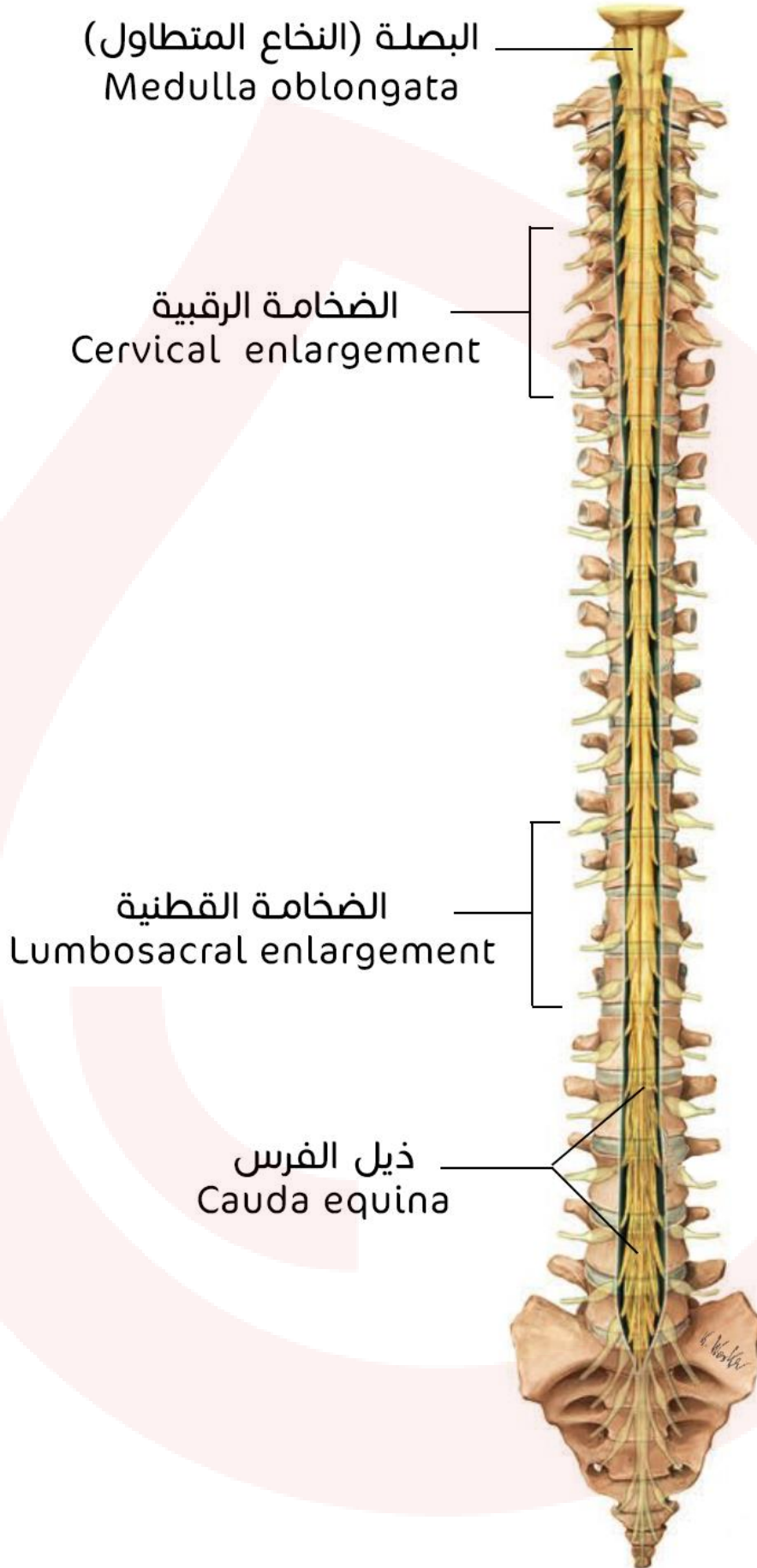
مظهر علوي للمخيخ:



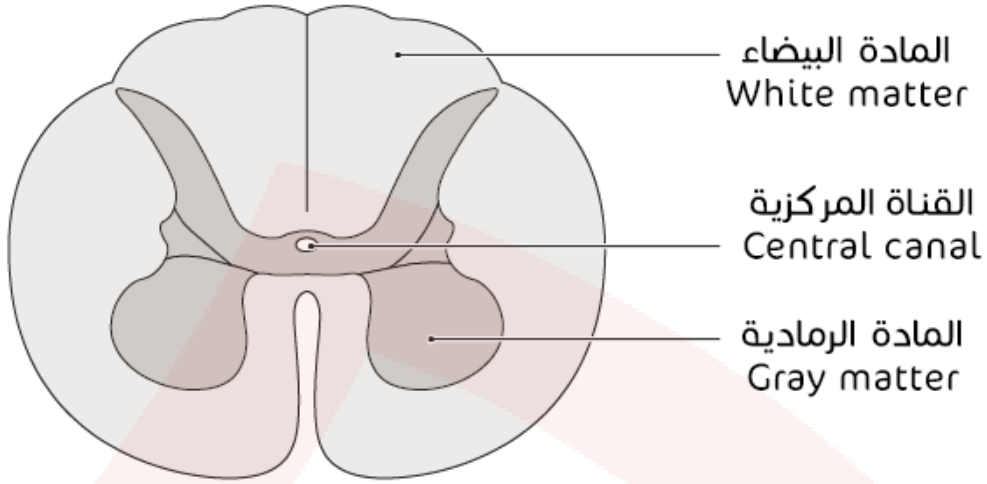
مظهر جانبي أيسر لجذع الدماغ والمخيخ:



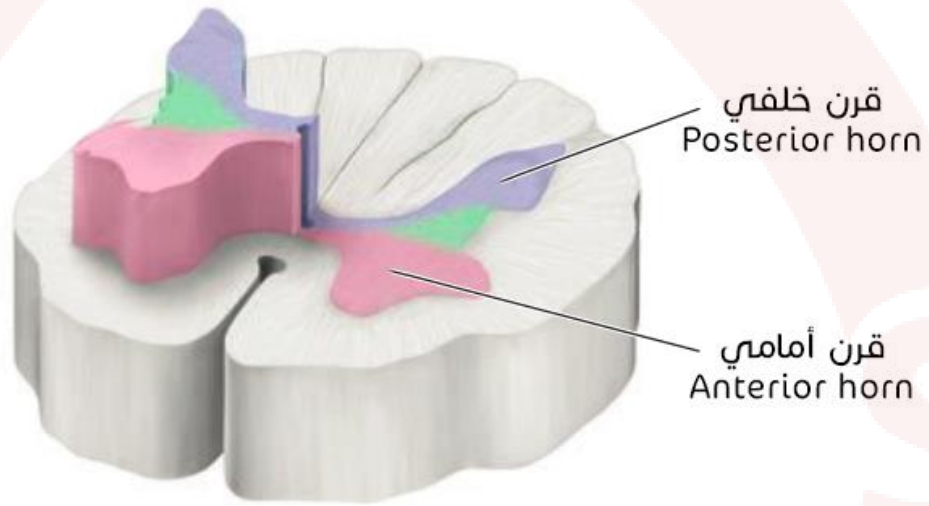
النخاع الشوكي



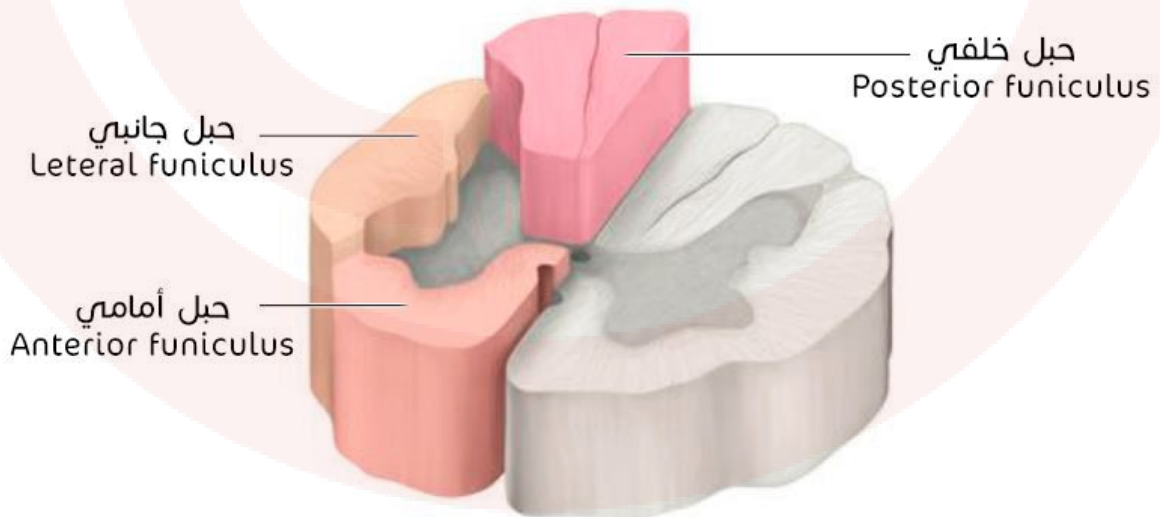
مقطع عرضي ترسيمي في النخاع الشوكي:



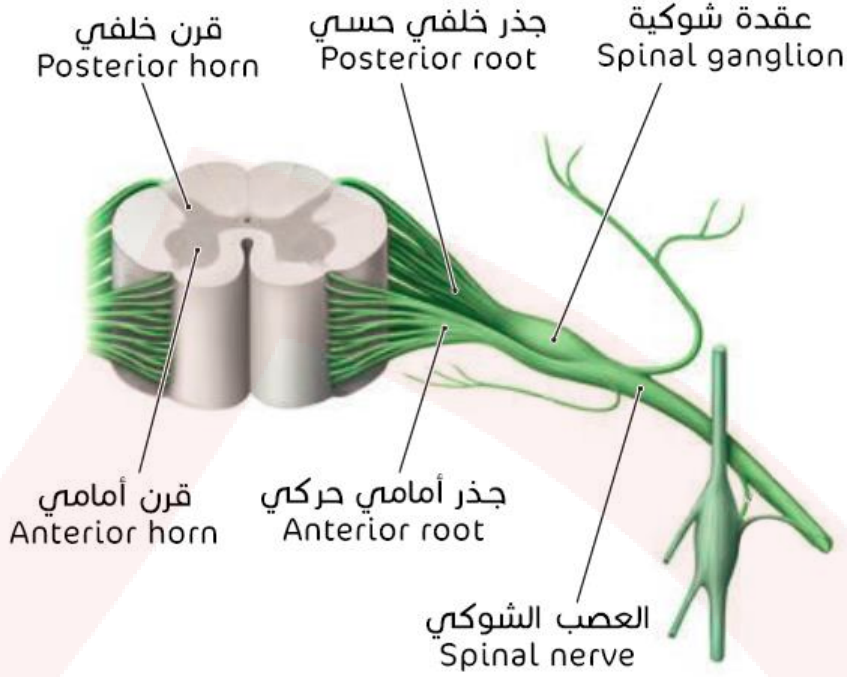
المادة الرمادية للنخاع الشوكي:



المادة البيضاء للنخاع الشوكي:

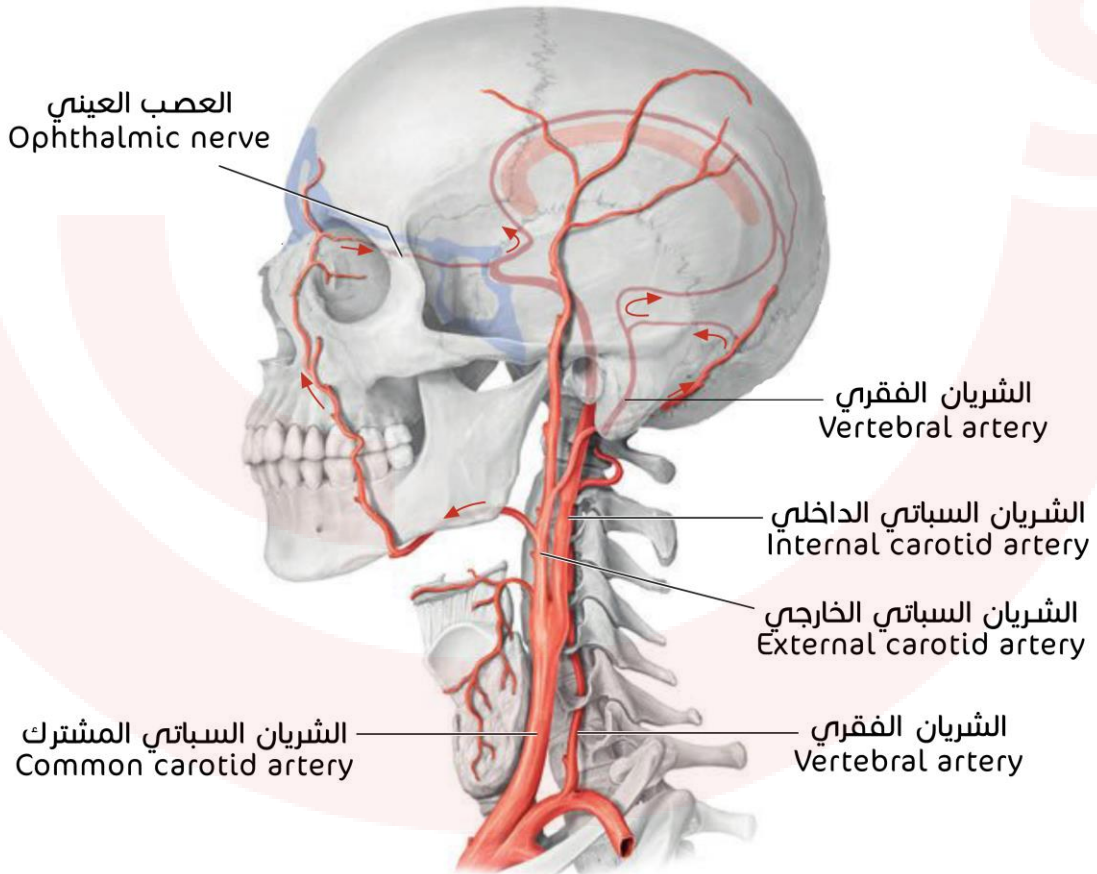


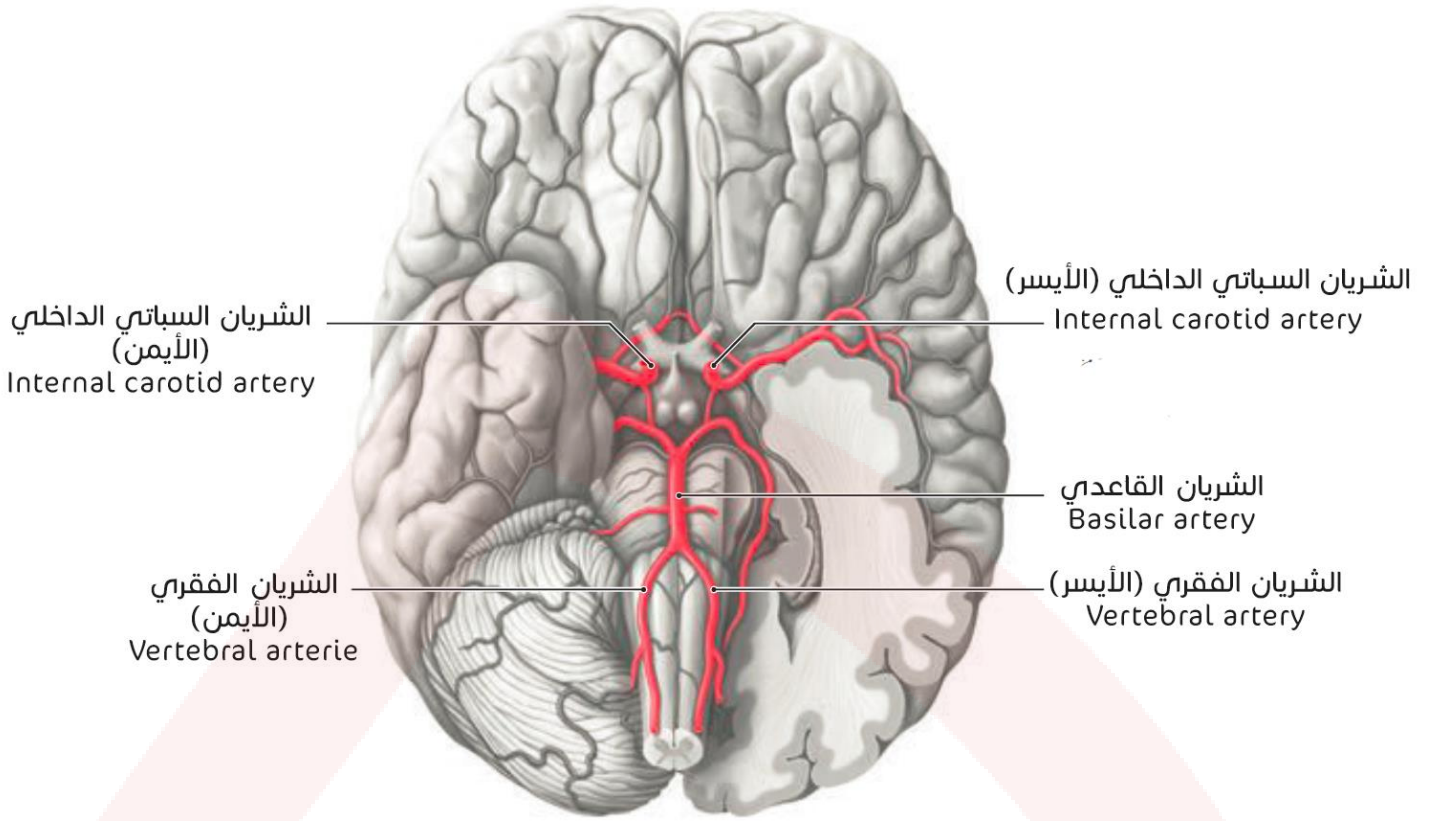
شذفة النخاع الشوكي



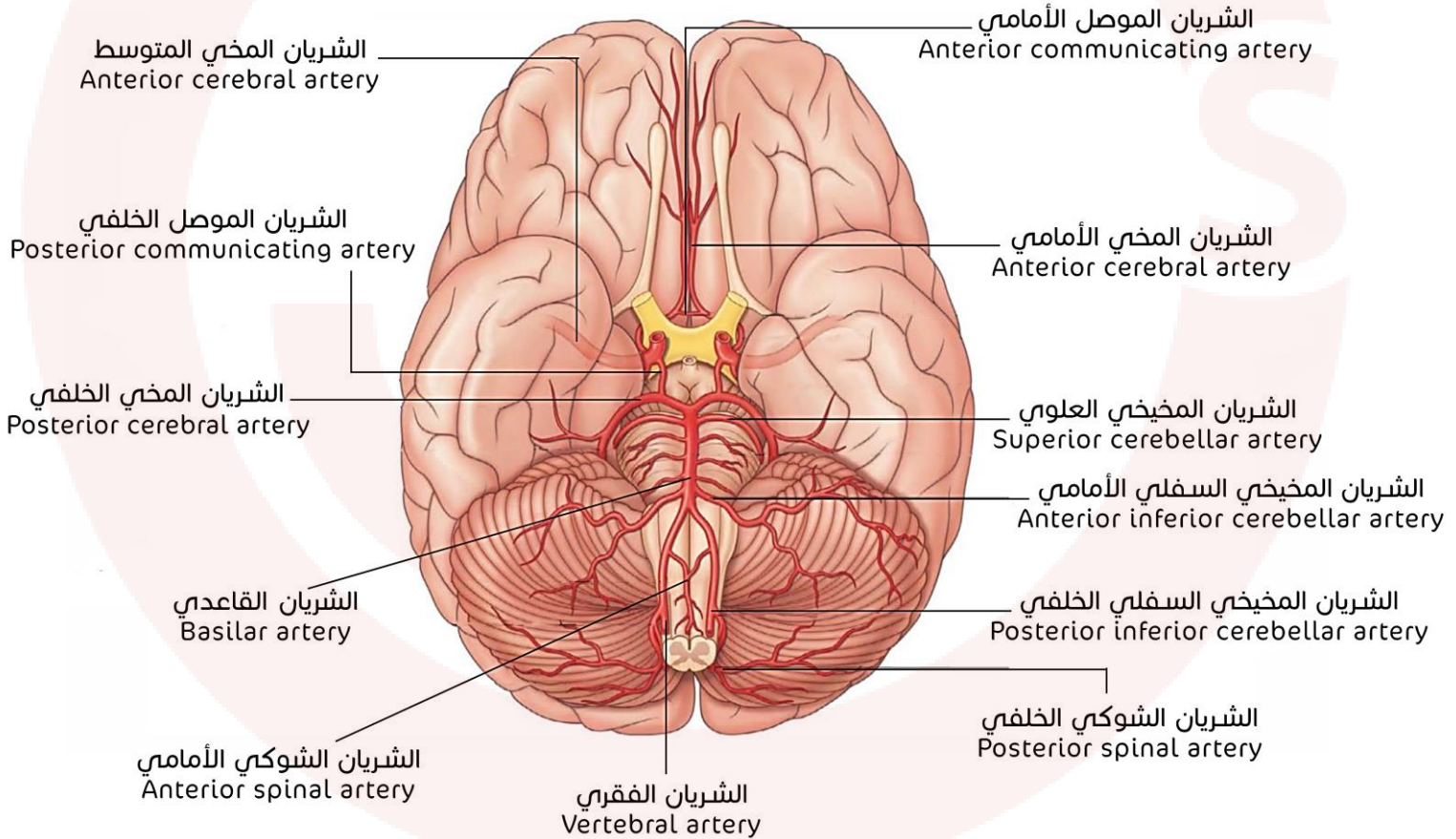
شرايين الجهاز العصبي المركزي

الجملة السباتية والجملة الفقرية

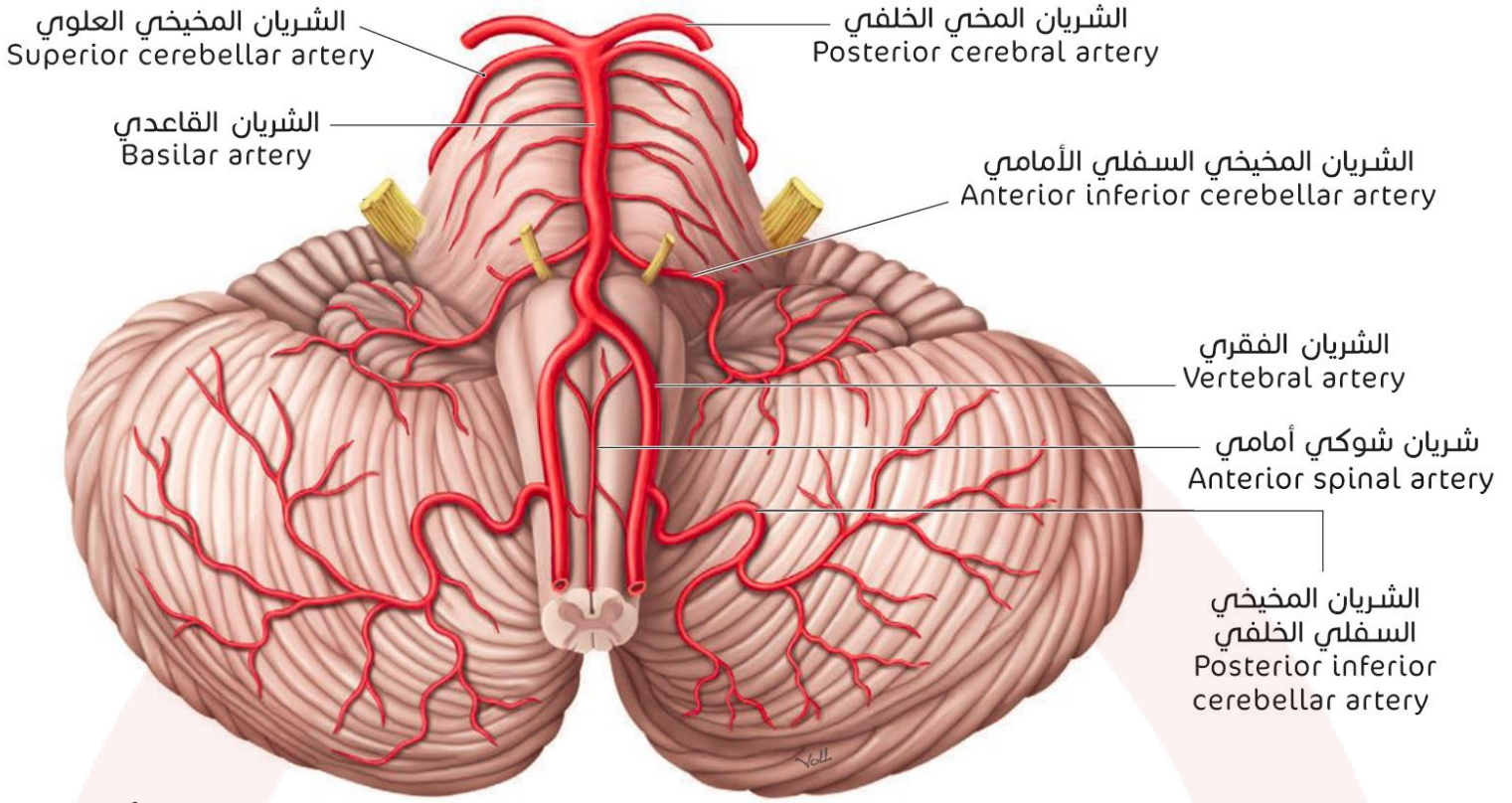




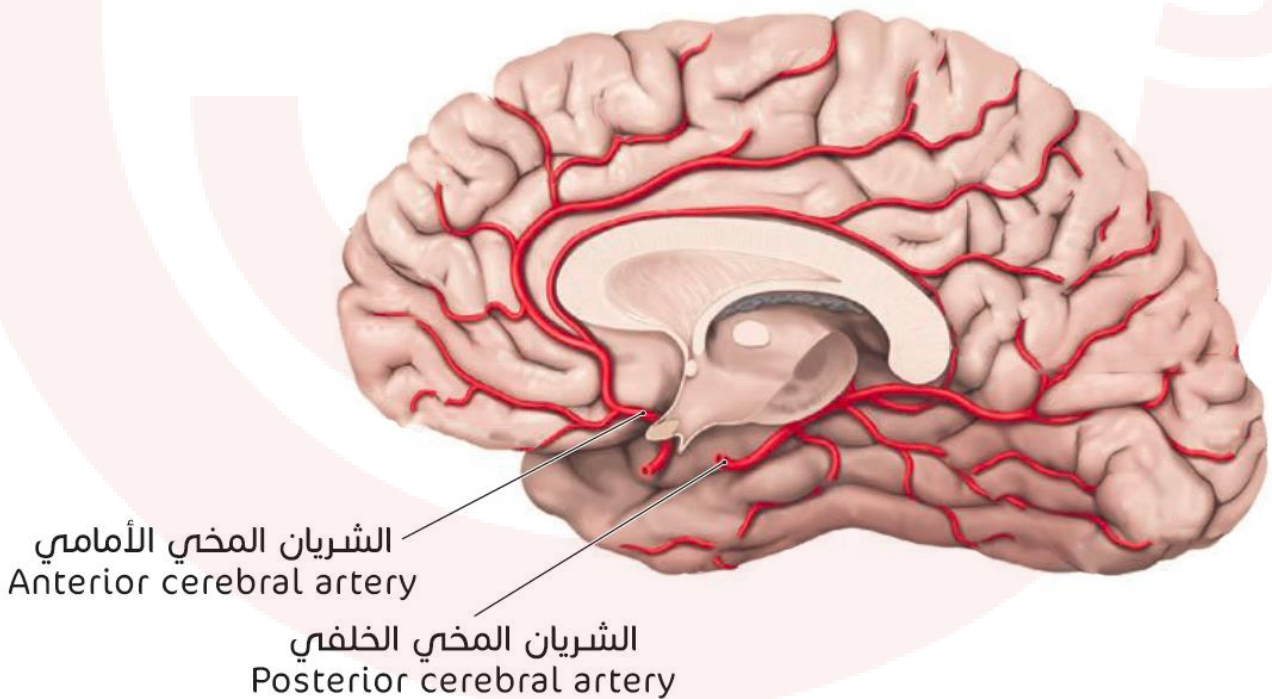
أهم فروع الشريان السباتي الداخلي



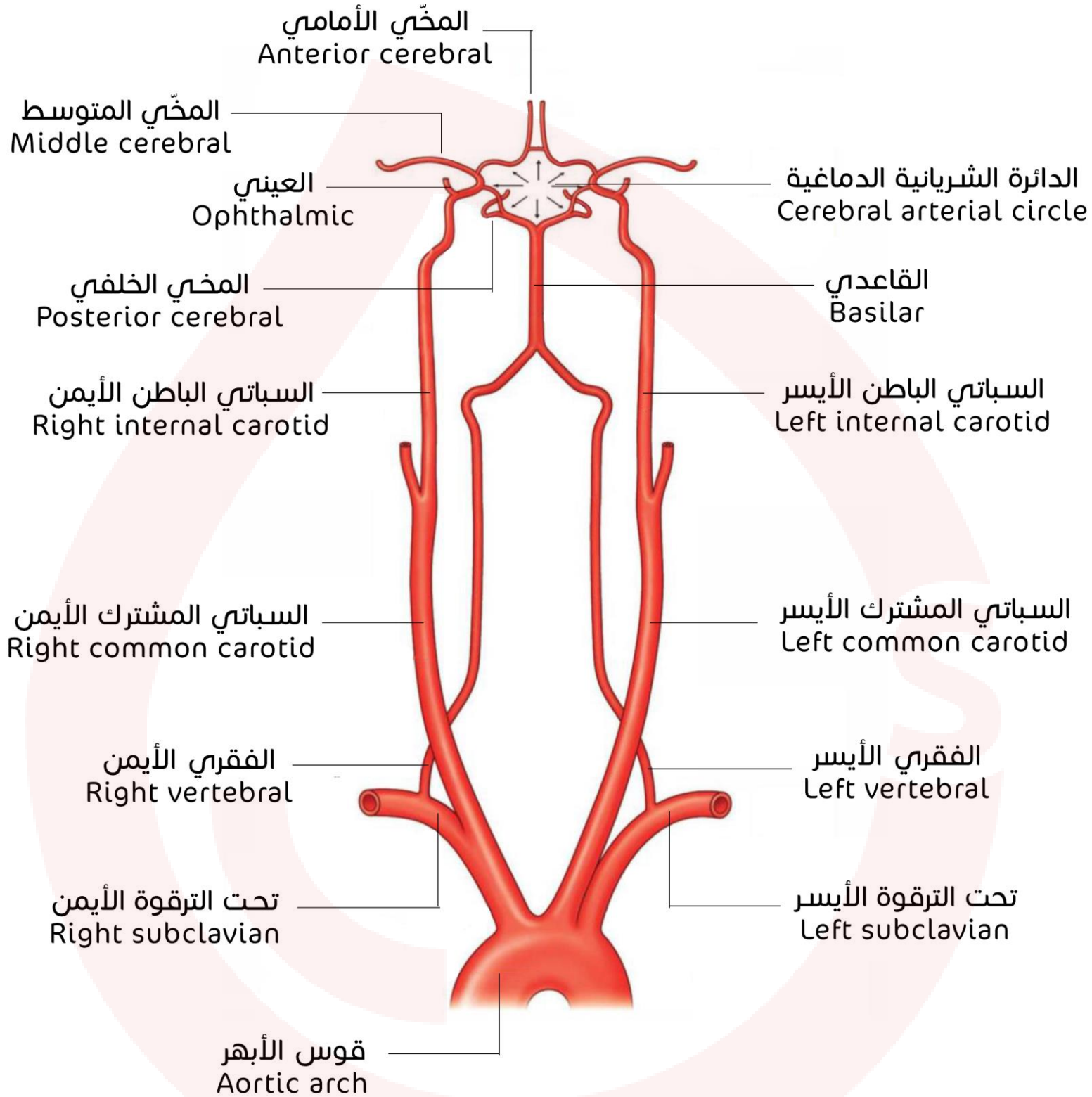
أهم فروع الشريان القاعدي



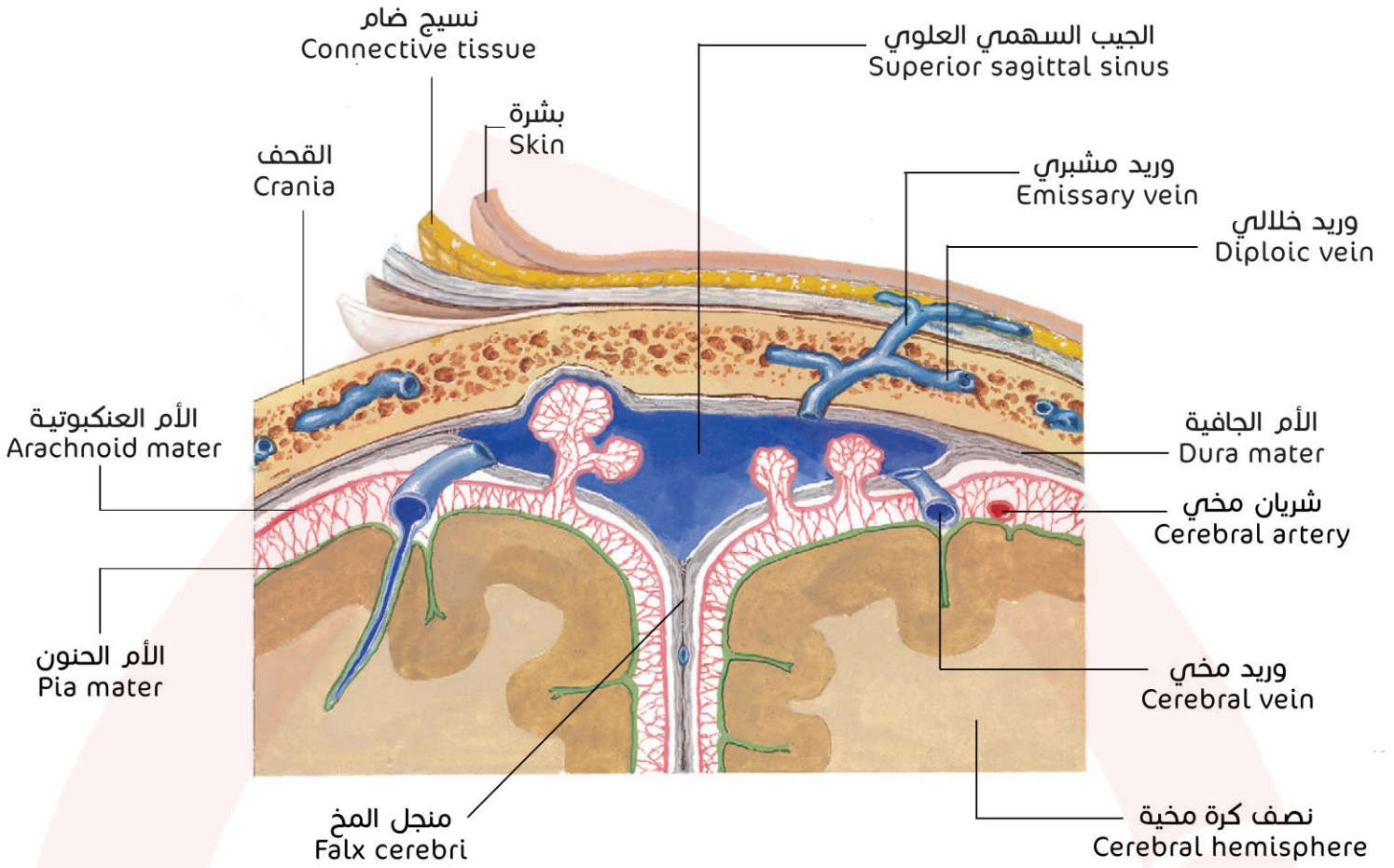
الشريان المخيخي الأمامي (من فروع الشريان السباتي الداخلي) والشريان المخيخي الخلفي (من فروع الشريان القاعدي):



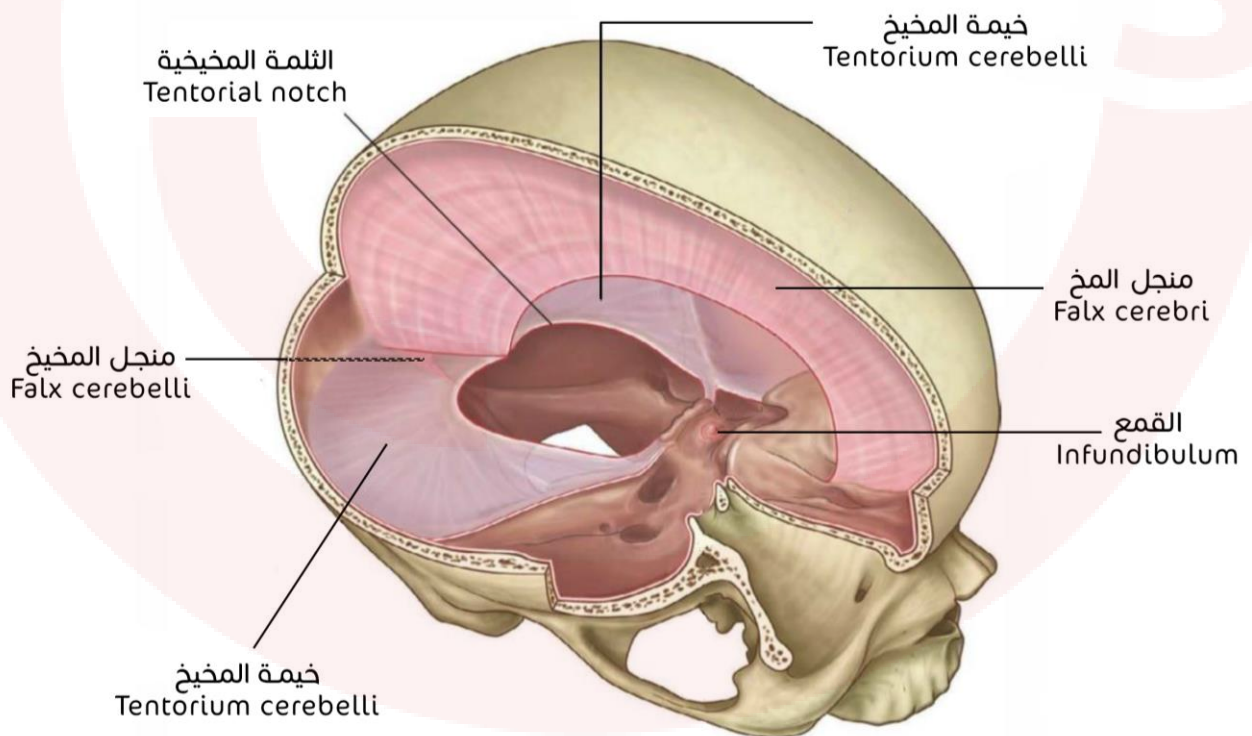
مسبع ويليس (الدائرة المخية الشريانية)



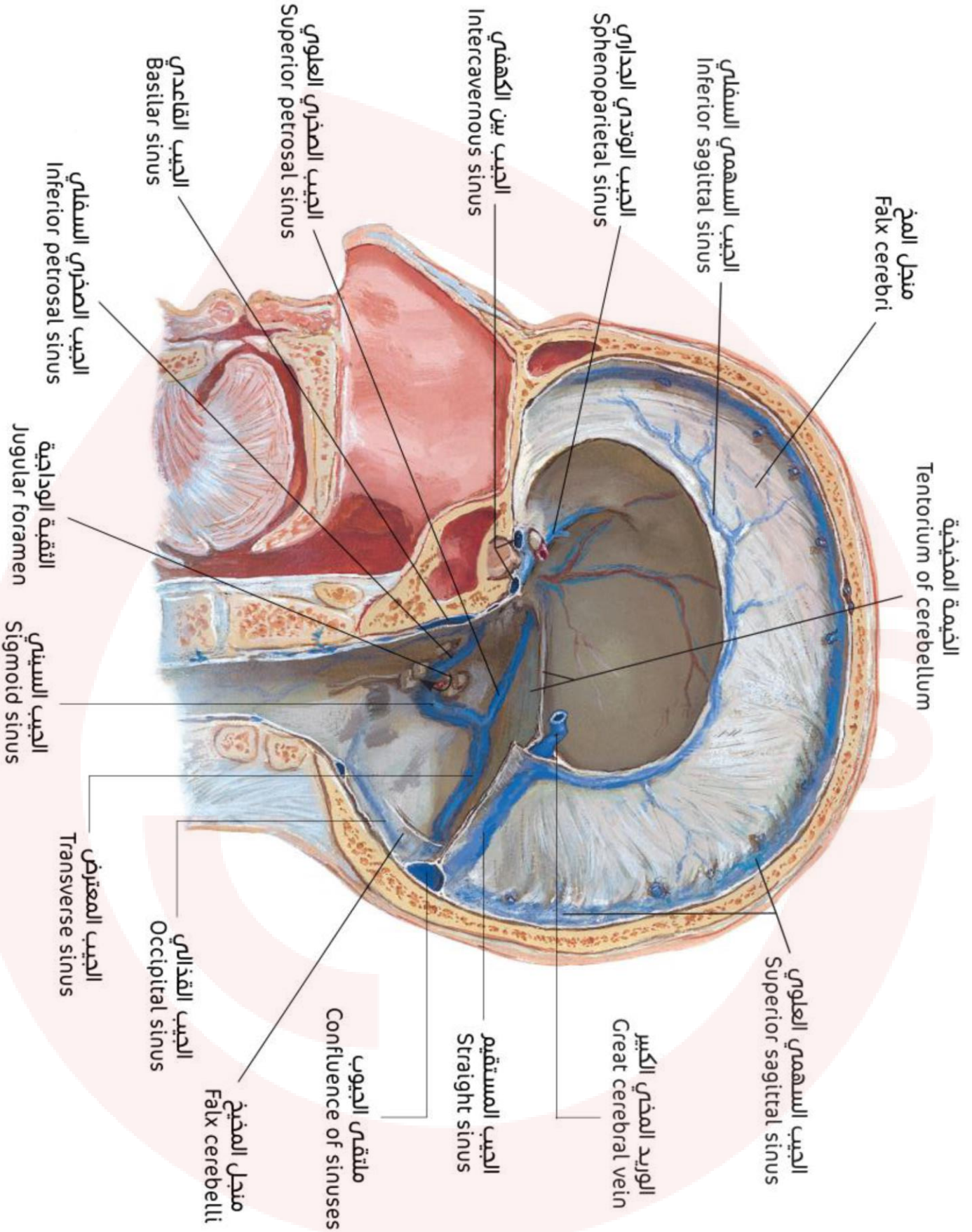
السحايا والجهاز البطيني الدماغى



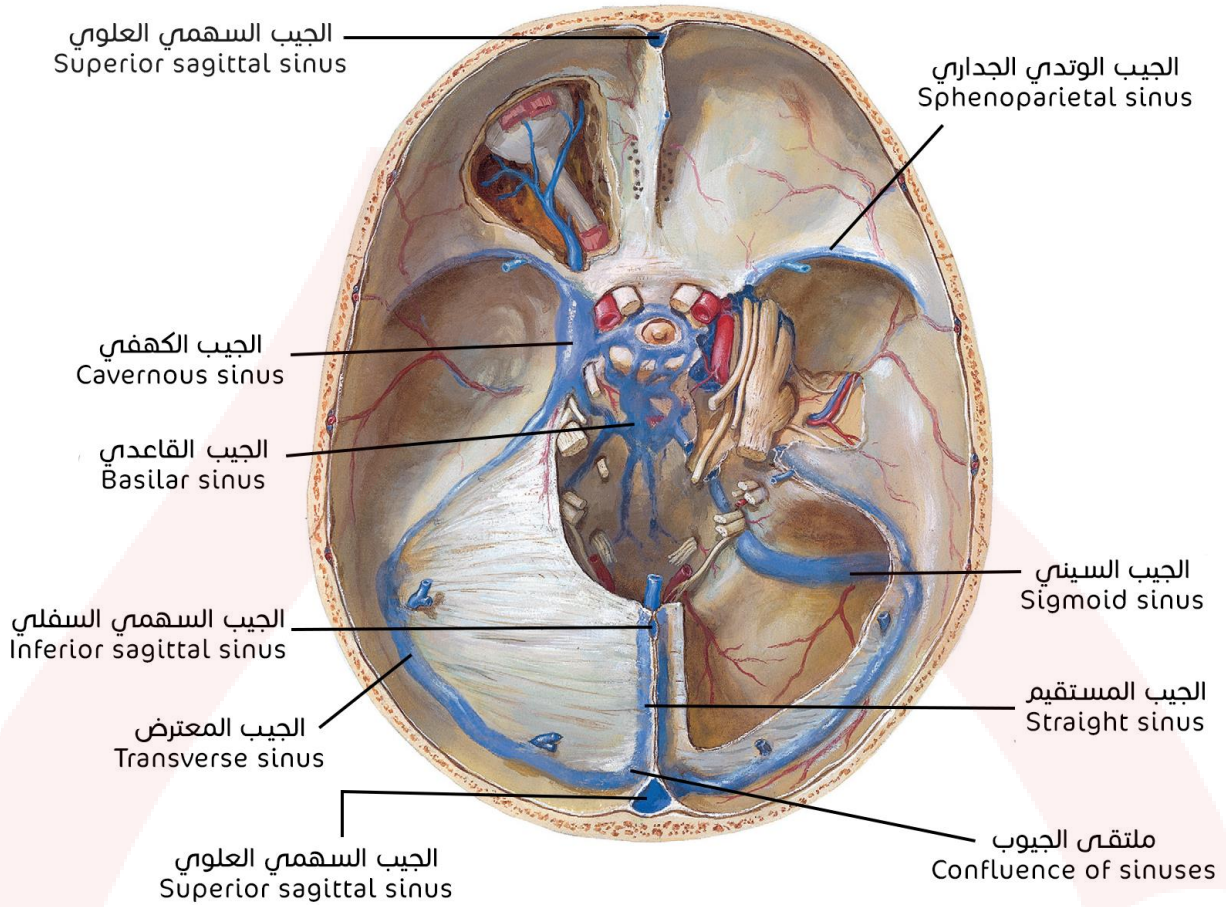
طبّيات الأم الجافية



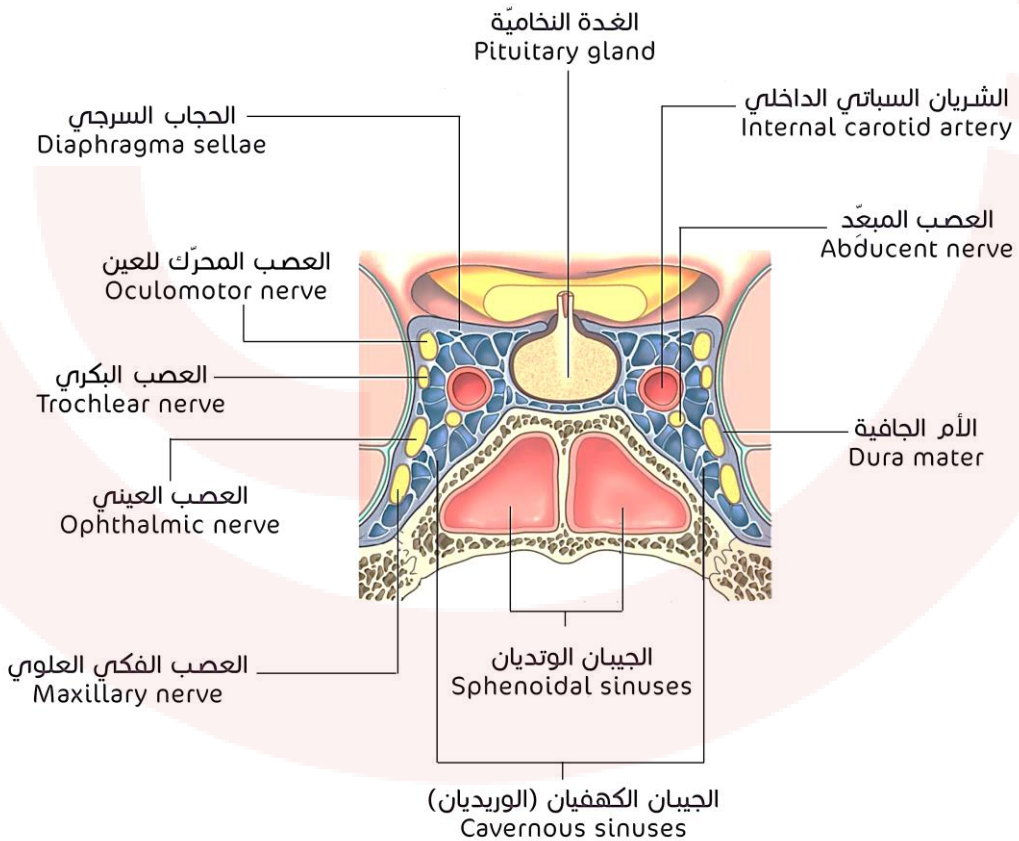
مقطع سهمي:



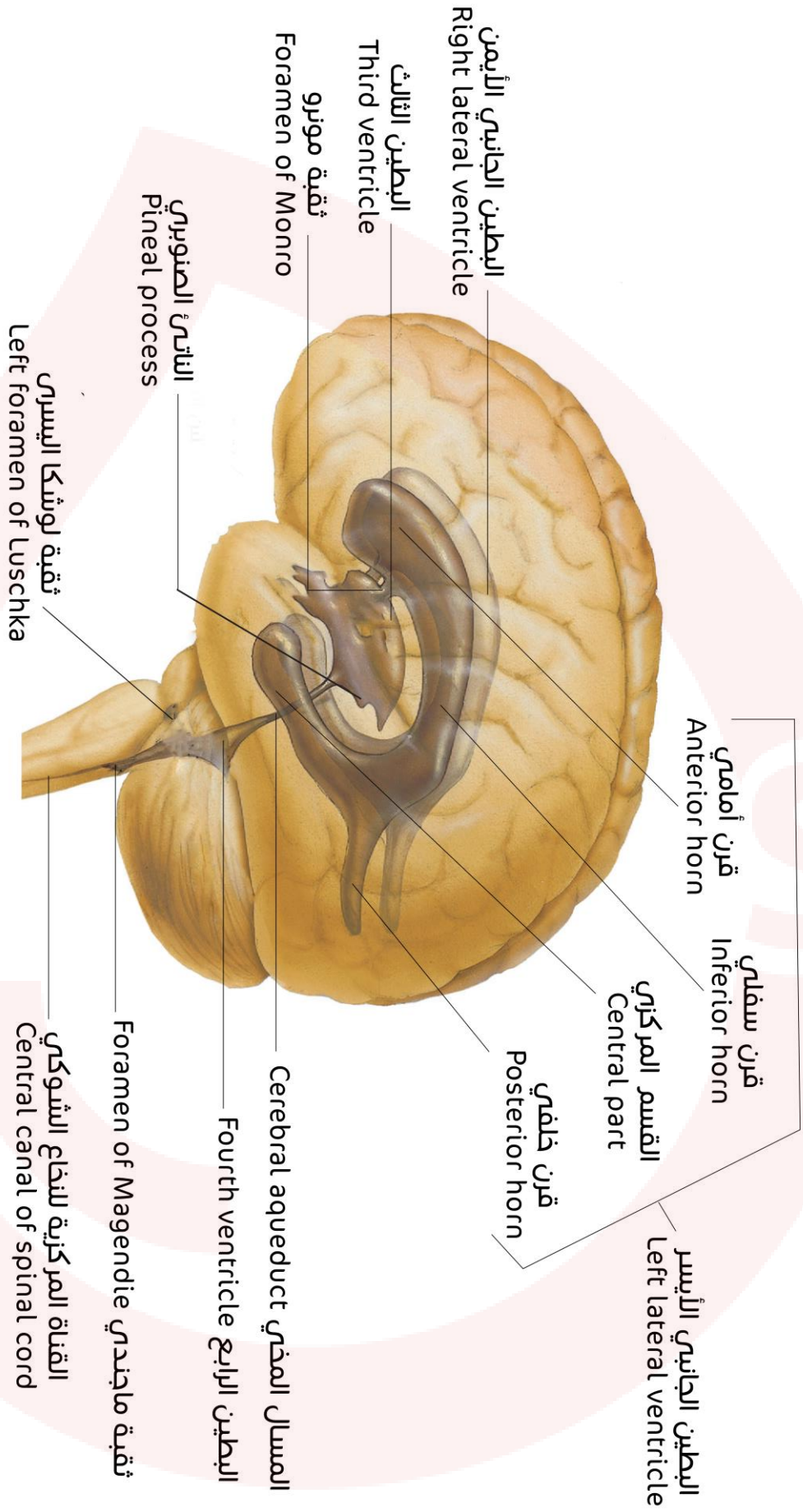
مقطع إكليلي، منظر علوي:



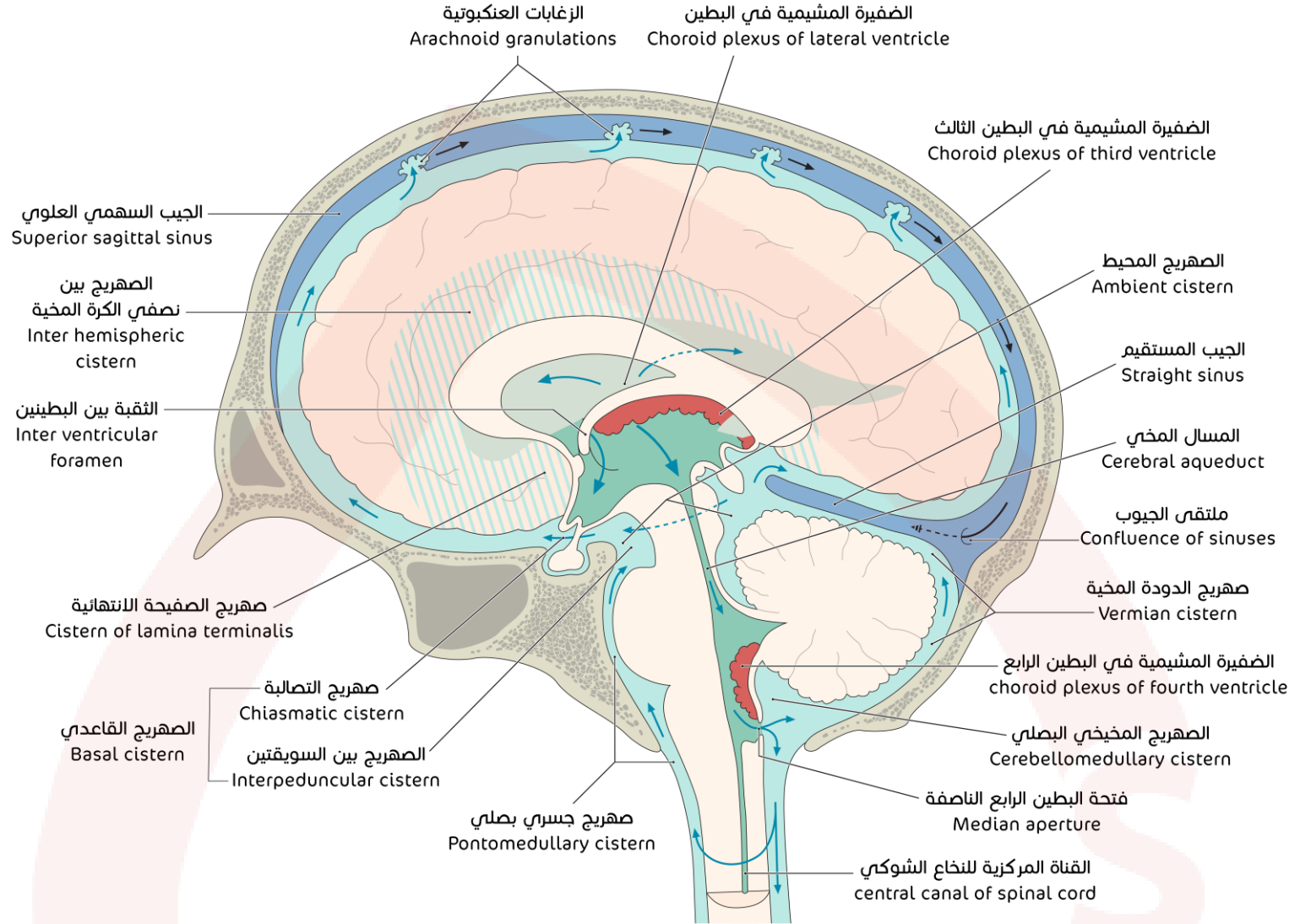
الجيبان الكهفيان



بطينات الدماغ

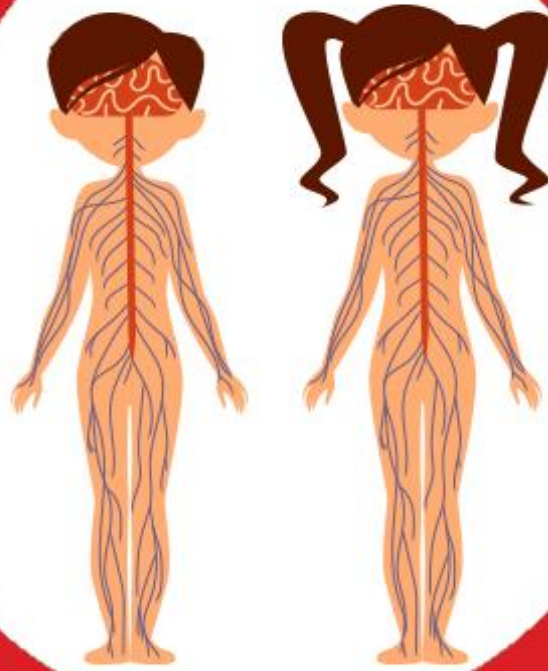


السائل الدماغي الشوكي

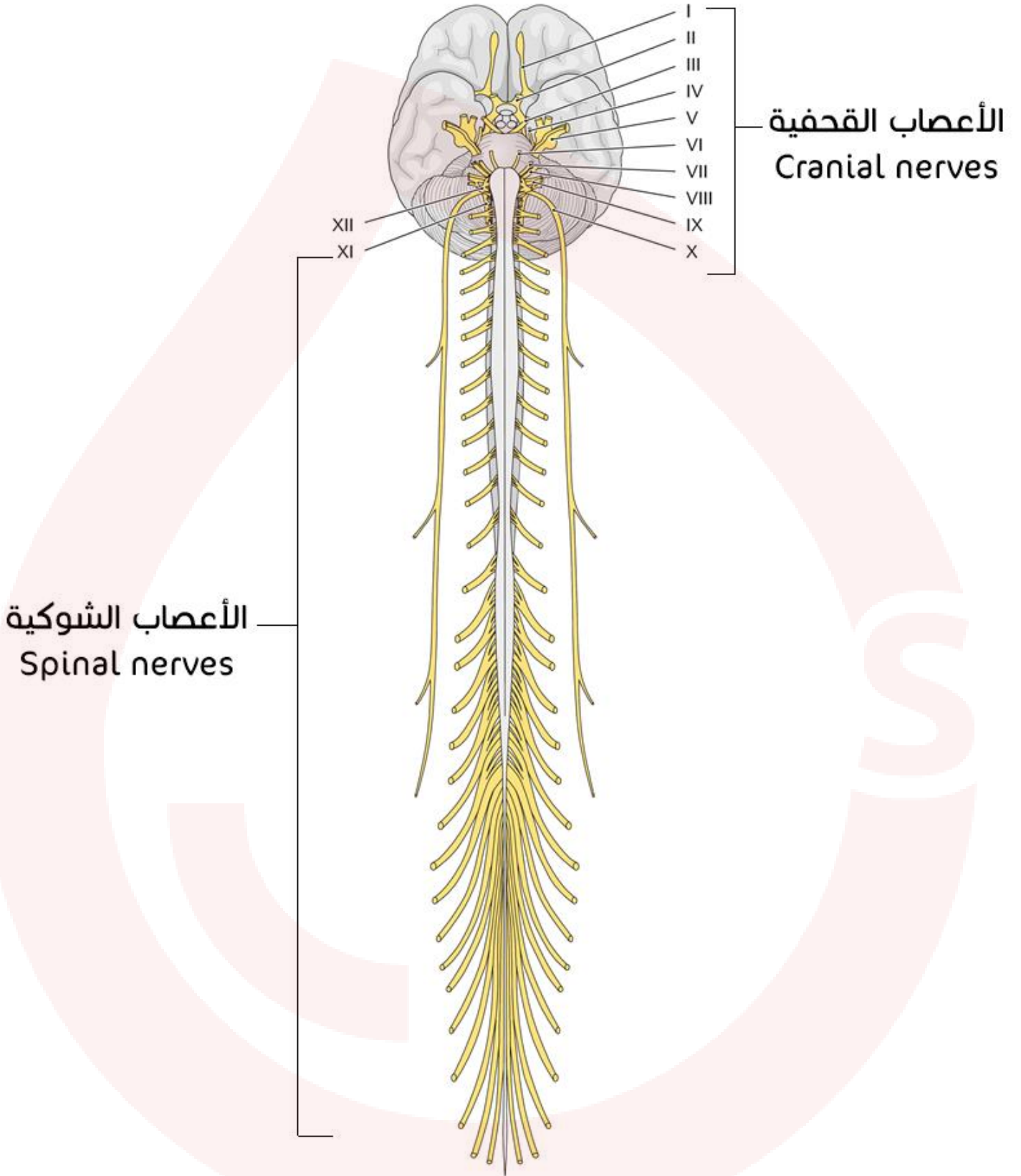


الجهاز العصبي المحيطي

Peripheral nervous system

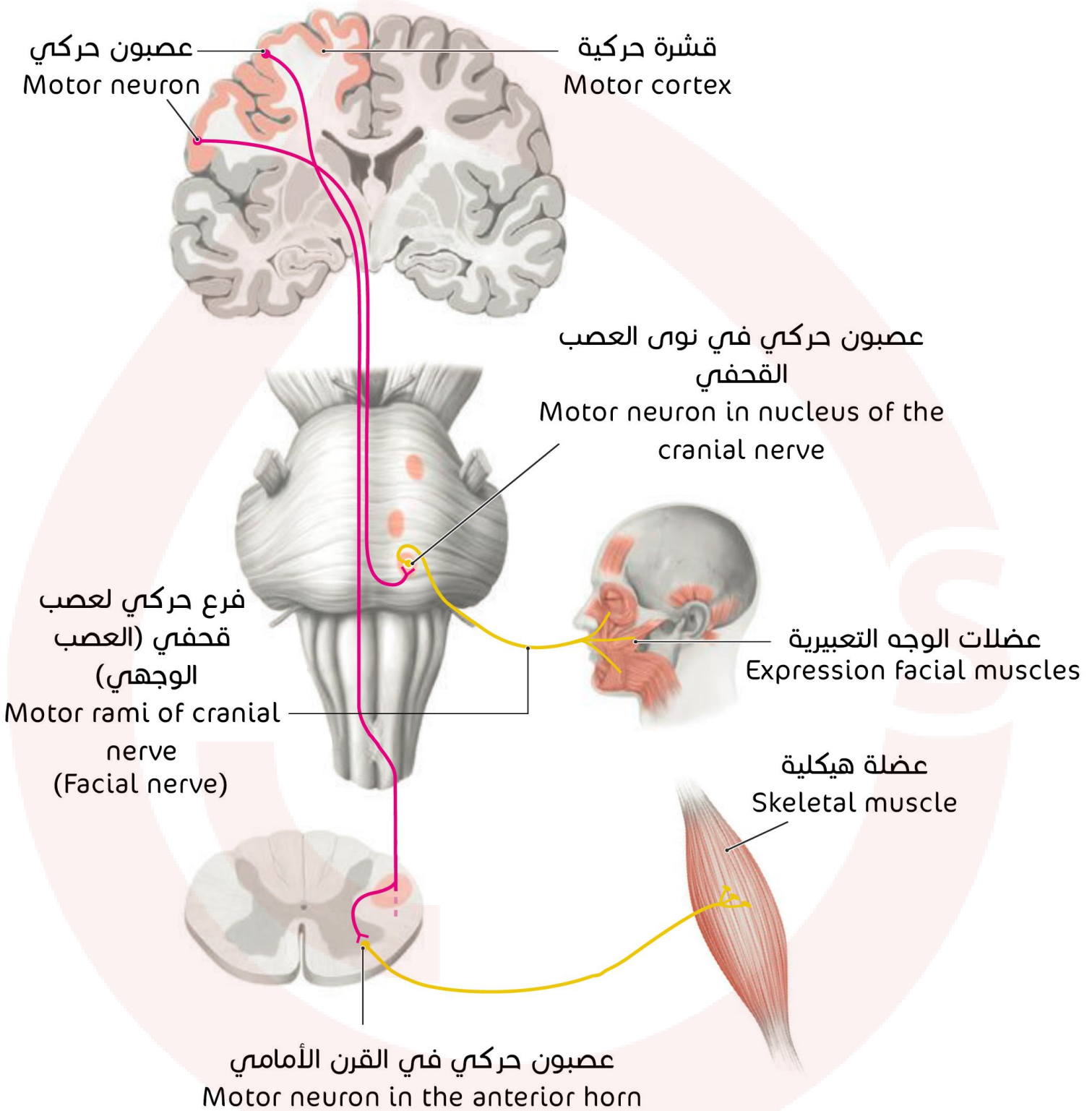


الجهاز العصبي المحيطي



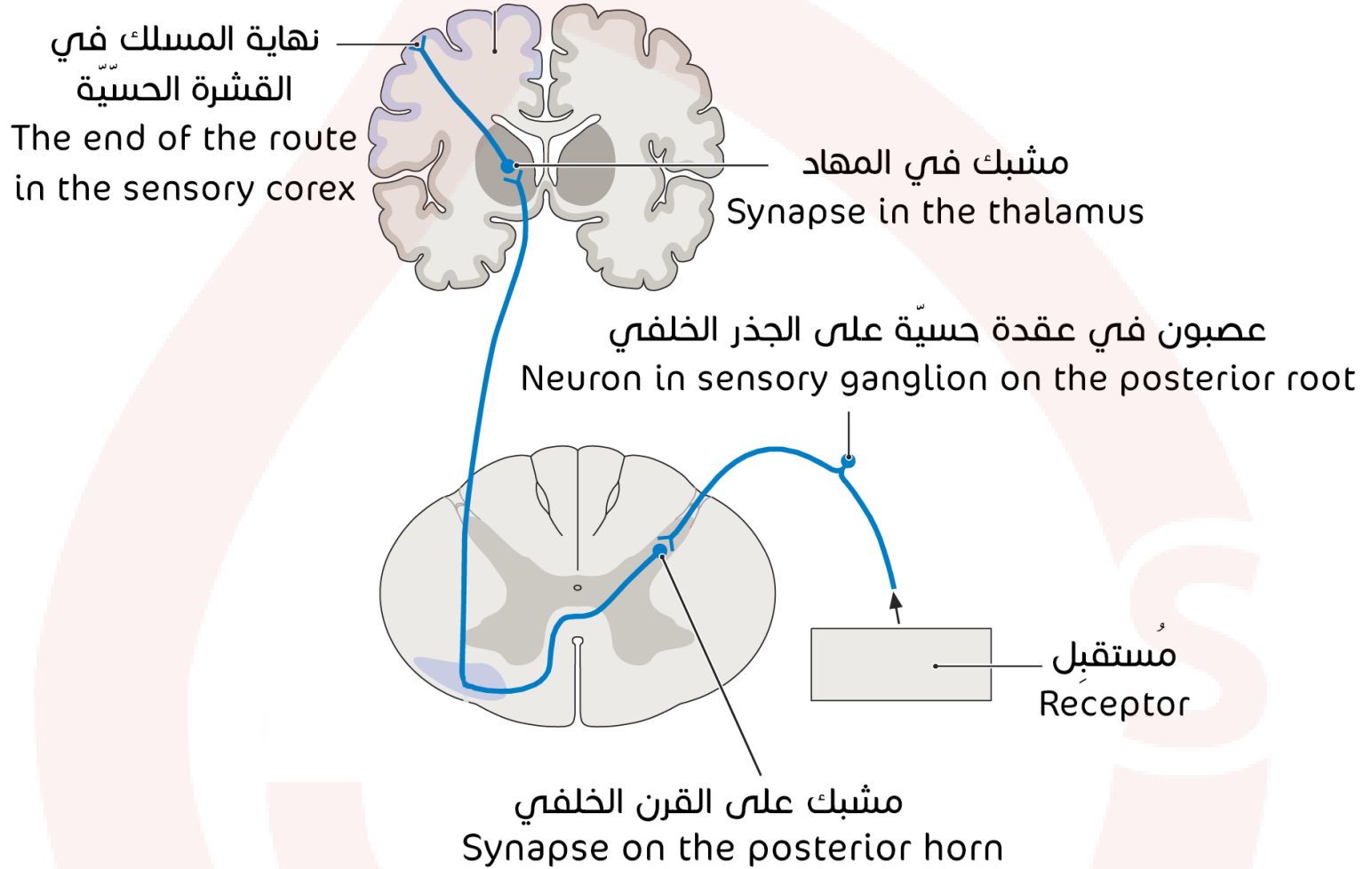
الأعصاب المحيطية

الأعصاب الحركية



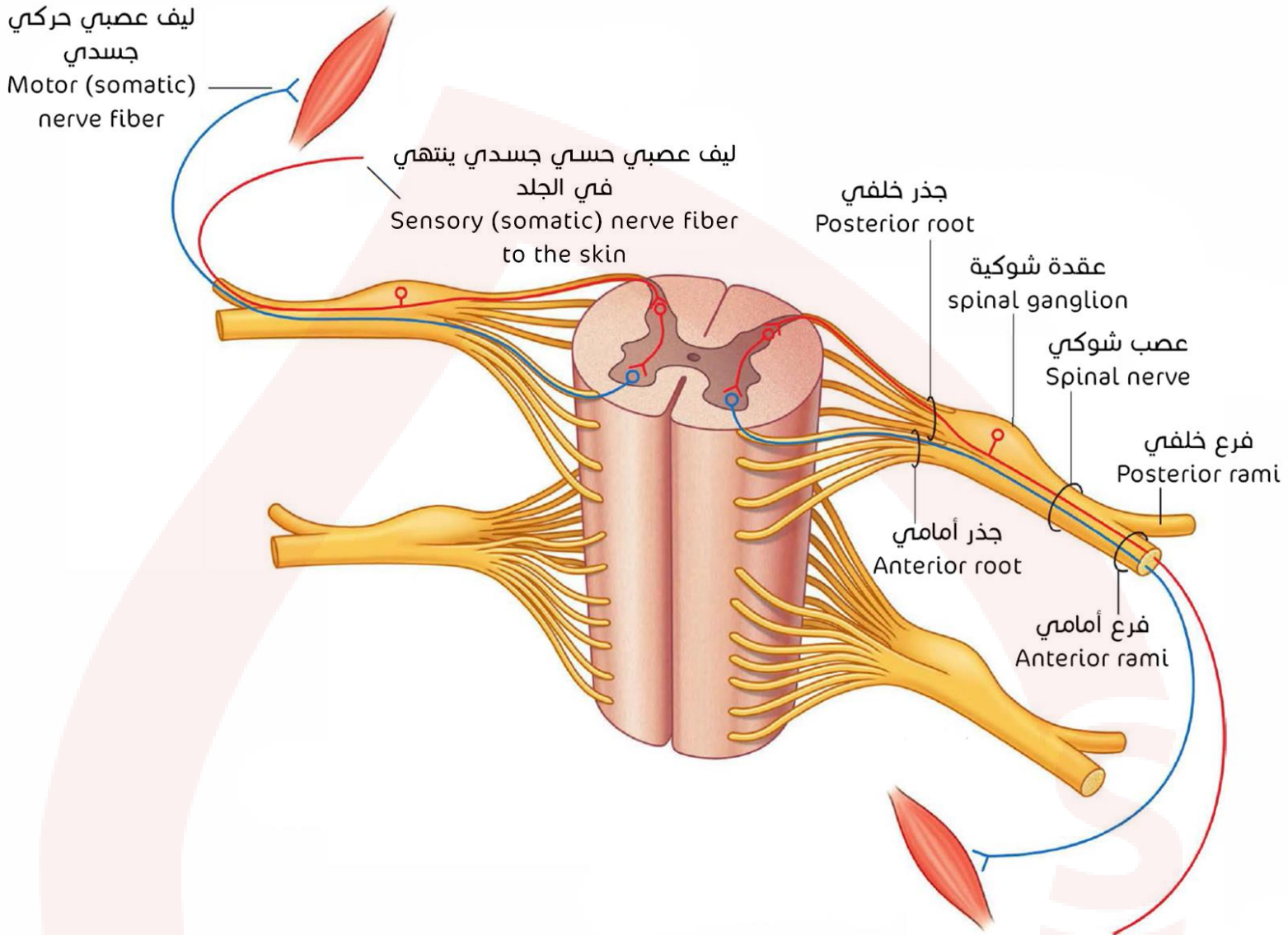
الأعصاب الحسية والحسية

المسار الحسي:



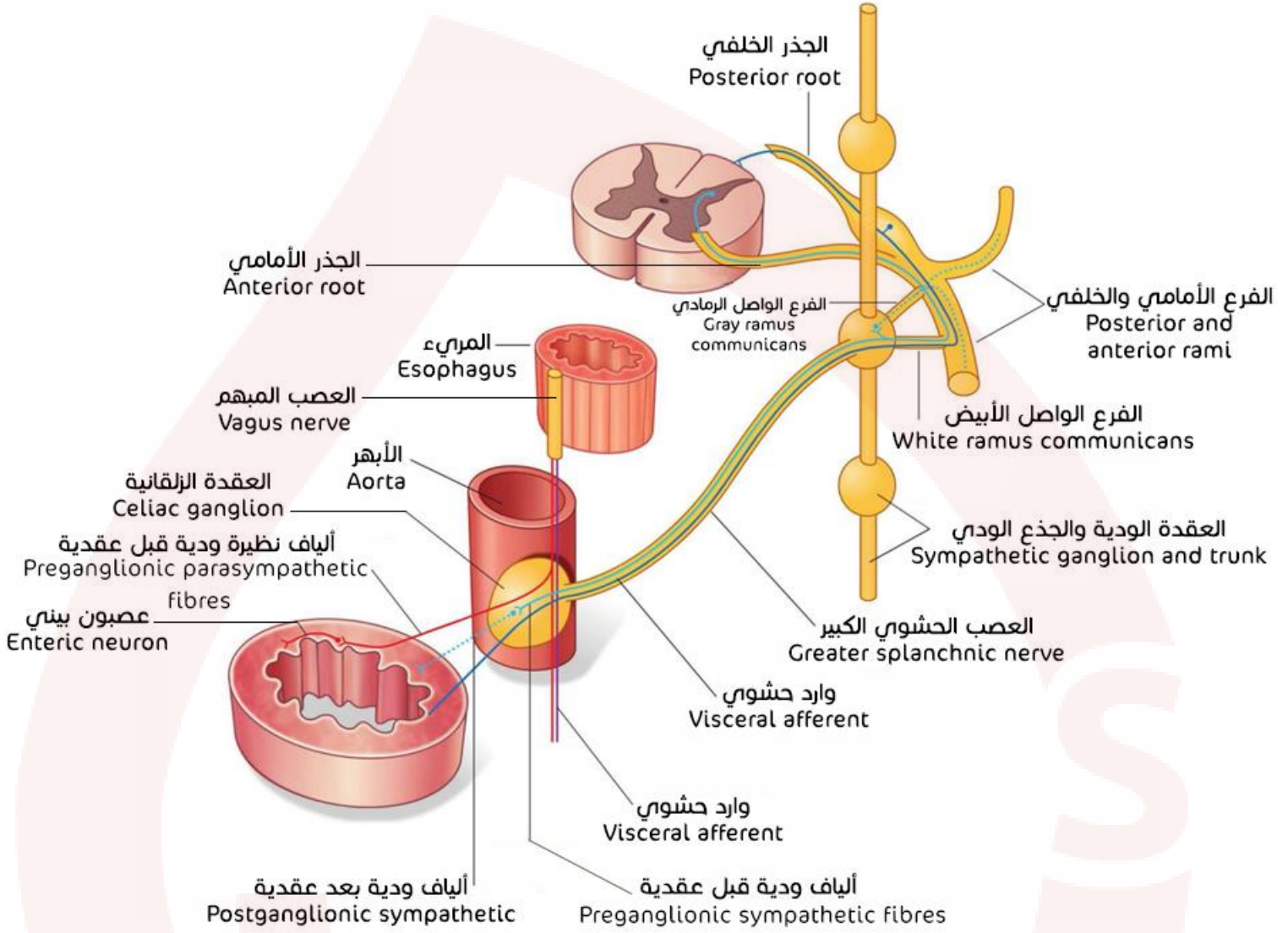
مسير الأعصاب الحسية مشابه لمسير الأعصاب الحسية ولكن تكون قادمة من أعضاء الحواس.

الأعصاب المختلطة



العقد والصفائر العصبية

العقد الذاتية

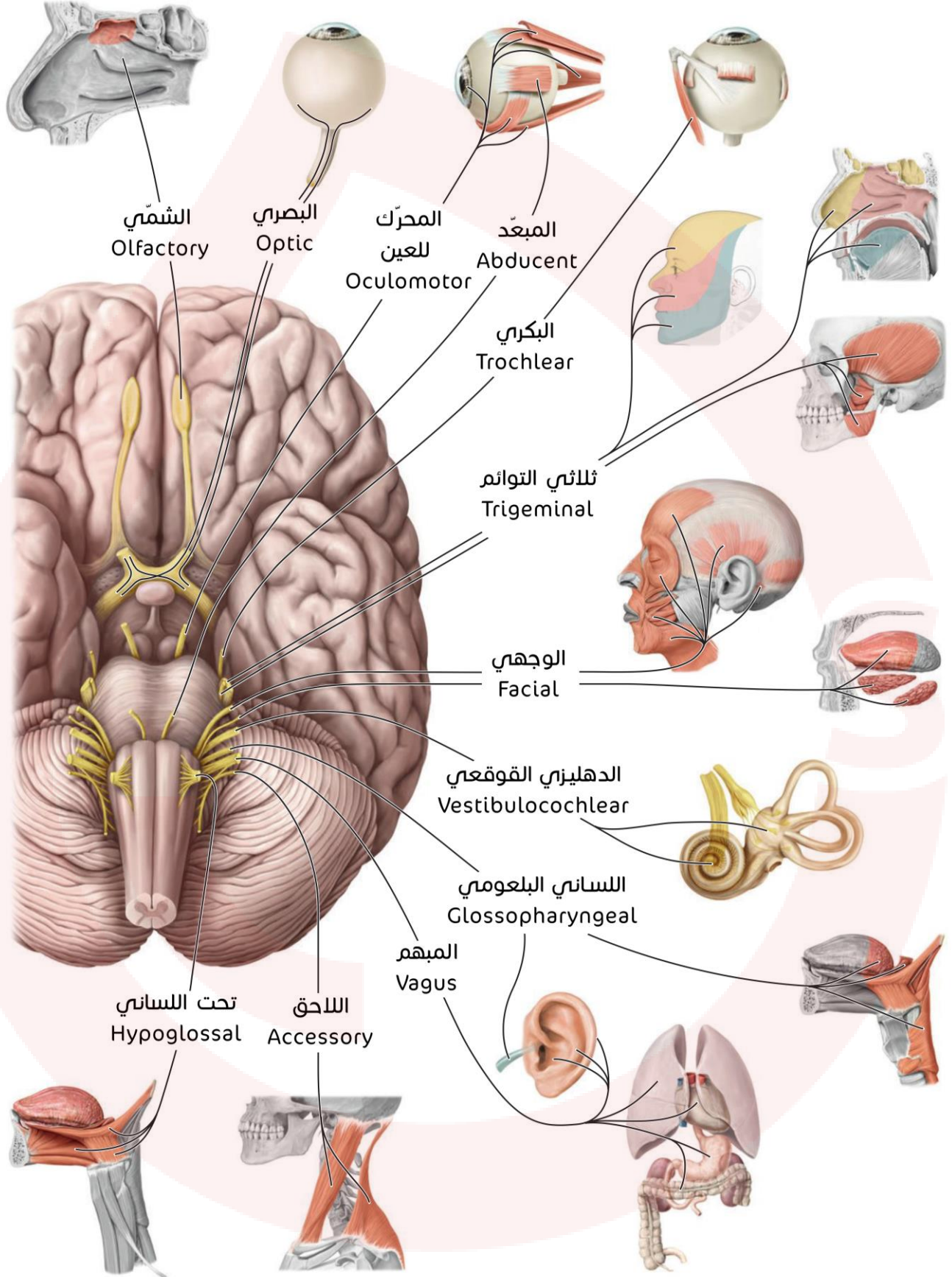


سوف يتم توضيح الصفائر العصبية في الصفحة 449 من الأطلس.

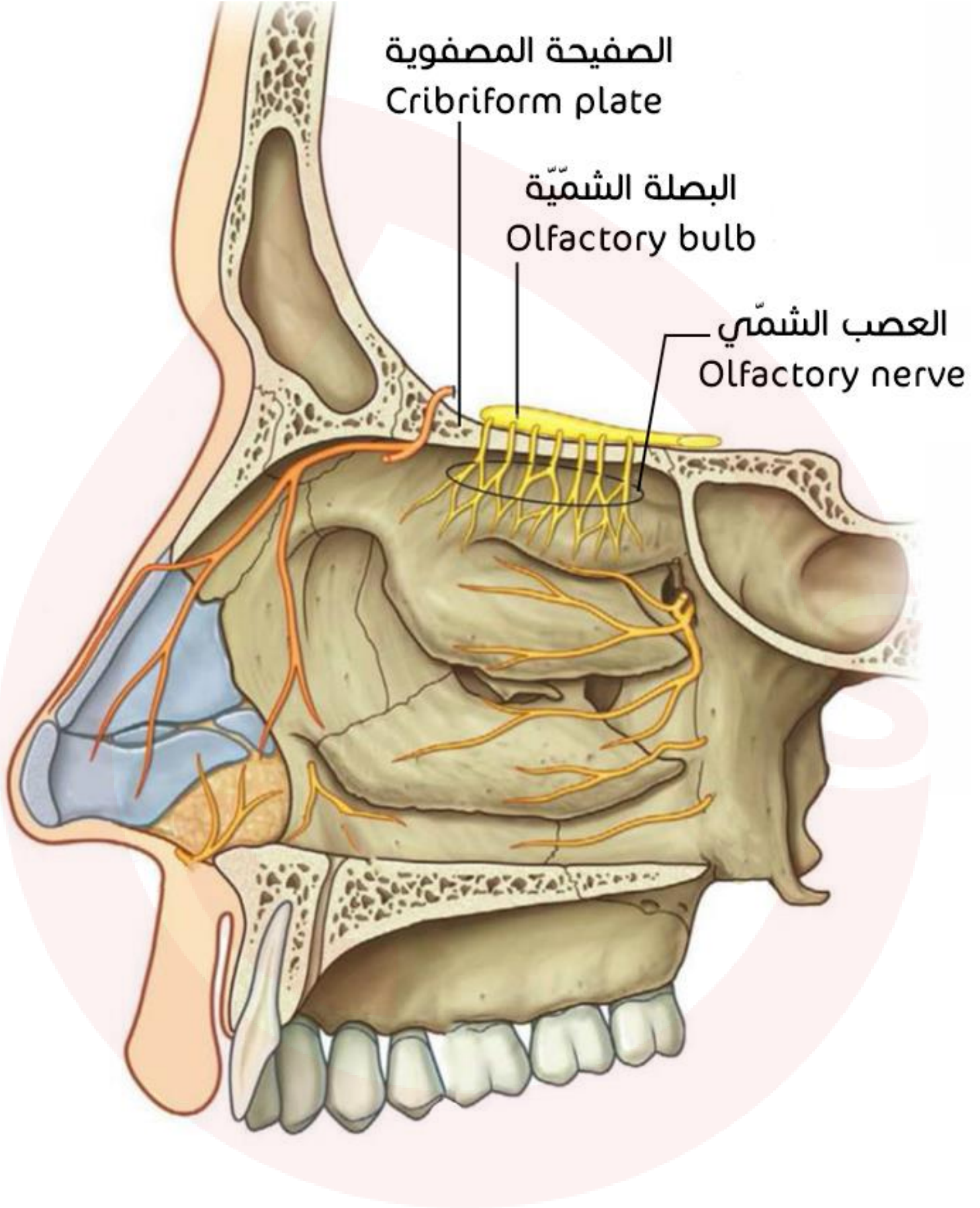


الجهاز العصبي الجسدي (الجسمي)

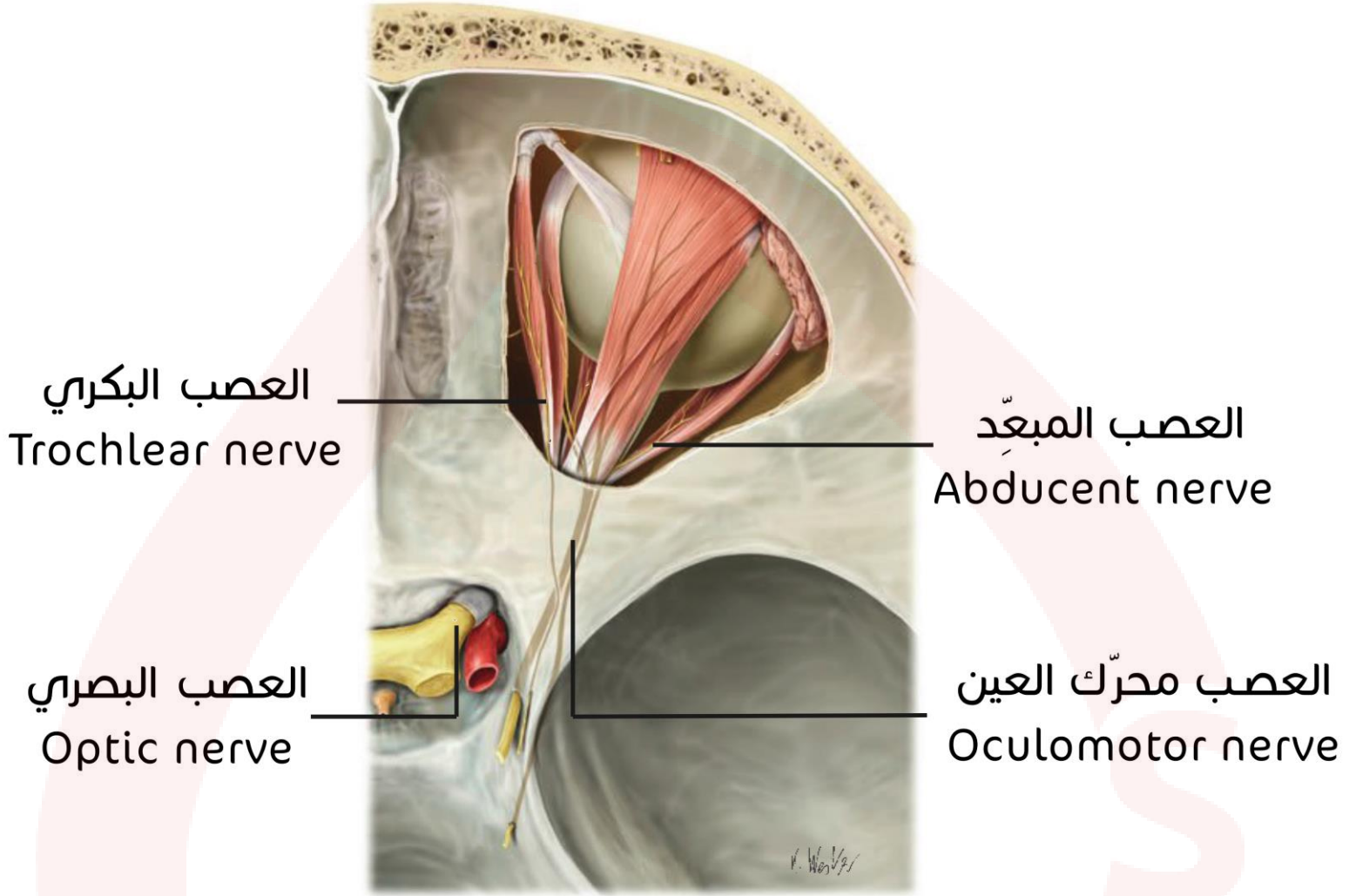
الأعصاب القحفية

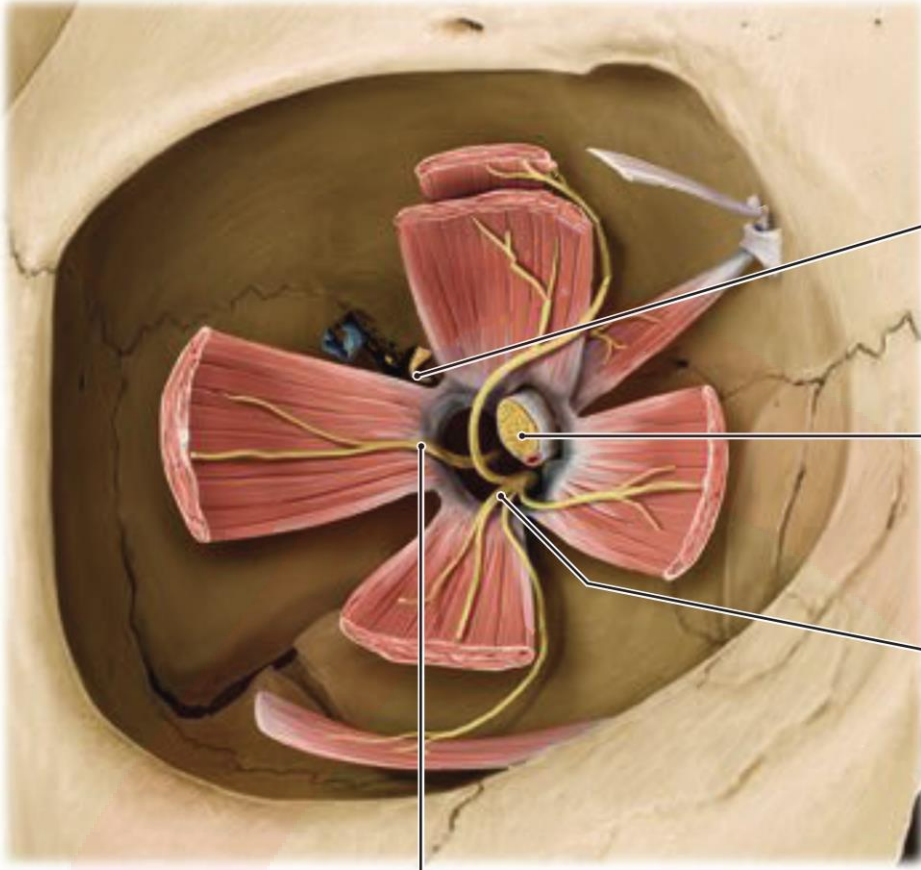


العصب القحفي الأول (الشمي)



الأعصاب القحفية الثاني والثالث والرابع والسادس (البصري ومحرك العين
والبكري والمبعد)





العصب البكري
Trochlear nerve

العصب البصري
Optic nerve

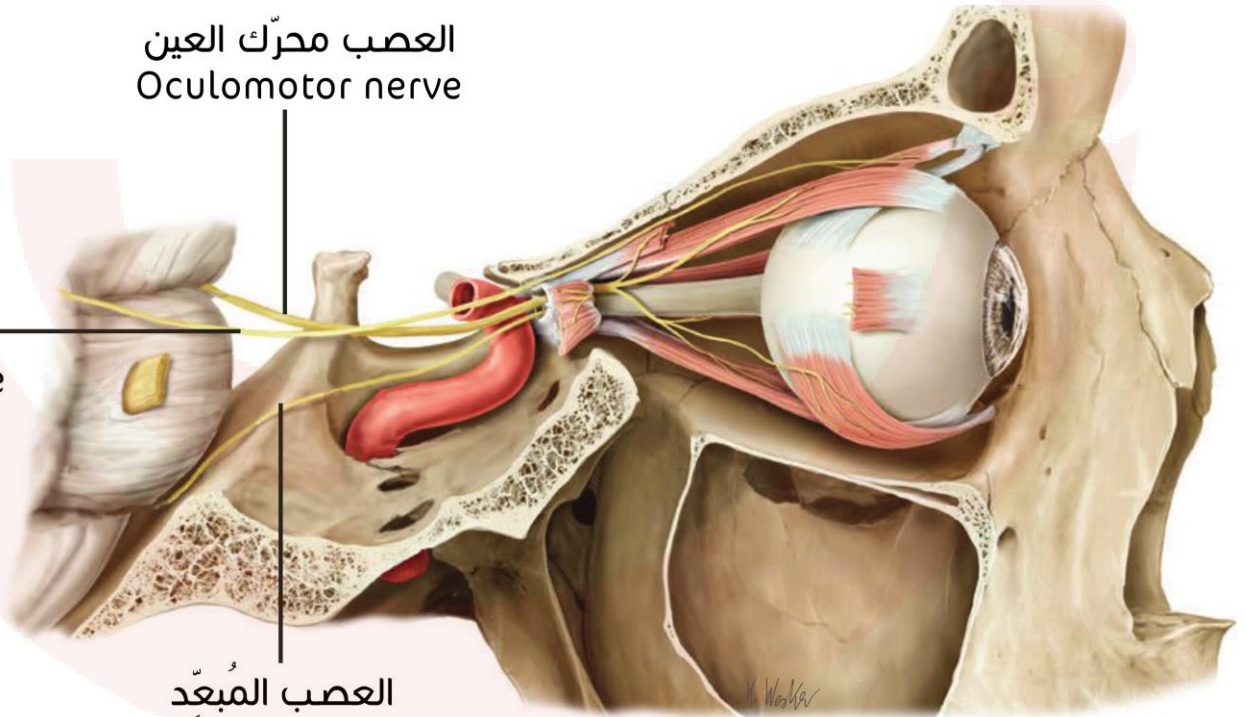
العصب المحرك للعين
Oculomotor nerve

العصب المبعّد
Abducent nerve

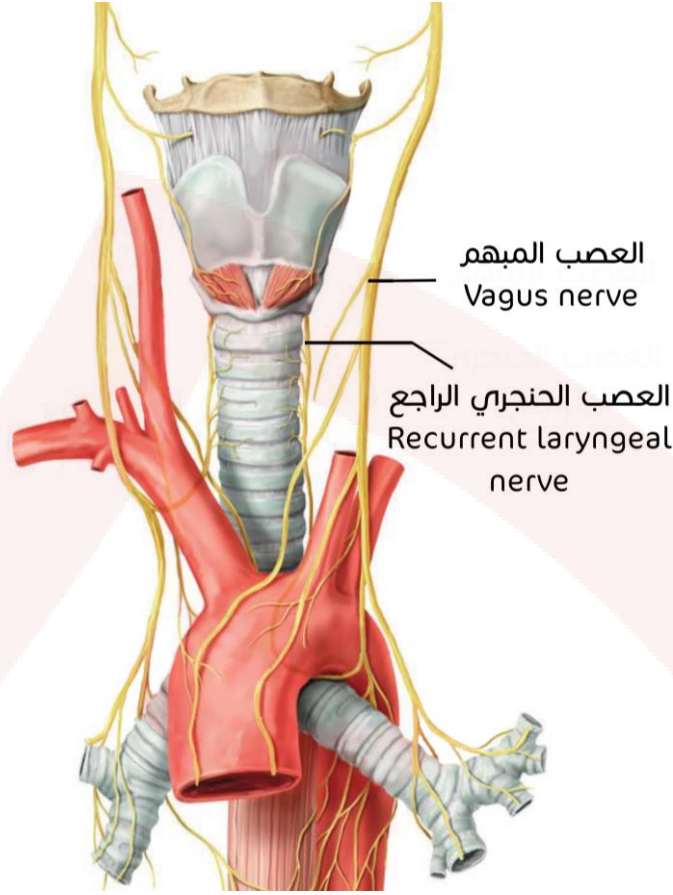
العصب محرك العين
Oculomotor nerve

العصب البكري
Trochlear nerve

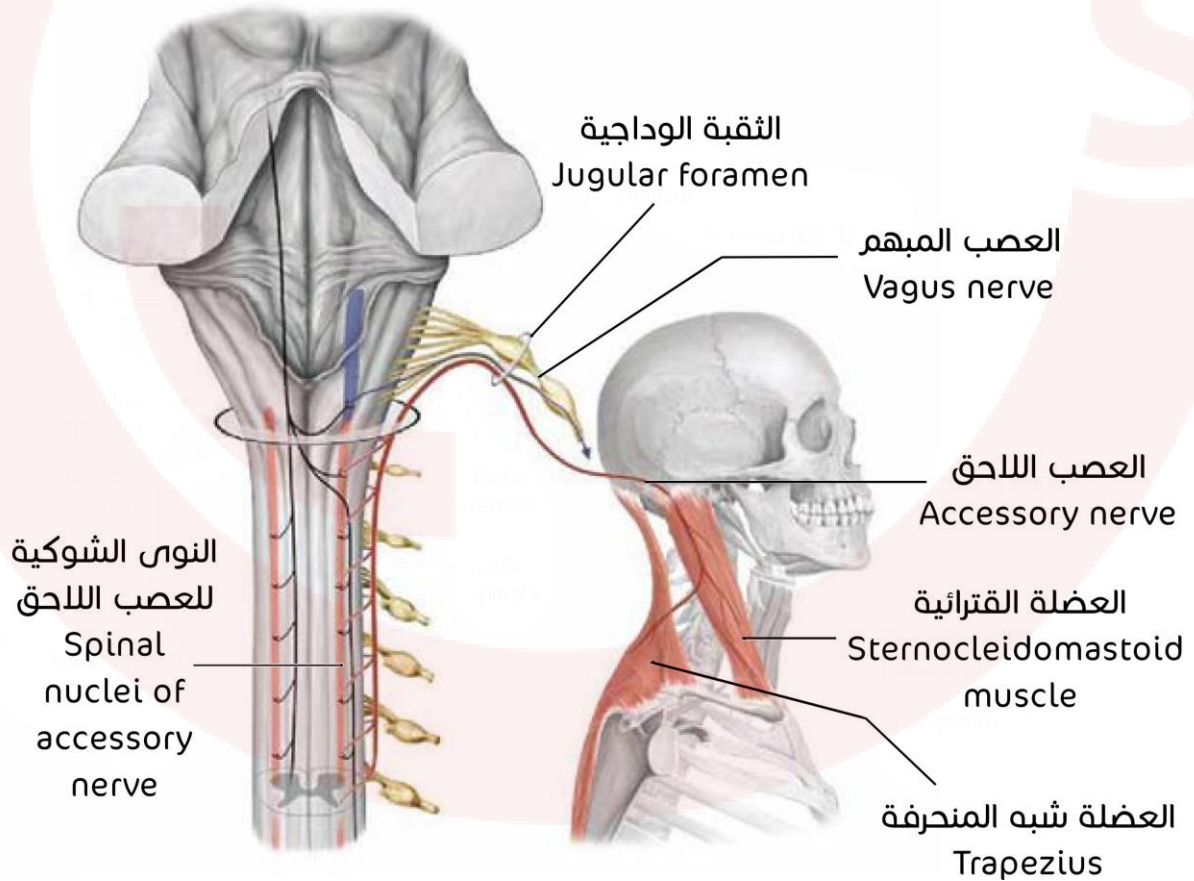
العصب المبعّد
Abducent nerve



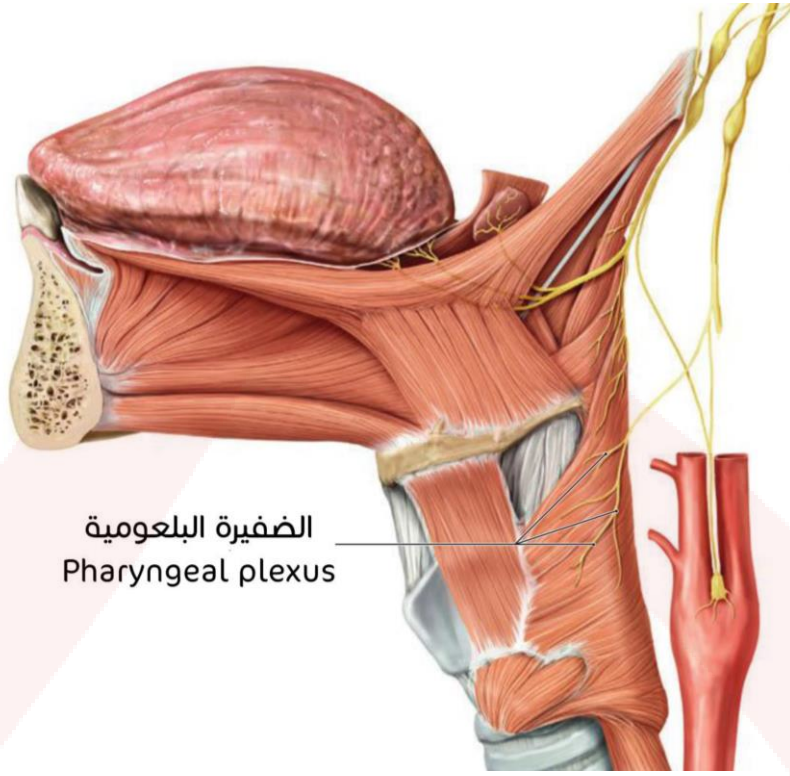
العصب القحفي العاشر (المبهم)



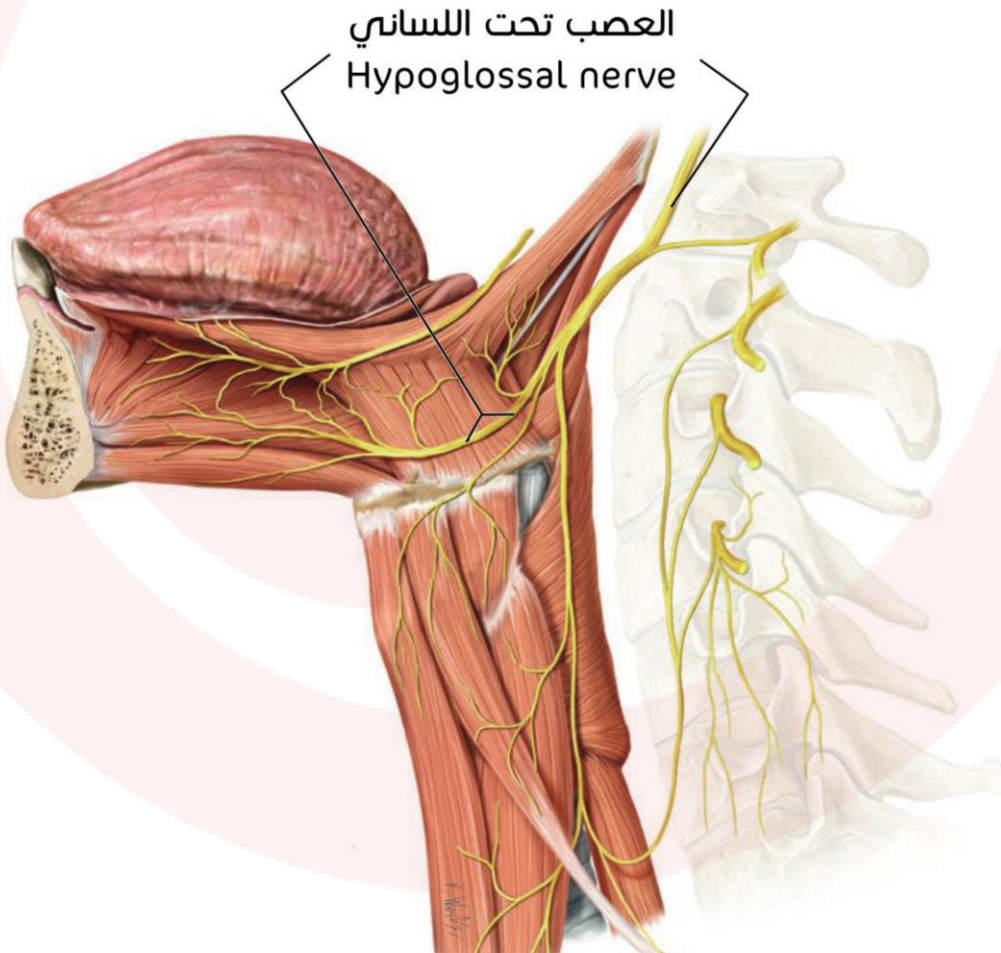
العصب القحفي الحادي عشر (اللاحق)



الضفيرة البلعومية:



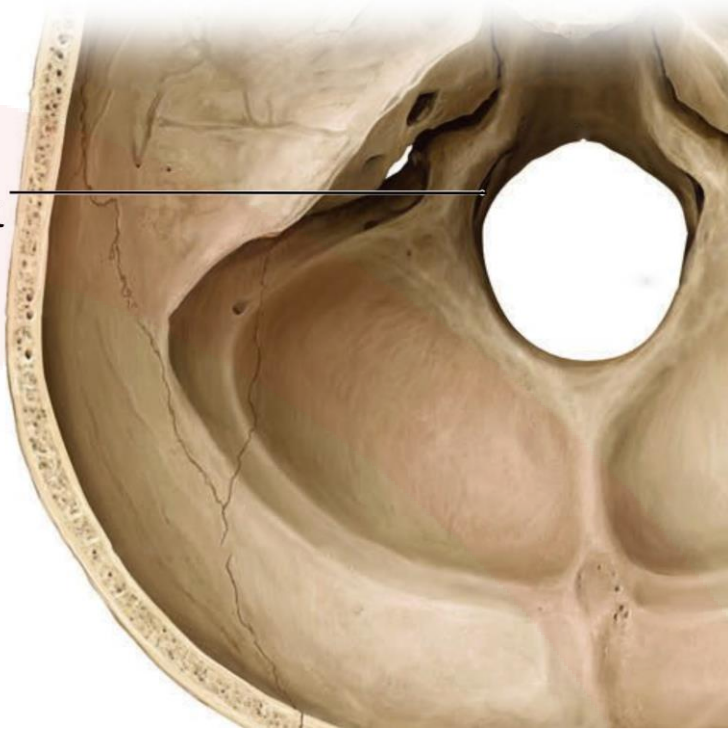
العصب القحفي الثاني عشر (تحت اللساني)



النفق تحت اللساني:

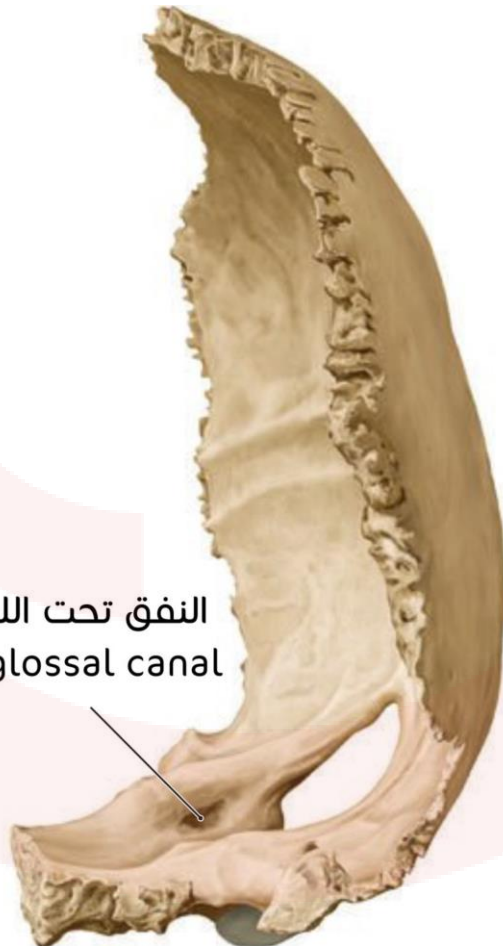↪ منظر علوي:

النفق تحت اللساني
Hypoglossal canal

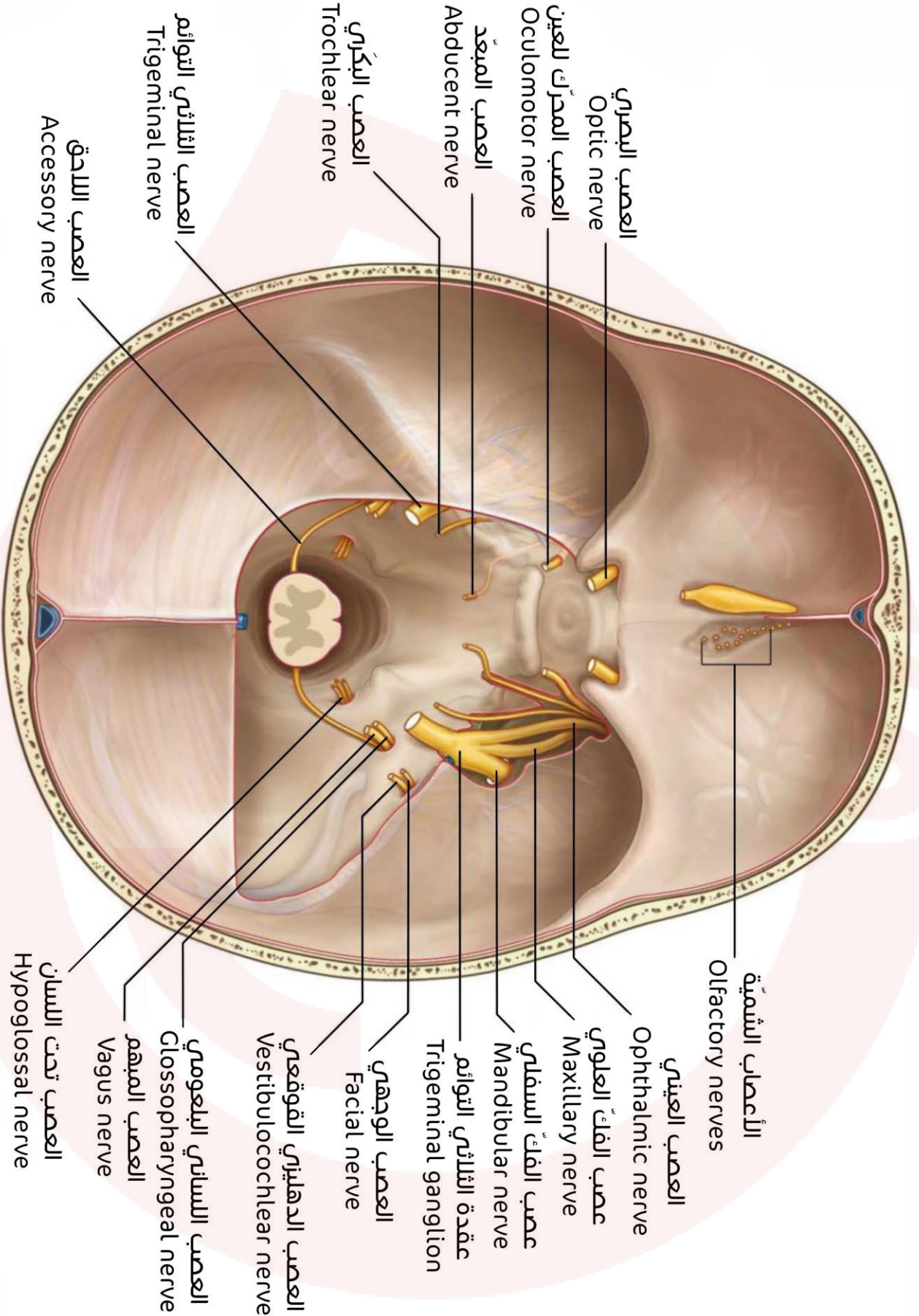


↪ منظر وحشي:

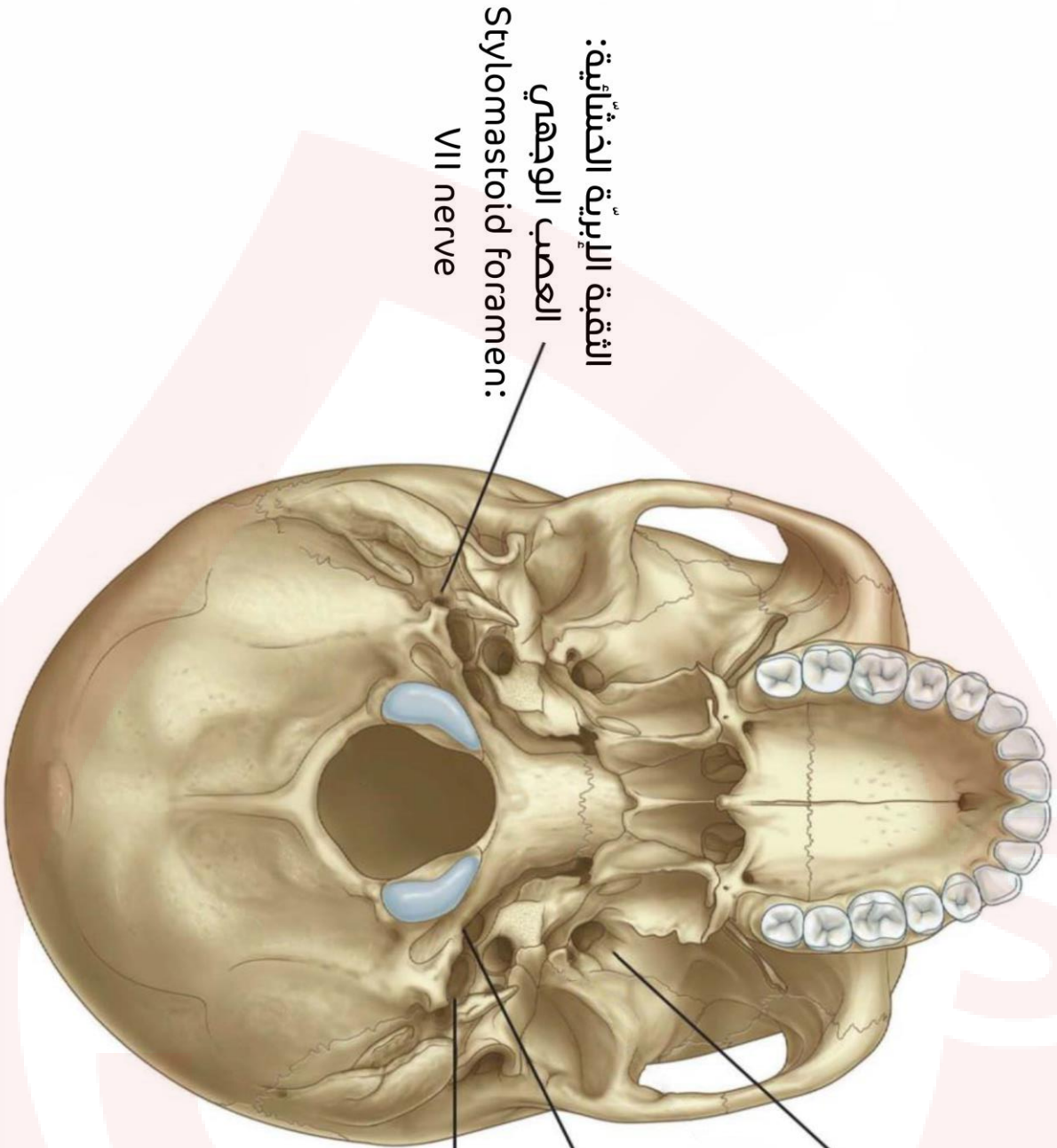
النفق تحت اللساني
Hypoglossal canal



مرور الأعصاب عبر قاعدة القحف



منظر سفلي لقاعدة القحف:



الثقبية البيضوية:

عصب الفك السفلي

Foramen ovale:

mandibular nerve

النفق تحت اللسان:

العصب تحت اللساني

Hypoglossal canal:

XII nerve

الثقبية الوداجية:

العصب اللساني البلعومي

العصب المبهم

العصب اللالحق

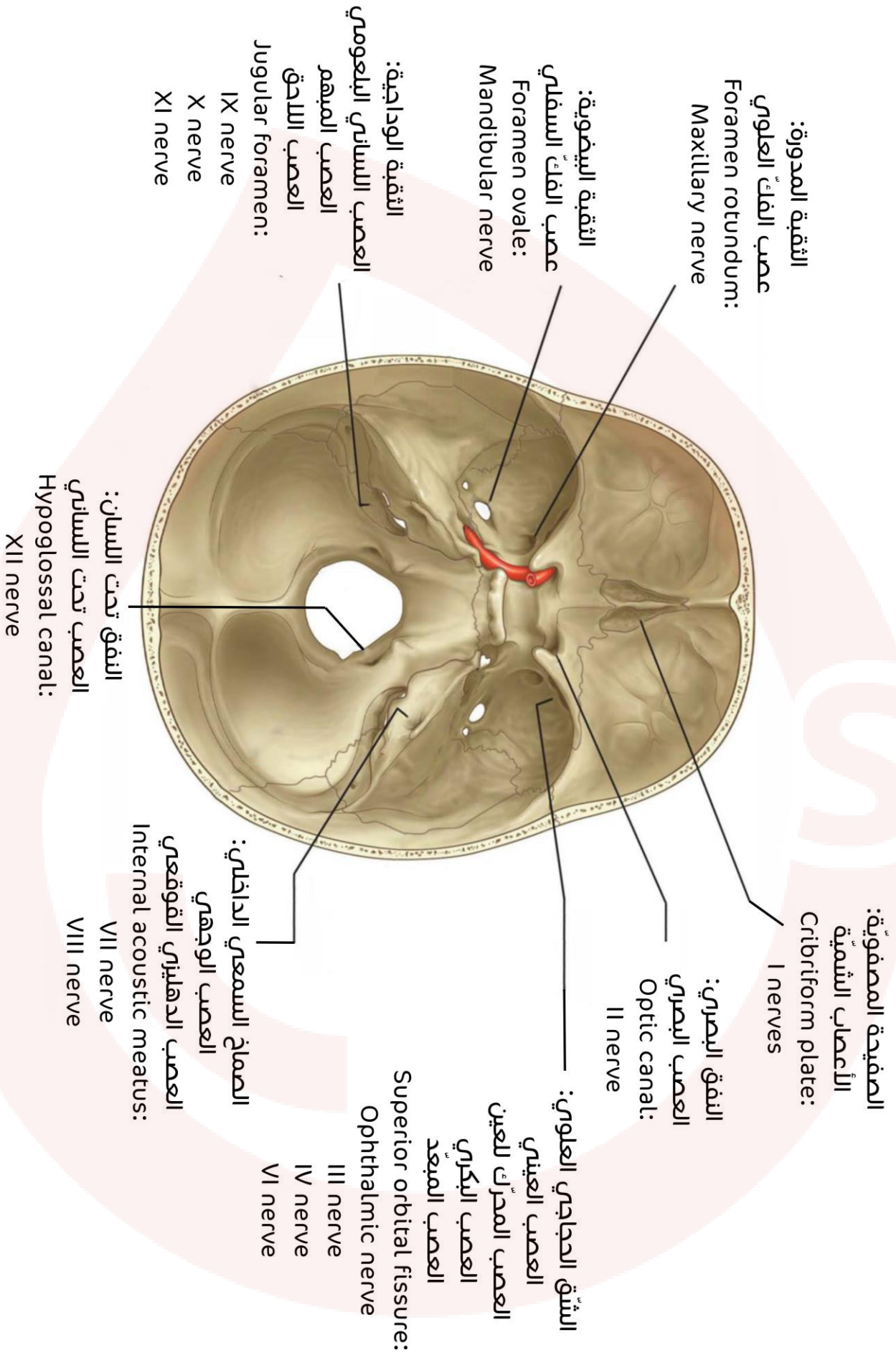
Jugular foramen:

IX nerve

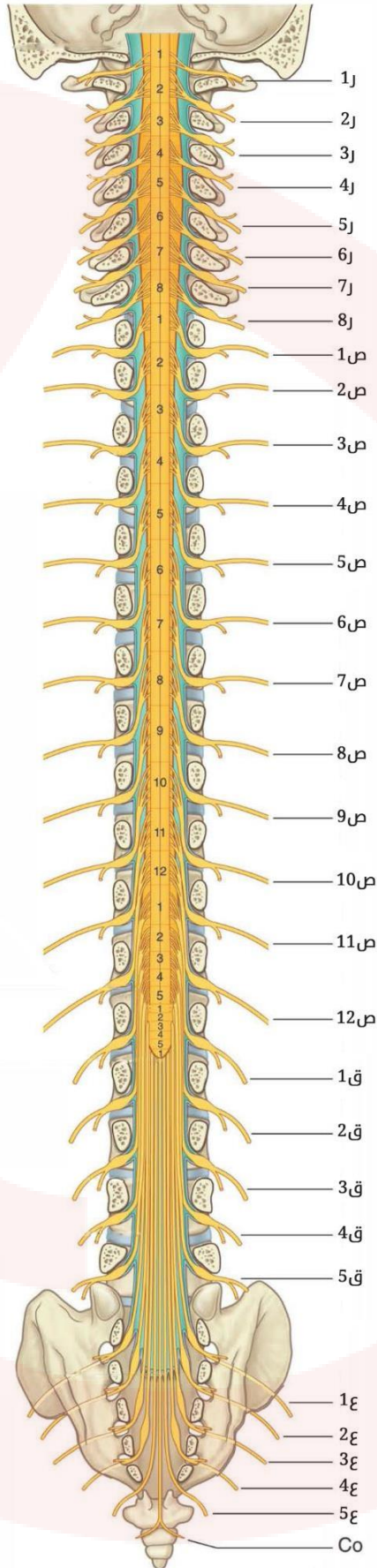
X nerve

XI nerve

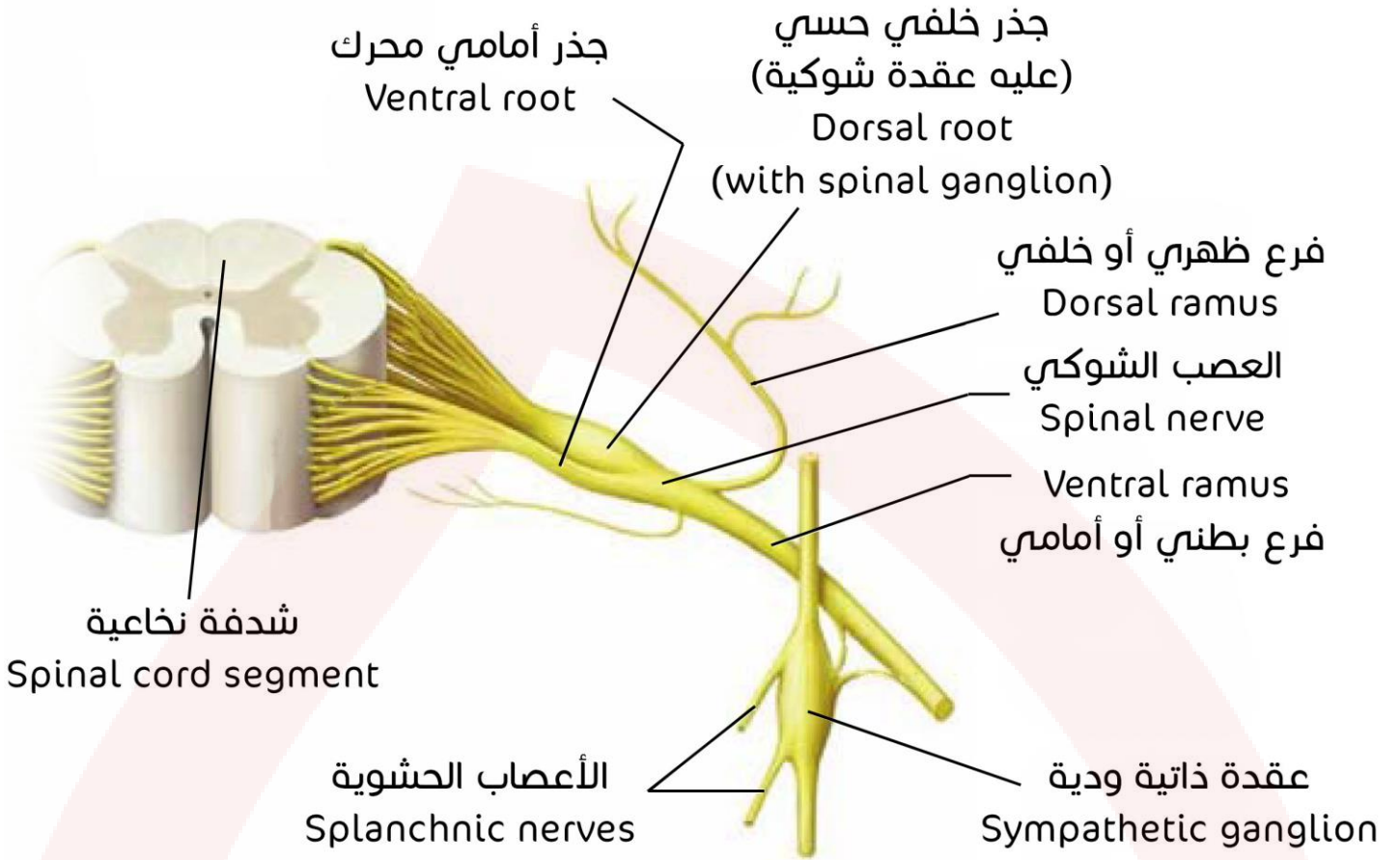
منظر علوي لقاعدة القحف:




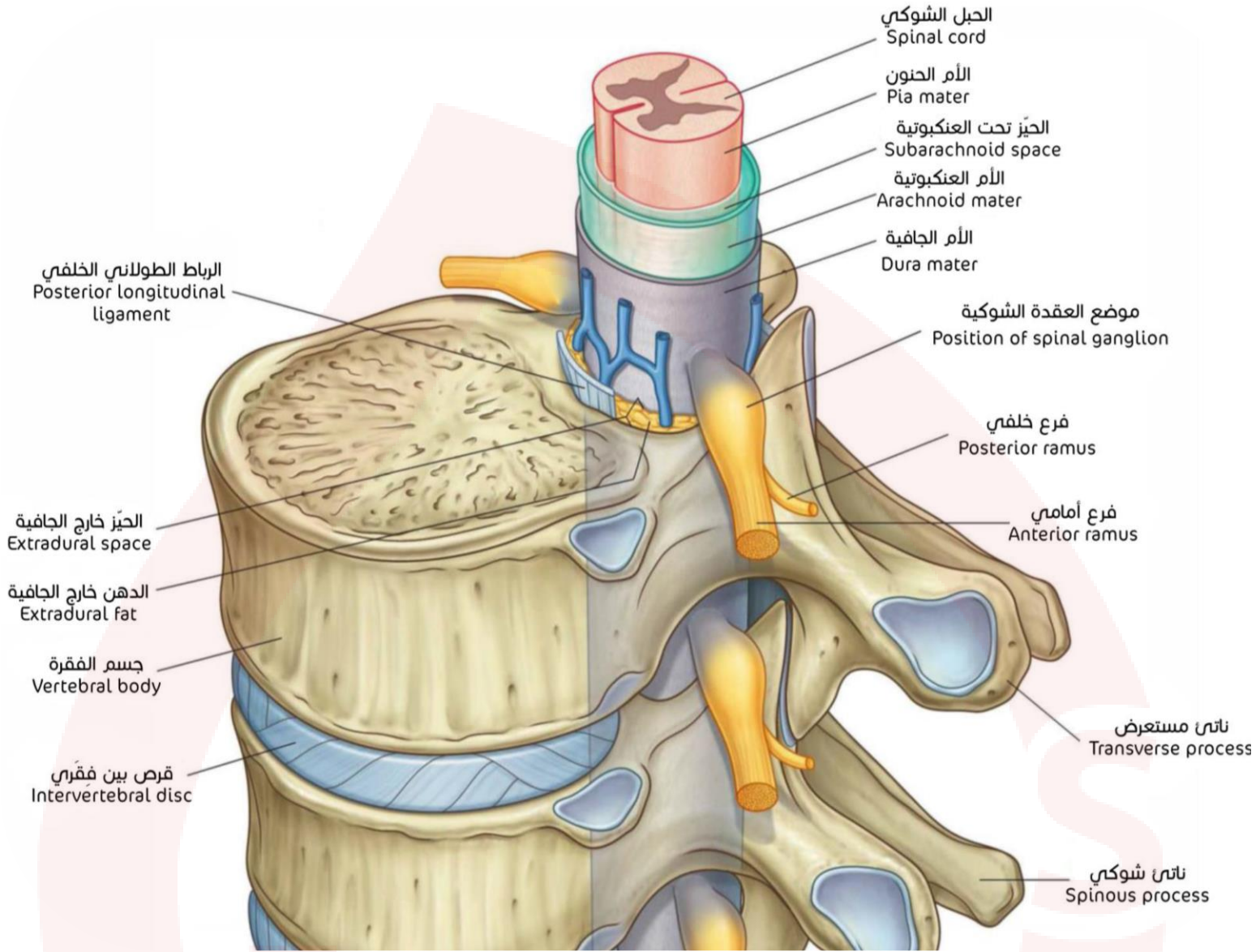
الأعصاب الشوكية



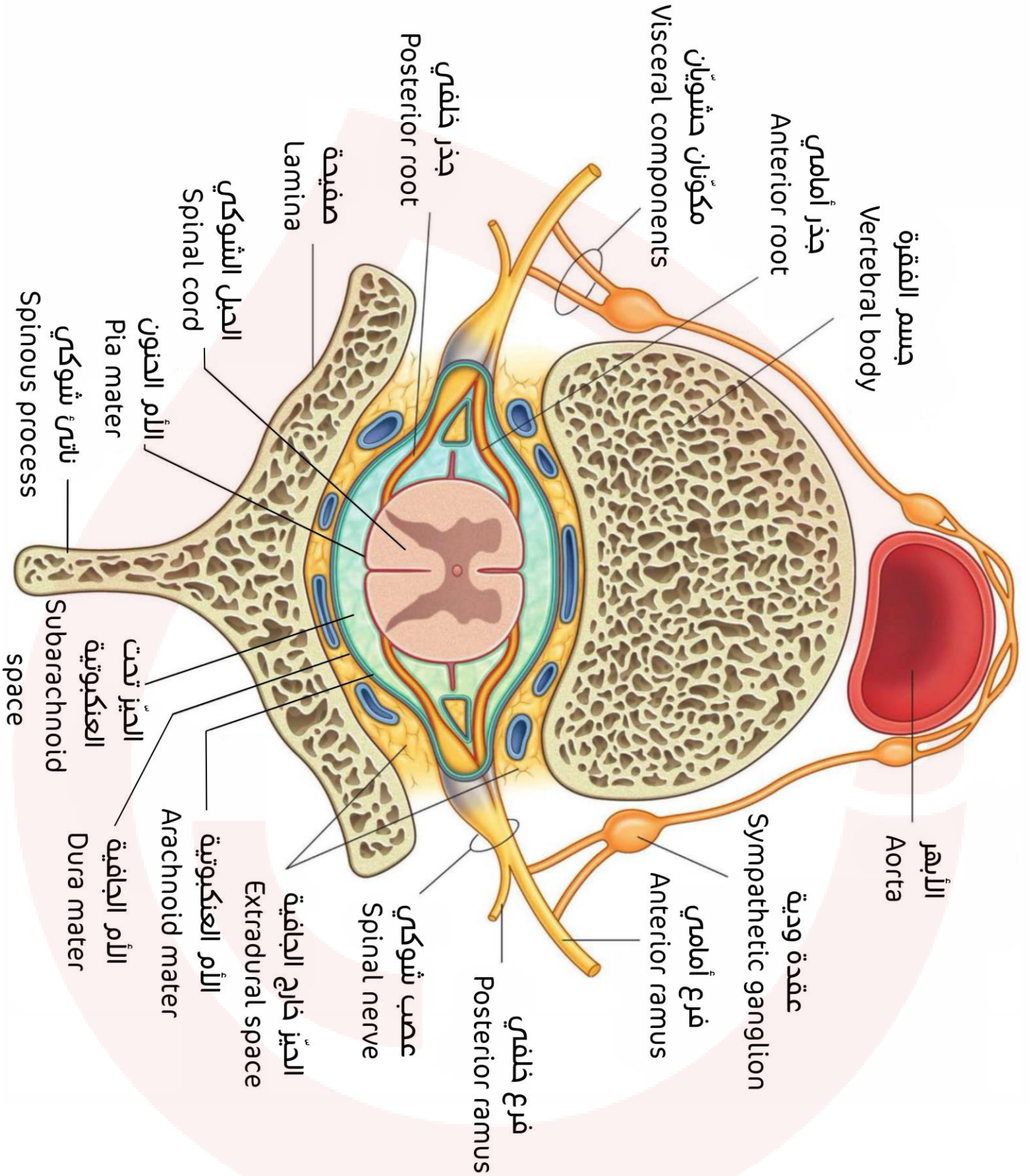
تشكل العصب الشوكي:



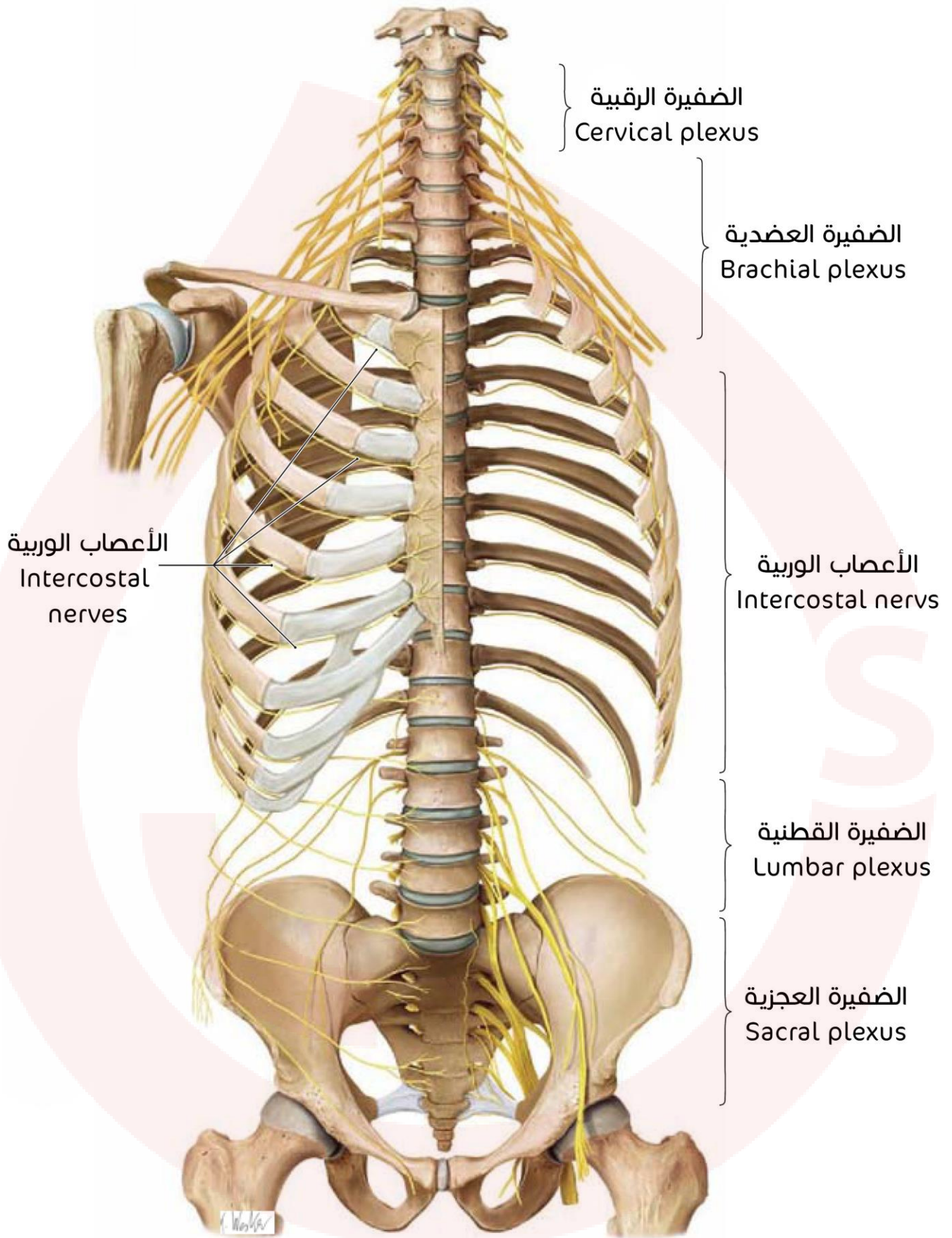
خروج العصب الشوكي من الثقبه بين الفقرية:



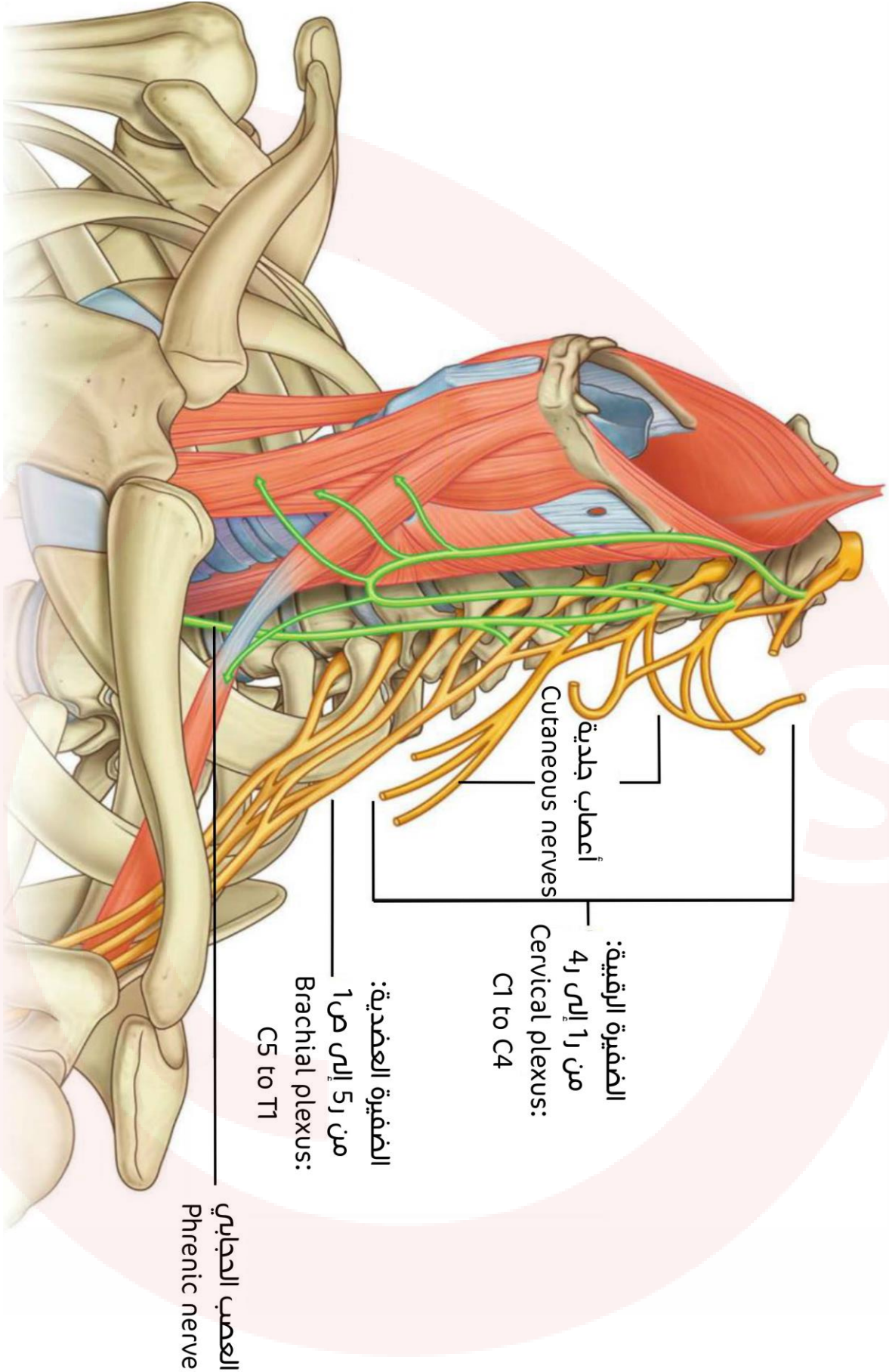
بنية النخاع الشوكي وتشكل الأعصاب الشوكية، وعلاقتها مع الجهاز العصبي الذاتي:



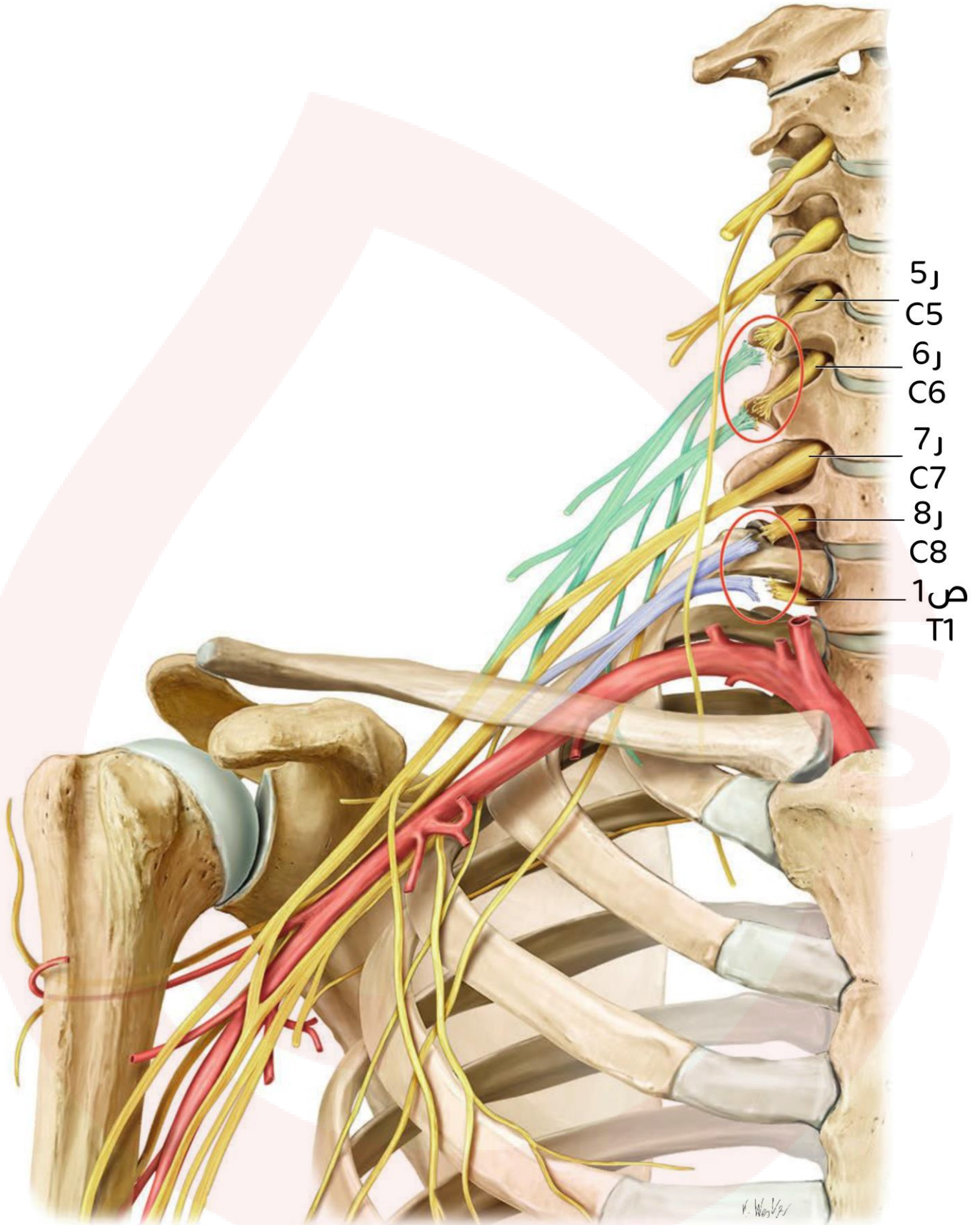
الضفائر العصبية



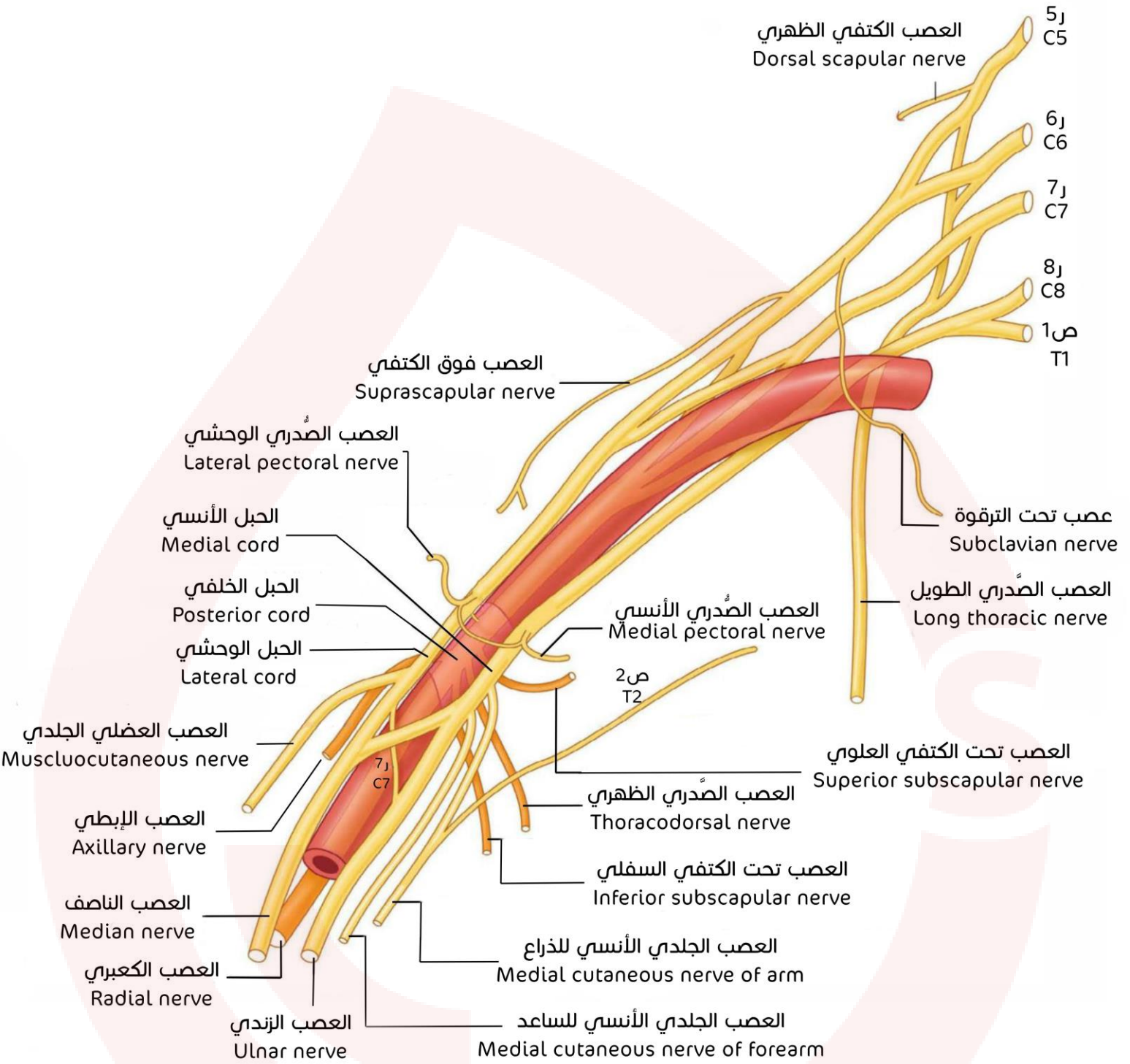
الضفيرة الرقبية



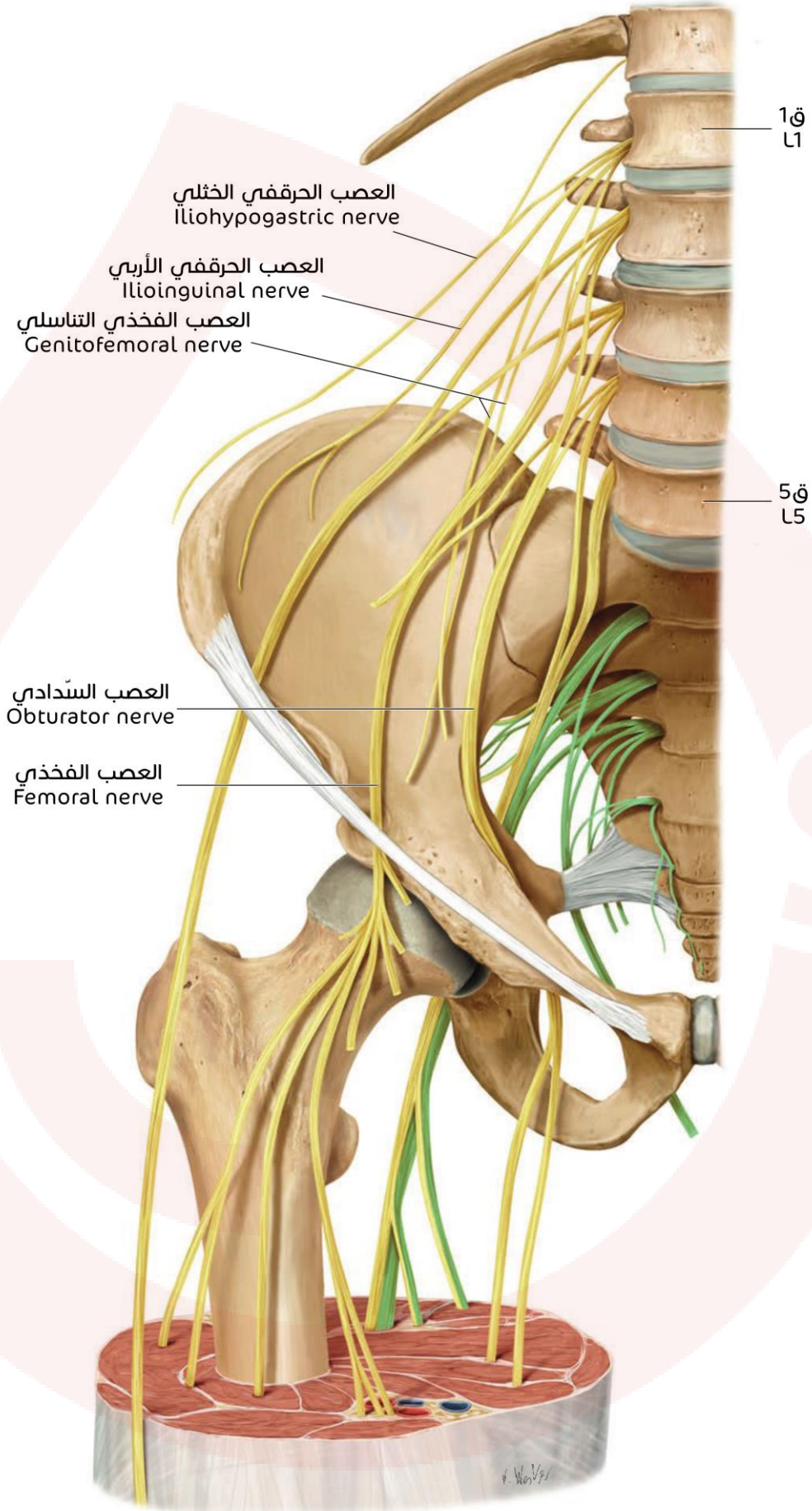
الضفيرة العضدية

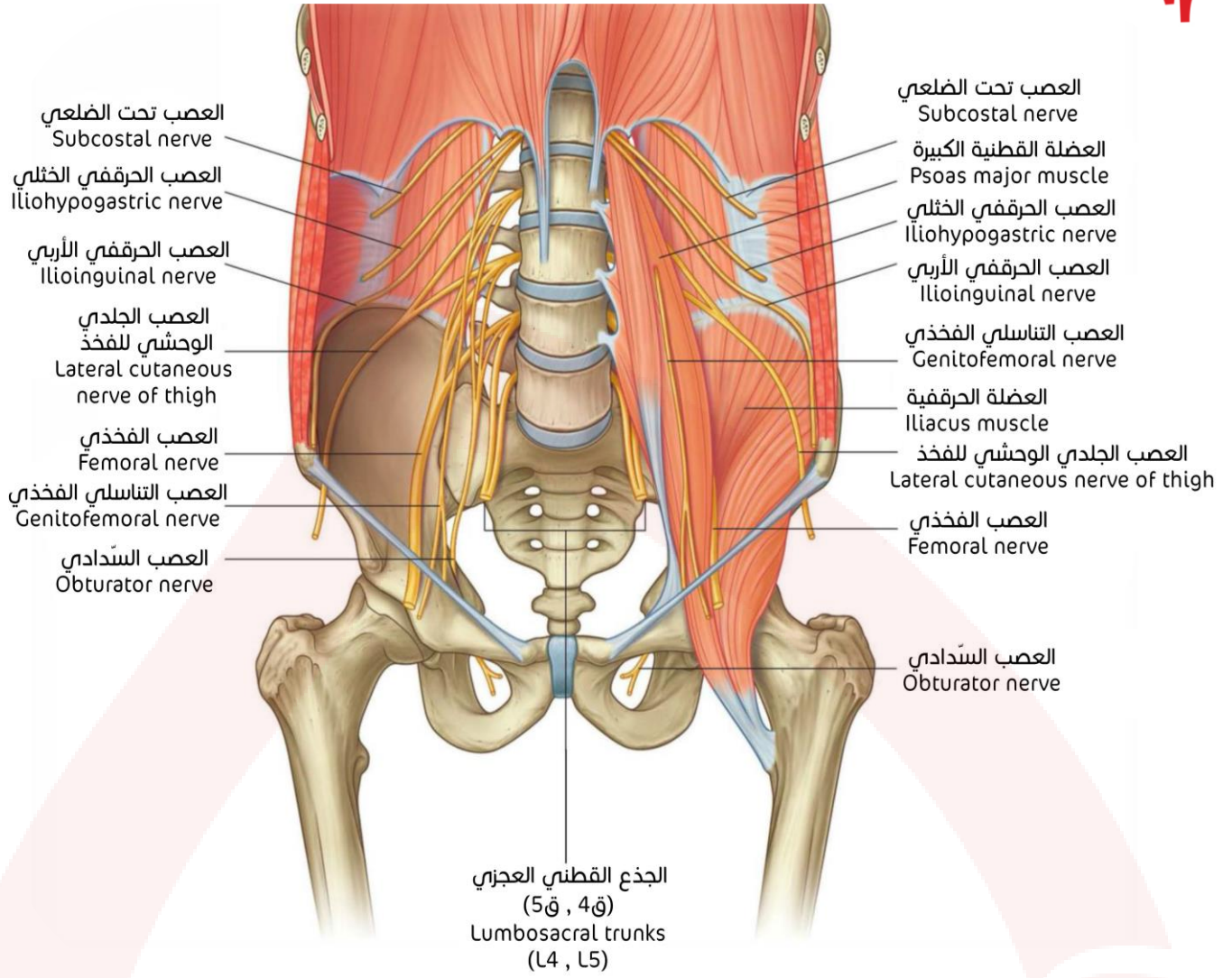


أهم فروعها:

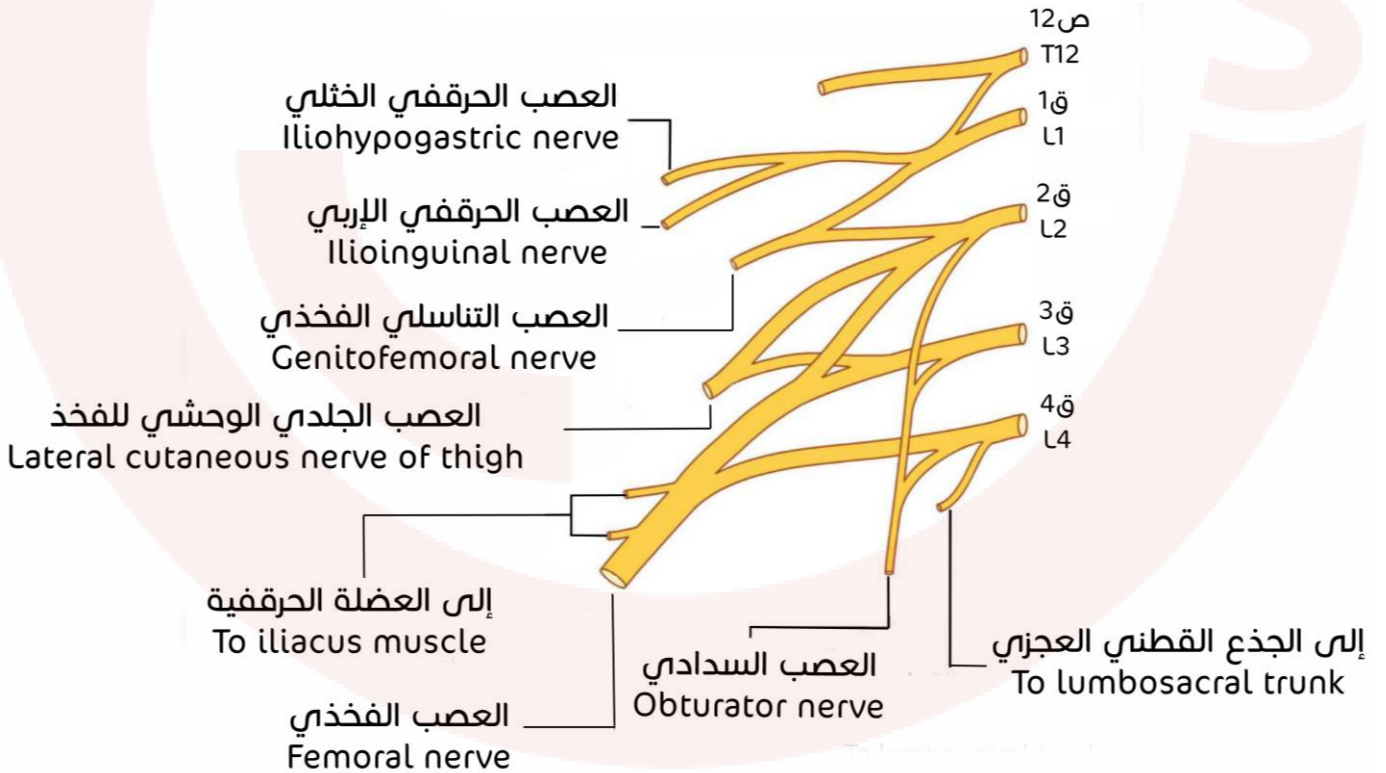


الضفيرة القطنية

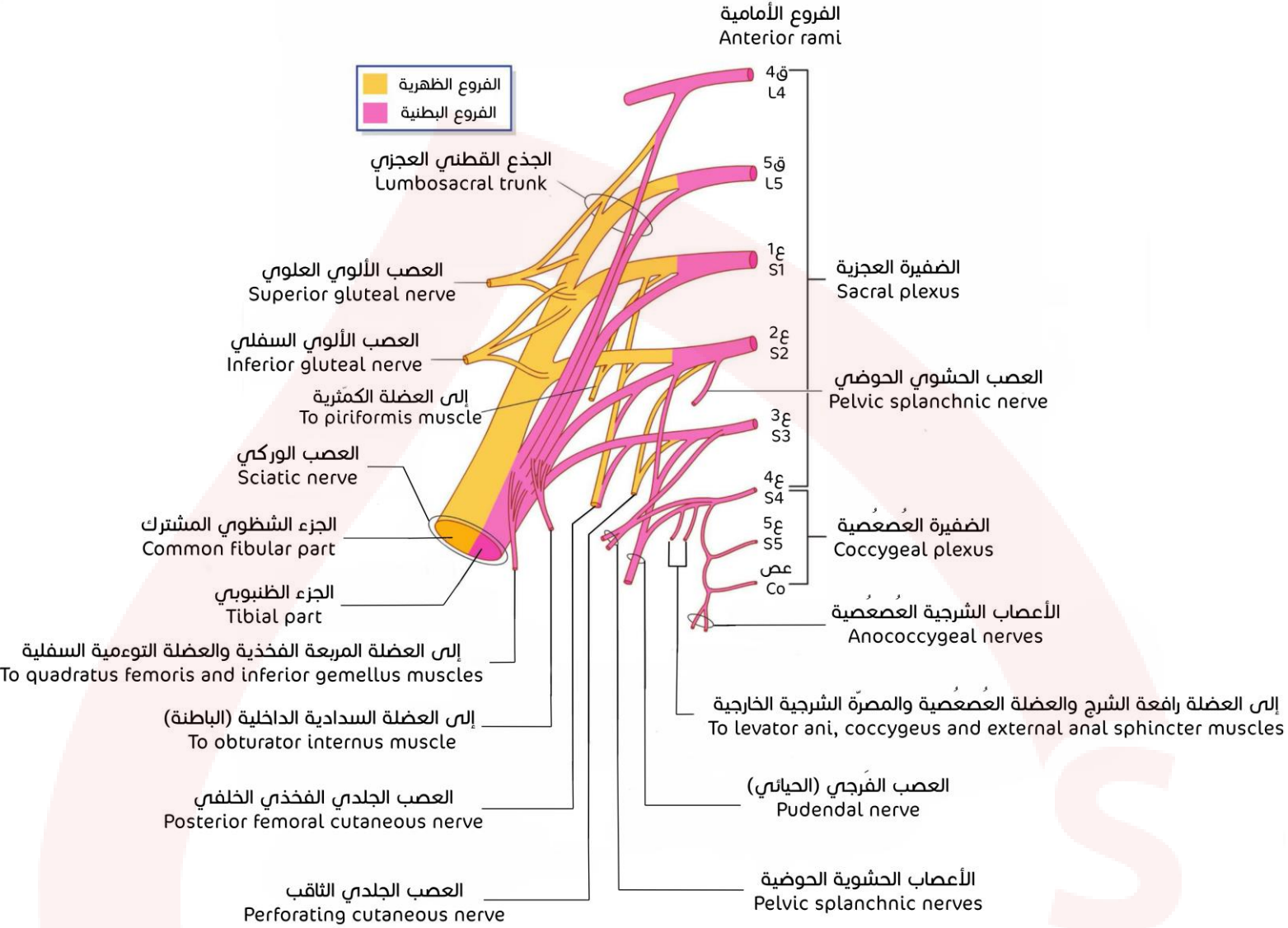




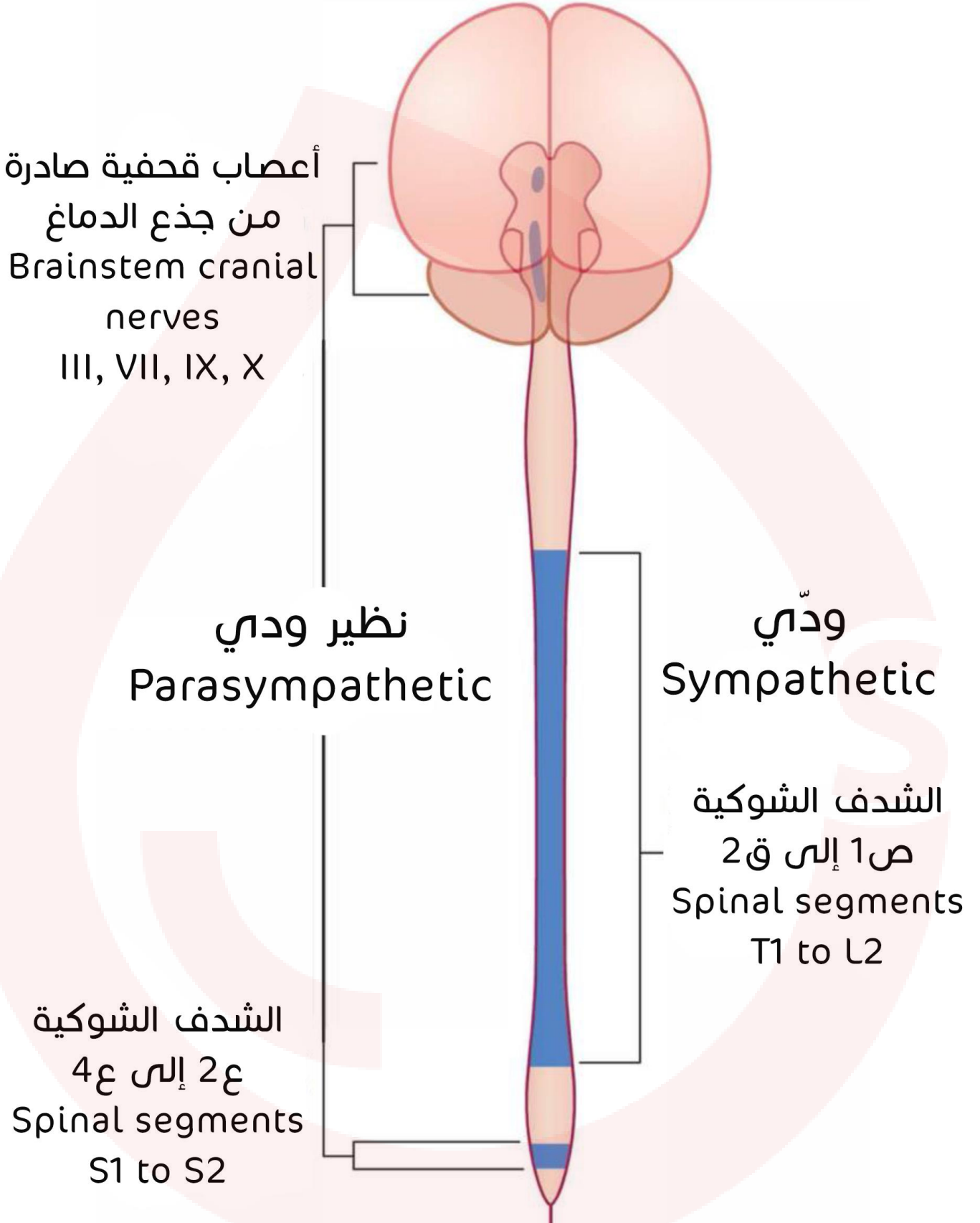
أهم فروعها:



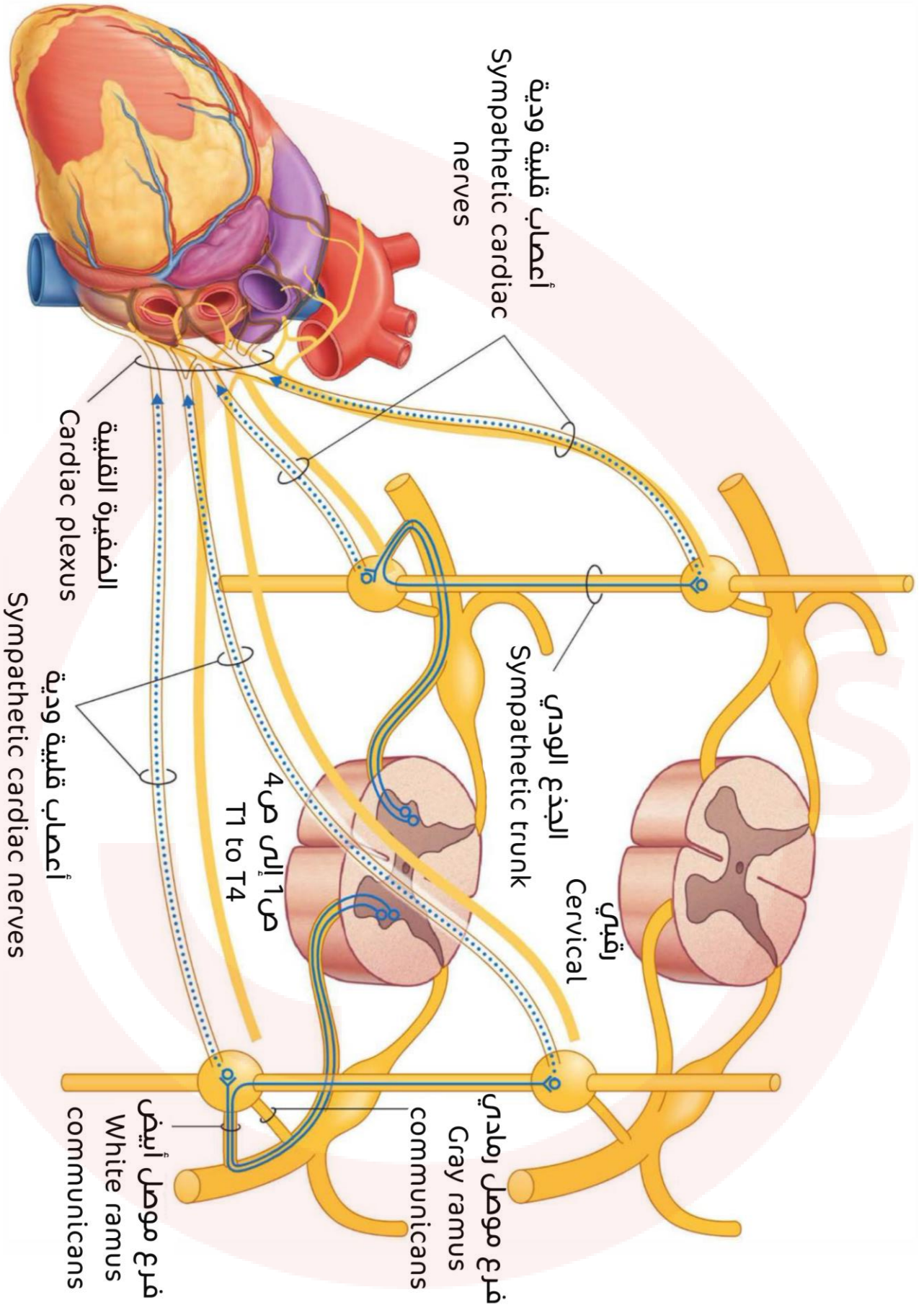
الضفيرة العجزية والعصبة



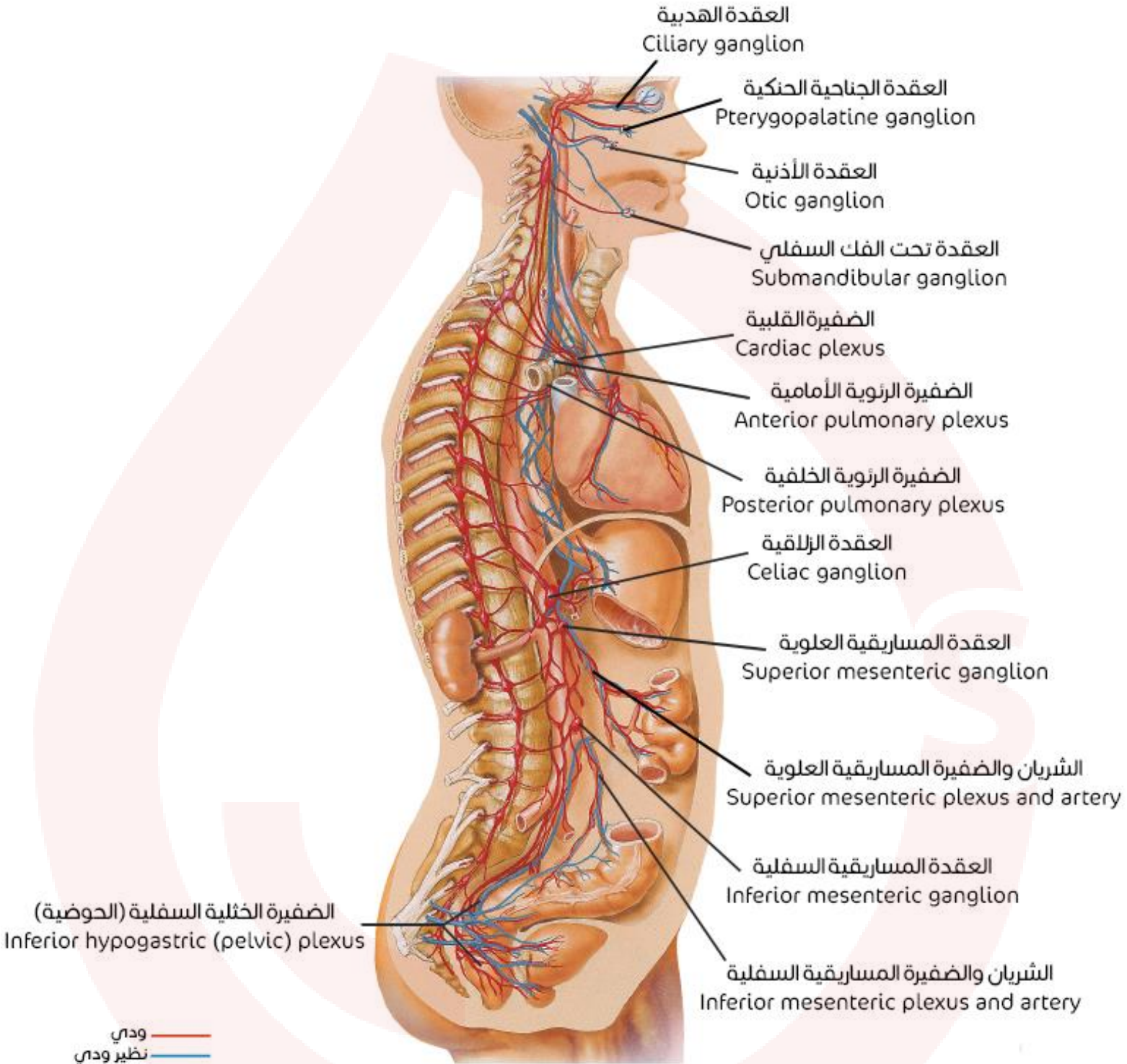
الجهاز العصبي الذاتي المستقل



الجذع الودي



الضفائر والعقد المذكورة في الجهاز العصبي الذاتي المستقل



العقد الذاتية نظيرة الودية في الرأس

العقدة الهدبية
Ciliary ganglion

العقدة الجناحية الحنكية
Pterygopalatine
ganglion

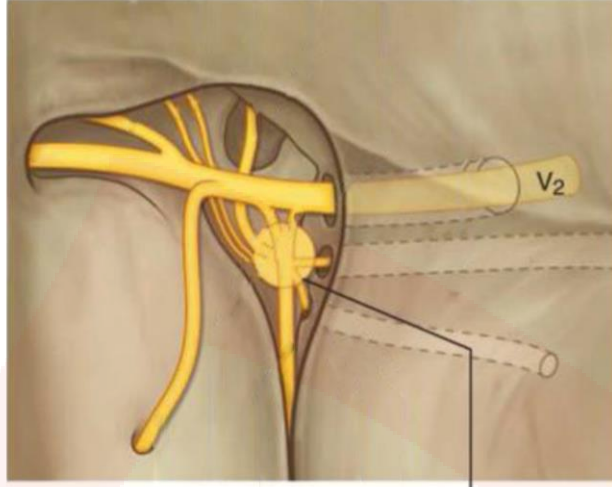
العقدة
الأذنية
Otic ganglion

العقدة تحت الفك
Submandibular ganglion

العقدة الهدبية

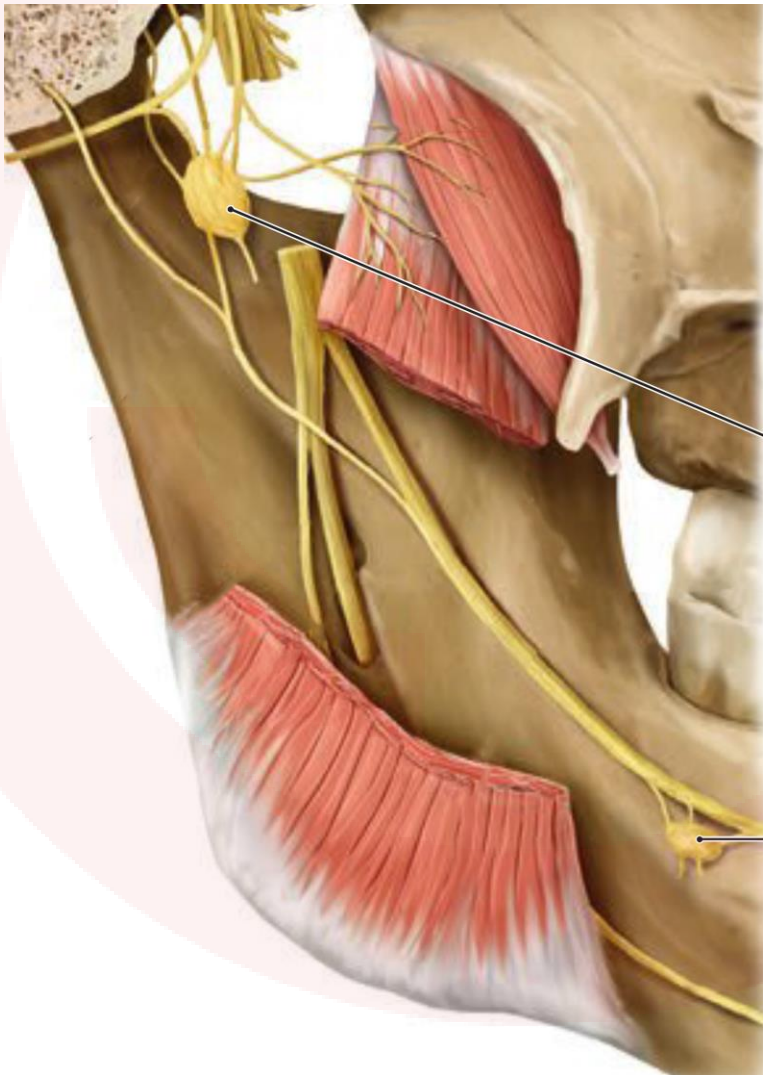
العقدة الهدبية
Ciliary ganglion

العقدة الجناحية الحنكية



العقدة الجناحية الحنكية
Pterygopalatine ganglion

العقدة الأذنية والعقدة تحت الفك السفلي

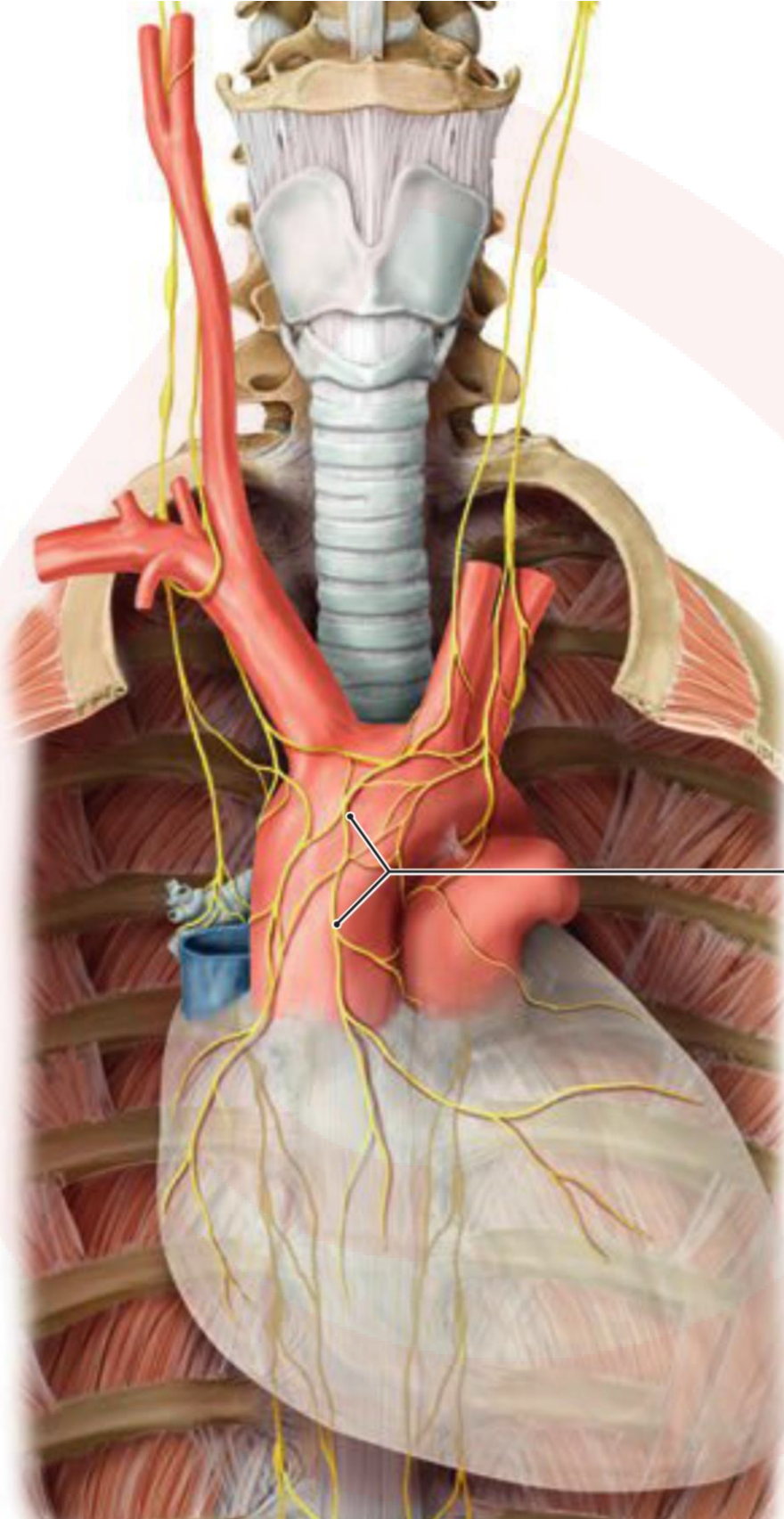


العقدة الأذنية
Otic ganglion

العقدة تحت الفك
السفلي
Submandibular
ganglion

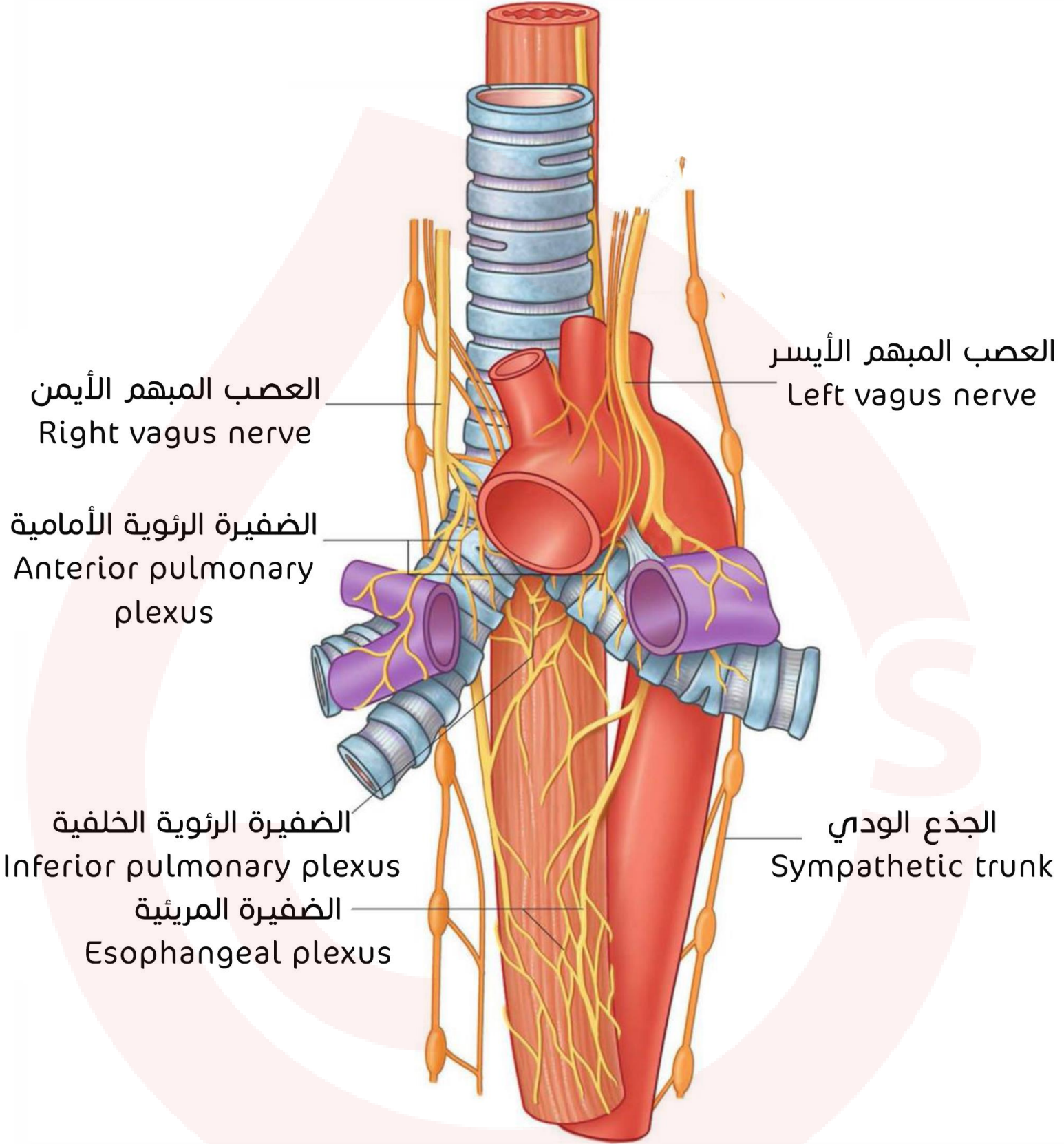
الضفائر العصبية الذاتية

الضفيرة القلبية

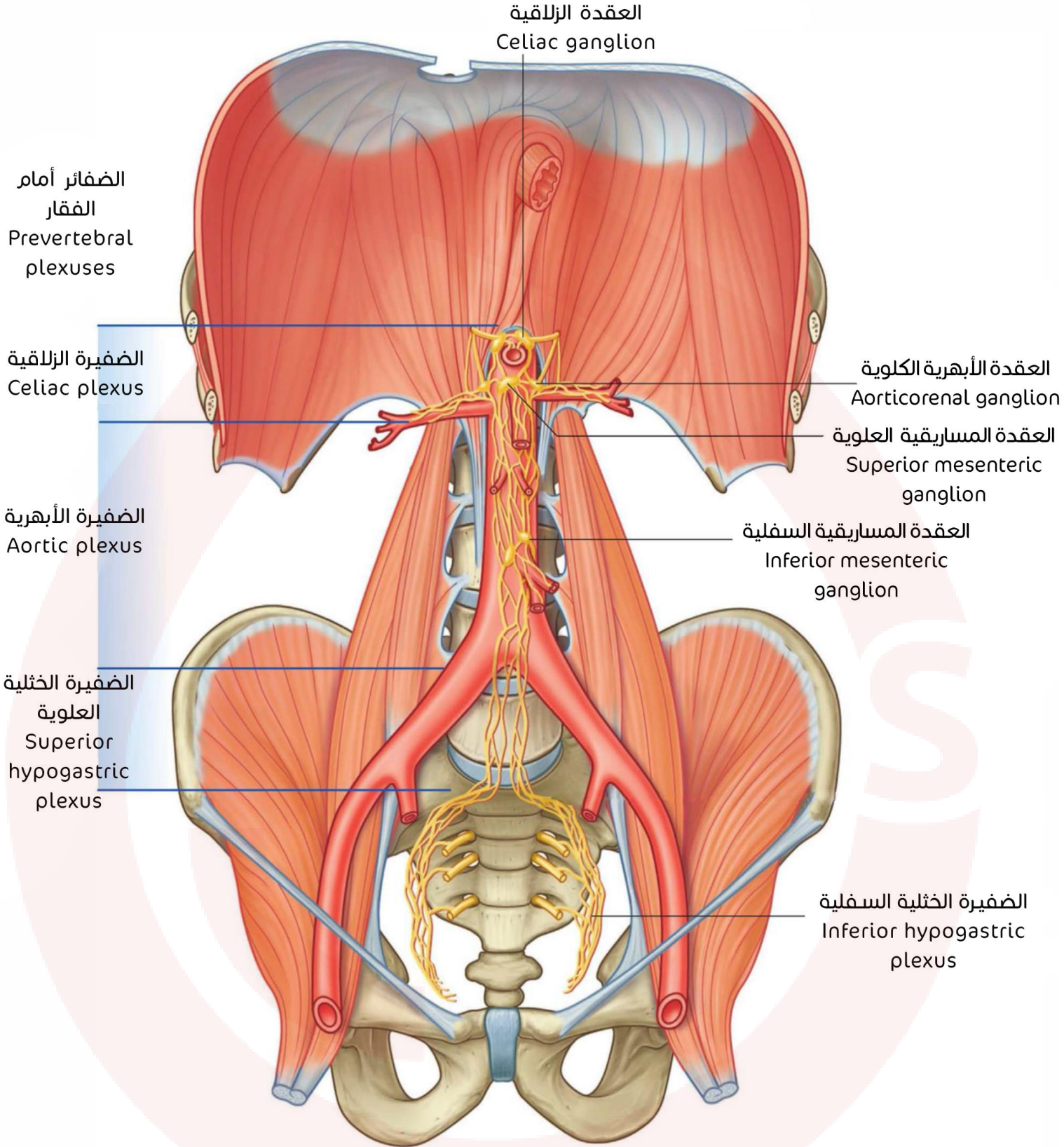


الضفيرة القلبية
Cardiac plexus

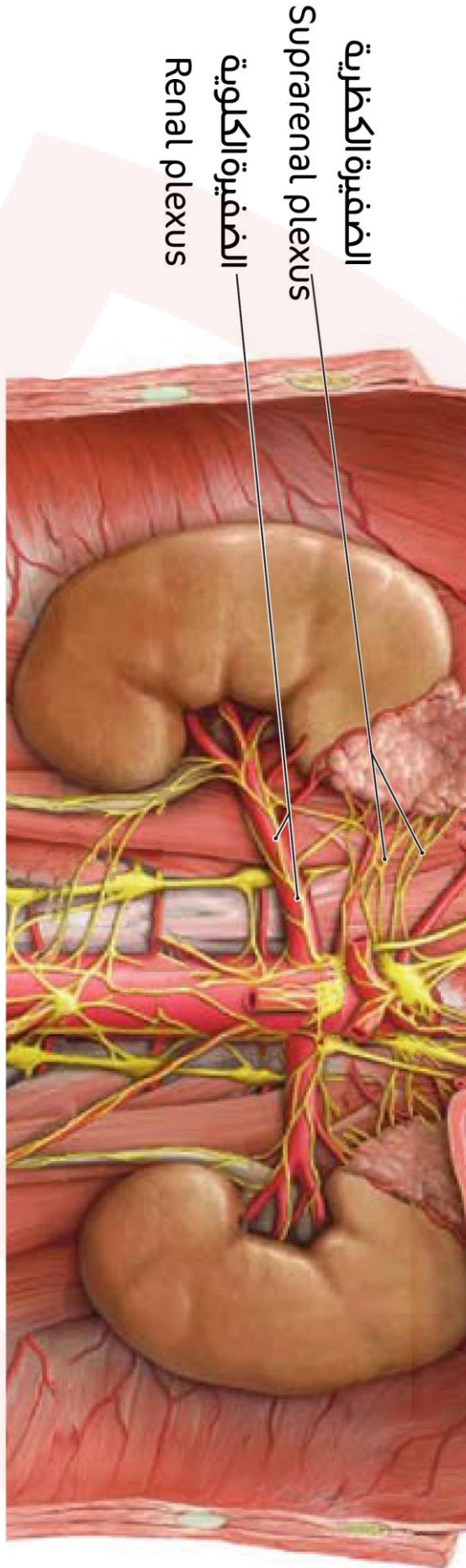
الضفيرة الرئوية



الضفائر المساريقية والبطنية والختلية



الضفيرة الكلوية والكظرية



الضفيرة الكظرية

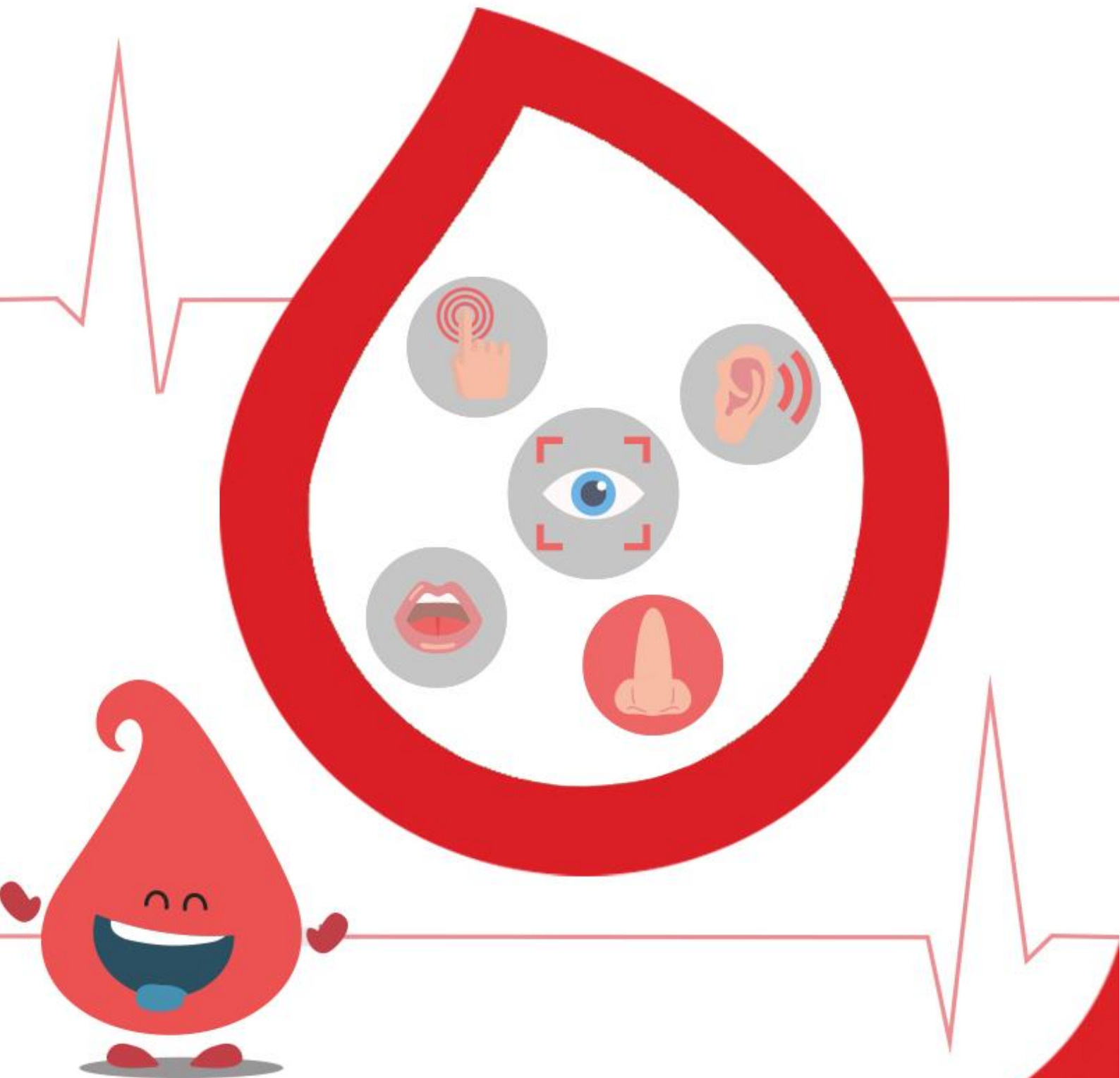
Suprarenal plexus

الضفيرة الكلوية

Renal plexus

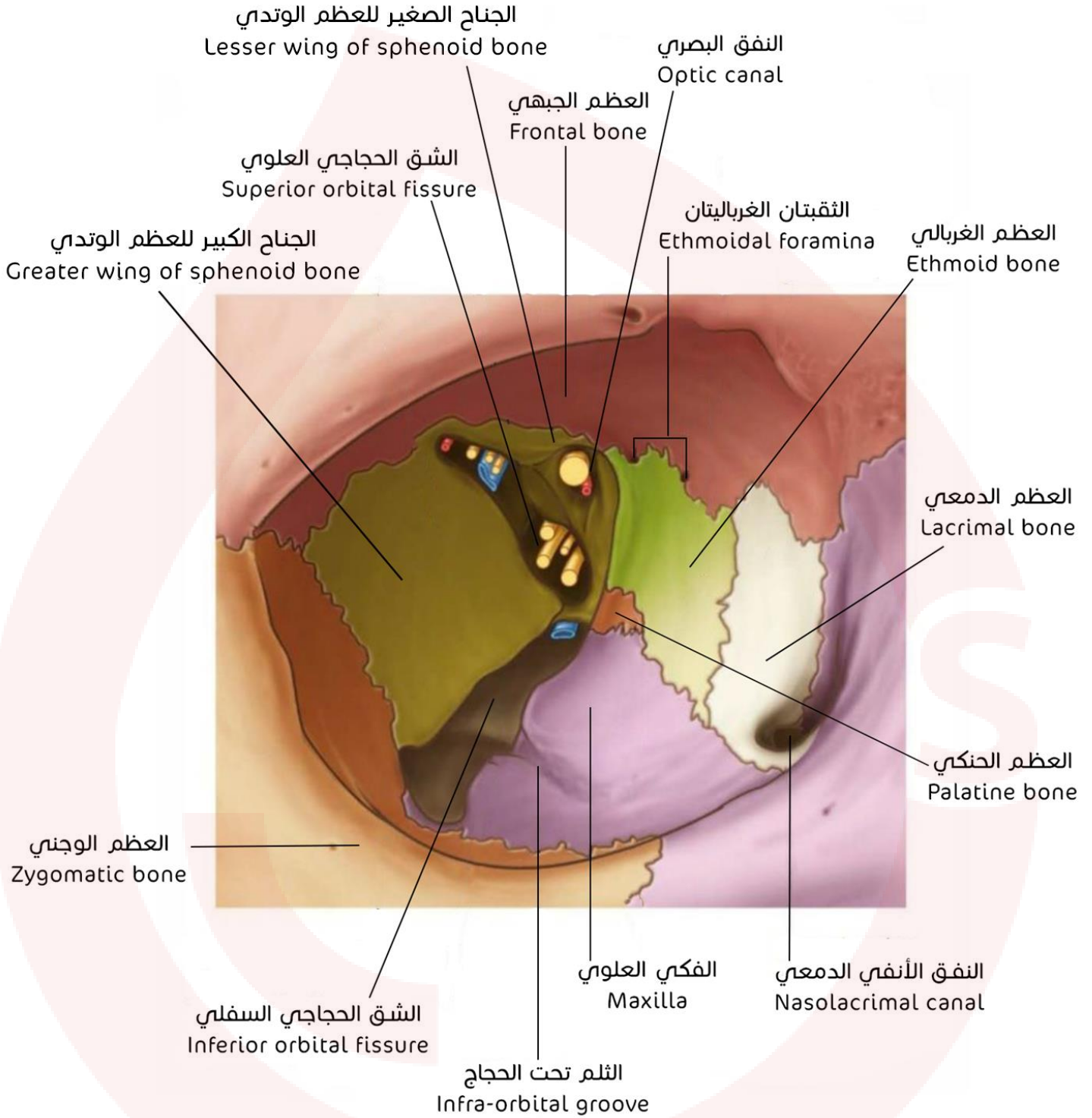
أعضاء الحواس

Sensory organs

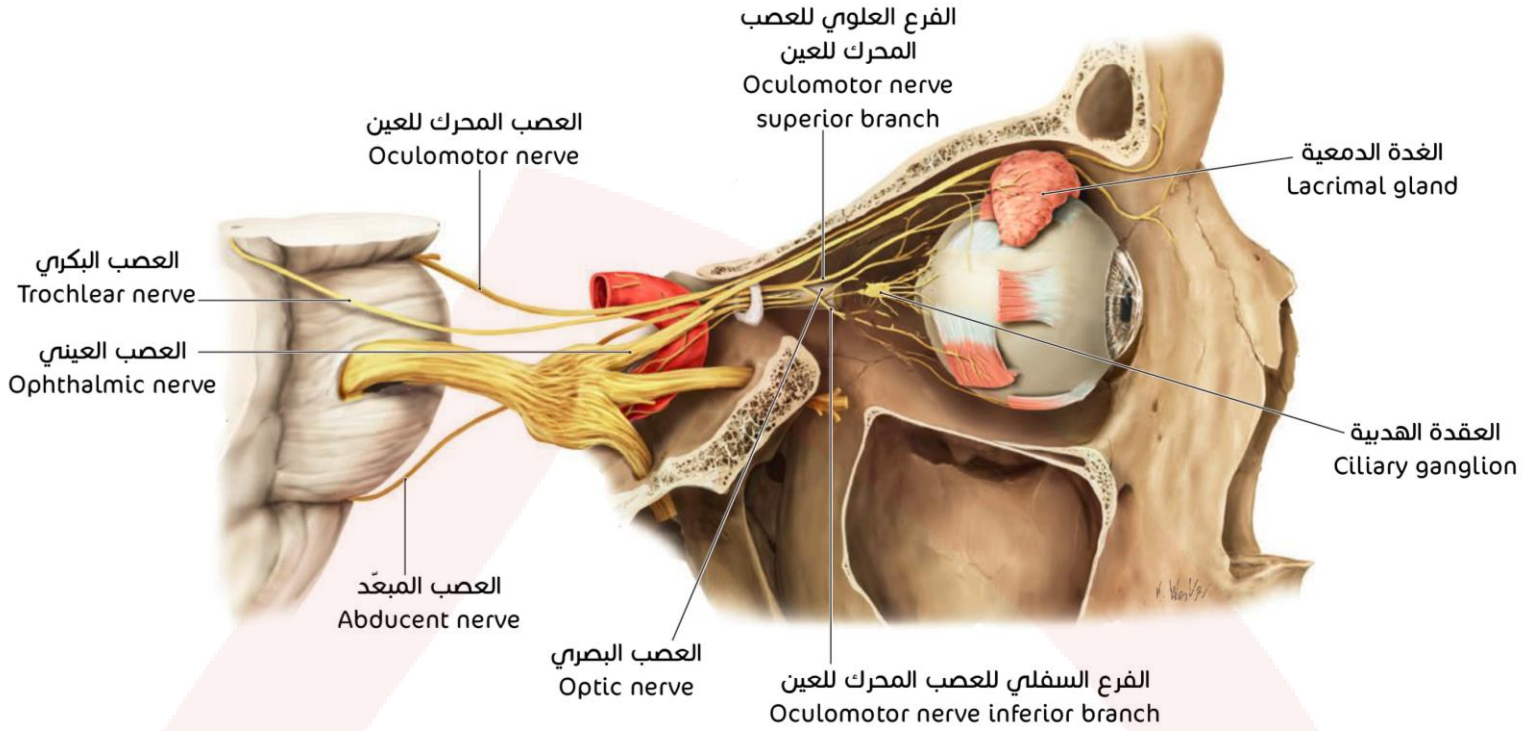


العين

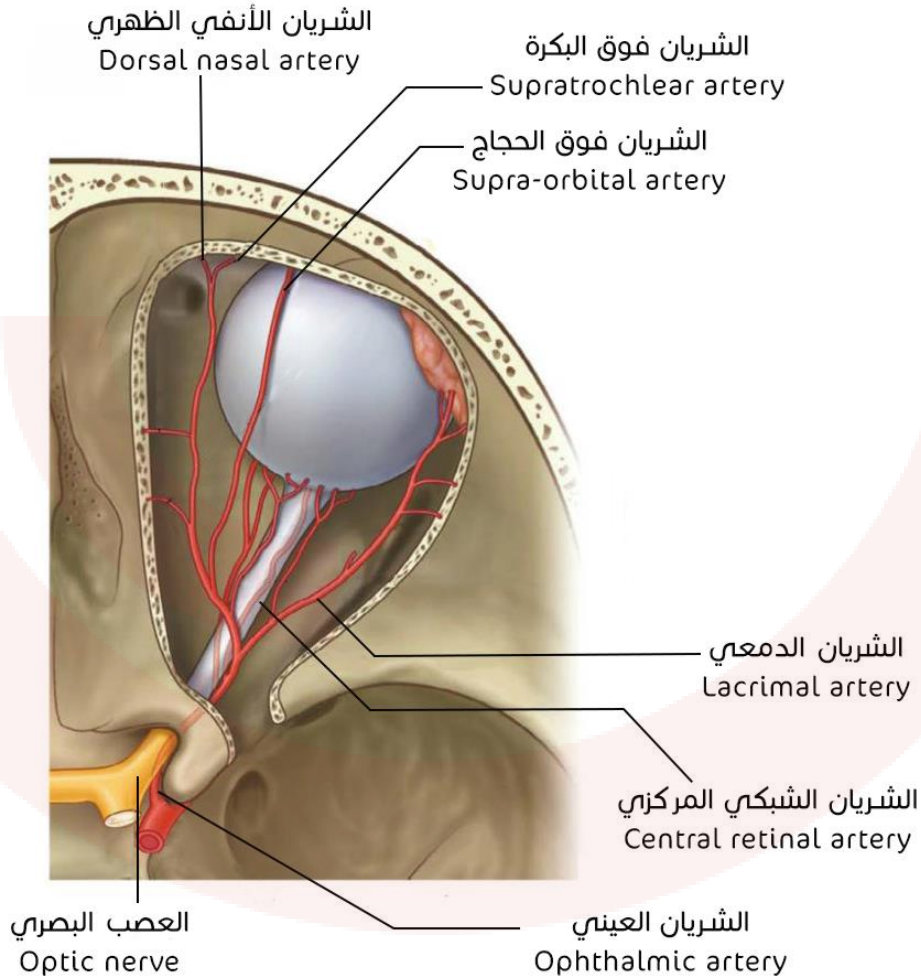
الحجاج



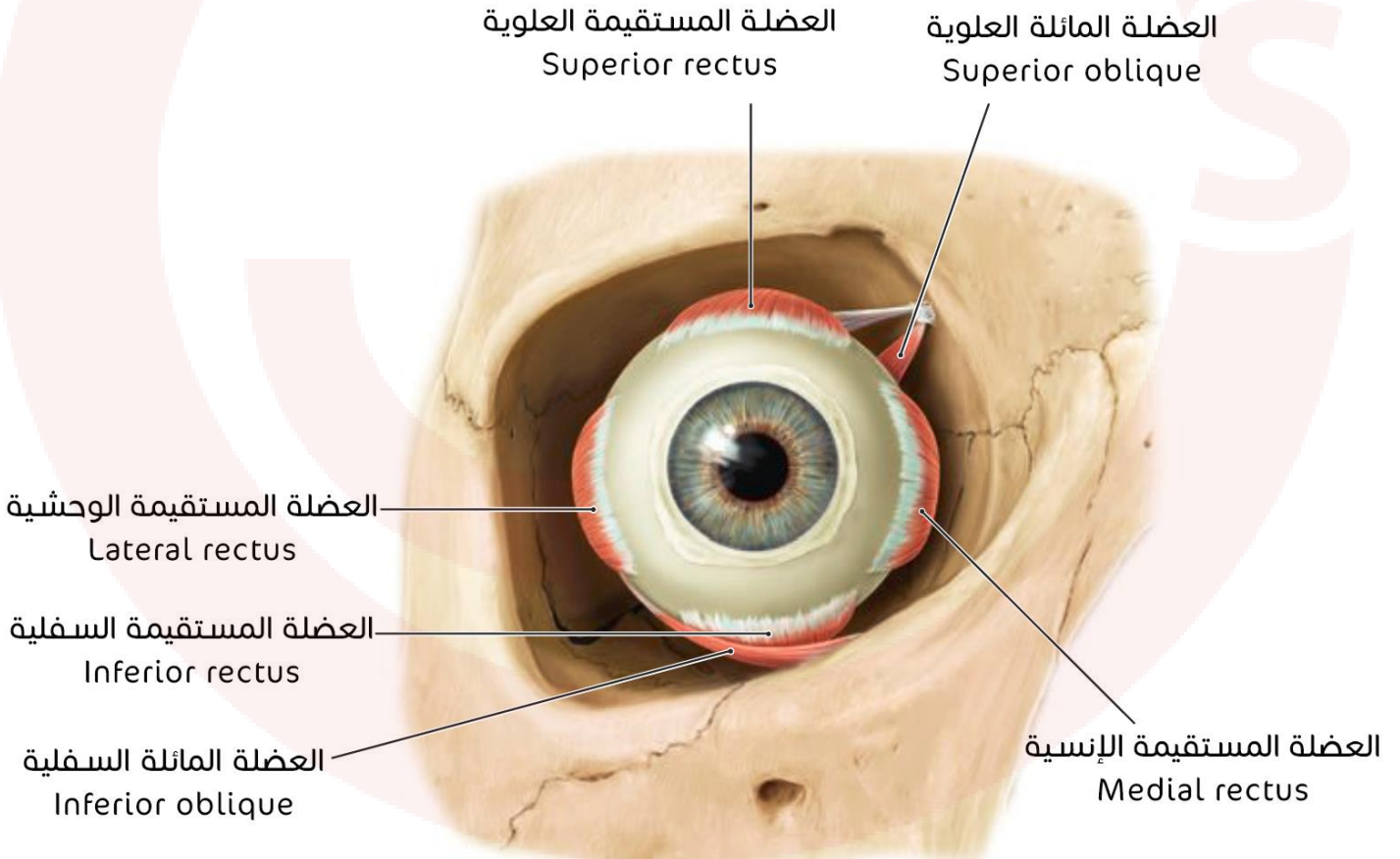
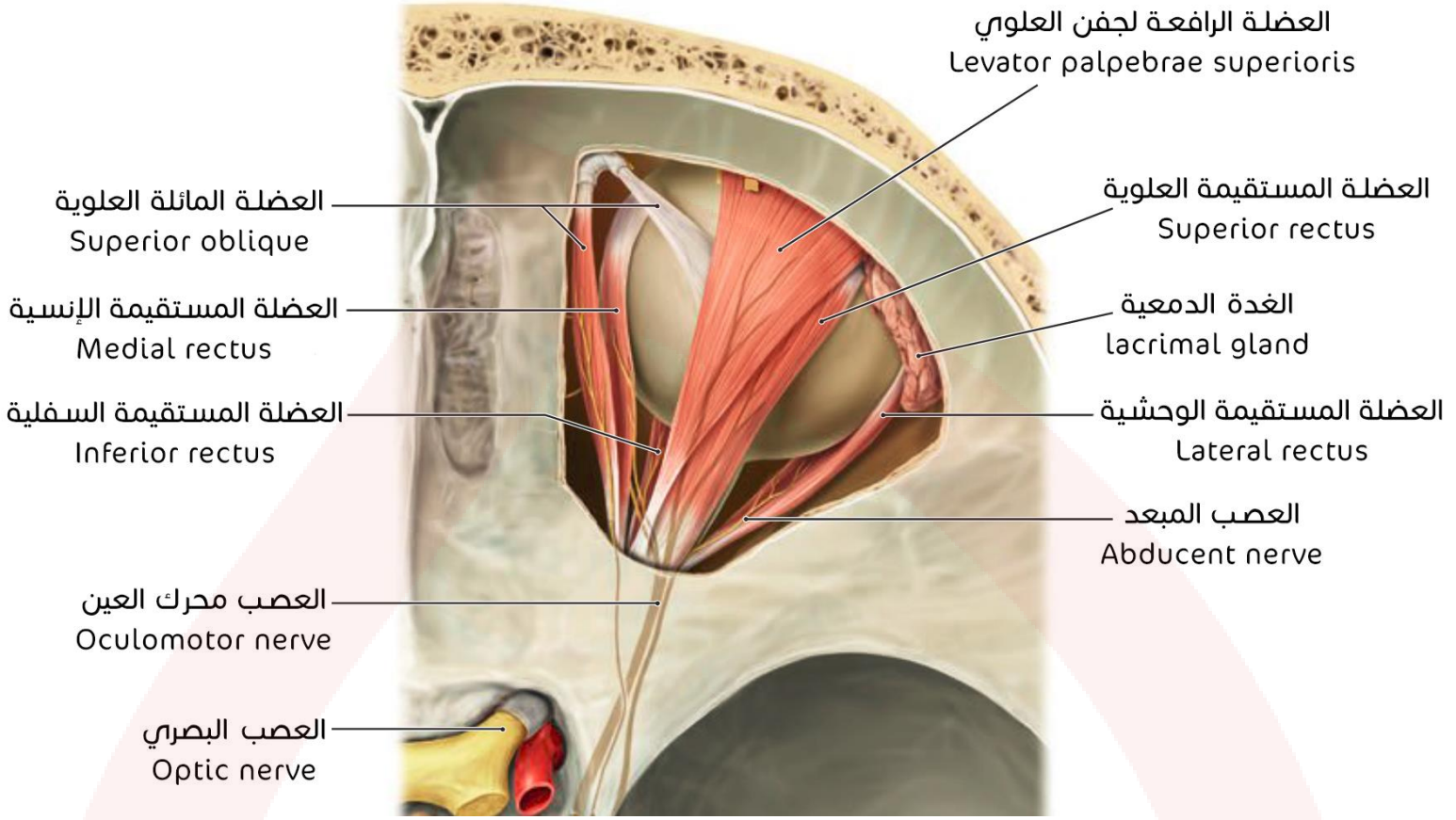
أعصاب العين والعقدة الهدبية



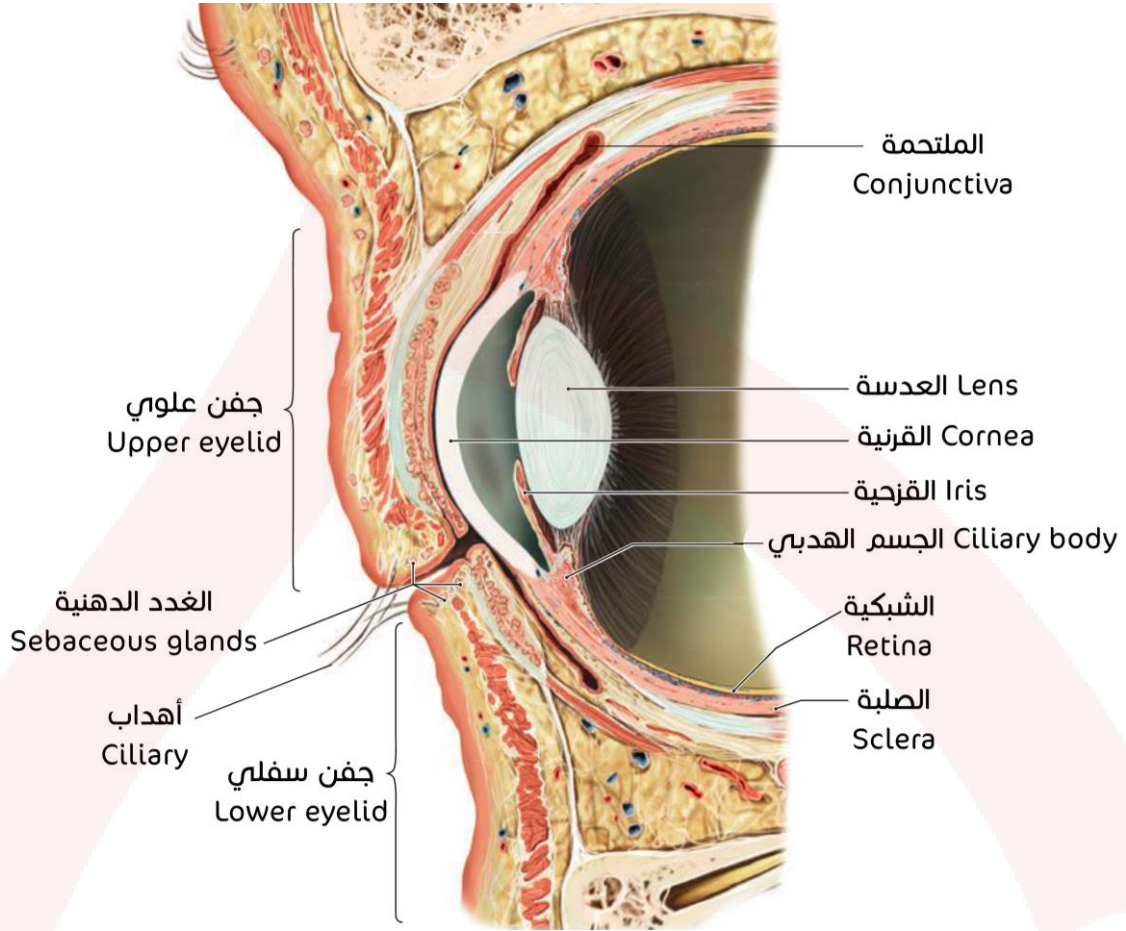
الشريان العيني وتفرعاته والعصب العيني



العضلات العينية الست والعصب البكري



الأجفان

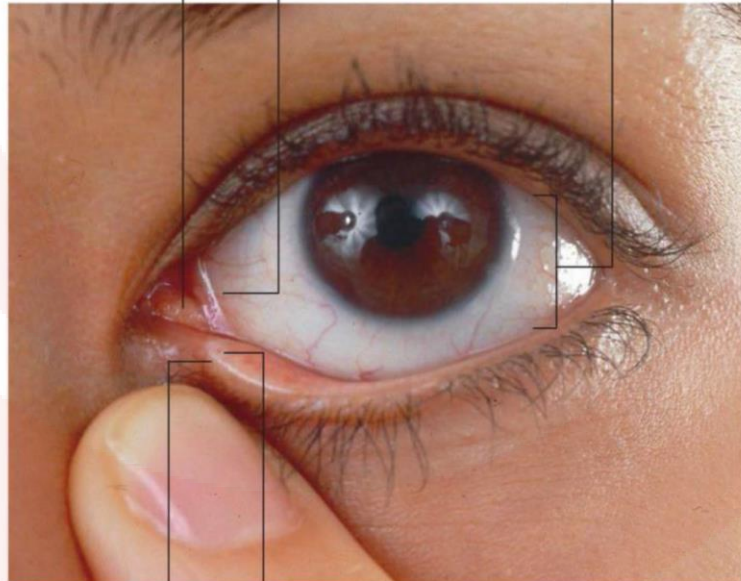


الشق الجفني:

الاحيمة الدمعية
Lacrimal caruncle

الطيّة الدمعية
Lacrimal fold

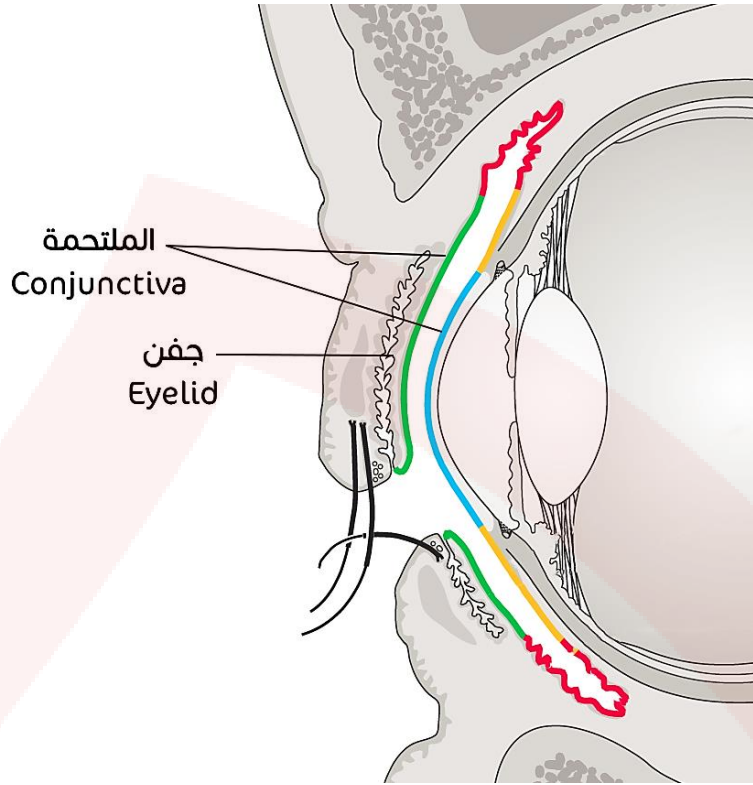
الشق الجفني
Palpebral fissure



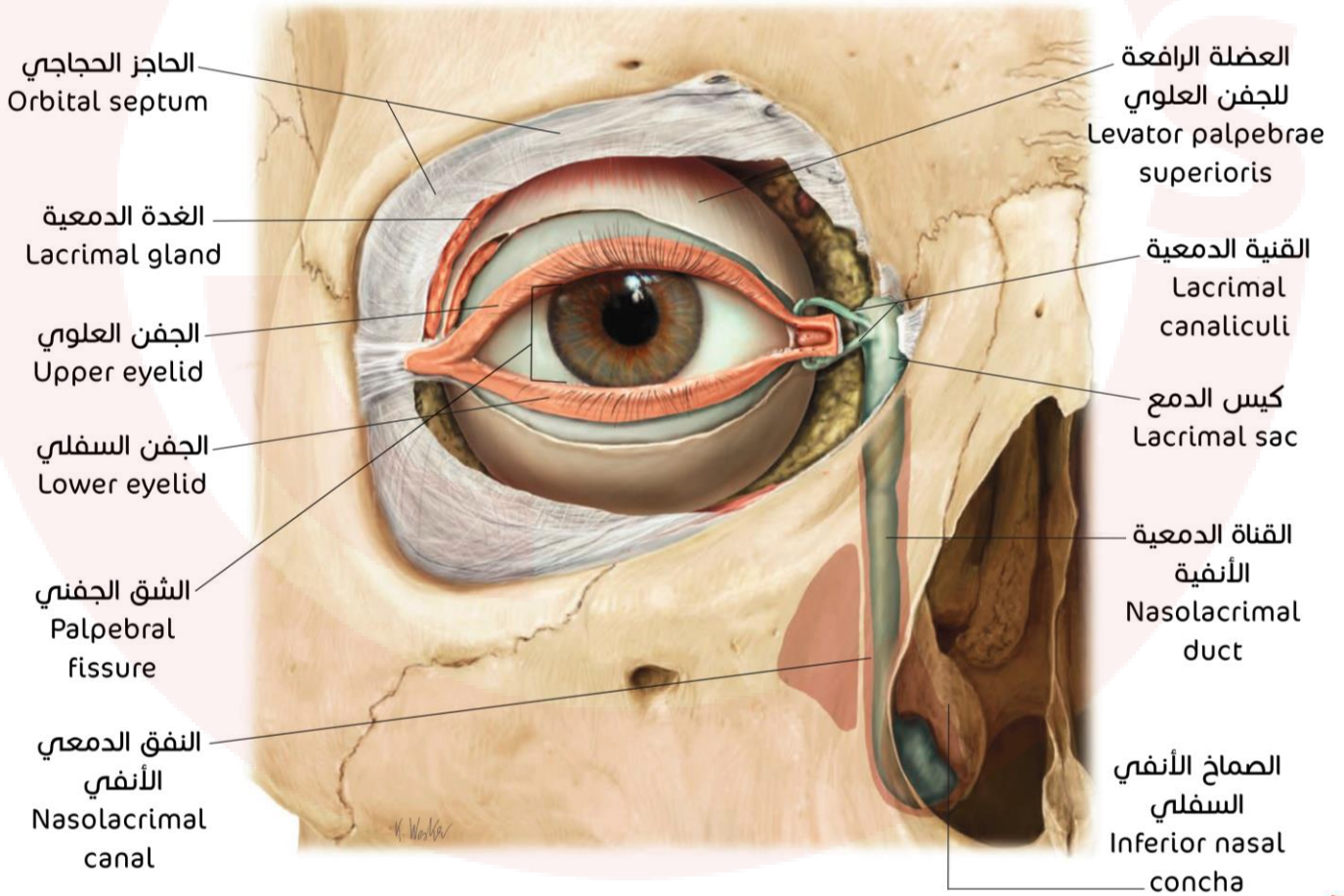
الاحيمة الدمعية
Lacrimal papilla

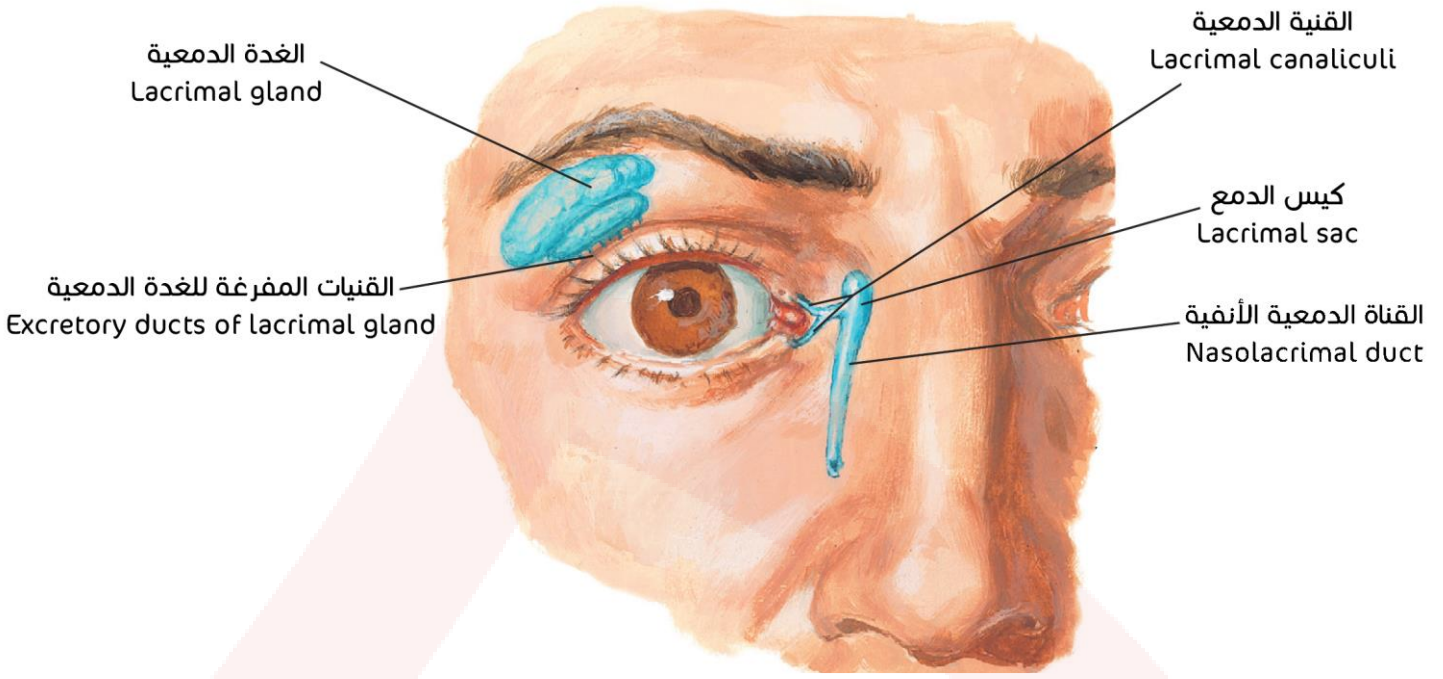
النقطة الدمعية
Lacrimal punctum

الملتحة

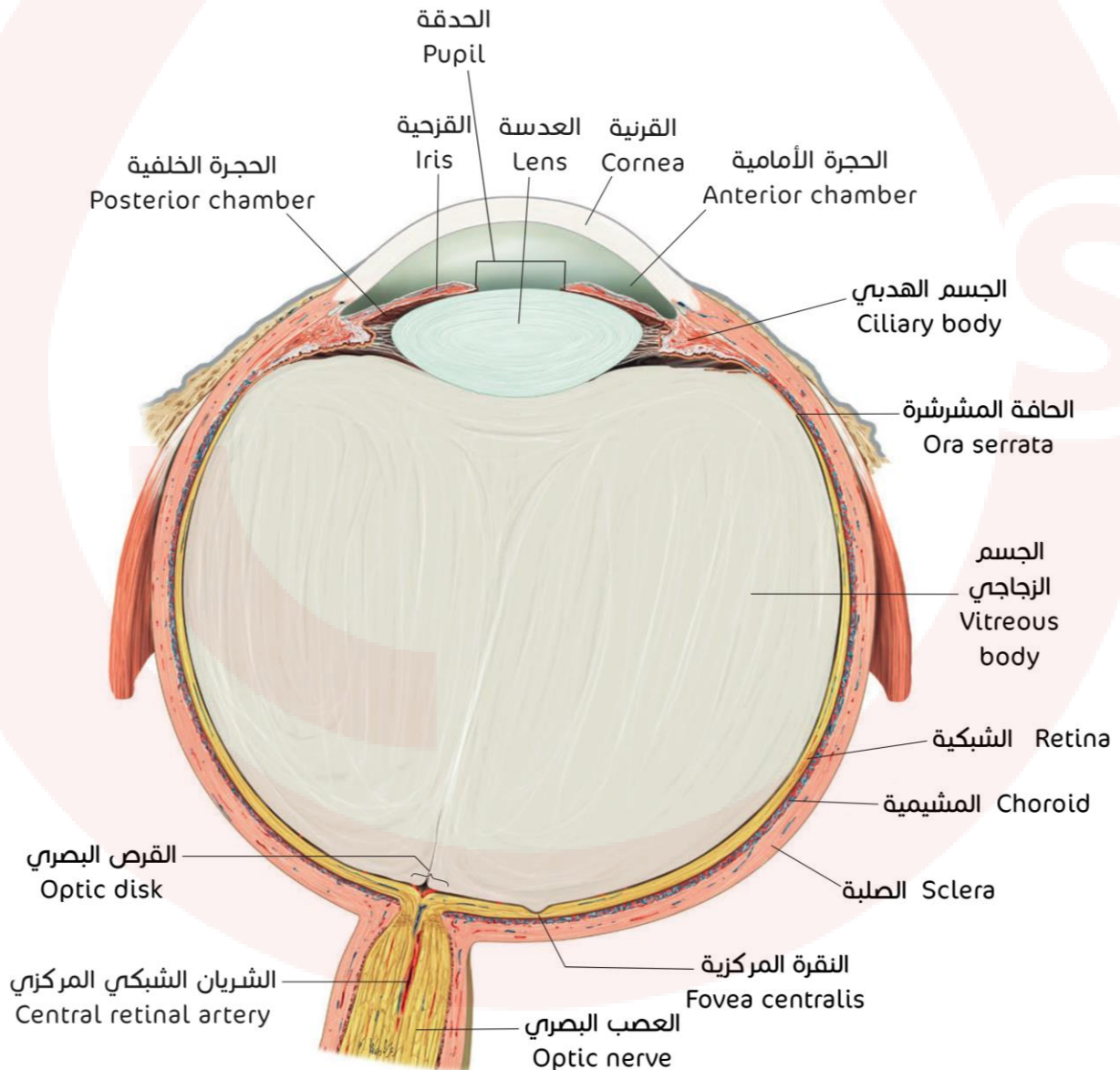


جهاز الدمع

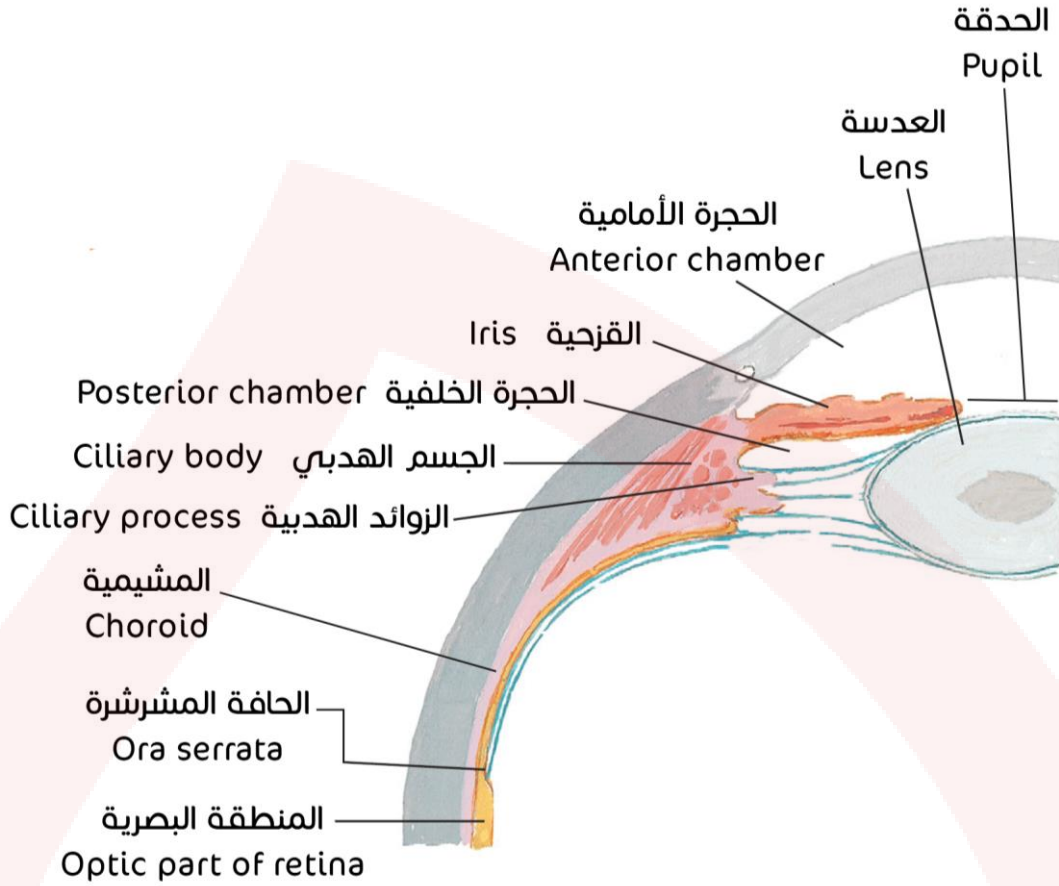




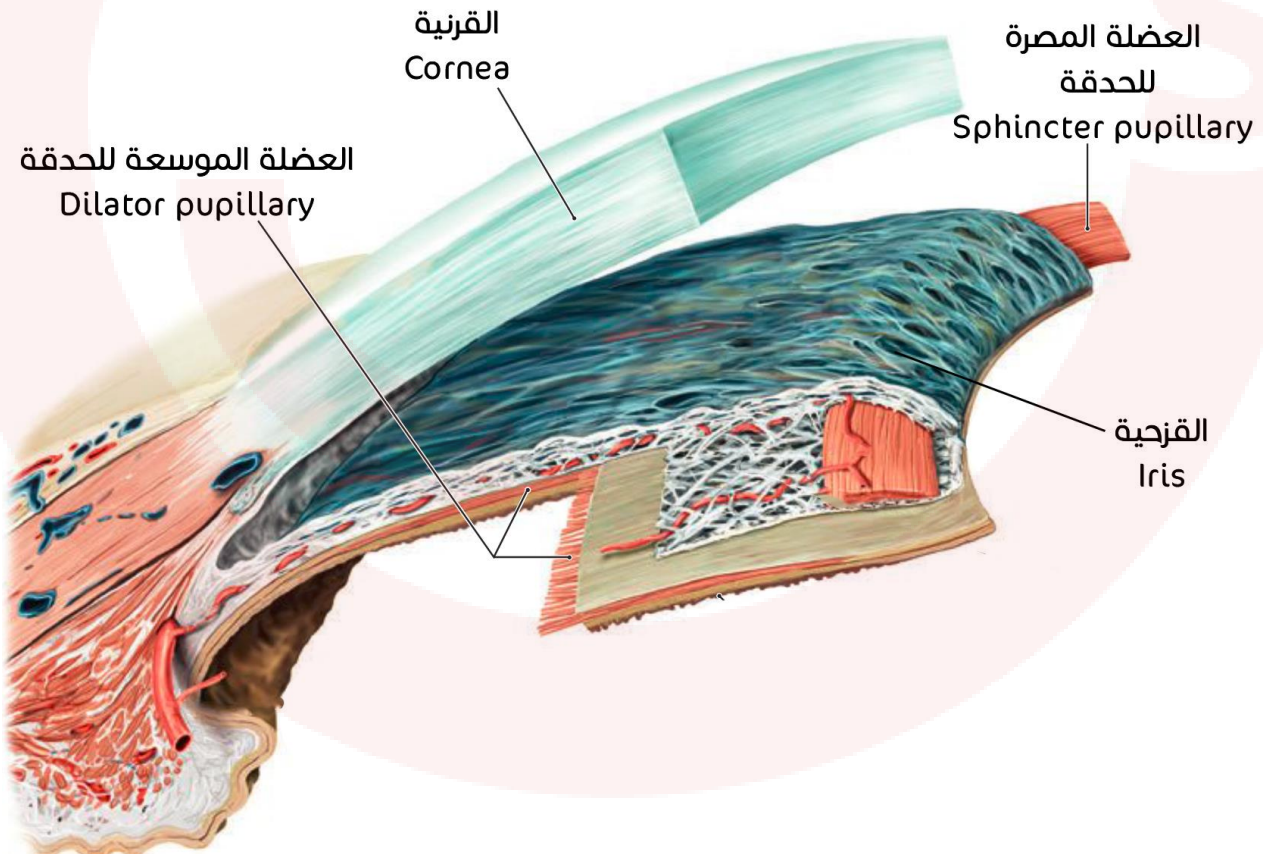
كرة العين



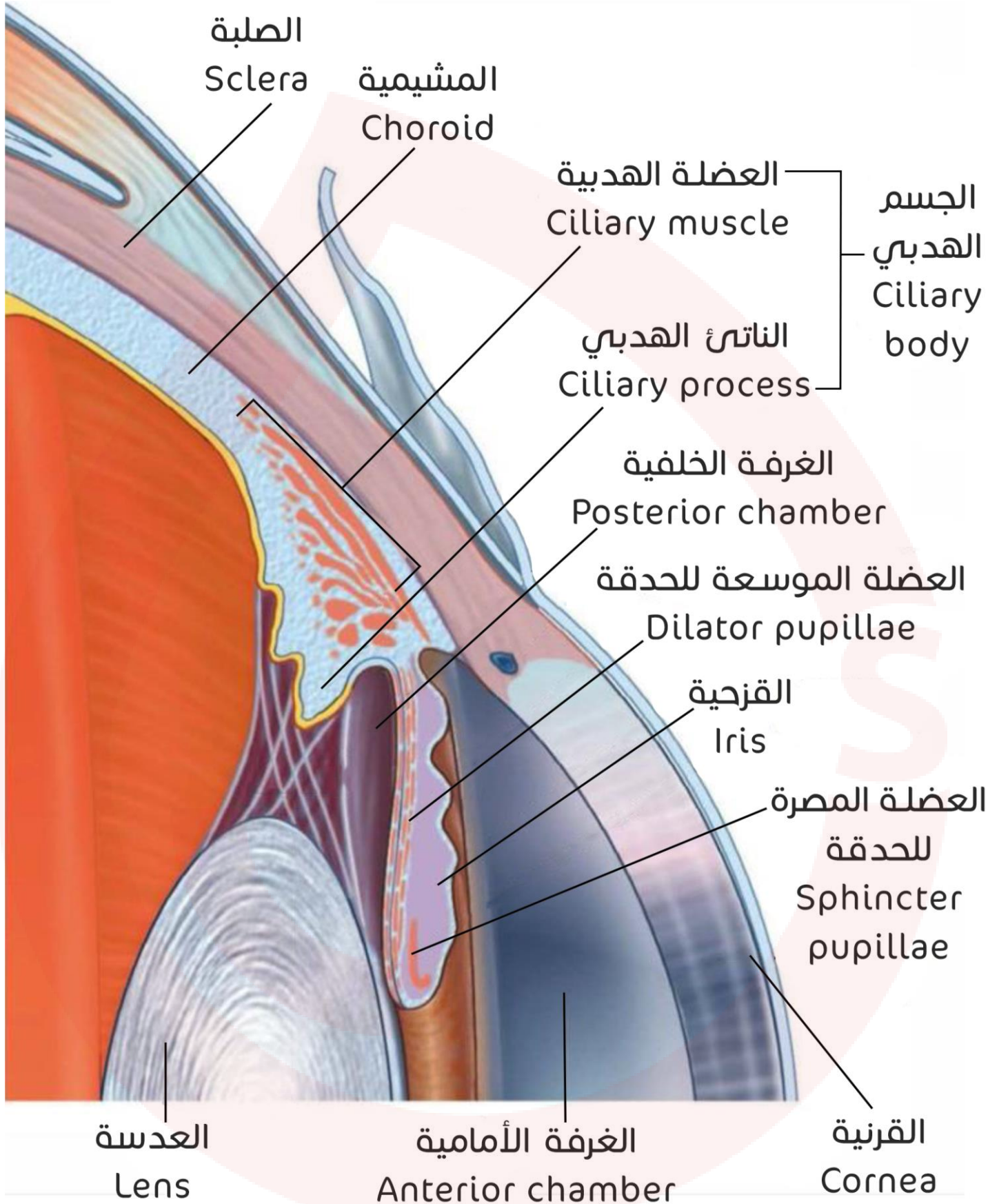
الجسم الهدبي والقزحية



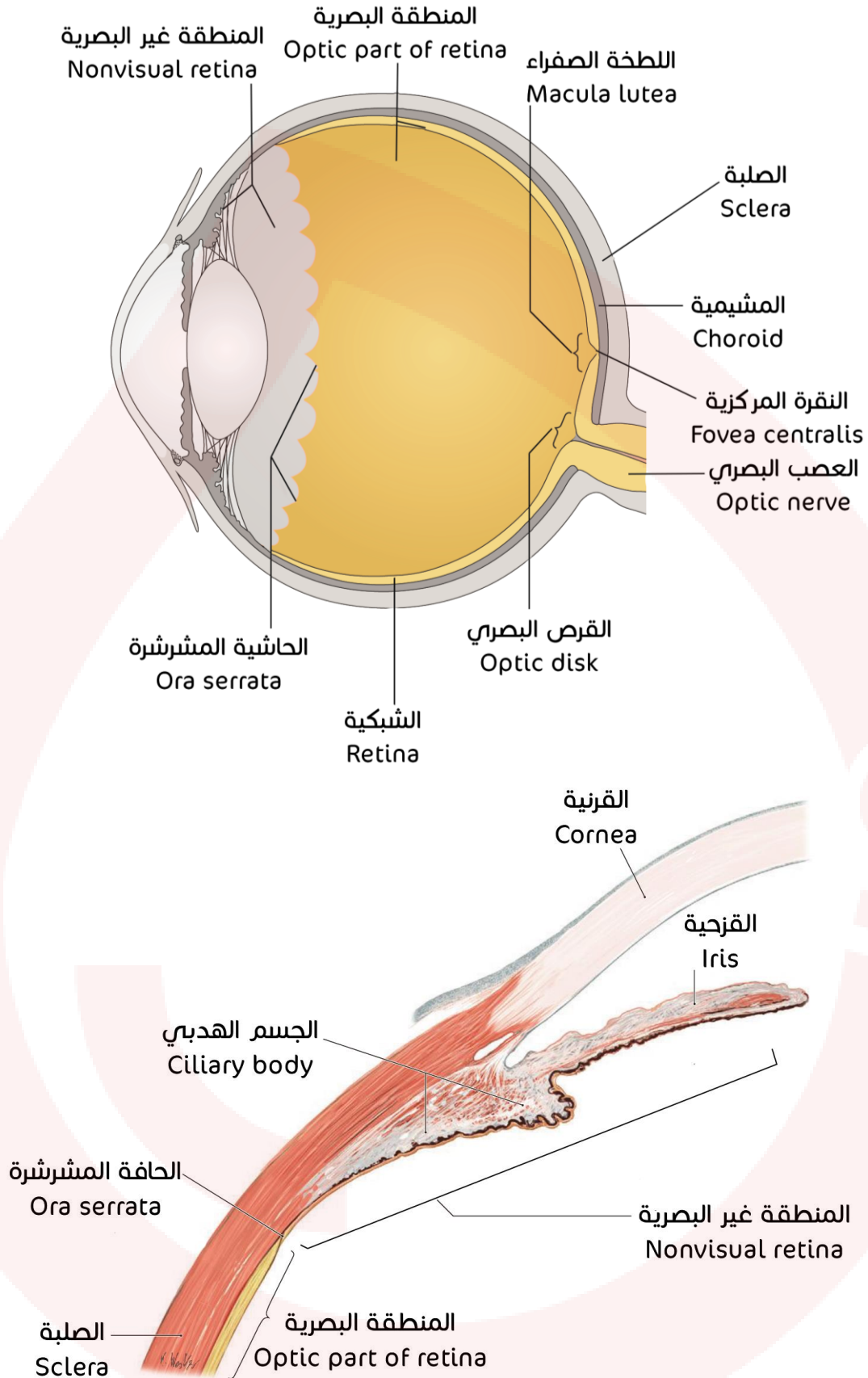
العضلة مصرة الحديقة والعضلة موسعة الحديقة



مقطع سهمي:

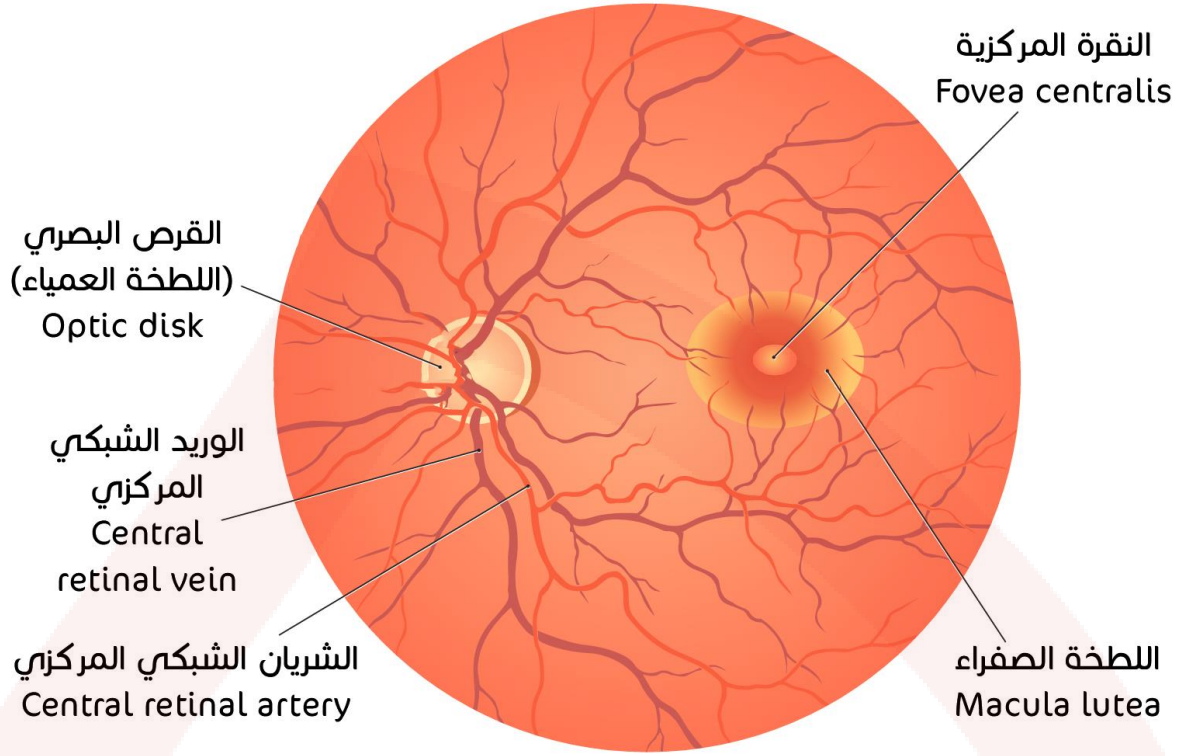


الشبكية

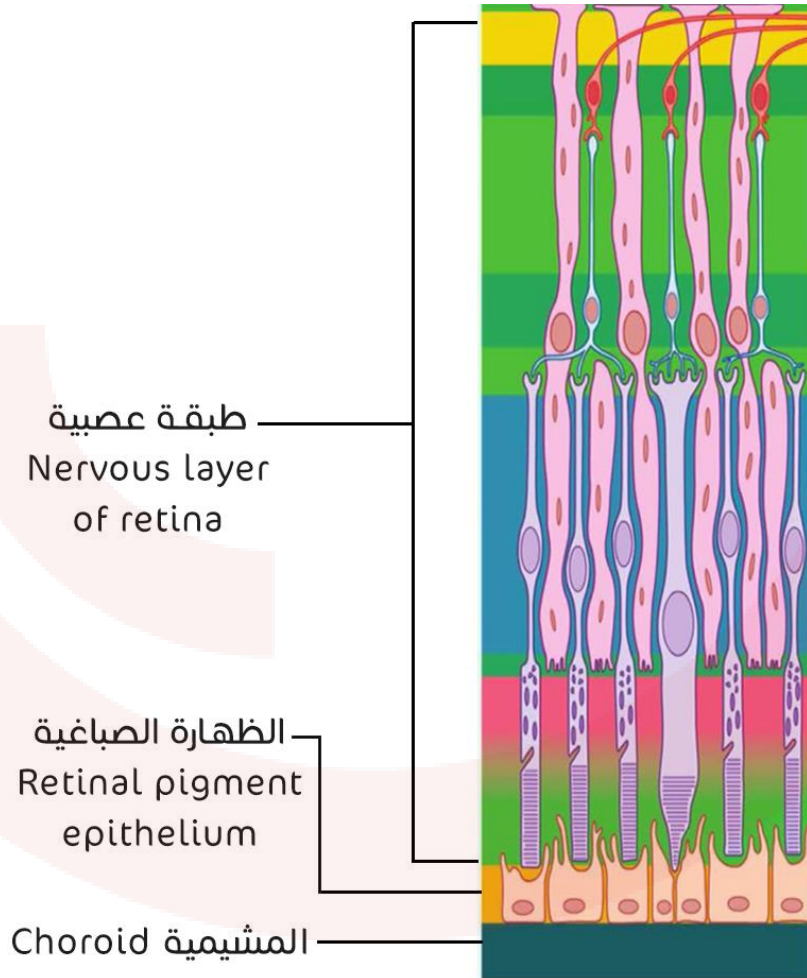


راجع الصورة المُدرجة تحت عنوان كرة العين لفهم أكبر للقسم الخلفي من العين.

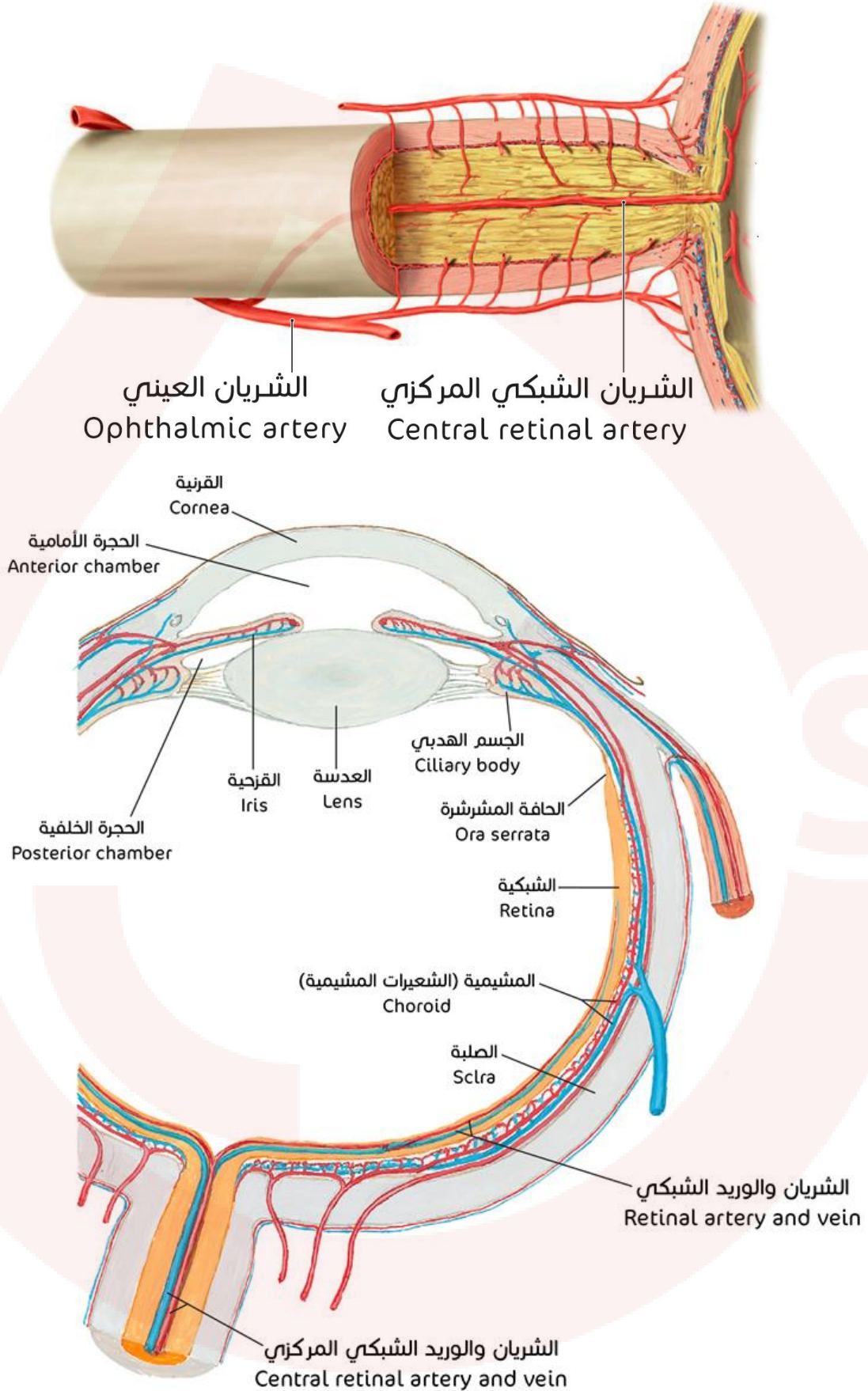
ظهور اللون الأصفر للطفة الصفراء عند فحص الشبكية بلون أحمر:



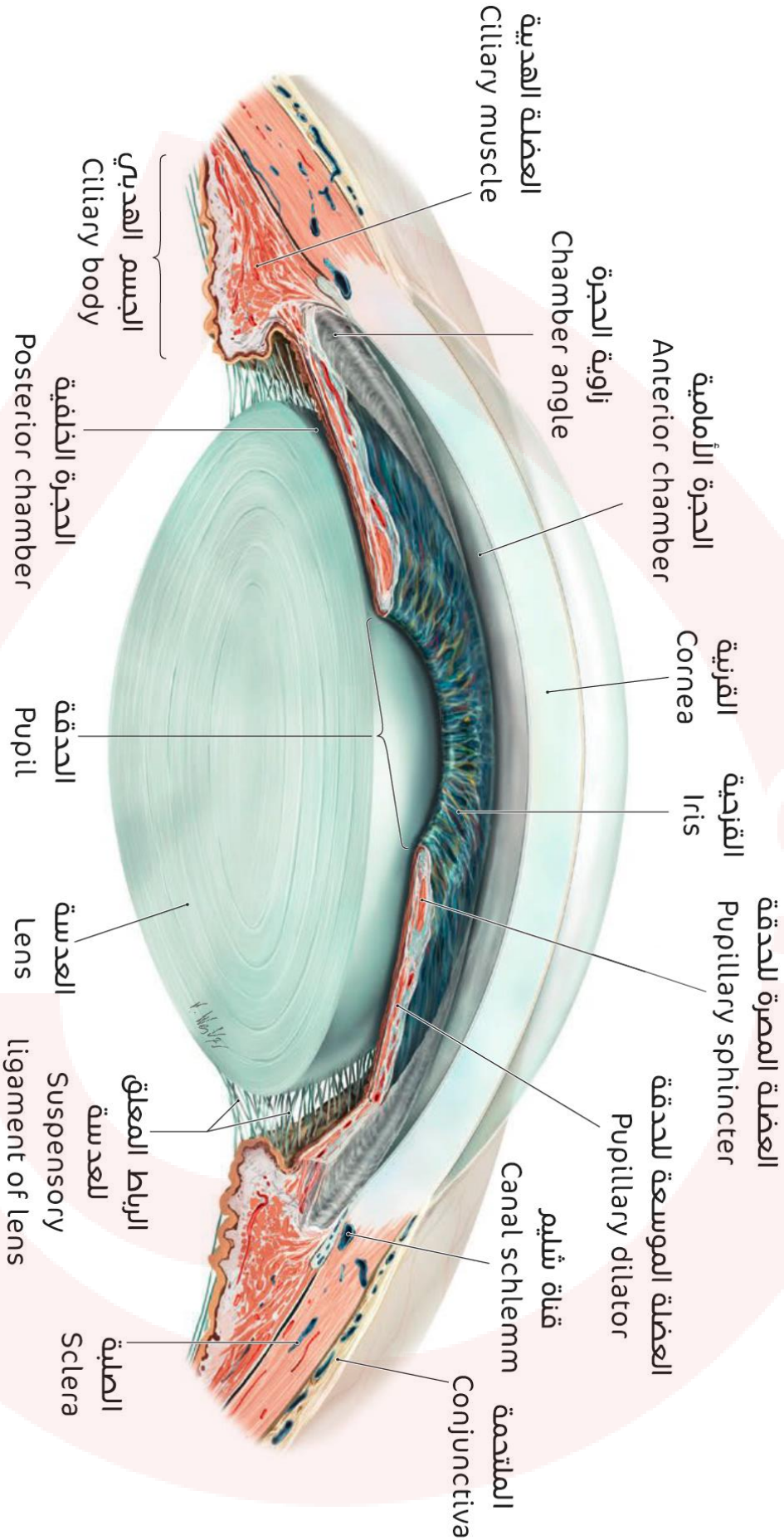
طبقتا الشبكية:



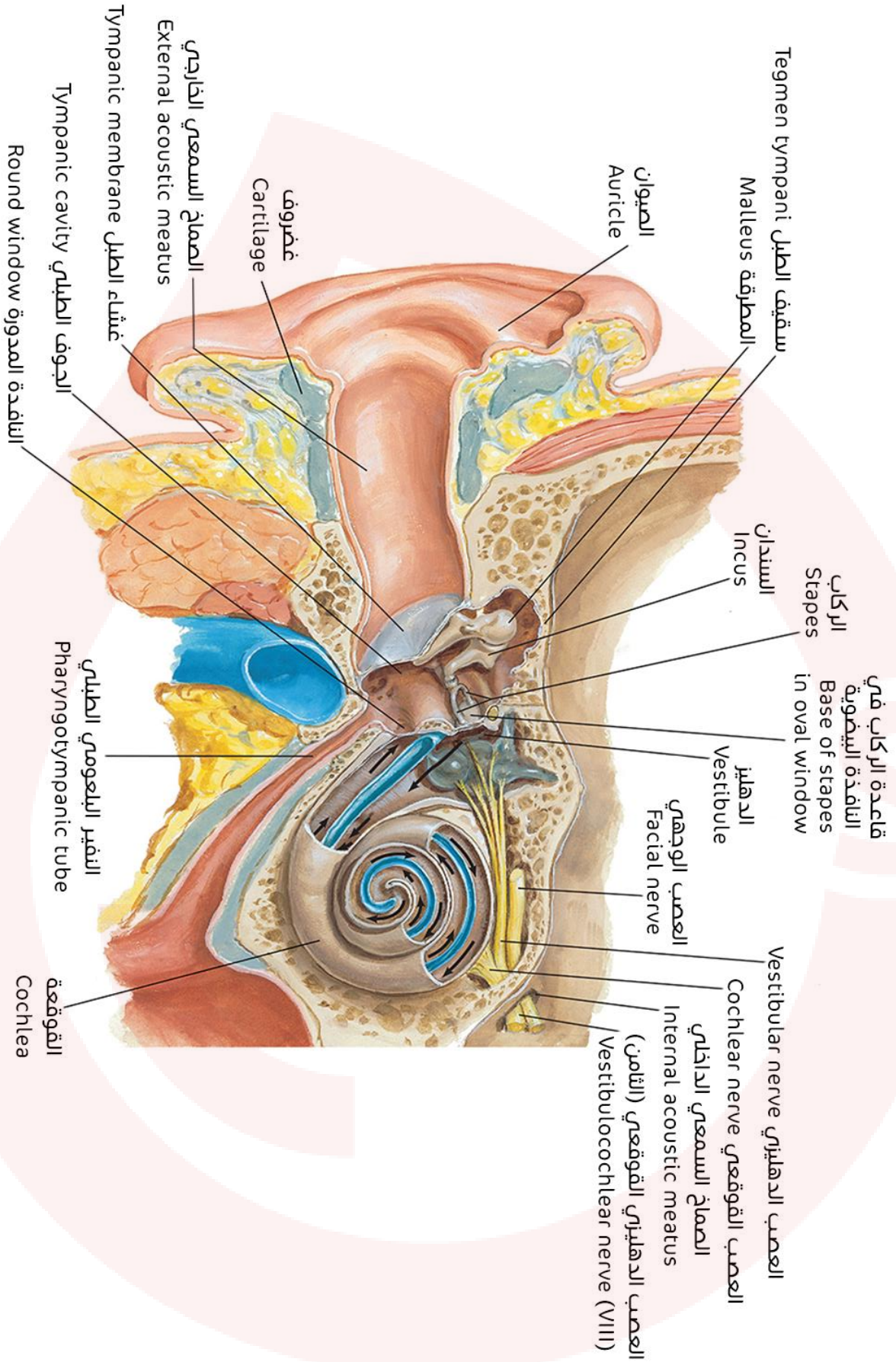
تفرع الشريان الشبكي المركزي عن الشريان العيني:



الأوساط الكاسرة في العين

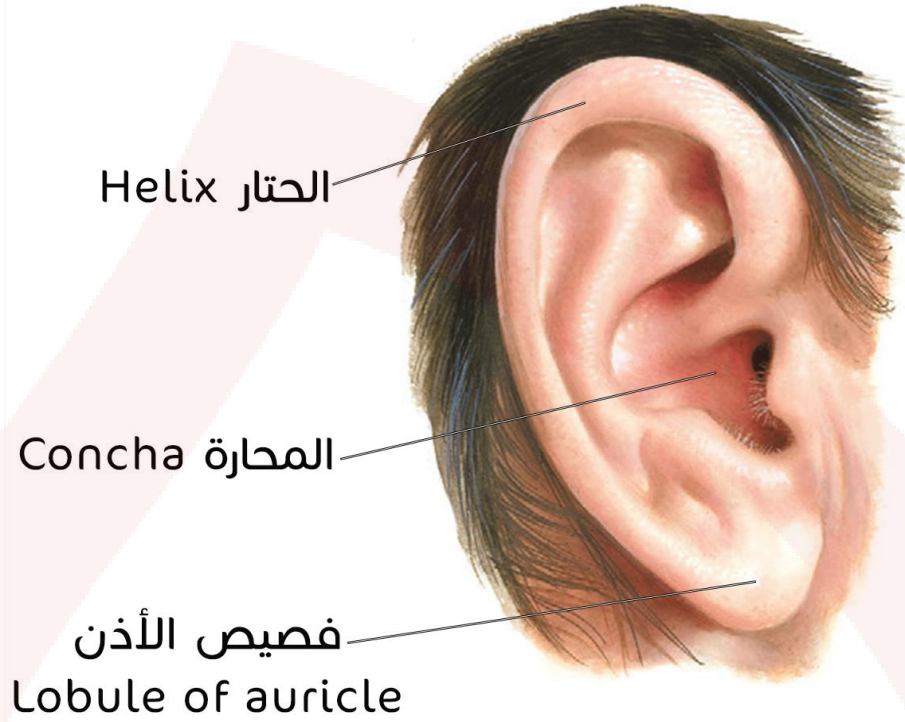


الأذن



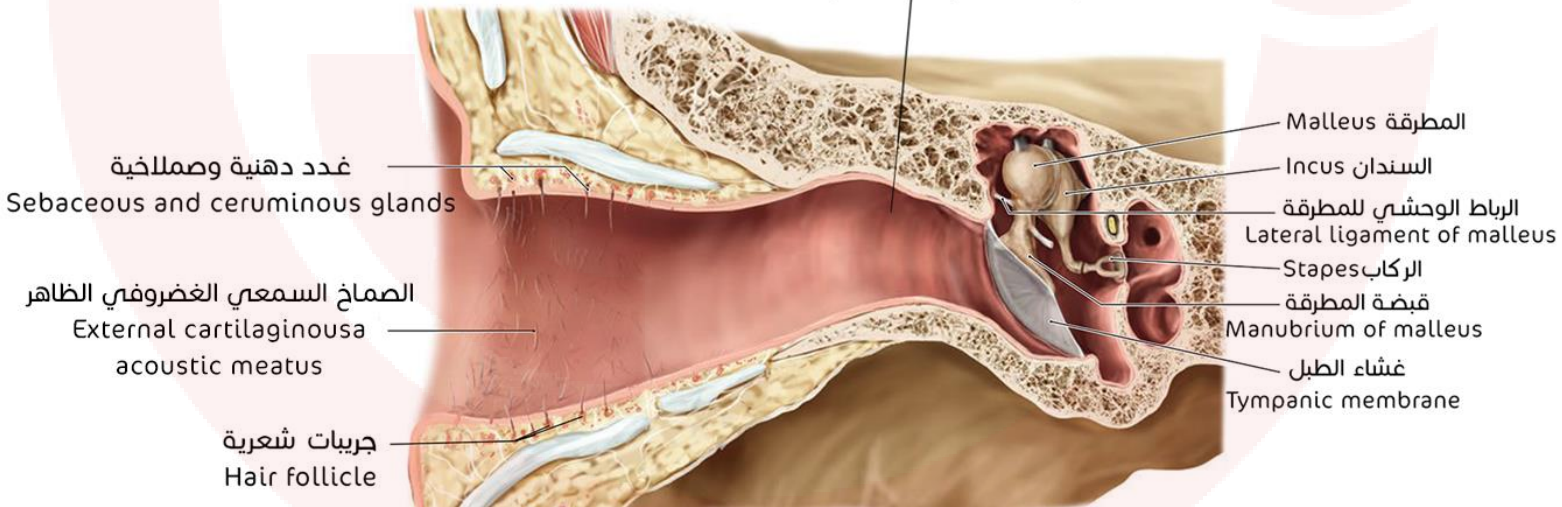
الأذن الخارجية

الصيوان



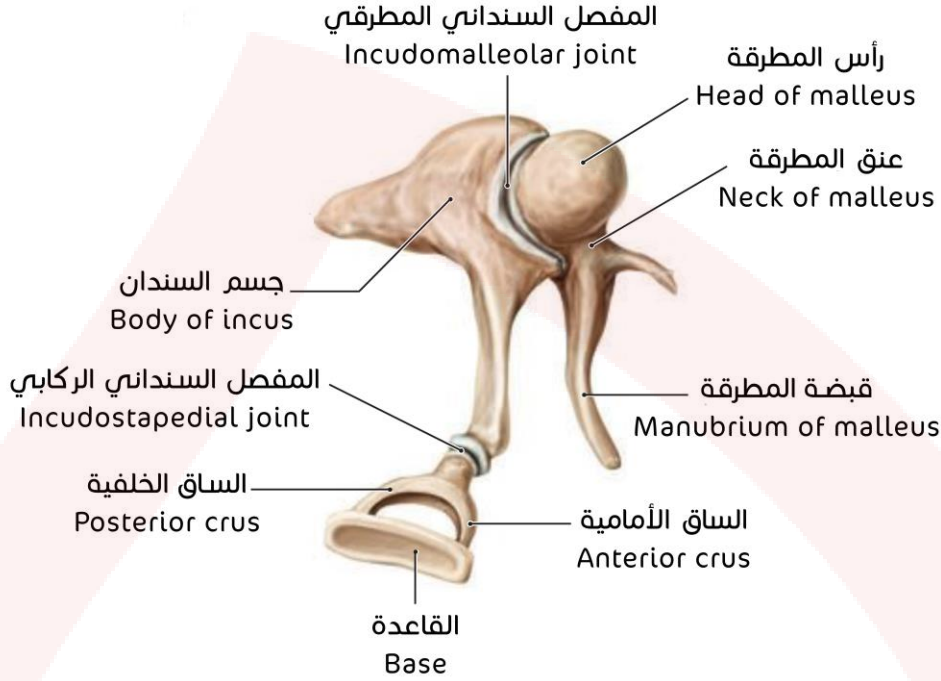
الصماخ السمعي الخارجي والأذن الوسطى

القسم العظمي الإنسي للصماخ السمعي
Medial bony auditory meatus part



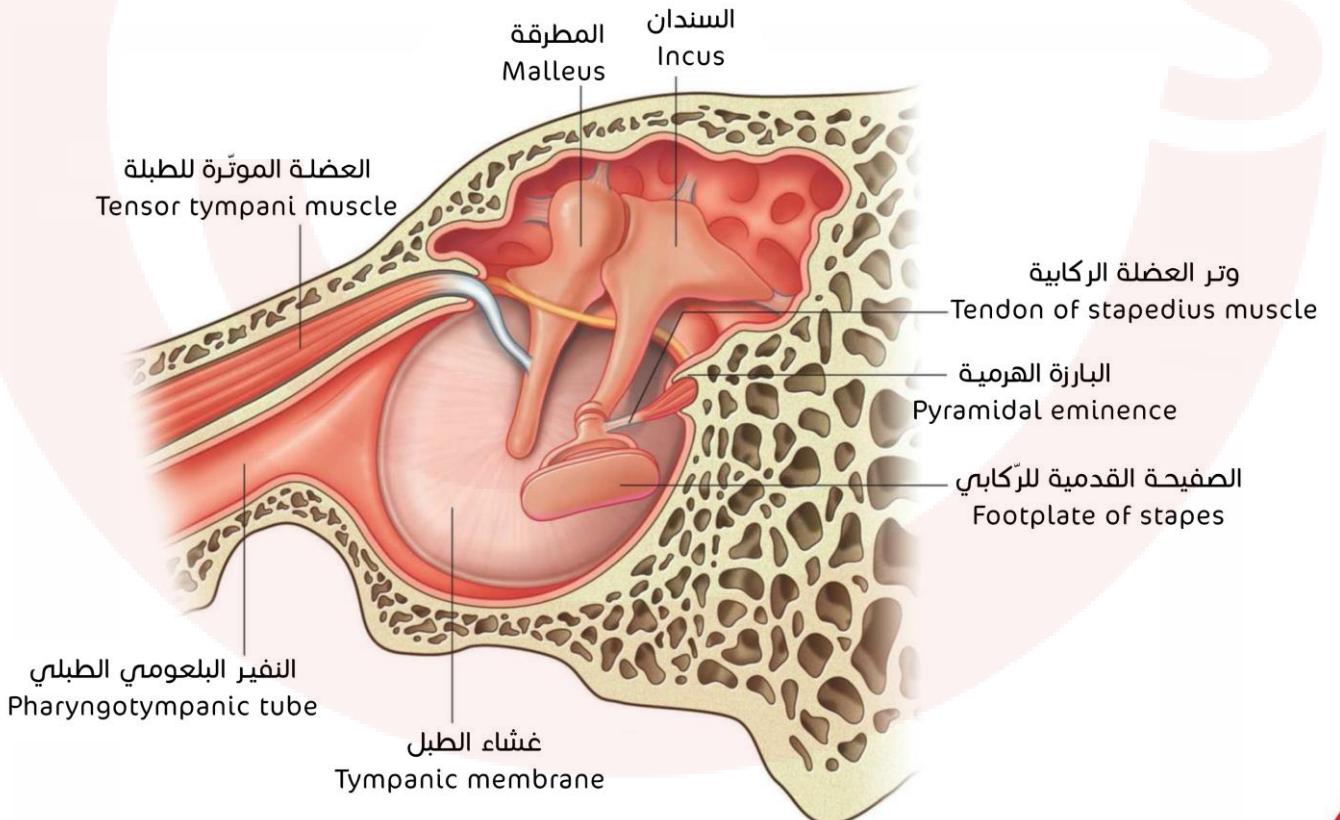
الأذن الوسطى

تمفصل عظيمات السمع

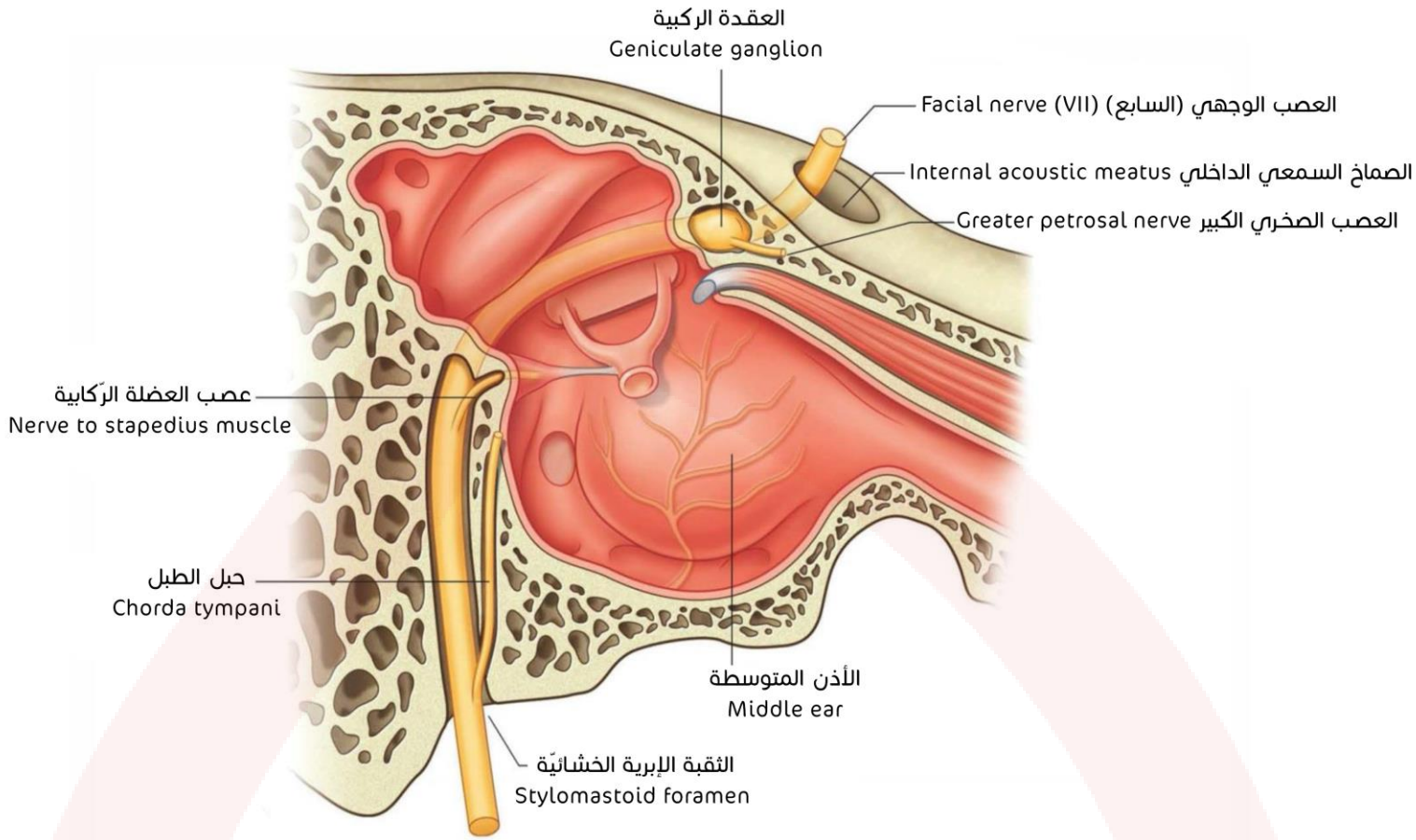


العظمتان الملحقتان بالأذن الوسطى

مقطع سهمي في الأذن اليمنى:



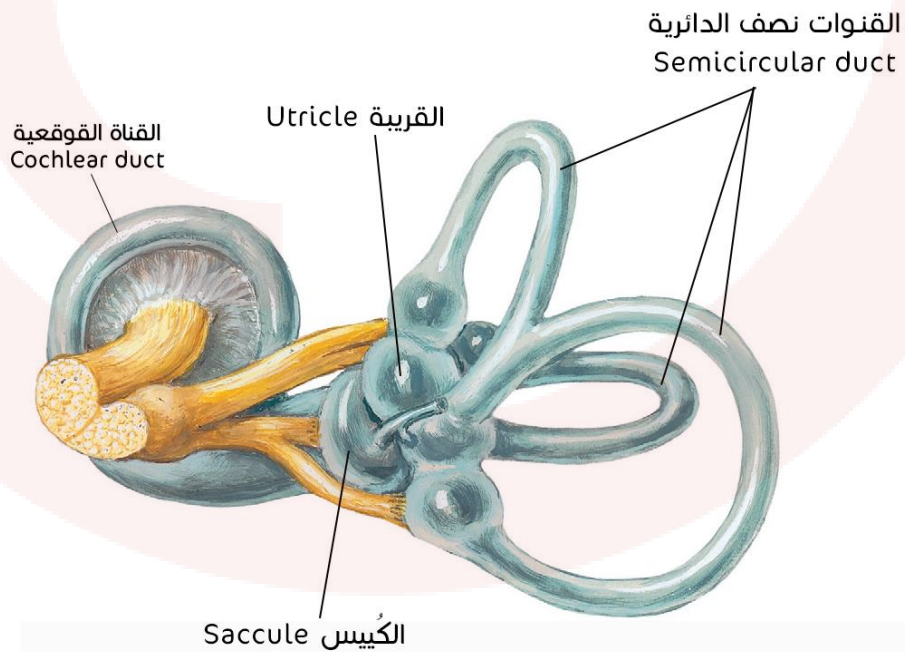
تعصيب الأذن الوسطى



الأذن الداخلية

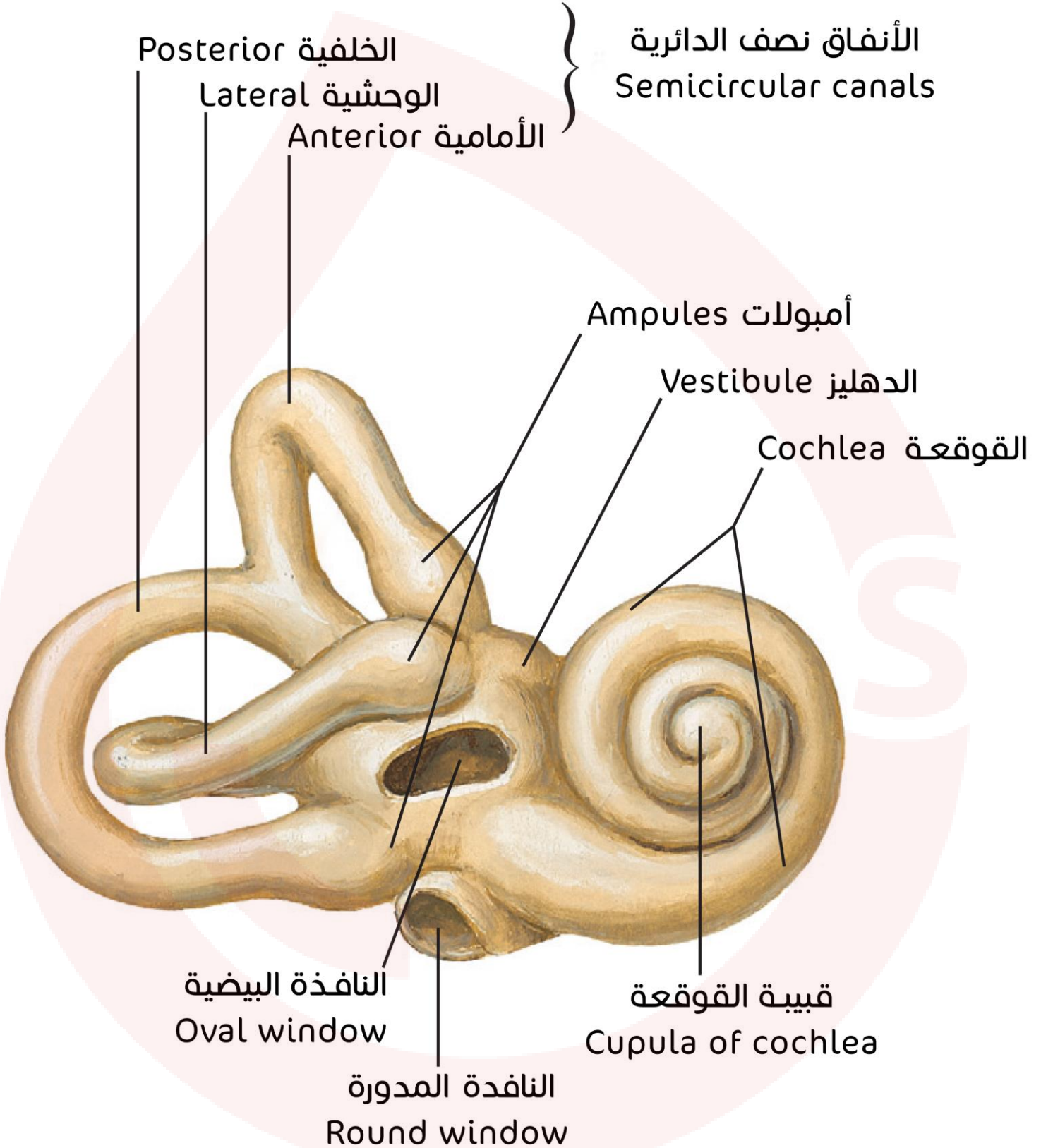
التيه الخشائي

منظر إنسي:

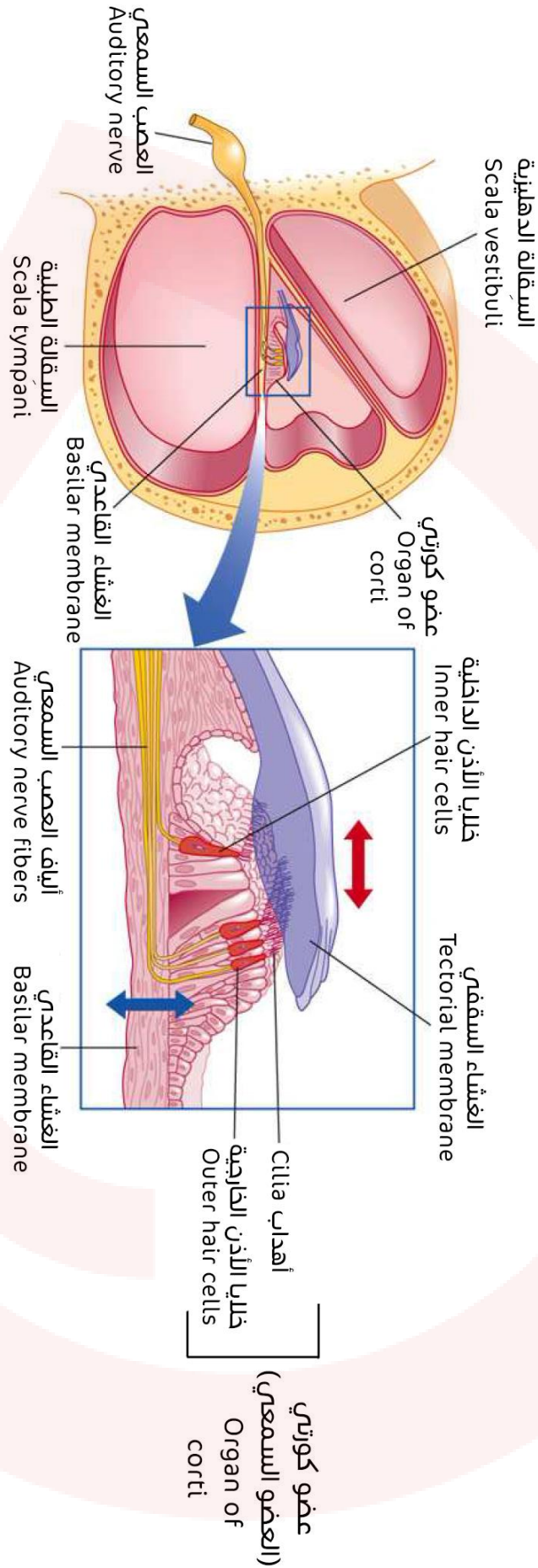


التيه العظمي

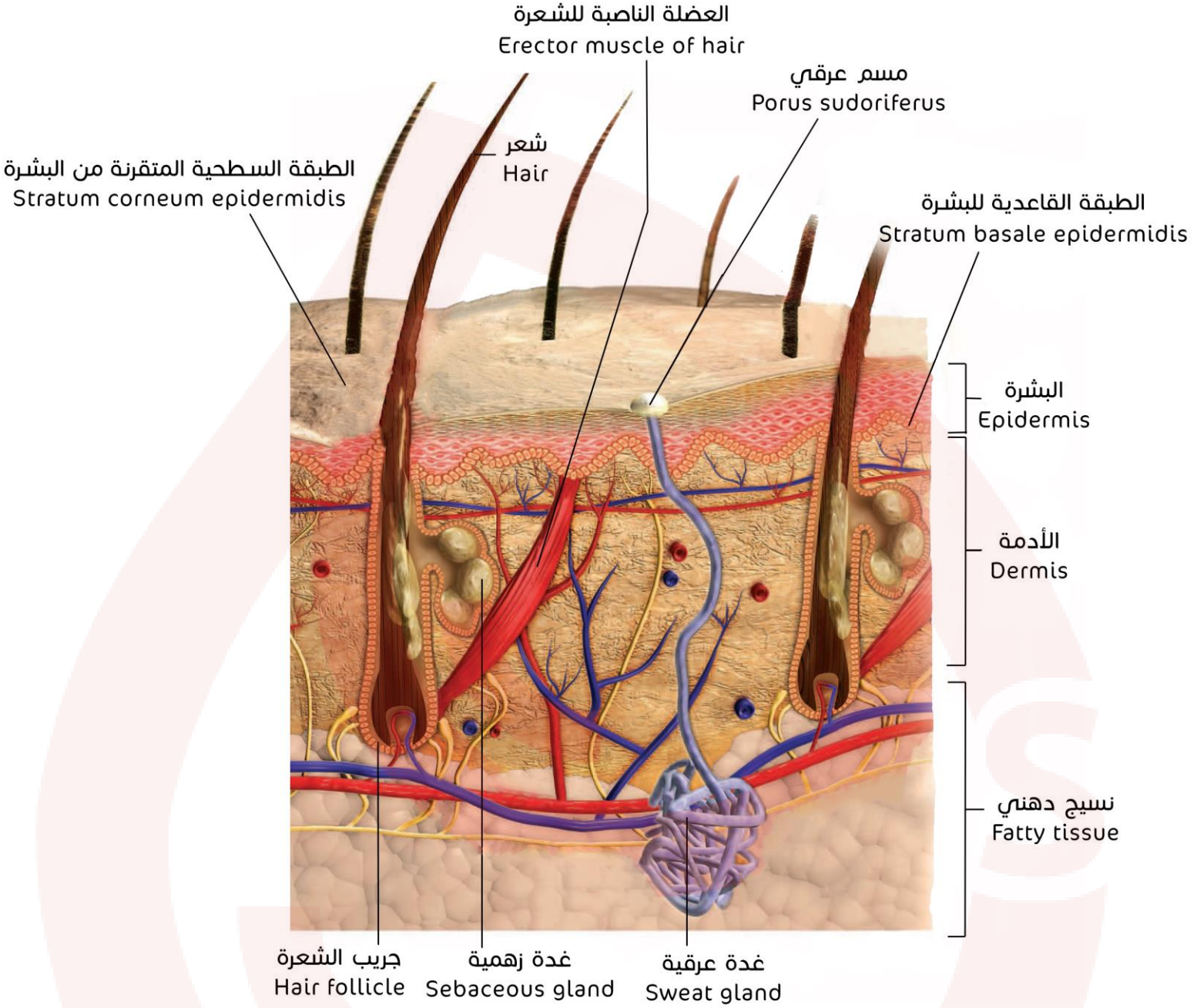
منظر أمامي جانبي:

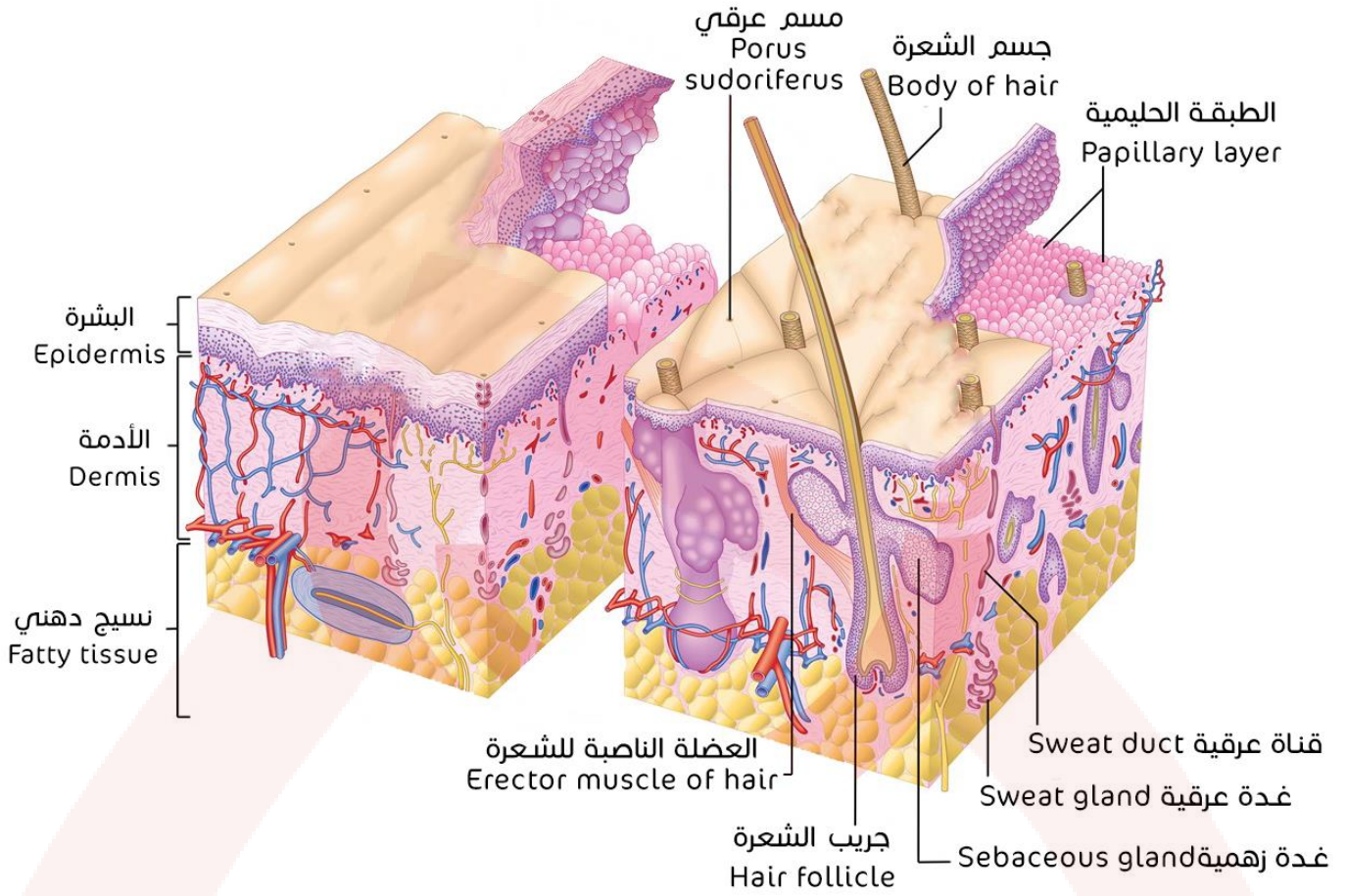


العضو السمعي

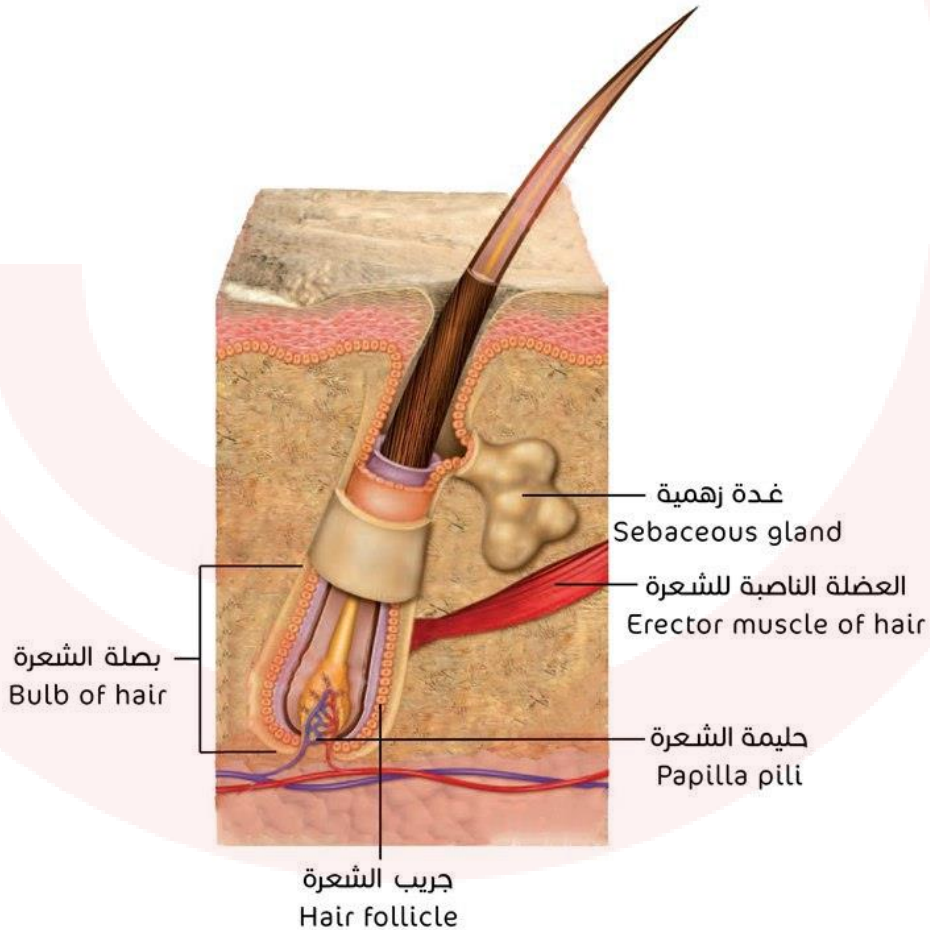


الجلد

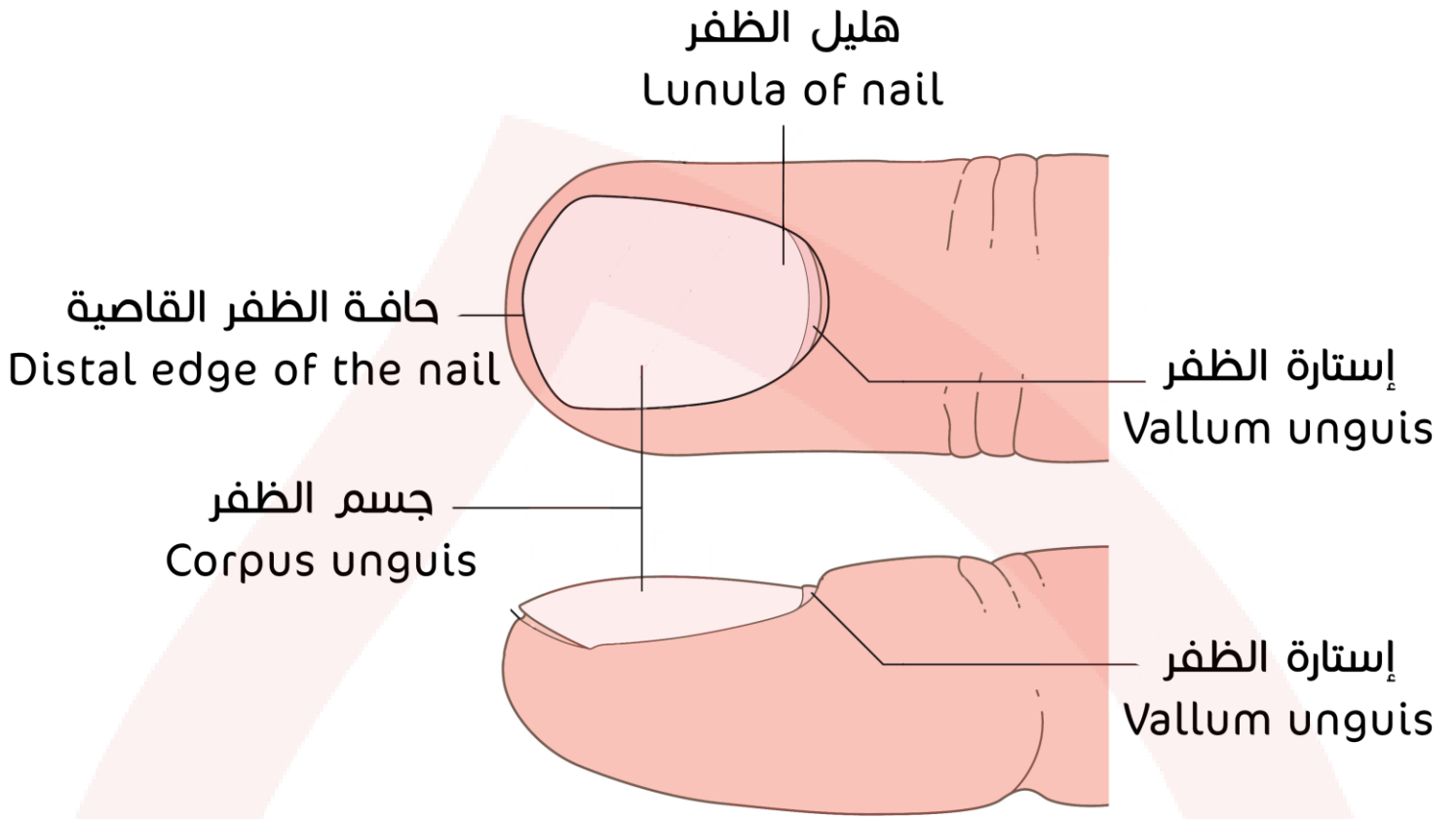




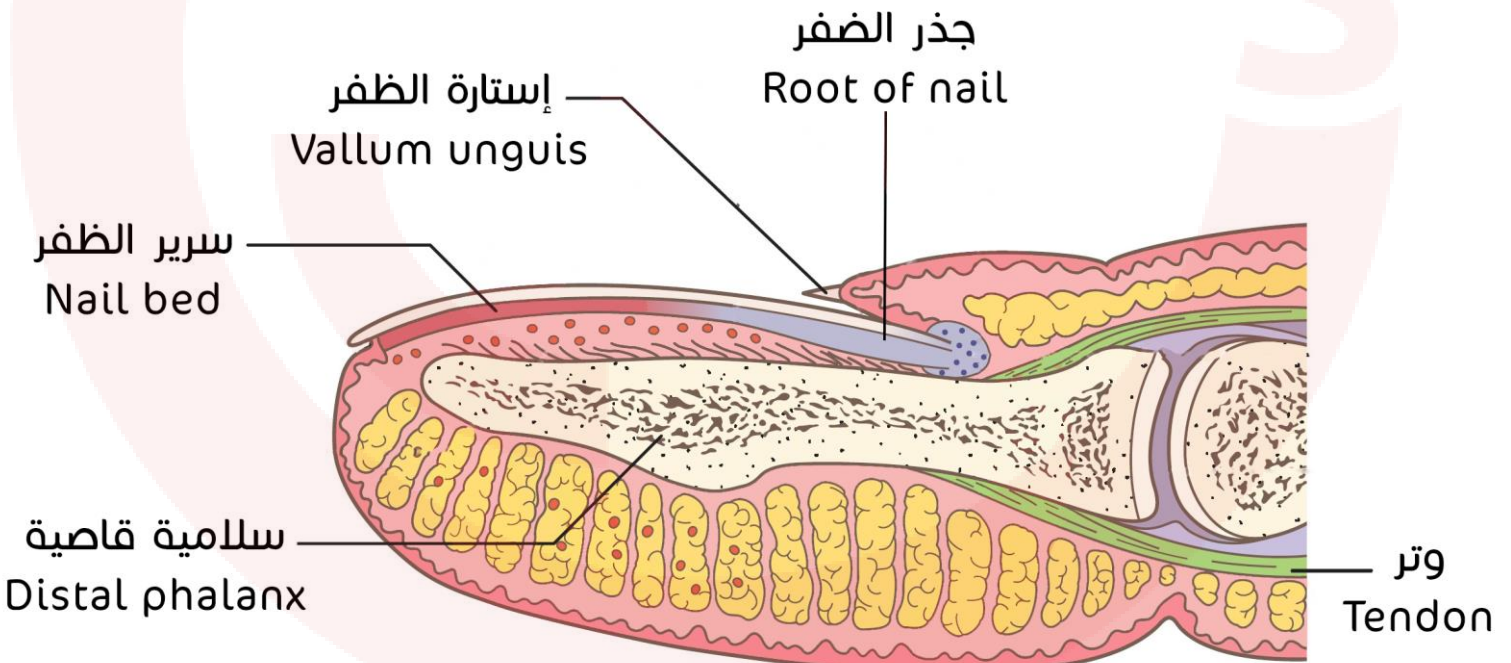
الشعرة عن قرب:



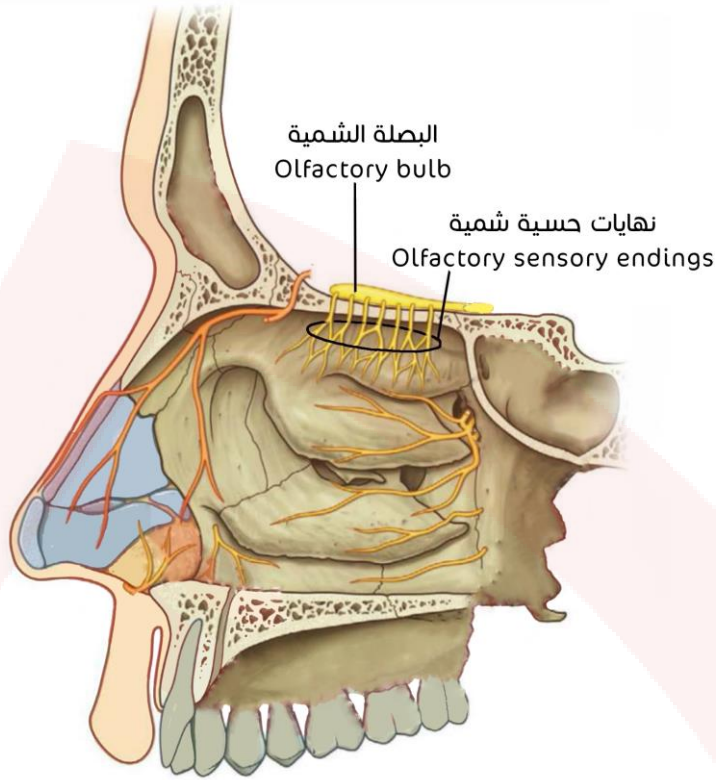
الأظافر



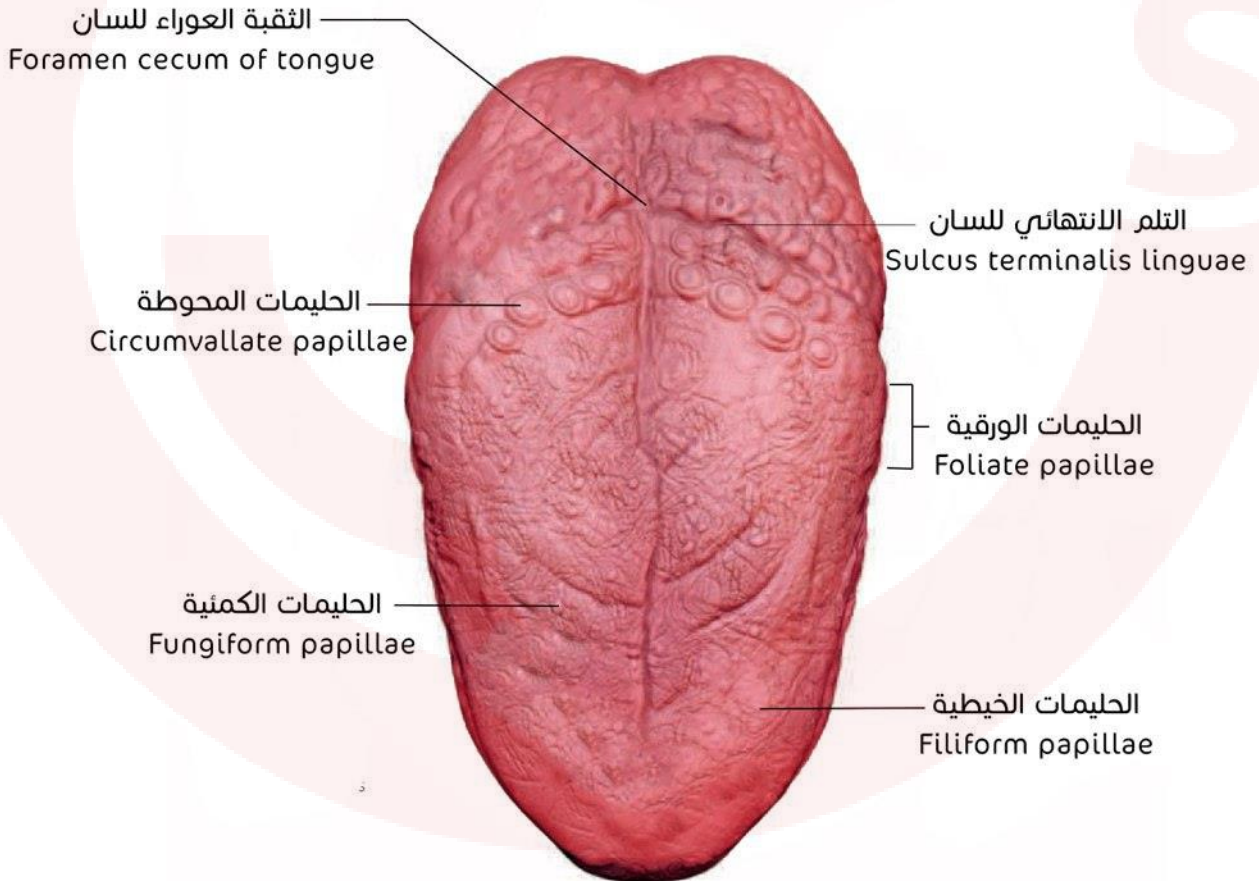
مقطع سهمي



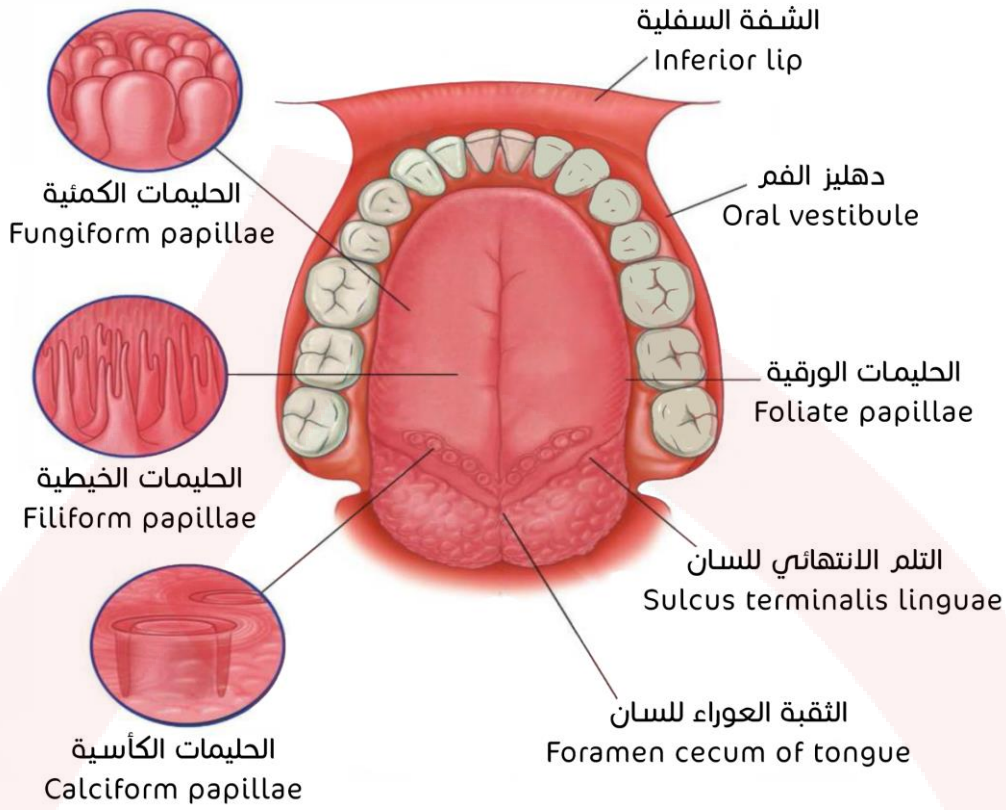
الأنف



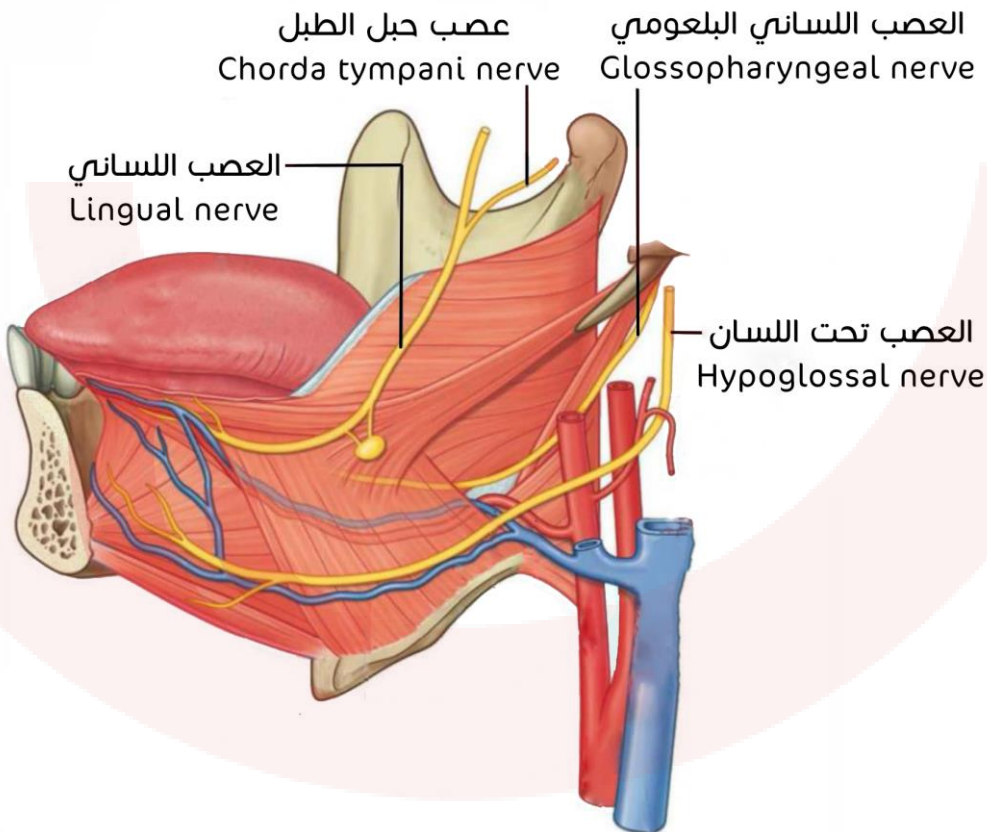
اللسان



الحليمات الذوقية



تعصيب اللسان



المصادر التي تم الاعتماد عليها

- Neck and Internal Organs (THIEME Atlas of Anatomy), 1E (2010).
- Thieme Atlas of Anatomy, Volume 3: Head, Neck and Neuroanatomy, 2nd ed By Michael Schuenke, Erik Schulte, Udo Schumacher.
- THIEME Atlas of Anatomy - General Anatomy and Musculoskeletal System.
- (THIEME Atlas of Anatomy) Wayne Cass, Michael Schuenke, Erik Schulte, Udo Schumacher.
- Atlas of Human Anatomy, Sixth Edition- Frank H. Netter, M.D.
- Gray's Anatomy for Students 3rd Ed. (2016).
- Grant's Atlas of Anatomy 13th.
- Moore - Clinically Oriented Anatomy 7th Ed.



RBCs

صوّر لكافة المعالم التشريحية الواردة
في كتاب التشريح العام للسنة التحضيرية،
نضعها بين أيديكم مع مسمياتها باللغتين
العربية والإنكليزية، لتكون خارطةً ودليلاً
في خطواتكم الأولى نحو فهمٍ أعمق
لأسرار الجسم البشري.

فريق الكريات الحمراء
RBCs Team

RBCs Team