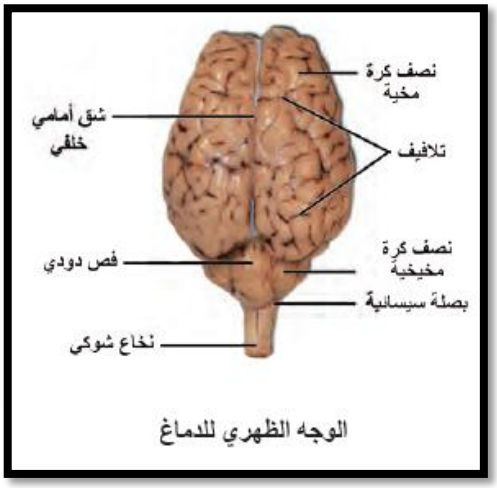

الوجه الظهري للدماغ

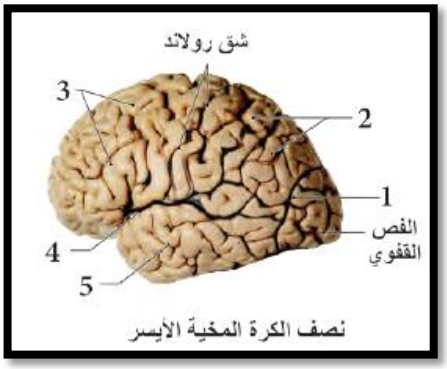

نصف الكرة المخية الأيسر

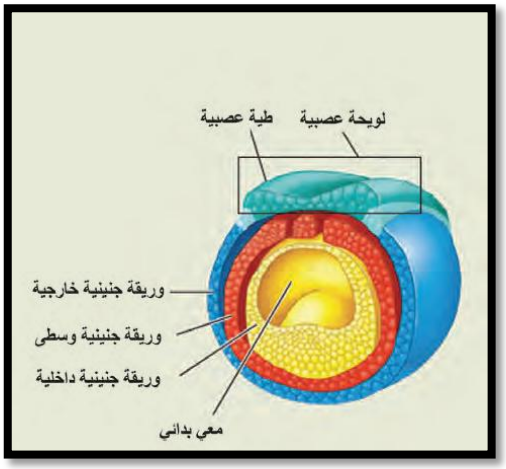

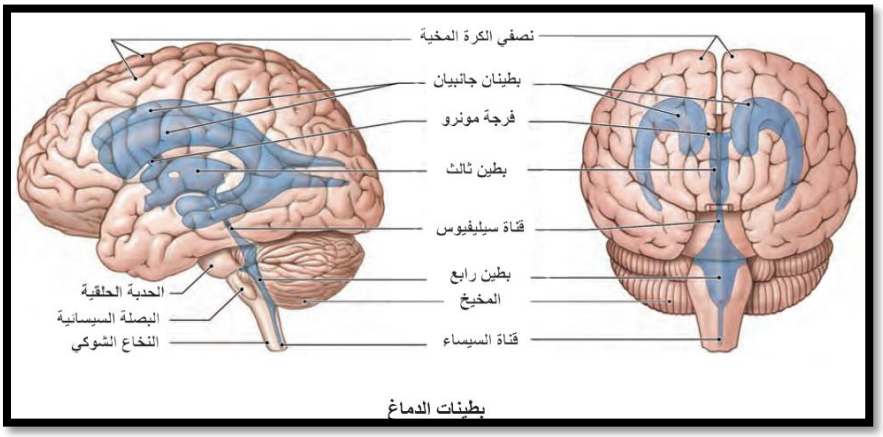

بطينات الدماغ

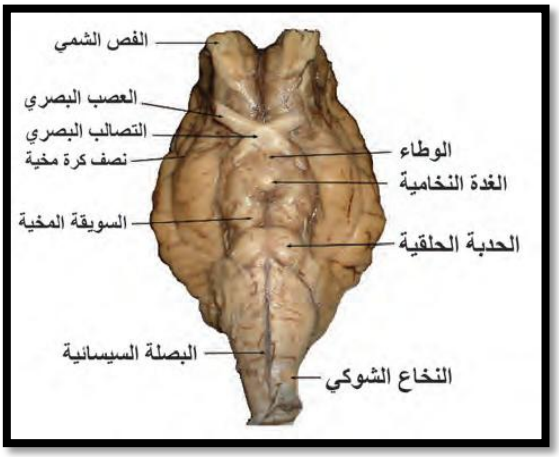

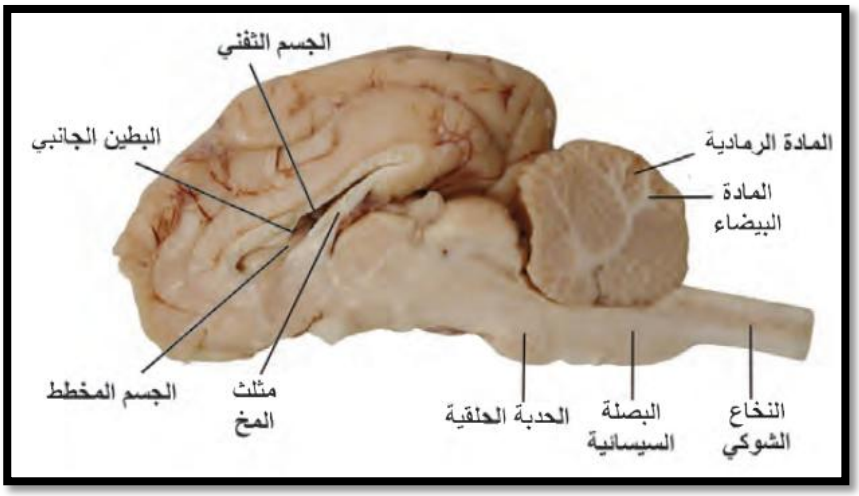

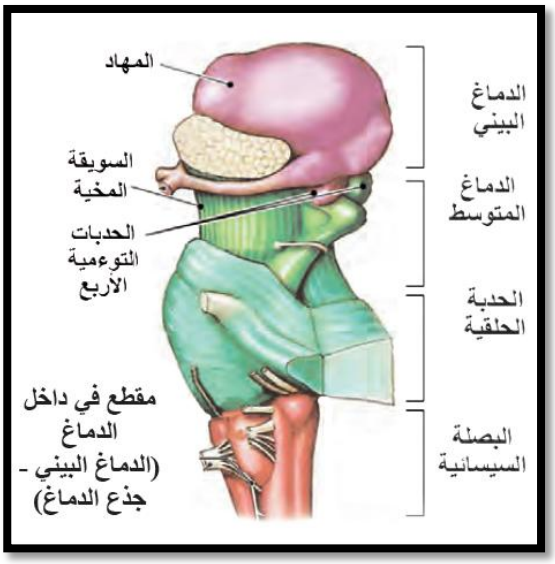

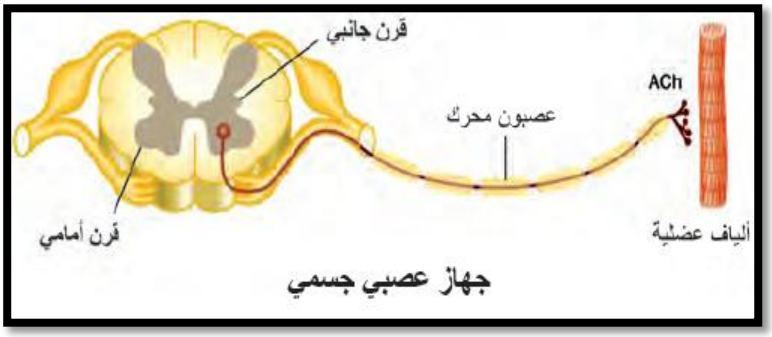

جهاز عصبي جسمي

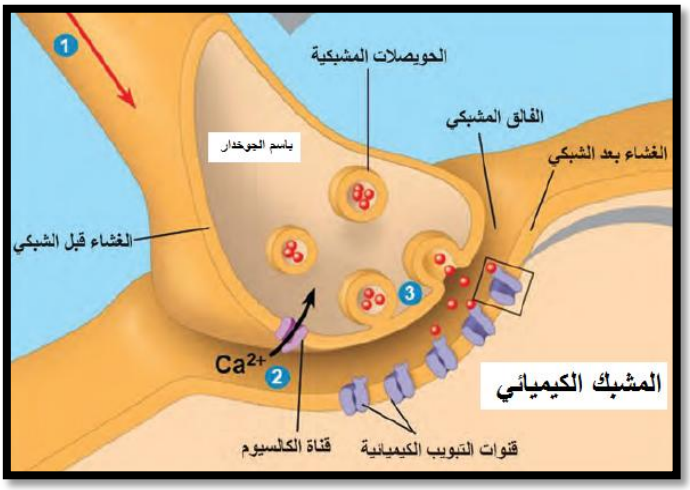

المشبك الكيميائي

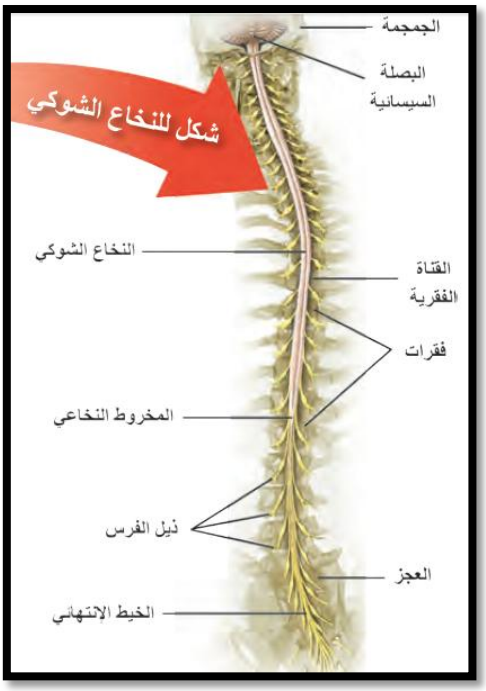
الجمجمة
البصلة السيسائية
شكل للنخاع الشوكي
النخاع الشوكي
القناة الفقرية
فقرات
المخروط النخاعي
ذيل الفرس
العجز
الخيط الانتهائي

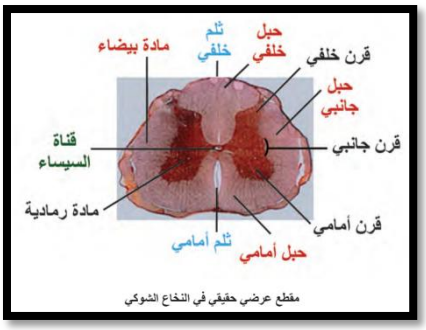
مادة بيضاء
ثلم خلفي
حبل خلفي
قرن خلفي
حبل جانبي
قناة السيساء
قرن جانبي
مادة رمادية
قرن أمامي
ثلم أمامي
حبل أمامي
مقطع عرضي حقيقي في النخاع الشوكي

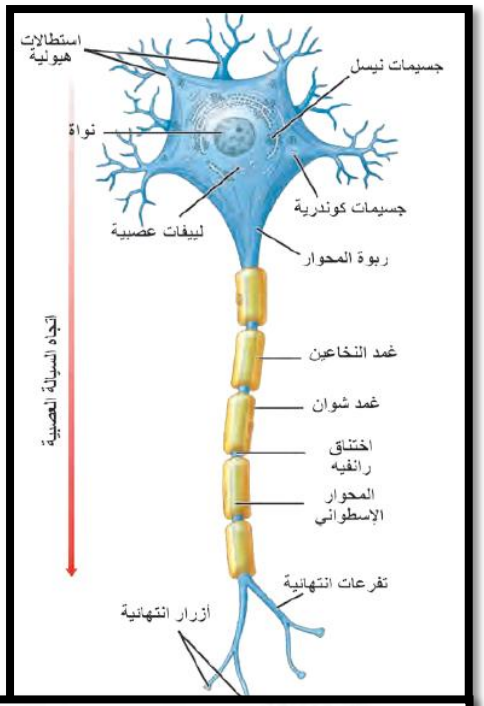
استطالات هيولية
جسيمات نيسل
نواة
جسيمات كوندرية
ليفات عصبية
ربوة المحوار
اتجاه السيالة العصبية
غمد النخاعين
غمد شوان
اختناق رانفيه
المحوار الإسطواني
تفرعات انتهائية
أزرار انتهائية

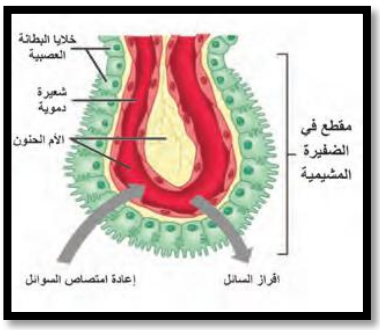
خلايا البطانة العصبية
شعيرة دموية
الأم الحنون
مقطع في الضفيرة المشيمية
إعادة امتصاص السوائل
افراز السائل

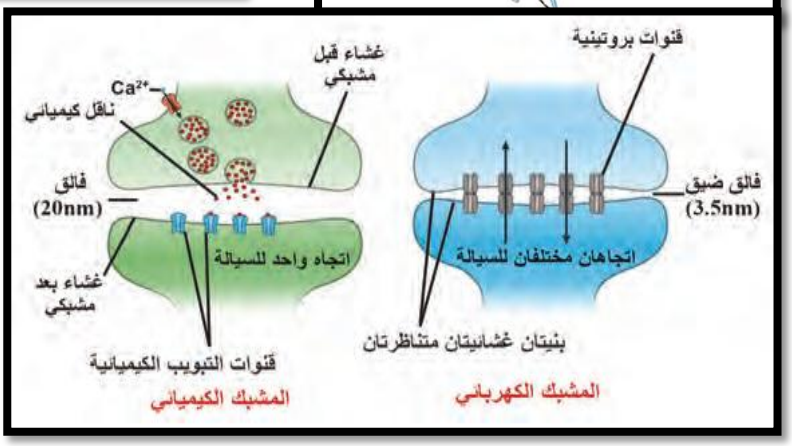
غشاء قبل مشبكي
قنوات بروتينية
Ca^{2+}
ناقل كيميائي
فالق (20nm)
فالق ضيق (3.5nm)
اتجاه واحد للسيالة
اتجاهان مختلفان للسيالة
غشاء بعد مشبكي
بنيتان غشائيتان متناظرتان
قنوات التبويب الكيميائية
المشبك الكيميائي
المشبك الكهربائي

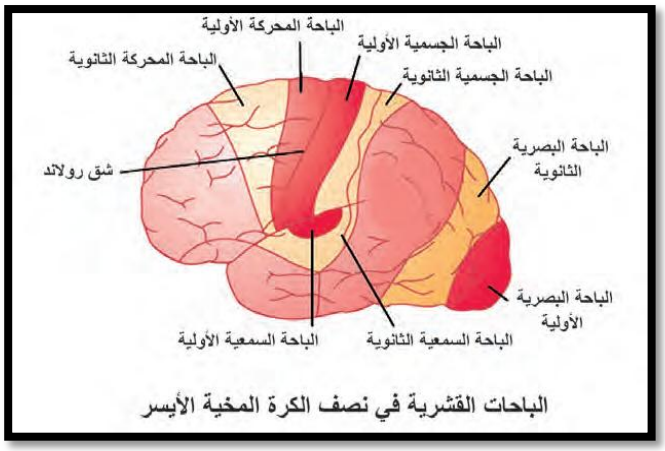
الباحة المحركة الأولية
الباحة الجسمية الأولية
الباحة المحركة الثانوية
الباحة الجسمية الثانوية
الباحة البصرية الثانوية
شق رولاند
الباحة البصرية الأولية
الباحة السمعية الأولية
الباحة السمعية الثانوية
الباحات القشرية في نصف الكرة المخية الأيسر

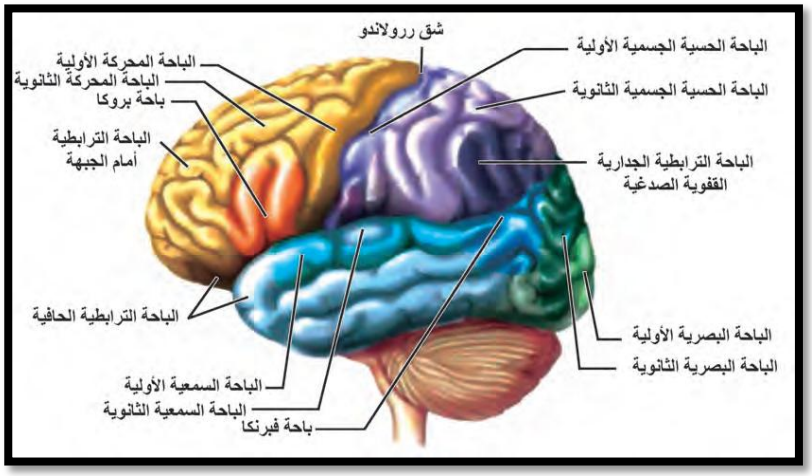
شق رولاندو
الباحة الحسية الجسمية الأولية
الباحة المحركة الأولية
الباحة المحركة الثانوية
باحة بروكا
الباحة الحسية الجسمية الثانوية
الباحة الترابطية أمام الجبهة
الباحة الترابطية الجدارية القفوية الصدغية
الباحة الترابطية الحافية
الباحة البصرية الأولية
الباحة البصرية الثانوية
الباحة السمعية الأولية
الباحة السمعية الثانوية
باحة فيرنكا

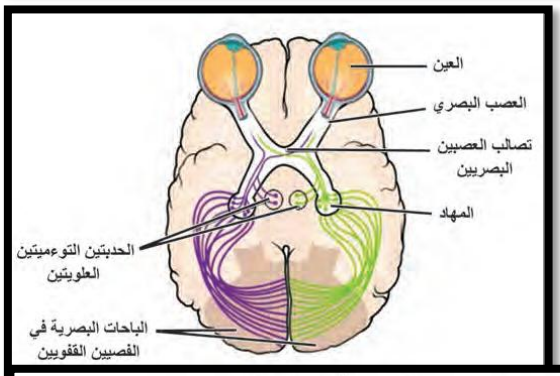
العين
العصب البصري
تصالب العصبين البصريين
المهاد
الحدبتين التوءميتين العلويتين
الباحات البصرية في الفصين القفويين

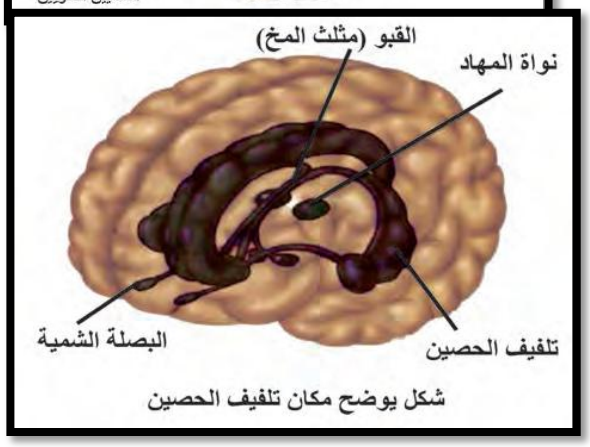
القبو (مثلث المخ)
نواة المهاد
البصلة الشمية
تلفيف الحصين
شكل يوضح مكان تلفيف الحصين

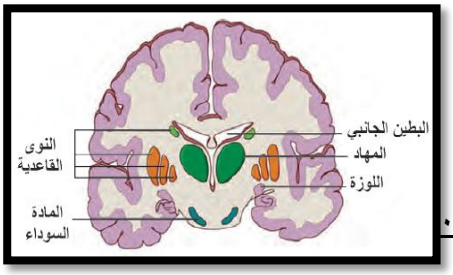
البطين الجانبي
المهاد
اللوزة
النوى القاعدية
المادة السوداء

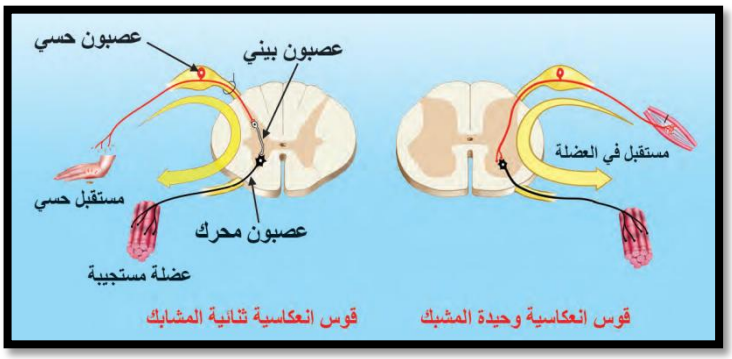

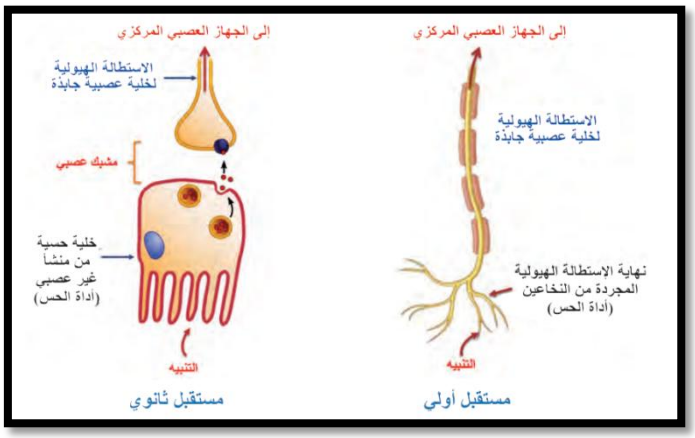

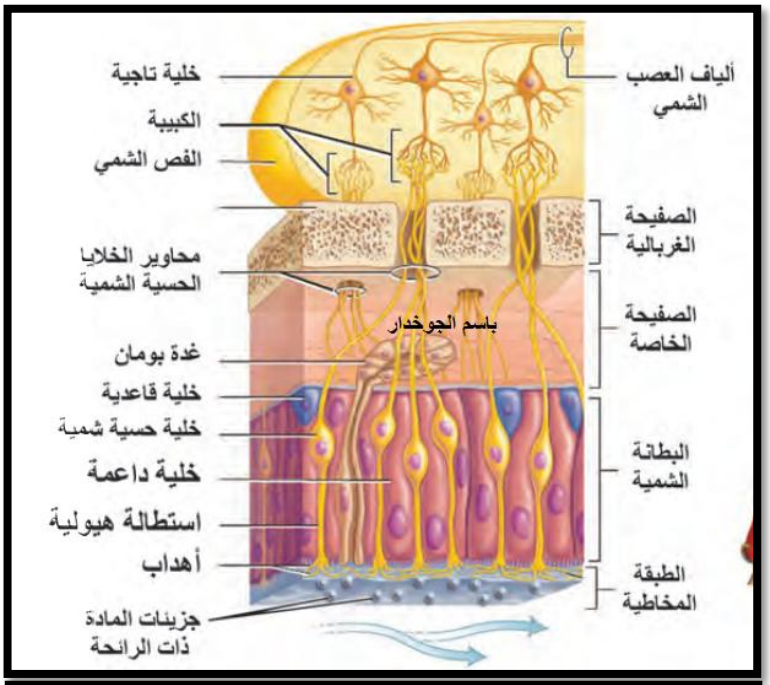

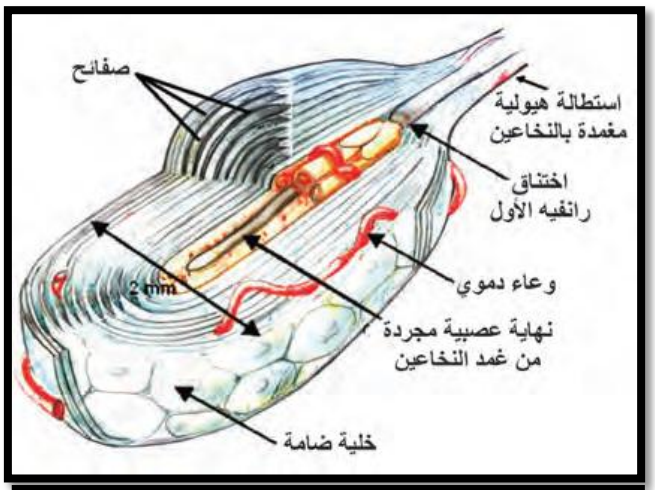

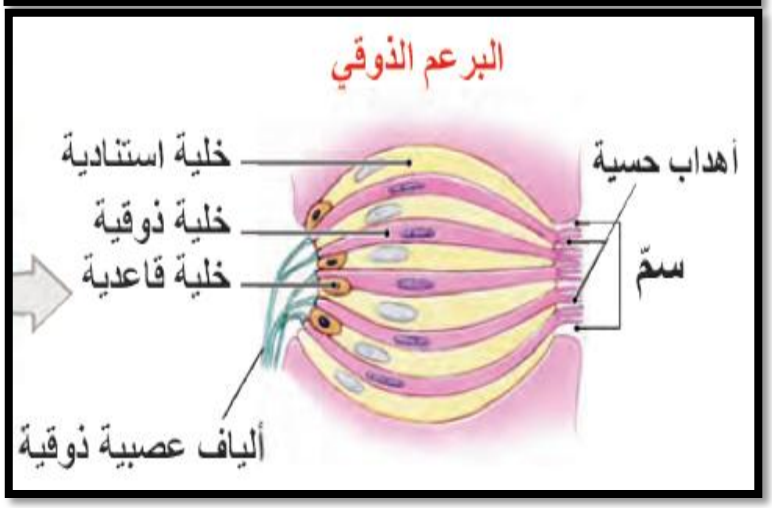

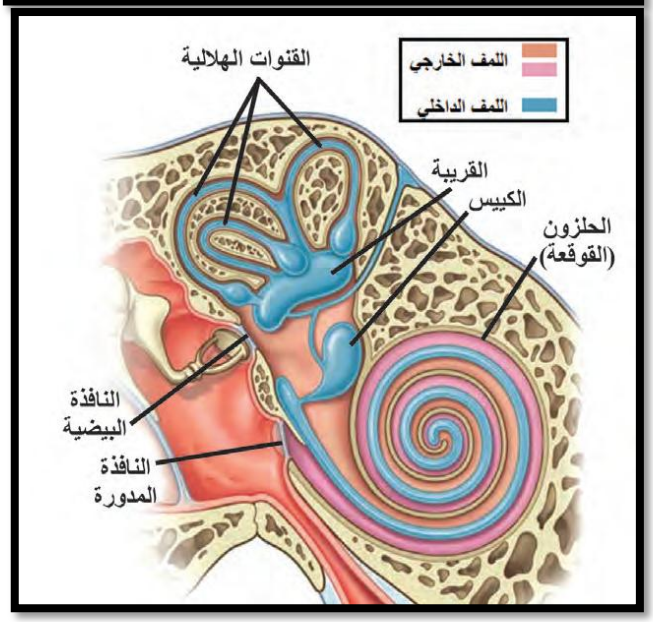

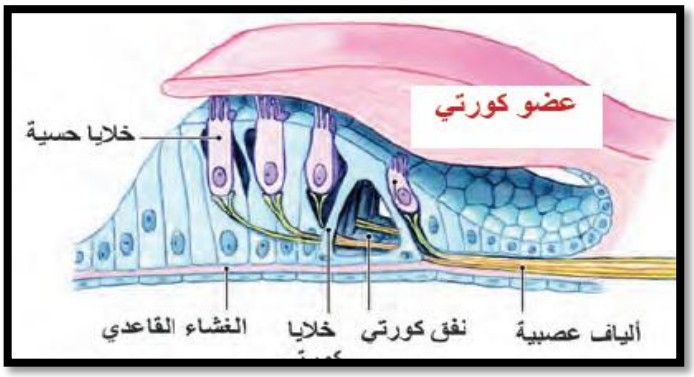

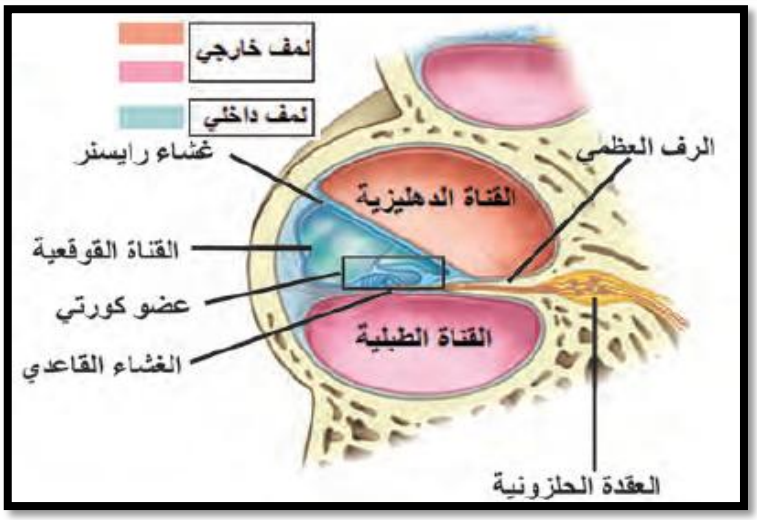

 يرجى الاهتمام برسمات أسئلة الكتاب

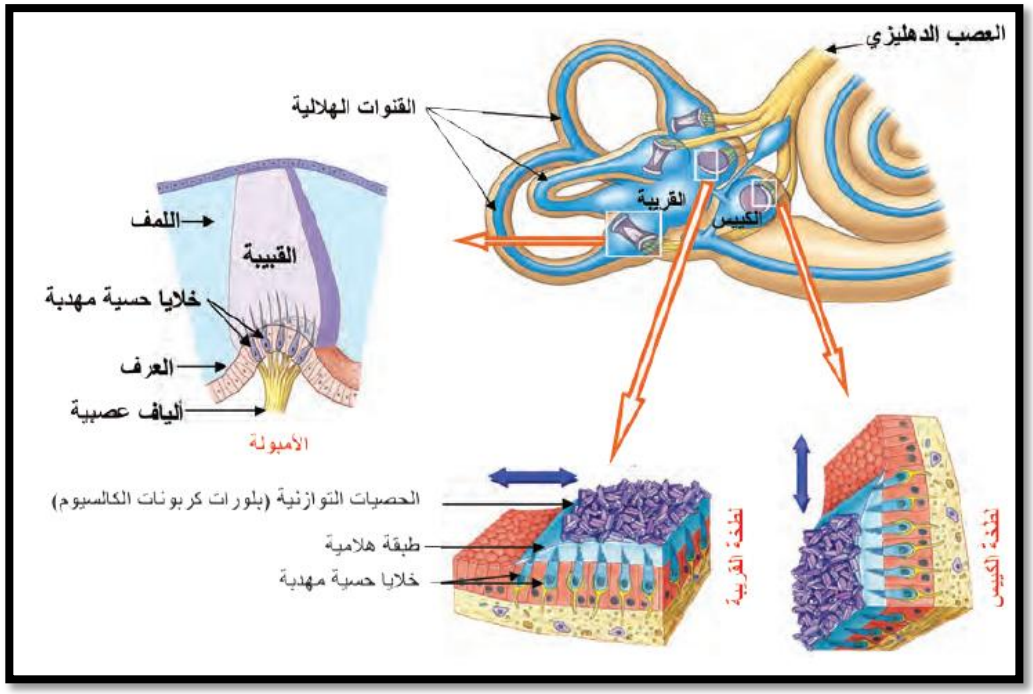
العصب الدهليزي
القنوات الهلالية
القريبة
الكيس
اللمف
القبيبة
خلايا حسية مهدبة
العرف
ألياف عصبية
الأمبولة
الحصيات التوازنية (بلورات كربونات الكالسيوم)
طبقة هلامية
خلايا حسية مهدبة
لطخة القريبة
لطخة الكيس

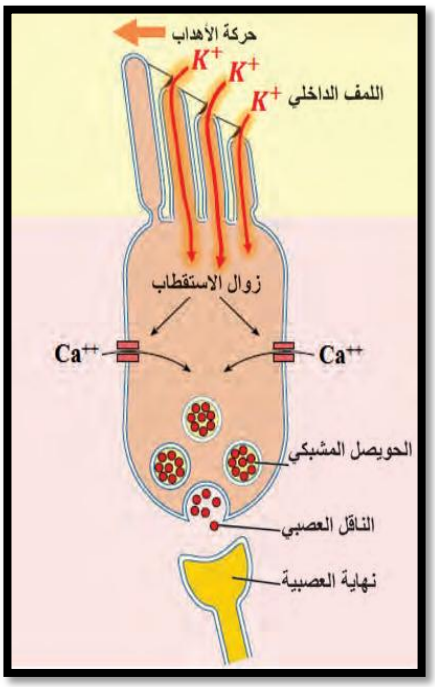
حركة الأهداب
K^+
K^+
K^+
اللمف الداخلي
زوال الاستقطاب
Ca^{++}
Ca^{++}
الحويصل المشبكي
الناقل العصبي
نهاية العصبية

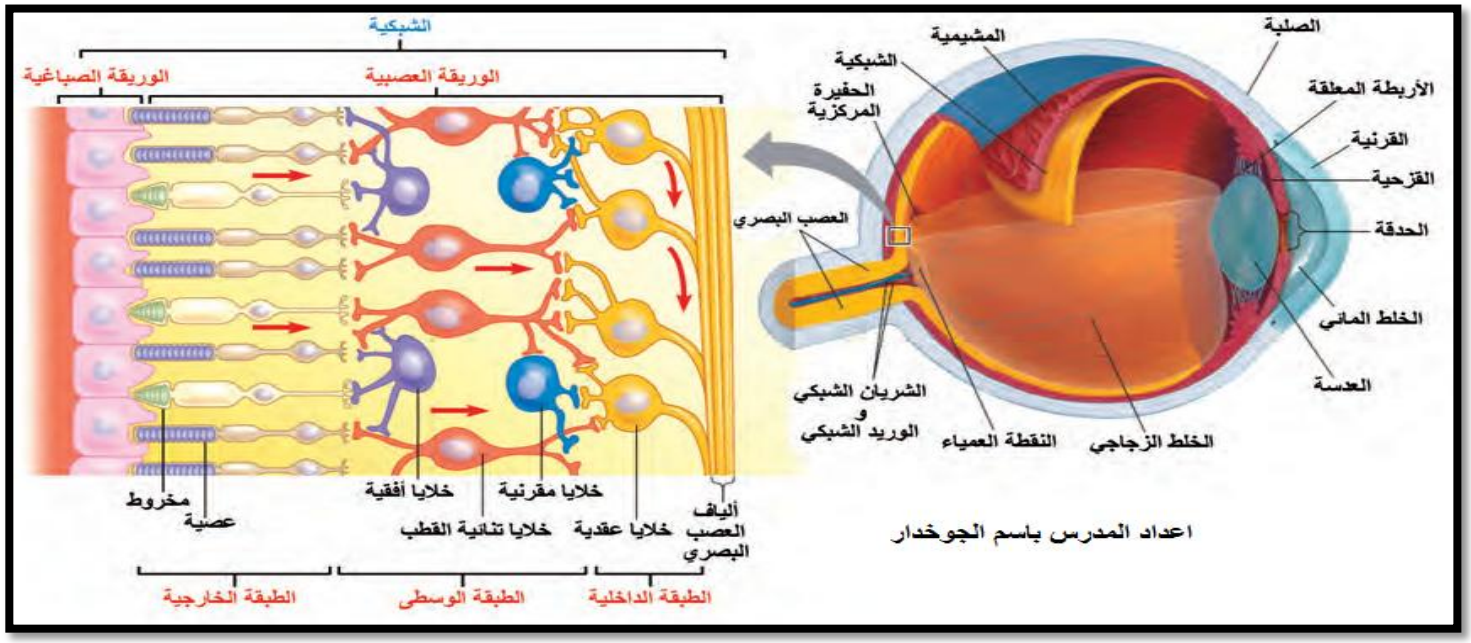
الشبكية
الوريقة الصباغية
الوريقة العصبية
مخروط
عصية
خلايا أفقية
خلايا مقرنية
خلايا تنائية القطب
خلايا عقدية
ألياف العصب البصري
الطبقة الخارجية
الطبقة الوسطى
الطبقة الداخلية
المشيمية
الصلبة
الشبكية
الحفيرة المركزية
الأربطة المعلقة
القرنية
القزحية
العصب البصري
الحدقة
الخلط المائي
العدسة
الشريان الشبكي و الوريد الشبكي
النقطة العمياء
الخلط الزجاجي
اعداد المدرس باسم الجوخدار

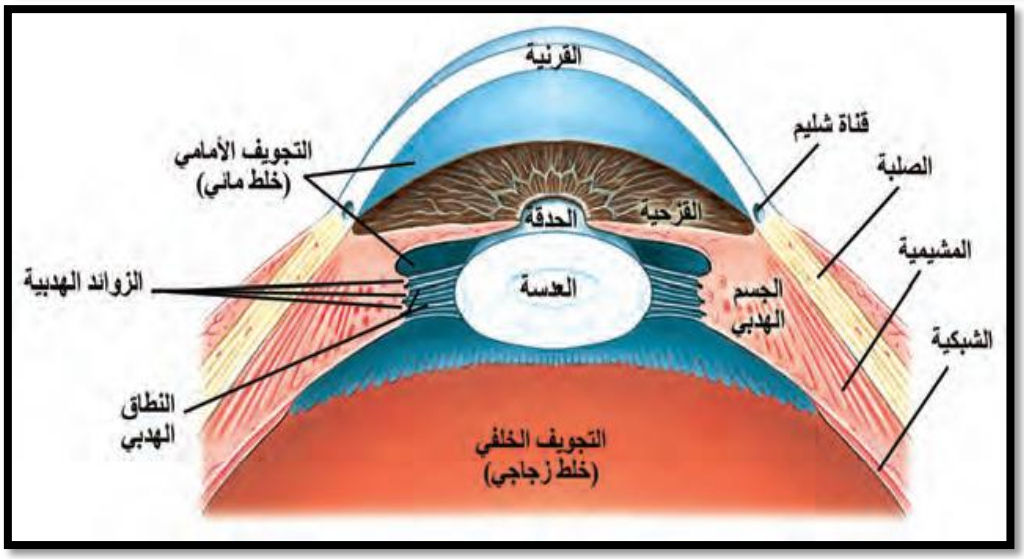
القرنية
قناة شليم
التجويف الأمامي (خلط مائي)
الصلبة
الحدقة
القزحية
المشيمية
الزوائد الهدبية
العدسة
الجسم الهدبي
الشبكية
النطاق الهدبي
التجويف الخلفي (خلط زجاجي)

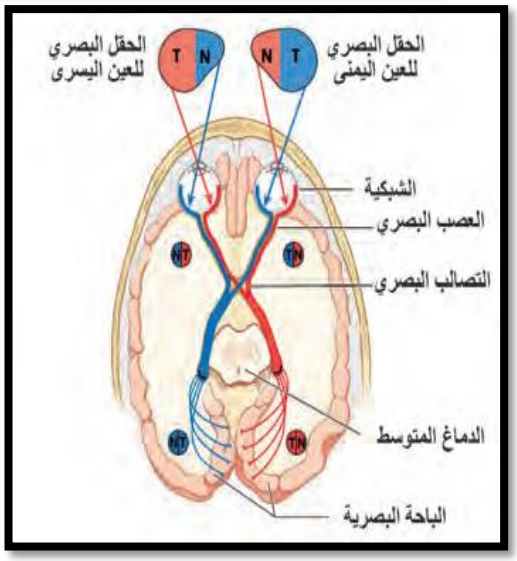
الحقل البصري للعين اليسرى
الحقل البصري للعين اليمنى
T N
N T
الشبكية
العصب البصري
التصالب البصري
NT
TN
الدماغ المتوسط
الباحة البصرية

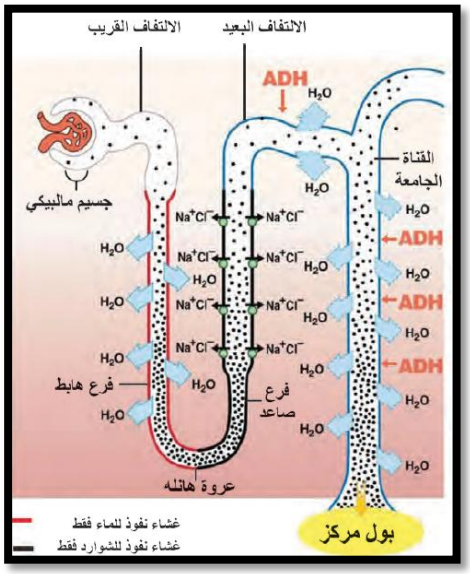
الالتفاف القريب
الالتفاف البعيد
ADH
H_2O
القناة الجامعة
جسيم مالبيكي
Na^+Cl^-
فرع هابط
فرع صاعد
عروة هانله
غشاء نفوذ للماء فقط
غشاء نفوذ للشوارد فقط
بول مركز

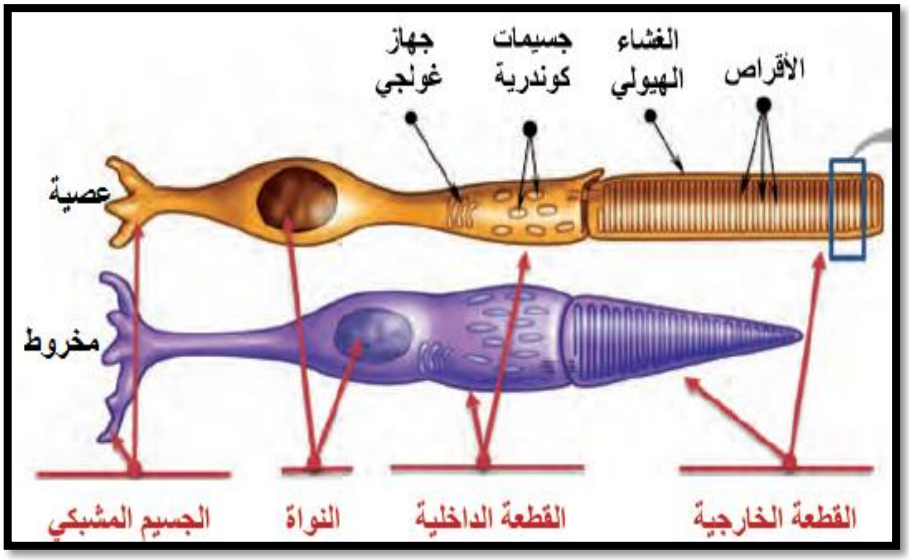
جهاز غولجي
جسيمات كوندرية
الغشاء الهيولي
الأقراص
عصبية
مخروط
الجسيم المشبكي
النواة
القطعة الداخلية
القطعة الخارجية

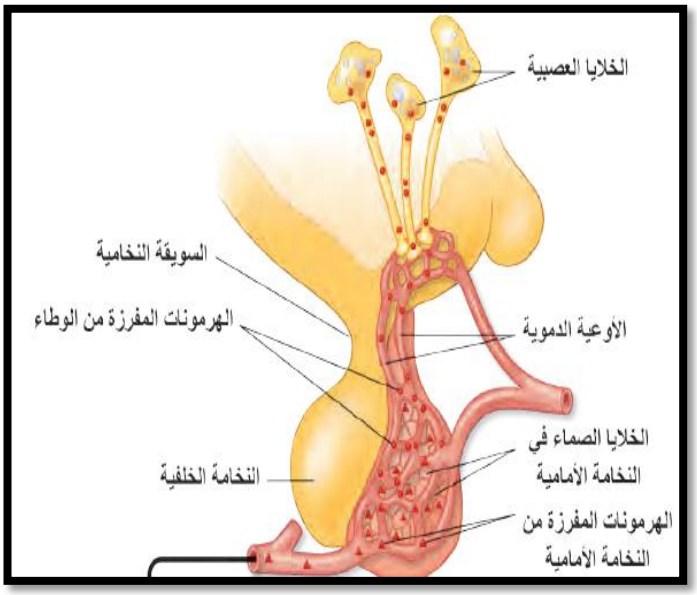
الخلايا العصبية
السويقة النخامية
الهرمونات المفرزة من الوطاء
الأوعية الدموية
الخلايا الصماء في النخامة الأمامية
النخامة الخلفية
الهرمونات المفرزة من النخامة الأمامية

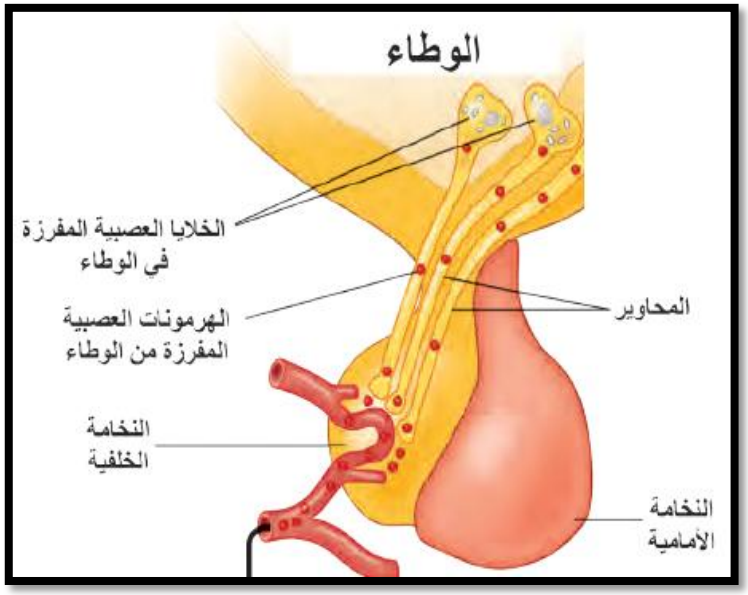
الوطاء
الخلايا العصبية المفرزة في الوطاء
الهرمونات العصبية المفرزة من الوطاء
المحاوير
النخامة الخلفية
النخامة الأمامية

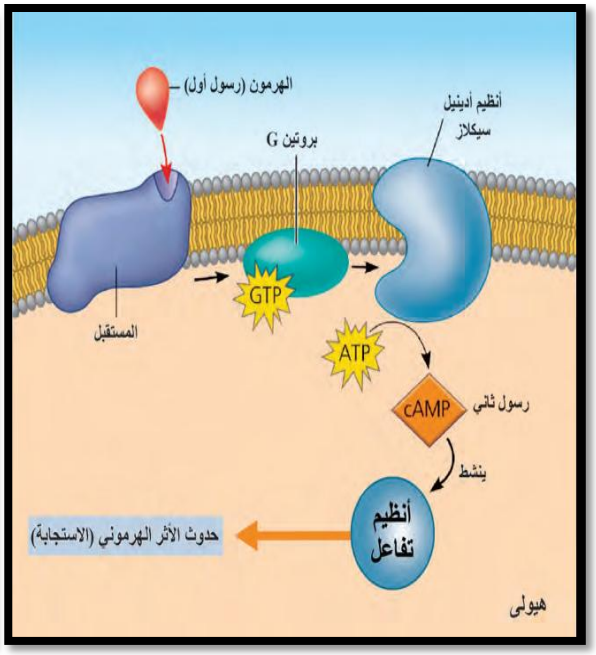
الهرمون (رسول أول)
بروتين G
أنظيم أدينيل سيكلاز
GTP
المستقبل
ATP
cAMP
رسول ثاني
ينشط
أنظيم تفاعل
حدوث الأثر الهرموني (الاستجابة)
هيولى

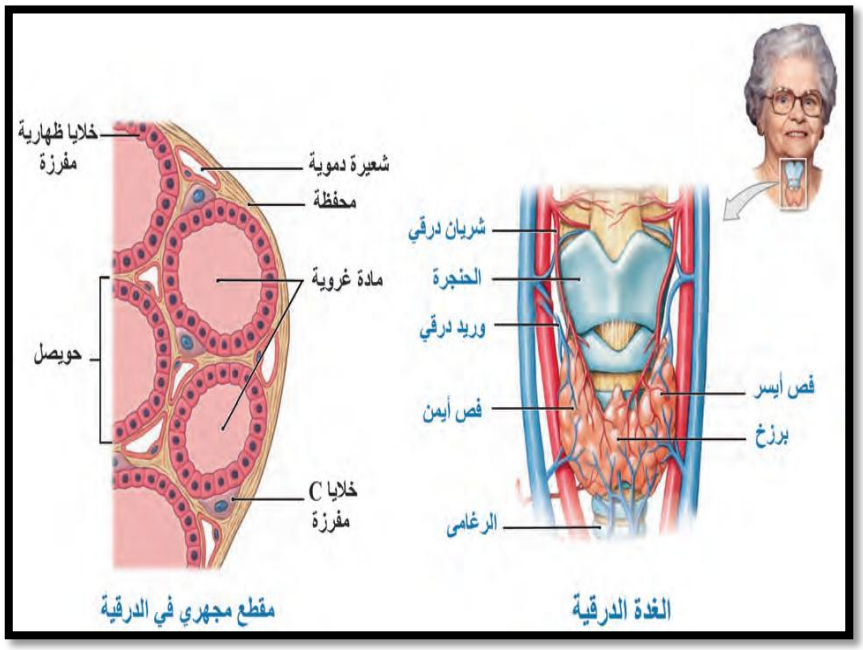
خلايا ظهارية مفرزة
شعيرة دموية
محفظة
مادة غروية
حويصل
خلايا C مفرزة
مقطع مجهري في الدرقية
شريان درقي
الحنجرة
وريد درقي
فص أيسر
فص أيمن
برزخ
الرغامى
الغدة الدرقية

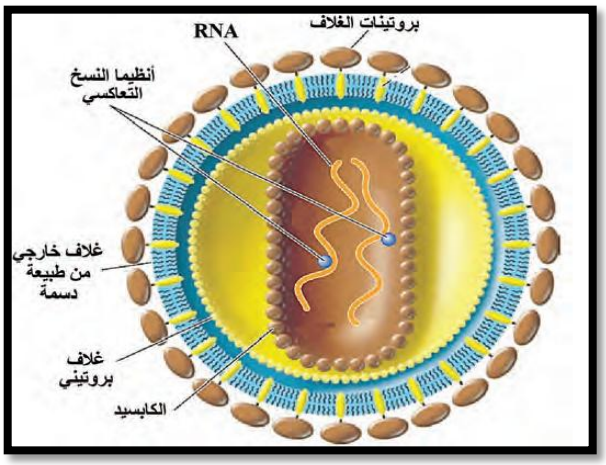
RNA
بروتينات الغلاف
أنظيما النسخ التعاكسي
غلاف خارجي من طبيعة دسمة
غلاف بروتيني
الكابسيد

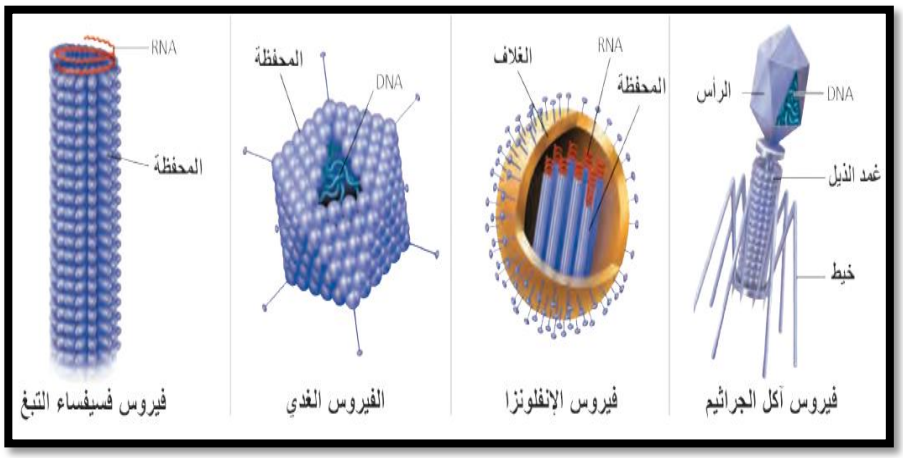
RNA
المحفظة
فيروس فسيفساء التبغ
المحفظة
DNA
الفيروس الغدي
الغلاف
RNA
المحفظة
فيروس الإنفلونزا
الرأس
DNA
غمد الذيل
خيط
فيروس آكل الجراثيم

السبيل الهضمي
الجيب الحاضن
المبيبض
بيوض غير ملقحة
2n
برغوث الماء

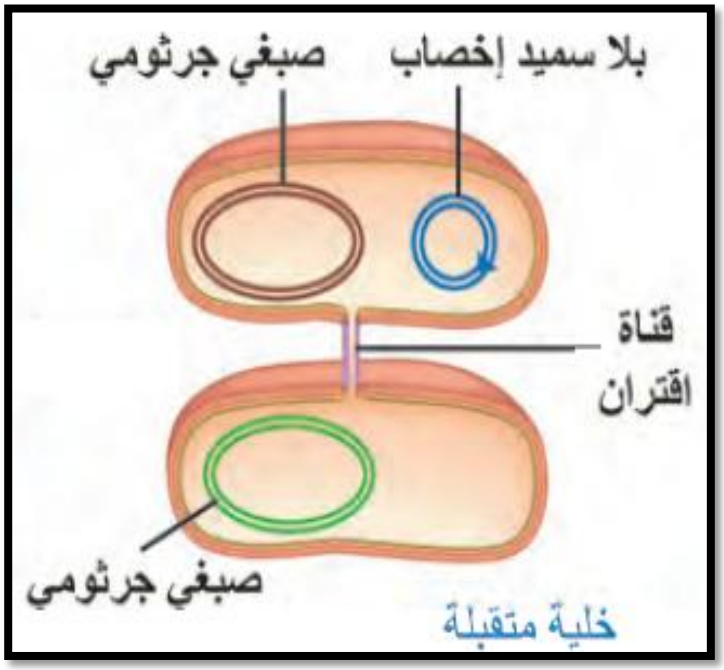
بلا سميد إخصاب
صبغي جرثومي
قناة اقتران
صبغي جرثومي
خلية متقبلة

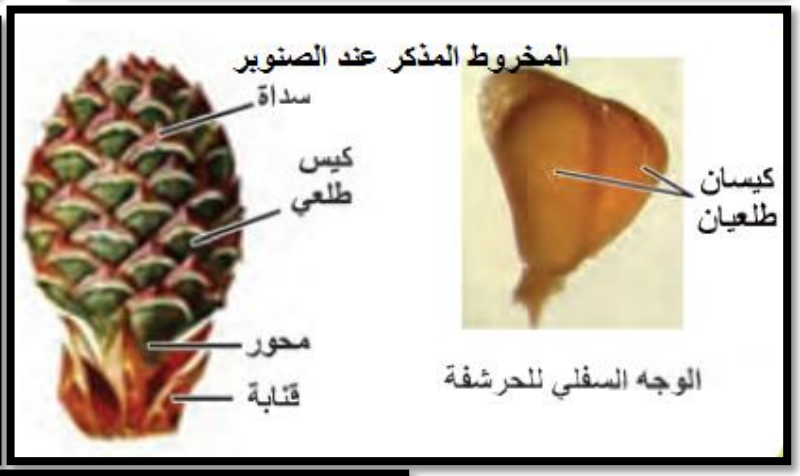
المخروط المذكر عند الصنوبر
سداة
كيس طلعي
محور
قنابة
كيسان طلعيان
الوجه السفلي للحرشفة

فطر العفن بالاسود
كيس بوغي
حامل كيس الأبواغ
خيط فطري -

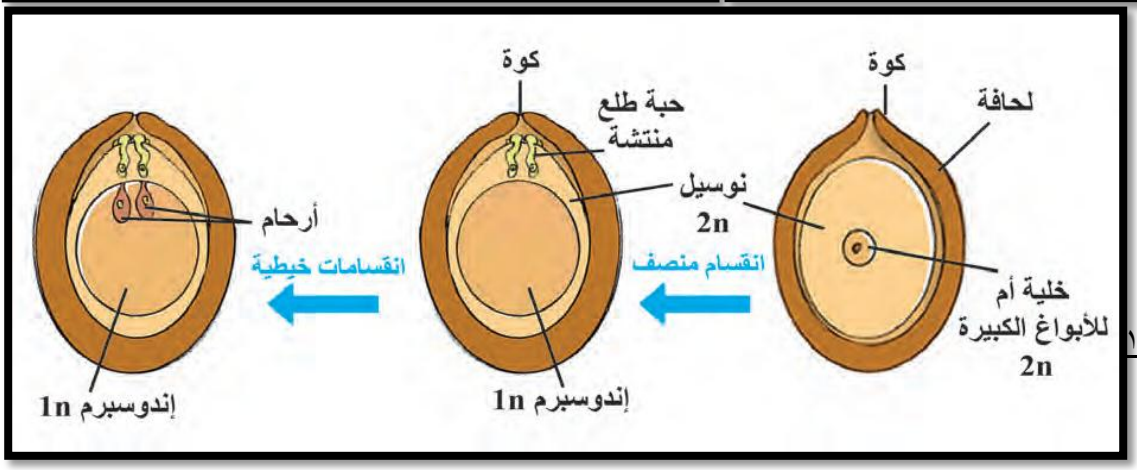
كوة
لحافة
خلية أم للأبواغ الكبيرة
2n
كوة
حبة طلع منتشة
نوسيل
2n
انقسام منصف
أرحام
انقسامات خيطية
إندوسبرم 1n
إندوسبرم 1n

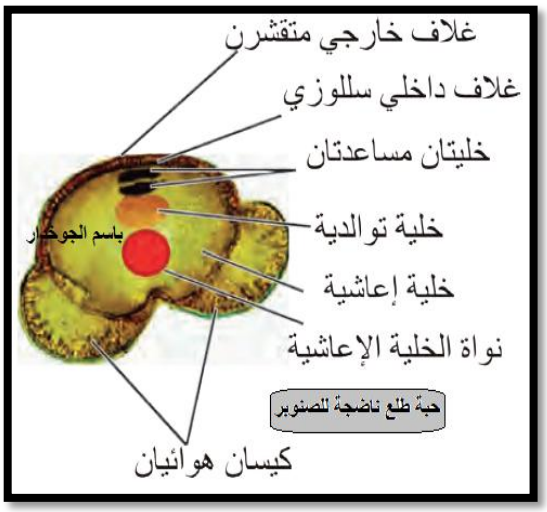
غلاف خارجي متقشرن
غلاف داخلي سللوزي
خليتان مساعدتان
خلية توالدية
باسم الجوخدار
خلية إعاشية
نواة الخلية الإعاشية
حبة طلع ناضجة للصنوبر
كيسان هوائيان

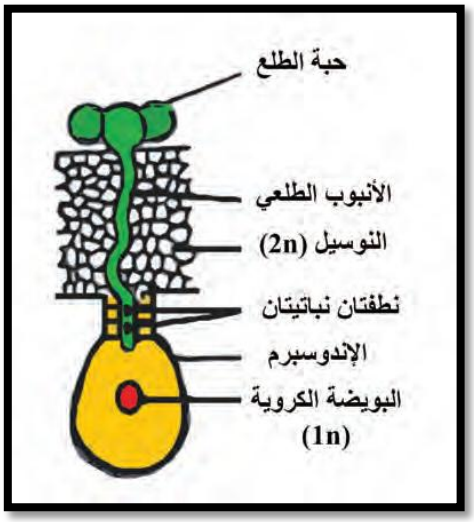
حبة الطلع
الأنبوب الطلعي
النوسيل (2n)
نطفتان نباتيتان
الإندوسبرم
البويضة الكروية
(1n)

محور
قنابة
بذيرة
حرشفة
مقطع طولي في مخروط مؤنث فتي

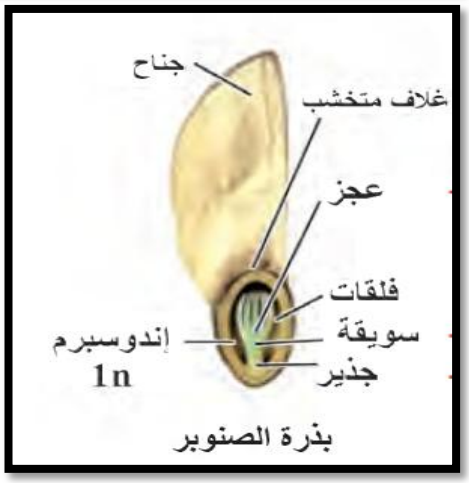
جناح
غلاف متخشب
عجز
فلقات
سويقة
جذير
إندوسبرم
1n
بذرة الصنوبر

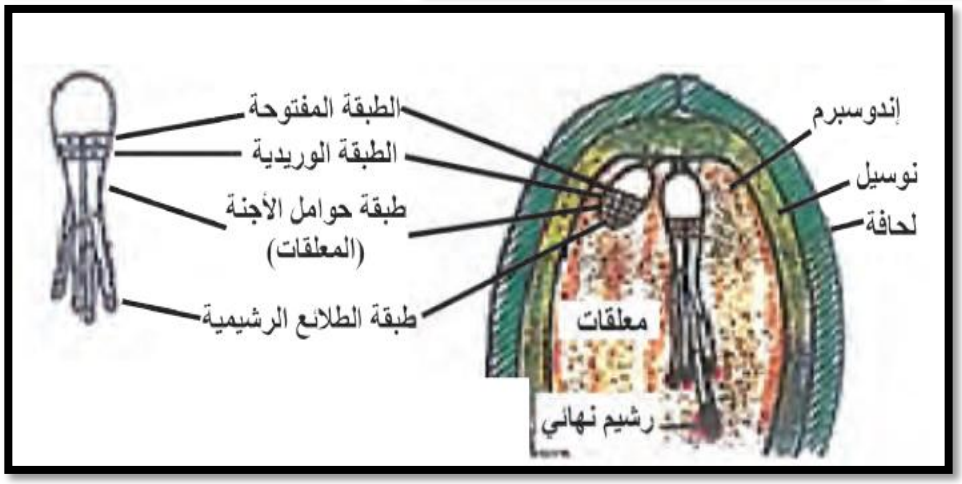
الطبقة المفتوحة
الطبقة الوريدية
طبقة حوامل الأجنة
(المعلقات)
طبقة الطلائع الرشيمية
إندوسبرم
نوسيل
لحافة
معلقات
رشيم نهائي

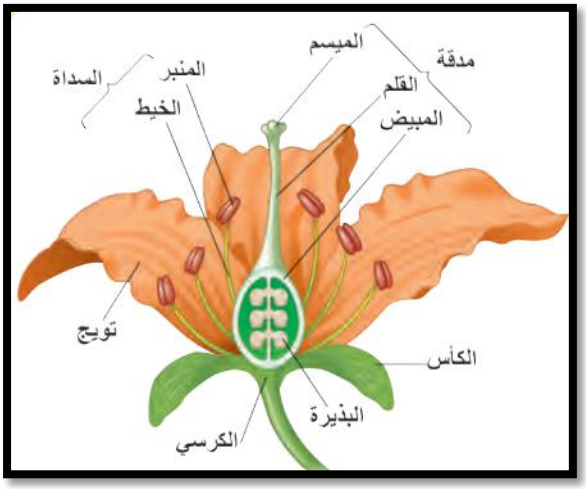
الميسم
مدقة
السداة
المنبر
القلم
الخيط
المبيض
تويج
الكأس
البذيرة
الكرسي

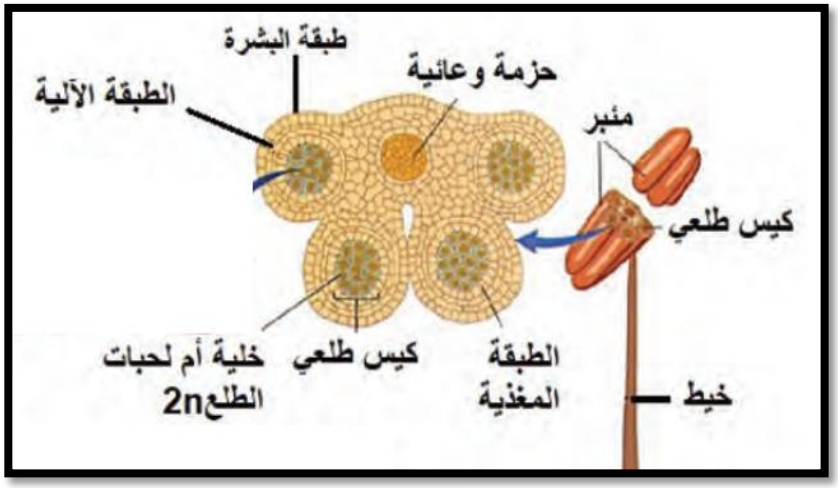
طبقة البشرة
حزمة وعائية
الطبقة الآلية
مئبر
كيس طلعي
خلية أم لحبات الطلع2n
كيس طلعي
الطبقة المغذية
خيط

نقير ظاهري
البذيرة المقلوبة
البذيرة المنحنية
البذيرة المستقيمة

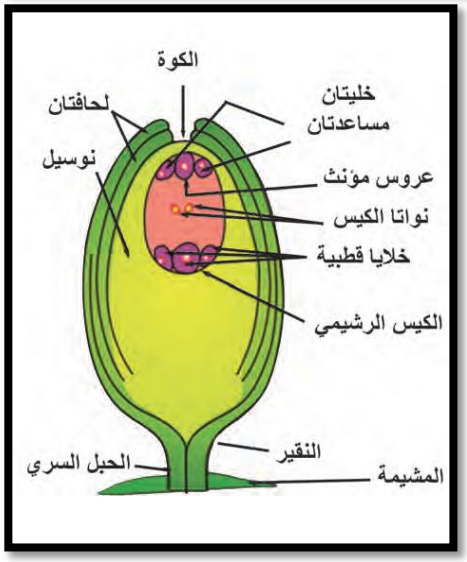
الكوة
لحافتان
خليتان مساعدتان
نوسيل
عروس مؤنث
نواتا الكيس
خلايا قطبية
الكيس الرشيمي
النقير
الحبل السري
المشيمة

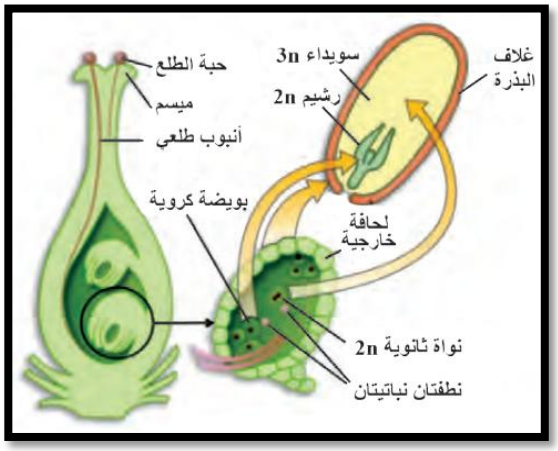

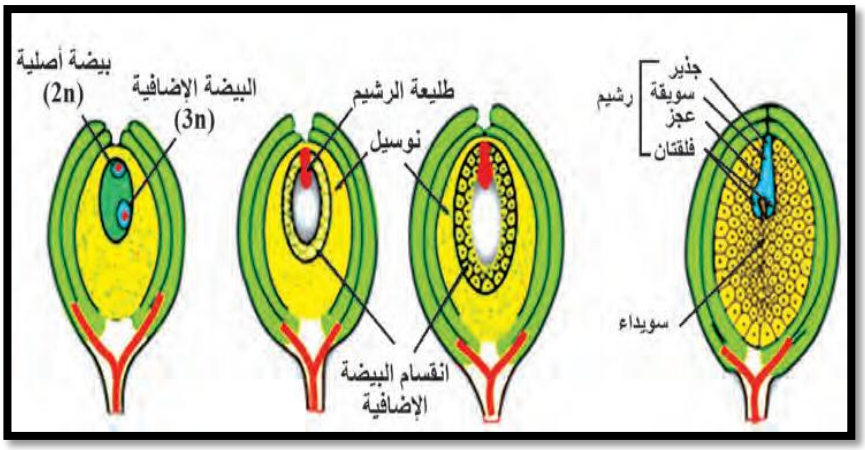

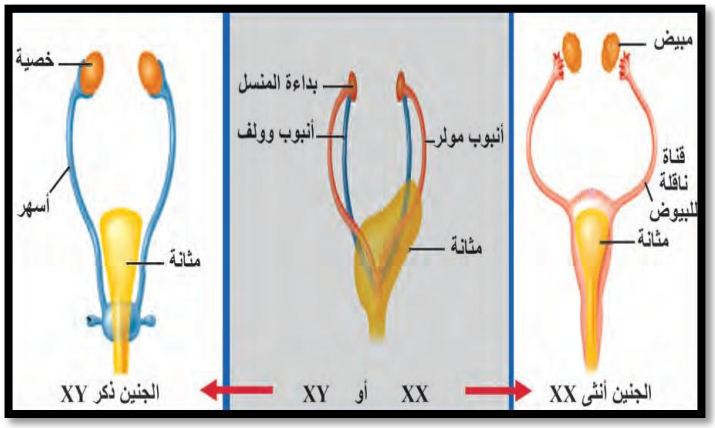

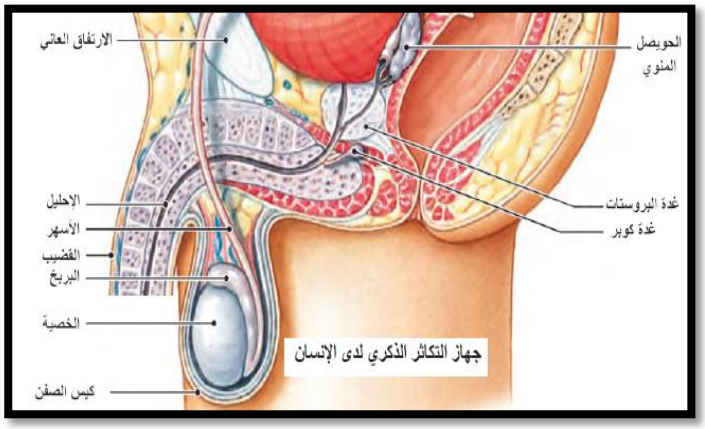

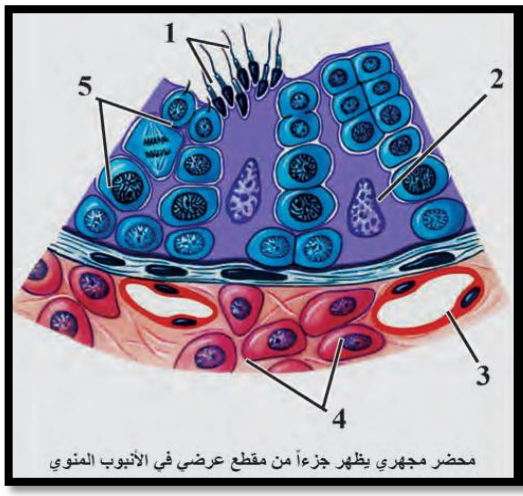

محضر مجهري يظهر جزءاً من مقطع عرضي في الأنبوب المنوي

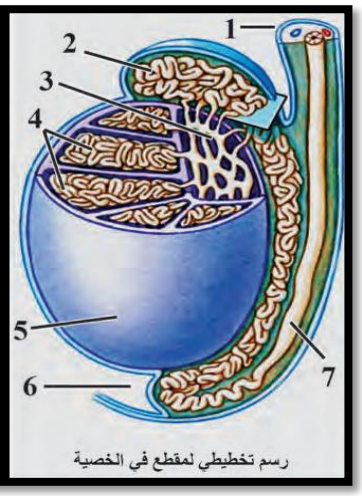

رسم تخطيطي لمقطع في الخصية

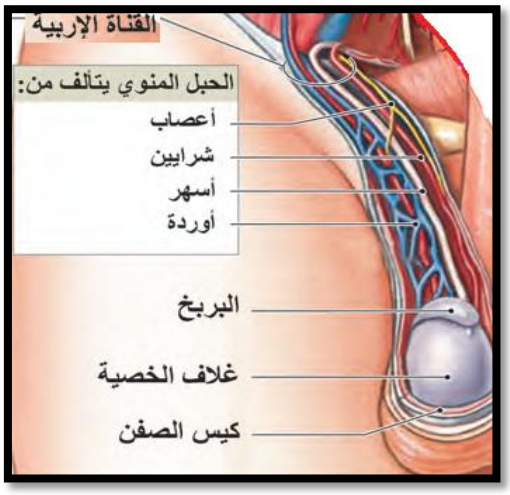

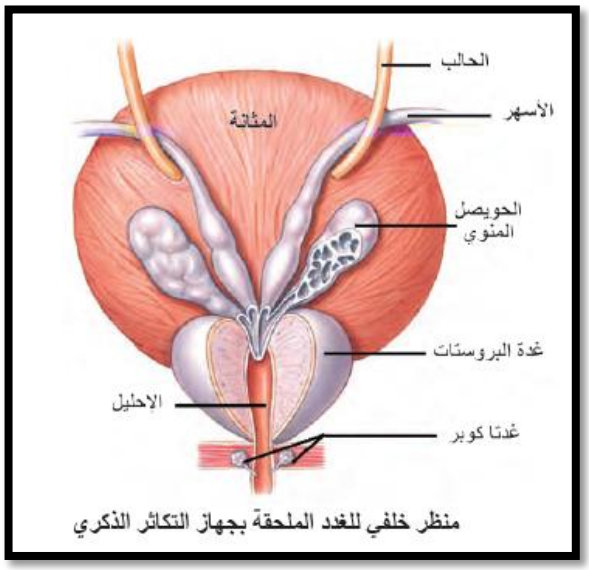

منظر خلفي للغدد الملحقة بجهاز التكاثر الذكري

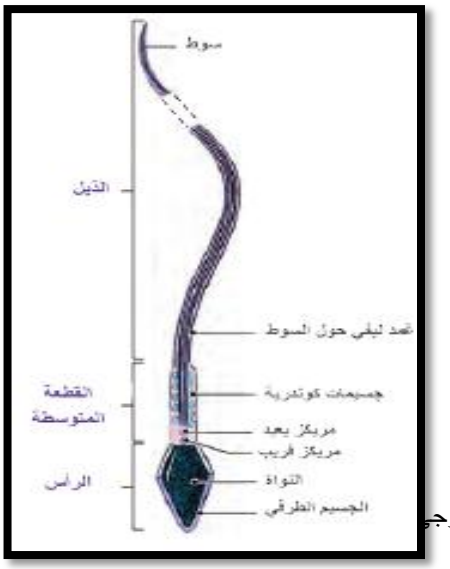

خلية حاضنة (سرتولي)

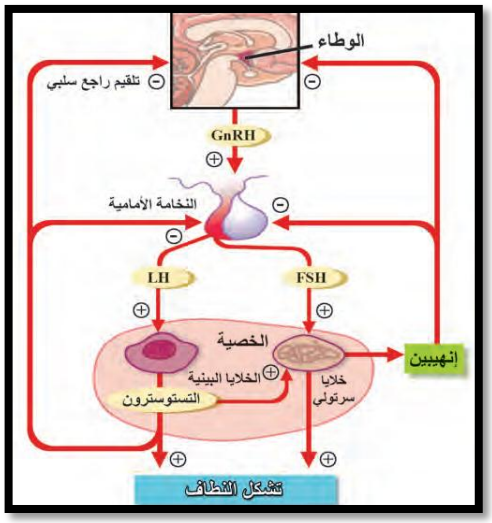

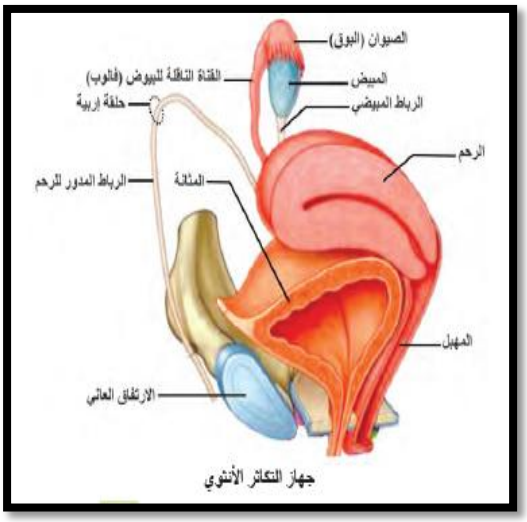

جهاز التكاثر الأنثوي

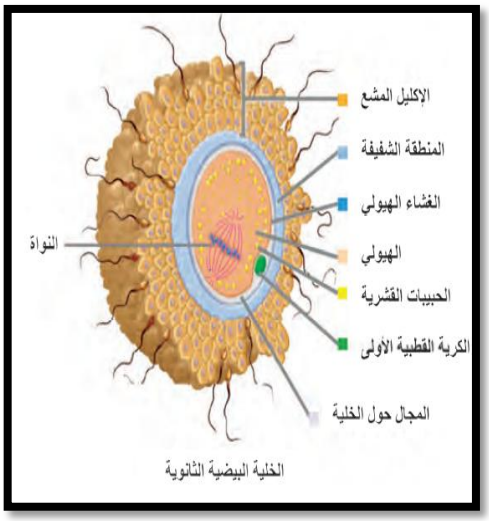

الخلية البيضية الثانوية

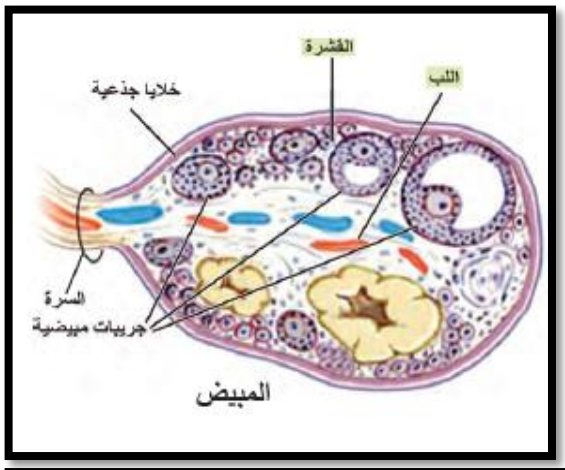

المبيض

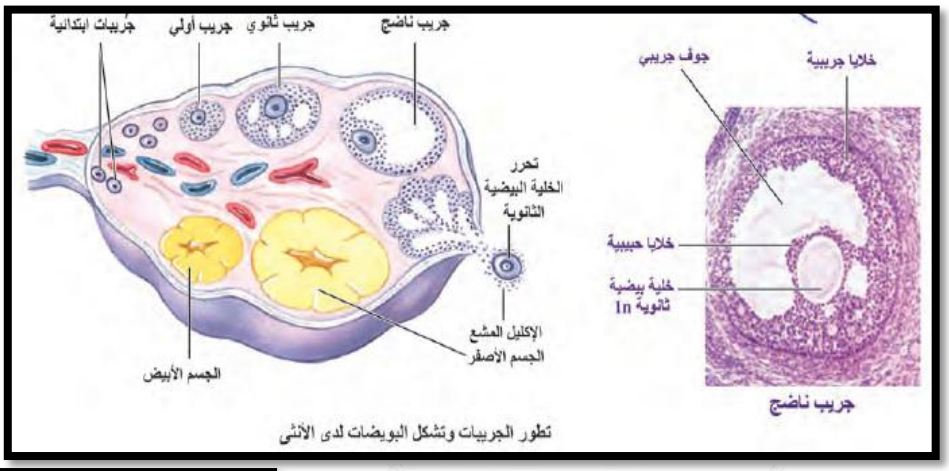

تطور الجريبات وتشكل البويضات لدى الأنثى

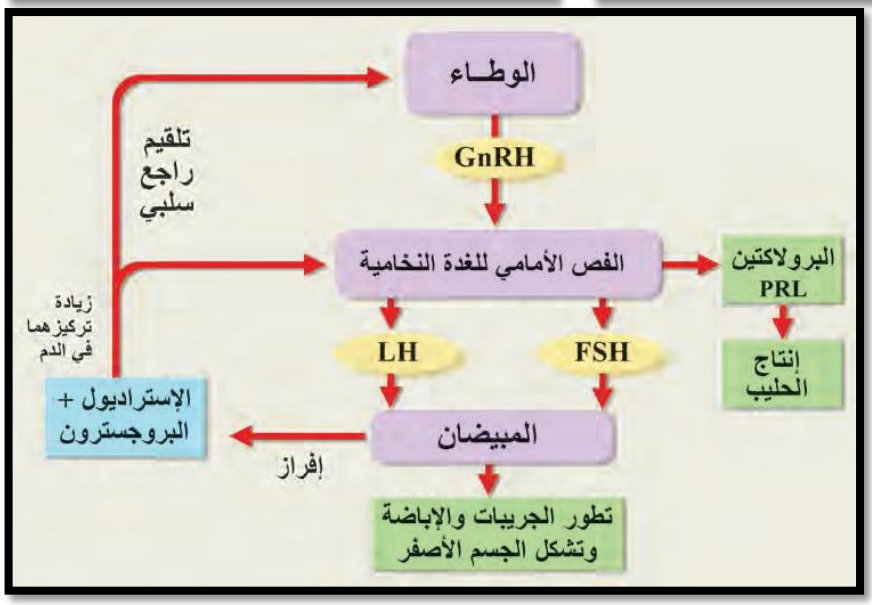

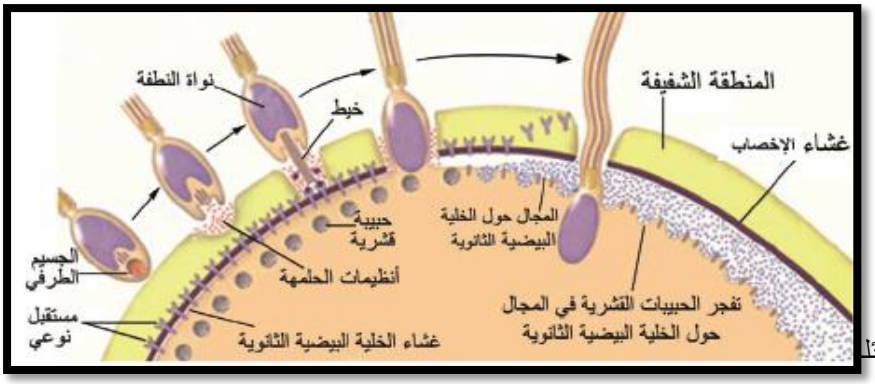

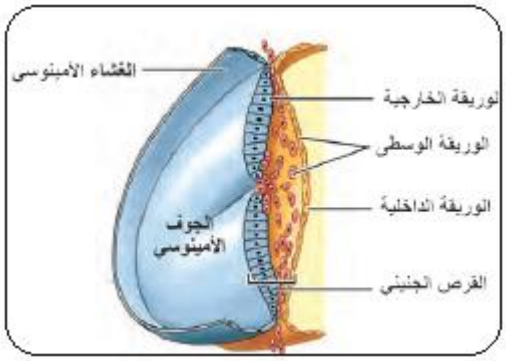

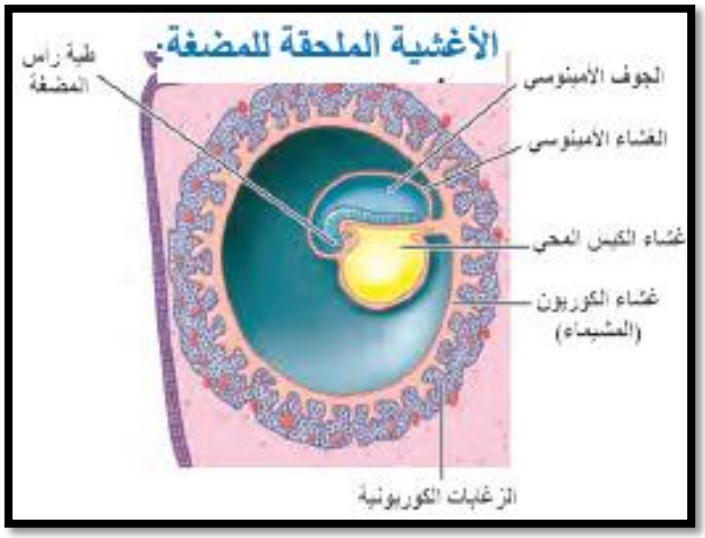

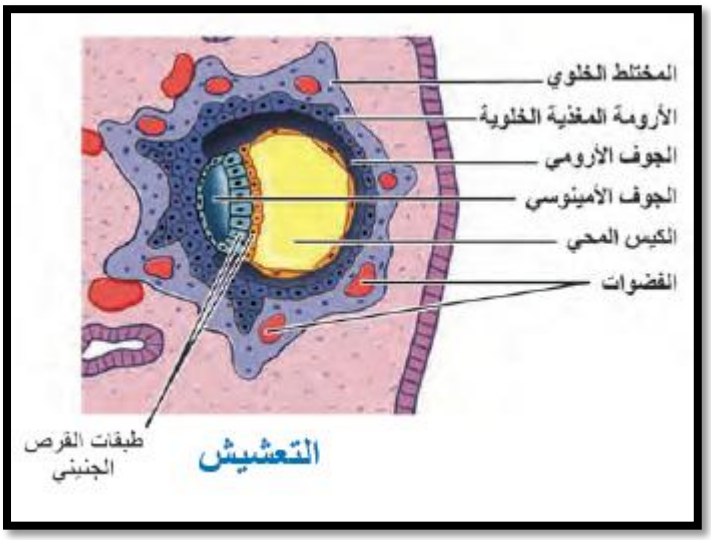

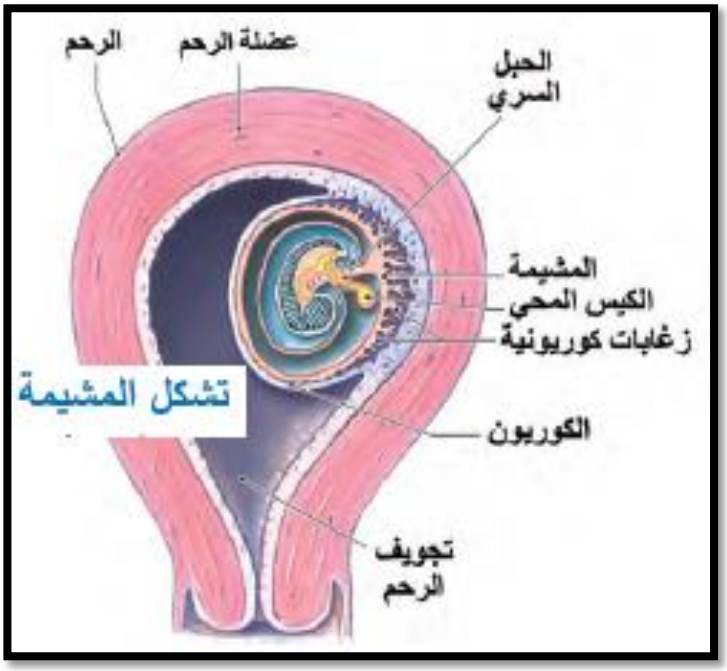

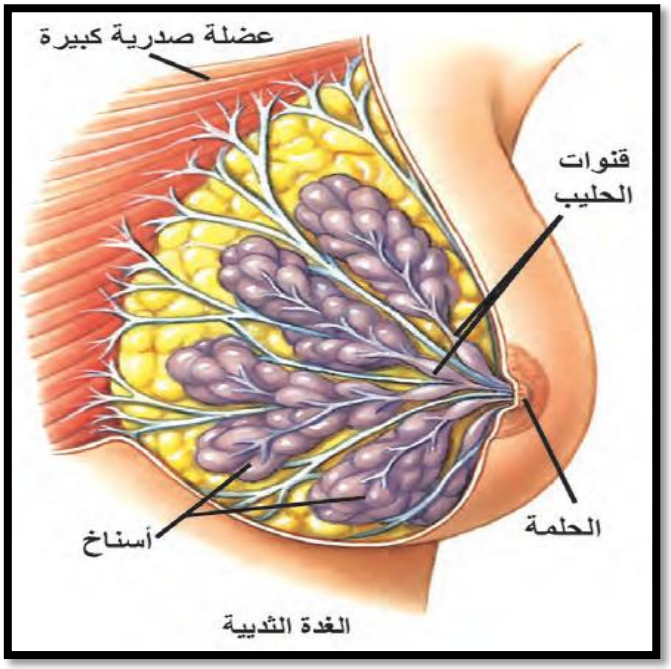

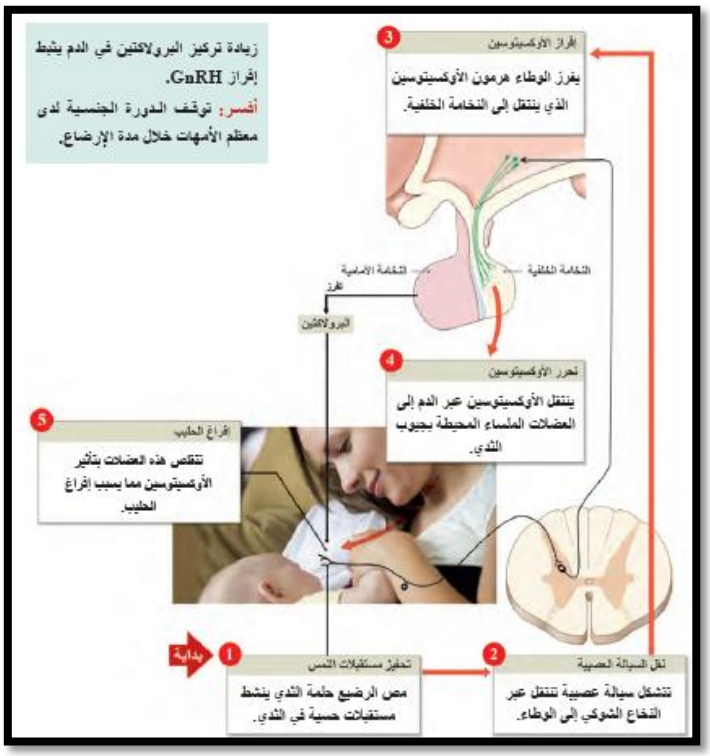

 يرجى الاهتمام برسمات أسئلة الكتاب